

A periprotetikus ízületi infekciók diagnosztikája és kezelése

Doktori értekezés

Dr. Zahár Ákos

Semmelweis Egyetem

Klinikai Orvostudományok Doktori Iskola



Konzulensek: Dr. Szendrői Miklós egyetemi tanár, az MTA doktora
Dr. Skaliczki Gábor egyetemi adjunktus, PhD

Hivatalos bírálók: Dr. Szerb Imre egyetemi docens, PhD
Dr. De Jonge Tamás osztályvezető főorvos, PhD

Szigorlati bizottság elnöke: Dr. Hangody László egyetemi tanár, az MTA doktora

Szigorlati bizottság tagjai: Dr. Joób-Fancsaly Árpád egyetemi docens, PhD
Dr. Szabó István osztályvezető főorvos, PhD

Budapest

2016

1. Tartalomjegyzék

1. Tartalomjegyzék	2
2. Rövidítések jegyzéke	4
3. Bevezetés	6
3.1. A periprotetikus infekciók fogalma, előfordulása és jelentősége.....	6
3.2. A biofilm asszociált infekció.....	7
3.3. A periprotetikus infekciók klasszifikációja és rizikó tényezői.....	8
3.3.1. Korai posztoperatív infekció.....	9
3.3.2. Késői mély infekció.....	9
3.3.3. Akut hematogén infekció.....	10
3.4. A periprotetikus infekció diagnosztikája.....	10
3.4.1. Laboratóriumi diagnosztika.....	12
3.4.1.1. Szerológiai vizsgálatok.....	12
3.4.1.2. Klasszikus diagnosztikai lehetőségek a szinoviális folyadékból.....	13
3.4.1.3. Modern szinoviális diagnosztika.....	17
3.4.1.3.1. Leukocita észteráz (LE).....	18
3.4.1.3.2. Alfa Defenzin (α D).....	19
3.4.1.3.3. Molekulár biológiai módszerek: PCR.....	21
3.4.2. Műteti úton elvégezhető diagnosztika.....	22
3.4.2.1. Mikrobiológiai mintavétel.....	22
3.4.2.2. Szöveti mintavétel.....	23
3.4.2.3. Explantált protézisek vizsgálata.....	24
3.4.3. Képekalkotó diagnosztika.....	25
3.4.3.1. Hagyományos röntgen felvétel.....	25
3.4.3.2. CT és MRI.....	26
3.4.3.3. Szcintigráfia.....	26
3.4.3.4. FDG-PET.....	27
3.5. A periprotetikus infekció kezelése.....	27
3.5.1. Irrigáció és débridement – I&D vagy DAIR.....	28
3.5.2. Egy lépésben végzett szeptikus revízió.....	30
3.5.3. Szeptikus revízió két vagy több ülésben.....	31
3.5.4. PPI kezelésében alkalmazott antimikrobás terápia.....	33
3.5.5. Antibiotikus szuppressziós kezelés.....	34
3.5.6. Krónikus sipoly akceptálása.....	36
3.5.7. Reszekciós arthroplasztika és ablatív műtétek szerepe.....	36
3.6. A lokális antimikrobás kezelés lehetőségei.....	37
3.7. Csontdefektusok rekonstrukciója szeptikus revízióknál.....	38
4. Célkitűzések	42
4.1. Alfa defenzin megbízhatóságának vizsgálata.....	42
4.2. Térdízületi protézisek egy lépésben végzett szeptikus revíziójának eredményei.....	42

5. Módszerek	44
5.1. Alfa defenzin megbízhatóságának vizsgálata.....	44
5.1.1. Betegek és módszer.....	44
5.1.2. Statisztikai elemzés.....	47
5.2. Térdízületi protézisek egy lépésben végzett szeptikus revíziójának eredményei.....	47
5.2.1. Betegek és módszer.....	48
5.2.2. Standardizált műtéti kezelés.....	50
5.2.3. Statisztikai analízis.....	53
6. Eredmények	54
6.1. Alfa defenzin megbízhatóságának vizsgálata.....	54
6.2. Térdízületi protézisek egy lépésben végzett szeptikus revíziójának eredményei.....	55
7. Megbeszélés	58
8. Következtetések	67
8.1. Alfa defenzin megbízhatóságának vizsgálata.....	67
8.2. Térdízületi protézisek egy lépésben végzett szeptikus revíziójának eredményei.....	67
9. Összefoglalás	69
9.1. Magyar nyelvű összefoglalás.....	69
9.2. Summary.....	71
10. Irodalomjegyzék	72
11. Saját publikációk jegyzéke	98
12. Köszönetnyilvánítás	102
13. Mellékletek	104
13.1. A disszertációban szereplő táblázatok.....	104
13.2. A disszertáció ábráinak jegyzéke.....	105

2. Rövidítések jegyzéke

AAOS	American Academy of Orthopedic Surgeons (USA)
a-p	antero-posterior
ASA	American Association of Anesthesiologists (USA)
α D	alfa defenzin
BMI	body mass index
CC	cell count (ízületi folyadék fehérvérsejt száma)
CDC	Center for Disease Control (USA)
CI	konfidenciaintervallum
COPD	chronic obstructive pulmonary disease
CRP	C-reaktív protein
CT	computer tomográfia
DAIR	débridement, antibiotkus kezelés, implantátum retenció
DDS	drug delivery system
DNS	dezoxi-ribonukleinsav
EBJIS	European Bone and Joint Infection Society
ELISA	enzyme linked immunosorbent assay
FDG-PET	fluordezoxiglükóz jelzett pozitron emissziós tomográfia
HPF	high power field (nagy nagyítású látótér fénymikroszkópban)
HSS	Hospital for Special Surgery (New York, NY, USA)
ICG	International Consensus Group
ICM-PJI	International Consensus Meeting on Prosthetic Joint Infection
IDSA	Infection Disease Society of America (USA)
iv.	intravénás
I&D	irrigáció és débridement
MDT	multidisciplinary team
MIC	minimally inhibitory concentration
MRI	mágneses magrezonancia vizsgálat
MSIS	Musculoskeletal Infection Society (USA)
PCR	polymerase chain reaction
PCT	procalcitonin
PJI	prosthetic joint infection

PMMA	polimetil-metakrilát
PMN	polimorfonukleáris sejtek (granulociták) száma a szérumban
PMN%	polimorfonukleáris sejtek (granulociták) aránya ízületi folyadékban
po.	per os
PPI	periprotetikus infekció
PV+	pozitív prediktív érték
PV-	negatív prediktív érték
Se	szenzitivitás
SIRS	systemic infection response syndorme
Sp	specifitás
UTI	urinary tract infection (húgyúti infekció)
WBC	white blood cells (fehérvérsejtek száma a szérumban)
WE	vörösvértest süllyedés (Westergren-érték)

3. Bevezetés

3.1. A periprotetikus infekciók fogalma, előfordulása és jelentősége

A modern ortopédia egyik legfontosabb eredménye az arthrotikus ízületek pótlása endoprotézissel, melyet a csípőízület esetében John Charnley vezetett be az 1960-70-es években az Egyesült Királyságban [1]. A kezdetektől fogva az egyik legnagyobb kihívást a beültetett idegen anyag körüli bakteriális elfertőződés jelentette, ami a kezdeti sikerek ellenére az endoprotetika úttörőit is visszavetette [2]. Az igazi áttörést H.W. Buchholz javaslata hozta, aki az antibiotikus profilaxis lokális formáját alkalmazta csontcementben, és ennek elterjedését szorgalmazta [3]. Később az elfertőződött protézisek sebészi és antibiotikus kezelésének lehetőségeit is közölte [4].

Az ízületi endoprotézisek elfertőződését, bakteriális vagy más kórokozók, pl. gombák által okozott infekcióját nevezzük periprotetikus infekciónak (PPI), az angolszász irodalomban a megfelelő elnevezés a prosthetic joint infection (PJI). A korábban használatos „széptikus protézis lazulás” nem megfelelő elnevezés, mivel az esetek nagy többségében a PPI-ban nem lazulnak ki a protézis komponensek, és a betegek legtöbbször nincsenek széptikus állapotban.

A különböző ízületi protézisek (csípő, térd, váll, könyök) PPI-ja eltérő arányban fordul elő. Az incidencia vonatkozásában a primer műtétek alacsonyabb számban érintettek, az ún. revíziós műtéteknél az előfordulás akár tízszeres is lehet. A PPI incidenciáját az **1. táblázat** mutatja.

1. táblázat: A periprotetikus infekciók incidenciája primer és revíziós beültetést követően. Revízióknál az előfordulás tízszeres is lehet. [n.a.: nincs adat]

Protézis lokalizációja	Primer	Revízió
Csípő protézis	0.33 - 1.11 % [5]	n.a.
Térd protézis	0.46 - 1.55 % [6]	5 - 9 % [7]
Váll protézis	0 - 3.9 % [8-11]	0 - 18.8 % [10, 12, 13]

A PPI jelentősége a mai modern ortopédiában kifejezetten nagynak mondható. Az utóbbi években több szerző is rámutatott a primer és revíziós műtétek számának világméretű növekedésére, és a várható szövődmények ebből fakadó emelkedésére [14]. A PPI-ből fakadó költségek a fejlett nyugati társadalmakra nézve nagy terhet idéznek elő, amivel az egészségügyi ellátó rendszerek feltehetően szembesülni fognak a következő évtizedben. Becslések szerint az USA ellátó rendszere 2020-ra várhatóan évente mintegy 1.62 milliárd USD-t költ majd a PPI-k kezelésére [15].

Az utóbbi években az ortopédia figyelme fokozottabban a PPI témaköre felé fordult; számos munkacsoport foglalkozik a diagnosztika kérdésével [16-18], a kezelés lehetőségeivel [19-22], a megelőzés szempontjaival [23, 24]. Összefoglaló közlemények, áttekintő cikkek sora született a témakörben az utóbbi öt évben [25]. 2013-ban Philadelphiában megrendezésre került az első világméretű konszenzus konferencia a PPI témájában (International Consensus Meeting on Prosthetic Joint Infection, ICM-PJI), ahol 52 ország 400 küldötte 15 munkacsoportban vitatta meg a téma aktuális kérdéseit és 15 közleményben, valamint egy könyvben összegezték a konszenzus konferencia eredményeit [26, 27]. Az egyik munkacsoport a gombák okozta PPI-k kérdéskörével foglalkozott, melyben e dolgozat szerzője is részt vett [28, 29].

3.2. A biofilm asszociált infekció

A PPI létrejöttének és pathomechanizmusának megértésében nagy előrelépést jelentett a biofilm kóroki szerepének felismerése [30]. A beültetett protézis felszínén – lokális immunrendszer hiányában – viszonylag kis számú baktérium (néhány száz példány) is már alkalmas megtapadni és egy ún. glykokalixot termelni, amiben a baktériumok megtapadnak, ezzel alkalmas miliőt teremtve a proliferációhoz [31]. A biofilmben a baktériumok az antibiotikumokkal szemben is védettek, ezért a szisztémás antimikróbás kezelés lehetőségei korlátozottak [32].

A biofilm sajátosságainak megismerése vezetett a mai kezelési módok tudományos alapjához. A PPI kezelése csak a biofilm megsemmisítésével érhető el, ezért annak

teljes kialakulása után (3-4 hét elteltével) csak az idegen anyag eltávolításával érhető el sikeres kezelés [33].

3.3. A periprotetikus infekciók klasszifikációja és rizikó tényezői

A PPI felismerése nem mindig egyszerű feladat. Fontos a beteggel való találkozáskor a pontos anamnézis és a fizikális vizsgálat. A PPI alapvető feltétele, hogy az érintett ízületben legyen egy ízületi protézis, azaz beültetett alloplastikus anyag. Ennek felszínén megtelepedve tudnak a kórokozók biofilm képzéssel kóros állapotot létrehozni. A natív ízület bakteriális gyulladása nem tárgyköre ennek a dolgozatnak. A nemzetközi társaságok által széleskörűen elfogadott Tsukayama-féle klasszifikáció [34] szerint három típust lehet megkülönböztetni a PPI-k terén megjelenési forma és időbeli lefolyás szerint: korai posztoperatív, akut hematogén és késői mély infekció.

Bizonyos rizikó faktorok megléte elősegíti a PPI kialakulását, ezért az anamnézis felvételekor ezekre a tényezőkre minden esetben explicit módon rá kell kérdezni. Berbari és mtsai [35, 36] a primer implantáció műtéti ideje mellett a következő komorbiditási faktorokat emelik ki, mint PPI-t elősegítő tényezőt: diabetes mellitus, immunszuppresszió, magas ASA score, illetve húgyúti infekció megléte (UTI). Bozic és mtsai [37] felhívták a figyelmet többek között a krónikus alkohol fogyasztás, az obezitás, a COPD, a koagulopátiák és a malignus betegségek kóroki szerepére.

Az ICM-PJI munkacsoportja [38] meghatározta azokat a rizikó tényezőket, melyek PPI-hez vezethetnek: műtéti beavatkozás az anamnézisben, nem megfelelően beállított diabetes mellitus (szérum glükóz >200 mg/L vagy a Hb1AC >7%), malnutríció, morbid obezitás (body mass index [BMI] >40 kg/m²), aktív májbetegedés (cirrhosis vagy hepatitis), krónikus veseelégtelenség, erős dohányzás, alkohol betegség, intravénás drog abusus, hosszabb kórházi ápolás vagy rehabilitációs kezelés, férfi nem, poszttraumás osteoarthritis vagy gyulladós arthropathia diagnózisa a célízületben, többszörös műtét az érintett ízületben és súlyos immundeficiens állapot.

Az intraartikuláris szteroid injekció kóroki szerepe PPI-ben szintén nem elhanyagolandó. Mind a definitív arthroplastika elvégzése előtt natív ízületbe beadott glucocorticoid injekció, mind a már endoprotézissel ellátott ízület szteroid kezelése határozottan fokozott kockázatot jelent PPI kialakulása szempontjából [39, 40].

3.3.1. Korai posztoperatív infekció

Az akut, korai posztoperatív infekciók az endoprotézis beültetését követő hetekben jelentkeznek. Ide tartoznak a sebgyógyulási zavarral, seb váladékozással járó esetek is, ahol elmarad a korai revízió, és így a kórokozók mélybe jutása útján korai PPI alakul ki. A posztoperatív 4. hét [34] vagy 30. nap [41] előtt kialakult PPI-t nevezhetjük korainak. Az érintett ízület folyamatos vagy lüktető fájdalma jellemzi, körülötte a bőr piros, meleg tapintatú, hyperaemiás. A viszonylag friss seb elváltozásai is feltűnők lehetnek: sebgyógyulási zavar, dehiscencia, váladékozás, sebszéli nekrosis, vörös udvar hívják fel a figyelmet a fertőzésre. Szisztémás tünetek közül láz, hidegrázás fordulhatnak elő. Erős váladékozás esetén mindenképpen felmerül az ízületi tok, a bőr alatti fascia varratelégtelensége. A korai időszakban felismert PPI sajátossága, hogy megfelelő intézkedésekkel, műtéti és antibiotikus kezeléssel, a fertőzött implantátum még megmenthető [33, 42].

3.3.2. Késői mély infekció

Négy hét eltelte után az implantátum felszínén kialakuló biofilm képződés miatt már olyan állapot alakul ki, ami nem oldható meg a protézis eltávolítása nélkül [33, 43], ezért ezeket az eseteket a késői infekciók közé kell sorolni. A késői mély infekciók jellemzője az érintett ízület funkciójának fokozatos beszűkülése, fájdalmas mozgáskorlátozottsággal, esetleg ízületi sipoly kialakulásával. A legtöbb PPI ebbe a kategóriába tartozik, a felismerés időpontjában már késői infekcióról van szó, ami csak az idegen anyag eltávolításával oldható meg eredményesen [44]. Ide tartoznak azok a protézisek is, melyek gyakorlatilag a beültetés óta fájdalmat okoznak és a beteg

életminőségét jelentősen rontják. Ezen dolgozat ezzel a problémakörrel, a késői mély infekciók diagnosztikai és terápiás kihívásaival hivatott foglalkozni részletesen.

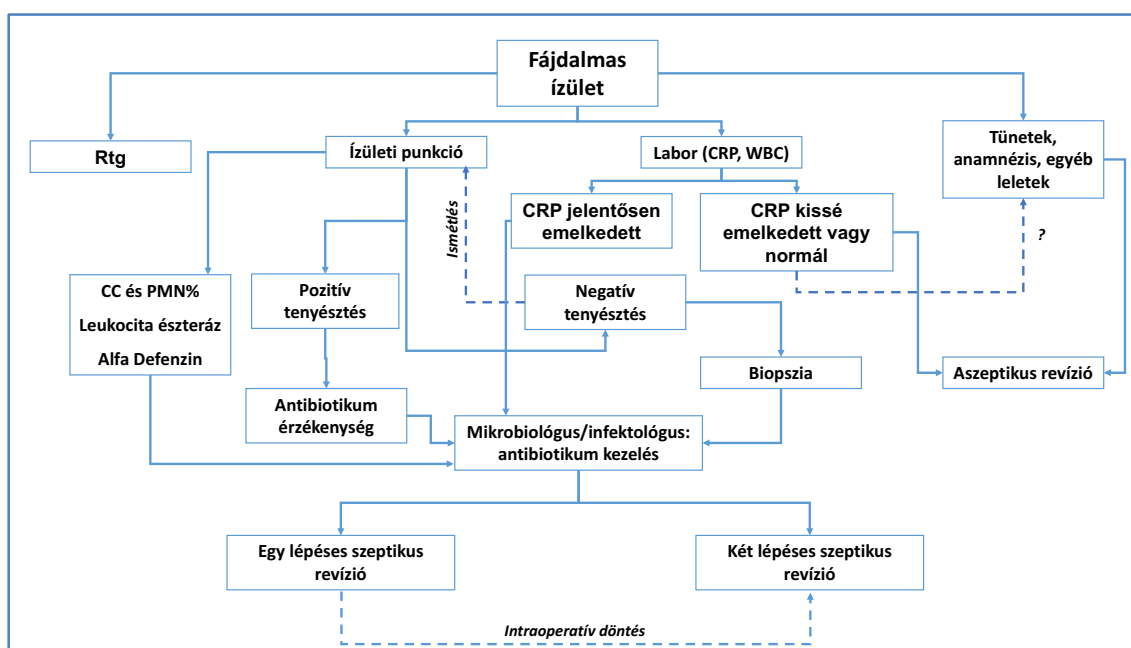
3.3.3. Akut hematogén infekció

A hematogén úton kialakuló infekció az index műtétet követően bármely időpontban kialakulhat [34]. Általában korábban fájdalomtalan, hónapokig vagy évekig jól működő ízületi protézis hirtelen kezdettől panaszossá válik, fájdalmas mozgás beszűkülés jön létre. Ilyekor egy távoli fertőzés véráram útján terjedő infekció formájában szórókörokozókat az érintett endoprotézis környékére, ami PPI kialakulásához vezethet. Amennyiben több ízületben is protézis található az érintett betegben, a véráram útján akár több protetizált ízület is begyulladhat egyszerre, ami újabb diagnosztikus és terápiás kihívást jelenthet. A leggyakoribb oka a véráram útján kialakuló akut PPI-nek a bőr vagy a lágyrészek bakteriális gyulladása lehet [45], de előfordulhat urogenitális infekció (UTI), légúti (pl. pneumonia) vagy gasztrointesztinális fertőzést követően, vagy akár szájsebészeti beavatkozás után is [46]. A PPI ezen típusa nagyobb valószínűséggel jelentkezik immunokompromittált egyéneknél, diabetes mellitusban szenvedőknél, vagy krónikus veseelégtelenség esetén.

3.4. A periprotetikus infekció diagnosztikája

A diagnosztika első lépése a klinikai gyanú: mikor gondoljunk PPI lehetőségére? A PPI egy nagyon fontos, de nem elmaradhatatlan tünete a fájdalom. Amennyiben egy ízületi protézis kezdettől fogva, vagy néhány fájdalomtalan hónap, év után fokozatosan vagy hirtelen fájdalmassá válik, mindig fel kell, hogy merüljön a PPI lehetősége. Ilyenkor számos diagnosztikai lehetőség közül kell kiválasztani a legcélravezetőbbet. Jelenleg nincs olyan diagnosztikai lehetőség, ami 100%-os biztonsággal igazolja a PPI-t, legjobb esetben is csak 96-98%-os biztonsággal lehet kimondani a diagnózist a preoperatív vizsgálatok után [47].

Az utóbbi évek törekvéseinek köszönhetően ma már egyértelmű ajánlások születtek a különféle szakmai társaságok szakbizottságai részéről, és a PPI diagnózisa több ismerv egyidejű meglétéhez köthető. Az amerikai AAOS [48], az IDSA [41] és az MSIS [49] diagnosztikai algoritmusai terjedtek el leginkább az egész világon. Ez utóbbit módosította a már említett philadelphiai konszenzus konferencia, melynek ajánlása ma mértékadónak tekintendő [50]. A diagnosztika fejlődése azonban újabb lehetőségeket teremt a biztos diagnózis kimondása terén, ezért az ajánlások időről-időre felülvizsgálandók [51].



1. ábra: Diagnosztikus algoritmus periprotetikus ízületi infekciók esetében. Fájdalmas ízületi protézis mindig felveti infekció lehetőségét, ezért punkció végzése indokolt (saját anyag, Helios ENDO-Klinik, Hamburg).

Az MSIS ajánlása szerint a PPI diagnózisa vagy az ún. major kritériumok egyikének meglétéhez, vagy a minor kritériumok közül 4 együttes meglétéhez köthető [49]. A major kritériumok közé két tényező tartozik: (a) az ízülettel közlekedő sipoly megléte, vagy (b) ugyanazon korokozó kétszeri kimutatása az érintett ízületből, szövetmintából vagy ízületi folyadékból. A minor kritériumok közé hat paraméter került: (a) emelkedett vörösvértest süllyedés (WE) és C-reaktív protein (CRP), (b) a synovialis folyadék emelkedett fehérvérsejt száma (CC, cell count), (c) az ízületi folyadék emelkedett granulocita aránya (PMN%), (d) az érintett ízületben makroszkóposan látható gennyes váladék jelenléte, (e) az ízületi folyadékból egyszeri alkalommal kitenyésztett kórokozó,

valamint (f) a szövetszövetminta mikroszkópos vizsgálatánál több mint 5 neutrofil granulocita jelenléte több mint 5 látótérben 400x-os nagyítás mellett.

Ebből a diagnosztikus mátrixból is jól látható, hogy a PPI diagnózisának kimondása nem egyszerű feladat. Ezért a diagnosztikus lehetőségeket minél szélesebben ki kell használni. Gyakran előfordulnak ellentmondásos eredmények is (pl. negatív CRP mellett pozitív tenyésztés), ilyenkor a vizsgálatokat meg kell ismételni. Csak abban az esetben van egyszerű dolgunk, ha valamennyi vizsgálati eredmény egy irányba mutat (mindegyik negatív: PPI kizárható, vagy mindegyik pozitív: PPI diagnózisa biztos). Minden más esetben mérlegelni kell a vizsgálati eredményeket, és megfelelően képzett mikrobiológus vagy infektológus bevonásával kell kiértékelni az egyes paramétereket ún. multidiszciplináris team (MDT) megbeszélés keretében.

3.4.1. Laboratóriumi diagnosztika

A PPI klinikai gyanúja esetén mintavétel szükséges az érintett betegről. Ennek két lehetősége első sorban a vérvétel és az ízületi folyadék nyerése arthrocentézissel (ízületi punkció).

3.4.1.1. Szerológiai vizsgálatok

A vénás vérből nyert mintából különböző szerológiai vizsgálatokkal lehet viszonylag korán eredményhez jutni. A fehérvérsejt szám (WBC) és a granulociták arányának (PMN) emelkedése a vérképben a viszonylag alacsony szenzitivitás (Se) és specifitás (Sp) miatt nem rendelkezik nagy klinikai jelentőséggel [52, 53]. Akut PPI-ben lehet a WBC emelkedett (10 G/l feletti) és korrelálhat a tünetek súlyosságával.

A CRP és a WE ezzel szemben mind a PPI diagnózisában, mind a terápia eredményességének monitorozásában nagy szerephez jutnak. A máj által termelt CRP a posztoperatív szakban a műtétet követően 48-72 órával éri el maximumát és általában 3 hét után normalizálódik, míg a WE hosszú hetekig, akár hónapokig emelkedett

maradhat [54]. Ezért az emelkedett CRP érték megbízhatóbb paraméter a PPI diagnosztikájában, mi magunk is a klinikai gyakorlatban ezt használjuk [44, 55]. A CRP 10 mg/l feletti és a WE 30 mm/h-nál nagyobb értéke krónikus mély PPI-re utalhat [52, 56]. A CRP is emelkedett lehet számos más gyulladásos vagy tumoros állapotban, ezért az anamnesztikus és komorbiditási adatokat is figyelembe kell venni. Akut PPI-ben a CRP értékek jelentős szintet érhetnek el, akár 400 mg/l is lehet. Akut PPI-ben a CRP értéket kórosnak tekintjük 100 mg/l felett [57, 58]. Mindazonáltal fontos megemlíteni, hogy a krónikus mély PPI-k kb. 20%-ában a CRP normál értékű, azaz 10 mg/l alatti is lehet [48, 59].

A procalcitonin (PCT) szerepe az akut PPI-re szorítkozik, a krónikus mély infekciónál értéke általában nem emelkedik meg, és a folyamat kimeneteléről sem ad prognosztikai információt [60, 61]. A szeptikus shock állapotában lévő beteg esetében fontos paraméter lehet a PCT a kórkép felismerésében és a betegség lefolyásának monitorozásában.

3.4.1.2. Klasszikus diagnosztikai lehetőségek a szinoviális folyadékból

A szinoviális folyadékban található fehérvérsejtek száma és aránya fontos információt nyújt az ízületben zajló pathológiás folyamatokról. A reumatológiai kórképekben is nagy jelentőséggel bír az ízületi folyadék mikroszkópos és fizikokémiai vizsgálata. Ugyanígy a szeptikus folyamatokban is nagy szerep jut a szinoviális folyadék laboratóriumi vizsgálatainak.

Az ízületi punkció fontos mozzanata a diagnosztikának. Mivel a mikrobiológiai diagnosztika is ezen alapul, lényeges, hogy steril körülmények között történjen erre alkalmas higiéniés szintű helyiségben, az intakt bőr megfelelő antiszeptikus lemosása és lefedése után, szükség esetén képerősítő alkalmazásával, megfelelően képzett szakember által [44]. Az álnegatív esetek elkerülése érdekében a punkció előtt 14 nappal abba kell hagyni mindennemű antimikrobiális kezelést (antibiotikum, antimikotikum) [48]. Lokálisan ható anesztetikumoknak bakteriosztatikus hatása lehet,

ezért az ízületi folyadékhoz keveredve kedvezőtlenül befolyásolhatják a mikrobiológiai tenyésztést, ezért kerülendők [62, 63]. A bőr általi kontamináció elkerülése céljából bőr incíziót lehet végezni, de ez műtői feltételeket és aneszteziológiai készültséget feltételez, ezért nem feltétlenül javasolt [64]. Az ízületi punkcióval végzett mikrobiológiai tenyésztés nagy beteganyagban (n=2158) vizsgált pontossága 92%, a Se 82%, a Sp 96%, a pozitív prediktív érték (PV+) 87%, a negatív prediktív érték (PV-) 94% [65].

Amennyiben a punkció eredménytelen (ún. punctio sicca), azaz nem sikerül érdemi mennyiségű ízületi folyadékot nyerni, nem javasolt fiziológias sóval vagy más folyadékkal az ízületbe „beöblíteni”, majd azt visszaszívni. Ilyenkor ugyanis az amúgy is alacsony csíraszámú és virulenciájú baktériumokat tovább hígítjuk, és kimutatásuk csaknem lehetetlen. Ilyen esetekben műtői feltárásból végzett szövetminta vétel (biopszia) javasolt. Az artroszkópos mintavétel, mint alternatíva szintén felmerül, de lehetőségei korlátozottak, mert a releváns implantátum-csont interfészből nem vagy csak nehezen lehet mintát venni [63, 64, 66].

A szinoviális folyadék laboratóriumi vizsgálata messzemenőleg automatizált készülékekkel történik, de meghatározható klasszikus módon fénymikroszkóppal is, és első sorban a fehérvérsejt szám (CC) és a granulociták aránya (PMN%) kerülnek meghatározásra. A punktátumot EDTA-s vérvételi csőbe kell tölteni az alvadás meggátlása érdekében. Egyes szerzők nagyon nagy jelentőséget tulajdonítanak az ízületi folyadék sejtszámának, és előtérbe helyezik ezt a vizsgálatot a többi modalitással szemben [56, 67], azonban a technikai kivitelezése nem mindig megvalósítható (kevés folyadék, véres punktátum, bealvadt vizsgálati anyag). A patológiásnak tekintett érték tekintetében sem egységes az irodalom, és ízületenként is vannak eltérések. A csípőízület krónikus mély PPI-je esetén a CC $\geq 3.000/\mu\text{L}$, a PMN% $\geq 80\%$ [56]; térdprotézis esetében kórosnak tekintendők a CC $\geq 1100-4000/\mu\text{L}$, a PMN% $\geq 64-69\%$ értékek [68]. Az akut csípő infekciók esetében a CC $\geq 10.000/\mu\text{L}$, a PMN% $\geq 90\%$ értékek jelentik a diagnosztikus kritériumok teljesülését. Ezekről az értékekről a **2. táblázat** ad áttekintést [49, 57, 58].

2. táblázat: Diagnosztikus kritériumok akut és krónikus periprotetikus infekciókban: a szérum C-reaktív protein (CRP) és a szinoviális folyadék fehérvérsejt száma (CC) ill. granulocita aránya (PMN%) alapján, az irodalmi adatokat figyelembe véve [49, 57, 58]

	Akut		Krónikus	
	Térd protézis	Csípő protézis	Térd protézis	Csípő protézis
CRP (mg/l)	100	100	10	10
CC/μl	25.000	10.000	1.100-4.000	3.000
PMN%	90	90	70	80

Az ízületi folyadék mikrobiológiai laborban történő vizsgálata elengedhetetlen a PPI diagnosztikájában a megfelelő terápia megválasztása érdekében [66]. A sikeres kezelés középpontjában a kórokozó identifikálása áll, illetve az antibiotikum érzékenység meghatározása [69]. Célszerű a mintákat mindjárt a punkció után pediátriai hemokultúras palackokba injektálni, mert ezekben megfelelő mennyiségű táptalaj és antibiotikum gátló szer áll rendelkezésre, és a vizsgálat találati aránya jelentősen növelhető [70, 71]. A szinoviális folyadékot szobahőn lehet max. 24 órát tárolni, de amilyen gyorsan csak lehet, el kell juttatni a bakteriológiai laborba.

A bakteriológiai vizsgálatok minimuma az aerob és anaerob tenyésztés különböző táptalajon, megfelelő antibiotikum érzékenységi vizsgálatokkal kiegészítve. Az aerob tenyésztéshez thioglycolátos bouillon, véres agar, csokoládé agar és MacConkey agar használatosak. Az anaerob vizsgálatokhoz Brucella Laked véres agart kanamycinnel és vancomycinnel, phenylethyl alkoholos véres agart és bacteroides bile esculin agart használnak. Saválló pálcák kimutatására többek között Löwenstein-Jensen táptalajt vagy BBL MGIT-t (mycobacterium growth incubator tube) használnak, ami 8 hetes inkubációt is lehetővé tesz [72]. Az inkubációt minimum 14 napig kell folytatni, mert egyes kórokozók (pl. small colony variants, intracelluláris baktériumok, coagulase-negatív *Staphylococcus*, *P. acnes*) csak 5-10 nap után mutatkoznak meg a mintában. Ez a gyakorlatban úgy történik, ha 5 nap inkubációs idő után sincs kolónia képződés, a tenyésztési időt meghosszabbítják 14-15 napra [73].

Amennyiben erre klinikai adatok indokot adnak, vagy egyértelmű PPI jelenléte esetén több alkalommal sem sikerül kórokozót kimutatni, mindenképpen érdemes mikológiai tenyésztést is végezni, illetve az atípusos kórokozók (pl. Brucella) irányába is

vizsgálatokat végezni [29]. Ilyen esetekben bárányvéres agar, Sabouraud agar és agyvelő-szív infúzió táptalajon kell elvégezni a tenyésztést. Az előbbit 37°C-on kell 1-3 napig inkubálni, a két utóbbit 30°C-on 4-8 hétig.

Ezekből az adatokból is kiderül, hogy a minden lehetséges kórokozóra kiterjedő mikrobiológiai diagnosztika körülményes, hosszadalmas és technikailag nehéz folyamat, ezért az utóbbi időkben törekvések léteznek megfelelő automata rendszerek kifejlesztésére, illetve a kórokozók genetikai kimutatására.

A kitenyésztett kórokozók tekintetében vannak földrajzi különbségek, de világméretű adatok szólnak amellett, hogy az esetek 50%-ban Staphylococcusok okozzák a PPI-ket. Az Egyesült Államokban magasabb a multirezisztens törzsek (pl. MRSA) előfordulása. Egy a hamburgi munkacsoportunk által végzett multicentrikus vizsgálat adatait a **3. táblázat** foglalja össze [74].

3. táblázat: Periprotetikus infekciókból kimutatott kórokozók előfordulása két nagy revíziós endoprotetikával foglalkozó centrumban Európában és Észak-Amerikában (ENDO Klinik, Hamburg és Rothman Institute, Philadelphia), összesen 1670 beteg adatai alapján, Aggarwal és mtsai nyomán [74]

Kórokozó	ENDO Klinik, Hamburg, Németország N=898	Rothman Institute, Philadelphia, PA, USA N=772
coagulase negatív Staphylococcus	39.3 %	20.2 %
<i>S. aureus</i>	13.0 %	31.0 %
<i>Streptococcus ssp.</i>	6.5 %	5.8 %
<i>Enterococcus ssp.</i>	7.0 %	3.9 %
anaerobok	9.0 %	0.9 %
gombák	0.3 %	2.3 %
<i>Mycobacterium ssp.</i>	0 %	0.6 %
polymikrobás	3.4 %	7.4 %
negatív tenyésztés	16.1 %	15.8 %
egyéb	0.9 %	5.4 %

Amennyiben PPI alapos klinikai gyanúja áll fenn és a mikrobiológiai vizsgálatok eredménye megfelelő inkubációs idő után is negatív (ún. culture negative infection), a következő lehetőségek állnak rendelkezésre:

- Az egész diagnosztikus protokoll megismétlése vérvétellel és ízületi punkcióval, szigorúan antibiotikum terápia mentes időszakban (legalább 14 nap antibiotikum mentes időszakot követően) [75];
- amennyiben ez sem hoz eredményt, műtéti feltárásból végzett szövetminta vétel (biopszia) végzendő [66, 76];
- végső soron az inficiálódott implantátum eltávolításakor nyert szövetmintákból vagy a protézis felszínén található biofilmből lehet a kórokozót kimutatni pl. szonikáció módszerével [77-79].

3.4.1.3. Modern szinoviális diagnosztika

A fenti klasszikus vizsgálómódszerek ma már mindenhol elérhetőek, a PPI diagnosztikája széles körben elterjedt. Az utóbbi években azonban megindult a kutatás újabb diagnosztikai lehetőségek felé, hiszen jól látható, hogy a korábban leírt diagnosztikus módszerek több kihívással is küzdenek [80]:

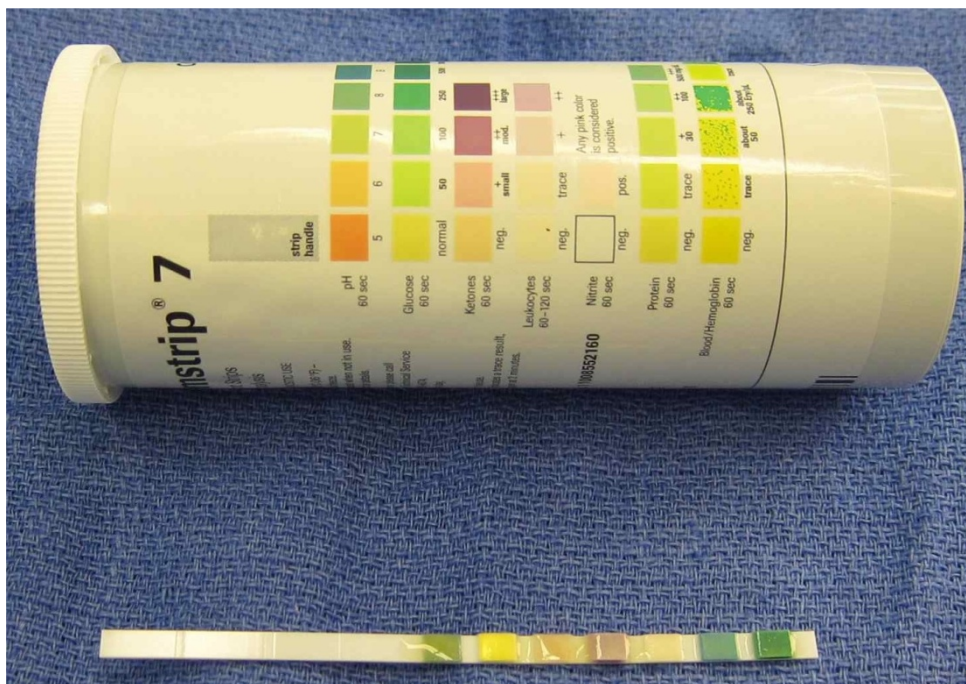- Egyik módszer sem rendelkezik 100%-os Se-sal és Sp-sal, azaz nem lehet egyik módszerrel sem kétséget kizáróan kimondani a PPI diagnózist;
- ebből következik, hogy egyetlen módszer alkalmazása nem elégséges, mindig több vizsgálómódszert kell bevetni, és az eredményeket összevetni, szintetizálni;
- a vizsgálatok egy része időigényes (ld. mikrobiológiai diagnosztika), és a PPI-ben szenvedő betegek állapota nem minden esetben enged meg ilyen hosszú várakozási időket [81].

Ezért az utóbbi években több olyan módszer is nemzetközileg elfogadottá vált, ami egyszerűbbé és gyorsabbá teszi a PPI diagnosztikáját, és segíti elosztatni a kételyeket esetleg ellentmondásos vizsgálati eredmények esetén (pl. emelkedett CC és PMN%, negatív CRP és tenyésztési eredmény mellett).

3.4.1.3.1. Leukocita észteráz (LE)

A LE teszt (dipstick test) egy igen elterjedt szemikvantitatív vizsgálati módszer a vizelet gyors labordiagnosztikájában, a vizeletben lévő fehérvérsejtek kimutatására [82]. Parvizi és mtsai javasolták ennek a gyors, egyszerű és olcsó módszernek az implementációját az ortopédiában [83-85]. A fehérvérsejt számnak és aktivitásnak megfelelően a halványzöld testcsík megfelelő mezője elszíneződik rózsaszínre (+), halvány lilára (++) vagy püspöklilára (+++) (2. ábra).

A 80%-os Se és 100%-os Sp miatt az ICG/CDC az LE tesztet a minor diagnosztikus kritériumok közé emelte, egyenértékűnek számít a CC meghatározással [85]. Fel kell azonban hívni a figyelmet a véresen festenyzett szinoviális folyadék esetében megfigyelhető nehéz leolvashatóságra, mint hibalehetőségre. Véres punktátum esetén centrifugálás alkalmazható az eredmény kedvezőtlen befolyásolása nélkül [84, 86].

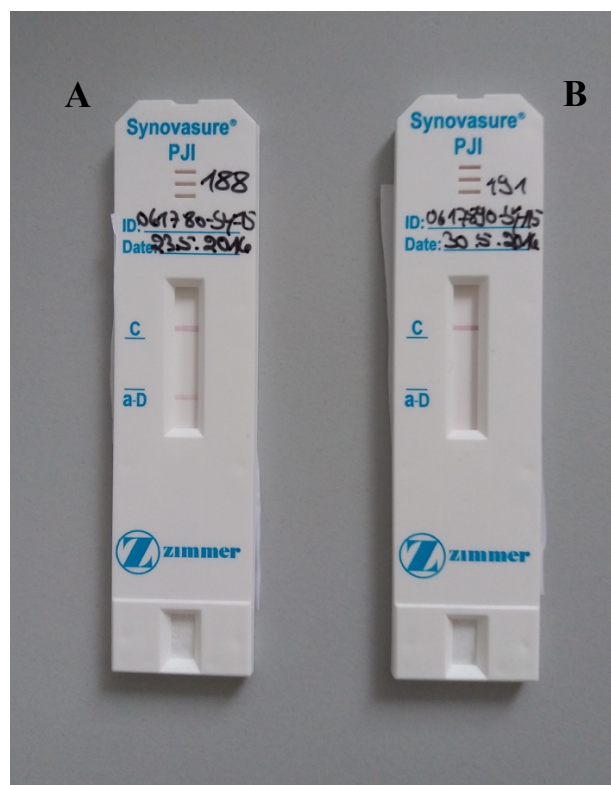


2. ábra: Leukocita észteráz (LE) testcsík elszíneződése (középső mező) halvány lilára (++) a rácseppentett szinoviális folyadék hatására, ami felveti PPI lehetőségét. A vizsgálat helyettesítheti a sejtszám (CC) és granulocita arány (PMN%) vizsgálatot (saját anyag, Helios ENDO-Klinik, Hamburg).

Munkacsoportunk is megvizsgálta a LE teszt klinikai alkalmazásainak lehetőségeit aszeptikus protézis lazulásban és PPI-ben szenvedő betegek esetében [87]. 364 primer és revíziós endoprotézis műtétnél vizsgáltuk a műtétnél nyert szinoviális folyadékot LE tesztcsíkkal. 203 primer műtét volt, 161 esetben végeztünk revíziót, ebből 50 esetben PPI miatt. A primer műtétek szinoviális mintái képezték a kontroll csoportot. A LE teszt csík mind az 50 szeptikus beteg esetében pozitív (++) vagy (+++) eredményt adott. Vizsgálataink alapján a Se 100%, a Sp 96.5% volt, a PV+ 82%, a PV- 100% volt. Ez azt jelenti, hogy ha a LE teszt negatív, csaknem teljesen bizonyosak lehetünk abban, hogy a vizsgált minta nem PPI-ből származik. Ennek alapján a teszt nemcsak a preoperatív diagnosztika fontos eleme, hanem a műtőben történő intraoperatív döntéshozatalnak is alapja lehet: az adott ízület szeptikusnak vagy aszeptikusnak tekintendő, esetleg félbe kell-e szakítani a tervezett aszeptikus műtétet PPI gyanúja miatt?

3.4.1.3.2. Alfa Defenzin (α D)

A PPI diagnosztikájában az utóbbi években egyre nőtt az igény egy gyors és megbízható teszt kifejlesztése iránt, ezért a philadelphiai munkacsoport Deirmengian és Parvizi vezetésével különböző biomarkerek felé terelte a kutatás irányát. Deirmengian és mtsai 16 olyan peptidet vizsgáltak szinoviális folyadékban, melyeknek szerepe lehet a PPI kimutatásában, és ezek közül 5 fehérjénél lehetett megfigyelni korrelációt az MSIS kritériumokkal [16]. Ezek közül az alfa defenzin (α D) volt a legígéretesebb, aminek a legnagyobb volt a Se-a és Sp-a, ezért ezt a fehérjét javasolták további vizsgálatoknak alávetni a PPI diagnosztikájában. Mára már erre a célra a klinikai gyakorlatban is jól használható gyorsteszt áll rendelkezésre (Synovasure[®] Alpha Defensin Test 'lateral flow' eszköz), ami egyértelműen mutatja 10 perc után az α D pozitivitást (**3. ábra**).



3. ábra: Alfa defenzint kimutató Synovasure® Lateral Flow szemikvantitatív gyors teszt: balra pozitív (A), jobbra negatív (B) eredmény. Segítségével 10 perc alatt 97%-os biztonsággal eldönthető, hogy a szinoviális folyadék PPI-ből származik-e (saját anyag, Helios ENDO-Klinik, Hamburg)

Az α D a defenzinek családjába tartozó emlősöknél megtalálható peptid, amit részben a neutrofil leukociták termelnek patogén mikroorganizmusok jelenlétében. Tulajdonképpen természetes antibiotikumként lehet a defenzineket felfogni, baktericid hatással rendelkeznek Gram-negatív, Gram-pozitív baktériumokkal szemben egyaránt, sőt fungicid és virucid hatásuk is van. A defenzinek 3 pár diszulfid kötéssel rendelkeznek a molekulán belül, ezek nagysága és elrendeződése alapján lehet ezeket kategorizálni alfa, béta és gamma alcsoportokba. Az antibakteriális hatás mechanizmusa még nem teljesen ismert, jelenleg is kutatás tárgyát képez, de annyi bizonyos, hogy a baktérium sejtmembránját támadják meg ezek a peptidek, végső soron a kórokozó pusztulását okozva [88-90].

Bingham és mtsai vizsgálatában már 100% volt a Se és 95% a Sp, de autoimmun betegségben szenvedőket kizártak a vizsgálatból [91]. Egy másik tanulmányban már metallosis és szisztémás gyulladáshoz vezető megbetegedésben szenvedő betegeket is bevontak, de az α D Se-a és Sp-a így is magas volt (96 ill. 97%). Sőt, ez az érzékenység

intraartikuláris CRP meghatározással 100%-ra volt növelhető [17]. Ezen eredmények fényében elmondható, hogy az α D nagyon megközelíti az ideálisnak mondható vizsgálati módszer követelményeit, miszerint 100%-os Se és Sp szükséges ahhoz, hogy egy adott teszt egyedülálló módon képes legyen kimutatni a PPI jelenlétét.

Munkacsoportunknak is lehetősége volt Európában először megvizsgálni az alfa defenzint a klinikai gyakorlatban viszonylag nagy beteganyagon [51], ennek részleteit később mutatom be, mint ennek az értekezésnek egyik fő tárgyát.

3.4.1.3.3. Molekulár biológiai módszerek: PCR

A hagyományos tenyésztési módszerekkel nem lehet 100%-os baktérium detektálási arányt elérni, ezért az 1980-as években elterjedt a baktériumok genetikai anyagának gyors kimutatása polymearse chain reaction (PCR) módszerével, első sorban az igazságügyi orvostanban. 10 évvel később került sor első alkalommal a módszer alkalmazására ízületi infekciók diagnosztikájában [92-95]. A módszer sokat fejlődött [96], de egyre inkább kiderült, hogy ez sem tökéletes, mert nagy számban kerültek ki álpozitív esetek, és olyan bakteriális dezoxi-ribonukleinsav (DNS) maradványokat is sikerült detektálni, melyeknek nem lehet szerepe a PPI kialakulásában [97].

A multiplex PCR abban különbözik a hagyományos PCR-től, hogy itt előre meghatározott számú (ált. 30-40) kórokozóra jellemző genetikai anyag (genom szakasz) kerül egy időben azonosításra, ezért a leggyakoribb kórokozók ezzel a módszerrel kimutathatók, és nem kell a PCR-t egyenként, adott kórokozóra vonatkozóan elvégezni. A multiplex PCR bevezetésével sikerült jelentősen csökkenteni az álpozitív eseteket és drámai módon csökkenthető volt az egyes baktériumok azonosítására fordított idő, összehasonlítva a baktériumok táptalajon történő tenyésztésének hagyományos inkubációs idejével [98]. *P. acnes* kimutatásánál egyenesen áttörést jelentett a multiplex PCR gyorsasága, mert a lassan növő baktériumok nem mindig tarthatók életben a 14 napos inkubációs idővel, így végül nem kerülnek kimutatásra [99]. Ma már nemcsak a kórokozó azonosítható a multiplex PCR segítségével, hanem az antibiotikum rezisztencia is feltérképezhető [100].

Munkacsoportunknak is lehetősége volt megvizsgálni a multiplex PCR klinikai alkalmazásának lehetőségeit 40 PPI-ben szenvedő betegen. Mind akut, mind krónikus mély infekcióban végeztünk vizsgálatokat, valamint sikerült bevonni SIRS-ben szenvedő betegeket is. Az eredmény minden esetben 4.5 óra elteltével rendelkezésünkre állt. Akut PPI esetében a módszer Se-a 73.1%, Sp-a 100%, SIRS kialakulása mellett a Se 85.7%, a Sp 100% (közlés alatt).

Sajnálatos módon a PCR nem teljesíti az ideális vizsgálati módszerrel szemben támasztott igényt 100%-os Se és Sp szintekkel. Vagy a Se magas közel 100%-os eredménnyel, de a Sp alacsony (70-80% körül), vagy a Se van 70-80% körül 100%-os Sp mellett. Ezért nem lehet lemondani a klasszikus tenyésztési módszerekről.

3.4.2. Műtéti úton elvégezhető diagnosztika

Fontos, hogy a kórokozót a tervezett műtét előtt megtaláljuk, és így ki tudjuk választani a betegre és kórokozóra optimalizált kezelést. Ideális esetben a PPI diagnosztikája a szanálást célzó revíziós műtét előtt megtörténik a pathogén identifikálásával együtt [63]. Mégis fontos az intraoperatív mintavétel a következő okokból:

- preoperatív mikrobiológiai diagnosztika verifikálása,
- esetleges újabb kórokozók identifikálása (polymikróbás fertőzés lehetősége),
- a PPI diagnózisának megerősítése szövettani vizsgálattal,
- esetleg intraoperatív döntéshozás céljából (pl. fagyasztott metszet).

3.4.2.1. Mikrobiológiai mintavétel

A mintavétel szempontjából fontos, hogy a műtét előtt a beteg lehetőség szerint ne kapjon szisztémás antibiotikumot [101-103]. Ezért a terápiás vagy profilaktikus dózist csak a műtét közben, a mikrobiológiai minták vétele után kapja meg a beteg [48]. Bizonyos esetekben (pl. SIRS-ben) szükség lehet az azonnali antibiotikus kezelésre, ilyenkor legalább az ízületi punkciót javasolt az antibiotikum adása előtt elvégezni.

A műtét során legalább 3, de inkább 5 helyről érdemes mintát venni. Ennél kevesebb minta bizonytalan eredményt illetve találati nehezítettséget okozhat, ennél többet viszont nem érdemes venni. Érdemes egy adott protokollt követve mindig azonos, jól definiált helyekről venni a mintát, ami mindig tartalmaznia kell a protézis-csont interface-t is. Csípőízület esetében az ízületi tok, a szinoviális membrán, a protézis szár környéke és a vápa környéke tűnnek megfelelőek a mintavételre. Térdprotézis esetében a szinoviális membrán, a femorális komponens, a tibiális komponens környéke, a patella és a dorsalis tok megfelelőek [21, 44, 104].

A mikrobiológiai vizsgálatra szövetmintákat érdemes küldeni natívan, steril csőben. Fiziológiás sóba tenni nem érdemes, transzport táptalaj nem szükséges, amennyiben a minta 24 órán belül eljut a laborba. A humán szövet maga táptalajként működik és a natív csőben a minta szobahőn egy nap alatt nem szárad ki [105]. A mikrobiológiai laborban aztán amilyen gyorsan csak lehet, meg kell kezdeni a minta feldolgozását, inkubálását, tenyésztését, stb.

3.4.2.2. Szövettani mintavétel

A szövettani vizsgálat tekinthető a PPI diagnosztikája végső állomásának, noha ennek a módszernek a pontossága sem éri el a 100%-ot, amit az ideális vizsgálmódszerektől elvárunk. A módszer pontossága Fink és mtsai szerint 98.6%, ami 100%-os Se-ből és 98.1%-os Sp-ből következik, a PV+ 95.2%, a PV- 100% [66].

A szövetminta akkor informatív a kórszövettanász számára, ha az infekció releváns helyéről származik (az inficiálódott protézis körüli ún. infekt membrán). Érdemes egy másik, indifferens helyről is ugyanabból az ízületből mintát küldeni, hogy jól látszódjon a pathológus számára a különbség (pl. szinoviális membrán). Izom- vagy csontszövet küldése nem célszerű.

A szövettani minták vonatkozásában a „Consensus Clasification of Joint Implant Related Pathology” című ajánlás mérvadó, ami mind Európában, mind Észak-

Amerikában igen elterjedt [76]. Ennek megfelelően a PPI diagnózisa kimondható, ha a periprotetikus szövetminta az ún. 2-es típusba sorolható (ún. infekciós típus), granulociták jelenlétével, CD15 pozitív sejtekkel, macrophagokkal, microabscessusokkal [106]. A szövettani kép ill. a látótérben észlelhető neutrofil granulociták száma alapján megkülönböztethető az ún. low grade (alacsony virulenciával rendelkező) infekció és a high grade infekció [107, 108]. A low grade infekcióra jellemző a granulációs szövet jelenléte fibroblasztokkal, reaktív vaszkuláris proliferációval, krónikus szöveti ödémával és neutrofil granulociták infiltrációjával. A neutrofil granulociták számát tekintve a konszenzus ajánlása szerint 23 megszámálható sejt összesen 10 HPF-ben (high power field, nagy nagyítású látótér) jelenti low grade infekcióban a diagnosztikus kritériumok teljesülését [76].

3.4.2.3. Explantált protézisek vizsgálata

A PPI miatt explantált endoprotézis felszínén lévő biofilmből szintén ki lehet mutatni kórokozókat, amennyiben ez kontamináció veszélye nélkül kivitelezhető. A protézisen lévő biofilmet vagy szonikációval vagy vegyszeres úton lehet eltávolítani és oldatba vinni, ami lehetővé teszi ezt követően a mikrobiológiai tenyésztést.

Trampuz és mtsai a szonikációt ajánlják, ilyenkor az explantációt követően steril körülmények között egy műanyag konténerbe kerül a protézis, amit a laborban helyeznek az ultrahangos szonikátorba, és így nyerik ki a biofilmből a baktériumokat, amit aztán bakteriológiai vizsgálatnak vetnek alá [79]. Előnye a viszonylag nagy találati arány, hátránya a módszertől adódóan a kontamináció lehetősége. Rutinszerű alkalmazása nem ajánlott, csak az ún. culture negative esetekben, azaz amikor nem sikerül a revíziós műtét előtt ismételt punkció ellenére sem kórokozót kimutatni.

A másik lehetőség a Drago és Romanó által ajánlott dithiothreitol, amivel a biofilm szintén „feloldható”. Ebben az esetben zárt műanyag tasakba kerül műtői körülmények között az implantátum, amit a zárt rendszeren belül elárasztanak dithiothreittal, ami elkezd a biofilm destrukcióját, ezzel a baktériumok oldatba kerülnek, amik aztán a

laborban tenyésztethetők [109-111]. Előnye a kontamináció csekély lehetősége és a relatív nagy találati arány, hátránya a korlátozott elérhetőség.

3.4.3. Képkötő diagnosztika

Több irányú röntgen felvétel minden esetben szükséges, amennyiben felmerül PPI lehetősége. Ez egyrészt a diagnosztika része, másrészt a kezelés megválasztásában a műtéti stratégia megtervezéséhez szükséges. A csont szcintigráfia rutinszerű használata nem javasolt, mivel diagnosztikus értéke kérdéses. Fluorodezoxiglükóz jelzett pozitron emissziós computer tomográfia (FDG-PET) szintén nem rutin vizsgálóeljárás, de bizonyos esetekben hasznos lehet. A mágneses magrezonancia vizsgálat (MRI) általában nem alkalmas a PPI diagnosztikájára, a computer tomográfiának (CT) azonban lehet szerepe.

3.4.3.1. Hagyományos röntgen felvétel

A hagyományos analóg vagy digitális röntgen felvétel minden fájdalmas ízületi protézis kivizsgálásának része kell, hogy legyen. Mindenképpen szükséges dokumentálni, hogy az adott implantátum megfelelő helyzetben van-e, a csontban jól rögzül-e, a protézis körüli csontállományban megfigyelhetők-e patológias folyamatok. Ezek az elváltozások se nem specifikusak, se nem mutatják szenzitív módon a PPI-re jellemző elváltozásokat. A protézis lazulás és az oszteolízis egyaránt jelezhetnek szepikus vagy aszeptikus folyamatot. Ugyanakkor a perioszteális csont újonképződés és az endoszteális kortikális megvastagodás igen jellemző radiológiai tünetek, de nem található meg minden esetben [52].

A hagyományos röntgen felvételen általában a következő elváltozások hívják fel a figyelmet PPI lehetőségére [48]:

- (korai) protézis lazulás,
- körülírt oszteolízis,
- periartikuláris osszifikáció,

- periostális reakció, hagymalevél-szerű struktúra,
- kortikális megvastagodás,
- csípőízületben a combnyak (calcar femorale) felszívódása,
- térdízületben a femur condylusok felszívódása.

3.4.3.2. CT és MRI

A CT megfelelő képet ad a protézist körülvevő csont ultrastruktúrájáról, a gyulladással elváltozás ér- és idegképletekhez való viszonyáról, elhelyezkedéséről, de gyakran zavart a kép az implantátum okozta artefaktumok miatt. Összességében alacsony a Se-a, ami a PPI diagnosztikáját illeti, és a beteg számára viszonylag nagy sugárterhelést jelent [112]. Az MRI használata szintén korlátozott az artefaktumok miatt, acél ötvözetből készült (mágneses) implantátumok esetében kifejezett ellenjavallat. Titán alapanyagú protézisek esetében a lágyrészfolyamat megítélése céljából alkalmazható, speciális fém szuppressziós szekvenciák segítségével. Kifejezetten javasolható MR-angiográfia formájában, amennyiben érsérülés veszélye felmerül a protézis eltávolításakor [113].

3.4.3.3. Szcintigráfia

A szcintigráfia a csontanyagcsere, azon belül is az oszteoblaszt aktivitás detektálására alkalmazható nukleár medicina eljárás, ami szintén viszonylag nagy sugárterheléssel jár. Mivel protézis beültetés után 12-18 hónapig megfigyelhető még fokozott oszteoblaszt aktivitás, a korai szakban (0-2 év) használata nem javasolt, álpozitív leletek veszélye miatt.

A Technécium-99, Gallium-67 citrát és Indium-111 izotópokkal jelzett vizsgálatok különböző Se-sal és Sp-sal képesek kimutatni egy lehetséges PPI-t. Ouyang és mtsai [114] által összeállított irodalmi áttekintés alapján elmondható, hogy a háromfázisú csont szintigráfia a fenti izotópok alkalmazásával PPI kimutatásában összességében

83%-os Se-sal és 73%-os Sp-sal rendelkeznek. Ugyanakkor szignifikánsan nagyobb a Se és Sp a csípőízület esetében, a térdízülettel összehasonlítva.

A granulocita ellenes monoklonális antitestekkel jelzett szcintigráfia csípő protézis esetében a Se 83%, a Sp 80% volt egy metaanalízis alapján [115]. A sokak által hasznosnak tartott Indium-111 izotóppal jelzett fehérvérsejt szcintigráfia csípő protézis esetében csak 50% Se-t ért el [116].

3.4.3.4. FDG-PET

A fluordeoxiglükóz a megnövekedett metabolikus aktivitású sejtek által fokozott mértékben kerül felvételre, ez detektálható a PET vizsgálattal. Ezért ez az eljárás nagyon alkalmas gyulladásos folyamatok diagnosztikájában, ahol a sejtekben megnő a glükóz anyagcsere mértéke. A fluor jelenléte miatt nagyon jó a tracer (jelölő anyag) csontba történő felvétele, ezért alkalmas gyulladásos csontfolyamatok, így a PPI detektálására is. A CT-vel való kombinált képalkotás miatt lehetőség van 3 dimenziós ábrázolásra, ezért különösen alkalmas endoprotézisek körüli folyamatok térbeli ábrázolására [117, 118].

Prandini metaanalízisében megmutatta, hogy a PET-CT 94.1%-os kumulatív Se-sal és 87.3%-os Sp-sal rendelkezik a tanulmányban szereplő közlemények alapján [119]. További közlemények megmutatták, hogy a PET-CT a csont szcintigráfiához képest nagyobb pontossággal és megbízhatósággal ábrázolja a PPI-t [116, 120, 121].

A PPI jelenlétén kívül egy távolabbi góc kimutatására, vagy az inficiált ízülettel kommunikáló másodlagos tályog kimutatására is alkalmas ez a vizsgálóeljárás.

3.5. A periprotetikus infekció kezelése

A PPI felismerése a fentiekben részletezett diagnosztikai algoritmus alapján nem egyszerű, de mégis néhány lépésben realizálható. Fontos, hogy a diagnózist minél előbb

felállítsuk és tényekkel alátámasszuk, lehetőség szerint a kórokozó kimutatásával [62, 63]. Ezt követően az infekció Tsukayama-féle klasszifikációja [34] szerint kell az időbeli lefolyást értékelni, mert lényegében ez határozza meg a terápiás teendőket. Végül a megfelelő kezelési módot kell alkalmazni.

3.5.1. Irrigáció és débridement – I&D vagy DAIR

Az irrigáció és débridement (I&D) egy olyan műtéti eljárást jelent, melynek során műtéti úton a PPI által érintett ízületet feltárják, a gyulladt szöveteket eltávolítják (synovectomy), több liter folyadékkal öblítést végeznek és a moduláris protézis komponenseket (térd protézis műanyag betétje, csípő protézis műanyag vápabetétje és protézis fej) kicserélik. A műtét célja a felépülőben lévő biofilm megsemmisítése, a baktériumok és toxinjaik kiöblítése, a gyulladás megszüntetése, végső soron az ízületi protézis megmentése. A kezelést természetesen antibiotikumok adása egészíti ki [27].

Ezt a kezelési koncepciót újabban DAIR-nek is nevezik, ami a „débridement, antibiotic therapy & implant retention” szavak kezdőbetűiből tevődik össze. Ez a kifejezés visszaadja a terápia három fontos pillérét, a débridement-t, az antibiotikus kezelést és a protézis megtartását célzó intézkedéseket [122].

Ez a kezelés az akut esetekben ajánlott, késői mély infekció esetében már nem jön szóba. Akut posztoperatív infekcióban a posztoperatív 30. napig, akut hematogén infekcióban a tünetek megjelenését követő 30. napig van értelme I&D-t végezni. A 30 napos határ átlépése után az eredmények már olyan rosszak, hogy nem érdemes ezt a terápiát végezni, az implantátum eltávolítása szükséges, mert a kialakult és stabilizált biofilm miatt kifejlődött infekció másképp nem szüntethető meg [42].

Amennyiben erre lehetőség van, nyílt műtéti feltárásból kell elvégezni az I&D-t, mert arthroszkópos portálokön keresztül nem lehet a moduláris részeket kicserélni, és korlátozottak a synovectomy lehetőségei is [27, 123]. Ritka esetben elfogadható az arthroszkópos öblítés, amennyiben nyílt műtét egyéb okból ellenjavallt (pl. krónikusan antikoagulált beteg alacsony prothrombin értékkel).

Mivel lehet öblíteni? Fiziológias só is alkalmas a baktériumok és toxinjaik kiöblítésére, de célszerűbb lokálisan ható, nem szövetkárosító antiszeptikumokat alkalmazni ún. pulzatis jet lavage (nagynyomású öblítő pisztoly) segítségével, ami mechanikusan is megtisztítja a felületeket. Erre nagyon alkalmas a klórhexidin vagy polyhexanid 0.02%-os oldata. Az öblítő folyadék minimális mennyiségére vonatkozólag jelenleg 6.000 ml az általánosan elfogadott ajánlás [27]. A moduláris részek eltávolítása után a fém protézis komponensek felszínét is át kell öblíteni és mechanikusan megtisztítani, hogy a keletkező biofilmet megsemmisítsük. Természetesen a protézisnek jól rögzülnie kell lenni, kilazult implantátum nem menthető meg, mert a csont interfészben is ott van a biofilm, és oda nem jut el a mechanikus tisztítás hatása.

A szinovectómiának lehetőség szerint az ízület minden részére ki kell terjednie. Az eltávolított szövetekből mikrobiológiai (3-5 db) és szövettani (2 db) vizsgálatra mintákat kell venni [105].

Az ízületbe Redon-draint kell helyezni és a sebet primeren zárni kell, hiszen a mélyben maradó protézis, mint idegen anyag védelemre szorul. Nyitva kezeléssel nem lehet megmenteni a protézist. További feltétel, hogy a lágyrészköpeny legyen intakt, azaz a protézis ne kommunikálhasson a külvilággal (pl. meglévő sipoly kizáró ok) [27].

Mivel az akut esetekben nincs elegendő idő a kórokozók identifikálására (kivéve PCR technika alkalmazásával, ahol akár 5 órán belül azonosítani lehet a patogént), ezért az I&D széles spektrumú antibiotikus kezeléssel egészítendő ki, ami a mikrobiológiai tenyésztésének fényében de-eszkalálható, és célzott terápiára lehet átállni. Ennek időtartama általában 14 nap intravénásan és további 10 hét orálisan (összesen 3 hónap). Az antibiotikus kezelés biofilm képző kórokozó esetében kiegészítendő rifampicinnel [41]. Egyes szerzők a széles spektrumú kezelés helyett a Gram-pozitív spektrumot lefedő antibiotikus terápiát részesítik előnyben, pl. flucloxacilinnel vagy vancomycinnel.

Sherrell és mtsai által végzett metaanalízis adatai alapján az I&D eredményessége a fenti kautélák betartása mellett átlagosan 68% (61-82%) [124]. Egyes adatok arra utalnak, hogy az akut hematogén infekciók eredményei jobbak, mint a korai posztoperatív infekcióknál tapasztalható siker ráta [125]. A kórokozók közül a staphylococcusok által okozott korai infekcióknál, különösen multirezisztens törzsek esetén, viszonylag rosszabb eredményeket várhatunk [123, 126].

3.5.2. Egy lépésben végzett szeptikus revízió

A késői mély infekciók kezelésében az utóbbi időben egyre nagyobb népszerűségnek örvend ez a kezelési stratégia [19, 127-130]. A lényege, hogy az inficiált ízületi protézis egy műtéten belül kerül eltávolításra, a gyulladt szövetek, az ún. infekt membrán kimetszésével együtt, majd megfelelő speciális intézkedéseket követően egy új protézis kerül beültetésre, általában lokális antibiotikumok alkalmazása mellett [127]. Ezért nevezik direkt beültetésnek (ún. one- vagy single-stage revízió) is. Történetileg a hamburgi ENDO Klinikához köthető [3, 4] ez a kezelési mód és mára már széles körben elterjedt, de inkább specializált centrumok vállalják fel ezt a beteg és sebész számára tetszetős, ámde nem egyszerű feladatot. A világon többnyire inkább a következő fejezetben tárgyalt két lépéses revízió tekinthető az ún. gold standardnak [131]. Mivel e dolgozat egyik fő kutatási területe az egy lépéses revízió [21, 55], ezért ennek a témakörnek a részletes ismertetésére a későbbi, kutatási eredményeinket bemutató fejezetekben kerül sor.

Az egy lépéses revízió bizonyos feltételekhez kötött [44, 104]:

- műtét előtt azonosított kórokozó,
- ismert antibiogram,
- intakt lágyrészek, primeren zárható bőr,
- radikális débridement,
- megfelelő csontállomány a protézis rögzítésére csontcementtel vagy akár cement nélkül,
- lokális antibiotikus kezelés baktericid koncentrációban,
- posztoperatív iv. antibiotikus kezelés lehetősége (ld. 3.5.4).

A fenti feltételek csak akkor teljesülhetnek, ha megfelelő volt a műtét előtti diagnosztika, melynek kulcsa az ízületi punkció és szinoviális analízis.

A fentiekből következik, hogy ez a fajta műtéti eljárás ellenjavallt [48], amennyiben

- a kórokozó nem ismert [75],
- a pathogén antibiotikum rezisztenciája nem ismert,
- a radikális débridement nem végezhető el,
- a bőr nem zárható primeren vagy
- lokális és szisztémás antibiotikus kezelésnek valamilyen akadálya van [69].

Az egy lépésben végzett szeptikus revízió egyes speciális szempontjait, a műtéti technikát, a lokális antibiotikus kezelés lehetőségeit, a műtét lehetséges szövődményeit, a módszer eredményességét később tárgyaljuk.

3.5.3. Szeptikus revízió két vagy több ülésben

Amennyiben a PPI kezelésében először az inficiált protézist eltávolítjuk és helyére antibiotikus távtartót helyezünk, majd antibiotikus kezelést követően, az infekció megnyugvása után egy második műtét keretében helyezzük be az új protézist – két lépéses (ún. two-stage) szeptikus revízióról beszélünk [48, 132]. Itt a két lépés minimum két műtétet jelent, de előfordulhat (sikertelenség esetén) több műtét is.

Az első lépésben eltávolításra kerül minden idegen anyag, az inficiált szöveteket kimetszik, a gyulladt környezetet a débridement után antiszeptikus oldattal kiöblítik, majd az ízületbe antibiotikum tartalmú polimetil-metakrilát (PMMA) távtartót helyeznek be [133]. Ez lehet statikus, azaz az ízület mozgását átmenetileg megszüntető, vagy dinamikus, ami az ízület mozgását is lehetővé teszi, azonban mindkét esetben csak részterheléssel történhet a beteg posztoperatív mobilizálása [134].

A második műtétnél a távtartó eltávolításra kerül, lehetőség nyílik az ízületet ismét débridement-ban részesíteni, és egy új protézis kerül beültetésre. Ennél a műtétnél is

intraoperatív mintákat kell venni az infekció megnyugvásának igazolása céljából; amennyiben ezekből a mintákból kórokozók tenyésznek ki, romlanak a gyógyulás esélyei [135].

A két műtét közötti idő intervallummal kapcsolatban több tényezőnek is fontos szerepe van:

- az antibiotikus kezelés formája (iv./p.o.) és időtartama,
- a terápia hatásosságának ellenőrzése, az infekció kontroll bizonyítása,
- a reimplantáció időpontjának megválasztása.

Az antibiotikus kezelésre általánosan elfogadott ajánlás a 2 hetes iv. terápia, lehetőség szerint célzottan vagy kezdeti széles spektrumú kombináció után de-eszkalációval (célzott kezelésre történő áttérés), majd 4 hétig p.o. kezelés. Közben rendszeres labor kontrollokkal kell ellenőrizni a CRP szint normalizálódását, ami kb. 3 héttel a műtét után tér vissza a normál szintre (5-10 mg/L). Amennyiben a műtéti seb gyógyult, a beteg jól van és nem lázas, a CRP megfelelő ütemben csökken, tervezhető a reimplantáció kb. 6 héttel a protézis eltávolítás után. A második műtétnél mintákat kell venni, ami esetleg információt adhat egy még meglévő infekcióról. Amennyiben a gyógyulás nem megfelelő ütemű, sebgyógyulási zavar van, a betegnek fájdalmai vannak vagy lázas, a CRP emelkedik – újabb műtétre van szükség, és az érintett ízületet újra débridementben kell részesíteni, és a spacer-t ki kell cserélni [136-138].

A visszaültetés időpontját tekintve nincs egyértelmű irodalmi ajánlás, de elmondható, hogy 6-8 héttel az explantáció után elvégezhető, amennyiben a gyulladásos paraméterek megfelelő ütemben regrediálnak [27]. Egyes esetekben rövid intervallummal, akár 2 hét után is visszaültethető a protézis, amennyiben a lágyrészek állapota ezt lehetővé teszi [48]. 3 hónapnál többet nem érdemes várni a lágyrészek zsugorodásának veszélye miatt.

A visszaültetésnél lehetőség nyílik az ízület újbóli débridementjére, kiöblítésére, mielőtt az új implantátum lokális antibiotikus terápia mellett beültetésre kerül. Az új protézis rögzítése történhet antibiotikus csontcementtel vagy cement nélkül is, de ilyenkor

gondoskodni kell megfelelő lokális antibiotikum koncentrációról pl. antibiotikus csontgraft [139] vagy más hordozó alkalmazásával [140, 141].

4. táblázat: Irodalmi áttekintés antibiotikus távtartóval végzett két lépéses szeptikus revíziók eredményéről és a spacer típusáról.

Szerző	Publikáció éve	Protézis típusa	Spacer típusa	Esetszám (n)	Infekció kontroll (%)
Emerson [142]	2002	Térd	Statikus	26	92.4
			Dinamikus	22	91.0
Hsieh [143]	2004	Csípő	Dinamikus	42	97.6
Durbhakula [144]	2004	Csípő	Dinamikus	20	90.0
Pietsch [145]	2003	Térd	dinamikus (autoklávozott inficiált protézis)	24	95.8
Freeman [146]	2007	Térd	Statikus	28	92.1
			Dinamikus	48	94.7
Kalore [147]	2012	Térd	dinamikus (autoklávozott inficiált protézis)	15	86.7
			dinamikus (új protézis, mint spacer)	16	93.8
			dinamikus (cementből formázott spacer)	22	90.9
Skaliczki [132]	2011	Térd	Dinamikus	31	94.0

A spacer beültetésével, két lépésben végzett szeptikus revízió eredményességét irodalmi adatok alapján a **4. táblázat** foglalja össze.

3.5.4. PPI kezelésében alkalmazott antimikróbás terápia

Az mára már egyértelmű, hogy PPI-ben a különböző terápiás lehetőségeket ki kell egészíteni antimikróbás kezeléssel. Ezek időtartamát tekintve az irodalom azonban nem egységes. Egyes szerzők a PPI mindennemű sebészi kezelésében – legyen szó akár korai infekció débridementjéről, akár késői infekció egy lépéses revíziójáról – minimum 3 hónapig tartó antibiotikus kezelést javasolják, függetlenül a kórokozó típusától [148, 149]. Tekintve azonban, hogy a hosszan tartó antibiotikus kezelésnek nemkívánatos mellékhatásai is vannak (pl. pseudomembranosus colitis, multidrug rezisztencia), fontos szem előtt tartani a klasszikus orvosi elvet: „dosis tolerata maxima,

dosis curativa minima” – azaz a lehető legkisebb mennyiséggel, a lehető legnagyobb hatást elérni.

5. táblázat: A PPI kezelésében alkalmazott többféle terápiás opciót kísérő antibiotikus kezelés hossza Frommelt nyomán [69], az AAOS [48] és az ICG-PJI [27] ajánlásai alapján

Kezelés típusa		Kezelés időtartama
<i>Egy lépéses szeptikus revízió</i> (antibiotikumos cementtel)		10-14 nap
<i>Két lépéses szeptikus revízió</i>	Explantáció után	4-6 hét
	Reimplantáció után	Cementes technika
Cement nélküli technika		4-6 hét
<i>DAIR</i>		3-6 hónap
<i>Szuppressziós kezelés</i>		6-12 hónap, esetleg a beteg élete végéig

Fel kell hívni a figyelmet az ún. drug monitoring szerepére [150]. Az egyes antimikrobás szerek terápiás tartománya széles határok között mozoghat. Amennyiben a vérszint nem éri el az alsó határértéket, a kezelés eredménytelen és antibiotikum rezisztenciához vezethet. Amennyiben a vérszint a terápiás szint felett van tartósan, reverzibilis vagy maradandó károsodások jöhetnek létre a beteg szervezetében az intoxikáció veszélye miatt. Ezért drug monitoring keretén belül kell a vérszintet rendszeresen ellenőrizni az adott szer beadása előtt (minimum érték) és a beadást követően néhány perccel (maximum érték), ez lehetővé teszi a terápiás tartomány betartását, a dózis szükség szerű igazítását. A kontroll vérvételek időpontját az adott szer felezési idejének függvényében kell megválasztani [69].

A szeptikus revízióban és egyéb terápiás opciók esetén alkalmazandó antibiotikus kezelések javasolt időtartamát az **5. táblázat** mutatja be.

3.5.5. Antibiotikus szuppressziós kezelés

A PPI kezelésében a leghatékonyabb eljárás a műtéti terápia az idegen anyag eltávolításával, a lágyrészek débridementjével és baktericid hatású biofilm ellenes antibiotikus kezeléssel [148]. Vannak azonban helyzetek, amikor a műtéti kezelésnek korlátai vannak és az infekció tüneteit akár a beteg élete végéig tartó antibiotikus kezeléssel, ún. szuppressziós terápiával kell elviselhetővé tenni. Első sorban jól rögzülő,

kevés fájdalommal járó esetekben merül fel, idős betegnél vagy olyan komorbiditási faktorok mellett, melyek nem tesznek lehetővé műtétet, illetve, ha a beteg nem egyezik bele a műtéti kezelésbe [151]. A terápiás cél nem a kórokozók eliminálása, hanem a beteg panaszainak enyhítése.

A szuppressziós kezelés feltételei tehát a következők:

- klinikai adatok alapján igazolt PPI,
- jól rögzülő (nem lazult) protézis,
- alacsony virulenciájú pathogén,
- antibiotikum érzékenység per os adható antimikrobás szerre,
- klinikailag szisztémás infekció hiánya,
- tartós orális antibiotikus kezelés jó tolerálhatósága [152].

Azon antibiotikumok jönnek szóba, melyeknek jó az orális biohasznosulása, jól tolerálhatók, alacsony a mellékhatásprofiljuk és az interakciós potenciáljuk, valamint hosszú ideig adhatók (pl. linezolid csak 21 napig adható). Itt első sorban a fluorokinolonok, tetraciklin származékok, trimetoprim-sulfomethoxazol jönnek szóba, amennyiben in vitro érzékenységüket sikerül igazolni [148]. A terápia időtartamát tekintve nincsenek nemzetközi ajánlások, egyedileg kell megítélni infektológus bevonásával. Irodalmi adatok 6 és 128 hónap közötti kezelési időtartamokról szólnak, az átlagos kezelési idő 18-60 hónap [151, 153]. A hosszú ideig történő antibiotikus kezelés természetesen hozzájárulhat antibiotikum-rezisztencia kialakulásához.

Mellékhatások ill. szövődmények tekintetében a következők merülhetnek fel [151]:

- diarrhoea (3-8%),
- pseudomembranosus colitis *C. difficile* elszaporodása miatt (1-2%),
- allergia ill. késői típusú hyperszenzitivitás (11%),
- nephrotoxicitás, amyloidosis (1%),
- leukopenia (1%),
- bőr elváltozások, exanthemák (1%).

3.5.6. Krónikus sipoly akceptálása

A kezelési módokat meg kell említeni a krónikus sipoly elfogadásának lehetőségét is, mint alternatívát, de erre általában csak akkor kerül sor, ha a PPI-ben szenvedő beteget valamilyen aneszteziológiai vagy egyéb általános okból nem lehet megoperálni, vagy a beteg nem kíván műtétet, vagyis palliatív megoldásról van szó [154]. Ilyenkor a szepszis elkerülése céljából biztosítani kell a keletkező gennyes váladék lefolyását krónikus sipoly létesítésével [48]. Amennyiben ezt sikerül elérni, általában nem szükséges antibiotikus kezelés [27, 69].

Ennek elérésére több lehetőség is adott. Vagy a már természetesen kialakult sipolyt kell kezelni, hogy ne záródjon be; ilyenkor Redon-draint lehet helyezni időszakosan vagy állandó jelleggel a sipoly járatba. A másik lehetőség, hogy a sipoly falát rendszeres időközönként küretkanállal felsértjük, ezzel fenntartva a sipolyt, megakadályozva annak begyógyulását. A harmadik lehetőség – amennyiben egy meglévő sipoly kezd bezáródni vagy már be is záródott – kis műtéti beavatkozás keretében (akár felületes narkózisban is) Redon-draint kell helyezni az ízületbe, amit fokozatosan, több napig fenntartva kell eltávolítani, ami új sipoly létrejöttét segíti elő [154].

A fenti megoldások nem jelentenek a PPI gyógyítását célzó eljárást, de megakadályozhatják a beteg általános állapotának szepszisbe csúszását, akut katasztrófa kialakulását. Amint a beteg állapota megengedi, a PPI tényleges kezelése, egy- vagy kétlépcsés szeptikus revízió elvégzése javasolt [20].

3.5.7. Reszekciós arthroplastika és ablatív műtétek szerepe

Többszörös terápiás kísérletre sem gyógyuló, recidív PPI esetében, ha egy újabb szeptikus revízió kapcsán sincs esély protézis visszaültetésére, szóba jön az ízület protézis nélkül hagyása [137]. A csípő esetében az ún. Girdlestone-helyzet [155] felel meg ennek az állapotnak, a térdnél vagy ún. sine-sine plasztikát (a két csontvég állízületet alkot) vagy kedvezőbb esetben arthrodézist (a két csontvég fúziója) lehet

elérni. A meglévő csont állomány anatómiai adottságai, a csont minősége (mineralizációja) és a csont defektusok megléte szabja meg a műtéti teendőket.

Csípő protézis esetében az ún. lengő csípővel viszonylag jó mozgást, részben terhelhető végtagot lehet elérni, azonban a nagy végtaghossz különbség miatt jelentősen romlik az életminőség [156]. Térdfő protézis esetében az arthrodezis jelent jobb megoldást, amennyiben erre a csont állomány még lehetőséget nyújt. Erre főleg az extenzor izomzat (m. rectus femoris és lig. patellae proprium egysége) defektusa esetén kerül sor. Jó eredményekről számolt be hamburgi munkacsoportunk cementezett arthrodezis implantátum beültetésével, ami lehetővé teszi akár többszörösen operált recidív PPI után is a végtag terhelhetőségét [157].

Végző esetben, amennyiben a PPI kapcsán kialakuló lágyrész infekció uralhatatlan, vagy a beteg élete veszélyeztetve van a kialakult recidív infekció miatt, szóba jön Térdfő protézis esetében az alsó végtag comb közepén végzett amputációja, csípő vagy váll protézis esetében a végtag exartikulációja is [41, 137, 158, 159].

3.6. A lokális antimikrobás kezelés lehetőségei

PPI-ben végzett szeptikus revízióknál az antibiotikus kezelést lokálisan és szisztémásan célszerű megvalósítani, hogy a fertőzés helyén szupramaximális, jóval a minimális gátlási koncentráció (minimally inhibitory concentration – MIC) feletti hatóanyag értékeket lehessen elérni a biztos baktericid hatás érdekében [69, 160]. A lokális kezelés céljából különböző vivőanyagokat lehet alkalmazni, melyekben a kiválasztott antibiotikum szuszpenzió formájában van jelen és kontrollált módon áramlik ki onnan (elúció).

Buchholz és Engelbrecht javasolták először gentamycin por csontcementhez keverését, ezzel forradalmasítva az addig magas szeptikus komplikációs rátával járó csípő arthroplastikát [3]. Később szeptikus revízióban is sikeresen alkalmazták az új cementet [4]. Mára már önálló irodalma van az antibiotikus csontcementnek, önálló kutatás tárgyát képezi. Számos iparilag előállított antibiotikus csontcement létezik,

melyeket általában gentamycinnel vagy tobramycinnel, clindamycinnel és vancomycinnel dúsítanak, de egyedileg további antibiotikumok is hozzákeverhetők [161].

Egyes szerzők idegenkednek a csontcement használatától, és a cement nélküli megoldásokat részesítik előnyben. Az egyik lehetőség olyan hydrogél alapanyagú antibiotikum hordozó felvitele a beültetendő protézis felszínére, ami baktericid hatás mellett nem akadályozza a protézis biológiai rögzülését [140, 141]. A másik lehetőség a protézis felszínének modifikálása illetve bevonása olyan anyaggal, ami megakadályozza a rekolonizációt. Erre alkalmas pl. a nano ezüst bevonat. Számos in vitro és in vivo kísérlet, illetve ipari megoldás született az utóbbi években ennek a törekvésnek a megvalósítása érdekében [162-166]. Capanna és mtsai sikeresen tudták szignifikánsan csökkenteni a tumor protézisek szeptikus komplikációjának előfordulását ún. PorAg® ezüst tartalmú bevonattal [167].

3.7. Csontdefektusok rekonstrukciója szeptikus revízióknál

Revíziós arthroplastikában az egyik legnagyobb kihívás a csontvesztéssel járó esetek rekonstrukciója, ami történhet speciális fém implantátumokkal illetve csont graftok alkalmazásával. Ez utóbbiak lehetnek strukturálisak (pl. szolid blokk, csontlemez, egész combfej, stb.) vagy spongiosa őrlemény (pl. friss fagyasztott combfejből vagy liofilizált csontból). Az aszeptikus revízióknál széles körben elterjedt ezek használata, a hosszú távú klinikai eredmények jók [168, 169].

Más a helyzet azonban a szeptikus revízióknál. Jelenleg nincs egyértelmű nemzetközi ajánlás csont graftok használatával kapcsolatosan PPI kezelésében, a közlemények nagy része általában nem javasolja a csont graftok alkalmazását ilyen esetekben [27, 48]. A figyelem inkább a tantáliból készült ún. trabekuláris fém (Trabecular Metal®) implantátumok felé fordult az utóbbi években, melyeknek bizonyos antibakteriális hatást is tulajdonítanak [170]


Az utóbbi 10-15 évben megjelentek viszont közlemények a csontpótlás lehetőségéről PPI-ben végzett szeptikus revízió esetén is, melyek már jó eredményekről számolnak be antibiotikummal impregnált csont graftok alkalmazását követően. Ezen eredményeket foglalja össze Anagnostakos és Schröder áttekintő közleménye [171].

Milyen elvárásoknak kell az antibiotikummal impregnált csont graftoknak megfelelni [172-174]?

- Rendelkezzenek magas lokális antibiotikum koncentrációval, ami baktericid hatást eredményez.
- A hatóanyag leadás megfelelően hosszú hatástartamú elúciós görbét mutasson.
- A reinfekciót képes legyen adekvát műtéti eljárás után megakadályozni a bakteriális rekolonizáció gátlásával.
- Ne gyakoroljanak negatív hatást az oszteointegrációra.
- A szisztémás keringésbe csak minimális mennyiségű antibiotikum jusson be a mellékhatások elkerülése érdekében.

Witso volt az első, aki bemutatta a csont graftok impregnációjának lehetőségét különböző antibiotikumokkal: benzylpenicillin, dicloxacillin, cephalotin, netilmicin, clindamycin, vancomycin, ciprofloxacin és rifampicin adszorbeálását és hatóanyag leadását vizsgálta in vitro spongiosa örleményben [175]. Később in vivo eredményekkel is alátámasztotta ezeket a vizsgálatokat [176-178]. Kísérletes eredmények igazolják, hogy vancomycin esetében 1000 µg/ml, tobramycin esetében 200 µg/ml lokális koncentráció nem akadályozta az oszteoblasztok aktivitását [179, 180]. Winkler és mtsai megmutatták, hogy vancomycin és tobramycin 10-12 napig képesek hatékony koncentrációban kiáramlani antibiotikummal impregnált csontgraftokból [181]. Parvizi és mtsai igazolták, hogy a vancomycinnel impregnált graftok különböző csíraszámú *S.aureus* szuszpenziók esetén is képesek voltak az implantátum rekolonizációját megakadályozni [182]. Buttaro és mtsai humán revíziós műtétek során megállapították, hogy a baktericid koncentráció ellenére sem szenvedett zavart az antibiotikummal impregnált spongiosa beépülése a befogadó csontba [183], később már szeptikus revízióknál is alkalmazták az új módszert [139]. Anagnostakos igazolta, hogy az

antibiotikus csont graft nem okoz szisztémás mellékhatásokat, ezért biztonságosan alkalmazható [184].



4. ábra: Vancomycinnel impregnált humán spongiosa őrlemény nagy nagyítású képe jól mutatja az egyenletes hatóanyag eloszlást a csont graftok felszínén [SE Gyógyszerészeti Intézet, Budapest [185]]

Budapesti munkacsoportunk is megmutatta, hogy kísérletes körülmények között vancomycinnel és speciális gyógyszerhordozó rendszerrel (drug delivery system – DDS) impregnált humán csont graftokból akár 30 napig is követhetők hatékony koncentrációban az elúciós görbék [186]. Az általunk létrehozott graftok (4. ábra) előnye az optimális szuszpenzió megfelelő homogenitással, a makrophagok általi lebonthatóság, a költséghatékony előállíthatóság, és az a képesség, hogy mind cementes, mind cement nélküli protézis rögzítés alkalmával használható szeptikus revízióban [185, 187]. Biológiai értékmérés módszerével végzett vizsgálataink is igazolták a vancomycines csont graftok hatékonyságát különböző koncentrációjú *S. epidermidis* szuszpenziók illetve tenyészetek esetében. Szilárd táptalajon végzett hatóanyag leadás vizsgálataink alapján a DDS-ből formázott korongok 1 mg és annál nagyobb vancomycin tartalom mellett csaknem egy hétig képesek voltak gátlási zónát

fenntartani. Az általunk vizsgált vancomycin tartalmú DDS képes megelőzni a protézisek rekolonizációját, és parenterális antibiotikum terápiával kiegészítve sikeresen alkalmazható a PPI-t kísérő osteomyelitis kezelésére is [188].

Mindezen biztató eredmények ellenére sem tudott még elterjedni széles körben az antibiotikus csont graftok alkalmazása, aminek egyik oka a magas piaci ár lehet. Két lépéses szeptikus revízió reimplantációja során Buttaro alkalmazza a módszert 97%-os siker rátával [139]. Egy lépésben végzett szeptikus revíziót alkalmaz Winkler rutinszerűen, ahol a lokális antibiotikum koncentrációt minden esetben a saját maga által előállított vancomycines csont graftokkal biztosítja, és cement nélküli csípő ill. térd protézist ültet be 92-96%-os gyógyulási rátát eredményezve [189-191].

4. Célkitűzések

4.1. Alfa defenzin megbízhatóságának vizsgálata

Hipotézisünk az alfa defenzin irodalmi adatokra épülő kitűnő diagnosztikus alkalmazhatóságán alapult, miszerint

- a teszt szenzitivitás és specificitás értékei alapján alkalmas a PPI kimutatására.

Az ún. gold standardnak tartott MSIS kritériumokkal akartuk összevetni a teszt megbízhatóságát. Ezért prospektív klinikai vizsgálatot végeztünk bevont betegekből nyert szinoviális folyadékokkal a következő kérdések megválaszolására:

- Mi az alfa defenzin teszt klinikai alkalmazása esetében a szenzitivitás, specificitás, pozitív és negatív prediktív érték?
- Milyen klinikai kórképek vagy más tényezők vezethetnek álnegatív vagy álpozitív vizsgálati eredményhez alfa defenzin teszt esetében?

4.2. Térdízületi protézisek egy lépésben végzett szeptikus revíziójának eredményei

Hipotézisünk a korábbi klinikai tapasztalatokra és irodalmi adatokra épült, miszerint

- a PPI kezelésének megfelelő módja az egy lépéses szeptikus revízió,
- amivel hasonló jó eredményeket lehet elérni, mint a gold standardnak tekintett két lépéses szeptikus revízióval.

Ezért retrospektív klinikai és radiológiai vizsgálatot végeztünk minimum 9 éves utánkövetési idővel, olyan betegek bevonásával, akiknél korábban térdízület PPI-ja miatt egy lépéses szeptikus térd revíziót végeztünk egyazon protézis típusal, a következő kérdések megválaszolása céljából:

- Milyen arányban sikerült az infekciót meggyógyítani, milyen volt a recidíva arány?
- Milyen volt a protézis túlélés aszeptikus revíziót és szeptikus komplikáció miatt végzett ismételt reoperációt vagy revíziót tekintve végpontnak?
- Milyen volt a műtétek klinikai eredményessége az Hospital for Special Surgery (HSS) score rendszerrel mérve?
- Milyen arányban fordult elő radiológiai lazulás a beültetett revíziós protéziseknél?

5. Módszerek

5.1. Alfa defenzin megbízhatóságának vizsgálata

5.1.1. Betegek és módszer

A Hamburgi Orvoskamara etikai bizottságának engedélye után betegeket vontunk be a vizsgálatba, akiket prospektív módon követtünk. Valamennyi beteg a Helios ENDO-Kliniken (Hamburg, Németország) került 2015 áprilisa és októbere között műtetre, melynek az indikációja legalább 90 napja fennálló térd vagy csípő ízületi fájdalom volt. A vizsgálatba már meglévő, fájdalmat okozó térd vagy csípő protézissel rendelkező betegeket vontunk be, akiket revíziós arthroplastika indikációjával vettünk fel klinikánkra. Akut panaszok miatt (<90 napja fennálló panaszok) operált betegeket nem vontunk be, mert jelenleg nem állnak rendelkezésre irodalmi adatok az α D értékéről korai esetekben.

Kigyűjtöttük a betegek anamnesztikus és klinikai adatait, labor leleteit (CRP, WBC), valamint revíziók esetében a műtét előtt elvégzett ízületi punkció eredményeit. Metallózis, szisztémás gyulladáshoz vezető megbetegedés és antibiotikus kezelés nem jelentettek kizárási tényezőket. Kizárási tényező volt azonban, amennyiben intraoperatív punkcióval nem sikerült használható mennyiségű (>2 ml) ízületi folyadékot nyerni egy betegről. Elegendő mennyiségű folyadék esetén CC, PMN% és LE meghatározás is történt. Néhány esetben (n=4) nyílt ízületi biopszia is történt olyan betegeknél, akiknél klinikai tünetek és egyes minor kritériumok alapján felmerült PPI lehetősége [68], de a preoperatív punkció alkalmával nem sikerült kórokozót azonosítani [75], ezért nem végezhetünk egy lépéses szeptikus revíziót [44]. Valamennyi betegnél standardizált műtéti körülmények között ízületi punkciót végeztünk. Ezen punkciókkal nyert ízületi folyadékból végeztük el az α D laboratóriumi meghatározását. Végül a bevásztási és kizárási kritériumok mérlegelése után 156 betegről (90 nő, 66 férfi) nyert adatok prospektív vizsgálatát, és 156 fájdalmas ízületi protézis (65 térd, 91 csípő) punkciójából nyert ízületi folyadék analízisét tudtuk elvégezni.

Minden beteg az ENDO Klinik standardizált diagnosztikus protokollja szerint került feldolgozásra vérvétellel és ízületi punkcióval [44]. A szérumból minden esetben meghatározásra került a CRP, a szinoviális folyadékból pedig mikrobiológiai tenyésztés, CC és PMN% meghatározás, valamint LE teszt történtek [50]. A punkcióra két alkalommal került sor: műtét előtt az ambuláns vizsgálat alkalmával, valamint a műtét során a később részletezett módon. Két héttel az ambuláns punkció előtt a betegek mindennemű esetlegesen meglévő antibiotikus kezelését megszakítottuk (ún. antibiotic holiday). A tenyésztésekre minden esetben 14 napos inkubációs idővel az Universitätsklinik Schleswig-Holstein (UKSH) Mikrobiológiai Intézetében (Kiel, Németország) került sor. A preoperatív punkció és vérvétel eredménye, valamint az ICG-PJI minor kritériumok [68] alapján MDT értekezlet keretében minden beteg esetében eldöntöttük, hogy aszeptikus lazulás miatti revízió (részleges vagy teljes protézis csere) vagy PPI miatt szeptikus revízió (teljes protézis csere) végzése indokolt, ez alapján két csoportra osztottuk a betegeket: aszeptikus betegek (n=123) és szeptikus betegek (n=33) csoportja. A szeptikus betegek közül hétnél (21%) sipoly volt megfigyelhető. Amennyiben a punkció a bőr normál flórájához tartozó baktériummal pozitív tenyésztést eredményezett, de mind az LE, mind a CC, PMN% és CRP negatívak voltak, mikrobiológus bevonásával kontaminációnak ítéltük, és a revízióra aszeptikus körülmények között került sor.

A klinikára történő felvétel után minden betegnél revíziós műtétet végeztünk. Az aszeptikus csoportban protézis lazulás miatt végeztünk teljes vagy részleges komponens cserét (csípő esetén vápa- és/vagy szárcsere, térd esetén femoralis és/vagy tibialis komponens csere). A szeptikus csoportban ismert kórokozó esetén egy üléses szeptikus revíziót végeztünk (n=30) a klinika standard műtéti algoritmus alapján [21, 55], ismeretlen kórokozó esetén két lépéses revízió történt (n=3) spacer behelyezésével.

Az intraoperatív punkciót standardizáltan hajtottuk végre, több sebész bevonásával. Minden esetben ötszöri alkoholos bőr fertőtlenítést és steril izolálást követően végeztük el az érintett ízület felett a bőr incízióját, majd a kontamináció elkerülése céljából egy friss szikével a subcutist preparáltuk. Csípő esetén minden betegnél posterior feltárást alkalmaztunk, térdnél medialis midvastus feltárást. Az izomzat preparációja után az

ízületi tokot kipreparáltuk, és mielőtt megtörtént volna a tok bemetszése, végeztük el az ízület punkcióját. Ehhez standard 20 ml steril egyszer használatos fecskendő és 18-gauge steril punciószűrt (tűt) használtunk. Az egyszerűbb kezelhetőség és standardizálás érdekében vér keveredését a punkciótól lehetőség szerint elkerültük. A punkcióval minden esetben legalább 2 ml folyadékot tudtunk nyerni. Az így nyert mintákat független laborba küldtük (Labor Dr. Fenner und Kollegen, Hamburg, Németország) 8 órán belül α D laboratóriumi kvantitatív meghatározása céljából [17]. A teszt kiteket a CD Diagnostics Claymont, DE, USA) cég bocsátotta rendelkezésre.

A laboratóriumi α D meghatározásához minimálisan 1 ml ízületi folyadékra volt szükség, aminek natív állapotban legkésőbb 8 órán belül kellett megérkeznie a laborba. Hosszabb transzport esetén a mintát le lehet centrifugálni (1000 g, 10 perc) és a felülúszót el lehet távolítani. A lecentrifugált mintában az α D 4° C-on tárolva 3 napig marad stabil [17]. Az α D meghatározás módszere ELISA-val történt. A vizsgálati eredmény egy numerikus adat, ami az α D kvantitatív értékével korrelál. 0.9 alatti értékek aszeptikus ízületet jelentenek, 0.9-0.99 között nem értékelhető a lelet egyértelműen, 1.0 értéktől nagy valószínűséggel (>90%) PPI zajlik az érintett ízületben [16, 91].

Mindkét betegcsoportban az elvégzett revíziós műtét során legalább 3 szövetmintát nyertünk az ízületből illetve az implantátum-csont interfészből, melyeket mikrobiológiai tenyésztésre küldtünk a már említett UKSH laborba. Szövetteni vizsgálatra is történt mintavétel, itt standardizált módon 2 mintát vettünk, amiket egy másik független laborba (MVZ für Histologie, Zytologie und Molekulare Diagnostik, Trier, Németország) küldtünk további feldolgozás céljából [76]. A metallózis diagnózisa makroszkópos intraoperatív lelet (szövetek szürkés-feketés elszíneződése) és szövettani vizsgálat alapján került megállapításra 13 esetben (11 aszeptikus, 2 szeptikus betegnél). A műtét után 14 nappal újra értékelték az MDT tagjai ezen vizsgálatok eredményeit, és ellenőrizték, hogy a betegek preoperatív besorolása egyik vagy másik csoportba helyesen történt-e. A PPI diagnózisa a mikrobiológiai és szövettani vizsgálatok alapján 29 esetben került megerősítésre, 4 eset a 33-ból aszeptikusnak bizonyult. Az utólagos értékelésnél ezt a 4 beteget az aszeptikus betegek csoportjával összevontuk. A 29

betegnél igazolt PPI 27 esetben major, 2 esetben minor kritériumok alapján történt [68]. Sem a mikrobiológiai labor, sem a szövettani labor nem ismerhette az α D teszt eredményeit. Valamennyi pre- és posztoperatív szakban nyert adat bekerült egy adatbázisba, amit később statisztikailag analizáltunk. A mikrobiológiai diagnosztika eredményeiből kiemelendő, hogy 41% volt a *S. epidermidis* előfordulása, *Streptococcus spp.* 17%-ban, *Enterococcus spp.* 14%-ban, *Propionibacterium spp.* 7%-ban volt kimutatható. Két esetben igazolt PPI ellenére sem sikerült kórokozót kimutatni, mindkét beteg preoperatív antibiotikus kezelésben részesült. Az igazolt PPI-ben szenvedő betegek 17%-ánál a CRP 5 mg/l alatt, azaz a normál tartományban volt. Az aszeptikus csoportban lévő 123 betegnél a PPI kizárható volt, esetükben megtörtént a tervezett revíziós műtét. Ebben a csoportban a CRP 8%-ban 5 mg/l feletti, azaz emelkedett volt.

5.1.2. Statisztikai elemzés

Az α D teszt eredménye szemikvantitatív módon került meghatározásra ún. signal-to-cutoff módszerrel, ahol 1.0 érték volt a PPI diagnózisának határértéke. A teszt megbízhatóságának kiértékelése céljából kiszámításra került a szenzitivitás (Se), a specificitás (Sp), a negatív (PV-) és pozitív prediktív (PV+) érték.

Sp jelöli azon betegek arányát, akik negatív teszt mellett valóban nem rendelkeznek a vizsgált paraméterrel, azaz jelen esetben nincs igazolt PPI. Se jelöli azon betegek arányát, akiknél pozitív teszt mellett ténylegesen igazolható PPI. A PV+ annak a valószínűségét jelzi, hogy a PPI valóban jelen van, amennyiben a teszt pozitív. A PV- azt jelzi, mekkora a valószínűsége, hogy nem PPI-ről van szó, amennyiben a teszt negatív. Valamennyi statisztikai változó esetében kiszámításra került a 95%-os konfidenciaintervallum (95% CI).

5.2. Térdízületi protézisek egy lépésben végzett szeptikus revíziójának eredményei

5.2.1. Betegek és módszer

A Hamburgi Orvoskamara etikai bizottságának megfelelő engedélye után retrospektív analízist végeztünk azon betegek dokumentációjából, akik a Helios ENDO Klinikén (Hamburg, Németország) 2002. január 1. és december 31. között totál térdízületi endoprotézis periprotetikus infekciója (PPI) miatt egy lépéses szeptikus revízió estek át.

A vizsgálatba 81 beteget vontunk be, akiknél szeptikus revízióra került sor térd protézis PPI-ja miatt, 11 beteget, akiknél ettől eltérő beavatkozás történt, kizártunk. Minden olyan beteget, akiknél két lépéses revízió történt (n=8), vagy nem újabb térdprotézis került beültetésre, hanem arthrodesis történt (n=3), kizártunk. Az egy lépéses szeptikus revízió indikációja minden esetben PPI volt ismert kórokozóval. Két lépéses revízió akkor történt, ha a műtét előtti tenyésztésből nem sikerült kórokozót azonosítani [44]. Arthrodesis azokban az esetekben történt, ahol az extensor mechanizmus (térd feszítő izomzata) súlyos, irreverzibilis károsodása állt fenn [157]. A PPI diagnózisát emelkedett szérum CRP szint és műtét előtti ízületi punkcióból végzett bakteriológiai vizsgálat alapján mondtuk ki, ez utóbbi minden esetben 14 napos inkubációs idővel történt [66]. Valamennyi vizsgálatba bevont betegnél a műtét kezelés előtt ismert volt a kórokozó, amit a műtét tenyésztések is megerősítettek (**6. táblázat**). Szelektálatlan beteganyagunknál nem jelentettek kizárási tényezőt a következő tényezők:

- általános állapot,
- American Association of Anesthesiologists (ASA) szerinti rizikócsoporthoz tartozás,
- body mass index (BMI),
- lágyrészek állapota, beleértve sipoly meglétét is,
- vagy más olyan állapot, ami kedvezőtlenül befolyásolhatja a kezelés eredményességét [192],
- ún. nehezen kezelhető kórokozók (rezisztens baktériumok, gombák) [193, 194].

A vizsgálatban bennmaradt 70 betegből 11 beteget (16%) nem tudtunk semmilyen módon elérni, felmérésük nem volt lehetséges („lost to follow up”). Több kísérletet tettünk ezen betegek felkutatására, de a német Szövetségi Egészségügyi Adatbázisban

(Bundesdatenbank im Gesundheitswesen) sem találtunk felhasználható információt, esetleges haláluk pontos helyét, idejét sem lehetett kideríteni. A házi orvosokat is megpróbáltuk bevonni, de nem tudtunk további értékelhető adathoz jutni; ezen betegről sem klinikai, sem radiológiai adat nem állt rendelkezésre. Így 59 beteg alkotta a végső vizsgálati csoportot, valamennyien rendelkeztek felhasználható műtét utáni klinikai és radiológiai utánkövetésre alkalmas adattal. Az utánkövetés ideje alatt 13 beteg elhalálozott. 46 betegnél tudtuk végül elvégezni az aktuális klinikai és radiológiai utánkövetést 2012/2013-ban. Az átlagos utánkövetési idő 10 év volt (utolsó vizsgálat 2013-ban; tartomány 9-11 év). A betegek átlagos életkora a műtét idején 70 év volt (tartomány 60-81 év); 31 nő és 39 férfi beteg volt.

Minden beteg kategorizáláson ment keresztül a műtéti kezelés sikeressége illetve az utánkövetés eredménye alapján. Két csoportba kerültek beosztásra a terápia eredményessége alapján: a. eredményes kezelés (infekció kontrollálva), b. eredménytelen kezelés (recidív infekció). Az eredményes kezelés kritériumai a következők voltak:

- az infekció klinikai tüneteinek hiánya,
- nem történt további műtéti beavatkozás PPI diagnózisával,
- nem volt további pozitív mikrobiológiai tenyésztés az érintett ízületből esetleges kontroll punkció kapcsán.

Eredménytelen kezeléssel akkor beszéltünk, ha a fenti kritériumok közül egyik is nem teljesült, vagy a beteg a PPI következtében elhalálozott, pl. generalizált szepszis miatt. Reinfekciónak azt az esetet tekintettük, amikor a már kezelt ízület újra PPI tüneteit mutatja, és punkcióval ugyanaz vagy egy újabb kórokozó kerül kimutatásra [130, 195]. Aszeptikus revízióknak azt az újabb műtétet tekintettük a vizsgált ízület vonatkozásában, amit egyéb, PPI-től eltérő indikációval végeztek. A klinikai eredmények vizsgálata céljából az Hospital for Special Surgery (HSS) score-t használtuk [196], ami rendelkezésre állt mind a műtét előtti értékekkel, mind az utánkövetéskor. Az aktuálisan készített a-p és oldalirányú röntgen felvételeket a közvetlen műtét után készített filmekkel hasonlítottuk össze, protézis lazulás, mechanikus probléma, oszteolízis jelei után kutatva. Minden klinikai adat rendelkezésünkre állt valamennyi vizsgálatba bevont betegnél, mind a preoperatív, mind a közvetlen posztoperatív szakban, illetve az

utánkövetés időpontjában. A betegek klinikai vizsgálatát és a radiológiai kiértékelést szerzőtársainkkal mi magunk végeztük.

5.2.2. Standardizált műtéti kezelés

Minden betegnél ugyanaz a szeptikus műtéti technika és protokoll került alkalmazásra [44]. A bőr fertőtlenítése és izolálása után a műtéti metszés magában foglalta az előző műtéti heget, esetleges sipoly járatot. Minden esetben subvastus műtéti feltárás történt (2002-ben ez volt a standard feltárás az Endo Klinik-en), azaz a m. vastus med. izomhasa alatt került az ízületi tok kipreparálásra. A tok és a synovium extraartikuláris technikával került kipreparálásra, a lágyrészek kontaminációjának elkerülése érdekében egyelőre az ízület megnyitása nélkül. Ez után került sor a tok megnyitására, a purulens váladék leszívására és a tok belső rétegének teljes kimetszésére, teljes synovectomia elvégzésével együtt. A műtéti technika magában foglalta a lig. collaterale lat. és med., valamint a lig. cruciatum post. teljes kimetszését is. Így nyílt mód a teljes hátsó tok kimetszésére is. A jól rögzülő protézis komponenseket oszcillációs fűrész és megfelelő lapos vésők segítségével távolítottuk el. Az implantátumok eltávolítása után mintavétel történt a protézis-csont interfészből, 3-5 szövetminta mikrobiológiai vizsgálatra, 2 minta szövettani vizsgálatra. Ezt követően kapták meg a betegek az infektológus által individuálisan meghatározott antibiotikus iv. kezelést. A csont és lágyrész felszínek aprólékos és radikális débridementje következett, az infekciós membrán teljes eltávolításra került, majd 0.02%-os polyhexanid oldattal (Lavasept[®], B. Braun AG, Melsungen, Németország) és jet lavage segítségével, 3-6 l folyadékkal átöblítésre került az egész ízület. Ezt követően az ízületbe steril törlők kerültek, melyek az előbbi folyadékkal voltak átitatva, és minimum 10 percig (behatási idő) bent maradtak. Közben a végtagot a sebészek és műszerelő asszisztensek újra izolálták, a bőrt fertőtlenítették, a műszereket kicserélték, új steril tálcák érkeztek, a szívó végét és a lámpafogókat kicserélték. Egy kompletten új izolálásra nem volt lehetőség, mert a seb nyitva maradt.

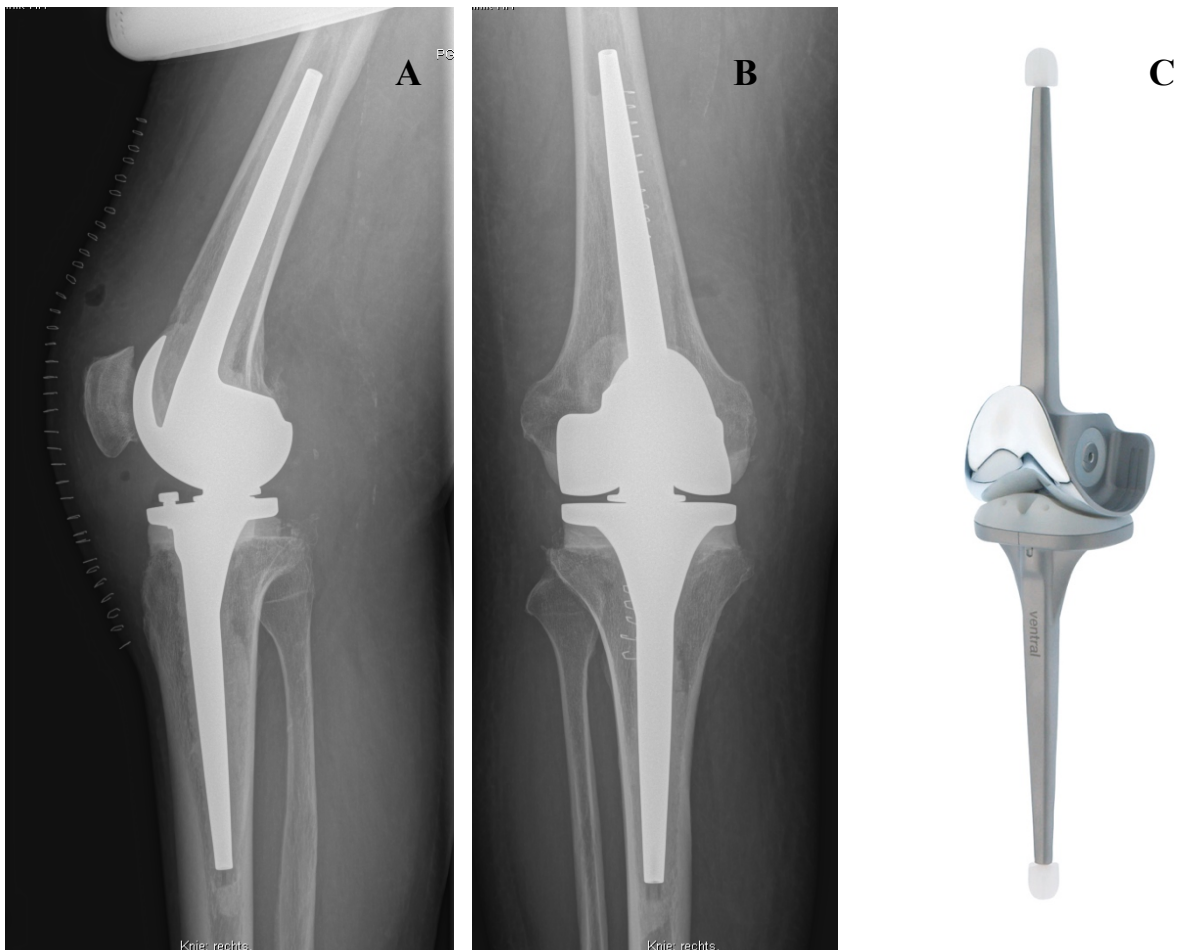
Az így megtisztított csontvégek megfelelő kialakítása, a csont reszekciója következett, hogy az új térdízületi protézis beültethető legyen. Minden betegnél ugyanaz a zsanéros-rotációs, szár toldalékos, cementezett revíziós térd protézis (**5. ábra**) került beültetésre

(Endo Model[®], W. Link & Co. KG, Hamburg, Németország). A csont defektusok rekonstrukciójához csont graftok a korábban említett reinfekciós veszély miatt nem kerültek felhasználásra [197, 198]. A protézis rögzítésére és a csont defektusok kitöltésére antibiotikummal impregnált PMMA csontcement került alkalmazásra [161]. A legtöbb betegnél gyári 40 g clindamycin-gentamycin-tartalmú csontcementhez (Copal[®] G+C, Heraeus Medical, Wehrheim, Németország) 2 g vancomycin port kevertünk. A 40 g PMMA-ra számított antibiotikum kombinációkat és megoszlásukat a **7. táblázat** tartalmazza. A protézis beültetése és az ízvonál (joint line) rekonstrukciója után az ízület többrétegű varratsor segítségével történő zárása követte Redon-drain (14 Charrière átmérő) behelyezését követően.

7. táblázat: Az egy lépéses szeptikus térd revízióknál alkalmazott antibiotikus csontcement kombinációk, a betegek számával (n) és részarányukkal (%) a vizsgált populációban (n=59).

Antibiotikum kombináció	Betegszám (n)	Részarány (%)
1 g gentamycin 1 g clindamycin	32	54.2%
2 g vancomycin 0.5 g gentamycin	9	15.3%
2 g vancomycin 1 g ofloxacin 0.5 g gentamycin	5	8.5%
2 g vancomycin 2 g clindamycin	4	6.7%
2 g vancomycin 1 g ampicillin 0.5 g gentamycin	4	6.7%
2 g vancomycin	2	3.4%
egyéb	3	5.1%

A drain minden esetben a műtét után 48 órával került eltávolításra, majd a betegek teljes terheléssel, két könyökmankó segítségével, gyógytornász bevonásával kerültek mobilizálásra. A műtéti seb kontrollját 2 naponta végezték el az osztályos orvosok és megfelelő sebdokumentációt végeztek. A lehető legjobb mozgásterjedelem érdekében megfelelő analgészia mellett intenzív gyógytorna programon mentek keresztül a betegek. Térdízületi tokot vagy sínt (brace) nem viseltek a betegek. Szubkután enoxaparin volt a thromboprofilaxis módja valamennyi betegnél.



5. ábra: Posztoperatív oldal irányú (A) és a-p (B) felvétel: a jobb térdbe egy lépéses szeptikus revízió során rotációs zsanéros térdprotézis (C) került beültetésre (saját anyag, Helios ENDO-Klinik, Hamburg)

Minden beteg lokális (csontcement) és szisztémás antibiotikus kezelést kapott, amit minden esetben infektológus konzultáns rendelt el, aki rendszeresen vizitálta is a betegeket és ellenőrizte a kezelés lefolyását. Az iv. antibiotikus kezelés centrális vénás kanülön keresztül átlagosan 14.2 napig történt (tartomány 10-17 nap). A kezelés tényleges időtartama a sebgyógyulás menetétől és a CRP ill. WBC érték változásától függött. Orális antibiotikus kezelést a betegek nem kaptak, mert a lokális antibiotikus kezelés megfelelő koncentrációban és megfelelő ideig biztosította a beültetett protézis védelmét illetve a szövetek terapiáját [69].

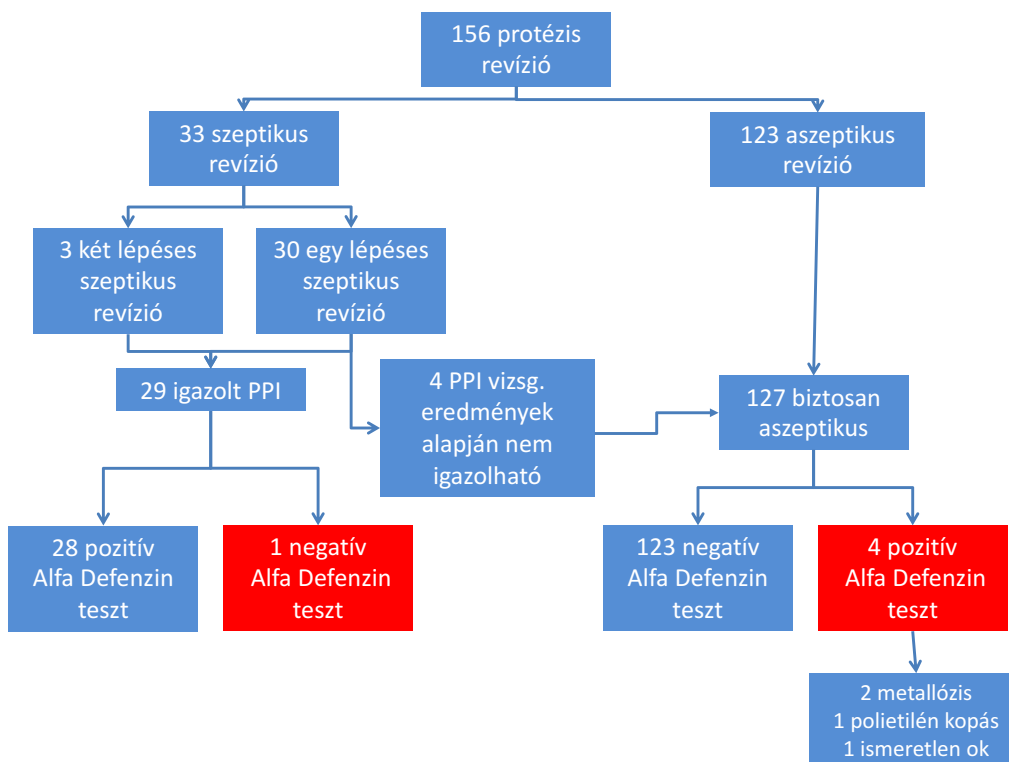
5.2.3. Statisztikai analízis

A pre- és posztoperatív eredmények összehasonlítása Student-féle páros t-próba alkalmazásával történt 95%-os konfidenciaintervallummal (CI). Statisztikailag szignifikánsnak tartottunk egy értéket, amennyiben $p < 0.05$. Mivel az utánkövetés ideje alatt több mint 15% volt a vizsgált betegek elhalálozása, kompetitív kockázatok túlélési analízisét végeztük el. A frakcionált túlélés statisztikai bizonytalanságát tekintettük standard hibának vagy 95% CI-nak. A standard hibát Greenwood módszerével számítottuk ki a GraphPad[®] for Windows[®] (GraphPad Software, La Jolla, CA, USA) szoftver segítségével.

6. Eredmények

6.1. Alfa defenzin megbízhatóságának vizsgálata

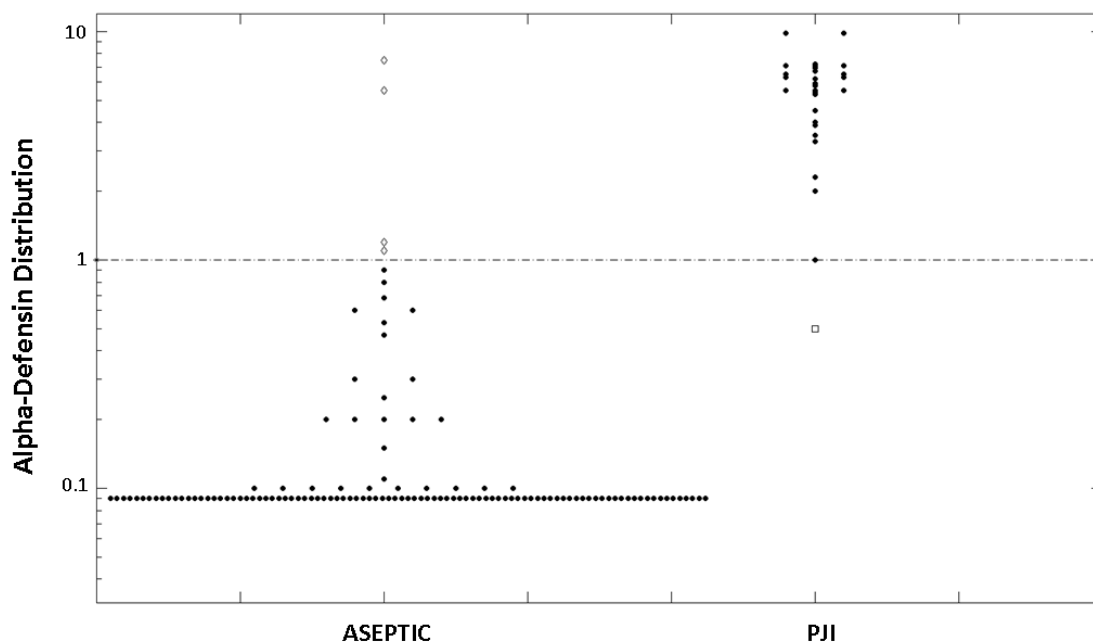
Az α D immunoassay 32 ízületben volt pozitív és 124 ponttámban negatív (**6. ábra**). Ezeket az eredményeket az ICG-PJI által ajánlott diagnosztikus kritériumokkal összehasonlítva, négy esetben találtunk álpozitív eredményt és egy esetben álnegatívát (**7. ábra**). A statisztikai analízis után az α D immunoassay vizsgálat Se-a 97% volt (95% CI, 92%-99%), a Sp-t szintén 97% (95% CI, 92%-99%), a PI+ 88% (95% CI 81%-92%), a PI- pedig 99% (95% CI, 96%-99%) volt.



6. ábra: Az alfa defenzin megbízhatóságát vizsgáló prospektív utánkövetésbe bevont betegeit és a főbb eredményeit összefoglaló folyamatábra. Piros színnel jelöltük az álnegatív és álpozitív eseteket [Silvia Bassini (Bologna, Olaszország) statisztikus adatai alapján]

A négy álpozitív eseténél két betegnél volt megfigyelhető az érintett ízületben metallózis, egy betegnél lépett fel masszív osteolysis polietilén kopás miatt, egy betegnél nem sikerült egyéb faktort találni, ami pozitív α D eredményt okozhatna. A két metallózisos eseténél a CRP érték negatív volt, a polietilén kopásos betegnél értéke 15 mg/l volt. A

CC és LE eredmények nem voltak elérhetőek ennél a három betegnél, de a tenyésztési eredmények és a szövettani kizárták a PPI-t. Az álnegatív esetben a betegnek az érintett ízülettel kommunikáló sipolya volt (major kritérium PPI-ben); az intraoperatív mintából kórokozó nem tenyésztett ki, a CRP 15 mg/l, a PMN% 80% volt, a szövettan PPI-t igazolt.



7. ábra: Szinoviális folyadékból kimutatott alfa defenzin értékek logaritmusos koordináta rendszerben ábrázolva aszeptikus revíziók (aseptic) és periprotetikus infekció miatt végzett szeptikus revíziók (PJI) esetében. A szaggatott vonal az 1.0 határértéket jelöli [signal-to-cutoff arány (S/CO)]. A fehér pontok az álnegatív (PJI) és álpozitív (aseptic) eseteket jelölik.

6.2. Térdízületi protézisek egy lépésben végzett szeptikus revíziójának eredményei

Az utánkövetés során megállapíthattuk, hogy öt betegnél lépett fel az egy lépéses szeptikus térd revízió után reinfekció. Közülük két beteg meghalt szisztémás sepszis miatt; esetükben a halált okozó kórokozó nem ismert. Egy betegnél az újabb revízió során ugyanazt a kórokozót (*S. epidermidis*) lehetett kimutatni, mint az első szeptikus revíziónál. A másik két betegnél gomba okozta PPI alakult ki, mindkét esetben *Candida parapsilosis* volt a recidív infekció kórokozója. A három túlélő beteg reinfekciója esetében az újabb szeptikus revíziót is egy lépésben végeztük el, közülük az egyik betegnek újabb recidívája alakult ki, amit egy harmadik egy lépéses revízió követett. Az

utánkövetés időpontjában mindhárom recidív eset klinikailag infekció mentesnek bizonyult. A kompetitív rizikó faktorok statisztikai analízise során a protézis túlélése 93% volt (medián 4.1, 95% CI, 89%-96%) 10 éves utánkövetés mellett, infekciómentes állapotot tekintve a vizsgálat végpontjának ($p < 0.007$).

Amennyiben egy ún. „worst case scenariot” feltételezünk, és mind a 11 utánkövetésből kiesett (azaz nem elérhető) beteg esetében reinfekcióból indulunk ki, 70 betegből 54 lenne csak infekció mentes, azaz 77% lenne az infekció kontroll ráta.

A legtöbb infekcióban ($n=21$) *S. epidermidis* volt a kimutatott mikroorganizmus. A kórokozók megoszlását a **6. táblázat** mutatja.

6. táblázat: Az intraoperatív szövet mintákból kitenyészett kórokozók. Minden esetben ismert volt a pathogén. (A zárójelben lévő számok az alcsoportokhoz tartozó értékeket mutatják; MRSE = meticillin rezisztens *S. epidermidis*, MRSA = meticillin rezisztens *S. aureus*)

Kórokozó	Esetszám (n)	Részarány (%)
<i>S. epidermidis</i>	21	35.6
ebből MRSE	(7)	(11.9)
egyéb CNS	9	15.2
<i>Streptococcus spp.</i>	7	11.9
<i>S. aureus</i>	6	10.2
ebből MRSA	(2)	(3.4)
<i>Enterobacter spp.</i>	5	8.5
Gram-negatív baktériumok	3	5.1
<i>Enterococcus spp.</i>	2	3.4
<i>Peptostreptococcus spp.</i>	2	3.4
polimikróbás	3	5.1
gombák	1	1.7

Az utánkövetés alkalmával 7 ízületet találtunk klinikailag és radiológiailag lazulnak, azaz aszeptikus revízió indikációja állt fenn. 3 betegnél csak a tibialis komponens volt laza, 4 betegnél mindkét protézis komponens. A statisztikai elemzés során a protézisek túlélése 91% volt (medián 5.2, 95% CI, 86%-95%) 10 éves utánkövetés mellett,

aszeptikus protézis lazulást tekintve a vizsgálat végpontjának ($p < 0.002$). A 10 éves protézis túlélés akármilyen újabb műtétet tekintve (komplett szeptikus revízió vagy aszeptikus komponens cserét is beleértve) 75% (95% CI, 60%-87%) volt.

Az HSS score szignifikánsan emelkedett a preoperatíván mért átlagos 35.0 pontról (± 24.2 SD; tartomány 13-99) az utánkövetéskor észlelt 69.6 pontra (± 22.5 SD; tartomány 22-100). Az elvégzett műtét után kitűnő eredményt (HSS score 85-100 pont) észleltünk a betegek 30%-ánál, jó eredmény (70-84 pont) 33%-ban volt, mérsékelt (60-69 pont) 11% és rossz (< 60 pont) 26%-nál. A vizsgált térdek flexiós tartománya szignifikánsan nőtt a preoperatív átlagos 50° -ról (± 25.6 SD; tartomány $8-144^\circ$) utánkövetéskori 76° -ra (± 33.0 SD; tartomány $16-150^\circ$). Az HSS score-ban csak a fájdalmat tekintve (maximális érték 30 pont) a műtét előtti átlagos érték 5.7 (± 9.9 SD; tartomány 0-30) volt, ami az utánkövetéskor szignifikánsan emelkedett 18.5 (± 11.3 SD; tartomány 0-30) értékre.

7. Megbeszélés

A PPI diagnosztikája és kezelése mind a mai napig kihívást jelent az ortopédiai gyakorlatban. Egy nagy arányban sikeres műtéti megoldás – térd és csípő protézis beültetés – rettegett, de szerencsére csak ritkán (1-2%) fellépő szövődményéről van szó, ami az utóbbi 10 évben az érdeklődés homlokterébe került [199]. Mivel a primer térd és csípő protézis beültetések száma évről-évre nő, ezért a PPI esetek számának növekedésével is kell számolnunk, ami további kihívásokat és a költségek emelkedését jelenti a jövőre nézve [15]. A 2013-as philadelphiai konszenzus konferencia azt a célt tűzte ki maga elé, hogy a PPI terén meglévő aktuális tudást mind a diagnosztikában, mind a terápiában világ viszonylatban írásos formában rögzítse, ami támpontot nyújt a megfelelő stratégia kialakításában. A konferencia 2018-ban újra megrendezésre kerül az újabb eredmények fényében [26].

A diagnosztika mára már eléggé kikristályosodott, de mind a mai napig hiányzik egy olyan eszköz, ami 100%-os biztonsággal kimutatná a PPI-t [81]. A mai diagnosztikus eszközöket úgy kell felfogni, mint egy puzzle egyes darabjait, melyeket összerakva alakul ki a kép. Az utóbbi időben az alfa defenzin került be a diagnosztikai eszközök tárházába, ami kezdeti jó eredményekkel hívta fel magára a figyelmet [16, 17, 200, 201]. Ezért helyeztük daignosztikával kapcsolatos vizsgálataink középpontjába az α D labor tesztet. Klinikai tanulmányunkban az α D nagyon nagy megbízhatóságot mutatott a PPI kimutatásában, mind a Se, mind a Sp 97% volt. A negatív prediktív érték 99% volt, ami azt jelenti, hogy negatív α D teszt esetén majdnem teljes bizonyossággal kimondható, hogy nem PPI okozza a beteg térd vagy csípő protézissel összefüggő panaszait. A 88%-os pozitív prediktív érték azt jelenti, hogy pozitív α D teszt esetén nagyon nagy valószínűséggel PPI-ről van szó, de egyéb lehetőségeket (pl. metallózis) ki kell zárni.

A műtéti kezelésben is mára viszonylag letisztult a kép, és a szerzők többsége egyetért abban, hogy késői mély infekció esetén egy vagy két lépéses szeptikus revízió a választandó megoldás, amit minden esetben ki kell egészíteni antibiotikus kezeléssel [41, 48, 148]. Terápiával kapcsolatos tanulmányunkban célul tűztük ki inficiált

térdprotézis esetében az egy lépéses szeptikus revízió hosszú távú eredményeinek bemutatását, egyazon típusú térdprotézis beültetése mellett, szelektálatlan beteg anyagon. Megvizsgáltuk az infekciómentes időszakot, a protézis túlélést újabb szeptikus komplikáció és aszeptikus lazulás szempontjából, a funkcionális eredményeket HSS score segítségével, valamint a hosszú távú radiológiai eredményeket protézis lazulás vagy más egyéb mechanikus probléma szempontjából.

Mindkét tanulmányunkban észleltünk néhány hiányosságot. Az α D teszt klinikai kipróbálásában a betegszámunk viszonylag alacsony volt más PPI diagnosztikával kapcsolatos tanulmányhoz képest [202-204], mégis ez jelenleg a legnagyobb monocentrikus vizsgálat az α D-nel kapcsolatos közleményekkel összehasonlítva. Továbbá, ez az első klinikai vizsgálat, ahol metallózisos, polietilén kopásos és szisztémás gyulladásos betegségekkel is bevonásra kerültek a betegek. A másik hiányosság, hogy az α D teszt eredményeit az ICG-PJI diagnosztikus kritériumokkal [68] hasonlítottuk össze; ez utóbbi viszont nem volt minden esetben komplett, néhány esetben hiányzott a lehetséges 5 minor kritériumból némelyik. Ez azonban egy ismert klinikai probléma, ami a vizsgált folyadék mennyiségével vagy technikai nehézségekkel magyarázható. Ugyanakkor minden pozitív α D teszt esetében rendelkezésre álltak a minor kritériumok, hogy igazolni tudjuk a PPI jelenlétét. A harmadik kritikai észrevétel, hogy a punkciókat intraoperatív körülmények között nyertük, ami idealizált helyzetet jelent: biztos ízületi punkció, elegendő mennyiség, vér hozzákeveredése nélkül. A hétköznapi klinikai gyakorlatra nem ez jellemző, hanem sokszor nehézséget jelent pl. a csípőízületből adekvát punkció nyerni. A negyedik limitáló tényező tanulmányunkban, hogy nem került regisztrálásra a WE érték, ami az ENDO Kliniken nem része a diagnosztikus panelnek. Ennek oka, hogy irodalmi adatok alapján a WE Sp-a 68% és 87% körül van [202, 203], ezért nem alkalmazható megbízhatóan a PPI diagnosztikájában.

Az egy üléses szeptikus térd revíziók utánvizsgálatánál is meg kell állapítsunk néhány hiányosságot. Utánkövetési időnk megfelelően hosszú volt a PPI recidívák felismerése szempontjából, de az aszeptikus protézis lazulás tekintetében ill. a zsanéros protézis hosszú távú túlélése szempontjából még lehetne hosszabb is. Analízisünk retrospektív

volt, és nem volt kontroll csoport. 15.7% volt az utánkövetés számára nem elérhető betegek aránya, ami szintén magas. Elképzelhető, hogy ezen betegek közül is néhánynál kialakulhatott újra PPI. Mindent elkövettünk, ezen betegek elérése és használható információ nyerése céljából, de az arányt nem tudtuk tovább csökkenteni. Az utánvizsgálat ideje alatt elhalálozott betegek arányánál figyelembe kell venni a mindennemű szeptikus revízió kapcsán felmerülő mortalitási adatokat [205], valamint a betegek átlagos életkorát a műtét idején (69.4 év). További hiányossága a tanulmányunknak, hogy az „infekció mentes” kategóriát a betegek klinikai állapota alapján, illetve aktuális panaszok hiánya esetén állítottuk fel, és nem punkcióval vagy vérvétellel végeztünk mintavételt. Ez azonban etikai szempontból is vitatható lett volna, és a kockázat nem állt volna arányban a várható haszonnal. Térd protézis esetén több faktoról függhet az infekció kontroll PPI sebészi kezelése esetén, pl. a beteg komorbiditási faktoraitól, nemétől, a kórokozó jellegétől [20, 130]. Ahhoz nem volt elég nagy a beteg anyagunk, hogy ezeket a faktorokat külön vizsgáljuk; az egyes alcsoportok túl kevés egyedből álltak volna megfelelő statisztika elvégzéséhez.

Az α D laboratóriumi teszt klinikai megbízhatóságát vizsgáló tanulmányunk eredménye megerősíti a csekély számú rendelkezésre álló közleményben publikáltakat. Elsőnek Deirmengian [16] tesztelt 16 lehetséges szinoviális biomarkert 95 betegből álló beteg anyagon (66 beteg aszeptikus lazulással, 29 PPI diagnózisával), és 5 biomarkert jelölt meg – köztük az α D-t is – lehetséges diagnosztikus eszközként, melyek korrelálnak az MSIS feltételrendszerrel PPI kimutatásában [49]. Ebből a vizsgálatból a metallózisos betegeket kizárták, de a szisztémás gyulladáshoz betegeket bevonták. Bingham és mtsai [91] már csak az α D-t vizsgálták és nagyon jó eredményekről számoltak be. 61 beteg ízületi folyadékát vizsgálták (19 szeptikus, 42 aszeptikus), és az α D 100% (95% CI, 79%-100%) Se-t és 95% (95% CI, 83%-99%) Sp-t mutatott. Autoimmun betegségben szenvedőket ebből a vizsgálatból kizártak, egyéb komorbiditási faktorról nem esett említés. Legújabbban Frangiamore és mtsai [206] számoltak be egy és két lépéses revízióval kezelt PPI-ben szenvedő betegekről. Az egy lépéssel kezelt betegek csoportjában a Se és Sp 100% (95% CI, 86%-100%) és 95% (95% CI, 90%-100%) volt. Érdekes módon megállapították, hogy két lépésben kezelt betegeknél az α D rosszabbul szerepelt, különösen a Se volt alacsony 67%-os értékkel

(95% CI, 12%-95%). Mindazonáltal a szerzők megállapították, hogy a betegszám túl alacsony volt megfelelő statisztikai értékelés elkészítéséhez. Deirmengian és mtsai [17] újabb közleményükben metallózisos és szisztémás gyulladással beteget is bevontak a vizsgálatba, és hasonló eredményeket mutattak ki, mint munkacsoportunk. 149 betegből álló anyagukban (112 aszeptikus, 37 szepikus beteg) a Sp és Se 96% (95% CI, 90%-99%) és 97% (95% CI, 86%-99%) volt. Fontos megfigyelés volt, hogy a szinoviális CRP meghatározással a Sp 100%-ra növelhető, azaz e két teszt kombinálásával egyértelműen megállapítható az infekció jelenléte.

8. táblázat: Az α D klinikai vizsgálatában részt vevő betegek közül 9 betegnek volt szisztémás kísérőbetegsége, melyek közül egyik sem befolyásolta az α D értékét: sem az aszeptikus betegeknél, sem a PPI-ben szenvedő betegnél nem észleltünk téves eredményt. (CRP: C-reaktív protein, α D: alfa defenzin, S/CO: signal to cutoff ratio)

Beteg azonosító	Kísérő betegség	Revízió jellege	CRP (mg/l)	α D (S/CO)
1	Atópiás ekcéma	Aszeptikus	0.94	0.2
2	Irreguláris antitestek	Aszeptikus	1.04	<0.1
3	Crohn-betegség	Aszeptikus	0.59	<0.1
4	Rheumatoid arthritis	Szeptikus (PPI)	26.5	7.1
5	Krónikus lymphoid leukémia	Aszeptikus	3.1	<0.1
6	Psoriasis	Aszeptikus	9.77	<0.1
7	Psoriasis	Aszeptikus	5.88	<0.1
8	Rheumatoid arthritis	Aszeptikus	1.67	<0.1
9	Lupus erythematodes	Aszeptikus	3.03	<0.1

Tanulmányunk másik fontos megfigyelése, hogy a négy álpozitív eset közül kettőnél metallózis volt jelen, és az eredményeket szisztémás gyulladással megbetegedés nem befolyásolta (**8. táblázat**). Deirmengian és mtsai [17] is hasonló megállapítást tettek, 5 álpozitív esetből 3 beteg metallózis miatt került reoperációra. Ezen klinikai megfigyelések arra utalnak, hogy metallózis jelenléte mellett az α D értékek kritikusan értelmezendők. A másik két említett közleményben a metallózisos beteget eleve kizárták. Bingham és mtsai [91] két álpozitív esetről számolnak be. Ezeknél a betegeknél azonban a CRP, CC és WE értékek is emelkedettek voltak. Azt a teóriát is

felvetették, hogy aszeptikus gyulladás is α D szint emelkedéshez vezethet, ez azonban ezidáig nem nyert bizonyítást. Frangiamore és mtsai [206] két álpozitív esetet figyeltek meg, de közülük az egyik beteg két lépéses szeptikus revízió reimplantációja előtt állt, és a szerzők rámutattak, hogy ezidáig a tesztről szóló eredmények szeptikus műtét előtt álló betegtől származnak, és nem a két műtét közötti intervallumból. A fenti adatok és saját anyagunk alapján kijelenthető, hogy pozitív α D teszt esetén, de az MSIS ill. ICG-PJI szerinti minor kritériumok közül kevesebb mint 3 jelenléte esetében a metallózis, mint lehetséges diagnózis, nagy valószínűséggel felmerül.

Hasonlóan saját eredményeinkhez, Deirmengian és mtsai [17] is egy álnegatív esetről számoltak be. Mindkét esetben az α D mellett a bakteriológiai vizsgálat eredménye is negatív volt, de a diagnózist az ICG-PJI kritériumai alapján kellett kimondani. Frangiamore és [206] mtsai anyagában is volt egy álnegatív eset, de ennél a betegnél a pozitív tenyésztést a vizsgálók kontaminációnak tartották. Ugyanakkor egy másik közleményben szintén Shahi és Frangiamore megmutatták, hogy az α D érték PPI-ban független a kórokozó virulenciájától, típusától [207]. Ugyanerre a következtetésre jut Deirmengian is [201], miszerint az alacsony virulenciájú kórokozók esetében is megbízhatóan kimutatható az α D emelkedett szintje.

Összességében elmondható, hogy eredményeink alapján az α D tesztnek mindenképpen helye van a PPI diagnosztikájában. Ez a módszer sem éri el az optimális 100%-os Se-t és Sp-t, de nagyon megközelíti ezt a szintet. Míg a legtöbb α D teszttel kapcsolatos közlemény szerzője valamilyen mértékben a teszt kifejlesztésével, vagy annak piacra kerülésével és gyártásával hozható kapcsolatba [16, 17, 200, 201, 207], az általunk végzett vizsgálatsorozat volt az első független, nagy beteganyagon elvégzett, monocentrikus tanulmány. Ezért merjük javasolni a teszt felvételét a PPI diagnosztikus kritériumai közé. Ugyanakkor ki kell emelni, hogy tanulmányunkban az α D teszt elvégzése után nem követtük tovább a betegeket, és előfordulhat, hogy egy betegnek később, esetleg több hónap múlva lesz manifeszt PPI-je. Ezért további vizsgálatok szükségesek, még nagyobb beteg anyagon, megfelelő utánkövetéssel, hogy a rendelkezésre álló tesztek, köztük az α D-t is, összehasonlítsuk egymással. Különösen

nagy figyelmet kell fordítani a metallózis esetre a PPI diagnosztikájában, mert itt álpozitív eredményeket is kaphatunk.

Az egy lépéses szeptikus revíziók eredményét vizsgáló tanulmányunkban az elért infekció kontroll összehasonlítható volt Romanó és mtsai [208] szisztémás irodalmi áttekintésében szereplő 90.6%-os eredménnyel két lépéses technika esetén és 89.2%-os eredménnyel egy lépéses szeptikus térd protézis revízió esetén. Ugyanígy a legtöbb egy lépéses kezeléstről beszámoló közleménnyel egybevágók eredményeink [20, 209, 210]. A két lépéses revízió minimálisan jobb eredményei Romanó fenti közleményében olyan publikációkra vezethetők vissza, melyek rövid utánkövetési idővel és/vagy alacsony betegszámmal számoltak be 100%-os infekció eradikációról. A mi vizsgálatainkhoz hasonló utánkövetési idő és betegszám alapján történt klinikai megfigyelések esetében az eradikációs arány 87.8% és 91.7% között volt (**9. táblázat**). Ennél is jobb eredményeket lehet elérni gondos beteg szelekcióval, amint arról Haddad és mtsai beszámolnak [130]. Szerintük egy lépéses szeptikus revízióra legalkalmasabb az a PPI-ben szenvedő beteg, akik intakt lágyrészekkel rendelkeznek és a kórokozó nem multirezisztens. Standardizált diagnosztikus és terápiás algoritmusok kerültek napvilágra az egy lépéses szeptikus revíziók terén, amik lehetővé teszik prospektív, multicentrikus vizsgálatok elindítását homogén betegcsoportok beválasztásával [211]. A két lépéses szeptikus revízió TKR esetében mobil vagy statikus spacer alkalmazása mellett mindenképpen minimum két műtéti beavatkozást jelent, a két műtét közötti intervallumban a beteg életminőségének és mobilitásának beszűkülését eredményezi, és a perioperatív morbiditás és mortalitás emelkedését vonja maga után [208, 210, 212, 213].

9. táblázat: Közlemények a két lépéses szeptikus térd revíziók eredményéről hosszú utánkövetési idővel és/vagy nagy betegszámmal

Szerző	Publ. éve	Betegszám (n)	Utánkövetés (év)	Eradikációs ráta (%)
Goldman [214]	1996	64	7.5	90.6
Emerson [142]	2002	48	7.5	91.7
Haleem [215]	2004	96	7.2	90.6
Hsu [216]	2007	28	8.4	89.3
Gooding [217]	2011	115	9.0	87.8

Esetünkben 7 beteget (11.9%) kellett aszeptikus komplikáció miatt revízióban részesíteni az egy lépéses szeptikus revíziót követően. Hat esetben valamelyik protézis komponens lazulása miatt kellett a betegeket újra operálni, egy esetben periprotetikus femur törés volt az indikáció. Az aszeptikus lazulás klinikailag átlagosan 5.1 év (tartomány 2-8 év) után lépett fel, mint műtéti indikáció.

A zsanéros térd protézisek lazulási rátáját tekintve nagy szórást mutat a rendelkezésre álló irodalom. Gehrke és mtsai [218] 141 beteg 13 éves utánkötése után 90%-os protézis túlélésről számoltak be primer beültetések után, ahol a betegek 64%-a ért el kitűnő vagy jó eredményt a HSS score alapján (70-100 pont), és ugyanazt a protézist alkalmazták, mint a mi tanulmányunkban. Bistolfi és mtsai [219] a betegek 79%-ánál figyeltek meg reoperáció mentes időszakot revíziós térd protézis elvégzése után zsanéros protézissel, átlagosan 155±40 hónapos utánkötés után, 32 beteg bevonása után. A leggyakoribb ok a re-revízióra az aszeptikus lazulás volt 4 beteg esetében. Legjobb tudomásunk szerint jelenleg nem létezik közlemény a zsanéros protézissel végzett egy lépéses szeptikus revízió utáni aszeptikus lazulási rátáról.

Az HSS score a preoperatív átlagos 35 (±24.2 SD, tartomány 13-99) pontról 69.6 (±22.5 SD, tartomány 22-100) pontra emelkedett az utánkötési idő után. Az HSS score alapján kitűnő eredményt (85-100 pont) találtunk a betegek 30%-ánál, jó eredményt (70-84 pont) 33%-nál, közepes eredményt (60-69 pont) 11%-ban és rosszak (60 pont alatt) voltak az eredmények a betegek 26%-ánál. Tibrewal és mtsai [210] 50 beteg egy lépéses szeptikus térd revízióját vizsgálták, és az Oxford Knee Score 20 pontos (95% CI, 17.8-22.2; $p < 0.001$) szignifikáns javulását észlelték egy évvel a műtét elvégzése után. Egy másik tanulmányban 28 egy lépéses szeptikus térd revízióval operált beteget hasonlítottak össze 74 két lépéses esettel, és az egy lépéses csoportban (átlagosan 88, tartomány 38-97) a 2 éves utánkötés után a Knee Society Score szignifikánsan ($p = 0.001$) magasabb volt, mint a két lépésben operált betegeknél (átlagosan 76, tartomány 29-93). Igaz, hogy csak „könnyű” eseteket válogattak be az egy lépéses csoportba, ami intakt lágyrészeket, jó csontállományt, sipoly és multirezisztens baktériumok hiányát feltételezte. Hasonló eredményekről számoltak be Jenny és mtsai [220] 42 beteg egy lépéses revíziója utáni vizsgálat során. Az utánkötés kori átlagos

Knee Society score 85 pont volt (tartomány 10-100 pont), az átlagos fájdalom score 45 (tartomány 10-50 pont), a funkcionális score 78 pont (tartomány 0-100 pont) volt. Noha a Knee Society score nem teljesen vethető össze az HSS pontrendszerrel [221], azért ezt gondoljuk, hogy ezek az eredmények is egybevágóak a már említett tanulmányok kitűnő és jó eredményeivel.

10 éves utánkövetést követően csak 12 betegnél észleltünk radiolucens zónák jelenlétét, közülük 6 esetben aszeptikus revízióra volt szükség a fájdalmas panaszok miatt. Nem állnak rendelkezésre irodalmi adatok a zsanéros protézisek aszeptikus lazulási rátájáról egy lépéses szeptikus térd revízió után. Ugyanakkor a szokásos ún. condylar constrained típusú revíziós térd protézisek átlagos túléléséhez képest rosszabb eredményeket várnánk a zsanér jelenléte miatt, hiszen itt a rotációs és nyíró erők áttevődnek a mechanizmuson keresztül egyik komponensről a másikra. Rotációs zsanéros rendszerrel ez a hatás csökkenthető [222]. Tovább rontja a protézis hosszú távú túlélését a cementes rögzítési mód, mert legtöbbször szklerotikus csontban kell rögzíteni az új implantátumot. Megfigyeléseink szerint a csont állomány felfúrása speciális marókkal segíti ugyanakkor a cement interdigitációját.

10. táblázat: Az egy lépéses szeptikus térd revízió irodalma 1985-2016 (n.a. = nincs adat). Az eradikációs ráta azon betegek arányát jelöli, akik a műtéti kezelés eredményeként a PPI klinikai jeleit nem mutatják

Szerző	Publ. éve	Betegszám (n)	Utánkövetés (év)	Eradikációs ráta (%)
Freeman [223]	1985	8	2.2	100
von Foerster [224]	1991	104	n.a.	73.1
Goksan és Freeman [225]	1992	18	5	89
Lu [226]	1997	8	1.7	100
Silva [227]	2002	37	4	89.2
Buechel [228]	2004	21	10.2	90.9
Sofer [229]	2005	15	1.5	93.3
Bauer [230]	2006	30	4.3	n.a.
Singer [209]	2012	63	3	95
Jenny [220]	2013	47	2.75	87
Tibrewal [210]	2014	50	10.5	98
Haddad [130]	2015	28	6.5	100
Zahár [55]	2016	70	10	93

Összefoglalva, térd protézis esetében a PPI kezelésének kulcs mozzanatai a következők:

- standardizált preoperatív diagnosztikus protokoll,
- a kórokozó azonosítása és ismert antibiotikum rezisztencia,
- agresszív és konzervens sebészi débridement standardizált eljárás szerint,
- kombinált lokális és szisztémás antibiotikus kezelés.

A jelenleg elérhető szeptikus térd revíziókkal foglalkozó irodalom áttekintése alapján Jämsen és mtsai szerint nem lehet kijelenteni, hogy bármelyik műtéti kezelés – egy vagy két lépéses revízió – a másiknál eredményesebb vagy megbízhatóbb lenne [231]. Az egy lépésben végzett szeptikus térd revíziókról szóló közleményeket a **10. táblázat** foglalja össze. Eredményeink és tapasztalatunk alapján mindenképpen helye van az egy lépéses szeptikus revízióknak a térd PPI-jának kezelésében, amit más szerzők is kifejezetten ajánlanak [130]. További nagy beteganyagon elvégzett, prospektív, multicentrikus vizsgálatok szükségesek ahhoz, hogy eredményeinket validálhassuk, és a két módszert közvetlenül összehasonlítsuk.

8. Következtetések

8.1. Alfa defenzin megbízhatóságának vizsgálata

A PPI diagnosztikájával kapcsolatos újszerű eljárást vizsgáló kutatásaink eredményeképp a következő téziseket tudtuk megfogalmazni:

1. Vizsgálataink során az alfa defenzin teszt a klinikai gyakorlatban nagyon jónak mondható **97%-os megbízhatóságot** mutatott PPI kimutatásában.
2. Eredményeink alapján kijelenthető, hogy a **PPI diagnosztikus kritériumai közé érdemes beemelni** az α D vizsgálat eredményét, mivel a többi vizsgálómódszerhez képest mind a Se, mind a Sp tekintetében megbízhatóbb.
3. **Metallózis esetén kritikusan** kell értékelni az α D-t, mert álpozitív eredményeket okozhat.
4. Eredményeink a betegszámot tekintve (n=156) **egyedülállónak** mondhatók az alfa defenzinnel kapcsolatos irodalomban. Ez az első olyan publikáció, ami a tesztet **kifejlesztő munkacsoporttól független**.
5. **További klinikai vizsgálatok szükségesek** a különböző tesztek összehasonlítására, különösen metallózis, mint differenciál diagnosztikai probléma esetén.

8.2. Térdízületi protézisek egy lépésben végzett szeptikus revíziójának eredményei

A PPI kezelésével kapcsolatos speciális eljárást vizsgáló kutatásaink eredményeképp a következő téziseket lehetett megfogalmazni:

6. Az egy lépéses szeptikus térdízületi revízió eredményei **93%-os infekció kontrollt** mutatnak a vizsgált beteganyagban, a klinikai eredmények 10 év elteltével is jók.
7. A radikális műtéti megoldás mellett az alkalmazott rotációs-zsanéros térdprotézis az oldalszalagok és a térdízület hátsó tokjának kimetszése ellenére is **jó klinikai és radiológiai eredményeket** mutat.

8. Az eredményeink összehasonlíthatók a két lépéses szeptikus revízió hosszú távú eredményeivel, ezzel sikerült bizonyítani, hogy **szelektálatlan beteg anyagunkban a recidíva ráta nem magasabb** (számos irodalmi állítással ellentétben).
9. Eredményeink az egy lépéses szeptikus térd revízió irodalmában **egyedül állónak** mondhatók mind a betegszámot (n=70), mind az utánkövetési időt (10 év), mind az infekció kontrollt (93%) tekintve.
10. **Elsőként tudtuk közölni** a rotációs-zsanéros térdprotézis 10 éves eredményeit egy lépéses szeptikus revízió után az aszeptikus protézis lazulást, mint végpontot tekintve, ami alapján a protézis túlélés 91% volt.
11. **További hosszabb távú utánkövetések szükségesek** a zsanéros protézis 10 év utáni aszeptikus lazulási rátájának megállapítása céljából. Eredményeink e tekintetben az irodalomban egyedül állók.

9. Összefoglalás

9.1. Magyar nyelvű összefoglalás

A periprotetikus infekciók (PPI) a modern ortopéd sebészetben jelentős kihívást jelentenek mind a diagnosztika, mind a terápia terén. Az utóbbi időben néhány egyértelmű ajánlás fogalmazódott meg nemzetközi társaságok összeállításában, melyek standardizált lehetőségeket nyújtanak a PPI menedzselésében. Kutatásunk célja az újabb diagnosztikus lehetőségek közül az alfa defenzin (α D) klinikai alkalmazhatóságának tanulmányozása, illetve a terápiás lehetőségek közül az egy lépésben végzett szeptikus térd revízió eredményeinek vizsgálata.

Először fájdalmas endoprotézisek ízületi punkciója során nyert szinoviális folyadékokat vizsgáltunk, ebből mutattuk ki az α D szintjét. Mind aszeptikus lazulás, mind PPI által érintett térd és csípő ízületek standardizált körülmények között végzett punkcióját végeztük. A vizsgálatok során sikerült bizonyítani, hogy az α D nagyon megbízhatóan alkalmazható a PPI diagnosztikájában; különösen a negatív eredmény bizonyult erős evidenciának a PPI kizárásában. Metallózis jelenléte esetén óvatosan kell értékelni a leletet, mert álpozitív esetek is előfordultak. Gyulladásos megbetegedések nem befolyásolták az eredményeket.

A továbbiakban térdprotézisek szeptikus szövődményeinek sebészi kezelésével foglalkoztunk, részletesen az egy lépéses szeptikus revízió eredményit vizsgáltuk. Az irodalomban egyedül álló módon, hosszú utánkövetési idővel, szelektálatlan, nagy beteg anyagon tudtuk bemutatni, hogy ez a kezelési módszer eredményes az infekció kontroll tekintetében, illetve mind a funkció, mind az életminőség szempontjából kedvezők a klinikai és radiológiai eredmények. Sikerült bizonyítani, hogy az egy lépéses revízió eredményei nem rosszabbak, mint a két lépéses revízió esetében.

Bonanzinga T, **Zahar A**, Dütsch M, Lausmann C, Kendoff D, Gehrke T. (2017) How Reliable Is the Alpha-defensin Immunoassay Test for Diagnosing Periprosthetic Joint Infection? A Prospective Study. Clin Orthop Relat Res, 475(2):418-415.

Zahar A, Kendoff DO, Klatte TO, Gehrke T. (2016) Can good infection control be obtained in one-stage exchange of the infected TKA to a rotating hinge design? 10-year results. *Clin Orthop Relat Res*, 474(1):81-87.

Gehrke T, **Zahar A**, Kendoff D. (2013) One-stage exchange: it all began here, *Bone Joint J*, 95-B(11 Suppl A):77-83.

9.2. Summary

Prosthetic joint infections (PJI) are challenging in both diagnostics and therapy. Recently, several international societies published recommendations, based on the consensus of the orthopaedic community, facilitating clear diagnostic and therapeutic protocols. Our goal was to evaluate the clinical reliability of Alpha Defensin (α D) immunoassay in diagnosing PJI, and to study the clinical and radiologic results of one-stage septic exchange of total knee arthroplasty.

First, we investigated α D levels in synovial fluids from painful total joint arthroplasties obtained with standardized aspiration technique. Both aseptic implant loosening and PJI of hip and knee were studied. Our research revealed α D to be robust enough to be used in the diagnostics of PJI; especially the negative α D assay had a strong evidence in ruling out PJI. Positive results in combination with metallosis should be evaluated carefully, because false positive assay may be possible. Concomitant inflammatory disease did not influence the results.

Second, we reported on the surgical treatment of PJI, especially on long term results (10 years) of one stage septic revisions. Our results of long term follow-up of one stage septic exchange of total knee arthroplasty, with a large, unselected study cohort are excellent in terms of infection control, good in clinical function, radiologic performance and quality of life. We were able to show that these results are not inferior to those treated with the two-stage approach, contrary as stated in numerous studies.

Bonanzinga T, **Zahar A**, Dütsch M, Lausmann C, Kendoff D, Gehrke T. (2017) How Reliable Is the Alpha-defensin Immunoassay Test for Diagnosing Periprosthetic Joint Infection? A Prospective Study. *Clin Orthop Relat Res*, 475(2):418-415.

Zahar A, Kendoff DO, Klatte TO, Gehrke T. (2016) Can good infection control be obtained in one-stage exchange of the infected TKA to a rotating hinge design? 10-year results. *Clin Orthop Relat Res*, 474(1):81-87.

Gehrke T, **Zahar A**, Kendoff D. (2013) One-stage exchange: it all began here, *Bone Joint J*, 95-B(11 Suppl A):77-83.

10. Irodalomjegyzék

1. Charnley J. (1970) Total hip replacement by low-friction arthroplasty. *Clin Orthop Relat Res*, 72: 7-21.
2. Charnley J. (1972) Postoperative infection after total hip replacement with special reference to air contamination in the operating room. *Clin Orthop Relat Res*, 87: 167-187.
3. Buchholz HW, Engelbrecht H. (1970) [Depot effects of various antibiotics mixed with Palacos resins]. *Chirurg*, 41(11): 511-515.
4. Buchholz HW, Elson RA, Engelbrecht E, Lodenkamper H, Rottger J, Siegel A. (1981) Management of deep infection of total hip replacement. *J Bone Joint Surg Br*, 63-B(3): 342-353.
5. Ong KL, Kurtz SM, Lau E, Bozic KJ, Berry DJ, Parvizi J. (2009) Prosthetic joint infection risk after total hip arthroplasty in the Medicare population. *J Arthroplasty*, 24(6 Suppl): 105-109.
6. Kurtz SM, Ong KL, Lau E, Bozic KJ, Berry D, Parvizi J. (2010) Prosthetic joint infection risk after TKA in the Medicare population. *Clin Orthop Relat Res*, 468(1): 52-56.
7. Mortazavi SM, Schwartzberger J, Austin MS, Purtill JJ, Parvizi J. (2010) Revision total knee arthroplasty infection: incidence and predictors. *Clin Orthop Relat Res*, 468(8): 2052-2059.
8. Bohsali KI, Wirth MA, Rockwood CA, Jr. (2006) Complications of total shoulder arthroplasty. *J Bone Joint Surg Am*, 88(10): 2279-2292.
9. Braman JP, Sprague M, Bishop J, Lo IK, Lee EW, Flatow EL. (2006) The outcome of resection shoulder arthroplasty for recalcitrant shoulder infections. *J Shoulder Elbow Surg*, 15(5): 549-553.

10. Jerosch J, Schneppenheim M. (2003) Management of infected shoulder replacement. *Arch Orthop Trauma Surg*, 123(5): 209-214.
11. Padegimas EM, Maltenfort M, Ramsey ML, Williams GR, Parvizi J, Namdari S. (2015) Periprosthetic shoulder infection in the United States: incidence and economic burden. *J Shoulder Elbow Surg*, 24(5): 741-746.
12. Klatte TO, Junghans K, Al-Khateeb H, Rueger JM, Gehrke T, Kendoff D, Neumann J. (2013) Single-stage revision for peri-prosthetic shoulder infection: outcomes and results. *Bone Joint J*, 95-B(3): 391-395.
13. Seebauer L. (2007) Total reverse shoulder arthroplasty: European lessons and future trends. *Am J Orthop (Belle Mead NJ)*, 36(12 Suppl 1): 22-28.
14. Kurtz S, Ong K, Lau E, Mowat F, Halpern M. (2007) Projections of primary and revision hip and knee arthroplasty in the United States from 2005 to 2030. *J Bone Joint Surg Am*, 89(4): 780-785.
15. Kurtz SM, Lau E, Watson H, Schmier JK, Parvizi J. (2012) Economic burden of periprosthetic joint infection in the United States. *J Arthroplasty*, 27(8 Suppl): 61-65 e61.
16. Deirmengian C, Kardos K, Kilmartin P, Cameron A, Schiller K, Parvizi J. (2014) Diagnosing periprosthetic joint infection: has the era of the biomarker arrived? *Clin Orthop Relat Res*, 472(11): 3254-3262.
17. Deirmengian C, Kardos K, Kilmartin P, Cameron A, Schiller K, Parvizi J. (2014) Combined measurement of synovial fluid alpha-Defensin and C-reactive protein levels: highly accurate for diagnosing periprosthetic joint infection. *J Bone Joint Surg Am*, 96(17): 1439-1445.
18. Diaz-Ledezma C, Lamberton C, Lichstein P, Parvizi J. (2015) Diagnosis of Periprosthetic Joint Infection: The Role of Nuclear Medicine May Be Overestimated. *J Arthroplasty*, 30(6): 1044-1049.

19. Chew E, Khan WS, Agarwal S, Morgan-Jones R. (2015) Single Stage Knee Arthroplasty Revision Surgery: A Systematic Review of the Literature. *Open Orthop J*, 9: 504-510.
20. Vanhegan IS, Morgan-Jones R, Barrett DS, Haddad FS. (2012) Developing a strategy to treat established infection in total knee replacement: a review of the latest evidence and clinical practice. *J Bone Joint Surg Br*, 94(7): 875-881.
21. Zahar A, Webb J, Gehrke T, Kendoff D. (2015) One-stage exchange for prosthetic joint infection of the hip. *Hip Int*, 25(4): 301-307.
22. Minassian AM, Osmon DR, Berendt AR. (2014) Clinical guidelines in the management of prosthetic joint infection. *J Antimicrob Chemother*, 69 Suppl 1: i29-35.
23. Getzlaf MA, Lewallen EA, Kremers HM, Jones DL, Bonin CA, Dudakovic A, Thaler R, Cohen RC, Lewallen DG, van Wijnen AJ. (2016) Multi-disciplinary antimicrobial strategies for improving orthopaedic implants to prevent prosthetic joint infections in hip and knee. *J Orthop Res*, 34(2): 177-186.
24. Shahi A, Parvizi J. (2015) Prevention of Periprosthetic Joint Infection. *Arch Bone Jt Surg*, 3(2): 72-81.
25. Kapadia BH, Berg RA, Daley JA, Fritz J, Bhave A, Mont MA. (2016) Periprosthetic joint infection. *Lancet*, 387(10016): 386-394.
26. Parvizi J, Gehrke T. (2014) International consensus on periprosthetic joint infection: let cumulative wisdom be a guide. *J Bone Joint Surg Am*, 96(6): 441.
27. Parvizi J, Gehrke T, Chen AF. (2013) Proceedings of the International Consensus on Periprosthetic Joint Infection. *Bone Joint J*, 95-B(11): 1450-1452.
28. Gebauer M, Frommelt L, Achan P, Board TN, Conway J, Griffin W, Heidari N, Kerr G, McLaren A, Nelson SB, Nijhof M, Zahar A. (2014) Management of fungal or atypical periprosthetic joint infections. *J Arthroplasty*, 29(2 Suppl): 112-114.

29. Gebauer M, Frommelt L, Achan P, Board TN, Conway J, Griffin W, Heidari N, Kerr G, McLaren A, Nelson SB, Nijhof M, Zahar A. (2014) Management of fungal or atypical periprosthetic joint infections. *J Orthop Res*, 32 Suppl 1: S147-151.
30. Costerton JW. (1999) Introduction to biofilm. *Int J Antimicrob Agents*, 11(3-4): 217-221; discussion 237-219.
31. Gristina AG, Costerton JW. (1984) Bacterial adherence and the glycocalyx and their role in musculoskeletal infection. *Orthop Clin North Am*, 15(3): 517-535.
32. Costerton JW, Montanaro L, Arciola CR. (2005) Biofilm in implant infections: its production and regulation. *Int J Artif Organs*, 28(11): 1062-1068.
33. Costerton JW. (2005) Biofilm theory can guide the treatment of device-related orthopaedic infections. *Clin Orthop Relat Res*, (437): 7-11.
34. Tsukayama DT, Estrada R, Gustilo RB. (1996) Infection after total hip arthroplasty. A study of the treatment of one hundred and six infections. *J Bone Joint Surg Am*, 78(4): 512-523.
35. Berbari EF, Hanssen AD, Duffy MC, Steckelberg JM, Ilstrup DM, Harmsen WS, Osmon DR. (1998) Risk factors for prosthetic joint infection: case-control study. *Clin Infect Dis*, 27(5): 1247-1254.
36. Nikolaus OB, McLendon PB, Hanssen AD, Mabry TM, Berbari EF, Sierra RJ. (2016) Factors Associated With 20-Year Cumulative Risk of Infection After Aseptic Index Revision Total Knee Arthroplasty. *J Arthroplasty*, 31(4): 872-877.
37. Bozic KJ, Ward DT, Lau EC, Chan V, Wetters NG, Naziri Q, Odum S, Fehring TK, Mont MA, Gioe TJ, Della Valle CJ. (2014) Risk factors for periprosthetic joint infection following primary total hip arthroplasty: a case control study. *J Arthroplasty*, 29(1): 154-156.
38. Aggarwal VK, Tischler EH, Lautenbach C, Williams GR, Jr., Abboud JA, Altena M, Bradbury TL, Calhoun JH, Dennis DA, Del Gaizo DJ, Font-Vizcarra L, Huotari K, Kates SL, Koo KH, Mabry TM, Moucha CS, Palacio JC, Peel TN, Poolman RW, Robb

WJ, 3rd, Salvagno R, Seyler T, Skaliczki G, Vasarhelyi EM, Watters WC, 3rd. (2014) Mitigation and education. *J Arthroplasty*, 29(2 Suppl): 19-25.

39. Cancienne JM, Werner BC, Luetkemeyer LM, Browne JA. (2015) Does Timing of Previous Intra-Articular Steroid Injection Affect the Post-Operative Rate of Infection in Total Knee Arthroplasty? *J Arthroplasty*, 30(11): 1879-1882.

40. Papavasiliou AV, Isaac DL, Marimuthu R, Skyrme A, Armitage A. (2006) Infection in knee replacements after previous injection of intra-articular steroid. *J Bone Joint Surg Br*, 88(3): 321-323.

41. Osmon DR, Berbari EF, Berendt AR, Lew D, Zimmerli W, Steckelberg JM, Rao N, Hanssen A, Wilson WR, Infectious Diseases Society of A. (2013) Diagnosis and management of prosthetic joint infection: clinical practice guidelines by the Infectious Diseases Society of America. *Clin Infect Dis*, 56(1): e1-e25.

42. Azzam KA, Seeley M, Ghanem E, Austin MS, Purtill JJ, Parvizi J. (2010) Irrigation and debridement in the management of prosthetic joint infection: traditional indications revisited. *J Arthroplasty*, 25(7): 1022-1027.

43. Parvizi J, Heller S, Berend KR, Della Valle CJ, Springer BD. (2015) Periprosthetic joint infection: the algorithmic approach and emerging evidence. *Instr Course Lect*, 64: 51-60.

44. Gehrke T, Zahar A, Kendoff D. (2013) One-stage exchange: it all began here. *Bone Joint J*, 95-B(11 Suppl A): 77-83.

45. Zimmerli W, Moser C. (2012) Pathogenesis and treatment concepts of orthopaedic biofilm infections. *FEMS Immunol Med Microbiol*, 65(2): 158-168.

46. Maderazo EG, Judson S, Pasternak H. (1988) Late infections of total joint prostheses. A review and recommendations for prevention. *Clin Orthop Relat Res*, (229): 131-142.

47. Barrack RL, Burnett RS, Sharkey P, Parvizi J. (2007) Diagnosing an infection: an unsolved problem. *Orthopedics*, 30(9): 777-778.

48. Parvizi J, Della Valle CJ. (2010) AAOS Clinical Practice Guideline: diagnosis and treatment of periprosthetic joint infections of the hip and knee. *J Am Acad Orthop Surg*, 18(12): 771-772.
49. Parvizi J, Zmistowski B, Berbari EF, Bauer TW, Springer BD, Della Valle CJ, Garvin KL, Mont MA, Wongworawat MD, Zalavras CG. (2011) New definition for periprosthetic joint infection: from the Workgroup of the Musculoskeletal Infection Society. *Clin Orthop Relat Res*, 469(11): 2992-2994.
50. Parvizi J, Gehrke T, International Consensus Group on Periprosthetic Joint I. (2014) Definition of periprosthetic joint infection. *J Arthroplasty*, 29(7): 1331.
51. Bonanzinga T, Zahar A, Dutsch M, Lausmann C, Kendoff D, Gehrke T. (2017) How Reliable Is the Alpha-defensin Immunoassay Test for Diagnosing Periprosthetic Joint Infection? A Prospective Study. *Clin Orthop Relat Res*, 475(2): 408-415.
52. Spangehl MJ, Masri BA, O'Connell JX, Duncan CP. (1999) Prospective analysis of preoperative and intraoperative investigations for the diagnosis of infection at the sites of two hundred and two revision total hip arthroplasties. *J Bone Joint Surg Am*, 81(5): 672-683.
53. Toossi N, Adeli B, Rasouli MR, Huang R, Parvizi J. (2012) Serum white blood cell count and differential do not have a role in the diagnosis of periprosthetic joint infection. *J Arthroplasty*, 27(8 Suppl): 51-54 e51.
54. Shih LY, Wu JJ, Yang DJ. (1987) Erythrocyte sedimentation rate and C-reactive protein values in patients with total hip arthroplasty. *Clin Orthop Relat Res*, (225): 238-246.
55. Zahar A, Kendoff DO, Klatte TO, Gehrke TA. (2016) Can Good Infection Control Be Obtained in One-stage Exchange of the Infected TKA to a Rotating Hinge Design? 10-year Results. *Clin Orthop Relat Res*, 474(1): 81-87.
56. Schinsky MF, Della Valle CJ, Sporer SM, Paprosky WG. (2008) Perioperative testing for joint infection in patients undergoing revision total hip arthroplasty. *J Bone Joint Surg Am*, 90(9): 1869-1875.

57. Yi PH, Cross MB, Moric M, Sporer SM, Berger RA, Della Valle CJ. (2014) The 2013 Frank Stinchfield Award: Diagnosis of infection in the early postoperative period after total hip arthroplasty. *Clin Orthop Relat Res*, 472(2): 424-429.
58. Bedair H, Ting N, Jacovides C, Saxena A, Moric M, Parvizi J, Della Valle CJ. (2011) The Mark Coventry Award: diagnosis of early postoperative TKA infection using synovial fluid analysis. *Clin Orthop Relat Res*, 469(1): 34-40.
59. Diaz-Ledezma C, Lichstein PM, Dolan JG, Parvizi J. (2014) Diagnosis of periprosthetic joint infection in Medicare patients: multicriteria decision analysis. *Clin Orthop Relat Res*, 472(11): 3275-3284.
60. Bottner F, Wegner A, Winkelmann W, Becker K, Erren M, Gotze C. (2007) Interleukin-6, procalcitonin and TNF-alpha: markers of peri-prosthetic infection following total joint replacement. *J Bone Joint Surg Br*, 89(1): 94-99.
61. Worthington T, Dunlop D, Casey A, Lambert R, Luscombe J, Elliott T. (2010) Serum procalcitonin, interleukin-6, soluble intercellular adhesion molecule-1 and IgG to short-chain exocellular lipoteichoic acid as predictors of infection in total joint prosthesis revision. *Br J Biomed Sci*, 67(2): 71-76.
62. Frommelt L. (2009) [Diagnosis and treatment of foreign-body-associated infection in orthopaedic surgery]. *Orthopade*, 38(9): 806-811.
63. Frommelt L. (2008) [Aspiration of joint fluid for detection of the pathogen in periprosthetic infection]. *Orthopade*, 37(10): 1027-1034; quiz 1035-1026.
64. Chen AF, Menz M, Cavanaugh PK, Parvizi J. (2016) Method of intraoperative tissue sampling for culture has an effect on contamination risk. *Knee Surg Sports Traumatol Arthrosc*:
65. Steinbrink K, Frommelt L. (1995) [Treatment of periprosthetic infection of the hip using one-stage exchange surgery]. *Orthopade*, 24(4): 335-343.

66. Fink B, Makowiak C, Fuerst M, Berger I, Schafer P, Frommelt L. (2008) The value of synovial biopsy, joint aspiration and C-reactive protein in the diagnosis of late periprosthetic infection of total knee replacements. *J Bone Joint Surg Br*, 90(7): 874-878.
67. Trampuz A, Hanssen AD, Osmon DR, Mandrekar J, Steckelberg JM, Patel R. (2004) Synovial fluid leukocyte count and differential for the diagnosis of prosthetic knee infection. *Am J Med*, 117(8): 556-562.
68. Parvizi J. (2011) New definition for periprosthetic joint infection. *Am J Orthop (Belle Mead NJ)*, 40(12): 614-615.
69. Frommelt L. (2006) Principles of systemic antimicrobial therapy in foreign material associated infection in bone tissue, with special focus on periprosthetic infection. *Injury*, 37 Suppl 2: S87-94.
70. Sugiuchi H, Ando Y, Manabe M, Nakamura E, Mizuta H, Nagata S, Okabe H. (2005) Measurement of total and differential white blood cell counts in synovial fluid by means of an automated hematology analyzer. *J Lab Clin Med*, 146(1): 36-42.
71. Font-Vizcarra L, Garcia S, Martinez-Pastor JC, Sierra JM, Soriano A. (2010) Blood culture flasks for culturing synovial fluid in prosthetic joint infections. *Clin Orthop Relat Res*, 468(8): 2238-2243.
72. Atkins BL, Athanasou N, Deeks JJ, Crook DW, Simpson H, Peto TE, McLardy-Smith P, Berendt AR. (1998) Prospective evaluation of criteria for microbiological diagnosis of prosthetic-joint infection at revision arthroplasty. The OSIRIS Collaborative Study Group. *J Clin Microbiol*, 36(10): 2932-2939.
73. Drago L, De Vecchi E, Cappelletti L, Vassena C, Toscano M, Bortolin M, Mattina R, Romano CL. (2015) Prolonging culture to 15 days improves bacterial detection in bone and joint infections. *Eur J Clin Microbiol Infect Dis*, 34(9): 1809-1813.
74. Aggarwal VK, Bakhshi H, Ecker NU, Parvizi J, Gehrke T, Kendoff D. (2014) Organism profile in periprosthetic joint infection: pathogens differ at two arthroplasty infection referral centers in Europe and in the United States. *J Knee Surg*, 27(5): 399-406.

75. Parvizi J, Erkocak OF, Della Valle CJ. (2014) Culture-negative periprosthetic joint infection. *J Bone Joint Surg Am*, 96(5): 430-436.
76. Krenn V, Morawietz L, Perino G, Kienapfel H, Ascherl R, Hassenpflug GJ, Thomsen M, Thomas P, Huber M, Kendoff D, Baumhoer D, Krukemeyer MG, Natsu S, Boettner F, Zustin J, Kolbel B, Ruther W, Kretzer JP, Tiemann A, Trampuz A, Frommelt L, Tichilow R, Soder S, Muller S, Parvizi J, Illgner U, Gehrke T. (2014) Revised histopathological consensus classification of joint implant related pathology. *Pathol Res Pract*, 210(12): 779-786.
77. Portillo ME, Salvado M, Trampuz A, Siverio A, Alier A, Sorli L, Martinez S, Perez-Prieto D, Horcajada JP, Puig-Verdie L. (2015) Improved diagnosis of orthopedic implant-associated infection by inoculation of sonication fluid into blood culture bottles. *J Clin Microbiol*, 53(5): 1622-1627.
78. Renz N, Cabric S, Janz V, Trampuz A. (2015) [Sonication in the diagnosis of periprosthetic infections : Significance and practical implementation]. *Orthopade*, 44(12): 942-945.
79. Trampuz A, Piper KE, Jacobson MJ, Hanssen AD, Unni KK, Osmon DR, Mandrekar JN, Cockerill FR, Steckelberg JM, Greenleaf JF, Patel R. (2007) Sonication of removed hip and knee prostheses for diagnosis of infection. *N Engl J Med*, 357(7): 654-663.
80. Matsen Ko L, Parvizi J. (2016) Diagnosis of Periprosthetic Infection: Novel Developments. *Orthop Clin North Am*, 47(1): 1-9.
81. Parvizi J, Fassihi SC, Enayatollahi MA. (2016) Diagnosis of Periprosthetic Joint Infection Following Hip and Knee Arthroplasty. *Orthop Clin North Am*, 47(3): 505-515.
82. St John A, Boyd JC, Lowes AJ, Price CP. (2006) The use of urinary dipstick tests to exclude urinary tract infection: a systematic review of the literature. *Am J Clin Pathol*, 126(3): 428-436.

83. Tischler EH, Cavanaugh PK, Parvizi J. (2014) Leukocyte esterase strip test: matched for musculoskeletal infection society criteria. *J Bone Joint Surg Am*, 96(22): 1917-1920.
84. Aggarwal VK, Tischler E, Ghanem E, Parvizi J. (2013) Leukocyte esterase from synovial fluid aspirate: a technical note. *J Arthroplasty*, 28(1): 193-195.
85. Parvizi J, Jacovides C, Antoci V, Ghanem E. (2011) Diagnosis of periprosthetic joint infection: the utility of a simple yet unappreciated enzyme. *J Bone Joint Surg Am*, 93(24): 2242-2248.
86. Wetters NG, Berend KR, Lombardi AV, Morris MJ, Tucker TL, Della Valle CJ. (2012) Leukocyte esterase reagent strips for the rapid diagnosis of periprosthetic joint infection. *J Arthroplasty*, 27(8 Suppl): 8-11.
87. Guenther D, Kokenge T, Jacobs O, Omar M, Krettek C, Gehrke T, Kendoff D, Haasper C. (2014) Excluding infections in arthroplasty using leucocyte esterase test. *Int Orthop*, 38(11): 2385-2390.
88. Selsted ME, Harwig SS. (1987) Purification, primary structure, and antimicrobial activities of a guinea pig neutrophil defensin. *Infect Immun*, 55(9): 2281-2286.
89. Skalicky JJ, Selsted ME, Pardi A. (1994) Structure and dynamics of the neutrophil defensins NP-2, NP-5, and HNP-1: NMR studies of amide hydrogen exchange kinetics. *Proteins*, 20(1): 52-67.
90. White SH, Wimley WC, Selsted ME. (1995) Structure, function, and membrane integration of defensins. *Curr Opin Struct Biol*, 5(4): 521-527.
91. Bingham J, Clarke H, Spangehl M, Schwartz A, Beauchamp C, Goldberg B. (2014) The alpha defensin-1 biomarker assay can be used to evaluate the potentially infected total joint arthroplasty. *Clin Orthop Relat Res*, 472(12): 4006-4009.
92. Lee AH, Ramanujam T, Ware P, Edelstein PH, Brooks JJ, Freundlich B, Schumacher HR, Jr., Zurier RB, Weiner DB, Williams WV. (1992) Molecular diagnosis

of *Ureaplasma urealyticum* septic arthritis in a patient with hypogammaglobulinemia. *Arthritis Rheum*, 35(4): 443-448.

93. Liebling MR, Arkfeld DG, Michelini GA, Nishio MJ, Eng BJ, Jin T, Louie JS. (1994) Identification of *Neisseria gonorrhoeae* in synovial fluid using the polymerase chain reaction. *Arthritis Rheum*, 37(5): 702-709.

94. Nocton JJ, Dressler F, Rutledge BJ, Rys PN, Persing DH, Steere AC. (1994) Detection of *Borrelia burgdorferi* DNA by polymerase chain reaction in synovial fluid from patients with Lyme arthritis. *N Engl J Med*, 330(4): 229-234.

95. Poole ES, Highton J, Wilkins RJ, Lamont IL. (1992) A search for *Chlamydia trachomatis* in synovial fluids from patients with reactive arthritis using the polymerase chain reaction and antigen detection methods. *Br J Rheumatol*, 31(1): 31-34.

96. Mariani BD, Levine MJ, Booth RE, Jr., Tuan RS. (1995) Development of a novel, rapid processing protocol for polymerase chain reaction-based detection of bacterial infections in synovial fluids. *Mol Biotechnol*, 4(3): 227-237.

97. Gallo J, Raska M, Dendis M, Florschütz AV, Kolar M. (2004) Molecular diagnosis of prosthetic joint infection. A review of evidence. *Biomed Pap Med Fac Univ Palacky Olomouc Czech Repub*, 148(2): 123-129.

98. Kobayashi N, Inaba Y, Choe H, Aoki C, Ike H, Ishida T, Iwamoto N, Yukizawa Y, Saito T. (2009) Simultaneous intraoperative detection of methicillin-resistant *Staphylococcus* and pan-bacterial infection during revision surgery: use of simple DNA release by ultrasonication and real-time polymerase chain reaction. *J Bone Joint Surg Am*, 91(12): 2896-2902.

99. Choe H, Deirmengian CA, Hickok NJ, Morrison TN, Tuan RS. (2015) Molecular diagnostics. *J Am Acad Orthop Surg*, 23 Suppl: S26-31.

100. Tarkin IS, Henry TJ, Fey PI, Iwen PC, Hinrichs SH, Garvin KL. (2003) PCR rapidly detects methicillin-resistant staphylococci periprosthetic infection. *Clin Orthop Relat Res*, (414): 89-94.

101. Malekzadeh D, Osmon DR, Lahr BD, Hanssen AD, Berbari EF. (2010) Prior use of antimicrobial therapy is a risk factor for culture-negative prosthetic joint infection. *Clin Orthop Relat Res*, 468(8): 2039-2045.
102. Ali F, Wilkinson JM, Cooper JR, Kerry RM, Hamer AJ, Norman P, Stockley I. (2006) Accuracy of joint aspiration for the preoperative diagnosis of infection in total hip arthroplasty. *J Arthroplasty*, 21(2): 221-226.
103. Toms AD, Davidson D, Masri BA, Duncan CP. (2006) The management of peri-prosthetic infection in total joint arthroplasty. *J Bone Joint Surg Br*, 88(2): 149-155.
104. Kendoff D, Gehrke T. (2014) Surgical management of periprosthetic joint infection: one-stage exchange. *J Knee Surg*, 27(4): 273-278.
105. Fink B, Schafer P, Frommelt L. (2012) [Logistic requirements and biopsy of periprosthetic infections: what should be taken into consideration?]. *Orthopade*, 41(1): 15-19.
106. Krenn V, Kolbel B, Huber M, Tiemann A, Kendoff D, Wienert S, Boettner F, Gehrke T. (2015) [Revision arthroplasty : Histopathological diagnostics in periprosthetic joint infections]. *Orthopade*, 44(5): 349-356.
107. Fink B, Gebhard A, Fuerst M, Berger I, Schafer P. (2013) High diagnostic value of synovial biopsy in periprosthetic joint infection of the hip. *Clin Orthop Relat Res*, 471(3): 956-964.
108. Morawietz L, Gehrke T, Classen RA, Barden B, Otto M, Hansen T, Aigner T, Stiehl P, Neidel J, Schroder JH, Frommelt L, Schubert T, Meyer-Scholten C, Konig A, Strobel P, Rader Ch P, Kirschner S, Lintner F, Ruther W, Skwara A, Bos I, Kriegsmann J, Krenn V. (2004) [Proposal for the classification of the periprosthetic membrane from loosened hip and knee endoprostheses]. *Pathologe*, 25(5): 375-384.
109. De Vecchi E, Bottagisio M, Bortolin M, Toscano M, Lovati AB, Drago L. (2016) Improving the Bacterial Recovery by Using Dithiothreitol with Aerobic and Anaerobic Broth in Biofilm-Related Prosthetic and Joint Infections. *Adv Exp Med Biol*:

110. Drago L, Romano CL, Mattina R, Signori V, De Vecchi E. (2012) Does dithiothreitol improve bacterial detection from infected prostheses? A pilot study. *Clin Orthop Relat Res*, 470(10): 2915-2925.
111. Drago L, Signori V, De Vecchi E, Vassena C, Palazzi E, Cappelletti L, Romano D, Romano CL. (2013) Use of dithiothreitol to improve the diagnosis of prosthetic joint infections. *J Orthop Res*, 31(11): 1694-1699.
112. Cyteval C, Hamm V, Sarrabere MP, Lopez FM, Maury P, Taourel P. (2002) Painful infection at the site of hip prosthesis: CT imaging. *Radiology*, 224(2): 477-483.
113. Talbot BS, Weinberg EP. (2016) MR Imaging with Metal-suppression Sequences for Evaluation of Total Joint Arthroplasty. *Radiographics*, 36(1): 209-225.
114. Ouyang Z, Li H, Liu X, Zhai Z, Li X. (2014) Prosthesis infection: diagnosis after total joint arthroplasty with three-phase bone scintigraphy. *Ann Nucl Med*, 28(10): 994-1003.
115. Pakos EE, Trikalinos TA, Fotopoulos AD, Ioannidis JP. (2007) Prosthesis infection: diagnosis after total joint arthroplasty with antigranulocyte scintigraphy with ^{99m}Tc-labeled monoclonal antibodies--a meta-analysis. *Radiology*, 242(1): 101-108.
116. Pill SG, Parvizi J, Tang PH, Garino JP, Nelson C, Zhuang H, Alavi A. (2006) Comparison of fluorodeoxyglucose positron emission tomography and (111)indium-white blood cell imaging in the diagnosis of periprosthetic infection of the hip. *J Arthroplasty*, 21(6 Suppl 2): 91-97.
117. Brammen L, Palestro C, Sinzinger H. (2015) Radionuclide imaging: Past, present and future outlook in the diagnosis of infected prosthetic joints. *Hell J Nucl Med*, 18 Suppl 1: 95-102.
118. Gemmel F, Van den Wyngaert H, Love C, Welling MM, Gemmel P, Palestro CJ. (2012) Prosthetic joint infections: radionuclide state-of-the-art imaging. *Eur J Nucl Med Mol Imaging*, 39(5): 892-909.

119. Prandini N, Lazzeri E, Rossi B, Erba P, Parisella MG, Signore A. (2006) Nuclear medicine imaging of bone infections. *Nucl Med Commun*, 27(8): 633-644.
120. Reinartz P, Mumme T, Hermanns B, Cremerius U, Wirtz DC, Schaefer WM, Niethard F, Buell U. (2005) Radionuclide imaging of the painful hip arthroplasty: positron-emission tomography versus triple-phase bone scanning. *J Bone Joint Surg Br*, 87(4): 465-470.
121. Chryssikos T, Parvizi J, Ghanem E, Newberg A, Zhuang H, Alavi A. (2008) FDG-PET imaging can diagnose periprosthetic infection of the hip. *Clin Orthop Relat Res*, 466(6): 1338-1342.
122. Byren I, Bejon P, Atkins BL, Angus B, Masters S, McLardy-Smith P, Gundle R, Berendt A. (2009) One hundred and twelve infected arthroplasties treated with 'DAIR' (debridement, antibiotics and implant retention): antibiotic duration and outcome. *J Antimicrob Chemother*, 63(6): 1264-1271.
123. Koyonos L, Zmistowski B, Della Valle CJ, Parvizi J. (2011) Infection control rate of irrigation and debridement for periprosthetic joint infection. *Clin Orthop Relat Res*, 469(11): 3043-3048.
124. Sherrell JC, Fehring TK, Odum S, Hansen E, Zmistowski B, Dennis A, Kalore N, Periprosthetic Infection C. (2011) The Chitranjan Ranawat Award: fate of two-stage reimplantation after failed irrigation and debridement for periprosthetic knee infection. *Clin Orthop Relat Res*, 469(1): 18-25.
125. Crockarell JR, Hanssen AD, Osmon DR, Morrey BF. (1998) Treatment of infection with debridement and retention of the components following hip arthroplasty. *J Bone Joint Surg Am*, 80(9): 1306-1313.
126. Deirmengian C, Greenbaum J, Lotke PA, Booth RE, Jr., Lonner JH. (2003) Limited success with open debridement and retention of components in the treatment of acute *Staphylococcus aureus* infections after total knee arthroplasty. *J Arthroplasty*, 18(7 Suppl 1): 22-26.

127. Zahar A, Gehrke TA. (2016) One-Stage Revision for Infected Total Hip Arthroplasty. *Orthop Clin North Am*, 47(1): 11-18.
128. Zeller V, Lhotellier L, Marmor S, Leclerc P, Krain A, Graff W, Ducroquet F, Biau D, Leonard P, Desplaces N, Mamoudy P. (2014) One-stage exchange arthroplasty for chronic periprosthetic hip infection: results of a large prospective cohort study. *J Bone Joint Surg Am*, 96(1): e1.
129. George DA, Konan S, Haddad FS. (2015) Single-Stage Hip and Knee Exchange for Periprosthetic Joint Infection. *J Arthroplasty*, 30(12): 2264-2270.
130. Haddad FS, Sukeik M, Alazzawi S. (2015) Is single-stage revision according to a strict protocol effective in treatment of chronic knee arthroplasty infections? *Clin Orthop Relat Res*, 473(1): 8-14.
131. Oussedik S, Gould K, Stockley I, Haddad FS. (2012) Defining peri-prosthetic infection: do we have a workable gold standard? *J Bone Joint Surg Br*, 94(11): 1455-1456.
132. Skaliczki G, Zahár Á, Gáti N, Princz G, Szendrői M. (2011) Két lépésben történő szeptikus térdrevíziók eredményei a Semmelweis Egyetem Ortopédiai Klinika beteganyagában. *Magyar Traum Ortop*, 54(4): 253-263.
133. Chen AF, Parvizi J. (2014) Antibiotic-loaded bone cement and periprosthetic joint infection. *J Long Term Eff Med Implants*, 24(2-3): 89-97.
134. Citak M, Citak M, Kendoff D. (2015) [Dynamic versus static cement spacer in periprosthetic knee infection: A meta-analysis]. *Orthopade*, 44(8): 599-606.
135. Tan TL, Gomez MM, Manrique J, Parvizi J, Chen AF. (2016) Positive Culture During Reimplantation Increases the Risk of Subsequent Failure in Two-Stage Exchange Arthroplasty. *J Bone Joint Surg Am*, 98(15): 1313-1319.
136. Barrack RL, Berend KR, Cui Q, Fehring TK, Della Valle CJ, Gehrke T, Lombardi AV, Jr., Mont MA, Parvizi J, Springer BD. (2013) Cement spacers in periprosthetic joint infection. *Clin Infect Dis*, 57(2): 328-329.

137. Gomez MM, Tan TL, Manrique J, Deirmengian GK, Parvizi J. (2015) The Fate of Spacers in the Treatment of Periprosthetic Joint Infection. *J Bone Joint Surg Am*, 97(18): 1495-1502.
138. Zahár Á, Vajda A, Kiss J. (2003) Totál felszínpótló térdprotézis szeptikus komplikációjának megoldása antibiotikus távtartó ismétlet beültetésével és célzott antibakteriális kezeléssel. *Esetismertetés. Magyar Traum Ortop*, 46(1): 60-65.
139. Buttaro MA, Pusso R, Piccaluga F. (2005) Vancomycin-supplemented impacted bone allografts in infected hip arthroplasty. Two-stage revision results. *J Bone Joint Surg Br*, 87(3): 314-319.
140. Drago L, Boot W, Dimas K, Malizos K, Hansch GM, Stuyck J, Gawlitta D, Romano CL. (2014) Does implant coating with antibacterial-loaded hydrogel reduce bacterial colonization and biofilm formation in vitro? *Clin Orthop Relat Res*, 472(11): 3311-3323.
141. Romano I, Ayadi F, Rizzello L, Summa M, Bertorelli R, Pompa PP, Brandi F, Bayer IS, Athanassiou A. (2015) Controlled antiseptic/eosin release from chitosan-based hydrogel modified fibrous substrates. *Carbohydr Polym*, 131: 306-314.
142. Emerson RH, Jr., Muncie M, Tarbox TR, Higgins LL. (2002) Comparison of a static with a mobile spacer in total knee infection. *Clin Orthop Relat Res*, (404): 132-138.
143. Hsieh PH, Chen LH, Chen CH, Lee MS, Yang WE, Shih CH. (2004) Two-stage revision hip arthroplasty for infection with a custom-made, antibiotic-loaded, cement prosthesis as an interim spacer. *J Trauma*, 56(6): 1247-1252.
144. Durbhakula SM, Czajka J, Fuchs MD, Uhl RL. (2004) Antibiotic-loaded articulating cement spacer in the 2-stage exchange of infected total knee arthroplasty. *J Arthroplasty*, 19(6): 768-774.
145. Pietsch M, Wenisch C, Traussnig S, Trnoska R, Hofmann S. (2003) [Temporary articulating spacer with antibiotic-impregnated cement for an infected knee endoprosthesis]. *Orthopade*, 32(6): 490-497.

146. Freeman MG, Fehring TK, Odum SM, Fehring K, Griffin WL, Mason JB. (2007) Functional advantage of articulating versus static spacers in 2-stage revision for total knee arthroplasty infection. *J Arthroplasty*, 22(8): 1116-1121.
147. Kalore NV, Maheshwari A, Sharma A, Cheng E, Gioe TJ. (2012) Is there a preferred articulating spacer technique for infected knee arthroplasty? A preliminary study. *Clin Orthop Relat Res*, 470(1): 228-235.
148. Zimmerli W, Trampuz A, Ochsner PE. (2004) Prosthetic-joint infections. *N Engl J Med*, 351(16): 1645-1654.
149. Renner L, Perka C, Trampuz A, Renz N. (2016) [Treatment of periprosthetic infections]. *Chirurg*, 87(10): 831-838.
150. Ye ZK, Li C, Zhai SD. (2014) Guidelines for therapeutic drug monitoring of vancomycin: a systematic review. *PLoS One*, 9(6): e99044.
151. Rao N, Crossett LS, Sinha RK, Le Frock JL. (2003) Long-term suppression of infection in total joint arthroplasty. *Clin Orthop Relat Res*, (414): 55-60.
152. Segreti J, Nelson JA, Trenholme GM. (1998) Prolonged suppressive antibiotic therapy for infected orthopedic prostheses. *Clin Infect Dis*, 27(4): 711-713.
153. Marculescu CE, Berbari EF, Hanssen AD, Steckelberg JM, Harmsen SW, Mandrekar JN, Osmon DR. (2006) Outcome of prosthetic joint infections treated with debridement and retention of components. *Clin Infect Dis*, 42(4): 471-478.
154. Tiemann AH, Homagk L, Diefenbeck M, Muckley T, Hofmann GO. (2007) [Preservation of hip prosthesis with local surgical revision and creation of a fistula persists : an option for palliative treatment of periprosthetic infection in old, polymorbid patients?]. *Unfallchirurg*, 110(12): 1021-1029.
155. Girdlestone GR. (2008) Acute pyogenic arthritis of the hip: an operation giving free access and effective drainage. 1943. *Clin Orthop Relat Res*, 466(2): 258-263.

156. Lakatos J, Zahár Á. (2004) Két lépésben végzett revízió eredményei a szeptikus csípőízületi endoprotézisek megoldásában. *Magyar Traum Ortop*, 47(1): 18-24.
157. Hawi N, Kendoff D, Citak M, Gehrke T, Haasper C. (2015) Septic single-stage knee arthrodesis after failed total knee arthroplasty using a cemented coupled nail. *Bone Joint J*, 97-B(5): 649-653.
158. Bottner F, Gotze C, Koller A, Steinbeck J, Winkelmann W, Gosheger G. (2005) Creation of an above-the-knee amputation stump after hip disarticulation for severe periprosthetic infection and fracture. A report of two cases. *J Bone Joint Surg Am*, 87(2): 410-413.
159. Curtis L, Lipp MJ. (2013) Clostridium difficile infection of a prosthetic knee joint requiring amputation. *Surg Infect (Larchmt)*, 14(1): 163-164.
160. Frommelt L. (2004) [Guidelines on antimicrobial therapy in situations of periprosthetic THR infection]. *Orthopade*, 33(7): 822-828.
161. Zahar A, Hannah P. (2016) [Addition of antibiotics to bone cement for septic prosthesis exchange]. *Oper Orthop Traumatol*, 28(2): 138-144.
162. Donati F, Di Giacomo G, D'Adamio S, Ziranu A, Careri S, Rosa M, Maccauro G. (2016) Silver-Coated Hip Megaprosthesis in Oncological Limb Savage Surgery. *Biomed Res Int*, 2016: 9079041.
163. Ghani Y, Coathup MJ, Hing KA, Blunn GW. (2012) Development of a hydroxyapatite coating containing silver for the prevention of peri-prosthetic infection. *J Orthop Res*, 30(3): 356-363.
164. Hauschild G, Harges J, Gosheger G, Stoeppler S, Ahrens H, Blaske F, Wehe C, Karst U, Holl S. (2015) Evaluation of osseous integration of PVD-silver-coated hip prostheses in a canine model. *Biomed Res Int*, 2015: 292406.
165. Pupka A, Korta K, Kaluza G, Zacharska S, Szyber P. (2003) Treatment of a rare case of local prosthetic graft infection with silver coated prosthesis. *Polim Med*, 33(4): 65-70.

166. Wilding CP, Cooper GA, Freeman AK, Parry MC, Jeys L. (2016) Can a Silver-Coated Arthrodesis Implant Provide a Viable Alternative to Above Knee Amputation in the Unsalvageable, Infected Total Knee Arthroplasty? *J Arthroplasty*:
167. Scoccianti G, Frenos F, Beltrami G, Campanacci DA, Capanna R. (2016) Levels of silver ions in body fluids and clinical results in silver-coated megaprotheses after tumour, trauma or failed arthroplasty. *Injury*:
168. Gilbody J, Taylor C, Bartlett GE, Whitehouse SL, Hubble MJ, Timperley AJ, Howell JR, Wilson MJ. (2014) Clinical and radiographic outcomes of acetabular impaction grafting without cage reinforcement for revision hip replacement: a minimum ten-year follow-up study. *Bone Joint J*, 96-B(2): 188-194.
169. Halliday BR, English HW, Timperley AJ, Gie GA, Ling RS. (2003) Femoral impaction grafting with cement in revision total hip replacement. Evolution of the technique and results. *J Bone Joint Surg Br*, 85(6): 809-817.
170. Tokarski AT, Novack TA, Parvizi J. (2015) Is tantalum protective against infection in revision total hip arthroplasty? *Bone Joint J*, 97-B(1): 45-49.
171. Anagnostakos K, Schroder K. (2012) Antibiotic-impregnated bone grafts in orthopaedic and trauma surgery: a systematic review of the literature. *Int J Biomater*, 2012: 538061.
172. Chang Y, Shih HN, Chen DW, Lee MS, Ueng SW, Hsieh PH. (2010) The concentration of antibiotic in fresh-frozen bone graft. *J Bone Joint Surg Br*, 92(10): 1471-1474.
173. Lalidou F, Kolios G, Drosos GI. (2014) Bone infections and bone graft substitutes for local antibiotic therapy. *Surg Technol Int*, 24: 353-362.
174. Lindsey RW, Probe R, Miclau T, Alexander JW, Perren SM. (1993) The effects of antibiotic-impregnated autogeneic cancellous bone graft on bone healing. *Clin Orthop Relat Res*, (291): 303-312.

175. Witso E, Persen L, Loseth K, Bergh K. (1999) Adsorption and release of antibiotics from morselized cancellous bone. In vitro studies of 8 antibiotics. *Acta Orthop Scand*, 70(3): 298-304.
176. Witso E, Persen L, Benum P, Aamodt A, Husby OS, Bergh K. (2004) High local concentrations without systemic adverse effects after impaction of netilmicin-impregnated bone. *Acta Orthop Scand*, 75(3): 339-346.
177. Witso E, Persen L, Benum P, Bergh K. (2002) Release of netilmicin and vancomycin from cancellous bone. *Acta Orthop Scand*, 73(2): 199-205.
178. Witso E, Persen L, Loseth K, Benum P, Bergh K. (2000) Cancellous bone as an antibiotic carrier. *Acta Orthop Scand*, 71(1): 80-84.
179. Edin ML, Miclau T, Lester GE, Lindsey RW, Dahners LE. (1996) Effect of cefazolin and vancomycin on osteoblasts in vitro. *Clin Orthop Relat Res*, (333): 245-251.
180. Miclau T, Edin ML, Lester GE, Lindsey RW, Dahners LE. (1995) Bone toxicity of locally applied aminoglycosides. *J Orthop Trauma*, 9(5): 401-406.
181. Winkler H, Janata O, Berger C, Wein W, Georgopoulos A. (2000) In vitro release of vancomycin and tobramycin from impregnated human and bovine bone grafts. *J Antimicrob Chemother*, 46(3): 423-428.
182. Ketonis C, Barr S, Adams CS, Shapiro IM, Parvizi J, Hickok NJ. (2011) Vancomycin bonded to bone grafts prevents bacterial colonization. *Antimicrob Agents Chemother*, 55(2): 487-494.
183. Buttaro MA, Gonzalez Della Valle AM, Pineiro L, Mocetti E, Morandi AA, Piccaluga F. (2003) Incorporation of vancomycin-supplemented bone incorporation of vancomycin-supplemented bone allografts: radiographical, histopathological and immunohistochemical study in pigs. *Acta Orthop Scand*, 74(5): 505-513.

184. Anagnostakos K, Koch K. (2013) Pharmacokinetic properties and systemic safety of vancomycin-impregnated cancellous bone grafts in the treatment of spondylodiscitis. *Biomed Res Int*, 2013: 358217.
185. Laki M, Hajdu M, Zahar A, Saska Z, Klebovich I, Szendroi M, Antal I. (2007) [Designing antibiotic-containing carrier systems used in bone surgery]. *Acta Pharm Hung*, 77(2): 108-115.
186. Laki M, Hajdu M, Ludányi K, Zahar A, Szendrői M, Klebovich I, Antal I. (2008) Evaluation of a new LC method for analysis the of Vancomycin released from an Orthopedic Drug Carrier System. *Chromatographia*, 68(Suppl.1): 141-144.
187. Zahár Á, Kocsis G, Lengyel B, Puskás G, Laki M, Hajdu M, Antal I. (2009) Hosszú hatóanyag leadású antibiotikus csontgraftok alkalmazása állatkísérletes osteomyelitis modellben. *Magyar Traum Ortop*, 52(2): 171-178.
188. Szasz M, Hajdu M, Pesti N, Domahidy M, Kristof K, Zahar A, Nagy K, Szabo D. (2013) In vitro efficiency of vancomycin containing experimental drug delivery systems. *Acta Microbiol Immunol Hung*, 60(4): 461-468.
189. Winkler H. (2009) Rationale for one stage exchange of infected hip replacement using uncemented implants and antibiotic impregnated bone graft. *Int J Med Sci*, 6(5): 247-252.
190. Winkler H. (2012) Bone grafting and one-stage revision of THR - biological reconstruction and effective antimicrobial treatment using antibiotic impregnated allograft bone. *Hip Int*, 22 Suppl 8: S62-68.
191. Winkler H, Stoiber A, Kaudela K, Winter F, Menschik F. (2008) One stage uncemented revision of infected total hip replacement using cancellous allograft bone impregnated with antibiotics. *J Bone Joint Surg Br*, 90(12): 1580-1584.
192. Laffer RR, Graber P, Ochsner PE, Zimmerli W. (2006) Outcome of prosthetic knee-associated infection: evaluation of 40 consecutive episodes at a single centre. *Clin Microbiol Infect*, 12(5): 433-439.

193. Ching CK, Fraser SL, Wortmann GW. (2006) A case of *Enterococcus faecalis* prosthetic joint infection: a rare and difficult infection to treat. *Hawaii Med J*, 65(9): 264-265, 273.
194. Valour F, Dutronc H, Dinh A, Cazorla C, Pavese P, Lesens O, Uckay I, Chidiac C, Ferry T, Colistin BSG. (2013) Difficult-to-treat Gram-negative bone and joint infections: efficacy and safety of prolonged intravenous colistin. *Int J Antimicrob Agents*, 41(2): 197-199.
195. Zmistowski B, Tetreault MW, Alijanipour P, Chen AF, Della Valle CJ, Parvizi J. (2013) Recurrent periprosthetic joint infection: persistent or new infection? *J Arthroplasty*, 28(9): 1486-1489.
196. Ranawat CS, Shine JJ. (1973) Duo-condylar total knee arthroplasty. *Clin Orthop Relat Res*, (94): 185-195.
197. Bauman RD, Lewallen DG, Hanssen AD. (2009) Limitations of structural allograft in revision total knee arthroplasty. *Clin Orthop Relat Res*, 467(3): 818-824.
198. Hilgen V, Citak M, Vettorazzi E, Haasper C, Day K, Amling M, Gehrke T, Gebauer M. (2013) 10-year results following impaction bone grafting of major bone defects in 29 rotational and hinged knee revision arthroplasties: a follow-up of a previous report. *Acta Orthop*, 84(4): 387-391.
199. Parvizi J, Haddad FS. (2015) Periprosthetic joint infection: the last frontier. *Bone Joint J*, 97-B(9): 1157-1158.
200. Deirmengian C, Kardos K, Kilmartin P, Cameron A, Schiller K, Booth RE, Jr., Parvizi J. (2015) The alpha-defensin test for periprosthetic joint infection outperforms the leukocyte esterase test strip. *Clin Orthop Relat Res*, 473(1): 198-203.
201. Deirmengian C, Kardos K, Kilmartin P, Gulati S, Citrano P, Booth RE, Jr. (2015) The Alpha-defensin Test for Periprosthetic Joint Infection Responds to a Wide Spectrum of Organisms. *Clin Orthop Relat Res*, 473(7): 2229-2235.

202. Alijanipour P, Bakhshi H, Parvizi J. (2013) Diagnosis of periprosthetic joint infection: the threshold for serological markers. *Clin Orthop Relat Res*, 471(10): 3186-3195.
203. Ghanem E, Antoci V, Jr., Pulido L, Joshi A, Hozack W, Parvizi J. (2009) The use of receiver operating characteristics analysis in determining erythrocyte sedimentation rate and C-reactive protein levels in diagnosing periprosthetic infection prior to revision total hip arthroplasty. *Int J Infect Dis*, 13(6): e444-449.
204. Piper KE, Fernandez-Sampedro M, Steckelberg KE, Mandrekar JN, Karau MJ, Steckelberg JM, Berbari EF, Osmon DR, Hanssen AD, Lewallen DG, Cofield RH, Sperling JW, Sanchez-Sotelo J, Huddleston PM, Dekutoski MB, Yaszemski M, Currier B, Patel R. (2010) C-reactive protein, erythrocyte sedimentation rate and orthopedic implant infection. *PLoS One*, 5(2): e9358.
205. Parvizi J, Azzam K, Ghanem E, Austin MS, Rothman RH. (2009) Periprosthetic infection due to resistant staphylococci: serious problems on the horizon. *Clin Orthop Relat Res*, 467(7): 1732-1739.
206. Frangiamore SJ, Gajewski ND, Saleh A, Farias-Kovac M, Barsoum WK, Higuera CA. (2016) alpha-Defensin Accuracy to Diagnose Periprosthetic Joint Infection-Best Available Test? *J Arthroplasty*, 31(2): 456-460.
207. Shahi A, Parvizi J, Kazarian GS, Higuera C, Frangiamore S, Bingham J, Beauchamp C, Valle CD, Deirmengian C. (2016) The Alpha-defensin Test for Periprosthetic Joint Infections Is Not Affected by Prior Antibiotic Administration. *Clin Orthop Relat Res*, 474(7): 1610-1615.
208. Romano CL, Gala L, Logoluso N, Romano D, Drago L. (2012) Two-stage revision of septic knee prosthesis with articulating knee spacers yields better infection eradication rate than one-stage or two-stage revision with static spacers. *Knee Surg Sports Traumatol Arthrosc*, 20(12): 2445-2453.

209. Singer J, Merz A, Frommelt L, Fink B. (2012) High rate of infection control with one-stage revision of septic knee prostheses excluding MRSA and MRSE. *Clin Orthop Relat Res*, 470(5): 1461-1471.
210. Tibrewal S, Malagelada F, Jeyaseelan L, Posch F, Scott G. (2014) Single-stage revision for the infected total knee replacement: results from a single centre. *Bone Joint J*, 96-B(6): 759-764.
211. Gulhane S, Vanhegan IS, Haddad FS. (2012) Single stage revision: regaining momentum. *J Bone Joint Surg Br*, 94(11 Suppl A): 120-122.
212. Leone JM, Hanssen AD. (2005) Management of infection at the site of a total knee arthroplasty. *J Bone Joint Surg Am*, 87(10): 2335-2348.
213. Parkinson RW, Kay PR, Rawal A. (2011) A case for one-stage revision in infected total knee arthroplasty? *Knee*, 18(1): 1-4.
214. Goldman RT, Scuderi GR, Insall JN. (1996) 2-stage reimplantation for infected total knee replacement. *Clin Orthop Relat Res*, (331): 118-124.
215. Haleem AA, Berry DJ, Hanssen AD. (2004) Mid-term to long-term followup of two-stage reimplantation for infected total knee arthroplasty. *Clin Orthop Relat Res*, (428): 35-39.
216. Hsu YC, Cheng HC, Ng TP, Chiu KY. (2007) Antibiotic-loaded cement articulating spacer for 2-stage reimplantation in infected total knee arthroplasty: a simple and economic method. *J Arthroplasty*, 22(7): 1060-1066.
217. Gooding CR, Masri BA, Duncan CP, Greidanus NV, Garbuz DS. (2011) Durable infection control and function with the PROSTALAC spacer in two-stage revision for infected knee arthroplasty. *Clin Orthop Relat Res*, 469(4): 985-993.
218. Gehrke T, Kendoff D, Haasper C. (2014) The role of hinges in primary total knee replacement. *Bone Joint J*, 96-B(11 Supple A): 93-95.

219. Bistolfi A, Rosso F, Crova M, Massazza G. (2013) Endo-Modell rotating-hinge total knee for revision total knee arthroplasty. *Orthopedics*, 36(10): e1299-1306.
220. Jenny JY, Barbe B, Gaudias J, Boeri C, Argenson JN. (2013) High infection control rate and function after routine one-stage exchange for chronically infected TKA. *Clin Orthop Relat Res*, 471(1): 238-243.
221. Ghanem E, Pawasarat I, Lindsay A, May L, Azzam K, Joshi A, Parvizi J. (2010) Limitations of the Knee Society Score in evaluating outcomes following revision total knee arthroplasty. *J Bone Joint Surg Am*, 92(14): 2445-2451.
222. Springer BD, Hanssen AD, Sim FH, Lewallen DG. (2001) The kinematic rotating hinge prosthesis for complex knee arthroplasty. *Clin Orthop Relat Res*, (392): 283-291.
223. Freeman MA, Sudlow RA, Casewell MW, Radcliff SS. (1985) The management of infected total knee replacements. *J Bone Joint Surg Br*, 67(5): 764-768.
224. von Foerster G, Kluber D, Kabler U. (1991) [Mid- to long-term results after treatment of 118 cases of periprosthetic infections after knee joint replacement using one-stage exchange surgery]. *Orthopade*, 20(3): 244-252.
225. Goksan SB, Freeman MA. (1992) One-stage reimplantation for infected total knee arthroplasty. *J Bone Joint Surg Br*, 74(1): 78-82.
226. Lu H, Kou B, Lin J. (1997) [One-stage reimplantation for the salvage of total knee arthroplasty complicated by infection]. *Zhonghua Wai Ke Za Zhi*, 35(8): 456-458.
227. Silva M, Tharani R, Schmalzried TP. (2002) Results of direct exchange or debridement of the infected total knee arthroplasty. *Clin Orthop Relat Res*, (404): 125-131.
228. Buechel FF, Femino FP, D'Alessio J. (2004) Primary exchange revision arthroplasty for infected total knee replacement: a long-term study. *Am J Orthop (Belle Mead NJ)*, 33(4): 190-198; discussion 198.

229. Sofer D, Regenbrecht B, Pfeil J. (2005) [Early results of one-stage septic revision arthroplasties with antibiotic-laden cement. A clinical and statistical analysis]. *Orthopade*, 34(6): 592-602.
230. Bauer T, Piriou P, Lhotellier L, Leclerc P, Mamoudy P, Lortat-Jacob A. (2006) [Results of reimplantation for infected total knee arthroplasty: 107 cases]. *Rev Chir Orthop Reparatrice Appar Mot*, 92(7): 692-700.
231. Jamsen E, Stogiannidis I, Malmivaara A, Pajamaki J, Puolakka T, Kontinen YT. (2009) Outcome of prosthesis exchange for infected knee arthroplasty: the effect of treatment approach. *Acta Orthop*, 80(1): 67-77.

11. Saját publikációk jegyzéke

11.1. Az értekezés témájában megjelent eredeti közlemények

1. Bonanzinga T, **Zahar A**, Dütsch M, Lausmann C, Kendoff D, Gehrke T. (2017) How Reliable Is the Alpha-defensin Immunoassay Test for Diagnosing Periprosthetic Joint Infection? A Prospective Study. Clin Orthop Relat Res, 475(2):418-415.
2. **Zahar A**, Kendoff DO, Klatté TO, Gehrke T. (2016) Can good infection control be obtained in one-stage exchange of the infected TKA to a rotating hinge design? 10-year results. Clin Orthop Relat Res, 474(1):81-87.
3. **Zahar A**, Hannah P. (2016) Antibiotikazumischung zum Knochenzement beim septischen Prothesenwechsel [Addition of antibiotics to bone cement for septic prosthesis exchange], Oper Orthop Traumatol, 28(2):138-144.
4. **Zahar A**, Gehrke TA. (2016) One-stage revision for infected total hip arthroplasty. Orthop Clin North Am, 47(1):11-18.
5. **Zahar A**, Webb J, Gehrke T, Kendoff D. (2015) One-stage exchange for prosthetic joint infection of the hip. Hip Int, 25(4):301-307.
6. Gebauer M, Frommelt L, Achan P, Board TN, Conway J, Griffin W, Heidari N, Kerr G, McLaren A, Nelson SB, Nijhof M, **Zahar A**. (2014) Management of Fungal or Atypical Periprosthetic Joint Infections. J Orthop Res, 32 Suppl 1:147-151.
7. Gehrke T, **Zahar A**, Kendoff D. (2013) One-stage exchange: it all began here, Bone Joint J, 95-B(11 Suppl A):77-83.
8. Szasz M, Hajdu M, Pesti N, Domahidy M, Kristof K, **Zahar A**, Nagy K, Szabo D. (2013) In vitro efficiency of vancomycin containing experimental drug delivery systems. Acta Microbiol Immunol Hung, 60(4):461-468.
9. Skaliczki G, **Zahar A**, Gáti N, Prinz Gy, Szendrői M. (2011) Két lépésben történő szeptikus térdrevíziók eredményei a Semmelweis Egyetem Ortopédiai Klinika beteganyagában. Magyar Traum Ortop, 54(4):253-263.
10. Lakatos J, **Zahar A**. (2004) Két lépésben végzett revízió eredményei a szeptikus csípőízületi endoprotézisek megoldásában. Magyar Traum Ortop, 47(1): 18-24.
11. **Zahar A**, Kiss J, Vajda A (2003) Totál felszínpótló térdprotézis szeptikus komplikációjának megoldása antibiotikus távtartó ismételt beültetésével és célzott antibakteriális kezeléssel. Esetismertetés. Magyar Traum Ortop, 46 (1): 60-65.

11.2. Egyéb – nem az értekezés témájában megjelent – eredeti közlemények

12. **Zahar A**, Cross MB, Lakatos T, Lakatos J, Major B, Kendoff D, Szendrői M. (2015) Conversion arthroplasty of the hip: mid-term results are good. *Hip Int*, 25(6): 520-524.
13. C Isik, N Apaydin, HI Acar, **A Zahar**, M Bozkurt. (2014) The gluteal sling: an anatomical study. *Surg Radiol Anat*, 36(6):595-599.
14. **Zahar A**, Papik K, Lakatos J, Cross MB. (2014) Total hip arthroplasty with acetabular reconstruction using a bulk autograft for patients with developmental dysplasia of the hip results in high loosening rates at mid-term follow-up. *Int Orthop*, 38:947-951.
15. Guerra-Farfán E, Carrera L, Muneton D, Aguilar M, **Zahar A**, Giannouidis P. (2013) Vancouver type B2 fractures: best choice of treatment. *Eur Orthop Traumatol*, 4:81-88.
16. Haasper C, Kendoff DO, Gebauer M, **Zahar A**, Kreibich T, Suero EM, Gehrke T. (2013) Traumatic stem fractures in short stem THA. A rare case series, *HSS Journal*, 9(1):86-89.
17. Citak M, Klante O, **Zahar A**, Day K, Kendoff D, Gehrke T, Gebauer M. (2013) Intrapelvic dislocation of a femoral trial head during primary total hip arthroplasty requiring laparotomy for retrieval. *The Open Orthopaedics Journal*, 7: 124-126.
18. **Zahar A**, Rastogi A, Kendoff D. (2013) Dislocation after total hip arthroplasty. *Curr Rev Musculoskelet Med*, 6(4):350-356.
19. Laki M, Ludányi K, Hajdú M, **Zahár Á**, Szendrői M, Klebovich I, Antal I. (2011) Determination of Gentamicin released from an orthopedic carrier system by a novel HPLC method. *Journal of Chromatographic Science*, 49(3):177-181.
20. **Zahár Á**, Kocsis Gy, Lengyel B, Puskás G, Laki M, Hajdú M, Antal I. (2009) Hosszú hatóanyag leadású antibiotikus csontgraftok alkalmazása állatkísérletes osteomyelitis modellben. *Magyar Traum Ortop*, 52(2): 171-178.
21. Skaliczki G, **Zahár Á**, Bejek Z, Lakatos J, Szendrői M. (2009) Tumor endoprotézis használata revíziós térdprotetikában, nagy csonthiány vagy szalagelégtelenség esetén. *Magyar Traum Ortop*, 52(3):239-244.
22. Holnapy G, **Zahár Á**, Tóth A, Lakatos J. (2007) Ötven éves kor alatt beültetett csípőprotézisek legalább 10 éves utánkövetése. *Magyar Traum Ortop*, 50(1): 15-23.

23. Skaliczki G, **Zahár Á**, Hüttl K, Lakatos J. (2007) Csípőízületi revíziós implantátum kilazulásának ritka vascularis szövődménye. Esetismertetés. Magyar Traum Ortop, 50(3): 264-268.
24. Laki M, Hajdú M, **Zahár Á**, Sáska Zs, Klebovich I, Szendrői M, Antal I. (2007) Designing antibiotic-containing carrier systems used in bone surgery. Acta Pharm Hung, 77: 108-115.
25. **Zahár Á**, Lakatos T, Lakatos J, Böröcz I, Végh G, Major B, Szendrői M. (2005) Merev csípők arthroplasticájának eredményei. Magyar Traum Ortop, 48(4): 301-307.
26. Kiss J, **Zahár Á**, Nyíri P, Prinz Gy. (2005) Lactococcus okozta femur osteomyelitis (esetismertetés), Orv Hetil, 146 (13): 613-618.
27. **Zahár Á**, Kiss S, Sonnleitner Zs, Szőke Gy, Vízkelety T. (2004) Proximális femurvég reszekciója cerebral paresises fiatal felnőttek esetében. Magyar Traum Ortop, 47(3): 112-116.
28. **Zahár Á**, Skriba E, Papik K, Lakatos J. (2003) Vápatető-képzés totál csípőízületi endoprotézis beültetése során. Magyar Traum Ortop, 46 (1): 17-25.
29. Lakatos J, Bucsi L, Vajda A, Kovács Gy, **Zahár Á**. (1998) Cementnélküli csípőízületi endoprotézisek klinikai és radiológiai utánkövetésének eredményei. Magyar Traum Ortop, 41(3): 223-229.

11.3. Könyv fejezetek

1. Faluhelyi A, **Zahár Á**. Preoperatív fájdalom csillapítás ortopédiai megbetegedésekben. In: Kismarton J (szerk.), Korszerű fájdalomcsillapítás. Budapest, 2005
2. Vízkelety T (szerk.), Szódy R, **Zahár Á**. Magyar Ortopéd-traumatológiai Bibliográfia. Magyar Traumatológia, Ortopédia, Kézsebészet és Plasztikai Sebészet, Budapest, 2008
3. **Zahar A**, Köllő K. Infection. In: Szendrői M, Sim FH (szerk.), Color Atlas of Clinical Orthopaedics. Springer, Heidelberg, 2009: 54-83.
4. **Zahar A**. Documentation in Orthopaedic Surgery. In: Kienapfel H, Kühn D (szerk.), The Infected Implant. Springer, Heidelberg, 2009
5. Gebauer M, Frommelt L, **Zahar A**, et al. Management of fungal or atypical periprosthetic joint infections. In: Parvizi J, Gehrke T (szerk.), Proceedings of the International Consensus Meeting on Periprosthetic Joint Infection, Data Trace Oubl. Comp., Brooklandville, 2013: 253-261.

6. **Zahar A.** Antibiotic loaded cement, In: Kendoff D, Morgan-Jones R, Haddad FS (szerk.), Periprosthetic joint infections: Changing paradigms, Springer International Publishing, Switzerland, 2016: 115-124.
7. Kendoff D, **Zahar A,** Gehrke T. One-stage approach with cement. In: Kendoff D, Morgan-Jones R, Haddad FS (szerk.), Periprosthetic joint infections: Changing paradigms, Springer International Publishing, Switzerland, 2016: 143-152.

12. Köszönetnyilvánítás

E helyen szeretném megköszönni az iránymutatást és gondoskodást Dr. Szendrői Miklós egyetemi tanárnak, aki nemcsak mint a Doktori Program vezetője, hanem egykori munkahelyi vezetőmként is a periprotetikus infekciók felé terelte a figyelmemet. Tudományos érdeklődésemet neki köszönhetem.

Szintén nagy hálával és köszönettel tartozom Dr. Lakatos József ny. egyetemi docensnek, aki tanítómesteremként az ortopéd sebészetben megtanított a gyógyítás mesterségére, kompromisszumok nélkül a betegért tenni.

A kutatási témák különböző munkacsoportokat öleltek fel. Egyrészt hálával tartozom a SE Gyógyszerészeti Intézet dolgozóinak, különösen Dr. Domahidy (sz. Laki) Mónikának, Dr. Hajdú Máriának és Dr. Antal Istvánnak, akikkel a csont antibiotikus impregnációján dolgoztunk. Ugyanitt kell megemlíteni a Miskolci Állatkórházat, ahol Dr. Puskás Gábor és Dr. Kocsis György vitték előre a kutatást. Volt munkahelyem, a SE Ortopédiai Klinika valamennyi akkori és jelenlegi dolgozójának is köszönöm, hogy 1998 és 2009 között a szeptikus betegekkel foglalkozhattam. A hamburgi ENDO Klinik 2010-óta a munkahelyem, ahol munkahelyi vezetőm, Prof. Dr. Thorsten Gehrke minden lehetőséget megadott nekem a kutatásaim végzéséhez és lehetővé tette, hogy elmélyedjek a szeptikus sebészetben. Nagy hálával tartozom ezért neki is. A mikrobiológia és infektológia terén meglévő hiányos műveltségemet korábban Dr. Princz Gyula (Budapest), az utóbbi években pedig Dr. Lars Frommelt (Hamburg) egészítették ki hatalmas tudásukkal, amit ezúton is köszönök.

Szerzőtársaim közül ki kell emelnem Prof. Dr. Daniel Kendoffot (Berlin), aki 2015-ig az ENDO Klinik tudományos vezetőjeként, és nem mellesleg unokatestvéremként, sokat tett tudományos közleményeim előre mozdításáért és hamburgi beilleszkedésünkért. Továbbá sokat köszönhetek Dr. Till Orla Klatte (Hamburg) és Dr. Tommaso Bonanzinga (Bologna) szerzőtársaimnak is, akik hosszabb-rövidebb időt töltöttek el az ENDO Klinikon számos más visiting fellow-val együtt. Ugyanitt kell megemlítenem Dr. Michael Dütsch és Dr. Christian Lausmann nevét, akik nélkül az alfa

defenzin vizsgálatokat sem tudtam volna elvégezni. Külön köszönöm Dr. Lőrincz Balázs Bendegúznak (UKE Hamburg) és Dr. Mustafa Citaknak (ENDO-Klinik) a motivációt.

Munkahelyi kollégáim közül külön köszönöm a motivációt és együttműködést, valamint az évek óta meglévő barátságot Dr. Skaliczki Gábornak (Budapest), továbbá a hamburgi szeptikus team tagjainak: Stefan Lucknak, Dr. Volker Jonennek és Udo Heßlingnek. Műtéti technikában és a betegellátás egyes mozzanataiban sokat tanulhattam tőlük.

A dokumentációban és statisztikai kiértékelésben sok segítséget nyújtott három hölgy, Dr. Katharina Hoffmann (Kiel), Gabriele Paprotzki (Hamburg) és Silvia Bassini (Bologna). Köszönet illeti őket is.

Végül megköszönöm családom minden tagjának azt a támogatást, szeretetet, melegséget és megértést, amivel szakmai életemet és kutatói tevékenységemet végig kísérték. Szüleim és nagyszüleim lehetővé tették, hogy elvégezzem tanulmányaimat és ortopéd sebésszé váljak. Feleségem és gyerekeink hozzásegítettek, hogy kinyíljon előttem a világ, és elmélyülhessek a periprotetikus infekciók diagnosztikájában és kezelésében.

13. Mellékletek

13.1. A disszertációban szereplő táblázatok

- 1. táblázat:** A periprotetikus infekciók incidenciája primer és revíziós beültetést követően. Revízióknál az előfordulás tízszeres is lehet. [n.a.: nincs adat]
- 2. táblázat:** Diagnosztikus kritériumok akut és krónikus periprotetikus infekciókban: a szérum C-reaktív protein (CRP) és a szinoviális folyadék fehérvérsejt száma (CC) ill. granulocita aránya (PMN%) alapján, az irodalmi adatokat figyelembe véve [49, 57, 58]
- 3. táblázat:** Periprotetikus infekciókból kimutatott kórokozók előfordulása két nagy revíziós endoprotetikával foglalkozó centrumban Európában és Észak-Amerikában (ENDO Klinik, Hamburg és Rothman Institute, Philadelphia), összesen 1670 beteg adatai alapján, Aggarwal és mtsai nyomán [74]
- 4. táblázat:** Irodalmi áttekintés antibiotikus távtartóval végzett két lépéses szeptikus revíziók eredményéről és a spacer típusáról.
- 5. táblázat:** A PPI kezelésében alkalmazott többféle terápiás opciót kísérő antibiotikus kezelés hossza Frommelt nyomán [69], az AAOS [48] és az ICG-PJI [27] módosításai alapján
- 6. táblázat:** Az intraoperatív szövet mintákból kitenyészett kórokozók. Minden esetben ismert volt a pathogén. (A zárójelben lévő számok az alcsoporthoz tartozó értékeket mutatják; MRSE = meticillin rezisztens *S. epidermidis*, MRSA = meticillin rezisztens *S. aureus*)
- 7. táblázat:** Az egy lépéses szeptikus térd revízióknál alkalmazott antibiotikus csontcement kombinációk, a betegek számával (n) és részarányukkal (%) a vizsgált populációban (n=59).
- 8. táblázat:** Az α D klinikai vizsgálatában részt vevő betegek közül 9 betegnek volt szisztémás kísérőbetegsége, melyek közül egyik sem befolyásolta az α D értékét: sem az aszeptikus betegeknél, sem a PPI-ben szenvedő betegnél nem észleltünk téves eredményt. (CRP: C-reaktív protein, α D: alfa defenzin, S/CO: signal to cutoff ratio)
- 9. táblázat:** Közlemények a két lépéses szeptikus térd revíziók eredményéről hosszú utánkövetési idővel és/vagy nagy betegszámmal
- 10. táblázat:** Az egy lépéses szeptikus térd revízió irodalma 1985-2016 (n.a. = nincs adat). Az eradikációs ráta azon betegek arányát jelöli, akik a műtéti kezelés eredményeként a PPI klinikai jeleit nem mutatják

13.2. A disszertáció ábráinak jegyzéke

1. ábra: Diagnosztikus algoritmus periprotetikus ízületi infekciók esetében. Fájdalmas ízületi protézis mindig felveti infekció lehetőségét, ezért punkció végzése indokolt (saját anyag, Helios ENDO-Klinik, Hamburg).

2. ábra: Leukocita észteráz (LE) tesztsík elszíneződése (középső mező) halvány lilára (++) a rácseppentett szinoviális folyadék hatására, ami felveti PPI lehetőségét. A vizsgálat helyettesítheti a sejtszám (CC) és granulocita arány (PMN%) vizsgálatot (saját anyag, Helios ENDO-Klinik, Hamburg).

3. ábra: Alfa defenzint kimutató Synovasure® Lateral Flow szemikvantitatív gyorseszteszt: balra pozitív (A), jobbra negatív (B) eredmény. Segítségével 10 perc alatt 97%-os biztonsággal eldönthető, hogy a szinoviális folyadék PPI-ből származik-e (saját anyag, Helios ENDO-Klinik, Hamburg)

4. ábra: Vancomycinnel impregnált humán spongiosa örlemény nagy nagyítású képe jól mutatja az egyenletes hatóanyag eloszlást a graftok felszínén [SE Gyógyszerészeti Intézet, Budapest [185]]

5. ábra: Posztoperatív oldal irányú (A) és a-p (B) felvétel: a jobb térdbe egy lépéses szeptikus revízió során rotációs zsanéros térdprotézis (C) került beültetésre (saját anyag, Helios ENDO-Klinik, Hamburg)

6. ábra: Az alfa defenzin megbízhatóságát vizsgáló prospektív utánkövetésbe bevont betegeit és a főbb eredményeit összefoglaló folyamatábra. Piros színnel jelöltük az álnegatív és álpozitív eseteket [Silvia Bassini (Bologna, Olaszország) statisztikus adatai alapján]

7. ábra: Szinoviális folyadékból kimutatott alfa defenzin értékek logaritmikus koordináta rendszerben ábrázolva aszeptikus revíziók (aseptic) és periprotetikus infekció miatt végzett szeptikus revíziók (PJI) eseteiben. A szaggatott vonal az 1.0 határértéket jelöli [signal-to-cutoff arány (S/CO)]. A fehér pontok az álnegatív (PJI) és álpozitív (aseptic) eseteket jelölik.