

# A retina szerkezet, valamint a retinális neurodegeneráció vizsgálata optikai koherencia tomográfiával

Doktori értekezés

**Dr. Varga Boglárka Enikő**

Semmelweis Egyetem  
Klinikai Orvostudományok Doktori Iskola



Témavezető: Dr. Somfai Gábor Márk, Ph.D., egyetemi adjunktus

Konzulens: Delia DeBuc, Ph.D., Associate Professor, Bascom Palmer Eye Institute, University of Miami, USA

Hivatalos bírálók: Dr. Dégi Rózsa, Ph. D., egyetemi docens  
Dr. Szabó Antal, Ph. D., egyetemi adjunktus

Szigorlati bizottság elnöke: Dr. Kempler Péter, az MTA tagja, egy. tanár  
Szigorlati bizottság tagjai: Dr. Arányi Zsuzsanna, Ph.D., egy. docens  
Dr. Gombos Katalin, Ph.D., oszt. vezető főorvos

Budapest  
2017

## Tartalomjegyzék

|  |    |
|--|----|
| Rövidítések .....  | 6  |
| I. Bevezetés.....  | 9  |
| I.1. A humán retina szerkezete .....   | 11 |
| I.1.1. A retina felépítése.....  | 11 |
| I.1.1.1 A macula lutea felépítése .....  | 12 |
| I.1.2. A látás élettana .....  | 13 |
| I.1.3. A vérellátása.....  | 14 |
| I.2. Az optikai koherencia tomográfia és a képelemzés .....                        | 15 |
| I.2.1. Time-domain OCT .....   | 15 |
| I.2.2. Fourier-domain OCT.....   | 17 |
| I.2.3. Az OCT képek megjelenítése.....   | 18 |
| I.2.4. Kvantitatív mérések a retina OCT leképezésein .....                         | 21 |
| I.2.5. A macula OCT képek szegmentációja .....                                     | 21 |
| I.2.5.1. A-scan alapú szegmentálás.....  | 22 |
| I.2.5.2. B-scan alapú szegmentálás.....  | 22 |
| I.2.5.3. Térfogati scan alapú szegmentálás .....                                   | 23 |
| I.2.6. Képminőség, műtermékek és szegmentációs hibák az OCT képeken .....          | 23 |
| I.2.7. A fraktálok; a szemfenék szerkezetének fraktálanalízise.....                | 27 |
| I.3. A diabetes mellitus és a szem.....  | 30 |
| I.3.1. Epidemiológia és gazdasági hatás .....                                      | 30 |
| I.3.2. A diabetes mellitus típusai .....   | 31 |
| I.3.3. A diabetes mellitus szövődményei.....                                       | 32 |
| I.3.4. A diabeteses retinopathia .....   | 33 |
| I.3.4.1. A diabeteses retinopathia osztályozása .....                              | 34 |
| I.3.4.1.1. A diabeteses retinopathia diagnosztikus jelei és osztályozása .....     | 35 |
| I.3.4.1.2. A diabeteses macula oedema diagnosztikus jelei és osztályozása ...      | 36 |
| I.3.4.2. A diabeteses retinopathia neurodegeneratív komponense .....               | 38 |
| I.3.4.3. A diabeteses retinopathia és a retinális neuropathia diagnosztikája ..... | 39 |
| I.3.5. Az OCT szerepe a cukorbetegség diagnosztikájában .....                      | 40 |
| I.4. Az időskori macula degeneratio .....  | 42 |
| I.4.1. Az OCT szerepe az AMD diagnosztikájában .....                               | 44 |
| I.5. A sclerosis multiplex.....  | 45 |

|  |    |
|--|----|
| I.5.1. Epidemiológia és patológia .....  | 45 |
| I.5.2. Tünetek.....  | 47 |
| I.5.3. Osztályozás .....   | 47 |
| I.5.4. Diagnózis.....  | 48 |
| I.5.5. A SM-hez kötött látóideg-gyulladás .....  | 48 |
| I.5.5.1. Patológia.....  | 49 |
| I.5.5.2. A látóideg-gyulladás tünetei.....   | 50 |
| I.5.5.3. Diagnosztikai vizsgálatok és kezelés .....  | 50 |
| I.5.6. Az OCT szerepe a SM és az ON diagnosztikájában .....  | 51 |
| II. Célkitűzések.....  | 53 |
| II.1. A retina rétegeiben bekövetkező vastagságbeli és optikai tulajdonságbeli változások vizsgálata 1-es típusú cukorbetegség esetén..... | 53 |
| II.2. A retina rétegeiben bekövetkező vastagságbeli és optikai tulajdonságbeli változások vizsgálata sclerosis multiplexben. ....          | 53 |
| II.3. A vizsgálati távolság szerepe SD-OCT készülékkel végzett retina határkijelölés és vastagság mérés hibáiban .....                     | 53 |
| II.4. A macularis régió SD-OCT képeinek automatikus szegmentációját végző szoftver tesztelése. ....  | 54 |
| III. Módszerek .....   | 55 |
| III.1. A vizsgálatokban alkalmazott OCT berendezések .....   | 55 |
| III.1.1. Stratus OCT .....   | 55 |
| III.1.2. RTVue OCT-100 .....   | 55 |
| III.1.3. Spectralis OCT .....  | 56 |
| III.1.4. Bioptigen OCT .....   | 56 |
| III.2. A kutatásokban alkalmazott OCT kép szegmentációs programok.....   | 57 |
| III.2.1. Az OCTRIMA .....  | 57 |
| III.2.2. A Chiu-féle algoritmus .....  | 59 |
| III.2.3. Az IOWA referencia algoritmus.....  | 61 |
| III.2.4. A Dufour-féle szoftver.....   | 62 |
| III.2.5. Az OCTRIMA 3D .....   | 63 |
| III.2.5.1. Az intraretinális rétegek detektálásának lépései .....  | 64 |
| III.2.5.2. A volumetrikus OCT leképezések feldolgozásának lépései.....   | 69 |
| III.2.6. Manuális szegmentációs szoftver .....   | 71 |
| III.2.7. Spectralis 6.0. ....  | 72 |
| III.3. Az optikai paraméterek kiszámítása a szegmentáció alapján.....  | 72 |

|   |     |
|---|-----|
| III.3.1. A fraktáldimenzió meghatározása .....  | 72  |
| III.3.2. A kontraszt meghatározása .....  | 73  |
| III.3.3. A teljes reflektivitás meghatározása .....   | 74  |
| III.3.4. A rétegindex kiszámítása .....   | 74  |
| III.3.5. A vizsgálati régiók .....  | 74  |
| III.4. A vizsgálatokba bevont alanyok és az alkalmazott vizsgálatok .....   | 75  |
| III.4.1. A retinális szerkezet változásainak vizsgálata 1-es típusú cukorbetegség esetén .....  | 75  |
| III.4.1.1. A retina rétegeiben bekövetkező vastagságbeli változások vizsgálata .....  | 75  |
| III.4.1.2. A retina rétegeiben bekövetkező optikai tulajdonságbeli változások vizsgálata rétegindex paraméteren keresztül .....         | 78  |
| III.4.1.3. A retina rétegeiben bekövetkező változások fraktál-dimenzionális vizsgálata .....  | 78  |
| III.4.2. A retina rétegeiben bekövetkező vastagságbeli és optikai tulajdonságbeli változások vizsgálata sclerosis multiplexben .....    | 78  |
| III.4.3. A vizsgálati távolság szerepének vizsgálata a retina határkijelölési hibáiban és vastagság mérési eredményeiben .....          | 81  |
| III.4.4. A macularis régió SD-OCT képeinek automatikus szegmentációját végző szoftver tesztelése .....                                  | 83  |
| III.4.4.1. Az OCTRIMA 3D, a Dufour-féle szoftver és az IOWA referencia algoritmus összehasonlítása .....                                | 83  |
| III.4.4.2. Az OCTRIMA 3D és a Chiu-féle algoritmus összehasonlítása .....   | 84  |
| III.4.4.3. Az OCTRIMA 3D és a manuális szegmentáció összehasonlítása .....  | 84  |
| III.4.4.4. Az OCTRIMA 3D alkalmazhatóságának vizsgálata patológiás eltéréseket mutató retina képek esetén .....                         | 85  |
| IV. Eredmények .....  | 86  |
| IV.1. A retinális szerkezet változásainak vizsgálata 1-es típusú cukorbetegség esetén .....   | 86  |
| IV.1.1. A retina rétegeiben bekövetkező vastagságbeli eltérések vizsgálata .....  | 86  |
| IV.1.2. A retina rétegeiben bekövetkező optikai tulajdonságbeli változások vizsgálata a rétegindex paraméteren keresztül .....          | 86  |
| IV.1.3. A retina szerkezetében bekövetkező változások vizsgálata a fraktáldimenzióon keresztül .....                                    | 87  |
| IV.2. A retina rétegeiben bekövetkező vastagságbeli és optikai tulajdonságbeli változások vizsgálata sclerosis multiplex esetében ..... | 94  |
| IV.3. A vizsgálati távolság szerepe a retina határkijelölési hibáiban és vastagságmérési eredményeiben .....                            | 105 |

|  |     |
|--|-----|
| IV.4. A macularis régió SD-OCT képeinek automatikus szegmentációját végző szoftver összehasonlító vizsgálata ..... | 109 |
| IV.4.1. A Dufour-féle szoftver, az IOWA referencia algoritmus és az OCTRIMA 3D összehasonlításának eredménye.....  | 109 |
| IV.4.2. Az OCTRIMA 3D és a Chiu-féle algoritmus összehasonlításának eredményei.....                                | 111 |
| IV.4.3. Az OCTRIMA 3D és a manuális szegmentáció eredményeinek összehasonlítása.....                               | 114 |
| IV.4.4. Az OCTRIMA 3D alkalmazása retinális patológia esetén.....  | 115 |
| V. Megbeszélés.....  | 117 |
| V.1. A retinális szerkezet változásai 1-es típusú cukorbetegség esetén .....                                       | 117 |
| V.2. A retina szerkezetében bekövetkező változások vizsgálata sclerosi multiplexben .....                          | 120 |
| V.3. A vizsgálati távolság szerepe a retina határkijelölési hibáiban és vastagság mérési eredményeiben .....       | 123 |
| V.4. A macularis régió SD-OCT képeinek automatikus szegmentációját végző szoftver összehasonlító vizsgálata .....  | 124 |
| VI. Következtetések.....   | 128 |
| VII. Összefoglalás .....   | 129 |
| VII. Summary .....   | 130 |
| VIII. Irodalomjegyzék .....  | 131 |
| IX. Saját publikációk .....  | 149 |
| IX.1. A doktori értekezés alapjául szolgáló publikációk jegyzéke.....  | 149 |
| IX.2. A doktori értekezés alapjául nem szolgáló, egyéb publikációk jegyzéke .....                                  | 150 |
| X. Köszönetnyilvánítás.....  | 151 |

## Rövidítések

|         |   |
|---------|---|
| AAO     | Amerikai Szemészeti Akadémia, American Academy of Ophthalmology   |
| AMD     | időskori macula degeneratio, age-related macular degeneration   |
| AREDS   | Korfüggő Szembetegségre Vonatkozó Tanulmány, Age-Related Eye Disease Study  |
| AUROC   | ROC-görbe alatti terület, area under receiver operating curve   |
| CFF     | kritikus fúziós frekvencia, critical fusion frequency   |
| Ch      | chorioida, choroid  |
| ChCap   | choriocapillaris, choriocapillary   |
| ci-CSME | macula centrumot érintő klinikailag szignifikáns macula oedema, center involved clinically significant diabetic macular edema |
| CIS     | klinikailag izolált szindróma, clinically isolated syndrome   |
| CNFD    | szaruhártya idegrost denzitás, corneal nerve fiber density  |
| CSME    | klinikailag szignifikáns macula oedema, clinically significant macular edema  |
| DME     | diabeteses macula oedema, diabetic macular edema  |
| DRP     | diabeteses retinopathia, diabetic retinopathy   |
| E95     | nem jelzett hiba 95%-a, 95% of unsigned error   |
| EDSS    | Kiterjesztett rokkantsági állapot skála, Expanded Disability Status Scale   |
| ELM     | külső határhártya, external limiting membrane   |
| ETDRS   | Diabeteses retinopathia korai kezelése vizsgálat, Early Treatment Diabetic Retinopathy Study                                  |
| FD-OCT  | Fourier-domain OCT  |
| FFT     | gyors Fourier transzformáció, fast Fourier transformation   |
| FLAG    | fluoreszcein angiográfia, fluorescein angiography   |
| GCC     | ganglionsejt komplexum, ganglion cell complex   |
| GCL     | ganglionsejt-réteg, ganglion cell layer   |
| GDM     | gesztációs cukorbetegség, gestational diabetes mellitus   |
| H       | egészséges csoport, healthy group   |
| ICC     | osztályon belüli korrelációs koefficiens, intraclass correlation coefficient  |
| IDF     | Nemzetközi Diabetes Szövetség, International Diabetes Federation  |
| IFG     | emelkedett éhomi vércukorszint, impaired fasting glucose  |
| IGT     | csökkent glükóztolerancia, impaired glucose tolerance   |
| ILM     | belső határhártya, inner limiting membrane  |
| INL     | belső nukleáris réteg, inner nuclear layer  |
| IRMA    | intraretinalis microvasculáris abnormalitás, intraretinal microvascular abnormality   |
| IS      | fotoreceptor belső szegmense, photoreceptor inner segment   |
| LI      | rétegindex, layer index   |
| MDR     | enyhe, nem proliferatív diabeteszes retinopathia, mild non-proliferative retinopathy  |

|          |   |
|----------|---|
| MRI      | mágneses rezonancia vizsgálat, magnetic resonance imaging   |
| SM       | sclerosis multiplex, multiple sclerosis   |
| MSE      | átlagos jelzett hiba, mean standard error   |
| MSON-    | sclerosis multiplexes betegcsoport, látóideg-gyulladás nélkül az anamnézisben, group without multiple sclerosis associated optic neuritis         |
| MSON+    | sclerosis multiplexes betegcsoport, látóideg-gyulladással az anamnézisükben, group with multiple sclerosis associated optic neuritis              |
| MUE      | átlagos nem jelzett hiba, mean unsigned error   |
| NPDR     | non-proliferatív diabeteses retinopathia, non-proliferative diabetic retinopathy  |
| NCD-RisC | Együtműködés a járványszerűen terjedő, nem fertőző betegségek rizikófaktoraival kapcsolatban, Non-communicable Diseases Risk Factor Collaboration |
| nci-CSME | macula centrumot nem érintő klinikailag szignifikáns macula oedema, non-center involved clinically significant diabetic macular edema             |
| NON      | látóideg-gyulladással nem érintett szem, non-optic neuritis   |
| OCT      | optikai koherencia tomográfia, optical coherence tomography   |
| OCT-A    | optikai koherencia tomográfia angiográfia, optical coherence  |
| ON       | látóideg-gyulladás, optic neuritis  |
| ONH      | látóidegfő, optic nerve head  |
| ONL      | külső nukleáris réteg, outer nuclear layer  |
| ONTT     | Látóideg-gyulladás kezelési vizsgálat, Optic Neuritis Treatment Trial   |
| OPL      | külső plexiformis réteg, outer plexiform layer  |
| OPLo     | külső plexiformis réteg külső határa, outer border of outer plexiform layer   |
| OS       | fotoreceptor külső szegmense, photoreceptor outer segment   |
| PDGF     | vérlemezke eredetű növekedési faktor, platelet-derived growth factor  |
| PDR      | proliferatív diabeteses retinopathia, proliferative diabetic retinopathy  |
| PDT      | fotodinámiás terápia, photodynamic therapy  |
| PhR      | fotoreceptor, photoreceptor   |
| PPMS     | primer progresszív sclerosis multiplex, primary progressive multiple sclerosis  |
| PPP      | Preferált ellátási mód, Preferred Practice Patterns   |
| RAAB     | Megelőzhető vakság gyors felmérése, Rapid Assessment of Avoidable Blindness   |
| RBDE     | retina határának kijelölési hibája, retinal boundary detection error  |
| RNFL     | retinális idegrostréteg, retinal nerve fiber layer  |
| RNFLo    | retinális idegrostréteg külső határa, outer border of retinal nerve fiber layer   |
| ROC      | hatásfokmérő karakterisztika, receiver operating characteristic   |
| ROI      | releváns tartomány, region of interest  |
| RPE      | retinális pigment epithelium, retinal pigment epithelium  |

|        |  |
|--------|--|
| RRMS   | relapszáló-remittáló sclerosis multiplex, relapsing-remitting multiple sclerosis                           |
| SD     | standard deviáció, standard deviation  |
| SD-OCT | spectral-domain OCT  |
| SE     | jelzett hiba, signed error   |
| SGLDM  | térbeli szürke szintek együttes előfordulása alapján alkotott mátrix, spatial gray level dependence method |
| SLD    | szuperlumineszcens diódalézer, superluminescent diode laser  |
| SPBGS  | legrövidebb út alapú gráf keresés, shortest path-based graph search  |
| SPMS   | szekunder progresszív sclerosis multiplex, secondary progressive multiple sclerosis                        |
| SQF    | jel minőségi faktor, signal quality factor   |
| SS     | jelerősség, signal strength  |
| SSE    | átlagos jelzett hiba szórása, standard deviation of mean signed error                                      |
| SSI    | jelerősség index, signal strength index  |
| SS-OCT | swept-source OCT   |
| SVM    | szupport vektor gép, Support Vector Machine  |
| T1DM   | 1-es típusú cukorbetegség, type-1 diabetes mellitus  |
| T2DM   | 2-es típusú cukorbetegség, type-2 diabetes mellitus  |
| TD-OCT | time-domain OCT  |
| TR     | teljes reflektivitás, total reflectivity   |
| VEGF   | vascularis endothelialis növekedési faktor, vascular endothelial growth factor                             |
| WHO    | Egészségügyi Világszervezet, World Health Organisation   |
| WMT    | vastagság súlyozott átlaga, weighted mean thickness  |



## I. Bevezetés

Az elmúlt évtized során a retinával foglalkozó kutatások számos jelentős felfedezéshez vezettek mind a diagnosztikai eszközök, mind pedig a betegségek kezelési lehetőségeinek tekintetében.

Az optikai koherencia tomográfia (OCT) jelenleg a szemészetben leggyakrabban alkalmazott képalkotó-eljárás, mely a hátsó szegmentum mellett az elülső szegmentum vizsgálatában is kiemelt jelentőséggel bír, a terápiás döntéseket is nagyban befolyásolhatja.<sup>1</sup> Az OCT a non-invazív szemészeti vizsgálati módszerek közül az egyik legnagyobb felbontást biztosítja, a legújabb, kereskedelmi forgalomban kapható készülékek kb. 2-3 mikron mélységi és 10 mikron oldalirányú felbontás elérésére adnak lehetőséget.<sup>2</sup> A módszer nem csupán a strukturális eltérések vizsgálatára és mérésére alkalmas, hanem a vizsgált szövet optikai tulajdonságainak változásáról is hordoz információt.<sup>3,4</sup>

Az OCT technológiát a szemészetben írták le először, de egyre több orvosi szakterületen kezdik alkalmazni: időközben teret nyert a kardiológiában, a bőrgyógyászatban, a nőgyógyászatban, a fogászatban és a fül-orr-gégészetben is.<sup>5-9</sup>

A humán retina első in vivo vizsgálatáról Huang és mtsai közleménye 1991-ben látott napvilágot.<sup>10</sup> A retináról készült B-módú képek nem csupán kvantitatív vastagsági és kvalitatív strukturális információt hordoznak magukban, a képek feldolgozásával ugyanis lehetővé válik a szerkezet kvantitatív elemzése is. Ilyen terület a B-képek szegmentálása, a retinális mikrostruktúra rétegekre lebontott feltérképezése, mely nagyban elősegítheti a retina különböző sejtjei, sejtrétegei közötti információcsere megértését, valamint különböző retina érintettséggel járó betegségek által okozott változások megismerését. A retináról készített OCT leképezések szoftveres szegmentációjával a 2000-es évek közepétől kezdtek el foglalkozni, az elsők között Ishikawa, Abràmoff és DeBuc munkacsoportjait érdemes megemlíteni.<sup>11-13</sup>

A szegmentáció eredményének megértésével közelebb kerülhetünk nem csupán a retina kórélettanának, hanem a központi idegrendszer kórállapotainak a megértéséhez is, hiszen a retina a központi idegrendszer része, felépítése sokban tükrözi az agyi struktrákat. A szisztémás idegrendszeri betegségek az ideghártyában okozott

változásainak megismerése által egy jóval könnyebben mérhető és követhető, a betegségre jellemző paraméter meghatározására, valamint klinikai alkalmazására teremthetne lehetőséget. Ennek megfelelően egyre intenzívebben kutatott terület többek között a sclerosis multiplex (SM), az Alzheimer-kór, a Parkinson-kór és a vascularis dementia, ahol nem csupán a látóideg, de a macula lutea szerkezetének a szegmentációs vizsgálatával is egyértelműen kimutathatóak a betegségre jellemző neurodegeneratio jelei. Az eredmények azt sejtetik, hogy ezek a kvantitatív mérések a jövőben a betegség súlyosságának és várható prognózisának a költséghatékony és megfelelő markerévé válhatnak.<sup>14-23</sup> Izgalmas párhuzam, hogy a fentiekhez sokban hasonló eltérések figyelhetők meg cukorbetegség retinájában is, akár már a manifeszt retinopathia megjelenése előtt, vagy annak korai szakában, ami alátámasztani látszik a szisztémás neurodegeneratio lehetőségét.<sup>24-28</sup>

## **I.1. A humán retina szerkezete**

Az ideghártya (retina) a szemgolyó burkainak legbelső rétege, mely áttetsző, vékony fátyolként béleli a szemgolyót. A látás folyamatában a fényingerek felfogásának és feldolgozásának első elemi lépéseiben játszik fontos szerepet.

### **I.1.1. A retina felépítése**

A retina felépítése nagyban hasonlít a központi idegrendszer neuronhálózatára, mivel itt is megfigyelhető az ingerület két irányú (vertikális és horizontális) továbbítása és feldolgozása.

A vertikális terjedésben három neuronsejt: (kívülről befelé haladva) a fotoreceptor sejtek, a bipoláris sejtek és a ganglionsejtek kapcsolatának van fontos szerepe, mely utóbbiak axonjai képezik a látóideget, a szemgolyóból kilépve. A fotoreceptor sejteknek két formáját különböztetjük meg, a csapsejteket, melyek a fényadaptált látásért és a színlátásért, valamint a pálcikasejteket, melyek a sötétadaptált látásért felelősek. Mindezen sejtípusok pericaryonjai alkotják a retina magvas rétegeit, míg szinapszisaik a rostos rétegeket.

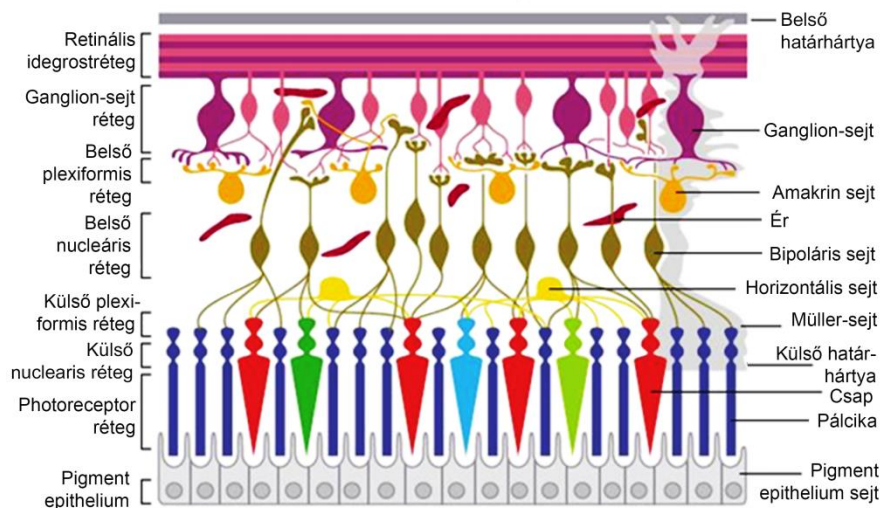
A horizontális sejtkapcsolatok fontos szerepe az ingerület retinális szintű feldolgozása. Ezekben az asszociációs neuronok, vagyis a belső szinaptikus régióban az amakrin sejtek, a külső szinapszisok esetén pedig a horizontális sejtek játszanak fontos szerepet.

Mindezen sejtípusok mellett nem lehet megfelelkezni az idegrendszeri gliasejteknek megfelelő Müller-sejtekről, melyek a belső és a külső határolómembránt alkotják. A Müller-sejtek a ganglion-idegrostoktól a fotoreceptor-sejtek sejttestjéig minden sejtréteget átölelnek és ezáltal felelnek a retina strukturális stabilitásáért.

A pigment epitheliumot felépítő sejtek képezik a retina legkülső rétegét. Az öthatszögletű hámsejtek között szoros kapcsolat áll fenn, mely a réteg utcakövezetszerű megjelenését okozza. A hám nagy mennyiségben tartalmaz melanint, mely a réteg fényzáró szerepét teremti meg. Ennek a rétegnek fontos szerepe többek között a chorioidea és a fotoreceptor-rétegek közti kapcsolat megteremtése, szabályozása, köztük diffúziós gát képzése, esetleg tápláló vagy fagocita funkció ellátása a fotoreceptorsejtek számára.

A retinán belül 10 szövettani réteget különböztetünk meg (ezek rövidítéseit a továbbiakban a nemzetközi szakirodalomban is használt angol megfelelőjük alapján használjuk, 1. ábra):

Belső határhártya (az angol „internal limiting membrane” alapján ILM), retinális idegrostréteg (retinal nerve fiber layer, RNFL), ganglionsejt réteg (ganglion cell layer, GCL), belső plexiformis réteg (inner plexiform layer, IPL), belső nukleáris réteg (inner nuclear layer, INL), külső plexiformis réteg (outer plexiform layer, OPL), külső nukleáris réteg (outer nuclear layer, ONL), külső határhártya (external limiting membrane, ELM), csap-pálcika réteg, pigment epithelium réteg (retinal pigment epithelium, RPE)

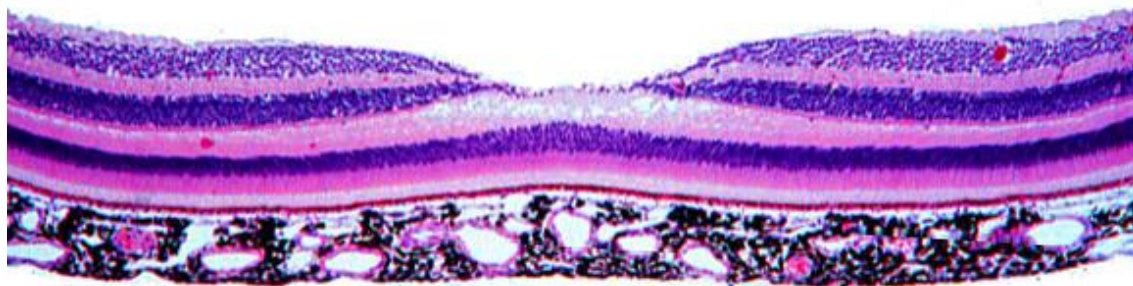


**1. ábra A humán retina szerkezete.<sup>29</sup>**

### ***1.1.1.1 A macula lutea felépítése***

A macula lutea (sárgafolt) a papillától temporálisan elhelyezkedő, 5 mm átmérőjű területe a retinának, különlegessége, hogy ez az éleslátás helye. A macula kitüntetett területe a fovea centralis, mely a ganglionsejtek és a perikaryonok hiánya miatt a retina gombostűfejnyi területen elvékonyodott része. A csapok sűrűsége jóval nagyobb ezen a területen, geometriailag szabályos, fotoreceptor-mozaik elrendezésben helyezkednek el a periférián elhelyezkedőhöz képest megnyúlt, vékony sejtek. Mindez a szem jobb képfeloldási képességét eredményezi. A csapsejtek rostjai, a periférián tapasztaltnal ellentétben ferde, esetleg közel horizontális lefutást mutatnak, és a foveán kívüli területen kapcsolódnak a perikaryonokhoz. Mindez a jobb látóélesség biztosítása miatt alakult ki, hogy a fénynek minél kevesebb rétegen kelljen

áthatolnia. A csapok által felfogott információ veszteség nélküli továbbításához a konvergencia nélküli kapcsolás is hozzájárul. Az éleslátás helyén minden egyes csapsejt egy bipoláris sejttel szinaptizál, mely ugyancsak egy ganglionsejttel kapcsolódik, így a kép felbontása nem romlik. A fovea centralis szövettani képét a 2. ábra szemlélteti.



**2. ábra A macula lutea szövettani képe**<sup>30</sup> A szövettani rétegeket a fenti fejezet írja le. Középen jól megfigyelhető a fovea centralis.

### I.1.2. A látás élettana

A látható fény olyan elektromágneses sugárzás, melynek hullámhossza 380 és 770 nm között van. Ennek felfogásában töltenek be fontos szerepet a már említett fotoreceptor sejtek, a csapok és a pálcikák. A csapsejteknek három, különböző hullámhosszra érzékeny fajtája ismert: a piros, zöld és a kék fényt érzékelők, melyek abszorpciós maximuma rendre 558nm, 531nm és 420nm. A piros és a zöld érzékelő sejtekben található pigmentanyagok 90%-os szerkezeti homológiája miatt látható az abszorpciós spektrumuk közelsége.

A retina többi részében a rendkívül kis fényintenzitást is detektálni képes pálcikasejtek vannak túlnyomó többségben, melyek a szürkületi látásban játszanak nagy szerepet. Ezek pigmentanyaga a rodopszin, mely a zöld hullámhossz tartományban képes legjobban a fény elnyelésére.

A fény detektálásának módja a receptorsejtek között egységes. A sötétben a sejtek részlegesen depolarizált állapotban vannak, transzmitter leadásuk jelentős. Amennyiben egy fényfoton elnyelésre kerül, a sejt hiperpolarizációval válaszol, mely a transzmitter leadás csökkenéséhez vezet. A receptorsejtek kémiai szinapszissal csatlakoznak a bipoláris sejtekhez. A bipoláris sejtek a ganglionsejtekhez csatlakoznak, melyek az ingerületet akciós-potenciál sorozat frekvenciájának változtatásával továbbítják. A ganglionsejtek axonjaiból összeszedődő látóideg a corpus geniculatum

lateraleba fut, amelyben újabb átkapcsolódás történik, míg végül a látókéregbe érkezik az ingerület.

### **I.1.3. A vérellátása**

A retina tápanyag és oxigén ellátásában két artéria érhálózata játszik szerepet. A retina külső rétegei a choroidea choriokapillárisaiból diffúzióval táplálkoznak, míg a belső rétegeket az INL-ig az a. centralis retinae ágai látják el. Fontos megjegyezni, hogy a retinális artériás hálózatban, illetve a két artériás rendszer között nincsenek kollaterálisok, egyik réteg sem kap kettős vérellátást, így az egészséges retinális működéshez mindkét érrendszerre szükség van.

## **I.2. Az optikai koherencia tomográfia és a képelemzés**

Amint az a bevezetésben említésre került, az optikai koherencia tomográfia az orvoslásban egyre gyakrabban használt non-invazív képalkotó eljárás, mely lehetővé teszi biológiai struktúrák nagyfelbontású keresztmetszeti szerkezetének leképezését. A módszer az alacsony koherenciájú interferometria elvén alapul, az ultrahang elvéhez nagyban hasonlító módon a visszavert és a szóródott fény nagyságát és a visszaverődési időt méri, ezért a szövetek különböző optikai tulajdonságai alapján jön létre a kép. Kiemelendő, hogy ezzel együtt az OCT az ultrahang működéséhez képest két fontos különbséget mutat. Az egyik, hogy az OCT a vizsgálathoz rövidebb hullámhosszú lézert fényt alkalmaz, mely nagyobb felbontású képet eredményez, ezáltal azonban felületesebb területek vizsgálatára alkalmas, a kisebb penetrancia miatt. A másik, hogy a fénynek a levegő és szövetek közötti törésmutatója olyan alacsony, hogy a vizsgálat kontaktmédium nélkül elvégezhető.

Az OCT a szemészeti gyakorlatban többek között a retina vizsgálatára ad lehetőséget, ezzel a szemfenéki eltérések pontosabb megítélése lehetséges. A vizsgálat a betegek számára nem kellemetlen, alkalmazásakor sokszor a pupilla tágításától is el lehet tekinteni, csupán 5-10 percet vesz igénybe, és az alacsony energia-leadás miatt a szemfenék szöveteire sincs negatív hatással.

Az 1990-es évek elején Huang és munkatársai számoltak be először az optikai koherencia tomográfia módszeréről, majd 1995-ben első sikeres alkalmazásáról is a szemészet területén.<sup>10, 31</sup>

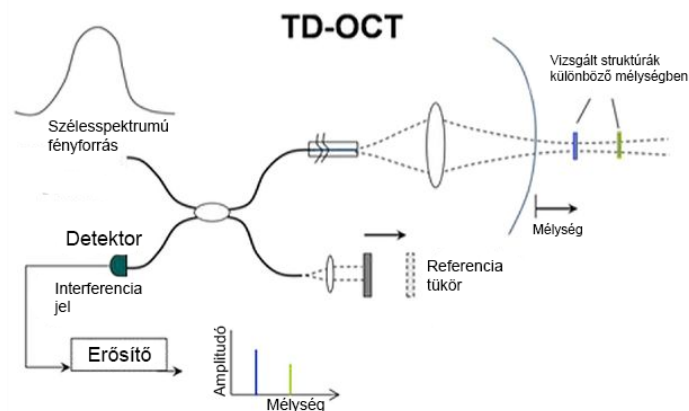
Az OCT technikával szerzett első magyar szemészeti tapasztalatokat Békési és Győry foglalta össze 1998-ban és 2002-ben.<sup>32, 33</sup> Azóta az OCT a retina betegségek terén kulcsfontosságú diagnosztikai eszközzé vált, lehetővé téve a biológiai struktúrák nagy felbontású leképezését.<sup>1</sup>

### **I.2.1. Time-domain OCT**

Az OCT készülékek első három generációjában a time-domain technológiát alkalmazták (TD-OCT, 3. ábra). A módszer neve onnan ered, hogy a szövetből nyerhető axiális információt, vagyis a szövet különböző reflektivitású rétegeinek elhelyezkedését egy referencia tükör mozgásának időbeli információja alapján számítja ki.<sup>10, 34</sup>

Az OCT készülékek harmadik generációja a vizsgálatához infravörös tartományú ( $\lambda \sim 820\text{nm}$ ) szuperlumineszcens diódalézer (SLD) fénynyalábot alkalmaz, melyet egy félig áteresztő tükör két nyalábra választ szét. Az egyik fénynyaláb a vizsgált szövetre vetül és annak reflektivitási profilja alapján nyeli el vagy tükrözi vissza a vizsgáló fényt. A másik, ún. referencia-nyaláb egy tükörrre irányítódik, melynek távolsága a fényforrástól a vizsgálat során folyamatosan változik, egy 2 mm-es határon belül oszcillálva mozog. A szövetről és a tükörről visszaverődő nyalábok között akkor jöhet létre interferencia, ha a két fénynyaláb megtett útvonalának hossza között a különbség kisebb, mint a fényforrás hullámhossza által meghatározott koherencia hossz. Az alacsony koherenciájú, tehát széles hullámhossz spektrumú fényforrás alkalmazásával a két fénynyaláb közötti interferencia már kis útvonalbeli különbségek között is jelentkezik. Ez az OCT képek axiális felbontásának javulását eredményezi. A kép jelzaj arányának növelése érdekében a referencia karról visszaverődő fényt az amplitúdók nagyságrendje alapján szűrik.

A fénynyalábok között létrejövő interferencia feldolgozásához, valamint jellel alakításához Michelson-féle interferométert (Michelson and Morley 1887) alkalmaznak a legtöbb esetben. Az ez alapján létrejött kép az ultrahang A-módú képéhez hasonlóan az optikai denzitást a vizsgálófejtől való távolság függvényében ábrázolja, a vizsgált szövet egy adott pontjára vonatkozóan.



**3. ábra A time-domain OCT működési elve.**<sup>35</sup>

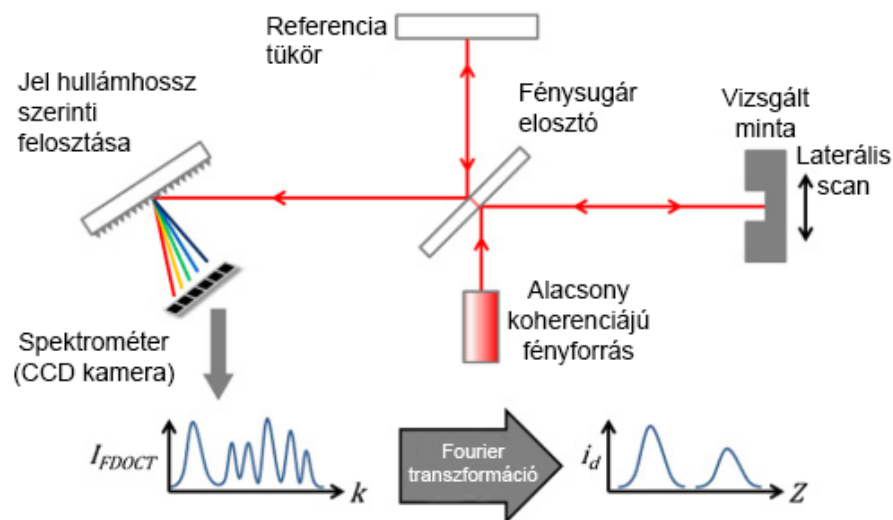
Egy ilyen A-módú kép (A-scan) csupán a szövet egy pontjának denzitásbeli különbségeiről ad információt, az egyes A-módú leképezések egymás mellé helyezésével jön létre a B módú kép (B-scan), mely már a szövet keresztmetszeti képét



jelenti. A harmadik generációs TD-OCT készülékek akár 512 leképezést is végezhetnek egy pásztázás során, a régebbi modellek esetében csupán 100-ra volt lehetőség. A módszer 1-2 mm mélységig képes a szöveteket vizsgálni, ugyanis ennél nagyobb vastagság esetén a fény igen kis része verődik vissza szóródás nélkül.

### I.2.2. Fourier-domain OCT

Az OCT negyedik generációjában egy gyorsabb scannelési sebességű, nagyobb felbontású kép alkotására alkalmas technikát teremtettek, amelyben a TD-OCT technika sebességét korlátozó mozgó referenciatükör helyett egy fixált tükröt alkalmaznak. A Fourier-domain OCT (FD-OCT) név onnan ered, hogy a technológia a vizsgált szövetről visszaverődő fény hullámhossz-spektrumának Fourier-analízise segítségével számítja a retina egy adott pontjának reflektivitását.



4. ábra A Spectral-domain OCT működési elve.<sup>37</sup>

Az FD-OCT családba tartozó Spectral-Domain OCT (SD-OCT, 4.ábra) készülékek az interferencia mintázat feldolgozásához egy rácsrendszert alkalmaznak, ami a mintázatot frekvencia komponenseire (a spektrum szerint) bontja. Ezt a spektrumot egy, a bizonyos hullámhossztartományra érzékeny fotodetektorok érzékelik.<sup>36-38</sup> Az SD-OCT készülékek sebessége a fejlesztésnek köszönhetően jelentősen megugrott, akár több tízezer (jellemzően 20-40 000) A-scant képesek 1 másodperc alatt készíteni, ezáltal egy egyszerű B-scan a másodperc töredéke alatt elkészül.

Az SD-OCT-k adatgyűjtés gyorsasága miatt 1 B-scan-t 512 helyett jellemzően 2048 A-scan alkot, míg további előny, hogy az ugyanazon területen készített leképezések átlagolásával a jel/zaj arány javítható, ami által a kép felbontása is nő. A képfelbontás további javulását okozhatja, hogy a leképezési idő rövideje miatt a rendszer szemmozgásokkal szembeni érzékenysége lecsökken. Ezen túlmenően, a legújabb készülékek aktív szemkövető (eye-tracking) technológiákat tartalmaznak, ami nem csupán az átlagolást, hanem az identikus területeken végzett leképezésekkel történő utókövetést is lehetővé teszi. A nagy adatgyűjtési sebességnek köszönhetően a vizsgált szemfenéki terület volumetrikus leképezése is lehetséges, vagyis a retina egy téglalap mentén pásztázva kerül letapogatásra, ezekből az adatokból a berendezés szoftvere 3D-s adathalmazt is képes létrehozni. Az adatokat különféle nézetekben lehet megjeleníteni, végig lehet görgetni egymás után a B-scaneket, 3D-s képek generálhatóak, vagy lehetőség van a retina síkjával párhuzamos nézetekben elemezni az adatokat.

Az FD-OCT-k családjába tartozik az OCT-legújabb típusa, az ún. Swept-source OCT (SS-OCT) is, ami egy hangolható lézer segítségével, több hullámhosszon végzi el egyszerre a leképezést, ezáltal a spektrális elemzés kikerülhetővé válik. A fejlesztésnek köszönhetően tovább nő a leképezési sebesség, az SS-OCT készülékek akár 100 000 A-scant (vagy ennek többszörösét) is készíthetnek egy másodperc alatt.

Az OCT angiográfia (OCT-A) az OCT technika legújabb generációja, mely a véráramlás kvantitatív elemzése mellett a retina kisér szerkezetéről is magas kontrasztú képet tud adni, festék befecskendezése nélkül.<sup>39-45</sup> Az OCT-A lehetővé teszi a kapilláris-kiesés kimutatását és más retinabetegségek esetén a neovascularisációs folyamatok megerősítését is.<sup>46-48</sup> Az OCT-A pontos szerepe a klinikumban még kérdéses, jelenleg intenzív kutatás és vita tárgya.

### **I.2.3. Az OCT képek megjelenítése**

Az adott szövetrétegből nyerhető OCT jel nem csupán az adott réteg reflektivitásáról, fényabszorpciójáról, valamint optikai tulajdonságairól tartalmaz információt, hanem az azt körülvevő további rétegek jellemzői is nagyban befolyásolják. A képalkotáshoz alkalmazott fény a szöveten áthaladva gyengül, a jelerősség a mélység függvényében exponenciálisan csökken. A legnagyobb csökkenést

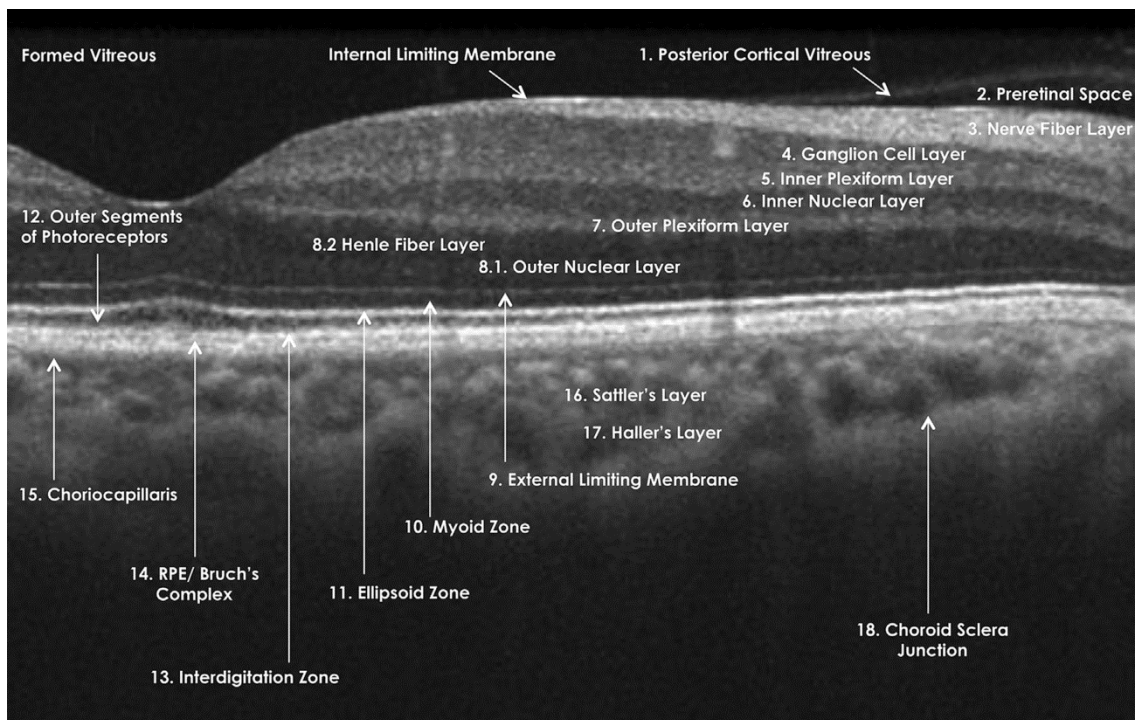
a vér jelenléte okozza, így az erekhez közeli leképezések jelentős árnyékot okozhatnak az OCT képeken. A zsír és magas folyadéktartalmú szövetek okozzák a legkisebb mértékű jelcsökkenést.

A legtöbb szövet esetében a kollagénrostok, sejtfalak és sejtmagok erős fényvisszaverődést okoznak, így a sejt- és kollagéndús szövetek az OCT képeken világos rétegekként ábrázolódnak. Az OCT képeken összefüggő, sötét területnek a levegő vagy tiszta folyadéktartalmú területek mutatkoznak. A különböző reflektivitású anyagok határa okozza a legnagyobb amplitudójú OCT jelet, illetve olyan szövetek, melyek a magas szórási koefficiensük mellett a bejövő fényt teljesen visszatükrözik.<sup>10, 49, 50</sup>

Az OCT képek szürkeárnyalatú és fals-színes módon is megjeleníthetőek a legtöbb gép esetében. A fekete-fehér megjelenítésnél a képpontok intenzitása a szövetrétegek reflektivitását tükrözi. A fals-színes megjelenítés a hiperreflektív területeket vörös-sárga, míg a hiporeflektív területeket kék-fekete színnel jelzi. Manapság a szürkeárnyalatos megjelenítést részesítik előnyben, mivel az A-módú leképezésekkel kapott információt a szürke 256 árnyalata plasztikusabban adja vissza a rendelkezésre álló 16-féle színnel.<sup>51</sup>

A kép kontrasztját a szövet belső tulajdonságai adják. A retina OCT képén látható struktúrák, annak ellenére, hogy a szövettani, keresztmetszeti képhez hasonló felépítést és rétegezettséget mutatnak, mégsem egyértelműen bizonyítható azok teljes mértékű egymásnak megfeleltethetősége. Ezzel együtt, több vizsgálat is rámutatott, hogy a különböző intenzitású pixelek alkotta rétegek OCT-képe párhuzamba állítható a szövettani felépítéssel és a patológiás eltérésekkel.<sup>52-54</sup>

Ez a kérdés intenzív vita tárgyát képezi, az OCT képen látható struktúrák egységes megnevezésére tett ajánlások közül a legújabbat jelenleg a Optikai Koherencia Tomográfia Nemzetközi Nevezéktan Bizottság (IN•OCT) fogalmazta meg, nemzetközi konszenzuson alapuló módon.<sup>54</sup> A konszenzus eredményét az 5. ábra mutatja be.



**5. ábra Az OCT nevezéktanáról szóló nemzetközi konszenzus (IN-OCT) az egészséges OCT képen látható képletekről.**<sup>54</sup> A képletek jelentése: Formed Vitreous, formált üvegtest; Internal Limiting Membrane, belső határhártya; 1. hátsó üvegtesti hártya; 2. Preretinális tér; 3. Idegrostréteg; 4. Ganglionsejtréteg; 5. Belső plexiformis réteg; 6. Belső nukleáris réteg; 7. Külső plexiformis réteg; 8.1. Külső nukleáris réteg; 8.2. Henle rostos réteg; 9. Külső határhártya; 10. Myoid zóna; 11. Ellipsoid zóna; 12. Photoreceptor külső szegmens; 13. Interdigitációs zóna; 14. Pigment epithelium/Bruch-membrán komplexum; 15. Choriocapillaris; 16. Sattler-réteg; 17. Haller-réteg; 18. Chorioidea-sclera határ.

Ez alapján a retina belső felszínén létrejövő visszaverődés az üvegtest és a retina közötti határon, azaz a belső határhártyán képződik. Az ez alatt elhelyezkedő belső hiperreflektív réteg szövettanilag az idegrostok rétegének felel meg. A réteg a maculától a papilla felé fokozatosan vastagodik. A külső hiperreflektív réteget a choriocapillaris réteg és a retinális pigment epithelium alkotja. Ezen rétegek és a pálcikák belső szegmentumainak hiperreflektív rétege között elhelyezkedő vékony hiporeflektív réteget a fotoreceptorok külső szegmentje alkotja. Eközött a két szembetűnő, erős reflektivitású réteg között található a kisebb optikai denzitású belső és külső plexiformis, illetve belső és külső nukleáris réteg valamint a ganglionsejtek rétege. A retina erek a megnövekedett reflektivitásuk révén ismerhetők fel. Ezen képletek az RPE és a ChCap rétegekből jövő jel felfogását meggátolhatják, vagyis lényegében echoárnyékot vetnek a retina mélyebb

szegmenseire. A ChCap nagyobb lumenű ereiről konvencionális OCT géppel általában csak gyenge jelerősségű kép nyerhető.

A macula vizsgálata mellett a látóidegfő vizsgálata is fontos területe az OCT alkalmazásának, ehelyütt azonban nem kívánunk ennek részleteibe bocsátkozni. A maculához hasonlóan a papilláról is radialis vagy volumetrikus tomogramokat szokás készíteni. A sugárirányú leképezések esetében a látóidegfő (optic nerve head, ONH) szerkezetét, illetve a perem vastagságát lehet megfigyelni. Az ONH körüli terület egybefüggő, cirkuláris leképezésével a látóidegbe tartó RNFL vastagságát lehet mérni.

#### **I.2.4. Kvantitatív mérések a retina OCT leképezésein**

Az OCT forradalmi szerepe nem csupán a retina struktúra kvalitatív leképezésében rejlett, hanem abban is, hogy lehetővé tette az eltérések objektív mérését és ezen keresztül követését. Ez a módszer különösen fontos szinte valamennyi retinát és látóideget érintő betegség, így többek között (a teljességre való törekvés igénye nélkül) a különböző etiológiájú macula oedemák, az időskori macula degeneratio, a retina dystrophiák, a maculalyukak, az epiretinalis membránok, idiopathias centralis serosus chorioretinopathia, RPE leválás, neurosensoros retinaleválás, optic disc pit, vagy akár a glaucoma, illetve a látóideg keringési betegségeiben is.

A klinikumban alkalmazott retinavastagság mérés a retina külső és belső határának a kijelölésén alapul. Amennyiben nem csupán ezt a kettő határt, hanem a különböző rétegeket is azonosítottuk (és a retina szövettani rétegeinek is megfeleltettük), úgy az egyes rétegek vastagságát is megmérhetjük, illetve az így kijelölt rétegek különböző optikai tulajdonsága is mérhetővé válik. Drexler és mtsai in vitro és in vivo tanulmányban mutatták meg, hogy a retina élettani működése optikai denzitási különbséget okozhat. Ezt a különleges, M-módú OCT képalkotást optophysiológiának nevezték el.<sup>3, 4</sup> Ez alapján feltehető, hogy a reflektancia változások vizsgálata is elősegítheti a retina kórélettanának megismerését.

#### **I.2.5. A macula OCT képek szegmentációja**

A macula OCT leképezések értelmezésének első lépese a retina rétegeinek szegmentációja. A kereskedelmi forgalomban jelenleg elérhető OCT gépek többségének a gyári szoftvere a retinarétegek automatikus szegmentációját csak korlátozottabb

mértékben tudja elvégezni, illetve azok adatai külső feldolgozásra csak nehezen hozzáférhetőek.<sup>55</sup> A retina teljes szegmentációjának hiánya számos fontos információ elvesztésével járhat. A kezdetekben (és sok esetben ma is) a munkacsoportok gyakran manuális szegmentációt alkalmaztak. Azonban ez a szegmentációs forma is számos hiányossággal rendelkezik: rendkívül időigényes, gyakoriak az inter- és intraobszerver hibák, valamint csak kis mennyiségű adat feldolgozását teszi lehetővé.

Az OCT térfogati scan kiértékelésére alkalmas automatikus szegmentációs szoftver kidolgozásában több kihívás is rejlik, ilyenek a kép zajossága, az árnyékokat adó véregek jelenléte, valamint a különböző patológiás folyamatok. Mindezen kihívásoknak egyaránt eleget tevő algoritmus jelenleg nem elérhető sem kutatási célú, sem pedig kereskedelmi célú alkalmazásban. Az eddig ismert kísérleti algoritmusokat a bemeneti információjuk dimenziója alapján csoportosíthatjuk A-scan, B-scan és térfogati scan alapúakra.

#### ***1.2.5.1. A-scan alapú szegmentálás***

Az A-scan-en alapuló szegmentációs módszerek az OCT kép A-scanjeinek intenzitásprofiljában megjelenő pozitív és negatív irányú csúcsok által meghatározott pontok alapján összefüggő vonalat alkotnak. Ezek megfelelő működéséhez emeltebb szintű zajcsökkentő módszerek alkalmazására lehet szükség. Az algoritmusok nem minden kép esetében működnek hibátlanul.<sup>13, 56-58</sup>

#### ***1.2.5.2. B-scan alapú szegmentálás***

A leggyakrabban alkalmazott képszegmentálási módszerek, mint a thresholding, az aktív kontúr, a mintázat keresés, illetve a legrövidebb út alapú gráf módszerek az OCT B-scaneknek a feldolgozásában is fontos szerepet játszanak. A thresholding módszer az intenzitás abszolútértéken alapul, a megoldás esetfüggő és más OCT készülék esetében nem alkalmazható.<sup>59</sup> Az aktív kontúr feldolgozási módszerű technikát rágszáló retinák szegmentációjában alkalmazta Yazdanpanah és munkacsoportja.<sup>60</sup> A mintázatkeresésen alapuló módszert Fuller és mtsai mutatták be.<sup>61</sup> Ennek működéséhez SVM (support vector machine) segítségét is igénybe vették a retina vastagságának megállapításához egészséges, valamint macula degenerációs egyének esetében. A retinahatárok kijelölésének pontossága igen alacsony volt (6 pixel hiba), 10 perces betanítási és 2 perces futtatási idővel. A random forest osztályozó megközelítést a

retinarétegek határainak feltérképezésére alkalmazták, a 9 réteg esetében 4,3 mikron pontossággal. Ez a megközelítés egy gráf alapú, automatikus algoritmus, mely a retina 8 rétegének szegmentációjára képes, 1 pixel pontossággal, és a retinabetegségek esetén is megbízhatóan alkalmazható.<sup>62</sup>

### ***1.2.5.3. Térfogati scan alapú szegmentálás***

A legújabb algoritmusok a szomszédos ún. frame-ek térbeli elhelyezkedésének segítségével határozzák meg a retina 3D-s felületét. Abrámoff és Dufour munkacsoportja ilyen módon vizsgálta számos retina OCT 3D-s felületét, a Li és mtsai ajánlása alapján alkotott gráf legkevesebb szükséges felszínének meghatározása által.<sup>63-65</sup> Ez a két munkacsoport két különálló szoftvert fejlesztett ki, az IOWA referencia algoritmust és a Dufour-féle szoftvert, melyek alkalmazása kutatási célra ingyenes.<sup>66, 67</sup>

### **1.2.6. Képmínőség, műtermékek és szegmentációs hibák az OCT képeken**

Több vizsgálat is megmutatta az OCT teljes retina vastagság mérések relatíve magas reprodukálhatóságát.<sup>68-72</sup> Fontos megjegyezni azonban, hogy az OCT készülékekbe gyárilag telepített vastagság mérő alkalmazások gyakran ejtenek hibát. A mérést nagyban befolyásolhatják a műtermékek, „operátor” (vizsgáló) által ejtett hibák, decentralizációs hibák, valamint az algoritmus működésének hibái. Ezért a megfelelő minőségű képképzés az OCT alkalmazása során elengedhetetlen a betegség progressziójának és a terápiára adott válasznak a pontos és reprodukálható meghatározásához.

A határkijelölés pontosságát ezenkívül jelentősen befolyásolja a mintából nyerhető OCT-jel erőssége is. A retina OCT képe alapján végzett kvalitatív és kvantitatív mérésekhez is elengedhetetlen a jó minőségű felvétel. A jelerősség objektív jellemzésére a jel-zaj arányt alkalmazzák. A gyártók többsége az OCT beépített szoftvere segítségével ad valamilyen visszajelzést a kapott képek minőségéről, ilyen pl. a Zeiss Cirrus OCT készüléke esetén az SS (signal strength) minőség faktor, ami a retinából nyerhető összes OCT jel teljes mennyiségén alapuló érték. Ezen értékek klinikai használhatósága azonban nem teljesen megalapozott, ugyanis Stein és mtsai 2006-os vizsgálata szerint az SS az operátor szubjektív ítéletét tükrözi az OCT képről, leginkább az SNR és az SS értékek egyformaságát jelzi.<sup>73</sup> Ezzel együtt, a kép minőségi mutatói jól tükrözhetik a hibás szegmentáció valószínűségét.<sup>74</sup>

A kép minőségét a szem törőközegeinek eltérései és a retina patológiás folyamatai is nagyban befolyásolhatják.<sup>75, 76</sup>

Ray és munkatársai a műtermékek 6 típusát különítették el TD-OCT alkalmazása esetén, két kategóriába foglalva:<sup>75</sup>

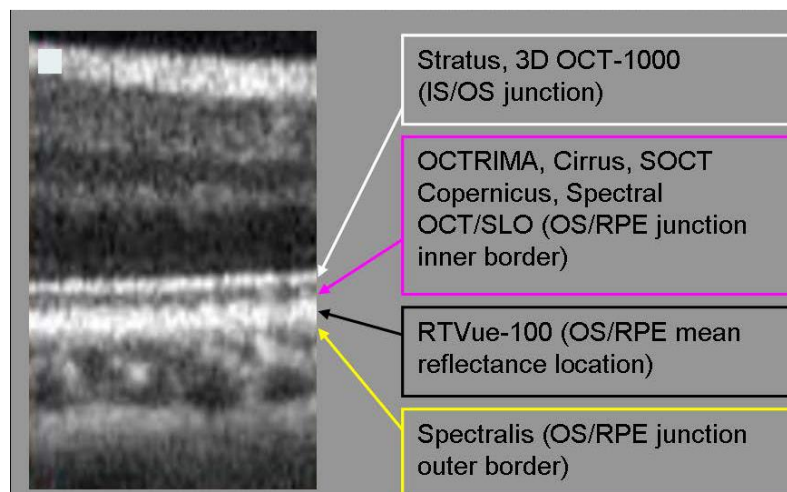
- I) Műtermékek, melyek OCT készülékekbe gyárilag telepített vastagság mérő alkalmazások korlátozottságai miatt keletkeznek:
  - 1) belső retinahatár téves kijelölése;
  - 2) külső retinahatár téves kijelölése;
  - 3) műtermék, mely a rossz minőségű OCT kép feldolgozása okoz.
- II) Műtermékek, melyek a rossz minőségű felvételek miatt jönnek létre, az „operátor” hibájából:
  - 4) “off center”, amikor a fovea centrumot rosszul határozza meg;
  - 5) “cut edge”, amikor a scan szélét helytelenül állapítja meg;
  - 6) “out of register” amikor a scan képe felfelé mozdul el, így a belső retina részlegesen hiányzik a scan-ről.

Mindezen hibák SD-OCT alkalmazása esetében is előfordulnak, habár kevésbé gyakran. Ezeken kívül érdemes még a következő, újabb műtermék típusok megjelenésével számolni:

- 1) “Tükröződés”, amikor a még nem megfelelő eszköztávolság esetén a macula fordított irányú képéről alkot az eszköz képet;
- 2) A belső vagy külső retinahatárt kijelölő szegmentációs vonalak részleges hiánya;
- 3) A belső vagy külső retinahatárt kijelölő szegmentációs vonal teljes hiánya.

A retina vastagság mérési eredményei nehezen összehasonlíthatóak a különböző TD- és SD-OCT eszközök között, ugyanis a retina külső határának más-más képletet tekintenek. A harmadik generációs Stratus OCT és a negyedik generációs Topcon 3D OCT-1000 a fotoreceptorok külső és belső tagja közötti kapcsolódás területét tekinti határnak. A negyedik generációs Cirrus, SD-OCT Copernicus és Spectral OCT/SLO a fotoreceptor külső tagjának és a RPE kapcsolódásának belső határát tekinti a retina külső határának. Az RTVue-100 az OS és RPE kapcsolódásának legreflektívabb részét, míg a Spectralis az OS és RPE kapcsolódásának külső részét jelöli ki a vastagságméréshez.<sup>77</sup> (6. ábra)





**6. ábra A külső retinahatár kijelölése különböző OCT készülékek beépített szoftverének segítségével.<sup>77</sup>**


Többen végeztek összehasonlító vizsgálatot a TD-OCT és több gyártó SD-OCT gépei közötti különbségek feltérképezésére. Ezek a vizsgálatok egészséges és különböző retinabetegséggel rendelkező egyének bevonásával arra mutattak rá, hogy a retinabetegség súlyosságának mértékével arányosan nő a képalkotási hibák száma. Giani és munkacsoportja emögött annak a lehetőségét látta, hogy az egészséges retina felépítésnek megfelelő hyper/hyporeflektív arányú kép kiértékelésére írt szoftver a beteg retina esetében megváltozott reflektivitású réteghatárt nagyobb hibázási aránnyal ismeri fel a szürkeárnyalatos képen.<sup>78</sup> Emellett szól az a tapasztalatuk is, hogy a különböző OCT gépek hasonló hibákat ejtettek azonos patológiás eltérések esetében.<sup>75, 79, 80</sup> Az epiretinalis membránok esetében a hibák gyakrabban jelentkeztek a centrumon kívüli területen. A neovascularis és nem-neovascularis időskori macula degeneratiós (az angol kifejezés után, AMD) csoportok mindkettőjében a retina külső határvonalának kijelölésében akadtak gyakori hibák.<sup>81</sup> A maculalyuk esetében a lyuk alakjának kijelölése okozta a legtöbb hibát. A lyukat környező területek esetében a külső retinaréteg téves kijelölése következtében a retinavastagságot a gyári program túlbecsülte. Súlyos myopia esetében is a külső retinahatár kijelölése okozott gyakran gondot, melyet a reflektivitás és a retina vastagságának szignifikáns csökkenésével magyaráztak. Az OCT kép decentrálásának hibáját uveitises szemek esetében tapasztalták, a törőközegek átlátszatlansága miatt.<sup>55</sup>

Giani és mtsai vizsgálatában az OPTOVUE cég RTVue SD-OCT modellje nem okozott hibát egészséges alanyok esetében, de a neovascularis AMD vagy cystoid

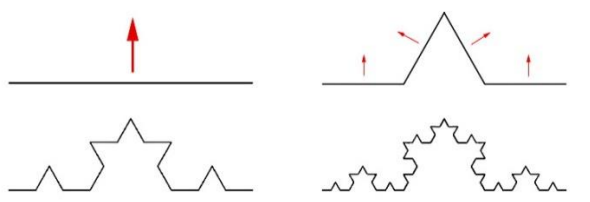
macula oedema esetén a betegek 58,3% és 38,4%-ában voltak hibák kimutathatóak, a legtöbb esetben a centrum területét érintve.<sup>81</sup> Hasonlóképpen, Ho és mtsai klinikai szempontból szignifikáns hibákat észleltek a macula centralis területén, a RTVue alkalmazásával, az AMD-ben szenvedő egyének szeméinek 69%-ában, a diabeteses macula oedemában (DME) szenvedő betegeknek pedig 25%-ában.<sup>82</sup> Érdekes módon a tanulmányban használt egyéb SD-OCT eszközök alacsonyabb hibarányt mutattak; számos tanulmány azonban megállapította az RTVue mérések magas reprodukálhatóságát.<sup>82-85</sup> Han és mtsai két különböző SD-OCT készülékben vizsgálták a műtermékek típusát és gyakoriságát négy különböző betegcsoportokban és egészséges egyénekben.<sup>55</sup> A műtermékek gyakorisága az egészséges és a patológiás szemek között szignifikáns különbséget mutatott a legtöbb hibatípusban. Az AMD-s betegek szemében a külső retinális határ hibás azonosítása gyakoribb volt, mint a belsőé, az RPE és a külső retina rétegek átépülése miatt; a vizsgálat 5.1% és 8% -ában volt klinikailag szignifikáns hiba jelen. Schneider és mtsai. a diabeteses retinopathiában (DRP) szenvedő betegek vizsgálatánál vizsgálták a retina határkijelölési hibáit (RBDE) tartalmazó Stratus OCT-képeket.<sup>86</sup> A legtöbb műterméket a kemény exudátumok (41,5%), a cytooid macula oedema (31,7%) és fibrovascularis proliferatív szövetképződés (17,0%) okozták. Costa és mtsai a külső RBDE-k jelenlétét vizsgálták a retina különböző patológiás eseteiben, többek között a DME-ben.<sup>87</sup> Megállapították, hogy a külső retina határokon két hyperdenzitású réteg van, a belső pedig a vastagságmérésben alkalmazott belső határvonalat alkotja. Song és mtsai. a szegmentációt és az RBDE-ket vizsgálta egészséges és retinális vagy subretinális betegségben szenvedők szemében, SD-OCT alkalmazásával.<sup>88</sup> A neovascularis AMD-s szemek 95,2% -ában fordultak elő szegmentációs hibák, és mind a belső, mind a külső határok kijelölésében. A belső RBDE-k szintén gyakoriak voltak a DME szemében (68%), míg a normál szemekben a szegmentálási hibák gyakorisága 30% volt. A centralis 1 mm-es régió hibáit a két vizsgálati csoportban két protokollal (12 macularis vizsgálat és 3D-s maculatérfogó-vizsgálat) is vizsgálták. A két protokoll esetében a centralis kijelölési hibák gyakorisága a legmagasabb a subretinális csoportban (77,4% és 83,9%) volt, kevesebb hibával a retina csoportban (67,7% és 68,9%) és a normál csoportban (27,5% és 22,5%).

### I.2.7. A fraktálok; a szemfenék szerkezetének fraktálanalízise

A fraktál egy olyan absztrakt objektum, amely a természetben előforduló objektumok leírására és szimulációjára alkalmazható. A köztudatban “önhasonló alakzatnak” nevezik, amit olyan részek építenek fel, melyek mindegyike az egészhez nagyon hasonló, annak kicsinyített másolatának látszik. Az alakzat ezáltal egy részének felnagyításával is éppoly részletgazdag képet mutat, mint messziről megvizsgálva a nagy egész. (7. és 8. ábra)<sup>89</sup>



7. ábra. A fraktálok egy típusos példája, az ún. Mandelbrot-halmaz.<sup>90</sup>



8. ábra A fraktálok létrehozásának ismert példája, az ún. Koch-féle görbe.<sup>91</sup>

Maga a fraktál fogalmának általánosan elfogadott, tudományos definíciója első leírása óta is viták alapját képezi. Az elnevezése Benoit Mandelbrot matematikus nevéhez köthető, aki 1975-ös cikkében nevezte először így. A szó a fractus latin eredetű melléknévből ered, amely elsősorban töröttet, darabosat, másodsorban szabálytalant jelent. Ez az elnevezés ezáltal az alakzatokat határoló vonalak vagy felületek szabálytalanságára, gyűröttségére utalhat, mely matematikai értelemben a fraktálok differenciálhatatlanságát jelzi (vagyis azt, hogy nincs olyan szakaszuk, amely lineáris függvénnyel leírható lenne). Az elnevezés egyúttal a fraktál törtdimenziós tulajdonságára is utalhat. A klasszikus geometriával szemben, ahol egy alakzat dimenziója egész számokkal leírható, a fraktálgeometriában annak gyűröttsége,

csavarodása folytán egy globálisan egydimenziós alakzat többdimenziósként is viselkedhet. A fraktálgeometriában alkalmazott fraktáldimenzió (FD) olyan arányt jelöl, amely statisztikai indexet ad a bonyolultságnak, összehasonlítva azt, hogy egy fraktál minta részlete hogyan változik a skálával, amivel mérjük. Érdeemes megjegyezni, hogy a fraktáldimenzió a fentiekből részben következőképpen nem szükségszerűen egész számot jelöl.<sup>89, 92</sup>

A fraktál analízisnek több formája is ismert, a leggyakrabban az ún. cella számlálást (box-counting) és a multifraktál analízist alkalmazzák. Az elemzések közös jellemzője, hogy a teljesítményértékeléshez referencia-minták szükségesek, a minták létrehozásához pedig különböző, erre a célra fejlesztett szoftvert alkalmaznak.<sup>93</sup>

Mandelbrot a fraktál kifejezést a geometriai alakzatok mellett természeti jelenségekre is kibővítette.<sup>94</sup> A fraktál így a matematikai értelemben fraktálszerű megjelenést mutató mintázatok és természeti képződmények modellezésére is alkalmassá vált, leírhatóvá téve annak több hosszúsági skálán is tapasztalható szabálytalanságát. Mandelbrot első ezzel kapcsolatos jelentős publikációja a Britannia partvonal-hosszának leírásával foglalkozó 1967-es cikke volt, melyben annak önhasonlóságát és annak mérésében szerepet játszó frakcionális dimenziót már említette, azonban a fraktál kifejezést a jelenségre még nem alkalmazta.<sup>95</sup>

A fraktálok ismerete, a FD és fraktálanalízis számos tudományterületen hasznosnak bizonyult, az elméleti matematikától kezdve a kémián, orvostudományon, közgazdaságtanon, informatikán, geológián, régészeten át a művészetekig.

A fraktálanalízis módszerét a képfeldolgozásban is alkalmazzák. A fraktálanalízis segítségével a vizsgált kép alapján mérhető mennyiségek szabálytalansága és bonyolultsága a fraktáldimenzió keresztül számszerűsíthetővé válik.<sup>96</sup>

A fraktálanalízis az orvoslás területén is alkalmazható a vizsgált képlet struktúrájának és textúrájának leírására.<sup>97</sup> A textúra a képen belüli intenzitásértékek térbeli eloszlásaként definiálható. Az OCT képek esetében a textúra az intenzitásértékek térbeli eloszlásaként írható le, ahol az egyes képpontokban az intenzitás a beeső fény visszaverődése. A visszavert fény a szövetfelépítéséről hordoz információt, mint például a sejtrétegek irányáról, funkciójáról vagy betegség esetében éppen a diszfunkciójáról.

A fraktálanalízist az idegtudományok területén is széleskörűen alkalmazzák, ugyanúgy az EEG, mint az MRI képek elemzésében.<sup>98-101</sup> Sclerosis multiplex esetében Villoslada és mtsai a fehér és szürkeállomány MRI képeinek voxel-alapú fraktáldimenzionális vizsgálatát végezték el, cella számlálási technika alkalmazásával.<sup>102, 103</sup> A fehérállomány látszólag érintetlen részén is különbséget láttak az egészséges és a betegek között, valamint a corticalis szürkeállomány 3 dimenziós fraktáldimenzió vizsgálata (3DFD) a fraktáldimenzió szignifikáns növekedését mutatta a betegekben, miközben a lézió nagysága és a T1/T2 súlyozott kép fraktáldimenziói között is korreláció volt látható.<sup>102</sup> Érdekes módon a funkcionális tesztek eredményével a fraktáldimenzió nem mutatott összefüggést. Vizsgálatukban CIS betegek szürkeállományában is látták a 3DFD növekedését, míg például Alzheimer betegekben a szürkeállomány 3DFD csökkenését látták egészséges fiatalokhoz képest. Az idősebb egészséges és a fiatal egészséges csoport között is a szürkeállomány 3DFD csökkenését mutatták ki.<sup>103</sup>

A szemészetben számos kutatás foglalkozott a retina érrendszer fraktál tulajdonságainak a vizsgálatával és ennek diagnosztikában betölthető szerepével. A legtöbb tanulmány a fraktáldimenziót diszkriminációs faktorként alkalmazta a szembetegségek kimutatásában és diagnosztikájában.<sup>104-107</sup> Korábbi vizsgálatok a retina érhálózat teljes elágazási mintázatában megfigyelhető globális változást egyetlen paraméterként kezelték, az érhálózat jellemzőinek globális elemzése azonban figyelmen kívül hagyhatja a szerkezet nagyon korai változásait, és ezért nem érzékeny az adott betegség korai manifesztációjára.

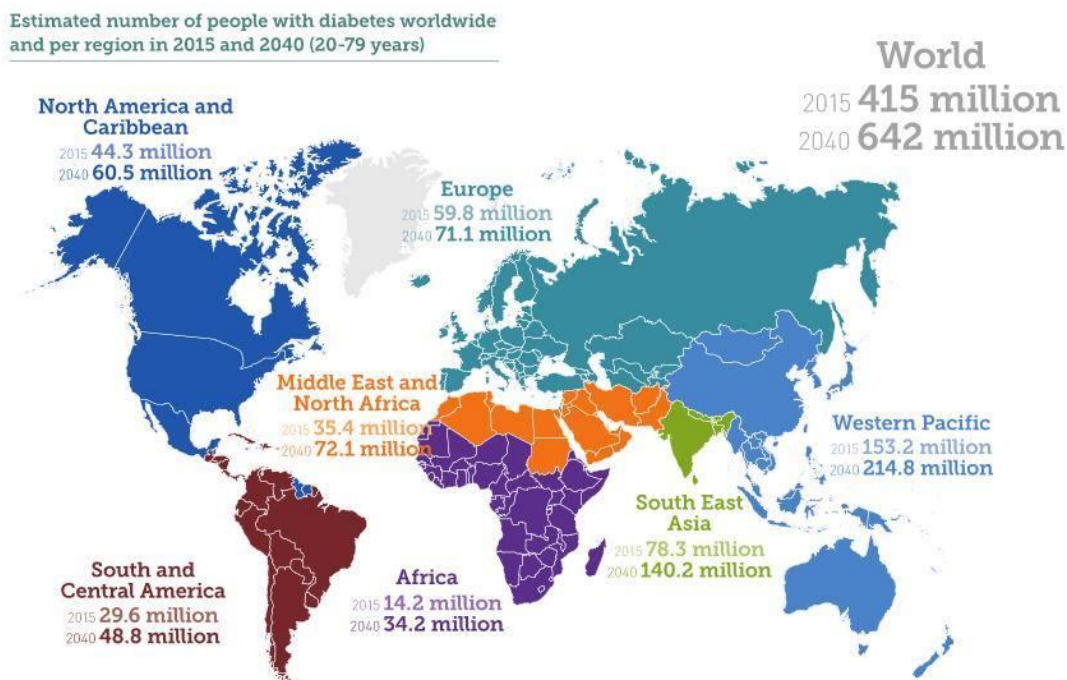
Eddig az OCT adatok fraktál alapú elemzését a fotoreceptor mátrix átrendeződésének és a látás helyreállításának a számszerűsítésére, a retina idegrostréteg korai glaucomás károsodásának azonosítására, valamint a kóros rendellenességek területében leírható kapilláris integritás mutatójaként alkalmazták.<sup>108-110</sup> A korai idegvesztéssel társuló, több retinális réteget is érintő folyamatok esetében, mint a SM vagy a DM, a retinarétegek adott területének vastagságváltozását és a szövet textúráját még eddig nem alkalmazták a betegségek diszkriminációs faktoraként.

### I.3. A diabetes mellitus és a szem

A diabetes mellitus egy krónikus anyagcsere-betegség, melynek központjában a szénhidrát anyagcsere zavara áll, azonban a zsír- és fehérje-anyagcserét is jelentősen befolyásolhatja. A betegség a hasnyálmirigy inzulin-termelésének viszonylagos csökkenése, vagy teljes hiánya miatt, valamint az inzulinhatás elmaradásából eredően alakul ki.<sup>111</sup>

#### I.3.1. Epidemiológia és gazdasági hatás

Az International Diabetes Federation (IDF) Diabetes Atlas szerint 2015-ben 415 millió felnőtt cukorbeteg volt ismert, mintegy négyszer annyi, mint 1980-ban (108 millió).<sup>112</sup> A betegség prevalenciája az 1980-ban felmért 4,7%-ról mostanra 8,5%-ra emelkedett az elmúlt 10 év során, az alacsony és közepes jövedelmű országok esetében nagyobb mértékben. Az előrejelzések szerint ez a tendencia további növekedést mutat, így 2040-re előreláthatólag a betegek száma 642 millióra, a prevalencia pedig 10,4%-ra fog nőni.<sup>112, 113</sup> (9.ábra)



9. ábra A diabetes mellitusban szenvedő betegek becsült száma 2015-ben és a feltételezhető számuk 2040-ben.<sup>112</sup>

Az NCD Risk Factor Collaboration (NCD-RisC) 2015-ös tanulmányának költségbecslése alapján a cukorbetegség közvetlen éves költsége a világon meghaladja a 827 milliárd dollárt.<sup>114</sup> Az International Diabetes Federation (IDF) felmérése szerint a cukorbetegsége fordított globális egészségügyi kiadások több mint háromszorosára nőttek a 2003 és 2013 közötti időszakban, a cukorbetegség számának növekedése és az egy főre eső kiadásainak növekedése eredményeként.<sup>113, 115</sup>

### **I.3.2. A diabetes mellitus típusai**

Az 1-es típusú cukorbetegséget (T1DM) az inzulin termelés hiánya jellemzi a szervezetben, ezért a betegeknek inzulint kell alkalmazniuk, hogy szabályozzák a glükóz mennyiségét a vérben, ugyanis inzulin nélkül nem tudnak túlélni. Az 1-es típusú cukorbetegség oka nem teljesen ismert, és jelenleg a megelőzése sem megoldott. A tünetek közé tartozik a túlzott vizeletürítés és szomjúság, folyamatos éhség, fogyás, látásváltozások és fáradtság, illetve a cukoranyagcsere zavara miatt kialakuló ketoacidotikus kóma.

A 2-es típusú cukorbetegséget (korábban úgynevezett nem inzulinfüggő vagy felnőttkori diabetes, T2DM) a szervezet inzulinra való reakciójának csökkenése okozza. A cukorbetegség nagy többsége, mintegy 90% a világon a betegség ezen típusába tartozik.<sup>116</sup> A tünetek hasonlóak lehetnek az 1-es típusú cukorbetegségéhez, azonban kevésbé markánsak, esetleg hiányozhatnak is. Ennek eredményeképpen a betegséget évekig nem diagnosztizálják, a szövődmények hívhatják fel rá a figyelmet. Sokáig a 2-es típusú cukorbetegség csak felnőtteknél volt megfigyelhető, azonban a gyermekkori elhízás drasztikus növekedése miatt ma már egyre nagyobb mértékben, gyermekkorban is előfordul.<sup>117</sup>

A csökkent glükóz tolerancia (IGT) és emelkedett éhomi vércukorszint (IFG) köztes állapotot jelentenek a normál vércukorszint és a cukorbetegség (különösen a 2. típusú) között, bár az átmenet megfelelő odafigyeléssel elkerülhető is lehet. Az IGT vagy az IFG állapot fokozott kockázatot jelenthet a szívroham és stroke kialakulására.<sup>118</sup>

A gesztációs cukorbetegség (GDM) a várandóssági idő alatt jelentkező átmeneti állapot. Kialakulása hosszú távon a 2-es típusú cukorbetegség kockázatát jelentheti.<sup>119</sup> A terhességi és cukorbetegségben szenvedő nők fokozottan veszélyeztetettek a terhesség és a szülés során fellépő szövődmények kockázatára. A gesztációs cukorbetegség

felismerésében kiemelkedő jelentőségű a második trimeszterben végzett cukorterheléses szűrés.<sup>120</sup>

### **I.3.3. A diabetes mellitus szövődményei**

A DM akut és krónikus szövődményekkel járhat. Az akut szövődmények közé soroljuk a ketoacidotikus comát és a hyperozmoláris nem ketotikus állapotot, valamint a hypoglykaemiás comát. A krónikus szövődményeket vascularis és neuropathiás károsodások szerint csoportosítják, az előbbi csoporton belül micro- és macrovascularis érintettségű típusokat különböztetnek meg.<sup>121</sup> A macrovascularis szövődmények ischaemiás szívbetegség, az agyi erek szűkülete, ischaemiás agyi infarktus, vagy perifériás artériás szűkület formájában jelentkezhetnek, mely utóbbi fekélyek és gangraena kialakulása miatt végül az amputációk leggyakoribb okát képezi. A DM továbbá a fertőzésekkel szembeni rosszabb ellenálló képességet, illetve meddőséget is okozhat.

A betegség szövődményeként kialakuló microangiopathia a retina (retinopathia) a vese glomerulusai (nephropathia) és a cardiomyocyták (cardiomyopathia) károsodásával jár. A nem megfelelő, magasabb vércukorszint a kiserek falainak átalakulásához vezet. A megvastagodott, de gyengébb falú érből gyakran alakulnak ki vérzések, illetve különböző fehérjék kiáramlása is lehetővé válik. A meglassult véráramlás nem tudja megfelelő mennyiségű oxigénhez és tápanyaghoz juttatni az érintett szervek sejtjeit, illetve a thrombocytáknak is kedvez; ennek okán gyakran okozhat ischaemiás eltérést vagy a kis artériák elzáródását. A betegség korai felfedezése és megfelelő vércukor beállítás nélkül a fenti microvascularis történéseken keresztül végtag-amputációhoz, vaksághoz és veseelégtelenséghez vezethet.

A betegség során kialakuló neuropathiás szövődmények mögött a magas vércukorértékek miatt kialakuló metabolikus változások idegsejtekben okozott eltérései és az azokat tápláló kiserek patológiás változásai együttesen állnak. Az anyagcsereváltozások közetkeztében az idegsejtek funkciójában és felépítésében sérülések alakulnak ki, mely végül demyelinizációhoz és az axonok atrófiájához vezethet. A diabeteses neuropathia négy formáját különböztetjük meg: perifériás neuropathia, proximális neuropathia, fokális neuropathia és autonóm neuropathia. A



szemészeti neuropathiás eltérések legtöbb esetében az agyidegeket érintő, fokális neuropathia csoportjába sorolhatóak.

A DM a szemgolyó, a szemideg és a szem járulékos szerveiben is számos szövődményes megbetegedést okozhat. Ezek széles körét, a betegség szemgolyón belüli és kívüli érintettsége alapján rendszerezve a 1. táblázat tartalmazza.

### 1. táblázat A cukorbetegség szemészeti szövődményei.

| Szemgolyón kívül jelentkező szövődmények  | Szem belsejében jelentkező szövődmények  |
|---|--|
| <p>Szemhéjszéli gyulladás (blepharitis), xanthelasma</p> <p>Száraz szem szindróma</p> <p>Kötőhártya értágulatok</p> <p>Orbitalis mucormycosis</p> <p>Külső szemmozgató izmok paresise:</p> <ul style="list-style-type: none"> <li>• n. oculomotorius (III.)</li> <li>• n. trochlearis (IV.)</li> <li>• n. abducens (VI.)</li> </ul> | <p>Csökkent cornea érzékenység, nehezen gyógyuló erosiok</p> <p>Elülső szemcsarnok melaninpigmentációja</p> <p>Nyitott zugú glaucoma (diabetese betegekben előfordulása gyakoribb)</p> <p>Rubeosis iridis, goniorubeosis</p> <p>Secunder glaucoma a goniorubeosis következtében</p> <p>Közelve tekintési alkalmazkodóképesség (akkomodáció) romlása</p> <p>Fénytörésváltozások, átmeneti rövidlátóság, túllátóság</p> <p>Időskori szürkehályog korai jelentkezése, diabetese hópehely cataracta</p> <p>Látóideg neuropathia</p> <p>Diabetese retinopathia</p> <p>Diabetese macula oedema</p> |

#### I.3.4. A diabetese retinopathia

A DRP egy 2010-es felmérés szerint a mérsékelt vagy súlyos látáskárosodás 1,9%-át és a vakság 2,6%-át okozza átlagosan a világon.<sup>122</sup> A vizsgálati eredmények alapján a cukorbetegség okozta retinopathia prevalenciája 35%, míg a proliferatív retinopathiáé 7%. A retinopathia kialakulásának esélyét növeli a T1DM hosszú idejű (>15 év) fennállása, T1DM-ben a nephropathia állapota, a kaukázusi rassz, az alacsonyabb társadalmi-gazdasági helyzet, valamint a várandós állapot is.<sup>123</sup> A

kialakulásának esélyét és progresszióját azonban megfelelő életmódváltással és terápiával csökkenteni lehet.<sup>124</sup> Ennek kulcsfontosságú lépése a vércukor (HbA1c: 6,5-7,5%, éhomi glükóz: 5,0-7,2 mmol/l), a vérnyomás (lehetőleg 130/80Hgmm) és a vér koleszterin szintjének (<4,0mmol/l) rendezése.<sup>125</sup> Ezen kívül a rendszeres mozgás, túlsúly esetén fogyás, a cigarettázásról való leszokás, kiegyensúlyozott diéta, mérsékelt alkoholfogyasztás, alacsony sóbevitel, magas omega-3 zsírsav tartalmú élelmiszerek, 9 zöldség/gyümölcs egység napi fogyasztása ajánlott.<sup>123, 126</sup>

Schneider és Süveges 2002-ben végzett felmérése szerint a Magyarországon kezelt cukorbeteg 60,24%-ánál alakult ki DRP, T1DM-ben 23,51%-ban, T2DM-ben 65,40%-ban.<sup>127</sup> A vakság előfordulását Németh és mtsai országosan 4,23%-nak találták, azonban Budapesten csak 1,98% volt.<sup>128</sup> Szabó és mtsai non-mydiatikus funduskamerával végzett szűrővizsgálaton alapuló felmérésében a vizsgált betegek 74,5%-ánál retinopathia nem volt látható, míg 15,5%-ban volt a DRP egyértelműen detektálható. A DRP súlyossági szintjei szerint 13,55% enyhe, vagy közepes nem proliferatív, 0,59% súlyos és 1,39% proliferatív DRP volt diagnosztizálható.<sup>129</sup>

Németh János és munkatársainak legfrissebb, 2017-ben publikált reprezentatív RAAB (rapid assessment of avoidable blindness) vizsgálata alapján, Magyarországon az 50 év feletti lakosság 20%-a cukorbeteg, akik közül 27,4%-nak még sosem volt szemészeti vizsgálata (aminek az aránya épp Közép-Magyarországon a legalacsonyabb, 19.1%). Vizsgálatukban a cukorbeteg körében a DRP, illetve macula oedema előfordulása 20.7%, a látást veszélyeztető retinopathia előfordulása 4,3% volt.<sup>130, 131</sup>

Fontos megjegyezni, hogy Nyugat-Európában a hatékonyabb szűrésnek, korai gondozásba vételnek, valamint a jobb beteg-együttműködésnek köszönhetően a diabeteses eredetű vakság előfordulása lényegesen alacsonyabb, mint hazánkban.<sup>123, 132,</sup>

133

#### ***1.3.4.1. A diabeteses retinopathia osztályozása***

A diabeteses retinopathia osztályozásában jelenleg az Early Treatment Diabetic Retinopathy Study (ETDRS) beosztását tekintik arany standardnak. Ez a beosztás sztereo szemfenéki fotókon alapul, reading centerben történő kiértékelést tételez fel és ezért inkább csak kutatásokban használt. Évtizedekkel ezelőtt a különböző nemzetek részben az ETDRS-re alapozva kidolgozták a saját beosztásaikat, ezek azonban nem

voltak egységesek. A hazánkban elvileg érvényben levő beosztás a praeretinopathia, a non-proliferatív, a praeproliferatív és proliferatív stádiumokat különbözteti meg, a macula oedema mellett.<sup>134</sup>

A különböző beosztásokat egységesítendő, illetve a nemzetközi összehasonlításokat egyszerűsítendő az American Academy of Ophthalmology (AAO) 2013-ban megalkotott egy osztályzási rendszert, ami nemzetközi szakértők konszenzusán alapul. A beosztás külön vizsgálja a DRP és a DME súlyosságát és jelenlétét, az osztályzási kritériumokat a 2 és 3. táblázat, valamint az alábbi két alfejezet foglalja össze.

#### *1.3.4.1.1. A diabeteses retinopathia diagnosztikus jelei és osztályozása*

A DRP klinikai megjelenését, illetve súlyosságát tekintve két főbb csoportra bontható: a nem proliferatív és a proliferatív formára.

A nem proliferatív diabeteses retinopathia (NPDR) esetében a már korábban említett, microvascularis eltérések a tartósan magasabb vércukorszint miatt keletkező anyagcseretermékek hatására következnek be. Az érelváltozás első jele leggyakrabban a microaneurysmák megjelenése, melyek sérülékenysükből kifolyólag később retinális vérzésekhez is vezethetnek. A vérzések megjelenésük alapján pontszerű-, csíktolt vagy tócsás vérzések lehetnek, melyek különbségét a retinarétegek közötti elhelyezkedésük okozza.

A sérült kapillárisok permeabilitás változása miatt egyes plazmaalkotók, lipoproteinek és folyadék kiáramlása következhet be, melyek retinarétegek közötti megjelenése oedemához és kemény exsudátumok lerakódásához vezet. A folyadék kiáramlása miatt kialakuló vér viszkozitás növekedés a thrombocyta aggregációnak kedvez, mely kapilláris elzáródásokhoz, non-perfundált területek kialakulásához vezethet. A retinális vénák átalakulása következtében kaliberingadozások is láthatóvá válnak a szemfenéken, valamint az intraretinalis microvascularis abnormalitások (IRMA) megjelenése is a DRP előrehaladottságát jelzik.

A DRP súlyosabb, proliferatív formája (PDR) már a retina belső határán túlra is terjedhet. Az erre a stádiumra jellemző érújdonképződést és a kötőszövet proliferációját a retina ischaemiás területeinek sejtei által termelt növekedési faktorok indítják meg. A neovascularisatio azonban sokkal vékonyabb, törékenyebb erek kifejlődését eredményezi, mely miatt üvegtesti vérzések jöhetnek létre. Az idővel kötőszövetesen

átalakult proliferatív membránok zsugorodása következtében trakciós retinaleválás alakulhat ki. A neovascularisatio a vascularis endothelialis növekedési faktor hatására az iris és a csarnokzug területét is érintheti, mely secunder glaucoma kialakulásához vezethet.

A DRP diagnózisának és a súlyossági állapotának az AAO által javasolt beosztását a 2. táblázat tartalmazza.<sup>124</sup>

## 2. táblázat A diabeteses retinopathia osztályozása

| Súlyosság szintje  | Hátsó pólus eltérései   |
|--------------------|---|
| Nincs retinopathia | Nincs elváltozás  |
| Enyhe NPDR         | Csak microaneurysmák  |
| Közepes NPDR       | Súlyosabb, mint az „Enyhe”, enyhébb, mint a „Súlyos”  |
| Súlyos NPDR        | Amennyiben proliferatív retinopathia nem áll fent, az alábbi eltérések valamelyike (4:2:1 szabály): <ul style="list-style-type: none"> <li>• &gt; 20 intraretinalis vérzés a retina mind a 4 kvadránsában</li> <li>• Vénás kaliberingadozás 2 vagy több kvadránsban</li> <li>• Kifejezett IRMA 1 vagy több kvadránsban</li> </ul> |
| PDR                | Az alábbi eltérések valamelyike: <ul style="list-style-type: none"> <li>• Neovascularisatio</li> <li>• Üvegtesti vagy preretinalis vérzés</li> </ul>  |

(AAO Preferred Practice Patterns rev. 2016, www.aao.org alapján)<sup>124</sup>

*Rövidítések: IRMA: intraretinális microvascularis abnormalitás; NPDR: non proliferatív diabeteses retinopathia; PDR: proliferatív diabeteses retinopathia*

### I.3.4.1.2. A diabeteses macula oedema diagnosztikus jelei és osztályozása

A macula oedema (DME) a retinális oedema egy megkülönböztetett formája, amikor az a sárgafolt területén jelentkeznek. Kialakulása gyakoribb hosszú ideje fennálló DM esetében, valamint súlyos NPDR esetében. A macula oedema egységes nomenklatúrája még nem teljesen megoldott, ugyanis a fundus fotókon alapuló klasszikus, és a későbbi fluoreszcein angiográfiás és OCT-kritériumok eltérnek egymástól.<sup>135, 136</sup> Megjelenése alapján a DME két típusát lehet elkülöníteni: a fokális és a diffúz DME-t.<sup>136</sup> A fokális forma esetében az oedema a macula egymástól elkülönülő,

kisebb területeit érinti. Kialakulásában fontos szerepet töltenek be az érsérülések, valamint a gyűrű alakú kemény exudátumok (ún. circinata degeneratio) kialakulása is az oedema jelenlétére utalhat. A macula oedema diffúz típusában kiterjedt folyadék kilépésről beszélhetünk, mely az intraretinalis kapillárisok barrier funkciójának sérülései miatt tapasztalható. A felgyülemlett folyadék a retina megvastagodását eredményezi. Az állapot rosszabbodásával a folyadék a retina külső plexiformis rétegében, cysta-szerűen ül meg, melyet cytooid macula oedemanak neveznek.

A klinikumban és a tudományos vizsgálatok nomenklatúrájában a mai napig használt, klinikailag szignifikáns macula oedema (az angol rövidítés alapján CSME) kifejezése alatt általában a macula centrumát érintő vagy annak érintettségével fenyegető retina megvastagodást és / vagy szomszédos kemény exudátumok jelenlétét értjük. A CSME-t két részre oszthatjuk az alapján, hogy a macula centrumot érint-e (ci-CSME) vagy pedig nem (nci-CSME). A diagnózis az ETDRS ajánlás alapján a következő állapotok valamelyikének fennállása esetében állapítható meg:

- A retina megvastagodása a macula centrumában vagy attól 500  $\mu\text{m}$ -en belül
- Kemény exudátumok jelenléte a macula centrumában vagy attól 500  $\mu\text{m}$ -en belül, a szomszédos retinaterületek megvastagodásával társulva. (Ez a kritérium nem vonatkozik azokra a kemény exudátumokra, amelyek a korábbi retinális megvastagodás sikeres kezelését követően maradnak.)
- A retina egy vagy több zónára kiterjedő, legalább papillányi megvastagodása, melynek bármely része a macula közepétől egy papilla átmérőn belül van.

A CSME a klinikai gyakorlatban közepesen praktikus, ezért a DME diagnózisának és súlyosságának az egyszerűbb (akár egyenes tükörrel is eldönthető) beosztására is tett javaslatot az AAO, amit a 3. táblázat tartalmaz.<sup>124</sup>

### 3. táblázat: A diabéteses macula oedema osztályozása

| Súlyosság mértéke                              | Hátsó pólus eltérései   |
|--|---|
| Nincs macula oedema                            | Retinális megvastagodás vagy kemény exsudatum nem látható   |
| Van macula oedema                              | Van látható retinális megvastagodás vagy kemény exsudatum   |
| Amennyiben a diabéteses macula oedema fennáll: |   |
| Enyhe  | Retinális megvastagodás vagy kemény exsudátumok jelenléte, messze a maculától                       |
| Közepes  | Retinális megvastagodás vagy kemény exsudátumok, melyek elérik a maculát, de a macula centrumát nem |
| Súlyos   | Retinális megvastagodás vagy kemény exsudátumok, melyek a macula centrumát is érintik               |

(AAO Preferred Practice Patterns, www.aao.org 2016 alapján) <sup>124</sup>

#### 1.3.4.2. A diabéteses retinopathia neurodegeneratív komponense

A DRP kialakulása mögött hosszú ideig a már korábban ismertetett microvascularis folyamatokat tekintették az elsődleges oknak, az utóbbi évek kutatásai azonban a neurodegeneratio fontos szerepére is felhívták a figyelemet.<sup>137</sup> A legelső ezirányú kutatások az amakrin és Müller-sejtek apoptózisát mutatták ki a diabéteses retinális neurodegeneratio már korai stádiumában.<sup>138</sup> Humán vizsgálatokban a funkcionális tesztek, mint az ERG vagy a kontrasztérzékenység vizsgálata már a retinopathia vascularis jeleinek megjelenését megelőzően változást mutatnak.<sup>139</sup> A neurológiai és vascularis változások összekapcsolódása mögött DRP-ben a vér-agy gáthoz hasonló retinális neuro-vascularis egység jelenlétét feltételezik.<sup>140</sup> Ezt az egységet alkotó kapillárisok véráramlását feltételezhetően a lokális metabolitok befolyásolhatják.

Mindezen változások igazolására az utóbbi években több, állatmodellben végzett, szövettani feldolgozást vagy OCT-t alkalmazó vizsgálat is született. Sohn és mtsai a diabétes két egér modelljének (T1DM: streptozocin indukált és T2DM: B6.BKS(D)-Lepr<sup>db</sup>) az OCT követését és immunhisztokémiai vizsgálatát végezték el.<sup>141</sup> Ezek mindkét esetben azt mutatták, hogy az RNFL, GCL+IPL rétegeket érintő neurodegeneratio a microvascularis változásokat megelőzően alakul ki. Nem láttak ezek mellett különbséget az endothel támogató pericyták denzitásában, az acelluláris

kapillárisok számában, a pericyták denzitásában az RNFL/GCL, valamint a belső és külső vascularis plexus esetében. Jiao és mtsai ugyancsak streptozocin indukált diabeteses egerekben végzett kísérletében vad típusú és vascularisan védett knock-out (ezáltal lipoprotein asszociált foszfolipáz A2 gátolt) állatokat alkalmaztak.<sup>142</sup> A knock-out egerek genetikai módosítása a microvascularis szövődményeket zárta ki; a kísérlet eredményei érdekes módon nem mutattak sem OCT-vel, sem immunhisztokémialag kimutatható szignifikáns különbséget a neurodegeneratio mértékében. Mindez jól mutatja, hogy ezen a területen egyelőre nincs egyértelmű konszenzus a DRP neurodegeneratiós elméletét illetően.

#### ***1.3.4.3. A diabeteses retinopathia és a retinális neuropathia diagnosztikája***

A DM korábban említett szemészeti szövődményei, melyek egy része szubjektív tünetek nélkül is fennállhat, indokolttá teszik a betegek éves szemészeti vizsgálatát. A rutin szemészeti vizsgálat fényt deríthet a szem elülső törőközegeinek, valamint a járulékos szervek betegségeire. Ezen kívül a hátsó pólus pupillatágítás melletti biomikroszkópos vizsgálatával a retinopathiára jellemző eltérések, mint az elszórt microaneurysmák, érkaliber ingadozások, vérzések, kemény exsudatumok, súlyos neovascularisatio vagy éppen a kötőszövetes proliferáció, diagnosztizálhatóvá válnak. A DRP és a DME esetében ezután a szemfenéki tükrözés, a fundus fotográfia, az optikai koherencia tomográfia és a fluoreszcein angiográfia számítanak a legfontosabb vizsgálatoknak, kiegészülve bizonyos esetekben a szemészeti ultrahanggal.<sup>124</sup>

A fluoreszcein angiográfia (FLAG) a DRP és a DME kivizsgálásában, terápiájának tervezésében és követésében fontos szereppel bír. A módszer lehetővé teszi a biomikroszkópiával nem, vagy nehezen látható eltérések kimutatását, például a foveális avascularis zona finom erezetében bekövetkezett eltéréseket, a kapillárisok microaneurysmáiból vagy az érfal átalakulásából eredő festékszivárgásokat, az ischaemiás erek telődési hiányának, a vérzések miatt kialakuló fluoreszcencia blokkolásnak a kimutatását. A szövődményekkel együtt járó retina megvastagodás kvantitatív kimutatására azonban az előbbi módszerek nem alkalmasak.

A DRP következtében fellépő retinális működési zavarokat (melyek aztán végső esetben a látásvesztéshez is vezetnek) különböző funkcionális tesztekkel mérhetjük fel és követhetjük. Ilyenek a pattern és multifokális ERG, a színlátás és kontrasztérzékelés

tesztje, a sötét adaptáció tesztje, valamint a mikroperimetria. Valamennyi vizsgálat már igen korán eltéréseket mutat, klinikai hasznuk azonban kérdéses.

A cornea konfokális mikroszkópiás vizsgálata mindezekén túl a diabetes neuropathia in vivo, non-invazív megfigyelésére alkalmas, A módszer a cornea epithelium alatt található subbasalis ideghálózat 4-8  $\mu\text{m}$ -es hiperreflektív rostjainak közvetlen vizsgálatára ad módot. Az utóbbi időben felmerült, hogy a vékony érőidegrostok sűrűségének és elágazódásainak vizsgálata kiváló eszköz lehet a polyneuropathia korai kimutatására és a súlyosságának a megítélésére, annak ún. szurrogát markereként, ezt több vizsgálat is alátámasztani látszik.<sup>143, 144</sup> Ismert az is, hogy a retinában a diabetes következtében létrejövő korai változások, elsősorban a ganglionsejt veszteség összefüggést mutat a neuropathia súlyosságával.<sup>145, 146</sup>

### **I.3.5. Az OCT szerepe a cukorbetegség diagnosztikájában**

Az OCT alkalmazásával a DM hátsó pólust érintő szövödményei, leginkább a diabeteses retina oedema jelenléte és változása válik kimutathatóvá, néha olyan esetekben is, amikor a biomikroszkópia és az angiográfia még nem mutatnak eltérést. Az OCT a retina struktúrájának leképezésével jelzi a folyadékgyülem helyét, megmutatva a vitreoretinális határ patológiás eltéréseit és a különböző rétegek esetleges elváltozásait is (ami a látóélesség változásait is magyarázhatja). A kvantitatív mérésekből eredő óriási előnye pedig az alkalmazott terápiáról adott strukturális visszajelzés. Mindezek miatt jelentős szerepet játszik a retinát célzó gyógyszeres kezelések hatásos dózisének pontos beállításában, illetve a beavatkozások által kiváltott változások objektív nyomon követésében.<sup>27, 147-151</sup>

Az OCT nem csupán a macula térfogatának és teljes vastagságának vizsgálatára, hanem a retina különböző sejtrétegeit érintő szerkezeti változások mérésére is alkalmazható, speciális képfeldolgozó, ún. szegmentációs algoritmusok segítségével.<sup>11, 152, 153</sup> Az OCT képek szegmentációjával lehetővé válik a retinában zajló szöveti szintű változások kimutatása, elsősorban a maculát érintő elváltozások korai szakaszában.

Az OCT szegmentációs vizsgálatoknak köszönhetően egyre több bizonyíték mutat a DRP kialakulásában a neurodegeneratív folyamatok felé. Verbraak és munkacsoportja a teljes retina elvékonyodását írta le T1DM-ben szenvedő betegek enyhe, nem proliferatív diabeteses retinopathiával (MDR) érintett szemeiben, az



egészséges kontroll csoporthoz képest. Az elvékonyodást a belső retinarétegek szelektív elvékonyodása eredményezte.<sup>154</sup> Ugyanez a munkacsoport, valamint Vujosevic és mtsai kimutatták a GCL elvékonyodását a macula pericentrális területén, cukorbetegekben, és ezzel összefüggésben a látófunkció csökkenését is.<sup>155-158</sup>

Munkacsoportunk egy korábbi tanulmánya DRP nélküli, valamint MDR-t mutató szemek összehasonlításával az MDR csoportban csökkent RNFL vastagságot mutatott a macula pericentrális és a perifériás régiókban, valamint csökkent GCL + IPL vastagságot a macula pericentrális régiójában.<sup>24</sup> Akshikar és mtsai ugyancsak megállapították a külső retinarétegek elvékonyodását az ETDRS régiókban azonos korú egyének macula vastagságának összehasonlításával, Spectralis SD-OCT alkalmazásával.<sup>25</sup> A különböző vizsgálatok eredményei közötti különbségek arra is felhívják a figyelmet, hogy a diabetesben végzett OCT tanulmányok előkészítéséhez és eredményeinek értelmezéséhez nagy körültekintésre van szükség.<sup>26, 27, 150, 159, 160</sup>

Az OCT angiográfia lehetővé teszi a kapilláris kiesés kimutatását és a neovascularisációs folyamatok megerősítését is. Hwang és munkatársai munkája alapján ez a módszer jó alternatívát jelenthet a DRP és a DME pontosabb diagnosztikájához és kezeléséhez, azáltal, hogy a kapilláris kiesést számszerűsíthetővé teszi.<sup>161</sup> Spaide legújabb elmélete szerint a mély retinális plexus kiesése állhat az ismételten kialakuló DME hátterében, ezáltal ugyanis zavart szenved a fiziológias intraretinális folyadékáramlás a külső plexus felől a belső plexus irányába. Ebben a folyamatban, az agyi oedemák mechanizmusához hasonlóan szerepe lehet az aquaporin 4-nek is, ami a DME kezelésének egy új fejezetét nyithatja meg a jövőben.<sup>162</sup>

## I.4. Az időskori macula degeneratio

Az időskori macula degeneratio a sárgafolt degeneratív megbetegedése, mely a centrális látás sérülését, majd elvesztését okozhatja. A betegség vezető vaksági okot jelent az iparosodott országok felnőtt korosztályában. A betegség jellemzően az 50 éves kor után jelentkezik.<sup>163</sup> Hazánkban is elsők között szerepel a vaksági okok között, részaránya 22-25%.<sup>128</sup>

A betegség kialakulásának legfontosabb rizikótényezőjének a dohányzás és az életkor tekinthető.<sup>164-168</sup> Ezen kívül a cardiovascularis betegségben szenvedőkben, cataracta műtétet követően, a fehér bőrszínű lakosságban, nőkben is gyakrabban alakul ki. Egyes genetikai mutációk kockázatonövelő szerepére is fény derült az utóbbi időben.<sup>169, 170</sup>

A betegség mögött álló patológias folyamatok még nem teljesen tisztázottak, azonban elsősorban a Bruch-membrán és/vagy a RPE abnormális működéséből eredő folyamatokhoz köthető. Kialakulásában szerepet játszhat az oxidatív stressz, a retinalis pigment epithelium öregedése, a szemgolyó keringésének haemodinamikai változása is. A betegség “nedves” típusában a növekedési faktorok (pl. VEGF, PDGF) bírnak jelentős szereppel.<sup>167</sup>

A betegség osztályzásának több típusa is létezik. Az általánosan elfogadott forma atrofias vagy száraz, illetve exudatív/neovascularisatiós vagy nedves típusba sorolja a betegeket.

A “száraz” típus elsősorban a pigment epitheliumot és a fotoreceptor réteget érinti, annak elvékonyodását és pusztulását okozva. A kezdeti állapotra a drusen lerakódások és foltos hyper/hypopigmentáció jellemzőek az RPE és a Bruch-membrán területén, majd az RPE fokális vagy kiterjedtebb geográfias atrofija, az RPE leválása és a subretinalis pigment összecsapzódás a jellemző. Az AMD betegek 90 %-a tartozik a száraz típusba, ez azonban a betegség által okozott vakság csupán 10%-áért felelős. A nedves AMD-re a neovascularisatio és fibrovascularis membránok növekedése jellemző, a choroidea területéből kiindulóan. A Bruch-membrán sérülése és angiogén faktorok hatására indulhat meg a neovascularisatio folyamata, az új erek abnormális felépítése következtében retinalis/subretinalis folyadék, illetve vérzések alakulhatnak ki. Emellett lipid lerakódások, RE leválás is jellemző erre a típusra. Az AMD-s betegek

10-15%-a tartozik ebbe a típusba, azonban a súlyos látásvesztés több mint 80%-áért felelős.

A gyakorlatban az Age-Related Eye Disease Study (AREDS) osztályozásának használata javasolt. Ez a klasszifikáció a klinikai rutin számára jól felhasználhatóan elkülönít bizonyos eltérő kockázatú csoportokat.<sup>171</sup> (4. táblázat)

**4. táblázat: Az AMD beosztása és kockázata az egyes alcsoportokban.**

|   | Szemfenéki jelek   | Látó-<br>élesség | Látásromlás<br>kockázata | Kezelés<br>szükségessége                     |
|---|--|------------------|--------------------------|--|
| AMD hiánya<br>(AREDS 1.<br>kategória)           | nincsenek pigment epithelium<br>eltérések és közepes vagy nagy<br>drusenek<br>kevés kis drusen (<63 µm)  | jó               | alacsony                 | –  |
| Korai AMD<br>(AREDS 2.<br>kategória)            | nagyszámú apró drusen (<63 µm)<br>vagy<br>legalább 1 közepes méretű drusen<br>(63-124 µm)<br>vagy<br>pigment epithelium eltérések  | jó               | alacsony                 | –  |
| Intermedier<br>AMD<br>(AREDS 3.<br>kategória)   | nagyszámú közepes méretű drusen<br>(63-124 µm)<br>vagy<br>legalább 1 nagy drusen (≥125 µm)<br>vagy<br>centrumot el nem érő geografikus<br>atrófia jelenléte  | jó               | magas                    | Táplálék<br>kiegészítők<br>(AREDS)           |
| Előrehaladott<br>AMD<br>(AREDS 4.<br>kategória) | 1) A pigmenthám réteg térképszerű<br>atrófiája, mely a fovea központját is<br>érinti<br>2) Neovascularis maculopathia<br>• Chorioidea neovascularisatio<br>(CNV)<br>• serosus és/vagy vérzéses<br>neuroretina/RPE leválás<br>• lipoid exsudatiók<br>• subretinalis és sub-RPE<br>fibrovascularis proliferáció<br>• disciformis heg | Károsodott       | magas                    | Anti-VEGF,<br>Fotodinámias<br>terápia, lézer |

A betegség diagnosztikájában a szemfenékvizsgálat, a fluoreszcein és indocianinöld angiográfiák, a fundus autofluoreszcencia, illetve az OCT vizsgálatok bírnak fontos szereppel. A betegség terápiája a száraz típus előrehaladottabb eseteiben életmód változtatáson (pl. cigaretta elhagyása, étrend változtatása) és AREDS kutatás által ajánlott táplálék-kiegészítők fogyasztásán alapul, mellyel a rosszabbodás lassítható.<sup>172, 173</sup> A nedves típusban az intravitreális anti-VEGF gyógyszereket (bevacizumab, aflibercept, vagy ranibizumab), lézer fotokoagulációt, fotodinámiás kezelést alkalmaznak, a stádiumnak megfelelően.

#### **I.4.1. Az OCT szerepe az AMD diagnosztikájában**

Az OCT az AMD diagnosztikájának és terápiájának fontos részét képezi.<sup>174</sup> A retina keresztmetszeti képén vizsgálhatóvá válhatnak a betegség által okozott tipikus elváltozások, mint a drusenek, a geográfiás atrófia, az RPE serosus, illetve fibrovascularis leválásai, a macula oedema valamint a choroidális neovascularisatio. Az SD-OCT alkalmazásával részletesebb képet kaphatunk a betegség által okozott eltérések retinális/szubretinális elhelyezkedéséről és kiterjedéséről, folyadék jelenlétéről, a retina rétegeiben bekövetkező egyéb változásokról.<sup>175</sup> A szegmentáció segítségével az eltérések mérhetővé, ezáltal követhetővé is válhatnak. A betegség progressziójának, a terápia hatékonyságának vizsgálatában ez kifejezetten fontos szereppel bír. Ezen méréseket azonban a műtermékek gyakori jelenléte nagyban befolyásolhatja.<sup>75, 176</sup> A retina belső határának kijelölése gyakran hibásan történik a macula oedema, a macula cysták, maculalyuk esetében. A külső határ kijelölésében pedig a RPE réteg megvastagodása, drusen jelenléte és érújdonképződés esetében hibázhat gyakran a retina vastagságát mérő beépített szoftverek.

Az AMD vizsgálatának egy újabb területét jelenti az OCT-A vizsgálat, mely az OCT technika eddigi hiányosságát pótolhatja, az ereket változásainak és a neovascularisatio kimutatásának képességével.<sup>177</sup>

## I.5. A sclerosis multiplex

A sclerosis multiplex a központi idegrendszer krónikus gyulladásozó betegsége, mely különböző fokú demyelinissal és axonkárosodással jár.<sup>178</sup> A betegség elsősorban a központi idegrendszer fehérállományát érinti, göcos formában.

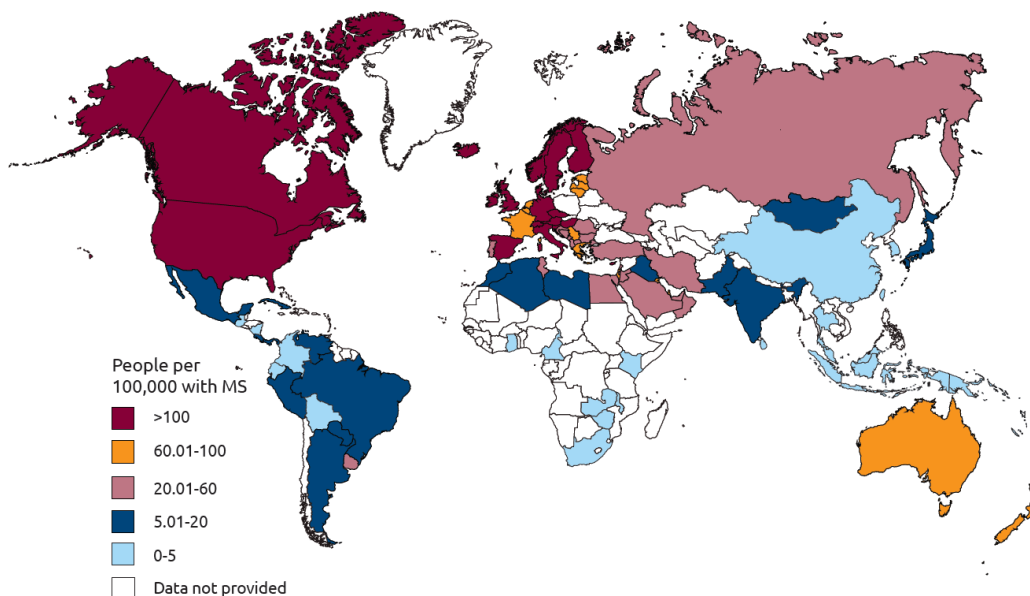
### I.5.1. Epidemiológia és patológia

A SM a harmadik leggyakoribb központi idegrendszeri megbetegedés a fiatal felnőttek között, a mérsékelt égövön. A betegség leggyakrabban 20 és 40 éves kor között jelentkezik, a kaukázusi rasszban és nők körében gyakrabban fordul elő.<sup>179</sup>

A SM prevalenciája területenként és népcsoportonként eltérő, a világon átlagosan 25-224/100.000 lakos között van. (10.ábra) A legutolsó magyarországi adatokat Szegeden és Csongrád megyében végzett, epidemiológiai felmérések alapján ismerjük, ezek szerint a SM prevalenciája országosan 62-65/100.000 lakos, a betegek száma 6-8000-re becsülhető. Az új esetek száma évente 3-5/100.000, ami országosan 3-500 beteget jelent.<sup>180, 181</sup>

A környezeti tényező szerepe a betegség kialakulásában a bevándorlók különböző megbetegedési kockázata utal. A különböző népcsoportok közti prevalencia különbségek pedig a genetikai tényezők szerepét emelhetik ki.<sup>182</sup>

PREVALENCE BY COUNTRY (2013)

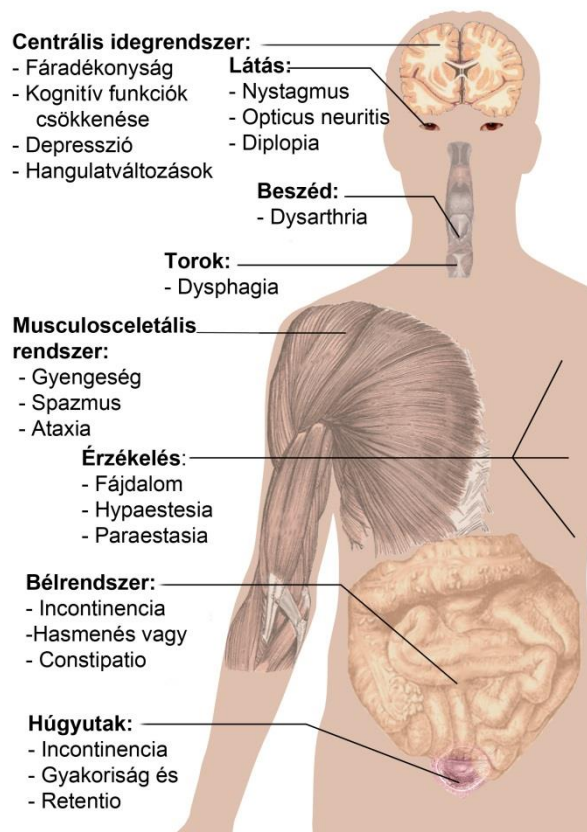


10. ábra A sclerosis multiplex prevalenciája országonként (2013).<sup>183</sup>

A betegség kialakulásának oka jelenleg ismeretlen, azonban genetikai, környezeti, fertőzések eredetű (Ebstein-Barr vírus, herpesz vírusok), illetve egyéb faktorok (D-vitamin ellátottság, stressz) szerepét a kialakulásában több tanulmány is bizonyította.<sup>184-186</sup>

A SM mögött feltételezhetően egy autoimmun folyamat áll. A betegségre a demyelinisatio, neurodegeneratio és központi idegrendszeri plakkok képződése a jellemzők. Korai stádiumban a demyelinisatiós területeken a remyelinizációs folyamatok is megindulnak, a területre toborzott oligodendrocyta progenitor sejtek útján. A későbbi stádiumokban, illetve a progresszív formákban azonban a remyelinisatio már nem tud egyensúlyt tartani a demyelinisatio folyamatával. A betegség folyamán egyre fokozódó idegrendszeri károsodások hátterében a neurodegenerációs folyamatok állhatnak, mely mögött immunreakciót, valamint az astrocyták és oligodendrocyták funkciózavarának szerepét feltételezik.<sup>187, 188</sup>

### A sclerosis multiplex tünetei



**11. ábra A sclerosis multiplex tünetei.**<sup>189</sup>

### **I.5.2. Tünetek**

A SM a tünetek és neurológiai jelek alapján eléggé változatosnak mondható. Az első tünetek egyes esetekben ártalmatlannak is tűnhetnek, így csak a betegség rosszabbodásakor, a beteg elmondása alapján következtethetünk arra, hogy a betegség valójában mikor kezdődhetett. A SM gyakran monosymptomatikusan, klinikailag izolált syndroma (az angol kifejezés alapján CIS) formájában jelenhet meg. A leggyakoribb ilyen első tünet az egy vagy több végtag zsibbadása (40%), a féloldali látáscsökkenés, esetleg átmeneti látásvesztés (22%), egyensúly- és járászavar (18%).<sup>184</sup> A betegség leggyakoribb tüneteit a fenti ábra szemlélteti.

### **I.5.3. Osztályozás**

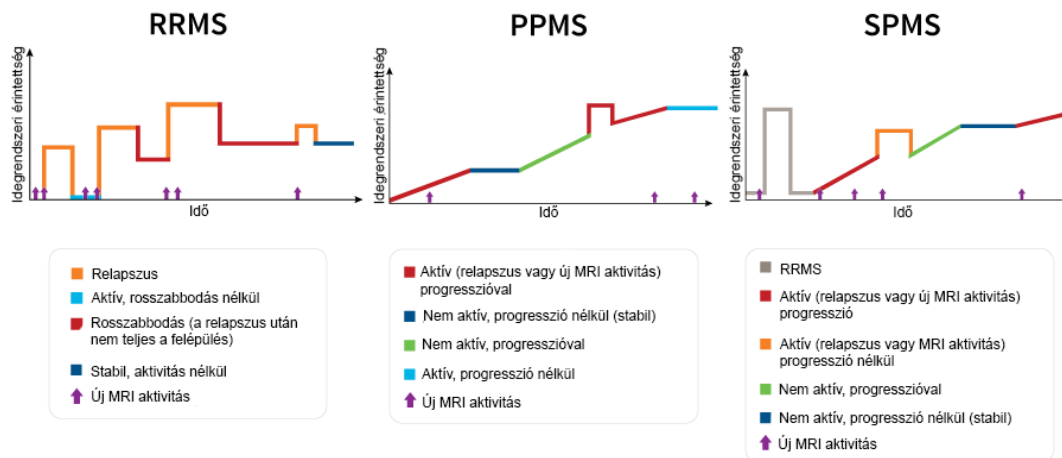
A betegség 1996-os beosztása relapszó-remittáló és progresszív formát különböztetett meg. 2013-ban az addigi beosztás felülvizsgálatát végezték el, megtartva azonban az előbbi kettős beosztást. A betegség alap fenotípusai a betegség aktivitása és progressziója alapján további csoportokba sorolhatóak.<sup>190, 191</sup> (12. ábra)

A CIS-ről akkor beszélünk, ha az MS-re jellemző tünet legalább 24 órán át tart, de az állapot a definitív MS-nek még nem egyértelműen feleltethető meg. Az MRI vizsgálaton látott kép alapján becsülhető az MS kialakulásának esélye.

A relapszó-remittáló SM (RRMS) a diagnózis felállításának időpontjában a leggyakoribb forma, mintegy 90%. A betegség ezen típusában a patológiás folyamat kifejezett fellángolásai (relapszus, roham, exacebráció) jellemzőek, melyek teljes vagy részleges felépülési időszakokkal (remisszió) váltakozva jelenhetnek meg.

A primer progresszív SM (PPMS) forma a betegség kezdetekor relatíve ritka, 10% körüli gyakoriságú. A betegség lassú, de folyamatos rosszabbodása jellemző kialakulásától kezdve, kifejezett remissziók és relapszusok nélkül. A progresszió mértékében azonban különbségek tapasztalhatóak egyes időszakok között, egyes altípusai esetében plató állapotok, átmeneti javulások is lehetségesek.

A szekunder progresszív SM (SPMS) esetében a kezdeti RRMS formát egy állandóan rosszabbodó betegségforma váltja fel, esetenkénti fellángolásokkal, csekély remissziókkal és platóállapotokkal, esetleg ezek nélkül. Kutatási eredmények alapján azon betegeknek, akiknél nem alkalmaztak a betegség lefolyását befolyásoló gyógyszereket, mintegy 60%-ban az RRMS forma 10-20 év alatt SPMS típusba ment át.



## 12. ábra A sclerosis multiplex típusai a betegség lefolyása szerint.<sup>191, 192</sup>

Rövidítések: RRMS, sclerosis multiplex relapszáló-remittáló forma; PPMS, sclerosis multiplex primer progresszív forma; SPMS, sclerosis multiplex szekunder progresszív forma

### I.5.4. Diagnózis

A SM diagnosztikájában az anamnézis, a fizikális vizsgálat, a képalkotó vizsgálatok, a funkcionális vizsgálatok, illetve a laborvizsgálatok mind fontos szereppel bírnak. A diagnózis felállítása a módosított McDonald kritériumrendszer alapján történik.<sup>193, 194</sup> A SM diagnózisában elengedhetetlen a kontrasztanyaggal végzett koponya MRI vizsgálat, kiegészítő vizsgálatként pedig a gerincvelő és a nervus opticus MRI vizsgálata is szükséges lehet.

A betegség további kivizsgálásaként lehetőség van a liquor immunológiai vizsgálatára, a vizuálisan kiváltott válasz (VEP) regisztrálására, illetve szemészeti vizsgálatra (pl. látótér vizsgálatlal kiegészítve).

A betegek teljesítőképességének felmérésében, változásának követésében a Kurtzke féle kiegészített rokkantsági skála van segítségünkre (EDSS).<sup>195</sup> Értéke 0 és 10 pont között lehet, melyet több funkció együttes értékelésével állapítanak meg. Ezek a következők: piramis rendszeri, kisagyi, agytörzsi, bél és vizeletelválasztó rendszeri, látási, agyi és egyéb funkciók.

### I.5.5. A SM-hez kötött látóideg-gyulladás

A látóideg-gyulladás (opticus neuritis, ON) egy gyulladáshoz, gyakran demyelinizációs eredetű látóideg-sérülés, mely akut, jellemzően egyoldali látásvesztést



okozhat. A SM-es betegek mintegy 50%-ában a betegség lefolyása során alakul ki, 15-20%-ában pedig az első tüneteként jelentkeznek, neuritis retrobulbaris vagy papillitis formájában.<sup>196-199</sup>

Az Optic Neuritis Treatment Trial (ONTT) vizsgálat szerint az akut demyelinizációt okozó ON leggyakrabban a 20 és 40 év közötti nőket érinti.<sup>200</sup> Az Amerikai Egyesült Államokban készült tanulmányok alapján a betegség éves incidenciája 5,1-6,4/100.000 fő, prevalenciája pedig 115/100.000 fő.<sup>201, 202</sup> Az incidenciában a SM-hez hasonló földrajzi és rasszbeli különbséget találtak.

Az ON izolált megjelenésével a SM kialakulásának esélye jelentősen megnőhet. Az ONTT követéses vizsgálata szerint az ON megjelenésekor végzett, kezdeti koponya MRI alapján a rizikó jól előrejelezhető. Az MRI vizsgálatnál azonban ajánlott az orbita zsírelnyomásos technikával, agy sagitalis FLAIR technikával és axiális proton denzitás szekvenciával készült képeket is elkészíteni, melyek a demyelinizációs területek elkülönítésében nagy segítséget nyújtanak.

Azoknál a betegeknél, akiknél léziók az MRI képeken nem láthatóak, az SM kialakulásának esélyét 25%-nak találták 15 év alatt. Az egy, 3mm-nél nagyobb lézió megjelenése esetén már 60% az esély, míg 78% is lehet azoknál, akiknél három vagy több léziót találtak. A vizsgálat arra is rávilágított, hogy a betegek egyéb vizsgálati eredményei is képesek a rizikót előre jelezni, ugyanis olyan betegeknél nem figyelték meg SM kialakulását, akiknek MRI képe egészséges volt, a fundus képén pedig macula oedema, nagy papilla oedema, vagy papilláris vérzés volt látható. Az ONTT adatai szerint 10 éven belül 31%-ban fordul elő az ON betegek körében relapszus 10 éven belül.

#### ***1.5.5.1. Patológia***

A látóideg-gyulladás tünetei mögött az idegrostok demyelinizációját és az axondegenerációt feltételezik. Szöveti vizsgálatok a belső retina atrófiáját mutatták ki, kvalitatív módon, míg a külső retina rétegek atrófiája nem volt megfigyelhető bennük.<sup>203</sup> Az OCT újabb lehetőséget ad a retina in vivo vizsgálatára, a szegmentációs algoritmusok alkalmazásával pedig lehetőség nyílik a különböző sejtrétegek vizsgálatára is.<sup>22, 204</sup> Ezen kutatások eredményei összhangban vannak az előbb említett szöveti vizsgálatokéval.

### ***1.5.5.2. A látóideg-gyulladás tünetei***

Az ON vezető tünetei közé tartozik a látóélesség csökkenése, a látótér kiesése és a szemmozgásra jelentkező retrobulbaris fájdalom. A látáscsökkenés néhány óra vagy egy nap alatt alakulhat ki, és a rosszabbodás 1-2 hétig tarthat. A betegek ezután az első hónapokban visszanyerik a látásukat, az ideg teljes gyógyulása azonban fél-egy évbe is beletelhet.<sup>205</sup> A betegek több mint 2/3-ának látóélessége, miután felépültek, 1,0 vagy jobb, csupán 3%-uk marad örökre vak. A szemfájdalom az ON egyik leggyakoribb tünete (az ONTT vizsgálatban résztvevők 87%-a számolt be róla), mely szemmozgásra, vagy a szemgolyó érintésére rendszerint fokozódik. A szemmozgások emellett photopsiát (fényvibrálás, fényfelvillanás) is okozhatnak a betegek mintegy 30%-ában. A színlátás csökkenés jellemzően a piros és a zöld színlátást érintheti. A látótérszűkülés és -kiesés az idegrostréteg felépítésének megfelelően arcuatus, altitudinalis vagy cecentralis lehet. Ezek mellett gyakori tünet lehet a vakfolt kiszélesedése, mélységérzés és kontrasztérzékenység csökkenése, valamint relatív afferens pupilladefektus az érintett szemben, amennyiben a másik szemet nem érinti a folyamat.<sup>199, 206</sup> A betegeknél Marcus-Gunn pupilla fenomén tapasztalható. Stressz, fertőzés, lázas betegség esetén kialakuló akut exacerbáció esetében fokozottan kell gondolni mögöttes SM folyamatra. (Uhthoff jelenség)

### ***1.5.5.3. Diagnosztikai vizsgálatok és kezelés***

A fent említett jellemző tünetek mértékének felméréséhez, a diagnózisalkotáshoz és a betegség követéséhez a rutin szemészeti vizsgálaton túl (látóélesség, pupilla reakciók, szemfenék) szükséges lehet még kontrasztérzékenység vizsgálat, színlátás vizsgálat, látótér-vizsgálat, a VEP és a kritikus fúziós frekvencia (CFF) vizsgálata is. A VEP pattern-reversal típusát alkalmazva, a válaszgörbe latencia növekedése és a p100 amplitudó csökkenése az ON diagnózisát megerősíti. A CFF vizsgálat eredménye ON esetén az egészséges 40 Hz helyett jellemzően 20-25 Hz értékre (vagy akár az alá) csökken. Ez utóbbi módszer a betegség diagnosztikáján kívül annak egyszerű, költséghatékony követésére is kiváló.

Mindezek mellett természetesen a koponya kontrasztanyag (gadolinium) MRI vizsgálatának is fontos jelentősége van, ami igazolhatja a betegség mögött rejtőző SM-

et, kimutatva az agyállományban esetleg jelentkező léziókat, és segítve azok időbeli változásának a megfigyelését.

Az ON akut kezelésével kapcsolatosan megoszlanak a vélemények. Történetileg a legfontosabb szerepe a nagy dózisú szteroid lökésterápiának van. A különböző vizsgálatokban hosszútávon azonban kérdéses, hogy a kezelésnek valóban van-e haszna. A kezeléssel kapcsolatos jelenlegi ismeretek részletes leírása messze túlmutat ezen dolgozat terjedelmén, ezért attól itt eltekintünk.

#### **I.5.6. Az OCT szerepe a SM és az ON diagnosztikájában**

Az optikai koherencia tomográfiát korábban is széles körben alkalmazták a retina szerkezeti változásainak leírására. Az SM-ben szenvedő betegek esetében a retina szerkezetének jelentős változásait korábban a szövettani és a SD-OCT képszegmentációs vizsgálatokban is kimutatták, nemcsak a retina belső, hanem a külső rétegeiben is.<sup>203, 207-210</sup> Green és mtsai 82 betegen végzett post mortem vizsgálatukban szövettani változásokat nem csak a ganglionsejt rétegben, hanem a bipoláris és amacrin sejteket is tartalmazó INL-ben is találtak. Ezen rétegek atrófiáját a transz-szinaptikus degenerációval, nem pedig a részleges vascularis gyulladással változásokkal magyarázták.<sup>203</sup> A közelmúltban jelentek meg publikációk az INL rétegben megjelenő mikrocisztás macula oedemával kapcsolatban, melyet az SM betegek egy kicsi, súlyos károsodásokkal járó csoportjában írtak le, amelynek etiológiáját még nem teljesen tisztázták.<sup>210</sup> Saidha és mtsai a külső retina elvékonyodását látták OCT képszegmentáció alkalmazásával, ami független volt a belső retina szerkezetének átalakulásától és a látóideg-patológiától. Mindez a háttérben zajló elsődleges retinális folyamatra utal.<sup>207-209</sup> Ezt egy olyan kisebb közlemény is alátámasztotta, amelyben adaptív scanning laser ophthalmoscopiás technikát alkalmaztak, ahol - bár csak egy, SM-ben szenvedő alanyban - a külső retina elvékonyodását az opticus neuropathia által okozott csap sűrűségcsökkenésnek tulajdonították.<sup>211</sup>

Britze és munkatársai 2017-ben közöltek review-t és metaanalízist, ami az SM-es látóideg-gyulladásoknak az RNFL és GCL+IPL rétegben okozott változásait mutatta ki, OCT szegmentáció alkalmazásával.<sup>212</sup> Ezek alapján azt tapasztalták, hogy az ON állapotában a GCL+IPL vastagsága szignifikánsan lecsökken a tünetek kezdete utáni 5 hét alatt. Az RNFL veszteséget a kezdettől számított 3 hónap múlva lehet kimutatni, az

állapot által okozott oedema lecsökkenése után. A GCL+IPL rétegben a gyulladás hatására a betegség első hónapjában már megtörténik a GCL+IPL csökkenés 69%-a. Érdekes megfigyelés, hogy a GCL réteg csökkenésének mértéke az első 2 hónap alatt előrejelezheti az epizód kezdetétől számított 6 hónap utáni látófunkciót.

Az ON lezajlása után a GCL+IPL szignifikáns csökkenését tapasztalták nem csupán az érintett, hanem a társszemekben is, egészséges szemekhez képest.<sup>22, 213-217</sup> Több vizsgálat korrelációt talált a GCL+IPL vastagság és a látóélesség között, illetve a GCL+IPL vastagság és az EDSS értékek között, mindez pedig arra utal, hogy ezen réteg változásának követése a neurodegeneratio követésében is fontos szerepet játszik a jövőben.<sup>208, 209, 213, 217, 218</sup> A GCL+IPL vastagsága és annak változása, valamint az elektrofiziológiai és MRI paraméterek között is kapcsolatot fedeztek fel.<sup>21, 219-223</sup> A GCL+IPL elvékonyodását tapasztalták a CIS betegek esetében is látóideg-gyulladás után, mely a betegség korai neurodegenerációs folyamataira utalhat.<sup>215</sup> További kutatások folynak a GCL+IPL komplexumot alkotó rétegek elkülönítésére és vastagságbeli változásuk ilyen módon való vizsgálatára is.

Az SM-ben látható retinális szerkezeti eltérések OCT szegmentálással kapott eredményeit tekintette át egy nemrégben megjelent meta-analízisben Petzold és Baker.<sup>204</sup> Megállapításaik szerint az egészséges kontrollokhoz képest a peripapilláris RNFL szignifikáns csökkenése mutatható ki a látóideg-gyulladással érintett és nem érintett szemekben egyaránt. Ez a szignifikáns elvékonyodás az RNFL és GCL+IPL vastagságában is kimutatható az egészséges csoporthoz képest. Az ON által érintett szemekben ezen kívül az INL rétegben enyhe vastagodás mutatható ki az egészséges szemekhez képest, az ONL és OPL rétegek komplexe pedig enyhe emelkedést mutat az ON szemekben a nem érintett szemekhez képest. Az eredmények alapján úgy tűnik, hogy a peripapilláris RNFL és GCL+IPL változások a jövőben az atrófia követésére, míg az INL a gyulladás követésére lehetne alkalmas.

Összességében elmondható tehát, hogy az OCT lehetőséget nyújthat a neurodegeneratív betegségek neurobiológiai változásainak jobb megértéséhez, egyben elősegítheti mind a diagnosztikus, mind a prognosztikai biomarkerek kifejlesztését, amelyek előre jelezhetik a betegség klinikai lefolyását, az állapot esetleges rosszabbodását, vagy egy kezelés sikerességét.

## **II. Célkitűzések**

### **II.1. A retina rétegeiben bekövetkező vastagságbeli és optikai tulajdonságbeli változások vizsgálata 1-es típusú cukorbetegség esetén.**

Vizsgálatunk céljával az 1-es típusú DM esetében feltételezett neurodegenerációs folyamatok lehetséges hatásainak feltérképezését tűztük ki a retinában. Munkánk során a macula szerkezetében tapasztalható vastagságbeli változások mellett leírtuk a különböző optikai paraméterek segítségével kimutatható változásokat is. A vizsgálatunkban alkalmazott optikai tulajdonságok a retina rétegeinek teljes reflektivitása, az ezen érték alapján számítható rétegindex, valamint a szöveti változások leírásában fontos szerepet játszó fraktáldimenzió paraméterek voltak. Emellett célul tűztük ki az enyhe non-proliferatív DRP-ben kialakuló szerkezeti eltérések összehasonlítását DRP-ben nem szenvedő, cukorbeteg alanyok szemeivel.

### **II.2. A retina rétegeiben bekövetkező vastagságbeli és optikai tulajdonságbeli változások vizsgálata sclerosis multiplexben.**

Célunk az SM következtében a maculában kialakuló rétegvastagságbeli, valamint optikai tulajdonságbeli változások megismerése volt a retinarétegek teljes reflektivitásának, az ezen alapuló rétegindex, a kontraszt, valamint a fraktáldimenzió paraméterek mérésén keresztül. Vizsgálatainkat látóideg-gyulladásos átesett és át nem esett szemekben végeztük.

### **II.3. A vizsgálati távolság szerepe SD-OCT készülékkel végzett retina határkijelölés és vastagság mérés hibáiban**

Vizsgálatunk célja annak megfigyelése volt, hogy a vizsgálati távolsági beállítások mennyiben lehetnek befolyással a felfogott SD-OCT kép minőségére, valamint az eszköz beépített szoftverének retinahatár kijelölési hibáira. Kutatásunkat egészséges, valamint DME-ben és nedves AMD-ben szenvedő szemekben is elvégeztük.

#### **II.4. A macularis régió SD-OCT képeinek automatikus szegmentációját végző szoftver tesztelése.**

Az SD-OCT készülék által generált leképezések feldolgozására a korábbi képelemző szoftverünk továbbfejlesztésével létrehoztuk az OCTRIMA 3D képelemzőszoftvert. Célunk az új alkalmazás automatikus határkijelölési eredményeinek összehasonlítása volt az arany standardnak tekintett manuális szegmentációs módszerrel, illetve ugyanazon mintán megvizsgáltuk a feldolgozási sebességet más, hasonló szoftverek esetében is.

### **III. Módszerek**

#### **III.1. A vizsgálatokban alkalmazott OCT berendezések**

A vizsgálatainkhoz Stratus OCT, RTVue-100, Spectralis, valamint Bioptigen OCT készülékeket alkalmaztunk. Az alábbiakban röviden összefoglaljuk a készülékekkel, illetve a vizsgálatainkban azok használatával kapcsolatos legfontosabb tudnivalókat.

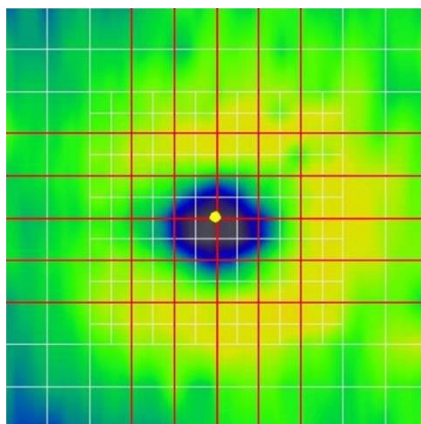
##### **III.1.1. Stratus OCT**

A macula Stratus OCT (Carl Zeiss Meditec, Dublin, CA, USA) vizsgálatát a készülék „Macular Thickness Map” elnevezésű vizsgálati protokolljával végeztük. Ez a program hat db, 6 mm hosszúságú B-scan-t hoz létre, melyek síkjai egymástól 30°-ban térnek el és a fovea centralisban metszik egymást. A B módú képek 512 axiális scanből állnak. A műszer által alkalmazott 820 nm hullámhosszúságú (25 nm sávszélességű) fényforrás 10 µm axiális felbontású képet eredményez, 400 A-scan/s sebességgel. A készülék beépített programja segítségével képes a retina vastagságának mérésére, melyből az átlagos vastagsági és térfogati értékek meghatározására képes a teljes retinára, valamint egyes ETDRS régiókra vonatkoztatva is.

##### **III.1.2. RTVue OCT-100**

A negyedik generációs RTVue OCT-100 készülék (Optovue, Fremont, CA, USA) esetén vizsgálatunkhoz a macula MM5 módú leképezését használtuk. Az eszköz 840 ±10 nm-es fényforrást alkalmaz (50 nm hullámhossz-szélesség mellett), mely 5 µm axiális és 15 µm transverzális felbontású képek létrehozására képes, 26 000 A scan/s sebességgel. Az MM5 protokoll a macula 5 x 5 mm-es területéről alkot rácsszerkezetű képet (11 vertikális és 11 horizontális B-scan, a B-scanek között 0,5 mm távolság) mely a centrális 3 x 3 mm-es területen sűrűbbé válik (6 vertikális és 6 horizontális B-scan, a B-scanek között 0,25 mm távolsággal). Az 5 mm-es B-scaneket 668 A-scan, a 3 mm-eseket pedig 400 A scan alkotja. (13.ábra) Az RTVue OCT egy átlagos index formájában (SSI) jelzi az OCT jel erősségét. Ennek értéke 0 és 90 között mozog (nem

felfoghatótól a legjobb minőségig). Az SSI és a képminőség közötti összefüggés miatt az utóbbi indikátoraként alkalmaztuk az SSI-t vizsgálatunkban.



**13.ábra. Az RTVue OCT MM5 protokolljának működését mutató maculatérkép.**

Az MM5 protokollt 34 egyenes scan alkotja (fehér vonal), az általunk kiválasztott 5 mm-es scanek megjelölésével (vörös vonal)

### III.1.3. Spectralis OCT

A Spectralis® SD-OCT készülékkel (Heidelberg Engineering GmbH, Heidelberg, Germany) történő vizsgálatot az IR+OCT 30° felvételi módjával végeztük. Az így kapott térfogati scanek 61 B-scan-t tartalmaztak (768 x 496 pixel, szélesség x magasság), az axiális felbontás 3,9  $\mu\text{m}$ , a transversális 10-12  $\mu\text{m}$  közötti érték volt. Az egymás mellett található B-scanek között 120-140  $\mu\text{m}$  távolság volt. A vizsgálat 40 000 A scan/s sebességgel történik, a leképezéskor a TruTrack™ active eye tracking technológiát alkalmaztuk a kép kontrasztjának növelése és a háttérzaj csökkentése érdekében. Leképezésenként 5 B-módú kép értékeit átlagoltunk (ART=5).

### III.1.4. Bioptigen OCT

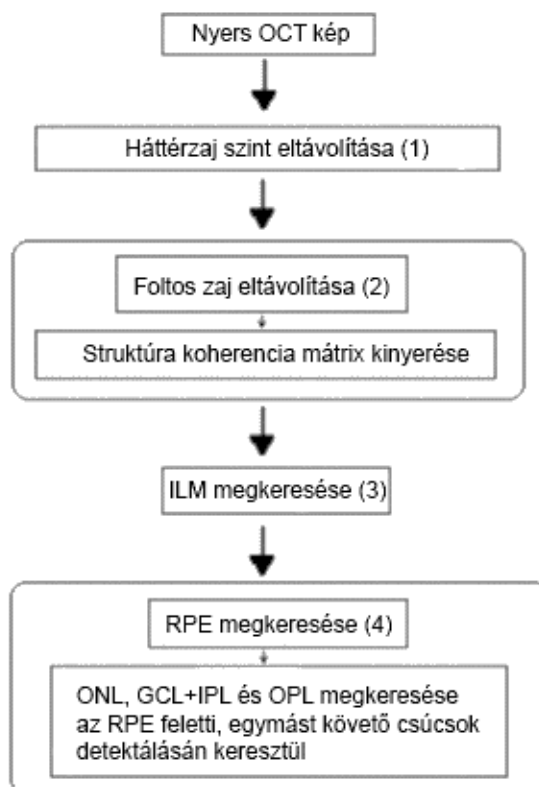
Az OCTRIMA 3D és a Chiu-féle automatikus szegmentációs algoritmus összehasonlításához a szerző rendelkezésünkre bocsátotta a korábban publikált vizsgálatukban felhasznált térfogati scaneket, mely leképezések Bioptigen SD-OCT (Bioptigen Inc., Morrisville, North Carolina, USA) készülékkel készültek. A vizsgálati protokoll részleteit a publikáció tartalmazza, itt nem célunk azt részletezni, tekintettel arra, hogy ez csupán egy alvizsgálatot képezett a munkánkban.<sup>62</sup>



## III.2. A kutatásokban alkalmazott OCT kép szegmentációs programok

### III.2.1. Az OCTRIMA

Az OCTRIMA (OCT Retinal Image Analysis) szoftver egy, a retina 7 különböző rétegének elkülönítésére képes algoritmus, mely a macula Stratus OCT-vel készült leképezéseit képes feldolgozni.<sup>13</sup> A programot a Miami Egyetem Bascom Palmer Eye Institute-ban Dr. Delia Cabrera DeBuc munkacsoportja (Quantitative Ophthalmic Imaging Lab) fejlesztette ki és bocsátotta rendelkezésünkre. Az algoritmus személyi számítógépen, a MATLAB (The MathWorks Inc., Natick, MA, USA) platformon működik, vizsgálatainkban az algoritmus futtatásához a MATLAB 7.2-es verziót alkalmaztuk. A program fél-automatikus szegmentációs módszernek tekinthető, mivel a felhasználói felületén az automatikus szegmentáció után az operátornak lehetősége van a szegmentáció kézi javítására is. Az algoritmus működésének 4 alapvető lépését a 14. ábrában foglaltuk össze Cabrera et al. leírása alapján.<sup>13</sup>



14. ábra Az OCTRIMA OCT képszegmentációjának lépései.<sup>13</sup> Cabrera et al. 2005 alapján.

1. A nyers OCT kép feldolgozásának első lépése a háttérzaj kiszűrése. A háttérzajt a program a vizsgált B-scan első 50 sor átlagos intenzitásának és standard deviációjának mértéke alapján határozza meg. A kép ezen területe az üvegtestnek felel meg, így nem tartalmaz detektálható jelet, csak zajt.

2. A feldolgozás második lépése a foltos zaj kiszűrése, melyre egy nem lineáris komplex diffúziós szűrő segítségével kerül sor. A szűrt kép alapján a program szerkezeti koherencia mátrixot alkot az erősített koherencia séma alkalmazásával.

3. A harmadik lépés az ILM határ meghatározása, az automatikus csúcskereső eljárás segítségével. Minden egyes A-scanen az üvegtest felőli első magas reflektivitású csúcs felel meg ennek a határnak. Az ezután következő, az üvegtest felőli második csúcs felel meg az RNFL külső határának.

4. A negyedik lépésben kerül sor az RPE és OPL határvonalak kijelölésére. Az RPE réteg külső határát a maximális intenzitás szint (pl. abszolút legnagyobb csúcs) kijelölésével határozza meg minden egyes A scan esetében. Ez a határvonal szövettanilag a fotoreceptor külső szegmentumának és az RPE sejtjei közti kapcsolat területének felel meg. Az ONL külső határának az algoritmus az ezen csúcstól az üvegtest irányába eső következő csúcsot tekinti. Ez a vékony szövettani réteg az ELM és a fotoreceptorok külső tagjait is tartalmazza. A Stratus OCT kép alacsonyabb felbontása miatt ez a réteg nehezen kivehető, így szegmentációja nem tükrözi teljesen az anatómiai struktúrát.

Az ONL külső határvonala felett regisztrált reflektivitási csúcsok jelölik ki a további retinális rétegek külső határait, melyek az üvegtest felé haladva a következők: OPL, INL és az IPL+GCL rétegek. Az RPE belső határvonalának az algoritmus az ONL és az RPE külső határa között elhelyezkedő jelentősebb csúcsot tekinti.

Azon területek esetén, ahol a határkijelölés folytonossága megszakad (pl. intraretinális érzet vagy magas reflektivitású intraretinális képlet által okozott árnyakoló hatás) a program lineáris intrapolálás segítségével alkotja meg az adott terület határvonalának megközelítő szegmentációs vonalat. A retina foveális területében a retinális visszaverődés nehezen vizsgálható, a belső retinális rétegek jelentős elvékonyodást mutatnak. A program emiatt a képek 0,5 mm átmérőjű centrális régiójában korrekciót végez, az ILM és az RNFL külső határvonalának valamint a

GCL+IPL komplex, INL és OPL külső határvonalának egybefűzésével. Az említett 7 szegmentációs vonalon kívül szükség esetén további, a retina anatómiáján alapuló határvonal kézi kijelölésére is lehetőség van.

A szegmentálás után a 6 scan adatai alapján a program lehetőséget ad a retinarétegek vastagságának mérésére az ETDRS által meghatározott 9 retinarégióban, a retinarétegek vastagságát a két szegmentációs vonal közötti távolságok átlagolásával számítva ki. Az előbbi eredmények felhasználásával a program a vizsgált teljes retinaterület súlyozott átlagos vastagsági értékét (weighted mean thickness, WMT) is kiszámítja az alábbi képlet szerint, mely Massin és mtsai ajánlásán alapul.<sup>70</sup>

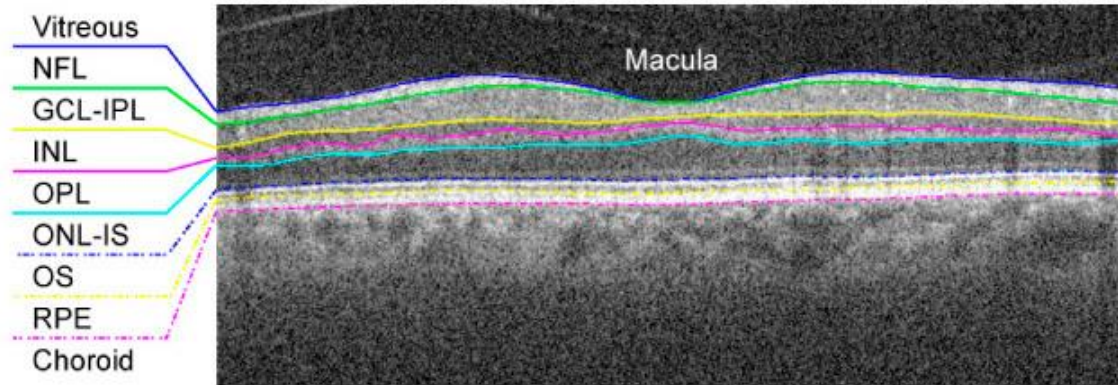
$$WMT = \frac{R1}{36} + \frac{R2+R3+R4+R5}{18} + \frac{(R6+R7+R8+R9) \times 3}{16} \quad (1)$$

Ezen számítások eredményeit a program különálló Excel fájlba írja, az adatok felhasználását ezáltal is megkönnyítve.

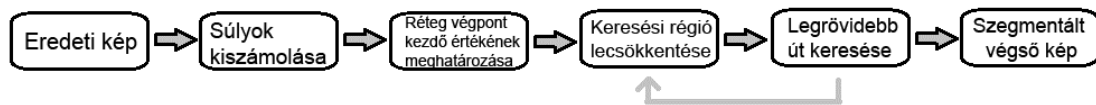
A program emellett a scanek minőségének, a képalkotási hibákhoz kapcsolódó mérések variabilitásának jellemzésére egy scan minőségi faktort (SQF) is meghatároz, mely az adott szemről készült 6 OCT scan centrális pontjában mért vastagság (center point thickness) standard deviációján (SD) alapuló mutató. Az SQF 1-es értéket akkor vesz fel, amikor a középpont vastagságának 10%-át nem meghaladó a SD, ennél magasabb SD érték ugyanis decentrálási, képalkotási vagy gépi szegmentációs hibákra utalhat. A scanek közül csak az SQF=1 képeket alkalmaztuk vizsgálatainkhoz.

### **III.2.2. A Chiu-féle algoritmus**

A Chiu-féle algoritmus egy, a szemészeti képek réteges struktúráinak automatikus szegmentációjára alkalmas szoftver, melyet a Duke University egészségügyi mérnöki részlegén fejlesztettek ki.<sup>62</sup> Az algoritmus egy B-scan alapú szegmentációs szoftver, mely a macula OCT térfogati scanjén 8 réteghatár kijelölésére alkalmas. (15. ábra) A program gráfteóriát és dinamikus programozást alkalmaz, mely a képfeldolgozás idejét jelentősen lecsökkenti. Az algoritmus sémás működését a 16. ábra foglalja össze.



15. ábra Chiu féle algoritmus szegmentációja SD-OCT képen. <sup>62</sup>



16. ábra A Chiu-féle algoritmus egy határvonal kijelölés folyamatának sémás ábrája. <sup>62</sup>

Az algoritmus a határkijelölést egy adott, normalizált gradiensképen  $g$  modellezésként a  $G = (V, E)$  gráfban található legkisebb súlyútvonal vagy a legrövidebb útvonal megállapításán keresztül végzi el, ahol  $V$  a csúcsokat,  $E$  pedig a súlyozott, nem irányított íveket jelenti. Az élek súlya pozitív érték, a nulla pedig nem csatlakoztatott éleket jelez. A végpontok teljesen automatikus kijelölése céljából, a program két további oszlopot illeszt a gradienskép mindkét oldalához, valamint értéküket 1-re állítja. Az algoritmus az így alkotott kép bal legfelső és jobb legalsó pixelét tekinti minden esetben kezdeti és végpontoknak. A gradienskép minden egyes pixele a  $g^c$  egy csúcsának felel meg és minden csúcs csak a nyolc legközelebbi pixellel kapcsolódik az oldalaikon és a sarkaikban. Az ívek súlyát a következő gradiens érték alapján kiszámítja ki:

$$w(a,b) = \begin{cases} 2 - (g_a^c + g_b^c) + w_{\min} & \text{ha } |a-b| \leq \sqrt{2} \\ 0 & \text{egyébként} \end{cases} \quad (2)$$

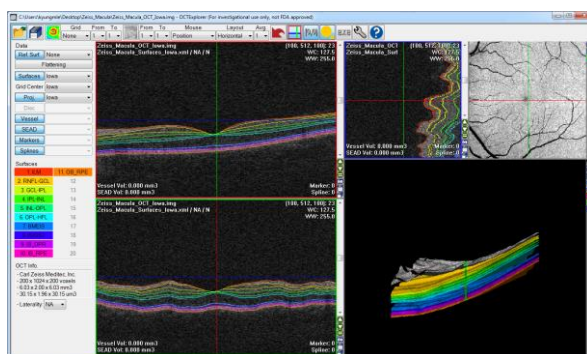
ahol az  $a$  és a  $b$  a  $V$  két különálló elemét jelöli és a  $w_{\min}$  egy alacsony stabilizációs állandó. A magasabb értéket felvevő képpontok kisebb súllyal rendelkeznek a csatlakozó íveken, és így jobb a kiválasztási esélyük. A határvonalat Dijkstra

algoritmusát alkalmazva határozza meg, mint a legkisebb súlyútvonalnak megfelelő vonalat az első és az utolsó csúcspont között a  $V$  halmazban.<sup>224</sup>

A Chiu-féle keretrendszer minden egyes gráf esetében csak egyetlen határ kijelölésére képes. Többszörös határok keresésekor a keresési terület gondos finomítására van szükség. A belső retinarétegek szegmentálásakor például a kapcsolat alapú szegmentálást alkalmazzák a keresési terület finomítására. Mindez a gráf szűkítés szintjén azt jelenti, hogy a legrövidebb út keresés előtt a keresési területen kívüli összekötő íveket eltávolítja.

### III.2.3. Az IOWA referencia algoritmus

Az IOWA referencia algoritmus egy térfogat alapú szegmentációs algoritmus, melyet az Iowa Institute of Biomedical Imaging Retina Image Analysis Laboratory-ban Abràmoff és munkacsoportja fejlesztettek ki.<sup>63, 67, 225, 226</sup> Az algoritusról először 2009-ben számoltak be, azóta újabb verziókban továbbfejlesztve a módszert. A jelenlegi verzió a macula és a látóidegfő térfogat OCT scanjének automatikus szegmentációjára alkalmas, a retina 11 réteghatár felszínének meghatározásával. (17. ábra) Előnye, hogy több SD-OCT gép képformátumának feldolgozására is alkalmas. A program beállításaihoz egy „training-set”-et alkalmaz. A módszer Li és munkatársainak megközelítésén alapul, amely a szegmentálást egy rétegzett gráfelméleti problémának tekinti, egy minimális költségű zárt sorozat keresését végzi egy csúcs-súlyozott geometriai gráfban.<sup>65</sup> Ez a módszer lehetővé teszi a 3D-s felületek optimális és egyidejű szegmentálását. Az IOWA referencia algoritmus újítása ezen felül, hogy lehetővé teszi különböző megvalósíthatósági korlátok és valódi regionális információk beépítését. Ez a független fejlesztésű szoftver kutatási célból ingyenesen letölthető és alkalmazható.



17. ábra IOWA referencia algoritmus szegmentációja egészséges retinán.<sup>227</sup>

### III.2.4. A Dufour-féle szoftver

Dufour és munkatársai 2013-ban számoltak be a retina SD-OCT scanjének térfogati alapú automatikus szegmentációjára alkalmas szoftverükről.<sup>64, 66, 228, 229</sup> Ezen algoritmus alapjául Song és munkatársainak OCT szegmentációs munkája szolgál, mely a határfelismeréséhez optimális grafikon-keresési megközelítést használ.<sup>230</sup> A lágy korlátok (soft constraints) alkalmazását a szegmentált felületek alakján kívül a két felület közötti távolság szabályozására is kiterjesztették, ezzel is jelentősen javítva az algoritmus pontosságát és robusztusságát.

A továbbfejlesztett algoritmus a szegmentálást energia minimalizálási problémának tekinti, amelyet az optimális háló felületi problémaként (optimal net surface problem) old meg. Amennyiben  $S$ -et egy  $S_1$  és  $S_n$  felületek halmazának tekintjük, akkor a szegmentáció energiája a következőképp számítható ki:


$$E(S) = \sum_{i=1}^n (E_{\text{boundary}}(S_i) + E_{\text{smooth}}(S_i)) + \sum_{i=1}^{n-1} \sum_{j=i+1}^n E_{\text{inter}}(S_i, S_j) \quad (3)$$

Az  $E_{\text{boundary}}(S_i)$ , a külső határenergia értéke a képadatokból direkt módon kiszámítható. Az  $E_{\text{smooth}}(S_i)$ , a felület simaság energiája, a felület 3D-s összefüggőségét jelzi és szabályozza, valaminta vizsgált felület merevségére és deformálhatóságára is egyúttal utalhat.

Az  $E_{\text{inter}}(S_i; S_j)$  kölcsönhatási energia olyan lágy korlátokat (soft constraint) tartalmaz, amelyek szabályozhatják a két szimultán szegmentált felület közötti távolságokat.

Az algoritmus magját egy előzetes információs modell alkotja, melyet a fovea centrált OCT képeken alapuló “training adatok” segítségével fejlesztettek. Ez a modell mind a kemény, mind a puha korlátok esetében alkalmazható.

A szoftver a retina 6 felületének (ILM, RNFL<sub>o</sub> (RNFL külső határa), IPL-INL, OPL-ONL, IS-OS és RPE-CH) szegmentációjára alkalmas, mind egészséges, mind DME-s alanyok esetében. (18. ábra)



**18. ábra. A Dufour-féle szoftver szegmentációja.**<sup>64</sup> Az egyes rétegek leírását ld. a szövegben.

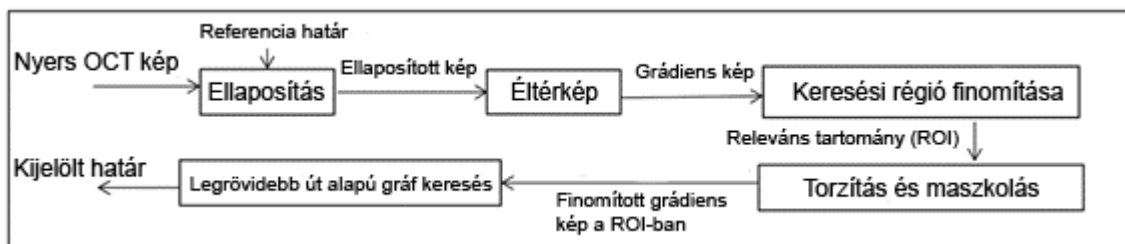
### III.2.5. Az OCTRIMA 3D

Az OCTRIMA 3D software az OCTRIMA továbbfejlesztéseként SD-OCT képek, illetve volumetrikus leképezések szegmentációjára alkalmas, MATLAB környezetben (MATLAB R2014a) fut. A program neve utal arra, hogy a program az SD-OCT készülékek térfogati scanjeinek a feldolgozására alkalmas. A program B-scan-en alapuló módszerrel képes 8 réteghatár kijelölésére. A működésében Chiu és mtsai által ismertetett legrövidebb út alapú gráf kereső rendszer (shortest path-based graph search, SPBGS) technikáját alkalmazza a frame-ek közötti térbeli függés módszerével kiegészítve, az eredmény finomítása céljából. A program újítása a korábbi ilyen algoritmusokhoz képest a frame-ek közötti (interframe) ellaposítás (flattening), a keresési régió csökkentése, az egymáshoz közel futó réteghatárok közötti jobb elkülöníthetőség és a határvonal rajzolásához szükséges csomópontok számának csökkentése. Az interframe ellaposítás által a foveális terület szegmentációs vonalának görbülete csökken, ami az alkalmazás robusztusságának növekedését is okozza. A frame-en belüli (intraframe) és interframe információ felhasználásával a keresési régió csökkenthető, mely által a szegmentációs vonal meghatározásához rövidebb idő szükséges. Az algoritmus az egymáshoz közel elhelyezkedő réteghatárok jobb elkülöníthetősége céljából az azonos keresési régióban maszkolásos és torzításos (biasing) technikákat alkalmaz. A szegmentációs vonal kirajzolásához szükséges csomópontok számának csökkenését azáltal éri el, hogy a keresési régiótól oldalirányban lévő pixelek számát lecsökkenti. A B-scan-ek eredményeinek

egyesítésével a teljes térfogati scan sima felszínű feldolgozására ad lehetőséget, a térfogat alapú OCT szegmentációs módszerekkel összemérhető módon.

### III.2.5.1. Az intraretinális rétegek detektálásának lépései

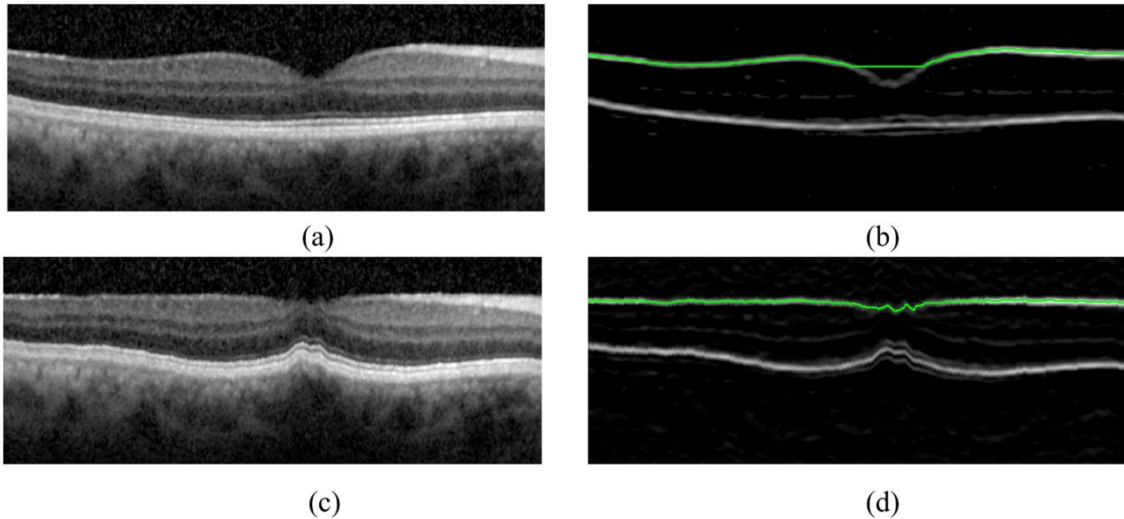
A rétegek kijelölésének lépéseit a 19. ábrán foglaljuk össze vázlatosan.



19. ábra Az OCTRIMA 3D képszegmentációjában egy réteg kijelöléséhez szükséges lépések sémás összefoglalása.

**1) Ellaposítás (Flattening):** Az ellaposítás az OCT szegmentálási feladatokban gyakran használt előfeldolgozási lépés, mely a keresett határvonal kijelölését nagyban elősegíti a határvonal görbületeinek csökkentése által.<sup>62, 231</sup> A retina görbületeinek ellaposítását a program egy adott B-scan esetében, az azt alkotó A-scanek axiális irányú elmozdításával végzi el a transzverzális tengely mentén. A kisebb görbületű vízszintes határok könnyebben kijelölhetőek a képen, mivel kevesebb csomópontot igényelnek és kisebb összsúlyhoz vezethetnek. A gráfkeresési algoritmus ebben az esetben inkább a geometriai rövid útvonalat részesíti előnyben. Az ellaposítás lépéséhez egy referencia határ alkalmazására is szükség van, mely párhuzamos lefutású a célhatárral, és amit egy megelőző lépés során az algoritmus már meghatározott. Egy vizsgált frame esetében az IS-OS határt alkalmazzák leggyakrabban erre a célra. Az ILM határa a fovea régiójában azonban ellaposítás után is még nagy görbületet mutat, ezáltal az algoritmus ezen a területen gyakrabban ejtethet hibát.





**20. ábra. Az ellaposítás (flattening).** A legrövidebb út alapú gráf keresési mód a geometriai egyenes vonalat részesíti előnyben, ezáltal hibásan határozhatja meg az ILM határát a fovea középső régiójában. Az ILM határának pontosabb meghatározásához az eljárás az előző frame-ből az ILM határát használja. Az a) és a c) a nyers OCT kép a fovea területéről (a) és az ellaposítás alkalmazása utáni kép. A (b) és (d) az (a) és (c) pontban leírt ILM határkijelölés eredményeit mutatja.

Az OCTRIMA 3D esetében javítottuk az ILM határkijelölés ellaposítását, a retina szomszédos B-scanek közötti felületének a simaságát kihasználva. Az ILM referenciahatárának az előző keretben a neki megfelelő határvonalat alkalmazza, mely ezáltal az algoritmus megbízhatóságának növekedését is okozza. Az ellaposítás után az ILM határának a görbülete csökken a fovea középső régiójában. (20. ábra) Az interframe ellaposításnak ez alapján azt nevezzük, amikor a referenciahatár az előző frame-ben található meg, míg intraframe ellaposításnak, amikor egy frame-en belül helyezkedik el a kijelölendő határvonallal.

**2) Éltérkép:** A B-scan összes pixele egy gradiensértékkel rendelkezik, mely azt jelzi, hogy a pixel mekkora eséllyel vesz részt egy határvonal alkotásában. A gradienskép kiszámítása a gráfkereső algoritmus működéséhez elengedhetetlen lépés. Az algoritmus foltos zaj pixeleit elkülöníti a valós határvonal pixeleitől, azon alapulván, hogy a zajt random elhelyezkedésű, magas gradiensértékkel rendelkező képpontok alkotják. Mindezek miatt fejlettebb zajszűrési technikák alkalmazása szükségtelen. A kiegyenesítés lépése utáni képen a határvonalak horizontálisához közeli lefutásúvá válnak, mely miatt a számításnál sötét-világos és világos-sötét irányú változások figyelembevételére lehet szükség. A sötét-világos átmenetű határok kijelöléséhez a

gradiensképet az algoritmus a B-scan és a konvolúciós kernel értékének meghatározása segítségével számítja ki:

$$g = k_{d2b} * I \quad (4)$$

ahol I a B-scan kép és a konvolúciós kernelt a következőképp definiáljuk:

$$k_{d2b} = [l_{d2b} \ l_{d2b} \ l_{d2b} \ l_{d2b} \ l_{d2b} \ ]_ ; \quad (5)$$

és

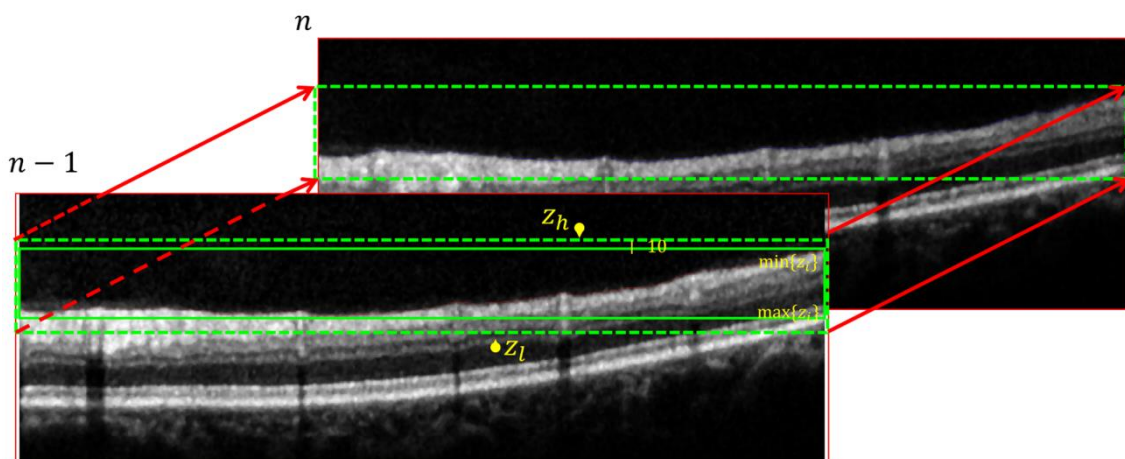
$$l_{d2b} = [1 \ 1 \ 1 \ 1 \ 1 \ 0 \ -1 \ -1 \ -1 \ -1 \ -1] ^T. \quad (6)$$

A konvolúció után, a negatív gradiensértékeket 0-nak véve, a gradiensértékeket 0 és 1 közötti értékre normalizáljuk. A retina határának közelében a gradiensérték a step edge modelt követi. A konvolúciós kernel kiegészítő szűrőként működik. A kernel méretét kísérleti úton határozzuk meg úgy, hogy a foltos zaj a szomszédos képpontok átlagolásának segítségével csökkenjen, anélkül, hogy a vízszintes irányú információból sok elveszne. A világos-sötét átmenetű kernelek esetében az algoritmus a  $k_{b2d} = -k_{k2b}$  kernelt alkalmazza.

**3) Keresési régió leszűkítése (refinement):** Az adott határvonal meghatározásánál a keresési régió az inter- vagy intraframe határvonal adatok segítségével leszűkíthető. Az intraframe leszűkítés esetében a határvonalak relatív elhelyezkedése alapján a képen a releváns tartomány (ROI) egy vékonyabb, téglalap alakú területre szűkíthető le, amely a határvonalat feltételezhetően tartalmazza. Az interframe leszűkítés leggyakrabban a referencia réteg kijelölésekor kerül alkalmazásra. (21. ábra) Az ILM határvonal elhelyezkedése 2 szomszédos frame között legfeljebb 10 pixel különbséget mutat tapasztalataink szerint, így a határkeresési régió megfelelő pontossággal kiszámítható. Ezáltal a keresési régiót a  $C_n^l [Z_h, Z_l]$  -re lehet korlátozni, ahol:

$$Z_h = \min \{z^i\} - 10, Z_l = \max \{z^i\} + 10, \forall (x, z^i) \in C_{n-1} \quad (7)$$

Az alkalmazásunk a határvonalat alkotó gráf csúcsait a ROI képpontjaira szűkíti le, szemben a Chiu-féle algoritmussal, mely a B-scan összes képpontját felhasználja. Ez a változtatás a feldolgozási sebesség jelentős javulását eredményezi, mivel a csúcsok számának csökkenésével a kijelöléshez szükséges idő is csökken.



**21. ábra. Az ILM keresési régió interframe leszűkítésének módja.** Az ILM határ lefutásának ismeretében (zöld egyenes vonalú keret) az n-1 kép alapján a keresési régió 10 pixellel való kiegészítése után (zöld szaggatott vonalú keret) az n képen az ILM keresési régiója meghatározható (zöld szaggatott vonalú keret).

**4) Torzítás (biasing) és maszkolás:** Amikor a ROI területe több határvonalat is tartalmaz, az automatikus elkülönítésükhöz torzításos és maszkolós technikák alkalmazására is szükség van. (22. ábra)

A torzítás esetében az ellaposított világos-sötét gradienskép keresési régió belüli területét a  $B_I$  torzítási térképpel (bias map) szorozzák meg,

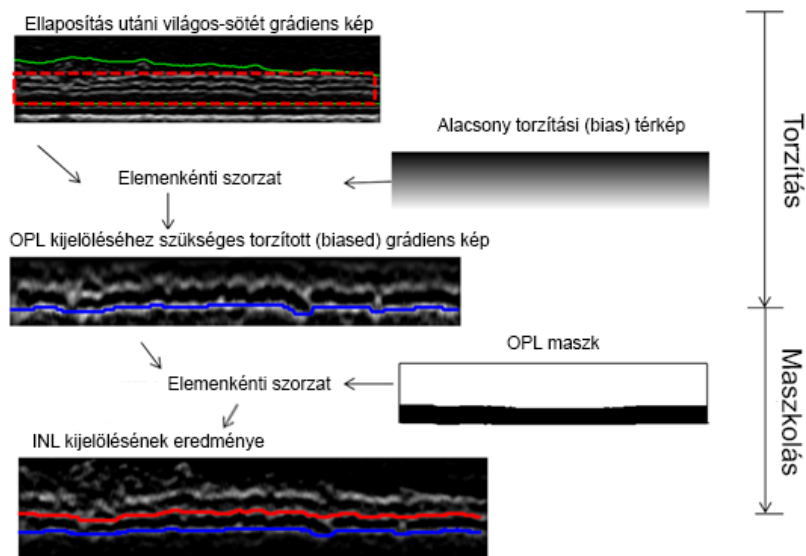
$$B_{z,x}^I = \frac{z-1}{M-1} \quad (8)$$

ahol M a ROI l sorainak száma, és (z, x) a tengelyirányú és oldalirányú pozíciót jelöli. A torzítás a mélyebben elhelyezkedő határ kontrasztját emeli, ezzel könnyítve meg a rétegekijelölést.

A maszkolás alatt a gradienskép keresési régió belüli területének elemenkénti szorzatát értjük a maszk képpel, ami a második határvonal detektálására ad módot az előzőleg meghatározott határvonal zavarása nélkül. A maszkkép létrehozásakor a korábban észlelt határértéknél alacsonyabb képpontokat a program nulláknak tekinti, míg a többi képpontnak az 1 értéket adja. Az elemenkénti szorzat lépése után a legalacsonyabb határ alatti képpontokban a gradiens értékei nullát vesznek fel, ezzel segítve az algoritmust a második legalacsonyabb határ kijelölésében, az SPBGS segítségével.

Mivel a keresési régió gradiensértékei a torzítási és a maszkolási művelet után lecsökkennek, a ROI egyes oszlopaiban a gradienskép intenzitását a program [0, 1] -re

normalizálja. Mindez fontos szereppel bír a kontraszt javításában, amikor további torzítási és maszkolási művelet szükséges.



**22. ábra Az IPL-INL (piros) és az OPLo (kék) határkijelölésében használt torzítási (biasing) és maszkolási műveletek ábrázolása.** A releváns tartomány (ROI, piros pontozott téglalap) az IS-OS és ILM közötti terület (zöld, folytonos vonalak). Az elemek alacsonyabb torzítási térképpel történő szorzása után az OPLo (OPL külső határa) kiemelkedőbb lesz a gradiensképen, így könnyebben észlelhető. Egy bináris maszk létrehozásával az OPLo alatti összes képpontnak nulla értéket adunk, és a második legalacsonyabb határértéket, az IPL-INL-t, a legrövidebb út gráf kereséssel jelöljük ki.

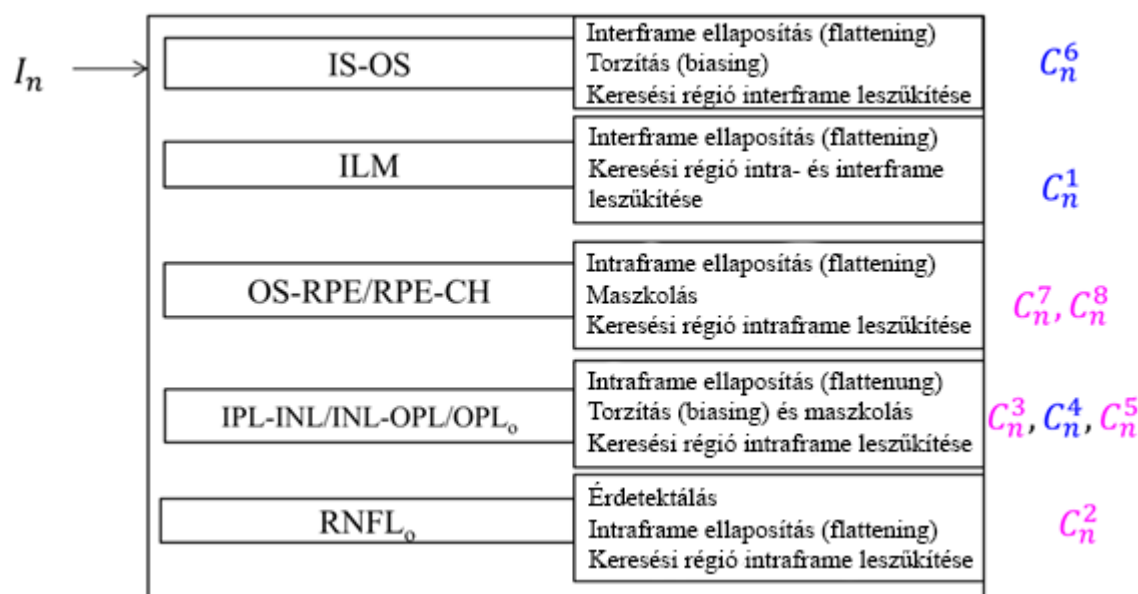
**5. A legrövidebb út alapú gráf keresés (SPBGs):** Az ellaposítás, a keresési terület finomítása, valamint a torzítási és a maszkolási eljárások lépései után a képpontok intenzitási értékei a ROI  $gM \times N$ -ben jelzik a potenciális határ észlelésének valószínűségét. Egy konkrét réteghatárt az algoritmus a legrövidebb úthossz megállapítása segítségével határoz meg. Az ezalapján alkotott gráf kifejezetten ritkás, minden csúcsa között csupán nyolc összekötő ívvel. A Dijkstra algoritmusának<sup>224</sup> alkalmazásával a gráfkeresési módszer időbeli összetettsége  $O(\log(|V|) * |E|)$ , ahol  $|V|$  és  $|E|$  a csomópontok és ívek száma. Az OCTRIMA 3D esetében  $|V| = MN$  és  $|E| = 8MN$ . Így az idő komplexitása:  $O(\log(MN) * MN)$ .

A feldolgozási idő javítása érdekében a gradiensképen a program mintavételi csökkentést (downsampling) hajt végre oldalirányban, egy 2-es faktorial. A retina rétegek a szomszédos leképezések között sima felszínt mutatnak, így az oldalirányú

felbontás csökkenése nagymértékben javítja a feldolgozási sebességet a pontosság minimális vesztesége mellett. A nyers kép szegmentációs vonalai a mintavétel csökkentés eredményeként létrejövő kép szegmentációjának lineáris interpolációjának és további mozgó átlagszűrővel történő ellaposításnak az eredménye.

### III.2.5.2. A volumetrikus OCT leképezések feldolgozásának lépései

A térfogati OCT leképezések feldolgozása scanenként történik, ennek lépéseit a fentiek alapján a 23. ábra foglalja össze.



**23. ábra Az OCTRIMA 3D működésének összegzése, a kijelölt határvonalak megjelölésével.** A kék a sötét-világos, a rózsaszín a világos-sötét átmenetet jelzi.

Az IS-OS a legkönnyebben elkülöníthető intraretinális határvonal az OCT B-scaneken, a sötét-világos gradienskép elemzésével. A legelső frame elemzése az utána következőktől eltérően történik. Az első frame esetében a program a teljes gradienskép vizsgálatát végzi: az ILM határ esetén tapasztalható magas kontraszt által létrehozott interferencia kizárására az eltérítési térkép és a gradienskép szorzatából létrejött képet használja a kijelöléshez. A SPBGS eredménye a  $C_n^6$ . Az ezutáni frame-ek esetében az megelőző frame ILM határvonalának eredményét használja a frame ellaposításához, valamint a keresési régió finomítására. Az ellaposítás az OCT kép szegmentációjához szükséges előkészítés fontos lépése, melyben az A-scanek fel és lefelé mozdításával a

referencia határvonal pontjait a program egy egyenesbe fekteti, a határvonalat ezáltal kiegyenesíti.

Az ILM belső határvonala ugyancsak nagy kontrasztkülönbséget mutat a sötét-világos gradiensképeken. Az első frame esetében, az IS-OS határvonalat tekinti a program az ellaposítás referenciájának, valamint a vizsgálati területet is a frame efeletti részére szűkíti le. A  $C_1^d$  meghatározása az ezen területen alkalmazott SPBGS módszerrel történik. A további frame-ek esetében az ILM határvonal meghatározásához az interframe ellaposítást alkalmaz a fovea centrális régiójában, az ILM görbületének csökkentése céljából. Ezen kívül intraframe régiószűkítést is használ, ezzel is csökkentve a feldolgozási időt.

Az OS-RPE és az RPE-Ch esetén az algoritmus az intraframe ellaposítást alkalmazza, a  $C_n^6$ -et referenciarétegnek tekintve. A határvonalak lefutását az adott frame IS-OS határvonal alatti 40 pixel távolságú téglalap alakú területének vizsgálatával határozza meg a program, majd az RPE-Ch határvonal meghatározását a SPBGS módszer segítségével, világos-sötét gradiensű képen végzi. A keresési régióban egyetlen határvonal ezután a világos-sötét gradiensű képeken az OS-RPE.

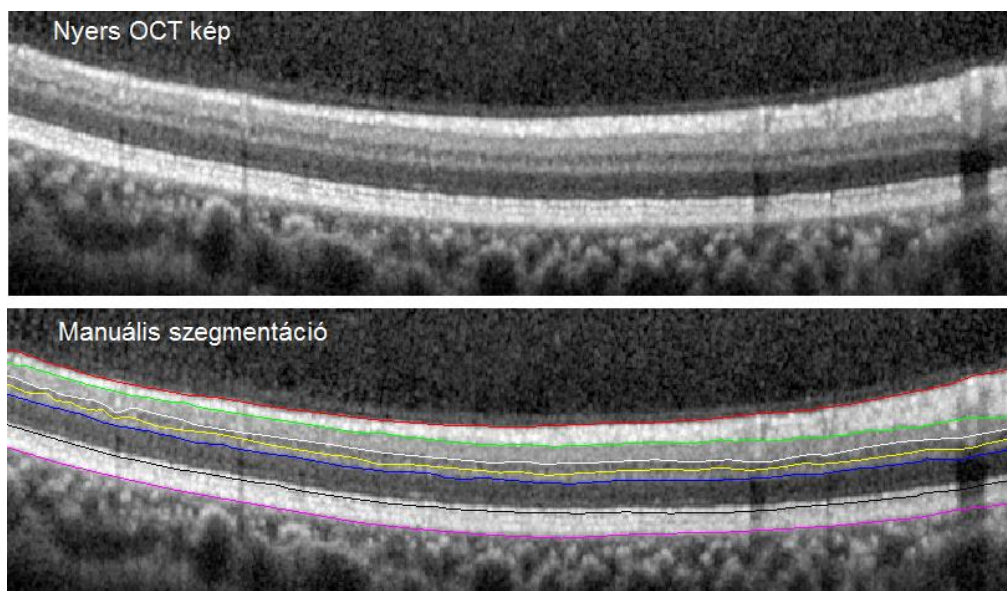
Az IPL-INL, INL-OPL és OPLo (OPL külső határvonala) határvonalak meghatározásában is a  $C_n^6$  határvonal szolgál referenciaként az intraframe ellaposításhoz. A világos-sötét élkernel meghatározása segítségével jelöljük ki az IPL-INL és OPLo határokat; az intraframe keresési régiók az ellapított IS-OS és a ILM határvonal legalsó pontja között helyezkednek el az adott frame-en belül. A fenti két réteg meghatározásában a vizsgált képterület szelektív jelkiemelésére és maszkolós módszer alkalmazására is szükség van, hiszen nagyon vékony réteget fognak közre, kis területen belül. Az INL-OPL határvonal kijelöléséhez sötét-világos élkernelt alkalmazunk a kiegyenesített képen, az előző határvonalakkal közös keresési régióban. Annak biztosítására, hogy az INL-OPL az IPL-INL és OPLo között fusson minden esetben, maszkoló eljárást kell alkalmazni (az IPL-INL gradiense feletti, illetve az OPLo gradiense alatti pixeleket egységesen 0-ra állítva). Ezt követően az SPBGS eljárással az INL-OPL határ már könnyen detektálhatóvá válik.

Az RNFLo szegmentálása első lépésében a vérerek által okozott megszakadások kiszűrését végzi a program. Ezután az ILM határvonalat referenciaként alkalmazva a

frame területének ellaposítását végzi. A keresési területnek ekkor a kiegyenesített ILM határvonal és az IPL határának legfelső pontja közötti területet tekinti.

### III.2.6. Manuális szegmentációs szoftver

Az OCTRIMA 3D teszteléséhez szükséges aranystandard szegmentációhoz, az SD-OCT képek manuális szegmentációjára alkalmas software-t fejlesztettünk, ami az előzőekhez hasonlóan MATLAB (The MathWorks Inc., Natick, MA, USA) környezetben, annak 2014a verzióját alkalmazva futott. A program segítségével az OCTRIMA 3D által is szegmentált 8 határvonal (ILM, RNFLo, IPL-INL, INL-OPL, OPLo, IS-OS, OS-RPE, RPE-CH) kijelölésére van lehetőség. (24. ábra) Ez úgy történik, hogy az adott határvonal futásának megfelelően az operátor a szegmentálandó képen pontokat jelöl ki, majd az ezek közötti szakaszok futását a program lineáris interpoláció segítségével számítja ki, ezzel megközelítve a határvonal valódi lefutását. A program használatakor lehetőség van szegmentációs pontok beszúrására, eltávolítására, illetve mozgatására is, ezáltal pontosítva a két réteg közötti határvonal lefutásának kijelölését.



**24. ábra A perifériás retina nyers és a manuális szegmentáció utáni képe, Spectralis SD-OCT alkalmazásával**

### **III.2.7. Spectralis 6.0.**

A Spectralis SD-OCT (Heilderberg Engineering, Heidelberg, Németország) kereskedelmi forgalomban elérhető, automatikus képelemző szoftvere alkalmas az OCT térfogati adatok (azaz Spectralis SD-OCT) kiértékelésére. A beépített szoftver 6.0-ás verziója a retina 11 felületének szegmentációjára képes. Alkalmazásával vastagsági és térfogati adatok nyerhetőek a retina 7 rétegéről (RNFL, GCL, IPL, INL, OPL, ONL, RPE), valamint a teljes retina, a belső retinális rétegek és a fotoreceptorok külső szegmentumáról, az ETDRS régióknak megfelelően.

A szegmentációs felületek elhelyezkedésének eredményeit nem közvetlenül a Spectralis 6.0 szolgáltatta, hanem előbb a réteghatárokat mutató videót exportáltuk a programból, azon kinyertük a réteghatárokat, majd Dijkstra algoritmus segítségével kötöttük össze a határ alapján észlelt pixeleket.<sup>224</sup>

### **III.3. Az optikai paraméterek kiszámítása a szegmentáció alapján**

A Stratus-OCT képek OCTRIMA szoftverrel történt szegmentációját követően az egyes retinarétegek különböző optikai paramétereinek kiszámítására ugyancsak egy saját fejlesztésű, speciális célprogramot alkalmaztunk, ami MATLAB környezetben futott. Ez a szoftver a szegmentáció adatainak felhasználásával számítja ki a vizsgált paramétereket a macula 6 OCT scanjének adatait régióként átlagolva.

#### **III.3.1.A fraktáldimenzió meghatározása**

A FD kiszámítása az OCT képek teljesítményspektrumának vizsgálatán alapuló módszerrel történik.<sup>232</sup> A képek átlagos teljesítményspektrumának értékei a hatványfüggvény eloszlását követik, így a FD értékét a teljesítményspektrum grafikonjának megfelelő határtörvény alapján számítja ki az algoritmus. A grafikon alapját a szürkeárnyalatú OCT képek Fourier-transzformáció utáni frekvenciájának függvénye adja. Ez a grafikon log-log koordináta-rendszerben közel egyenes vonalként ábrázolódik, melynek meredeksége a mérési eredmények dimenzióját adja meg. Az algoritmus a teljesítményspektrum kiszámítását az OCT képek visszaverődési profiljain alkalmazott gyors Fourier transzformációval (FFT) a következő arányosság alapján végzi:



$$P(\omega) \propto \omega^{-\beta} \quad (9)$$

ahol  $P(\omega)$  az  $\omega$  frekvencia melletti teljesítményspektrum.  $\beta$  a reflektancia profil spektrális kitevője. A fenti arányosságot a következőképpen lehet rendezni:

$$\ln(P(\omega)) \propto -\beta \ln(\omega) \quad (10)$$

A FD és a hatványfüggvény kitevője között a következő kapcsolat áll fent. (Hasegawa alapján)<sup>232</sup>:

$$FD = \frac{5 - \beta}{2} \quad (11)$$

Tehát a FD értékét a  $\beta$  meredeksége segítségével határozzuk meg, mely a teljesítményspektrum értékek log-log koordinárendszerben való ábrázolásánál a legkisebb négyzetek elvének alkalmazásával meghatározott regressziós egyenes meredekségét jelenti. Ezen értéket minden intraretinális réteg minden A-scanje esetén meghatározzuk, az FD átlagértékét pedig ezek után minden mért retinaréteg esetén minden egyes macula-régióra is kiszámoljuk.

### III.3.2. A kontraszt meghatározása

A kontraszt értékével az adott képen tapasztalt lokális változásokat kívánjuk számszerűsíteni, számítása a másodrendű statisztikai struktúra-analízis módszerén alapul. Meghatározását a térbeli szürke szintek együttes előfordulása alapján alkotott mátrixok (SGLDM) segítségével végeztük, mely Haralick ajánlásán alapul.<sup>233</sup> A ROI-ra vonatkozó SGLDM-okat a másodlagos feltételes sűrűségfüggvény  $s_{\theta}(i, j | d)$  alapján számítjuk ki, mely az adott rácsozat  $(i, j)$   $d$  távolságának SGLDM-át határozza meg. Számítását az alábbi képlet szerint végeztük:

$$Kontraszt(C) = \sum_{i=0}^{L-1} \sum_{j=0}^{L-1} (i - j)^2 s_{\theta}(i, j | d) \quad (12)$$

ahol az  $L$  az adott képen látható szürkeárnyalatokat jelöli.

### III.3.3. A teljes reflektivitás meghatározása

A teljes reflektivitás (TR) értékét az OCT kép választott vizsgálati területének adott k oszlopában található összes reflektivitás összegeként határoztuk meg, a következő képlet alapján:

$$TR_k = MR_k \times \frac{H_k}{\Delta y} \quad (13)$$

ahol  $MR_k$ : a vizsgált régió k oszlopának átlag reflektivitás értéke,  $H_k$ : a vizsgált régió k oszlopának lokális vastagsága és  $\Delta y$  pedig az OCT gép felbontása pixelben. A teljes reflektivitási értékek normalizációját az RPE rétegre vonatkoztatva végeztük el és decibel skálán fejeztük ki. ( $dB = 10 \times \log_{10} [TR]$ )

### III.3.4. A rétegindex kiszámítása

A rétegindex (LI)  $LI_k$  értéke a vizsgált régió vastagságára korrigált átlagos reflektivitási érték és az OCT scan teljes reflektivitási értékének 99%-ának alapján a következő képlet szerint számítható ki:

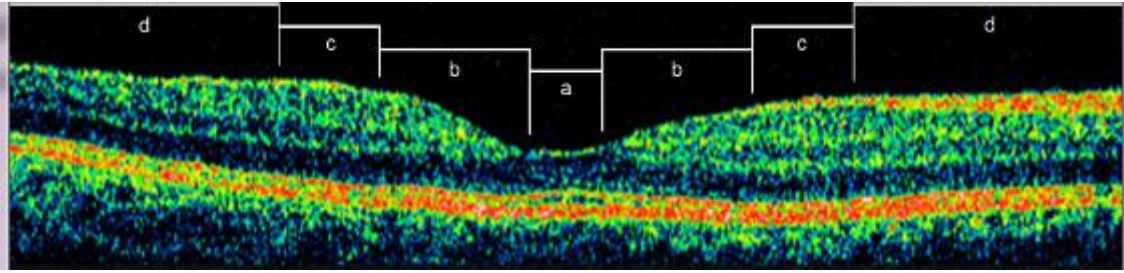
$$LI_k = MR_k \times \frac{H_k}{I_{sa}} = \frac{1}{N_k} \sum_{j=1}^{N_k} I_{j,k} \times \frac{H_k}{I_{sa}} \quad (14)$$

ahol  $MR_k$ : a vizsgált régió k oszlopának átlag reflektivitás értéke,  $H_k$ : a vizsgált régió k oszlopának lokális vastagsága, illetve  $I_{sa}$ : az adott OCT képen rögzített összes reflektivitási érték 99%-ának értékének felel meg.

### III.3.5. A vizsgálati régiók

Az intraretinális rétegek vastagságának és a fent említett optikai tulajdonságoknak az átlagértékét a macula négy koncentrikus régiójára, valamint a teljes területére vonatkoztatva számoltuk ki, ezeket a régiókat a 25. ábra mutatja be.

A legbelső régió a foveoláris, a macula 0,375 mm átmérőjű centrális területe. A következő a foveális 1,85 mm átmérőjű, majd az ekörül elhelyezkedő parafoveális, 2,85 mm átmérőjű gyűrű. Végül a legkülső, perifoveális régió, melynek átmérője 5,85 mm.



**25. ábra A vizsgálati régiók eloszlása a macula Stratus OCT-leképezésén.** (a) foveoláris régió (átmérője 0,375 mm), (b) foveális régió (átmérője 1,85 mm), (c) parafoveális régió (átmérője 2,85 mm), és (d) perifoveális terület (átmérője 5,85 mm)

A foveoláris régió területén, az anatómiai felépítést figyelembe véve, a számításokat a külső retinarétegekre korlátoztuk (OPL+IS, OS, RPE). A megszokottól eltérően a foveoláris régióknak a szokásos ETDRS régióktól különböző kijelölését újabb vizsgálatainkban azért láttuk szükségesnek, hogy ezáltal a foveola körül felépülő rétegekről minél részletesebb képet kapjunk.

Emellett a vizsgálatunkban egy további rétegre vonatkoztatott számításokat is végeztünk, melyet ganglionsejt komplexumnak nevezünk el (GCC). Ezt a réteget az RNFL és a GCL+IPL rétegek együttesen alkotják, ezáltal a teljes ganglionsejtet és a proximalis és distalis dendritjeit is tartalmazza.

### **III.4. A vizsgálatokba bevont alanyok és az alkalmazott vizsgálatok**

Vizsgálatainkat a Bascom Palmer Eye Institute és a Semmelweis Egyetem Etikai Bizottságainak az engedélyével végeztük. A kutatások a Helsinki deklaráció etikai normáinak figyelembevételével történtek. A vizsgálatban résztvevő betegek a részletes tájékoztatás után írásos beleegyezésüket adták a vizsgálatokba.

#### **III.4.1. A retinális szerkezet változásainak vizsgálata 1-es típusú cukorbetegség esetén**

##### **III.4.1.1. A retina rétegeiben bekövetkező vastagságbeli változások vizsgálata**

Prospektív vizsgálatunk alanyait a Semmelweis Egyetem Szemészeti Klinika retina ambulanciájának T1DM betegek közül választottuk ki, akiknél a retinopathia nem volt diagnosztizálható vagy az ETDRS beosztás alapján enyhének minősült, vagyis szemfenék tükrözéssel csak microaneurysmák voltak láthatóak (35-ös szint alatti).

Kizárási kritérium volt ezen kívül a proliferatív retinopathia, a CSME valamint a macula struktúrájának megítélését befolyásoló szembetegségek, mint a glaucoma, vitreo-retinális trakció vagy az epiretinális membrán. A kutatásban való részvételt ezeken kívül az alábbiak zárták ki:

- (1) Látást befolyásoló kórállapotok, pl. szignifikáns szürkehályog
- (2) A retina vastagságát befolyásoló gyógyszeres terápia (mint például chloroquin vagy niacint tartalmazó koleszterincsökkentők)
- (3) Rosszul beállított vércukorháztartás ( $HbA1c > 9.0\%$ ), rosszul beállított magasvérnyomás-betegség
- (4) A kórtörténetben szereplő, 6 hónapnál nem régebbi cataracta műtét
- (5) Vitrectomia műtét az előtörténetben
- (6) 20 Hgmm-nél magasabb szemnyomás az anamnézisben
- (7)  $\pm 3,0$  D-nél magasabb sphaericus vagy cylindricus korrekció
- (8) amblyopia
- (9) rossz fixációs képesség az OCT vizsgálat alatt

A betegcsoportot két részre osztottuk: 29 egyén 43 szeme alkotta az MDR csoportot, akinél az enyhe non-proliferatív retinopathia érintette a szemet; 29 egyén 38 szeme alkotta az DM csoportot, akiknek szemét a retinopathia nem érintette. A vizsgálat kontroll csoportjának 41 egészséges egyén 74 szemét választottuk, akiknek látóélessége jobb volt, mint 0,8; szemészeti vagy szisztémás betegségük az anamnézisük alapján nem volt, valamint a maculájuk egészségesnek látszott a szemfenék tükrözéses vizsgálata alkalmával. (5. táblázat)

A vizsgálatban résztvevő alanyok részletes szemészeti vizsgálatban részesültek, mely többek között réslámpás vizsgálatot, Goldmann applanációs tonometriát, szemfenék tükrözését, macula OCT vizsgálatot, valamint 2 standard területű (macula- és papillacentrál) fundusfotó készítését tartalmazta. Az így kapott fundusképeket az ETDRS protokollokon alapuló nemzetközi klinikai DRP és DME súlyossági besorolás alapján osztályoztuk. Az OCT vizsgálatot Stratus OCT-vel, a fent ismertetett módszertannal végeztük.

**5. táblázat A vizsgálatba bevont 1-es típusú cukorbetegek statisztikai adatai**

|   | H csoport    | DM csoport   | MDR csoport  |
|---|--------------|--------------|--------------|
| Vizsgált személyek száma                            | 41           | 29           | 29           |
| Vizsgált szemek száma                               | 74           | 38           | 43           |
| Életkor (évek, átlag ± SD)                          | 34 ± 12      | 35 ± 10      | 43 ± 17      |
| Nők száma, N (% összes szem)                        | 52 (70%)     | 20 (53%)     | 21 (49%)     |
| Rassz (% Kaukázusi)                                 | 100          | 100          | 91           |
| Hemoglobin A1c szint (%)                            | -            | 7,20 ± 0,90  | 8,51 ± 1,76  |
| Diabetes mellitus betegségtartam (évek, átlag ± SD) | -            | 13 ± 5       | 22 ± 10      |
| IOP (mmHg, átlag ± SD)                              | 14, 5 ± 1,23 | 15,74 ± 1,77 | 15,09 ± 1,56 |
| BCVA  | 1,0±0,00     | 1,0 ±0,00    | 0,97 ± 0,06  |

*Rövidítések: H, egészséges kontroll csoport; DM, 1-es típusú diabetes mellitusos betegek csoportja, retinopathia nélkül; MDR, 1-es típusú diabetes mellitusos betegek csoportja, enyhe non-proliferatív retinopathiával SD: standard deviáció; IOP: intraocularis nyomás; BCVA: Legjobb korrigált látóélesség*

A macula OCT képek kiértékelése a már ismertetett OCTRIMA képelemző szoftverrel történt. A szegmentálás alapján nyert adatokat ezután az optikai paraméterek elemzésére létrehozott szoftverrel dolgoztuk fel, kiszámítva a retinarétegek vastagságbeli és reflektivitási értékeit.

A csoportok vastagsági, valamint reflektivitási értékeinek összehasonlításához egy szempontú ANOVA-t, majd Newman-Keuls post-hoc analízist végeztünk. A statisztikai szignifikancia határának  $p < 0,001$ -et tekintettük. Minden paraméter esetén ROC görbét (Receiver Operating Characteristic) alkottunk, a DRP betegeket elkülönítendő a H és az MDR csoportoktól. A ROC görbe alatti terület (az angol kifejezés rövidítése alapján AUROC) számításához és a statisztikai analízishez SPSS 17 szoftvert alkalmaztuk.

#### ***III.4.1.2. A retina rétegeiben bekövetkező optikai tulajdonságbeli változások vizsgálata rétegindex paraméteren keresztül***

A vizsgálatunkat az előzővel azonos betegcsoporton végeztük, azonos alapvizsgálatok elvégzésével. A Stratus OCT segítségével készített macula OCT képek elemzését ugyancsak OCTRIMA szoftverrel végeztük. A kapott eredmények alapján az optikai paraméterek számítására fejlesztett szoftver segítségével számítottuk ki a reflektivitási értékek alapján számított rétegindex paraméter értékét.

Egy szempontú ANOVA-t, majd Newman-Keuls post-hoc analízist végeztünk az egészséges és a betegcsoportok közötti különbségek vizsgálatához. A statisztikai szignifikancia határának a  $p < 0,001$ -et tekintettük. Az AUROC számításhoz a vizsgálati csoportok között és a statisztikai analízishez az SPSS 16 szoftvert alkalmaztuk.

#### ***III.4.1.3. A retina rétegeiben bekövetkező változások fraktál-dimenzionális vizsgálata***

A vizsgálatunkat a korábban ismertetett vizsgálati csoportokon végeztük. Az előzőekhez hasonlóan végeztük el az alapvizsgálatokat és a szegmentálást, ez alapján számítottuk ki a rétegek fraktáldimenzió értékét a már ismertetett képlet alapján, a célszoftver alkalmazásával.

Egy szempontú ANOVA-t, majd Newman-Keuls post-hoc analízist végeztünk az egészséges és a betegcsoport közötti különbségek vizsgálatához. A statisztikai szignifikancia határának a nagyszámú összehasonlítás okán a  $p < 0,001$ -et tekintettük. A fraktál-dimenzió vizsgálatához minden retinaréteg esetén ROC görbét alkottunk, a DRP betegeket elkülönítendő a H és az MDR csoportoktól. Az AUROC számításhoz és a statisztikai analízishez az SPSS 16 szoftvert alkalmaztuk.

#### **III.4.2. A retina rétegeiben bekövetkező vastagságbeli és optikai tulajdonságbeli változások vizsgálata sclerosis multiplexben**

A vizsgálatba bevont SM betegeket a Semmelweis Egyetem Neurológiai Klinika sclerosis multiplex ambulanciáján kezelt betegek közül választottuk ki, a következő kizárási kritériumok figyelembevételével:

- (1) a vizsgálat előtt kevesebb mint 6 hónappal zajló látóideg-gyulladás
- (2) bármilyen retina betegség vagy opticus neuropathia fennállása, a glaucomát is beleértve
- (3) 20 Hgmm-nél magasabb szemnyomás az anamnézisben
- (4)  $\pm 3,0$  D-nél magasabb sphaericus vagy cylindricus korrekció
- (5) amblyopia
- (6) szemmegnyitó műtét az anamnézisben
- (7) rossz fixációs képesség az OCT vizsgálat alatt (pl. nystagmus esetén)

Valamennyi beteg a relapszáló-remittáló típusba tartozó volt. Betegségüket a módosított McDonald kritériumok alapján diagnosztizálták. A vizsgálatban két betegcsoport szemeit vizsgáltuk: 25 beteg 31 szeme alkotta az MSON- csoportot, akiknek szemét látóideggyulladás nem érintette; 26 beteg 36 szeme alkotta az MSON+ csoportot, akiknek korábbi anamnézisében szerepelt legalább 1 ON epizód. A kontroll csoportot 24 egészséges, kor és nem szerint megfeleltetett egyén 29 szeme alkotta, itt a beválasztási kritérium az 1,0 legjobb korrigált látóélesség és bármilyen általános vagy szemészeti betegség hiánya volt. A betegek demográfiai adatait a 6. táblázat tartalmazza.

A vizsgálatban résztvevő alanyok részletes szemészeti vizsgálatban részesültek, mely a szemészeti anamnézis felvételét, a legjobb korrigált látóélesség vizsgálatát, a réslámpás vizsgálatot, szemnyomásmérést Goldmann tonométerrel, szemfenék tükrözését és CFF vizsgálatot tartalmazott. Mindezek után került sor a macula vizsgálatra Stratus OCT készülékkel.

A macula OCT képek minőségének kontrollja az OCTRIMA program használatakor a már korábban ismertetett SQF meghatározásával, illetve az OSCAR-IB rendszer kritériumainak figyelembevételével történt. Az OSCAR-IB rendszer az SM betegek retina OCT képeinek egységesített minőségi kontrolljára alkotott rendszer, mely Tewarie és mtsai munkáján alapul.<sup>234</sup> (7. táblázat)

A nyers OCT képek feldolgozását az OCTRIMA szoftverrel végeztük. A szegmentáció eredményeit felhasználva a retinális rétegek vastagságának, valamint a reflektivitási, kontraszt, fraktáldimenzió és rétegindex paraméterek kiszámítását végeztük el az előző vizsgálatok esetében is alkalmazottak szerint.

A két szem bevonásából adódó hibák kizárása miatt a vastagsági valamint optikai paraméterek csoportok közötti összehasonlítására a mixed-model ANOVA variancia analízist alkalmaztuk. A statisztikai analízishez az SPSS 16 szoftvert alkalmaztuk. A nagyszámú összehasonlítás miatt a szignifikancia határát  $p < 0,001$ -nek határoztuk meg.

**6. táblázat. A vizsgálatainkba bevont SM betegek demográfiai adatai.**

| <b>Demográfiai adatok</b>   | <b>Kontroll csoport</b> | <b>MSON- csoport</b> | <b>MSON+ csoport</b> |
|---|-------------------------|----------------------|----------------------|
| Vizsgált szemek   | 29                      | 31                   | 36                   |
| Vizsgált személyek (nő/férfi)   | 24 (16/8)               | 25 (14/11)           | 26 (19/7)            |
| Vizsgálati kor (évek, átlag $\pm$ SD [medián])  | 33 $\pm$ 9 [31]         | 34 $\pm$ 9 [35]      | 34 $\pm$ 9 [35]      |
| Legjobb korrigált látóélesség (átlag $\pm$ SD)  | 1,0 $\pm$ 0,00          | 1,0 $\pm$ 0,00       | 0,91 $\pm$ 0,25      |
| Betegség tartam (hónapok, átlag $\pm$ SD [medián])  | N/A                     | 71 $\pm$ 51 [48]     | 71 $\pm$ 51 [53]     |
| Utolsó MSON epizód és a vizsgálat időpontja között eltelt idő (hónapok, átlag $\pm$ SD, [medián]) | N/A                     | N/A                  | 49 $\pm$ 38 [38]     |

*Rövidítések: MSON- csoport: látóideg-gyulladás nem szerepel az előtörténetben; MSON+ csoportot: a korábbi anamnézisben szerepel legalább egy látóideg-gyulladásos epizód.*



**7. táblázat – Az OCT kép minőségére vonatkozó kritériumok sclerosis multiplex esetében (OSCAR-IB kritériumok) <sup>234</sup> Tewaie et. al. alapján**

|           |   |
|-----------|---|
| <b>O.</b> | A következő hibákon kívüli egyértelmű hibák ( <b>O</b> bvious))   |
| <b>S.</b> | Az OCT képek jelerőssége ( <b>S</b> ignal strength) > 15dB (Heidelberg) vagy > 10dB (Cirrus) (gyűrű és térfogati scanek), ART használata esetén a scanek megfelelő átlagolásával  |
| <b>C.</b> | Scan <b>C</b> entráltsága<br>Látóidegfő körkörös scanje esetében az adott területre fektetett 3 koncentrikus kör közül legfeljebb 1 gyűrűnyi eltérést mutathat<br>Macula térfogati scanje esetén a centráltság utólag még változtatható |
| <b>A.</b> | <b>A</b> lgoritmus hiba   |
| <b>R.</b> | Az RNFL megítélését befolyásoló látható <b>R</b> etina-betegség   |
| <b>I.</b> | Fundus megvilágítás ( <b>I</b> llumination)   |
| <b>B.</b> | Mérési sugár ( <b>B</b> eam) centráltsága<br>Egységes OPL reflektivitás mindkét maculafél vizsgálatakor   |

**III.4.3. A vizsgálati távolság szerepének vizsgálata a retina határkijelölési hibáiban és vastagság mérési eredményeiben**

Keresztmetszeti (cross-sectional) vizsgálatunk alanyait a Semmelweis Egyetem Szemészeti Klinikájának retina ambulancián kezelt betegei közül választottuk ki. Kutatásunkhoz három vizsgálati csoport eredményeit hasonlítottuk össze: 10 egészséges egyén 10 szeme alkotta a Normál csoportot, 10 cukorbeteg egyén 10 macula oedemával érintett szeme a DME csoportot, 10 nedves időskori macula degenerációs beteg 10 érintett szeme pedig az AMD csoportot. Amennyiben egy egyénnek mindkét szeme betegséggel érintett volt, a két szem közül véletlenszerűen választottuk ki, hogy melyiket vonjuk be a vizsgálatba.

A vizsgálatban résztvevő alanyok az alábbiakból álló, részletes szemészeti vizsgálatban részesültek: a legjobb korrigált látóélesség vizsgálata, a macula OCT vizsgálata, a réslámpás vizsgálat, szemnyomásmérés Goldmann tonométerrel és végül a szemfenék tükrözése pupillatágítással. Az OCT vizsgálatot a pupilla tágítása nélkül végeztük, a szemfenék vizsgálatát megelőzően, ezzel is megteremtve a vizsgálat mindennapi gyakorlatának körülményeit. A kontakt szemnyomásmérés által okozott esetleges szaruhártya átláthatóság csökkenés elkerülése céljából ezt is az OCT vizsgálat után végeztük el.

A macula OCT vizsgálata a 4. generációs RTVue géppel történt, minden egyén esetében két eltérő beállítással. A vizsgálat első szakaszában (szuboptimális beállítás) a gépet 3,5 cm-re állítottuk a szemfelszíntől, amikor a funduskép még hiányos a perifériás árnyékolás miatt. A második szakaszban (optimális beállítás) a távolság 2,5 cm-re lett beállítva, ahol minden esetben jó minőségű fundusképet volt kinyerhető. A két vizsgálat között legalább 5 perc telt el. Mindkét esetben a vizsgálati tulajdonságok a beépített szoftver „Optimize” gombjának a megnyomásával lettek optimalizálva, mielőtt a képalkotás megtörtént.

Minden szem esetén feljegyeztük az SSI-t és a regionális vastagságértékeket. A retina határainak kijelölésében tapasztalt hibák osztályozása a Sadda et al. korábbi közleménye alapján kialakított protokollunk segítségével végeztük.<sup>211</sup> Minden szem esetén 5 vertikális és 5 horizontális scan pontozását végeztük el, és ezek összértékével jellemeztük az adott leképezést. (8. táblázat)

**8. táblázat– A retinális határkijelölési hibák osztályozása**

|  |  |
|--|--|
| 1 pont   | Bármilyen retinális határkijelölési hiba (4x10 pixelt [mélység x szélesség] meghaladó kitérés)             |
| 1 pont   | Bármilyen retinális határkijelölési hiba a fovea területén (a 5 mm hosszú scan centrális 1 mm-es területe) |
| 1 pont   | A horizontális irányú hibák összege az 1 mm-t meghaladja   |
| 1 pont   | A horizontális irányú hibák összege a 3 mm-t meghaladja  |
| 1 pont   | A vertikális irányú hibák összege a teljes retinavastagság 1/3-át meghaladja                               |
| 1 pont   | A vertikális irányú hibák összege a teljes retinavastagság 2/3-át meghaladja                               |
| A horizontális és vertikális irányú hibák összegét a retina külső és belső határvonalának kijelölési hibák együttesen adták. |  |

Az SSI és az RBDE értékek közötti összefüggés vizsgálatára lineáris korrelációt alkalmaztunk, valamennyi vizsgálati csoport és beállítás bevonásával. Wilcoxon teszt segítségével végeztük el az SSI, RBDE és regionális retinavastagság összehasonlítását a két beállítás között. A teljes vizsgálati csoport és az egyes betegcsoportok esetén osztályon belüli korrelációs koefficiens (ICC, 95%-os konfidencia intervallum) számítását, majd a konfidencia intervallumok direkt összehasonlítását végeztük el. A

statisztikai analízishez Statistica 8.0-t (Statsoft Inc., Tulsa, OK, USA) és SPSS 19 szoftvereket alkalmaztuk. A szignifikancia határának  $p < 0,05$ -ot tekintettük.

#### **III.4.4. A macularis régió SD-OCT képeinek automatikus szegmentációját végző szoftver tesztelése**

A vizsgálatban 10 egészséges egyén, valamint egy DME beteg 1-1 szemének térfogati scanjeit dolgoztuk fel. Vizsgálatuk a University of Miami Bascom Palmer Eye Institute-ban történt. Az egészséges egyéneknek legalább 0,8 legjobb korrigált látóélessége volt, szisztémás és szemészeti betegséggel nem rendelkeztek, valamint szemtükrözéses vizsgálattal a maculájuk egészségesnek látszott.

Az alanyok vizsgálatát Spectralis SD-OCT-vel végeztük a korábbiakban ismertetett módon. A manuális szegmentációt minden egészséges szem esetében a volumetrikus leképezésből véletlenszerűen kiválasztott 10 scanen végezte el két, független operátor. A scanek kiválasztása a 61 B-scanből álló macula térfogati adatsorokból történt, annyi megkötéssel, hogy legalább kettőnek a foveális területen kellett futnia.

A szegmentációk közötti eltérés objektív méréséhez három mérőszámot határoztunk meg: a jelzett hibát (SE), átlagos nem jelzett hibát (MUE) és a nem jelzett hiba 95%-át ( $E_{95}$ ). A SE az automatikus szegmentáció a manuálistól való eltérésének eredményei közötti torzítást és variabilitást mutatja az átlagos jelzett hiba értékeken (mean standard error, MSE) és azok standard deviációján (SSE) keresztül. Az MUE az automatikus szegmentáció és a manuális közötti különbség abszolútértékének átlagát mutatja. Az  $E_{95}$  a nem jelzett hibák felső határát jelzi, a legmagasabb értékek 5%-ának eltávolításával.

##### ***III.4.4.1. Az OCTRIMA 3D, a Dufour-féle szoftver és az IOWA referencia algoritmus összehasonlítása***

A Dufour-féle szoftver a Spectralis SD-OCT alkalmazásával mentett .xml formátumú fájl beolvasására képes, és a térfogati scan adatai alapján 6 felület felismerésére alkalmas. A szegmentált felületeket az algoritmus egy .csv fájlba menti, melyet a MATLAB segítségével importáltuk.

Az IOWA referencia algoritmus alkalmazásához az összes xml formátumú beolvasott adatot .vol nyers formátumra alakítottuk át, egy célprogram segítségével. Az átalakított .vol fájlt az IOWA referencia algoritmussal olvastuk be, és a program "Macular OCT 10 layer segmentation" funkcióját alkalmaztuk. Ez a funkció tizenegy felület automatikus szegmentációját végzi el, és az eredményeket egy surface.xml fájlba menti.

A Dufour-féle szoftver által felismert hat felület az OCTRIMA 3D esetében az ILM, az RNFLo, az IPL-INL, az OPLo, az IS-OS és az RPE-CH határvonalaknak felel meg és az IOWA referencia algoritmus 1, 2, 4, 6, 7 és 11 felületeivel egyezik meg.

Az OCTRIMA 3D, az IOWA referencia algoritmus, valamint a Dufour-féle szoftver összehasonlítását ezen 6, mindegyik algoritmus által kijelölt felület szegmentációs eredményének felhasználásával végeztük, a manuális szegmentáció kijelölését használva arany standardként. A különbségeket a 9 ETDRS régióban hasonlítottuk össze, kvalitatív és kvantitatív értékek alapján. Az összehasonlítást páros t-tesztel végeztük, a szignifikancia szintje  $p < 0,001$  volt. A számításokhoz az SPSS 19 szoftvert használtuk.

#### ***III.4.4.2. Az OCTRIMA 3D és a Chiu-féle algoritmus összehasonlítása***

Az OCTRIMA 3D validálásához ugyanazokat a Bioptigen eszközzel (Bioptigen Inc., Morrisville, Észak-Karolina, USA) nyert SD-OCT képeket szegmentáltuk, mint amit Chiu és munkatársai is elemeztek a saját algoritmusukkal. A tanulmányukban közölt manuális szegmentációt alkalmaztuk aranystandardként, az összehasonlítás alapjául.<sup>61</sup> Ezzel az összehasonlítással elsősorban a potenciális működési idő javulását kívántuk értékelni.

#### ***III.4.4.3. Az OCTRIMA 3D és a manuális szegmentáció összehasonlítása***

A két kézi szegmentáció összehasonlításakor az 1. operátor szegmentációját tekintettük alapnak, és a 2. operátor szegmentáció pontosságát ehhez mértük. A két kézi szegmentáció és az automatikus szegmentáció összehasonlításához párosított t-próbát alkalmaztunk. A statisztikai szignifikancia határának a  $p < 0,001$ -et tekintettük. A számításokhoz az SPSS 19 szoftvert használtuk.

#### ***III.4.4.4. Az OCTRIMA 3D alkalmazhatóságának vizsgálata patológiás eltéréseket mutató retina képek esetén***

A korábban említett két beteg szem (DME és száraz típusú AMD) SD-OCT B-scan vizsgálatait használtuk fel annak felmérésére, hogy az OCTRIMA 3D térfogati szegmentációja alkalmas lehet-e kóros elváltozásokat mutató OCT képek feldolgozására is.

## **IV. Eredmények**

### **IV.1. A retinális szerkezet változásainak vizsgálata 1-es típusú cukorbetegség esetén**

#### **IV.1.1. A retina rétegeiben bekövetkező vastagságbeli eltérések vizsgálata**

Az MDR csoportban a H csoporthoz képest a macula teljes területére vonatkoztatott rétegvastagsági értékek szignifikáns csökkenését tapasztaltuk a GCL+IPL, OPL és az OS rétegekben. Az MDR és DM csoport között az OPL, OS és RPE rétegekben láttunk jelentős különbséget. A foveális régióban a GCL+IPL, INL rétegek nagyfokú vastagodást, míg az OPL réteg vékonyodást mutatott az MDR csoportban az egészségesekhez képest. Az MDR csoport szemében az RNFL, OPL, OS rétegek mutattak szignifikáns csökkenést a DM csoport szeméhez képest. A parafoveális régió esetében az MDR jelentős csökkenést mutatott az RNFL és GCL+IPL rétegekben mind az egészséges, mind a DM csoporthoz képest, illetve az OS rétegben a DM csoporthoz képest. Perifoveális régió esetében pedig az MDR szemekben a RNFL és OS rétegek szignifikáns csökkenését találtuk a normál és DM szemekhez hasonlítva. (9. táblázat)

Az AUROC vizsgálat alapján az MDR és egészséges csoport elkülöníthetőségére leginkább alkalmas paraméter a teljes maculaterület és a foveális régió esetében az OPL. Az MDR és DM közötti elkülöníthetőséget a foveális régió kivételével (ahol az RNFL) minden régióban az OS réteg mutatta. (10. táblázat)

#### **IV.1.2. A retina rétegeiben bekövetkező optikai tulajdonságbeli változások vizsgálata a rétegindeks paraméteren keresztül**

A LI értékek szignifikáns különbséget mutattak az MDR szemekben a DM szemekhez képest a GCL+IPL, INL, OPL és OS rétegekben a teljes, foveális és parafoveális régióban, az RNFL rétegben a parafoveális és perifoveális régióban, valamint az INL, OPL és OS rétegekben a perifoveális régióban. Jelentős különbséget tapasztaltunk az MDR csoport és a H csoport összehasonlításakor az RNFL, GCL+IPL, INL, OPL és OS rétegekben, valamennyi régióban, a foveális INL kivételével. Ezen

kívül a parafoveális régió ONL+IS rétegében is kifejezett csökkenést mértünk. (11. táblázat)

Az AUROC vizsgálat alapján az MDR és egészséges csoport elkülöníthetőségére leginkább alkalmas paraméter a teljes maculaterület esetén a GCL+IPL, OPL, OS; a foveális régióban a GCL+IPL, OPL, a parafoveális régióban pedig a GCL+IPL. Az MDR és DM közötti elkülönítésre minden régióban az OS réteg tűnt a legerősebbnek, illetve a foveális területen a GCL+IPL réteg is. (12. táblázat)

#### **IV.1.3. A retina szerkezetében bekövetkező változások vizsgálata a fraktáldimenzió keresztül**

A FD a macula teljes területére számított átlagértéke szignifikáns különbséget mutatott az MDR csoportban mind a H, mind a DM csoporthoz képest az RNFL, GCL+IPL, OPL, OS rétegekben. Emellett még jelentős csökkenést tapasztaltunk az INL rétegben az MDR szemekben az egészségesekhez képest és növekedést az RPE rétegben a DM csoport szeméhez képest. A foveális régióban a GCL+IPL, OPL és OS rétegek mutattak jelentős változást mindkét összehasonlításban, ezenkívül még az az MDR és a DM esetén az RNFL, valamint az MDR és a kontroll csoport között az INL rétegben volt szignifikáns eltérés. A parafoveális régióban az RNFL és a OS rétegekben tapasztaltunk szignifikáns növekedést az MDR szemekben mindkét csoporthoz viszonyítva, illetve csökkenést a GCL+IPL rétegben a DM csoport szeméhez képest. Végül a perifoveális régióban az MDR csoport OS rétegében a FD szignifikánsan magasabb értéket mutatott a H és DM csoporthoz képest is, de az RPE csak a DM-hez képest volt emelkedett. (13. táblázat)

Az AUROC vizsgálat az MDR és a kontroll csoport elkülöníthetőségére a teljes maculaterület esetén a GCL+IPL, a foveális területnél pedig a GCL+IPL és INL rétegeket mutatta jelentősnek. (14. táblázat)

**9. táblázat A diabetes mellitusos betegekben mért átlagos rétegvastagsági értékek (µm) az egyes csoportokban (átlag±SD)**

| Rétegvastagság              | H csoport    | DM csoport      | MDR csoport     |
|-----------------------------|--------------|-----------------|-----------------|
| (Összehasonlítás)           |              | MDR vs. DM      | MDR vs. H       |
| <b>Teljes maculaterület</b> |              |                 |                 |
| RNFL                        | 42,02 ± 2,11 | 41,19 ± 2,19    | 41,38 ± 2,93    |
| GCL+IPL                     | 78,30 ± 4,09 | 75,41 ± 5,23 †  | 71,80 ± 8,22 ‡  |
| INL                         | 35,02 ± 1,60 | 35,74 ± 2,13    | 35,05 ± 2,76    |
| OPL                         | 41,30 ± 2,49 | 39,88 ± 5,04 ‡  | 36,07 ± 3,45 ‡  |
| ONL+IS                      | 86,41 ± 5,21 | 85,55 ± 7,32    | 88,39 ± 8,21    |
| OS                          | 16,27 ± 3,06 | 17,97 ± 2,64 ‡  | 14,40 ± 2,20 ‡  |
| RPE                         | 12,71 ± 1,32 | 13,78 ± 1,28 ‡  | 12,76 ± 1,09    |
| <b>Foveális régió</b>       |              |                 |                 |
| RNFL                        | 8,85 ± 2,37  | 11,83 ± 2,45 ‡  | 8,30 ± 2,44     |
| GCL+IPL                     | 55,80 ± 3,87 | 67,58 ± 15,20   | 70,26 ± 11,02 ‡ |
| INL                         | 20,93 ± 1,82 | 25,89 ± 4,30    | 25,00 ± 4,85 ‡  |
| OPL                         | 61,24 ± 6,83 | 53,08 ± 18,22 ‡ | 38,97 ± 12,09 ‡ |
| ONL+IS                      | 99,26 ± 6,79 | 97,42 ± 8,92    | 100,35 ± 12,27  |
| OS                          | 18,05 ± 4,03 | 19,53 ± 3,14 ‡  | 16,22 ± 2,96 †  |
| RPE                         | 12,84 ± 1,72 | 14,06 ± 1,59 †  | 13,10 ± 1,32    |
| <b>Parafoveális régió</b>   |              |                 |                 |
| RNFL                        | 33,72 ± 1,85 | 34,16 ± 1,48 ‡  | 31,33 ± 5,23 ‡  |
| GCL+IPL                     | 94,71 ± 5,73 | 92,93 ± 6,75 ‡  | 86,73 ± 11,2 ‡  |
| INL                         | 39,60 ± 2,17 | 40,49 ± 2,68    | 39,24 ± 3,32    |
| OPL                         | 37,17 ± 2,68 | 38,15 ± 2,54    | 37,07 ± 2,21    |
| ONL+IS                      | 84,89 ± 6,11 | 83,24 ± 8,16 †  | 86,85 ± 8,35    |
| OS                          | 14,80 ± 3,58 | 16,97 ± 2,99 ‡  | 12,84 ± 2,50 †  |
| RPE                         | 11,57 ± 1,59 | 13,08 ± 1,74 †  | 12,02 ± 1,64    |
| <b>Perifoveális régió</b>   |              |                 |                 |
| RNFL                        | 41,87 ± 2,94 | 41,39 ± 2,68 ‡  | 38,7 ± 5,47 ‡   |
| GCL+IPL                     | 67,36 ± 4,52 | 64,39 ± 6,07    | 63,89 ± 8,40 †  |
| INL                         | 33,00 ± 1,67 | 33,38 ± 1,91    | 32,77 ± 3,12    |
| OPL                         | 31,54 ± 1,38 | 31,86 ± 1,49    | 31,49 ± 2,17    |
| ONL+IS                      | 75,27 ± 4,84 | 74,67 ± 7,01 †  | 78,01 ± 6,50 †  |
| OS                          | 14,59 ± 2,81 | 16,45 ± 2,64 ‡  | 12,72 ± 2,31 ‡  |
| RPE                         | 12,54 ± 1,39 | 13,33 ± 1,51 †  | 12,44 ± 1,34    |

† 0,001 < p < 0,05 és ‡ p < 0,001 (ANOVA és Newman-Keuls post hoc analízis) MDR és kontroll szemek között (MDR oszlop) és MDR és DM csoport között (DM oszlop).

*Rövidítések: H, egészséges kontroll csoport; DM, 1-es típusú diabetes mellitusos betegek csoportja, retinopathia nélkül; MDR, 1-es típusú diabetes mellitusos betegek csoportja, enyhe retinopathiával.*



10. táblázat A rétegvastagság AUROC értékei a különböző betegcsoportokban.

| Rétegvastagság              | MDR vs. H | MDR vs. DM |
|-----------------------------|-----------|------------|
| <b>Teljes maculaterület</b> |           |            |
| RNFL                        | 0,598     | 0,514      |
| GCL+IPL                     | 0,756 *   | 0,632      |
| INL                         | 0,508     | 0,587      |
| OPL                         | 0,878 **  | 0,729 *    |
| ONL+IS                      | 0,394     | 0,419      |
| OS                          | 0,688     | 0,856 **   |
| RPE                         | 0,481     | 0,737 *    |
| <b>Foveális régió</b>       |           |            |
| RNFL                        | 0,566     | 0,849 **   |
| GCL+IPL                     | 0,121     | 0,458      |
| INL                         | 0,213     | 0,563      |
| OPL                         | 0,906 **  | 0,738 *    |
| ONL+IS                      | 0,489     | 0,431      |
| OS                          | 0,636     | 0,775 *    |
| RPE                         | 0,440     | 0,687      |
| <b>Parafoveális régió</b>   |           |            |
| RNFL                        | 0,617     | 0,671      |
| GCL+IPL                     | 0,723 *   | 0,665      |
| INL                         | 0,530     | 0,621      |
| OPL                         | 0,479     | 0,627      |
| ONL+IS                      | 0,404     | 0,401      |
| OS                          | 0,656     | 0,857 **   |
| RPE                         | 0,422     | 0,683      |
| <b>Perifoveális régió</b>   |           |            |
| RNFL                        | 0,680     | 0,654      |
| GCL+IPL                     | 0,659     | 0,526      |
| INL                         | 0,547     | 0,583      |
| OPL                         | 0,532     | 0,591      |
| ONL+IS                      | 0,348     | 0,380      |
| OS                          | 0,687     | 0,866 **   |
| RPE                         | 0,518     | 0,657      |

\* $0,7 \leq \text{AUROC} < 0,8$ , \*\* $0,8 \leq \text{AUROC}$

Rövidítések: H, egészséges kontroll csoport; DM, 1-es típusú diabetes mellitusos betegek csoportja, retinopathia nélkül; MDR, 1-es típusú diabetes mellitusos betegek csoportja, enyhe retinopathiával

**11. táblázat A diabetes mellitusos betegekben mért rétegindex értékek az egyes csoportokban (átlag±SD)**

| Rétegindex                  | H csoport    | DM csoport     | MDR csoport    |
|-----------------------------|--------------|----------------|----------------|
| (Összehasonlítás)           |              | MDR vs. DM     | MDR vs. H      |
| <b>Teljes maculaterület</b> |              |                |                |
| RNFL                        | 12,38 ± 1,36 | 11,59 ± 1,19 † | 10,81 ± 1,38 ‡ |
| GCL+IPL                     | 13,81 ± 2,10 | 12,98 ± 1,79 ‡ | 10,96 ± 1,87 ‡ |
| INL                         | 4,36 ± 0,84  | 4,40 ± 0,78 ‡  | 3,74 ± 0,69 ‡  |
| OPL                         | 6,28 ± 1,25  | 6,20 ± 1,48 ‡  | 4,75 ± 0,74 ‡  |
| ONL+IS                      | 7,59 ± 1,58  | 7,22 ± 1,22 †  | 6,52 ± 1,48 †  |
| OS                          | 6,09 ± 0,77  | 6,42 ± 0,61 ‡  | 5,32 ± 0,49 ‡  |
| RPE                         | 6,26 ± 0,52  | 6,61 ± 0,53 †  | 6,19 ± 0,43    |
| <b>Foveális régió</b>       |              |                |                |
| RNFL                        | 7,27 ± 0,93  | 7,03 ± 1,07 †  | 6,43 ± 1,13 ‡  |
| GCL+IPL                     | 14,93 ± 2,50 | 13,98 ± 2,93 ‡ | 10,66 ± 2,01 ‡ |
| INL                         | 4,42 ± 0,95  | 4,64 ± 1,02 ‡  | 3,87 ± 0,71 †  |
| OPL                         | 8,95 ± 2,04  | 8,72 ± 3,15 ‡  | 5,71 ± 1,40 ‡  |
| ONL+IS                      | 8,55 ± 1,85  | 8,23 ± 1,48 †  | 7,28 ± 1,94 †  |
| OS                          | 6,37 ± 0,99  | 6,62 ± 0,68 ‡  | 5,51 ± 0,60 ‡  |
| RPE                         | 6,48 ± 0,63  | 6,85 ± 0,60 †  | 6,48 ± 0,52    |
| <b>Parafoveális régió</b>   |              |                |                |
| RNFL                        | 9,84 ± 1,05  | 9,62 ± 1,00 ‡  | 8,57 ± 1,23 ‡  |
| GCL+IPL                     | 16,11 ± 2,53 | 15,55 ± 2,12 ‡ | 12,97 ± 2,33 ‡ |
| INL                         | 4,75 ± 0,96  | 4,82 ± 0,87 ‡  | 4,04 ± 0,75 ‡  |
| OPL                         | 5,96 ± 1,26  | 6,15 ± 1,25 ‡  | 5,11 ± 0,86 ‡  |
| ONL+IS                      | 7,75 ± 1,62  | 7,27 ± 1,19 †  | 6,66 ± 1,32 ‡  |
| OS                          | 6,02 ± 1,00  | 6,52 ± 0,74 ‡  | 5,18 ± 0,71 ‡  |
| RPE                         | 5,79 ± 0,64  | 6,32 ± 0,69 †  | 5,91 ± 0,68    |
| <b>Perifoveális régió</b>   |              |                |                |
| RNFL                        | 14,02 ± 1,69 | 13,27 ± 1,39 ‡ | 12,16 ± 1,68 ‡ |
| GCL+IPL                     | 12,56 ± 1,96 | 11,66 ± 1,61 † | 10,46 ± 2,01 ‡ |
| INL                         | 4,19 ± 0,80  | 4,15 ± 0,72 ‡  | 3,59 ± 0,74 ‡  |
| OPL                         | 4,87 ± 0,94  | 4,79 ± 0,79 ‡  | 4,11 ± 0,74 ‡  |
| ONL+IS                      | 6,79 ± 1,42  | 6,41 ± 1,12    | 5,92 ± 1,36 †  |
| OS                          | 5,88 ± 0,75  | 6,28 ± 0,71 ‡  | 5,16 ± 0,61 ‡  |
| RPE                         | 6,07 ± 0,55  | 6,34 ± 0,64 †  | 5,94 ± 0,54    |

† 0,001 < p < 0,05 és ‡ p < 0,001 (ANOVA és Newman-Keuls post hoc analízis) MDR és kontroll szemek között (MDR oszlop) és MDR és DM csoport között (DM oszlop).

*Rövidítések: H, egészséges kontroll csoport; DM, 1-es típusú diabetes mellitusos betegek csoportja, retinopathia nélkül; MDR, 1-es típusú diabetes mellitusos betegek csoportja, enyhe retinopathiával.*

12. táblázat A rétegindeks AUROC értékei a különböző kontroll és diabeteses betegcsoportok között.

| Rétegindeks                 | MDR vs. H | MDR vs. DM |
|-----------------------------|-----------|------------|
| <b>Teljes maculaterület</b> |           |            |
| RNFL                        | 0,799 *   | 0,686      |
| GCL+IPL                     | 0,846 **  | 0,785 *    |
| INL                         | 0,728 *   | 0,748 *    |
| OPL                         | 0,83 **   | 0,779 *    |
| ONL+IS                      | 0,711 *   | 0,681      |
| OS                          | 0,812 **  | 0,924 **   |
| RPE                         | 0,543     | 0,748 *    |
| <b>Foveális régió</b>       |           |            |
| RNFL                        | 0,712 *   | 0,650      |
| GCL+IPL                     | 0,906 **  | 0,821 **   |
| INL                         | 0,681     | 0,714 *    |
| OPL                         | 0,892 **  | 0,794 *    |
| ONL+IS                      | 0,724 *   | 0,709 *    |
| OS                          | 0,782 *   | 0,891 **   |
| RPE                         | 0,484     | 0,701 *    |
| <b>Parafoveális régió</b>   |           |            |
| RNFL                        | 0,785 *   | 0,751 *    |
| GCL+IPL                     | 0,825 **  | 0,783 *    |
| INL                         | 0,721 *   | 0,76 *     |
| OPL                         | 0,727 *   | 0,767 *    |
| ONL+IS                      | 0,705 *   | 0,652      |
| OS                          | 0,75 *    | 0,914**    |
| RPE                         | 0,444     | 0,684      |
| <b>Perifoveális régió</b>   |           |            |
| RNFL                        | 0,787 *   | 0,714 *    |
| GCL+IPL                     | 0,781 *   | 0,704 *    |
| INL                         | 0,731 *   | 0,73 *     |
| OPL                         | 0,746 *   | 0,75*      |
| ONL+IS                      | 0,687     | 0,643      |
| OS                          | 0,768 *   | 0,879 **   |
| RPE                         | 0,566     | 0,679      |

\* $0,7 \leq \text{AUROC} < 0,8$ , \*\* $0,8 \leq \text{AUROC}$

Rövidítések: H, egészséges kontroll csoport; DM, 1-es típusú diabetes mellitusos betegek csoportja, retinopathiainélkül; MDR, 1-es típusú diabetes mellitusos betegek csoportja, enyhe retinopathiával.

**13. táblázat A kontroll és diabetes mellitusos betegekben mért fraktáldimenzió (a.u.) értékek az egyes csoportokban. (átlag±SD)**

| Fraktáldimenzió             | H csoport   | DM csoport    | MDR csoport   |
|-----------------------------|-------------|---------------|---------------|
| (Összehasonlítás)           |             | MDR vs. DM    | MDR vs. H     |
| <b>Teljes maculaterület</b> |             |               |               |
| RNFL                        | 1,74 ± 0,04 | 1,71 ± 0,04 ‡ | 1,78 ± 0,10 ‡ |
| GCL+IPL                     | 1,68 ± 0,01 | 1,63 ± 0,06 ‡ | 1,58 ± 0,05 ‡ |
| INL                         | 1,78 ± 0,01 | 1,75 ± 0,02 † | 1,76 ± 0,03 ‡ |
| OPL                         | 1,51 ± 0,01 | 1,54 ± 0,03 ‡ | 1,56 ± 0,04 ‡ |
| ONL+IS                      | 1,78 ± 0,03 | 1,78 ± 0,02 † | 1,79 ± 0,04   |
| OS                          | 1,70 ± 0,02 | 1,70 ± 0,01 ‡ | 1,73 ± 0,04 ‡ |
| RPE                         | 1,68 ± 0,01 | 1,67 ± 0,01 ‡ | 1,68 ± 0,01   |
| <b>Foveális régió</b>       |             |               |               |
| RNFL                        | 2,22 ± 0,07 | 2,11 ± 0,08 ‡ | 2,24 ± 0,08   |
| GCL+IPL                     | 1,90 ± 0,01 | 1,71 ± 0,21 ‡ | 1,56 ± 0,15 ‡ |
| INL                         | 2,02 ± 0,02 | 1,92 ± 0,09   | 1,94 ± 0,08 ‡ |
| OPL                         | 1,49 ± 0,01 | 1,57 ± 0,09 ‡ | 1,65 ± 0,10 ‡ |
| ONL+IS                      | 1,76 ± 0,03 | 1,76 ± 0,03 † | 1,78 ± 0,04 † |
| OS                          | 1,71 ± 0,02 | 1,71 ± 0,01 ‡ | 1,73 ± 0,03 ‡ |
| RPE                         | 1,67 ± 0,01 | 1,66 ± 0,01 † | 1,67 ± 0,01   |
| <b>Parafoveális régió</b>   |             |               |               |
| RNFL                        | 1,53 ± 0,05 | 1,53 ± 0,05 ‡ | 1,6 ± 0,13 ‡  |
| GCL+IPL                     | 1,56 ± 0,01 | 1,56 ± 0,01 ‡ | 1,55 ± 0,02 † |
| INL                         | 1,67 ± 0,01 | 1,67 ± 0,01 † | 1,68 ± 0,01   |
| OPL                         | 1,51 ± 0,01 | 1,51 ± 0,01   | 1,51 ± 0,01   |
| ONL+IS                      | 1,79 ± 0,03 | 1,79 ± 0,02 † | 1,80 ± 0,04 † |
| OS                          | 1,70 ± 0,02 | 1,69 ± 0,02 ‡ | 1,72 ± 0,05 ‡ |
| <b>Perifoveális régió</b>   |             |               |               |
| RPE                         | 1,69 ± 0,02 | 1,68 ± 0,02 † | 1,69 ± 0,02   |
| RNFL                        | 1,52 ± 0,04 | 1,53 ± 0,04 † | 1,57 ± 0,12 † |
| GCL+IPL                     | 1,60 ± 0,01 | 1,60 ± 0,01   | 1,60 ± 0,02   |
| INL                         | 1,68 ± 0,01 | 1,68 ± 0,01 † | 1,68 ± 0,01   |
| OPL                         | 1,52 ± 0,01 | 1,53 ± 0,02   | 1,52 ± 0,01   |
| ONL+IS                      | 1,79 ± 0,03 | 1,80 ± 0,02   | 1,80 ± 0,04   |
| OS                          | 1,70 ± 0,02 | 1,69 ± 0,02 ‡ | 1,72 ± 0,07 ‡ |
| RPE                         | 1,69 ± 0,01 | 1,68 ± 0,02 ‡ | 1,69 ± 0,02   |

† 0,001 < p < 0,05 és ‡ p < 0,001 (ANOVA és Newman-Keuls post hoc analízis) MDR és kontroll szemek között (MDR oszlop) és MDR és DM csoport között (DM oszlop).

Rövidítések: H, egészséges kontroll csoport; DM, 1-es típusú diabetes mellitusos betegek csoportja, retinopathia nélkül; MDR, 1-es típusú diabetes mellitusos betegek csoportja, enyhe retinopathiával.

14. táblázat A fraktáldimenzió AUROC értékei a különböző kontroll és diabeteses betegcsoportok között.

| Fraktáldimenzió             | MDR vs. H | MDR v. DM |
|-----------------------------|-----------|-----------|
| <b>Teljes maculaterület</b> |           |           |
| RNFL                        | 0,393     | 0,209     |
| GCL+IPL                     | 0,953 **  | 0,769 *   |
| INL                         | 0,785 *   | 0,428     |
| OPL                         | 0,111     | 0,306     |
| ONL+IS                      | 0,336     | 0,325     |
| OS                          | 0,268     | 0,22      |
| RPE                         | 0,433     | 0,269     |
| <b>Foveális régió</b>       |           |           |
| RNFL                        | 0,441     | 0,127     |
| GCL+IPL                     | 0,964 **  | 0,767 *   |
| INL                         | 0,832 **  | 0,448     |
| OPL                         | 0,067     | 0,263     |
| ONL+IS                      | 0,346     | 0,302     |
| OS                          | 0,320     | 0,257     |
| RPE                         | 0,512     | 0,356     |
| <b>Parafoveális régió</b>   |           |           |
| RNFL                        | 0,346     | 0,338     |
| GCL+IPL                     | 0,631     | 0,66      |
| INL                         | 0,39      | 0,312     |
| OPL                         | 0,605     | 0,596     |
| ONL+IS                      | 0,343     | 0,330     |
| OS                          | 0,325     | 0,228     |
| RPE                         | 0,519     | 0,325     |
| <b>Perifoveális régió</b>   |           |           |
| RNFL                        | 0,513     | 0,542     |
| GCL+IPL                     | 0,521     | 0,484     |
| INL                         | 0,377     | 0,365     |
| OPL                         | 0,548     | 0,562     |
| ONL+IS                      | 0,357     | 0,38      |
| OS                          | 0,308     | 0,286     |
| RPE                         | 0,420     | 0,288     |

\* $0,7 \leq \text{AUROC} < 0,8$ , \*\* $0,8 \leq \text{AUROC}$

Rövidítések: H, egészséges kontroll csoport; DM, 1-es típusú diabetes mellitusos betegek csoportja, retinopathia nélkül; MDR, 1-es típusú diabetes mellitusos betegek csoportja, enyhe retinopathiával

## **IV.2. A retina rétegeiben bekövetkező vastagságbeli és optikai tulajdonságbeli változások vizsgálata sclerosis multiplex esetében**

Az RNFL, GCL+IPL és GCC (ganglionsejt, RNFL+GCL+IPL) rétegek szignifikáns elvékonyodását találtuk mindhárom összehasonlításban, a teljes retina, a parafoveális és perifoveális régiókban. A foveális régió esetében az MSON+ csoport szignifikáns különbséget mutatott a H és MSON- csoportokhoz képest a GCL+IPL és a GCC rétegekben, illetve a H csoporthoz képest még az RNFL rétegben is. (15. táblázat)

A teljes macula régióra vonatkoztatott átlagos kontrasztértékeket szignifikánsan magasabbnak láttuk az MSON+ csoportban az RNFL, GCL+IPL, GCC, INL, OPL rétegekben a másik két csoporthoz képest. Kifejezetten magasabb értékeket mértünk a foveális régió GCL+IPL és GCC rétegeiben az MSON+ csoport szemében a másik két vizsgálati csoporthoz képest, valamint az INL rétegben az MSON+ csoportban a H csoporthoz képest. A GCL+IPL kontrasztértéke a parafoveális régióban mindhárom csoport között szignifikáns különbséget mutatott, míg az RNFL és GCC rétegek is szignifikánsan különböztek az MSON+ és H csoport között. A perifoveális régióban az RNFL, GCL+IPL és GCC rétegek esetén jelentős különbséget tapasztaltunk mindhárom vizsgálati csoport szemei között. (16. táblázat)

A fraktáldimenziót szignifikánsan nagyobbak mértük az MSON+ csoportban a H csoporthoz képest a teljes macula területén a GCL+IPL és INL rétegekben, a foveális régió INL rétegében, valamint a parafoveális régió GCL+IPL rétegében. A MSON- és H csoport között pedig a parafoveális régióban az OPL mutatott jelentős különbséget. (17. táblázat)

A rétegindex szignifikáns különbséget mutatott az RNFL, GCL+IPL és GCC rétegekben három csoport között a teljes, a parafoveális és perifoveális régiókban. A foveális régióban az MSON+ szemekben a H csoporthoz képest alacsonyabb értéket mértünk a GCL+IPL és GCC rétegekben, valamint az MSON+ szemekben az MSON- csoporthoz képest a GCL+IPL rétegben. (18. táblázat)

A teljes reflektivitás értékében is jelentős különbséget tapasztaltunk az RNFL, GCL+IPL és GCC rétegekben, valamennyi vizsgált régióban, a foveális kivételével, mindhárom csoport között. A foveális régió esetén az MSON+ csoport alacsonyabb

értéket mutatott a GCL+IPL és GCC rétegekben, valamint az MSON+ az MSON- csoporthoz képest a GCL+IPL rétegben. (19. táblázat)

**15. táblázat Az intraretinális rétegek vastagsági értéke ( $\mu\text{m}$ ) sclerosis multiplexes alanyokban, vizsgálati csoportonként (átlag  $\pm$ SD).**

| Rétegvastagság<br>(összehasonlítás) | H csoport<br>(H vs. MSON+) | MSON- csoport<br>(H vs. MSON-) | MSON+ csoport<br>(MSON+ vs MSON-) |
|-------------------------------------|----------------------------|--------------------------------|-----------------------------------|
| <b>Teljes maculaterület</b>         |                            |                                |                                   |
| RNFL                                | 38,16 $\pm$ 0,55 ‡         | 35,44 $\pm$ 0,54 ‡             | 32,32 $\pm$ 0,54 ‡                |
| GCL+IPL                             | 76,06 $\pm$ 1,44 ‡         | 67,87 $\pm$ 1,40 ‡             | 58,1 $\pm$ 1,40 ‡                 |
| GCC                                 | 114,23 $\pm$ 1,85 ‡        | 103,28 $\pm$ 1,80 ‡            | 90,45 $\pm$ 1,95 ‡                |
| INL                                 | 35,19 $\pm$ 0,35           | 35,38 $\pm$ 0,35               | 35,26 $\pm$ 0,36                  |
| OPL                                 | 41,70 $\pm$ 0,58 *         | 41,58 $\pm$ 0,55               | 39,92 $\pm$ 0,59 *                |
| ONL+IS                              | 86,23 $\pm$ 1,21 *         | 88,20 $\pm$ 1,11               | 89,62 $\pm$ 1,19                  |
| OS                                  | 16,48 $\pm$ 0,59           | 16,58 $\pm$ 0,57               | 16,28 $\pm$ 0,62                  |
| RPE                                 | 13,15 $\pm$ 0,18           | 13,58 $\pm$ 0,17               | 13,21 $\pm$ 0,19                  |
| <b>Foveoláris régió</b>             |                            |                                |                                   |
| ONL+IS                              | 123,55 $\pm$ 1,79          | 124,46 $\pm$ 1,65              | 123,57 $\pm$ 1,76                 |
| OS                                  | 26,02 $\pm$ 0,62           | 25,93 $\pm$ 0,60               | 25,21 $\pm$ 0,65                  |
| RPE                                 | 16,10 $\pm$ 0,30           | 16,57 $\pm$ 0,28               | 15,83 $\pm$ 0,31 *                |
| <b>Foveális régió</b>               |                            |                                |                                   |
| RNFL                                | 12,42 $\pm$ 0,45 ‡         | 10,60 $\pm$ 0,42 *             | 9,7 $\pm$ 0,45 *                  |
| GCL+IPL                             | 51,59 $\pm$ 1,04 ‡         | 47,51 $\pm$ 1,01 *             | 40,1 $\pm$ 1,10 ‡                 |
| GCC                                 | 63,92 $\pm$ 1,28 ‡         | 58,07 $\pm$ 1,24 *             | 49,9 $\pm$ 1,34 ‡                 |
| INL                                 | 21,00 $\pm$ 0,36           | 20,82 $\pm$ 0,34               | 20,19 $\pm$ 0,37                  |
| OPL                                 | 62,35 $\pm$ 1,53 *         | 61,47 $\pm$ 1,44               | 56,34 $\pm$ 1,55 *                |
| ONL+IS                              | 99,45 $\pm$ 1,47 *         | 101,70 $\pm$ 1,37              | 104,43 $\pm$ 1,48                 |
| OS                                  | 18,45 $\pm$ 0,79           | 18,87 $\pm$ 0,77               | 18,73 $\pm$ 0,83                  |
| RPE                                 | 13,41 $\pm$ 0,25           | 13,86 $\pm$ 0,25               | 13,41 $\pm$ 0,27                  |
| <b>Parafoveális régió</b>           |                            |                                |                                   |
| RNFL                                | 34,35 $\pm$ 0,53 ‡         | 31,92 $\pm$ 0,52 ‡             | 28,96 $\pm$ 0,56 ‡                |
| GCL+IPL                             | 93,66 $\pm$ 1,86 ‡         | 82,75 $\pm$ 1,81 ‡             | 69,88 $\pm$ 1,97 ‡                |
| GCC                                 | 128,03 $\pm$ 2,22 ‡        | 114,62 $\pm$ 2,16 ‡            | 98,92 $\pm$ 2,35 ‡                |
| INL                                 | 39,93 $\pm$ 0,47           | 40,59 $\pm$ 0,45               | 40,48 $\pm$ 0,49                  |
| OPL                                 | 37,51 $\pm$ 0,53           | 37,26 $\pm$ 0,51               | 37,23 $\pm$ 0,55                  |
| ONL+IS                              | 84,54 $\pm$ 1,40 *         | 86,87 $\pm$ 1,30               | 88,44 $\pm$ 1,39                  |
| OS                                  | 14,74 $\pm$ 0,72           | 15,17 $\pm$ 0,70               | 15,04 $\pm$ 0,76                  |
| RPE                                 | 12,64 $\pm$ 0,22           | 12,98 $\pm$ 0,21               | 12,64 $\pm$ 0,23                  |

| Rétegvastagság<br>(összehasonlítás) | H csoport<br>(H vs. MSON+) | MSON- csoport<br>(H vs. MSON-) | MSON+ csoport<br>(MSON+ vs MSON-) |
|-------------------------------------|----------------------------|--------------------------------|-----------------------------------|
| <b>Perifoveális régió</b>           |                            |                                |                                   |
| RNFL                                | 43,16 ± 0,69 ‡             | 39,39 ± 0,68 ‡                 | 35,6 ± 0,73 ‡                     |
| GCL+IPL                             | 66,28 ± 1,38 ‡             | 58,68 ± 1,33 ‡                 | 50,68 ± 1,44 ‡                    |
| GCC                                 | 16,48 ± 0,59 ‡             | 98,06 ± 1,79 ‡                 | 86,29 ± 1,95 ‡                    |
| INL                                 | 38,16 ± 0,55               | 33,19 ± 0,33                   | 33,04 ± 0,36                      |
| OPL                                 | 76,06 ± 1,44               | 31,90 ± 0,27                   | 31,56 ± 0,29                      |
| ONL+IS                              | 35,19 ± 0,35               | 76,50 ± 1,02                   | 77,40 ± 1,10                      |
| OS                                  | 41,70 ± 0,58               | 14,57 ± 0,52                   | 14,25 ± 0,56                      |
| RPE                                 | 86,23 ± 1,21               | 13,26 ± 0,17                   | 12,93 ± 0,18                      |

\* 0,001 < p < 0,05 és ‡ p < 0,001 (Mixed-model analízis ANOVA) a H és MSON+ (H oszlop), H és MSON- (MSON- oszlop) és MSON- és MSON+ között (MSON+ oszlop).

Rövidítések: SD (standard deviáció); H (egészséges alanyok csoportja); MSON- (sclerosis multiplexes betegek, korábbi anamnézis alapján látóidegyulladással nem érintett szemeinek csoportja); MSON+ (sclerosis multiplexes betegek, korábbi anamnézis alapján látóidegyulladással érintett szemeinek csoportja); GCC (ganglionsejt komplexum, az RNFL és GCL+IPL rétegek együttesen);



**16. táblázat Az intraretinális rétegek kontrasztértéke (a.u.) sclerosis multiplexes alanyokban, vizsgálati csoportonként (átlag ±SD)**

| <b>Kontraszt</b>            | <b>H csoport</b> | <b>MSON- csoport</b> | <b>MSON+ csoport</b> |
|-----------------------------|------------------|----------------------|----------------------|
| (összehasonlítás)           | (H vs. MSON+)    | (H vs. MSON-)        | (MSON+ vs MSON-)     |
| <b>Teljes maculaterület</b> |                  |                      |                      |
| RNFL                        | 1562 ± 26 ‡      | 1663 ± 25 *          | 1820 ± 27 ‡          |
| GCL+IPL                     | 1531 ± 21 ‡      | 1587 ± 21            | 1727 ± 22 ‡          |
| GCC                         | 3093 ± 43 ‡      | 3251 ± 42 *          | 3546 ± 46 ‡          |
| INL                         | 1394 ± 31 ‡      | 1428 ± 30            | 1577 ± 32 ‡          |
| OPL                         | 1314 ± 21 ‡      | 1325 ± 20            | 1426 ± 21 ‡          |
| ONL+IS                      | 851 ± 15         | 862 ± 14             | 839 ± 15             |
| OS                          | 3506 ± 70        | 3561 ± 67            | 3650 ± 73            |
| RPE                         | 5264 ± 82        | 5222 ± 80            | 5353 ± 86            |
| <b>Foveoláris régió</b>     |                  |                      |                      |
| ONL+IS                      | 881 ± 28         | 892 ± 27             | 820 ± 30             |
| OS                          | 3077 ± 67        | 3118 ± 65            | 3184 ± 71            |
| RPE                         | 7465 ± 113       | 7436 ± 111           | 7742 ± 120 *         |
| <b>Foveális régió</b>       |                  |                      |                      |
| RNFL                        | 2169 ± 88 *      | 2378 ± 84            | 2539 ± 91            |
| GCL+IPL                     | 2503 ± 42 ‡      | 2640 ± 41 *          | 2935 ± 45 ‡          |
| GCC                         | 4673 ± 106 ‡     | 5023 ± 102 *         | 5469 ± 111 ‡         |
| INL                         | 2093 ± 77 ‡      | 2362 ± 75 *          | 2477 ± 82            |
| OPL                         | 2052 ± 38        | 2164 ± 37            | 2208 ± 40            |
| ONL+IS                      | 960 ± 21         | 962 ± 20             | 906 ± 22 *           |
| OS                          | 4120 ± 117       | 4081 ± 114           | 4147 ± 124           |
| RPE                         | 7452 ± 114       | 7426 ± 111           | 7511 ± 118           |
| <b>Parafoveális régió</b>   |                  |                      |                      |
| RNFL                        | 4122 ± 97 ‡      | 4366 ± 95            | 4628 ± 103           |
| GCL+IPL                     | 1872 ± 43 ‡      | 2144 ± 42 ‡          | 2387 ± 46 ‡          |
| GCC                         | 5995 ± 120 ‡     | 6516 ± 118 *         | 7003 ± 128 *         |
| INL                         | 3879 ± 51        | 3819 ± 50            | 3853 ± 54            |
| OPL                         | 4144 ± 52        | 4131 ± 51            | 4115 ± 55            |
| ONL+IS                      | 1120 ± 28        | 1142 ± 27            | 1093 ± 29            |
| OS                          | 4202 ± 250       | 4272 ± 243           | 4245 ± 264           |
| RPE                         | 8150 ± 181       | 8277 ± 176           | 8387 ± 187           |

| <b>Kontraszt</b>          | <b>H csoport</b> | <b>MSON- csoport</b> | <b>MSON+ csoport</b> |
|---------------------------|------------------|----------------------|----------------------|
| (összehasonlítás)         | (H vs. MSON+)    | (H vs. MSON-)        | (MSON+ vs MSON-)     |
| <b>Perifoveális régió</b> |                  |                      |                      |
| RNFL                      | 2213 ± 44 ‡      | 2429 ± 43 ‡          | 2646 ± 46 ‡          |
| GCL+IPL                   | 1879 ± 39 ‡      | 2070 ± 38 ‡          | 2290 ± 41 ‡          |
| GCC                       | 4093 ± 79 ‡      | 4499 ± 77 ‡          | 4934 ± 83 ‡          |
| INL                       | 3511 ± 45        | 3425 ± 43            | 3477 ± 47            |
| OPL                       | 4038 ± 46        | 3928 ± 44            | 4005 ± 47            |
| ONL+IS                    | 1295 ± 27        | 1282 ± 25            | 1261 ± 27            |
| OS                        | 4690 ± 154       | 4830 ± 150           | 4913 ± 162           |
| RPE                       | 7974 ± 113       | 7843 ± 111           | 7848 ± 120           |

\*  $0,001 < p < 0,05$  és ‡  $p < 0,001$  (Mixed-model analízis ANOVA) a H és MSON+ (H oszlop), H és MSON- (MSON- oszlop) és MSON- és MSON+ között (MSON+ oszlop).

Rövidítések: SD (standard deviáció); H (egészséges alanyok csoportja); MSON- (sclerosis multiplexes betegek, korábbi anamnézis alapján látóidegyulladással nem érintett szemeknek csoportja); MSON+ (sclerosis multiplexes betegek, korábbi anamnézis alapján látóidegyulladással érintett szemeknek csoportja); GCC (ganglionsejt komplexum, az RNFL és GCL+IPL rétegek együttesen);

**17. táblázat Az intraretinális rétegek fraktáldimenzió értéke (a.u.) sclerosis multiplexes alanyokban, vizsgálati csoportonként (átlag ±SD)**

| <b>Fraktáldimenzió</b>      | <b>H csoport</b> | <b>MSON- csoport</b> | <b>MSON+ csoport</b> |
|-----------------------------|------------------|----------------------|----------------------|
| (összehasonlítás)           | (H vs. MSON+)    | (H vs. MSON-)        | (MSON+ vs MSON-)     |
| <b>Teljes maculaterület</b> |                  |                      |                      |
| RNFL                        | 1,621 ± 0,009 *  | 1,637 ± 0,009        | 1,655 ± 0,009        |
| GCL+IPL                     | 1,699 ± 0,002 ‡  | 1,695 ± 0,002        | 1,690 ± 0,002 *      |
| GCC                         | 3,321 ± 0,008 *  | 3,332 ± 0,008        | 3,344 ± 0,008        |
| INL                         | 1,779 ± 0,002 ‡  | 1,785 ± 0,002 *      | 1,788 ± 0,002        |
| OPL                         | 1,508 ± 0,002 *  | 1,502 ± 0,002 *      | 1,503 ± 0,002        |
| ONL+IS                      | 1,778 ± 0,006    | 1,788 ± 0,006        | 1,794 ± 0,006        |
| OS                          | 1,701 ± 0,003 *  | 1,712 ± 0,003 *      | 1,712 ± 0,004        |
| RPE                         | 1,669 ± 0,002    | 1,666 ± 0,002        | 1,668 ± 0,002        |
| <b>Foveoláris régió</b>     |                  |                      |                      |
| ONL+IS                      | 1,718 ± 0,008    | 1,721 ± 0,007        | 1,731 ± 0,008        |
| OS                          | 1,730 ± 0,004    | 1,739 ± 0,004        | 1,736 ± 0,004        |
| RPE                         | 1,642 ± 0,001    | 1,641 ± 0,001        | 1,644 ± 0,002        |
| <b>Foveális régió</b>       |                  |                      |                      |
| RNFL                        | 2,005 ± 0,018 *  | 2,058 ± 0,017 *      | 2,075 ± 0,018        |
| GCL+IPL                     | 1,931 ± 0,002    | 1,927 ± 0,002        | 1,929 ± 0,002        |
| GCC                         | 3,937 ± 0,017 *  | 3,985 ± 0,016 *      | 4,003 ± 0,017        |
| INL                         | 2,018 ± 0,004 ‡  | 2,031 ± 0,004 *      | 2,040 ± 0,004        |
| OPL                         | 1,480 ± 0,002    | 1,475 ± 0,002        | 1,480 ± 0,002        |
| ONL+IS                      | 1,757 ± 0,008    | 1,765 ± 0,007        | 1,770 ± 0,008        |
| OS                          | 1,711 ± 0,004    | 1,717 ± 0,004        | 1,716 ± 0,005        |
| RPE                         | 1,659 ± 0,002    | 1,657 ± 0,002        | 1,660 ± 0,002        |
| <b>Parafoveális régió</b>   |                  |                      |                      |
| RNFL                        | 1,447 ± 0,011 *  | 1,462 ± 0,011        | 1,492 ± 0,012 *      |
| GCL+IPL                     | 1,571 ± 0,003    | 1,568 ± 0,002        | 1,565 ± 0,003        |
| GCC                         | 3,017 ± 0,011    | 3,029 ± 0,010        | 3,057 ± 0,011 *      |
| INL                         | 1,670 ± 0,002    | 1,673 ± 0,002        | 1,674 ± 0,002        |
| OPL                         | 1,514 ± 0,002 *  | 1,505 ± 0,002 ‡      | 1,507 ± 0,002        |
| ONL+IS                      | 1,785 ± 0,007    | 1,793 ± 0,006        | 1,799 ± 0,007        |
| OS                          | 1,699 ± 0,005    | 1,708 ± 0,005        | 1,707 ± 0,005        |
| RPE                         | 1,674 ± 0,002    | 1,672 ± 0,002        | 1,672 ± 0,002        |

| Fraktáldimenzió           | H csoport       | MSON- csoport   | MSON+ csoport    |
|---------------------------|-----------------|-----------------|------------------|
| (összehasonlítás)         | (H vs. MSON+)   | (H vs. MSON-)   | (MSON+ vs MSON-) |
| <b>Perifoveális régió</b> |                 |                 |                  |
| RNFL                      | 1,461 ± 0,005   | 1,459 ± 0,005   | 1,468 ± 0,006    |
| GCL+IPL                   | 1,612 ± 0,002 ‡ | 1,605 ± 0,002   | 1,598 ± 0,003 *  |
| GCC                       | 3,072 ± 0,005   | 3,063 ± 0,005   | 3,067 ± 0,005    |
| INL                       | 1,681 ± 0,002 * | 1,684 ± 0,002 * | 1,683 ± 0,002    |
| OPL                       | 1,522 ± 0,002 * | 1,516 ± 0,002   | 1,515 ± 0,002    |
| ONL+IS                    | 1,796 ± 0,006 * | 1,808 ± 0,005 * | 1,814 ± 0,006    |
| OS                        | 1,692 ± 0,004   | 1,706 ± 0,003   | 1,708 ± 0,004    |
| RPE                       | 1,676 ± 0,002   | 1,673 ± 0,002   | 1,674 ± 0,002    |

\* 0,001 < p < 0,05 és ‡ p < 0,001 (Mixed-model analízis ANOVA) a H és MSON+ (H oszlop), H és MSON- (MSON- oszlop) és MSON- és MSON+ között (MSON+ oszlop).

Rövidítések: SD (standard deviáció); H (egészséges alanyok csoportja); MSON- (sclerosis multiplexes betegek, korábbi anamnézis alapján látóidegyulladással nem érintett szemeknek csoportja); MSON+ (sclerosis multiplexes betegek, korábbi anamnézis alapján látóidegyulladással érintett szemeknek csoportja); GCC (ganglionsejt komplexum, az RNFL és GCL+IPL rétegek együttesen);

**18. táblázat Az intraretinális rétegek rétegindeks (a.u.) sclerosis multiplexes alanyokban, vizsgálati csoportonként (átlag  $\pm$ SD).**

| <b>Rétegindeks</b>          | <b>H csoport</b>   | <b>MSON- csoport</b> | <b>MSON+ csoport</b> |
|-----------------------------|--------------------|----------------------|----------------------|
| (összehasonlítás)           | (H vs. MSON+)      | (H vs. MSON-)        | (MSON+ vs MSON-)     |
| <b>Teljes maculaterület</b> |                    |                      |                      |
| RNFL                        | 11,06 $\pm$ 0,25 ‡ | 9,28 $\pm$ 0,25 ‡    | 7,90 $\pm$ 0,27 ‡    |
| GCL+IPL                     | 13,49 $\pm$ 0,33 ‡ | 11,32 $\pm$ 0,32 ‡   | 9,84 $\pm$ 0,34 ‡    |
| GCC                         | 24,56 $\pm$ 0,55 ‡ | 20,62 $\pm$ 0,53 ‡   | 17,70 $\pm$ 0,57 ‡   |
| INL                         | 4,37 $\pm$ 0,13 *  | 3,97 $\pm$ 0,13 *    | 3,98 $\pm$ 0,14      |
| OPL                         | 6,39 $\pm$ 0,20 *  | 5,84 $\pm$ 0,20      | 5,57 $\pm$ 0,21      |
| ONL+IS                      | 7,49 $\pm$ 0,23 *  | 6,67 $\pm$ 0,22 *    | 6,83 $\pm$ 0,24      |
| OS                          | 6,05 $\pm$ 0,14    | 5,70 $\pm$ 0,13      | 5,67 $\pm$ 0,14      |
| RPE                         | 6,47 $\pm$ 0,08    | 6,55 $\pm$ 0,07      | 6,45 $\pm$ 0,08      |
| <b>Foveoláris régió</b>     |                    |                      |                      |
| ONL+IS                      | 9,03 $\pm$ 0,32 *  | 7,88 $\pm$ 0,31 *    | 7,87 $\pm$ 0,34      |
| OS                          | 6,55 $\pm$ 0,13 *  | 6,04 $\pm$ 0,12 *    | 6,16 $\pm$ 0,13      |
| RPE                         | 7,85 $\pm$ 0,11 *  | 7,9 $\pm$ 0,11 *     | 7,67 $\pm$ 0,11      |
| <b>Foveális régió</b>       |                    |                      |                      |
| RNFL                        | 5,28 $\pm$ 0,18 *  | 4,82 $\pm$ 0,17      | 4,49 $\pm$ 0,19      |
| GCL+IPL                     | 13,98 $\pm$ 0,40 ‡ | 12,25 $\pm$ 0,38 *   | 10,63 $\pm$ 0,41 ‡   |
| GCC                         | 19,25 $\pm$ 0,55 ‡ | 17,06 $\pm$ 0,53 *   | 15,13 $\pm$ 0,57 *   |
| INL                         | 4,45 $\pm$ 0,15    | 4,09 $\pm$ 0,15      | 4,04 $\pm$ 0,16      |
| OPL                         | 9,19 $\pm$ 0,35 *  | 8,41 $\pm$ 0,34      | 7,59 $\pm$ 0,37      |
| ONL+IS                      | 8,51 $\pm$ 0,27    | 7,55 $\pm$ 0,26 *    | 7,73 $\pm$ 0,28      |
| OS                          | 6,38 $\pm$ 0,18    | 6,07 $\pm$ 0,17      | 6,05 $\pm$ 0,19      |
| RPE                         | 6,73 $\pm$ 0,09    | 6,81 $\pm$ 0,09      | 6,64 $\pm$ 0,10      |
| <b>Parafoveális régió</b>   |                    |                      |                      |
| RNFL                        | 9,22 $\pm$ 0,21 ‡  | 7,92 $\pm$ 0,21 ‡    | 6,86 $\pm$ 0,22 ‡    |
| GCL+IPL                     | 15,94 $\pm$ 0,41 ‡ | 13,36 $\pm$ 0,39 ‡   | 11,60 $\pm$ 0,43 ‡   |
| GCC                         | 25,17 $\pm$ 0,58 ‡ | 21,29 $\pm$ 0,56 ‡   | 18,43 $\pm$ 0,61 ‡   |
| INL                         | 4,83 $\pm$ 0,15    | 4,43 $\pm$ 0,15      | 4,46 $\pm$ 0,16      |
| OPL                         | 6,12 $\pm$ 0,22    | 5,61 $\pm$ 0,21      | 5,55 $\pm$ 0,23      |
| ONL+IS                      | 7,65 $\pm$ 0,24    | 6,84 $\pm$ 0,24 *    | 7,05 $\pm$ 0,26      |
| OS                          | 5,88 $\pm$ 0,19    | 5,63 $\pm$ 0,18      | 5,64 $\pm$ 0,20      |
| RPE                         | 6,24 $\pm$ 0,09    | 6,28 $\pm$ 0,08      | 6,17 $\pm$ 0,09      |

| <b>Réteginde</b><br>(összehasonlítás) | <b>H csoport</b><br>(H vs. MSON+) | <b>MSON- csoport</b><br>(H vs. MSON-) | <b>MSON+ csoport</b><br>(MSON+ vs MSON-) |
|---------------------------------------|-----------------------------------|---------------------------------------|--|
| <b>Perifoveális régió</b>             |                                   |                                       |  |
| RNFL                                  | 13,39 ± 0,32 ‡                    | 10,96 ± 0,32 ‡                        | 9,14 ± 0,34 ‡                            |
| GCL+IPL                               | 12,41 ± 0,32 ‡                    | 10,27 ± 0,31 ‡                        | 8,93 ± 0,33 ‡                            |
| GCC                                   | 25,81 ± 0,60 ‡                    | 21,24 ± 0,57 ‡                        | 18,02 ± 0,62 ‡                           |
| INL                                   | 4,17 ± 0,12 *                     | 3,79 ± 0,12 *                         | 3,81 ± 0,13                              |
| OPL                                   | 4,86 ± 0,15 *                     | 4,48 ± 0,14                           | 4,45 ± 0,15                              |
| ONL+IS                                | 6,64 ± 0,21                       | 5,94 ± 0,21 *                         | 6,11 ± 0,23                              |
| OS                                    | 5,83 ± 0,14                       | 5,47 ± 0,13                           | 5,46 ± 0,14                              |
| RPE                                   | 6,21 ± 0,08                       | 6,33 ± 0,08                           | 6,26 ± 0,08                              |

\* 0,001 < p < 0,05 és ‡ p < 0,001 (Mixed-model analízis ANOVA) a H és MSON+ (H oszlop), H és MSON- (MSON- oszlop) és MSON- és MSON+ között (MSON+ oszlop).

Rövidítések: SD (standard deviáció); H (egészséges alanyok csoportja); MSON- (sclerosis multiplexes betegek, korábbi anamnézis alapján látóidegyulladással nem érintett szemeknek csoportja); MSON+ (sclerosis multiplexes betegek, korábbi anamnézis alapján látóidegyulladással érintett szemeknek csoportja); GCC (ganglionsejt komplexum, az RNFL és GCL+IPL rétegek együttesen);

**19. táblázat Az intraretinális rétegek teljes reflektivitás értéke sclerosis multiplexes egyénekből, vizsgálati csoportonként (átlag ±SD).**

| Teljes reflektivitás        | H csoport      | MSON- csoport  | MSON+ csoport    |
|-----------------------------|----------------|----------------|------------------|
| (összehasonlítás)           | (H vs. MSON+)  | (H vs. MSON-)  | (MSON+ vs MSON-) |
| <b>Teljes maculaterület</b> |                |                |                  |
| RNFL                        | 21,52 ± 0,26 ‡ | 19,90 ± 0,26 ‡ | 18,54 ± 0,28 ‡   |
| GCL+IPL                     | 22,50 ± 0,29 ‡ | 20,76 ± 0,28 ‡ | 19,62 ± 0,30 ‡   |
| GCC                         | 45,72 ± 0,53 ‡ | 42,14 ± 0,51 ‡ | 39,4 ± 0,56 ‡    |
| INL                         | 13,03 ± 0,30   | 12,10 ± 0,29 * | 12,17 ± 0,31     |
| OPL                         | 14,30 ± 0,29 * | 13,52 ± 0,28 * | 13,48 ± 0,30     |
| ONL+IS                      | 16,98 ± 0,32   | 15,99 ± 0,31 * | 16,28 ± 0,34     |
| OS                          | 15,89 ± 0,21 * | 15,3 ± 0,20 *  | 15,20 ± 0,22     |
| RPE                         | 16,43 ± 0,10   | 16,58 ± 0,09   | 16,45 ± 0,10     |
| <b>Foveoláris régió</b>     |                |                |                  |
| ONL+IS                      | 19,18 ± 0,34 * | 18,06 ± 0,33 * | 18,05 ± 0,36     |
| OS                          | 16,55 ± 0,17 * | 15,86 ± 0,17 * | 16,00 ± 0,18     |
| RPE                         | 18,11 ± 0,12   | 18,19 ± 0,12   | 17,93 ± 0,13     |
| <b>Foveális régió</b>       |                |                |                  |
| RNFL                        | 14,87 ± 0,32 * | 14,01 ± 0,31   | 13,41 ± 0,33     |
| GCL+IPL                     | 23,30 ± 0,27 ‡ | 22,11 ± 0,27 * | 20,92 ± 0,29 ‡   |
| GCC                         | 38,16 ± 0,56 ‡ | 36,12 ± 0,54 * | 34,33 ± 0,59 *   |
| INL                         | 13,29 ± 0,30   | 12,57 ± 0,29   | 12,50 ± 0,32     |
| OPL                         | 19,42 ± 0,36 * | 18,61 ± 0,35   | 17,82 ± 0,38     |
| ONL+IS                      | 18,84 ± 0,29   | 17,85 ± 0,28 * | 18,08 ± 0,31     |
| OS                          | 16,41 ± 0,25   | 15,99 ± 0,25   | 15,94 ± 0,27     |
| RPE                         | 16,88 ± 0,11   | 17,01 ± 0,11   | 16,82 ± 0,12     |
| <b>Parafoveális régió</b>   |                |                |                  |
| RNFL                        | 19,88 ± 0,26 ‡ | 18,55 ± 0,25 ‡ | 17,34 ± 0,27 ‡   |
| GCL+IPL                     | 24,58 ± 0,26 ‡ | 23,05 ± 0,25 ‡ | 21,80 ± 0,27 ‡   |
| GCC                         | 44,47 ± 0,49 ‡ | 41,61 ± 0,47 ‡ | 39,11 ± 0,51 ‡   |
| INL                         | 14,14 ± 0,28   | 13,44 ± 0,27   | 13,47 ± 0,29     |
| OPL                         | 16,17 ± 0,30   | 15,41 ± 0,29   | 15,35 ± 0,32     |
| ONL+IS                      | 18,12 ± 0,29   | 17,23 ± 0,29 * | 17,48 ± 0,31     |
| OS                          | 15,86 ± 0,28   | 15,52 ± 0,27   | 15,47 ± 0,30     |
| RPE                         | 16,41 ± 0,11   | 16,5 ± 0,11    | 16,37 ± 0,12     |

| Teljes reflektivitás      | H csoport      | MSON- csoport  | MSON+ csoport    |
|---------------------------|----------------|----------------|------------------|
| (összehasonlítás)         | (H vs. MSON+)  | (H vs. MSON-)  | (MSON+ vs MSON-) |
| <b>Perifoveális régió</b> |                |                |                  |
| RNFL                      | 23,20 ± 0,29 ‡ | 21,34 ± 0,28 ‡ | 19,83 ± 0,30 ‡   |
| GCL+IPL                   | 22,50 ± 0,29 ‡ | 20,76 ± 0,28 ‡ | 19,62 ± 0,30 ‡   |
| GCC                       | 45,72 ± 0,53 ‡ | 42,14 ± 0,51 ‡ | 39,40 ± 0,56 ‡   |
| INL                       | 13,03 ± 0,30   | 12,10 ± 0,29 * | 12,17 ± 0,31     |
| OPL                       | 14,30 ± 0,29 * | 13,52 ± 0,28 * | 13,48 ± 0,30     |
| ONL+IS                    | 16,98 ± 0,32   | 15,99 ± 0,31 * | 16,28 ± 0,34     |
| OS                        | 15,89 ± 0,21 * | 15,30 ± 0,20 * | 15,20 ± 0,22     |
| RPE                       | 16,43 ± 0,10   | 16,58 ± 0,09   | 16,45 ± 0,10     |

\* 0,001 < p < 0,05 és ‡ p < 0,001 (Mixed-model analízis ANOVA) a H és MSON+ (H oszlop), H és MSON- (MSON- oszlop) és MSON- és MSON+ között (MSON+ oszlop).

Rövidítések: SD (standard deviáció); H (egészséges alanyok csoportja); MSON- (sclerosis multiplexes betegek, korábbi anamnézis alapján látóidegyulladással nem érintett szemének csoportja); MSON+ (sclerosis multiplexes betegek, korábbi anamnézis alapján látóidegyulladással érintett szemének csoportja); GCC (ganglionsejt komplexum, az RNFL és GCL+IPL rétegek együttesen);



### **IV.3. A vizsgálati távolság szerepe a retina határkijelölési hibáiban és vastagságmérési eredményeiben**

Az SSI szignifikánsan alacsonyabbnak mutatkozott a szuboptimális scan távolság esetében az optimálishoz képest. Az RBDE-k száma szignifikánsan alacsonyabb volt az optimális vizsgálati távolság esetében a teljes scan, valamint a perifériás rész önmagában való vizsgálatakor. Az RBDE-k száma fordított arányban állt az SSI értékével. Az RBDE ICC értéke a két beállítás között mérsékelt különbséget mutatott a teljes és a centrális régióban. (20-22. táblázatok)

Az egészséges csoportban az RBDE-k száma csak a teljes scan vizsgálata esetében mutatott jelentős különbséget a két vizsgálati távolság között. Az ICC értéke a két beállítás között erős különbséget mutatott mindhárom vizsgálati csoportban. Az SSI és az RBDE-k száma között fordított arányosság állt fenn, gyenge mértékben, a teljes és centrális területekben.

A DME csoport esetében az RBDE-k száma kifejezetten alacsonyabb volt a teljes scan és a perifériás rész vizsgálatakor az optimális beállítások mellett. Az ICC értéke a két beállítás között erős különbséget mutatott mindhárom vizsgálati területben. Az SSI és az RBDE-k száma között gyenge fordított arányosság mutatkozott, a teljes retina és a centrális területek esetében.

Az AMD csoportban az RBDE-k száma magasabb volt a többi csoportban tapasztaltnál képest. Nem láttunk szignifikáns különbséget a két vizsgálati módszer között egyik vizsgálati terület esetében sem, valamint a hibák függetlennek tűntek a képek SSI értékétől. Az eredményeinket az ICC magas értéke is alátámasztotta a két alkalmazott távolság között. Az optimális és szuboptimális vizsgálati módú képek SSI értékének ICC vizsgálata azonban jelentős különbséget mutatott.

A két vizsgálati távolságból készült leképezéseken számolt regionális retinavastagságok csupán két régióban mutattak jelentős különbséget: az összes szem esetében az ETDRS R6, míg a DME csoport esetében az R2 és R6 régiókban. A regionális retinavastagságok mérési eredményei között minden esetben korrelációt találtunk. (9.23-24. táblázat)

**20. táblázat A retina határkijelölési hibapontszám szuboptimális és optimális scan távolsági beállításokkal, különböző vizsgálati csoportok esetén. (átlag ± SD és medián [interkvartilis tartomány])**

A szuboptimális és optimális scan távolsági beállításokkal végzett vizsgálatok eredményeinek összehasonlítását a retinahatár kijelölési hiba pontszámának és a regionális retinavastagsági értékek alapján, Wilcoxon-teszt segítségével végeztük.

| RBDE-k      | "Összes szem" csoport                             |   |              | Normál csoport                                    |   |              |
|-------------|---|---|--------------|---|---|--------------|
|             | „szuboptimális”<br>távolsági<br>beállítás<br>(µm) | „optimális”<br>távolsági<br>beállítás<br>(µm) | p            | „szuboptimális”<br>távolsági<br>beállítás<br>(µm) | „optimális”<br>távolsági<br>beállítás<br>(µm) | p            |
| Teljes scan | 9,1 ± 6,5<br>8 [4, 11]                            | 6,8 ± 6,3<br>5 [2, 11]                        | <b>0,007</b> | 4,4 ± 2,6<br>4 [3, 6]                             | 2,5 ± 1,6<br>2 [1, 4]                         | <b>0,036</b> |
| Centrum     | 4,8 ± 5,2<br>4 [1, 7]                             | 4,1 ± 4,7<br>3 [0, 7]                         | 0,225        | 1,2 ± 1,7<br>1 [0, 2]                             | 0,7 ± 1,1<br>0 [0, 1]                         | 0,285        |
| Periféria   | 4,2 ± 2,8<br>4 [3, 5]                             | 2,7 ± 2,6<br>2 [1, 4]                         | <b>0,001</b> | 3,2 ± 2,4<br>4 [2, 4]                             | 1,8 ± 1,3<br>2 [1, 3]                         | 0,093        |
| RBDE-k      | DME csoport                                       |   |              | AMD csoport                                       |   |              |
|             | „szuboptimális”<br>távolsági<br>beállítás<br>(µm) | „optimális”<br>távolsági<br>beállítás<br>(µm) | p            | „szuboptimális”<br>távolsági<br>beállítás<br>(µm) | „optimális”<br>távolsági<br>beállítás<br>(µm) | p            |
| Teljes scan | 9,7 ± 3,3<br>10 [8, 11]                           | 5,1 ± 3,7<br>5 [3, 8]                         | <b>0,008</b> | 13,1 ± 8,7<br>14 [5, 18]                          | 12,9 ± 6,8<br>14 [10, 17]                     | 0,919        |
| Centrum     | 5,6 ± 3,6<br>6 [4, 7]                             | 3,7 ± 2,8<br>4 [2, 5]                         | 0,097        | 7,7 ± 6,8<br>6 [2, 14]                            | 7,9 ± 5,7<br>9 [3, 13]                        | 0,833        |
| Periféria   | 4,1 ± 2,2<br>4 [3, 5]                             | 1,4 ± 1,7<br>1 [0, 3]                         | <b>0,008</b> | 5,4 ± 3,5<br>5 [3, 9]                             | 5,0 ± 2,8<br>6 [2, 7]                         | 0,441        |

Rövidítések: RBDE, retinahatár kijelölési hibák, DME: diabeteses macula oedema, AMD, időskori macula degeneratio, SSI: jelerősségi index, SD: standard deviáció.

**21. táblázat. Az SSI és RBDE pontszámok közötti korreláció a különböző vizsgálati csoportok esetén**

A Spearman korrelációs együttható (r) és a hozzátartozó p érték.

|             | "Összes szem" csoport |                  | Normál csoport |              | DME csoport  |              | AMD csoport |       |
|-------------|-----------------------|------------------|----------------|--------------|--------------|--------------|-------------|-------|
|             | r                     | p                | r              | p            | r            | p            | r           | p     |
| Teljes scan | <b>-0,47</b>          | <b>&lt;0,001</b> | <b>-0,61</b>   | <b>0,004</b> | <b>-0,57</b> | <b>0,009</b> | 0,09        | 0,704 |
| Centrum     | <b>-0,44</b>          | <b>&lt;0,001</b> | <b>-0,69</b>   | <b>0,001</b> | <b>-0,47</b> | <b>0,035</b> | 0,10        | 0,674 |
| Periféria   | <b>-0,31</b>          | <b>0,017</b>     | -0,23          | 0,329        | -0,35        | 0,136        | 0,02        | 0,921 |

Rövidítések: SSI: jelerősségi index, RBDE, retinahatár kijelölési hibái, DME: diabeteses macula oedema, AMD, időskori macula degeneratio.

**22. táblázat A retina határkijelölési hibapontszám osztályon belüli korrelációegyütthatója (ICC) és a jelerősségi index (SSI) vizsgálati csoportonként.**

A retinavastagsági értékek optimális és szuboptimális vizsgálati távolsági beállításainak megbízhatósági vizsgálati eredményei ICC és a 95%-os megbízhatósági intervallumok alsó és felső határa formájában

|             | “Összes szem” csoport   | Normál csoport           | DME csoport              | AMD csoport              |
|-------------|-------------------------|--------------------------|--------------------------|--------------------------|
| Teljes scan | 0,718<br>[0,445; 0,862] | 0,337<br>[-0,152; 0,756] | 0,281<br>[-0,132; 0,714] | 0,724<br>[0,191; 0,924]  |
| Centrum     | 0,766<br>[0,568; 0,881] | 0,476<br>[-0,137; 0,835] | 0,432<br>[-0,120; 0,810] | 0,752<br>[0,252; 0,933]  |
| Periféria   | 0,591<br>[0,187; 0,803] | 0,206<br>[-0,297; 0,690] | 0,253<br>[-0,131; 0,689] | 0,889<br>[0,632; 0,971]  |
| SSI         | 0,814<br>[0,488; 0,923] | 0,941<br>[0,580; 0,987]  | 0,670<br>[0,141; 0,905]  | 0,316<br>[-0,176; 0,745] |

*Rövidítések: ICC, osztályon belüli korrelációs együttható, RBDE, retinahatár kijelölési hibái, SSI: jelerősségi index, DME: diabeteses macula oedema, AMD, időskori macula degeneratio.*

**23. táblázat A „szuboptimális” és „optimális” vizsgálati távolsággal nyert retinavastagsági értékek ETDRS régióként (átlag ± SD).**

A két vizsgálati távolsági beállítással nyert regionális retinavastagsági értékek összehasonlítását Wilcoxon teszt segítségével végeztük.

| ETDRS régiók | „Összes szem” csoport                    |                                      |              | Normál csoport                           |                                      |       |
|--------------|--|--------------------------------------|--------------|--|--------------------------------------|-------|
|              | „szuboptimális” távolsági beállítás (µm) | „optimális” távolsági beállítás (µm) | p            | „szuboptimális” távolsági beállítás (µm) | „optimális” távolsági beállítás (µm) | p     |
| R1           | 295,7 ± 137,7                            | 301,0 ± 139,5                        | 0,100        | 242,5 ± 17,8                             | 242,1 ± 17,1                         | 0,208 |
| R2           | 340,7 ± 78,9                             | 342,2 ± 85,8                         | 0,072        | 327,3 ± 10,4                             | 326,8 ± 12,4                         | 1,000 |
| R3           | 338,9 ± 95,9                             | 348,6 ± 103,3                        | 0,106        | 323,3 ± 17,9                             | 320,7 ± 13,8                         | 0,063 |
| R4           | 335,4 ± 78,8                             | 349,3 ± 95,4                         | 0,178        | 323,1 ± 15,7                             | 327,2 ± 13,8                         | 0,944 |
| R5           | 338,1 ± 98,6                             | 348,7 ± 102,4                        | 0,734        | 309,8 ± 12,0                             | 316,1 ± 13,6                         | 0,919 |
| R6           | 303,9 ± 54,9                             | 303,6 ± 55,5                         | <b>0,023</b> | 289,9 ± 9,6                              | 285,7 ± 15,3                         | 0,735 |
| R7           | 319,7 ± 64,3                             | 304,3 ± 59,4                         | 0,627        | 306,1 ± 10,7                             | 285,0 ± 8,8                          | 0,445 |
| R8           | 293,6 ± 49,7                             | 293,3 ± 54,4                         | 0,280        | 282,5 ± 11,1                             | 279,6 ± 12,0                         | 0,183 |
| R9           | 305,1 ± 61,8                             | 313,0 ± 65,8                         | 0,290        | 284,5 ± 9,8                              | 282,8 ± 10,0                         | 0,066 |
|              | DME csoport                              |                                      |              | AMD csoport                              |                                      |       |
|              | „szuboptimális” távolsági beállítás (µm) | „optimális” távolsági beállítás (µm) | p            | „szuboptimális” távolsági beállítás (µm) | „optimális” távolsági beállítás (µm) | p     |
| R1           | 400,9 ± 196,5                            | 419,6 ± 195,0                        | 0,541        | 243,7 ± 36,8                             | 247,3 ± 37,3                         | 0,173 |
| R2           | 398,5 ± 108,7                            | 405,8 ± 122,7                        | <b>0,042</b> | 296,4 ± 35,7                             | 298,8 ± 34,8                         | 0,477 |
| R3           | 404,1 ± 137,3                            | 431,8 ± 144,7                        | 0,477        | 289,4 ± 38,5                             | 299,0 ± 38,4                         | 0,646 |
| R4           | 397,2 ± 104,0                            | 428,1 ± 131,2                        | 0,646        | 285,8 ± 32,8                             | 298,2 ± 34,5                         | 0,097 |
| R5           | 415,2 ± 137,6                            | 438,9 ± 139,7                        | 0,083        | 289,3 ± 30,6                             | 296,8 ± 25,8                         | 0,359 |
| R6           | 347,6 ± 73,7                             | 343,3 ± 77,2                         | <b>0,008</b> | 274,3 ± 23,4                             | 284,1 ± 31,1                         | 0,314 |
| R7           | 369,8 ± 87,2                             | 363,0 ± 72,2                         | 0,260        | 283,3 ± 26,0                             | 268,9 ± 20,5                         | 0,445 |
| R8           | 336,4 ± 59,2                             | 341,3 ± 70,6                         | 0,919        | 261,9 ± 28,9                             | 262,3 ± 21,7                         | 0,477 |
| R9           | 362,0 ± 75,6                             | 373,8 ± 85,6                         | 0,154        | 268,7 ± 25,9                             | 285,6 ± 23,4                         | 0,086 |

Rövidítések: DME: diabeteses macula oedema, AMD: időskori macula degeneratio, ETDRS: Early Treatment Diabetic Retinopathy Study

**24. táblázat Retina vastagsági értékek osztályon belüli korrelációs együtthatója (ICC) ETDRS régióként, vizsgálati csoportonként**

A retinavastagsági értékek optimális és sub-optimális vizsgálati távolsági beállításainak megbízhatósági vizsgálati eredményei (ICC) és azok 95%-os megbízhatósági intervallumának alsó és felső értékei

|    | “Összes szem” csoport   | Normál csoport          | DME csoport             | AMD csoport             |
|----|-------------------------|-------------------------|-------------------------|-------------------------|
| R1 | 0,995<br>[0,990; 0,998] | 0,978<br>[0,909; 0,995] | 0,994<br>[0,979; 0,999] | 0,973<br>[0,896; 0,993] |
| R2 | 0,988<br>[0,975; 0,994] | 0,983<br>[0,935; 0,996] | 0,986<br>[0,942; 0,996] | 0,992<br>[0,968; 0,998] |
| R3 | 0,991<br>[0,981; 0,996] | 0,990<br>[0,953; 0,997] | 0,992<br>[0,970; 0,998] | 0,940<br>[0,790; 0,985] |
| R4 | 0,988<br>[0,976; 0,994] | 0,989<br>[0,957; 0,997] | 0,983<br>[0,938; 0,996] | 0,991<br>[0,959; 0,998] |
| R5 | 0,998<br>[0,995; 0,997] | 0,925<br>[0,731; 0,981] | 0,998<br>[0,993; 1,000] | 0,974<br>[0,905; 0,993] |
| R6 | 0,992<br>[0,982; 0,996] | 0,978<br>[0,916; 0,995] | 0,990<br>[0,946; 0,998] | 0,980<br>[0,927; 0,995] |
| R7 | 0,992<br>[0,984; 0,996] | 0,924<br>[0,741; 0,980] | 0,996<br>[0,985; 0,999] | 0,931<br>[0,762; 0,982] |
| R8 | 0,866<br>[0,739; 0,933] | 0,953<br>[0,817; 0,988] | 0,771<br>[0,212; 0,919] | 0,976<br>[0,914; 0,994] |
| R9 | 0,995<br>[0,990; 0,998] | 0,927<br>[0,664; 0,983] | 0,993<br>[0,973; 0,998] | 0,991<br>[0,956; 0,998] |

*Rövidítések: ICC, osztályon belüli korrelációs együttható, DME: diabeteses macula oedema, AMD, időskori macula degeneratio*

**IV.4. A macularis régió SD-OCT képeinek automatikus szegmentációját végző szoftver összehasonlító vizsgálata**

**IV.4.1. A Dufour-féle szoftver, az IOWA referencia algoritmus és az OCTRIMA 3D összehasonlításának eredménye**

Az OCTRIMA 3D-nek a leképezés teljes, 6×6mm-es területére vonatkozó feldolgozási ideje 26,15 másodperc volt, míg a Dufour-féle szoftver és az IOWA referencia algoritmus feldolgozási ideje körülbelül 60 másodpercet és 75 másodpercet vett igénybe.

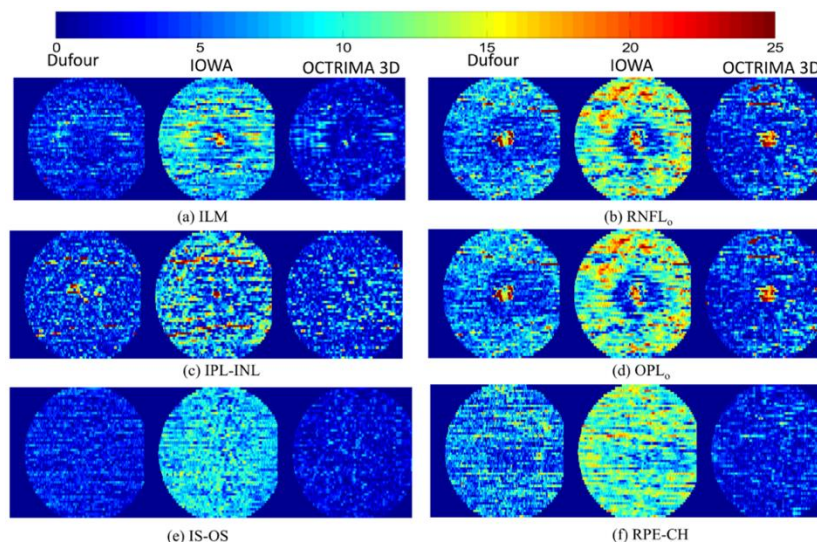
A hat retinális felületre vonatkozó, nem jelzett detektálási hibákat (UE) a 26. ábra mutatja. Az MUE értékek a 25. táblázatban láthatóak. Az OCTRIMA 3D UE-ja minden felületen lényegesen kisebbnek bizonyult, mint a Dufour-féle szoftver és az IOWA referencia algoritmus esetében ( $p < 0,001$ ). Az ILM, IS-OS és RPE-CH felületek

szegmentációi megbízhatóbbak voltak a másik három felülethez képest. A 27. ábra az SD-OCT B-scanek határkijelöléseire mutat példát.

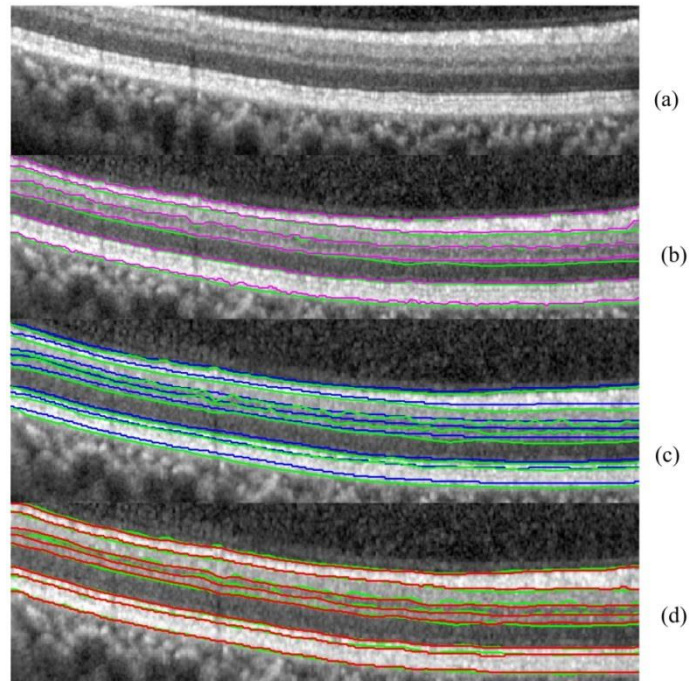
**25. táblázat A Dufour-féle szoftver, az IOWA referencia algoritmus és az OCTRIMA 3D abszolút kijelölési hibáinak összehasonlítása (pixel és mikrométer).**

| Felülethatár száma | Felülethatár neve | Dufour-féle szoftver |               | IOWA referencia algoritmus |               | OCTRIMA 3D |               |
|--------------------|-------------------|----------------------|---------------|----------------------------|---------------|------------|---------------|
|                    |                   | pixel                | $\mu\text{m}$ | pixel                      | $\mu\text{m}$ | pixel      | $\mu\text{m}$ |
| $C_n^1$            | ILM               | 0,82                 | 3,36          | 1,10                       | 4,27          | 0,71       | 2,77          |
| $C_n^2$            | RNFL <sub>o</sub> | 1,69                 | 6,53          | 1,78                       | 6,95          | 1,22       | 4,74          |
| $C_n^3$            | IPL-INL           | 1,15                 | 4,48          | 1,03                       | 4,03          | 1,02       | 3,98          |
| $C_n^5$            | OPL <sub>o</sub>  | 1,83                 | 7,14          | 1,59                       | 6,20          | 1,04       | 4,06          |
| $C_n^6$            | IS-OS             | 0,76                 | 2,96          | 1,07                       | 4,19          | 0,54       | 2,11          |
| $C_n^8$            | RPE-CH            | 1,62                 | 6,31          | 1,70                       | 6,65          | 0,75       | 2,95          |

Rövidítések: ILM, belső határhártya, RNFL<sub>o</sub>, retinális idegrostréteg külső határa, IPL-INL, belső plexiformis és nukleáris rétegek közötti határvonal, OPL<sub>o</sub>, külső plexiformréteg határvonala, IS-OS, fotoreceptorok belső és külső tagja közötti határvonal, RPE-CH, a retinális pigmentepithelium és choroidea határa



**26. ábra: A Dufour-féle algoritmus, az IOWA referencia algoritmus és az OCTRIMA 3D közötti nem jelzett szegmentációs hibák (USE) összehasonlítása hat felületen. A színek intenzitása a fenti skála szerint a hiba nagyságát mutatja mikronokban. A szegmentációs hibák átlagát (MUE) a 25. táblázat tartalmazza**



**27. ábra A három szegmentációs algoritmus összehasonlítása.** (a) a nyers B-scan, (b) a Dufour-féle szoftver (magenta vonal), (c) az IOWA referencia algoritmus (kék vonal) és (d) az OCTRIMA 3D (vörös vonal) összehasonlítása a standardnak tekintett manuális szegmentációval (b-d zöld vonal).

#### **IV.4.2. Az OCTRIMA 3D és a Chiu-féle algoritmus összehasonlításának eredményei**

Az OCTRIMA 3D és a Chiu-féle algoritmus összehasonlításához a Bioptigen (Bioptigen Inc., Morrisville, North Carolina, USA) SD-OCT képek szegmentációjának eredményeit alkalmaztuk, az utóbbi validálási cikkében alkalmazott manuális szegmentációhoz viszonyítva. (28. ábra) Az összehasonlítás eredményeit a 26. táblázat tartalmazza. Minden OCT B-scan önállóan dolgoztunk fel. Az OCTRIMA 3D átlagos feldolgozási ideje 1,15 másodperc volt. A Chiu-féle algoritmus feldolgozási idejét a közleményünkben 9,74 másodperc alattinak találták, egy 2,53 GHz-es Intel Core 2 Duo processzor CPU-jának alkalmazása mellett. Ez alapján az algoritmusunkban eszközölt változtatásokkal jelentős javulást tapasztaltunk a feldolgozási időben. A Chiu-féle algoritmus és az OCTRIMA 3D szegmentációjának eredményei hasonlóságot mutattak, egyedül az érárnyékok területén mutattak különbséget. A Chiu et al. munkájában alkalmazott kézi szegmentáció simább felszínt mutatott, míg az OCTRIMA 3D a

határkijelölésében jobban követte a kis kiemelkedéseket, ennél fogva a manuális szegmentációhoz mért hiba enyhe emelkedést mutatott.

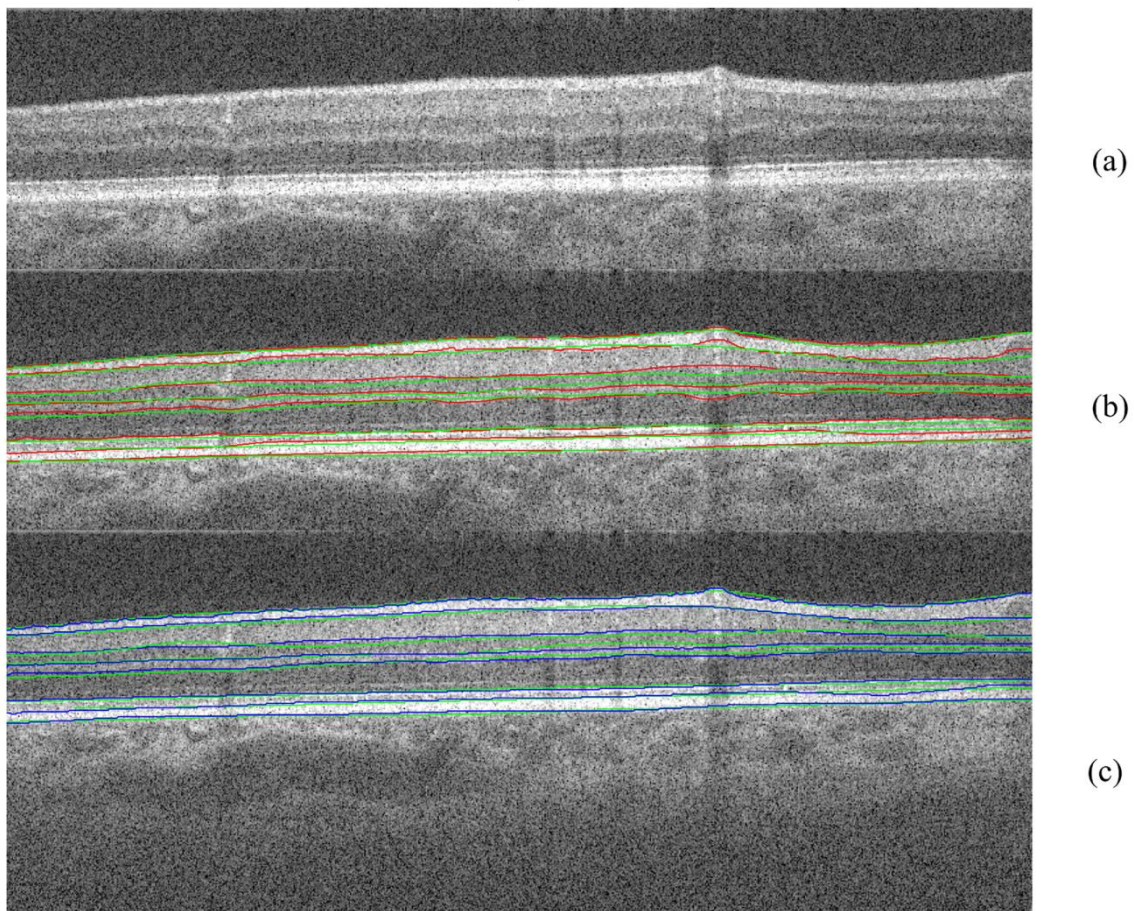
**26. táblázat Az OCTRIMA 3D és a Chiu-féle algoritmus eredményének összehasonlítása Bioptigen OCT képek alkalmazásával.**

A szegmentáció közötti különbségek (MSE±SSE, MUE, E<sub>95</sub>) pixel egységben vannak kifejezve.

| Felület-határ neve | MSE± SSE    |             | MUE  |           | E <sub>95</sub> |            |
|--------------------|-------------|-------------|------|-----------|-----------------|------------|
|                    | O3D         | Chiu-f. a.  | O3D  | Chiu-f.a. | O3D             | Chiu-f. a. |
| ILM                | -0,60 ±1,14 | 0,34 ±1,24  | 1,00 | 1,00      | 2,56            | 2,20       |
| RNFL <sub>o</sub>  | -0,74 ±1,69 | 0,38 ±1,79  | 1,42 | 1,38      | 2,98            | 2,50       |
| IPL-INL            | -0,27 ±1,90 | -0,28 ±1,71 | 1,37 | 1,33      | 3,78            | 3,30       |
| INL-OPL            | -0,008 ±2,2 | 0,53 ±1,87  | 1,73 | 1,55      | 4,00            | 3,60       |
| OPL <sub>o</sub>   | -1,36 ±2,61 | -1,01 ±2,30 | 2,28 | 1,94      | 5,58            | 5,60       |
| IS-OS              | -0,82 ±1,10 | 0,97 ±1,10  | 1,07 | 0,91      | 2,94            | 2,50       |
| OS-RPE             | -0,99 ±1,67 | -0,42 ±1,45 | 1,57 | 1,13      | 4,00            | 3,10       |
| RPE-CH             | -0,66 ±1,59 | -0,67 ±1,61 | 1,24 | 1,31      | 3,30            | 3,80       |

*Rövidítések: MSE±SSE, átlagos jelzett hiba és szórása, MUE, átlagos nem jelzett hiba, E<sub>95</sub>, a nem jelzett hiba 95%-a, ILM, belső határhártya, RNFL<sub>o</sub>, retinális idegrostréteg külső határa, IPL-INL, belső plexiformis és nukleáris rétegek közötti határvonal, OPL<sub>o</sub>, külső plexiformréteg határvonala, IS-OS, fotoreceptorok belső és külső tagja közötti határvonal, OS-RPE, a fotoreceptor külső tagja és a pigment epithelium határa, RPE-CH, a retinális pigmentepithelium és choroidea határa*





**28. ábra. Az OCTRIMA 3D és a Chiu-féle algoritmus összehasonlítása a manuális szegmentációval.** (a) a nyers Bioptigen OCT B-scan, (b) az OCTRIMA 3D szegmentálása (piros vonal) és (c) a Chiu-féle algoritmus (kék vonal) összehasonlítása a standardnak tekintett manuális szegmentációval (b-c, zöld vonal).

#### IV.4.3. Az OCTRIMA 3D és a manuális szegmentáció eredményeinek összehasonlítása

Az obszerverek közötti különbség, valamint az OCTRIMA és a manuális szegmentáció közötti különbség is igen alacsonynak mutatkozott valamennyi réteg esetében, az automatikus szegmentáció kevesebb, mint 1 pixel eltérést mutatott a manuális szegmentáláshoz képest. Az ILM, IS-OS és RPE-Ch határvonalak kijelölése esetében találtuk a legkevesebb eltérést a két szegmentáció között, melyet a két szövettani réteg reflektivitásának nagymértékű különbsége is magyarázhat. A MUE szinte valamennyi réteg esetében közel 1 pixel (~ 4 mikron) eltérést mutatott a kézi szegmentációhoz képest, ami kiemelkedő szegmentációs megbízhatóságra utal. Az összehasonlítás eredményeit a 27. táblázat tartalmazza.

#### 27. táblázat Az OCTRIMA 3D és két obszerver manuális szegmentációjának összehasonlítása.

A különbség jellemzésére az átlagos jelzett hiba és szórását (MSE±SSE), átlagos nem jelzett hibát (MUE), valamint a nem jelzett hiba 95%-a (E<sub>95</sub>) paramétereket alkalmaztuk, pixel egységben. \*p<0,001

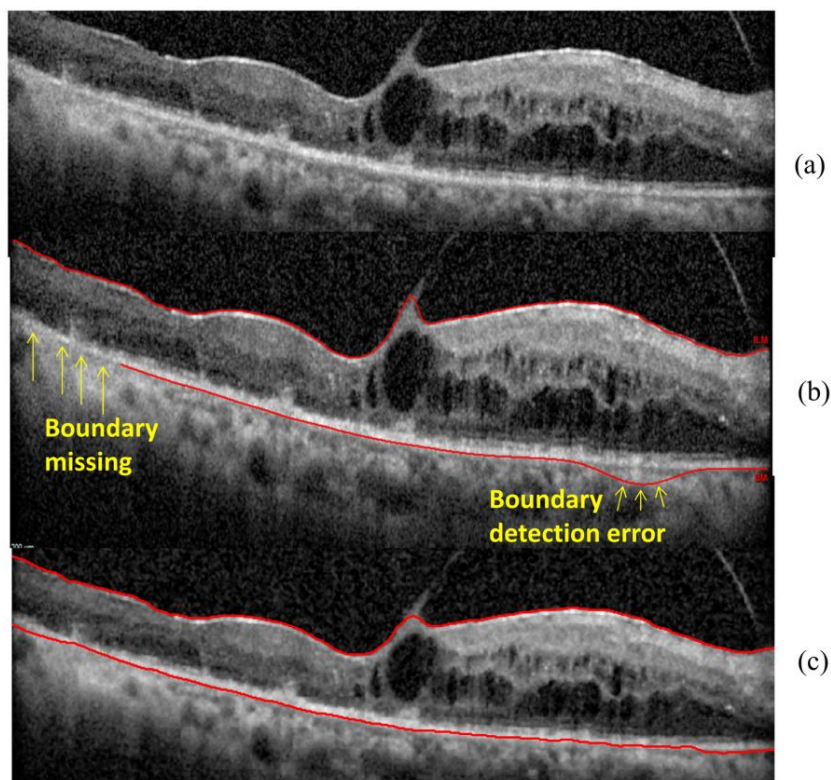
| Határ-felszín | Obszerverek között |      | OCTRIMA 3D vs. Obszerver 1 |            |      | Páros t-teszt   |   |
|---------------|--------------------|------|----------------------------|------------|------|-----------------|---|
|               | MSE± SSE           | MUE  | E <sub>95</sub>            | MSE± SSE   | MUE  | E <sub>95</sub> | p |
| ILM           | -0,52±1,11         | 0,97 | 2,44                       | 0,00±0,94  | 0,72 | 1,86            | * |
| RNFLo         | 0,63±1,76          | 1,31 | 3,55                       | -0,12±1,67 | 1,09 | 3,00            | * |
| IPL-INL       | -0,89±1,54         | 1,42 | 3,45                       | 0,46±1,19  | 0,97 | 2,51            | * |
| INL-OPL       | 0,13±1,64          | 1,30 | 3,21                       | 0,36±1,32  | 1,00 | 2,72            | * |
| OPLo          | -0,35±1,76         | 1,39 | 3,51                       | 0,70±2,01  | 1,26 | 3,99            | * |
| IS-OS         | -0,3±0,89          | 0,75 | 1,87                       | -0,25±0,68 | 0,56 | 1,42            | * |
| OS-RPE        | -2,24±1,68         | 2,38 | 4,86                       | 0,73±2,00  | 1,70 | 4,36            | * |
| RPE-CH        | -0,37±1,36         | 1,11 | 2,79                       | 0,17±0,95  | 0,75 | 1,91            | * |

Rövidítések: ILM, belső határhártya, RNFLo, retinális idegrostréteg külső határa, IPL-INL, belső plexiformis és nukleáris rétegek közötti határvonal, OPLo, külső plexiformréteg határvonala, IS-OS, fotoreceptorok belső és külső tagja közötti határvonal, OS-RPE, a fotoreceptor külső tagja és a pigment epithelium határa, RPE-CH, a retinális pigmentepithelium és choroidea határa

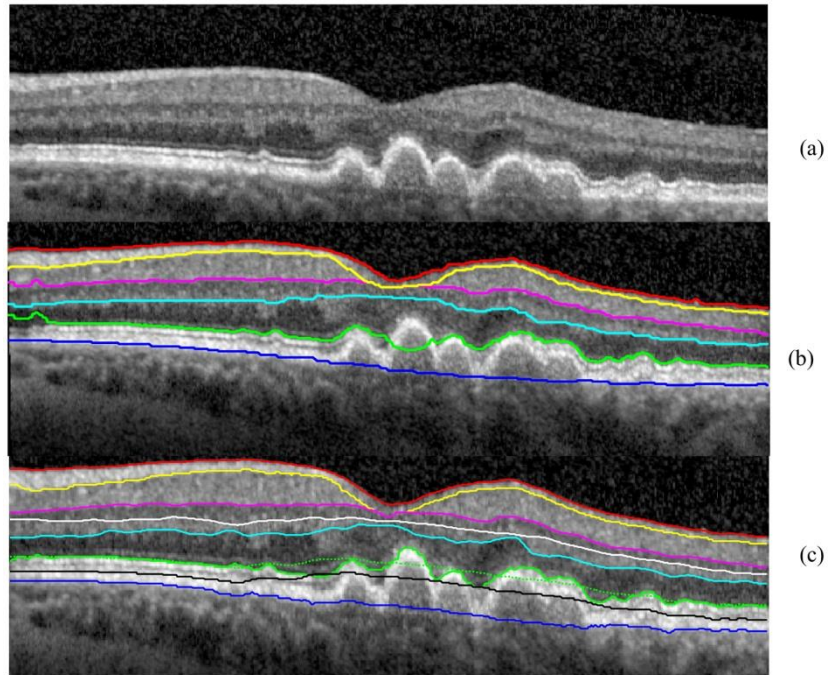
#### IV.4.4. Az OCTRIMA 3D alkalmazása retinális patológia esetén

A vitreoretinalis tractioval társuló diabeteses macula oedema esetén az OCTRIMA 3D szegmentációja mind az ILM, mind pedig az RPE esetében felülmúlta a Spectralis SD-OCT beépített algoritmusát, ami több hibát is ejtett. (29. ábra)

A száraz AMD-s szem esetében a retinális rétegek megszakadtak és kihívást jelentettek az automatikus szegmentációs szoftverek számára. A Dufour-féle szoftver esetében az IS-OS határkijelölés hibázott a B-scan bal oldali és középső részén. Az OCTRIMA 3D ezzel szemben képes volt a réteg helyes szegmentálására, az IS-OS és az OS-RPE határokat kivéve a drusen területén, ahol a réteg felülete nem volt lapos. Az IS-OS határvonal meghatározásához a program finomhangolását végeztük el, az ellapítás (flattening) kihagyásával és az élterületi térkép (edge map) erősítésével. A finomítás után az IS-OS határvonal pontosan felismerhetővé vált. (30. ábra)



**29. ábra** A Spectralis SD-OCT beépített szoftverének és az OCTRIMA 3D szegmentációjának eredménye diabeteses macula oedemában szenvedő beteg B-scanjén. (a) A nyers OCT B-scan. (b) A beépített Spectralis SD-OCT szoftver által kijelölt ILM és RPE határok. A sárga nyíl a határérzékelési hibákat jelzi. (c) Az OCTRIMA 3D által kijelölt ILM és RPE-CH határok, hibázás nélkül.



**30. ábra** A Dufour-féle szoftver és az OCTRIMA 3D algoritmus szegmentálási eredményei száraz időskori macula degeneratio esetén. (a) A nyers OCT B-scan, konfluáló drusenekkel. (b) A Dufour-féle szoftver kijelölésének eredménye. Az IS-OS kijelölése hiányos a B-scan bal felső és középső területén. (c) Az OCTRIMA 3D kezdeti szegmentációs eredményei megbízhatóan határozták meg a retina rétegek határait, kivéve az IS-OS-t a drusen területen (zöld pontozott vonal). Az ellaposítás (flattening) beállításával az IS-OS helyesen került kijelölésre (zöld, folytonos vonal).

## V. Megbeszélés

Az OCT technológia mára a szemészeti diagnosztika rutin eljárásává vált, egyes vélemények szerint a leggyakrabban alkalmazott szemészeti döntéshozó eljárás.<sup>1</sup> Fejlődésével egyre nagyobb felbontásban és egyre nagyobb területen kaphatunk információt a retina szerkezetéről, illetve annak változásairól.<sup>2</sup> Habár az OCT előnyei leginkább a retina nagy szerkezeti változásait okozó betegségeknél (DM, AMD, retinális keringési betegségek) a legszembeötlőbbek, speciális eljárásokkal a retina finom szerkezete is górcső alá vehető. A retina térfogatának és teljes vastagságának, valamint a retinaszövetet felépítő különböző sejtrétegek szerkezeti változásainak mérésére ad lehetőséget, szegmentációs algoritmusok segítségével, ezek a strukturális információk alkalmasak lehetnek különböző retinabetegségek és a retina érintettségével is járó kórállapotok jellemzésére.<sup>13, 152</sup>

Korábban már ismert volt, hogy korai diabeteses elváltozások mellett, illetve sclerosis multiplexben akár korábbi opticus neuritis nélkül is kimutathatóak szerkezeti eltérések a macula területén.<sup>22, 24, 25, 137, 138, 154, 213, 235</sup> Minket az érdekelt, hogy vajon ez mennyiben van hatással az ideghártya optikai tulajdonságaira. Emellett az OCT készülékek újabb generációjával, RTVue SD-OCT berendezéssel vizsgáltuk a távolsági beállítások hatását a beépített szegmentációs algoritmus hibaarányára, hogy ebből a hétköznapiok számára is érvényes tanulságot tudjunk levonni. Végezetül továbbfejlesztettük a korábbi, TD-OCT készülékekre szabott szegmentációs algoritmusunkat az SD-OCT leképezésekre, és összehasonlítottuk azt más munkacsoportok algoritmusaival, valamint az arany standardnak számító kézi szegmentálással és kipróbáltuk patológiás OCT scaneken is.

### V.1. A retinális szerkezet változásai 1-es típusú cukorbetegség esetén

Korábbi vizsgálataink során a cukorbetegség korai szakaszában vizsgáltuk a retina szerkezet változását, valamint annak összefüggését a retinopathiával.<sup>24</sup> Felmerült bennünk, hogy a diabeteses változások nemcsak a belső retinális rétegek elvékonyodását okozzák, hanem az ezekből a rétegekből visszavert jel amplitúdója is csökken a metabolizmus váltoásaival együtt.<sup>236, 237</sup> Feltételezésünk szerint az

egészséges és a beteg retinaszövet optikai tulajdonságainak a változása további információt adhat a betegség kialakulásáról.

Érdekes módon a retina optikai tulajdonságaival foglalkozó vizsgálatok eddig glaucomában írták csak le ezen paraméterek változását, ami a neurodegeneratív folyamatokból kifolyólag nem meglepő módon a belső retina szerkezetváltozásait tükrözte. Ezek a tanulmányok az RNFL réteg visszaverődésének a változását mutatták ki glaucomás alanyok szemében, illetve patkányok szemében is, emelkedett IOP és glaucoma esetében.<sup>237-239</sup> Huang és munkacsoportja a glaucoma patkánymodelljében végzett kísérletei során az RNFL elvékonyodását megelőzően reflexiók változásokat figyelt meg, amit az extracelluláris és/vagy citoplazmatikus összetevők optikai tulajdonságainak változásaival magyaráztak, a sejtek strukturális károsodása előtt.<sup>239</sup>

Saját vizsgálatunkban az RNFL és GCL + IPL komplexum mellett az OPL és az OS is eltérést mutatott, ami felveti egyrészt a külső retina esetleges érintettségét a retinopathia korai szakában, valamint azt is, hogy ezen eltérések megfigyelése segítheti a kezdődő retinopathia kimutatását is. Az MDR szemek és az egészséges, illetve a DM szemek összehasonlításakor az OS jelentősen vékonyabb értékeit láttuk a perifoveális régióban, az OPL-ben a foveális régióban, míg a GCL+IPL komplex a parafoveális régióban volt vékonyabb. Érdekes módon a GCL+IPL komplex vastagabb volt a foveális régióban, ami feltételezésünk szerint egyfajta kompenzációs dilatáció miatt alakulhatott ki az avascularis zóna körüli kapillárisok nem kellő átáramlása mellett (például a perifoveális régióban, ahol az elvékonyodás volt látható). Elképzelhető, hogy ez a megfigyelés az apoptózist megelőzően jelentkező foveoláris avascularis zóna károsodáshoz és/vagy a ganglionsejtek anyagcsere-változásához is kapcsolódhat, sajnos azonban sem FLAG, sem elektrofiziológiai vizsgálatokat nem végeztünk betegeinkben, hogy ezt igazolni tudjuk. A fraktáldimenzió szignifikáns különbsége az MDR csoportban a kontroll csoporthoz képest ugyancsak jól tükrözheti ezt a trendet: a teljes retina területére és a fovea területére vonatkozóan láttuk a GCL+IPL érték csökkenését, míg az INL, OPL, OS rétegekben ennek növekedését találtuk.

Az RNFL esetében statisztikailag szignifikáns vastagsági eltéréseket csak a parafoveális és perifoveális régiókban figyeltünk meg. Az RNFL és a GCL + IPL komplex MDR szemekben tapasztalt vékonyabb jellege, kisebb rétegindexe, a cukorbetegség okozta neurodegeneratív változásokat tükrözheti. Mivel a macula retinális ganglionsejtekben gazdag, eredményeink megerősíteni látszanak azt a feltételezést, hogy a diabeteses károsodás már a betegség korai szakaszában bekövetkezhet és ezt a maculában jól ki lehet

mutatni. A klinikai megfigyeléseinkkel párhuzamba állítható, hogy a DRP állatmodelljeiben végzett vizsgálatok is a macula ganglionsejtjeinek jelentős csökkenését mutatják, bár ez utóbbi terület, mint már említettük jelenleg is intenzív vita tárgya, amit saját, publikálás előtt álló eredményeink is alátámasztanak.<sup>240-243</sup>

Az MDR és egészséges szemek elkülönítésére a rétegvastagság esetében érdekes módon az OPL, a többi optikai tulajdonság esetében pedig a GCL+IPL komplexet találtuk a legjobb paraméternek, míg a DM és a kontroll csoportok elkülönítésben az INL fraktáldimenzió értékei tűnnek a legérzékenyebbek. Az MDR és DM szemek differenciálhatóságára a fraktáldimenzió kivételével a másik két paraméter esetében, szintén meglepő módon, az OS réteg tűnt a legalkalmasabbnak, ami utalhat az enyhe non-proliferatív diabeteses retinopathia kialakulása során a külső retina korai érintettségére.

A fraktáldimenzió a kontroll csoporthoz képest csak az MDR szemek GCL + IPL komplexében volt szignifikánsan alacsonyabb. Ez az eredmény összhangban van a korábbi kutatási eredményekkel, amelyek a fraktáldimenzió szignifikáns csökkenését mutatták ki emlőráksejtekben indukált apoptózis során a korai apoptotikus fázisokban, vagyis feltételezhető, hogy az állatkísérletes eredményekkel párhuzamosan a ganglionsejt-apoptózis in vivo is tetten érhető.

Bár vizsgálataink eredménye ígéretesnek tűnhet, nagyon fontos kitérni munkánk számos korlátára is.

A jelenlegi módszerünk megbízhatóságának növelése érdekében nagyobb betegpopuláció bevonására lenne szükség. A vizsgálatunkban alkalmazott TD-OCT technológia alacsonyabb képfelbontást biztosít a jelenleg már elérhető fejlettebb OCT technológiákhoz képes, azonban a munkánk elindításakor, 2007-ben még ez a módszer volt a standard a vizsgálatokban. Korábban megmutattuk azt, hogy a hat retinaréteg kijelölése és kiértékelése megbízhatóan történik, illetve jó eredménnyel hasonlítható össze az SD-OCT-vel.<sup>77, 244, 245</sup> A jelenleg is folyó vizsgálatainkban már az SD-OCT technológiát alkalmazzuk.

Eredményeink áttekintésekor óvatosságra adhat az is okot, hogy a retinaszövet általunk vizsgált optikai és texturális tulajdonságai egyelőre még nem standardizáltak a retina diagnosztikában. Jelen vizsgálatunk csupán keresztmetszeti, és nem követéses vizsgálat volt, ami jobban megmutathatná az általunk látni vélt különbségeket. Megfigyeléseinket biztosan jól kiegészíthették volna funkcionális tesztek is, mint

például a multifokális ERG, a kontrasztérzékenység vizsgálat vagy a mikroperimetria. Mindez alkalmas lenne vizsgálati eredményeink és az ez alapján megfogalmazott diagnosztikai javaslatok megerősítésére.<sup>246, 247</sup>

Alanyaink túlnyomó többsége a kaukázusi rasszhoz tartozott, következtetéseinket nem lehet generalizálni, ezért a jövőbeni tanulmányokban egy heterogén populáció használatakor az etnikai változékonyságot tükröző specifikus küszöbértékek kalibrálási és átminősítési feladatait kell alkalmazni.

Vizsgálatunkban csak a DM csoport volt korban igazán illő a kontrollokhoz, az MDR csoport azonban nem. Cunea et al. közleménye szerint a pálcika fotoreceptorok populációja a perimacularis régióban körülbelül 30%-kal csökken az emberek élete során. Amelyek megmaradnak, azok is kifejezett átalakuláson esnek át, külső szegmensük lokalizáltan megduzzadhat, amely változások abnormálisan növelik a külső szegmenetum korong tartalmát és hosszúságát.<sup>248</sup> Legújabb tanulmányok arról is beszámolnak, hogy az idősödés leginkább a pálcikákat érinti, melyek száma a kor előrehaladtával csökken, míg a csapok száma nem változik.<sup>249, 250</sup> Megjegyzendő azonban, hogy a STRATUS-OCT macula scanje 6 mm hosszú, az OS a mérési területen így többnyire a csapokat tartalmazza, amelyek számát az idő előrehaladtával is stabilnak találták.<sup>249, 250</sup> Mindezek alapján az MDR-csoportban megfigyelt perimacularis OS változás esetében kizárható az idősödés hatása, az egészséges kontrollok és az MDR csoport közötti kilenc év átlagéletkor szerinti különbség ellenére is.

## **V.2. A retina szerkezetében bekövetkező változások vizsgálata sclerosis multiplexben**

Vizsgálatunkban az SM-ben kimutatható szerkezeti eltéréseket igyekeztünk összehasonlítani az optikai tulajdonságok változásával, hogy meghatározzuk a meglévő patológiát legjobban jelző paramétert. A vizsgálati csoportok között szignifikáns különbségeket mutató paraméterek a vastagság, a rétegindex és a normalizált teljes reflektivitás voltak. Nem volt meglepő, hogy az RNFL, a GCL + IPL és az GCC komplex szignifikáns elvékonyodását találtuk az MSON+ csoportban az egészséges és az MSON- csoportokhoz képest.<sup>22, 207-209, 251</sup> Érdekes módon jelentős különbségeket láttunk a rétegindexben és a teljes reflektivitásban azon szemekben is, amelyeket ON korábban nem érintett, ami felhívja a figyelmet a macula szerkezeti és optikai



változásaira SM-ben, attól függetlenül, hogy ON zajlott-e korábban, vagy sem. Mindez alátámasztja azt a nézetet, hogy a betegségre jellemző neurodegeneratio a retina szövetét már kezdettől fogva érintheti.<sup>21, 22, 252, 253</sup>

A kontraszt eredményekben szignifikánsan alacsonyabb értékeket figyeltünk meg az MSON+ és az MSON- szemek között a belső retina mélyebb rétegeiben (INL és OPL) a macula teljes területére vonatkoztatott átlagérték esetében. Ezeket a különbségeket nem tapasztaltuk más régiókban és paraméterekben. Mindezek arra utalhatnak, hogy az atrófia az INL szintjéig terjed, amely a transz-szinaptikus axonális degeneratio belső határának tekinthető.<sup>203, 254, 255</sup> Mindez megegyezik azzal a nézettel, hogy az SM-re a demyelinizáló és neurodegeneratio egyaránt jellemző.<sup>213</sup> Az INL-ben és az OPL-ben a kontraszt és a fraktáldimenzió paraméterei szignifikáns különbséget mutatnak a macula teljes területére vetítve, valamint a foveális és a parafoveális régiókban, ami korábbi közlemények eredményeivel részben megegyezik.<sup>207, 209, 256</sup>

A külső retina nem mutatott szignifikáns különbséget a vizsgálati csoportok között, ami ellentétben áll a DM-ben kapott eredményeinkkel. Ez arra utalhat, hogy a fotoreceptorok szintjén diabetesben a neurodegeneratiótól eltérő mechanizmus játszhat szerepet.

Az optikai tulajdonságokban megfigyelt különbségek a belső retina keringési, vagy gyulladási változásával is összefüggésben lehetnek. Egyelőre kevés bizonyíték áll rendelkezésünkre a retina mikrocirkulációjában bekövetkezett változásokra SM-ben. Wang és munkatársai OCT angiográfia alkalmazásával a látóidegfő körüli áramlási index csökkenését mérték ON utáni SM szemekben, az egészséges kontrollokhoz képest. Azonban a parafoveális keringésben nem mutatkoztak különbségek.<sup>257</sup> Bár ez azt sugallná, hogy eredményeinket a macula mikrocirkuláció megváltozása feltehetően nem befolyásolta, a hemodinamikai adatokat is alkalmazó legújabb vizsgálatok szerint a macula régióban a retina mikrocirkulációja károsodást szenvedhet.<sup>256, 258-260</sup> Ezért további vizsgálatot tartunk szükségesnek ahhoz, hogy a struktúra-funkció kapcsolat SM-ben jobban jellemezhető legyen. Másfelől, a betegségre jellemző gyulladás valószínűleg a retinát is érintheti, amelyet az SM "internal-out" elmélete is alátámaszthat. Ezen elmélet szerint az autoreaktív T sejtek a szisztémás keringésből a vér-agy gáton átjutva okozhatják az idegrendszeri gyulladást.<sup>257</sup> A vér-retina gát is nagyon hasonló szövettani felépítésű és funkciójú, mint a vér-agy gát. Green és mtsai

szöveti vizsgálata az RRMS és az SPMS betegek szemének 29%-ában az RNFL és a GCL kötőszöveti körül gyulladáshoz vezető sejtes infiltrációt írt le.<sup>203</sup> Megjegyzendő azonban, hogy a megfigyelt gyulladás kisebb területeket érintett (nem minden eret vagy nem a teljes retinát), mint a megfigyelt neurodegeneráció. Figyelembe véve azonban, hogy a belső kapilláris hálózat a GCL-ben helyezkedik el, és a külső kapilláris hálózat az IPL-től az OPL-ig terjedő INL-ben fut, ez magyarázhatja, miért az INL-ig terjedően láttunk különbségeket. Az RNFL és GCL+IPL komplex reflektancia és texturális elemzése során a vizsgálati csoportok között megfigyelt jelentős különbségeket egy kiterjedtebb vizsgálat során érdemes lenne további elemzés alá vonni, a microvascularis mérésekkel (pl. véráramlás sebességével és perfúziójával) korrelálva, fejlettebb optikai képalkotó technológiák alkalmazásával.<sup>257, 261, 262</sup> A két kapilláris hálózat vizsgálatának a strukturális, optikai és funkcionális mérésekkel való kiegészítése jobb betekintést nyújthat a retinális mikrocirkuláció (azaz a kapillárisok, az arteriolák és a venulák) szerepének meghatározásába az SM progresszió fokozott kockázatában, a vascularis komorbiditás mellett.<sup>263, 264</sup>

Ennek a tanulmányunknak is vannak természetesen hiányosságai. Ezek közül az első a kis számú vizsgálati csoport és a keresztmetszeti vizsgálati jelleg, ami azonban az irodalomban fellelhetőktől nem különbözik nagyban. A tanulmányunk célja a textúra és az optikai tulajdonságok mérésének lehetséges alkalmazhatósági vizsgálata volt SM-ben, amihez a munkánk a későbbiekben akár pilot studyként is megállhatja a helyét. A vizsgálatban itt is TD-OCT-t használtunk, azonban a tanulmányt elkezdésekor, 2010-ben ez még mindig standardnak számított. A TD-OCT használatával kapcsolatosan tett korábbi megfontolásaink itt is érvényesek, jelenleg már az SD-OCT-vel készült követéses vizsgálat adatainak az elemzésén dolgozunk, ami reményeink szerint megerősíti majd a fent leírtakat.

További hátrány, hogy az egészséges egyénekhez viszonyítva a vizsgálati csoportokat nem illesztettük az életkor és a betegség időtartamára vonatkozólag, az MSON+ csoport esetében. Úgy gondoljuk azonban, hogy ez nem befolyásolja eredményünket jelentős mértékben, mivel a betegség időtartama és kora hasonló volt a csoportokban.

Érdemes megjegyezni, hogy méréseinket csak olyan OCT képeken végeztük, amelyeknél a gyártó által ajánlott jelerősségi szint meghaladta a határértéket (vagyis az

SS nagyobb volt, mint 6), és az SQF értéke 1 volt. Ezenkívül a jel normalizálását azért hajtottuk végre, hogy csökkentsük a mérések közötti különbséget, és minimalizáljuk a szisztematikus technikai különbségeket és a torzítást, a vizsgált szemek biológiai különbségeinek felmérése előtt. A normalizálás tehát lehetővé tette számunkra, hogy összehasonlíthassuk az összes kép jellemzőit, kiküszöbölve a jelerősség különbségeit és az átlagos háttérértékeket.

### **V.3. A vizsgálati távolság szerepe a retina határkijelölési hibáiban és vastagság mérési eredményeiben**

Munkánkban megvizsgáltuk a mérési távolság hatását a retina szegmentációjára és a vastagság mérési eredményeire egészséges és beteg szemekben egyaránt (DME és nedves AMD esetében). Vizsgálatunkhoz non-mydiatikus képalkotást választottunk, mivel a legújabb OCT készülékek mindennapi alkalmazásában nem szükséges a pupillatágítás; egy valós vizsgálati helyzet lezajlását kívántuk ezzel szimulálni, ahol a képek rögzítését egy alapképzéssel rendelkező operátor végzi.

A Ray és munkatársai által TD-OCT alkalmazásával meghatározott hibakategóriák közül vizsgálatunkban négyet észleltünk: a belső retinahatár téves azonosítását, a külső retinahatár téves azonosítását, a kép degradációját és az "off-center" műtermékeket.<sup>75</sup> Az SD-OCT esetében azonosított újfajta műtermékek közül egyik hiba típust sem láttuk.

Vizsgálatunkban szignifikáns különbségeket tapasztaltunk a határkijelölési hibák számában az optimalis és a suboptimalis távolsági beállítások között az egészséges és a DME-s-szemekben, miközben az AMD-ben a beállításoktól függetlenül nagyszámú RBDE volt jelen, ami összhangban áll korábbi eredményekkel. Megfigyelésünk szerint a hibák nagyrészt a perifériás régiókban voltak jelen. A centrális régióban alacsonyabb hibaarányt találtunk az optimális beállításokkal, azonban ez a szignifikancia határát nem érte el. A teljes scannelési hosszánál a hibák száma jelentősen csökkent az optimális beállítások alkalmazásakor, az egészséges és a DME csoportokban. A jelerősség nem mutatott korrelációt az RBDE-k számával az AMD esetében, ami azt jelenti, hogy ebben a betegcsoportban nagyszámú hiba van jelen, az OCT-képek beállításaitól függetlenül. Érdekes módon szignifikáns összefüggést figyeltünk meg az SSI és az RBDE értékek között az egészséges és a DME szemek csoportjaiban a centralis

régióban, de a perifériás vizsgálati régióiban ezt nem láttuk. A vizsgálatban minden szemet vizsgálva a RBDE-kat az SSI értékek szignifikánsan befolyásolták, mind a teljes vizsgálati területen, mind a központi és perifériás részekben külön-külön.

Eredményeink azt mutatják, hogy a mérési távolság hatása a határérzékelési hibákra nagyobb azokban az esetekben, amikor a macula szerkezete kevésbé sérült (pl. egészséges, normál szemek és DME). A magas RBDE pontszámokat a vizsgálati távolság beállításától és az SSI-től függetlennek láttuk az AMD-vel érintett szemekben.

Annak ellenére, hogy vizsgálatunkban nem láttuk az RBDE-k szignifikáns hatását a betegség nyomonkövetésében alkalmazott mérések pontosságára, kiemelendő, hogy azok befolyásolhatják a centrális régió vastagságának (central subfield mean thickness) méréseit, ami mind a DME, mind az AMD terápiájában jelentőséggel bírhat.

Eredményeinkkel kapcsolatban óvatosságra int, hogy azok csupán egy adott eszközre vonatkoznak; eredményeink nem általánosíthatóak más SD-OCT készülékekre, azok eltérő hibajellemzői miatt. Továbbá, habár a hibák osztályozása és a pontozás szigorú szabály szerint történt, a szubjektív tényezők befolyásolhatták a végeredményünket. Bár vizsgálatunkat viszonylag alacsony a betegszámmal végeztük el, annak mérete összehasonlítható a hasonló témájú közlemények alanszámával. Megjegyzendő, hogy az OCT-scanek hibáinak osztályozása időigényes folyamat, tanulmányunkhoz összesen 600 scant elemeztünk a vizsgálat során, különös tekintettel a centrális és a perifériás hibák helyére. Egy további hiányosság lehet, hogy non-mydraticus beállítások mellett dolgoztunk, azonban korábbi vizsgálatok kimutatták, hogy a pupillatágítás nem befolyásolja szignifikánsan az RNFL vastagságméréseket, vagyis ez a körülmény eredményeinket jelentősen nem torzíthatta.<sup>265</sup>

Munkánk fényében úgy véljük, hogy az optimális távolsági beállítások kulcsfontosságúak az SD-OCT megbízható klinikai és kutatási felhasználásában egyaránt.

#### **V.4. A macularis régió SD-OCT képeinek automatikus szegmentációját végző szoftver összehasonlító vizsgálata**

Az SD-OCT berendezések nagy leképezési sebességüknél fogva jelentős mennyiségű adat generálására képesek. Az így kapott volumetrikus leképezések

esetében a szegmentáció időigényes lehet, ezért a képelemzés optimalizálása jelentősen rövidítheti a képfeldolgozás idejét.

A gráf alapú szegmentálási módszer a legrövidebb út keresésen alapuló modellel korábban már jelentős sebesség növekedést hozott, emellett robusztusnak bizonyult a foltos zajokkal és az árnyékokkal szemben is.<sup>62</sup> Az OCTRIMA 3D a SPBGS alkalmazza a nyolc retinális réteg felismerésére a macula térfogati OCT leképezése alapján. A szoftver pontosságát és sebességét a kézi szegmentáció eredményeivel és két újabb fejlesztésű gráf alapú szegmentálási módszerrel is összehasonlítottuk.<sup>62-64, 66, 67</sup> Azt találtuk, hogy az OCTRIMA 3D nyolc határvonal kijelölésének észlelési hibái szignifikánsan alacsonyabbak ( $p < 0,001$ ), mint az inter-obszerver különbség 10 egyén 100 Spectralis SD-OCT leképezésének az elemzése között. A teljes OCT térfogat ( $496 \times 644 \times 51$  voxel) feldolgozási ideje kb. 26 másodperc volt, és a MUE körülbelül 1 pixel, ami a pontosság növekedése mellett jelentős sebességbeli növekedést is jelent.

Az egyik, összehasonlítási alapul szolgáló IOWA referencia algoritmus a 3D-s térfogadatok alapján készült gráfra vonatkozó minimális költségfelületi keresésen alapul. Robusztus, még akkor is, amikor a határvonal egyik frame-je hiányzik az árnyék vagy az alacsony jelerősség miatt. A kijelölés eredménye egyenletes az egész térfogatban, a framek közötti elsimultság azonban hátrányos is lehet, ha elmozdulásból származó műtermékek vannak a OCT térfogati scan adatokban, vagy ha kiemelkedések vagy hirtelen görbületi változások vannak a retina struktúrájában. Az elmozdulásból eredő hiba meglehetősen ritka a kereskedelmi forgalomban beszerezhető OCT eszközök használatakor a beépített mozgáskorrekciós algoritmus miatt, azonban éppen emiatt az algoritmus nem feltétlenül működik jól az egyedi fejlesztésű OCT eszközök esetében, a mozgáskorrekciós algoritmusok alkalmazásának hiányából fakadóan. Az IOWA referencia-algoritmus retinafelületének simítási korlátja csökkenti az algoritmus azon képességét, hogy kis egyenetlenségeket és hirtelen görbületeket pontosan le tudjon követni. A Dufour-féle szoftver lényegében az IOWA referencia algoritmus továbbfejlesztése, ami a szegmentáció pontosságában ért el nagymértékű javulást, ezt a saját eredményeink is alátámasztották.

Chiu és mtsai SPBGS-t alkalmazó algoritmusuk kapcsolódik leginkább munkánkhoz. A vizsgálatunkban kimutatott jelentősen nagyobb feldolgozási sebesség az alábbiak szerint alakult: 1. Chiu és munkatársai algoritmusuk két gráfot (sötét-világos

és fényes-sötét) alkot az OCT-kép összes képpontjáról a nyolc határ kijelölésére. A képpontok többsége a keresési területen kívül van, ami a gráf teljesítményének csökkenését okozza.<sup>62</sup> Módszerünkkel egy új gráfot hoztunk létre minden határvonalra, minimális számú csúcscsúszammal, ami nagymértékben csökkenti a feldolgozási időt; 2. Chiu és munkatársai összefüggőség (connectivity) alapú szegmentálást és számos heurisztikus technikát alkalmaztak valamennyi határvonal keresési régiójának a meghatározásához. Azonban a heurisztikus technikák hatékonysága korlátozottabb, mivel a különböző OCT-modellek képei eltérő kontrasztot és felbontást mutatnak. Az OCTRIMA 3D-ben az összefüggőség alapú szegmentálást felváltják a maszkolási és a torzítási műveletek. 3. Chiu és munkatársai nem vették figyelembe a szomszédos framek információit, míg az OCTRIMA 3D az ellaposítás (flattening) és a keresési terület finomítási lépéseiben az interframe hasonlóságokat is alkalmazza.

Végezetül sikerült azt is megmutatnunk, hogy az OCTRIMA 3D a retinális patológiák esetén is várhatóan jól fog teljesíteni, amin az algoritmus finomhangolása (pl. ennek automatizált bekapcsolásával egy gomb segítségével a GUI-n) tovább javíthat. Ez azonban további vizsgálat tárgya kell, hogy legyen, ami jelen munkánkon messze túlmutat.

Szeretnénk kiemelni, hogy az ígéretes eredményeket mutató OCTRIMA 3D lényegében a korábban már ismertetett szegmentációs megoldások jelentősen optimalizált változata. Jelentősége abban áll, hogy általa lényegesen rövidebb idő alatt végezhető el egy macula leképezés teljes szegmentálása, ami előre vetíti a módszertannak a klinikai ruitnban való későbbi felhasználhatóságát is.

Felmerülhet, hogy a szoftver feldolgozási idejét nem csak a számítási komplexitás befolyásolja, hanem a CPU feldolgozási teljesítményétől, a programozási nyelvtől és a feladatok számától is függ, amelyeket a szoftverek összehasonlításában nem vettünk figyelembe. Chiu et al. algoritmusát egy különböző CPU-teljesítményű számítógépén mértük, míg az Iowa referencia szoftverrel, a Dufour szoftverével és az OCTRIMA 3D-vel szegmentált határvonalak száma rendre 11, 6 és 8 volt, ami szintén okozhatott különbségeket. Az algoritmusokhoz használt programozási nyelvek szintén különböztek az általunk összehasonlított három szoftver esetében, ezért a mért szoftverek feldolgozási ideje csak a valós idejű képességek mutatója.

Az arany standardként alkalmazott kézi szegmentálás az interobszerver hibákra érzékeny lehet, ezt kiküszöbölendő a kézi kijelölést nagyon körültekintően végeztük el. Átlagosan a nyolc határvonal szegmentációja egy OCT B-scan esetében 30 percet vett igénybe. Az algoritmusunk kidolgozásához használt feltételezés szerint a retinális felület meglehetősen sík, és a framek között nem mutat nagy változást. Ez a feltevés jól működik minden egészséges, vagy annak kinéző retina esetében (mint az első két vizsgálati felállásunk), azonban tudatában vagyunk annak, hogy ezt optimalizálni kell olyan patológiás jellemzők jelenlétében, amelyek megváltoztathatják a retinális felületet. Erre nagyon biztató eredményt mutatott a két patológiás B-scan elemzése, ahol az OCTRIMA 3D viszonylag ígéretesen teljesített.

További jelentősége a vizsgálatnak, hogy a kutatási célra szánt algoritmusokat, illetve korábban használt adathalmazokat az adott munkacsoportok korlátozás nélkül a rendelkezésünkre bocsátották. Mindez – a tudományos önzetlenségen kívül – előrevetíti annak az egyelőre utópisztikusnak tűnő megoldásnak a lehetőségét is, hogy egy nap valamennyi OCT készülékből nyílt módon hozzáférhetőek legyenek a vizsgálati adatok, amiket készülék-független platformokon lehet elemezni és értelmezni. Az OCT közösség régóta küzd ennek az eléréseért, ami a közeli jövőben nem tűnik lehetetlennek.

## VI. Következtetések

1. Enyhe non-proliferatív DRP esetében a GCL+IPL, OPL és OS rétegek elvékonyodása látható, ami a betegség által okozott kezdeti eltérésekre hívja fel a figyelmet. A szemek egészségéstől való elkülönítésében a GCL+IPL réteget találtuk a leginkább alkalmasnak.
2. Az enyhe non-proliferatív DRP szemekben az OCT-vel direkt mérhető optikai tulajdonságok közül a fraktáldimenzió és a rétegindex változása a belső retina rétegekben, illetve az OPL és OS rétegekben esetében mutatott az egészséges szemekhez képest szignifikáns különbséget. A szemek egészségéstől való elkülönítésében a GCL+IPL réteg mutatkozott megfelelőnek.
3. A cukorbetegség esetében a DRP-vel érintett és nem érintett szemek elkülöníthetőségére az OS réteg változásait találtuk alkalmasnak.
4. Sclerosis multiplexben kimutattuk a retina optikai tulajdonságain keresztül a belső retina rétegek szignifikáns változását látóideg-gyulladásal érintett szemekben az egészséges és a társszemekhez képest, illetve a rétegindex és teljes reflektancia esetében az egészséges és a társszemek között is. Ez utóbbi alapján felmerül, hogy az optikai tulajdonságok a korai neurodegeneratio kimutatására is alkalmasak lehetnek.
5. A vizsgálati távolság pontos beállításának fontosságát mutattuk ki RTVue SD-OCT alkalmazásával a perifériás artefaktumok csökkentése céljából. Neovascularis AMD esetében találtuk a legtöbb kijelölési hibát, a leképezési távolságtól függetlenül, míg DME esetében is jelentős számú hibát láttunk, leginkább a szuboptimális beállítás esetében.
6. OCTRIMA3D egy B-scan alapú SD-CT térfogati scan szegmentációja céljából létrehozott, legrövidebb út gráf keresés modellen alapuló szoftver, mely a jelenlegi legújabb szegmentációs szoftverekhez képest gyorsabb és pontosabb működésre képes.



## VII. Összefoglalás

Az optikai koherencia tomográfia a retina nagy felbontású, in vivo, non-invazív keresztmetszeti leképezését lehetővé tevő képalkotó eljárás, ami az elmúlt évtizedekben átalakította a betegségek kóroktanáról, illetve kezeléséről alkotott ismereteinket, napjainkra a szemészet egyik legfontosabb döntéstámogató eljárásává nőve ki magát. Az OCT segítségével nem csupán a retina betegségeinek a vizsgálata lehetséges, hanem az OCT képek szegmentációs feldolgozásával mód nyílik az egészségesnek tűnő retina szerkezet beható elemzésére is, ezáltal megismerve a finom szerkezeti eltéréseket is. Munkánkban harmadik generációs OCT készülék és saját fejlesztésű szegmentációs algoritmusunk (OCTRIMA) segítségével vizsgáltuk a korai diabeteses szemfenéki eltérésekhez társulóan, valamint a sclerosis multiplexes betegek látóideg-gyulladásos átesett, illetve azon át nem esett szemeiben megfigyelhető macula változásokat. Vizsgáltuk azt is, hogy a leképezési beállítások mennyiben befolyásolják a negyedik generációs OCT-készülékek mérési hibáit egészséges, illetve diabeteses macula oedemás, valamint nedves időskori macula degenerációban szenvedő betegek macula leképezéseiben. Végezetül új algoritmust dolgoztunk ki a negyedik generációs OCT berendezések által készített leképezések szegmentációjára (OCTRIMA 3D) és azt összehasonlítottuk az általunk generált arany standard (manuális) szegmentálás, valamint más munkacsoportok szegmentáló algoritmusainak az eredményeivel, illetve szegmentációs teljesítményével. Algoritmusunkat kipróbáltuk patológiás macula eltérések esetén is. Eredményeink azt mutatták, hogy mind diabetesben, mind pedig SM-ben érintett a belső retina, ami az optikai tulajdonságok és a textúra változásában is tükröződik. Diabetesben a külső retina érintettségére utaló jeleket is láttunk, ami SM-ben azonban nem volt megfigyelhető. Úgy tapasztaltuk, hogy a leképezési távolság beállítása nagy hatással van a negyedik generációs OCT-vel történő retina leképezések esetében fellépő rétegekjelölési hibákra, ez azonban a vastagsági méréseket csak kis mértékben befolyásolja. A legtöbb hiba a nedves macula degeneráció esetén lépett fel. Az OCTRIMA 3D jól teljesített a többi szegmentációs algoritmushoz viszonyítva, a legrövidebb idő alatt, a kézi szegmentáció eredményétől a legkisebb eltérést mutatva végezte el a feladatát, és patológiás eltérések esetén is alkalmazható volt. Az OCT szegmentáció a jövőben a retinában fellépő szerkezeti eltérések, a diabeteshez és a sclerosis multiplexhez társuló neurodegeneráció mélyebb megértését hozhatja magával.

## VII. Summary

Optical coherence tomography (OCT) is a high-resolution in vivo imaging technology that enables the non-invasive cross-sectional imaging of the human retina. OCT technology transformed our knowledge about the pathologies of eye diseases and the treatments over the past decades; for today it has grown to become one of the most important decision-making techniques in ophthalmology. By using OCT, not only the examination of retinal diseases became widely achievable, but the segmentation of the OCT images also provides an in-depth analysis of an apparently healthy retina, thus identifying subtle structural differences. In this work we evaluated the changes of macular structure related to the early retinal differences in diabetes mellitus and in multiple sclerosis patients with or without optic neuritis in their medical history, using third-generation OCT device and the custom-built segmentation algorithm (OCTRIMA) of our working group. We also examined how the scanning settings affect the measurement errors of the macular scans of a fourth-generation OCT device in healthy subjects, patients with diabetic macular edema and wet age-related macular degeneration. Finally, a new automatic segmentation algorithm for fourth generation OCT volume scans was developed by our working group (OCTRIMA 3D) and we compared the segmentation results with the gold standard (manual) segmentation as well as the results of segmentation algorithms of other working groups. Our software was tested also for pathological macular conditions. Our results showed that the inner retina was affected by both diabetes mellitus and multiple sclerosis, which was also reflected in the changes of optical properties and texture. In diabetes we also revealed signs of the involvement of the outer retina, which was not observed in multiple sclerosis. The scanning distance had a great impact on retinal boundary detection errors on fourth-generation OCT scans; however, it had only minor influence on macular thickness measurements. Most of the errors were found in wet age-related macular degeneration. In comparison with the other segmentation algorithms, OCTRIMA 3D accomplished labelings in the shortest time, with the smallest difference from the results of manual segmentation and it was adaptable to pathological conditions. OCT segmentation may lead to a deeper understanding of retinal structural changes associated with neurodegeneration in diabetes mellitus and multiple sclerosis.

## VIII. Irodalomjegyzék

1. Puliafito CA. (2010) Optical coherence tomography: 20 years after. *Ophthalmic Surg Lasers Imaging*,41 Suppl:S5.
2. Drexler W, Liu M, Kumar A, Kamali T, Unterhuber A, Leitgeb RA. (2014) Optical coherence tomography today: speed, contrast, and multimodality. *J Biomed Opt*,19(7):071412.
3. Bizheva K, Pflug R, Hermann B, Povazay B, Sattmann H, Qiu P, Anger E, Reitsamer H, Popov S, Taylor JR, Unterhuber A, Ahnelt P, Drexler W. (2006) Optophysiology: depth-resolved probing of retinal physiology with functional ultrahigh-resolution optical coherence tomography. *Proc Natl Acad Sci U S A*,103(13):5066-5071.
4. Hermann B, Povazay B, Unterhuber A, Lessel M, Sattmann H, Schmidt-Erfurth U, Drexler W. (2006) Optophysiology of the human retina with functional ultrahigh resolution optical coherence tomography. *Invest Ophthalmol Vis Sci*,47(5):1672-.
5. Su MI, Chen CY, Yeh HI, Wang KT. (2016) Concise Review of Optical Coherence Tomography in Clinical Practice. *Acta Cardiol Sin*,32(4):381-386.
6. Hibler BP, Qi Q, Rossi AM. (2016) Current state of imaging in dermatology. *Semin Cutan Med Surg*,35(1):2-8.
7. Hermens M, Ebisch RM, Galaal K, Bekkers RL. (2016) Alternative Colposcopy Techniques: A Systematic Review and Meta-analysis. *Obstet Gynecol*,128(4):795-803.
8. Hsieh Y-S, Ho Y-C, Lee S-Y, Chuang C-C, Tsai J-c, Lin K-F, Sun C-W. (2013) Dental optical coherence tomography. *Sensors*,13(7):8928-8949.
9. Subhash HM, Nguyen-Huynh A, Wang RK, Jacques SL, Choudhury N, Nuttall AL. (2012) Feasibility of spectral-domain phase-sensitive optical coherence tomography for middle ear vibrometry. *J Biomed Opt*,17(6):060505.
10. Huang D, Swanson EA, Lin CP, Schuman JS, Stinson WG, Chang W, Hee MR, Flotte T, Gregory K, Puliafito CA. (1991) Optical coherence tomography. *Science*,254(5035):1178-1181.
11. Ishikawa H, Stein DM, Wollstein G, Beaton S, Fujimoto JG, Schuman JS. (2005) Macular segmentation with optical coherence tomography. *Invest Ophthalmol Vis Sci*,46(6):2012-2017.
12. Haeker M, Wu X, Abramoff M, Kardon R, Sonka M. (2007) Incorporation of regional information in optimal 3-D graph search with application for intraretinal layer segmentation of optical coherence tomography images. *Inf Process Med Imaging*,20:607-618.
13. Cabrera Fernandez D, Salinas HM, Puliafito CA. (2005) Automated detection of retinal layer structures on optical coherence tomography images. *Opt Express*,13(25):10200-10216.
14. Altintas O, Iseri P, Ozkan B, Caglar Y. (2008) Correlation between retinal morphological and functional findings and clinical severity in Parkinson's disease. *Doc Ophthalmol*,116(2):137-146.
15. Hajee ME, March WF, Lazzaro DR, Wolintz AH, Shrier EM, Glazman S, Bodis-Wollner IG. (2009) Inner retinal layer thinning in Parkinson disease. *Arch Ophthalmol*,127(6):737-741.
16. Inzelberg R, Ramirez JA, Nisipeanu P, Ophir A. (2004) Retinal nerve fiber layer thinning in Parkinson disease. *Vision Res*,44(24):2793-2797.

17. Almarcegui C, Dolz I, Pueyo V, Garcia E, Fernandez FJ, Martin J, Ara JR, Honrubia F. (2010) Correlation between functional and structural assessments of the optic nerve and retina in multiple sclerosis patients. *Neurophysiol Clin*,40(3):129-135.
18. Bock M, Brandt AU, Dorr J, Kraft H, Weinges-Evers N, Gaede G, Pfueller CF, Herges K, Radbruch H, Ohlraun S, Bellmann-Strobl J, Kuchenbecker J, Zipp F, Paul F. (2010) Patterns of retinal nerve fiber layer loss in multiple sclerosis patients with or without optic neuritis and glaucoma patients. *Clin Neurol Neurosurg*,112(8):647-652.
19. Paquet C, Boissonnot M, Roger F, Dighiero P, Gil R, Hugon J. (2007) Abnormal retinal thickness in patients with mild cognitive impairment and Alzheimer's disease. *Neurosci Lett*,420(2):97-99.
20. Parisi V, Restuccia R, Fattapposta F, Mina C, Bucci MG, Pierelli F. (2001) Morphological and functional retinal impairment in Alzheimer's disease patients. *Clin Neurophysiol*,112(10):1860-1867.
21. Saidha S, Sotirchos ES, Oh J, Syc SB, Seigo MA, Shiee N, Eckstein C, Durbin MK, Oakley JD, Meyer SA, Frohman TC, Newsome S, Ratchford JN, Balcer LJ, Pham DL, Crainiceanu CM, Frohman EM, Reich DS, Calabresi PA. (2013) Relationships between retinal axonal and neuronal measures and global central nervous system pathology in multiple sclerosis. *JAMA Neurol*,70(1):34-43.
22. Tatrai E, Simo M, Iljicsov A, Nemeth J, Debuc DC, Somfai GM. (2012) In vivo evaluation of retinal neurodegeneration in patients with multiple sclerosis. *PLoS One*,7(1):e30922.
23. Martinez-Lapiscina EH, Arnow S, Wilson JA, Saidha S, Preiningerova JL, Oberwahrenbrock T, Brandt AU, Pablo LE, Guerrieri S, Gonzalez I, Outteryck O, Mueller AK, Albrecht P, Chan W, Lukas S, Balk LJ, Fraser C, Frederiksen JL, Resto J, Frohman T, Cordano C, Zubizarreta I, Andorra M, Sanchez-Dalmau B, Saiz A, Bermel R, Klistorner A, Petzold A, Schippling S, Costello F, Aktas O, Vermersch P, Oreja-Guevara C, Comi G, Leocani L, Garcia-Martin E, Paul F, Havrdova E, Frohman E, Balcer LJ, Green AJ, Calabresi PA, Villoslada P, consortium I. (2016) Retinal thickness measured with optical coherence tomography and risk of disability worsening in multiple sclerosis: a cohort study. *Lancet Neurol*,15(6):574-584.
24. Debuc DC, Somfai GM. (2010) Early detection of retinal thickness changes in diabetes using optical coherence tomography. *Medical Science Monitor*,16(3):Mt15-Mt21.
25. Akshikar R, Richardson M, Crosby-Nwaobi R, Abdelhay A, Sivaprasad S, Heng S. (2012) Retinal neuronal changes in people with diabetes. *Invest Ophthalmol Vis Sci*,53(6):2852-.
26. Nilsson M, von Wendt G, Wanger P, Martin L. (2007) Early detection of macular changes in patients with diabetes using Rarebit Fovea Test and optical coherence tomography. *Br J Ophthalmol*,91(12):1596-1598.
27. Oshitari T, Hanawa K, Adachi-Usami E. (2009) Changes of macular and RNFL thicknesses measured by Stratus OCT in patients with early stage diabetes. *Eye (Lond)*,23(4):884-889.
28. Shahidi AM, Sampson GP, Pritchard N, Edwards K, Vagenas D, Russell AW, Malik RA, Efron N. (2012) Retinal nerve fibre layer thinning associated with diabetic peripheral neuropathy. *Diabet Med*,29(7):e106-111.
29. [www.ermm.cbcu.cam.ac.uk/04008154a.pdf](http://www.ermm.cbcu.cam.ac.uk/04008154a.pdf) (Utolsó hozzáférés:2017.05.06).
30. <http://medstudentbooks.com> (Utolsó hozzáférés: 2017. július 11.).

31. Hee MR, Izatt JA, Swanson EA, Huang D, Schuman JS, Lin CP, Puliafito CA, Fujimoto JG. (1995) Optical coherence tomography of the human retina. *Arch Ophthalmol*,113(3):325-332.
32. Békési L, Berta A. Az Optikai koherencia tomográfia szemészeti alkalmazásáról. In: Marek P, editor. Új képalkotó diagnosztikai eljárások a szemfenéki kórképek vizsgálatában Budapest: Tudomány Kiadó; 1998.
33. Győry J, Pados K, Salacz G. (2002) Optikai koherencia tomográffal szerzett gyakorlati tapasztalataink a retina vizsgálatában. *Szemészet*,139:251-256.
34. Fercher AF, Hitzinger CK, Drexler W, Kamp G, Sattmann H. (1993) In vivo optical coherence tomography. *Am J Ophthalmol*,116(1):113-114.
35. <http://interventions.onlinejacc.org/cgi/content/full/2/11/1035/FIG1> (Utolsó hozzáférés: 2017. július 6.).
36. Fujimoto JG. (2003) Optical coherence tomography for ultrahigh resolution in vivo imaging. *Nat Biotechnol*,21(11):1361-1367.
37. Wojtkowski M, Bajraszewski T, Gorczynska I, Targowski P, Kowalczyk A, Wasilewski W, Radzewicz C. (2004) Ophthalmic imaging by spectral optical coherence tomography. *Am J Ophthalmol*,138(3):412-419.
38. Drexler W. (2004) Ultrahigh-resolution optical coherence tomography. *J Biomed Opt*,9(1):47-74.
39. Makita S, Hong Y, Yamanari M, Yatagai T, Yasuno Y. (2006) Optical coherence angiography. *Optics Express*,14(17):7821-7840.
40. Wang RK. (2007) Three-dimensional optical micro-angiography maps directional blood perfusion deep within microcirculation tissue beds in vivo. *Phys Med Biol*,52(23):N531-537.
41. Yasuno Y, Hong Y, Makita S, Yamanari M, Akiba M, Miura M, Yatagai T. (2007) In vivo high-contrast imaging of deep posterior eye by 1-microm swept source optical coherence tomography and scattering optical coherence angiography. *Opt Express*,15(10):6121-6139.
42. Jia Y, Tan O, Tokayer J, Potsaid B, Wang Y, Liu JJ, Kraus MF, Subhash H, Fujimoto JG, Hornegger J, Huang D. (2012) Split-spectrum amplitude-decorrelation angiography with optical coherence tomography. *Opt Express*,20(4):4710-4725.
43. Miura M, Makita S, Iwasaki T, Yasuno Y. (2011) Three-dimensional visualization of ocular vascular pathology by optical coherence angiography in vivo. *Invest Ophthalmol Vis Sci*,52(5):2689-2695.
44. Wang Y, Fawzi A, Tan O, Gil-Flamer J, Huang D. (2009) Retinal blood flow detection in diabetic patients by Doppler Fourier domain optical coherence tomography. *Optics express*,17(5):4061-4073.
45. Wang Y, Tan O, Huang D. (2009) Investigation of retinal blood flow in normal and glaucoma subjects by Doppler Fourier-domain optical coherence tomography. *Optical Coherence Tomography and Coherence Domain Optical Methods in Biomedicine XIII Proceeding: SPIE*,7168:71680.
46. Moulton E, Choi W, Waheed NK, Adhi M, Lee B, Lu CD, Jayaraman V, Potsaid B, Rosenfeld PJ, Duker JS, Fujimoto JG. (2014) Ultrahigh-speed swept-source OCT angiography in exudative AMD. *Ophthalmic Surg Lasers Imaging Retina*,45(6):496-505.
47. Thorell MR, Zhang Q, Huang Y, An L, Durbin MK, Laron M, Sharma U, Stetson PF, Gregori G, Wang RK, Rosenfeld PJ. (2014) Swept-source OCT

angiography of macular telangiectasia type 2. *Ophthalmic Surg Lasers Imaging Retina*,45(5):369-380.

48. Huang Y, Zhang Q, Thorell MR, An L, Durbin MK, Laron M, Sharma U, Gregori G, Rosenfeld PJ, Wang RK. (2014) Swept-source OCT angiography of the retinal vasculature using intensity differentiation-based optical microangiography algorithms. *Ophthalmic Surg Lasers Imaging Retina*,45(5):382-389.

49. Puliafito CA, Hee MR, Lin CP, Reichel E, Schuman JS, Duker JS, Izatt JA, Swanson EA, Fujimoto JG. (1995) Imaging of macular diseases with optical coherence tomography. *Ophthalmology*,102(2):217-229.

50. Swanson E, Hee M, Tearney G, Boumar B, Boppart S, Izatt J, Fujimoto J, Brezinski M, Schuman J, Puliafito C. (1996) Optical coherence tomography: Principles, instrumentation, and biological applications. *NATO ASI Series E Applied Sciences-Advanced Study Institute*,325:291-304.

51. Brar M, Bartsch DU, Nigam N, Mojana F, Gomez L, Cheng L, Hedaya J, Freeman WR. (2009) Colour versus grey-scale display of images on high-resolution spectral OCT. *Br J Ophthalmol*,93(5):597-602.

52. Huang Y, Cideciyan AV, Papastergiou GI, Banin E, Semple-Rowland SL, Milam AH, Jacobson SG. (1998) Relation of optical coherence tomography to microanatomy in normal and rd chickens. *Invest Ophthalmol Vis Sci*,39(12):2405-2416.

53. Toth CA, Narayan DG, Boppart SA, Hee MR, Fujimoto JG, Bimgruber R, Cain CP, DiCarlo CD, Roach WP. (1997) A comparison of retinal morphology viewed by optical coherence tomography and by light microscopy. *Arch Ophthalmol*. 115(11):1425-8.

54. Staurengi G, Sadda S, Chakravarthy U, Spaide RF, International Nomenclature for Optical Coherence Tomography P. (2014) Proposed lexicon for anatomic landmarks in normal posterior segment spectral-domain optical coherence tomography: the IN\*OCT consensus. *Ophthalmology*,121(8):1572-1578.

55. Han IC, Jaffe GJ. (2010) Evaluation of artifacts associated with macular spectral-domain optical coherence tomography. *Ophthalmology*,117(6):1177-1189 e1174.

56. Koozekanani D, Boyer K, Roberts C. (2001) Retinal thickness measurements from optical coherence tomography using a Markov boundary model. *IEEE Trans Med Imaging*,20(9):900-916.

57. Baroni M, Fortunato P, La Torre A. (2007) Towards quantitative analysis of retinal features in optical coherence tomography. *Med Eng Phys*,29(4):432-441.

58. Fabritius T, Makita S, Miura M, Myllyla R, Yasuno Y. (2009) Automated segmentation of the macula by optical coherence tomography. *Opt Express*,17(18):15659-15669.

59. Boyer KL, Herzog A, Roberts C. (2006) Automatic recovery of the optic nervehead geometry in optical coherence tomography. *IEEE Trans Med Imaging*,25(5):553-570.

60. Yazdanpanah A, Hamarneh G, Smith B, Sarunic M. (2009) Intra-retinal layer segmentation in optical coherence tomography using an active contour approach. *Med Image Comput Comput Assist Interv*,12(Pt 2):649-656.

61. Fuller A, Zawadzki R, Choi S, Wiley D, Werner J, Hamann B. (2007) Segmentation of three-dimensional retinal image data. *IEEE Trans Vis Comput Graph*,13(6):1719-1726.

62. Chiu SJ, Li XT, Nicholas P, Toth CA, Izatt JA, Farsiu S. (2010) Automatic segmentation of seven retinal layers in SDOCT images congruent with expert manual segmentation. *Opt Express*,18(18):19413-19428.
63. Garvin MK, Abramoff MD, Wu X, Russell SR, Burns TL, Sonka M. (2009) Automated 3-D intraretinal layer segmentation of macular spectral-domain optical coherence tomography images. *IEEE Trans Med Imaging*,28(9):1436-1447.
64. Dufour PA, Ceklic L, Abdillahi H, Schroder S, De Dzanet S, Wolf-Schnurrbusch U, Kowal J. (2013) Graph-based multi-surface segmentation of OCT data using trained hard and soft constraints. *IEEE Trans Med Imaging*,32(3):531-543.
65. Li K, Wu X, Chen DZ, Sonka M. (2006) Optimal surface segmentation in volumetric images--a graph-theoretic approach. *IEEE Trans Pattern Anal Mach Intell*,28(1):119-134.
66. Pascal Andre Dufour (ARTORG Center UoB, Switzerland). OCT Segmentation Application. v1.0.0 ed.
67. Retinal Image Analysis Laboratory (Iowa Institute for Biomedical Imaging UoI. Iowa Reference Algorithms: Human and Murine OCT Retinal Layer Analysis and Display 3.8.0 and 4.0.0 (beta) ed. Iowa City, IA.
68. Blumenthal EZ, Williams JM, Weinreb RN, Girkin CA, Berry CC, Zangwill LM. (2000) Reproducibility of nerve fiber layer thickness measurements by use of optical coherence tomography. *Ophthalmology*,107(12):2278-2282.
69. Carpineto P, Ciancaglini M, Zuppardi E, Falconio G, Doronzo E, Mastropasqua L. (2003) Reliability of nerve fiber layer thickness measurements using optical coherence tomography in normal and glaucomatous eyes. *Ophthalmology*,110(1):190-195.
70. Massin P, Vicaut E, Haouchine B, Erginay A, Paques M, Gaudric A. (2001) Reproducibility of retinal mapping using optical coherence tomography. *Arch Ophthalmol*,119(8):1135-1142.
71. Paunescu LA, Schuman JS, Price LL, Stark PC, Beaton S, Ishikawa H, Wollstein G, Fujimoto JG. (2004) Reproducibility of nerve fiber thickness, macular thickness, and optic nerve head measurements using StratusOCT. *Invest Ophthalmol Vis Sci*,45(6):1716-1724.
72. Schuman JS, Pedut-Kloizman T, Hertzmark E, Hee MR, Wilkins JR, Coker JG, Puliafito CA, Fujimoto JG, Swanson EA. (1996) Reproducibility of nerve fiber layer thickness measurements using optical coherence tomography. *Ophthalmology*,103(11):1889-1898.
73. Stein DM, Ishikawa H, Hariprasad R, Wollstein G, Noecker RJ, Fujimoto JG, Schuman JS. (2006) A new quality assessment parameter for optical coherence tomography. *Br J Ophthalmol*,90(2):186-190.
74. Somfai GM, Salinas HM, Puliafito CA, Fernandez DC. (2007) Evaluation of potential image acquisition pitfalls during optical coherence tomography and their influence on retinal image segmentation. *J Biomed Opt*,12(4):041209.
75. Ray R, Stinnett SS, Jaffe GJ. (2005) Evaluation of image artifact produced by optical coherence tomography of retinal pathology. *Am J Ophthalmol*,139(1):18-29.
76. Jaffe GJ, Caprioli J. (2004) Optical coherence tomography to detect and manage retinal disease and glaucoma. *Am J Ophthalmol*,137(1):156-169.
77. Tátrai E, Ranganathan S, Ferencz M, DeBuc DC, Somfai GM. (2011) Comparison of retinal thickness by Fourier-domain optical coherence tomography and

OCT retinal image analysis software segmentation analysis derived from Stratus optical coherence tomography images. *J Biomed Opt.*,16(5):056004-056004-056009.

78. Giani A, Cigada M, Esmaili DD, Salvetti P, Luccarelli S, Marziani E, Luiselli C, Sabella P, Cereda M, Eandi C, Staurengi G. (2010) Artifacts in automatic retinal segmentation using different optical coherence tomography instruments. *Retina*,30(4):607-616.

79. Chhablani J, Krishnan T, Sethi V, Kozak I. (2014) Artifacts in optical coherence tomography. *Saudi J Ophthalmol*,28(2):81-87.

80. Karam EZ, Ramirez E, Arreaza PL, Morales-Stopello J. (2007) Optical coherence tomographic artefacts in diseases of the retinal pigment epithelium. *Br J Ophthalmol*,91(9):1139-1142.

81. Giani A, Cigada M, Choudhry N, Deiro AP, Oldani M, Pellegrini M, Invernizzi A, Duca P, Miller JW, Staurengi G. (2010) Reproducibility of retinal thickness measurements on normal and pathologic eyes by different optical coherence tomography instruments. *Am J Ophthalmol*,150(6):815-824.

82. Ho J, Sull AC, Vuong LN, Chen Y, Liu J, Fujimoto JG, Schuman JS, Duker JS. (2009) Assessment of artifacts and reproducibility across spectral- and time-domain optical coherence tomography devices. *Ophthalmology*,116(10):1960-1970.

83. Kim JS, Ishikawa H, Sung KR, Xu J, Wollstein G, Bilonick RA, Gabriele ML, Kagemann L, Duker JS, Fujimoto JG, Schuman JS. (2009) Retinal nerve fibre layer thickness measurement reproducibility improved with spectral domain optical coherence tomography. *Br J Ophthalmol*,93(8):1057-1063.

84. Garas A, Vargha P, Hollo G. (2010) Reproducibility of retinal nerve fiber layer and macular thickness measurement with the RTVue-100 optical coherence tomograph. *Ophthalmology*,117(4):738-746.

85. Bressler SB, Edwards AR, Andreoli CM, Edwards PA, Glassman AR, Jaffe GJ, Melia M, Sun JK. (2015) Reproducibility of Optovue RTVue Optical Coherence Tomography Retinal Thickness Measurements and Conversion to Equivalent Zeiss Stratus Metrics in Diabetic Macular Edema. *Transl Vis Sci Technol*,4(1):5.

86. Schneider M, Seres A, Borgulya G, Nemeth J. (2010) Boundary detection errors on optical coherence tomography images in patients with diabetic retinopathy. *Ophthalmic Surg Lasers Imaging*,41(1):54-59.

87. Costa RA. (2005) Evaluation of image artifact produced by optical coherence tomography of retinal pathology. *Am J Ophthalmol*,140(2):349-350.

88. Song Y, Lee BR, Shin YW, Lee YJ. (2012) Overcoming segmentation errors in measurements of macular thickness made by spectral-domain optical coherence tomography. *Retina*,32(3):569-580.

89. <https://en.wikipedia.org/wiki/Fractal> (Utolsó hozzáférés: 2017.09.26)

90. [https://en.wikipedia.org/wiki/File:Mandel\\_zoom\\_00\\_mandelbrot\\_set.jpg](https://en.wikipedia.org/wiki/File:Mandel_zoom_00_mandelbrot_set.jpg) (Utolsó hozzáférés: 2017.09.15.)

91. [https://commons.wikimedia.org/wiki/File:Koch\\_curve\\_\(L-system\\_construction\).jpg](https://commons.wikimedia.org/wiki/File:Koch_curve_(L-system_construction).jpg) (utolsó hozzáférés 2017.10.01).

92. [https://en.wikipedia.org/wiki/Fractal\\_dimension](https://en.wikipedia.org/wiki/Fractal_dimension) (Utolsó hozzáférés:2017.09.26)

93. [https://en.wikipedia.org/wiki/Fractal\\_analysis](https://en.wikipedia.org/wiki/Fractal_analysis) (Utolsó hozzáférés:2017.09.26.)

94. Mandelbrot BB. *The Fractal Geometry of Nature*: Henry Holt and Company; 1982.

95. Mandelbrot B. (1967) How long is the coast of Britain? Statistical self-similarity and fractional dimension. *Science*,156(3775):636-638.



96. Mandelbrot BB. *Fractals : form, chance, and dimension*. San Francisco: W. H. Freeman; 1977. xvi, 365 p. p.
97. Nailon WH. *Texture Analysis Methods for Medical Image Characterisation, Biomedical Imaging*, Youxin Mao (Ed.), InTech, 2010. Online elérhető: <https://www.intechopen.com/books/biomedical-imaging/texture-analysis-methods-for-medical-image-characterisation> (Utolsó hozzáférés: 2017.07.16.)
98. Liu YH, Huang S, Huang YD. (2017) Motor Imagery EEG Classification for Patients with Amyotrophic Lateral Sclerosis Using Fractal Dimension and Fisher's Criterion-Based Channel Selection. *Sensors (Basel)*,17(7).
99. Jimenez J, Lopez AM, Cruz J, Esteban FJ, Navas J, Villoslada P, Ruiz de Miras J. (2014) A Web platform for the interactive visualization and analysis of the 3D fractal dimension of MRI data. *J Biomed Inform*,51:176-190.
100. Di Ieva A, Grizzi F, Jelinek H, Pellionisz AJ, Losa GA. (2014) Fractals in the Neurosciences, Part I: General Principles and Basic Neurosciences. *Neuroscientist*,20(4):403-417.
101. Di Ieva A, Esteban FJ, Grizzi F, Klonowski W, Martin-Landrove M. (2015) Fractals in the neurosciences, Part II: clinical applications and future perspectives. *Neuroscientist*,21(1):30-43.
102. Esteban FJ, Sepulcre J, de Mendizabal NV, Goni J, Navas J, de Miras JR, Bejarano B, Masdeu JC, Villoslada P. (2007) Fractal dimension and white matter changes in multiple sclerosis. *Neuroimage*,36(3):543-549.
103. Esteban FJ, Sepulcre J, de Miras JR, Navas J, de Mendizabal NV, Goni J, Quesada JM, Bejarano B, Villoslada P. (2009) Fractal dimension analysis of grey matter in multiple sclerosis. *J Neurol Sci*,282(1-2):67-71.
104. Daxer A. (1993) Characterisation of the neovascularisation process in diabetic retinopathy by means of fractal geometry: diagnostic implications. *Graefes Arch Clin Exp Ophthalmol*,231(12):681-686.
105. Daxer A. (1993) The fractal geometry of proliferative diabetic retinopathy: implications for the diagnosis and the process of retinal vasculogenesis. *Curr Eye Res*,12(12):1103-1109.
106. Landini G, Murray PI, Misson GP. (1995) Local connected fractal dimensions and lacunarity analyses of 60 degrees fluorescein angiograms. *Invest Ophthalmol Vis Sci*,36(13):2749-2755.
107. Avakian A, Kalina RE, Sage EH, Rambhia AH, Elliott KE, Chuang EL, Clark JI, Hwang JN, Parsons-Wingter P. (2002) Fractal analysis of region-based vascular change in the normal and non-proliferative diabetic retina. *Curr Eye Res*,24(4):274-280.
108. Cabrera DeBuc D TR. Photoreceptor rearrangement and vision restoration in eyes with outer retinopathy. Quantitative assessment by fractal analysis. Pennsylvania: APS March Meeting Pittsburgh 2009.
109. Kim P, Iftekharuddin K, Gunvant P, Tóth M, Holló G, Essock E, editors. Efficacy of fractal analysis in identifying glaucomatous damage. SPIE Medical Imaging; 2010: International Society for Optics and Photonics.
110. Schmoll T, Singh AS, Blatter C, Schrieffl S, Ahlers C, Schmidt-Erfurth U, Leitgeb RA. (2011) Imaging of the parafoveal capillary network and its integrity analysis using fractal dimension. *Biomed Opt Express*,2(5):1159-1168.
111. Gaál Zs GL, Hidvégi T, Jermendy Gy, Kempler P, Winkler G, Wittmann I (ed. Jermendy Gy.). (2017) *Egészségügyi szakmai irányelv - A diabetes mellitus*

kóriszmézéséről, a cukorbetegség antihyperglykaemiás kezeléséről és gondozásáról felnőttkorban.25(1):3-77.

112. International Diabetes Federation. Diabetes Atlas (7th Edition): Brussels. Belgium; 2015. Online elérhető: <http://www.diabetesatlas.org/> (Utolsó hozzáférés: 2017.07.16.)

113. World Health Organization. Global report on diabetes 2016. Online elérhető: [http://apps.who.int/iris/bitstream/10665/204871/1/9789241565257\\_eng.pdf](http://apps.who.int/iris/bitstream/10665/204871/1/9789241565257_eng.pdf) (Utolsó hozzáférés: 2017.07.16.)

114. NCD Risk Factor Collaboration. Worldwide trends in diabetes since 1980: a pooled analysis of 751 population-based studies with 4.4 million participants. *The Lancet*. 2016;387(10027):1513-1530. Online elérhető: <http://ncdrisc.org/> (Utolsó hozzáférés: 2017.07.16.)

115. International Diabetes Federation. Diabetes Atlas (6th Edition): Brussels. Belgium; 2013. Online elérhető: <http://www.diabetesatlas.org/> (Utolsó hozzáférés: 2017.07.16.)

116. Polonsky KS, Burant CF. Chapter 31 - Type 2 Diabetes Mellitus. *Williams Textbook of Endocrinology (Thirteenth Edition)*. Philadelphia: Content Repository Only!; 2016. p. 1385-1450.

117. American Diabetes Association. 12. Children and Adolescents. *Diabetes Care*. 2017;40(Supplement 1):S105-S113.

118. Emerging Risk Factors C, Sarwar N, Gao P, Seshasai SR, Gobin R, Kaptoge S, Di Angelantonio E, Ingelsson E, Lawlor DA, Selvin E, Stampfer M, Stehouwer CD, Lewington S, Pennells L, Thompson A, Sattar N, White IR, Ray KK, Danesh J. (2010) Diabetes mellitus, fasting blood glucose concentration, and risk of vascular disease: a collaborative meta-analysis of 102 prospective studies. *Lancet*,375(9733):2215-2222.

119. Diagnostic criteria and classification of hyperglycaemia first detected in pregnancy: a World Health Organization Guideline. (2014) *Diabetes Res Clin Pract*,103(3):341-363.

120. Colagiuri S, Falavigna M, Agarwal MM, Boulvain M, Coetzee E, Hod M, Meltzer SJ, Metzger B, Omori Y, Rasa I, Schmidt MI, Seshiah V, Simmons D, Sobngwi E, Torloni MR, Yang HX. (2014) Strategies for implementing the WHO diagnostic criteria and classification of hyperglycaemia first detected in pregnancy. *Diabetes Res Clin Pract*,103(3):364-372.

121. Romics L. Diabetes mellitus In: Tulassay Zs. (ed.), *A belgyógyászat alapjai 2*. Medicina, Budapest, 2011 Online elérhető:

[http://www.tankonyvtar.hu/hu/tartalom/tamop425/2011\\_0001\\_524\\_A\\_belgyogyaszat\\_a\\_lapjai\\_2/ch04.html#id608182](http://www.tankonyvtar.hu/hu/tartalom/tamop425/2011_0001_524_A_belgyogyaszat_a_lapjai_2/ch04.html#id608182) (Utolsó hozzáférés: 2017.07.16.)

122. Bourne RRA, Stevens GA, White RA, Smith JL, Flaxman SR, Price H, Jonas JB, Keeffe J, Leasher J, Naidoo K, Pesudovs K, Resnikoff S, Taylor HR. Causes of vision loss worldwide, 1990-2010: a systematic analysis. *The Lancet Global Health*,1(6):e339-e349.

123. Yau JW, Rogers SL, Kawasaki R, Lamoureux EL, Kowalski JW, Bek T, Chen SJ, Dekker JM, Fletcher A, Grauslund J, Haffner S, Hamman RF, Ikram MK, Kayama T, Klein BE, Klein R, Krishniah S, Mayurasakorn K, O'Hare JP, Orchard TJ, Porta M, Rema M, Roy MS, Sharma T, Shaw J, Taylor H, Tielsch JM, Varma R, Wang JJ, Wang N, West S, Xu L, Yasuda M, Zhang X, Mitchell P, Wong TY. (2012) Global prevalence and major risk factors of diabetic retinopathy. *Diabetes Care*,35(3):556-564.

124. American Academy of Ophthalmology Preferred Practice Patterns Retina/Vitreous Panel HCfQEC. (2016) Diabetic Retinopathy Preferred Practice Patterns - Updated 2016. Online elérhető <https://www.aao.org/preferred-practice-pattern/diabetic-retinopathy-ppp-updated-2016> (Utolsó hozzáférés 2017.09.21.)
125. Standards of medical care in diabetes--2013. (2013) *Diabetes Care*,36 Suppl 1:S11-66.
126. Gale R, Scanlon PH, Evans M, Ghanchi F, Yang Y, Silvestri G, Freeman M, Maisey A, Napier J. (2017) Action on diabetic macular oedema: achieving optimal patient management in treating visual impairment due to diabetic eye disease. *Eye*,31(S1):S1-S20.
127. Schneider M, Süveges I. (2004) Retinopathia diabetica: magyarországi epidemiológiai adatok. *Szemészet*,146:441-444.
128. Németh J, Frigyk A, Vastag O, Göcze P, Pető T, Elek I. (2005) Vaksági okok Magyarországon 1996 és 2000 között. *Szemészet*,142:127-133.
129. Szabó D, Fiedler O, Somogyi A, Somfai GM, Bíró Z, Ölvedy V, Hargitai Z, Németh J. (2015) Telemedical diabetic retinopathy screening in Hungary: a pilot programme. *Journal of Telemedicine and Telecare*,21(3):167-173.
130. Toth G, Szabo D, Sandor GL, Pek A, Szalai I, Lukacs R, Toth GZ, Papp A, Nagy ZZ, Limburg H, Nemeth J. (2017) Regional disparities in the prevalence of diabetes and diabetic retinopathy in Hungary in people aged 50 years and older. *Orv Hetil*,158(10):362-367.
131. Tóth G, Szabó D, Sándor GL, Szalai I, Lukács R, Pék A, Tóth GZ, Papp A, Nagy ZZ, Limburg H. (2017) Diabetes and diabetic retinopathy in people aged 50 years and older in Hungary. *British Journal of Ophthalmology*,101(7):965-969.
132. Thomas RL, Luzio SD, North RV, Banerjee S, Zekite A, Bunce C, Owens DR. (2017) Retrospective analysis of newly recorded certifications of visual impairment due to diabetic retinopathy in Wales during 2007–2015. *BMJ Open*,7(7):e015024.
133. Liew G, Wong VW, Ho IV. (2017) Mini Review: Changes in the Incidence of and Progression to proliferative and Sight-Threatening Diabetic Retinopathy Over the Last 30 Years. *Ophthalmic Epidemiol*,24(2):73-80.
134. Németh J: A szemészeti szövődmények terápiája diabetes mellitusban. (2005) *Diabetologia Hungarica* 12: Suppl.5., 22-28,.
135. Browning DJ, McOwen MD, Bowen RM, Jr., O'Marah TL. (2004) Comparison of the clinical diagnosis of diabetic macular edema with diagnosis by optical coherence tomography. *Ophthalmology*,111(4):712-715.
136. Browning DJ, Altaweel MM, Bressler NM, Bressler SB, Scott IU. (2008) Diabetic Macular Edema: What is Focal and What is Diffuse? *American journal of ophthalmology*,146(5):649-655.e646.
137. Lynch SK, Abramoff MD. (2017) Diabetic retinopathy is a neurodegenerative disorder. *Vision Res*.
138. Barber AJ (2003) A new view of diabetic retinopathy: a neurodegenerative disease of the eye. *Prog Neuropsychopharmacol Biol Psychiatry*,27(2):283-290.
139. Luu CD, Szentel JA, Lee S-Y, Lavanya R, Wong TY. (2010) Correlation between retinal oscillatory potentials and retinal vascular caliber in type 2 diabetes. *Investigative ophthalmology & visual science*,51(1):482-486.
140. Gardner TW, Davila JR. (2017) The neurovascular unit and the pathophysiologic basis of diabetic retinopathy. *Graefes Arch Clin Exp Ophthalmol*,255(1):1-6.

141. Sohn EH, van Dijk HW, Jiao C, Kok PH, Jeong W, Demirkaya N, Garmager A, Wit F, Kucukevcilioglu M, van Velthoven ME, DeVries JH, Mullins RF, Kuehn MH, Schlingemann RO, Sonka M, Verbraak FD, Abramoff MD. (2016) Retinal neurodegeneration may precede microvascular changes characteristic of diabetic retinopathy in diabetes mellitus. *Proc Natl Acad Sci U S A*,113(19):E2655-2664.
142. Jiao C, Abramoff MD, Lee K, Oguz I, Adamson P, Hedberg-Buenz A, Anderson MG, Sohn E. (2017) Diabetes induced neurodegeneration in the retina and the brain of mice are associated and independent of microvasculopathy. *Invest Ophthalmol Vis Sci*,58(8):5195-5195.
143. Quattrini C, Tavakoli M, Jeziorska M, Kallinikos P, Tesfaye S, Finnigan J, Marshall A, Boulton AJ, Efron N, Malik RA. (2007) Surrogate markers of small fiber damage in human diabetic neuropathy. *Diabetes*,56(8):2148-2154.
144. Tavakoli M, Marshall A, Pitceathly R, Fadavi H, Gow D, Roberts ME, Efron N, Boulton AJ, Malik RA. (2010) Corneal confocal microscopy: a novel means to detect nerve fibre damage in idiopathic small fibre neuropathy. *Exp Neurol*,223(1):245-250.
145. Ng DS, Chiang PP, Tan G, Cheung CG, Cheng CY, Cheung CY, Wong TY, Lamoureux EL, Ikram MK. (2016) Retinal ganglion cell neuronal damage in diabetes and diabetic retinopathy. *Clin Exp Ophthalmol*,44(4):243-250.
146. Dehghani C, Srinivasan S, Edwards K, Pritchard N, Russell AW, Malik RA, Efron N. (2017) Presence of peripheral neuropathy is associated with progressive thinning of retinal nerve fiber layer in type 1 diabetes. *Invest Ophthalmol Vis Sci*,58(6):BIO234-BIO239.
147. Schaudig UH, Glaefke C, Scholz F, Richard G. (2000) Optical coherence tomography for retinal thickness measurement in diabetic patients without clinically significant macular edema. *Ophthalmic Surg Lasers*,31(3):182-186.
148. Stanga PE, Bird AC. (2001) Optical coherence tomography (OCT): principles of operation, technology, indications in vitreoretinal imaging and interpretation of results. *Int Ophthalmol*,23(4-6):191-197.
149. Goebel W, Kretzchmar-Gross T. (2002) Retinal thickness in diabetic retinopathy: a study using optical coherence tomography (OCT). *Retina*,22(6):759-767.
150. Asefzadeh B, Fisch BM, Parenteau CE, Cavallerano AA. (2008) Macular thickness and systemic markers for diabetes in individuals with no or mild diabetic retinopathy. *Clin Experiment Ophthalmol*,36(5):455-463.
151. Bressler NM, Edwards AR, Antoszyk AN, Beck RW, Browning DJ, Ciardella AP, Danis RP, Elman MJ, Friedman SM, Glassman AR, Gross JG, Li HK, Murtha TJ, Stone TW, Sun JK, Diabetic Retinopathy Clinical Research N. (2008) Retinal thickness on Stratus optical coherence tomography in people with diabetes and minimal or no diabetic retinopathy. *Am J Ophthalmol*,145(5):894-901.
152. DeBuc DC. (2011) A review of algorithms for segmentation of retinal image data using optical coherence tomography. *Image Segmentation*:15-54.
153. Knighton RW, Gregori G. (2012) The shape of the ganglion cell plus inner plexiform layers of the normal human macula. *Invest Ophthalmol Vis Sci*,53(11):7412-7420.
154. van Dijk HW, Kok PH, Garvin M, Sonka M, DeVries JH, Michels RP, van Velthoven ME, Schlingemann RO, Verbraak FD, Abramoff MD. (2009) Selective loss of inner retinal layer thickness in type 1 diabetic patients with minimal diabetic retinopathy. *Invest Ophthalmol Vis Sci*,50(7):3404-3409.

155. van Dijk HW, Verbraak FD, Stehouwer M, Kok PHB, Garvin MK, Sonka M, DeVries JH, Schlingemann RO, Abramoff MD. (2011) Association of visual function and ganglion cell layer thickness in patients with diabetes mellitus type 1 and no or minimal diabetic retinopathy. *Vision Research*,51(2):224-228.
156. van Dijk HW, Verbraak FD, Kok PH, Garvin MK, Sonka M, Lee K, Devries JH, Michels RP, van Velthoven ME, Schlingemann RO, Abramoff MD. (2010) Decreased retinal ganglion cell layer thickness in patients with type 1 diabetes. *Invest Ophthalmol Vis Sci*,51(7):3660-3665.
157. van Dijk HW, Verbraak FD, Kok PH, Stehouwer M, Garvin MK, Sonka M, DeVries JH, Schlingemann RO, Abramoff MD. (2012) Early neurodegeneration in the retina of type 2 diabetic patients. *Invest Ophthalmol Vis Sci*,53(6):2715-2719.
158. Vujosevic S, Midena E. (2013) Retinal layers changes in human preclinical and early clinical diabetic retinopathy support early retinal neuronal and Muller cells alterations. *J Diabetes Res*,2013:905058.
159. Biallosterski C, van Velthoven ME, Michels RP, Schlingemann RO, DeVries JH, Verbraak FD. (2007) Decreased optical coherence tomography-measured pericentral retinal thickness in patients with diabetes mellitus type 1 with minimal diabetic retinopathy. *Br J Ophthalmol*,91(9):1135-1138.
160. Pires I, Bernardes RC, Lobo CL, Soares MA, Cunha-Vaz JG. (2002) Retinal thickness in eyes with mild nonproliferative retinopathy in patients with type 2 diabetes mellitus: comparison of measurements obtained by retinal thickness analysis and optical coherence tomography. *Arch Ophthalmol*,120(10):1301-1306.
161. Hwang TS, Jia Y, Gao SS, Bailey ST, Lauer AK, Flaxel CJ, Wilson DJ, Huang D. (2015) Optical coherence tomography angiography features of diabetic retinopathy. *Retina*,35(11):2371-2376.
162. Spaide RF. (2016) Retinal vascular cystoid macular edema: Review and New Theory. *Retina*,36(10):1823-1842.
163. Ferris FL (1983) Senile macular degeneration: review of epidemiologic features. *Am J Epidemiol*,118(2):132-151.
164. Klein R, Klein BE, Linton KL. (1992) Prevalence of age-related maculopathy. The Beaver Dam Eye Study. *Ophthalmology*,99(6):933-943.
165. Klein R, Knudtson MD, Cruickshanks KJ, Klein BE. (2008) Further observations on the association between smoking and the long-term incidence and progression of age-related macular degeneration: the Beaver Dam Eye Study. *Archives of Ophthalmology*,126(1):115-121.
166. Khan J, Thurlby D, Shahid H, Clayton D, Yates J, Bradley M, Moore A, Bird A. (2006) Smoking and age related macular degeneration: the number of pack years of cigarette smoking is a major determinant of risk for both geographic atrophy and choroidal neovascularisation. *Br J Ophthalmol*,90(1):75-80.
167. Thornton J, Edwards R, Mitchell P, Harrison R, Buchan I, Kelly S. (2005) Smoking and age-related macular degeneration: a review of association. *Eye*,19(9):935.
168. Clemons TE, Milton RC, Klein R, Seddon JM, Ferris FL, 3rd, Age-Related Eye Disease Study Research G. (2005) Risk factors for the incidence of Advanced Age-Related Macular Degeneration in the Age-Related Eye Disease Study (AREDS) AREDS report no. 19. *Ophthalmology*,112(4):533-539.
169. Haines JL, Hauser MA, Schmidt S, Scott WK, Olson LM, Gallins P, Spencer KL, Kwan SY, Noureddine M, Gilbert JR, Schnetz-Boutaud N, Agarwal A, Postel EA,

- Pericak-Vance MA. (2005) Complement factor H variant increases the risk of age-related macular degeneration. *Science*,308(5720):419-421.
170. Edwards AO, Ritter R, Abel KJ, Manning A, Panhuysen C, Farrer LA. (2005) Complement factor H polymorphism and age-related macular degeneration. *Science*,308(5720):421-424.
171. Ferris FL, Davis MD, Clemons TE, Lee LY, Chew EY, Lindblad AS, Milton RC, Bressler SB, Klein R, Age-Related Eye Disease Study Research G. (2005) A simplified severity scale for age-related macular degeneration: AREDS Report No. 18. *Arch Ophthalmol*,123(11):1570-1574.
172. Age-Related Eye Disease Study Research Group (2001) A randomized, placebo-controlled, clinical trial of high-dose supplementation with vitamins C and E and beta carotene for age-related cataract and vision loss: AREDS report no. 9. *Arch Ophthalmol*,119(10):1439-1452.
173. Age-Related Eye Disease Study Research Group (2001) A randomized, placebo-controlled, clinical trial of high-dose supplementation with vitamins C and E, beta carotene, and zinc for age-related macular degeneration and vision loss: AREDS report no. 8. *Arch Ophthalmol*,119(10):1417-1436.
174. American Academy of Ophthalmology Preferred Practice Patterns Retina/Vitreous Panel HCfQEC. Age-Related Macular Degeneration Preferred Practice Patterns - Updated 2015 Online elérhető: <https://www.aao.org/preferred-practice-pattern/age-related-macular-degeneration-ppp-2015>. (Utolsó hozzáférés 2017.09.21.)
175. Schmidt-Erfurth U, Klimscha S, Waldstein SM, Bogunovic H. (2017) A view of the current and future role of optical coherence tomography in the management of age-related macular degeneration. *Eye (Lond)*,31(1):26-44.
176. Kim M, Lee SJ, Han J, Yu SY, Kwak HW. (2013) Segmentation error and macular thickness measurements obtained with spectral-domain optical coherence tomography devices in neovascular age-related macular degeneration. *Indian Journal of Ophthalmology*,61(5):213-217.
177. Resch M, Nemeth C, Barcsay G, Ecsedy M, Borbandy A, Gehl Z, Balogh A, Szabo A, Nagy ZZ, Papp A. (2016) Angiography of the ocular fundus without dye: Optical coherence tomography based angiography in exsudative age-related macular degeneration. *Orv Hetil*,157(42):1683-1690.
178. Neurológiai Szakmai Kollégium. Hivatalos Értesítő - Az Egészségügyi Minisztérium szakmai irányelve a Sclerosis multiplex kezeléséről. *Magyar Közlöny Melléklete* 2010. p. 6365-6383.
179. Komoly S., Palkovits M. Sclerosis multiplex (SM) és neuromyelitis optica (Devic-betegség). In: Komoly S., Palkovits M. (ed.) *Gyakorlati neurológia és neuroanatómia* Medicina Könyvkiadó Zrt, Budapest, 2010. p. 153-158.
180. Bencsik K, Rajda C, Klivenyi P, Jardanhazy T, Vecsei L. (1998) The prevalence of multiple sclerosis in the Hungarian city of Szeged. *Acta Neurol Scand*,97(5):315-319.
181. Bencsik K, Rajda C, Fuvesi J, Klivenyi P, Jardanhazy T, Torok M, et al. (2001) The prevalence of multiple sclerosis, distribution of clinical forms of the disease and functional status of patients in Csongrad County, Hungary. *Eur Neurol*. 46(4):206-209.
182. Lisak RP, Kira J-I. *Multiple Sclerosis*. International Neurology: Wiley-Blackwell; 2010. p. 366-374.

183. Browne P, Chandraratna D, Angood C, Tremlett H, Baker C, Taylor BV, Thompson AJ. (2014) Atlas of Multiple Sclerosis 2013: A growing global problem with widespread inequity. *Neurology*,83(11):1022-1024.
184. Szirmai I. Sclerosis multiplex. In: Szirmai I. (ed.) *Neurológia: Medicina Könyvkiadó Zrt., Budapest, 2007. p. 515 - 530.*
185. Langer-Gould A, Wu J, Lucas R, Smith J, Gonzales E, Amezcua L, Haraszti S, Chen LH, Quach H, James JA, Barcellos LF, Xiang AH. (2017) Epstein-Barr virus, cytomegalovirus, and multiple sclerosis susceptibility: A multiethnic study. *Neurology*,89(13):1330-1337.
186. Bhargava P, Fitzgerald KC, Calabresi PA, Mowry EM. (2017) Metabolic alterations in multiple sclerosis and the impact of vitamin D supplementation. *JCI Insight*,2(19).
187. Kornek B, Storch MK, Weissert R, Wallstroem E, Stefferl A, Olsson T, Lington C, Schmidbauer M, Lassmann H. (2000) Multiple sclerosis and chronic autoimmune encephalomyelitis: a comparative quantitative study of axonal injury in active, inactive, and remyelinated lesions. *Am J Pathol*,157(1):267-276.
188. Trapp BD, Peterson J, Ransohoff RM, Rudick R, Mork S, Bo L. (1998) Axonal transection in the lesions of multiple sclerosis. *N Engl J Med*,338(5):278-285.
189. [https://hu.wikipedia.org/wiki/Sclerosis\\_multiplex#/media/File:Symptoms\\_of\\_multiple\\_sclerosis.svg](https://hu.wikipedia.org/wiki/Sclerosis_multiplex#/media/File:Symptoms_of_multiple_sclerosis.svg) (Utolsó hozzáférés 2017.09.23.)
190. Lublin FD. (2014) New multiple sclerosis phenotypic classification. *Eur Neurol*,72 Suppl 1:1-5.
191. Lublin FD, Reingold SC, Cohen JA, Cutter GR, Sørensen PS, Thompson AJ, Wolinsky JS, Balcer LJ, Banwell B, Barkhof F, Bebo B, Calabresi PA, Clanet M, Comi G, Fox RJ, Freedman MS, Goodman AD, Inglese M, Kappos L, Kieseier BC, Lincoln JA, Lubetzki C, Miller AE, Montalban X, O'Connor PW, Petkau J, Pozzilli C, Rudick RA, Sormani MP, Stüve O, Waubant E, Polman CH. (2014) Defining the clinical course of multiple sclerosis: The 2013 revisions. *Neurology*,83(3):278-286.
192. <https://www.nationalmssociety.org/What-is-MS/Types-of-MS> (Honlap utolsó hozzáférés: 2017.09.23.)
193. Polman CH, Reingold SC, Edan G, Filippi M, Hartung HP, Kappos L, Lublin FD, Metz LM, McFarland HF, O'Connor PW, Sandberg-Wollheim M, Thompson AJ, Weinshenker BG, Wolinsky JS. (2005) Diagnostic criteria for multiple sclerosis: 2005 revisions to the "McDonald Criteria". *Ann Neurol*,58(6):840-846.
194. Polman CH, Reingold SC, Banwell B, Clanet M, Cohen JA, Filippi M, Fujihara K, Havrdova E, Hutchinson M, Kappos L. (2011) Diagnostic criteria for multiple sclerosis: 2010 revisions to the McDonald criteria. *Ann Neurol*,69(2):292-302.
195. Kurtzke JF. (1983) Rating neurologic impairment in multiple sclerosis: An expanded disability status scale (EDSS). *Neurology*,33(11):1444.
196. Arnold AC. (2005) Evolving management of optic neuritis and multiple sclerosis. *Am J Ophthalmol*,139(6):1101-1108.
197. Frohman EM, Frohman TC, Zee DS, McColl R, Galetta S. (2005) The neuro-ophthalmology of multiple sclerosis. *Lancet Neurol*,4(2):111-121.
198. Foroozan R, Buono LM, Savino PJ, Sergott RC. (2002) Acute demyelinating optic neuritis. *Curr Opin Ophthalmol*,13(6):375-380.
199. Balcer LJ. (2006) Clinical practice. Optic neuritis. *N Engl J Med*,354(12):1273-1280.

200. The clinical profile of optic neuritis. (1991) Experience of the Optic Neuritis Treatment Trial. Optic Neuritis Study Group. *Arch Ophthalmol*,109(12):1673-1678.
201. Percy AK, Nobrega FT, Kurland LT. (1972) Optic neuritis and multiple sclerosis. An epidemiologic study. *Arch Ophthalmol*,87(2):135-139.
202. Rodriguez M, Siva A, Cross SA, O'Brien PC, Kurland LT. (1995) Optic neuritis: a population-based study in Olmsted County, Minnesota. *Neurology*,45(2):244-250.
203. Green AJ, McQuaid S, Hauser SL, Allen IV, Lyness R. (2010) Ocular pathology in multiple sclerosis: retinal atrophy and inflammation irrespective of disease duration. *Brain*,133(Pt 6):1591-1601.
204. Petzold A, Balcer LJ, Calabresi PA, Costello F, Frohman TC, Frohman EM, Martinez-Lapiscina EH, Green AJ, Kardon R, Outteryck O, Paul F, Schippling S, Vermersch P, Villoslada P, Balk LJ. (2017) Retinal layer segmentation in multiple sclerosis: a systematic review and meta-analysis. *The Lancet Neurology*,16(10):797-812.
205. Beck RW, Cleary PA, Backlund JC. (1994) The course of visual recovery after optic neuritis. Experience of the Optic Neuritis Treatment Trial. *Ophthalmology*,101(11):1771-1778.
206. Gerling J, Meyer JH, Kommerell G. (1998) Visual field defects in optic neuritis and anterior ischemic optic neuropathy: distinctive features. *Graefes Arch Clin Exp Ophthalmol*,236(3):188-192.
207. Sotirchos ES, Seigo MA, Calabresi PA, Saidha S. (2013) Comparison of point estimates and average thicknesses of retinal layers measured using manual optical coherence tomography segmentation for quantification of retinal neurodegeneration in multiple sclerosis. *Curr Eye Res*,38(1):224-228.
208. Saidha S, Syc SB, Durbin MK, Eckstein C, Oakley JD, Meyer SA, Conger A, Frohman TC, Newsome S, Ratchford JN, Frohman EM, Calabresi PA. (2011) Visual dysfunction in multiple sclerosis correlates better with optical coherence tomography derived estimates of macular ganglion cell layer thickness than peripapillary retinal nerve fiber layer thickness. *Mult Scler*,17(12):1449-1463.
209. Seigo MA, Sotirchos ES, Newsome S, Babiarz A, Eckstein C, Oakley JD, Syc SB, Frohman TC, Ratchford JN, Balcer LJ. (2012) In vivo assessment of retinal neuronal layers in multiple sclerosis with manual and automated optical coherence tomography segmentation techniques. *J Neurol*,259(10):2119-2130.
210. Abegg M, Dysli M, Wolf S, Kowal J, Dufour P, Zinkernagel M. (2014) Microcystic macular edema: retrograde maculopathy caused by optic neuropathy. *Ophthalmology*,121(1):142-149.
211. Werner JS, Keltner JL, Zawadzki RJ, Choi SS. (2011) Outer retinal abnormalities associated with inner retinal pathology in nonglaucomatous and glaucomatous optic neuropathies. *Eye (Lond)*,25(3):279-289.
212. Britze J, Pihl-Jensen G, Frederiksen JL. (2017) Retinal ganglion cell analysis in multiple sclerosis and optic neuritis: a systematic review and meta-analysis. *J Neurol*.
213. Syc SB, Saidha S, Newsome SD, Ratchford JN, Levy M, Ford E, Crainiceanu CM, Durbin MK, Oakley JD, Meyer SA, Frohman EM, Calabresi PA. (2012) Optical coherence tomography segmentation reveals ganglion cell layer pathology after optic neuritis. *Brain*,135(Pt 2):521-533.
214. Esen E, Sizmaz S, Balal M, Yar K, Demirkiran M, Unal I, Demircan N. (2016) Evaluation of the Innermost Retinal Layers and Visual Evoked Potentials in Patients with Multiple Sclerosis. *Curr Eye Res*,41(10):1353-1358.



215. Gonzalez-Lopez JJ, Rebolleda G, Leal M, Oblanca N, Munoz-Negrete FJ, Costa-Frossard L, Alvarez-Cermeno JC. (2014) Comparative diagnostic accuracy of ganglion cell-inner plexiform and retinal nerve fiber layer thickness measures by Cirrus and Spectralis optical coherence tomography in relapsing-remitting multiple sclerosis. *Biomed Res Int*,2014:128517.
216. Huang-Link YM, Fredrikson M, Link H. (2015) Benign Multiple Sclerosis is Associated with Reduced Thinning of the Retinal Nerve Fiber and Ganglion Cell Layers in Non-Optic-Neuritis Eyes. *J Clin Neurol*,11(3):241-247.
217. Petracca M, Cordano C, Cellerino M, Button J, Krieger S, Vancea R, Ghassemi R, Farrell C, Miller A, Calabresi PA, Lublin F, Inglese M. (2017) Retinal degeneration in primary-progressive multiple sclerosis: A role for cortical lesions? *Mult Scler*,23(1):43-50.
218. Walter SD, Ishikawa H, Galetta KM, Sakai RE, Feller DJ, Henderson SB, Wilson JA, Maguire MG, Galetta SL, Frohman E, Calabresi PA, Schuman JS, Balcer LJ. (2012) Ganglion cell loss in relation to visual disability in multiple sclerosis. *Ophthalmology*,119(6):1250-1257.
219. Oberwahrenbrock T, Ringelstein M, Jentschke S, Deuschle K, Klumbies K, Bellmann-Strobl J, Harmel J, Ruprecht K, Schippling S, Hartung HP, Aktas O, Brandt AU, Paul F. (2013) Retinal ganglion cell and inner plexiform layer thinning in clinically isolated syndrome. *Mult Scler*,19(14):1887-1895.
220. Sriram P, Wang C, Yiannikas C, Garrick R, Barnett M, Parratt J, Graham SL, Arvind H, Klistorner A. (2014) Relationship between optical coherence tomography and electrophysiology of the visual pathway in non-optic neuritis eyes of multiple sclerosis patients. *PLoS One*,9(8):e102546.
221. Lampert EJ, Andorra M, Torres-Torres R, Ortiz-Perez S, Llufríu S, Sepulveda M, Sola N, Saiz A, Sanchez-Dalmau B, Villoslada P, Martinez-Lapiscina EH. (2015) Color vision impairment in multiple sclerosis points to retinal ganglion cell damage. *J Neurol*,262(11):2491-2497.
222. Zimmermann H, Freing A, Kaufhold F, Gaede G, Bohn E, Bock M, Oberwahrenbrock T, Young KL, Dorr J, Wuerfel JT, Schippling S, Paul F, Brandt AU. (2013) Optic neuritis interferes with optical coherence tomography and magnetic resonance imaging correlations. *Mult Scler*,19(4):443-450.
223. Balk LJ, Steenwijk MD, Tewarie P, Daams M, Killestein J, Wattjes MP, Vrenken H, Barkhof F, Polman CH, Uitdehaag BM, Petzold A. (2015) Bidirectional trans-synaptic axonal degeneration in the visual pathway in multiple sclerosis. *J Neurol Neurosurg Psychiatry*,86(4):419-424.
224. Dijkstra EW. (1959) A note on two problems in connexion with graphs. *Numerische Mathematik*,1(1):269-271.
225. Abramoff MD, Garvin MK, Sonka M. (2010) Retinal imaging and image analysis. *IEEE Rev Biomed Eng*,3:169-208.
226. Antony B, Abramoff MD, Tang L, Ramdas WD, Vingerling JR, Jansonius NM, Lee K, Kwon YH, Sonka M, Garvin MK. (2011) Automated 3-D method for the correction of axial artifacts in spectral-domain optical coherence tomography images. *Biomed Opt Express*,2(8):2403-2416.
227. <https://www.iibi.uiowa.edu/content/iowa-reference-algorithms-human-and-murine-oct-retinal-layer-analysis-and-display> (Utolsó hozzáférés:2017.07.11.)

228. Dufour A, Tankyevych O, Naegel B, Talbot H, Ronse C, Baruthio J, Dokladal P, Passat N. (2013) Filtering and segmentation of 3D angiographic data: Advances based on mathematical morphology. *Med Image Anal*,17(2):147-164.
229. Dufour PA, Abdillahi H, Ceklic L, Wolf-Schnurrbusch U, Kowal J. (2012) Pathology hinting as the combination of automatic segmentation with a statistical shape model. *Med Image Comput Comput Assist Interv*,15(Pt 3):599-606.
230. Song Q, Wu X, Liu Y, Smith M, Buatti J, Sonka M. (2009) Optimal graph search segmentation using arc-weighted graph for simultaneous surface detection of bladder and prostate. *Med Image Comput Comput Assist Interv*,12(Pt 2):827-835.
231. Lang A, Carass A, Hauser M, Sotirchos ES, Calabresi PA, Ying HS, Prince JL. (2013) Retinal layer segmentation of macular OCT images using boundary classification. *Biomed Opt Express*,4(7):1133-1152.
232. Hasegawa M, Liu J, Okuda K, Nunobiki M. (1996) Calculation of the fractal dimensions of machined surface profiles. *Wear*,192(1):40-45.
233. Haralick RM. (1979) Statistical and structural approaches to texture. *Proceedings of the IEEE*,67(5):786-804.
234. Tewarie P, Balk L, Costello F, Green A, Martin R, Schippling S, Petzold A. (2012) The OSCAR-IB consensus criteria for retinal OCT quality assessment. *PLoS One*,7(4):e34823.
235. Cabrera Fernandez D, Somfai GM, Tatrai E, Ranganathan S, Yee DC, Ferencz M, Smiddy WE. (2008) Potentiality of intraretinal layer segmentation to locally detect early retinal changes in patients with diabetes mellitus using optical coherence tomography. *Invest Ophthalmol Vis Sci*,49(5):2751-.
236. Gao W, Tatrai E, Somfai GM, DeBuc D. (2011) Assessing the Performance of Optical Properties Determination of Intraretinal Layers in Healthy Normal and Type 1 Diabetic Eyes using Optical Coherence Tomography. *Invest Ophthalmol Vis Sci*,52(6):3689-.
237. van der Schoot J, Vermeer KA, de Boer JF, Lemij HG. (2012) The effect of glaucoma on the optical attenuation coefficient of the retinal nerve fiber layer in spectral domain optical coherence tomography images. *Invest Ophthalmol Vis Sci*,53(4):2424-2430.
238. Vermeer KA, van der Schoot J, Lemij HG, de Boer JF. (2012) RPE-normalized RNFL attenuation coefficient maps derived from volumetric OCT imaging for glaucoma assessment. *Invest Ophthalmol Vis Sci*,53(10):6102-6108.
239. Huang XR, Zhou Y, Knighton RW, Kong W, Feuer WJ. (2012) Wavelength-dependent change of retinal nerve fiber layer reflectance in glaucomatous retinas. *Invest Ophthalmol Vis Sci*,53(9):5869-5876.
240. Barber AJ, Lieth E, Khin SA, Antonetti DA, Buchanan AG, Gardner TW. (1998) Neural apoptosis in the retina during experimental and human diabetes. Early onset and effect of insulin. *J Clin Invest*,102(4):783-791.
241. Barber AJ, Antonetti DA, Kern TS, Reiter CE, Soans RS, Krady JK, Levison SW, Gardner TW, Bronson SK. (2005) The Ins2Akita mouse as a model of early retinal complications in diabetes. *Invest Ophthalmol Vis Sci*,46(6):2210-2218.
242. Mizutani M, Gerhardinger C, Lorenzi M. (1998) Muller cell changes in human diabetic retinopathy. *Diabetes*,47(3):445-449.
243. Rungger-Brandle E, Dosso AA, Leuenberger PM. (2000) Glial reactivity, an early feature of diabetic retinopathy. *Invest Ophthalmol Vis Sci*,41(7):1971-1980.

244. DeBuc DC, Somfai GM, Ranganathan S, Tatrai E, Ferencz M, Puliafito CA. (2009) Reliability and reproducibility of macular segmentation using a custom-built optical coherence tomography retinal image analysis software. *J Biomed Opt*,14(6):064023.
245. Cabrera Debuc D, Salinas HM, Ranganathan S, Tatrai E, Gao W, Shen M, Wang J, Somfai GM, Puliafito CA. (2010) Improving image segmentation performance and quantitative analysis via a computer-aided grading methodology for optical coherence tomography retinal image analysis. *J Biomed Opt*,15(4):046015-046015-046012.
246. Falsini B, Porciatti V, Scalia G, Caputo S, Minnella A, Di Leo MA, Ghirlanda G. (1989) Steady-state pattern electroretinogram in insulin-dependent diabetics with no or minimal retinopathy. *Doc Ophthalmol*,73(2):193-200.
247. Sokol S, Moskowitz A, Skarf B, Evans R, Molitch M, Senior B. (1985) Contrast sensitivity in diabetics with and without background retinopathy. *Arch Ophthalmol*,103(1):51-54.
248. Cunea A, Jeffery G. (2007) The ageing photoreceptor. *Vis Neurosci*,24(2):151-155.
249. Jackson GR, Owsley C, Curcio CA. (2002) Photoreceptor degeneration and dysfunction in aging and age-related maculopathy. *Ageing Res Rev*,1(3):381-396.
250. Nag TC, Wadhwa S. (2012) Ultrastructure of the human retina in aging and various pathological states. *Micron*,43(7):759-781.
251. Kaufhold F, Zimmermann H, Schneider E, Ruprecht K, Paul F, Oberwahrenbrock T, Brandt AU. (2013) Optic neuritis is associated with inner nuclear layer thickening and microcystic macular edema independently of multiple sclerosis. *PLoS One*,8(8):e71145.
252. Burkholder BM, Osborne B, Loguidice MJ, Bisker E, Frohman TC, Conger A, Ratchford JN, Warner C, Markowitz CE, Jacobs DA, Galetta SL, Cutter GR, Maguire MG, Calabresi PA, Balcer LJ, Frohman EM. (2009) Macular volume determined by optical coherence tomography as a measure of neuronal loss in multiple sclerosis. *Arch Neurol*,66(11):1366-1372.
253. Balcer LJ, Miller DH, Reingold SC, Cohen JA. (2015) Vision and vision-related outcome measures in multiple sclerosis. *Brain*,138:11-27.
254. Gills JP, Jr., Wadsworth JA. (1966) Degeneration of the inner nuclear layer of the retina following lesions of the optic nerve. *Trans Am Ophthalmol Soc*,64:66-88.
255. Kerrison JB, Flynn T, Green WR. (1994) Retinal pathologic changes in multiple sclerosis. *Retina*,14(5):445-451.
256. Zipp F, Aktas O. (2006) The brain as a target of inflammation: common pathways link inflammatory and neurodegenerative diseases. *Trends Neurosci*,29(9):518-527.
257. Wang X, Jia Y, Spain R, Potsaid B, Liu JJ, Baumann B, Hornegger J, Fujimoto JG, Wu Q, Huang D. (2014) Optical coherence tomography angiography of optic nerve head and parafovea in multiple sclerosis. *Br J Ophthalmol*,98(10):1368-1373.
258. Jiang H, Ye Y, DeBuc DC, Shen M, Lam B, Ge L, Wang J. (2012) Spectral Oximetry Measured with Ultra-high Resolution Optical Coherence Tomography in Multiple Sclerosis 38th North American Neuro-Ophthalmology Society (NANOS) Annual Meeting 2012 2/14/2012
259. Jiang H, Cabrera DeBuc D, Delgado S, Tao A, Lam B, Wang J. (2014) Quantification of Macular Blood Flow Volume and Microvascular Network in Multiple Sclerosis (MS) (P2.264). *Neurology*,82(10 Supplement):P2.264.

260. Jiang H, Delgado S, Yuan J, Yan W, Cabrera DeBuc D, Lam B, Wang J. (2015) Impairment of the Retinal Nerve Fiber Integrity and Blood Flow Velocity in Multiple Sclerosis (P5.224). *Neurology*,84(14 Supplement).
261. White BR, Pierce MC, Nassif N, Cense B, Park BH, Tearney GJ, Bouma BE, Chen TC, de Boer JF. (2003) In vivo dynamic human retinal blood flow imaging using ultra-high-speed spectral domain optical Doppler tomography. *Optics Express*,11(25):3490-3497.
262. Stys PK, Zamponi GW, van Minnen J, Geurts JJ. (2012) Will the real multiple sclerosis please stand up? *Nat Rev Neurosci*,13(7):507-514.
263. Braaf B, Vermeer KA, Vienola KV, de Boer JF. (2012) Angiography of the retina and the choroid with phase-resolved OCT using interval-optimized backstitched B-scans. *Optics Express*,20(18):20516-20534.
264. Minagar A, Jy W, Jimenez JJ, Alexander JS. (2006) Multiple sclerosis as a vascular disease. *Neurol Res*,28(3):230-235.
265. Massa GC, Vidotti VG, Cremasco F, Lupinacci APC, Costa VP. (2010) Influence of pupil dilation on retinal nerve fibre layer measurements with spectral domain OCT. *Eye*,24(9):1498-1502.

## IX. Saját publikációk

### IX.1. A doktori értekezés alapjául szolgáló publikációk jegyzéke

DeBuc, D., Tatrai, E., Laurik, L., Varga, B.E., Olvedy, V., Somogyi, A., Smiddy, W.E., Somfai, G.M. (2013) Identifying Local Structural and Optical Derangement in the Neural Retina of Individuals with Type 1 Diabetes. J Clin Exp Ophthalmol 4: 289.

Somfai, G.M., Tatrai, E., Laurik, L., Varga, B.E., Ölvedy, V., Smiddy, W.E., DeBuc, D.C. (2014). Fractal-based analysis of optical coherence tomography data to quantify retinal tissue damage. BMC bioinformatics, 15(1), 295. IF: 2,576

Varga, B., Tatrai, E., DeBuc, D.C., Somfai, G.M.(2014): The effect of incorrect scanning distance on boundary detection errors and macular thickness measurements by spectral domain optical coherence tomography: a cross sectional study. BMC Ophthalmology, 14(1), 148 IF: 1,020

Tian, J., Varga, B., Somfai, G.M., Lee, W.H., Smiddy, W.E., DeBuc, D.C. (2015). Real-time automatic segmentation of optical coherence tomography volume data of the macular region. PloS one, 10(8), e0133908 IF: 3,057

Varga, B.E., Gao, W., Laurik, K.L., Tatrai, E., Simó, M., Somfai, G.M., DeBuc, D.C. (2015). Investigating tissue optical properties and texture descriptors of the retina in patients with multiple sclerosis. PloS one, 10(11), e0143711. IF:3,057

## **IX.2. A doktori értekezés alapjául nem szolgáló, egyéb publikációk jegyzéke**

Gao, W., Tátrai, E., Ölvedy, V., Varga, B., Laurik, L., Somogyi, A., Somfai, G.M., DeBuc, D.C. (2011). Investigation of changes in thickness and reflectivity from layered retinal structures of healthy and diabetic eyes with optical coherence tomography. *Journal of Biomedical Science and Engineering*, 4(10), 657.

Somfai, G. M., Tátrai, E., Laurik, L., Varga, B., Ölvedy, V., Jiang, H, DeBuc, D. C. (2014). Automated classifiers for early detection and diagnosis of retinopathy in diabetic eyes. *BMC Bioinformatics*, 15(1), 106. IF: 2,576

Szigeti, A., Tátrai, E., Varga, B.E., Szamosi, A., DeBuc, D.C., Nagy, Z.Zs, Németh, J., Somfai, G. M. (2015). The effect of axial length on the thickness of intraretinal layers of the macula. *PloS one*, 10(11), e0142383. IF: 3,057

Tian, J., Varga, B., Tatrai, E., Fanni, P., Somfai, G.M., Smiddy, W.E., Debuc, D.C. (2016) Performance evaluation of automated segmentation software on optical coherence tomography volume data. *Journal of Biophotonics* 9:(5) pp. 478-489.  
(A folyóirat IF értéke a megjelenés évében 4,328, mely a közlemény típusa miatt nem kerül feltüntetésre)

## **X. Köszönetnyilvánítás**

Elsőként témavezetőmnek, Dr. Somfai Gábor Márknak szeretném megköszönni, hogy orvostanhallgatóként a munkacsoportjába fogadott és megismertetett a retinabetegségek diagnosztikájának rejtjelmeivel. Átadta lelkesedését és követendő példát adott nem csak kutatóként, orvosként, de magánemberként is. Köszönöm azt a sok segítséget, bátorítást, türelmet és önfeláldozást, amit a közös munkánk során Tőle kaptam. Valamint kiemelten hálás vagyok a dolgozat megszületésében nyújtott segítségéért is.

Köszönöm Dr. Tátrai Erikának, elsőszerzős cikkem társszerzőjének a közös munkát, a sok segítséget és támogatást az elmúlt évek során.

Köszönöm Dr. Delia Cabrera DeBucnak, hogy konzulensemként támogatott nem csak a dolgozatom alapjául szolgáló cikkek létrejöttében, de további kutatásaink megalapozásában is. Köszönöm, hogy rendelkezésemre bocsátotta az OCTRIMA szoftvert, mely kutatásaink alapját képezte.

Köszönetet mondok Jing Tiannak az OCTRIMA 3D fejlesztéséért, a közös munkánkba tanúsított rengeteg türelméért és segítőkészségéért.

Köszönettel tartozom Gao Weinek, a sclerosis multiplexes cikkem megszületésében nyújtott segítségéért és az optikai tulajdonságokat kinyerő szoftver kifejlesztéséért.

Hálás vagyok Dr. Laurik Kornélia Lenkének a közös munkában adott támogatásáért, lelkesítéséért és hogy közös munkánkkal lehetővé tette többek között az ARVO konferenciára való kiutazásunkat.

Köszönöm a munkacsoport többi tagjának, Hajdú Rozinának, Dr. Pálya Fanninak, Dr. Szalai Irénnek, Dr. Szigeti Andreának a közös munkát és a támogatásukat.

Köszönettel tartozom Nagy Zoltán Zsolt és Németh János professzor uraknak, intézetvezetőnknek, illetve tudományos igazgatónknek, akik tudományos munkámat támogatták, és annak feltételeit a Szemészeti Klinikán biztosították. Köszönöm Süveges Ildikó professzor asszonynak, a szemészet program vezetőjének, hogy lehetővé tette a Doktori Iskola Szemészet programjában való részvételemet.

Köszönöm a Retina Ambulancia asszisztenseinek és a Szemészeti Klinika minden dolgozójának támogatásukat. Köszönöm Dr. Szabó Dorottyanak, akivel PhD képzésbe közösen léptünk, az első közös évünket a Klinikán és a közös munkánkat a Diabetesees Reading Centerben, valamint a képkalkotó diagnosztikai eszközök tesztelésében.

Hálás vagyok a Semmelweis Egyetem Doktori Iskola minden munkatársának segítőkészségükért.

Végül köszönöm családomnak, hogy az elmúlt évek nehezebb időszakában is velem voltak, támogattak és mindig szerető háttér országot nyújtanak a számomra.