

**A felső végtag sebészi rehabilitációja tetraplegiás
betegeknél: a könyöknyújtás, a markolás és a
kulcsfogás helyreállítása**

Doktori tézisek

Dr. Turcsányi István

Semmelweis Egyetem
Klinikai orvostudományok Doktori Iskola



Konzulensek: Dr. Szóke György, az MTA doktora, egyetemi tanár
Jan Fridén, M.D., D.Sc.

Hivatalos bírálók: Dr. Nyárády József, az MTA doktora, egyetemi tanár
Dr. Kiss Sándor, Ph.D., egyetemi adjunktus

Szigorlati bizottság elnöke:

Dr. Renner Antal, az MTA doktora, egyetemi tanár

Szigorlati bizottság tagjai:

Fazekas Gábor, Ph.D., osztályvezető főorvos

Dr. Kullmann Lajos, az MTA doktora, egyetemi tanár

Budapest

2017

Tartalomjegyzék

1. Rövidítések jegyzéke	4
2. Bevezetés.....	6
2.1. Epidemiológia.....	7
2.2. Történelmi áttekintés	7
2.3. Anatómia, Pathogenesis	9
2.4. Klasszifikáció	9
2.4.1. ASIA-klasszifikáció	10
2.4.2. Nemzetközi klasszifikáció (IC).....	11
3. Célkitűzések	19
4. Módszerek	20
4.1. Betegek	20
4.1.1. A könyöknyújtás helyreállítása módosított varrattechnikával	20
4.1.2. ABC módszer: a markolás, a kulcsfogás, elengedés és az intrinsic funkció helyreállítás egy ülésben	21
4.1.3. A hüvelykujj aktív abductiójának helyreállítása	23
4.1.4. A felső végtagi tetraplegia sebészet meghonosodása és kibontakozása Magyarországon 2002-től napjainkig	24
4.2. Betegtájékoztatás	26
4.3. Mérések, módszerek	26
4.3.1. A mozgástartomány vizsgálata	26
4.3.2. Könyöknyújtás ereje.....	27
4.3.3. Markolóerő	28
4.3.4. Kulcsfogás ereje	29
4.3.5. Hüvelyk- és mutatóujj nyitás vizsgálata	29
4.3.6. Izomerő vizsgálata manuálisan	30
4.3.7. House féle funkcionális teszt	31

4.3.8. statisztikai analízis módszere	32
4.4. Sebészi technika	33
4.4.1. A könyöknyújtás helyreállítása módosított varrattechnikával	33
4.4.2. Flexor pollicis longus-Extensor pollicis longus (FPL-EPL) distalis tenodesis	36
4.4.3. Interosseus funkció rekonstrukciója passzív tenodesissel House szerint (1992)	37
4.4.4. Hüvelykujj CMC ízületének arthrodesise	39
4.4.5. A hüvelykujj aktív hajlításának helyreállítása	39
4.4.6. Az aktív markolás helyreállítása	40
4.4.7. A hüvelykujj passzív nyújtásának helyreállítása	40
4.4.8. A csukló radialdeviatiójának csökkentése	41
4.4.9. Egyéb műtéti eljárás a kéz intrinsic funkciójának pótlására	42
4.4.10. A hüvelykujj aktív abductiójának helyreállítása	44
4.4.11. ABC módszer: a markolás, a kulcsfogás, elengedés és az intrinsic funkció helyreállítás egy ülésben	45
4.5. Posztoperatív rehabilitáció	46
4.5.1. Módosított varrattechnikával helyreállított tricepsfunkció rehabilitációja ..	46
4.5.2. ABC módszer utáni rehabilitáció	47
4.5.3. A hüvelykujj aktív abductiójának helyreállítása utáni rehabilitáció	48
5. Eredmények	49
5.1. Tricepsfunkció helyreállítása utáni eredmények	49
5.2. ABC módszer utáni eredmények	51
5.3. Aktív hüvelykujj abductió helyreállítása utáni eredmények	53
5.4. A felső végtagi tetraplegia sebészet meghonosodása és kibontakozása Magyarországon 2002-től napjainkig	55
5.5. Komplikációk	58
6. Megbeszélés	59
6.1. Aktív könyöknyújtás	59

6.2. ABC-módszer	60
6.3. Aktív hüvelykujj abductió	62
6.4. Sebészi stratégia a nemzetközi csoportbeosztásnak megfelelően	64
6.5. A felső végtagi tetraplegia sebészet meghonosodása és kibontakozása Magyarországon 2002-től napjainkig.....	67
6.6. A tanulmány korlátai	69
7. Következtetések	70
7.1. Aktív könyöknyújtás helyreállítása módosított varrat- technikával.....	70
7.2. Aktív markolás, kulcsfogás és passzív ujjnyújtás helyreállítása (ABC-módszer) ...	70
7.3. A hüvelykujj aktív abductiójának helyreállítása (EDM-APB áthelyezés).....	71
7.4. Tetraplegiás beteg felső végtagi rekonstrukciós sebészete Magyarországon.....	71
8. Összefoglalás	72
8.1. Magyar nyelvű összefoglalás.....	72
8.2. Summary.....	73
9. Irodalomjegyzék	74
10. Saját publikációk jegyzéke	79
11. Köszönetnyilvánítás.....	81
12. Mellékletek	83
12.1. Tájékoztató és beleegyező nyilatkozat	83
12.1.1. Aktív könyöknyújtás helyreállítása.....	83
12.1.2. Markolás-kulcsfogás helyreállítása	87
12.2. Definíciók röviden.....	91

1. Rövidítések jegyzéke

ADP: musculus adductor pollicis

APL: musculus abductor pollicis longus

BR: musculus brachioradialis

CMC: articulatio carpo-metacarpalis

DI: musculus interosseus dorsalis

ECRB: musculus extensor carpi radialis brevis

ECRL: musculus extensor carpi radialis longus

ECU: musculus extensor carpi ulnaris

EDC: musculus extensor digitorum communis

EIP: musculus extensor indicis proprius

EDM: musculus extensor digiti minimi

EPB: musculus extensor pollicis brevis

EPL: musculus extensor pollicis longus

FCR: musculus flexor carpi radialis

FCU: musculus flexor carpi ulnaris

FDP: musculus flexor digitorum profundus

FDS: musculus flexor digitorum superficialis

FPL: musculus flexor pollicis longus

IC: international classification

IP: articulatio interphalangea

MP: articulatio metacarpophalangea

OCu Ocular cutaneus

PD: Posterior Deltoid

PIP: articulatio interphalangea proximalis

PT: musculus pronator teres

MRC: Medical Research Council

SEM: Standard error of mean

2. Bevezetés

A nyaki gerincvelő sérülés után drámai változás következik be a beteg életében: elvesz a kéz és a láb funkciója, széklet és vizeletürítési zavarok lépnek fel, a sexuális funkció is zavart szenved, izomspazmus, fájdalom, decubitusok és az előbbieket következésként kialakult pszichés változás súlyosbítják a kórképet. Az elmúlt hatvan évben a nyaki gerincvelősérült betegek hosszú távú túléléséhez nagyban hozzájárult az idegsebészet, a rehabilitáció és a társszakmák fejlődése. A decubitusok, respirációs problémák, urológiai komplikációk kivédésével a halálos szövődmények száma is csökkent (Klauber és mtsai 2004). Sajnos mindezek ellenére sem sikerült a neurológiai gyógyulást elérni.

A kéz és az agy egymásra hatása jól ismert az emberré válás során az evolúcióban. Erik Moberg 1978-ban írt monográfiája: "The upper limb in tetraplegia: a new approach to surgical rehabilitation" Felhívja a figyelmet a tetraplegiás betegek hiányzó kézfunkciójára és a hiányzó funkció rekonstrukciós lehetőségére.

Ebben a műben olvasható annak a kérdőívnek az eredménye is, melyet férfi tetraplégiás betegek körében végzett. Megállapította, hogy a kérdezettek 75%-a normális agyműködés mellett a kéz és a kar funkciójának helyreállítását sokkal fontosabbnak tartja, mint a normál bél és hólyag, alsó végtagok és a szexuális funkciók visszatérését. Ugyanezt a választ kapták Anderson (2004) és Snoek és mtsai (2004) is a felmérésükben, de az általunk kezelt nyaki gerincsérült betegeknek is hasonló volt a véleményük. A tetraplegiás betegek az összes felsorolt funkció közül a kéz és a kar működését tartották a legfontosabbnak. Moberg a monográfiájában hangsúlyozza, hogy: „ a kéz és kar funkciójának lehetséges javulása a tetraplégiás betegnél jelentős lépés lenne abban, hogy igaz legyen a mondás, hogy az ő életük az ő kezükben van”.

Új igény és kihívás jelentkezett a tetraplégiás betegek rehabilitációjában. Az önállóságuk növelése a maradék funkciók kiaknázásával és visszaillesztésük az életbe. Az elmúlt időszakban a nyaki gerincsérültek rehabilitációjában elfogadottá vált a felső végtag sebésze, beleértve az ínát helyezést, az ízületek stabilizálását és legújabban az idegát helyezést is (Hentz és Leclercq 2002, Landi és mtsai 2003, Fridén és Gohritz 2015, Cain és mtsai 2015). Esettanulmányok bizonyítják, hogy a könyöknyújtást, a markolást és kulcsfogást megbízhatóan lehet rekonstruálni (Lipscomb és mtsai 1958, Freehafer és

mtsai 1974, Moberg 1978, Lamb és mtsai 1983, House és mtsai 1992, Ejeskär és mtsai 1999, Revol és mtsai 2002, Reinhold és mtsai 2013). Ennek ellenére kevés országban végzik rendszeresen ezeket a műtéteket. Például az USA-ban a tetraplegiás betegek 7%-a jut hozzá a felső végtagi rekonstrukciós műtétekhez (Curtin és mtsai 2007). Több ok hátráltatja a betegek műtéthez jutását: kevés a tetraplegia sebészetben jártas kézsebész, kevés információ jut el ezekről a műtétekről a betegekhez és a betegek rehabilitációjában résztvevőkhöz, kételkedés a sebészi rehabilitációban a betegek és a konzervatív úton kezelő rehabilitációs szakemberek részéről, az interdiszciplináris együttműködés gyengesége, a tetraplegiás betegek elégtelen anyagi és szociális háttere (Curtin és mtsai 2005). Ugyanezen nehézségekkel néztünk szembe mi is Magyarországon 2002-ben, amikor elkezdtük a felső végtagi rekonstrukciós műtéteket tetraplegiás betegeken.

2.1. Epidemiológia

A világon a gerincvelő sérülés incidenciája 10-80 új eset évente egy millió emberre számolva. Ez azt jelenti, hogy világszerte 70 000-560 000 ember bénul le gerincvelő-sérülés következtében évente. Magyarországon ez évente átlagosan 250 embert jelent, akiknek egyharmada a nyaki gerincvelő magasságában sérült, ami tetraplegiához vezet (Klauber és mtsai 2004). A sérülést kiváltó okok gyakorisága országonként változik. Magyarországon a leggyakoribb a közlekedési baleset (54%), fejesugrás sekély vízbe (26%) (Turcsányi és mtsai 2016). A nem traumás okok között a tumor, az infectio illetve a degeneratív betegségek szerepelnek. A nyaki gerincsérültek átlagéletkora 34 év (17-56 év) és 81%-uk férfi (Turcsányi és mtsai 2016). A sérülést leggyakrabban a C4-7 csigolyák magasságában szenvedték el. Ma a tetraplegiás betegek várható élettartama megközelíti az átlagéletkort (Klauber és mtsai 2004).

2.2. Történelmi áttekintés

A korszerű gerincvelő rehabilitáció 1944-ben kezdődött el Angliában a Stoke-Mandeville-i Nemzeti Gerincközpontban, Sir Ludwig Guttmann vezetésével. Az ezt

megelőző időben a nyaki gerincvelő sérültek általában 1-2 héten belül meghaltak (Guttmann 1973).

Az idegsebészet, az intenzív háttér, a rehabilitáció, az urológia, a pulmonológia és a plasztikai sebészet fejlődésével egyre több nyaki gerincvelő sérült marad életben.

A tetraplégias betegek felső végtagján az 1940-es években kezdtek helyreállító műtéteket végezni, polyomyelitises betegeken. Sterling Bunnell az 1949-ben szervezett kézsebészeti kurzusán közli, hogy a tetraplégias betegnek a csukló a kulcsizülete (Bunnell 1949).

1958-ban Paul Lipscomb és munkatársai (1958) a Mayo Klinikáról 12 tetraplégias betegen végzett felső végtagi rekonstrukciós műtétről számolnak be. Egyre többen foglalkoznak e problémával és számolnak be jó eredményekről tetraplégias betegek felső végtagjain végzett rekonstrukciós műtétekről, így Freehafer (1974), Zancolli (1975). Lamb (1983), Mc Dowell (1986), Moberg (1978). Ennek ellenére az 1960-as és a korai 1970-es években megtorpanás következik be a kezdeti biztató eredmények után, mert a nyaki gerincvelő sérültek rehabilitációjában a rehabilitációs szakemberek egy része erősen ellenzi a felső végtagi rekonstrukciós műtéteket (Guttmann 1973). Ennek oka a még nem kiforrott, nem egységes műtéti eljárások következtében nem mindig sikeres, szerény vagy rossz funkcionális eredmény. A szakmai közvélemény megosztott. A sebészek egy része felhagyott a tetraplégias betegek rekonstrukciós műtéteivel. Nagyobb hangsúlyt helyeztek a nyaki gerincsérültek rehabilitációjában a külső orthesisek kifejlesztésére és alkalmazására. Néhány sebész azonban tovább folytatta a helyreállító műtéteket, a betegek még gondosabb kiválasztásával, még precízebb és még jobban át gondolt műtéti technikával. Főleg azokat operálták, akiknek a csuklóizületében aktív mozgás maradt vissza (Lamb és mtsai 1983, Zancolli 1975).

Erik Moberg felkérésére 1978-ban Edinburghban Douglas W. Lamb megszervezte az első konferenciát, amely – 18 résztvevővel – a tetraplégias betegek felső végtag rekonstrukciójával foglalkozott. Kidolgozták a 2 pont discriminációs értékre (2 PD) és a felső végtag maradék izomfunkciójára alapozott beosztást, melyet széles körben elfogadtak (Moberg 1978, McDowell és mtsai 1986). Az Yves Allieu által 1984-ben Gienben szervezett második konferencián e beosztáson még tovább módosítottak (Hentz és Leclercq 2002). Ez a beosztás van ma is érvényben. Kialakult az egységes álláspont

arról, hogy a felső végtagi rekonstrukciós műtéteknél előbb a könyöknyújtást kell helyre állítani és csak azután a fogásjavítást. A tetraplégias betegek felsővégtag rekonstrukciójával foglalkozó kézsebészek 3-4 évente rendszeresen találkoznak és kicserélik tapasztalataikat.

Magyarországon Manninger Jenő végzett először rekonstrukciós műtétet tetraplégias beteg felső végtagján Jörg Böhler asszisztálásával 1958-ban (Manninger 2006). Molnár Ferenc az 1980-as években foglalkozott felső végtagi helyreállító műtétetekkel tetraplégias betegeknél (Klauber és Molnár 1990).

2.3. Anatómia, Pathogenesis

A gerincvelő az agy folytatása, gerinccsigolyák által védve fut a gerinccsatornában. A nyaki gerincet alkotó hét csigolya a nyaki gerincvelőt nyolc szegmentumra osztja. A nyaki gerinc a nagyfokú mozgástartománya miatt könnyen sérülhet, főleg a legmozgékonyabb C4, C5, C6 és C7 szintben. A nyaki gerincvelő sérülés lehet komplett és inkomplett. Ha inkomplett a sérülés, akkor még bizonyos funkciók megmaradnak a sérülés alatt, de komplett sérülés esetén tetraparesis jön létre: megszűnik a motoros, a szenzoros és a vegetatív működés az agy és a test azon részei között, melynek működését a sérült gerinc szegmentum alatti gerincvelő látja el (Klauber és mtsai 2004).

2.4. Klasszifikáció

A tetraplégias betegek csoportosítása különböző szempontok szerint történhet: a gerincvelő sérülés magassága, a bénulás és érzéskiesés szintje vagy a csigolyasérülés magassága szerint.

A csigolyasérülés és a gerincvelő sérülés magassága gyakran eltér egymástól és a sérülés aszimmetrikus is lehet (Hentz és Leclercq 2002).

2.4.1. ASIA-klasszifikáció

Világszerte elterjedt az American Spinal Injury Association (ASIA) által kidolgozott felosztás, melyben leírható a sérülés neurológiai szintje és a szenzomotoros funkció a sérülés alatt és fölött (**1. táblázat**). Az ASIA-skála a maradék funkciót vizsgálja a sérülés alatt 5 kategóriát alkotva A-tól E-ig. Az ASIA A-kategória komplett sérülést és az E-kategória normális motoros és szenzoros funkciót jelent. Az ASIA klasszifikáció a motoros funkciót tíz kulcsfontosságú izom erejével méri a test mindkét oldalán. A felső végtag kulcsfontosságú izmai: a könyökhajlítók (C5), a csukló extensorok (C6), a könyök extensorok (C7), ujjhajlítók (C8) és az ujjabductorok (Th1). Az izomerőt az 5 pontos izomerő skálával mérik. (**2. táblázat**) A szenzoros működést puha tapintással és tűszúrással vizsgálják mind a 28 dermatómában a test mindkét oldalán (**3. táblázat**). A kapott eredményt 0-tól 2-ig pontozzák. A neurológiai sérülés szintje az a legalacsonyabban levő szegment, ahol ép a motoros és szenzoros működés.

1. táblázat – ASIA-skála

A	komplett: nincs sem motoros sem szenzoros funkció a legalsó sacralis szinten sem (S4-S5)
B	inkomplett: van szenzoros funkció az S4-S5 szegmentumban, de nincs motoros működés
C	inkomplett: van motoros funkció a sérült szegmentum alatt és a kulcsizmok több mint felének 3 MRC-nél kisebb az ereje
D	inkomplett: van motoros funkció a sérült szegmentum alatt és legalább a kulcsizmok felének nagyobb, mint 3 MRC az ereje
E	normális szenzoros és motoros funkció

2. táblázat – Izomerő a British Medical Research Council alapján (MRC, 1943)

érték	izomválasz
0	nincs kontrakció
1	tapintható vagy látható kontrakció
2	aktív mozgás gravitáció kikapcsolásával teljes mozgásterjedelemben
3	aktív mozgás gravitációval szemben teljes mozgásterjedelemben
4	aktív mozgás gravitációval és ellenállással szemben teljes mozgásterjedelemben
5	normális izomműködés

3. táblázat – Szenzoros működés fájdalominger és tapintás alapján

érték	leírás
0	nincs szenzibilitás
1	van szenzibilitás, de megváltozott
2	normális szenzibilitás

2.4.2. Nemzetközi klasszifikáció (IC)

Az ASIA klasszifikáció a rekonstrukciós sebészet szempontjából kevésbé gyakorlatias, mivel a motoros funkcióról több információra van szükség a műtéti tervezés szempontjából. Szükséges például tudni a tetraplegiás felső végtag izmainak erejét, hiszen csak a 4 vagy 5 MRC erővel rendelkező izmokat lehet donor izomként használni.

Ezért a tetraplégias betegek felső végtagi rekonstrukciójával foglalkozó kézsebészek 1978-ban Edinburghban, az első konferenciájukon kidolgozták azt a stádiumbeosztást, mely gyakorlati szempontból jól tükrözi a felső végtag maradék motoros funkcióit a könyöktől distalisan és a kéz szenzibilitását. Ezt a beosztást 1984-ben Giensben módosították (McDowell és mtsai, 1986) és 1998-ban Clevelandban a Tetraplegia Konferencián még kiegészítették a tricepsfunkció működésével kapcsolatosan (Tr+) vagy (Tr-) jelöléssel. A maradék izomfunkción alapuló beosztás csak a könyöktől distalisan működő, legalább 4 MRC erejű izmokat vette figyelembe. Az általuk létrehozott beosztás

alapján a betegeket 10 csoportba osztották. A 0 csoportba azok tartoztak, akiknek a könyöktől distalisan egy izmuk sem működött, az 1. csoportba tartozónak 1, a 2. csoportba tartozónak 2, a 3. csoportba tartozóknak 3 legalább 4 MRC erejű izmuk működött és ugyanez a szabály érvényesült a többi csoportban is egészen a 9. csoportig, ahol már csak a kéz intrinsic izmai hiányoztak. A 10. csoportba a kivételek tartoztak.

A szenzoros funkció alapján történő beosztásnál a szemkontrollt (O=Ocular) és a tapintást (Cu=Cutan) veszik figyelembe, mint afferens inputot. A tapintás meghatározásához a Moberg által leírt 2 pont diszkriminációs tesztet (2 PD) használják. A 2 PD annál értékesebb, minél kisebb az a távolság, melyet a vizsgálóeszköz két pontja között - szemkontrollja nélkül - a beteg kettőnek jelez. Hüvelykujjon maximum 10 mm az a távolság, melynél a beteg a fogást még az ujjbegy bőrével érzékeli, s ezt Cu-nak, azaz Cutan afferens inputnak jelölik. Amennyiben a 2 PD nagyobb, mint 10 mm, ezt úgy tekintik, hogy a beteg csak vizuálisan képes a fogást érzékelni, melynek jelölése O, azaz Ocular afferens input. Ha mindkét módon érzékeli az adott távolságot, a jelölés: OCu. A szenzibilitás és a motoros működést együtt jelölték oldalanként, így az a beteg, aki pl.: OCu3 jelölést kapott, azt jelentette, hogy látásával és tapintásával el tud különíteni 2 egymástól 10 mm-re levő pontot és a könyökétől distalisan 3 legalább 4 MRC erejű izom működik (**4. táblázat**). Ez a beosztás lehetővé tette a kézsebészek számára, hogy egységes műtéti stratégiát dolgozzanak ki csoportonként. Mindkét felső végtagot külön kell vizsgálni, azaz betegenként két klasszifikációt használnak, a jobb és bal oldalt.

4. Táblázat

Nemzetközi beosztás a maradék izomfunkció alapján (4 vagy 5 MRC izomerő)

Csoport	Maradék funkció	Gerincevelő szint
0	Könyöktől distalisan nincs funkció	>C5
1	Brachioradialis	C5
2	1+ ECRL	C6
3	2+ ECRB	C6
4	3+ PT	C6
5	4+ FCR	C7
6	5+ EDC	C7
7	6+ EPL	C7
8	7+ FD részleges	C8
9	Csak az intrinsic hiányzik	Th1
10	Kivételek	

Magyarázat:ECRL=M.extensor carpi radialis longus, ECRB= M.extensor carpi radialis brevis, PT=M.pronator teres, FCR=M.flexor carpi radialis, EDC=M.extensor digitorum communis, EPL=M.extensor pollicis longus, FD=M. flexor digitorum

Ez a beosztás csak a könyöktől distalisan levő izmok működését veszi figyelembe. A szenzibilitást az Ocularis (O) és a Cutan (Cu) input alapján jelöljük, azaz ha a beteg hüvelykujján a Moberg-féle 2PD (két pont diszkrimináció) egyenlő vagy kisebb 10 mm-nél, úgy a beteg tapintás által is jól érzékeli a tárgyakat, azaz OCu szenzibilitással rendelkezik, amennyiben a 2PD nagyobb 10 mm-nél, a beteg csak vizuálisan érzékeli a tárgyat, azaz O szenzibilitással rendelkezik (Hentz és Leclercq 2002).

2.5. Műtét előtti tervezés

A műteti időponttal kapcsolatosan általánosságban elmondható, hogy a neurológiai és a pszichés stabilizálódás után, ami egy évvel a sérülés után alakul ki, elvégezhető a felső végtagi rekonstrukciós műtét. A rekonstrukciós műtét szempontjából nem számít, hogy

hány év telt el a nyaki gerincvelő sérülés óta, a műtét egy év után bármikor elvégezhető. Egy évnél korábban csak akkor indokolt a műtét, ha a beteg könyökében flexiós kontraktúra vagy supinatio kontraktúra kezd kialakulni vagy a biceps izom nagyfokban spastikussá válik (Hentz és Leclercq 2002, Fridén 2005).

Az a tetraplegiás beteg, aki pszichésen motivált, stabilak a visszatérő motoros funkciók a felső végtagon, nincs ízületi kontraktúra és belgyógyászati szempontból stabil állapotban van (normális vérnyomás, nincs infectio, stb.), megfelelő a családi háttere, alkalmas a műtetre.

Ha a beteg funkcionális vagy pszichés állapota nem stabil, a beteg nem motivált, negatív a hozzáállása a műtéthez, nem képes a pre- és posztoperatív rehabilitációba kapcsolódni, nagyfokú ízületi kontraktúrája van, műtėti kontaindikációt jelent. Viszont a beteg labilis pszichés állapota nem kontraindikálja a kézsebészeti vizsgálatot (Hentz és Leclercq 2002, Van Heest 2010, Gohritz és mtsai 2011).

Az izomspasmus nem jelent kontraindikációt a rekonstrukciós műtétben, mert az izomspasmus műtėti úton csökkentő pl. ínhosszabbításal vagy izomleválasztással (Fridén 2015).

A decubitusokat szanálni kell a rekonstrukciós műtét előtt. Fontos az urogenitalis és a cardiopulmonális szövődmények megelőzése a perioperatív időszakban. A rekonstrukciós műtétet a domináns végtagon kell kezdeni, ha állapotuk egyforma. Amennyiben különböznek, úgy a jobb állapotban levő végtagot operáljuk először (Hentz és Leclercq 2002).

A sérülés utáni korai szakban érdemes a beteget egy tetraplegia sebészetben jártas kézsebésznek megvizsgálni és felmérni a maradék izomműködést és sensibilitást. Kiemelt jelentőségű a kéz kisízületeinek tornáztatása a kontraktúrák elkerülése céljából. A felső végtag működése szempontjából kulcsfontosságú izmok, mint például a delta, a triceps, a brachioradialis és a csuklóextensor izmok erejét meg kell őrizni rendszeres tornával. Fel kell mérni, mi a beteg igénye és elvárása a műtétől, megbeszélni, hogy ez mennyiben reális (Turcsányi és mtsai 2016).

2.6. Az ínáthelyezés alapjai

Az ínáthelyezés a donor izom helyzetének, lefutásának sebészi úton történő megváltoztatása, a donor izom ínának egy másik ínhoz történő erősítése egy elveszett funkció pótlására vagy egy gyengült funkció erősítésére. (Fridén 2005)

Lieber, Fridén és munkatársai részletesen tanulmányozták az ínáthelyezésnél fontos szempontot jelentő izom architektúrát és biomechanikát. (Fridén és Lieber 1998, Lieber 2005). Megállapították, hogy az izomkeresztmetszet, az izomrost hossza, az izom hossz, az izom tömege és az izomrostok pennatiós szöge mind jelentősen befolyásolják az ínáthelyezést. Ezek a tulajdonságok izmonként változnak. Kedvező, ha a donor és recipiens izmok hasonló tulajdonságúak.

Az ínáthelyezésnél alapvető, hogy az adott ízület passzívan jól mozgatható legyen, az ízületi mozgástartomány ne legyen beszűkülve, ne legyenek lágyrészkontraktúrák. Lágyrészkontraktúra esetén az izomáthelyezés előtt ezt kell megoldani, akár capsulotomiával, akár tendolysissel vagy ínhosszabbítással. Ha a lágyrész heges, vagy inflammált, az ínáthelyezés előtt ezek szanálása indokolt.

A donor izom kiválasztásánál fontos szempont, hogy az áthelyezett izom ereje legalább 4 MRC legyen, mert ínáthelyezésnél izomerő veszteséggel számolhatunk és gyengébb izommal nem érjük el a kívánt eredményt.

A Bunnel által hangsúlyozott „egy izom-egy funkció” elmélet még ma is érvényes. Ha több ízületet hidal át az áthelyezendő izom, az izom működését több tényező is befolyásolja, mint pl.: az erőkar hossza vagy az ízületen keresztül történő húzásirány.

Az izomsynergizmusra Littler (1949) hívta fel a figyelmet. A synergista működés pl.: a csuklófeszítésnél az ujjak spontán behajlanak vagy csuklójajlításakor az ujjak spontán kinyúlnak. A synergista módon működő izmok donorizomként történő alkalmazása könnyebben tanulható pl.: ujjhajlítás pótlása csuklófeszítő izommal.

Az ínák preparálásakor használjunk vértelenítőt, alkalmazzunk atraumatikus műtéti technikát, ügyelve arra, hogy az ínák csúszófelszíne ne sérüljön preparálásakor. Nem szabad hagyni az ínát kiszáradni, ezért preparálás után az áthelyezésig hagyjuk az eredeti ágyában.

Alkaron az áthelyezendő ínát vezethetjük az izmok között, az interosseus membranon készített résen át vagy a subcutan zsírszövet alatt vagy a recipiens izom ínhüvelyében. Fém implantatum fölött közvetlenül ne helyezzük át az ínát, mert ínruptúra jöhet létre.

Az izomfeszülés beállításakor gondoljunk a Blix-görbére, amely alapján az alkalmazott izomfeszülés ne legyen túl laza, de ne legyen túl feszes se (Fridén és mtsai 1998). Általában az izomamplitúdó felére vagy $\frac{3}{4}$ -re állítjuk be az optimális feszülést. Lieber és Fridén kifejlesztettek egy intraoperatív úton használható lézeres sarcomerhossz meghatározó készüléket, mellyel optimalizálni lehet az áthelyezett izom feszülését (Lieber és mtsai 1997). Spasztikus izom is áthelyezhető, de ennek a működése nem kiszámítható (Fridén és Gohritz 2015, Gohritz és mtsai 2011).

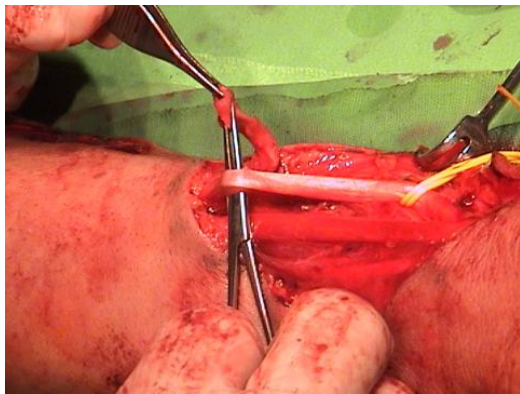
A nyaki gerincsérült betegnél néhány izom működése visszatérhet, egy ízületi funkciót több izom is végezhet pl.: a könyökhajlítást a biceps, a brachialis és a brachioradialis izom vagy a csukló feszítést az extensor carpi radialis longus és brevis izom. A párhuzamos működést végző izmok közül az egyik izom, egy másik hasznos funkció érdekében donor izomként használható. A donor izom lefutását a kéz funkciójának érdekében optimálisabb helyzetbe hozzuk és kialakítjuk az alapvető funkciókat a kézen: a markolást és a kulcsfogást.

2.7. Varrattechnikák

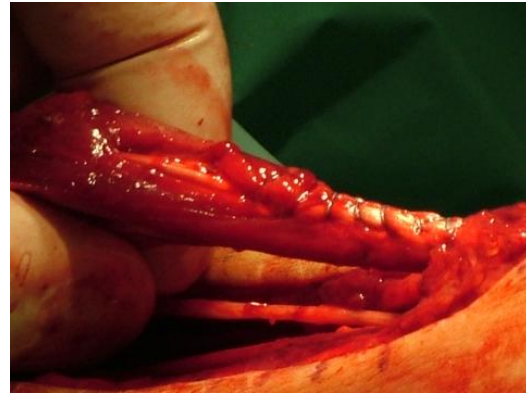Számos technikát ismerünk a donorizom rögzítésére. Azonos vastagságú ínát varratánál legelterjedtebb a Pulvertaft technika (**1. ábra**) és a side-to-side módszer (**2. ábra**).

Brown mérései szerint a side-to-side technikával készült ínvarrat szakítóereje kb. 200 N, míg a Pulvertaft módszerrel készült ínvarrat szakítóereje kb. 100 N (Brown és mtsai 2010).

A rekonstruktív insebészetben általában nem felszívódó, puha, sodrott, csomót jól tartó varróanyagot használunk. A felkaron 2/0, az alkaron 3/0 és az ujjakon 4/0 vastagságban (Fridén és mtsai 2011).



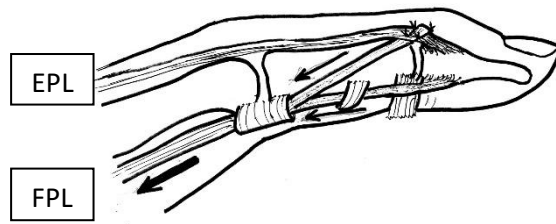
1. ábra – Invarrat Pulvertaft szerint



2. ábra – Side-to-side invarrat

2.8. A tenodesis alapjai

A tenodesis alapjai: egy ízület automatikus kényszermozgása, melyet az ízülettől proximálisan levő másik ízület mozgása vált ki (Hentz és Leclercq 2002). A tenodesis feltétele a jól mozgó ízület. A spasticitás csökkentheti a tenodesis hatásfokát. Természetes tenodesis hatást érünk el, ha a csuklót extendáljuk, az ujjak és a hüvelykujj maguktól behajlanak, de ez fordítva is igaz, csuklójáhlításakor az ujjak kinyúlnak. A tenodesis során az ízületet áthidaló inat a csonthoz vagy egy másik inhoz rögzítjük (Zancolli 1968). Az egyszerű tenodesisnél egy ízületet, a dinamikus tenodesisnél több ízületet hidal át az in. A dinamikus tenodesisnek is két formája van: a passzív és az aktív. A passzív tenodesis során a distalis ízület a proximális ízület aktív mozgásával aktiválódik pl.: a Moberg-féle kulcsfogás. Az aktív tenodesis az adott ín rögzítése egy aktív inhoz és az ízület mozgása az aktív izomműködés során jön létre. pl.: FPL-EPL tenodesis (Mohammed 1992) (**3. ábra**). Az aktív tenodesis egy legalább 4 MRC erejű izomerőt feltételez pl.: a Moberg féle passzív kulcsfogásnál legalább 4 MRC erejű csuklóextensio szükséges, míg az extensió tenodesis esetén az ujjak nyújtásánál nem feltétel a 4 MRC csuklóflexio, ez a mozgás a gravitatio által hajlított csukló esetén is létrejön.



3. ábra – FPL-EPL aktív tenodesis. A FPL felezett distalis csonkját az EPL ínhoz rögzítjük, ezáltal az FPL működésekor nem jön létre hyperflexio az IP ízületben.

3. Célkitűzések

A tanulmány **általános célkitűzése**, hogy a tetraplegiás betegek felső végtagi funkcióját: a könyöknyújtást, a markolást és a kulcsfogást kézsebészeti módszerrel javítsam és elérhetővé tegyem ezt a műtétet valamennyi tetraplegias beteg számára Magyarországon.

Speciális célkitűzések:

1. Könyöknyújtás helyreállítása

- a. Rövidebb immobilizációs idő
- b. A donor izom erejének növelése a rekonstrukció végére
- c. Teljes mozgásterjedelem
- d. Mechanikailag erősebb varrat a donor izom és az íngraft között
- e. Mechanikailag erősebb varrat az íngraft és az ín között
- f. Korábbi terhelés a torna során

2. Markolás-kulcsfogás-elengedés helyreállítása

- a. Rövidebb immobilizációs idő
- b. Izomerő megőrzése
- c. Ínletapadások csökkentése
- d. Teljes ízületi mozgás
- e. A rekonstrukciós kézműtét gyógyulási idejének csökkentése
- f. A hagyományos két szakaszos műtétet helyettesítő egy szakaszos műtét kifejlesztése

3. A hüvelykujj aktív abductiójának helyreállítása

- a. A hüvelyk- és mutatóujj kontroll javítása
- b. Az I CMC ízületi arthrodesis kiváltására alkalmas módszer kifejlesztése
- c. Szélesebb nyitás tárgyak fogásakor
- d. Akaratlagos hüvelykujj-mutatóujj érintkezés

4. Tetraplegia sebészet Magyarországon

Tetraplegiás betegek felső végtagi rekonstrukciós műtétjeinek elkezdése és meghonosítása Magyarországon.

4. Módszerek

4.1. Betegek

4.1.1. A könyöknyújtás helyreállítása módosított varrattechnikával

Tíz tetraplegiás betegnél (8 férfi, 2 nő) 15 felső végtagon rekonstruáltuk az aktív könyöknyújtást 2005 és 2008 között módosított varrattechnikával. A betegek átlagéletkora a sérüléskor 26 év (19-44 év). A sérülés mechanizmusa közlekedési baleset (n=4), fejlesugrás sekély vízbe (n=4) és esés (n=2). A sérülés és a könyöknyújtás helyreállítása közötti idő 6 év (1-21 év). A betegek nemzetközi beosztás alapján O:1 és OCu:5 csoportba sorolhatók (**5. táblázat**). A 15 felső végtagon műtét előtt a könyöknyújtás ereje 14 esetben 1 MRC és egy esetben 2 MRC. A delta izom hátsó kötegének (PD) ereje 12 esetben 5 MRC, két esetben 4 MRC és egy esetben 3+ MRC. A beteg utánvizsgálati ideje átlagosan 10 hónap (5-19 hónap).

5. táblázat – PD-Tr műtéten átesett betegek alapadatai

eset	nem	sérülés típusa	életkor sérüléskor (év)	sérüléstől műtéig eltelt idő (év)	oldal	sérülés magas- sága	IC csoport
1	nő	autó	23	9	bal	C5-C6	OCu 4
1				9	jobb	C5-C6	OCu 3
2	férfi	fejesugrás	17	2	bal	C5	OCu 3
2				2	jobb	C5	OCu 4
3	férfi	esés	34	1	bal	C5-C6	OCu 4
3				1	jobb	C5-C6	OCu 5
4	férfi	autó	21	17	bal	C5	OCu 4
5	férfi	fejesugrás	28	2	bal	C4-C5	OCu 4
6	férfi	autó	35	3	bal	C4-C5	OCu 3
6				3	jobb	C4-C5	OCu 4
7	férfi	fejesugrás	29	2	bal	C5-C6	OCu 4
7				2	jobb	C5-C6	OCu 4
8	férfi	fejesugrás	16	4	jobb	C5	OCu 4
9	férfi	esés	23	27	bal	C4-C5	O 1
10	nő	autó	37	1	jobb	C5-C6	OCu 4

4.1.2. ABC módszer: a markolás, a kulcsfogás, elengedés és az intrinsic funkció helyreállítás egy ülésben

Három országban, Svédországban Centre for Advanced Reconstruction of Extremities /CARE/ and Department of Hand Surgery, Institute of Clinical Sciences, Sahlgrenska University Hospital, Göteborg, Sweden, Magyarországon a Szabolcs-Szatmár-Bereg Megyei Kórházak és Egyetemi Oktatókórház Nyíregyháza, Ortopédiai Osztály és a Svájcban a Swiss Paraplegic Centre, Nottwil, Department of Plastic, Reconstructive and Aesthetic Surgery, Hand Surgery, University Hospital, Basel, Switzerland 25 betegen (25 kéz) végeztük el egy ülésben a markolás, kulcsfogás és elengedés rekonstrukciós műtétjét azonos szempontok szerint 2008 és 2010 között. A 25 beteg közül 7 betegnek a nyíregyházi ortopédia osztályon, 14 betegnek a göteborgi kézsebészetén és 4 betegnek a nottwili kézsebészetén történt a műtétje. A 25 betegből 19 beteg férfi, 6 beteg nő, a betegek átlagéletkora műtétkor 38 év (20-64 év), a sérülés és a kézműtét között eltelt idő

14 év (1-31 év) A betegek nemzetközi beosztás alapján OCu 4 (n=21) és OCu 5 (n=4) csoportba sorolhatók. Az operált kezeken a műtét előtti markolás és kulcsfogás ereje 0 MRC. A beteg utánvizsgálati ideje átlagosan 1.5 év (1-3 év) volt. A betegek alapadatait a **6. táblázat**on láthatjuk.

6. táblázat – ABC módszerrel operált tetraplegiás betegek

nem	IC csoport	sérülés óta eltelt évek	életkor műtétkor	másik kéz	sebészi beavatkozások
férfi	OCu 4	21	46	B/A/K	1-5
férfi	OCu 4	22	47	J/A/K	1-5
férfi	OCu 4	2.5	32	B/T	1-5
nő	OCu 4	21	49	B/N	1-5
férfi	OCu 4	16	35	J/T	1-7
nő	OCu 4	31	35	B/N	1-6
férfi	OCu 4	2.0	64	B/N	1-7
nő	OCu 4	1.0	26	J/A/K	1-6
nő	OCu 4	3.0	25	B/A/K	1-7
férfi	OCu 4	3.0	23	J/T	1-7
férfi	OCu 4	5.0	68	J/N	1-7
férfi	OCu 4	5.0	20	L/N	1-7
nő	OCu 4	2.5	38	B/A	1-6
férfi	OCu 4	1.0	43	B/A	1-7
férfi	OCu 4	3.0	50	J/N	1-7
férfi	OCu 4	2.0	61	B/A	1-7
nő	OCu 4	3.0	36	B/N	1-7
férfi	OCu 5	2.0	34	J/N	1-5
férfi	OCu 4	3	36	B/N	1-7
férfi	OCu 5	1	34	B/A/K	1-5
férfi	OCu 5	1	33	J/A/K	1-5
férfi	OCu 5	1	36	B/N	1-5
férfi	OCu 4	1	31	B/A	1-7
férfi	OCu 4	4	20	B/A/K	1-7
férfi	OCu 4	3	36	B/N	1-7

másik kéz: A=ABC módszerrel operálva, K=két oldalt operált, N=nem operált, B=bal kéz, J=jobb kéz, T=tradicionális műtét

Sebészi beavatkozás: 1=FPL-EPL áthelyezés, 2=I CMC ízület arthrodesise, 3=House féle interosseus rekonstrukció, 4=BR-FPL áthelyezés, 5=ECRL-FDP áthelyezés, 6=EPL tenodesis, 7=ECU tenodesis, 8=Zancolli lasszó plasztika

4.1.3. A hüvelykujj aktív abductiójának helyreállítása

A musculus extensor digiti minimi ín áthelyezése a musculus abductor pollicis brevis ínra (EDM-APB áthelyezés)

Két országban (Department of Hand Surgery, Institute of Clinical Sciences, Sahlgrenska University Hospital, Göteborg, Sweden és Magyarországon a Szabolcs-Szatmár-Bereg Megyei Kórházak és Egyetemi Oktatókórház Nyíregyháza, Ortopédiai Osztály) 15 betegen (7 nő, 8 férfi) végeztünk EDM ínátthelyezést az APB ínra. A betegek átlagéletkora a műtétkor 43.9 év (19-70 év), a gerincvelő károsodás mechanizmusa: közlekedési bal eset (n=7), fejesugrás sekély vízbe (n=2) és esés (n=3) és 3 esetben nem traumás nyaki gerincvelő károsodás. A sérülés és a kézműtét között eltelt idő 54 hónap (SD 42.8) telt el. A betegek nemzetközi beosztás alapján Ocu 4-től Ocu 8 csoportba sorolhatók, csak egy nem traumás eredetű beteg tartozott az X (kivételek) csoportba. **(7. táblázat)** A donor EDM ereje legalább 3 MRC volt. A beteg utánvizsgálati ideje átlagosan 38.4 (SD 22.7) hónap.

7. táblázat – EDQ-APB ínathelyezés tetraplegiás betegeknél

szá m	ne m	sérülés oka	életkor sérülés- kor (év)	műté- tig el- telt idő/hó	ope- rált oldal	sérülés magassá- ga	IC klasszifiká- ció
1	nő	esés	62	14	bal	C5-C6	OCu 6
2	férfi	esés	63	24	bal	C8-Th1	OCu 8
3	férfi	tumor	56	88	bal	C5-C6	OCu 8
4	nő	thrombosi s	27	58	bal	C6-C7	OCu 7
5	nő	autó	68	26	jobb	C6-C7	OCu 5
6	nő	kerékpár	70	28	bal	C5-C6	OCu 4
7	nő	autó	30	10	jobb	C6-C7	OCu 6
8	nő	vérzés	56	68	jobb	C6-C7	OX
9	férfi	fejesugrás	20	155	bal	C6-C7	OCu 4
10	férfi	autó	47	36	bal	C7-C8	OCu 7
11	nő	autó	52	60	bal	C6-C7	OCu 5
12	férfi	fejesugrás	27	120	jobb	C5-C6	OCu 4
13	férfi	autó	23	86	jobb	C5-C6	OCu 5
14	férfi	esés	39	14	bal	C5-C6	OCu 8
15	férfi	autó	19	26	jobb	C6-C7	OCu 6

4.1.4. A felső végtagi tetraplegia sebészet meghonosodása és kibontakozása Magyarországon 2002-től napjainkig

Ismertetjük azt a folyamatot, hogyan indult el a nemzeti felső végtagi tetraplegia sebészet Magyarországon (**8. táblázat**). Retrospektív módon bemutatjuk a tíz év alatt végzett rekonstrukciós műtétek számát, eredményeit, beleértve a könyöknyújtás, a markolás és a kulcsfogás erejének mérését, az ujjak nyitásának mérését (**11-12. táblázat**) és a

betegek szubjektív véleményét a műtéti eredményről, a House féle kérdőív alapján. (9. táblázat)

8. táblázat – Lépések a nemzeti tetraplegia sebészet kiépítéséhez

fázis	ajánlott lépés	megjegyzés	Magyar tapasztalat
előkészítés	információ-gyűjtés mérlegelés döntés a kezdésről	szakemberekkel kommunikáció rehabilitációs osztályon betegkeresés team építés	2001 részvétel a 7. nemzetközi Tetraplegia Kongresszuson, Bologna, Olaszország. A magyar rehabilitációs orvosok kételkedése a rekonstrukciós műtétben Ergotherapeuták, gyógytornászok, néhány rehabilitációs orvos, ortopéd-orvos, altatóorvos megnyerése a műtét-hez
elkezdés	a műtét felajánlása az első betegnek a tervek bemutatása a helyi vezetőknek, betegek felkutatása	a betegek pozitív légkörben történő vizsgálata, a betegek motivációja, tetraplegia sebészetben jártas kézsebész támogatása	2002-ben sikeres műtét és rehabilitáció egy OCu 5 (Tr+) betegnél 2002-ben további 3 műtét egy tetraplegia sebészetben jártas kézsebész segítségével, a kórházigazgató és a városvezetőségének megnyerése, weboldal létrehozása, betegforum teremtése, 2002-ben az első eset bemutatása rehabilitációs kongresszuson, 2003-ban a már operált betegek bemutatása nemzeti rehabilitációs és ortopéd kongresszusokon
megegyezés	nagyobb műtéti esetszám a korábbi jó eredmények alapján eredmények bemutatása tudományos üléseken, média bevonása	a sebészi tudás és a rehabilitációs infrastruktúra megerősítése tudományos rendezvényeken előadások tartása, párbeszéd a betegekkel	2002-2003 betegek vizsgálata, 14 műtét egy év alatt. 2004-2012 között hét nemzetközi fórumon való részvétel. 2002-2004 között több helyi és nemzeti TV csatornában népszerűsítjük a műtétet

fejlődés	tudományos tevékenység, adatgyűjtés, tudományos együttműködés	egyetemi hallgatók bevonása, nemzeti és nemzetközi akadémiai partnerek felkutatása	2004-2006 Tricepspótlás mechanikájának tanulmányozása, tudományos közlemény nemzetközi együttműködéssel 2007-2008 tanulmányút Európában és USA-ban
átadás	a tudás és a tapasztalat átadása	fiatal kollégák tanítása	2009-2015 között 8 nemzetközi kurzus szervezése „Tendon transfer in tetraplegia” tárgykörben. 180 résztvevő 28 országból. 2014-ben Lengyelországban részvétel a tetraplegia sebészet elindításában. (6 műtét)

4.2. Betegtájékoztatás

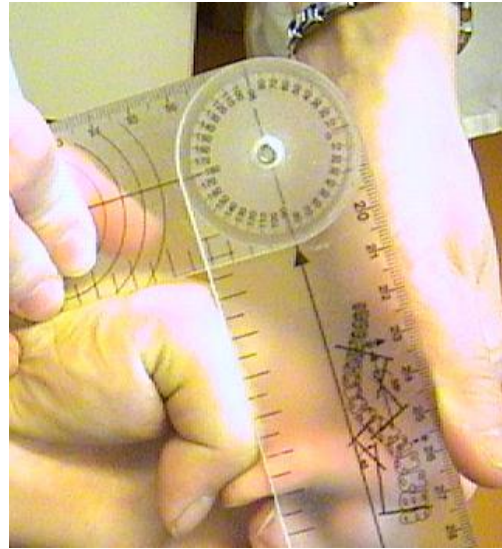

Valamennyi beteget írásban és szóban tájékoztattuk a műtéti beavatkozás részleteiről és a műtét utáni rehabilitációról (**I-II melléklet**).

4.3. Mérések, módszerek

Műtét előtt valamennyi betegnél elvégeztük a sensibilitás vizsgálatot, az ízületi mozgástartomány vizsgálatát és meghatároztuk a triceps és valamennyi könyök alatti izom erejét, kategorizáltuk a végtagokat a nemzetközi beosztásnak megfelelően.

4.3.1. A mozgástartomány vizsgálata

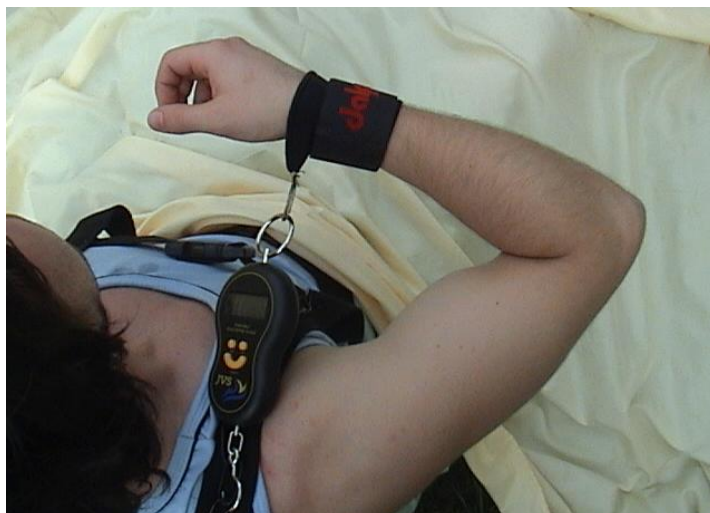Valamennyi betegnél szögmérővel elvégeztük műtét előtt és műtét után 6 hónappal az ujjak kisizületeinek, a csukló, a könyök és a váll passzív és aktív mozgástartományának vizsgálatát, fokokban megadva az eredményt (**4. ábra**).



4. ábra – Hüvelykujj MP ízületi mozgástartományának mérése szögmérővel

4.3.2. Könyöknyújtás ereje

A könyöknyújtás izometrikus erejét egy hordozható elektromos JVS mérőskálával (Jan Van Schendel Ltd, the Netherlands) történt. A horizontális könyöknyújtás méréskor a betegek ültek, a váll 90° -os abductió és 45° -os anteflexió helyzetben. A vertikális könyöknyújtás méréskor a kar teljes berotációs helyzetben volt. A beteg testére helyezett hevederhez (Mountex Ltd, Nyíregyháza, Hungary) rögzített JVS elektromos skálával mértük meg a könyöknyújtás izometrikus erejét 135° , 120° , 90° , 60° , 30° és 0° -os könyökhelyzetben (Turcsányi és Fridén 2010) (**5. ábra**). Az adott szögtartományban három akaratlagos izometriás erőt mértünk és közülük a legmagasabb értéket rögzítettük (Kirsch és mtsai 2000).



5. ábra – Az aktív könyöknyújtás erejének mérése a beteg testére rögzített heveder és JVS elektromos skála segítségével

4.3.3. Markolóerő

A markolás erejének méréséhez a Seahan Corporation Digi Hand Dynamométerét használtuk (**6. ábra**). Az eredményt Newton-ban adtuk meg. A markolást csak akkor mértük meg, ha a beteg képes volt markolni. Műtét előtt legtöbb beteg nem volt erre képes (Turcsányi és mtsai 2016).



6. ábra – Az aktív markolás erejének mérése Seahan Corporation Digi Hand Dynamométerrel

4.3.4. Kulcsfogás ereje


A kulcsfogás erejét Seahan Corporation Digi Pinch készülékével mértük meg (**7. ábra**). Az eredményt Newton-ban adtuk meg. Hasonló képen a markoláshoz, a kulcsfogást is csak akkor mértük meg, ha a beteg képes volt erre (Turcsányi és mtsai 2016).



7. ábra – Az aktív kulcsfogás erejének mérése Seahan Corporation Digi Pinch készülékkel

4.3.5. Hüvelyk- és mutatóujj nyitás vizsgálata

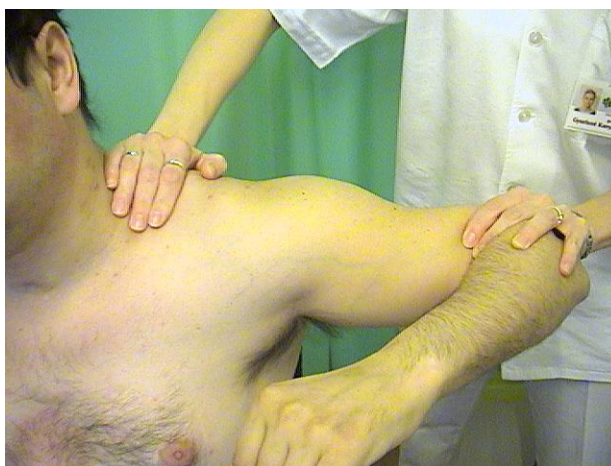A hüvelyk-és mutatóujj nyitási távolságát a mutatóujj körmének radialis szélétől a hüvelykujj körmének distalis ulnaris széléig terjedő maximális távolságban mértük centiméterben (**8. ábra**), gravitáció által hajlított csukló helyzetben. 0 cm-nek vettük a nyitási távolságot, ha a hüvelykujj ulnaris oldala érintette a mutatóujj radialis oldalát akár aktív vagy passzív csuklóflexió során (Fridén és mtsai 2011).



8. ábra – A hüvelyk-és mutatóujj nyitási távolságának mérése centiméter skálával EDM-APB ináthelyezés után

4.3.6. Izomerő vizsgálata manuálisan

Az izomerő vizsgálatát (MRC) hat pontos skáláján végeztük el (British Medical Research Council 1943) (**9. ábra**) (**2. táblázat**).



9. ábra – A deltaizom erejének manuális vizsgálata

4.3.7. House féle funkcionális teszt

A House féle funkcionális teszt egy betegek által is kitölthető szubjektív teszt, melyben a betegek a kézműtét után a kéz funkciójában történt változást pontozhatják a műtét előttihez képest. A teszt 31 mindennapi étellel kapcsolatos feladatra elvégzésére kérdez rá. A választási lehetőség: sokkal jobb (2 pont), jobb (1 pont), változatlan (0 pont), rosszabb (-1 pont), sokkal rosszabb (-2 pont). A szereshető maximális pontszám 62. (9. táblázat)

9. táblázat – NYAKI GERINCSÉRÜLTEK FUNKCIONÁLIS KÉRDŐÍVE

(House féle funkcionális teszt)

	(2)	(1)	(0)	(-1)	(-2)
	Sokkal jobb	Jobb	változatlan	rosszabb	Sokkal rosszabb
1. Higiéné, ápoltság					
Mosakodás					
Borotválkozás					
Fésülködés					
Fogmosás					
Körömvágás					
Vízcsap nyitás					
Zuhanyzás					
2. Étkezés					
Húsvágás					
Konzervnyitás					
Folyadéktöltés					
Eszközhasználat					
3. Öltözködés					
Felső végtag					
Alsó végtag					
4. Kommunikáció					

Telefonhasználat					
Kézzel írás					
Gépelés					
5. Háztartás					
Ételkészítés					
Ágyazás					
Mosás/ mosogatás					
6. Átszállás					
Autó					
Ágy					
Fürdőkád					
WC					
7. Kerekesszék					
Hajtás/irányítás					
8. Egyéb					
Kis tárgyak fogása					
Ajtónyitás					
Levélbontás					
9. Tevékenység					
Munkaképesség					
10. Mellék- tevékenység					
Szabadidős aktivitás					

4.3.8. statisztikai analízis módszere

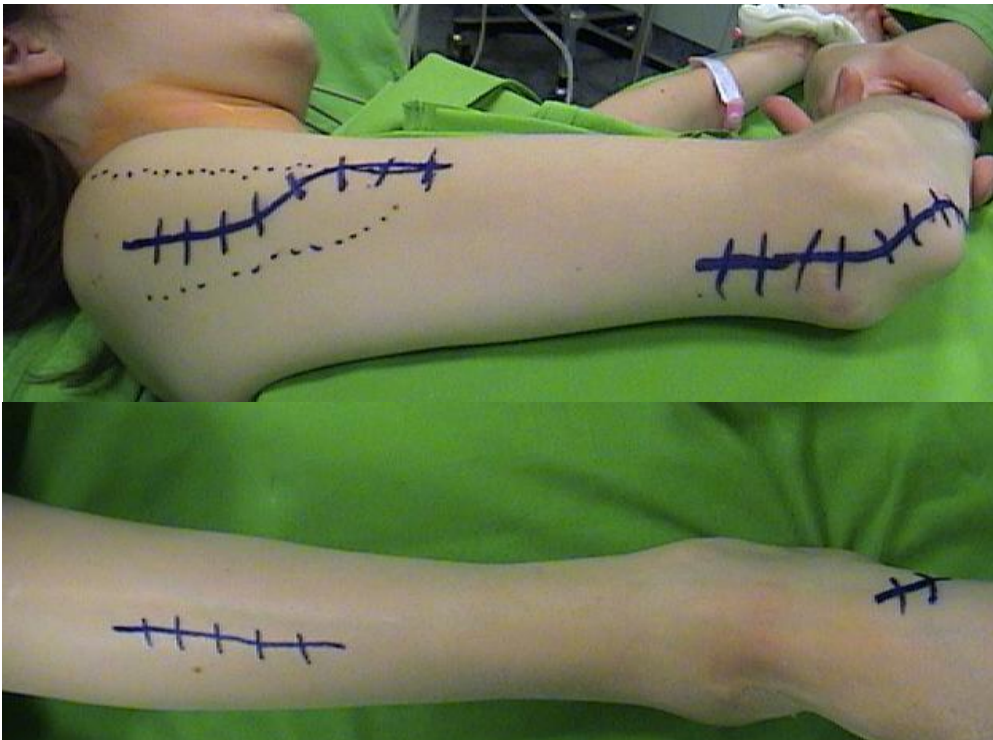
Az eredményt átlageredményben (SEM=Standard Error of Mean) adtuk meg.

A műtét előtti és utáni eredmények összehasonlítása a Student féle t-tesztel történt. A szignifikancia szint $p < 0.05$.

4.4. Sebészi technika

4.4.1. A könyöknyújtás helyreállítása módosított varrattechnikával

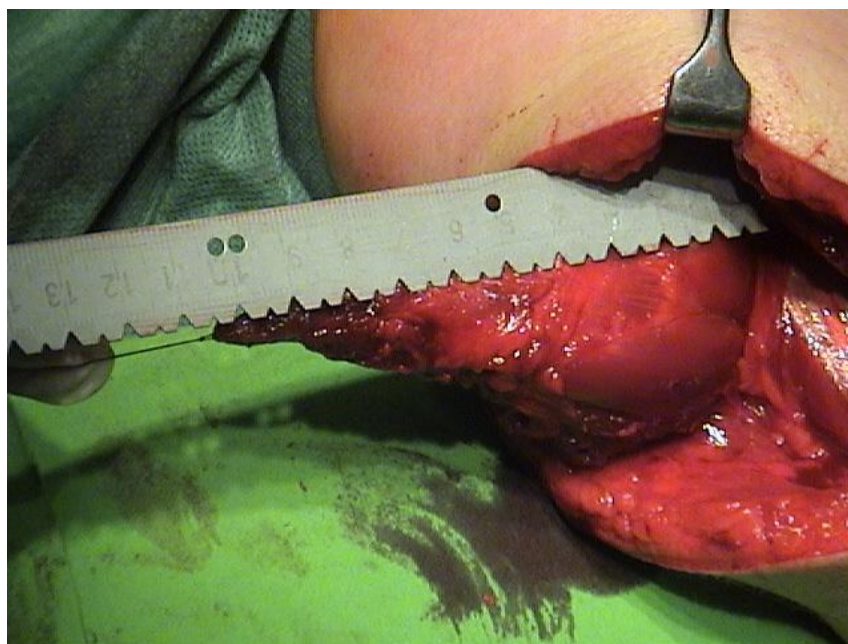A műtétet interscalenalis plexus érzéstelenítésben végezzük. Az interscalenalis részbe ultrahangos vezérléssel összesen 50 ml érzéstelenítőt (20 ml 0.5%-os Bucain, 10 ml 2%-os Lidocain és 20 ml 1%-os Lidocain) adunk. A vérzéscsillapítás céljából ezt még kiegészítjük a metszésvonalba (**10. ábra**) lokálisan beadott 10 ml 0.9% fiziológiás sóoldattal hígított vasoconstrictorral (0.1 mg adrenalin). A beteg karját abducáljuk és enyhén supináljuk a műtét során.



10. ábra – A bőrmetszések bejelölése a felkaron, proximálisan a PD feltárásához és distálisan az olecranon csúcshoz (felső ábra), a lábszáron a tibialis anterior íngraft kivételéhez (alsó ábra).

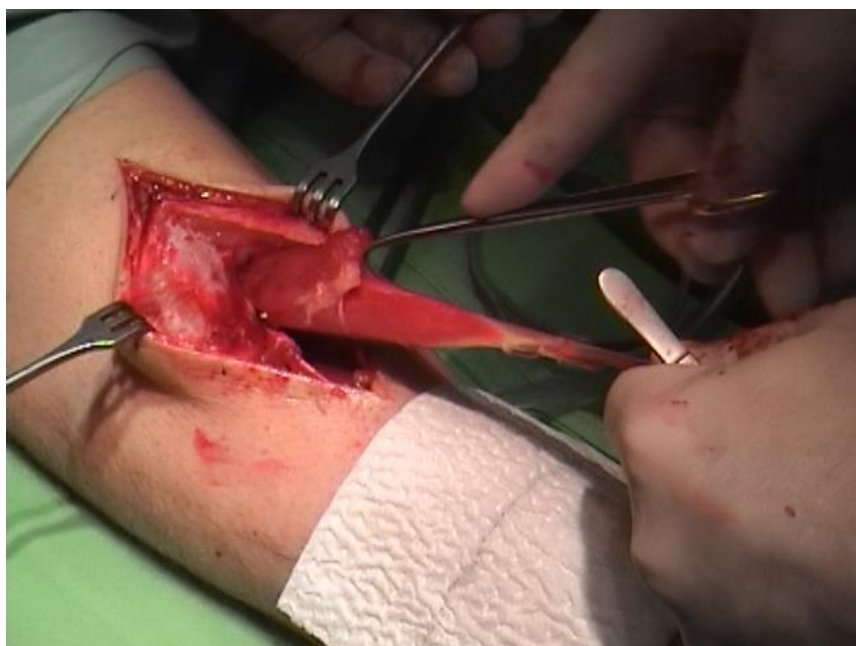S-alakú metszést ejtünk a deltaizom dorsalis szélén az izom humeruson levő tapadásáig. A deltaizom hátsó részét megkeresve az izom hátsó harmadát elválasztjuk a középsőtől (**11.**

ábra). Igyekszünk minél nagyobb aponeurosiszt és periosteumot megőrizni a hátsó delta-izomon. Preparálás közben figyelmet fordítunk az axillaris ideg és a radialis ideg épségére.



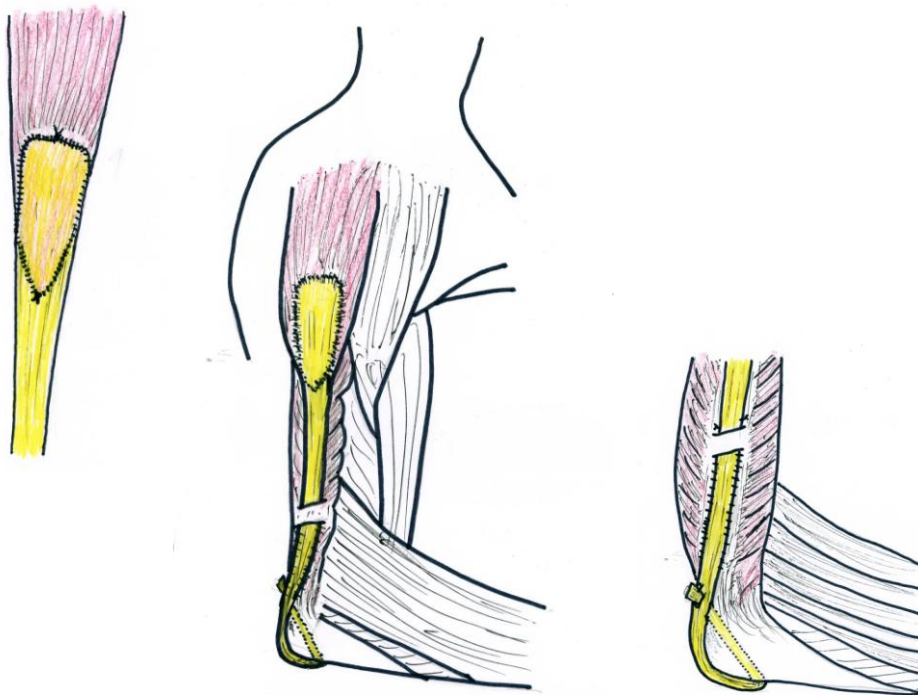
11. ábra – A deltaizom hátsó kötege (PD) leválasztva a humerusról.

A tibialis anterior íngraftot párhuzamosan egy másik team preparálja ki. Distalisan a tibialis anterior ínat leválasztjuk a tapadásáról, majd az ín-izom átmenetnél az ínat lefejtjük az izomról (**12. ábra**).

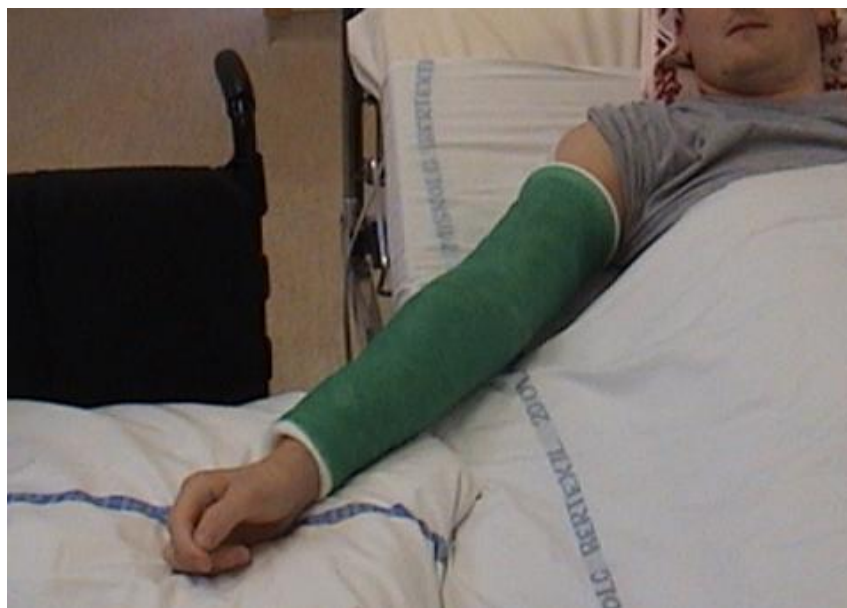

12. ábra – A kipreparált tibialis anterior izomról leválasztjuk az ínat.

Az íngraft proximális részét a PD aponeurosisához illesztjük és 7-8 cm hosszúságban 2/0 TiCron duplasoros tova futó varrattal side to side rögzítjük. A kar distalis részén az olecranra terjedően S-alakú metszésből tárjuk fel a tricepsín tapadását. A kar proximális és distalis metszése között subcutan alagútat hozunk létre. Fúróval az olecranon csúcson 5 mm átmérőjű alagútat képzünk. Az íngraft distalis végét a tricepsinon képzett nyíláson áthúzva végül az olecranonba fűrt csontos alagútban rögzítjük önmagához (**13. ábra**). Az izomfeszülés beállításakor a kart 60°-ban abdukált, a könyököt nyújtott helyzetbe hozzuk. Az izomfeszülést úgy állítjuk be, hogy kinyújtott könyök helyzetben az íngraft enyhén és 20°-ban hajlított könyöknél teljesen feszül. A bőrvarratot gyorsan felszívódó 4/0-s SafilQuick fonállal végezzük. A végtagot nyújtott könyök helyzetben, csuklóízületig érő hosszú gipszsinben rugalmas pólyával rögzítjük és a kart 30°-ban abdukáljuk (**14. ábra**) (Turcsányi és Fridén 2010).



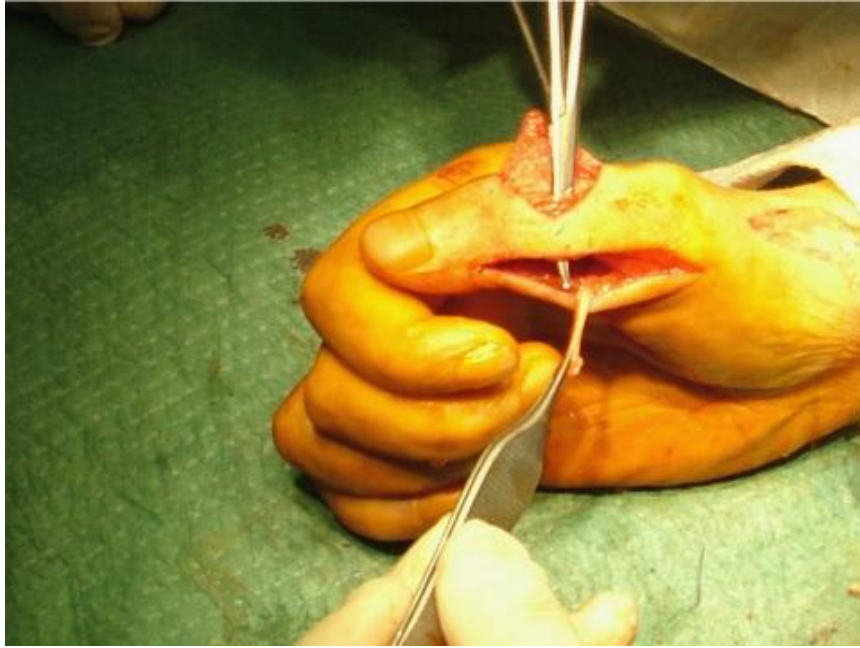
13. ábra – A módosított triceps rekonstrukció vázlatos rajza, baloldalon a PD aponeurosisra helyezett tibialis anterior íngraft, side-to-side tova futó, duplasoros 2/0-ás nem felszívódó varrattal 7 cm hosszan rögzítve, jobb oldalon az olecranonba fűrt alagútban átvezetett, önmagához rögzített tibialis anterior ín (Turcsányi és Fridén 2010).



14. ábra – Nyújtott könyökhelyzetben hosszú gipszben rögzített abdukált felkar.

4.4.2. Flexor pollicis longus-Extensor pollicis longus (FPL-EPL) distalis tenodesis

Mediolateralis metszést ejtünk a hüvelykujjon az IP ízületől distalisan kezdve az MP ízületig. A mediolateralis ér-ideg köteget megóvva a FPL inhüvelyt megnyitjuk. A FPL radialis felét vagy harmadát leválasztjuk a tapadásáról, maximálisan behajlítjuk az IP ízületet, hogy maximális ínhozst nyerhessünk. Ezt a leválasztott ínreszletet proximal irányban áthúzzuk az A2 gyűrűn. Az IP ízület fölött dorsalisán V-alakú metszést ejtünk és feltárjuk az extensorínat. A FPL ulnaris részét a helyén hagyjuk és a radialis részét subcután csatornán keresztül a hüvelykujj dorsalis részére mobilizáljuk (**15. ábra**). Az extensor inon kis nyílást ejtünk és a FPL nyelezett ínreszletét áthúzzuk a nyíláson és csomós 4/0-s TiCron öltéssel az extensor ínhöz rögzítjük ideiglenesen. Ugyanekkor V-alakú metszést ejtünk a csukló alkar határán palmarisan és a FCR inat ulnarisan tartva feltárjuk a FPL inat 6-8 cm hosszan, előkészítve a későbbi BR transferre. Meghúzzuk a FPL inat, miközben beállítjuk az IP ízületben a kb 20-30° közötti flexiót és tesztöltéssel rögzítjük a FPL in csíkot az extensor ínhöz, vigyázva, nehogy túl feszesre állítsuk be a FPL csíkot, mert a FPL húzásakor az IP ízületben extensio jön létre. Az IP ízület megfelelő beállítása után a FPL ín csíkot 4 db. dupla hurkos 4/0-s TiCron öltéssel az extensorhoz rögzítjük (Mohammed és mtsai 1992).

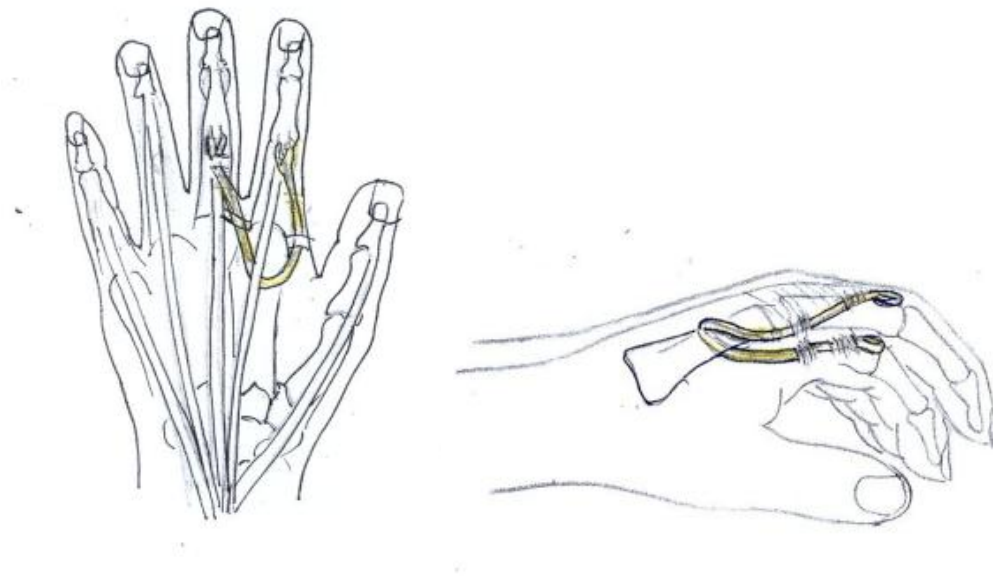


15. ábra – Felezett FPL ín distalis végének áthelyezése az EPL ínhöz.

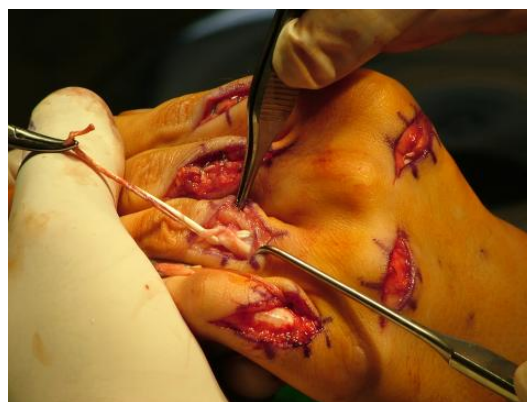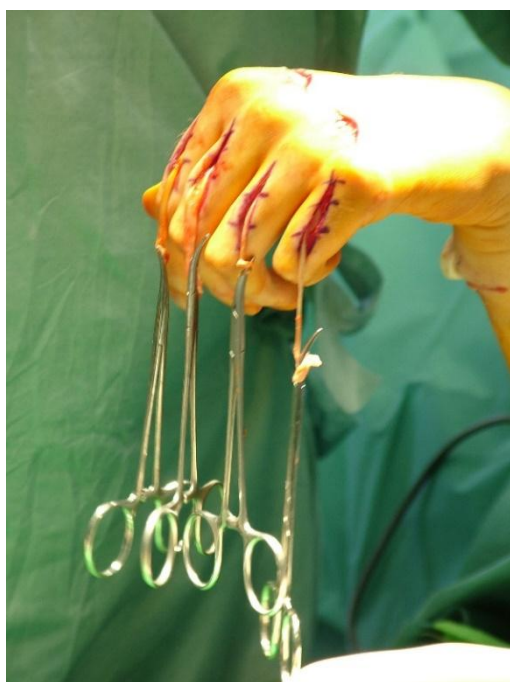
4.4.3. Interosseus funkció rekonstrukciója passzív tenodesissel House szerint (1992)

Az interosseus funkció rekonstrukciójához a gyűrűsujj felületes hajlítóinát (m.flexor digitorum superficialis) használjuk fel (McCarthy és mtsai 1997). Az FDS IV inat a PIP ízület magasságában leválasztjuk a tapadásáról és hosszanti irányban megfeleztve a csukló hajlító oldalán levő feltáráson át proximál irányba húzzuk és leválasztjuk az izomról. Az eltávolított FDS IV inat hosszanti irányban megfeleztjük. Egy-egy ferde metszést ejtünk a hosszú ujjak alapperc dorsalis oldalán és egy-egy harántmetszést a II és IV metacarpusnyak dorsalis oldalán. Az MP ízületet 60°-os flexiós helyzetbe állítjuk és az első FDS íncsíkot a mutatóujj alapperc radialis oldalán subcután alagúton keresztül proximál irányba vezetjük az első interosseus dorsalis csatornán át a II metacarpusnyakán át az EDC és az EIP alatt ulnar felé, majd distal irányban a lumbricalis csatornán keresztül az intermetacarpalis szalagok alatt a középső ujj extensor inához (**16. ábra**). A graft feszességét úgy állítjuk be, hogy az MP ízületet 60°-os flexiós helyzetbe állítjuk és a PIP ízületet maximálisan kinyújtjuk majd a graftot 4/0-s TiCron öltésekkel rögzítjük, 2 öltéssel az extensorín lateralis és 2 öltéssel a centrális szárhoz. A FDS másik felét ugyanígy használjuk fel a gyűrűs és a kisujjon (**17. ábra**). A PIP ízületi extenziót a te-

nyérbe helyezett 3 cm átmérőjű rugalmas pólyával védjük a műtét hátralevő részében (Fridén és mtsai 2011).



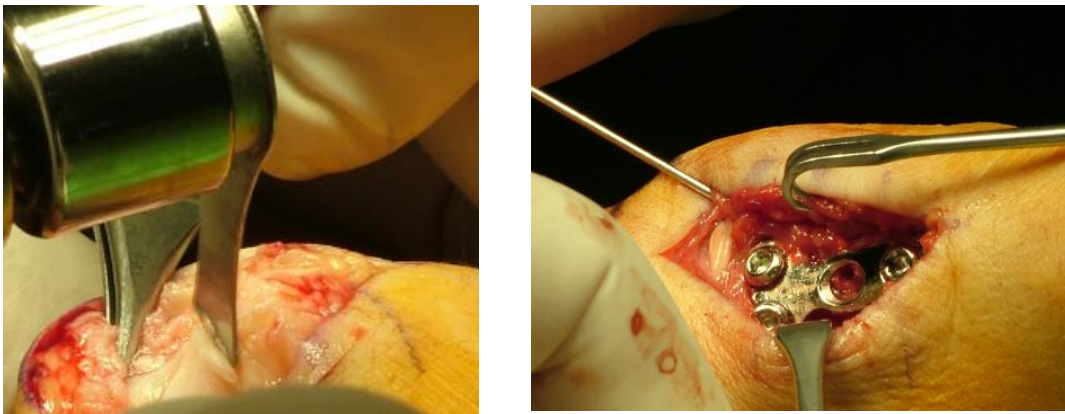
16. ábra – House féle intrinsic tenodesis. A szabad íngraft a mutató és középső ujj lumbricalis csatornáján keresztül átvezetve, proximalisan a II metacarpus nyakára feltámaszkodva és distalisan az extensor ín lateralis részéhez rögzül.



17. ábra – A House féle intrinsic tenodesis kiterjesztve mind a négy hosszú ujjra.

4.4.4. Hüvelykujj CMC ízületének arthrodesise

A hüvelykujj nyeregizülete fölött dorsalisán hosszanti bőrmetszést ejtünk és a metszést distalisán kiterjesztjük az I. metacarpus közepéig. A nervus radialis bőrágait megkímélve feltárjuk a nyeregizületi tokot és hosszanti irányban megnyítjuk. Az ízfelszíneket oscillációs fűrészszel porctalanítjuk. Különös módon ügyelni kell az ízületi szögekre. A 30°-os szabályt alkalmazzuk: 30°-os abductio, 30°-os extensio és 30°-os pronatio a hüvelykujjbegy volaris felszínén. A hüvelykujjbegy ebben a helyzetben éri el optimálisan a mutatóujj radialis részét kulcsfogáskor (Fridén és mtsai 2011). Úgy kell elvégezni a CMC ízületi arthrodesist, hogy ne legyen szükség a rögzítő fémek eltávolítására. Mi T-alakú 5 lyukú Synthes minilemezt használunk 2.7-es csavarral (**18. ábra**).



18. ábra – Az I. CMC ízület arthrodesise. Az ízfelszín porctalanítása után a hüvelykujjat 30°-os abductio, 30°-os extensio és 30°-os pronatio helyzetben állítjuk be és mini T-lemezzel, 2.7-es csavarokkal rögzítjük.

4.4.5. A hüvelykujj aktív hajlításának helyreállítása

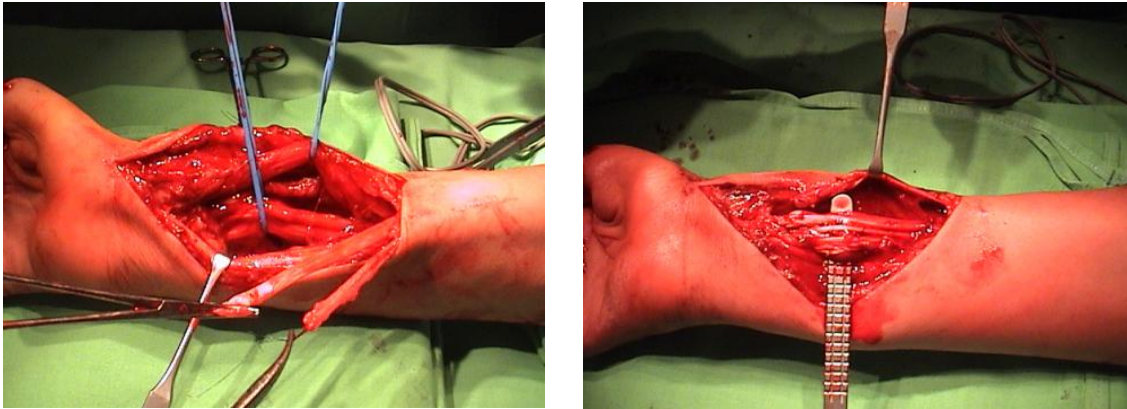
A musculus brachioradialis áthelyezése a musculus flexor pollicis longus ínra

A csukló és az alkar voláris felszínén V-alakú metszést ejtünk, a BR inat leválasztjuk a processus styloideus radii-ről és proximál irányban oldjuk az összeköttetéseket, ügyelve a n. radialis bőrágára. Egészen addig mobilizáljuk az izmot, amíg az izom amplitúdója legalább 4 cm lesz. (Fridén és mtsai 2011). A BR inat a FPL-hoz egy tág subcután alagúton keresztül juttatjuk el és ideiglenesen rögzítjük.

4.4.6. Az aktív markolás helyreállítása

A musculus extensor carpi radialis longus ín áthelyezése a musculus flexor digitorum profundus II-IV ínakra

Az ECRL inat a II metacarpus bázisa fölött ejtett harántmetszésből tárjuk fel. Mind az ECRL, mind az ECRB inat látótérbe hozzuk, hogy nehogy véletlenül az ECRB inat válasszuk le az ECRL helyett (Fridén és mtsai 2011). A leválasztott ECRL inat proximál irányba mobilizáljuk és ugyanazon a subcután csatornán húzzuk át, mint a BR inat és ideiglenesen a FDP inakhoz rögzítjük későbbi izomfeszülés beállításáig (**19. ábra**).



19. ábra – A radiusról leválasztott BR inat a FPL ínra, a II. metacarpus bázisáról leválasztott ECRL inat a FDP II-IV ínakra rögzítjük side-to-side módszerrel 5 cm hosszan.

4.4.7. A hüvelykujj passzív nyújtásának helyreállítása

A musculus extensor pollicis longus ín tenodessise

Az EPL inat a csukló feszítő oldalán ejtett V-alakú metszésből tárjuk fel. Megnyitjuk a 3. dorsalis compartment és az EPL inat leválasztjuk a musculo-tendinosus átmenetnél az izomról majd a leválasztott inat előhúzza megkerüljük az abductor pollicis longus inat a csukló magasságában majd ideiglenesen a dorsalis fasciához rögzítjük neutralisan beállított csukló helyzetben. Ezt követően a csuklót passzívan 50°-ig behajlítjuk, hogy meg-

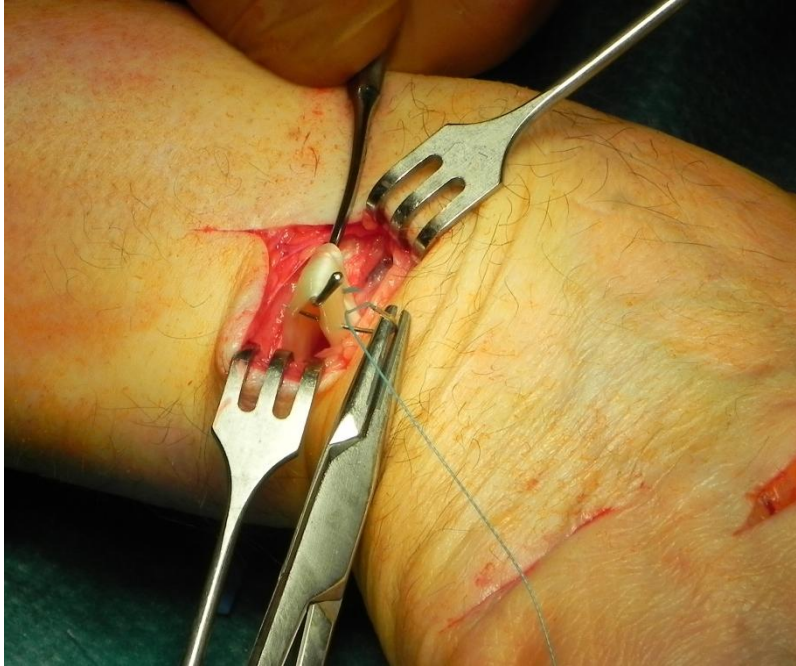győződjünk arról, hogy elegendő-e a hüvelykujj radialis abductiója és extenziója, amely 4-5 cm távolságot jelent a hüvelykujjbegy és a mutatóujj között. Ha beállítottuk az kívánt nyitást a hüvelykujjon passzív csuklóflexió során, az EPL ín rögzítését 5 cm-es ín-fascia 3/0 TiCron tova futó varrattal véglegesítjük. Ebben a műtéti szakaszban állítjuk be a donor-recipiens izmok feszülését. A FPL ín feszülését úgy állítjuk be, hogy a BR ín distalis vége körülbelül az eredeti hosszúságnál legyen, amikor is maximálisan nyújtott könyöknél és neutrális helyzetű csuklónál a hüvelykujj ráfeszül a mutatóujjra és 90°-ban hajlított könyöknél csak lágyan érinti. Az ínvarratot úgy végezzük, hogy a BR inat áthúzzuk a FPL inon ejtett nyíláson át és ezt követően 3/0 TiCron fonállal side-to-side duplasoros tova futó varrattal 5 cm hosszan egymáshoz rögzítjük az inakat mindkét oldalon.

Az ujjhajlítást az ECRL innal aktiváljuk. A donor izom inát a II-III-IV FDP inakhoz rögzítjük az ujjbegyeket 2-3 cm-re beállítva a tenyértől. Az ECRL inat ferdén a 3 FDP inhoz rögzítjük egyenként 5 cm-es átfedéssel, normal ujjkaszkádot beállítva. A rögzítésből kihagyjuk a FDP V. inat.

4.4.8. A csukló radialdeviatiójának csökkentése

A musculus extensor carpi ulnaris ín tenodesise

Ívelt metszést ejtünk az ulna fej fölött. A n. ulnaris bőrágait megvédve hosszanti irányban megnyitjuk a VI. extensor csuklyát és feltárjuk az ECU inat. Ínhorgot használva előemeljük az inat, az asszisztens a csuklóizületet maximális ulnardeviációba hozva, ami általában 40°, és az előemelt inon 2 cm szakaszon hurkot képzünk, majd 2/0 TiCron fonállal 3 darab U-öltéssel véglegesítjük a hurkot (**20. ábra**). A képzett hurkot visszahúzzuk az in hüvelybe és ide is egy öltéssel rögzítjük, megakadályozva, hogy előemelkedjen. A műtét végén rövid volaris gipszsint helyezünk fel, az alkar pronatios, a csukló neutrális flexiós-extenziós és maximális ulnardeviációs helyzetbe állítva, míg a hüvelykujj abducalva és enyhén extendálva, az ujjak az MP izületben 45°-ban hajlítva, a PIP izületek teljesen nyújtva. A könyök és a vállizület szabadon mozgatható.

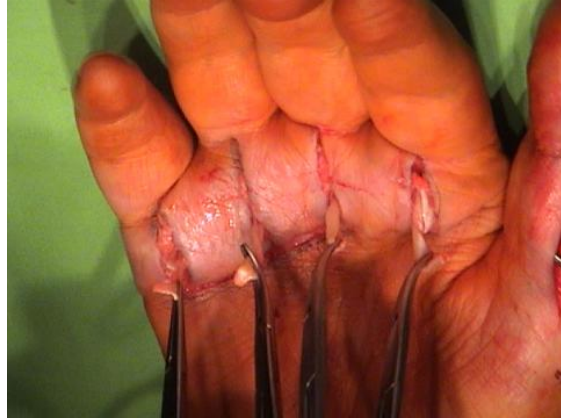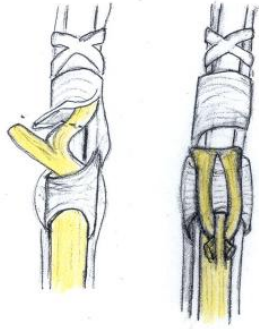


20. ábra – ECU tenodesis. Az ECU ínat előemeljük, a csuklóizületet maximális ulnardeviációba hozva az ínon hurkot képzünk és U-öltésekkel véglegesítjük a hurkot.

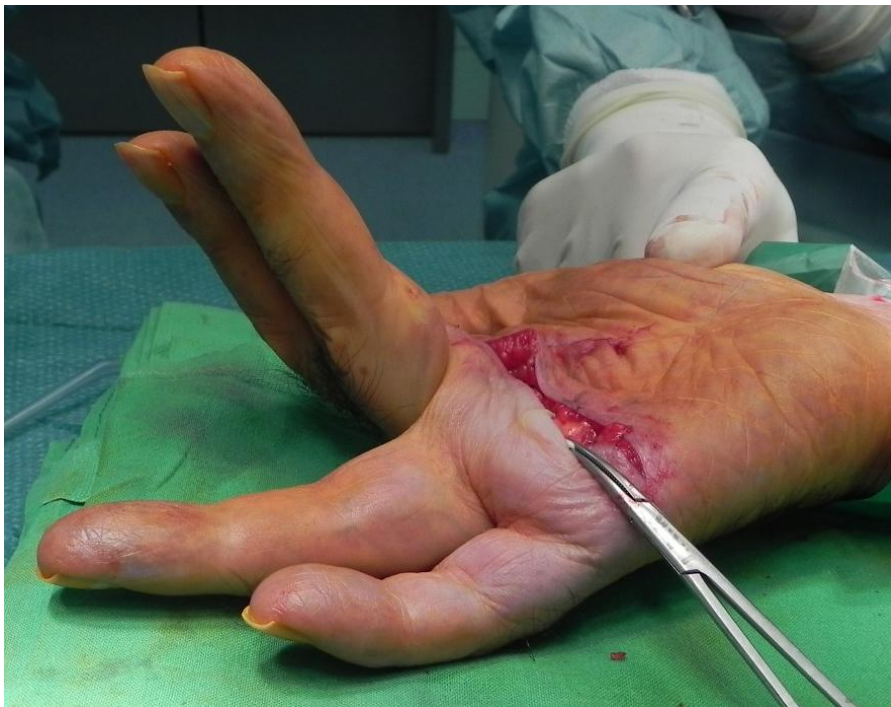4.4.9. Egyéb műtéti eljárás a kéz intrinsic funkciójának pótlására

A kéz MP ízületi flexiójának helyreállítása: Zancolli féle lasszó plasztika

A tenyéren négy hosszanti metszést ejtünk a II-V MP ízületek magasságában. Valamennyi neurovascularis köteget látótéren hozzuk és eltartjuk. A hajlítóínhüvelyeket és az A1 gyűrűt szabaddá tesszük. Distalisan az A2 gyűrűt felkeressük és proximálisan megnyitjuk. A felületes hajlítóin mindkét szárát átvágjuk és proximal irányba húzzuk, megkerülve az A1 gyűrűt (**21. ábra**). Neutralis csukló helyzetben az MP ízületet 60°-ig behajlítjuk, a felületes hajlítóinat feszesre húzva, önmagához 4/0 TiCron fonallal 4 csomós öltéssel rögzítjük (Zancolli 1974), (**22. ábra**). A bőrt 4/0 SafilQuick csomós öltésekkel egyesítjük.



21. ábra – Zancolli féle lasszó plasztika. A hosszú ujjak felületes hajlítóinait a PIP ízület magasságában leválasztjuk és az A1 gyűrűt megkerülve, az íncsonkot megfelelő feszüléssel meghúzva önmagához vissza varrjuk. A jobb oldali fotón a leválasztott és előhúzott felületes hajlítóin csomkok látszanak.

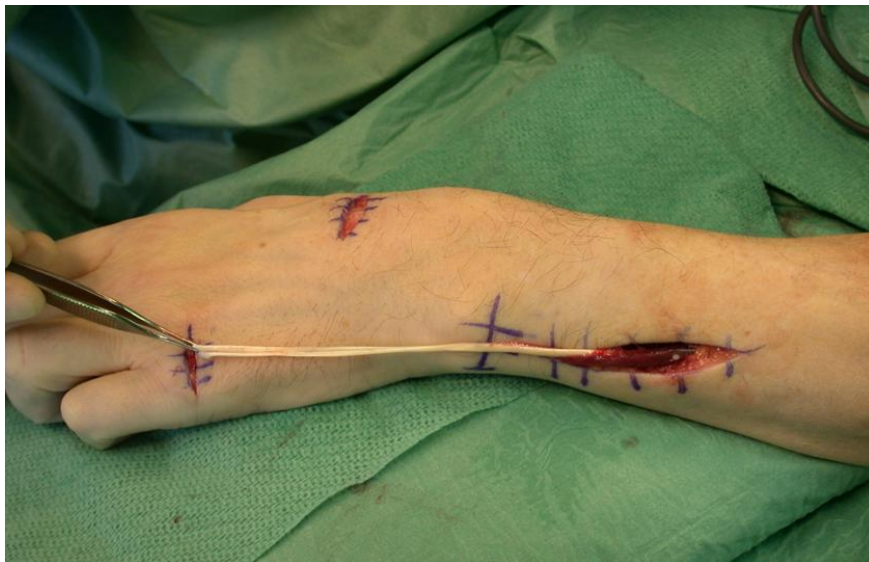

22. ábra – A mutató és a középső ujjon Zancolli lasszó plasztika után az MP ízületben flexio jön létre. A gyűrűs és kisujj még a plasztika befejezése előtt, az MP ízületek még nyújtva.

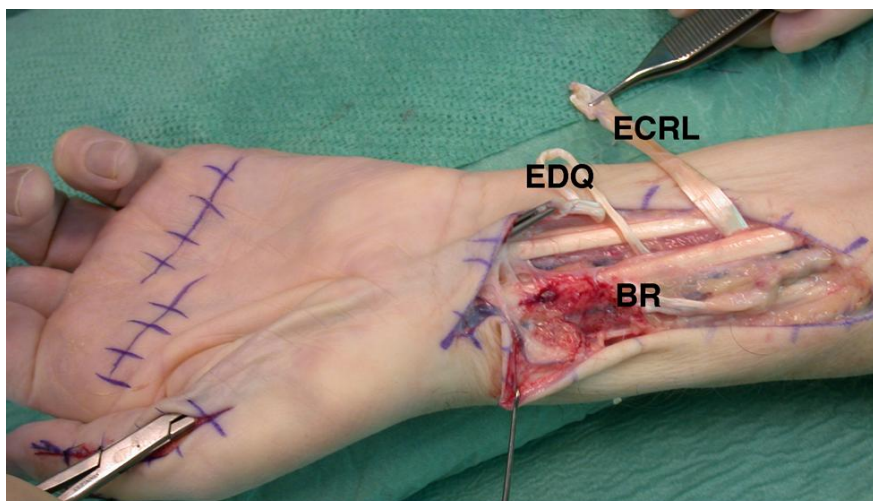
4.4.10. A hüvelykujj aktív abductiójának helyreállítása

A musculus extensor digiti minimi ín áthelyezése a musculus abductor pollicis brevis ínra (EDM-APB áthelyezés)

Az EDM ín distalis végét az V. metacarpus fej fölött ejtett ferde metszésből tárjuk fel. Külön metszést ejtünk a processus styloideus ulnae-től distalisan és szétválasztjuk az EDM és EDC közötti összeköttetést. Az alkar középső harmadában dorso-ulnarisan kis hosszanti metszést ejtünk, az extensor fasciát behasítjuk és az EDM ínat megkeressük és előhúzzuk (**23. ábra**). Az interosseus membránt (IOM) a pronator quadratus szélétől 2-3 centiméterre megnyitjuk és 1x1.5 cm-es nyílást alakítunk ki, megkímélve az interosseus membran elülső és hátsó ér-idegkötegét. Áthúzzuk az EDM ínat az IOM nyílásán keresztül és subcután a thenar izmokhoz vezetjük a flexor carpi radialis (FCR) ínat ulnarisan megkerülve. Az EDM ínat az APB tapadásához helyezzük (**24. ábra**). Az izomfeszüléstűgy állítjuk be, hogy a hüvelykujj végperc éppen érintse a mutatóujj proximalis interphalangealis ízületét (Fridén és mtsai 2011).



23. ábra – Proximálisan nyelezett EDM (Fridén és mtsai 2011)



24. ábra – A membrana interossea-n képzett nyíláson keresztül a volaris oldalra húzott EDM ínat subcutan a thenar izmokhoz vezetjük és az APB tapadásához rögzítjük (Fridén és mtsai 2011).

4.4.11. ABC módszer: a markolás, a kulcsfogás, elengedés és az intrinsic funkció helyreállítás egy ülésben

Az együlétes markolás, kulcsfogás és elengedés rekonstrukciós műtétje (**10. táblázat**) során az előbbieken ismertetett műtéti eljárások közül hét műtétet egymás után végzünk el a következő sorrendben:

- 1/ FPL-EPL tenodesis: Split thumb tenodesis (split flexor pollicis longus-extensor pollicis longus distal thumb tenodesis)
- 2/ interosseus funkció rekonstrukciója passzív tenodesissel House szerint
- 3/ a hüvelykujj CMC ízületének arthrodesise
- 4/ BR a FPL-hoz áthelyezés
- 5/ ECRL a FDP II-IV-hez áthelyezés
- 6/ EPL tenodesis
- 7/ ECU tenodesis

10. táblázat – Az együlékes markolás, kulcsfogás és elengedés rekonstrukciós műtétjének algoritmus (Fridén és mtsai 2011)

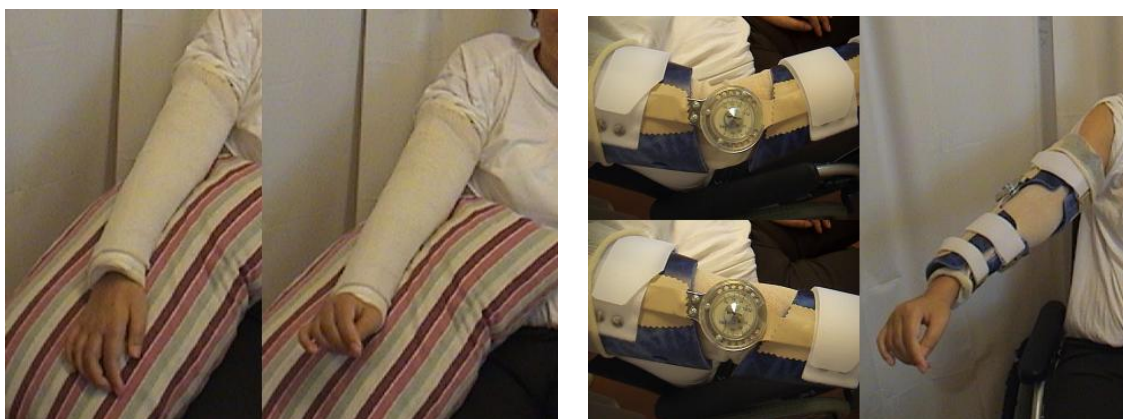ABC-módszer					
(Alphabet procedure: Advanced Balanced Combined Digital Extensor Flexor Grip)					
szám	műtét	típusa	motor	funkció	hatás
1	FPL-EPL	tenodesis	aktív (BR)	IP stabilizálás	IP hyperflexio megelőzés
2	House-intrinsic	tenodesis	passzív	interosseus	ujjak nyújtása
3	I CMC	arthrodesis	-	CMC stabilizálás	kulcsfogáskor stabilizás
4	BR-FPL	ínáthelyezés	aktív (BR)	hüvelykujj flexio	kulcsfogás
5	ECRL-FDP II-IV	ínáthelyezés	aktív (ECRL)	ujjak flexiója	markolás
6	EPL-tenodesis	tenodesis	passzív	hüvelykujj extensio	elengedés
7	ECU-tenodesis	tenodesis	passzív	megakadályozza a radialdeviatiót	kézfunkció balanszirozása

4.5. Posztoperatív rehabilitáció

4.5.1. Módosított varrattechnikával helyreállított tricepsfunkció rehabilitációja

A műtétet követően a végtagot nyújtott könyök helyzetben, csuklóizületig érő hosszú gipszsinben rugalmas pólyával rögzítjük. A kart 30°-ban abdukáljuk és igyekszünk ezt a helyzetet megőrizni 6 héten át. A beteg kiültetésekor a hónalj és az alkar alá kispárnát helyezünk vagy a Fridén által javasolt felkari pihentető ortézist alkalmazzuk, mely megakadályozza a felkar adductióját (Fridén és mtsai 2000) (**25. ábra**). A könyök három héten át nyújtva van, eközben a csuklóizületben aktív tornát kezdünk, a deltaizmot csak izometriásan tornáztatjuk. A harmadik hét végén a gipszint eltávolítjuk és felhelyezzük


a csuklós felkari ortézist 15° flexiót engedélyezve (**25. ábra**). A könyök mozgásterjedelmét hetente 15° -val növeljük. A 4. hét végén a csuklóízületre 0.5 kg-os felcsatolható súlyt helyezünk, és ennek segítségével végezzük az aktív könyöknyújtást horizontális síkban (Turcsányi és Fridén 2010). A súlyt a beteg által érzett feszülés mértékétől (biofeedback) fokozatosan növeljük. A hetedik héten elkezdjük, kezdetben súly nélkül, majd 0.5 kg-os súllyal az aktív könyöknyújtást a verticalis síkban. A felkari adductió csak a 3. hónaptól engedélyezett. A 3 hónap közepén az ortézist eltávolítjuk



25. ábra – Nyújtott könyökhelyzetben, hosszú gipszben rögzítjük a kart 3 hétre. Ez alatt az idő alatt a vállat abdukát helyzetben tartjuk és a kart pihentető párnára helyezük. A szabadon maradt csuklóízületet aktívan tornáztatjuk (bal oldali ábra) negyedik héten a gipszet eltávolítjuk és csuklós felkari ortézist helyezünk fel 10 hétre. Hetente 15° -val növeljük a mozgásterjedelmet (jobb oldali ábra).

4.5.2. ABC módszer utáni rehabilitáció

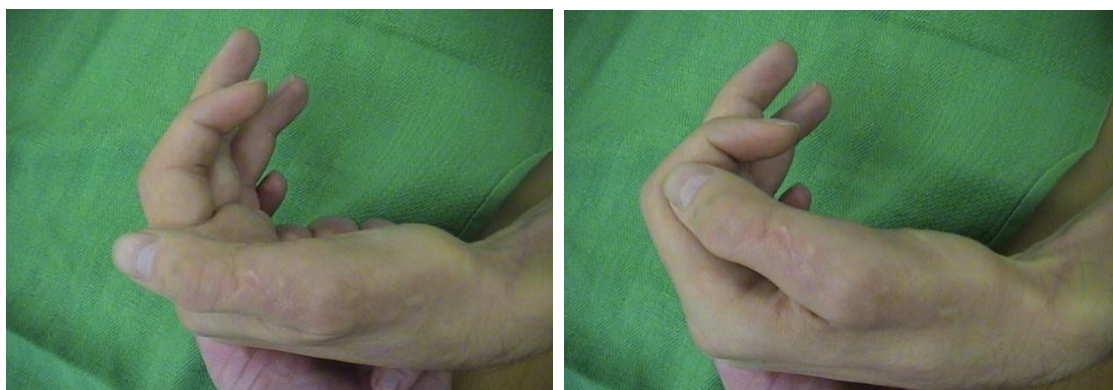
A postoperatív első nap a kötéscsere után elkészítjük a pihentető ortézist gipszből. Ezután naponta 2-3 alkalommal eltávolítjuk a gipszet és a betegnek megtanítjuk, hogyan aktiválja a rekonstruált izmot és a passzív tenodesist (**26. ábra**). Ez a korai torna csökkenti az ödéma képződést, a letapadást és segít megőrizni a donor izom erejét. A postoperatív harmadik napon a beteg elhagyhatja a kórházat, ellátjuk írásos és szóbeli utasításokkal, hogyan folytathatja otthon a kórházban elkezdett gyakorlatokat. A harmadik hét után a beteget ismét felvesszük öt napra irányított torna céljából. Ez a torna magában foglalja a beteg számára egyénileg összeállított tornát és a beteg hétköznapi életében szükséges feladatok ellátását.



26. ábra – A műtét utáni nap rögtön elkezdjük az irányított kéztornát, hangsúlyt fektetve az áthelyezett izmok aktiválására és a csukló feszítőerejének megőrzésére. Az áthelyezett izmok aktiválásánál kezdetben a csuklót neutralis helyzetben rögzítjük, kikapcsolva ezzel a szinergista mozgást a csukló és az ujjak között.

4.5.3. A hüvelykujj aktív abductiójának helyreállítása utáni rehabilitáció

Valamennyi betegnél ugyanazt a kétszakaszos posztoperatív kezelést alkalmazzuk. Az első szakasz az első posztoperatív napon kezdődik, ekkor még csak arra fektetjük a hangsúlyt, hogy a beteg felismerje, hogyan tudja aktivizálni az áthelyezett izmokat, hogyan tud markolni, hogyan tudja a hüvelykujjával a kulcsfogást kialakítani. A hüvelykujj palmar abductiójának gyakorlása a kisujj passzív nyújtásával történik. A torna után a gipszint visszahelyezzük. A második szakasz a 4. héten kezdődik. Ekkor a korábbi torna mellett már ergotherápiás gyakorlatokat is végzünk, melybe beépítjük az új kéz-funkciót, felkészítve a beteget a mindennapi életre (**27. ábra**).



27. ábra – A hüvelykujj palmar abductiójának gyakorlása

5. Eredmények

5.1. Tricepsfunkció helyreállítása utáni eredmények

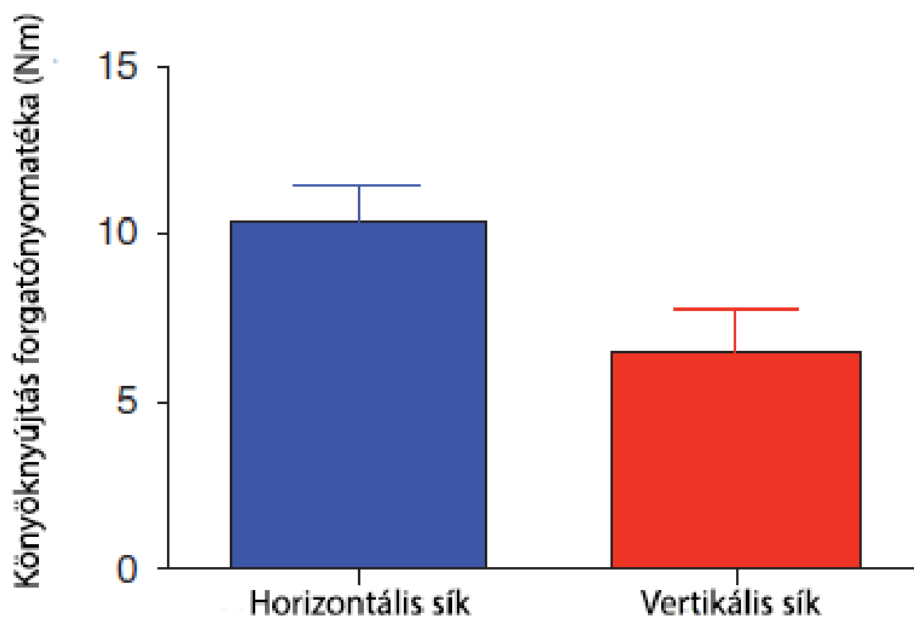
A tanulmányban 10 tetraplegiás beteg 15 felső végtagján végeztünk tricepsfunkció helyreállítást módosított varrattechnikával. Az aktív könyöknyújtás mozgásterjedelme műtét után átlagosan 132° (120°-140°) volt. Két betegnél a műtét előtt 30°és 40°-os flexiós kontraktúra maradt vissza széria gipsz kezelés ellenére is, de a könyöknyújtás rekonstrukciója után hat hónappal már nem észleltünk extenziós elmaradást a könyökizületben. Műtét után a könyöknyújtás ereje 5 MRC volt 3 esetben, 4+ MRC volt 4 esetben, 4 MRC volt 7 esetben és 3 MRC volt 1 esetben (**11. táblázat**). Valamennyi beteg a gravitációval szemben fel tudta emelni a karját (**28. ábra**). Horizontális síkban a könyöknyújtás átlagos ereje 10.4 (1.68-12.93) Nm (SEM 1.0) volt, ez szignifikánsan nagyobb, mint a vertikális síkban mért 6.5 (1.73-10.56) Nm (SEM 1.2), ($p < 0.001$) (**29. ábra**). A könyöknyújtás ereje fokozatosan növekedett, amint a könyöknyújtási szög 90° fölé emelkedett. Ez érvényes volt horizontális és vertikális síkban is. A könyöknyújtási erő legnagyobb növekedése 120-135° között volt (**30. ábra**).

11. táblázat – PD-Tr műtéten átesett betegek alapadatai

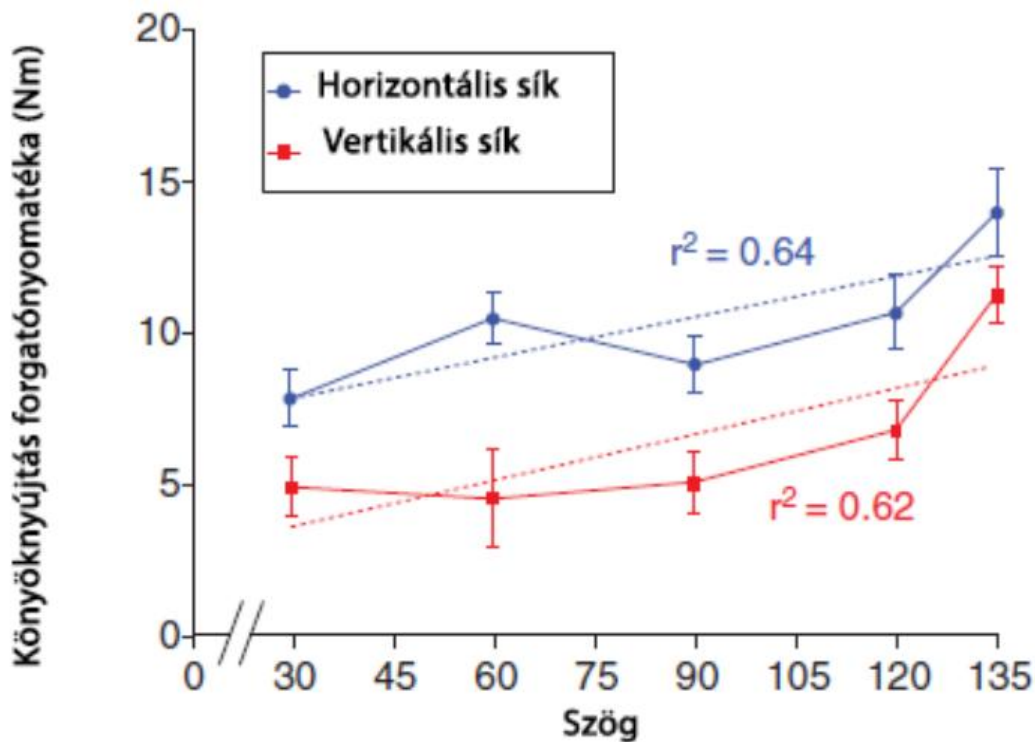
eset	IC csoport	preoperatív könyöknyújtási erő (MRC)	PD erő (MRC)	utánkövetési idő (hónap)	postoperatív könyöknyújtási erő (MRC)
1	OCu 4	1	5	19	4
1	OCu 3	1	5	12	4
2	OCu 3	1	5	10	4
2	OCu 4	1	5	14	4
3	OCu 4	1	5	12	4
3	OCu 5	1	4	5	4
4	OCu 4	1	5	6	5
5	OCu 4	1	5	6	4+
6	OCu 3	1	5	14	4+
6	OCu 4	1	5	18	4+
7	OCu 4	1	5	13	4+
7	OCu 4	1	5	8	5
8	OCu 4	2	5	5	5
9	O 1	1	3	12	3
10	OCu 4	1	4	5	4



28. ábra – A PD-Triceps rekonstrukciós műtétek után fél évvel valamennyi beteg ki tudta nyújtani a könyökét gravitációval szemben. Több beteg a csuklójára csatolt súlyokkal is képes volt ezeket a mozgásokat elvégezni.



29. ábra – Izometriás könyöknyújtási erő átlagos értékei (SEM) különböző síkokban mérve PD-Tr (posterior deltooid to triceps transfer) rekonstrukciós műtét után (Turcsányi és Fridén 2010).



30. ábra – Maximális izometriás erő (n=9) a könyök különböző flexiós szögeinél vonalas grafikonon ábrázolva. Látható, hogy a maximális könyöknyújtási erő a maximálisan behajlított könyöknél érhető el, függetlenül a síkaktól.

(Turcsányi és Fridén 2010).

5.2. ABC módszer utáni eredmények

Huszonöt betegen történt ABC módszerrel rekonstrukciós kézműtét, egy ülésben kialakítva az aktív markolást (**31. ábra**) és kulcsfogást (**32. ábra**), valamint az ujjak passzív nyújtását. A rekonstrukciós műtét után a markolóerő átlagosan 64 N (30-140 N) (SEM 0.69), a kulcsfogás ereje átlagosan 28.4 N (4-58 N) (SEM 0.36) volt, a mutató és hüvelykujj nyitási távolsága átlagosan 5.8 cm (0-11 cm) (SEM 0.65) (**12. táblázat**). A szignifikancia szint $p < 0.05$.



31. ábra – A kéz aktív szorító ereje a rekonstrukciós műtét után láthatóan megnövekedett. A bal felső fotón a rekonstrukciós műtét előtti állapot látható.



32. ábra – Aktív kulcsfogás a kéz rekonstrukciós műtétje után.

12. táblázat – ABC módszerrel operált tetraplegiás betegek adatai

nem	IC csoport	postoperatív markolás (N)	postoperatív kulcsfogás (N)	postop. nyitás (cm)
férfi	OCu 4	140	58	6.5
férfi	OCu 4	30	53	5.7
férfi	OCu 4	70	36	5.0
nő	OCu 4	60	26	5.8
férfi	OCu 4	62	30	7
nő	OCu 4	61	30	4
férfi	OCu 4	40	18	8
nő	OCu 4	60	4	6.5
nő	OCu 4	60	21	7
férfi	OCu 4	40	12	3
férfi	OCu 4	50	30	2
férfi	OCu 4	100	30	6
nő	OCu 4	40	10	3
férfi	OCu 4	60	20	6
férfi	OCu 4	100	38	0
férfi	OCu 4	70	35	11
nő	OCu 4	70	30	7
férfi	OCu 5	50	20	6
férfi	OCu 4	70	30	7
férfi	OCu 5	40	30	7
férfi	OCu 5	40	20	5
férfi	OCu 5	40	20	7
férfi	OCu 4	80	30	7
férfi	OCu 4	100	50	5
férfi	OCu 4	70	30	7

5.3. Aktív hüvelykujj abductió helyreállítása utáni eredmények

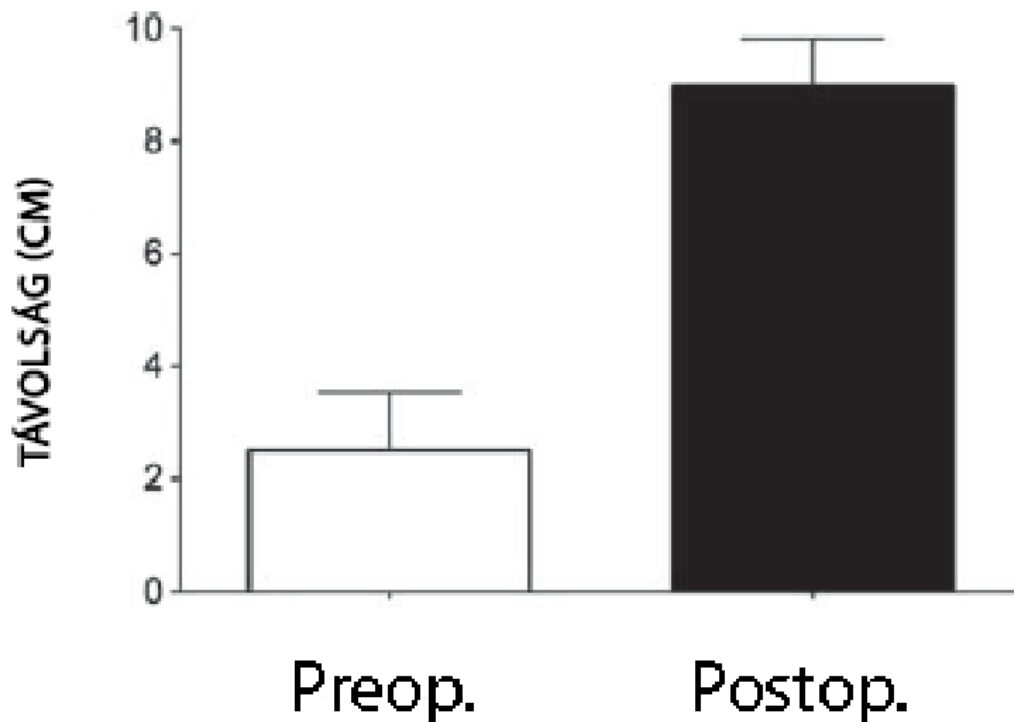
Az operált 15 beteget átlagosan 38.4 hónappal a műtétet követően vizsgáltuk meg két különböző sebészi centrumban. A betegek nem csak a markolás erősségéről, hanem a hüvelykujj nyitás javulásáról is beszámoltak. A műtét után az aktív hüvelykujj mutatóujj nyitási távolsága szignifikánsan megnőtt a műtét előtti 2.5 (0-11) cm-ről (SEM 1.0) 9.0

(3-14) cm-re (SEM 0.8) ($p < 0.001$; **13. táblázat**). Kilenc beteg a 15-ből, akiknél a műtét előtti aktív nyitási távolság 0 cm volt, a műtét után az aktív hüvelykujj mutatóujj nyitási távolsága 9.1 (4.5-14) (SEM 1.7) cm-re nőtt. Annál a 6 betegnél, akiknél a nyitási távolság 6.3 (2-11) cm (SD 1.6) volt a műtét előtt, ez a távolság átlagosan 2.9 (SEM 0.8) cm-rel növekedett (**33. ábra**). Az átlagos palmaris abductio a rekonstrukciós műtét után 45° ($30-60^\circ$) (SEM 2°) lett.

13. táblázat – Pre-és postoperatív adatok EDM-APB ínát helyezésénél

beteg	EDM ereje	utánkövetési idő, hónap	műtétek az EDM-APB műtétén kívül	preop. nyitás cm	postop. nyitás cm	nyitási távolság növekedése	palmar abductio műtét után
1	M4	26	DTT, ZL, BR-FPL, ECRL-FDP	0	9	9	30
2	M4	67	PT-FPL, ECRL-FDP, BR-FDS, ZL	9.5	11	1.5	40
3	M4	31	DTT, ZL, BR-FPL, ECRL-FDP	0	13	13	45
4	M3	60	DTT, ZL, BR-FPL, ECRL-FDP	0	8	8	40
5	M5	68	DTT, ZL, BR-FPL, ECRL-FDP	9	13	4	40
6	M3	63	DTT, ZL, BR-FPL, ECRL-FDP	3	3	0	40
7	M4	71	DTT, ZL, BR-FPL, ECRL-FDP	11	14	3	40
8	M3	52	DTT, ZL, BR-FPL, ECRL-FDP	0	10	10	55
9	M4	28	DTT, ZL, BR-FPL, ECRL-FDP	0	8	8	45
10	M5	12	DTT, ZL, BR-FPL, ECRL-FDP	0	11	11	40
11	M4	24	DTT, ZL, BR-FPL, ECRL-FDP	0	4.5	4.5	45
12	M3	36	DTT, ZL, BR-FPL, ECRL-FDP	0	5.5	5.5	55
13	M4	14	DTT, ZL, BR-FPL, ECRL-FDP	2	5.8	3.8	55
14	M3	12	DTT, ZL, BR-FPL, ECRL-FDP	3	7.8	4.8	60
15	M4	12	DTT, ZL, BR-FPL, ECRL-FDP	0	11	11	45

BR-FDS ínát helyezés, BR-FPL ínát helyezés, DTT=FPL-EPL tenodesis, ECRL-FDS ínát helyezés, PT-FPL ínát helyezés, ZL=Zancolli lasszó plasztika (Fridén és mtsai 2011)



33. ábra – Az aktív hüvelykujj-mutatóujj nyitási távolságának változása az abductor pollicis brevis ín-extensor digiti minimi ín rekonstrukciós műtétje után. A függőleges oszlopon a távolságot mérjük cm-ben megadva. A műtét utáni nyitási távolság több, mint háromszorosára növekedett ($p < 0.001$). (Fridén és mtsai 2011)

5.4. A felső végtagi tetraplegia sebészet meghonosodása és kibontakozása Magyarországon 2002-től napjainkig

Célunk az volt, hogy a tetraplegiás beteg számára elérhetővé váljon a felső végtag sebészeti rehabilitációja Magyarországon.

A kezdeti nehézségek után 2002 óta rendszeresen végzünk felső végtagi rekonstrukciós műtéteket Nyíregyházán, a Jósa András Megyei Kórház Ortopédiai Osztályán. A rehabilitációs háttérrel a helyi rehabilitációs osztály és az Országos Orvosi Rehabilitációs Intézet biztosítja.

A tetraplegiás beteg rehabilitációs protokolljába és a rehabilitációs orvosok képzésébe bekerült a felső végtag rekonstrukciós sebésze. Magyarországon ma valamennyi tetraplegiás betegnek lehetősége van a felső végtagi rekonstrukciós műtetre.

14. táblázat

2002-2012 között operált betegek a Nemzetközi klasszifikációnak (IC) megfelelően

Csoport	Maradék funkció	Gerincvelő szint	operált végtagok 2002-2012
0	Könyöktől distalisan nincs funkció	>C5	0
1	Brachioradialis	C5	8
2	1+ ECRL	C6	11
3	2+ ECRB	C6	15
4	3+ PT	C6	24
5	4+ FCR	C7	12
6	5+ EDC	C7	4
7	6+ EPL	C7	1
8	7+ FD részleges	C8	2
9	Csak az intrinsic hiányzik	Th1	0
10	Kivételek		3

Magyarázat: ECRL=M.extensor carpi radialis longus, ECRB=M.extensor carpi radialis brevis, PT=M.pronator teres, FCR=M.flexor carpi radialis, EDC=M.extensor digitorum communis, EPL=M.extensor pollicis longus, FD=M. flexor digitorum

2002 és 2012 között 141 tetraplegiás beteget vizsgáltunk meg, közülük 57 beteg (10 nő, 47 férfi) 80 karján 126 műtétet végeztünk, ebből 23 kétoldali. A betegek IC megoszlását a **14. táblázat** mutatja. Az objektív mérések (**15. táblázat**) és a kézfunkcióra vonatkozó szubjektív House kérdőív alapján (**9. táblázat**) funkcionális javulás következett be a rekonstrukciós kézműtét után. A betegek nagy része javulásról számol be a mindennapi

élettevékenységében, egyiknek sem lett rosszabb a keze a műtét előttihez képest. Az operált betegek 72%-a javulásról számolt be az alábbiakban felsorolt tevékenységekben: mosakodás, fogmosás, eszközök használata, felső testrészt öltöztetése, írás, kerekesszék hajtás, kis tárgyak megfogása, ajtónyitás. Nem vagy alig volt változás az alsó testrészt öltöztetésében, autóba történő be és kiszállásnál, átszállás kerekesszékéből az ágyra és fordítva.

2009-2015-ig 8 nemzetközi cadaver kurzust szerveztünk, „Ínáthelyezés tetraplegiás betegnél” témakörben. A kurzusokon összesen 180 résztvevő volt 28 országból.

2014-ben kurzus egyik résztvevőjének meghívására, Lengyelországban, Trzebnica Kézsebészeti Centrumában 6 tetraplegiás betegen végeztünk felső végtagi rekonstrukciós műtétet. Elindult a tetraplegia sebészet Lengyelországban is.

15. táblázat – Műtéti eljárások a tevékenységi célok elérésére

tevékenységi cél	funkcionális cél	műtéti eljárás	esetszám	postop. eredmény
- a könyök stabilizálása a térben magasban levő tárgyak elérése - kerekesszék hajtása, törzs stabilizálása,	könyök nyújtás	Triceps funkció rekonstrukciója PD-Tr áthelyezés	50	könyöknyújtási erő 3.8 (MRC)
- tárgyakkal manipuláció, - kézzel írás - kerekesszék hajtása, - kommunikáció (kézfogás, mobiltelefon)	markolás	kulcsfogás rekonstrukciója: passzív kulcsfogás BR-ECRB FPL distalis radius tenodesis aktív kulcsfogás: BR-FPL markolás: ECRL-FDP BR-FDP	3 17 45 41 17	7 N (6) 23 N (15) 25 N (17) 62 N (16) 33 N (13)
	ujjak kinyújtása	a hüvelykujj és az ujjak nyújtásának rekonstrukciója - passzív nyitás:		

		EPL tenodesis - aktív nyitás: PT-EDC+EPL/APL BR-EDC	35 5	6.0 cm (1.6) 6.0 cm (1.1)
		- intrinsic spasmus csökkentése: - wing resectio hüvelykujj stabilizá- ció: FPL-EPL tenodesis I.CMC arthrodesis	1 1	
		- intrinsic rekonstrukció: Zancolli lasso House tenodesis EDM-APB	66 24 29 9	
	csukló deviatio megszünté- tése	radialdeviatio meg- előzése csuklófeszi- tésekor ECU tenodesis	24	
összesen			366	

5.5. Komplikációk

2002-től 2012-ig 57 betegen 126 felső végtagi rekonstrukciós műtétet végeztünk. 50 esetben tricepszótlás és 76 esetben markolás és kulcsfogás kialakítása történt. A szövődmények 4% alattiak, ezt haematoma (n=2), felületes sebfertőzés, fonalgranulóma (n=2) és 30°-os könyökhajlítási elmaradás (n=1) alkotja. A haematómát evacualtuk, a fonalgranulómát eltávolítottuk, teljes sebgyógyulást értünk el. A könyök flexiós elmaradását a tricepszótlásnál túlfeszített PD izom okozta, emiatt az íngraft distalis végén Z-plasztikát végeztünk, ami után teljes lett a könyökmozgás.

6. Megbeszélés

A beteg motivációja, a passzívan jól mozgó csukló és ujjak alapvető feltételei a sikeres műti eredménynek. Bármelyik hiánya műtési kontraindikációt jelent.

6.1. Aktív könyöknyújtás

Több sebészi eljárást dolgoztak ki a tetraplegiás betegek hiányzó könyök-nyújtásának, a tricepsfunkció helyreállítására, így a biceps-triceps áthelyezést, a PD-triceps áthelyezést. A különbség az eltérő donor izmokból és az eltérő típusú proximális és distalis varratokból adódik (Hentz és Leclercq 2002). A leginkább elfogadott technika triceps pótlásra a deltaizom hátsó kötegeinek alkalmazása donORIZOMKÉNT (Lacey és mtsai 1986, Fridén és Lieber 2001). Ez a módszer biztonságos, kiszámítható és nem csökkenti a könyökflexió erejét. A sebészi technika, a postoperatív rehabilitáció és annak időtartama nem egységes. Bebizonyosodott, hogy a tibialis anterior íngrafttal végzett PD-Tr áthelyezés után, az immobilizáció és a rehabilitációs idő alatt az izom-ín egység összesen 23 mm-t csúszhat el egymástól (Fridén és mtsai 2000). A leginkább sérülékeny része az íngraft-ín-izom egységnek a proximális izom-íngraft varrat. A módosított varrat-technikánk során a korábban 4-5 cm-es proximális „deltaizom aponeurosis-tibialis anterior íngraft” varratot (Fridén 2005) 7-8 cm-re növeltük, distalisan pedig a korábbi „triceps ín-íngraft” 4-5 cm-es varratot egy mechanikailag erősebb varratra cseréltük át: az íngraftot a triceps ínba és az olecranonba fűrt csontos alagútba húztuk bele (Turcsányi és Fridén 2010). Az általunk alkalmazott 7-8 cm-es proximalis és az olecranon csontos alagútjában rögzített distalis varrat csökkenti a megnyúlás veszélyét (Rabischong és mtsai 1993), korábbi mobilizációt tesz lehetővé és ez segít megőrizni az áthelyezett izom erejét. A mi rehabilitációs protokollunkkal az áthelyezett izom gyengülését szerettük volna elkerülni. A proximálisan nagy felületen érintkező izom aponeurosis-íngraft egység valamint distalisan a külön megerősített, olecranonhoz rögzített íngraft korai kontrollált mozgatót tett lehetővé az adott szögterületben, aktívabb izomerő kifejtésével. Abból a tényből kiindulva, hogy nem volt szignifikáns kapcsolat a könyöknyújtás síkjának és a váll pozíciójának, azt a következtetést lehet levonni, hogy a fellépő erő sokkal inkább a könyöknyújtás szögétől, mint a váll pozíciójától

függ. A maximális könyöknyújtási erő a maximálisan behajlított könyöknél érhető el, függetlenül a síkoktól. A könyöknyújtás eredménye és a betegek elégedettsége a 6. és a 12. hónapban is javult (Wangdell és mtsai 2012). Lieber és mtsai (2003) kimutatták, hogy nincs, vagy alig van további javulás egy évvel a PD-Tr rekonstrukció után. Az egy év utáni javulás azzal magyarázható, hogy a markolás és kulcsfogás rekonstrukciója után, a beteg az operált kezét gyakrabban használja. A PD-Tr és a Biceps-Triceps áthelyezés eredményének összehasonlításakor a PD-Tr áthelyezés után a 8 beteg közül csak egy beteg tudta gravitációval szemben kinyújtani a könyökét, míg a Biceps-Triceps rekonstrukció után a nyolc betegből 7 ki tudta nyújtani a könyökét gravitációval szemben és csak egy beteg nem volt képes erre (Mulcahey és mtsai, 2003). Az általuk bemutatott eredmény teljesen különbözik a mi eredményünktől. Az általunk operált 15 PD-Tr rekonstrukció után valamennyi beteg ki tudta nyújtani a karját gravitációval szemben, 14 esetben 4-5 MRC volt a könyöknyújtás ereje. A különbség valószínű, hogy abból adódott, hogy az általuk vizsgált PD-Tr rekonstrukció során más varratot és graftot használtak, mint mi és a postoperatív rehabilitációs protokolljuk is különbözött a miénktől. A hiányzó tricepsfunkció helyreállítását a kéz rekonstrukciós műtétje előtt szükséges elvégezni (Fridén 2005).

6.2. ABC-módszer

A varrattechnika tökéletesítése és az ínvarrat mechanikájának vizsgálata új és alapvető információkat nyújtott ahhoz, hogy a műtét utáni közvetlen mozgást biztonságosan elkezdhessük (Fridén és mtsai 2001, Fridén és mtsai 2010, Brown és mtsai, 2010). A korábban az „egy ülésben” meg nem valósítható műtéteket a mostani erős ínvarratok teszik lehetővé (Fridén és mtsai 2010). Egyszerre lehet rekonstruálni a hüvelykujj és a hosszú ujjak aktiv hajlítását ugyanezen ujjak passzív nyújtásával. A korábban hagyományosan két szakaszban végzett rekonstrukciós műtéteknél az első szakaszban, iskolánként eltérően, vagy a flexor vagy az extensor fázis műtétjét végezték el. A második szakaszban egészítették ki a rekonstrukciót a hiányzó extensor vagy a flexor fázissal. A flexor fázisban legtöbbször a BR-FPL és ECRL-FDP áthelyezést végezték, kiegészítve a hüvelykujj IP ízületi stabilizálásával, mely korábban arthrodesissel (Moberg 1978), majd később FPL-EPL distalis tenodesissel történt (Mohammed és mtsai 1992). Nagy-

fokú CMC ízületi instabilitás esetén I.CMC ízületi arthrodesist végeztek (Hentz és Leclercq 2002).

Az ECRL-FDP ínát helyezés során csak a FDP II-IV ínához rögzítjük a BR ínat, kihagyjuk a FDP V. ínat, mert a FDP V ín a szomszédos ujjak hajlítóinaival erős összeköttetésben van és ennek köszönhetően passzívan behajlik a többi ujjal együtt (Fridén és mtsai 2011), ellenkező esetben a FDP V rögzítésekor a kisujjon könnyen flexiós contractura alakulhat ki.

A hosszú ujjak MP ízületi hyperextenziós tendenciáját Zancolli féle lasszó plasztikával szüntették meg (Zancolli 1975). A Zancolli-lasszó plasztika lényege, hogy a hosszú ujjak MP ízületében tenodesis segítségével flexiós helyzetet hozunk létre, mely során markoláskor MP ízületi flexiós helyzetből gördülnek az ujjak a tárgyra, hatékonyabbá téve a markolás erejét. Zancolli a leírásában a hosszú ujjak felületes hajlítóinait (FDS) a PIP ízület magasságában leválasztja és az A1 gyűrűt megkerülve az incsonkot megfelelő feszülés mellett önmagához varrja, hurokszerűen közrefogva az A1-es gyűrűt. A korábban PIP ízületet hajlító felületes hajlítóinak most már az MP ízületet hajlítják.

A hagyományos, korábban alkalmazott kézrekonstrukciós műtéteknél az extenziós fázisban EPL és EDC tenodesist végeztek vagy több donor izom esetén ínát helyezéssel rekonstruálták az ujjak extenzióját. Ugyanebben az extenziós fázisban, nagyfokú PIP ízületi flexiós tendencia esetén, House féle intrinsic tenodesissal lehet megelőzni a PIP ízületi flexiós kontraktúrát (House 1985). A House féle interosseus rekonstrukcióval egyszerre két hatást érünk el: az MP ízület flexióját és a PIP ízületek extenzióját. Az MP ízületi flexió nagyon fontos a kulcsfogásnál a mutatóujj pozicionálásában és a markolásnál a PIP és DIP ízületi flexió szinkronizálásában. Az ujjaknál a normál kaszkád kialakítására törekszünk, mert ez a kéz nyitását könnyebbé teszi. A PIP ízületi extensio alapvető a tárgyak megfogásában és elengedésében és hatékonyabb az ujjak nyitásakor, mint az EDC által nyújtott extenziós funkció, amely intrinsic minus típusú nyitást eredményez.

Fontos hangsúlyozni a műtét utáni azonnali gondos, irányított tornát, amellyel el lehet kerülni a letapadásokat, az ödéma képződést és meg lehet őrizni az izomerőt (Wangdell és mtsai 2010).

Az ABC műtét elsősorban az IC 3-5 csoporthoz tartozó tetraplegiás betegeknél, de a módszert kiterjesztve az IC 2 és IC 6-8 csoporthoz tartozó betegeknél is elvégezhető. Az IC 2 csoportba tartozó betegeknél a kulcsfogás nem aktívan, hanem a Moberg féle passzív kulcsfogással történik. Az IC 3-5 csoportnál a BR és az ECRB izmok a donorizmok, míg az IC 2 csoportban csak a BR. Az IC 6-8 csoportba tartozó betegeknél már több izom működik és több a donor izmok száma is. Itt is eredményesen használható az ABC módszer egyénre szabottan. Előnyösebb, ha a hüvelykujj stabilizálása nem CMC ízületi arthrodesissel történik, hanem inkább valamelyik donor izommal pl.: EDM (EDM-APB áthelyezés) végezzük. Az intrinsic izmok rekonstrukciója is növeli a markolás erősségét (House és mtsai 1976). Az EDM ín distalis része két félből áll, ezért lehetséges, hogy a feszülését úgy alakítsuk ki, hogy a mozgás kezdetekor valódi palmar abductio alakuljon ki, mely oppositóban végződik. Ügyelnünk kell arra, hogy a metacarpophalangealis flexiót vagy extenziót elkerüljük.

Ezt a műtétet általában a markolás és kulcsfogás rekonstrukciójakor végezzük.

A meglévő FCR izom működése javítja az ujjak extenzióját a synergista mozgás miatt.

Az ECU tenodesis passzív tenodesis, mely során az ECU inat megrövidítjük, ezáltal a csukló radialdeviatióját tudjuk megszüntetni (Hentz és Leclercq 2002), növelve a markolás és kulcsfogás erősségét.

6.3. Aktív hüvelykujj abductio

Az EDM-APB áthelyezés megbízható módszer a hüvelykujj hiányzó palmar abductiójának pótlására. Az EDM ín áthelyezése nem okoz nagy veszteséget a kisujj nyújtásában, mert az EDC még ezt a feladatot ellátja. Az EDM a kis izomereje miatt sokáig nem volt potenciális donor izom a tetraplegia sebészetben, de mostanában a figyelem középpontjába került és sikeresen alkalmazták a hüvelykujj palmar abductiójának pótlására (Landi és mtsai 2003). A nyaki gerinsérült betegnél hiányzik vagy gyenge az akaratlagos markolás és kulcsfogás, ami nagy hátrány. Ináthelyezéssel és ízületi stabilizációval helyre lehet állítani ezeket a funkciókat (Hentz és Leclercq 2002, Moberg 1978). A hüvelykujj rekonstrukció eredményességét általában a kulcsfogás erejével határozzák meg. (House és Shannon 1985). Fontos lenne a hüvelykujj és a mutatóujj közötti távolság mérése is a kulcsfogás erejének mérése mellett (Smaby és

mtsai 2004). A tárgyak biztos fogásához stabil hüvelykujj szükséges. Ez vagy az I CMC ízület arthrodesisével (House és mtsai 1992) vagy az APB izom ínát helyezéssel történő rekonstrukciójával érhető el (Hentz és Leclercq 2002). Ez utóbbi, amellyel együtt biztosítja a hüvelykujj stabilitását, ugyanakkor lehetőséget ad arra, hogy a hüvelykujj a mutatóujj radialis oldalán bármelyik irányba elmozduljon, növelve ezzel a kulcsfogás finomságát, alkalmasságát akár kis tárgyak megfogására is, így akár az önálló katéterezés is elvégezhetővé válik. Ez utóbbi nem csak abban segít, hogy a húgyuti fertőzés veszélyét csökkentjük az intermittáló katéterezéssel, hanem a beteg önértékelését is növeli (Kiyono és mtsai 2000). A dinamikus stabilitás előnyösebb a rigid arthrodesisnél, de mindkettő stabilizálja a hüvelykujjat kulcsfogáskor, hatásosabbá teszi a szorítást, különösen instabil CMC ízületnél (House és Shannon 1985, Zancolli 1975). Az EDM-APB ínát helyezésénél a mutató és a hüvelykujj közötti nyitási távolság is növekszik a CMC ízület mozgékonyasága miatt. Az EDM izom fiziológiáját és biomechanikáját is figyelembe kell venni, hogy eldönthessük, hogy melyik izom a legalkalmasabb a hüvelykujj abductiójának rekonstruálására (Brand és Hollister 1999, Fridén és Lieber 1998, Lieber 2005). Az izom keresztmetszeti kép, az izomhossz, az izomrost hossza, az izomtömeg mind azt mutatják, hogy az EDM és az APB izom architektúrája nagyon közel áll egymáshoz, hasonló erővel húzódnak össze és amplitúdójuk is hasonló. Ez mind alkalmassá teszi az EDM izmot az APB helyettesítésére (Jacobson és mtsai 1992). Általánosságban igaz, hogy a donor izom ereje legalább 4 MRC legyen, mégis az általunk operált 5 betegnél az EDM ereje csak 3 MRC volt és ennek ellenére jól működött a hüvelykujj abductiója. Ennek az lehet a magyarázata, hogy az abductio nem ellenállással szemben történik. Ejeskär beszámol arról (2005), hogy az általa korábban alkalmazott BR vagy FCU donorizmokkal aktivált APB módszerek közül egyik sem ad olyan jó palmaris abductiót, mint az EDM izommal végzett rekonstrukció. Az EDM-APB ínát helyezés javítja a hüvelykujj hajlítás erőátvitelét és koordinációját. Ajánlott kiegészítő műtéti eljárás a kulcsfogás rekonstrukciójában, amennyiben a beteg rendelkezik aktív EDM izommal.

6.4. Sebészi stratégia a nemzetközi csoportbeosztásnak megfelelően

A tetraplegiás betegek felső végtagi rekonstrukciójánál figyelembe vesszük, hogy a beteg melyik nemzetközi csoportba tartozik. A nemzetközi csoportbeosztáshoz igazított sebészi stratégiát a **16. táblázaton** láthatjuk.

16. táblázat – A tetraplegiás beteg sebészi ellátásának menete

nemzetközi csoportbeosztás (IC)	könyök alatti működő izmok	javasolt műtéti beavatkozás
0	nincs izom	Triceps rekonstrukció, idegáthelyezés
1	BR	Triceps rekonstrukció, BR-ECRB rekonstrukció+ passzív kulcsfogás
2-3	ECRL, ECRB	Triceps rekonstrukció, BR-FPL rekonstrukció vagy BR-FDP rekonstrukció+passzív kulcsfogás, passzív intrinsic tenodesis
4-5	PT, FCR	Triceps rekonstrukció, ABC módszer
6-8	EDC, hüvelykujj extensio, részleges ujjhajlítás	ABC módszer, EDQ-APB rekonstrukció, aktív intrinsic rekonstrukció
9	csak az interosseusok hiányoznak	aktív intrinsic rekonstrukció
X	kevert esetek	kombinációk

IC 0 csoport

A 0 csoportba tartozó betegek a könyöktől distalisan nem rendelkeznek legalább 4 MRC erejű izommal, általában a triceps izom sem működik. Ezeknél a betegeknél segítséget jelenthet a tricepspótlás. A markolás és kulcsfogás rekonstrukciója donor izom hiányában nem lehetséges. Fridén és Gohritz (2012) közleményükben arról számoltak be, hogy a m. brachialis motoros ágának áthelyezésével aktiválni lehet az ECRL izmot. Ha a betegnek van aktív csukló extenziója, akkor már kialakítható a passzív kulcsfogás.

IC 1 csoport

Az IC 1 csoportba tartozó betegeknél a könyöktől distalisan csak egy izom, a m.brachioradialis működik legalább 4 MRC erővel, de már a supinatio is megfigyelhető, rendelkeznek aktív könyökflexióval is, de a könyökextenzió gyakran hiányzik. A hiányzó csukló extenziót BR-ECRB áthelyezéssel rekonstruáljuk, kiegészítve FPL-radius tenodesissel, létrehozva a passzív kulcsfogást. A passzív kulcsfogás kialakításánál a hüvelykujjat I. CMC arthrodesissel és FPL-EPL distalis tenodesissel stabilizáljuk. A tárgyak elengedését az EPL tenodesis könnyíti meg. A kéz rekonstrukciós műtéte

előtt minden esetben a triceps pótlást kell elvégezni. Ebben a csoportban a tricepszótlással együtt elvégezhető a kéz rekonstrukciós műtétje is.

IC 2-3 csoport

Az IC 2-3 csoportba tartozó betegek legalább 4 MRC erejű BR izommal és csuklóextenzióval rendelkeznek. Az IC 2 csoportban az ECRL, az IC 3 csoportban az ECRB funkciója is visszatér. Nehéz megítélni, hogy valóban mindkét csukló extensor egyaránt legalább 4 MRC erővel működik, és ha igen, akkor az ECRL izom donorizomként felhasználható lenne, ellenkező esetben, ha rosszul ítéljük meg az izomműködés erejét, az ECRL eltávolítása után a gyenge ECRB izom nem lenne képes ellátni a csukló extenziót. Tehát nehéz elkülöníteni az IC 2 és IC 3 csoportot egymástól. Mégis, segítséget jelenthet a két csoport elkülönítésében, ha a csukló feszítés ereje 5 MRC és a csuklóízületben nincs radialdeviatio (Hentz és Leclercq, 2002) vagy ha a PT izom ereje legalább 4 MRC (Allieu, 1988), mert ebben az esetben a beteg az IC 4 csoportba tartozik és az ECRB biztosan legalább 4 MRC erejű. Az is segíthet a két csoport elkülönítésében, ha a csukló extenziója során a könyök laterális oldalán, a humerus epicondylisának megfelelően, az ECRB izom kontúrja megjelenik és a környező izmoktól barázdával különül el (Mohammed és mtsai, 1992). Moberg szerint (1978) csak akkor lehetünk biztosak az ECRB izom erejében, ha sebészileg feltárjuk az izmot. Az IC 2-3 csoportban a BR izmot használhatjuk fel biztonsággal donorizomként, így létrehozhatunk egy aktív kulcsfogást a BR-FPL áthelyezéssel vagy egy aktív markolást a BR-FDP áthelyezéssel és egy passzív kulcsfogást. Valamennyi esetben, az IC 1 csoportban ismertetett módon, a hüvelykujjat I. CMC arthrodesissel és FPL-EPL distalis tenodesissel stabilizáljuk, EPL tenodesissel kiegészítve.

IC 4-5 csoport

Az IC 4 csoportba tartozó betegeknél a könyöktől distalisan négy izom működik legalább 4 MRC erővel: BR, ECRL, ECRB és a PT. Az IC 5 csoportba tartozóknál az előbbi izmokon kívül az FCR is működik. Két izom használható biztonsággal donorizomként: a BR és az ECRL. Ez a csoport ideális az ABC módszerrel végzett rekonstrukciós műtétre, amely magában foglalja az aktív markolást, az aktív kulcsfogást és a passzív ujjnyújtást.

IC 6-8 csoport

Az IC 6 csoportba tartozó betegeknél a hosszú ujjak nyújtása, az IC 7 betegnél már a hüvelykujj nyújtása is elvégezhető. Az IC 8 csoportba tartozó betegek az extrinsic izmokkal az ujjukat részlegesen hajlítani is tudják az előbbi funkciókon kívül. Az IC 6-8 csoportba tartozó betegeknél egyénre szabottan jól használható az ABC módszer. Lehetőség szerint ne végezzünk arthrodesist a hüvelykujj CMC ízületében, inkább rekonstruáljuk a hüvelykujj abductiót EDM-APB áthelyezéssel (Fridén és mtsai, 2011).

IC 9 csoport

Az IC 9 csoportba tartozó betegeknél csak az interosseus izmok működése hiányzik. Ebben a csoportban FDS-interosseus áthelyezéssel (Bunnel, 1948) lehetőség nyílik az interosseus funkció aktív rekonstrukciójára.

IC X csoport

Az IC X csoportba tartozó betegek nem sorolhatók be a fenti, aránylag homogén, komplett nyaki gerincvelő sérültek számára alkotott IC kategóriákba. Az inkomplett nyaki gerincvelő sérültek felső végtagjain az izomműködés változatos formában van jelen, közülük kerülnek ki az IC X csoportba tartozó betegek. A hiányzó kézfunkciónak megfelelően kell végezni a rekonstrukciós műtétet.

6.5. A felső végtagi tetraplegia sebészet meghonosodása és kibontakozása Magyarországon 2002-től napjainkig

Bár jól dokumentált a felső végtagi tetraplegia sebészet által nyújtott előny a betegek számára, mégis kevés tetraplegiás beteg jut hozzá a rekonstrukciós műtéthez, beleértve a fejlettebb országokat is (Curtin 2005). Természetes igénynek tűnik, hogy egy adott országban saját nemzeti tetraplegia ellátást alakítsanak ki, de ennek több buktatója is van. Az irodalomból is jól ismert (Curtin 2005, Wagner és mtsai 2007) a betegek, az orvosok és gyógytornászok részéről a kételkedés a sebészi rehabilitációval kapcsolatban, mely a gyenge interdiszciplináris kommunikációval és a műtéttel kapcsolatos információ hiánnyal magyarázható. Más faktorok is közrejátszanak a nehéz kezdésben, mint

például a beteg szociális támogatottságának hiánya, az elégtelen motiváció a beteg részéről, a környezet negatív hozzáállása (Curtin 2007). A siker érdekében legkritikusabb a rehabilitációs orvosok megnyerése, támogatásuknak megszerzése. Amennyiben ez nem jár eredménnyel, a másik lehetőségünk, hogy saját magunk keresünk tetraplegiás beteget, informáljuk a beteget a műtétről. Amennyiben a beteg motivált és szeretné a műtétet, egy tetraplegia sebészeten jártas kézsebészt kell bevonnunk a további folytatáshoz, az első műtét elvégzéséhez. A rekonstrukciós műtétet legjobb egy OCu 4 vagy OCu 5 csoportba tartozó tetraplegiás beteggel kezdeni, akinél a kéz alapvető funkciói: a markolás, a kulcsfogás hiányzik, de van elégséges donor izma a sikeres rekonstrukciós műtéthez. A sebészi tapasztalatok növekedésével terjeszkedhetünk és végezhetünk még bonyolultabb, de nagyon fontos sebészi beavatkozásokat más IC csoportba tartozó tetraplegiás betegen. Mindig lebegjen a szemünk előtt a „nil nocere”. Fontos, hogy sok sikeres műtétet végezzünk el viszonylag rövid idő alatt, megismertetve a betegeket a műtét által nyújtott kézzelfogható előnyökkel. Létrehoztunk egy web-fórumot a betegek számára, találkozókat szerveztünk az operált és nem operált betegek között. A betegeinket bevontuk a műtéttel kapcsolatos döntéseinkbe, a kockázat, nyereség megismeretése után együtt döntöttünk a műtétről pl.: IC 2 csoportba tartozó betegeknél egy donor izom (BR) áll rendelkezésre, a kézfunkció rekonstrukciójára. A beteg igénye szerint vagy a hüvelykujj aktív hajlítását vagy a hosszú ujjak aktív hajlítását rekonstruáljuk. Bemutattuk az eredményeket különböző kongresszusokon, kurzusokat szerveztünk a tetraplegia sebészet iránt érdeklődő orvosoknak, tudományos cikkeket publikáltunk a tetraplegia sebészetről és a médiát is meghívtuk. Végül elindult a tetraplegia sebészet Magyarországon a kezdeti nehézségek ellenére is. Más országok is hasonló nehézségekkel nézhetnek szembe és eredményesen tudnák hasznosítani a magyarországi tapasztalatokat (**8. táblázat**). Alapvető a rehabilitációs orvosok, a sebészek és a gyógytornászok együttműködése a siker érdekében. Ha ez hiányzik, akkor a kézsebésznek kell a folyamat motorjának lenni, a kezdeti nehézségeket legyőzni, hogy a betegek javára, az idő próbáját már kiállt, a betegek életminőségét jelentősen javító rekonstrukciós műtétet elvégezhesse. Ezt a lehetőséget valamennyi, műtét mellett döntő tetraplegiás betegnek biztosítani kell (Curtin 2005).

6.6. A tanulmány korlátai

Magyarországon még nincsenek központilag regisztrálva a tetraplégias betegek, így nagyon sok új és korábban sérült beteggel nem tudtuk felvenni a kapcsolatot, ezáltal az általunk operált tetraplégias betegek száma a nagyobb múltú központokhoz képest relative kevés, bár Magyarországon ez a legnagyobb esetszám.

A kis esetszámunk limitálja a statisztikai analízist, ezért a postoperatív eredményeinket más tetraplégias központok eredményeivel együtt elemezzük pl.: a tetraplégias betegek hüvelykujj aktív palmar abductiójának kialakítása az extensor digiti minimi áthelyezésével az abductor pollicis brevisre vagy az ABC-módszer eredményei.

7. Következtetések

Ez a doktori tézis beszámol az aktív könyök nyújtás, markolás és kulcsfogás sebészi helyreállításáról tetraplégiás betegeknél és a műtéti technikák fejlődéséről. Ezek a beavatkozások egyénekre szabottak. Az általunk alkalmazott sebészi rehabilitációs módszerekkel rövidebbé válik a beteg számára a rehabilitációs idő, jelentős javulást értünk el a felső végtag funkciójában.

Megismerhető mások számára is egy kihívást jelentő új feladat, a tetraplegiás betegek felső végtagi rehabilitációjának elindítási nehézsége, a lehetséges buktatók okai és azok sikeres elkerülésére szolgáló módszerek, hogy minden tetraplégiás beteg számára elérhetővé váljon a felső végtagi funkciót javító sebészi beavatkozás.

7.1. Aktív könyöknyújtás helyreállítása módosított varrattechnikával

1. A deltaizom hátsó kötegének (PD) aponeurosis mérete lehetővé teszi a **proximális donor-graft varrat érintkező felszínének 45 mm-ről 70 mm-re történő növelését.**
2. A distalis graft-ín varrat megerősíthető **a graft csontos alagútba történő rögzítésével.**
3. **Irányított korai postoperatív aktív váll és csuklótorna**, a 4. héttől meghatározott mozgásterjedelemben ellenállással szemben aktív könyökmozgás kezdhető.

7.2. Aktív markolás, kulcsfogás és passzív ujjnyújtás helyreállítása (ABC-módszer)

1. Az erős side-to-side ínvarratnak köszönhetően **a hagyományos kétszakaszos markolás, kulcsfogás elengedés rekonstrukciós műtét egy ülésben elvégezhető**, lerövidül a két műtét-két rehabilitációs időtartam.
2. A **korai torna** következtében csökkenthető az ínak letapadásának veszélye, a kéz ödémája megelőzhető, az izomerő megőrizhető.

7.3. A hüvelykujj aktív abductiójának helyreállítása (EDM-APB áthelyezés)

1. Azoknál a tetraplegiás betegeknél, akiknél a kisujj saját feszítőizma (EDM) legalább 3 MRC-vel működik, kiváltható az I. CMC ízület arthrodesise az EDM-APB ínátthelyezéssel.
2. Az **EDM-APB ínátthelyezés után a hüvelykujj kontrollja javul kulcsfogáskor, a hüvelykujj és mutatóujj közötti nyitási távolság megnövelhető.**

7.4. Tetraplegiás beteg felső végtagi rekonstrukciós sebészete Magyarországon

1. Annak ellenére, hogy világszerte bebizonyosodott, hogy a **tetraplegiás beteg felső végtagi rekonstrukciós műtétje a beteg számára hasznos**, javítja a beteg önellátását, csökkenti kiszolgáltatottságát, mégis **kevés beteg jut hozzá a rekonstrukciós műtéthez**. Több tényező akadályozza ezt pl.: szkepticizmus a műtéttel szemben, a rehabilitációs orvos, a házi orvos, a beteg és környezetének ismerethiánya a műtéttel kapcsolatban.
2. A **kézsebésznek vezető szerepet kell betölteni** az akadályok elhárításában: sikeres első és további **sikeres műtétek** végrehajtásával, az eredmények szakmai lapokban való közzétevése az **információ áramlás** biztosításával az operált és nem operált betegek, beteg és orvos, orvos és orvos között (web oldal létrehozása), az állandó interdiszciplináris párbeszéddel és a media bevonásával. Fontos a kórház és a város vezetőségének megnyerése és a megfelelő infrastruktúra kialakítása.
3. **Nemzetközi terapeuta kurzusok** tovább népszerűsítik a felső végtagi műtétet
4. A tetraplegiás beteg **rehabilitációs protokolljába** bele kell venni a felső végtagi rekonstrukciós műtétet

8. Összefoglalás

8.1. Magyar nyelvű összefoglalás

Annak ellenére, hogy a nemzetközi irodalom bebizonyította, hogy a tetraplégias betegek felső végtagi funkciójában javulást lehet elérni, még fejlett országokban is alulmarad a műtéti szám a lehetőségekhez képest. Ennek több oka van, többek között kevés a tetraplégia sebészetben jártas kézebész, hiányos az információ a műtétéről, kételkedés a műtétet nem végző orvosok részéről a sebészi rehabilitációban, a szakmák közötti információ csere hiánya, a műtét után szükséges megfelelő szociális háttér hiánya.

A tetraplégias beteg aktív könyök nyújtásának helyreállításakor alkalmazott módosított varrat technika biztonságos aktív korai könyöktornát tesz lehetővé, melynek következtében az áthelyezett izom erejét megőrizhetjük, a letapadás veszélyét csökkentjük. Az ABC-módszer segítségével megbízhatóan rekonstruálható az aktív markolás és kulcsfogás, a passzív ujjnyújtás és a tárgyak elengedése. Az ABC-módszer alkalmazásakor a kéz szorítóereje, nyitáskor a hüvelykujj és a mutatóujj közötti távolság, a korábban alkalmazott módszerekhez képest növekszik. Az ABC-módszer segítségével, a korábban két szakaszos, funkció javító kézműtét: a markolási fázis és a nyújtási fázis, egy műtét alatt végezhető. A korai aktív mobilizáció csökkenti a kéz ödémáját és az ínak letapadásának veszélyét.

A magyarországi tapasztalatok alapján megállapíthatjuk, hogy a folyamat sikeres elindításához fontosak a jó műtéti eredmények, az információ áramlás, a betegek közötti kapcsolat lehetősége, a kézsebész és a rehabilitációs orvos valamint a gyógytornász és az ergoterapeuta közötti állandó párbeszéd.

8.2. Summary

Although reconstructive upper extremity surgery in tetraplegia has been reported in the literature as highly beneficial, it is profoundly underused even in highly developed countries. There are several barriers included limited number of experienced tetraplegia hand surgeon, lack of information about reconstructive surgeries, scepticism regarding surgical rehabilitation from the physiatrists, weak interdisciplinary exchange of information, insufficient social support for patients after operation.

Using a modified surgical technique for reconstruction of lost elbow function allows patients to mobilise the elbow early, regaining of elbow extension strength, preserving transferred muscle strength, preventing adhesions from developing. The alphabet procedure provides the tetrapleg patient with reliable grip function, active finger flexion, active thumb flexion, passive thumb extension, passive finger extension and release. The alphabet procedure compared with previous grip reconstructions improves the grip strength and opening of the first web space. Traditional surgical reconstruction of hand function requires separate operations for flexors and extensors compared with the single-stage alphabet procedure. Early active mobilization helps reduce swelling and adhesion formation.

We can conclude that the success of starting a national tetraplegia hand service relies on convincing postoperative outcomes, patient-to-patient contacts and cooperation between rehabilitation specialists, therapists and hand surgeons.

9. Irodalomjegyzék

Anderson KD. (2004) Targeting recovery: priorities of the spinal cord injured population. *J Neurotrauma*, 21: 1371–1383.

British Medical Research Council. (1943) Aids to the investigation of peripheral nerve injuries. London: His Majesty's Stationery Office

Bertelli JA, Ghizoni MF. (2014) Nerve transfers for elbow and finger extension reconstruction in midcervical spinal cord injuries. *J Neurosurg*, 24: 1–7.

Brand PW, Hollister AM. *Clinical Mechanics of the Hand*, 3rd Edn. St. Louis, Mosby, 1999: 100-183.

Brown SH, Hentzen ER, Kwan A, Ward SR, Fridén J, Lieber RL. (2010) Mechanical strength of the side-to-side versus Pulvertaft weave tendon repair. *J Hand Surg Am*, 35: 540–545.

Bunnell S. Tendon transfers in the hand and forearm. *American Academy of Orthopedic Surgery-Instructional Course Lectures*. St. Louis: CV Mosby; 1949: 102-112.

Cain SA, Gohritz A, Fridén J, van Zyl N. (2015) Review of upper extremity nerve transfer in cervical spinal cord injury. *J Brach Plex Periph Nerve Inj*, 10: 34–42.

Curtin CM, Hayward RA, Kim M, Gater DR, Chung KC. (2005) Physician perceptions of upper extremity reconstruction for the person with tetraplegia. *J Hand Surg Am*, 30: 87–93.

Curtin CM, Gater DR, Chung KC. (2005) Upper extremity reconstruction in the tetraplegic population, a national epidemiologic study. *J Hand Surg*, 30A: 94-99.

Curtin CM, Wagner JP, Gater DR, Chung KC. (2007) Opinions on the treatment of people with tetraplegia: contrasting perceptions of physiatrists and hand surgeons. *J Spinal Cord Med*, 30: 256–262.

Ejeskär A, Hentz VR, Holst-Nielsen F, Keith MW, Rothwell, AG. (1999) Reconstructive hand surgery. *Spinal Cord*, 37: 475–9.

- Ejeskär A. Reconstruction of grip function. In: Friden J (ed.) Tendon Transfers in Reconstructive Hand Surgery. Taylor & Francis, London, 2005: 103–19.
- Freehafer AA, Vonhaam E, Allen V. (1974) Tendon transfers to improve grasp after injuries of the cervical spinal cord. *J Bone Joint Surg Am*, 56: 951–959.
- Fridén J, Lieber RL. (1998) Evidence for muscle attachment at relatively long lengths in tendon transfer surgery. *J Hand Surg*, 23A: 105–10.
- Fridén J, Ejeskar A, Dahlgren A, Lieber RL. (2000) Protection of the deltoid to triceps tendon transfer repair sites. *J Hand Surg*, 25A: 144–9.
- Fridén J, Lieber RL. (2001) Quantitative evaluation of the posterior deltoid to triceps tendon transfer based on muscle architectural properties. *Journal of Hand Surgery*, 26A: 147-55
- Fridén J, Albrecht D, Lieber RL. (2001) Biomechanical analysis of the brachioradialis as a donor in tendon transfer. *Clin Orthop Relat Res*, 383: 152–161.
- Fridén J. Reconstruction of elbow extension in tetraplegia. In: Fridén J. (ed.), Tendon Transfers in Reconstructive Hand Surgery. Taylor & Francis, London, 2005: 91–102.
- Fridén J, Shillito MC, Chehab EF, Finneran JJ. (2010) Mechanical feasibility of immediate mobilization of the brachioradialis muscle after tendon transfer. *J Hand Surg Am*, 35: 1473–1478.
- Fridén J, Gohritz A. (2012) Novel concepts integrated in neuromuscular assessments for surgical restoration of arm and hand function in tetraplegia. *Phys Med Rehabil Clin N Am*, 23: 33–50.
- Fridén J, Gohritz A. (2015) Tetraplegia management update. *J Hand Surg Am*; 40: 2489-2500.
- Guttman L. Spinal Cord Injuries. Blackwell Scientific, Oxford, 1973: 10-23.
- Hentz VR, Leclercq C. Surgical rehabilitation of the upper limb in tetraplegia. WB Saunders, Philadelphia, 2002: 1-256.

- House JH, Gwathmey FW, Lundsgaard DK. (1976) Restoration of strong grasp and lateral pinch in tetraplegia due to cervical spinal cord injury. *J Hand Surg Am*, 1A: 152–159.
- House JH, Shannon MA. (1985) Restoration of strong grasp and lateral pinch in tetraplegia: a comparison of two methods of thumb control in each patient. *J Hand Surg Am*, 10: 22-29.
- House JH, Comadoll J, Dahl AL. (1992) One-stage key pinch and release with thumb carpal-metacarpal fusion in tetraplegia. *J Hand Surg Am*, 17A: 530–538.
- Jacobson MD, Raab R, Fazeli BM, Abrams RA, Botte MJ, Lieber RL. (1992) Architectural design of the human intrinsic hand muscles. *J Hand Surg Am*, 17: 804–9.
- Kiyono Y, Hashizume C, Ohtsuka K, Igawa Y. (2000) Improvement of urological-management abilities in individuals with tetraplegia by reconstructive hand surgery. *Spinal Cord*, 38: 541–5.
- Kirsch RF, Acosta AM, Perreault EJ, Keith MW. (1996) Measurement of isometric elbow and shoulder moments: position-dependent strength of posterior deltoid-to-triceps muscle transfer in tetraplegia. *IEEE Trans Rehabilitation England*, 4: 403-9.
- Klauber A, Molnár F. (1990) Gerincvelő sérültek rehabilitációja Magyarországon 1962-től 1987-ig. Összefoglaló statisztikai áttekintés. *Magyar Traum Ortop*, 33:51-53.
- Klauber A, Havlikné G. I. Gerincvelősérültek rehabilitációja. In: Katona F, Siegler J. (szerk.), *A rehabilitáció gyakorlata*. Medicina Könyvkiadó RT, Budapest, 2004: 239-280.
- Lacey CH, Wilber RG, Hunter Peckham P, Freehafer AA. (1986) The posterior deltoid to triceps transfer: a clinical and biomechanical assessment. *J Hand Surg*, 11A: 542–7.
- Lamb DW, Chan KM. (1983) Surgical reconstruction of the upper limb in traumatic tetraplegia. A review of 41 patients. *J Bone Joint Surg Br*, 65: 291–298.
- Landi A. (2003) Update on tetraplegia. *J Hand Surg Br*, 28:196–204.

Lieber RL, Fridén J, Hobbs T, Rothwell AG. (2003) Analysis of posterior deltoid function one year after surgical restoration of elbow extension. *J Hand Surg*, 28A :288–93.

Lieber R. Muscle architectural and biomechanical considerations in tendon transfer. In: Fridén J. (ed.), *Tendon Transfers in Reconstructive Hand Surgery*. Taylor&Francis, London, 2005: 1-19.

Lipscomb P R, Elkins E C, Henderson ED. (1958) Tendon transfers to restore function of hands in tetraplegia. *J Bone Joint Surg*, 40A: 1071-1080.

Little JW. (1949) Tendon transfers and arthrodesis in combined median and ulnar nerve paralysis. *J Bone Joint Surg Am*, 31: 225-234.

Manninger J: Személyes közlés alapján 2006.

McDowell CL, Moberg EA, House JH. (1986) The second international conference on surgical rehabilitation of the upper limb in tetraplegia (quadriplegia). *J Hand Surg Am*, 11: 604-607.

McCarthy CK, House JH, Van Heest A, Kawiecki JA, Dahl A, Hanson D. (1997) Intrinsic balancing in reconstruction of the tetraplegic hand. *J Hand Surg Am*, 22: 596-604.

Moberg E. *The upper limb in tetraplegia: a new approach to surgical rehabilitation*. Stuttgart: Thieme, 1978: 1.

Mohammed KD, Rothwell AG, Sinclair SW, Willems SM, Bean AR. (1992) Upper limb surgery for tetraplegia. *J Bone Joint Surg Br*, 74: 873–879.

Mulcahey MJ, Lutz C, Kozin SH, Betz RR. (2003) Prospective Evaluation of Biceps to Triceps and Deltoid to Triceps for Elbow Extension in Tetraplegia. *Journal of Hand Surgery*, 28: 964-71.

Rabischong E, Benoit P, Benichou M, Allieu Y. (1993) Length-tension relationship of the posterior deltoid to triceps transfer in C6 tetraplegic patients. *Paraplegia*, 31: 33–9.

Reinhold C, Fridén J. (2013) Outcomes of single-stage grip-release reconstruction in tetraplegia. *J Hand Surg Am*, 38: 1137–1144.

- Revol M, Cormerais A, Laffont I, Pedelucq JP, Dizien O, Servant JM. (2002) Tendon transfers as applied to tetraplegia. *Hand Clin*, 18: 423–39.
- Smaby N, Johanson ME, Baker B, Kenney DE, Murray WM, Hentz VR. (2004) Identification of key pinch forces required to complete functional tasks. *J Rehabil Res Dev*, 41: 215–24.
- Snoek GJ, Ijzerman MJ, Hermens HJ, Maxwell D, Biering-Sorenson F. (2004) Survey of the needs of patients with spinal cord injury: impact and priority for improvement in hand function in tetraplegics. *Spinal Cord*, 42: 526–532.
- Van Heest A. Tetraplegia, In: Green's Operative Hand Surgery. Elsevier Churchill Livingstone. Sixth Edition. 2010: 1209-1234.
- Zancolli E. (1974) Correccion de la 'garra' digital por paralisis intrinseca. La operacion del 'lazo'. *Acta Ortop Latinoam*, 1:65.
- Zancolli E. (1975) Surgery for the quadriplegic hand with active, strong wrist extension preserved. A study of 97 cases. *Clin Orthop Relat Res*, 112: 101–113.
- Wagner JP, Curtin CM, Gater DR, Chung KC. (2007) Perceptions of people with tetraplegia regarding surgery to improve upper-extremity function. *J Hand Surg Am*, 32A: 483–490.
- Wangdell J, Fridén J. (2010) Satisfaction and performance in patient selected goals after grip reconstruction in tetraplegia. *J Hand Surg*, 35E: 563–568.
- Wangdell J, Fridén J. (2012) Activity gains after reconstructions of elbow extension in patients with tetraplegia. *J Hand Surg Am* 37: 1003–1010.

10. Saját publikációk jegyzéke

A disszertációhoz kapcsolódó közlemények

Turcsányi I., Farkas Cs., Nagy A., Szilassy G. (2003) A felső végtag rekonstrukciós műtétének szerepe a tetraplegiás beteg rehabilitációjában Clin. Neurosci/Ideggy Szle, 56: 63-67.

Turcsányi I., Farkas Cs, Sylvester Z, Fridén J. (2005) Development of a unit for reconstructive tetraplegia hand surgery in Hungary. J Hand Surg (Br), 30: 68.

Turcsányi I., Fridén J, Renner A, Manninger J, Klauber A, Farkas Cs. (2005) Rekonstrukciós műtétek felső végtagon tetraplégiás betegeknél. Történeti áttekintés. Magyar Traum Ortop, 48:161-167.

Turcsányi I., Fridén J, Renner A, Nagy A, Farkas Cs. (2005) Rekonstrukciós műtétek felső végtagon tetraplégiás betegeknél. Az aktív könyöknyújtás helyreállítása. Magyar Traum Ortop, 48: 323-329.

Turcsányi I., Fridén J, Renner A, Kertész Gy, Mészáros E, Tóth L, Rácz R, Farkas Cs. (2007) Rekonstrukciós műtétek felső végtagon tetraplégiás betegeknél. A markolás és kulcsfogás helyreállítása. Magyar Traum Ortop, 50: 50-58.

Turcsányi I., Fridén J. (2010) Shortened rehabilitation period using a modified surgical technique for reconstruction of lost elbow extension in tetraplegia. Scand J Plast Reconstr Surg Hand Surg, 44: 156-162.

Turcsányi I., Gohritz A, Fridén J. (2016) Launching a new national tetraplegia upper extremity surgery service. J Rehabil Med, 48: 571-575.

Turcsányi I., Klauber A., Szilassy G., Mészáros E., Havlikné G.I. (2016) Nyaki gerincvelősérültek felső végtagi rehabilitációja műtéti úton. Rehabilitáció, 26: 260-265.

Gohritz A, **Turcsányi I.**, Fridén J. Handchirurgie bei Rückenmarkverletzungen (Tetraplegie). In: Towfigh H, Hierner R, Langer M, et al (ed.) Handchirurgie. Springer, Heidelberg, 2011: 1673-94.

Fridén J, Reinhold C, **Turcsányi I**, Gohritz A. (2011) A single-stage operation for reconstruction of hand flexion, extension, and intrinsic function in tetraplegia: The Alphabet procedure. *Tech Hand Up Extrem Surg*, 15: 230-235.

Fridén J, Gohritz A, **Turcsányi I**, Ejeskär A. (2011) Restoration of active palmar abduction of the thumb in tetraplegia by tendon transfer of the extensor digiti minimi to abductor pollicis brevis. *J Hand Surg Eur Vol*, 77: 665-672.

A disszertációtól független közlemények

Turcsányi I., Farkas Cs., Hock Cs. (2007) Az epicondylitis lateralis humeri kezelése az extensor carpi radialis brevis ín meghosszabbításával. *Magyar Traum Ortop*, 50: 331-335.

Turcsányi I., Vekerdy-Nagy Zs., Dénes Z., Mészáros E. Hőgye Zs., Noviczki M., Farkas Cs. (2014) Spasztikus felső végtag sebészi rehabilitációja agykárosodott betegeknél: cerebraalis paresis, traumás agysérülés, stroke. *Magyar Traum Ortop*, 57: 35-45.

Turcsányi I., Vekerdy-Nagy Zs., Paraicz É., Mészáros E. (2016) Funkciójavító műtétek helye a spasztikus betegek kézfunkciós zavarainak rehabilitációjában. *Rehabilitáció*, 26: 266-272.

11. Köszönetnyilvánítás

Nyíregyházi Jósa András Megyei Kórház volt kórházigazgatójának, Dr. Séra Gyulának és Dr. Farkas Csaba osztályvezető főorvosnak köszönöm, hogy kezdettől fogva támogatták a nyaki gerincvelő sérültek felső végtagi rekonstrukciós műtétjét. Külön köszönöm Dr. Farkas Csabának a dolgozat formai szerkesztéséhez nyújtott tanácsait.

Köszönöm Professzor Jan Fridénnek, hogy az első pillanattól kezdve szakmailag támogatta a magyarországi tetraplegia sebészet elindítását és meghonosítását. Köszönöm a felső végtagi tetraplegia sebészettel kapcsolatos tanácsait, segítségét és köszönöm a dolgozat megszületéséhez nyújtott inspirációját.

Köszönöm Professzor Szőke Györgynek, hogy segítségemre volt a dolgozat megszületésében.

Külön köszönöm Professzor Renner Antalnak, hogy végig biztatott abban, hogy a gyógyító munkából tudományos összefoglalás is szülessen.

Köszönöm Dr. Klauber András főorvosnak a konzultációs lehetőségeket és az operált tetraplegiás betegeinknek nyújtott rehabilitációs háttérrel.

Köszönöm Dr. Golenyák Béla főorvosnak értékes tanácsait és hogy kezdettől fogva biztatott a folyamat elindításában.

Köszönöm Dr. Szilassy Géza főorvosnak az együttműködését a tetraplegiás betegek műtéti előkészítésében és a műtét utáni rehabilitációjában.

Külön köszönöm Mészáros Edit gyógytornásznak, ergotherapeutának a betegek rehabilitációjában végzett, pótolhatatlan munkáját.

Köszönöm Professzor James House-nak hogy betekintést adott a munkásságába és támogatott szakmai fejlődésében.

Nagyon köszönöm Dr. Erlich Ferenc segítségét a mérési eredmények értelésében és statisztikai feldolgozásában.

Köszönöm Dr. Barabás Lászlónak a lelkes támogatását és segítségét.

Köszönöm Professzor Richard L Liebernek az eredmények feldolgozásában nyújtott értékes segítségét.

Nagyon köszönöm Dr. Andreas Gohritz társszerzőmnek az önzetlen, fáradhatatlan együttműködését a közös cikkeink megszületésében és a kurzusokon végzett oktató munkáját.

Köszönöm Dr. Carina Reinhold társszerzőmnek a közös cikkeinkben végzett munkáját.

Köszönöm Arvid Ejekär társszerzőmnek az építő jellegű beszélgetéseket és az együttműködését.

Külön köszönöm az összes munkatársamnak: Noviczki Miklósnak, Samu Dénesnek, Tóth Lászlónak, Nagy Attilának, Rácz Róbertnek, Hock Csabának, Szabó Évának, valamennyi altatóorvosnak, közülük is különösen Sylvester Zoltánnak és Andrási Csabának, a műtéti team tagjainak, valamint nagyon köszönöm az osztályunk összes nővérnek, a műtősnőknek a műtétekben és a műtétek után nyújtott értékes segítségét, fáradságát.

Hálásan köszönöm feleségemnek, Irénkének, gyermekeimnek, Marikának, Istvánnak, Gyurinak, hogy bíztak bennem és megértették a munkám fontosságát, végig támogattak a megvalósításában.

Köszönöm szüleimnek, hogy lehetővé tették, hogy továbbtanuljak.

Köszönöm Nyíregyháza város vezetésének, hogy kezdettől támogatták a program elindulását.


Nagyon köszönöm kórházunk könyvtári dolgozóinak fáradhatatlan segítségét.

Külön köszönöm Nagy Imrének, az IMI Print nyomda cégvezetőjének a dolgozat formai kialakításában és megjelenésében nyújtott segítségét.

12. Mellékletek

12.1. Tájékoztató és beleegyező nyilatkozat

12.1.1. Aktív könyöknyújtás helyreállítása

	TÁJÉKOZTATÓ ÉS BELEEGYZŐ NYILATKOZAT Nyaki gerinc sérült - aktív könyöknyújtás helyreállítása – műtét	EHB 7-09/00-43 Változat: 1 Hatályba lépés: 2017-01-09
---	--	---

Szabolcs-Szatmár-Bereg Megyei Kórházak és Egyetemi Oktatókórház

Telephely megnevezése:

Telephely címe:

ORTOPÉDIAI OSZTÁLY

Osztályvezető főorvos:

NEAK 1

Beteg neve:

Születési név:

Születési hely, idő:

Lakcím:

TAJ szám:

Anyja neve:

Cselekvőképtelen személy, korlátozottan cselekvőképes kiskorú, illetve a cselekvőképességében bármely ügycsoport tekintetében részlegesen korlátozott beteg esetén a törvényes képviselő adatai (név, szül. idő, anyja, lakcím) és a korlátozás alá eső ügycsoport megjelölése:

.....
Rokonsági foka:

a) a beteg törvényes képviselője, ennek hiányában

c) a b) pontban megjelölt hozzátartozója hiányában a beteggel közös háztartásban nem élő, cselekvőképes

b) a beteggel közös háztartásban élő, cselekvőképes

ba) házastársa vagy élettársa, ennek hiányában

ca) gyermeke, ennek hiányában

bb) gyermeke, ennek hiányában

cb) szülője, ennek hiányában

bc) szülője, ennek hiányában

cc) testvére, ennek hiányában

bd) testvére, ennek hiányában

cd) nagyszülője, ennek hiányában

be) nagyszülője, ennek hiányában

cc) unokája

bf) unokája

Ha az egészségügyi ellátással összefüggő döntései meghozatalában a támogatott döntéshozatalról szóló törvény szerinti támogatója van, tájékoztatása, illetve a beavatkozásba történő beleegyezése során igényli- e támogatója jelenlétét?	Igen / nem ¹
Ha igen:	
Támogató neve:

Címe:
Telefonszáma:

¹ megfelelő rész aláhúzendó

1./ Betegség megnevezése fődiagnózis (magyarul, esetleg latinul):

2./ Beavatkozás megnevezése (magyarul, esetleg latinul):

3./ Beavatkozást, tájékoztatást végző orvos:

4./ Beavatkozások elvégzésének tervezett időpontja:

5./ Javasolt beavatkozás előnye és kockázata:

Előnye: Az aktív könyöknyújtás biztosítása, a kar használati értékének fokozása.

A betegség lényege: A nyaki gerincvelő sérülése után mind a négy végtag bénulása.

A felső végtagon néhány izom működőképes maradhat.

A műtét kockázata:

- A csuklófeszítő izom mozgató idegének sérülése.
- A deltaizom mozgatóidegének sérülése.
- A felkar ütőerének sérülése.
- Sebgyógyulási zavar.
- Varrat elégtelenség.

A műtét szükségessége:

Az aktív könyöknyújtás után lehetővé válik a kéz gravitációval szembeni, a tér különböző irányába történő mozgatása. Könnyebbé válik a kerekesszék hajtása, a helyzetváltoztatás.

- általános tájékoztatás betegre szóló kiegészítése:

- személyre szabott kockázatok:

6./ Az eljárás elmaradásának esetleges veszélyei: A hely és helyzetváltoztatáshoz szükséges karhasználat károsodása, csökkenése.

7./ Egyéb kezelési lehetőségek: Nincs.

8./ Az eljárás technikája:

A műtét lényege:

A bénult könyökfeszítő izom (triceps) helyettesítése a működőképes deltaizom hátsó izomkötegével (motor), lábszárból vett ínnaal áthidalva a távolságot a működőképes izom és a bénult izom között.

9./ A javasolt életmódról, további ellátásokról kezelőorvosomtól folyamatosan és a Zárójelentésben írásban kapok tájékoztatást.

A fenti és az általam feltett kérdésekre mind szóban, mind írásban számomra érthető megfelelő és kielégítő tájékoztatást, illetve választ kaptam.

Kellő idő és információ állt rendelkezésemre ahhoz, hogy szabadon döntsek arról, beleegyezem-e a vizsgálatba. Tudomásul veszem, hogy jogom van a felajánlott beavatkozás visszautasítására, ezt saját kézirással írt és aláírt teljes bizonyító erejű magánokiratban, illetve írásképtelenségem esetén két tanú együttes jelenlétében megtett és azok aláírásával ellátott magánokiraton kell

megtennem. Ez esetben a beavatkozás elmaradása miatti következményekért (különösen, de nem kizárólagosan a gyógyeredmény alakulásáért) azokat az orvosokat, akik által javasolt beavatkozást nem fogadtam el, felelősség nem terheli.

Tudomásul veszem, hogy a beavatkozás elvégzésébe való beleegyezésemet bármikor visszavonhatom. Alapos ok nélküli visszavonás esetén azonban köteles vagyok az ezzel összefüggésben felmerült és indokolt költségeket megtéríteni.

Tájékoztattak arról, hogy a beavatkozás visszautasítását bármikor, alaki kötöttségek nélkül visszavonhatom. Kezelőorvosom kész engem állapotomról, illetve annak változásairól folyamatosan, megfelelően tájékoztatni.

A fentiek alapján minden megtévesztéstől, fenyegetéstől és kénysertől mentes, megfelelő tájékoztatáson alapuló beleegyezésemet adom a megnevezett egészségügyi beavatkozáshoz, és kérem, hogy azt rajtam végezzék el.

kezelőorvos aláírása

beteg, vagy törvényes képviselőjének aláírása

A beteg írásképtelensége esetén két, együttesen jelenlévő tanú aláírása:

tanú (név, lakcím)

tanú (név, lakcím)

Ha a betegnek az egészségügyi ellátással összefüggő döntései meghozatalában a támogatott döntéshozatalról szóló törvény szerinti támogatója van és tájékoztatása, illetve a beavatkozásba történő beleegyezése során támogatója jelenlétét igényelte, a jelen lévő támogató aláírása:

.....
támogató aláírása

Beavatkozás visszautasítása

A kezelőorvos által tervezett és megajánlott beavatkozás elvégzésébe felelősségem teljes tudatában nem egyezem bele. (a nyilatkozat teljes szövegének kézírással történő megisméltlése és aláírása szükséges vagy írásképtelenség esetén együttesen jelenlévő 2 tanú aláírása):

.....
.....

Figyelmeztetés!

Cselekvőképtelen beteg, korlátozottan cselekvőképes kiskorú és a cselekvőképességben az egészségügyi ellátással összefüggő jogok gyakorlása tekintetében részlegesen korlátozott beteg esetén **nem utasítható vissza** az olyan ellátás, amelynek elmaradása esetén a beteg egészségi állapotában várhatóan súlyos vagy maradandó károsodás következne be. Amennyiben cselekvőképtelen beteg, korlátozottan cselekvőképes kiskorú és a cselekvőképességében az egészségügyi ellátással összefüggő jogok gyakorlása tekintetében részlegesen korlátozott beteg esetén a betegség természetes lefolyását lehetővé tévő életfenntartó vagy életmentő beavatkozás visszautasítására kerül sor, a Kórház keresetet indít a beleegyezés bíróság általi pótlása iránt. A kezelőorvos a bíróság jogerős határozatának meghozataláig köteles a beteg egészségi állapota által indokolt ellátások megtételére, amelyhez szükség esetén rendőrhatalóság közreműködését is igénybe veheti. Közvetlen életveszély esetén a szükséges beavatkozások elvégzéséhez bírósági nyilatkozatpótlásra nincs szükség.

kezelőorvos aláírása

beteg, vagy törvényes képviselőjének aláírása

A beteg írásképtelensége esetén két, együttesen jelenlévő tanú aláírása:

tanú (név, lakcím)

tanú (név, lakcím)

Ha a betegnek az egészségügyi ellátással összefüggő döntései meghozatalában a támogatott döntéshozatalról szóló törvény szerinti támogatója van és tájékoztatása, illetve a beavatkozásba történő beleegyezése során támogatója jelenlétét igényelte, a jelen lévő támogató aláírása:

támogató aláírása

Tájékoztatásról való lemondás

Betegségem természetéről, gyógykezelésem részleteiről, különösen pedig gyógyulási kilátásaimról nem kívánok részletes felvilágosítást kapni. Helyettem tájékoztassák:

.....
Ezt a nyilatkozatot – elfogadása esetén – kézírásával megismételten leírva, aláírva, vagy írásképtelensége esetén két tanú együttes jelenlétében és azok aláírásával ellátott teljes bizonyítóerejű magánokiraton erősítse meg!

.....
.....
.....
Figyelem! Az Eütv. 14. § (1) bekezdése alapján a cselekvőképes beteg nem mondhat le a tájékoztatásról, amennyiben betegsége természetét ismernie kell ahhoz, hogy mások egészségét ne veszélyeztesse!

kezelőorvos aláírása

beteg, vagy törvényes képviselőjének aláírása

A beteg írásképtelensége esetén két, együttesen jelenlévő tanú aláírása:

tanú (név, lakcím)

tanú (név, lakcím)

A BIZONYLATON A KITÖLTÉSRE NEM KERÜLT RÉSZ ÁTHÚZANDÓ!

Szabolcs-Szatmár-Bereg Megyei Kórházak és Egyetemi Oktatókórház
4400 Nyíregyháza, Szent István u. 68. Tel: 42/599-700

(A dokumentumot a MedWorkS rendszerben rögzítette:)

12.1.2. Markolás-kulcsfogás helyreállítása

	TÁJÉKOZTATÓ ÉS BELEEGYZŐ NYILATKOZAT Nyaki gerinc sérült - fogásjavító műtétek	EHB 7-09/00-43 Változat: 1 Hatályba lépés: 2017-01-09
---	---	---

Szabolcs-Szatmár-Bereg Megyei Kórházak és Egyetemi Oktatókórház

Telephely megnevezése:

Telephely címe:

ORTOPÉDIAI OSZTÁLY

Osztályvezető főorvos:

NEAI

Beteg neve:

Születési név:

Születési hely, idő:

Lakcím:

TAJ szám:

Anyja neve:

Cselekvőképtelen személy, korlátozottan cselekvőképes kiskorú, illetve a cselekvőképességében bármely ügycsoport tekintetében részlegesen korlátozott beteg esetén a törvényes képviselő adatai (név, szül. idő, anyja, lakcím) és a korlátozás alá eső ügycsoport megjelölése:

.....
Rokonsági foka:

a) a beteg törvényes képviselője, ennek hiányában

b) a beteggel közös háztartásban élő, cselekvőképes

ba) házastársa vagy élettársa, ennek hiányában

bb) gyermeke, ennek hiányában

bc) szülője, ennek hiányában

bd) testvére, ennek hiányában

be) nagyszülője, ennek hiányában

bf) unokája

c) a b) pontban megjelölt hozzátartozója hiányában a

beteggel közös háztartásban nem élő, cselekvőképes

ca) gyermeke, ennek hiányában

cb) szülője, ennek hiányában

cc) testvére, ennek hiányában

cd) nagyszülője, ennek hiányában

ce) unokája

Ha az egészségügyi ellátással összefüggő döntései meghozatalában a támogatott döntéshozatalról szóló törvény szerinti támogatója van, tájékoztatása, illetve a beavatkozásba történő beleegyezése során igényli-e támogatója jelenlétét?	Igen / nem ¹
Ha igen:	
Támogató neve:
Címe:
Telefonszáma:

¹ megfelelő rész aláhúzendó

1./ Betegség megnevezése fődiagnózis (magyarul, esetleg latinul):

2./ Beavatkozás megnevezése (magyarul, esetleg latinul):

3./ Beavatkozást, tájékoztatást végző orvos:

4./ Beavatkozások elvégzésének tervezett időpontja:

5./ Javasolt beavatkozás előnye és kockázatai:

Előnye: A kéz fogásának helyreállítása a mindennapi élethez szükséges funkciók biztosítása.

A műtét szükségessége: A műtét után lehetővé válik az aktív markolás és kulcsfogás, az áthelyezett izmok számától függően.

A betegség lényege: Lásd aktív könyöknyújtás helyreállítása.

A műtét kockázata: A csukló feszítőerejének átmeneti csökkenés, az ujjak hajlított helyzetbe történő rögzülése és kisizületekben, amennyiben a műtét utáni torna elégtelen. Bőr érzőidegének sérülése, érsérülés, sebgyógyulási zavar.

- általános tájékoztatás betegre szóló kiegészítése:

- személyre szabott kockázatok:

6./ Az eljárás elmaradásának esetleges veszélyei: A fogás hiányában a mindennapi élet továbbra is nehéz marad, alapvető szükségleteit is önállóan nehezen tudja kezével segíteni.

7./ Egyéb kezelési lehetőségek: Nincs.

8./ Az eljárás technikája:

A műtét lényege: A nyaki gerincsérülés súlyosságától függően más és más műtéti eljárás ismeretes. Lényegük: a hosszú ujjak mély hajlító inainak és a hüvelykujj mély hajlító inainak aktivizálása működőképes izom áthelyezésével, leggyakrabban a brachioradialis ínának az egyik csuklófeszítő izom ínának áthelyezésével.

9./ A javasolt életmódról, további ellátásokról kezelőorvosomtól folyamatosan és a Zárójelentésben írásban kapok tájékoztatást.

A fenti és az általam feltett kérdésekre mind szóban, mind írásban számomra érthető megfelelő és kielégítő tájékoztatást, illetve választ kaptam.

Kellő idő és információ állt rendelkezésemre ahhoz, hogy szabadon döntsek arról, beleegyezem-e a vizsgálatba. Tudomásul veszem, hogy jogom van a felajánlott beavatkozás visszautasítására, ezt saját kézirással írt és aláírt teljes bizonyító erejű magánokiratban, illetve írásképtelenségem esetén két tanú együttes jelenlétében megtett és azok aláírásával ellátott magánokiraton kell megtennem. Ez esetben a beavatkozás elmaradása miatti következményekért (különösen, de nem kizárólagosan a gyógyeredmény alakulásáért) azokat az orvosokat, akik által javasolt beavatkozást nem fogadtam el, felelősség nem terheli.

Tudomásul veszem, hogy a beavatkozás elvégzésébe való beleegyezésemet bármikor visszavonhatom. Alapos ok nélküli visszavonás esetén azonban köteles vagyok az ezzel összefüggésben felmerült és indokolt költségeket megtéríteni.

Tájékoztattak arról, hogy a beavatkozás visszautasítását bármikor, alaki kötöttségek nélkül visszavonhatom.

Kezelőorvosom kész engem állapotomról, illetve annak változásairól folyamatosan, megfelelően tájékoztatni.

A fentiek alapján minden megtévesztéstől, fenyegetéstől és kényszertől mentes, megfelelő tájékoztatáson alapuló beleegyezésem adom a megnevezett egészségügyi beavatkozáshoz, és kérem, hogy azt rajtam végezzék el.

kezelőorvos aláírása

beteg, vagy törvényes képviselőjének aláírása

A beteg írásképtelensége esetén két, együttesen jelenlévő tanú aláírása:

tanú (név, lakcím)

tanú (név, lakcím)

Ha a betegnek az egészségügyi ellátással összefüggő döntései meghozatalában a támogatott döntéshozatalról szóló törvény szerinti támogatója van és tájékoztatása, illetve a beavatkozásba történő beleegyezése során támogatója jelenlétét igényelte, a jelen lévő támogató aláírása:

.....
támogató aláírása

Beavatkozás visszautasítása

A kezelőorvos által tervezett és megajánlott beavatkozás elvégzésébe felelősségem teljes tudatában nem egyezem bele. (a nyilatkozat teljes szövegének kézírással történő megismétlése és aláírása szükséges vagy írásképtelenség esetén együttesen jelenlévő 2 tanú aláírása):

.....
.....
.....

Figyelmeztetés!

Cselekvőképtelen beteg, korlátozottan cselekvőképes kiskorú és a cselekvőképességben az egészségügyi ellátással összefüggő jogok gyakorlása tekintetében részlegesen korlátozott beteg esetén **nem utasítható vissza** az olyan ellátás, amelynek elmaradása esetén a beteg egészségi állapotában várhatóan súlyos vagy maradandó károsodás következne be. Amennyiben cselekvőképtelen beteg, korlátozottan cselekvőképes kiskorú és a cselekvőképességében az egészségügyi ellátással összefüggő jogok gyakorlása tekintetében részlegesen korlátozott beteg esetén a betegség természetes lefolyását lehetővé tévő életfenntartó vagy életmentő beavatkozás visszautasítására kerül sor, a Kórház keresetet indít a beleegyezés bíróság általi pótlása iránt. A kezelőorvos a bíróság jogerős határozatának meghozataláig köteles a beteg egészségi állapota által indokolt ellátások megtételére, amelyhez szükség esetén rendőrhatalóság közreműködését is igénybe veheti. Közvetlen életveszély esetén a szükséges beavatkozások elvégzéséhez bírósági nyilatkozatpótlásra nincs szükség.

kezelőorvos aláírása

beteg, vagy törvényes képviselőjének aláírása

A beteg írásképtelensége esetén két, együttesen jelenlévő tanú aláírása:

tanú (név, lakcím)

tanú (név, lakcím)

Ha a betegnek az egészségügyi ellátással összefüggő döntései meghozatalában a támogatott döntéshozatalról szóló törvény szerinti támogatója van és tájékoztatása, illetve a beavatkozásba történő beleegyezése során támogatója jelenlétét igényelte, a jelen lévő támogató aláírása:

.....
támogató aláírása

Tájékoztatásról való lemondás

Betegségem természetéről, gyógykezelésem részleteiről, különösen pedig gyógyulási kilátásaimról nem kívánok részletes felvilágosítást kapni. Helyettem tájékoztassák:

.....
Ezt a nyilatkozatot – elfogadása esetén – kézírásával megismételten leírva, aláírva, vagy írásképtelensége esetén két tanú együttes jelenlétében és azok aláírásával ellátott teljes bizonyítóerejű magánokiraton erősítse meg!

.....
Figyelem! Az Eütv. 14. § (1) bekezdése alapján a cselekvőképes beteg nem mondhat le a tájékoztatásról, amennyiben betegsége természetét ismernie kell ahhoz, hogy mások egészségét ne veszélyeztesse!

kezelőorvos aláírása

beteg, vagy törvényes képviselőjének aláírása

A beteg írásképtelensége esetén két, együttesen jelenlévő tanú aláírása:

tanú (név, lakcím)

tanú (név, lakcím)

A BIZONYLATON A KITÖLTÉSRE NEM KERÜLT RÉSZ ÁTHÚZANDÓ!

**Szabolcs-Szatmár-Bereg Megyei Kórházak és Egyetemi Oktatókórház
4400 Nyíregyháza, Szent István u. 68. Tel: 42/599-700**

(A dokumentumot a MedWorkS rendszerben rögzítette:)

12.2. Definíciók röviden

izomfelszabadítás: az izom egyik végének sebészi leválasztása, általában az izom tapadásánál

paralysis: az akaratlagos izomfunkció elvesztése, általában idegrendszeri sérülés vagy betegség kapcsán

paresis: inkomplett paralysis

kulcsfogás: a hüvelykujj körömperce rázáródik a mutatóujj radialis oldalára

markolás: a hosszú ujjak a tenyérbe záródnak

ínáthelyezés: egy ín egy másik ínhöz rögzítünk, hogy helyreállítsuk a hiányzó funkciót

tenodesis: egy ín műtéti rögzítése, legtöbbször egy csonthoz vagy ínhöz

tetraparesis: a paresis jelentése inkomplett paralysis mind a négy végtagon, bizonyos funkciók még megmaradtak a sérülés alatt.

tetraplegia: az akaratlagos izomfunkció elvesztése mind a négy végtagon, aminek legtöbbször a nyaki gerincvelő sérülése az ok.