Fotoreceptorok és ektópikus fotoreceptorok vizsgálata in vivo, in vitro és patológiás körülmények között

Doktori értekezés

Szabó Klaudia

Semmelweis Egyetem
Molekuláris Orvostudományok Doktori Iskola

Témavezető: Dr. Lukáts Ákos, M.D, Ph.D.

Hivatalos bírálók: Dr. Récsán Zsuzsanna, Ph.D., egyetemi docens
Dr. Módis László, D.Sc., egyetemi tanár

Szigorlati bizottság elnöke: Dr. Benyó Zoltán, D.Sc., egyetemi tanár
Szigorlati bizottság tagjai: Dr. Madarász Emília, D.Sc., csoportvezető kutató
Dr. Alpár Alán, D.Sc., egyetemi docens

Budapest
2017

TARTALOMJEGYZÉK

TARTALOMJEGYZÉK 2
1. RÖVIDÍTÉSEK JEGYZÉKE 6
2. BEVEZETÉS 8
2.1. Az emlős retina felépítése 9
2.2. A retinális pigmenthám 10
2.3. A neurális retina sejttípusai 11
2.3.1. Pálcika fotoreceptorok 12
2.3.1.1. A pálcika fototranszdukciós kaszkád 13
2.3.2. Csap fotoreceptorok 15
2.3.3. Bipoláris sejtek 17
2.3.4. Interneuronok 17
2.3.5. Ganglion sejtek 18
2.3.5.1. A pálcika fotoreceptortól a ganglion sejtekig 19
2.3.6. Glia sejtek 21
2.4. Displaced sejttípusok 22
2.4.1. Ektópikus fotoreceptorok 23
2.5. A retinafejlődés vizsgáló módszerei 24
2.5.1. A rágcsáló retina in vitro organotipikus tenyésztése 25
2.6. A retinális fotoreceptorok vizsgálata patológiás körülmények között 25
2.6.1. A diabetes mellitus rövid áttekintése 26
2.6.2. A diabéteszes retinopátia 27
2.6.3. A diabétesz következtében kialakuló neurális elváltozások 28
2.6.4. A T2D modellje: Zucker Diabetic Fatty rat (ZDF) 29
3. CÉLKITŰZÉS 31

4. MÓDSZEREK 33
4.1. Kísérleti modellek és mintaelőkészítés 33
4.1.1. In vivo fejlődési sor 33
4.1.2. In vitro, organotipikus retinatenyészetek 34
4.1.3. A T2D állatmodell 35
4.2. Morfológiai vizsgálatok 35
4.2.1. Immunhisztokémiai és lektinhisztokémiai vizsgálati módszerek 35
4.2.1.1. A fejlődéstani kísérletekben alkalmazott ellenanyagok 36
4.2.1.2. ZDF állatmodellen végzett kísérletek során alkalmazott ellenanyagok 37
4.2.2. Fluoreszcens mikroszkópia 42
4.3. Apoptózis vizsgálata 42
4.4. Sejtszámolás és kvantitatív analízis 43
4.4.1. In vivo kísérletekben végzett sejtszámolás 43
4.4.2. ZDF állatmodellben végzett sejtszámolás 44
5. EREDMÉNYEK 45
5.1 Ektópikus fotoreceptorok a rágcsáló retinában 45
5.1.1. Ektópikus rodopszin pozitív sejtek in vitro organotipikus retinatenyészetben 45
5.1.2. Ektópikus rodopszin pozitív sejtek a fejlődő rágcsáló retinában 46
5.1.2.1. Az MRC-k nem tartalmaznak csap opszinokat és melanopszint 50
5.1.2.2. Az MRC-k által tartalmazott rodopszin nem a rodopszin fagocitózisából származik (mikroglia, Müller glia és pálcika bipoláris sejt markerek) 53
5.1.2.3. Az MRC-k nem tartoznak a horizontális, amakrin és ganglion sejtek közé 55
5.1.2.4. A fototranszdukciós kaszkád elemeinek jelölése 57
5.1.2.5. Szinaptikus kapcsolatok 59
5.1.2.6. Apoptózis az MRC-kben 61

5.1.2.7. MRC-k az érett retinában 63
5.2. A ZDF állatmodell kísérleti eredményei 64
5.2.1. A testsúly és vércukorszint változásai 65
5.2.2. Az apoptózis és a retinális rétegvastagságok vizsgálata.....66
5.2.3. A pálcikák és az RPE degenerációja 68
5.2.3.1 A pálcikahüvely a T2D-ben.....69
5.2.3.2. A pálcika fototranszdukciós kaszkád elemeinek változása T2D-ben.....70
5.2.4. A csapok degenerációja 73
5.2.4.1. A csaphüvely morfológiája T2D-ben 75
5.2.4.2. A csap fototranszdukciós kaszkád elemek változása T2D-ben 76
5.2.4.3. Duális csapok megjelenése 77
6. MEGBESZÉLÉS 79
6.1. MRC-k a rágcsáló retinában 79
6.1.1. MRC-k in vivo, fejlődő retinában 80
6.1.2. Az MRC-k eltűnése a rágcsáló retinában 81
6.1.3. MRC-k jelenléte az érett retinában 83
6.2. A 2-es típusú diabétesz hatása a fotoreceptor sejtekre és a retinális pigmenthámra 83
6.2.1. Retinális rétegvastagság és apoptózis vizsgálata a diabéteszes retinopátia megjelenése előtt 84
6.2.2. A fotoreceptorok és a pigmenthám degenerációja a T2D modellben 85
6.2.3. Duális csapok megjelenése a T2D-ben.....89
6.2.4. A ZDF patkány és az STZ-indukálta diabéteszes modellek eredményeinek összehasonlítása.....91
7. KÖVETKEZTETÉSEK.....94
8. ÖSSZEFOGLALÁS 96
8.1. Summary.....97

9. IRODALOMJEGYZÉK 98

9.1. Világháló oldalak: 109

10. SAJÁT PUBLIKÁCIÓK JEGYZÉKE 110

10.1. A disszertáció alapjául szolgáló közlemények 110

10.2. Egyéb közlemények 110

11. KÖSZÖNETNYILVÁNÍTÁS 112

1. RÖVIDÍTÉSEK JEGYZÉKE

AO	poliklonális anti-rodopszin antitest
BSA	bovine serum albumin, borjú szérum albumin
cGMP	ciklikus guanozin-monofoszfát
DAPI	4,6-diamidino-2-fenylindol
DR	diabéteszes retinopátia
ERG	elektroretinogram
GCL	ganglion cell layer, ganglion sejtek rétege
ILM	inner limiting membrane, belső határhártya
INL	inner nuclear layer, belső magvas réteg
IPL	inner plexiform layer, belső plexiform réteg
IS	inner segments, fotoreceptorok beltagja
L-csap	long wavelength sensitive cone, hosszú hullámhossz tartományra érzékeny csap
M-csap	middle wavelength sensitive cone, közepes hullámhossz tartományra érzékeny csap
MRC	misplaced rhodopsin positive cell, ektópikus rodopszin tartalmú sejt
NFL	nerve fiber layer, optikus rostok rétege
NRL	neural retinal leucine zipper (transzkripciós faktor)
OLM	outer limiting membrane, külső határhártya
ON	optic nerve, látóideg
ONL	outer nuclear layer, külső magvas réteg
OPL	outer plexiform layer, külső plexiform réteg
OS	outer segments, fotoreceptorok kültagja
P	posztnatális (életkor)
PB	phosphate buffer, foszfát puffer
PFA	paraformaldehid
PKC-α	protein kináz C alfa alegysége
PNA	peanut agglutinin lectin, mogyoró agglutinin lektin
RPE	retinal pigment epithelium, retinális pigmenthám

RPE65	retinal pigment epithelium-specific protein 65kDa, 65 kDa-os retinális pigment epitélium-specifikus protein
STZ	streptozotocin
S-csap	short wavelength sensitive cone, rövid hullámhossz tartományra érzékeny csap
T1D	type 1 diabetes mellitus, 1-es típusú cukorbetegség
T2D	type 2 diabetes mellitus, 2-es típusú cukorbetegség
TH	tirozin hidroxiláz enzim
WGA	wheat germ agglutinin lectin, búzacsíra agglutinin lektin
ZDF	Zucker Diabetic Fatty (patkány)

2. BEVEZETÉS

Az emlős retina a fény felfogására és idegingerületté alakítására specializálódott, a köztiagyból származó, neuroektodermális szövet. Hat fő neurális sejttípust és glia elemeket is tartalmaz, melyek meghatározott rendben helyezkednek el a retina mozaikján belül. Nagyfokú rendezettsége, könnyű izolálhatósága miatt az idegtudományi kutatások széles körben alkalmazott modellje. Hisztogenezise minden fajban jól konzervált lépésekből áll, az idegi és glia elemek szimultán fejlődésével zajlik (Young 1985; Rapaport és mtsai 2004). Ennek ellenére előfordulhat azonban, hogy bizonyos retinális sejtek típusuknak nem megfelelő rétegbe kerülnek fejlődésük során. Számos ilyen sejttípus előfordul, tanulmányozásuk pedig rávilágít arra a tényre, hogy sokszor az „eltévedtnek" hitt sejtek valójában okkal kerülnek a számunkra ektópikusnak vélt helyre, és konkrét funkciót töltenek be a retinában. Kutatásaim során egy „eltévedt" fotoreceptor sejttípusra figyeltem fel rágcsáló retina organotipikus tenyésztése közben, pontos feltárását pedig in vivo, fejlődő rágcsáló retinában folytattam.

A fejlődéstani kísérletek mellett a fotoreceptorok tanulmányozását más szemszögből, a fiziológiástól eltérő, patológiás körülmények között folytattam tovább, melynek alapjául korunk civilizációs betegsége, a cukorbetegség szolgált. A diabetes mellitus szisztémás kórkép, amely a szervezet egészére kihat. Szövődményei gyakran érintik az idegrendszert, többek között a retinát, így a fotoreceptor sejteket is. Az általa okozott elváltozásokat morfológiai szempontból tanulmányoztam egy olyan rágcsáló fajon, amely a diabéteszes megbetegedések világszerte leggyakrabban előforduló típusát, a 2-es típusú cukorbetegséget modellezi.

2.1. Az emlős retina felépítése

Az emlős retina alapvetően két részre tagolható: egy fényérzékelésre képtelen és egy fényérzékeny részre. A két terület közötti rövid átmenetet ora serrata-nak nevezzük. A retina rétegeinek rövidítései konvencionálisan az angol elnevezésükből származnak, ezért a dolgozatomban ezeket a rövidítéseket használom. A vizsgálataink alapjául szolgáló fényérzékeny terület két rétegre osztható: a retinális pigmenthám (RPE) rétegére és a neurális retinára.

A neurális retina sejttesteket és nyúlványokat tartalmazó, egymástól jól elkülönülő rétegeket foglal magában (1. ábra). Közvetlenül az RPE alatt található a csapok és pálcikák rétege, amely a fotoreceptor kültagokat (OS) és beltagokat (IS) tartalmazza. Ezt követően, a retina különböző sejttípusainak sejttestjeit és szinaptikus nyúlványait tartalmazó rétegei egymással alternálva foglalnak helyet. A külső magvas réteget (ONL) a külső plexiform réteg (OPL), az ezután következő belső magvas réteget (INL) pedig a belső plexiform réteg (IPL) követi. A szinaptikus réteg után a ganglion sejtek rétege (GCL) következik. A ganglion sejtek axonjai az optikus rostok rétegében (NFL) szedődnek össze, és mint látóideg (ON) haladnak tovább a magasabb agyi központok felé. További két réteg jön létre a retinában található egyik glia típus, a bipoláris alakú Müller glia végtalpainak kapcsolódásával. A Müller sejt apikális végeinek egymással és a fotoreceptor sejtek kapcsolódásával jön létre a fotoreceptorok beltagja és a külső magvas réteg között a külső határhártya (OLM). A Müller sejtek vitreális végén található talpacskák pedig a belső határhártyát (ILM) alkotják.

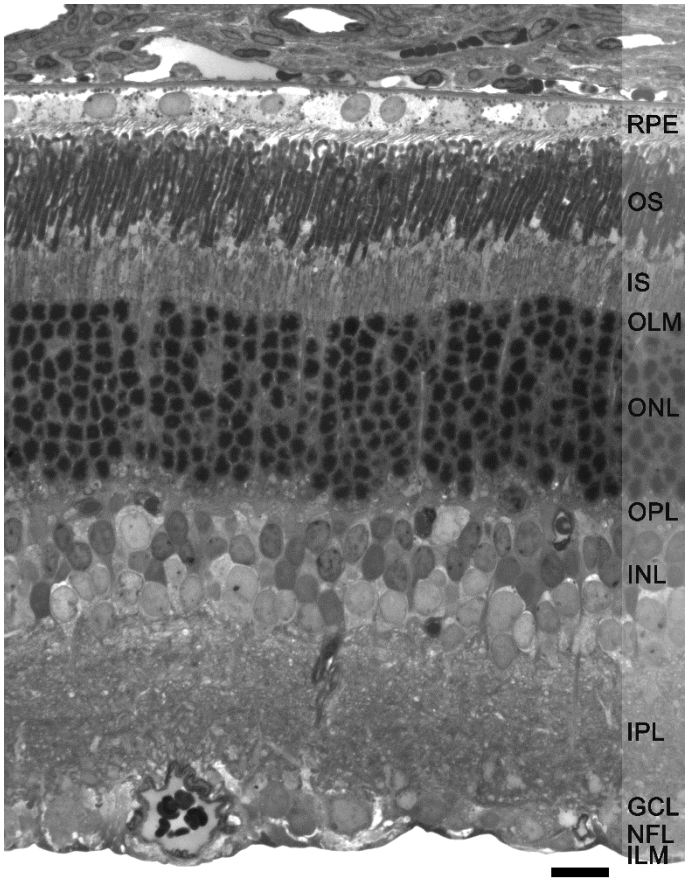

1. ábra *Patkány retinából készült félvékony metszet a retina rétegeinek feltüntetésével. RPE: retinális pigmenthám, OS: fotoreceptor kültag, IS: fotoreceptor beltag, OLM: külső határhártya, ONL: külső magvas réteg, OPL: külső plexiform réteg, INL: belső magvas réteg, IPL: belső plexiform réteg, GCL: ganglion sejtek rétege, NFL: optikus rostok rétege, ILM: belső határhártya. Aránymérték: 20 µm.*

2.2. A retinális pigmenthám

A retinális pigmenthám egy egyrétegű köbhámból álló réteg a neurális retina és az érhártya között (1. ábra). A pigmenthám sejtek apikális felszíne a retina felé néz, nyúlványaival a fotoreceptorok kültagjait veszi körül. A pigmenthám az érhártya ereinek endothel sejtjeivel együtt részt vesz a vér-retina gát alkotásában. A pigmenthám sejtek közötti szoros összeköttetés tight junctionok segítségével jön létre, biztosítva ezzel a vérplazma komponenseinek szelektív transzportját (Strauss 2005).

A pigmenthám elősegíti a csapok és pálcikák zavartalan működését. Részt vesz többek között a retina tápanyag ellátásában és a fotoreceptor kültagokról levált membránok fagocitózisában. Fényelnyelésével véd a fotooxidációtól és a káros szabadgyökök képződésétől, növekedési és protektív faktorokat termel, amellyel elősegíti a retina fejlődését, az érett retina struktúrájának fenntartását és védekezését a sérülések ellen. A pigmenthám feladata továbbá a fotoreceptorok kül- és beltagja körüli, szubretinális tér és az érhártya között létrejövő transzport lebonyolítása, amely során esszenciális molekulák cserélődnek ki a két térség között (Strauss 2005; Simó és mtsai 2010).

A pigmenthám sejtek a fotoreceptorok kromofórjának vizuális ciklusában is szerepet játszanak. A fototranszdukció során a beérkező foton hatására az opszin receptor kromofór molekulája, amely eddig 11-cisz retinál formában volt jelen, kémiai változást szenved és 11-transz retinál formába alakul át. Az all-transz retinál visszaalakítása túlnyomó részt a pigmenthám feladata. A reizomerizáció több egymást követő, enzim által katalizált folyamatból áll. Ennek egyik meghatározó és egyben sebességkorlátozó lépését az RPE65 (65 kDa-os retinális pigment epitélium-specifikus protein) enzim végzi, amelynek immunhisztokémiai vizsgálatával a pigmenthám morfológiája és részben funkciója is nyomon követhető (Susaki és mtsai 2009).

A retinális pigmenthám épsége tehát a fotoreceptorok működése szempontjából nélkülözhetetlen, így változását vagy károsodását a neurális retinát érintő patológiás elváltozásokkal összefüggésben érdemes vizsgálni.

2.3. A neurális retina sejttípusai

Az emlős retina különböző típusú neuronokból épül fel, amelyek egy vertikális és egy horizontális útvonalat hoznak létre a jel feldolgozásában. A vertikális útvonal első tagjai a fotoreceptorok, amelyek átkapcsolódnak a bipoláris sejtekre. Az útvonal utolsó tagjai a ganglion sejtek. Ezt kiegészítve, a horizontális útvonal - a horizontális sejtek és amakrin sejtek - segítségével a jel a retina síkjával párhuzamosan, laterális irányban is módosulhat vagy továbbítódhat.

2.3.1. Pálcika fotoreceptorok

A retinában a sötétadaptált látásért a pálcika fotoreceptorok a felelősek. Alacsony fényintenzitás, vagyis gyenge megvilágítás mellett működnek és már egyetlen foton hatására képesek ingerületbe jönni. Az éjszaka aktív állatok, így számos rágcsáló retinájában is a pálcika fotoreceptor típus dominál a csappal szemben (Carter-Dawson és LaVail 1979).

A fotonok abszorpciójáért egy G-protein kapcsolt, hét transzmembrán domainnel rendelkező receptor molekula, a rodopszin felel, amely a pálcika kültag zárt membránkorongjaiban helyezkedik el. A kültagokat primer szenzoros csilló rögzíti a beltaghoz. A pálcika fotoreceptorok a retina külső rétegeibe rendeződnek: kültagjuk és beltagjuk a csapok és pálcikák rétegében, sejttestük pedig az ONL rétegben foglal helyet. Nyúlványuk a bipoláris és horizontális sejtekkel az OPL rétegben képez szinapszist (tom Dieck és Brandstätter 2006).

A pálcika fotoreceptorok azonosítása többféleképpen lehetséges. Ennek egyik legegyszerűbb módja az immunhisztokémiai vizsgálat. A laboratóriumunkban előállított rodopszin ellenes antitest (Röhlich és Szél 1993) mellett ma már számos kereskedelmi forgalomban kapható anti-rodopszin ellenanyag is rendelkezésünkre áll, melyeket részben a rodopszin fehérje N- (Adamus és mtsai 1991), részben pedig a C-terminálisa (Adamus és mtsai 1991; Molday és MacKenzie 1983) ellen termeltetnek. A pálcikákat könnyű azonosítani sejtmagi morfológia alapján is. Sejtmagjuk kromatinállománya jellegzetes, kávébab alakú, heterokromatikus régiókat tartalmaz, amelyek a sejtmag közepére rendeződik, a fény számára átjárhatóvá téve a széli területeket. A sejtmagok az ONL-ben szabályos oszlopokba rendeződnek.

A pálcikák kül- és beltagjait szénhidrát láncokból álló interfotoreceptor mátrix veszi körül, amely mátrix proteinekből, proteoglikánokból, glikoproteinekből, enzimekből, kemokinekből, hialuronsav-kötő és egyéb fehérjékből épül fel. Gyakorlati szempontból az N-acetyl-D-glukozaminnak és a sziálsavnak van jelentősége, mivel a közönséges búzából (Triticum vulgaris) kivonható búzacsíra agglutinin (WGA) lektin képes megkötni ezeket, így a pálcikát körülvevő interfotoreceptor mátrix hisztokémiai úton kimutatható (Colton és mtsai 1992).

2.3.1.1. A pálcika fototranszdukciós kaszkád

A pálcika sejtek karakterizálásánál fontos szerepet kapnak a sötétadaptált látás működtetéséért felelős, fototranszdukciós kaszkád fehérjéi. Kísérletes munkám során számos jelátviteli fehérje jelenlétét/hiányát, expressziós mintázatát vizsgáltam, így a fehérjék szerepének megértése érdekében szükségessé válik a kaszkád rövid áttekintése (2. ábra).

A pálcika sejtekben lejátszódó jelátvitel az egyik legjobban karakterizált G-fehérje által közvetített útvonal (Palczewski 2006). A fény felfogását a G-fehérje kapcsolt, hét transzmembrán domainnel rendelkező rodopszin fotoreceptor molekula (fotopigment) végzi, amely az opszin fehérjéből és egy hozzá kapcsolt, fényérzékeny 11-cisz retinál molekulából épül fel. A rodopszin a fotonok abszorpciójakor all-transz retinál molekulává izomerizálódik, ez pedig az opszin fehérje konformációváltozását, aktiválódását váltja ki. Az így aktiválódott fotopigment a jelet a pálcika sejtre specializálódott, intracellulárisan elhelyezkedő G-fehérjének (rod transducin) továbbítja. A transducin fehérje GTP-kötő, alfa alegysége az aktivációt követően a cGMP-foszfodiészteráz enzimet aktiválja. A foszfodiészteráz a diffúzibilis, ciklikus guanozin-monofoszfátot (cGMP) 5'-GMP-vé hidrolizálja, amelynek következtében a citoplazma cGMP-szintje csökken. Ez azért fontos, mert a cGMP a kültag sejtmembránjában a cGMP-függő kation csatornát szabályozza. Ha kevés a cGMP, az általuk nyitva tartott, a kültagokban lokalizálódó ioncsatornák bezárulnak, a Na^+-ionok beáramlása megáll. A sejtben azonban továbbra is működik a Na^+-iont kifelé pumpáló Na^+/K^+-pumpa. A sejtmembrán ennek hatására hiperpolarizálódik, a feszültség-függő Ca^{2+}-csatornák pedig záródnak. A hiperpolarizáció hatására a glutamát neurotranszmitter felszabadulása csökken a pálcika szinapszisban. A glutamát leadása tehát sötétben történik, és fény hatására csökken le.

Az aktivációt követően a pálcika fotoreceptorban gyors inaktivációs fázis következik be. A retinál a pigmenthám segítségével regenerálódik (McBee és mtsai 2001; Susaki és mtsai 2009; Kefalov 2015), az aktivált rodopszin pedig egy többlépcsős folyamat eredményeként kerül vissza inaktív formájába. Ennek első lépéseként a molekulát a rodopszin kináz enzim foszforilálja. A foszforiláció akkor jöhet létre, ha a Ca^{2+}-kötő recoverin fehérjéről a kötött Ca^{2+} disszociál, és a recoverin leválik a rodopszin

kináz enzimről. Végül arrestin molekula kötődik a foszforilált rodopszinhoz, ezáltal csökkentve a további transducin molekulák kötődési lehetőségét. Az inaktiváció végső lépéseként a rodopszin defoszforilálódik (Hargrave 2001).

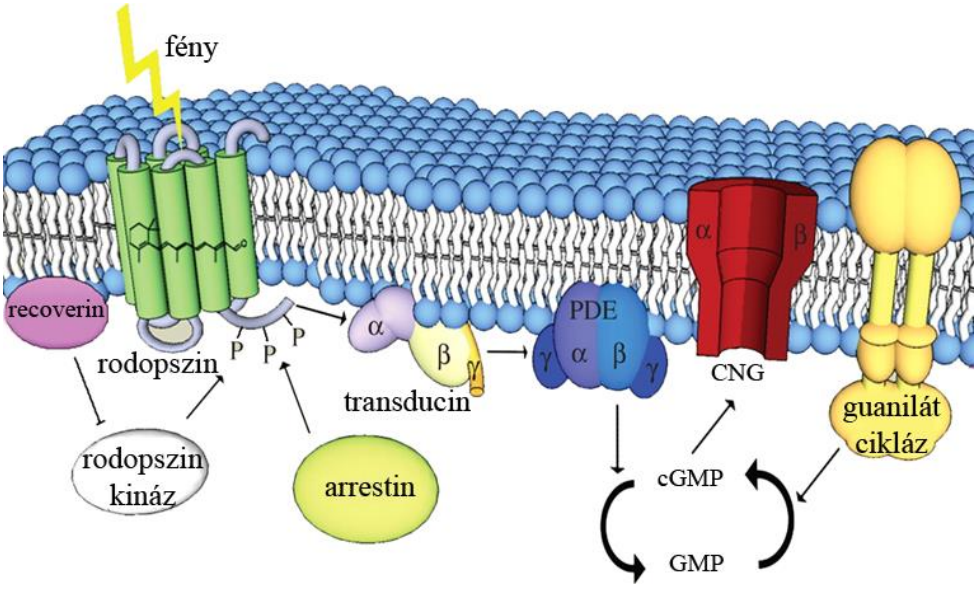

2. ábra *Pálcika fototranszdukció. A rodopszin fotonok abszorpciójakor aktiválódik, a jelet egy G-fehérjének (transducin) továbbítja, amelynek guanozin-trifoszfát (GTP)-kötő, alfa (α) alegysége egy foszfodiészteráz (PDE) enzimet aktivál. A foszfodiészteráz a ciklikus guanozin-monofoszfátot (cGMP) 5'-GMP-vé hidrolizálja, így a citoplazma cGMP-szintje csökken. A cGMP által nyitva tartott kation csatornák (CNG) kevés cGMP jelenlétében bezárulnak, a Na^+-ionok beáramlása megáll. A sejtben működő Na^+/K^+-pumpa hatására a sejtmembrán hiperpolarizálódik, a feszültség-függő Ca^{2+}-csatornák záródnak. A hiperpolarizáció a glutamát neurotranszmitter leadásának csökkenését eredményezi nappali fényviszonyok mellett. Az inaktiváció első lépéseként a rodopszin a rodopszin kináz enzim foszforilálja, melynek feltétele, hogy a recoverin leválik a rodopszin kináz enzimről. Ezután arrestin molekula kötődik a foszforilált rodopszinhoz, amely csökkenti a további transducin molekulák kötődését. Végső lépéseként a rodopszin defoszforilálódik.*

Az ábra forrása:

http://rstb.royalsocietypublishing.org/content/364/1531/2867/F1.large.jpg

Fontos szabályozó tényező, hogy a nappali és éjszakai fényviszonyok hatására bizonyos, a jelátviteli útvonalban szerepet játszó fehérjék a pálcika kültag és beltag között vándorolnak. A transducin fiziológiás körülmények között sötétben a pálcika kültagban található, a nappali fényviszonyok hatására a pálcika beltagba transzlokálódik (Sokolov és mtsai 2002), amely változás a fényadaptáció során az érzékelés érzékenységének változásához járul hozzá. Az arrestin fehérje a transducinhoz hasonló transzlokációt végez, azonban a fény/sötét viszonyokat tekintve a transducinhoz képest fordított irányban, tehát megvilágítás mellett a kültagban, sötétben pedig a beltagban található meg (Philp és mtsai 1987). A molekulák vándorlása tehát a nappali megvilágítási viszonyok között csökkenti, sötétadaptált látásban növeli a pálcikák érzékenységét.

A pálcikák működésében közrejátszó fehérjék jelenléte vagy hiánya erősen befolyásolja a sejtek funkciókészségét, így mindamellett, hogy a fototranszdukciós kaszkád elemeinek immuncitokémiai kimutatásával igazolhatjuk a pálcika sejttípust, egyben képet is kapunk működésének alapjairól. Laboratóriumunkban a fototranszdukciós kaszkád számos tagja ellen termeltetett ellenanyag áll rendelkezésre, amely lehetővé teszi e fehérjék immunhisztokémiai vizsgálatát.

2.3.2. Csap fotoreceptorok

A fotoreceptorok másik fő típusa a csap fotoreceptor sejt, amely a nappali fényviszonyok mellett a fényérzékelésért és a színlátásért felelős.

A pálcikákkal ellentétben a csapok kültagjai kúp alakúak, és felületnövelő membránjaik nem záródnak korongokká, a sejthártya kitüremkedéseiként vannak jelen.

A fény érzékelését hullámhossztól függően különböző csap opszinok végzik, amelyek a csap sejtek kültagjában foglalnak helyet. A különböző opszinok részben eltérő fehérjeszerkezete hangolja be a retinál molekula hullámhosszérzékenységét és ezzel a fotoreceptor molekula színérzékenységét. Emlősökben többféle csap opszin típus fordulhat elő. Az alacsony hullámhosszú fényre érzékeny, S- (short wavelength sensitive) opszin elnyelési maximuma 420 nm-nél, tehát a látható fény kék tartományában van, de egyes állatfajokban az S-opszin színérzékenysége eltolódhat az UV fénytartomány felé is. A közepes hullámhosszú fényre érzékeny, M- (middle wavelength sensitive) opszinok maximuma 530 nm-nél van, így érzékelése a zöld színtartományba kerül. A harmadik

opszin típus, a hosszú hullámhosszúságú fényre érzékeny L- (long wavelength sensitive) opszinok pedig 560 nm-nél, vagyis a sárga/zöld színtartományban nyelik el a fényt (humán adatok, Webvision). A legtöbb emlősnek, így a patkányoknak is dichromatikus látásuk van. Retinájukban csak S- és M-csapok fordulnak elő, melyek együttesen az összes fotoreceptor egy nagyon kis hányadát (~1%) képezik (Szél és Röhlich 1992).

A felsorolt csaptípusok mellett előfordul, hogy egyazon csap sejt mind a rövid, mind pedig a közepes hullámhosszúságú fény érzékelésére képes opszinnal is rendelkezik (duális csap). A duális csapok a patkány fejlődő retinájában az M-csapok kialakulásának átmeneti stádiumát jelentik (Szél és mtsai 1994). A transzdifferenciációnak nevezett folyamat során a csapfejlődés kezdeti stadiumában minden csap kizárólag az S-opszin termelésére képes. A csapok többsége pajzsmirigyhormonok hatására bekapcsolja az M-opszin és kikapcsolja az S-opszin expresszióját és M-csappá transzdifferenciálódik. A csapok körülbelül 10 százaléka megőrzi eredeti „identitását", ezek lesznek a definitív S-csapok. Az S-M átalakulás során a csapokban egy rövid ideig mindkét csap opszin egyszerre megtalálható – ezek duális csapokként jelennek meg a retinában (Szél és mtsai 1994, Ng és mtsai 2001). Egyes fajokban (szibériai törpehörcsög, egér, tengerimalac, nyúl, Röhlich és mtsai 1994) illetve a patkány retina perifériás területein is előfordulhat azonban, hogy a duális csapok nemcsak átmeneti jelleggel, hanem az érett, felnőtt retinában is előfordulnak (Lukáts és mtsai 2005; Énzsöly és mtsai 2014).

A pálcika sejtekhez hasonlóan a csap sejtek körül is megtalálható az interfotoreceptor mátrixnak a csap sejtekre specializálódott változata. Kimutatása a mogyoró agglutinin (PNA) lektin segítségével történhet, amely a D-galaktóz-β-1,3-N-acetyl-D-galaktózamin diszaharid oldalláncokhoz kötődik a mátrixban (Hageman és Johnson 1986, Cho és mtsai 2002). A csap interfotoreceptor mátrix változása fontos mutató lehet a csap sejtek esetleges degenerációja során.

A csap sejtek immunhisztokémiai detektálására számos antitest alkalmazható: OS-2 és AB5407 antitest az S-opszin ellen, COS-1 és AB5405 antitest az M-opszin ellen, cone arrestin, cone transducin, recoverin antitestek pedig a fototranszdukciós kaszkád fehérjéi ellen termeltetett antitestek (Röhlich és Szél 1993, Arango-Gonzalez és mtsai 2010, Ng és mtsai 2011).

2.3.3. Bipoláris sejtek

A bipoláris sejtek jelentik az összeköttetést a fény érzékelését végző fotoreceptorok és a jelet a magasabb idegrendszeri központok felé továbbító ganglion sejtek között. Két alapvető típusa – a bemenetüktől függően – a csap és a pálcika bipoláris sejtek.

A csap bipoláris sejtek további csoportjait bekapcsolásra érzékeny és kikapcsolásra érzékeny bipolárisoknak (ON és OFF bipoláris sejtek) nevezik. Fény hatására, a csap fotoreceptor sejt hiperpolarizációját követően előjelváltás következik be az ON bipoláris sejtekben, vagyis depolarizálódnak. Ezzel szemben az OFF bipoláris sejtek hiperpolarizálódnak és bennük a depolarizáció sötétben következik be (Fonyó 2011). A továbbiakban a bipoláris sejtek különböző típusú ganglion sejttekkel szinaptizálnak.

A csap bipolárisokkal szemben a pálcika sejtekkel szinaptizálódó bipoláris sejtek populációja homogén, kizárólag ON bipoláris sejtekből áll. A csap bipoláris sejtek kimutatására patkányban a már korábban említett, recoverin Ca^{2+}-kötő fehérje alkalmas. A pálcika bipolárisok azonosítása a munkánk során szintén egy Ca^{2+}-kötő fehérje, a PKC-α (protein kináz C α alegység) elleni antitesttel történt (Greferath és mtsai 1990).

2.3.4. Interneuronok

A neurális retinában a vertikális információ továbbítását elősegítendő kétféle interneuron található meg: horizontális és amakrin sejtek.

A horizontális sejtek elsősorban a csapok közötti információ közvetítésére alkalmasak a retinában. Sejttestük az INL, nyúlványaik pedig az OPL rétegekben, a fotoreceptorok terminálisaival szinaptizálva foglalnak helyet. Az ún. "széli gátlás" mechanizmusával modulálják a csapokban kialakuló jelet azáltal, hogy egymástól távolabb elhelyezkedő csap sejtek között teremtenek kapcsolatot. A B-típusú, axonnal rendelkező horizontális sejtek axonjai igen gazdag elágazódásaikkal a pálicikák szinapszisaival is képeznek kapcsolatot. A horizontális sejtek detektálása retinametszeten szintén egy Ca^{2+}-kötő fehérje, a calbindin ellen termeltetett antitest segítségével lehetséges (Hamano és mtsai 1990).

Az amakrin sejt a neurális retina INL és GCL rétegében előforduló heterogén sejttípus. A rendkívül változatos amakrin sejtpopuláció azonosítását Santiago Ramón y Cajal kezdte meg Golgi-féle ezüst impregnációs módszerrel 1893-ban (Cajal 1893, Uchiyama és Stell 2005). Az amakrin sejtek szinaptikus bemenetüket a bipoláris sejtek felől kapják, az ingerületet pedig más amakrin sejtek, bipoláris sejtek és ganglion sejtek felé továbbítják (Gábriel 2003). Anatómiai és biokémiai sokféleségük miatt a retinában fellelhető összes amakrin sejt együttes morfológiai vizsgálata nehézkes. Napjainkban számos olyan amakrin sejt ellenes antitest létezik, amellyel viszont immunhisztokémiai vizsgálatuk alcsoportonként lehetséges. Dolgozatomban a következő amakrin sejtpopulációk kimutatására alkalmas antitestek szerepelnek:

- a parvalbumin az AII amakrin sejttípus mellett widefield amakrin sejteket (Wässle és mtsai 1993), bipoláris sejteket és egy kisebb sejtpopulációt is jelöl a GCL rétegben.
- A tirozin hidroxiláz (TH) enzim ellen termeltetett antitesttel mutatható ki a dopaminerg amakrin sejttípus (Nguyen-Legros és mtsai 1997),
- a PKC-α a pálcika bipoláris sejtek mellett egy amakrin és displaced amakrin sejtpopulációt is jelöl (Greferath és mtsai 1990),
- a calretinin Ca^{2+}-kötő fehérje egy amakrin sejtpopulációt és némely ganglion sejtet jelöl, ezen kívül displaced amakrin sejtek markere (Hwang és mtsai 2005, Osborne and Larsen 1996).

2.3.5. Ganglion sejtek

A retinális ganglion sejtek a vertikális jelfeldolgozó útvonalak utolsó elemei a retinában. A bipoláris és amakrin sejtek jeleit gyűjtik és továbbítják a magasabb agyi központok felé, akciós potenciál generálására képes sejtek. Sejttestük többnyire a GCL rétegben helyezkedik el, de bizonyos típusaik előfordulhatnak az INL rétegben is (Nadal-Nicolás és mtsai 2014).

Az amakrin sejtekhez hasonlóan rendkívül változatos sejttípus, azonosításuk morfológiai (dendritfa mintázata, nagysága és szimmetriája), valamint fiziológiai (központi-környéki vagy zöld-piros/sárga-kék színopponens organizációjú vagy komplex receptív mező, illetve projekció iránya) jellemzők alapján történik (Sernagor és mtsai

2001). Receptív mezejük többnyire koncentrikus, amely egy központi és egy perifériás részre különül el. Megvilágítás hatására ezekben a sejtekben ON és OFF válasz alakul ki: az ON ganlion sejt akkor aktivizálódik legjobban, ha központját fény éri, perifériája pedig sötétben van, az OFF ganglion sejt pedig fordítva. A jel tehát csatornákra bomlik, amelynek megfelelően a bipoláris és a ganglion sejtek között létrejövő szinapszisok helye is elkülönül az IPL rétegen belül. Az ON- és OFF-centrumú ganglion sejtekre történő kapcsolódástól függően a rétegen belül (OFF) és (ON) szublaminákat különböztetnek meg (Famiglietti és Kolb 1976).

Sajnos az immunhisztokémiai módszertan jelenlegi állása szerint nincs olyan marker, amely kivétel nélkül az összes ganglion sejtet jelöli. Kutatásaink során ezért a ganglion sejtek detektálására egy olyan antitestet használtunk, ami a populáció kb. 85-95%-t képes láthatóvá tenni (anti-Brn-3a antitest, Nadal-Nicolás és mtsai 2009).

Emellett egy további ganglion sejt altípust, a fotoszenzitív ganglion sejtek csoportját is vizsgáltuk, melynek sajátossága, hogy a fotoreceptorokhoz hasonlóan megvilágításra érzékenyek. A fény hatására létrejött ingerületet a rodopszinnal nagy szekvencia hasonlóságot mutató, melanopszin fotopigment közvetíti. A fotoszenzitív ganglion sejteknek bemenetet biztosítanak a csap és pálcika fotoreceptorok is a bipoláris sejteken át, nyúlványaik pedig a nucleus suprachiasmaticusba jutnak (Pickard és Sollars 2011). Kimutatásuk melanopszin ellenes antitesttel, immuncitokémiai eljárással lehetséges.

2.3.5.1. A pálcika fotoreceptortól a ganglion sejtekig

A pálcika fotoreceptorok fény hatására hiperpolarizálódnak, és ennek hatására pedig a velük szinapszisban álló pálcika bipoláris sejteket depolarizálják. A pálcika bipoláris sejtről az ingerület a csapoktól eltérő módon nem ganglionsejtekre, hanem az AII amakrin sejtekre terjed tova, ezeket hiperpolarizálva. Az AII amakrin sejt két irányban adhatja tovább a jelet. Elektromos szinapszison (gap junctionon) keresztül egyrészt csap ON bipoláris sejtet aktivál, másrészt pedig glicinerg szinapszison keresztül csap OFF bipoláris sejtet gátol. A csap ON bipoláris sejt ON ganglion sejtet aktivál, a csap OFF bipoláris sejt pedig OFF ganglion sejtet aktivál. A pálcika útvonalat tovább

gazdagítja, hogy a csap és a pálcika végtalpak között a pálcika jel gap junctionok segítségével szintén továbbítódhat (3. ábra).

A pálcika fotoreceptor jelátvitel tehát nem független a csap fotoreceptor jelátviteltől, neuronális hálózata számos ponton érinti a csap jeltovábbítás elemeit rágcsáló és humán retinában egyaránt (Sharpe és Stockman 1999).

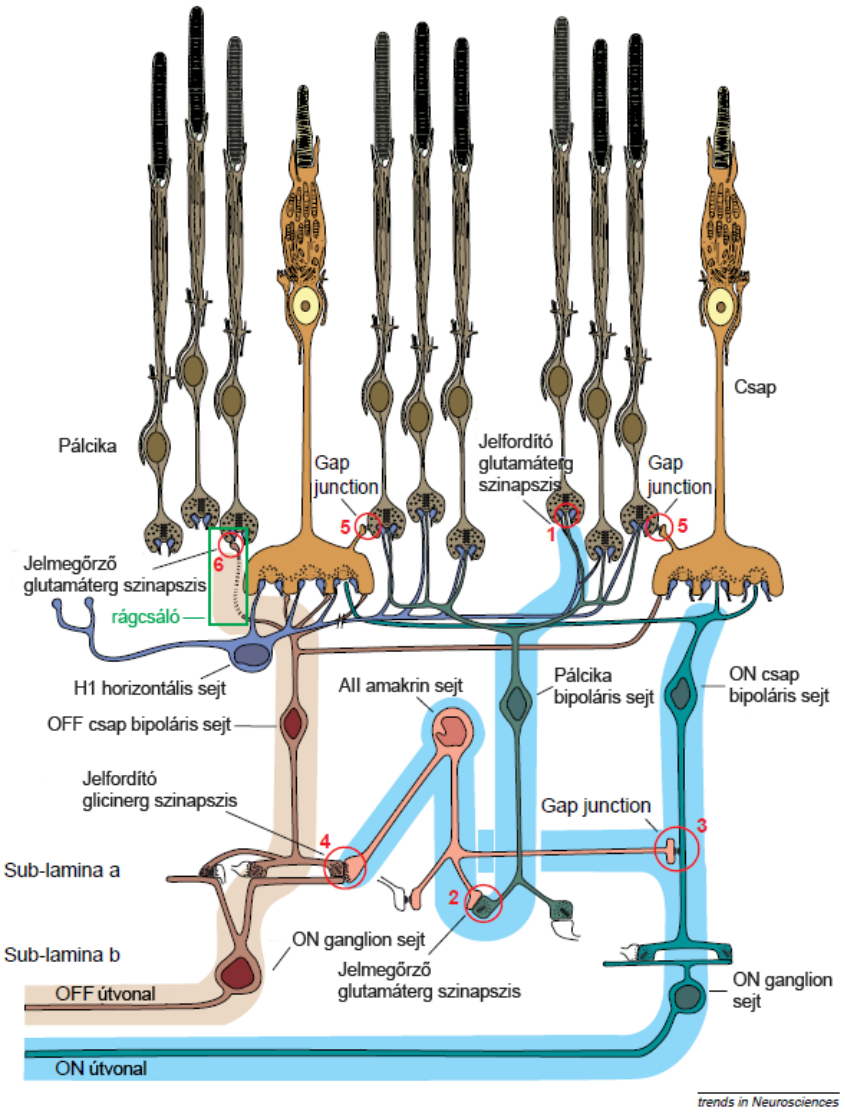

3. ábra *A pálcika és csap jelátviteli hálózat emlős retinában. 1: pálcika sejt glutamáterg szinapszisa pálcika bipoláris sejttel. 2: pálcika bipoláris és AII amakrin sejt glutamáterg szinapszisa. 3: AII amakrin sejt és ON csap bipoláris sejt közötti elektromos szinapszis (gap junction). 4: AII amakrin sejt glicinerg szinapszisa OFF csap bipoláris sejttel. 5:*

pálcika és csap sejtek közötti elektromos szinapszis (gap junction). 6: pálcika és OFF csap bipoláris sejt közötti glutamáterg szinapszis rágcsálókban. Az ábrát Sharpe és Stockman, 1999-ben készült publikációjában leközölt ábra alapján készítettem.

2.3.6. Glia sejtek

Az emlős retinában háromféle glia típus fordul elő: Müller glia, mikroglia és asztrocita.

A Müller sejt a retina fő glia eleme, amely végtalpaival az OLM és ILM rétegeket létrehozva radiálisan a teljes retina vastagságot átéri (1. ábra). A sejtek magjai az INL rétegben foglalnak helyet. Számos fontos funkciót töltenek be, így például a retina legfontosabb támasztósejtjei, az embrionális fejlődésben vezető strukturákat képeznek a különböző neuronok helyének megtalálására. A feladatuk továbbá a neuronok homeosztázisának és védelmének biztosítása, a neurotranszmitterek körforgalma, növekedési faktorok termelése. Sejtjükben fiziológiás körülmények között kétféle intermedier filamentumfélét tartalmaznak: nagyobb mértékben vimentint (Fernández-Sánchez és mtsai 2015), kisebb mértékben gliális fibrilláris savas proteint (GFAP, Lieth és mtsai 1998). A kétféle gliafilamentum immunhisztokémiai kimutatásával a Müller glia sejtek nemcsak szelektíven kimutathatóak, de a két fehérje expressziós mintázatának változása a retinális sérülések korai indikátorai is egyben (Webvision, Bringmann és Wiedemann 2012). Tanulmányomban, in vivo körülmények között végzett kísérleteimben a Müller glia kimutatására a vimentin ellen termeltetett antitestet alkalmaztam.

A sejtek homeosztázisának fenntartására törekednek a mikroglia sejtek is, melyek létezését a központi idegrendszerben sajátos ezüstimpregnációs módszerének köszönhetően először Pío del Río-Hortega fedezte fel (Pérez-Cerdá és mtsai 2015). Nyugalmi helyzetben, egészséges retinában anti-inflammatorikus és neuroprotektív molekulákat szekretálnak, neuronokkal és más glia sejtekkel állnak kölcsönhatásban, így "nyugvó" helyzetben is a retina OPL, INL, IPL, GCL és NFL rétegeinek (Li és mtsai 2015) funkcionális részét képezik (Vecino és mtsai 2016). Jellegzetességük, hogy sérülés, mechanikai behatás, metabolikus változás, öröklött vagy szerzett betegségek hatására aktiválódnak, sejtalakjuk megváltozik, lekerekedett formát vesznek fel (Kettenmann és

mtsai 2011) és részt vesznek a retinális sejtek fagocitózisában (Vecino és mtsai 2016). A központi idegrendszeri más területein lokalizálódó mikrogliákkal ellentétben azonban a retinában a mikroglia sejtek gyakran megtartják nyúlványos morfológiájukat aktivált állapotban is (Li és mtsai 2015). A mikroglia/makrofág sejtvonal kimutatása ED-1 antitest (anti-CD68 molekuláris marker; Diniz és mtsai 2013) segítségével történt.

A harmadik glia típus az asztrocita, amely szintén expresszál GFAP filementumot fiziológiás körülmények között. Sejttestjeinek és nyúlványainak előfordulása főként a látóidegfő körül a retina NFL rétegére korlátozódik, míg az ora serrata területéről teljesen hiányoznak. Lokalizációjukból adódóan beborítják a ganglion sejtek axonjait, és az NFL réteg vaszkuláris elemeit, részt vesznek a vér-retina gát kialakításában (Stone és Dreher 1987).

2.4. Displaced sejttípusok

A retina szabályos felépítése annak köszönhető, hogy a retinális sejtek perikarionjai és szinapszisai különböző rétegekbe rendeződnek. Az elrendeződés leírásakor a főbb retinális sejttípusokat figyelembe véve elmondható, hogy a fotoreceptorok az ONL, a bipoláris sejtek és interneurok az INL, a ganglion sejtek sejttestjei pedig a GCL rétegben helyezkednek el. A retina szigorú rétegzettségét alkotó, klasszikus sejttípusokkal szemben előfordulnak azonban olyan sejttípusok is, melyek a rájuk jellemző rétegspecifikus elhelyezkedéstől eltérő lokalizációt mutatnak. A szakirodalom ezeket a sejteket eltévedt, displaced, vagy ektopikus sejttípusoknak nevezi. Legismertebb képviselői a GCL rétegben lokalizálódó, displaced amakrin sejtek (Hughes és Wieniawa-Narkiewicz 1980, Lee és mtsai 2016). Nevükkel ellentétben nem feltétlenül "eltévedt" sejtekről van szó, hiszen akár egy egész sejtpopuláció is kerülhet ektópikus helyzetbe. Jó példával szolgálnak erre a displaced starburst amakrin sejtek, amelyek a GCL rétegben történő elhelyezkedésük segítségével az OPL réteg ON alrétegeibe küldhetnek nyúlványokat (Taylor és Smith 2012) vagy a humán retina displaced bipoláris sejtjei (Vrabec 1986), amelyeknek sejttestjei az OPL rétegben helyezkednek el, dendritjeik pedig szintén ebben a rétegben keresnek kapcsolatokat.

2.4.1. Ektópikus fotoreceptorok

Már a nyolcvanas években leírtak egy ektópikusan elhelyezkedő pálcika sejtpopulációt. Richard Young az ONL rétegtől elszakadt sejteket talált egér retinában, amelyeket „inner rods”-nak (belső pálcikák) nevezett el (Young 1984). Jelenlétüket azzal magyarázza, hogy a terminális mitózist követően, a posztnatális fejlődés során az OPL réteg nem teljesen a pálcikák alatt, hanem a pálcikák között kezd kialakulni, ezért a sejtek egy részét elzárja az ONL-től. Megfigyelése szerint a populáció csak a fejlődés alatt van jelen. A belső pálcikák INL-ből való eltűnését a centrumban kezdődő és a periféria felé tartó, ONL-be történő visszavándorlással és a folyamat közben történő mérsékelten előforduló apoptózissal magyarázza (Young 1984).

Feltételezhetően ugyanez a populáció jelenik meg egy másik publikációban is, amely a rodopszin antitestek különböző jelölési mintázatát mutatja be fejlődő és érett retinában. A publikáció fotósorozatán jól kivehetőek a fejlődés alatt jelen levő, rodopszin tartalmú sejtek. A cikk szerzője nem fókuszál a leírásban az ONL rétegbeli mintázatokon kívül eső jelekre, és az erek jelölésén kívül nem diszkutálja az eltéved sejtek jelenlétét sem (Hicks és mtsai 1987).

Elektronmikroszkópos és 5’-nukleozidáz hisztokémiai vizsgálatok során egy másik modellben, Wistar patkányban is kimutattak ektópikusan elhelyezkedő retinális fotoreceptor sejteket. Az előzőhöz hasonlóan az eltévedt sejtek fejlődés alatt detektálhatóak az INL-ben, elsősorban horizontális sejtek között, és pálcika morfológiát mutatnak. A születést követő 10-14. napok között a számuk elkezd csökkenni, és 25 napos korban már alig fellelhetőek (Araki és mtsai 1988).

A fent említett sejtpopulációt egy másik kutatócsoport is kimutatta immunhisztokémiai vizsgálatokkal. Günhan és társai rodopszin/recoverin kettős jelölést alkalmaztak Long Evans patkány retinán. Tanulmányukban 0-7 napos korokban a ganglion sejtek között detektáltak rodopszin tartalmú sejteket. A látóidegfő átvágásával – ami a ganglion sejtek pusztulását okozza – kizárták, hogy a kérdéses sejtek a ganglion sejtek egy populációját alkotják. A korábbiakkal egybehangzóan itt is számbeli csökkenést, majd a populáció eltűnését tapasztalták. A sejtek átmeneti jellegét és gyors eltűnését a megfelelő szinapszisok hiányának tulajdonították (Günhan és mtsai 2003).

Semo és munkatársai kétféle, ektópikus fotoreceptor populáció megjelenését írták le, melyeket CATR-sejteknek neveztek. Elnevezésük a sejtek által tartalmazott fototranszdukciós kaszkád elemeinek nevéből (**c**one **a**rrestin, cone **t**ransducin, **r**ecoverin) származik. A populáció a GCL rétegben lokalizálódik és a fent említett fehérjéken kívül S vagy L-opszint is expresszálhat. A tanulmány érintőlegesen egy további rodopszin/recoverin tartalmú, GCL rétegben elhelyezkedő ektópikus sejttípusról is beszámol, amelyet csuklyás patkányban, Wistar patkányban és C57bL/6J egérben is megtaláltak (Semo és mtsai 2007).

A displaced sejttípusokról – sokféleségük ellenére is – csak kevés irodalmi adat áll rendelkezésünkre. A témában megjelent publikációk sok esetben csak megemlítik, vagy szűkös leírásokat tartalmaznak a sejtekről. Mivel ez idáig kevéssé foglalkoztak részletesen a különböző ektópikus sejtpopulációkkal, ezért nem ismerjük a funkciójukat, jelentőségüket, illetve eltűnésük kiváltó okait. Kutatócsoportunk régóta foglalkozik a fotoreceptor sejtekkel és laborunkban nagy hagyománya van a csap és pálcika morfológiai és fejlődéstani vizsgálatoknak. A szakirodalomi adatok mellett saját megfigyeléseink közben figyelmünket felkeltette egy a retina fejlődése alatt különleges módon, ektópikusan elhelyezkedő, rodopszint expresszáló, vélhetően fotoreceptor sejtpopuláció, melyet misplaced rhodopsin positive cell-nek (MRC) neveztünk. A sejtek kvalitatív és kvantitatív karakterizálásával szerettünk volna hozzájárulni, hogy teljesebb képet kapjunk ezekről a különleges sejtekről.

2.5. A retinafejlődés vizsgáló módszerei

A retina fejlődésének tanulmányozására többféle vizsgáló módszer áll rendelkezésre, melyek közül az egyik legkézenfekvőbb megoldás az in vivo fejlődési sor alkalmazása. A patkány retina erre azért is kiválóan alkalmas, mert számos sejttípus a születést követően alakul ki (Rapaport és mtsai 2004). A fejlődési sor olyan retina preparátumokból áll, amely különböző posztnatális napon feláldozott állatok retinájából készül. Ezek a retinák a fejlettség különböző fokát hivatottak bemutatni az adott fajban vagy bizonyos típusú (pl. csapgazdag vagy pálcikadomináns) retinában, és a retinális sejtek megjelenésének idejét, a retina rétegeinek kialakulását, a sejtek közötti szinapszisok létrejöttét segítik nyomon követni in vivo körülmények között.

A másik módszertani lehetőség, hogy újszülött, vagy bizonyos posztnatális korú rágcsálók retinájából a szöveti integritás fenntartására törekvő tenyészeteket hozunk létre, amelyeket lehetőség szerint 2-4. hétig, a retina különböző fejlettségi szintjének eléréséig tartunk fenn. Segítségével a szervezettől izolált környezetben tanulmányozhatjuk a retina kifejlődését az általunk kiválasztott szempontok szerint. További előnye az in vivo rendszerrel szemben, hogy a tenyésztő médium elemeinek, faktorainak megválasztásával, azok retinafejlődésre kifejtett hatását is közvetlenül tanulmányozhatjuk.

2.5.1. A rágcsáló retina in vitro organotipikus tenyésztése

Az in vivo módszerekkel szemben az in vitro kísérletezés lehetőséget nyújt arra, hogy a szervezet egészéből kiemelve, annak bonyolult szabályozási rendszere nélkül vizsgálhassuk a szövetet. A szervezetből történő izolálás ellenére azonban a tenyészetek elkészítése és fenntartása során elsődleges szempont, hogy a szövetre jellemző, nagyfokú rendezettséget mutató szerkezet megtartására törekedjünk. Segítségével a szövetet az in vivo állapothoz közeli, azonban annak mindenre kiterjedő hormonális szabályozását és idegrendszeri behatását mellőző állapotában vizsgálhatjuk. Ezért is fontos megemlíteni, hogy a sejtek in vitro működéséről nyert információ nem extrapolálható feltétel nélkül az intakt szövetre (Kovács 2012).

Az in vitro retinatenyészetek a szervezetből kiemelve, diffúzióval oxigenizált rendszerként, a retinára jellemző szerkezet megtartásával képesek működni. A tenyészetek készülhetnek újszülött ((P0-P4) Pinzón-Duarte és mtsai 2000, Arango-Gonzalez és mtsai 2010) vagy akár felnőtt rágcsálók retinájának (Szabó és mtsai publikálás alatt) kiültetésével is. A korai posztnatális korban kiültetett rágcsáló retinából készült tenyészet előnye, hogy hosszú élettartamának köszönhetően akár több hétig is vizsgálható a retinális sejttípusok és szinapszisaik posztnatális fejlődése.

2.6. A retinális fotoreceptorok vizsgálata patológiás körülmények között

Kutatásaink során nemcsak a retinális fejlődés különböző szakaszait, hanem a kifejlett fotoreceptorok morfológiáját és azok változását is vizsgáltuk. Karakterizálásukhoz jelen tanulmányban egy olyan beltenyésztett rágcsáló fajt

választottunk, amely egy, az egész szervezetre kiható megbetegedést, a diabetes mellitus leggyakrabban előforduló típusát, illetve annak szemészeti manifesztációját modellezi.

2.6.1. A diabetes mellitus rövid áttekintése

A diabetes mellitus szisztémás anyagcsere betegség. Előfordulása világméretű probléma, 2014-ben a WHO adatai szerint 422 millió felnőtt ember élt diabéteszes megbetegedéssel (WHO, Global Reports on Diabetes 2016). A hazai páciensek diagnosztizálása és besorolása az Egészségügyi Világszervezet 1999-ben közzétett kritériumai alapján történik (Jermendy és mtsai 2014). A betegség előfordulása hazánkban mintegy 6,0-7,0% közé tehető, vagyis központi regiszter hiányában, becslés alapján kb. hat-hétszázezer magyar ember szenved a diabétesz valamilyen formájában (Jermendy és mtsai 2014).

A kórkép hátterében elsősorban a szénhidrát anyagcsere rendellenessége áll, mindamellett a zsír- és fehérje metabolizmus is érintett. A betegség patomechanizmusa alapján több formát különböztethetünk meg. A jelenleg alkalmazott klasszifikáció szerint 1-es típusú (T1D), 2-es típusú (T2D), ezenkívül speciális, valamint terhesség alatt fellépő diabéteszt (gestatiós diabetes mellitus) különböztetünk meg (Jermendy és mtsai 2014).

A T1D általában fiatal korban alakul ki. A betegség autoimmun eredetű és a Langerhans szigetek β-sejtjeinek fokozatos, teljes és visszafordíthatatlan pusztulását eredményezi. Ha a β-sejtek több, mint a fele elpusztul, a postprandiális vércukorszint már a normoglikémia határai fölé emelkedik, és csökkent glükóz tolerancia lép fel. Közben a glükoneogenezist és glikogenolízist szabályozó glukagont termelő sejtek felszabadulnak az inzulin szabályozása alól és glükóz szintetizálódik, ami tovább növeli az emelkedett vércukorszintet. A β-sejtek teljes pusztulását követően a betegség abszolút inzulinhiánnyal jár, amelynek következtében a páciensek inzulinterápiára szorulnak.

A T2D tünetszegény lehet kezdetben, és leggyakrabban elhízott egyénekben fordul elő. A kórkép kialakulásának első lépésében a zsírszövetből felszabaduló faktorok (Kahn és mtsai 2006) hatására szöveti inzulinrezisztencia lép fel, ennek következtében a sejtek többsége inzulin jelenléte mellett sem képes glükóz felvételére. A normál vércukorszint fenntartása érdekében az inzulinszekréció fokozódik (hiperinzulinémia), amely végül a β-sejtek kimerüléséhez, majd pusztulásához vezet (Zaccardi és mtsai 2015),

és az anyagcsere kontrollhoz inzulin adagolása válhat szükségessé (Jermendy és mtsai 2014). Így a kórkép korábbi elnevezése – nem inzulinfüggő diabetes mellitus – nem teljesen helytálló.

A cukorbetegség számos makro- és mikroangiopátiás szövődménnyel járhat együtt, mint például a diabéteszes retinopátia (Antonetti és mtsai 2012, Shin és mtsai 2014), diabéteszes nefropátia, diabéteszes neuropátia és kardiovaszkuláris szövődmények (Fowler 2008).

2.6.2. A diabéteszes retinopátia

A diabéteszes betegek körülbelül egyharmadát érintő szövődmény a DR, melynek legsúlyosabb formái látásvesztéshez is vezethetnek (Cho és mtsai 2013). A T2D kezdeti fázisára jellemző hiperglikémiás állapot különböző glikációs végtermékek felszaporodását, oxidatív stresszt (Lorenzi 2007) és gyulladást vált ki (Shin és mtsai 2014). Ezek a metabolikus változások kezdetben klinikailag nem detektálható vaszkuláris diszfunkcióhoz (Hammes 2005), például a vér-retina gátat felépítő, erek falát alkotó endothel sejtek, periciták és asztrociták károsodásához (Antonetti és mtsai 2012, Shin és mtsai 2014) és ezáltal acelluláris kapillárisok (Behl és mtsai 2008) megjelenéséhez vezetnek. Ezek az elváltozások az erek permeabilitásának megváltozását (Shin és mtsai 2014), ödéma (Ramadan 2007), mikroaneurizmák és érújdonképződés kialakulását okozzák a retinában (Tomlinson és Gardiner 2004, Shin és mtsai 2014), amelyek a rutin szemészeti diagnosztika számára is detektálható jelek. A legsúlyosabb esetben az érfal meggyengüléséből következő vérzés indulhat meg. A vérzések a retina leválását okozhatják, emellett számos további, a bulbust, a járulékos szerveket és központi idegrendszeri apparátust érintő szövődménnyel (nyílt és zárt zugú glaukóma, katarakta, ischémiás optikus neuropátia stb.) járhatnak együtt a DR-ben (Egészségügyi Minisztérium szakmai protokollja 2007).

A DR szemészeti kezelésére ajánlott protokollok (pl. panretinális lézerkezelés, intravitreális injekciók…) a klinikailag kimutatható vaszkuláris elváltozásokon alapulnak. Ugyanakkor tudjuk, hogy a szemészetileg detektálható vaszkulopátia kialakulása előtt bizonyos funkcionális eltérések már mérhetőek, bár a rutin szemészeti gyakorlatnak ez nem képezi részét a diabéteszes betegek vizsgálatakor, részben a tesztek szubjektivitása,

részben pedig a terápiás konzekvencia hiánya miatt. Tehát a rutin szemorvoslási gyakorlatban a cukorbetegség diagnózisát követően nem vizsgálják, mégis számos funkcionális eltérés detektálható már a klinikailag kimutatható retinopátia kialakulása előtt. Ilyenek például az elektrofiziológiai eltérések, különösképpen a sötét adaptált látásban megfigyelhető eltérések, amelyek a pálcika rendszer érintettségére utalnak (Luu és mtsai 2010). A színlátás (Shoji és mtsai 2011) és kontrasztérzékenység zavara (Aung és mtsai 2013) is gyakran megjelenik a diabétesz korai szakaszában. A jelenség hátterében szubklinikus vaszkuláris eltérések, illetve a retina degenerációja (Shin és mtsai 2013, Kern 2017) is állhat, amely már jóval a vaszkuláris kórfolyamatok megjelenése előtt megkezdődhet. Ilyen neurális degenerációra utaló jeleket (pl. apoptózis) több állatmodellben és humán posztmortem retinában is megfigyeltek (Barber és mtsai 1998, Szabadfi és mtsai, 2014, Énzsöly és mtsai 2014, Énzsöly és mtsai, 2015, Hammoum és mtsai 2017).

2.6.3. A diabétesz következtében kialakuló neurális elváltozások

Laboratóriumunkban átfogó tanulmány készült, a sztreptozotocin okozta, T1D modell korai (12 héttel a sztreptozotocin kezelést követően) neurális elváltozásairól, amely alatt a klinikailag detektálható vaszkuláris szövődményeket megelőző állapotot értjük. A kísérletek azt igazolták, hogy bár számottevő sejthalál és a retinavastagság változása még nem történik, az egyes sejttípusokat tekintve már ekkor számos patológiás folyamat detektálható. Ilyenek például a pálcikák változása, amely során a kültagokban a membrán korongok degenerálódnak, a kültagok egyértelműen rendezetlenné válnak, a fiziológiás körülmények között szabályos kültag-beltag határ elmosódottá válik. Az M-csapokban és az S-csapok egy kis populációjában erős kültag degeneráció figyelhető meg korai diabéteszben, illetve a fejlődő retinára jellemző duális csapok jelennek meg. A fotoreceptorokkal szoros funkcionális kapcsolatban álló RPE is károsodott: vastagsága, endoplazmatikus retikulum tartalma és a fotopigment regenerálódásban szerepet játszó, RPE65 fehérje tartalma is csökkenést mutatott (Énzsöly és mtsai 2014).

Bár napjainkban egyre több T2D modell ismert (King 2012, Lai és Lo 2013), a diabétesz neurális elváltozásának tanulmányozása eddig főként a könnyebben hozzáférhető és egyszerűbben indukálható T1D modellekre (King és mtsai 2012) terjed

ki. A T1D-t leggyakrabban a β-sejteket szelektíven pusztító, streptozotocin (STZ) intraperitoneális injekciójával indukálják (Rossini és mtsai 1977). Az STZ-indukálta modell a cukorbetegség és szövődményeinek kutatásában általánosan elfogadott és messzemenőkig elterjedt. Előnye, hogy a módszer segítségével könnyen és költségkímélően hozhatunk létre diabéteszes állatmodellt. Hátránya azonban, hogy nem zárható ki az STZ okozta szöveti toxicitás egyértelműen (Lee és mtsai 2010), illetve összehasonlító tanulmány hiányában a T2D-ben bekövetkező változásokra nincs extrapolációs lehetőség. A betegek döntő többsége (az esetek 90%-a) azonban T2D-ben szenved (Jermendy és mtsai 2014), ahol a betegség korai stádiuma a T1D-től eltérően zajlik. A T1D-t korán abszolút inzulinhiány jellemzi. A β-sejtek pusztulását követően, STZ állatmodellben már egy nappal az indukció után 20mmol/l feletti a vércukorszint. Ezzel szemben a T2D-ben kezdetben megnövekedett inzulinszekréció a jellemző. Az inzulinszintek változásai tehát eltérőek, így a vércukorszintek is különbözőképpen alakulnak a két típusban. A T1D-ben gyorsan emelkedik, és tartósan magas marad, míg a T2D-ben a vércukorszint növekedésére csak a β-sejtek kimerülése után kerül sor. Ha a T2D metabolikus szindróma részeként van jelen, akkor az inzulinrezisztencia és a hiperinzulinémia mellé érelmeszesedés, magas vérnyomás, a vér lipidszintjeinek változása is társulhat. A két típus közötti különbségek eltéréseket okozhatnak a szövődmények kialakulásában, ezért vizsgálataink során kifejezetten egy a T2D-t modellező patkány törzssel dolgoztunk. T2D modellekben ezidáig átfogó szövettani vizsgálat még nem készült, a hasonló metodika pedig lehetőséget nyújt arra, hogy eredményeineket a már ismertetett T1D modellel is párhuzamba vonjuk.

2.6.4. A T2D modellje: Zucker Diabetic Fatty rat (ZDF)

A szakirodalomban számos példát találunk T2D modellre, mint például az OLETF, SDT patkány (Lai és Lo 2013), melyek közös jellemzője, hogy kórképükben hiperglikémiához vezető részleges vagy teljes inzulinhiány áll fenn. A T2D modellállatai inzulinrezisztensek és a hasnyálmirigy inzulintermelésért felelős β-sejtjei hibásan működhetnek. A legtöbb modellnél jelen van az elhízás is, ami a kórkép kialakulásának egyik legfontosabb tényezője. Az elhízás létrejöhet spontán mutáció vagy genetikai

manipuláció eredményeképpen is, amely a legtöbb esetben a jóllakottságért felelős leptin molekula vagy receptorának mutációjában jelentkezik (King 2012).

Az általunk vizsgált T2D modell a Zucker Diabetic Fatty patkány. A T2D az állatmodell hím egyedeiben, 8-10 hetes korban a leptin receptort érintő mutáció mellett (Phillips és mtsai 1996) egy, a hasnyálmirigy β-sejtjeit érintő, ez idáig azonosítatlan transzkripciós defektus következtében jön létre (Peterson és mtsai 1990, review: King 2012, Wang és mtsai 2014). A leptin receptor mutációra nézve homozigóta recesszív, $ZDF^{fa/fa}$ patkányok elhíznak, glikozilált hemoglobin, szabad zsírsav, triglicerid és koleszterin szintjük szignifikánsan magasabb kontroll társaikhoz képest, vércukor szintjük a születést követő 12. héttől tartósan magas (Peterson és mtsai 1990, Sparks és mtsai 1998). Két hónappal később a fokozott β-sejt pusztulás (Finegood és mtsai 2001) következtében az inzulintermelésük is lecsökken (Sparks és mtsai 1998), a betegség lefolyása hasonlít a humán T2D patomechanizmusára. Az állatmodell kontroll csoportja (ZDF lean) a génmutációra nézve homozigóta domináns ($ZDF^{Fa/Fa}$) vagy heterozigóta ($ZDF^{Fa/fa}$) és nem mutatja a diabétesz jeleit.

A T2D patomechanizmusából következően a betegség kezdeti szakaszára a T1D-vel ellentétben megnövekedett inzulinszint jellemző. Az inzulin számos, apoptózissal kapcsolatos faktort szabályoz, valamint a központi idegrendszer neuronjai számára túlélési faktort jelent fiziológiás körülmények között (Yi 2005, Rajala és mtsai 2013). Számos fajban (szarvasmarha, majom, patkány, ember) a fotoreceptorok is expresszálnak inzulin receptort (Havrankova és mtsai 1978, Rajala és mtsai 2013, Rajala és mtsai 2010). Feltételezhető, hogy a receptoron keresztül közvetített jelátvitel megvédheti a fotoreceptor sejteket a megváltozott cukormetabolizmus okozta károsodástól. A T2D-ben fellépő kezdeti hiperinzulinémia miatt a diabétesz okozta neurodegeneráció mértéke az STZ-indukálta T1D modellben kialakuló károsodásoknál enyhébb lehet, és esetleg különbözhetnek az érintett sejttípusok is.

3. CÉLKITŰZÉS

Doktori munkám célja a retinális fotoreceptorok több aspektusból történő tanulmányozása volt. Egyrészről a fejlődő retinában előforduló, különleges, ONL rétegen kívül elhelyezkedő, rodopszin tartalmú sejtpopulációt, az MRC-ket vizsgáltam. Disszertációm másik felében pedig az érett fotoreceptorok kerültek a fókuszpontba. Ezen belül a csapok és pálcikák egy, a retinát érintő diabétesz hatására bekövetkező, morfológiai változásának leírását tűztem ki célul.

Az MRC populáció sejtjeit tekintve csak szűkösen állnak rendelkezésünkre irodalmi adatok. Az ektópikus rodopszin pozitív sejteket a szakirodalom csak említés szintjén tárgyalja, bár jelenlétük az *in vivo* és *in vitro* retinában is egyértelmű. Célul tűztük ki, hogy ezt a sejtpopulációt elsőként karakterizáljuk négy különböző típusú rágcsáló retinájában a következő kvantitatív és kvalitatív szempontok alapján:

- a retina fejlődése során mikor jelennek meg a rodopszin pozitív sejtek, meddig maradnak fenn és mikor detektálhatóak utoljára,
- tartalmaznak-e további opszin típusokat, fototranszdukciós kaszkád elemeket, illetve létesítenek-e szinaptikus kapcsolatokat,
- milyen más a retinára vonatkozó markereket expresszálnak,
- milyen körülmények vezetnek a sejtek eltűnéséhez,
- megfigyelhetők-e felnőtt retinában is?

Vizsgálataink másik felében a fotoreceptor sejtek változásait vizsgáltuk egy olyan rágcsáló modellben, amely bizonyítottan jól modellezi korunk egyik súlyos népbetegségét, a 2-es típusú diabetes mellitust. A kórkép szemészeti szövődményét, a DR-t a szem vaszkuláris elemeinek károsodása alapján diagnosztizálják. A szakirodalomban elérhető publikációk többsége ezért a vaszkuláris elváltozásokat tárgyalja. Az elmúlt évtizedekben azonban előtérbe került a betegség következtében fellépő neurodegenerációs folyamatok morfológiai és fiziológiai kutatása is. Kutatómunkánk során ebben az irányban haladtunk és a fotoreceptor sejtek (és a szorosan hozzá kapcsolódó pigmenthám) morfológiájának változását vizsgáltuk.

Vizsgálatainkban a következő kérdésekre koncentráltunk:

- változik-e az állatok retinájának vastagsága,

- apoptotizálnak-e a fotoreceptor sejtek,
- hogyan változik a fotoreceptor sejtek morfológiája,
- változik-e az opszintartalmuk és a fototranszdukciós kaszkád fehérjék expressziója,
- miként alakul a csap- és a pálcikahüvely morfológiája.

Adatainkat összehasonlítottuk T1D modellen hasonló metodikával végzett vizsgálatokkal, hogy megtudjuk van-e különbség a kétféle diabétesz indukciója között: mely fotoreceptorok illetve egyéb más neurális elemek és milyen mértékében érintettek a különböző típusokban?

4. MÓDSZEREK

4.1. Kísérleti modellek és mintaelőkészítés

Az állatkísérleteket a Semmelweis Egyetem Munkahelyi Állatjóléti Bizottsága és a Nemzeti Élelmiszerlánc-biztonsági Hivatal hatósága hagyta jóvá (állatkísérleti engedély száma: 22.1/1068/3/2010, 22.1/1162/3/2010). A kísérletek során az Association for Research in Vision and Ophthalmology, Statement for the Use of Animals in Ophthalmic and Vision Research (http://www.arvo.org/About_ARVO/Policies/Statement_for_the_Use_of_Animals_in_Ophthalmic_and_Visual_Research/) által megfogalmazott, állatkísérletekre vonatkozó ajánlásait követtük.

4.1.1. In vivo fejlődési sor

In vivo kísérleteinket a következő rágcsáló állatfajokon végeztük: Sprague-Dawley patkány, szíriai aranyhörcsög, C57bl egér (Charles River Laboratories Hungary, Isaszeg, Magyarország) és szibériai törpehörcsög (helyi tenyésztők). Az állatok tartása standard laboratóriumi körülmények között történt, 12/12 óra sötét-világos periódusban, korlátlan táplálék- és vízfogyasztás mellett. Kísérleteinkhez az állatokat ketamin narkózissal, legalább n=4 esetszámban, különböző életkorokban áldoztuk fel: P4, P7, P10, P14, P18, P21, P24 és P28 életkorokban patkány esetén, P7, P10, P14 a többi faj esetén, ahol P0 a születés napját jelenti (P=posztnatális).

A szemeket enukleáltuk, a szaruhártyát, lencsét, üvegtestet eltávolítottuk, fixálást követően (4% paraformaldehid (PFA), 0,1 M foszfát pufferben oldva (PB, pH 7.4), 4 °C, 2 órán keresztül) a szemserlegeket PB-vel kimostuk, és a sejtek krioprotekciója érdekében egy éjszakára 4 °C-on, 30% töménységű, PB-ben oldott szacharóz oldatban inkubáltuk. A szemserlegeket a fagyasztva metszéshez beágyaztuk (Shandon Cryomatrix embedding matrix, Thermo Fisher Scientific, Waltham, MA, USA) és meghatározott vastagságú (15 μm) vertikális metszeteket készítettünk, amelyeket zselatinos tárgylemezekre vettük fel.

4.1.2. In vitro, organotipikus retinatenyészetek

A retinatenyészeteket Pinzón-Duarte és munkatársai által leírt protokollt (Pinzón-Duarte és mtsai 2000) alapul véve, kis módosításokkal készítettük el P0-P4, fejlődő patkány retinából, csíramentes körülmények között, steril eszközökkel. Az állatok eutanáziája cervikális diszlokációval történt, melyet gyors dekapitáció követett. Ezután a szemeket enukleáltuk, majd a bulbusokat 20 percig proteináz K oldatban (0,5%, Sigma-Aldrich Kft, Budapest, Magyarország), 37 °C-os termosztátban inkubáltuk. Ezt követően az enzimaktivitás leállítása érdekében maximum 2 percre 10%-os fötális borjú szérumot (Thermo Fisher Scientific, Waltham, MA, USA) és 90% preparáló tápot (Dulbecco's Modified Eagle's Medium: Nutrient Mixture F-12 (DMEM:F12) tápok 1:1 arányú keveréke; Thermo Fisher Scientific, Waltham, MA, USA) tartalmazó oldatba helyeztük. A preparáló tálat jéggel hűtöttük. A proteináz emésztés alkalmazása lehetővé tette, hogy először a sclerát és choroideát, majd pedig a lencsét és üvegtestet steril csipesz segítségével eltávolíthassuk, de a pigmenthám a retinán maradt. A retinákon a természetes görbület kiegyenesítése céljából négy helyen metszést ejtettünk. A retinákat ezután szemipermeábilis tenyésztő membránra (Corning Life Sciences, Lowell, MA, USA) terítettük ki. A tápot kipipettáztuk, a retina így a fotoreceptorok/RPE rétegével lefelé egyenletesen a membrán felszínére simult. A membránt steril plate-re helyeztük és a membrán alatti teret 1 ml tenyésztői táppal töltöttük meg (Dulbecco's Modified Eagle's Medium: Nutrient Mixture F-12 (DMEM:F12) tápok 1:1 arányú keveréke; Thermo Fisher Scientific, Waltham, MA, USA), melyet szénhidrátok, hormonok, aminosavak és vitaminok keverékével egészítettük ki. A kiegészítő anyagok teljes listája a következő cikkben olvasható: Arango-Gonzalez és mtsai 2010. A táp a retinákat a tenyésztés során nedvesen tartja, ugyanakkor nem fedi be. A tenyészeteket a kísérlet teljes ideje alatt 5% CO_2-dal és 100% páratartalommal dúsított termosztátban tartottuk. A retinatenyészeteket a kiültetést követő második hét végéig tartottuk fenn, a kiültetést követő napon, majd kétnaponta tápot cseréltünk (Pinzón-Duarte és mtsai 2000; Arango-Gonzalez és mtsai 2010). A tenyésztést követően a retinákat 4%-os PFA oldattal fixáltuk. A felesleges fixálót 0,1 M-os PB-vel eltávolítottuk, majd az in vivo kísérletekben leírtak szerint a továbbiakban krioprotekciót végeztünk és az ezután beágyazott retinákból fagyasztva 10-20 μm vastag szeleteket készítettünk.

4.1.3. A T2D állatmodell

A diabéteszes és a ZDF lean kontroll (n=8) állatok (Charles River Laboratories, Sulzfeld, Németország) tartását hathetes kortól, standard laboratóriumi körülmények között, a Városmajori Szív-és Érgyógyászati Klinika Kísérleti Kutató Laboratóriuma végezte, Dr. Radovits Tamás irányításával. Az állatok táplálása speciális diétával történt (Purina 5008), vizet ad libitum kaptak. Vércukorszintjük ellenőrzésére a 7. héttől ötheti rendszerességgel került sor a farok vénából vett egy csepp vérből, digitális glucometerrel és megfelelő tesztcsíkkal (Accu-Chek® Sensor, Roche Inc., Mannheim, Németország). Testsúlyukat az anesztéziát megelőzően lemérték. Az anesztéziát az állatok 32 hetes korában izoflurránnal (3-5% és 1.5-3%) végezték el és tartották fenn. Az állatokat heparinos fiziológiás sóoldattal perfundálták, majd dekapitálták. Az enukleáció követően a beágyazást és fagyasztva metszést – az "In vivo fejlődési sor" c. fejezetben leírtak szerint – kutatócsoportunk végezte el.

4.2. Morfológiai vizsgálatok

4.2.1. Immunhisztokémiai és lektinhisztokémiai vizsgálati módszerek

A nem specifikus kötőhelyeket az immunhisztokémiai vizsgálat előtt minden metszeten 1%-os marha szérum albuminnal (BSA) blokkoltuk, amelyet 0,4% Triton-X100-at (Sigma-Aldrich Kft, Budapest, Magyarország) tartalmazó 0,1 M foszfát pufferben (PBS, pH 7.4) oldottunk. A metszeteket először a blokkoló oldatban oldott monoklonális/poliklonális primer antitesttel egy éjszakán át, 4 ºC-on inkubáltuk. A bekötődött primer antitesteket fajspecifikus Alexa-konjugált szekunder antitesttel (Alexa-488, Alexa-594, 1:200, 2 óra, szobahőn; Thermo Fisher Scientific, Waltham, MA, USA) tettük láthatóvá. A lektineket biotinilált változatban használtuk, a metszeteket két órán át szobahőn inkubáltuk, majd streptavidin-konjugált szekunder antitesttel (Alexa 594; Thermo Fisher Scientific, Waltham, MA, USA, 1:200, 2 órán keresztül, szobahőn) mutattuk ki. A negatív kontrollként szolgáló metszeteken az elsődleges antitesttel történő

inkubálást kihagytuk. A sejtmagokat 4,6-diamidino-2-fenilindollal (DAPI, Sigma-Aldrich Kft, Budapest, Magyarország) jelöltük.

4.2.1.1. A fejlődéstani kísérletekben alkalmazott ellenanyagok

Az in vivo kísérletek során fő célunk a retina összes rétegében fellelhető rodopszin pozitív sejtek detektálása volt. A sejtek morfológiájának, számának és lokalizációjának meghatározásához különböző antitesteket használtunk, amelyeket a rodopszin fehérje N- (R215, anti-rodopszin (AO)) vagy C-terminálisa (K57-142, Rho 1D4) ellen termeltettek. A rodopszin tartalmú sejtek detektálását mind a négy rágcsáló fajon, a sejtspecifikus markerekkel történt kettős jelöléseket in vivo patkány modellen kiviteleztük.

Hogy meghatározhassuk, hogy a sejtek milyen további fehérjéket tartalmaznak, kolokalizációs vizsgálatokat végeztünk: a rodopszin antitesteket különböző retinális sejttípusra specifikus antitesttel kombinációban alkalmaztuk. Elsőként a rodopszintól eltérő típusú opszin receptorok jelenlétét vizsgáltuk a sejtpopulációban. Az S- és M-csapra jellemző opszinokat két, a laboratóriumunkban készített antitesttel (OS-2 és COS-1), illetve két kereskedelmi forgalomban elérhető csap specifikus antitesttel (AB5407 és AB5405) detektáltuk. A melanopszin fehérjét egy poliklonális ellenanyaggal jelöltük. A bipoláris sejtekben történő kolokalizáció lehetőségét a PKC-α és recoverin antitestekkel vizsgáltuk. A horizontális útvonal sejttípusai közül a horizontális sejteket a calbindin, a különböző típusú amakrin sejteket pedig calretinin, parvalbumin és tirozin hidroxiláz antitestek segítségével detektáltuk. A vimentin és ED-1 antitesteket a Müller glia illetve a mikroglia/makrofág sejtvonalak azonosítására alkalmaztuk. A ganglion sejtek egyik legtömegesebben előforduló populációjának markere a Brn-3a antitest volt.

A rodopszin tartalmú sejtek kolokalizációs vizsgálatait a fotoreceptorok jelátvitelében szerepet játszó fehérjék elemzésével folytattuk. Az aktiváció fázisban a rod transducin, az inaktivációs fázisban pedig a rodopszin kináz, csap és pálcika arrestinek jelenlétét vizsgáltuk.

A sejtek lehetséges szinapszisainak vizsgálatához az AO antitestet anti-szinaptofizin antitesttel párosítottuk.

A szövettenyészetek vizsgálata során a rodopszin fehérjét AO antitesttel mutattuk ki. Az alkalmazott markerek részletes összefoglalását az 1. Táblázat tartalmazza.

4.2.1.2. ZDF állatmodellen végzett kísérletek során alkalmazott ellenanyagok

A ZDF modell retináin a csap és pálcika fotoreceptorok morfológiai és morfometriai változásait vizsgáltuk. A vizsgálat során az S-és M-csaptípusokat az OS-2 és AB5405 antitestekkel, a pálcika fotoreceptorokat pedig AO antitesttel azonosítottuk. A pálcika és csap sejtek körül azonosítható interfotoreceptor mátrix jelölése a WGA és PNA lektinekkel történt. A csap és pálcika sejtek funkciójának vizsgálata a fototranszdukciós kaszkád elemeinek (rod és cone arrestin, rod transducin) detektálásával történt. A fotoreceptorokkal szoros funkcionális kapcsolatban álló pigmenthám változását az RPE65 enzim ellen termeltetett antitesttel követtük nyomon.

A kísérlet során felhasznált antitestek és lektinek részletes jellemzését az 1. és 2. Táblázat tartalmazza.

1. Táblázat *Az immunhisztokémiai vizsgálatok során alkalmazott antitestek és jellemzőik.*

Antitest neve	Forrás	Antitest higítása	Antitest típusa	Epitóp specificitás/jelölési mintázat patkányban	Referencia
AB5405	Millipore, Billerica, MA	1:1000	nyúl poliklonális	M-opszin	Ng et al. 2010
AB5407	Millipore, Billerica, MA	1:1000	nyúl poliklonális	S-opszin	Arango-Gonzalez et al. 2010
COS-1	Dr. Szél Ágoston laboratóriuma és az MTA Szegedi Biológiai Kutatóközpont kollaborációja	1:50	egér monoklonális	M-opszin	Röhlich et Szél 1993
OS-2		1:5000	egér monoklonális	S-opszin	Röhlich et Szél 1993
rhodopsin (AO)		1:1000	patkány poliklonális	pálcika fotoreceptorok	Röhlich et Szél 1993
K57-142	Paul A. Hargrave ajándéka	1:5	egér monoklonális	rodopszin C-terminális	Adamus et al. 1991
R2-15	Grazyna Adamus ajándéka	1:5	egér monoklonális	rodopszin N-terminális	Adamus et al. 1991
Rho1D4	Millipore, Billerica, MA	1:100	egér monoklonális	rodopszin C-terminális	Molday et MacKenzie 1983
melanopszin	Affinity Bioreagensts, Golden, CO	1:80	nyúl poliklonális	intrinszik fényérzékeny ganglion sejtek	Li et al. 2006
cone arrestin	Millipore, Billerica, MA	1:1000	nyúl poliklonális	csap fotoreceptorok	McGill et al. 2012
rodopszin kináz	Krysztof Palczewsky ajándéka	1:300	egér monoklonális	csap és pálcika kültag	Zhao et al. 1998
rod transducin	Generous gift of Igal Gery, National Eye Institute, Bethesda, MD, USA	1:300	nyúl poliklonális	pálcika fotoreceptor	Mirshahi et al. 1985

Antitest neve	Forrás	Antitest higítása	Antitest típusa	Epitóp specificitás/jelölési mintázat patkányban	Referencia
rod arrestin	Abcam, Cambridge, UK	1:400	nyúl poliklonális	pálcika fotoreceptor	Chucair-Elliott et al. 2012
recoverin	Wilhelm Koch ajándéka, University of Oldenburg, Germany	1:500	nyúl poliklonális	csap bipoláris sejtek, pálcika és csap fotoreceptorok, néhány sejt a GCL rétegben	McGinnis et al. 1997
vimentin	Millipore, Billerica, MA, USA	1:10000	egér monoklonális	Müller glia sejtek	Schnitzer et al. 1981
ED-1	Christine D. Dijkstra ajándéka	1:400	egér monoklonális	mikroglia és makrofág sejtvonal, endotél sejtek	Dijkstra et al. 1985
retinal pigment epithelium-specific 65 kDa protein (RPE-65)	Merck Kft., Budapest, Hungary	1:500	egér monoklonális	izomerohidroláz enzim a retinális pigmenthámban	Susaki et al. 2009
protein kinase c-alpha (PKC-α)	Santa Cruz Biotechnology, Santa Cruz, CA, USA	1:200	egér monoklonális	pálcika bipoláris sejtek, néhány amakrin, displaced amakrin sejt	Greferath et al. 1990
calretinin	Millipore, Billerica, MA, USA	1:2500	nyúl poliklonális	amakrin sejtek az IPL rétegben, amakrin és ganglion sejtek a GCL rétegben	Osborne et Larsen 1996; Hwang et al. 2005
calbindin	Swant, Marly, Switzerland	1:200	egér monoklonális	horizontális sejtek, egy amakrin sejtpopuláció és egy sejtpopuláció a GCL rétegben	Hamano et al. 1990; Chun et al. 1999
parvalbumin	Sigma-Aldrich Kft., Budapest, Hungary	1:300	egér monoklonális	AII és widefield amakrin sejtek, bipoláris és ganglion sejtek	Hamano et al. 1990

Antitest neve	Forrás	Antitest higítása	Antitest típusa	Epitóp specificitás/jelölési mintázat patkányban	Referencia
tyrosine hydroxylase (TH)	Millipore, Billerica, MA, USA	1:250	egér monoklonális	dopaminerg amakrin sejtek	Nguyen-Legros et al.1997
Brn-3a	Santa Cruz Biotechnology, Inc., Heidelberg, Germany	1:500	kecske poliklonális	ganglion sejtek egy populációja	Charalambous et al. 2013
szinaptofizin	Leica Biosystems, Wetzlar, Germany	1:1000	egér monoklonális	szinaptikus vezikula glikoprotein	Al-Otaibi et al. 2012

2. Táblázat *A hisztokémiai vizsgálatok során alkalmazott lektinek és jellemzőik.*

Lektin neve	Forrás	Lektin hígítása	Lektin ligand mintázata	Jelölési mintázat	Referencia
búzacsíra agglutinin (triticum vulgaris, wheat germ agglutinin lectin - WGA)	Vector Laboratories Inc., Burlingame, CA	50 µg/ml	N-acetyl-D-glucosamine and sialic acid	pálcika interfotoreceptor mátrix, mikroglia sejtek	Colton et al.1992; Acharya et al. 1998
mogyoró agglutinin (arachis hypogaea (peanut agglutinin lectin -PNA)	Sigma-Aldrich Kft., Budapest, Hungary	5 µg/ml	galactosyl-β(1,3)- N-acetyl-D-galactosamine	csap interphotoreceptor mátrix, IPL sublayers	Hageman and Johnson 1986; Cho et al. 2002

4.2.2. Fluoreszcens mikroszkópia

Az MRC-k tanulmányozása során a metszetekről az Eclipse E800 mikroszkóppal (Nikon, Tokió, Japán) és a hozzá kapcsolódó Bio-Rad Radiance 2100 Rainbow Confocal Laser Scanning System (Carl Zeiss Technika, Hungary) rendszerrel, a LaserSharp 2000 6.0 szoftver segítségével készítettünk képeket. A ZDF állatok retinájáról készült mikroszkópos képeket pedig a Zeiss LSM 780 Confocal System segítségével Zeiss Axio Imager upright mikroszkóppal és Zen 2012 software (Carl Zeiss, Oberkochen, Germany) segítségével készítettük el. A képet Adobe Photoshop 7.0 (San Diego, CA, USA) programmal, kizárólag a fényerő/kontraszt arányát minimálisan változtatva hoztuk végső formába.

4.3. Apoptózis vizsgálata

Az apoptotikus sejtek meghatározása metszeten a fejlődéstani kísérletekben a piknotikusnak ítélt sejtmagmorfológia alapján történt, amely elég érzékeny módszernek bizonyult az apoptotikus MRC-k számolására. A programozott sejthalál vizsgálatának másik módszere a Terminal deoxynucleotidyl transferase dUTP nick end labeling (TUNEL, In situ Cell Death Detection Kit, Fluorescein; Roche Diagnostics, Mannheim, Németország), amelyet az in vivo fejlődéstani kísérletekben és a diabéteszes állatok retináján is alkalmaztunk. Az esszé segítségével apoptózis vizsgálatot végeztük P07, P10, P14, P18, P21 és P28 Spraque-Dawley patkány retinákon, valamint a ZDF paktány retinákon (n=4, állatonként 4 metszet) a gyártó előírása szerint. A pozitív kontrollként felhasznált retinán DNáz emésztést végeztünk, míg az aspecifikus pozitív jelek kiszűrése érdekében negatív kontrollt készítettünk. Ebben az esetben a jelölést a terminális transzferáz enzim alkalmazása nélkül készítettük el.

4.4. Sejtszámolás és kvantitatív analízis

A statisztikai analízis elkészítéséhez az R Statistical Program (R Core Team 2014) szoftvert vettük igénybe. Mind az in vivo, mind a T2D állatmodellekkel végzett kísérletek esetében $p<0,005$ értéket vettünk figyelembe.

4.4.1. In vivo kísérletekben végzett sejtszámolás

A sejtek kvantitatív analízisét P7, P10, P14, P18, P21 és P28 életkorú patkány retinákon végeztük (n=3 állatszámmal és állatonként 4 metszeten). Ahhoz, hogy meghatározhassuk a MRC-k hozzávetőleges számát az egyes korokban, 15 µm vastag, vertikális, a nervus opticuson áthaladó centrális metszeteken számoltunk manuálisan. A nervus opticustól superior és inferior irányban 200 µm távolságra, konfokális mikroszkóppal egy-egy 460 µm hosszúságú területet átfogó fotót készítettünk, amelynek több egymást követő síkjáról készült képeket a számoláshoz egybeejtettük. Vizsgálataink a következő paraméterekre tértek ki:

- az MRC-knek az összes rodopszin pozitív sejthez képest viszonyított százalékos előfordulására, a rodopszin immuncitokémiai jelölés alapján,
- az apoptotikus MRC-k számára és
- az apoptotikus MRC-knek az összes MRC-hez viszonyított százalékos arányára életkoronként, melyhez pedig a jól felismerhető piknotikus sejtmagalak és a rodopszin immuncitokémiai jelölés szolgált alapul.

Először az adatsorok normalitását ellenőriztük a kis esetszámot figyelembe véve Shapiro-Wilk's teszttel. Normál eloszlás esetén (apoptotikus MRC-k száma) egy szempontos varianciaanalízist (ANOVA) alkalmaztunk, a csoportok közötti különbséget pedig Tukey's post hoc testtel teszteltük. Nem normál eloszlás esetén pedig (MRC százalékos eloszlása) Kruskal-Wallis próbával és Tamhane's post hoc testtel állapítottuk meg a csoportok közötti különbséget.

4.4.2. ZDF állatmodellben végzett sejtszámolás

A sejtszámolást 20 µm vastag vertikális metszeteken (n=4 metszet szemenként) végeztük, amelyeket diabéteszes (n=4) és lean kontroll (n=4) patkányokból készítettünk. A sejtszámoláshoz a fejlődéstani kísérletekhez hasonlóan konzekvensen a nervus opticuson áthaladó metszeteket vettünk alapul. Az M-csap sejteket ON-től superior és inferior irányban, 350 µm hosszúságú centrális, középperiférias és perifériás (ON közvetlen közelében, 875 µm és 1925 µm távolságra a ON-től) területeken számoltuk. A testsúly változásának analizálása során az adatsorok normalitását Shapiro-Wilk's teszttel végeztük el, a szórások összehasonlítása pedig F-teszttel történt. A vércukorszintek változásának statisztikáját ismételt méréses, többszempontos ANOVA-val végeztük. A retina rétegvastagságainak (OLM-ILM távolság és ONL vastagság) mérését és az ONL réteg sejtszám változását a ON-től 250 µm, 500 µm és 4000 µm távolságban végeztük mind az alsó-, mind a felső retinafélen. Az eredményeket többszempontos ANOVA segítségével és Bonferroni post hoc teszttel hasonlítottuk össze.

5. EREDMÉNYEK

5.1 Ektópikus fotoreceptorok a rágcsáló retinában

5.1.1. Ektópikus rodopszin pozitív sejtek in vitro organotipikus retinatenyészetben

Az in vitro kísérletek eredményeinek ismertetéséhez szükséges elmondani, hogy a kísérletet az eredeti célkitűzéseink szerint a csapok fejlődésére ható faktorok vizsgálatára terveztük és készítettük el. A vizsgálataink közben azonban felfigyeltünk olyan rodopszin pozitív sejtekre, amelyek nem az ONL rétegében, hanem az INL vagy GCL rétegekben helyezkednek el (4. ábra). Szerettük volna megvizsgálni, hogy a sejtpopuláció a tenyésztés melléktermékeként van-e jelen, esetleg génexpressziós változás bekövetkeztét jelzik a tenyésztés során vagy egy talán fontos rodopszin pozitív sejtpopulációt, pálcika altípust képvisel. Nem zárhattuk ki azt sem, hogy a sejtek a rodopszin immunhisztokémia aspecifikus reakciójának manifesztációi. A sejtek létezésének bizonyítására vagy elvetésére, előfordulásuk gyakoriságára, morfológiájuk vizsgálatára a továbbiakban in vivo állatmodellek retináját alkalmaztuk.

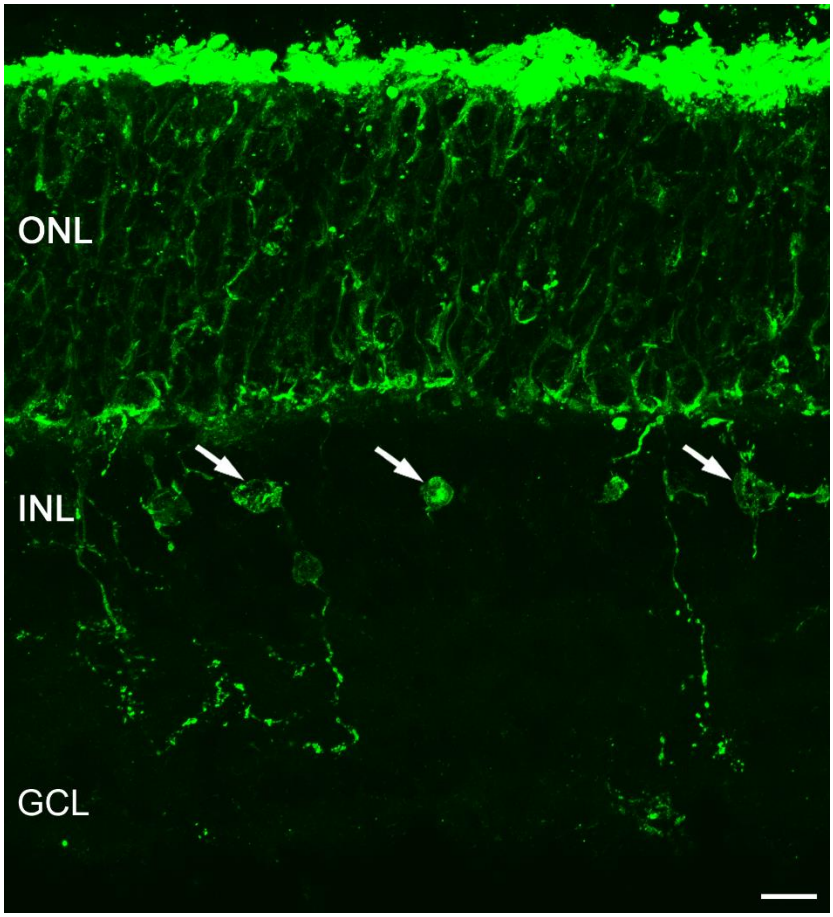

4. ábra *Ektópikusan elhelyezkedő rodopszin pozitív sejtek (nyilak) újszülött, két hétig tenyésztett in vitro organotipikus retinatenyészetben, anti-rodopszin immunhisztokémiával. Aránymérték: 20 µm.*

5.1.2. Ektópikus rodopszin pozitív sejtek a fejlődő rágcsáló retinában

Szakirodalmi adatokkal megegyező rodopszin expressziót figyeltünk meg fejlődő rágcsáló retinában (Morrow és mtsai 1998, Morrow és mtsai 1998, Szél és mtsai 2000). Az első mintavétel a születést követő 4. napon történt, ettől kezdődően vizsgáltuk a rodopszin expresszió fokozatos növekedését a retinákban. A fehérje kifejeződése először a sejttestben, a 7. naptól pedig a formálódó kültagban volt megfigyelhető. Az állatok retinájában a rodopszin ismert expressziós mintázata mellett egy másik, rodopszint expresszáló, de az INL és a GCL rétegekben elhelyezkedő sejtcsoportot detektáltunk a fejlődés korai stádiumaiban mind a négy vizsgált fajban (5. ábra).

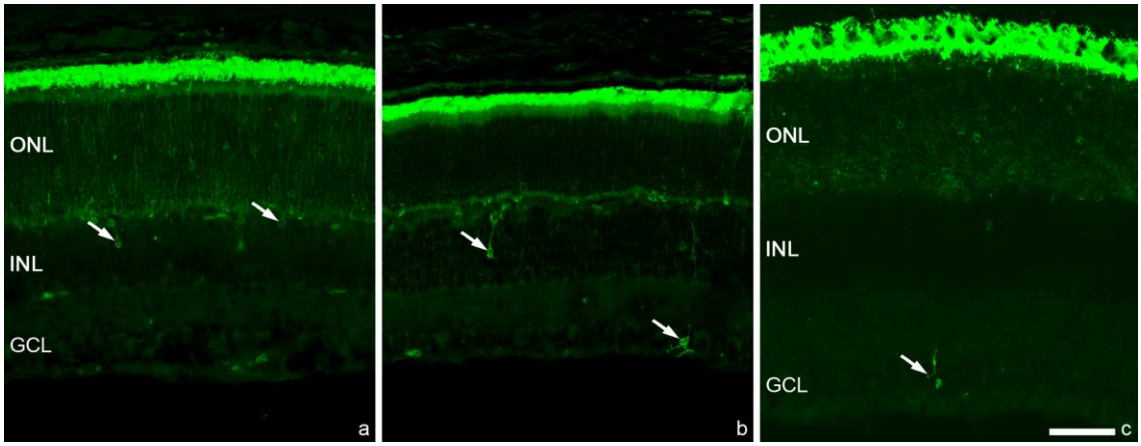

5. ábra *Ektópikusan elhelyezkedő, rodopszin pozitív sejtek (MRC) az INL és GCL rétegekben különböző rágcsáló állatok retinájában. A metszetek P14 szíriai aranyhörcsög (a), szibériai törpehörcsög (b) és C57bl egér (c) retinájából készültek. Néhány MRC-t nyíllal jelöltünk. ONL: külső magvas réteg, INL: belső magvas réteg, GCL: ganglion sejtek rétege. Aránymérték: 50 µm.*

A sejtpopuláció a laboratóriumunkban előállított AO antitesttel, más laboratóriumok által kifejlesztett antitestekkel (K57-142, R2-15) és egy kereskedelmi forgalomban kapható (Rho1D4) ellenanyaggal is egyformán detektálhatónak bizonyult. Az antitesteket részben a fehérje C- (K57-142, Rho1D4), részben pedig az N-terminálisa ellen (R2-15) termeltették, míg a bovin rodopszin ellen termeltetett poliklonális AO is szinte kizárólag az N-terminálisra volt specifikus. Ezek szerint egy nem-specifikus antigén-antitestkötődés lehetősége is kizárható volt. Morfológiájukat tekintve, az ektópikus sejtek nem mutattak hasonlóságot az ONL rétegébe rendeződő, reguláris pálcika fotoreceptorokkal. Alakjuk a lokalizációtól függően az INL-ben elhelyezkedő bipoláris és amakrin, valamint a GCL rétegben található displaced amakrin sejtek és ganglion sejtek morfológiáját követte (6. ábra, a, b, c). A fotoreceptorok tipikus kültagjához hasonló struktúra, vagy kezdetleges kültagszerű képződmény pedig csak nagyon ritkán, elenyésző esetben volt azonosítható a sejteken (6. ábra, d).

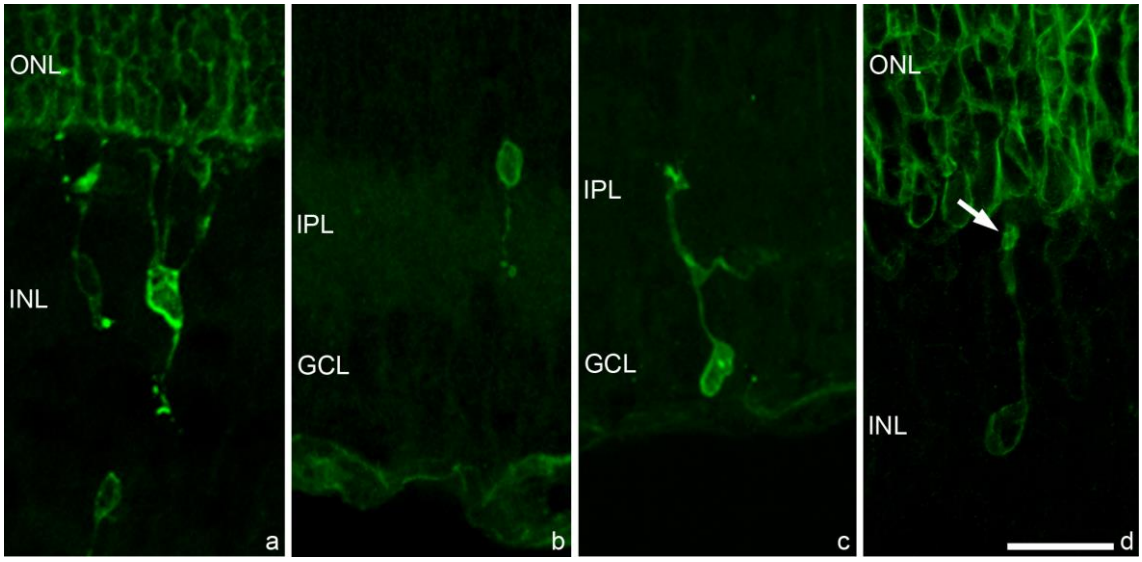

6. ábra *Az MRC-k (ektópikus rodopszin pozitív sejt) leggyakoribb morfológiai variációi patkány retinában. Az anti-rodopszin antitesttel jelölt MRC-k alakja gyakran emlékeztet a belső retinális rétegek sejttípusainak alakjaira. A képen bipoláris (a), amakrin (b) és ganglion sejthez hasonló alakot (c) különböztethetünk meg. Kültagszerű képződmény (d, nyíl) csak ritkán detektálható. A (b, c) retinák képei P4 és P7 életkorokból, az (a) és (d) retinák képei pedig P14 életkorokból származnak. ONL: külső magvas réteg, INL: belső magvas réteg, IPL: belső plexiform réteg, GCL: ganglion sejtek rétege. Aránymérték: 20 µm.*

A sejteket a születést követő 4. napon detektáltuk először. Ebben a korban az ONL és INL rétegek még nem különültek el egymástól, helyettük egy egységes neuroblaszt réteg figyelhető meg. Ebből következik, hogy csak a GCL-ben elhelyezkedő ektópikus sejtek különíthetőek el egyértelműen. Megjelenésük időbeli sorrendje a retina fejlődésére jellemző centro-periferiális irányt követi. A 7. naptól kezdődően már jól azonosíthatóak az INL rétegben fejlődő MRC-k is. Legnagyobb számban a P14 életkorban fordulnak elő. Számuk P18-tól csökkenő tendenciát mutat, P21 életkorban pedig már jelentősen lecsökken (7. ábra).

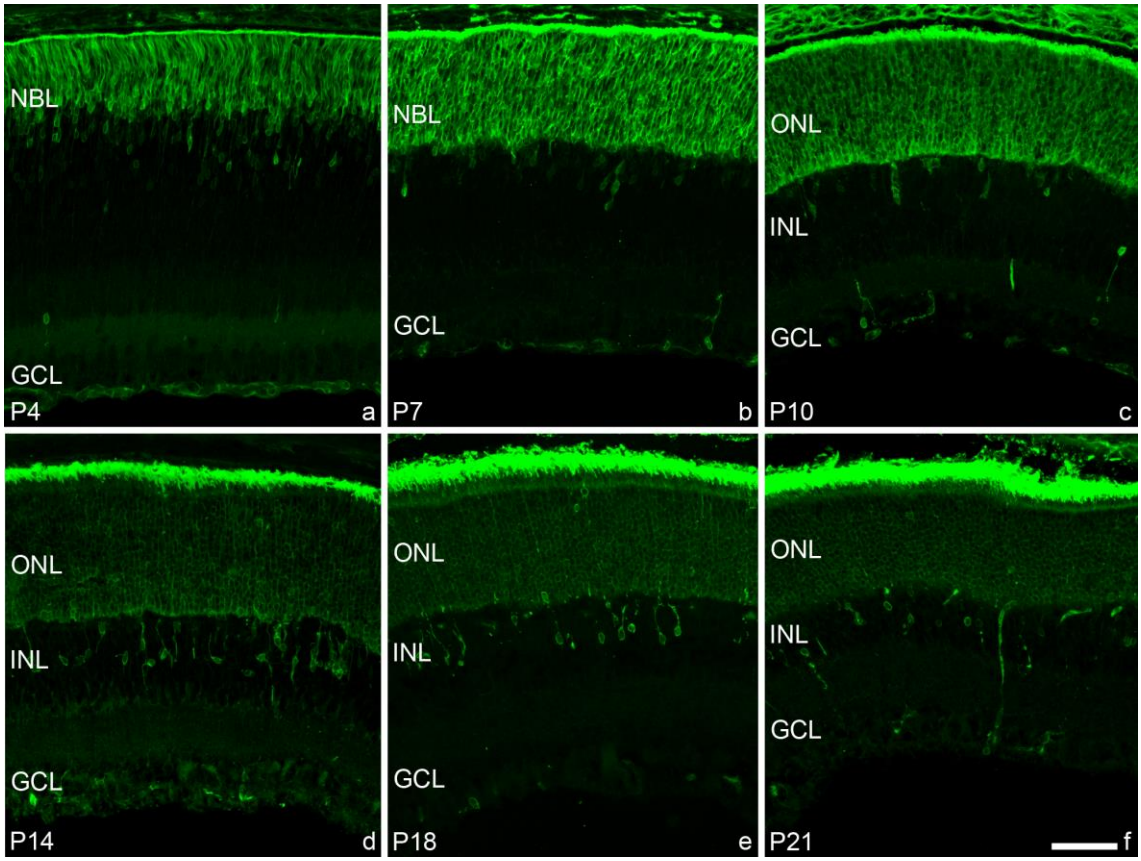

7. ábra *MRC-k (ektópikus rodopszin pozitív sejt) különböző életkorú, fejlődő patkány retinában immunhisztokémiai metszeteken. A retinákat anti-rodopszin antitesttel jelöltük. A képeket 4-18 napos állatok centrális pozíciójú és 21 napos korú állat perifériás retina területeiről készítettük. A neuroblaszt réteg differenciálódása közben számos sejt kerül az ONL rétegen kívül az INL és GCL rétegekbe (a, b, c). Az MRC-k száma P14 életkorig (a-d) növekszik, majd csökkenő tendenciát mutat (e, f). Az MRC-k a 21 napos kor elérését követően eltűnnek a centrális retinából, de még mindig viszonylag nagy számban képviseltetik magukat a perifériás retina területeken (f). ONL: külső magvas réteg, INL: belső magvas réteg, GCL: ganglion sejtek rétege, P: posztnatális. Aránymérték: 50 µm.*

Az ektópikus sejtpopuláció sejtszámváltozásáról készített kvantitatív analízisünk jól korrelált az immunhisztokémiai vizsgálatainkban tapasztalt sejtszámváltozással. A sejtek aránya a retina fejlődésének első fázisában viszonylag állandó (2.35±1.35%, 1.94±0.59% és 2.05±0.5% P7, P10 és P14 életkorokban). Legmagasabb számukat a 14. napon érik el, ezt követően számuk fokozatosan csökken (0.86±0.23% és 0.64±0.14%

P18 és P21 korokban). Eltűnésük a 28. nap környékén következik be (8. ábra). A felnőtt állatok retinájában azonban még előfordul egy-egy MRC a GCL rétegben.

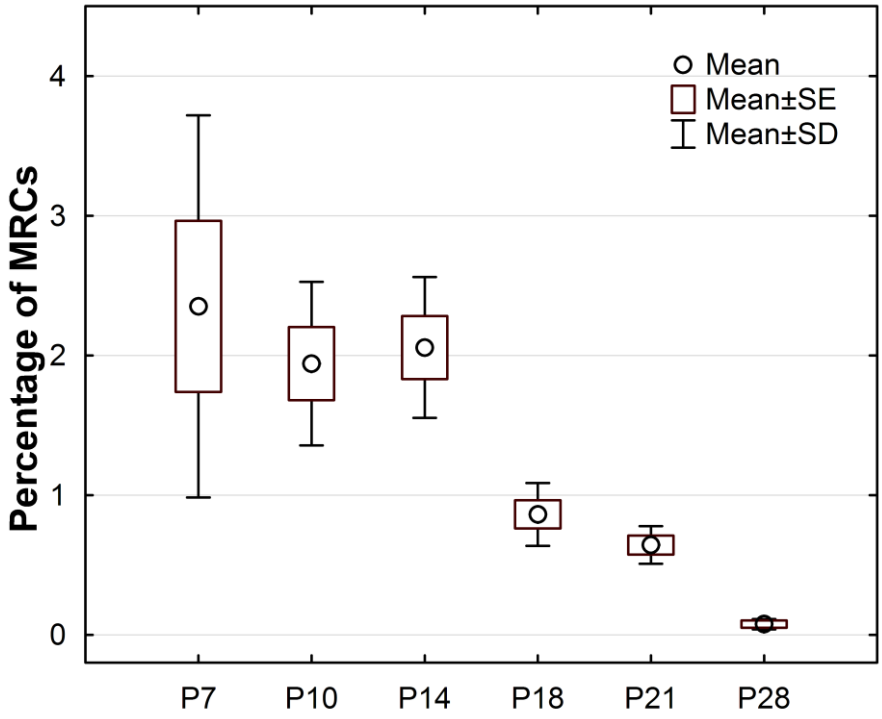

8. ábra *Az MRC-k (ektópikus rodopszin pozitív sejt) aránya az összes rodopszin pozitív sejt számához viszonyítva különböző életkorokban (percentage of MRCs). Az arány viszonylag konstans a P14 korig, majd ezután erősen csökkenő tendenciát mutat. P28 kortól kezdődően az MRC-k szinte teljesen eltűnnek a retinából. Szignifikáns különbséget a következő csoportok között találtunk: P7-P18, P7-P21, P7-P28, P10-P28 és P14-P28. Kör: átlag (mean), box: átlag ± standard hiba (mean ± standard error), hibasáv: standard deviáció (standard deviation).*

5.1.2.1. Az MRC-k nem tartalmaznak csap opszinokat és melanopszint

Immunhisztokémiai módszerrel, különböző típusú csap opszinok (S-, M-opszin) különböztethetőek meg, melyek expessziója a szakirodalomban leírt mintázatot követi (Szél és mtsai 1994, Arango-Gonzalez és mtsai 2010, Ng és mtsai 2010). Az S-opszinokat az AB5407 (9. ábra, b, c), az M-opszinokat pedig az AB5405 (9. ábra, e, f) markerrel

vizsgáltuk. A csap fotoreceptorok perikarionjai regulárisan az ONL rétegben helyezkednek el, azonban a GCL rétegben is detektáltunk néhány M-opszint tartalmazó sejtet (9. ábra, e és f inzertek). A sejtek valószínűleg a korábban Semo és munkatársai által publikált sejtpopulációhoz tartoznak (Semo és mtsai 2007), rodopszint azonban nem tartalmaznak, így az MRC-kel nem azonosak.

A melanopszin antitest a fényérzékeny ganglion sejteket jelöli (9. ábra, h), amelyek a GCL rétegben helyezkednek el (Li és mtsai 2006). Immunhisztokémiai vizsgálataink során azt tapasztaltuk, hogy az MRC-k nem expresszálják a melanopszin fehérjét (9. ábra, g, i).

Ezek alapján elmondhatjuk, hogy az általunk vizsgált rodopszin tartalmú ektópikus sejtek más fotopigment jelenlétét nem mutatják.

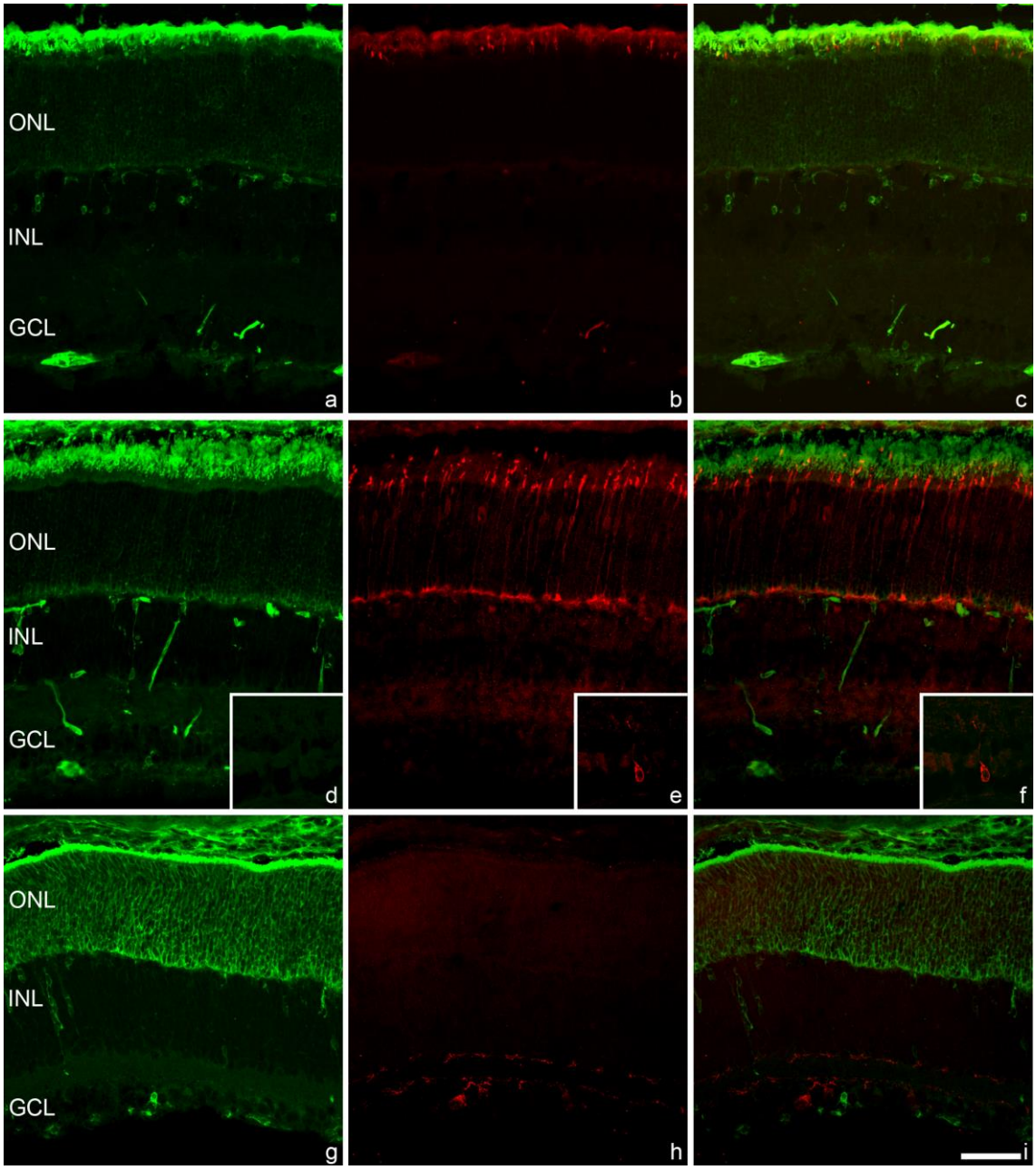

9. ábra *Az MRC-k (ektópikus rodopszin pozitív sejt) nem expresszálnak csap opszinokat és melanopszint. Az anti-rodopszinnal jelölt (a, d, g), ektópikusan elhelyezkedő sejtpopulációban sem S-opszin (AB5407 marker, b), sem M-opszin (AB5405 marker, e), sem melanopszin (h) jelenlétét nem detektáltuk. A c, f, i képek a bal oldali és a középső oszlopokban található képek rétegeinek páronkénti egyesítésével készült. Az e és f képek inzertjeiben egy GCL rétegben lokalizálódó ektópikus M-opszin pozitív sejtet látunk,*

amely nem expresszálja a rodopszint. ONL: külső magvas réteg, INL: belső magvas réteg, GCL: ganglion sejtek rétege. Aránymérték: 50 µm és 100 µm az inzertek esetében.

5.1.2.2. Az MRC-k által tartalmazott rodopszin nem a rodopszin fagocitózisából származik (mikroglia, Müller glia és pálcika bipoláris sejt markerek)

A rodopszin fehérje megjelenése az MRC-kben – expressziján kívül – az apoptózissal elhalt pálcikákból felszabaduló, rodopszin tartalmú sejttörmelékek fagocitálásával is magyarázható. A fagocitózisra a pigmenthám sejteken, a makrofág/mikroglia és Müller glia sejteken (Mano és Puro 1990, Bringmann és mtsai 2006) kívül újabb irodalmi adatok szerint a bipoláris sejtek is képesek (Glösmann és Peichl 2007). A makrofág/mikroglia sejtvonal sejtjeinek kimutatása ED-1 antitesttel (10. ábra, b, c), a Müller-glia sejteké vimentin ellen termeltetett antitesttel (10. ábra, e, f), a pálcika bipoláris sejteké pedig PKC-α antitesttel (10. ábra, h, i) történt. Mindhárom esetben AO-val jelöltük a rodopszin pozitív sejteket (10. ábra, a, d, g). Kolokalizációs vizsgálataink során megállapítottuk, hogy kettősen jelölt elemek hiányában az MRC-k nem tartoznak az említett sejttípusok közé (10. ábra, c, f, i). A csap bipoláris sejtekre vonatkozó vizsgálatok leírása "A fototranszdukciós kaszkád elemeinek jelölése" című fejezetben olvasható.

Ezek alapján elmondható, hogy az MRC-k által tartalmazott rodopszin nem a fehérje fagocitózisából származik.

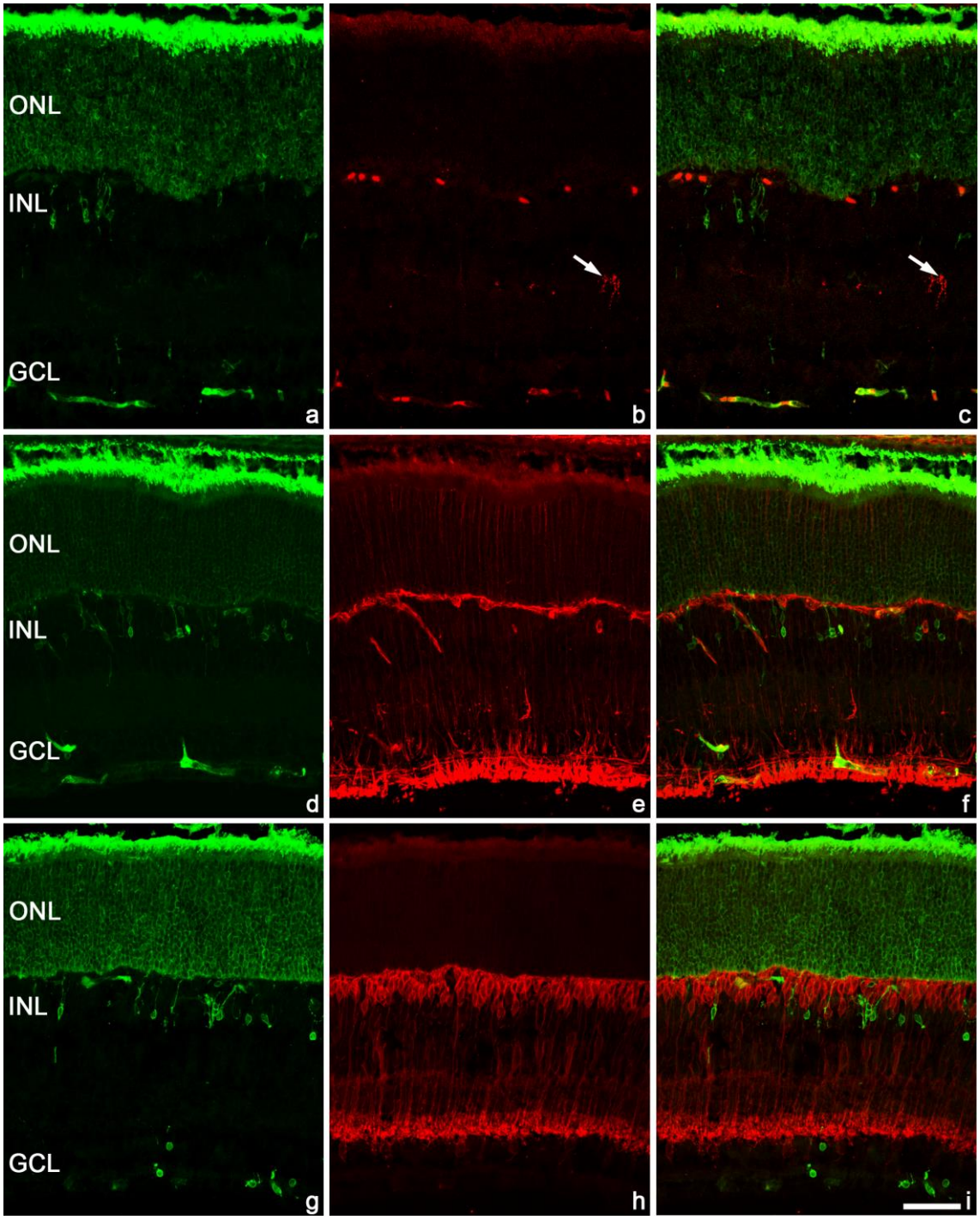

10. ábra *Az MRC-k (ektópikus rodopszin pozitív sejtek) nem expresszálnak makrofág/mikroglia, Müller glia, és pálcika bipoláris sejt markereket. Felső sor: a retina metszeteket anti-rodopszin (AO, a) antitesttel és ED-1 (b) antitesttel jelöltük. A pálcika sejteken kívül az AO szelektíven kötődik az endothel sejtekhez is az antitest patkányban termelt jellege miatt. A kolokalizációs vizsgálat (c) során nem találtunk olyan mikroglia*

morfológiájú sejteket, amelyek egyszerre expresszálnak rodopszint és a makrofág/mikroglia sejtek specifikus markerét (koexpressziót csak az endothel sejtek mutatnak). A nyíl egy mikroglia sejtet jelöl. Középső sor: AO antitesttel jelöltük az MRC-ket (d), vimentin ellen termeltetett antitesttel pedig a Müller glia sejteket (e). Kolokalizáló elemeket nem találtunk (f). Alsó sor: anti-rodopszin (g) és pálcika bipolárisokat jelölő, protein kináz C alfa antitesttel történő jelölés (h). Nem találtunk kolokalizáló elemeket a két antitest jelölési mintázatában (i). ONL: külső magvas réteg, INL: belső magvas réteg, GCL: ganglion sejtek rétege. Aránymérték: 50 μm.

5.1.2.3. Az MRC-k nem tartoznak a horizontális, amakrin és ganglion sejtek közé

A glia elemek és bipoláris sejtek kizárását követően vizsgálatainkat a belső retinális rétegek immunhisztokémiai vizsgálatával folytattuk. Az MRC-k morfológiájából és lokalizációjából adódóan feltételezhettük, hogy az INL vagy GCL sejtréteg valamely retinális sejttípusához tartoznak. A rodopszinnal (11. ábra, a, d, g, j, m) és a sejt specifikus markerekkel (calbindin, calretinin, parvalbumin, tirozin hidroxiláz, Brn-3a, 11. ábra, b, e, h, k, n) történt kettős immunhisztokémia eredményei azt mutatják, hogy a vizsgált sejtpopuláció nem tartozik a horizontális, amakrin és ganglion sejtek közé sem (11. ábra, c, f, i, l, o).

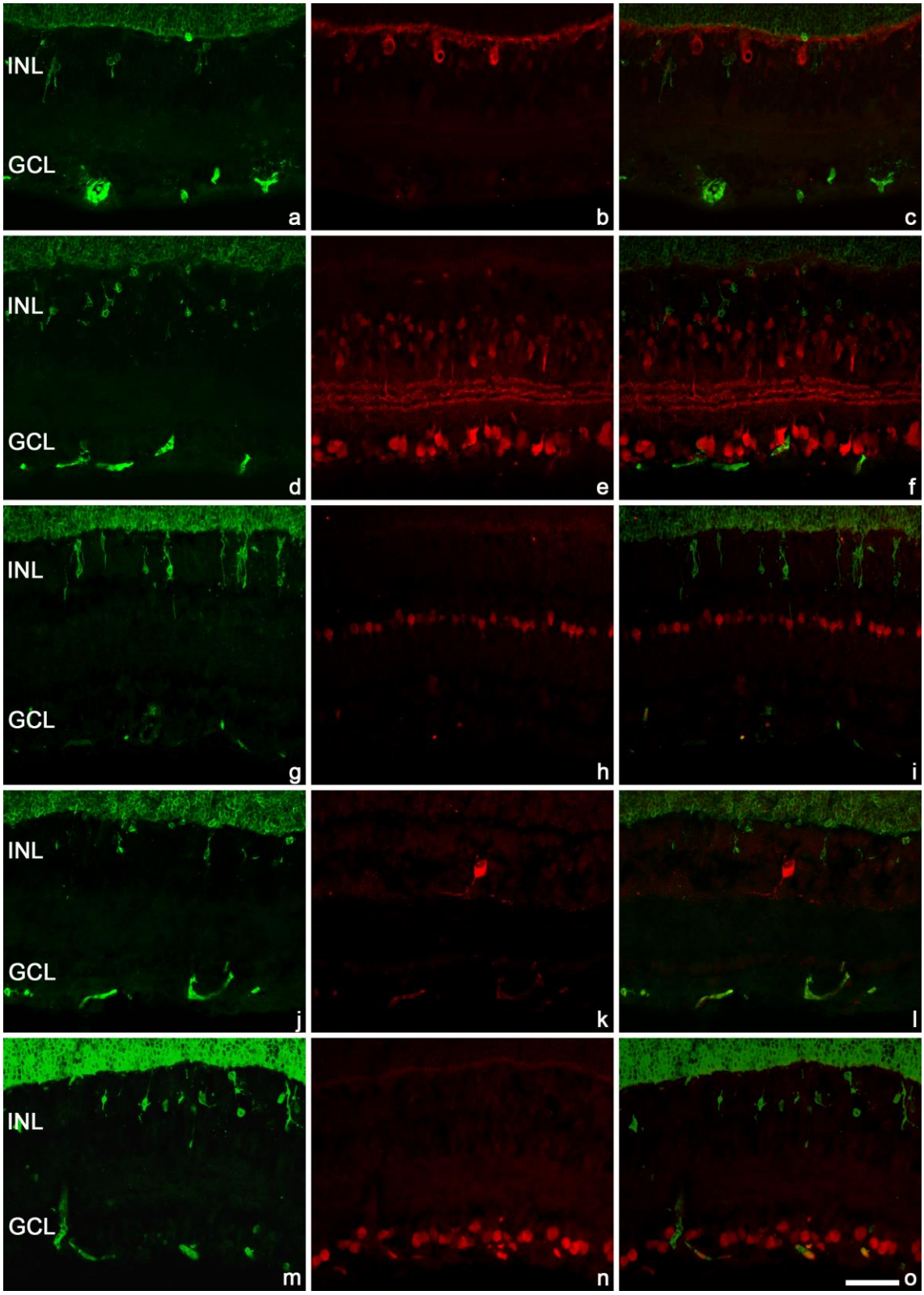

11. ábra *Az anti-rodopszin (AO) antitesttel jelölt MRC-k (ektópikus rodopszin pozitív sejt) nem expresszálják az általunk vizsgált, belső retinális rétegek sejttípusaira jellemző*

markereket. Nem találtunk kolokalizáló elemeket calbindin (a-c), calretinin (d-f), parvalbumin (g-i), tirozin hidroxiláz (j-l) és Brn-3a (m-o) antitestekkel sem. Bal oldali oszlop: AO jelölés, középső oszlop: belső retinális rétegek sejtjeinek jelölése, jobb oldali oszlop: a páronkénti képek rétegeinek összeejtése. INL: belső magvas réteg, GCL: ganglion sejtek rétege. Aránymérték: 50 µm.

5.1.2.4. A fototranszdukciós kaszkád elemeinek jelölése

Bár morfológiailag az MRC-k nem hasonlítanak a reguláris pálcika fotoreceptorokhoz, rodopszin tartalmuk mégis arra enged következtetni, hogy más, pálcikára jellemző fehérjét is expresszálhatnak. Kézenfekvő megoldásként teszteltük a fototranszdukciós kaszkád elemek jelenlétét az MRC-kben. A fototranszdukció aktivációs fázisából a rod transducin molekula (12. ábra, k), az inaktivációs fázisából pedig a rodopszin kináz (12. ábra, h), recoverin (12. ábra, e) és a rod arrestin (12. ábra, b) fehérjék kettős immunhisztokémiai vizsgálatát végeztük el, minden esetben rodopszinnal párosítva. A vizsgált markerek közül, arrestin és recoverin fehérjék jelenléte egyértelműen, minden MRC-ben kimutatható volt (12. ábra, c, f). Ezen kívül azonosítottunk egy olyan sejtpopulációt is, amely a GCL rétegben lokalizálódott és recoverin pozitivitást mutatott, de nem tartalmazott rodopszint (12. ábra, e, f). Ezek a sejtek valószínűleg a Semo és munkacsoportja által leírt másik, CATR-nek elnevezett sejtpopuláció tagjai voltak (Semo és mtsai 2007). A transducin és a rodopszin kináz fehérjék elleni antitestek nem, vagy csak elvétve, halványan jelöltek MRC-ket (12. ábra, i, l).

Az immunhisztokémiai vizsgálatokban kontrollként a reguláris fotoreceptorok jelölődését vettük, ehhez hasonlítva az MRC-kben detektált jelek megjelenését és intenzitását.

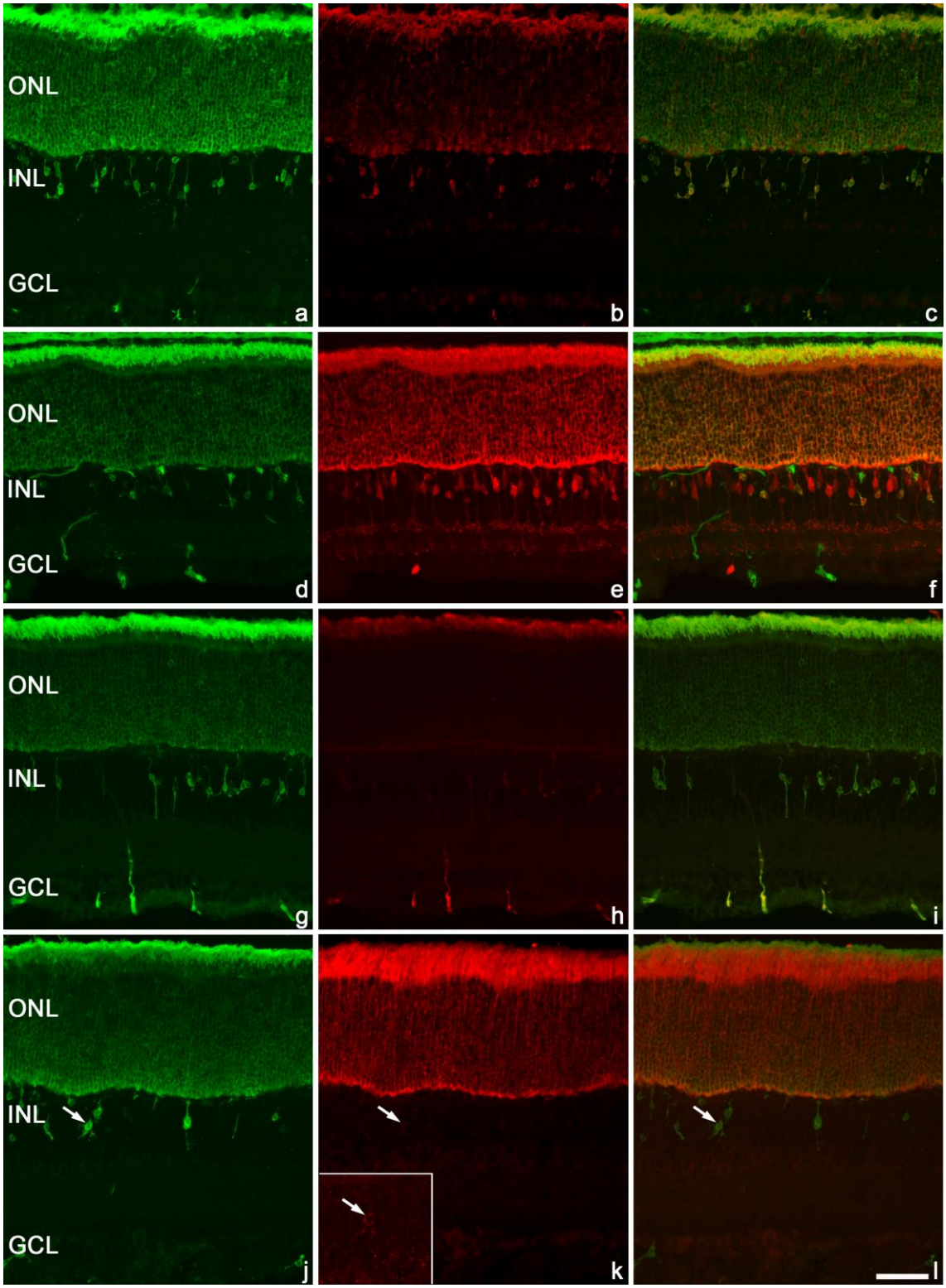

12. ábra *Fototranszdukciós kaszkád elemek az MRC-kben (ektópikus rodopszin pozitív sejt) P14 életkorban. A kolokalizációs vizsgálatban az MRC-k detektálása anti-rodopszin (bal oldali oszlop) antitesttel, és különböző fototranszdukciós kaszkád elemek ellen*

termeltetett antitestek segítségével (középső oszlop) történt, a két csatorna összeejtésével keletkezett képek a jobb oldali oszlopban láthatóak. A rod arrestin (b, c) és recoverin (e, f) antitestek minden rodopszin pozitív elemmel – beleértve az MRC-ket is – kolokalizáló jelet adtak, a rodopszin kináz (h, i) antitestek pedig az MRC-k egy kis hányadát halványan jelölték. A rod transducin (k, l) antitest pozitivitás metszetenként csak alig néhány MRC-ben volt jelen (nyilak). Az inzert egy rod transducinnal jelölődő MRC-t tartalmaz nyíllal jelölve, 400x nagyítással. ONL: külső magvas réteg, INL: belső magvas réteg, GCL: ganglion sejtek rétege. Aránymérték: 50 µm.

5.1.2.5. Szinaptikus kapcsolatok

Bár az MRC-k több mint három héten keresztül, majdnem a teljes posztnatális retinafejlődés alatt jelen vannak, retinában betöltött funkciójuk, sejtkapcsolataik mindezidáig ismeretlenek voltak. A neurális szinapszis preszinaptikus és posztszinaptikus membránjához kötődve számos olyan fehérje található, amelynek detektálásával a neuronok között létrejött szinaptikus kapcsolat kimutatható. Az MRC-k által létesített esetleges szinapszisok detektálására vizsgálataink során a preszinaptikusan elhelyezkedő szinaptofizin fehérje jelenlétét teszteltük immunhisztokémiai módszerrel (13. ábra, b). Kontrollként szolgált mindkét szinaptikus réteg, amely erős, pontokból álló jelölődést mutatott. Az MRC-k nyúlványaiban csak ritkán észleltünk szinaptofizin jelet, találtunk viszont olyan MRC-ket, amelyek feltehetőleg egymással szinaptizálnak (13. ábra, c).

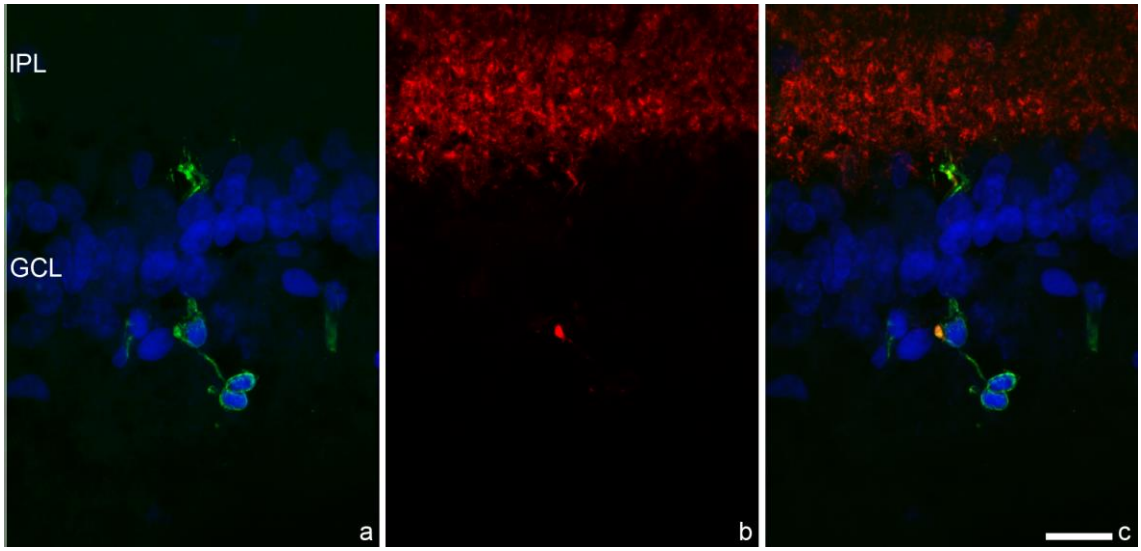

13. ábra *Az MRC-k (ektópikus rodopszin pozitív sejt) szinaptikus kapcsolatai. A vizsgált sejtpopuláció szinaptikus kapcsolatait anti-rodopszin (zöldben, a) és a preszinaptikus szinaptofizin (vörösben, b) fehérje ellen termeltetett antitesttel végzett kettős immuncitokémiai vizsgálattal ellenőriztük. c: az a és b képek rétegeinek egyesítésével készített kép. Az c ábrán egymással szinaptizáló MRC-ket láthatunk. Nyúlványos morfológiájuk ellenére ritkán detektáltunk szinaptikus kapcsolatra utaló, preszinaptikus proteint. A sejtmagokat DAPI-val jelöltük (kékben). IPL: belső plexiform réteg, GCL: ganglion sejtek rétege. Aránymérték: 20 µm.*

5.1.2.6. Apoptózis az MRC-kben

A sejtmagmorfológiájának megváltozása a programozott sejthalál egyik jellegzetessége. A sejtek DNS állománya fragmentálódik és könnyen felismerhető piknotikus sejtmagok alakulnak ki, melyek sejtmagfestéssel és TUNEL reakcióval is detektálhatóak. Piknotikus sejtmag morfológia (14. ábra, b) alapján azonosítottuk az apoptotikus MRC-ket a belső retinális rétegekben a születést követő 7.-től a 28. napig minden vizsgált korban (14. ábra, a és b) és számukat 460 µm hosszú retina területeken határoztuk meg. A legmagasabb apoptotikus sejtszámot a 18 napos állatok retinájában találtuk, amely szignifikánsan magasabb volt az összes vizsgált korcsoport apoptotikus sejtszámánál, és csak a 21. napos kor jelentett ez alól kivételt (14. ábra, c).

Minden vizsgált korban megszámoltuk továbbá, hogy az apoptotikus MRC-k milyen arányban állnak az összes MRC-hez viszonyítva, tehát a programozott sejthalál milyen mértékben következik be a vizsgált kísérleti korokban. A P7, P10 és P14 életkorokban az arány még nem éri el a 2%-ot. P18-nál erősen megnövekszik az apoptotikus ráta, P28-nál pedig már kb. minden harmadik MRC (26,67%) magja piknotikus morfológiájú volt. Az eredmény jól korrelál az MRC-k csökkenő számával az életkorok előrehaladtával (14. ábra, d). Az ektópikus rodopszin pozitív sejtek a retina fejlődésének befejeztével nagyrészt végleg eltűnnek a retina mozaikjából (14. ábra, c).

A feltevést, miszerint az MRC-k a retinából programozott sejthalál útján eliminálódnak, a TUNEL módszerrel történő apoptózis vizsgálataink is alátámasztották, bár ebben az esetben a módszer érzékenysége és a vizsgált esetszám nem tette lehetővé statisztikai analízis elkészítését.

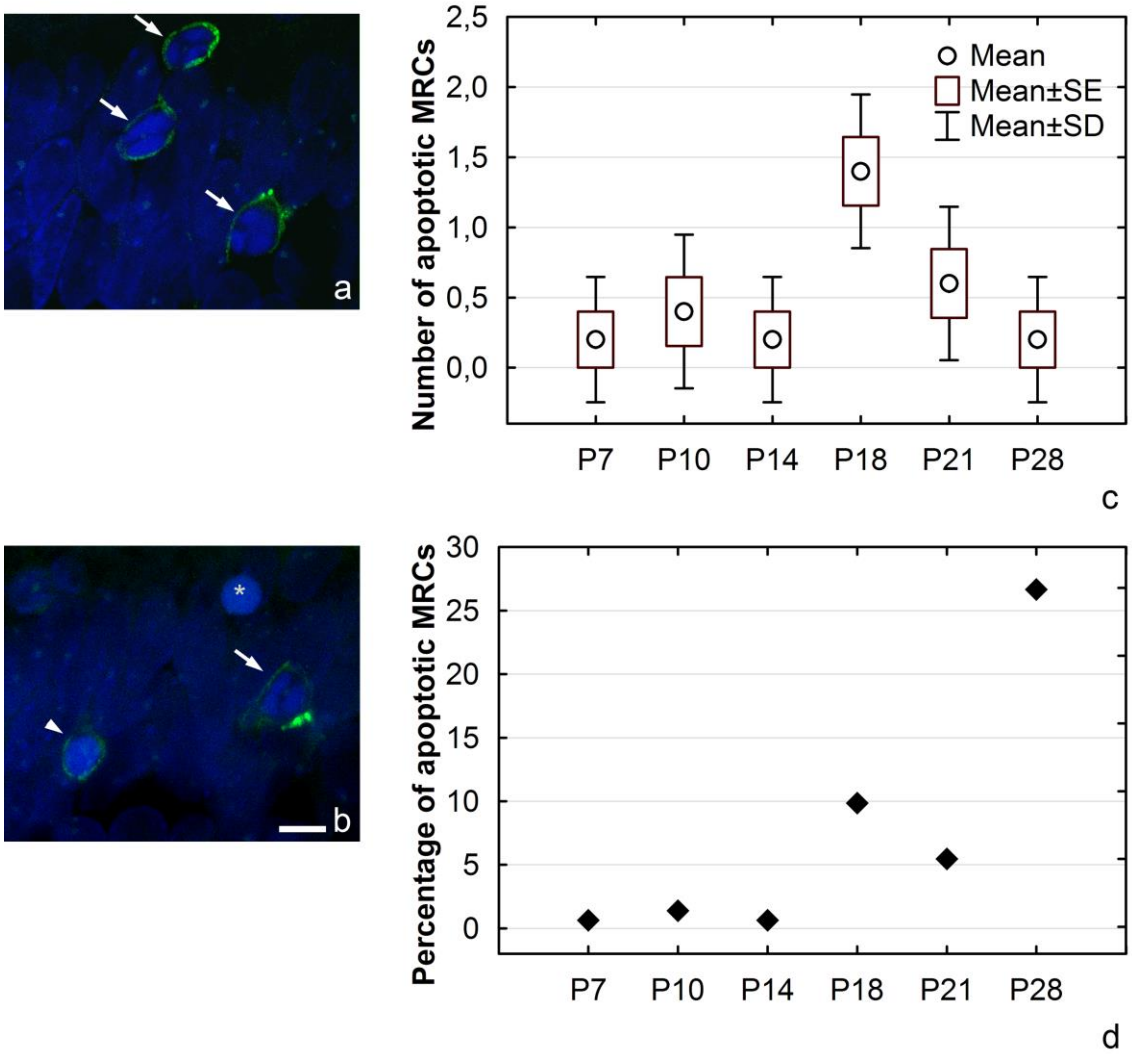

14. ábra *Az MRC-k (ektópikus rodopszin pozitív sejt) programozott sejthalál útján eliminálódnak a retinából. Az anti-rodopszinnal jelölt MRC-k (zöldben) sejtmagi morfológiája (a, b, DAPI, kékben) fiziológiás körülmények között a pálcika sejtekéhez hasonlít minden vizsgált életkorban. Az MRC-ket nyilakkal, egy rodopszin pozitív, piknotikus sejtmaggal rendelkező MRC-t nyílheggyel, összehasonlításképp egy más sejttípushoz tartozó, apoptotikus sejt magját pedig *-gal jelöltük (b). Grafikonon ábrázoltuk a különböző vizsgált posztnatális életkorokban a 460 µm hosszú retina metszeten számolt apoptotikus MRC-k átlagos számát (c, number of apoptotic MRC-s). A legmagasabb értékeket P18 korban detektáltuk, amely szignifikánsan magasabbnak mutatkozott minden más életkorban detektált piknotikus MRC sejtmag számánál, a P21 kort kivéve. Vizsgáltuk továbbá az apoptózissal eliminálódó MRC-k arányát az összes*

MRC-k számához viszonyítva (d, percentage of apoptotic MRCs). A legmagasabb arány P28 életkorban volt, amikor már minden harmadik MRC piknotikus sejtmaggal rendelkezik. Kör: átlag (mean), box: átlag ± standard hiba (mean ± standard error), hibasáv: standard deviáció (standard deviation), P: posztnatális. Arányméték: 10 µm.

5.1.2.7. MRC-k az érett retinában

Bár úgy tűnik, hogy az ektópikusan elhelyezkedő fotoreceptorok csak egy tranziens populációt alkotnak, a felnőtt állatok retinájában is fennmaradó néhány sejt ennek az ellenkezőjét bizonyítja. Metszetenként, 20 µm-es metszetvastagságot alapul véve átlagosan 3-6 ilyen sejtet találhatunk felnőtt patkányok retinájában is. Legjellemzőbb előfordulási helyük a GCL rétegben van, helyenként azonban az IPL rétegben is előfordulhatnak. Ezek a sejtek, bár nagyon hasonlítanak a fejlődés során a GCL rétegben megfigyelt MRC-khez, a retina fejlődésének befejeztével génexpressziós változásokon esnek át. Már nem expresszálják a rodopszint, illetve valószínűbb, hogy az expresszált mennyiség a vizsgálati módszereink detektálhatósági határa alatt van. Felismerésük mégis egyszerű a pálcikákra jellemző magmorfológiájuk alapján, illetve azért, mert a fotoreceptorokra jellemző fehérjék közül recoverint és rod arrestint is expresszálnak. Minden esetben az IPL réteg ON alrétegében szinaptizálnak, viszonylag kis sejttestel és kis kiterjedésű dendritfával rendelkeznek (15. ábra). Gyakran alkotnak kisebb csoportokat. Mindezen standard tulajdonságok alapján joggal feltételezhető, hogy a sejtpopuláció a fejlett retinában specifikus funkcióval rendelkezik.

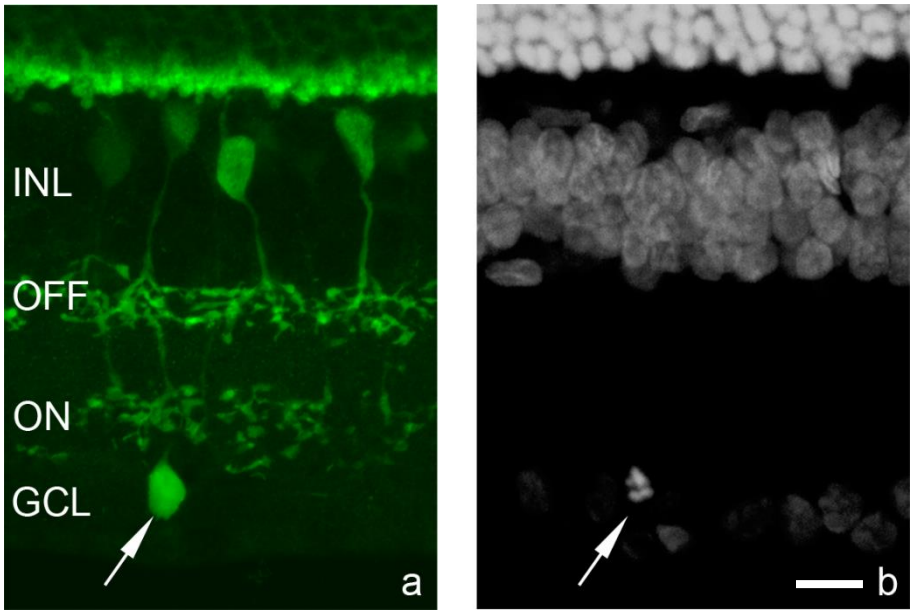

15. ábra *MRC (ektópikus rodopszin pozitív sejt) az érett retinában (nyíllal jelölve). A sejtek könnyen felismerhetőek pálcikára jellemző sejtmagjukról (DAPI, b) a felnőtt retinában is. A sejtek jellegzetesen az IPL (belső plexiform réteg) ON alrétegébe küldenek nyúlványokat, recoverin (a) pozitívak. INL: belső magvas réteg, OFF/ON: IPL OFF és ON alrétege, GCL: ganglion sejtek rétege. Aránymérték: 10 µm.*

5.2. A ZDF állatmodell kísérleti eredményei

Tanulmányaim második felében szintén a fotoreceptorok morfológiájával és funkciójával foglalkoztam, vizsgálataimat ez esetben az ONL réteg reguláris fotoreceptorain végeztem és modellként a 2-es típusú diabetes mellitust, valamint a szövődményeként fellépő retinális elváltozásokat magán hordozó ZDF patkányok retináját választottam.

5.2.1. A testsúly és vércukorszint változásai

Az állatok testsúlyát tekintve a ZDF lean (421.3±21,6 g) és diabéteszes (400,3±50,2 g) állatcsoportok között az anesztézia időpontjában nem volt szignifikáns különbség.

A lean csoport állatainak vércukorszintje a teljes obszerváció időtartama alatt (az eutanázia időpontját kivéve) normoglikémiás tartományban maradt. Ezzel szemben a diabéteszes állatok vércukorszintje már a születést követő 7. héten szignifikánsan magasabb volt, átlagos értéke a 12. hétig meredeken emelkedett, és tartósan magas maradt a kísérlet végéig. A vércukorszint értékek átlagainak változásait csoportonként a 16. ábrán ábrázoltuk.

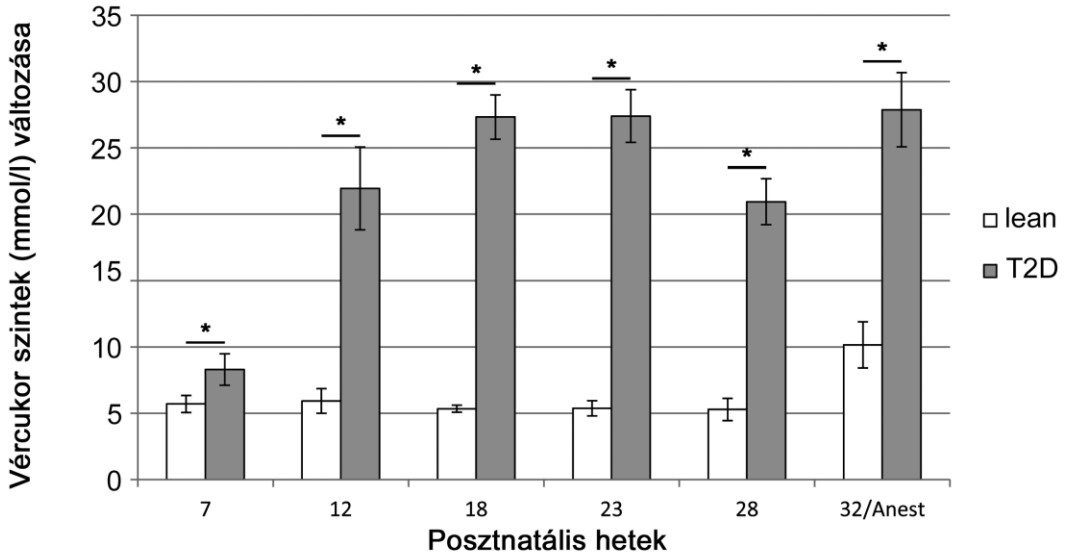

16. ábra *A kontroll és diabéteszes állatok vércukor szintjének változása különböző posztnatális korokban. A születést követő 7. héttől az obszervációs periódus végéig (anesztézia, 32. hét (32/Anest)) a diabéteszes állatok vércukorszintje szignifikánsan magasabb volt a kontroll állatok vércukorszintjéhez viszonyítva. *: p<0.05. lean: kontroll, T2D: 2-es típusú diabetes mellitus.*

5.2.2. Az apoptózis és a retinális rétegvastagságok vizsgálata

A retina centrumtól a periféria felé egyenletesen csökkenő vastagságát figyelembe vettük a teljes retina (OLM-ILM távolság) és az ONL réteg vastagságának vizsgálatánál. Ennek megfelelően a méréseket a retina metszeteken hat ponton végeztük: a centrumban, a középperiférián és a periférián a nervus opticustól superior és inferior irányban (250µm, 500µm és 4000µm távolságra a látóidegfőtől). A vastagságok átlagában nem találtunk szignifikáns csökkenést a cukorbeteg és a kontroll csoport állatai között egyik mért retinális ponton sem. Ellenkezőleg, mindkét mért paraméter esetében rétegvastagság növekedés volt megfigyelhető a diabéteszes állatok retinájában, a centrumban és perifériás területeken egyaránt (17. ábra, a).

A retinális rétegvastagságok növekedése ellenére sem zárható ki azonban az apoptózis lehetősége, például ödémaképződés esetén. A kérdés megválaszolására két módszert alkalmaztunk. Az első módszer szerint az ONL rétegben szabályosan egymás alá rendeződő, oszlopokban megtalálható fotoreceptor sejtek magjainak számát vizsgáltuk oszloponként, a rétegvastagság mérésével azonos retinális pozíciókban. Ebben az esetben az egymás alatt elhelyezkedő sejtek számának átlagában nem volt szignifikáns különbség a diabéteszes és kontroll csoport között (17. ábra, b).

Eredményeinket TUNEL assay-vel végzett apoptózis vizsgálattal is alátámasztottuk. Az apoptotizáló sejtek száma a kontroll csoportban 3.9±1.5, míg a diabéteszes állatok csoportjában 2.4±1.3 volt metszetenként.

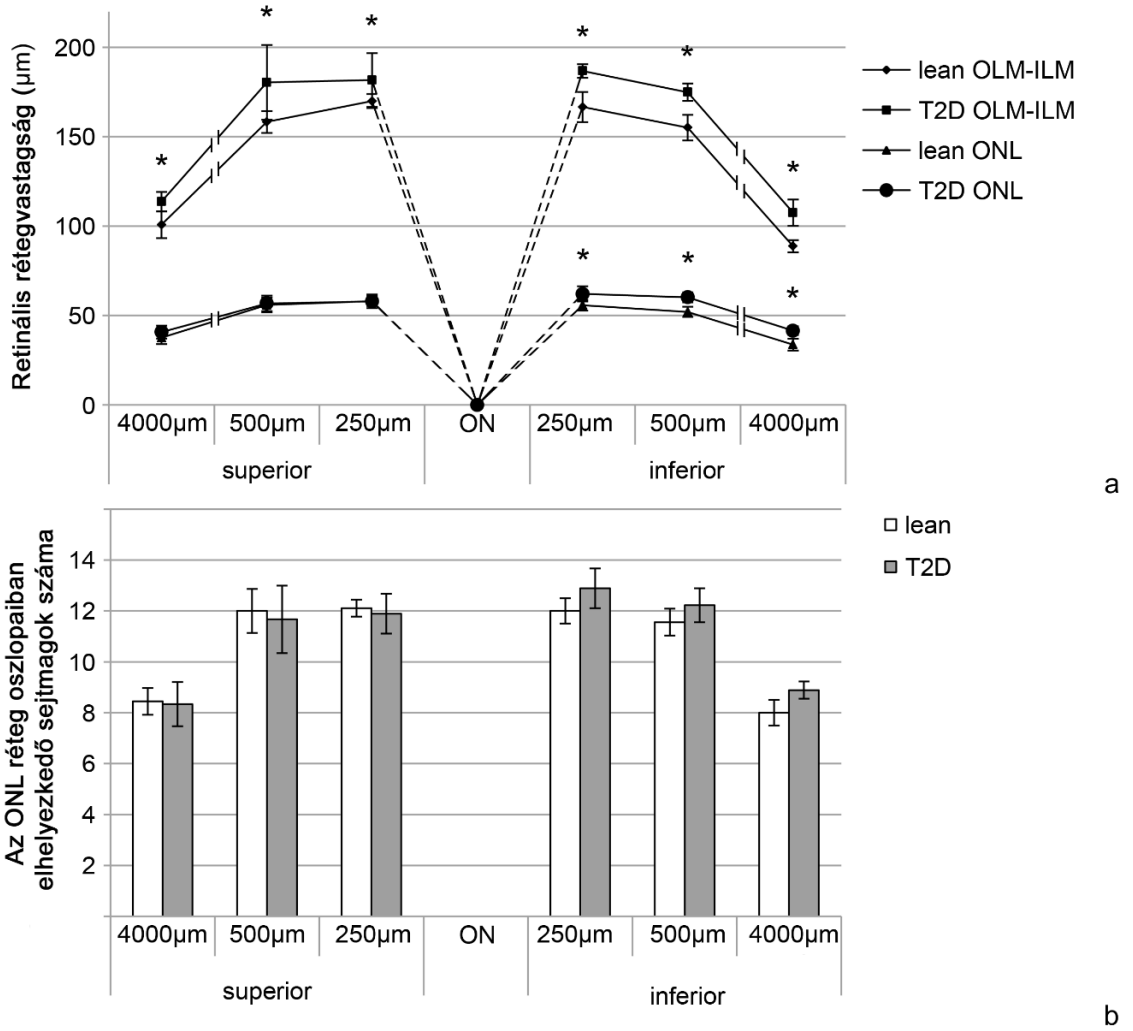

17. ábra *Teljes retinavastagságok (OLM-ILM távolság), az ONL réteg vastagságának (a), és az ONL rétegében egy oszlopba rendeződő sejtmagok számának (b) összehasonlítása a kontroll és diabéteszes állatcsoportok között. A távolságokat és sejtek számát a metszeteken a nervus opticustól superior és inferior irányban 250 µm, 500 µm és 4000 µm távolságban mértük és számoltuk. A diabéteszes állatok retinájában egyik mért paraméterben sem találtunk szignifikáns csökkenést, ellenben szignifikáns növekedés volt megfigyelhető az OLM-ILM távolságokban minden mért ponton, illetve az ONL réteg vastagságok esetén az inferior centrális, középperifériás és perifériás területeken (a). Az ONL-ben számolt sejtmagok száma nem mutatott szignifikáns különbséget (b). OLM: külső határhártya, ILM: belső határhártya, ONL: külső magvas réteg, ON: látóideg, *: szignifikáns növekedés, p<0,05.*

5.2.3. A pálcikák és az RPE degenerációja

A pálcika sejtek kültagja erősen degenerálódott a diabétesz hatására. A degeneráció eloszlása és mértéke a retina metszeteken belül változó volt. A kontroll állatokban AO antitesttel jól azonosítható és egymástól elhatárolt volt a kültag és a beltag határa (18. ábra, a), míg a diabéteszes állatok retinájában szabálytalanná és elmosódottá vált (18. ábra, b). Míg kontroll állatokban az egyes kültagok konfokális mikroszkópos sorozatfelvételeken jól elkülöníthetőek, formájuk egységes, jelölődésük egyenletes, addig diabéteszben dezorganizált, morfológiailag szétesett kültagok figyelhetők meg.

A pigmenthám szoros funkcionális kapcsolatban áll a fotoreceptorokkal a fejlődés alatt és az érett retinában is. Változásait az RPE65 fehérje ellen termeltetett antitest segítségével vizsgáltam. Az immunhisztokémiai vizsgálatok a fehérje expressziójának erős csökkenését mutatták (18. ábra, b) a kontrollhoz viszonyítva (18. ábra, a), amely a pigmenthám sérülésére utal.

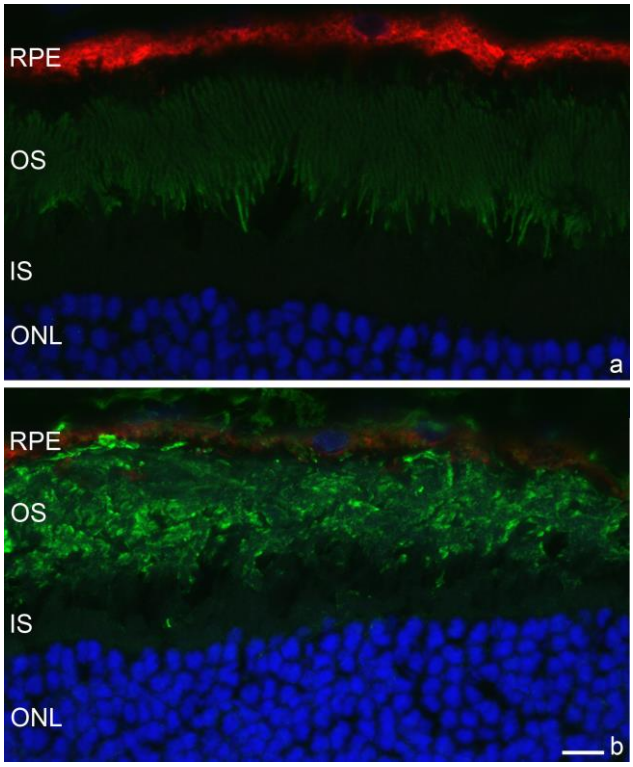

18. ábra *Az anti-rodopszinnal jelölt pálcika kültagok (zöldben) jelentős degenerációt mutatnak a diabéteszes állatokban (b) a kontrollhoz viszonyítva (a). Mindemellett jól*

látható az RPE65 antitesttel jelölt pigmenthám (vörösben) jelölődésének erős csökkenése (b) is. A sejtmagokat (kékben) DAPI magfestéssel jelöltük. RPE: retinális pigmenthám, OS: fotoreceptor kültag, IS: fotoreceptor beltag, ONL: külső magvas réteg. Aránymérték: 10 μm.

5.2.3.1 A pálcikahüvely a T2D-ben

A pálcika sejtek morfológiáját WGA lektin hisztokémiával is megvizsgáltuk. Nem találtunk érdemi változást a sejtek körüli interfotoreceptor mátrix morfológiájában, a jelölődés intenzitásában és eloszlásában sem T2D hatására (19. ábra, b) a kontrollhoz viszonyítva (19. ábra, a). A mátrix proteinek glikozilációja tehát a vizsgált időpontban sértetlen maradt. Megemlítendő, hogy a STZ-indukálta diabéteszes Sprague-Dawley patkányokban a WGA jel a pálcika sejtek körül erősen legyengül, és ezzel egyidőben a pálcikák körül a normál esetben kizárólag a csaphüvelyhez kapcsolódó PNA lektin jelenik meg.

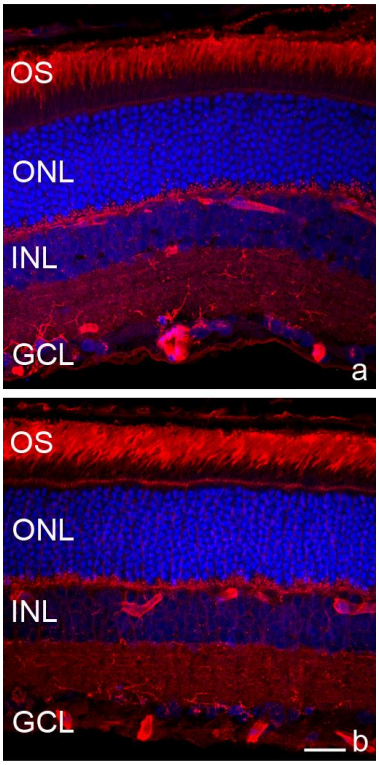

19 ábra *Pálcika sejtek morfológiai vizsgálata WGA (búzacsíra agglutinin) lektinnel. A pálcika interfotoreceptor mátrix nem változik érdemben a diabéteszes állatok retinájában (b) a lean kontroll (a) csoport állatainak retinájához képest. A WGA lektin interfotoreceptor matrix jelet ad a pálcika kültagok körül, megjelöli az ereket, a szinaptikus rétegeket és a retinában lokalizálódó mikroglia sejteket is. OS: fotoreceptor kültag, ONL: külső magvas réteg, INL: belső magvas réteg, GCL: ganglion sejtek rétege. Aránymérték: 20 µm.*

5.2.3.2. A pálcika fototranszdukciós kaszkád elemeinek változása T2D-ben

A pálcika fototranszdukciót a jelátviteli fehérjék ellen termeltetett antitestekkel, rod transducinnal, rod arrestinnel és recoverinnel vizsgáltuk. A fototranszdukciót szabályozó fehérjék eloszlásában és a jelölődés intenzitásában csak enyhe változás következett be, amely a rod arrestinnel végzett immunhisztokémiai vizsgálat során volt megfigyelhető. A fehérje fiziológiás körülmények között nappali fényviszonyok mellett a kültagban lokalizálódik (20. ábra, a), a T2D állatok retinájában viszont szórványosan a beltagba és a perikarionba transzlokálódott a fehérje (20. ábra, b). A rod transducin (21.

ábra, a, b) és recoverin (22. ábra a, b) esetén nem tapasztaltunk érdemi változást a jelölődés mintázatában a kontrollhoz viszonyítva.

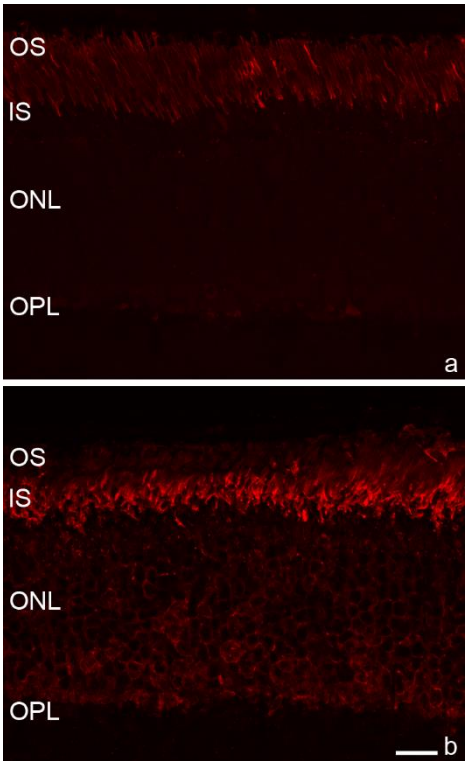

20. ábra *A rod arrestin fehérje lokalizációja szórványosan megváltozik a diabéteszes retinában. A fehérje helyenként a pálcika beltagban és perikarionban lokalizálódik (b), míg a kontrollban (a) egységesen a kültagban található. OS: fotoreceptor kültag, IS: fotoreceptor beltag, ONL: külső magvas réteg, OPL: külső plexiform réteg. Aránymérték: 20 μm.*

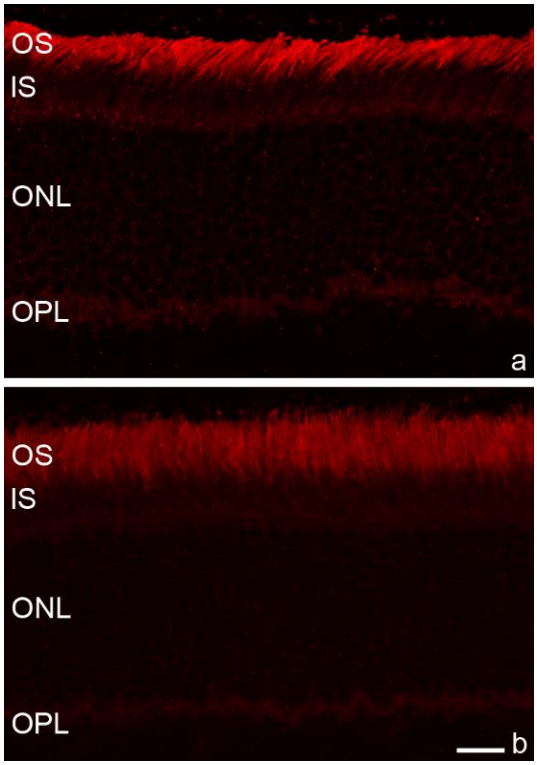

21. ábra *Rod transducin immunhisztokémia kontroll (a) és ZDF (Zucker Diabetic Fatty) patkány (b) retinán. A fehérje expressziója nem mutatott változást a diabéteszes retinában a kontrollhoz viszonyítva. OS: fotoreceptor kültag, IS: fotoreceptor beltag, ONL: külső magvas réteg, OPL: külső plexiform réteg. Aránymérték: 20 µm.*

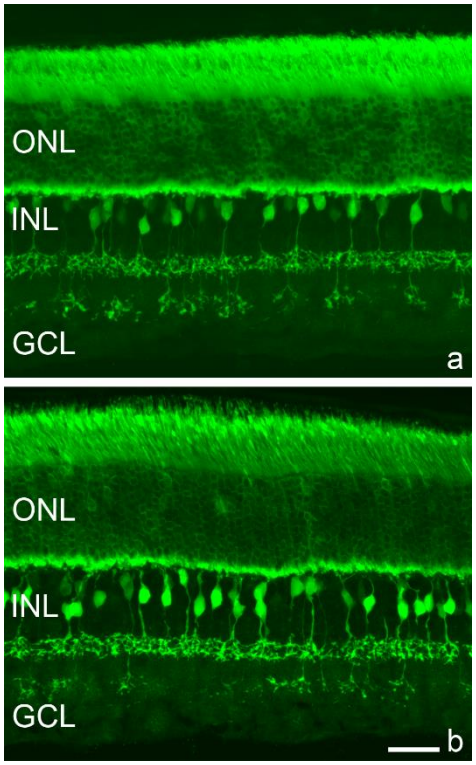

22. ábra *Recoverin immunhisztokémiai vizsgálat kontroll (a) és diabéteszes (b) retinán. A recoverin fehérje expressziós mintázata nem mutat változást a pálcikákban és csapokban. ONL: külső magvas réteg, INL: belső magvas réteg, GCL: ganglion sejtek rétege. Aránymérték: 20 µm.*

5.2.4. A csapok degenerációja

Az immunhisztokémiai vizsgálatok során az M- és S-csapokra specifikus antitestek segítségével sem a jelölődési intenzitásban, sem a sejtek eloszlásában nem találtunk jelentős különbséget a diabéteszes és a kontroll csoport retinái között. Az M-csap sejtek morfológiáját tekintve azonban jelentős kültag degenerációt tapasztaltunk retinaszerte. Konfokális mikroszkópos sorozatfelvételeken megfigyelhető, hogy a normál körülmények között egy egységet alkotó kültag (23. ábra, a) kis fragmentumokra oszlott, amelyek között rövid és vékony összekötő szegmensek találhatóak (23. ábra, b). További reprezentatív konfokális sorozatfelvételek a https://drive.google.com/open?id=0ByKM9hoX0qWxRV8zZGt1ZDcxSUU linken érhetőek el.

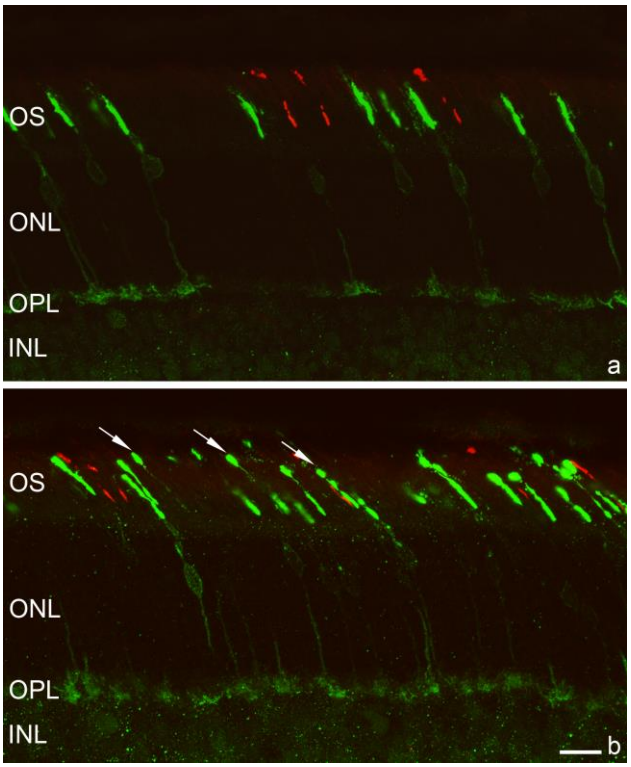

23. ábra *Csap fotoreceptorok degenerációja 2-es típusú diabéteszben. Különböző csap populációk azonosíthatóak immunhisztokémiai módszerekkel: AB5405 antitesttel M-csapok (zöldben) és OS-2 antitesttel S-csapok (vörösben). Jól láthatóak a nyíllal jelölt, degenerált kültagok a diabéteszes retinában (b) a kontrollhoz (a) viszonyítva. OS: fotoreceptor kültag, ONL: külső magvas réteg, OPL: külső plexiform réteg, INL: belső magvas réteg. Aránymérték: 10 µm.*

A jelentős kültag degeneráció következtében az M-csapok részletes statisztikai analízisére nem volt lehetőség. Az M-csapok sejtszámváltozásáról grafikon készült, kevés mintaelemszám bevonásával. A jelentős sejtszám csökkenés kizárható volt (24. ábra).

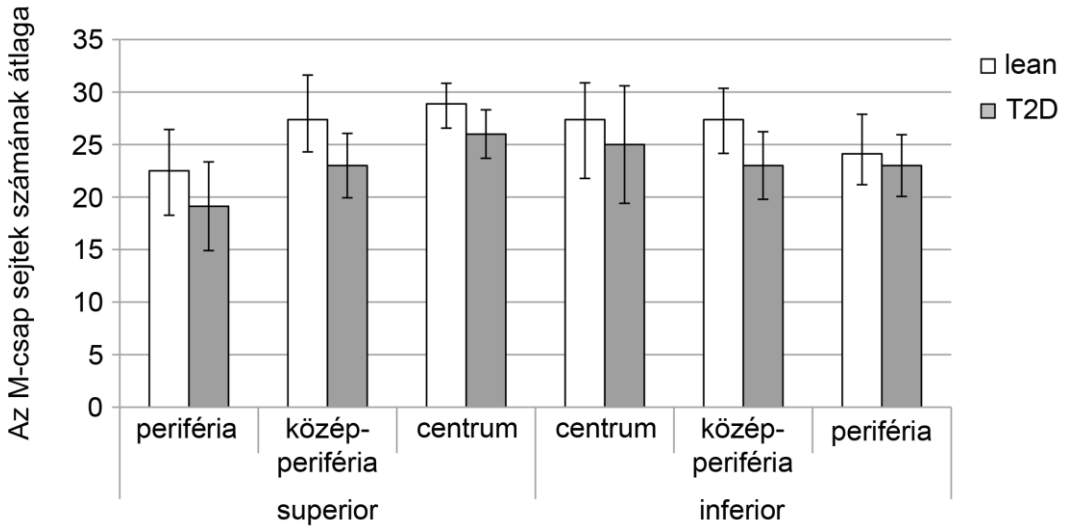

24. ábra *Egyik vizsgált retinális területen sem mutatott jelentős változást az M-csapok száma 2-es típusú diabéteszben a kontrollhoz viszonyítva. Lean: kontroll csoport, T2D: 2-es típusú diabetes mellitus.*

5.2.4.1. A csaphüvely morfológiája T2D-ben

A csapokra jellemző interfotoreceptor mátrix egyik jellegzetes glikoprotein komponense szelektíven láthatóvá tehető PNA lektin hisztokémiával. A jelölődés intenzitása, eloszlása és a csaphüvely morfológiája sem mutatott változást 2-es típusú diabéteszben (25. ábra, b) a kontroll (25. ábra, a) állatok retinájához képest.

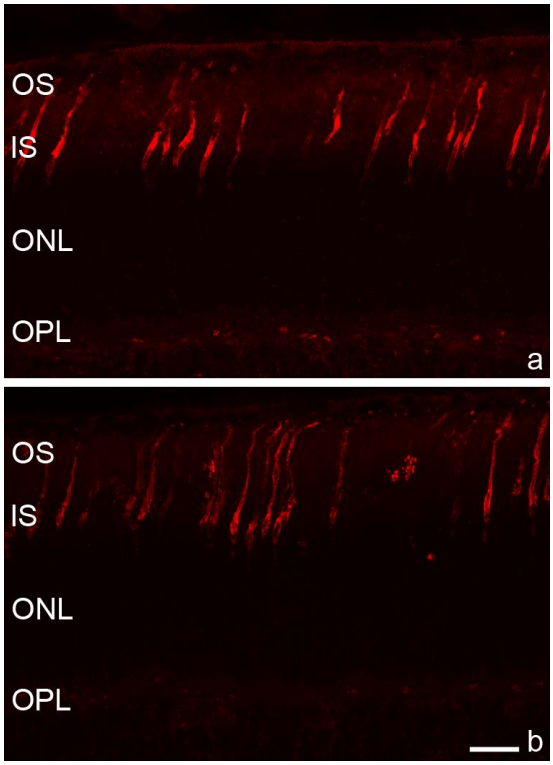

25. ábra *PNA lektin hisztokémia kontroll (a) és 2-es típusú diabéteszes (b) retinában. Az interfotoreceptor mátrix nem változott a csap fotoreceptorok körül diabétesz hatására. OS: fotoreceptor kültag, IS: fotoreceptor beltag, ONL: külső magvas réteg, OPL: külső plexiform réteg. Aránymérték: 20 µm.*

5.2.4.2. A csap fototranszdukciós kaszkád elemek változása T2D-ben

A csap fotoreceptor sejtekben előforduló fototranszdukciós kaszkád elemek közül a recoverin és cone arrestin fehérjéket vizsgáltuk immunhisztokémiai módszerrel. A csap fototranszdukciós kaszkád inaktivációs fázisában előforduló cone arrestinnél is megfigyelhető volt az erős kültag degeneráció és fragmentáció (26. ábra, b), de a jelölés intenzitásában és mintázatában nem történt változás (26. ábra, b) a lean kontroll állat retinájához (26. ábra, a) viszonyítva. A recoverin fehérje szintén a fototranszdukció inaktivációját segíti elő a pálcika és csap fotoreceptorokban. A fehérje expressziójának mintázatában és a jelölődés intenzitásában ebben az esetben sem történt változás (22. ábra, b) a kontrollhoz viszonyítva (22. ábra, a).

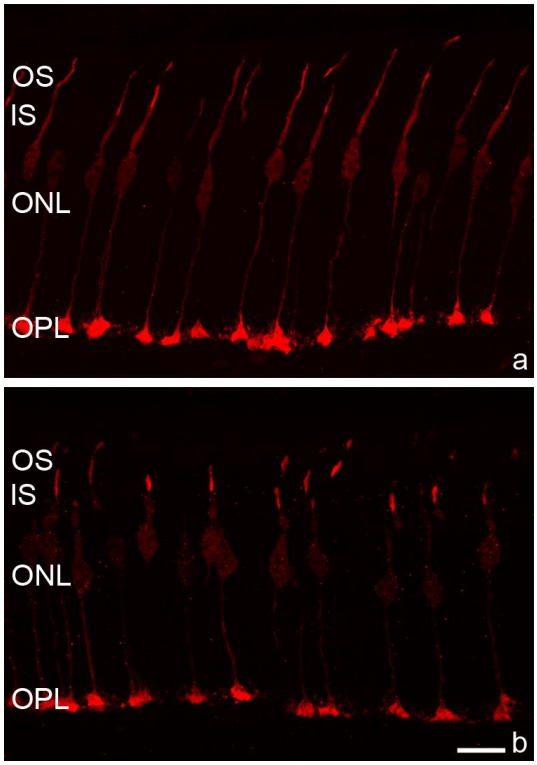

26. ábra *Cone arrestin immunhisztokémia kontroll (a) és 2-es típusú diabéteszes (b) retinában. Jól látható a diabéteszes retinára jellemző fragmentált kültag a csap fotoreceptorokon. OS: fotoreceptor kültag, IS: fotoreceptor beltag, ONL: külső magvas réteg, OPL: külső plexiform réteg. Aránymérték: 20 µm.*

5.2.4.3. Duális csapok megjelenése

A különböző opszinokat expresszáló csaptípusok mellett vizsgáltuk a duális csap populáció jelenlétét is, amely az M-opszinnal egyidejűleg S-opszint is expresszál. A diabéteszes retinák centrális területein kisebb, perifériájukon látványos sejtszámnövekedést figyeltünk meg a kontroll retinákon detektálható duális csapokhoz viszonyítva. Míg a ZDF lean állatokban duális csapok csak néhány esetben (27. ábra, a), addig a diabéteszes állatokban (27. ábra, b) a perifériás retinán szinte minden M-csap expresszál S-opszin receptort is. A rendelkezésre álló kevés mintaelemszám miatt statisztikai analízist ebben az esetben sem végezhettünk.

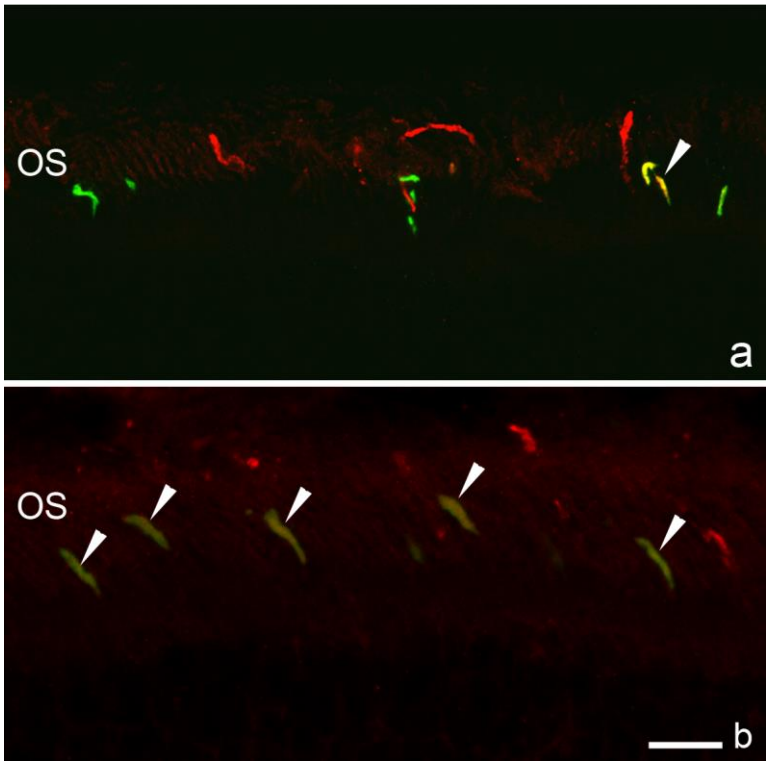

27. ábra *Duális csapok megjelenése a diabéteszes retina perifériáján. A legtöbb M-csap fotoreceptorban (az ora serrata mentén) S-opszin expressziója jelenik meg (duális csapok, sárga színben, nyílhegyek, b), míg a kontroll állatok perifériás retinájában csak szórványosan fordulnak elő duális csapok (nyílhegy, a). OS: fotoreceptor kültag. M-opszin (AB5405 antitest, zöld színben), S-opszin (OS-2 antitest, vörös színben). Aránymérték: 10 µm.*

6. MEGBESZÉLÉS

A pálcika sejtek sejttestje az általánosan elfogadott nézet szerint az ONL rétegében elhelyezkedő, homogén fotoreceptor populációt alkotnak. Irodalmi adatok (Young 1984; Hicks és mtsai 1987, Araki és mtsai 1988, Günhan és mtsai 2003, Semo és mtsai 2007) és a kutatócsoportunk által vizsgált in vitro organotipikus retinatenyészetekből készült szövettani metszetek azonban ettől eltérő képet mutatnak a pálcikákról. Az eredmények arra engednek következtetni, hogy a reguláris pálcika fotoreceptor sejteken kívül egy másik, a belső retinában (INL, GCL) fellelhető, a pálcikára jellemző rodopszin receptort expresszáló alpopuláció is létezik fejlődés alatt és megváltozott génexpresszióval az érett retinában. Disszertációm első felét a sejtpopuláció széleskörű karakterizálásának szenteltem.

Kutatómunkámat a fotoreceptorok vizsálatának egy másik fontos aspektusával folytattam. Kutatócsoportunknak lehetősége nyílott a Városmajori Szív- és Érgyógyászati Klinika, Kísérleti Klinikai Laboratóriumával kollaborálni, ahol munkánk során a 2-es típusú diabetes mellitus modellállatán, a Zucker Diabetic Fatty patkány retináján vizsgáltuk a csapokat és pálcikákat érintő károsodásokat. A modell segítségével közelebb kerülhettünk a sejtek morfológiáját és funkcióját érintő változások megértéséhez. Eredményeink pedig a metodika hasonlósága alapján könnyen összevethetőek korábbi, 1-es típusú diabétesz modellben (Énzsöly és mtsai 2014) és metabolikus X szindróma modellben (Hammoum és mtsai 2017) kivitelezett vizsgálatainkkal, és minden esetben igyekeztünk azokat a szakirodalomban leírtakkal is összevetni, továbbá a témakörben elkészített retinális kutatások eredményei közé beilleszteni.

6.1. MRC-k a rágcsáló retinában

Az MRC-ket legelőször újszülött patkány retinából készült tenyészetek szövettani feldolgozása során észleltük rodopszin immunhisztokémiával. Bár a retinatenyésztés során a tökéletes in vivo retinafejlődés modellezésére törekszünk, a szervezettől való izoláltság miatt nem állapítható meg biztonsággal, hogy valóban a retina fejlődése alatt lejátszódó folyamatról, vagy a tenyésztés közben létrejött műtermékről van-e szó. Ennek

ellenőrzésére a továbbiakban patkány, majd később más rágcsáló retináját (hörcsög, egér) használtuk a sejtek tanulmányozására.

6.1.1. MRC-k in vivo, fejlődő retinában

Szakirodalmi adatokból tudjuk, hogy a retinában nagy számban fordulnak elő olyan sejtek, amelyek a retina rendezettsége ellenére, a reguláris elhelyezkedésükhöz képest ektópikusan találhatóak. Az ektópikus elhelyezkedés a fotoreceptor sejtek esetében az INL és a GCL rétegekben történő megjelenésükre utal. További rágcsáló fajok, így az egér, a szibériai hörcsög és a szíriai aranyhörcsög retinájának bevonásával kizárhattuk, hogy a detektált sejtek a patkányban termeltetett AO antitest patkány retinában adott aspecifikus bekötődése lehet. Ezt kizárja továbbá az is, hogy mind a C-, mind az N-terminális ellen termeltetett ellenanyagokkal kimutathatóak a sejtek. A négy faj vizsgálati eredményei azt is mutatják, hogy nem egy degenerálódott retinájú albino patkányban megfigyelhető jelenségről van szó, hanem az eddig vizsgált összes fajban megjelenő univerzális fejlődéstani irány.

Az általunk vizsgált ektópikus sejtek típusát morfológiai változatosságuk és elhelyezkedésbeli sokféleségük miatt nehezen definiáltuk. Sejtalakjuk a lokalizációjuk függvényében változott, az INL-ben bipoláris és amakrin, a GCL rétegben pedig ganglion sejttípusra jellemző morfológiát vettek fel. A sejtpopuláció egyetlen ismert, közös pontját a rodopszin fehérje expressziója adta. A kategorizálást nehezítette, hogy rodopszint nem kizárólag fotoreceptor sejttípus tartalmazhat a neurális retinában. A pálcikákból származó sejttörmelékek, membránkorongok fagocitózisával a pigmenthám sejtjei (Strauss 2005), glia sejtek (Fernández-Sánchez és mtsai 2015) és újabb irodalmi adatok szerint bipoláris sejtek is felvehetik a fehérjét (Glösmann és Peichl 2007). Első körben ezen retinális sejttípusok vizsgálatára volt szükség, amelyet kettős immunhisztokémiai vizsgálatokkal végeztünk el, kizárva ezzel a mikroglia/makrofág sejtvonalat és a pálcika bipoláris sejttípust.

Morfológiájuk és lokalizációjuk miatt a csap bipoláris, amakrin és ganglion sejttípusok vizsgálatára is szükség volt, de kettős immunhisztokémiai vizsgálataink során egyik említett retinális sejttípusra jellemző, vizsgált fehérje sem mutatott kolokalizációt az MRC populációval.

A fent említett retinális sejttípusok kizárása után a populáción elkezdtük vizsgálni, hogy jelen vannak-e a pálcika sejtre jellemző egyéb sajátosságok is. A rodopszin molekula a pálcika fototranszdukciós kaszkádban szereplő fehérje, így a kaszkádot felépítő további fehérjék jelenlétét teszteltük a sejtekben. Az antitestek közül kettő (recoverin és rod arrestin) adott pozitív jelet, míg másik kettő (rod transducin és rodopszin kináz) csak részben mutatott kolokalizációt a vizsgált metszeteken. A hiányzó rod transducin a jelátvitel aktivációs fázisához, a rodopszin kináz pedig az inaktivációs fázisához tartozó komponens (Jindrová 1998), ami az eredmény kiértékelését tovább nehezíti. A teljes kaszkád fehérjekészletének hiányában az MRC-k valószínűleg nem képesek a klasszikus értelemben vett fototranszdukció mechanizmusára. Funkciójuk meghatározását az is nehezíti, hogy nagy többségük csak átmenetileg, a korai posztnatális, fejlődő szakaszban van jelen, viszont fontos kiemelni, hogy néhány sejt a felnőtt, érett retinában is detektálható.

6.1.2. Az MRC-k eltűnése a rágcsáló retinában

Az MRC-k döntő többsége a retina kifejlődését követően, legkésőbb a 28. posztnatális napon eltűnik a retinából. Young 1984-ben publikált hasonló eredményt egér retinában. Az általa leírt elmélet szerint a sejtpopuláció a retina fejlődését követően visszavándorol az ONL rétegébe a reguláris fotoreceptorok közé (Young 1984). Reintegrációs teóriája ellen szól azonban, hogy a szinaptikus réteg megjelenése (egérben a születést követő 5. napon (Young 1984); patkányban a 6. napon (Weidman és Kubawara 1969) fizikai akadályt jelenthet a sejtek vándorlása számára.

A legkézenfekvőbb és legkönnyebben vizsgálható lehetőség az MRC-k eltűnésére az, hogy ezek a sejtek apoptózissal elpusztulnak. Saját adataink elsősorban ezt a teóriát támasztják alá. A sejthalál kialakulásának egyik lehetséges magyarázata, hogy az MRC-k ektópikus elhelyezkedése miatt nincsenek az RPE közvetlen közelében, pedig a pigmenthám többféle módon is szükséges a fotoreceptorsejtek normális működéséhez és életben tartásához. Az egyik ilyen tényező az, hogy a fototranszdukció inaktivációs fázisát követően a kromofórnak 11-cisz retinállá való regenerációjára van szükség, amelyet a fotoreceptor sejtek a szükséges enzimkészlet hiányában nem képesek elvégezni. Az all-transz retinál reizomerizációja a pigmenthám sejtek feladata (Strauss 2005),

melyet a bennük található RPE65 nevű izomerohidroláz enzim segítségével visznek keresztül. A pigmenthám illetve az RPE65 enzim hiányában a pálcika kültagok nem újulnak meg, rodopszin receptoraikból hiányzik a fényérzékeny komponens, a 11-cisz retinál molekula. Kimutatott tény, hogy a receptorsejtek túléléséhez feltétlenül szükséges az ép, funkcióképes fotopigment, enélkül (pl. a pigmenthám vagy RPE65 alulműködése vagy hiánya, A-vitaminózis, opszin mutációk, stb.) a fotoreceptor sejt degenerálódik, apoptózison esik keresztül. Újabb szakirodalmi adatok szerint ugyan a csapdomináns retinában a csap opszinok kromofórjának reizomerizációja a Müller glia sejtek segítségével is létrejöhet (Mata és mtsai 2002, Arshavsky 2002), de mind ez idáig hasonló, a pálcikák kromofórjának visszaalakítására vonatkozó másodlagos útvonalat nem találtak. A pigmenthám jelenléte nélkül tehát hiányoznak a regenerációt szolgáló enzimek, amely körülmény például A-vitamin hiány esetén is létrejöhet. Az RPE65 enzim hiányában a pálcikák degenerációjának kezdete csak hetekkel vagy hónapokkal később következik be, hasonlóan az MRC-k eltűnésének kezdetéhez (Fain 2006, Redmond és mtsai 1998). A retinál-reizomerizáció mellett a pigmenthám növekedési faktorok termelésével is hozzájárul a fotoreceptorok differenciálódásához és életben maradásához (Strauss 2005).

Kromofór hiányában a rodopszin molekula önmaga is képes kis mértékben stimulálni a fototranszdukciót, ezzel elindítani a jelátviteli útvonalat (Cornwall és Fain 1994). Ha az MRC-ben megtörténhet az aktiváció, a fototranszdukciós kaszkád elemek egy részének hiányában (rodopszin kináz) a sejt valószínűleg nem képes a már elindított kaszkádot inaktiválni. Ebben az esetben az aktivációs fázis elemei állandó aktivitásban, az inaktivációs fázisé pedig állandó inaktivitásban maradnak, a folyamatosan aktivált jelátvitel pedig megváltoztatja a sejt működését. Az aktivációban szerepet játszó cGMP-függő ioncsatorna fényre történő záródásával állandó hiperpolarizáció alakul ki a sejtben, aminek következtében a feszültség-függő Ca^{2+}-csatornák záródnak, az intracelluláris Ca^{2+}-szint lecsökken, és megszűnik a glutamát leadása. A sejthalál közvetlen oka a csökkent Ca^{2+}-szint lehet, amely a szinaptikus stimulus nélkül maradó idegsejtek sejthalálát is okozza az idegrendszer fejlődése alatt (Cellerino és mtsai 2000).

Bármi is áll a sejtek tömeges pusztulásának hátterében, nagyon fontos megjegyezni, hogy a fejlődés alatt viszonylag nagy számban jelen lévő sejtpopulációból fennmaradnak sejtek a retina fejlődésének befejeződését követően is.

6.1.3. MRC-k jelenléte az érett retinában

A retina fejlődése alatt egy viszonylag nagyszámú MRC populáció jelenik meg változatos lokalizációval és morfológiával. Legtöbbjük valószínűleg nem képez szinapszist és egy hónap leforgása alatt apoptózissal eliminálódik a rágcsáló retinából. Jelentőségüket az a kisszámú populáció adja, amelyik túléli az apoptózis hullámot, standard morfológiával és részben megváltozott génexpressziós mintázattal fennmarad a retinában. A sejtekben a rodopszin expressziója lecseng, jellegzetes pálcikaszerű magmorfológiájuk alapján azonban még mindig egyértelműen felismerhető a sejtpopuláció a GCL és helyenként az IPL rétegében is. A fejlődés alatt kimutatható recoverin és rod arrestin expressziójuk továbbra is megmarad. A jelenség nem egyedülálló a fejlődő retinában, génexpessziós változással jönnek létre az M-csap fotoreceptor sejtek is a fejlődő patkány retinában (Szél és mtsai 1994).

A felnőtt retinában fennmaradó populáció tehát minden valószínűség szerint valamilyen funkciót tölt be a retinában, melynek vizsgálata kutatócsoportunk jövőbeni terveit képezi.

6.2. A 2-es típusú diabétesz hatása a fotoreceptor sejtekre és a retinális pigmenthámra

A fotoreceptor sejtekkel foglalkozó munkám második felében korunk civilizációs betegségeként számon tartott 2-es típusú diabétesznek (Cho és mtsai 2013) a retinális fotoreceptorokra gyakorolt hatását tanulmányoztam. A betegség modell jól példázza, hogy a retinális fotoreceptorok száma, morfológiája, fehérjéinek expressziós mintázata, az őket körülvevő csap- és pálcikahüvely milyen módon reagál az egész szervezetet érintő patológiás változásokat. Ez a betegség, amellyel számos külföldi multicentrikus tanulmány (Cho és mtsai 2013), hazai szakmai irányelv (Jermendy és mtsai 2014) és protokoll (Egészségügyi Minisztérium szakmai protokollja 2007) is foglalkozik, a diabetes mellitus. A betegség következtében létrejövő súlyos elváltozások (pl. diabéteszes nefropátia, diabéteszes neuropátia és diabéteszes microangiopátia) és társuló kóros állapotok (pl. diszlipidémia, magas vérnyomás) az orvostudomány egyik kiemelkedően kutatott ágazatát képviselik. Laboratóriumunk közel öt éve dolgozik a

cukorbetegség okozta szemészeti szövődmények kutatásán. Nemzetközi folyóiratokban eddig publikált munkáink (Énzsöly és mtsai 2014, Énzsöly és mtsai 2015; Hammoum és mtsai 2017) a kórkép retinális vonatkozásainak megértéséhez igyekeztek hozzájárulni. Jelen tanulmány nemcsak új eredményekkel szolgál, de a vizsgálatok hasonló módszertanának köszönhetően a korábbi eredményeinkkel történő összehasonlításra is törekszik.

6.2.1. Retinális rétegvastagság és apoptózis vizsgálata a diabéteszes retinopátia megjelenése előtt

A normál vércukorszint fenntartása a 2-es típusú cukorbetegségben szenvedőknél a legfontosabb terápiás feladat, mivel a tartósan magas vércukorszint számos kedvezőtlen anyagcsereváltozást eredményez a sejtekben, ezáltal az egész szervezetben. Fiziológiás körülmények között a neuronok glükóz felvétele a molekula extracelluláris koncentrációján múlik, az inzulin hatásától független, a sejtbe bekerülve pedig a glikolízis biokémiai folyamatán megy keresztül (review: Tomlinson és Gardiner 2008).

A vércukorszint, ezáltal az extracelluláris mátrix glükóz koncentrációjának tartós emelkedése a glükóz hasznosításának megváltozását okozza a neuronokban, amely a sejtek károsodásához, glükóz neurotoxicitáshoz, szöveti szinten pedig diabéteszes neuropátiához vezet. Ha a sejtek a magas vércukorszint hatására a környezetükből a fiziológiásnál több glükózt vesznek fel, a glikolízis enzimei telítődnek, ennek következményeképp glükózt lebontó alternatív útvonalak – például a poliol útvonal – kezdenek el aktiválódni. Ebben a biokémiai folyamatban a glükóz lebontása az aldóz reduktáz enzim segítségével jön létre, a végtermék pedig szorbitol lesz, amely erős hidrofil tulajdonsága miatt a sejtekben felgyülemlik. A molekula direkt neurotoxicitása mellett (késői glikozilált végtermékek keletkezése, oxidatív stressz (Lorenzi 2007)) magas ozmotikus hatással rendelkezik, amely végül a sejtek megduzzadásához, ödémás állapothoz vezet (Ramadan 2007). A tartósan magas vércukor szint okozta ödéma magyarázatul szolgál arra, hogy a ZDF állatok retinájában a rétegvastagságok várt csökkenése helyett növekedés volt megfigyelhető az OLM-ILM távolságban minden vizsgált retinális területen, illetve az ONL réteg vastagságban az inferior retinaterületeken.

Az ödéma okozta rétegvastagság növekedés mellett azonban nem zárhattuk ki a lehetőséget, hogy megkezdődött a tömeges apoptózis a retina neurális elemeiben. A diabétesz hatására bekövetkező programozott sejthalál rendkívül széles körű irodalommal rendelkezik (Barber és mtsai 1998, Behl és mtsai 2008, Johnson és mtsai 2013, Kim és mtsai 2014), bár gyakran egymásnak ellentmondó adatokat közölnek az apoptózis mértékéről és megjelenésének idejéről. A nagyfokú eltérés adódhat a különböző állatmodellek felhasználásából, az állattartás körülményeiből, valamint az apoptózis kimutatására alkalmazott módszerek érzékenységéből. Sok szerző azonban egyetért abban, hogy már a diabétesz okozta mikrovaszkuláris elváltozások (acelluláris kapillárisok, mikroaneurizmák...), tehát a retinopátia megjelenése előtt, a korai stádiumban nagymértékű sejthalál következik be a retina neurális elemeiben (Barber és mtsai 1998, Park és mtsai 2003, Martin és mtsai 2004). Az általunk elvégzett vizsgálatok során azonban nem találtunk szignifikáns mértékű apoptózisra utaló jeleket a teljes retinára nézve, hasonlóan Johnson és munkatársai 2013-ban szintén ZDF állatmodellben leközölt eredményéhez (Johnson és mtsai 2013), valamint munkacsoportunk korábbi, T1D modellen kapott eredményéhez (Énzsöly és mtsai 2014).

Mivel az ONL rétegben a fotoreceptorok perikarionjai megfelelő metszési sík esetén jól láthatóan szabályosan egymás alá, oszlopokba rendeződnek, lehetőségünk nyílt rá, hogy a rétegvastagság méréséhez kijelölt pontokon az egy oszlopba tartozó sejttestek számát is meghatározzuk. A kontroll és diabéteszes állatok retináját összehasonlítva azonban egyik mért ponton sem találtunk az oszlopokban érdemi sejtszám változást, indirekten bizonyítva ezzel is állításunkat.

6.2.2. A fotoreceptorok és a pigmenthám degenerációja a T2D modellben

Bár a T2D modellje, a ZDF patkány törzs kitenyésztése már évtizedekkel korábbra tehető (Peterson és mtsai 1990), a szemet érintő elváltozásokkal csak kevés publikáció foglalkozik, melyek többnyire az érrendszer károsodásának vizsgálatát tűzték ki célul. A retinális erek szerkezetének átalakulását az állatok 6-7 hónapos korában írták le: a bazálmembrán vastagodása hipercelluláris kapillárisokkal együtt jelent meg (Danis és Yang 1993). A humán DR-re jellemző acelluláris kapilláris, mikroaneurizma és pericita veszteség ezekben a retinákban még nem volt kimutatható és csak a retinopátia

előrehaladtával a nyolcadik hónap környékétől jelent meg (34. héttől: Behl és mtsai 2008, 32. héttől Wohlfahrt és mtsai 2014). Emellett a retinát érintő elváltozásokról csak csekély mennyiségű adat áll rendelkezésünkre. A szerzők Müller glia aktivációt (Johnson és mtsai 2013), illetve a 19. héten bekövetkező apoptózist (Kim és mtsai 2014) írnak le vagy éppen az ellenkezőjét, hogy a 23. héten még nincs jelentős sejthalál (Johnson és mtsai 2013) a ZDF állatok retinájában.

Vizsgálataink során számos olyan jelet találtunk, amely a szkotopikus és fotopikus látás károsodását magyarázhatja 2-es típusú diabéteszes modellben. A látás folyamata a fotoreceptor kültagokban kezdődik. Ez egy olyan speciális része a csapoknak és pálcikáknak, amely a sejtek apikális felszínén, a fényt felfogó receptorok számára kialakult membránrendszerből áll. A csapok kültagja diabétesz hatására megváltozik, és két-három fragmentumra bomlik, amelyeket vékony és rövid szegmensek kötnek össze. Konfokális mikroszkópos felvételeink sorozatán jól nyomonkövethetőek az egy M-csap kültaghoz tartozó fragmentumok és összekötő szegmensek is. A csapokhoz hasonlóan a pálcikák morfológiája is erősen megváltozott a diabéteszes állatok retinájában a kontroll csoporthoz képes. Az eddig szinte szabályosan húzódó, könnyen követhető kültag-beltag határ elmosódottá, nehezen azonosíthatóvá vált és a kültagok is károsodtak. A sejtek morfológiájában bekövetkező változás párhuzamba hozható a szakirodalomban leírt állatkísérleti és humán fiziológiai vizsgálatokkal. A sötétadaptált fotoreceptorok válaszidejének növekedése (Johnson és mtsai 2013, Pardue és mtsai 2014), a kontrasztérzékenység csökkenése (Shoji és mtsai 2011, Aung és mtsai 2013) a pálcika fotoreceptor funkciózavarára utal. Az általunk vizsgált, a dolgozatban nem szereplő AII amakrin sejtek károsodása is a pálcika rendszer érintettségére utal (Szabó és mtsai 2017). A színlátás zavara (Gualtieri és mtsai 2013) és a világos adaptált fotoreceptorok elektroretinogram (ERG) paramétereinek romlása (a-hullám csökkenése, implicit idő növekedése) pedig az M-csapok károsodásának hatására jöhet létre (Johnson és mtsai 2013).

A fotoreceptorokban bekövetkező változások kulcsa az RPE vizsgálata lehet. Hibátlan működése több szempontból is elengedhetetlen a csapok és pálcikák szempontjából. Mindamellett, hogy a leszakadt kültag membránok fagocitózisát végzi, enzimaktivitásával hozzájárul a fotoreceptorok kromofórjának regenerációjához, amely több, egymást követő mozzanatból áll. A visszaalakítást végző egyik kulcsfehérje az

RPE65. Mutációja esetén a fotoreceptorok olyan mértékben károsodhatnak, hogy súlyos látáscsökkenéssel vagy látásvesztéssel járó kórképek alakulhatnak ki, mint például a Leber-féle kongenitális amaurózis (Cideciyan 2010), vagy a retinitis pigmentosa (Cai és mtsai 2009). Eredményeink szerint 32 hét kezeletlen diabétesz hatására az RPE65 enzim expressziója csökken és bár statisztikailag nem igazoltuk, maga az RPE is látványos vastagságcsökkenést szenved, amely a fotoreceptorok funkciójának és morfológiájának megváltozását okozhatja.

Az RPE degenerációján túl, a fotoreceptorok károsodásának okát tekintve a számba vehető tényezők sora határtalan. Ezek közé tartozik a lipid homeosztázis megváltozása. A magas sűrűségű lipoprotein, alacsony sűrűségű lipoprotein, szabad triglicerid és szabad zsírsavak emelkedett szintet mutatnak a kezdeti hiperinzulinémiával jellemzett időszakban és a később kialakuló inzulinhiányos állapotban is a ZDF állatokban (Sparks és mtsai 1998, Wang és mtsai 2014). A hiperlipidémia pedig újabb kutatások szerint más kóroki tényezők nélkül, önmagában is okozhatja a retinadegeneráció kialakulását (Lee és mtsai 2015, Roddy és mtsai 2015).

Érdemes megvizsgálni a megváltozott inzulinszintek retinára kifejtett közvetlen következményeit is. A csapok és pálcika kültagok kifejlődésének és túlélésének egyik kulcsa az inzulin (Yi és mtsai 2005, Rajala és mtsai 2013), melynek receptora megtalálható a patkány retinában (Havrankova 1978) is. Egér retinában végzett kísérletek szerint a pálcikákban a rodopszin bekapcsolása a plazmamembránban lokalizálódó inzulin receptor aktivációjához, majd további szignáltranszdukciós utakon keresztül a sejt túléléséhez vezet (Rajala és Anderson 2010). A T2D-re jellemző kezdeti magas inzulinszint ellenére azonban mindkét fotoreceptor típus kültagjai erősen degenerálódtak. A jelenség kétféleképpen magyarázható. Egyrészt, az állatok a 20 hetes koruktól, 12 héten keresztül már abszolút inzulinhiányban szenvedtek (Wang és mtsai 2014), így ez a közel három hónapos időszak elegendő lehetett a kezdeti hiperinzulinémia feltételezett protektív hatásának ellensúlyozására. Másrészről viszont az emelkedett vércukorszint – és az általa okozott oxidatív stressz, poliol útvonal aktiválódása, nem enzimatikus fehérje és lipid glikáció, ödéma kialakulása (Tomlinson and Gardiner 2008) – önmagában is elegendő lehet a neurodegeneráció indukálására anélkül, hogy az emelkedett, majd csökkent inzulinszint szerepet játszana a kórkép lefolyásában. Ezt a feltételezést az is alátámasztja, hogy a korábban vizsgált T1D modellben (Énzsöly és mtsai 2014) és a

metabolikus X szindróma modelljében (Hammoum és mtsai 2017) is hasonló fotoreceptor degenerációt tapasztaltunk. A T1D modelljében nincs a T2D-hez hasonló kezdeti, hiperinzulinémiával jellemzett időszak. A metabolikus X szindróma modelljében pedig a T2D jellegzetességein kívül (elhízás, hiperlipidémia, diszlipidémia) magas vérnyomás is jelen van. Mindezek ellenére mindkét modellben a ZDF állatok retinájában kialakuló fotoreceptor károsodáshoz hasonló mintázata alakul ki, tehát feltételezhetően nem az inzulinszintek változása okozza a kialakult degenerációs képet.

Az említetteken kívül számos más faktor befolyásolhatja a kórkép, ezzel pedig a retinális károsodások kialakulását. Az oxidatív stressz (Du és mtsai 2013, Kowluru és mtsai 2007), a gyulladásos citokinek expressziójának változása (Wohlfahrt és mtsai 2014) vagy a sejtek nem megfelelő autoregulációja (Wong és mtsai 2015) olyan, a diabétesz során fellépő válaszreakciók a sejtben, melyeket a kísérleteink során nem vizsgáltunk, így azok szerepét a degeneráció létrejöttében nem zárhatjuk ki.

A fototranszdukciós kaszkád elemek megváltozása szintén utalhat a sejtek funkciózavarára a morfológia változásán kívül. A ZDF retinában vizsgált markerekkel nem tapasztaltunk érdemi változást a csap- és pálcikahüvely morfológiájában, ami arra utalhat, hogy a diabétesz a vizsgált időpontban még nem okozott károsodást a fotereceptor sejtek glikozilációs folyamataiban. T1D modellben a pálcikákat körülvevő interfotoreceptor mátrixban csökkent a WGA jelölődés intenzitása és egy halvány PNA jelölődés jelent meg három hónappal a diabétesz indukcióját követően. Ez arra utalhat, hogy diabétesz hatására a sejtfunkciók módosulhatnak, például az interfotoreceptor mátrix komponenseinek szintézise is ezek közé tartozhat. A metabolikus X szindróma modell csapgazdag retinájában pedig a PNA jelölődés alapján a csapok kültag morfológiájának megváltozása és a csapok számának csökkenése volt detektálható a diabétesz fennállásától számított harmadik és hetedik hónapban. Hogy a ZDF állatmodellben a diabétesz előrehaladtával jelentkeznek-e az interfotoreceptor mátrix komponensek szintézisében funkciózavarok, további vizsgálatokat igényel. Funkciózavarra utal azonban, hogy a pálcika fototranszdukciós kaszkád elemeiben kismértékű változást tapasztaltunk.

6.2.3. Duális csapok megjelenése a T2D-ben

A patkány retina pálcikadomináns, ami azt jelenti, hogy a csapok csak kis százalékban (az összes fotoreceptor 1%-a) képviseltetik magukat (Szél és Röhlich 1992). Ez a pálcikákhoz képest viszonylag kis populáció felelős az állatok dikromatikus színlátásáért. Az S- és M-csapok a rövid és hosszú hullámhosszúságú fény felfogására képesek. Az S- és M-csap mellett, amely kizárólagosan expresszálja vagy az S- vagy az M-opszin receptort, egy olyan csaptípus is létezik, amely mindkét opszint egyszerre expresszálja, ezért duális csapnak nevezik. A duális csapok többsége a patkány retinában átmeneti jelleggel, a retina fejlődése alatt van jelen (Szél és mtsai 1994). Először az S-csap populáció alakul ki, amelynek egy része genuin S-csapként funkcionál tovább, másik részéből pedig génexpressziós változással kialakul az M-csap populáció. A transzdifferenciáció folyamatában tehát az S-csapok egy részében az S-csapra jellemző gének kikapcsolnak, ezzel egyidőben pedig ugyanezekben a sejtekben az M-csap gének bekapcsolódnak. A transzdifferenciáció alatt van egy átmeneti időszak, amikor az S-opszin még jelen van, az M-opszin expresszió pedig már megjelenik a sejtekben. Ebben az időintervallumban egyszerű immuncitokémiával mindkét opszin típus detektálható a sejtekben (Szél és mtsai 1994). Az átalakulást különböző faktorok szabályozzák, melyek közül a pajzsmirigy hormon szerepe a leginkább vizsgált. A ß2 receptoron keresztül hatva, a pajzsmirigyhormon egyrészt kikapcsolja az S-opszin génjét (az RXRγ retinolsav receptorral dimert képezve), illetve ß2/ß2 homodimerként beindítja az M-pigment termelését. Ez a folyamat a patkány retinában kb. hat napot vesz igénybe, ezután a sejtek többségéből M-csap fotoreceptor alakul ki (Szél és mtsai 1994, Ng és mtsai 2001, Roberts és mtsai 2005, 26. ábra).

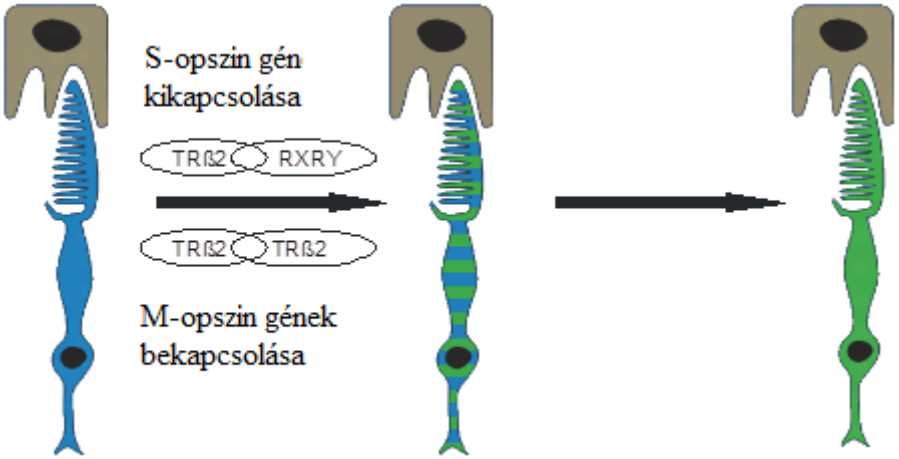

26. ábra *M-csapok kialakulása, transzdifferenciáció. A genuin S-csapok egy része a patkány retinában pajzsmirigy hormon hatására tovább differenciálódik. A folyamat során az S-csapra jellemző gének kikapcsolása és az M-csapra jellemző gének bekapcsolása időbeni átfedéssel történik. Ebben az időintervallumban a sejtek mindkét csaptípusra jellemző opszint expresszálják. Az ábra Halász Gergő eredeti ábrájának magyarra fordításával készült.*

Bár a fejlődés alatt ezek a duális elemek nagy számban lehetnek jelen, a legtöbb felnőtt emlős retinájából szinte teljesen hiányoznak, kivéve az egér, tengerimalac, nyúl retináját, ahol meghatározott sávban vagy retinaterületen nagy számban jelen vannak (Röhlich és mtsai 1994, Szél és mtsai 2000). Kis számban duális csap felnőtt korban is megfigyelhető patkányban, főként a retina perifériás területein (Énzsöly és mtsai 2014). A transzdifferenciációs folyamat elméletileg reverzibilis: pajzsmirigy hormon hiányában az M-opszin expressziója megszűnik, az M-csap duális csappá alakul vissza (Glashke és mtsai 2011).

Vizsgálataink során STZ-indukálta (Énzsöly és mtsai 2014) és ZDF modellben is megnövekedett duális csapszámot detektáltunk, különös tekintettel a perifériás retina területekre. A duális csaptípusban mindkét aktivált csap opszin ugyanazt a szignáltranszdukciós utat aktiválja, tehát nem képesek a színdiszkriminációra (Lyubarsky és mtsai 1999) és ezáltal színlátászavarok alapját képezhetik.

Több teória is létezik a duális csapok kialakulására a diabéteszes retinában. Egyrészről kialakulhatnak a transzdifferenciációs folyamattal, amely azt feltételezné,

hogy a degenerációs folyamatok ellensúlyozására új M-csapok képződnek a retinában. Erre jelenleg nincs direkt bizonyítékunk. Másrészről a ZDF állatok retinájában megnövekedett duális csapszám összefüggésben állhat azzal a ténnyel, hogy az állatok szabad tiroxin szintje szignifikánsan csökkent (a vizsgált nyolc állatból négynél mérhetetlenül alacsony, 3 állatban pedig a mérési határon belül volt, de alacsonynak bizonyult, egy állat pedig a perfúzió során elpusztult). Sparks és munkatársai ZDF patkányokon végzett mérései is alátámasztják eredményeinket, bár ebben a vizsgálatban minden pajzsmirigy hormon érték (trijód-tironin, össz-tiroxin, szabad tiroxin) elmarad egészséges társaikétól az állatok 20 hetes korában (Sparks és mtsai 1998).

Kérdéses, hogy a retina összes fotoreceptorához képest viszonylag kis számban előforduló duális csapok hogyan okozhatnak eltéréseket a színlátásban? Valószínűleg a standard immunhisztokémiai módszerünkkel, a duális elemeknek csak viszonylag kis hányadát tudjuk detektálni. Ma már tudjuk, hogy a detektáló rendszer érzékenységének növelésével a kimutatható duális csapok száma is nő (Hajdú és mtsai nem publikált adat), tehát vizsgálataink adatai valószínűleg alábecsülték a duális csapok tényleges számát (Énzsöly és mtsai 2014, Szabó és mtsai 2017). Amennyiben a duális csap az egyik pigmentet nagyon kis mennyiségben tartalmazza, a standard módszereinkkel S- vagy M-csapként detektáljuk őket. Mindemellett ismert, hogy nagyon kevés másik pigment is képes zavart okozni a csapok jelátvitelében (Lyubarsky és mtsai 1999). A kérdés tisztázására, hogy a duális csapok jelen vannak-e a humán retinában, szerepet játszhatnak-e a színlátászavarok kialakulásában, és számuk növekedését regenerációs vagy redifferenciációs folyamatok okozzák-e, további kísérletek folynak jelenleg is.

6.2.4. A ZDF patkány és az STZ-indukálta diabéteszes modellek eredményeinek összehasonlítása

A diabetes mellitus nem egységes kórkép. 1-es típusa egy autoimmun betegség, amelynek során a hasnyálmirigy Langerhans-szigeteinek β-sejtjei szelektíven elpusztulnak, és rövid időn belül abszolút inzulinhiány alakul ki. Ezzel szemben a 2-es típus kórlefolyása hosszú folyamat. Akár évekig tartó, lappangó, hiperinzulinémiával kezdődik, és abszolút inzulinhiány csak a betegség előrehaladtával alakul ki. Hipotézisünk az volt, hogy az eltérő kórlefolyás (vércukorszintek, inzulinszintek) a

retinális fotoreceptorok károsodásának mértékében és mintázatában különbségeket eredményez. A betegség mindkét típusára létezik modellállat, amelyek tünetei nagyban hasonlítanak a humán megbetegedéshez, tökéletesen azonban sosem képesek utánozni azt (Wang és mtsai 2014). Az 1-es típus modelljében a diabétesz kialakulása STZ hatására következik be, amely a β-sejtekre nézve szelektíven toxikus. A T2D modellállata, a ZDF patkány törzs ezzel szemben genetikai mutációk egymásutánja révén jött létre.

A két kísérleti modell közös pontja, hogy az állatok feláldozásakor irodalomi adatok alapján, még nincsenek klinikailag detektálható vaszkuláris elváltozások (Behl és mtsai 2008; Wohlfahrt és mtsai 2014). Vizsgálataink során mi sem találtunk az állatok retinájában makroszkópikusan észlelhető vaszkuláris elváltozásokat és nincsenek szignifikáns mértékű sejtpusztulásra utaló jelek sem. Ez azt jelenti, hogy egyik vizsgált patkány törzsben sem alakult ki „klinikailag diagnosztizálható" DR. Bár a két típus alapvetően különböző mechanizmussal alakul ki, a T1D és T2D modellek retináiban bekövetkező neurális elváltozások mintázata rendkívül hasonló. Mindkét típusban érintettek a fotoreceptor sejtek, melyek kültagjai degenerálódtak. Az M-csapok kültagjai felszakadoztak, fragmentumaik rövid összekötő szegmensek révén összeköttetésben maradtak. A pálcikáknál is megfigyelhető, hogy mind a kültag, mind a sejtek beltagja dezorganizálódik mindkét modellben. A pálcikák károsodását STZ-modellben elektronmikroszkópos vizsgálatokkal is igazoltuk. Különbséget a kültagok felszínéhez kapcsolódó ún. csap- és pálcikahüvelyben találunk: a T1D modellben csökken a pálcikahüvely WGA lektin jelölődésének intenzitása, míg ezzel párhuzamosan egy halvány PNA jel jelenik meg a sejtek körül. Az interfotoreceptor mátrix változása a sejtek glikozilációs folyamatának károsodására, tehát a sejt funkciójának megváltozására utal. Ezzel ellentétben a T2D-ben a vizsgált időpontban még nincs különbség a pálcikahüvelyben a kontrollhoz viszonyítva. Érdekes jelenség továbbá, hogy mindkét esetben jelentősen megnőtt a duális csap fotoreceptorok száma a retina perifériás és centrális területein is.

Tehát az 1-es és 2-es típusú diabétesz modellekben végzett kísérleteink során kisebb különbségeket tapasztaltunk, amelyek nagy valószínűséggel a hiperglikémia fennállásának idejével magyarázhatóak. Az STZ-indukálta diabéteszes patkányokban a magas vércukorszint gyorsan kialakult (>20 mmol/l) és a kísérlet ideje alatt folyamatos volt. A T2D modelljében a kezdeti mérsékelt vércukorszint emelkedést (7. héttől a 12.

hétig) másfél hónap növekedő (12. héttől 18. hétig), majd két hónap kimondottan magas vércukorszint váltotta fel (12. héttől a 32. hétig).

A retina neurális elemeinek kialakulásakor a legfontosabb tényező a magas vércukorszint lehet, emellett a betegség kialakulásának szempontjából fontos faktorok változásai (lipidszintek, inzulinszintek) valószínűleg kevésbé mérvadóak.

7. KÖVETKEZTETÉSEK

A retina fejlődése alatt ektópikusan elhelyezkedő rodopszint expresszáló, feltehetően a pálcika fotoreceptor sejtek egy alpopulációját jelentő sejtek jelennek meg in vitro organotipikus retinatenyészetben és in vivo rágcsáló retinában is. Jelenlétük arra enged következtetni, hogy az eddig egységesnek hitt pálcika fotoreceptor populációban a fejlődés alatt egy átmeneti sejtcsoport válik ki és differenciálódik tovább a belső retina rétegeiben. A sejtek funkciója hiányos fototranszdukciós fehérjekészletük miatt jelenleg nehezen behatárolható, mindamellett azonban elvétve szinapszisaik detektálhatók. Eltűnésük egybeesik a retina fejlődési folyamatának befejeződésével. A populáció nagy része valószínűleg ténylegesen eltéved a fejlődés alatt, majd annak befejeztével eliminálódik a retinából. A sejtek másik, kisebb hányada viszont megváltozott fehérjekészlettel az érett retinában is fennmarad. A sejtek vizsgálatának gyakorlati szempontból is van jelentősége. A pálcika fotoreceptor degeneráció okozta látásvesztéssel járó folyamatok gyógyítására különböző pálcika transzplantációs technikákat dolgoztak ki (West és mtsai 2006, Pearson és mtsai 2014). Leggyakrabban a rodopszin transzkripciós faktorát (neural retinal leucine zipper, NRL) vagy rodopszint expresszáló sejteket választanak ki korai posztnatális retinából készült sejtszuszpenzióból és azokat a szubretinális térbe transzplantálják. A kiválasztott sejtek még differenciáció előtt állnak, de már nem osztódnak. Ezek a posztmitotikus, pálcika irányba elköteleződött prekurzorok azok a sejtalakok, amelyek nagy hatékonysággal képesek az ONL rétegébe integrálódni a még osztódó sejtekkel és a már pálcikává differenciálódott sejtekkel szemben. (MacLaren és mtsai 2006). Jelenlétük részben átfedésben van az MRC sejtekkel a retinában. A homogénnek hitt pálcika fotoreceptor populációból tehát ezzel a szelekciós technikával fototranszdukcióra képtelen MRC sejtek is fejlődhetnek. NRL vagy rodopszin expresszió alapján azonos eséllyel kerülhetnek beültetésre, és az ONL réteg helyett a saját, ektópikus helyükre vándorolhatnak. A fejlődő pálcika sejtpopuláció tehát nem egységes, homogén populáció. A rodopszin olyan sejtekben is előfordulhat, melyek a fejlődés végére nem pálcika sejtté differenciálódnak, így ronthatják a transzplantáció hatékonyságát.

A fotoreceptorok vizsgálatát a 2-es típusú cukorbetegség állatmodelljében, a ZDF patkány retináján végeztem. Vizsgálataink időpontjában a ZDF retinán még nincsenek DR-re utaló diagnosztikus jelek, ami azt jelenti, hogy nincsenek klinikailag detektálható

vaszkuláris elváltozások a retinában. Rutin szemészeti vizsgálatok során jelenleg a vaszkuláris elváltozásokhoz kötik a DR diagnózisát. Munkacsoportunk eredményei azonban azt bizonyítják, hogy a ZDF állatok retinájában már az ezt megelőző időszakban kialakul neurodegeneráció, amely a szakirodalomban leírt funkcionális eltérésekkel – mint például a fotópikus és szkotópikus ERG-ben megjelenő eltérések és színlátászavar (Johnson és mtsai 2013; Shoji és mtsai 2011) – párhuzamba hozható. Mivel szignifikáns apoptózisra utaló jelek és rétegvastagság csökkenés nincsenek, felmerül, hogy ebben a stádiumban egy neuroprotektív kezelés lassíthatná vagy visszafordíthatná a degenerációs folyamatokat. A neuroprotekció jelenleg nem része a diabéteszes betegek szemészeti kezelésének, és nincs elérhető adat az esetleges hatásairól sem. Modelljeink további tanulmányozása értékes információval szolgálhatna annak tekintetében, hogy neuroprotektív terápiák potenciálisan megváltoztathatják-e a diabéteszes neurodegeneráció kórszövettanát.

Arra a feltevésre, hogy az általunk talált patológiai eltérések következtében alakultak-e ki a funkcionális eltérések az állatok látásában, nincs közvetlen bizonyítékunk, de ennek kiderítése jövőbeni terveinket képezi. Feltételezve, hogy a neurodegeneráció az állatok látásromlását okozza, a funkcionális vizsgálatok a jövőben hasznosak lehetnek a neuroprotektív kezelést igénylő betegek azonosítására is.

8. ÖSSZEFOGLALÁS

Tanulmányomban a fotoreceptorok fejlődésével, morfológiai és számbeli változásával foglalkoztam rágcsáló retina modellben. Fejlődéstani vizsgálataim olyan rodopszin tartalmú sejtekre irányultak, amelyek a reguláris pálcikáktól eltérően az INL és a GCL rétegekbe vándorolnak. Detektálásukra először újszülött patkány in vitro organotipikus retinatenyészetében került sor. Egyik fő célom volt ezen ektópikusan elhelyezkedő sejtek tulajdonságainak és számbeli változásainak vizsgálata in vivo rágcsáló retinában, különböző életkorokban (P0-P28). A vizsgált sejtpopuláció az összes rodopszin pozitív sejt 1-3%-át tette ki, a sejtek morfológiája a bipoláris-, amakrin és ganglion sejtek morfológiájára hasonlított. Jelenlétük az állat születését követő 4. naptól – néhány kivétellel – a harmadik hét végéig volt detektálható. Eltűnésük a retinából valószínűleg elsősorban apoptózis következménye. Rodopszinon kívül más fotopigmentet nem és a fototranszdukciós kaszkád elemeit csak inkompletten tartalmazzák. A legtöbb MRC valószínűleg ténylegesen eltéved a retina fejlődése alatt. Van azonban néhány sejt a populációból, amely megtalálja a helyét és részben megváltozott génexpresszióval tényleges funkciót tölthet be a retina mozaikjában.

A fejlődéstani vizsgálatokon túl a fotoreceptorokat más aspektusból is megvizsgáltuk. 2-es típusú diabétesz modellben, a retinát érintő korai szövődmények kialakulását vizsgáltuk. Modellállatként a Zucker Diabetic Fatty patkány szolgált, amelyben a diabétesz genetikai mutáció révén jött létre. Retinájában a hat hónapja fennálló, kezeletlen diabéteszt követően makrovaszkuláris elváltozások klinikailag még nem detektálhatóak, de károsodásra utaló jelek már mutatkoznak. A pálcika kültagok degenerációja egyértelműen kimutatható. Az M-csapok kültagjai részlegesen fragmentálódnak, bár a sejtek számbeli csökkenése vagy a fototranszdukciós kaszkád elemeinek expressziós mintázatában nagyobb változás nem detektálható. A mindkét csaptípusra jellemző opszint tartalmazó ún. duális csapok száma a retina perifériás területein drasztikusan emelkedett. A változások nem érintették a fotoreceptorokat körülvevő csap- és pálcikahüvelyt. Az eredmények 1-es típusú diabéteszes modellben leírtakhoz hasonlóak, valószínűleg a magas vércukorérték következtében alakulnak ki és magyarázhatják az irodalomban leírt korai funkcionális elváltozásokat.

8.1. Summary

Part I. Besides rods, rhodopsin also stains a less numerous population of cells in the INL and GCL during postnatal development in retina of Spague-Dawley rats, Siberian hamster, Syrian golden hamster and mouse. The aim of the study was to describe the morphology, the number and the staining characteristics of this population in retinas of rats of different ages (P0-P21). Immuncytochemical double labeling with rhodopsin and other cell type specific antibodies was used to characterize the population. The cells comprised 1-3% of all labeled cells and morphologically resembled bipolar, amacrine or ganglion cells. They first appeared at P4, reached their maximum density at P14 and with a few exceptions disappeared by the end of the 3rd postnatal week. Double labeling could not confirm the presence of any other type of photopigment or cell specific marker, and showed colocalization only in case of recoverin and rod arrestin. The function of these cells during development is still unknown, but the fact that a small number of cells survive till adulthood, with standard morphology and staining characteristics, indicates that while most of them may simply represent errors, at least some of them are usefull constituents of the retinal mosaic.

Part II. Literature data indicates that in diabetes retinal dysfunctions exist prior to clinically detectable vasculopathy, but the histological background behind these deficits is largely unknown. Previously, a detailed description about the histology of the retina was given in type 1 diabetic rats, where neural retinal degeneration preceded apoptotic loss of cells. Here, we investigated the histopathology of the retina in early diabetes using Zucker Diabetic Fatty rats, a model of type 2 diabetes. The morphology, density and staining characteristics of the cells were analyzed by immunohistochemistry after six months of diabetes. Marked outer segment degeneration was detected in rods and in the majority of M-cones, without an apparent decrease in the number of stained elements and without any major change in the expression of photoreceptor specific markers like arrestin and transducin. An increase in the number of dual cones was also visible. The retina of ZDF rats shows a surprising similarity to type 1 diabetic rats, indicating that most of the changes are consequences of the high glucose levels. Degeneration of retinal neurons may explain functional alterations detected in photopic and scotopic vision.

9. IRODALOMJEGYZÉK

Acharya S, Rayborn ME, Hollyfield JG (1998) Characterization of SPACR, a sialoprotein associated with cones and rods present in the interphotoreceptor matrix of the human retina: Immunological and lectin binding analysis. Glycobiology 8:997-1006.

Adamus G, Zam ZS, Arendt A, Palczewski K, McDowell JH, Hargrave PA (1991) Anti-rhodopsin monoclonal antibodies of defined specificity: characterization and application. Vis Res 31:17-31.

Al-Otaibil F, Ul-Haq A, Al-Hindi H, Al Kofide A, Al Shail E (2012) Cauda equina syndrome as the initial presenting clinical feature of medulloblastoma: a case report. J Med Case Rep 6:135.

Antonetti DA, Klein R, Gardner TW (2012) Diabetic retinopathy. N Engl J Med 366:1227-1239.

Araki M, Hanihara T, Saito T (1988) Histochemical observations on unique rod-like cells in the developing retina of the normal rat. J Neurocytol 17:179-188.

Arango-Gonzalez B, Szabó A, Pinzon-Duarte G, Lukáts Á, Guenther E, Kohler K (2010) In vivo and in vitro development of S- and M-cones in rat retina. Invest Ophthalmol Vis Sci 51:5320-5327.

Arshavsky VY (2002) Like day and night: rods and cones have different regeneration pathways. Neuron 36:1-4.

Aung MH, Kim MK, Olson DE, Thule PM, Pardue MT (2013) Early Visual Deficits in Streptozotocin-Induced Diabetic Long Evans Rats. Invest Ophthalmol Vis Sci. 54:1370-1377.

Barber AJ, Lieth E, Khin SA, Antonetti DA, Buchanan AG, Gardner TW, Penn State Retina Research Group (1998) Neural apoptosis in the retina during experimental and human diabetes. Early onset and effect of insulin. J Clin Invest 102(4):783-791.

Behl Y, Krothapalli P, Desta T, DiPiazza A, Roy S, Graves DT (2008) Diabetes-enhanced tumor necrosis factor-α production promotes apoptosis and the loss of retinal microvascular cells in type 1 and type 2 models of diabetic retinopathy. Am J Pathol 172:1411-1418.

Bringmann A, Pannicke T, Grosche J, Francke M, Wiedemann P, Skatchkov SN, Osborne NN, Reichenbach A (2006) Müller cells in the healthy and diseased retina. Prog Retin Eye Res 25:397-424.

Bringmann A, Wiedemann P (2012) Müller glia cells in retinal disease. Ophthalmologica 227(1):1-19.

Cai X, Conley SM, Naash MI (2009) RPE65: Role in the visual cycle, human retinal disease, and gene therapy. Ophthalmic Genet. 30(2):57.

Cajal SRY (1893) La rétine des vertébrés. La Cellule 9:119-257.

Carter-Dawson LW, LaVail MM (1979) Rods and cones in the mouse retina. Structural analysis using light and electron microscopy. J Comp Neurol 188:245-262.

Cellerino A, Bähr M, Isenmann S (2000) Apoptosis in the developing visual system. Cell Tissue Res 301:53-69.

Charalambous P, Wang X, Thanos S, Schober A, Unsicker K (2013) Regulation and effects of GDF-15 in the retina following optic nerve crush. Cell Tissue Res 353:1-8.

Cho NH, Whiting D, Guariguata L, Montoya PA, Forouhi N, Hambleton I, Li R, Majeed A, Mbanya JC, Motala A, Narayan KMV, Ramachandran A, Rathmann W, Roglic G, Shaw J, Silink M, Williams DRR, Zhang P (2013) IDF Diabetes Atlas, 6th edition.

Cho EY, Choi HL, Chan FL (2002) Expression pattern of glycoconjugates in rat retina as analysed by lectin histochemistry. Histochem J. 34(11-12):589-600.

Chucair-Elliott AJ, Elliott MH,Wang J, Moiseyev GP, Ma JX, Politi LE, Rotstein NP, Akira S, Uematsu S, Ash JD (2012) Leukemia inhibitory factor coordinates the down-regulation of the visual cycle in the retina and retinal-pigmented epithelium. J Biol Chem 287:24092–25102.

Chun MH, Kim IB, Ju WK, Kim KY, Lee MY, Joo CK, Chung JW (1999) Horizontal cells of the rat retina are resistant to degenerative processes induced by ischemia-reperfusion. Neurosci Lett. 260:125-128.

Cideciyan AV (2010) Leber Congenital Amaurosis due to RPE65 Mutations and its Treatment with Gene Therapy. Prog Retin Eye Res 29(5):398-427.

Colton CA, Abel C, Patchett J, Keri J, Yao J (1992) Lectin staining of cultured CNS microglia. J Histochem Cytochem 40:505-512.

Cornwall MC, Fain GL (1994) Bleached pigment activates transduction in isolated rods of the salamander retina. J Physiol 15:261-279.

Danis RP, Yang Y (1993) Microvascular retinopathy in the Zucker diabetic fatty rat. Invest Ophthalmol Vis Sci. 34(7):2367-2371.

tom Dieck S, Brandstätter JH (2006): Ribbon synapses of the retina. Cell Tissue Res 326:339-346.

Dijkstra CD, Döpp EA, Joling P, Kraal G (1985) The heterogeneity of mononuclear phagocytes in lymphoid organs: distinct macrophage subpopulations in the rat recognized by monoclonal antibodies EDl, ED2 and ED3. Immunology 54:589-599.

Diniz B, Thomas P, Thomas B, Ribeiro R, Hu Y, Brant R, Ahuja A, Zhu D, Liu L, Koss M, Maia M, Chader G, Hinton DR, Humayun MS (2013) Subretinal implantation of retinal pigment epithelial cells derived from human embryonic stem cells: improved survival when implanted as a monolayer. Invest Ophthalmol Vis Sci 54(7):5087-5096.

Du Y, Veenstra A, Palczewski K, Kern TS (2013) Photoreceptor cells are major contributors to diabetes-induced oxidative stress and local inflammation in the retina. Proc Natl Acad Sci 110:16586-16591.

Egészségügyi Minisztérium szakmai protokollja (2007) A szemészeti szövődmények terápiája diabetes mellitusban.

Énzsöly A, Szabó A, Kántor O, Dávid Cs, Szalay P, Szabó K, Szél Á, Németh J, Lukáts Á (2014) Pathologic alterations of the outer retina in streptozotocin-induced diabetes. Invest Ophthalmol Vis Sci 55(6):3686-3699.

Énzsöly A, Szabó A, Szabó K, Szél Á, Németh J, Lukáts Á (2015) Novel features of neurodegeneration in the inner retina of early diabetic rats. Histol Histopathol 30:971-985.

Fain GL (2006) Why photoreceptors die (and why they don't). BioEssays 28:344-345.

Famiglietti EV Jr, Kolb H (1976) Structural basis for ON-and OFF-center responses in retinal ganglion cells. Science 194(4261):193-195.

Fernández-Sánchez L, Lax P, Campello L, Pinilla I, Cuenca N (2015) Astrocytes and Müller cell alterations during retinal degeneration in a transgenic rat model of retinitis pigmentosa. Front Cell Neurosci. 9:484.

Finegood TD, McArthur MD, Kojwang D, Thomas MJ, Topp BG, Leonard T, Buckingham RE (2001) ß-cell mass dynamics in Zucker diabetic fatty rats. Rosiglitazone prevents the rise in net cell death. Diabetes 50:1021-1029.

Fonyó A Az orvosi élettan tankönyve. Medicina Könyvkiadó Zrt. 2011:788-790.

Fowler MJ (2008) Microvascular and Macrovascular Complications of Diabetes. Clin Diabetes 26(2):77-82.

Gábriel R. A látórendszer szerkezete és működése. In: Csoknya M, Neurobiológia. PTE-TTK, Pécs, 2003: 195-223.

Glaschke A, Weiland J, Turco DD, Steiner M, Peichl L, Glösmann M (2011) Thyroid hormone controls cone opsin expression in the retina of adult rodents. J Neurosci 31(13):4844-4851.

Glösmann M, Peichl L (2007) Cone damage and ectopic cone opsin in the albino rat retina induced by moderate cyclic light. Invest Ophthalmol Vis Sci 48:1343, E-Abstract

Greferath U, Grünert U, Wässle H (1990) Rod bipolar cells in the mammalian retina show protein kinase c-like immunoreactivity. J Comp Neurol 301:433-442.

Gualtieri M, Feitosa-Santana C, Lago M, Nishi M, Fix Ventura D (2013) Early visual changes in diabetic patients with no retinopathy measured by color discrimination and electroretinography. Psychol Neurosci 6(2):227-234.

Günhan E, van der List D, Chalupa LM (2003) Ectopic photoreceptors and cone bipolar cells in the developing and mature retina. J Neurosci 23(4):1383-1389.

Hageman GS, Johnson LV (1986) Biochemical characterization of the major peanut-agglutinin-binding glycoproteins in vertebrate retinae. J Comp Neurol 249(4):499-510.

Hamano K, Kiyama H, Emson PC, Manabe R, Nakauchi M, Tohyama M (1990) Localization of two calcium binding protein calbindin (28kD) and parvalbumin (12kD) in the vertebrate retina. J Comp Neurol 302(2):417-424.

Hammes HP (2005) Pericytes and the pathogenesis of diabetic retinopathy. Horm Metab Res 37:39-43.

Hammoum I, Benlarbi M, Dellaa A, Szabó K, Dékány B, Dávid Cs, Almási Zs, Hajdú RI, Azaiz R, Charfeddine R, Lukáts Á, Ben Chaouacha-Chekir R (2017) Study of retinal neurodegeneration and maculopathy in diabetic Meriones shawi: A particular animal model with human-like macula. J Comp Neurol 525(13):2890-

2914.

Hargrave PA (2001) Rhodopsin Structure, Function, and Topography. The Friedenwald Lecture. Invest Ophthalmol Vis Sci 42:3-9.

Havrankova JR, Roth J, Brownstein M (1978) Insulin receptors are widely distributed in the central nervous system of the rat. Nature 272:827-829.

Hernández C, Dal Monte M, Simó R, Casini G (2016) Neuroprotection as a therapeutic target for diabetic retinopathy. J Diabetes Res 2016: 9508541.

Hicks D, Barnstable CJ (1987) Different rhodopsin monoclonal antibodies reveal different binding patterns on developing and adult rat retina. J Histochem Cytochem 11:1317-1328.

Hughes A, Wieniawa-Narkiewicz E (1980) A newly identified population of presumptive microneurons in the cat retinal ganglion cell layer. Nature 284(5755):468-470.

Hwang IK, Yoo KY, Kim DS, Jung JY, Shin MC, Seo K, Kim KS, Kang TC, Won MH (2005) Comparative study on calretinin immunoreactivity in gerbil and rat retina. Anat Histol Embryol 34(2):129-131.

Jermendy Gy, Gaál Zs, Gerő R, Hidvégi T, Kempler T, Winkler G, Wittman I (2014) A diabetes mellitus kórismézése, a cukorbetegek kezelése és gondozása a felnőttkorban. A Magyar Diabetes Társaság szakmai irányelve, 2014. Diabetol Hung XXII évfolyam, 1. Supplementum.

Jindrová H (1998) Vertebrate phototransduction: activation, recovery and adaptation. Physiol Res 47:155-168.

Johnson LE, Larsen M, Perez MT (2013) Retinal adaptation to changing glycemic levels in a rat model of type 2 diabetes. Plos One 8:e55456

Kahn SE, Hull LR, Utzschneider KM (2006) Mechanisms linking obesity to insulin resistance and type 2 diabetes. Nature 444: 840-846.

Kefalov VJ (2015) Rod and cone visual pigments and phototransduction through pharmacological, genetic, and physiological approaches. J Biol Chem 287(3):1635-1641.

Kern TS (2017) Do photoreceptor cells cause the development of retinal vascular disease? Vision Res S0042-6989(17)30065-2.

Kettenmann H, Hanisch UK, Noda M, Verkhratsky A (2011) Physiology of microglia. Physiol Rev 91(2):461-553.

Kim J, Kim CS, Sohn E, Lee YM, Jo K, Shin SD, Kim JS (2014) Aminoguanidine protects against apoptosis of retinal ganglion cells in Zucker diabetic fatty rats. Eur Rev Med Pharmacol Sci 18:1573-1578.

King AJF (2012) The use of animal models in diabetes research. Br J Pharmacol 166:877-894.

Kovács AL. Szövettani és sejtbiológiai vizsgálómódszerek. Soksejtűekből izolált túlélő rendszerek vizsgálata: in vitro (ex vivo) módszerek. Digitális Tankönyvtár 2012:165-227.

Kowluru RA, Chan PS (2007) Oxidative stress and diabetic retinopathy. Exp Diabetes Res 2007:43603.

Lai AKW, Lo ACY (2013) Animal models of diabetic retinopathy: Summary and comparison. J Diabetes Res 2013:1-29.

Lee JH, Yang SH, Oh JM, Lee MG (2010) Pharmacokinetics of drugs in rats with diabetes mellitus induced by alloxan or streptozocin: comparison with those in patients with type I diabetes mellitus. J Pharm Pharmacol 62(1):1-23.

Lee SCS, Weltzien F, Madigan MC, Martin PR, Grünert U (2016) Identification of AII amacrine, displaced amacrine, and bistratified ganglion cell types in human retina with antibodies against calretinin. J Comp Neurol 524:39-53.

Li RS, Chen BY, Tay DK, Chan HH, Pu ML, So KF (2006) Melanopsin-expressing retinal ganglion cells are more injury-resistant in a chronic ocular hypertension model. Invest Ophthalmol Vis Sci 47(7):2951-2958.

Li L, Eter N, Heiduschka P (2015) The microglia in the healthy and diseased retina. Exp Eye Res 136:116-130.

Lieth E, Barber AJ, Xu B, Dice C, Ratz MJ, Tanase D, Strother JM (1998) Glial reactivity and impaired glutamate metabolism in short-term experimental diabetic retinopathy. Penn State Retina Research Group. Diabetes. 47:815-820.

Lorenzi M (2007) The Polyol Pathway as a Mechanism for Diabetic Retinopathy: Attractive, Elusive, and Resilient. Exp Diabetes Res 2007:61038.

Lukáts Á, Szabó A, Röhlich P, Vígh B, Szél Á (2005) Photopigment coexpression in mammals: comparative and developmental aspects. Histol Histopathol 20(2):551-574.

Luu CD, Szental JA, Lee SY, Lavanya R, Wong TY (2010) Correlation between retinal

oscillatory potentials and retinal vascular caliber in type 2 diabetes. Invest Ophthalmol Vis Sci 51:482-486.

Lyubarsky AL, Falsini B, Pennesi ME, Valentini P, Pugh EN Jr (1999) UV- and midwave-sensitive cone-driven retinal responses of the mouse: a possible phenotype for coexpression of cone photopigments. J Neurosci 19(1):442-455.

MacLaren RE, Pearson RA, MacNeil A, Douglas RH, Salt TE, Akimoto M, Swaroop A, Sowden JC, Ali RR (2006) Retinal repair by transplantation of photoreceptor precursors. Nature 444:203-207.

Mano T, Puro DG (1990) Phagocytosis by human retinal glial cells in culture. Invest Ophthalmol Vis Sci 31:1047–1055.

Martin PM, Roon P, Van Ellis TK, Ganapathy V, Smith SB (2004) Death of retinal neurons in streptozotocin-induced diabetic mice. Invest. Ophthalmol. Vis.Sci. 45(9):3330-3336.

Mata NL, Radu RA, Clemmons RS, Travis GH (2002) Isomerization and oxidation of vitamin A in cone dominant retinas: A novel pathway for visual pigment regeneration in daylight. Neuron 36:69-80.

McBee JK, Palczewski K, Baehr W, Pepperberg PR (2001) Confronting complexity: the interlink of phototransduction and retinoid metabolism in the vertebrate retina. Prog Retin Eye Res 20(4):469-529.

McGill TJ, Cottam B, Lu B,Wang S, Girman S, Tian C, Huhn SL, Lund RD, Capela A (2012) Transplantation of human central nervous system stem cells – neuroprotection in retinal degeneration. Eur J Neurosci 35:468-477.

McGinnis JF, Stepanik PL, Jariangprasert S, Lerious V (1997) Functional significance of recoverin localization in multiple retina cell types. J Neurosci Res 50:487-495.

Mirshahi M, Boucheix C, Collenor G, Thillaye B, Faure JP (1985) Retinal S-antigen epitopes in vertebrate and invertebrate photoreceptors. Invest Ophthalmol Vis Sci 26:1016-1021.

Molday RS, MacKenzie D (1983) Monoclonal antibodies to rhodopsin: characterization, cross-reactivity, and application as structural probes. Biochemistry 22:653-660.

Morrow EM, Belliveau MJ, Cepko CL (1998) Two phases of rod photoreceptor differentiation during rat retinal development. J Neurosci 18:3738-3748.

Morrow EM, Furukawa T, Cepko CL (1998) Vertebrate photoreceptor cell development

and disease. Trends Cell Biol 8:353-358.

Nadal-Nicolás FM, Jiménez-López M, Sobrado-Calvo P, Nieto-López L, Cánovas-Martínez I, Salinas-Navarro M, Vidal-Sanz M, Agudo M (2009) Brn3a as a marker of retinal ganglion cells: qualitative and quantitative time course studies in naive and optic nerve-injured retinas. Invest Ophthalmol Vis Sci 50(8):3860-3868.

Nadal-Nicolás FM, Salinas-Navarro M, Jiménez-López M, Sobrado-Calvo P, Villegas-Pérez MP, Vidal-Sanz M, Agudo M (2014) Displaced ganglion cells in albino and pigmented rats. Front Neuroanat 8:99 eCollection

Ng, L., Hurley JB, Dierks B, Srinivas M, Saltó C, Vennström B, Reh TA, Forrest D (2001) A thyroid hormone receptor that is required for the development of green cone photoreceptors. Nat Genet 2001. 27(1): 94-98.

Ng L, Lu A, Swaroop A, Sharlin DS, Swaroop A, Forrest D (2011) Two transcription factors can direct three photoreceptor outcomes from rod precursor cells in mouse retinal development. J Neurosci 31(31):11118-111125.

Nguyen-Legros J, Versaux-Botteri C, Savy C (1997) Dopaminergic and GABAergic retinal cell populations in mammals. Microsc Res Tech 36:26-42.

Osborne NN, Larsen AK (1996) Antigens associated with specific retinal cells are affected by ischaemia caused by raised intraocular pressure: effect of glutamate antagonists. Neurochem Int 29(3):263-270.

Palczewski K (2006) G protein-coupled receptor rhodopsin. Annu Rev Biochem 75:743-767.

Pardue MT, Barnes CS, Kim MK, Aung MH, Amarnath R, Olson DE, Thulé PM (2014) Rodent hyperglycemia-induced inner retinal deficits are mirrored in human diabetes. Transl Vis Sci Technol 3(3):6. eCollection

Park SH, Park JW, Park SJ, Kim KY, Chung JW, Chun MH, Oh SJ (2003) Apoptotic death of photoreceptors in the streptozotocin-induced diabetic rat retina. Diabetologia 46:1260-1268.

Pérez-Cerdá F, Sánchez-Gómez MV, Matute C (2015) Pío del Río Hortega and the discovery of the oligodendrocytes. Front Neuroanat 9(92):1-6.

Pearson RA, Hippert C, Graca AB, Barber AC (2014) Photoreceptor replacement therapy: challenges presented by the diseased recipient retinal environment. Vis Neurosci 31(4-5):333-44.

Peterson RG, Shaw WN, Neel MA, Little LA, Eichber J (1990) Zucker diabetic fatty rat as a model for non-insulin-dependent diabetes mellitus. ILAR J 32(3):16-19.

Phillips MS, Liu Q, Hammond HA, Dugan V, Hey PJ, Caskey CJ, Hess F (1996) Leptin receptor missense mutation in the fatty Zucker rat. Nat Genet 13:18-19.

Philp NJ, Chang W, Long K (1987) Light-stimulated protein movement in rod photoreceptor cells of the rat retina. FEBS Lett 225(1-2):127-132.

Pickard GE, Sollars PJ (2011) Instrinsically photosensitive retinal ganglion cells. Rev Physiol Biochem Pharmacol 162:59-90.

Pinzón-Duarte G, Kohler K, Arango-González B, Guenther E (2000) Cell differentiation, synaptogenesis, and influence of the retinal pigment epithelium in a rat neonatal organotypic retina culture. Vision Res 40(25):3455-3465.

Rajala RVS, Anderson RE (2010) Rhodopsin-regulated insulin receptor signaling pathway in rod photoreceptor neurons. Mol Neurobiol 42:39-47.

Rajala A, Dighe R, Agbaga M-P, Anderson RE, Rajala RVS (2013) Insulin Receptor Signaling in Cones. J Biol Chem 288(27):19503-19515.

Ramadan GA (2007) Sorbitol-induced diabetic-like retinal lesions in rats: microscopic study. Am J Pharmacol Toxicol 2:89-97.

Rapaport DH, Wong LL, Wood ED, Yasumura D, LaVail MM (2004) Timing and topography of cell genesis in the rat retina. J Comp Neurol 474:304-324.

R Core Team (2014) R: A language and environment for statistical computing. R Foundation for Statistical Computing, Vienna, Austria. (http://www.R-project.org/)

Redmond TM, Yu S, Lee E, Bok D, Hamasaki D, Chen N, Goletz P, Ma JX, Crouch RK, Pfeifer K (1998) Rpe65 is necessary for production of 11-cis-vitamin A in the retinal visual cycle. Nat Genet 20:344-351.

Roberts MR, Hendrickson A, McGuire CR, Reh TA (2005) Retinoid X receptor (gamma) is necessary to establish the S-opsin gradient in cone photoreceptors of the developing mouse retina. Invest Ophthalmol Vis Sci 46(8):2897-2904.

Roddy GW, Rosa RH, Viker KB, Holman BH, Krishan A, Gores GJ, Bakri SJ, Fautsch MP (2015) A “fast food” diet alone is sufficient to cause age-related retinal changes in mice. Invest Ophtalmol Vis Sci 56:2334, E-abstract

Rossini AA, Like AA, Chick WL, Appel MC, Cahill GF Jr. (1977) Studies of

streptozotocin-induced insulitis and diabetes. Proc Natl Acad 74(6):2485-2489.

Röhlich P, Szél Á (1993) Binding sites of photoreceptor-specific antibodies COS-1, OS-2 and AO. Curr Eye Res 12:935-944.

Röhlich P , van Veen T, Szél Á (1994) Two different visual pigments in one retinal cone cell. Neuron. 13:1159-1166.

Schnitzer J (1988) Immunocytochemical studies on the development of astrocytes, Müller (glial) cells, and oligodendrocytes in the rabbit retina. Dev Brain Res 44:59-72.

Semo M, Vugler A, Jeffery G (2007) Paradoxical opsin expressing cells in the inner retina that are augmented following retinal degeneration. Eur J Neurosci 25:2296-2306.

Sernagor E, Eglen SJ, Wong ROL (2001) Development of retinal ganglion cell structure and function. Prog Retin Eye Res 20(2):139-174.

Sharpe LT, Stockman A (1999) Rod pathways: the importance of seeing nothing. Trends Neurosci 22:497-504.

Shin ES, Sorenson M, Sheibani N. (2014) Diabetes and retinal vascular dysfunction. J Ophthalmic Vis Res 9:362-371.

Shoji T, Sakurai Y, Sato H, Chihara E, Takeuchi M. (2011) Do type 2 diabetes patients without diabetic retinopathy or subjects with impaired fasting glucose have impaired colour vision? The Okubo Color Study Report. Diabet Med 28:865-871.

Simó R, Villarroel M, Corraliza L, Hernández C, Garcia-Ramírez M (2010) The retinal pigment epithelium: something more than a constituent of the blood-retinal barrier-implications for the pathogenesis of diabetic retinopathy. J Biomed Biotechnol 2010:190724.

Sparks JD, Phung TL, Bolognino M, Cianci J, Khurana R, Peterson RG, Sowden MP, Corsetti JP, Sparks CE (1998) Lipoprotein alterations in 10- and 20-week-old Zucker diabetic fatty rats: hyperinsulinemic versus insulinopenic hyperglycemia. Metabolism 47(11):1315-1324.

Sokolov M, Lyubarsky AL, Strissel KJ, Savchenko AB, Govardovskii VI, Pugh EN, Arshavsky VY (2002) Massive light-driven translocation of transducin between the two major compartments of rod cells: a novel mechanism of light adaptation. Neuron 33:95-106.

Strauss O (2005) The Retinal Pigment Epithelium in Visual Function. Physiol Rev 85:845-881.

Stone J, Dreher Z (1987) Relationship between astrocytes, ganglion cells and vasculature of the retina. J Comp Neurol 255:35-49.

Susaki K, Kaneko J, Yamano Y, Nakamura K, Inami W, Yoshikawa T, Ozawa Y, Shibata S, Matsuzaki O, Okano H, Chiba C (2009) Musashi-1, an RNA-binding protein, is indispensable for survival of photoreceptors. Exp Eye Res 88:347-355.

Szabadfi K, Szabo A, Kiss P, Reglodi D, Setalo G Jr, Kovacs K, Tamas A, Toth G, Gabriel R (2014) PACAP promotes neuron survival in early experimental diabetic retinopathy. Neurochem Int 64:84-91.

Szél Á, Röhlich P (1992) Two cone types of the rat retina detected by anti-visual pigment antibodies. Exp Eye Res 55:47-52.

Szél Á, van Veen T, Röhlich P (1994) Retinal cone differentiation. Nature 370(6488):336.

Szél Á, Lukáts Á, Fekete T, Szepessy Z, Röhlich P (2000) Photoreceptor distribution in the retinas of subprimate mammals. J Opt Soc Am A Opt Image Sci Vis 17(3):568-579.

Taylor WR, Smith RG (2012) The role of starburst amacrine cells in visual signal processing. Vis Neurosci 29(1):73-81.

Tomlinson DR, Gardiner NJ (2008) Glucose Neurotoxicity. Nat Rev Neurosci 9:36-45.

Uchiyama H., Stell WK (2005): Association amacrine cells of Ramón y Cajal: Rediscovery and reinterpretation. Vis Neurosci 22:881-891.

Vecino E, Rodriguez FD, Ruzafa N, Pereiro X, Sharma SC (2016) Glia-neuron interactions in the mammalian retina. Prog Retin Eye Res 51:1-40.

Vrabec F (1986) „Displaced nerve cells" in the human retina. Graefe's Arch Clin Expt Ophthalmol 224:143-146.

Wang B, Chandrasekera C, Pippin J (2014) Leptin- and leptin receptor-deficient rodent models: relevance for human type 2 diabetes. Curr Diabetes Rev 10:131-145.

Wässle H, Grünert U, Röhrenbeck J (1993) Immunocytochemical staining of AII-amacrine cells in the rat retina with antibodies against parvalbumin. J Comp Neurol 332:407-420.

Weidman TA, Kubawara T (1969) Development of the rat retina. Invest Ophthalmol Vis Sci 8(1):60-69.

West EL, Pearson RA, MacLaren RE, Sowden JC, Ali RR (2009) Cell transplantation strategies for retinal repair. Prog Brain Res. 175:3-21.

WHO (2016) Global Reports on Diabetes.

Wohlfahrt P, Lin J, Dietrich N, Kannt A, Elvert R, Herling AW, Hammes HP (2014) Expression patterning reveals retinal inflammation as a minor factor in experimental retinopathy of ZDF rats. Acta Diabetol 51:553-558.

Wong VH, Armitage JA, He Z, Hui F, Vingrys AJ, Bui BV (2015) Chronic intraocular pressure elevation impairs autoregulatory capacity in streptozotocin-induced diabetic rat retina. Ophthalmic Physiol Opt 35:125-134.

Yi X (2005) Insulin receptor substrate 2 is essential for maturation and survival of photoreceptor cells. J Neurosci 25:1240-1248.

Young RW (1984) Cell death during differentiation of the retina in the mouse. J Comp Neurol 229:362-373.

Young RW (1985) Cell differentiation in the retina of the mouse. Anat Rec 212(2):199-205.

Zaccardi F, Webb DR, Yates T, Davies MJ (2015) Pathophysiology of type 1 and type 2 diabestes mellitus: a 90-year perspective. Brit Med J 0:1-7.

Zhao X, Huang J, Khani SC, Palczewski K (1998) Molecular forms of human rhodopsin kinase (GRK1). J Biol Chem 273:5124-5131.

9.1. Világháló oldalak:

http://webvision.med.utah.edu/book/part-v-phototransduction-in-rods-and-cones/phototransduction -in-rods-and-cones/

http://www.arvo.org/About_ARVO/Policies/Statement_for_the_Use_of_Animals_in_Ophthalmic_and_Visual_Research/

10. SAJÁT PUBLIKÁCIÓK JEGYZÉKE

10.1. A disszertáció alapjául szolgáló közlemények

Szabó K, Énzsöly A, Dékány B, Szabó A, Hajdú IR, Radovits T, Mátyás Cs, Oláh A, Laurik L, Somfai GM, Merkely B, Szél Á, Lukáts Á (2017) Histological evaluation of diabetic neurodegeneration in the retina of Zucker Diabetic Fatty (ZDF) rats. Sci Rep IF: 4,259 (2016)

Szabó K, Szabó A, Énzsöly A, Szél Á, Lukáts Á (2014) Immunocytochemical analysis of misplaced rhodopsin-positive cells in the developing rodent retina. Cell Tissue Res 356(1):49-63. IF: 3,565

10.2. Egyéb közlemények

Hammoum I, Benlarbi M, Dellaa A, **Szabó K**, Dékány B, Dávid Cs, Almási Zs, Hajdú RI, Azaiz R, Charfeddine R, Lukáts Á, Ben Chaouacha-Chekir R (2017) Study of retinal neurodegeneration and maculopathy in diabetic Meriones shawi: A particular animal model with human-like macula. J Comp Neurol 525(13):2890-2914. IF: 3,266

Énzsöly A, Szabó A, **Szabó K**, Szél Á, Németh J, Lukáts Á (2015) Novel features of neurodegeneration in the inner retina of early diabetic rats. Histol Histopathol 30:971-985. IF: 2,096

Énzsöly A, Szabó A, Kántor O, Dávid C, Szalay P, **Szabó K**, Szél Á, Németh J, Lukáts Á (2014) Pathologic alterations of the outer retina in streptozotocin-induced diabetes. Invest Ophthalmol Vis Sci 55(6):3686-3699. IF: 3,404

Atlasz T, Szabadfi K, Reglodi D, Kiss P, Tamás A, Tóth G, Molnár A, **Szabó K**, Gábriel R (2009) Effects of pituitary adenylate cyclase activating polypeptide and its fragments on retinal degeneration induced by neonatal monosodium glutamate treatment. Ann N Y Acad Sci 1163:348-352. IF: 2,670

Szabadfi K, Atlasz T, Reglodi D, Kiss P, Dányádi B, Fekete EM, Zorrilla EP, Tamás A, **Szabó K**, Gábriel R (2009) Urocortin 2 protects against retinal degeneration following bilateral common carotid artery occlusion in the rat. Neurosci Lett

455(1):42-45. IF: 1,925

11. KÖSZÖNETNYILVÁNÍTÁS

Köszönöm témavezetőmnek, Dr. Lukáts Ákosnak, hogy vállalta a doktori munkám irányítását. Példátlan tudományos szemléletével, határtalan segítőkészségével és nagyfokú tudásával mindvégig messzemenőkig segítette a munkámat.

Köszönettel tartozom Dr. Szél Ágoston rektor és intézetigazgató úrnak, és Dr. L. Kiss Anna intézetigazgató helyettes asszonynak, hogy engedélyezte és támogatta munkámat a kezdetben Humánmorfológiai és Fejlődésbiológiai Intézet, majd pedig az Anatómiai, Szövet- és Fejlődéstani Intézet keretei között.

Köszönöm Dr. Röhlich Pál professzor úrnak, hogy munkám során mindig ellátott tanáccsal, tudományos publikációimat mindig építő kritikákkal segítette, és lektorálta. Köszönöm szépen a segítséget munkatársaimnak a Sejt- és Molekuláris Biológiai Laboratóriumban, Dr. Bakos-Kiss Annának, Dr. Szabó Arnoldnak, Dékány Bulcsúnak és Hajdú Rozinának, hogy mind a labormunkában, mind a publikációk írásában segítségemre voltak. Köszönöm Dr. Radovits Tamásnak és munkacsoportjának a kollaborációs lehetőséget, és társszerzőimnek, hogy tudásukkal és szorgalmukkal hozzásegítettek tudományos munkáim elkészítéséhez.

Köszönöm a volt Humánmorfológiai és Fejlődésbiológiai Intézet minden dolgozójának, hogy bármilyen szakmai vagy technikai problémával fordulhattam hozzájuk. Különösképpen köszönöm minden asszisztensi dolgozónak, kiemelve Kovácsné Dobozi Évának és Takács Tivadarnénak a munkám során nyújtott technikai segítséget.

Külön köszönöm munkatársamnak, Dr. Herbert-Minkó Krisztinának és Dr. Dávid Csabának az önzetlen baráti segítséget és bíztatást a Ph.D hallgató éveim alatt, amellyel sokszor segítettek át a minden kutató által ismert holt pontokon.

Végül, de nem utolsó sorban szeretnék köszönetet mondani Férjemnek, Családomnak és Barátaimnak, akik mindig bíznak bennem és támogatnak.