A hasüregi adhéziók kialakulását befolyásoló tényezők, következményeik és a prevenció lehetőségei

A hasüregi adhézió kialakulásának vizsgálata kísérletes állatmodellen

Doktori értekezés

Szabó Györgyi

Semmelweis Egyetem

Elméleti Orvostudományok Doktori Iskola

Konzulens: Dr. Wéber György, egyetemi tanár, Ph.D.

Hivatalos bírálók: Dr. Toronyi Éva, egyetemi docens, Ph.D.
Dr. Jancsó Gábor, egyetemi docens, Ph.D.

Szigorlati bizottság elnöke: Dr. Perner Ferenc, egyetemi tanár, az MTA doktora

Szigorlati bizottság tagjai: Dr. Anderlik Piroska, egyetemi tanár, Ph.D.
Dr. Lantos János, egyetemi docens, Ph.D.

Budapest
2014

TARTALOMJEGYZÉK

RÖVIDÍTÉSEK JEGYZÉKE 3
1. BEVEZETÉS 5
1.1. Az adhézió 5
1.2. Az adhézió megfigyelésének, kutatásának története 7
1.3. Az adhézió klinikai jelentősége 9
1.4. Az adhézió pathogenezise 12
1.4.1. Az adhézió kialakulását elősegítő tényezők és következményeik 12
1.4.2. Az adhézió képződés fázisai, kulcsszereplői 16
1.4.3. A sejtes és molekuláris elemek szerepe az adhézió képződésben 19
1.4.4. A plazmin, a plazminogén aktivátor inhibítor-1 és a vitronektin szerepe 30
1.5. Az adhézió osztályozásának lehetőségei 39
1.6. A peritoneum és peritoneális folyadék szerveződése és szerepe 40
1.6.1. A peritoneum sérülését követő gyógyulási folyamat 43
1.7. Az apoptózis szerepe a sebgyógyulásban 44
1.8. A műtéti beavatkozások hatása az adhézió képződésre 47
1.8.1. A hagyományos és laparoszkópos műtétek összehasonlítása – előnyök és korlátok 47
1.8.2. A laparoszkópos és hagyományos műtétek adhézió képződésre gyakorolt hatása 48
1.8.3. A laparoszkópos és hagyományos cholecystectomia szövődményeinek kísérletes vizsgálata – rövid irodalmi áttekintés 50
1.8.4. Az adhéziós kísérletekhez kapcsolódó korábbi eredményeink 51
2. CÉLKITŰZÉSEK 54
3. ANYAG ÉS MÓDSZER 56
3.1. Első kísérletsorozat – A hagyományos és laparoszkópos cholecystectomia adhézió képződésre gyakorolt hatásának vizsgálata 56
3.2. Második kísérletsorozat – Adhéziós állatkísérleti modell kidolgozása 59
4. EREDMÉNYEK 67
4.1. Az első kísérletsorozat eredményei - a laparoszkópos és hagyományos cholecystectomia összehasonlítása 67
4.1.1. A makroszkópos vizsgálatok eredménye – az adhézió képződés mértéke 67
4.1.2. A hematológiai értékek vizsgálata 68
4.1.3. Hemorheológiai eredmények 71
4.1.4. Immunológiai eredmények 72
4.1.5. Lavage eredmények 72
4.1.6. Szövettani eredmények 73
4.2. A második kísérletsorozat eredményei 75
4.2.1. Idegen anyag beültetése – makroszkópos eredmények 75
4.2.2. Sérülés okozta adhéziók – makroszkópos eredmények 79
4.2.3. Sérülés okozta adhéziók – általános szövettani eredmények 89
4.2.4. Sérülés okozta adhéziók – az apoptózis megjelenése a szövetekben 94

4.2.5. Az adhéziós szövetek beidegződése 100
4.2.6. Az immunhisztokémiai vizsgálatok eredményei –
a PAI-1 és a vitronektin előfordulása az adhéziós szövetben 101
5. MEGBESZÉLÉS 111
6. KÖVETKEZTETÉSEK 124
7. ÖSSZEFOGLALÁS 125
8. SUMMARY 126
9. IRODALOMJEGYZÉK 129
10. SAJÁT PUBLIKÁCIÓK JEGYZÉKE 142
11. KÖSZÖNETNYILVÁNÍTÁS 145

Rövidítések jegyzéke

AI = adhéziós index
CAM = celluláris adhéziós molekula
CO_2 = szén-dioxid
CRP =C-reaktív protein
CTGF = kötőszöveti növekedési faktor
DAB = 3,3'-diaminobenzidin
DNS = dezoxiribonukleinsav
ECM = extracelluláris mátrix
EGF = epidermális növekedési faktor
FGF = fibroblaszt növekedési faktor
FDP = fibrin degradációs termék
fvs = fehérvérsejt
GM-CSF = granulocita/monocita kolónia stimuláló faktor
H_2O_2 = hidrogénperoxid
HC = hagyományos cholecystectomia
Hct = hematokrit
ICAM = intercelluláris adhéziós molekula
IGF = inzulinszerű növekedési faktor
IFN = interferon
IL = interleukin
IRFR = kezdeti relatív filtrációs sebesség (initial relative filtration rate)
LC = laparoszkópos cholecystectomia
LRP-1 = low-density lipoprotein related protein-1
MCH = a vörösvértestek átlagos hemoglobin tartalma
MCHC = a vörösvértestek átlagos hemoglobin koncentrációja
MCV = a vörösvértestek átlagos térfogata
MMP = mátrix metalloproteináz
NK-1 = neurokinin
mRNS = messenger ribonukleinsav
NO_2^- = nitrit
$ONOO^-$ = peroxinitrit
$O_2^\bullet$ = szabad oxigéngyök
PA = plasminogén aktivátor
PAI –1 = plasminogén aktivátor inhibitor–1
PBS = foszfát puffer
PDGF = vérlemezke eredetű növekedési faktor
PF-4 = vérlemezke faktor-4
PMN = polimorfonukleáris sejtek
RCL = reaktív központi hurok
RCTT = relatív sejt-tranzitidő (relative cell transit time)
RGD = arginin-glicin-aszparaginsav szekvencia (jelen tanulmányban a vitronektin egy szakasza)
SI = stimulációs index
SMB = somatomedin B
SOD = szuperoxid-dizmutáz

SP = substance-P
TdT enzim = terminal deoxynucleotidyl transferase
TGF-α = transzformáló növekedési faktor alfa
TGF-β = transzformáló növekedési faktor béta
thr = thrombocyta
TIMP = szöveti metalloproteináz inhibitor
TNF-α = tumornekrózis-faktor alfa
tPA = szöveti plasminogén aktivátor
TUNEL = terminal deoxynucleotidyl transferase dUTPnick end labeling
uPA = urokináz jellegű plasminogén aktivátor
VCAM = vacularis cellularis adhéziós molekula
VEGF = vascularis endothelialis növekedési factor
vvt = vörösvértest

1. Bevezetés

1.1. AZ ADHÉZIÓ

Az adhézió olyan fibrosus szalag, amely az intraabdominális szervek serosa felszínét köti össze egymással, illetve a hasfallal. (1.1. ábra)

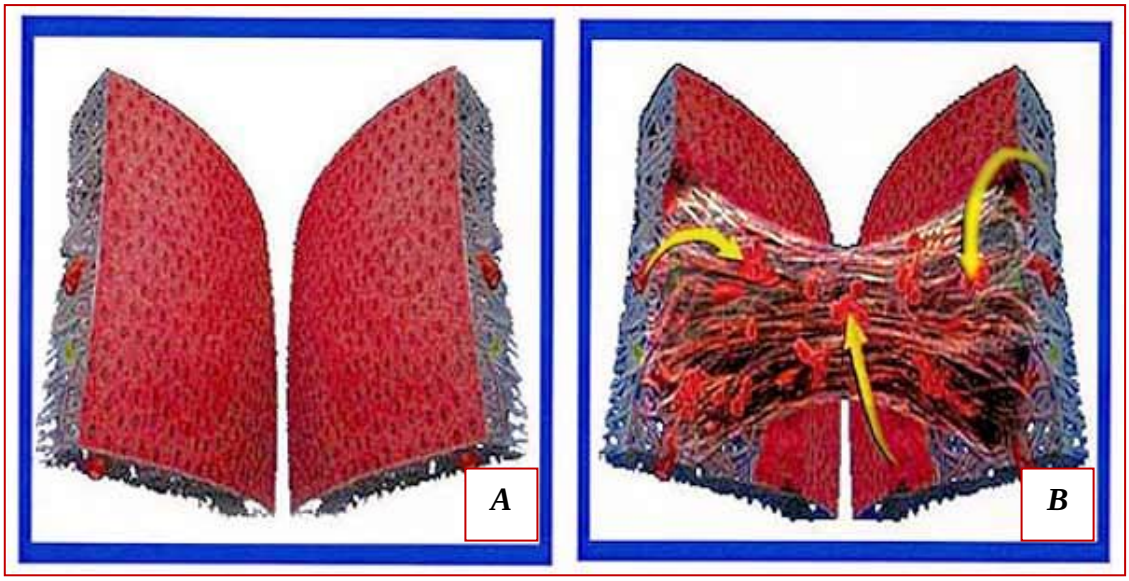

1.1. ábra. Az *A* ábrán a normál peritoneum látható, míg a *B* ábra a sérült peritoneális felszínen képződő, a két szöveti felszínt összekötő fibrin köteget mutatja be, amely az adhézió képződés alapját adja. (grafikus ábra - diZerega 2001.)

Képződése legtöbb esetben szerzett tulajdonság, kialakulását patológiás folyamatok eredményezhetik. A szerzett adhéziók leggyakoribb oka a sebészeti beavatkozás, de okozhatja gyulladás, intraperitoneális infekció – a szervezet védekezése un. „jótékony adhézió” - és hasi trauma is. Kialakulása a peritoneális sebgyógyulás folyamatában bekövetkező változások következménye, mely magába foglalja az adhézióban megjelenő sejtek növekedését és differenciálódását, az extracelluláris mátrix (ECM)

depozícióját és az angiogenezist is. (Chegini 2002) A műtéti beavatkozások nagyságától, az intra- és posztoperatív komplikációktól és az intraperitoneálisan alkalmazott vagy véletlenszerűen bekerülő idegen anyagoktól függően akár 95%-ban is előfordulhat.

A peritoneum vérzéssel járó sérülését követően véralvadás és érösszehúzódás történik, majd vasodilatációval bizosítja az immunsejtek migrációját a sérült felszínre. Az adott területet ellátó erek permeabilitásának megnövekedése lehetővé teszi a gyulladásos sejtek megjelenését és egy fibrin mátrix kialakulását. A fibrin mátrixban a korai fázisban nincsennek erek, sejtes elemként fibroblasztok, makrofágok és óriássejtek vannak jelen. Ez a fibrin mátrix köti össze a két sérült peritoneális felszínt fibrin szálak segítségével. A területen képződött fibrinháló kedvező esetben természetes adhéziólízis útján lebomlik és a heg adhézió képződés nélkül gyógyul. Nem megfelelő peritoneális gyógyulás esetén – a gátló molekulák túlsúlya esetén - csökken a fibrinolitikus aktivitás, így a megmaradó fibrin szálak stabil adhéziót képeznek. Összetétele idővel változik, a rostos alkotóelemek mellett megjelennek a sejtek, a terület beereződik és beidegződik.

A kialakult fibrosus hidak a fibroblastok beszűrődésével szerveződnek és vascularis graftként szolgálhatnak a sérült és egészséges szövetek között. Az angiogenezisnek fontos szerepe van az új szövet beidegzésében is. Az erek kb. az adhézió 7. napjára kifejlődnek és az idegszálak ezek mentén migrálnak az adhéziós szövetbe (Sugitani 1998).

A stabilizálódott adhéziók idegsejteket (Tulandi 1998, Hassan 2000), ereket is tartalmaznak (Sarah 2000). A bennük előforduló substance-P immunreaktív axonok alapján kutatók arra a következtetésre jutottak, hogy ezeknek az adhéziós idegeknek fontos szerepük van a fájdalom átvitelében. (Hassan 2000)

Az adhézió nagy mennyiségű zsírszövetet is tartalmaz, mely omentális eredetű. Az omentum jelentős szerepet tölt be az adhézió képződésben és a benne található angiogén, valamint neurogén faktoroknak köszönhetően a beereződés és beidegződés fontos elősegítője. (Goldsmith 1984)

Mitől függ, hogy az adhézió stabilizálódása vagy feloldódása irányba billen-e a mérleg?

A mesotheliális sejtek fibrinolitikus aktivitása patológiásan csökkenhet, ha:

- mesothel destrukció történt
- nem megfelelő a vérellátás
- a fibrinolízis antagonisták szintézise növekszik
- hipoxia áll fenn
- bakteriális infekció történt, valamint
- egyéb tényezők is befolyásolhatják (Brüggmann 2010).

Mivel az adhézió régóta ismert következménye a sebészeti beavatkozásoknak és a betegek jelentős százalékát érinti, ezért számos tanulmány született a mechanizmus részletes vizsgálatára, az adhézió prevenció módszerének kidolgozására, illetve az adhéziók sebészeti úton történő eltávolítására. A legnagyobb gondot ez utóbbi esetben az adhéziók újraképződése jelenti, mely elérheti akár az 55-100%-ot is. (Cheong 2002)

1.2. AZ ADHÉZIÓ MEGFIGYELÉSÉNEK, KUTATÁSÁNAK TÖRTÉNETE

A hasüregi adhéziókat már az orvoslás egészen korai szakaszában megfigyelték. A kialakult anatómiai ismeretek alapján felismerték, hogy ezek az összetapadások nem képezik részét a normál szervi struktúráknak.

Pleurális adhéziókról már ezelőtt 1500 évvel Babilóniából is vannak feljegyzések, de egyes források szerint már az ókori Egyiptomban is születtek leírások a kismedencei adhéziókról.

Az ókori Rómában a rectum, vagina...stb. műtéteket követően gyakran helyeztek be ólom vagy bronz csöveket, hogy megakadályozzák az

1.2. ábra. Az adhézió prevencióra használt fémcsövek az ókori Rómából. (http://www.hsl.virginia.edu/historical/artifacts/roman_surgical/)

összehúzódásokat, ill. az adhéziók kialakulását. (1.2. ábra)

Az 1700-as évekig kellett várni, míg felismerték az összefüggést a peritonitis és a kialakult adhéziók között. Mindaddig, míg nem létezett hatékony anesztézia a műtéti beavatkozások invazivitása a gyors és kevésbé precíz beavatkozásoknak köszönhetően olyan mértékű volt, hogy legtöbb esetben komoly adhézió képződéssel kellett számolni. (Becker 2004)

A hasüregben jelenlevő adhéziókról postmortem vizsgálatai során 1836-ban Thomas Hodgkin is tesz említést. Kismedencei szepszist követően figyelt meg adhéziókat, illetve peritoneális tuberkulózist követően a betegnél „összegabalyodott" beleket. (Arung 2011)

1872-ben Thomas Bryant ovárium cysta eltávolítását követően képződött adhézió okozta fatális kimenetelű bélobstrukciót írt le. (Attard 2007)

1883-ban William Battle kétoldali ovárium tumor eltávolítása után kialakult bélobstrukciót talált, melyet a coecum közelében kialakult jelentős adhézió okozott. Terminális ileostomiát készített, de sajnos a beteg néhány hét múlva elhunyt. (Ellis 2002)

A hasi műtétek okozta adhéziókkal foglalkozik az az 1960-ban megjelent cikk, amely megállapítja, hogy hasi operációt, különösen appendectomiát, nőgyógyászati műtétet követően gyakori az adhézió kialakulása. Az éles disszekcióval történő adhéziólízist sok esetben eredménytelennek találták, megfigyelték, hogy a bél obstrukció számtalanszor újból megjelent, nyilvánvalóan az adhézió újraképződésének köszönhetően. Felismerték a durva szövetkezelés, a száraz géz használata, a bejutó idegen anyagok, szükségtelen varratok adhézió képződést fokozó hatását. (Connolly 1960) Az 1970-es években állatmodellt dolgoztak ki az adhézió kialakítására a coecum felszínének kiszárításával és vércseppek bejuttatásával az intraperitoneális térbe. Fokozatosan megismerték az adhézió képződés biokémiai hátterét, mikroszkópos történéseit. Megállapították, hogy a vérzésnek sokkal nagyobb a jelentősége ebben a folyamatban, mint pusztán az intraperitoneális szervek rövid ideig tartó deszikkációjának. (Ryan 1971)

Az első adhézió prevencióról szóló cikk az 1880-as években jelent meg, melyet az elkövetkezendő évtizedekben számos újabb módszer kidolgozása követett. A cápa peritoneumtól kezdve, a magzatvízen át, a különböző fizikai barrierekig, gélekig és

polimerekig sok mindennel próbálkoztak, sokszor minden tudományos alapot nélkülözve. (Becker 2004) Connolly 1960-as cikkében is áttekint számos prevenciós megoldást, melyek sokkal közelebb álltak már a realitáshoz, érzékelhető volt a háttér ismeret kiszélesedése. Itt már omentum graftról, heparinról, hialuronsavról és plazminról lehet olvasni. Sajnos egyik megoldás sem tűnt eléggé hatásosnak, ezért az adhézió prevenció még mindig nyitott kérdés maradt.

Az adhézió kutatásnak magyar vonatkozásai is vannak. 1992-ben Ender Ferenc írta le a fibrin mátrix megjelenésének jelentőségét az adhézió képződésben, majd a kollagén megjelenésének fontosságát. Szintén ő foglalkozott az ischemia-reperfúzió indukálta adhézió kialakulásával. (Ender 1992) Még ebben az évben megjelent egy kandidátusi értekezés, amely az adhézió képződést vizsgálja laparoszkópos cholecystectomiát követően. Megállapították, hogy a szükségtelenül hosszú ideig tartó koagulálás nekrózishoz vezet, a nekrotikus területeken a cseplesz és vékonybél lapszerű kitapadása volt jellemző. (Gamal 1992) Később a hagyományos és laparoszkópos műtétek adhéziókép ző hatásának feldolgozására került sor, melyet munkacsoportunk az 1990-es évek második felében kezdett vizsgálni. Erről részletesen a 1.8.4. fejezetben lesz szó.

1.3. AZ ADHÉZIÓ KLINIKAI JELENTŐSÉGE

Az adhézió (1.3. ábra) kialakulása komplex folyamat, melynek negatív következményei hatással lehetnek a beteg további életminőségére és befolyásolja az esetleges későbbi orvosi beavatkozásokat is. Az adhéziók okozta bélelzáródás miatt végzett műtét után újabb adhéziók alakulnak ki, ezért újabb és újabb műtétre kerül sor, ennek során növekszik a melléksérülések veszélye. Nem ritkán olyan súlyos adhéziók fejlődnek ki, hogy a szervek anatómiai határai felismerhetetlenné válnak. A sebészi adhéziolízis ilyenkor kivitelezhetetlen, a bélelzáródás megoldására csak a

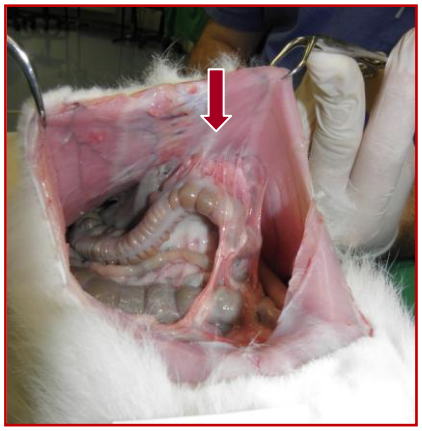

1.3. ábra. Adhézió egy kísérleti állatban műtéti beavatkozást követően.

stoma-képzés jöhet szóba – annak minden hátrányával. Számos morbiditási adat megerősíti azt, hogy a mai napig fontos kérdés az adhéziók kialakulásának megakadályozása, de egységesen elfogadott eljárás még mindig nem létezik.

Az adhézió vizsgálata, kutatása során három kérdést kell megválaszolnunk: *Minek a következménye az adhézió kialakulása? Mi a folyamat sejtes és molekuláris háttere?* és a fentiek ismeretében *Hogyan akadályozható meg az adhézió kialakulása?* (1.4. ábra)

Minek a következménye az adhézió kialakulása? A kialakulásában számos olyan hatás játszhat szerepet, amely a normál fiziológiás állapottól jelentős eltérést eredményez pl. ischemia-reperfúzió következtében szabadgyök felszabadulás, vérzés, trauma. A sebészeti beavatkozások számos olyan posztoperatív következménnyel járnak, melyek a betegekben kóros elváltozást, ennek következtében kellemetlen közérzetet, fájdalmat okoznak. A fájdalom, a thrombózis veszély, az összenövések kialakulása mind olyan probléma, melyekhez kapcsolódóan évtizedek óta folynak vizsgálatok, megoldásokat keresve a beavatkozások szövődményeinek kivédésére. A fájdalom csökkentésére, kiküszöbölésére és a thrombózis profilaxisra számos jól működő megoldás létezik, a pre-, illetve a perioperatív szakban is.

1.4. ábra. Kérdések az adhézió vizsgálatához.

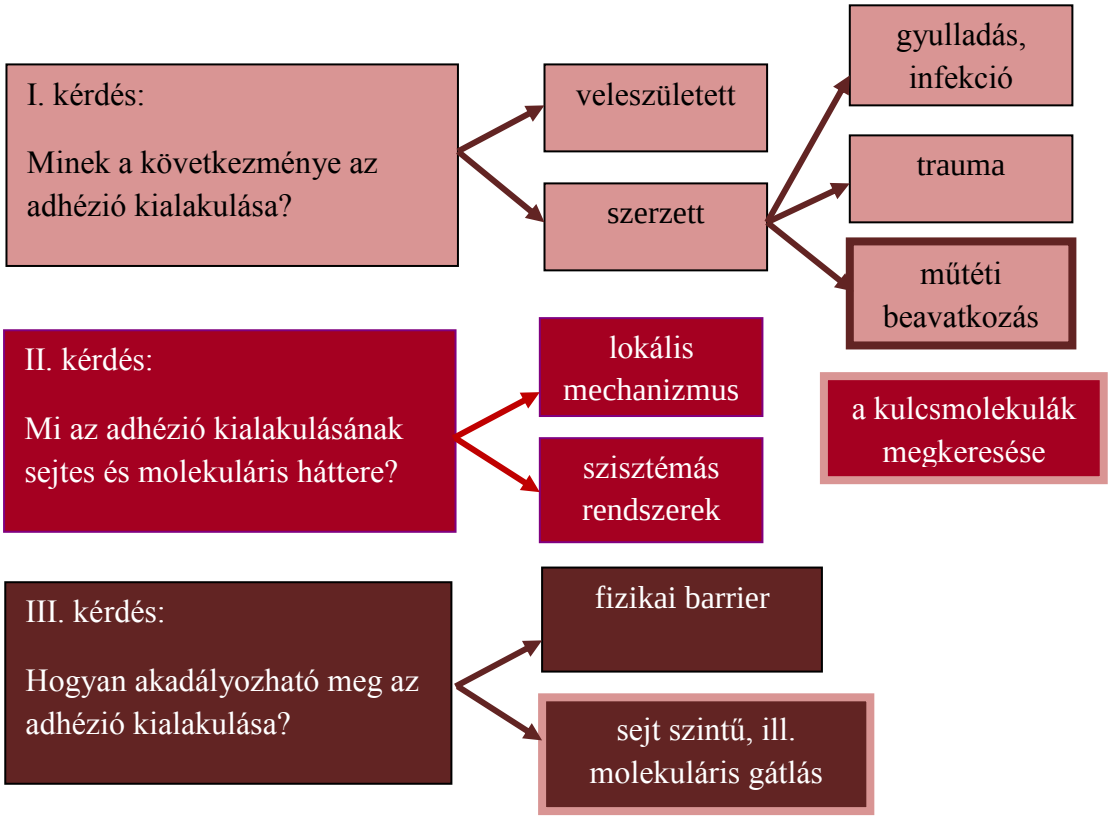

A hasüregi adhéziók jelentős része beavatkozás, sérülés következtében alakul ki. A szöveti integritás megbontásának, a testüregek megnyitásának az egyik leggyakrabban előforduló következménye az adhéziók kialakulása. Régóta kutatott területe ez a medicinának.

Mi a folyamat sejtes és molekuláris háttere? Mint az élő szervezetben zajló folyamatok nagy része, az adhézió kialakulása is komplex rendszerek működésének, egymásra hatásának, a serkentő és gátló mechanizmusok közötti egyensúly megbomlásának az eredménye. Kialakulásában elsősorban a gyulladásos, fibrinolitikus és koagulációs rendszerek elemei játszanak szerepet. (1.5. ábra)

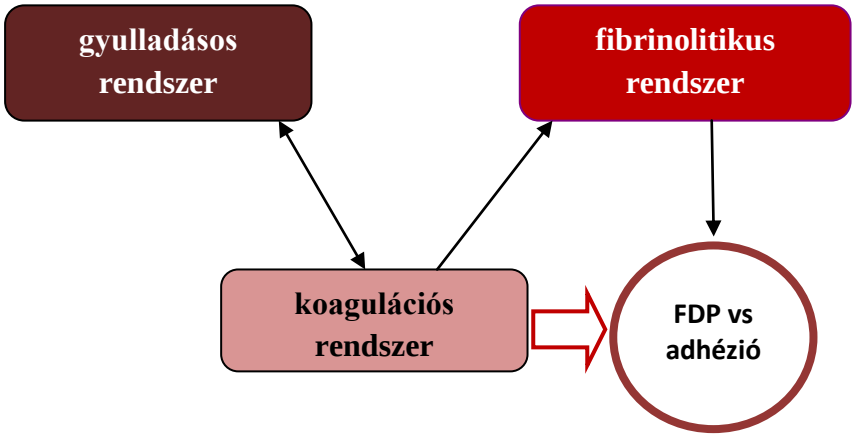

1.5. ábra. Az adhézió kialakulásában résztvevő komplex rendszerek.

Rövidítés: FDP = fibrin degradációs termék

A teljes folyamat megértéséhez, a hatékony prevenció kidolgozásához ismernünk kell az adhéziót kiváltó tényezőket és a szervezetben lokálisan és szisztémásan lezajló válaszreakciókat.

Hogyan akadályozható meg az adhézió kialakulása? Számos megközelítési módot kipróbálva igyekeznek a kutatók az adhézió képződést megakadályozni. A kutatások elsősorban a sebgyógyulás lépéseit, kulcsfontosságú szereplőit figyelembe véve keresik a megoldást. Fizikai barriereket alakítanak ki közvetlenül a műtétet követően, hogy megakadályozzák a különböző szerveknek a sérült felszínhez történő kitapadását. (Yang 2012, Economidou 2011) Anti-koagulánsokkal a véralvadékban megjelenő fibrinháló képződése akadályozható meg, amely alapot adhat és felszínt nyújthat az

adhéziós folyamatokhoz. (Kement 2011) Gyulladáscsökkentőkkel akadályozzák a sértett terület gyógyulási folyamatában a gyulladásos fázis elhúzódását. (Oh 2005) Angiogenezis gátlással csökkentik a sérült terület vérellátását, amely megakadályozza a fibrin mátrix kialakulását és besejtesedését. (Kim 2008) A fibrinolízis támogatásával segítik a képződő alapmátrix feloldódását. (Chu 2011, Tokinaga 2011) Sok esetben különböző komponensek együttesétől várnak eredményeket. Ilyen pl. a Contractubex alkalmazása, amelyben gyulladáscsökkentő és az ECM képződését gátló komponensek is vannak. (Aysan 2010) Az adhéziós folyamatok kulcsfontosságú lépéseibe – angiogenezis, gyulladás és fibrózis - avatkozik be a cilostazol és a pentoxifillin. (Mendes 2009) Számos egyéb módon – pl. hormonokkal, gátló és serkentő molekulákkal - igyekeznek minél hatékonyabban védekezni.

Mindezek ellenére azonban mindeddig nem létezik széles körben elfogadott és alkalmazott megbízható módszer.

1.4. AZ ADHÉZIÓ PATHOGENEZISE

1.4.1. Az adhézió kialakulását elősegítő tényezők és következményeik

Az adhéziók kialakulásának egyik leggyakoribb kiváltó oka maga a sebészeti beavatkozás, melynek során számos olyan tényező jelenik meg a pre-, az intra- és a posztoperatív időszakban, melyek elősegítik, támogatják az adhézió képződés folyamatát. (1.1. táblázat)

Adhézió képződésre hajlamosító tényezők	
ischemia	a peritoneum vongálása
a serosa felszín kiszáradása	a visszamaradó vérrögök a hasüregben
túl sok öltés	elhúzódó műtét
omentum kitapadása	a petefészek traumája
fertőzés	a sebész kesztyűből származó porok, egyéb idegen anyagok, textilszálak
gyulladás	hipoxia

1.1. táblázat. A legfontosabb adhézióra hajlamosító tényezők.

Az irodalmi adatok alapján az adhézió képződés szempontjából legfontosabb tényezők:

1. *Maga az invazív műtéti beavatkozás.*

   A műtéti trauma során a peritoneumot számos hatás éri: vágás, abrázió, ischemia, a szerv felszínének kiszáradása és koaguláció. Ez utóbbi kettő különösen kiemelkedő, hiszen önmagában is toxikus a mesothel és a kötőszöveti sejtekre is.

   Tanulmányok erősítik meg, hogy a műtéti beavatkozás nagyságának növekedése és száma, valamint korábbi betegségek jelentősen növelik az adhézió képződés kockázatát. (Brüggmann 2010) Különösen igaz ez olyan betegek esetén, ahol a műtét különböző komplikációkkal járt, pl. tályog, hematoma, esetleg bél perforáció történt. (Luijendijk 1996)

   Jelentős traumát okoz a szervek abráziója is, pl. a géz használata a bél felszínén, amely a serosa sérülését okozva indítja el az adhéziókép ző folyamatokat.

2. *A szervezetbe direkt vagy véletlenül bekerült idegen test jelenléte.*

   Ezek az anyagok gyulladásos folyamatot váltanak ki. Idegen test lehet a varróanyag, a sebészi kesztyű porzószere és egyéb, a sebészeti beavatkozás során használt anyagok. (Luijendijk 1996, Garrard 1999). Ezekben az esetekben az adhézió gyakran tartalmaz idegentest granulómákat. Rhong és munkatársai szerint a kesztyűből származó hintőpor ugyan növeli a citokin produkciót, de nincs hatással a gyulladásos és immunsejtekre és az adhézió kialakulására (Rong 1997). Összehasonlították, hogy a steril kesztyűből származó keményítő okozta granulomák még közel két évvel a műtétet követően is jelen voltak a betegek szervezetében. (Ellis 1990)

   Más szerzők kísérleti adatokkal és humán eredményekkel is bizonyították az idegentestek adhézió képződést kiváltó hatását. A géz szálak, a kísérleti állatok saját szőre még sterilizálva is közepes, súlyos adhéziót eredményezett. Gyerekeket vizsgálva azt is megállapították, hogy a heterológ (pl. fonalak) és autológ (pl. izom szövet) idegen testek hasonló reakciókat válthatnak ki. (Torre 2002)

3. *Az ischemia.*

   Az ischemia a koaguláció, az érlekötések vagy öltések következtében alakul ki, de okozhatja a szervek, szövetek eltartása is. Következménye a hipoxia, amely az 1.6. ábrán látható folyamatot indukálja. Ezenkívül az ischemiát követően megnő az

érintett sejtek plazminogén aktivátor inhibitor-1 (PAI-1) szekréciója, amely a fibrinolízis gátlásának egyik legfontosabb molekulája. (Ellis 1971, Tashiro 2012)

4. *A hipoxia a szöveti sérülés, illetve ischemia következménye.*

Hipoxia következtében a TGF-β1 (tissue growth factor – szöveti növekedési faktor) expresszálódik, amely elősegíti az ECM molekulák – köztük az I. típusú kollagén – termelődését. A hipoxia a szuperoxid képződésen keresztül fejti ki hatását, amely a TGF-β1 aktiválásán keresztül járul hozzá a fibrózis kialakulásához. (1.6. ábra)

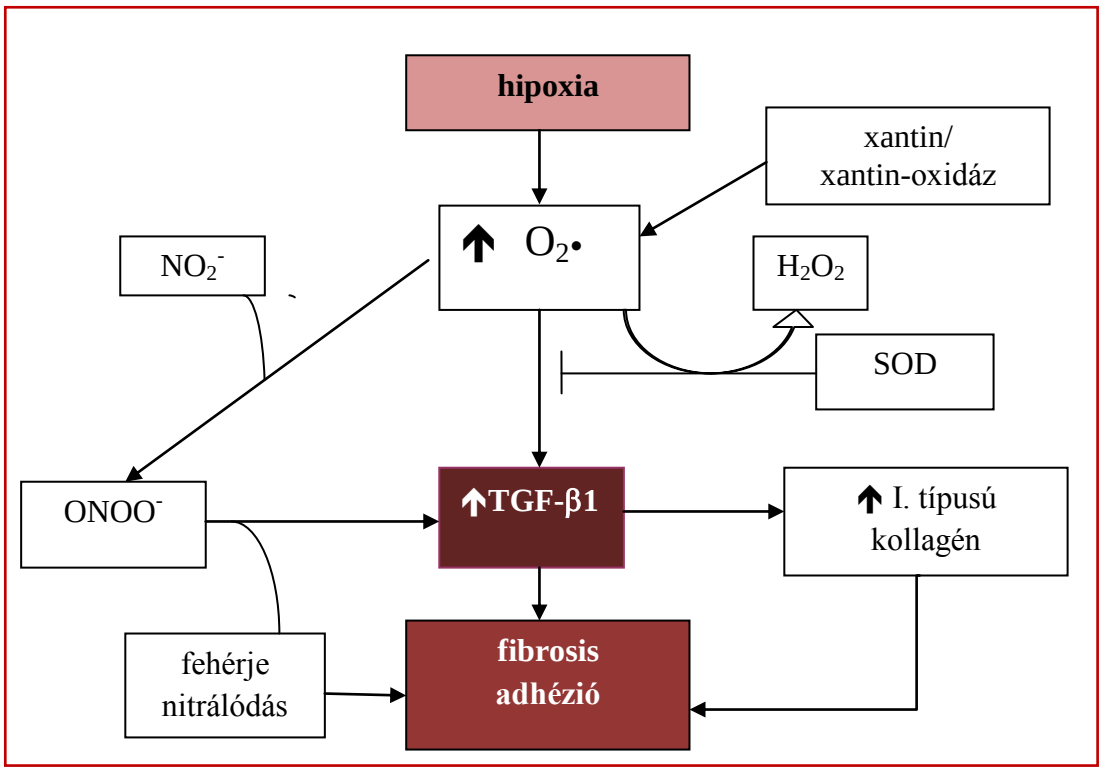

1.6. ábra. A hipoxia által kiváltott szabadgyök képződés hatása az adhézió kialakulására. (Fletcher 2008)

Rövidítések: O_2• = oxigén szabadgyök, H_2O_2 = hidrogén peroxid, SOD = szuperoxid-dizmutáz, NO_2^- = nitrit, $ONOO^-$ = peroxinitrit

A szuperoxid-dizmutáz alkalmazásával a TGF-β1 és I. típusú kollagén mRNS szintje a kontroll (normál peritoneális fibroblaszt) értékével megfelelő, míg csak hipoxiát alkalmazva mindkét molekula mRNS szintje jelentősen megemelkedett.

5. *A beavatkozás területén kialakuló vérzés.*

A vérzést követő véralvadási folyamatban megjelenő fibrin szálak alapjául szolgálhatnak az adhéziók kialakulásának. A fibrinmátrix befedi a sérült felszínt, megakadályozza a további vérzést, ami a sérülést követően hasznos és nélkülözhetetlen. Később azonban, ha a a fibrinolízis nem megfelelő, a sejtes, majd kötőszövetes folyamatok felerősödésével stabil adhézió kialakulásának forrása lehet.

6. *Infekció, ami gyulladásos reakciót vált ki.*

A peritoneális gyulladás komoly adhéziókép ző faktor, mivel befolyásolja a fibrin degradáció/depozíció egyensúly eltolódását. Ez esetben az adhézió képződés jótékony hatású („wall off"), amely izolálja a gyulladt területet és meggátolja a folyamat terjedését.

A preoperatív C-reaktív protein (CRP) szint emelkedés jelentős korrelációt mutatott a kialakult adhézió nagyságával, ami azt jelenti, hogy fontos szerepe van a gyulladásos állapotnak az adhézió kialakulásában. A fertőzésre, traumára kialakuló akut gyulladás, a koagulációs rendszer szisztémás aktiválódásához vezet és fibrin depozíciót eredményez. A depozíció fiziológiásan védő szerepet tölt be a bevándorló mikroorganizmusokkal szemben, de ha a gyulladásos válasz a koagulációs rendszer túlzott aktivációját eredményezi, akkor a kialakuló patológiás körülmények a folyamatot az adhézió stabilizálódás irányába tolják. (Hellebrekers 2011)

7. *Az endometriózis helyi gyulladást okoz, amely az adhézió képződést segíti elő.*

Az endometriózis kialakulását számos tényező befolyásolhatja pl. metaplasia, genetikai faktorok, az immunrendszer nem megfelelő működése vagy környezeti faktorok hatása. Az endometrium okozta vérzés helyi gyulladás kialakulását eredményezi, amely az adhézió képződést fokozza. A kismedencei adhéziók fájdalmat, infertilitást eredményeznek. (Burney 2012)

8. *Hosszú intraperitoneális dialízis.*

A peritoneális dialízis súlyos következménye a peritoneum károsítása, mely krónikus gyulladás kialakulásához, adhézió képződéshez vezet. A gyulladásos válaszreakció a mesotheliális réteg elvesztését, submesotheliális fibrózist, hyaluronizált vasculopathiát okoz.

A peritoneális dialízis okozta fibrózis két különböző patológiai formában létezik. Az egyik az egyszerű peritoneális szklerózis, amikor a fibrózis mérsékelt, és a dialízis idejével mutat összefüggést. A másik típus a beágyazódó peritoneális szklerózis, amely egy gyors, intenzív fibrózist, gyulladást és fibrin depozíciót jelent. (Aroeira 2007)

9. Ezekenkívül *számos* olyan *faktor* befolyásolja az adhézió kialakulását, illetve az erre való hajlamot, amely *egyedi szinten* jelenthet kockázati tényezőt. Ilyen pl. az életkor, a nem, a genetikai faktorok, az obesitas, bizonyos gyógyszerek, a dohányzás és az alkoholizmus, a diabetes, a tumoros megbetegedések, a menstruációs ciklus, a stressz és a terhesség.

A képződő adhézió hatással lehet a beteg életminőségére. A szervek normál orientációját, mozgását gátolva krónikus fájdalmat, emésztési zavart okozhat, a kiválasztó szervek működését befolyásolhatja, 15-20%-ban meddőséget eredményez, illetve a bélelzáródások egyharmadáért felelős. (Luijendijk 1996) A kialakuló puffadást az akadályozott bélmozgás következtében felszaporodó gázok okozzák. A nagy kiterjedésű adhézió gondot jelenthet a további sebészeti beavatkozásoknál is, mivel növeli az intraoperativ komplikációk kockázatát és sokszor megakadályozza a laparoszkópos beavatkozások elvégzését. A nagyobb kiterjedésű adhéziók még a nyitott műtétek elvégzését is gátolják, a műtéti terület beláthatóságát korlátozzák. Sokszor előzetesen adhéziólízisre van szükség ahhoz, hogy a kívánt területet megfelelően fel lehessen tárni. Ezzel megnő a műtéti idő, a vérzések, intraoperatív szövődmények esélye. (Attard 2007)

1.4.2. Az adhézió képződés fázisai, kulcsszereplői

Az adhézió képződés egy komplett folyamat eredménye. A sebgyógyulás során aktiválódott makrofágok és egyéb gyulladásos sejtek által kibocsátott citokineknek, növekedési faktoroknak és angiogenezis faktoroknak fontos szerepük van minden fázisban. (Attard 2007)

Komplett rendszer szabályozza, hogy a gyógyulási folyamatok során természetesen kialakult fibrin mátrixot a szervezet képes lebontani vagy sejtes elemekkel, erekkel, idegsejtekkel kiegészítve stabilizálja azt.

A peritoneum sérülését követően elkezdődik a gyógyulási folyamat, melynek során az egyes fázisok gyorsan követik egymást. A koagulációs kaszkád és a gyulladásos reakciók a legkorábban lezajló események. Ezek eredménye a kialakuló fibrin háló. A sebgyógyulás főbb lépései mindössze néhány napot (5-7 nap) vesz igénybe, és ebben az időszakban dől el, hogy a sebet befedő fibrin mátrix degradálódik, a fibrin degradációs termék eliminálódik vagy az adhézió stabilizálódik. (1.7. ábra)

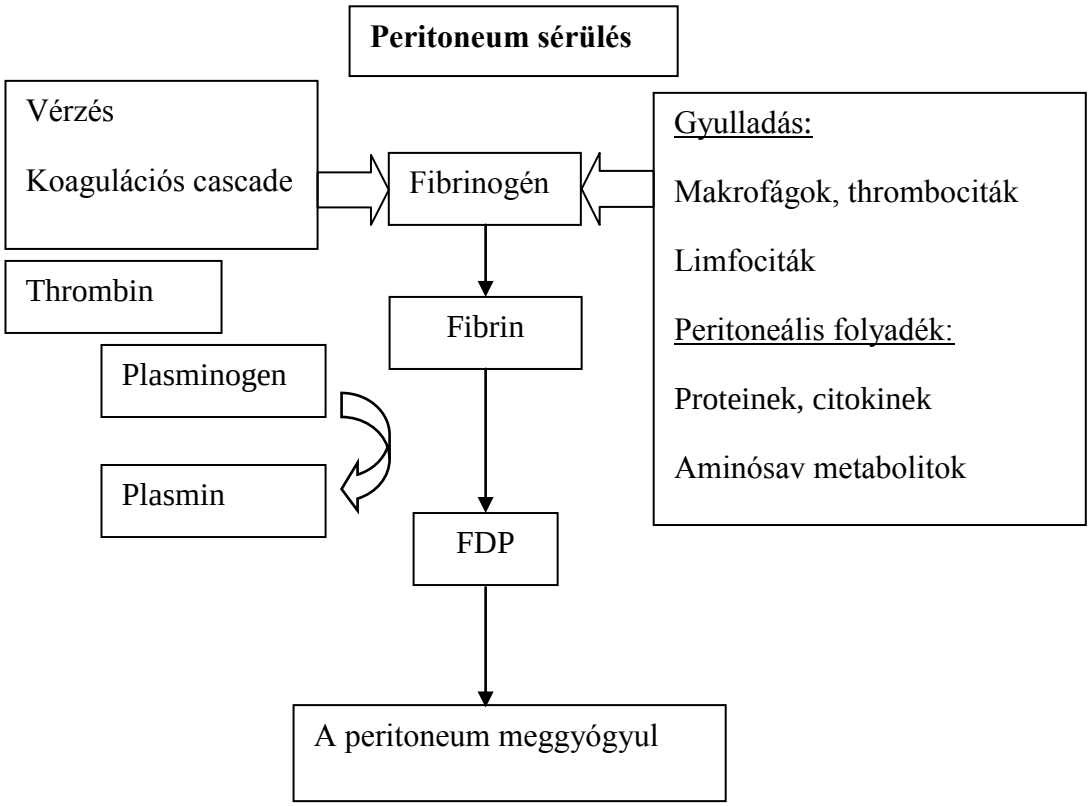

1.7. ábra. A peritoneum sérülését követő gyógyulási folyamat egyszerűsített ábrája. (Attard 2007)

Rövidítés: FDP = fibrin degradációs termék

A gyógyulás során tehát kiemelt szerep jut a fibrinolízisnek és a fibrin feloldását gátló folyamatok egyensúlyának. A két kulcsmolekula, amely folyamatok végkimenetelét meghatározza a plazmin és a PAI-1, melyek működésének egyszerűsített vázlata az 1.8. ábrán látható.

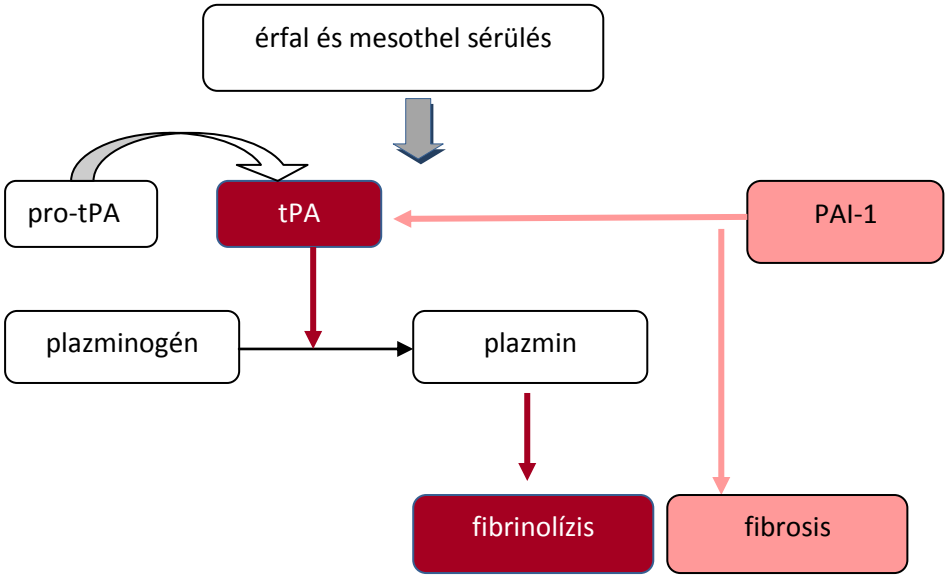

1.8. ábra. A plazmin és a plazminogén aktivátor inhibitor-1 hatása az adhézió képződésre. A sötét szín a fibrinolízist támogató folyamatokat jelöli, míg a világos az inhibitoros molekula hatását és működésének eredményét mutatja.

Rövidítések: tPA= szöveti platzminogén aktivátor, PAI-1 = plazminogén aktivátor inhibitor-1

A proteolitikus plazmin rendszer képes kontrollálni és szabályozni a fiziológiás fibrinolízist, részt vesz az ECM remodelling (extracelluláris mátrix újraképződés) egyéb folyamataiban is, pl. az angiogenezisben. A PAI-1 gátolja a fibrin degradációt, így az adhézió képződésben kiemelt szerepe van, az egyensúlyt a fibrózis irányába tolja el. A mesothelium mechanikai destrukciója, a mesotheliális ischemia, hipoxia, szabadgyök képződés, a bakteriális lipopoliszaharidok hasonlóan gátolják a fibrinolízis folyamatát. Ebben az esetben a fibrin mátrixba fibrokollagén szövet nő be, amely megerősíti és stabilizálja azt. A fibrin mátrixba behúzódó baktériumok védve vannak a szervezet immunrendszerének támadásával szemben, így elősegítik az adhézió képződés mellett a tályogok kialakulását is. (Reijnen 2003)

A sérülést követő vérzést és vazokonstrikciót néhány perc múlva a vasodilatáció követi. Ennek során a plazma proteinben, különösen fibrinogénben gazdag exudátumot juttat a sérült felszínre. Közben poszttraumatikus gyulladásos válaszreakció alakul ki, immunsejtek infiltrálódnak, pro-inflammatorikus citokinek termelődnek és a komplement és koagulációs kaszkád aktiválódik. A koagulációs kaszkád aktiválódása teszi lehetővé a thrombin képződését, ami a fibrinogén→fibrin

átalakulásért felelős. A fibrin szerepe a sérült peritoneális felszín beborítása. Ez egy olyan „ragadós” anyag, amely a szomszédos szerveket és a sérült felszínt köti össze. Normál körülmények között ez a „híd” rövid ideig létezik, 72 órán belül a fibrinolítikus rendszer eltünteti, így a fibrinolítikus rendszer működésének fontos szerepe van a szöveti remodelling folyamatában is. A fibrinolízis lehetővé teszi a mesothel sejtek proliferációját, ezáltal a sérült felszín befedését. Ahhoz, hogy ez megvalósuljon megfelelő vér- és oxigén ellátásra van szükség, azonban a peritoneális sérülés ischemiát okozhat. Ha ennek, vagy egyéb tényezőnek a következtében a fibrinolítikus folyamatok nem zajlanak le az 5-7. napon, akkor a fibrin mátrix perzisztál. Jelentős számban kollagént szekretáló aktív fibroblasztok jelennek meg és egyéb sejtek is infiltrálódnak a mátrixba. Az „érett” adhéziók nemcsak kötőszövetes elemeket tartalmaznak, hanem szervezett sejtes struktúrát, valamint arteriolákat, venulákat, kapillárisokat és idegrostokat is.

1.4.3. A sejtes és molekuláris elemek szerepe az adhézió képződésben

Az adhézió képződésben, ahogyan azt az 1.5. ábrán már láthattuk, három rendszer működése kapcsolódik össze: a gyulladásos, a fibrinolítikus és a koagulációs rendszereké. A bennük zajló sejtes és molekuláris folyamatok bizonyos pontokon összekapcsolódnak és a végredményt az dönti el, hogy a serkentő vagy gátló rendszerek kerülnek-e túlsúlyba. (Hellebrekers 2011)

A peritoneális sebgyógyulás magába foglalja a gyulladásos válaszreakciót, a sérült terület alatti progenitor sejtek differenciálódását, a mesothel sejtek mozgását a seb széle felől a közepe felé és más régiókból származó mesotheliális sejtek leválását, a egyéb sejtek növekedést és a differenciálódást, az angiogenezist, az ECM turnovert, a szöveti remodellinget és az apoptózist. A rendszert direkt és indirekt, auto- és parakrin feedback folyamatok jellemzik. Molekuláris szinten növekedési faktorok, citokinek, kemokinek, proteázok, adhéziós molekulák és az ECM elemei is fontos szerepet játszanak. (Chegini 2002) Vannak olyan elemek, melyek végigkísérik a normál sebgyógyulás vagy adhézió képződés folyamatát, mások egy-egy fázisban kiemelkedő fontosságúak, nagy mennyiségben szekretálódnak.

A sebészeti beavatkozást követően az aktiválódó trombociták, a peritoneumba vándorló gyulladásos és immunsejtek, a peritoneum falát alkotó mesothel sejtek, a submesotheliumban elhelyezkedő fibroblasztok mind kulcsfontosságúak a sebgyógyulás, a gyulladásos válasz és az adhézió képződés szempontjából. A mesothel sejtek és a fibroblasztok kapcsolatba kerülnek a gyulladásos- és immunsejtekkel, mely folyamatot pro- és antiinflammatorikus citokinek és kemokinek szabályozzák.

A gyógyulási folyamatok - adhézió képződés fázisai és a hozzájuk kapcsolódó sejtes és molekuláris elemek a következők:

1. a sérülést követő korai időszak – a koaguláció

A sérülést követően rögtön elkezdődik a koaguláció és rövid időn belül a gyulladásos válaszreakció. Ebben sejtes szinten a trombociták, neutrofil granulociták és a makrofágok játszanak fontos szerepet. Molekuláris szinten a fent említett sejtek által termelt és az ő működésük szabályozásában szerepet játszó molekulák sokasága a meghatározó. Sérülést követően a sebben megjelenő citokinek és kemokinek szabályozzák az ***eicosanoidok és proteázok*** termelődését, melyek a koagulációs kaszkád és a gyulladásos válasz szabályozói. Az eicosanoidok magas szintje az adhézió képződést segíti elő. A korai fázisban az érintett sejtek szöveti prokoaguláns faktort bocsátanak ki. Az aktivált trombociták és endothel sejtek felelősek a foszfolipidek aktivációjáért és a koagulációs faktorok kibocsátásáért. Ez a két folyamat az, amely a gyógyulás folyamatát elindítja.

A beavatkozás okozta vérzés során megjelenő ***trombociták*** aktív molekulákat expresszálnak, melyek többek között a trombocita aggregáció meghatározói és leukocita ***kemotaktikus faktorokat*** is magukba foglalnak. A termelődő kemokinek szabályozzák a gyulladást, az angiogenezist, a hemopoezist és a fertőzésre adott választ. A gyulladást és az immunválaszt a kemokinek és citokinek között komplex kölcsönhatások szabályozzák, melyek szintjének változása befolyásolja a gyulladás, sebgyógyulás és az adhézió kialakulásának folyamatát. (Cheong 2001)

A sebgyógyulás korai szakaszában ***fibrinszálak*** is képződnek. Ezek ideiglenes összeköttetést biztosítanak a sérült felszínek között. A sebgyógyulás későbbi szakaszában dől az el, hogy a fibrinszálak proteázok segítségével degradálódnak

vagy stabilizálódnak. Stabilizálódása a kollagén depozícióval, sejtes elemek megjelenésével, érproliferációval, végül idegsejtek benövésével teljesedik ki.

A sejtek migrációját és proliferációját a korai sebgyógyulási fázisban a ***PDGF*** (vérlemezke eredetű növekedési faktor)***, TGF-α, EGF*** (epidermális növekedési faktor) ***és IGF*** (inzulinszerű növekedési faktor) befolyásolja. (Chegini 2002)

A ***Subtance P*** *(SP)* egy neuropeptid, mely a tachykinin családba tartozik. Több helyen megtalálható a szervezetben, többek között a peritoneális folyadékban. Szerepe a gyulladásos reakció mediálásában van. Az NK-1 (neurokinin) receptorhoz kötődve az intracelluláris adhéziós molekulák (ICAM-1=intercelluláris adhéziós molekula, VCAM-1=vaszkuláris sejt adhéziós molekula) és a TGF-β expressziójára hat. Így közvetve szerepe van az adhézió képződésben. Kísérletben vizsgálták az SP-t tartalmazó szenzoros neuronok jelenlétét a peritoneális adhézióban. Endopeptidáz knockout egerekben azt tapasztalták, hogy az intraperitoneális adhézió kifejlődése könnyebben megtörtént ezeknél az állatoknál, mint a vad típusú társaiknál (az endopeptidáz képes degradálni az SP-t). (Sturiale 1999)

Az SP-nek fontos szerepe van a gyulladásos, proliferatív és sebgyógyulási folyamatokban. Növeli a gyulladásos citokin mRNS expressziót és szekréciót, stimulálja az angiogenezist és a fibroblaszt proliferációt. Fő forrásai a neuronok, de a limfociták, monociták, makrofágok és eozinofilek is termelik. Jelen van a peritoneális folyadékban is. Az „érett" adhéziókban SP-t tartalmazó szenzoros neuronok találhatók. Legnagyobb szelektivitása az NK-1 receptor irányában van. Kötődése az NK-1 receptorhoz monociták kemotaxisát, lymphociták proliferációját és a monociták-makrofágok interleukin termelését, valamint a hízósejtek hisztamin kibocsátását indítja el. Sérülés, trauma esetén a helyi szenzoros neuronokból SP kerül kibocsátásra, mely hat az endothel, epithel és helyi immunsejtekre, növeli az adhéziós molekulák kibocsátását, így számos folyamatot generál. Kimutatták azt is, hogy a 3. posztoperatív órától szignifikánsan megemelkedik az SP és NK-1 receptor mRNS szintje, és az 5-7. napig emelkedett is marad. NK-1 receptor antagonistával gátolták a működését és megállapították, hogy az antagonista 45 %-ban megakadályozza a posztoperatív adhézió képződést, jelenlétében megemelkedett a tPA aktivitás. (Reed 2002, 2004)

2. a gyulladásos fázis

A peritoneum sérülését követően serosanguineális folyadék kiválasztás történik, melyet gyulladásos reakció követ. A vascularis permeabilitás növekedése fibrinben gazdag plazma exsudatióját eredményezi, amely a celluláris immun reakciókat gyorsító molekulákat is tartalmaz. A gyulladás korai fázisában ***polimorfonukleáris sejtek (PMN)*** jelennek meg. A PMN sejtek az extravasatio-t követően a sérülés/gyulladás helyére vándorolnak és fagocitózissal eltávolítják az opszonizált részecskéket.

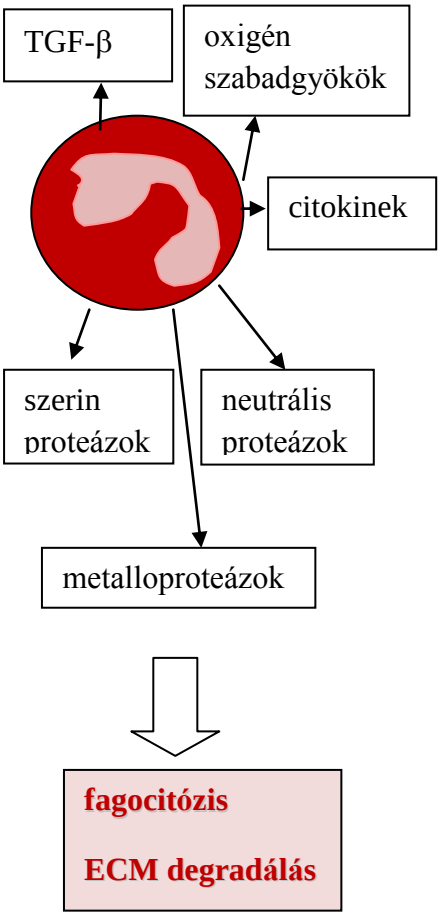

A neutrofil granulociták képesek az extracelluláris mátrix degradációjára a kibocsájtott szerin proteázok és metalloproteázok segítségével. (Sopata 1989, Vissers 1988) Más tanulmányok a neutrofilek által kibocsátott oxigén szabad gyökökkel és neutrális proteázokkal magyarázzák a mátrix bontó képességet. (Jonsson 1991) A neutrofil kitapadás megakadályozásával gátolt neutrofil aktiváció és migráció csökkenti a neutrofil-függő kollagén degradációt, így elősegíti az adhézió képződést. (ArRajab 1996) (1.9. ábra)

1.9. ábra. A polimorfonukleáris sejtek által kibocsátott néhány molekula és fő funkciói a sebgyógyulásban.

A ***midkine*** protein, mint növekedési faktor segíti a makrofágok és neutrofilek migrációját az omentumba, befolyásolja a sejt proliferációt, angiogenezist és fibrinolízist, antiapoptotikus hatással is rendelkezik, ezáltal befolyásolja az adheziogenesist (Inoh 2004).

A posztoperatív időszak első 3 napjában a monocitákból képződő ***makrofágok*** a neutrofil granulociták után megjelenő domináns sejtek, majd a mesothel sejtek egyre mélyebbre ágyazzák őket a hegszövetben. Kiemelt a szerepük infekció, illetve idegen testek esetén. Ekkor jelentős számban jelennek meg és a fagocitózison túl számos biológiailag aktív molekulát – pl. különböző citokineket – bocsátanak ki, melyek mennyisége a peritoneális folyadékban is meghatározható. (1.10. ábra) Számuk növekedése az adhézió kialakulását csökkenti. (Bírol et al 1999)

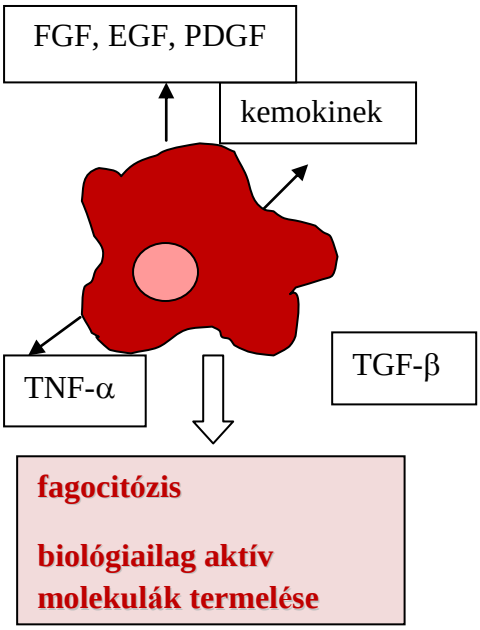

1.10. ábra. A makrofágok által termelt néhány citokin és a makrofágok szerepe a sebgyógyulásban.

Az immunsejtek közül a neutrofil granulocitákon és makrofágokon kívül fontos szerep jut a ***T-sejteknek*** is a fibrotikus szöveti rendellenességek patogenezisében. A T-sejtek az adhézió képződés kezdeti szakaszában jelennek meg a hasüregben és az adheziogenesis teljes ideje alatt az egyik domináns sejttípus marad. A Th1 CD4 αβ T-sejtek elősegítik a sebészeti beavatkozást és infekciót követő adhézió kialakulását. Ezek a sejtek egy proinflammatorikus citokin – az IL-17 – termelésével stimulálnak neutrofil specifikus kemokin kibocsátást, melyek elősegítik más gyulladásos sejtek homingját (1.11. ábra) és meghosszabbítják a fibrosis folyamatát, ezáltal fontos szerepet játszanak az adhesiogenesisben (Holsti 2004, Chung 2002).

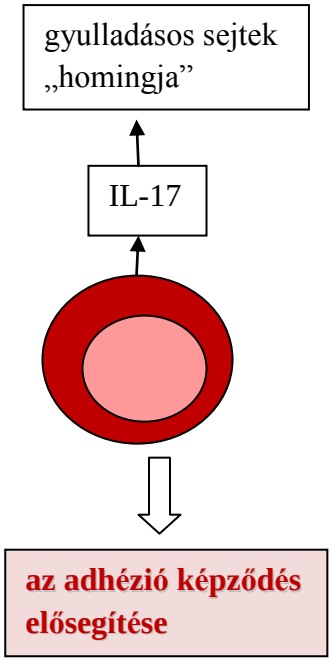

1.11. ábra. A T-sejtek fő funkciója a sebgyógyulásban.

3. Granuláció és remodelling

A sérült szöveteknél hamar megkezdődik a granulációs szövet képződése és a regenerálódás folyamata. Ebben legfontosabb szerepe a mesotheliális sejteknek és a fibroblasztoknak van. Az általuk termelt számos aktív molekula befolyásolja a fázis történéseit. Az ECM elemeinek újraképződése, regenerálódása során kialakuló fibrin mátrix degradálódása, illetve stabilizálódása, valamint az angiogenezis mind ebben a gyógyulási fázisban zajlik.

A regenerálódás, a granulációs szövet képződés és a szöveti fibrózis egyik kulcsfontosságú molekulája a ***TGF-β,*** melynek a sebgyógyulás minden fázisában szerepe van. (Border 1994) Aktiválásában az integrinek játszanak szerepet. A TGF-β szabályozza az integrinek, ECM, a fibrinolitikus rendszer, az MMP-k (mátrix metalloproteinázok) és a TIMP (szöveti metalloproteináz inhibitor) termelődését. Hatása a sejt típusától és a mikrokörnyezettől függ, így lehet a sejt növekedésre és proliferációjára nézve stimuláló és inhibitoros is. Felülvezérli saját expresszióját az adhéziós fibroblasztokban és a mesothel sejteknél. A TGF-β erős kemoattraktáns hatású a makrofágokra, a mononukleáris leukocitákra és a fibroblasztokra. Stimulálja a kollagén és fibronektin szintézist elősegítve az ECM képződést. (Ignotz 1986, Tietze 1998) Gátolja az epitheliális sejtek növekedését. Szerepe van a peritoneális fibrinolitikus kapacitás csökkentésében és megelőző szerepe lehet az adhézió korai felbomlásában. Hipoxiában megnő a mesotheliális sejtek TGF-β2 termelése és blokkolódik a TGF-β1. (Saed 2000). A gyulladásos folyamatok akut fázisában a peritoneális makrofágok, neutrofilek, fibroblastok és mesotheliális sejtek termelik (Offner 1996). Kontrollálja a növekedési faktorok és citokinek kibocsátását és stimulálja az angiogenesist is. (Freeman 2003) Az intraperitoneális folyadékban megnövekedett TGF-β szint az adhézió kialakulását segíti elő. (Chegini 1997) A TGF-β növeli a mesothel sejtek PAI-1 mRNS és csökkenti a tPA mRNS expresszióját, csökkentve ezzel a fibrinolitikus aktivitást.

Szerepét állatkísérletekkel bizonyították. A kísérleti állatoknak intraperitoneálisan rekombináns TGF-β-t adtak a sebészeti beavatkozást követő 5 napon. Azoknál az állatoknál, melyek kaptak TGF-β-t szignifikánsan több adhézió alakult ki a kontroll csoporthoz képest. (Williams 1992)

Az ***EGF*** (epidermális növekedési faktor) fontos mitogén faktora a mesothel sejteknek és fibroblasztoknak, amely megnöveli többek között a VEGF (vaszkuláris növekedési faktor) kibocsátását. A ***VEGF***-t a mesothel sejtek expresszálják és hiánya csökkent vascularizációt okoz.

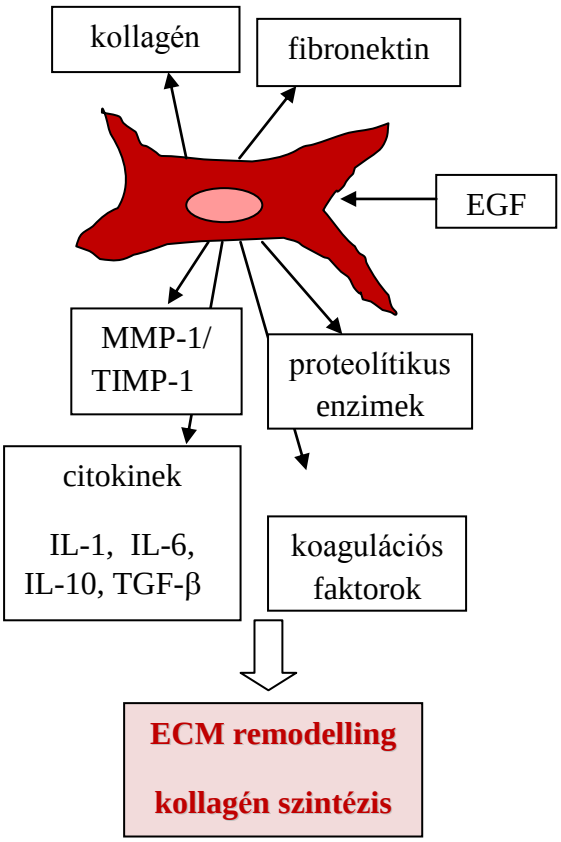

1.12. ábra. Az aktivált fibroblasztok által termelt néhány fontos molekula a sebgyógyulásban.

A hipoxia olyan folyamatokat indukálhat, melynek hatására a ***fibroblasztok*** új fenotípussá alakulhatnak. Az adhéziós fibroblastok egy specifikus típust jelentenek, melyeknél emelkedett a proliferációs és migrációs képesség (Rout 2005). A TGF-β-knak köszönhetően léteznek ezek a magasabb proliferációs stádiumban levő sejtek, összehasonlítva a peritoneális fibroblastokkal (Saed 1999, 2001, 2002, 2004). Ezeknek a sejteknek kisebb a fibrinolitikus aktivitásuk és számos citokint, koagulátoros faktort és fontos proteolitikus enzimet termelve szerepük van az ECM remodellálásában, mely a gyógyulási folyamat fontos lépése. Felelősek a kollagén szintézisért és a ECM újra szervezéséért (Falanga 1993).

A fibroblasztoknak a sebgyógyulásban betöltött feladatán túl kulcs fontosságú szerepük van az adhézió képződés folyamatában is. Amerikai munkacsoport összehasonlította a normál peritoneumban és az adhéziós szövetben előforduló fibroblasztokat. Az adhéziós fenotípusnál számos molekuláris markert azonosítottak, melyek kapcsolatban vannak az extracelluláris mátrix regenerációjával, a remodelling folyamatával, illetve az adhézió stabilizálódásával.

A legfontosabbak ezek közül: a fibronektin, az I. típusú kollagén, VEGF, TGF-β, aktin, ciklooxigenáz-2, tPA, PAI-1, MMP-1, TIMP-1. (Fletcher 2008) (1.12. ábra)

A ***kötőszöveti növekedési faktor*** (CTGF) stimulálja a fibroblast proliferációt és az extracelluláris mátrix depozíciót. A fibroblastok termelik és koncentrációja jelentősen emelkedik adhéziós szövetekben. (Thaler 2002).

A mesothel sejtek és a parietalis peritoneum serosa szövete, valamint néhány hasüregi szerv olyan integrineket termel, melyek a sérülést követően részt vesznek az angiogenezisben, a mesothel sejt migrációban, a re-epithelizációban és/vagy az adhézió képződésben azáltal, hogy megváltoztatják a fibroblaszt migrációt.

Az angiogenezis fontos lépése a peritoneális gyógyulásnak. A folyamat szigorúan szabályozott, mely magába foglalja a vascularis alapmembrán és interstitialis mátrix degradációját, az endothel sejtek migrációját és proliferációját és a tubulogenezis folyamatát. A kezdeti fázisban az endotheliális sejtek migrációja és proliferációja a fibronektin gazdag ECM-ben történik. A folyamat fontos résztvevői az ***integrinek***, melyek az ECM-sejt és sejt-sejt kapcsolatok meghatározói, valamint elősegítik a sejt migrációt, differenciálódást és egyéb sejtes aktivitás elkezdődését.

A ***citokinek és növekedési faktorok*** (IL-1 = interleukin-1, IL-8, TNF-α = tumor nekrózis faktor, GM-CSF = granulocita/monocita kolónia stimuláló faktor, VEGF, FGF = fibroblaszt növekedési faktor, EGF, TGF-α, TGF-β, PDGF, IGF-1) meghatározói az érképződésnek. Egyrészt szabályozzák az angiogenezisben szerepet játszó molekulák szintjét, másrészt modulálják az endothel sejtek proliferációját és migrációját. Az angiogenezis szupresszorai a TGF-β, TNF-α, IFN (interferon) és egyéb molekulák (pl. hialuronsav, PF-4=vérlemezke faktor-4). A szteroidok is képesek szabályozni a vaszkuláris aktivitást, így befolyásolják a szöveti gyógyulást és az adhézió képződést.

A hízósejtek és endothel sejtek peritoneális sérülés hatására ***VEGF*** molekulákat bocsátanak ki, ezzel elősegítve a posztoperatívan képződött adhéziós szövet beereződését. (Cahill 2006)

Mivel a VEGF-nek fontos szerepe van a koagulációban, a fibrinolitikus rendszer és az angiogenezis szabályozásában, ezért a peritoneális adhézió képződés egyik kulcs fontosságú molekulája.

A hipoxia a VEGF és a TGF-β expresszióját segíti elő, amely szöveti fibrózist okoz.

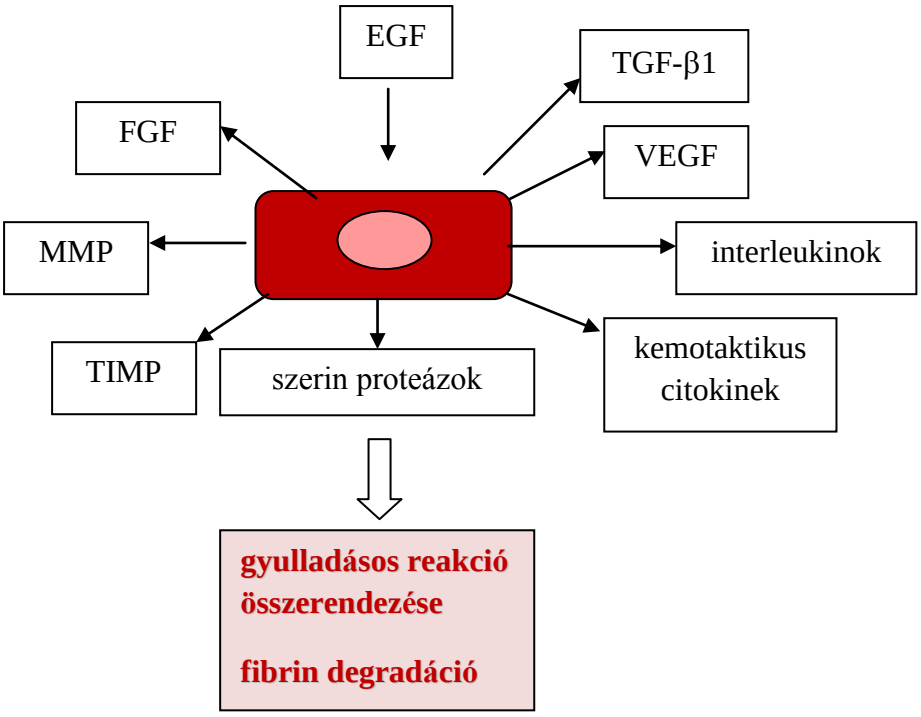

1.13. ábra. A mesothel sejtek által termelt néhány molekula és fő funkciójuk a sebgyógyulásban.

Kiemelten fontosak a ***peritoneális mesothel sejtek*** által termelt celluláris mediátorok, melyek a gyulladásos reakció összerendezéséért felelősek, valamint a fibrin további sorsának a meghatározásában van kiemelt szerepük. (1.13. ábra) A normál sebgyógyulást ezek a sejtek fejezik be azáltal, hogy beborítják a sérült felszínt.

A ***MMP*** molekulák cink függő endopeptidázok. Képesek az ECM minden komponensét degradálni, ezzel szabályozva a szöveti remodelling folyamatokat. Működését citokinek, növekedési faktorok, hormonok és sejt-sejt interakciók szabályozzák. A ***TIMP*** megakadályozza az MMP-k működését, befolyásolják az angiogenezist és egyéb sejtek aktivitását.

Mesothel sejtek, valamint a bevándorló PMN sejtek termelnek MMP és TIMP molekulákat is. TGF-β1 gátolja az MMP-k expresszióját és növeli a TIMP-ekét, elősegítve ezzel a szöveti fibrózist.
A MMP-k 17 fajtája 5 csoportba sorolható a seb gyógyulásban betöltött szerepük, valamint az ECM különbőző komponenseinek degradáló képessége alapján (kollagenázok, gelatinázok, stromelizinek, membrán-típusú metalloproteinázok és egyéb MMP-k) (Yager 1997). A nem megfelelő MMP és TIMP expresszió nőgyógyászati problémákat okozhat és adhézió képződéshez vezethet (Chegini 1998). Sebészi beavatkozást követően megváltozik a MMP/TIMP arány a peritoneális folyadékban, amely meghatározza a sebgyógyulás kimenetelét is. (Sharpe-Timms 1998)

A mesothel sejtek ***celluláris adhéziós molekulák***at expresszálnak (CAM), melyek szintén fontos szerepet töltenek be az adhézió kialakulásában. Két legfontosabb adhéziós molekulája az *intercelluláris adhéziós molekula-1* és a *vascularis adhéziós molekula-1*. (Liberek 1996) Az adhéziós receptorok családjába tartozó *integrinek*nek szintén fontos szerepük van az adhézió képződésben azáltal, hogy aktiválják a fibrin depoziciót, felgyorsítják a gyulladásos folyamatokat és elősegítik a mesothel sejtek hozzákapcsolódását a fibrinhez és ECM-hez, valamint az MMP genetikai expressziójára is hatnak.

A citokinek a sebgyógyulási folyamat minden lépésében jelen vannak, fontos szabályozó szerepet töltenek be.
IL-1 egy proinflammatorikus citokin, a sebgyógyulás korai fázisában jelenik meg. Mesothel sejtek és fibroblasztok termelik. Gátlása csökkenti a sebészeti beavakozást követő adhézió kialakulását.
Az IL-1-nek nemcsak a gyulladás elősegítésében van szerepe, hanem a helyi fibrinolítikus kapacitás csökkentéséhez is hozzájárul. Megnövekedett IL-1β szintet mértek a peritoneális folyadékban a posztoperatív időszakban. (Tsukada 1993) Az IL-1β stimulálja a humán mesothel sejtek PAI-1 kibocsátását in vitro kísérletekben (Whawell 1995), így szerepe van a lokális fibrin degradáció gátlásában.
TGF-β kemoattraktáns molekulája a makrofágoknak és fibroblasztoknak.

Az ***IL-10*** szintje rögtön sérülést követően megemelkedik, majd csökken, később újra megemelkedik. A sebgyógyulás minden fázisában van feladata. Immunsejtek, mesothel sejtek és fibroblasztok termelik – csökkenti az adhézió kialakulását.
IL-13, IL-15 expresszálódik adhézióban.
A mesothel sejtek ***kemotaktikus citokinek***et is szekretálnak (pl. IL-8, monocita kemotaktikus protein-1), melyeknek elsősorban a gyulladásos folyamatokban van szerepük.
Adhézió jelenlétében megváltozik a peritoneális folyadék citokin összetétele is. Akut gyulladásban nő az ***IL-1, IL-6, IL-8*** *és* ***TNF-α*** szint, megkezdődik a makrofágok beáramlása. A gyulladásos citokinek kapcsolatban vannak a fibrinolitikus rendszerrel. A plasmin képes ezeket a citokineket mobilizálni. (Ivarsson 1998) A TNF-α és IL-1β képes a tPA down-regulációjára, ezáltal szabályozzák a gyulladásos folyamatot és az adhézió képződést. Az IL-1β és a TNF-α mint pro-inflammatorikus citokinek szabályozzák a mesotheliális sejtek válasz reakcióját a gyulladásos folyamatokra, ezáltal fontos szerepet töltenek be a peritoneális sebgyógyulás korai fázisában és az adhézió képzésben (Stadlmann 2006). Ezeket a peritoneális folyadékban jelenlevő aktív makrofágok termelik. Mindkét pro-inflammatorikus citokin képes az IL-6 működését serkenteni, melyet szintén az aktivált makrofágok produkálnak. Az IL-6 a szisztémás akut fázis reakciókat irányítja. Mindhárom citokin kapcsolatban van a fibrinolitikus rendszerrel és felelősek az ECM remodellálásáért. (Cheong 2002)
Kutatók humán lavage vizsgálattal kimutatták, hogy az adhézió eltávolítást követően a korai időszakban (48 h) az adhézió újra képződése szoros kapcsolatban van az IL-1 szint megemelkedésével a 48. órában. Szignifikáns az IL-6 koncentráció különbség a 24. posztoperatív órában azon betegeknél, ahol az adhézió újraképződött. A TNF-α koncentráció változása nem mutatott szignifikáns eltérést az adhéziós és az adhézió nélküli betegeknél. (Cheong 2002) TGF-β1, TNF-α és IL-1β növelik a PAI-1-et és csökkentik a tPA szintjét, így fontos szerepet töltenek be az adhézió kialakulásában. (Tietze 1998)

A TNF-α, IL-1β és IL-6 szintje szoros korrelációban van a műtét hosszával is. A TNF-α és az IL-1β szintje korrelál a peritoneális baktérium szinttel. Az IL-1β szignifikánsan korrelál a műtét közbeni vérvesztéssel. (Tsukada 1993)

Az ECM elemei is meghatározóak a gyógyulás és adhézió képződés során.
A **fibronektin**nek fontos szerepe van, mivel felületként szolgál a sejt migrációhoz és a kollagén depozícióhoz, később szabályozza a reepitelizációt és a seb kontrakciót. A proteolízissel fragmentált fibronektin és kollagén vonzza a gyulladásos sejteket, később a fibroblasztokat. A fibronektin fragmentumok MMP-k, PA expresszióját növeli, elősegíti bizonyos citokinek és növekedési faktorok kibocsátását.
Az ***I. és III. típusú kollagén*** és a fibronektin a peritoneumban lokalizálódik, expressziójuk a mesothel sejtekben és az adhéziós fibroblasztokban detektálható. TGF-β növeli az expressziójukat a humán adhéziós fibroblasztokban.

1.4.4. A plazmin, plazminogén aktivátor inhibitor-1 és a vitronektin szerepe

A rendszerben résztvevő számos molekula közül a plazminogén-plazmin rendszer, a működéséhez szükséges tPA és uPA molekulák, valamint a PAI-1 inhibitoros molekula és a működését segítő vitronektin kiemelten fontos szerepet játszanak az adhézió képződésben, ez képezi a kutatómunkánk alapját, ezért külön fejezetben foglalkozunk velük.
A folyamat központja, amely az adhézió stabilizálódását, illetve feloldását meghatározza a plazminogén → plazmin átalakulás, illetve ennek gátlása a plazminogén aktivátor inhibitor molekula által. Patofiziológiai események befolyásolják a plazmin rendszer működését: többek között a trombózis, a hemorrhagiás zavar, a kötőszöveti rendellenességek, az adhézió képződés, a tumor növekedése és a metasztázis is, amelyek a folyamatot patológiás irányba tolják el.
A plazminogén → ***plazmin*** átalakulást a ***szöveti plazminogén aktivátor (tPA)*** és az ***urokináz-jellegű plazminogén aktivátor (uPA)*** segíti elő. A plazminogén nagy mennyiségben van jelen és már kevesebb plazminogén aktivátor is jelentős számú plazmint képes produkálni. A plazmin egy széles spektrumú szerin proteináz, amely az

ECM-ben közvetlenül különböző molekulák degradálására képes. Makrofágok és mesothelialis sejtek választják ki. A plazmin a véralvadék fibrin hálójának feloldásában játszik szerepet, ezért nagyon fontos a vaszkuláris rendszer normál működéséhez. A pro-mátrix metalloproteinek aktív mátrix metalloproteinekké alakításával az ECM közvetett degradációért is felelős. A sebészeti beavatkozásokat, sérüléseket követő összenövések stabilizálódását gátolja.

Ha a fibrin nem tűnik el teljesen a plazminogén-plazmin kaszkád reakciói során adhézió alakulhat ki a proteoglikán és fibronektin hálózatba megjelenő fibroblasztok és a kollagén depozíció miatt, valamint a kapillárisok megjelenésével (Molinas 2003).

Számos sejttípus termel tPA-t, pl. az endothel és mesothel sejtek, valamint a makrofágok. Az uPA-t is hasonló sejtek szekretálják, de sokkal kisebb az affinitása a fibrinhez, ami szigifikánsan kisebb aktivitást eredményez. Az uPA-nak a szöveti remodelling folyamatában van jelentős szerepe.

A tPA fibrin affinitása specifikus. A peritoneum sérülését követően 95%-ban tPA képződik. tPA és uPA knockout egereken végzett sebészi beavatkozások, illetve akut vagy krónikus gyulladásos folyamatok előidézésével az adhézió képződésre való hajlamot vizsgálták. A szerzők azt találták, hogy a tPA knock-out állatok sokkal fogékonyabbak voltak adhézió képződésre, mint az uPA knock-out, illetve a vad típusú állatok. (Sulaiman 2002) Az uPA mediált plazmin képződés a pericelluláris proteolízissel (pl. remodelling folyamatában) van kapcsolatban.

Számos proteáz inhibitor gátolja a plazmin működését. Ilyenek az α2-antiplazmin, α1-antitripszin és az α2-makroglobulin, míg a tPA és uPA működését , vagyis a plazmin képződést, a ***plazminogen aktivátor inhibitorok*** (PAI) akadályozzák. Gyulladt peritoneumban csökken a plazminogén aktivátor működése, mert megemelkedik a PAI-1 szintje. (Vipond 1994, Holmdahl 1997) A PAI-1 molekula a **szer**in **p**roteáz **in**hibitor (szerpin) család tagja. PAI aktivitás a normál humán peritoneális sejtekben is megfigyelhető. (Holmdahl 1997)

A PAI molekulák glikoproteinek, melyeknek három típusa ismert: a PAI-1, a PAI-2 és a PAI-3. Az endotheliális-típusú PAI-1 a plazmában domináns inhibitor. Gátló hatását azáltal juttatja érvényre, hogy hozzákapcsolódik a tPA és uPA molekulákhoz, így akadályozva azok működését. Számos sejttípus termeli, pl. endothel és mesothel sejtek, makrofágok és fibroblasztok. Megtalálható a thrombociták α-granulumaiban is. (Lee 1993) A vérben két fő előfordulási helye a plazma és a trombociták. A plazmában normál állapotban viszonylag alacsony (0-60 ng/ml) a szintje, míg a trombocitákban 200-300 ng/ml mennyiségben fordul elő, de ennek csak kb. 10 %-a aktív. Szerepe a véralvadék stabilizálásában van. (Van De Craen 2012) A placenta-típusú PAI-2 és a PAI-3 (Protein-C inhibitor) az adhézió képződésben kevésbé játszik szerepet. (Declerck 1988) A PAI-2-t endothel és mesothel sejtek, monociták és fibroblasztok termelik. Feltehetően inkább a szöveti regenerálódásban játszik szerepet.

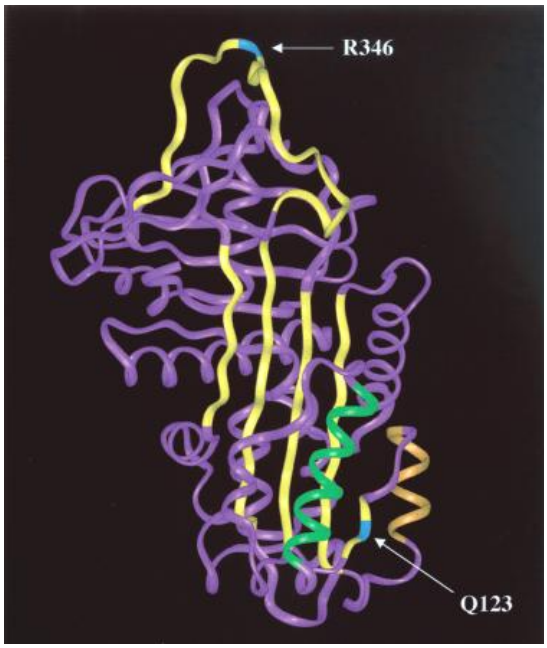

1.14. ábra. A PAI-1 molekula felépítése. A központi β-redő és az aktív központi hurok (RCL) sárga színű, a zöld és narancssárga területek α-hélix struktúrákat jelölnek. A kékkel jelölt (R346) szakasz, a vitronektinnel való kötődés helyét mutatja. (Schroeck 2002) Vizsgálatok szerint az α-hélix területeknek is lehet szerepe a vitronektin kötődésben.

A PAI-1 gyorsan inaktiválja a plazminogén aktivátort 1:1 arányú kovalens kötéssel stabilizált komplexet képezve vele úgy, hogy a PAI-1 felszínén elhelyezkedő reaktív központi hurkot (reactive center loop - RCL) adott helyen egy proteáz hasítja. Ekkor egy köztes komplex képződik. Az RCL N-terminális vége bekerül a β-lemezek közé és a keletkező komplexben a szerin proteáz (uPA, tPA) aktív helyének struktúrája rendezetlenné válik, így enzimatikus aktivitása gátlódik. (1.14. ábra) A reaktív hurok a

plazminogén aktivátorok pszeudo-szubsztrátja. Aktív állapotban a reaktív központ a felszínen található, latens konformációban nem elérhető. (Schneider 2008)

Traumatizált peritoneum esetén a PAI-1 szint megemelkedik, a tPA szint csökken. A peritoneális folyadékban a PAI-1 szint szintén megemelkedik. (1.2. táblázat) Expresszióját növekedési faktorok, gyulladásos citokinek, hormonok és endotoxinok határozzák meg.

	Mesothel sejtek	**Submesothelialis réteg**
Normál peritoneum	tPA, uPA, PAI-1	uPA, PAI-1
Gyulladt peritoneum	tPA↓, uPA, PAI-1	uPA, PAI-1↑

1.2. táblázat. A PA-PAI proteinek peritoneumban való megjelenése és szintjének változása. (Ayper 2002)

Két fő faktor akadályozza a fibrinolízist: a lokális tPA aktivitás csökkenése és a lokális és szisztémás PAI-1 szint növekedése. A tPA szint csökkenése a sérült peritoneum tPA kibocsátás csökkenésének köszönhető, valamint a maradék tPA működését az aktiválódó PAI-1 akadályozza. Sérülés hatására a mesotheliumban lecsökken a tPA forrás. Az adhéziós szövetben is a PAI-1 „overexpressziója" figyelhető meg. Súlyosabb adhézió esetén több a tPA-PAI-1 komplex és magasabb a PAI-1 szint a peritoneális szövetben, mint a kevésbé súlyos esetekben. A peritoneális folyadékban műtét alatt megemelkedik a tPA szintje, értéke magasabb, mint a vér tPA értéke. Az uPA és PAI-1 koncentrációkban nincs különbség a két folyadékban. A tPA-t a mesotheliális sejtek termelik és intracellulárisan tárolják, megfelelő inger hatására (pl. sebészi beavatkozás) pedig kibocsátják a hasüregbe. (Ivarsson 2001)

A PAI-1-nek jellegzetessége a metastabilitás. A fél életideje a körülményektől függően 1-2 óra, utána látens formává konvertálódik, ami már nem gátolja a szerin proteázok működését. (Látens formában a β-lemezek bizonyos szálai becsúsznak a két α-hélix által közrefogott résbe.) Az átalakulást az ECM és plazma komponensei szabályozzák.

A PAI-1 aktív formában tartását a vitronektin kötődése is segíti, így a fibrinolízis gátló hatását hosszabb időn keresztül képes kifejteni.

A ***vitronektin*** egy plazma és mátrix glikoprotein, amely a vérben és az ECM-ben is jelen van. Az ECM-ben különböző molekulákkal kapcsolódva diszulfid híddal kapcsolt multimerként található meg. A vérben a két-láncú vitronektin van jelen, ami a vitronektin hasítása után alakul ki. Ekkor a két fragmentum diszulfid híddal kapcsolódik össze. Ez utóbbi folyamat részletei még nem ismertek. A vitronektin jelentősebb mennyiségben megtalálható még a vérlemezkék α-granulumaiban is. Emberi plazmában 200-400 μg/ml mennyiségben van jelen, a teljes plazma protein 0,2-0,5%-át alkotja. Rágcsálókban vitronektin mRNS–t találtak az agyban, szívben, izomban, tüdőben, thymusban és herében. A vitronektin, mint keringési protein, számos más plazma komponenssel is kapcsolatba lép. Ilyenek a koagulációt és fibrinolízist szabályzó, a sejt lízist, sejt kötődést és migrációt befolyásoló plazma alkotók. (Schar 2008)

A plazma vitronektint a máj termeli, a szöveti vitronektin eredete még nem teljesen tisztázott. (Ekmekci 2006) Lehet, hogy a plazma vitronektinből származnak, melyek az endotheliumon transzcitózissal jutnak ki az érpályáról. A másik feltételezés szerint a szövetben helyben termelődik. A gyulladt, sérült, nekrotikus, tumoros szövetek területén, atherosclerotikus plakkokban, sérült bőrben, Alzheimer plakkokban, miokardiális infarktusban magas a vitronektin szint. A második hipotézist támasztja alá, hogy sok szövetben a vitronektin mRNS szintje magas, bár nem annyira, mint a májszöveté. (Stepanek 2011, Li 2012)

Szerepe van a koagulációban, fibrinolízisben, pericelluláris proteolízisben, a komplement függő immunválaszban, a sejt invázióban és proliferációban, valamint a szöveti remodelling folyamatban és a sejtkapcsolódásban. Az ischemia vitronektin multimerizációt indukál az ischemiás szövetben és ez érpermeabilitás növekedést okoz, így vitronektin szükséges az ischemia-indukált hiperpermeabilitáshoz. (Li 2012)

A PAI-1 nagy része a plazmában a vitronektinnel képzett nagy molekulasúlyú komplex formájában van jelen. A PAI-1-hez csak akkor képes kötődni, ha az aktív formában van és nem képez komplexet a proteázokkal. A PAI-1 a vitronektin SMB (somatomedin B) domain N-terminálisának ~50 aminósav szakaszához kapcsolódik. (1.15. ábra) Kutatók azt is bebizonyították, hogy nem ez az egyetlen kötődési helye a két molekulának. A vitronektin deléciós mutáns változata, melynél hiányzott az SMB szakasz, megtartotta PAI-1 kötő aktivitását, bár az affinitása lecsökkent. Vizsgálatokkal kimutatták, hogy ez a szakasz a D és E hélix disztális végén található, elkülönülve az SMB domain-től. Ez a kötőhely egy gyengébb interakciót eredményez. Ez a másodlagos kötőhely abban is különbözik az SMB domainhez kapcsolódó kötéstől, hogy az aktív és latens PAI-1 hasonló affinitással kötődik hozzá. A legfontosabb megállapítás az, hogy a másodlagos kötőhellyel kötött PAI-1 nem stabilizálódik aktív formában, könnyen konvertálódik latens molekulává, így a másodlagos kötőhelynek nincs szerepe az aktív PAI-1 stabilizálásában. (Schroeck 2002)

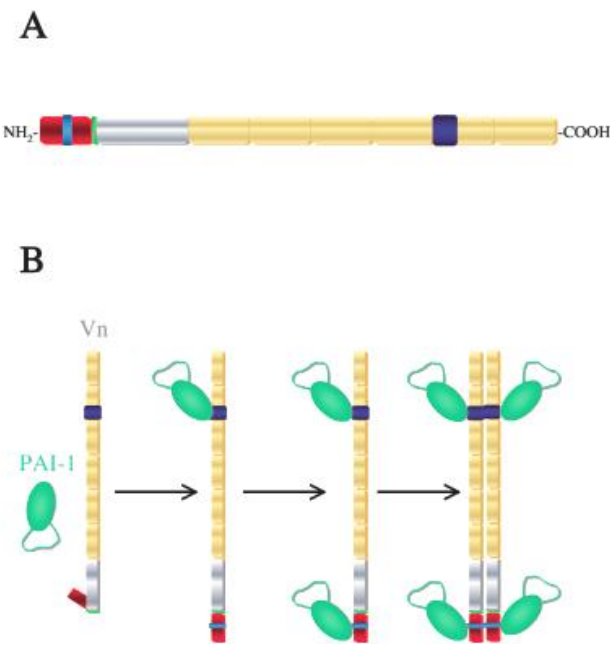

1.15. ábra. A vitronektin és a PAI-1 interakciója.
(A) A vitronektin molekula felépítése. A piros régió a somatomedin B (SMB) domaint jelöli. A PAI-1 kis affinitással a ciánkék, nagy affinitással a kék területhez kapcsolódik. (A zöld RGD régióhoz kapcsolódhatnak az egyéb molekulák is.)
(B) A vitronektin és a PAI-1 komplex. A PAI-1 az alacsony affinitású kötőhelyen elhelyezkedő C-terminálison keresztül kapcsolódik a vitronektinhez. Ez az SMB domain-en konformációs változást okoz, ezzel lehetővé válik a nagy affinitású kötőhelyen újabb PAI-1 kapcsolódása. Egy ilyen komplex lehetővé teszi egy másik komplexszel az összekapcsolódást, oligomerizálódást. (Schroeck 2002)

A vitronektin monomer és multimer formában is képes a PAI-1-et megkötni, de a multimernek 10-szer nagyobb az affinitása a PAI-1-hez.

A PAI-1 – vitronektin interakció szabályozza a sejt adhéziót, inváziót és hatása van a metasztázis kialakulására is. Koncentrációtól függően hat az angiogenezis során a sejtek migrációjára. Fiziológiás koncentrációban proangiogén, viszont emelkedett szint esetén gátolja az angiogenezist. A vitronektin hiányos állatokban csökken a plazma PAI-1 szintje endotoxin hozzáadást követően, ami a PAI-1 stabilizálásában betöltött szerepét bizonyítja. (Eitzman 2000)

A vitronektin kötődése a PAI-1 molekulához segíti a PAI-1 aktív állapotban tartását (Declerck 1998), ezáltal a következő folyamatokat indukálja és kontrollálja:

* A vitronektin - PAI-1 *hat a sejt adhézióra és a motilitásra* is. (Zhou 2003) A PAI-1 regulálja a migrációt az ECM-ben azáltal, hogy blokkolja bizonyos integrinek és a vitronektin integrin kötőhelye közti kapcsolatot, mivel nem hagy elegendő helyet az integrin bekötődésére. Szabályozza az ECM proteolízist, gátolja a növekedési faktor kibocsátását, amely a sejt migrációt stimulálná. (Czekay 2011)

* Az aktív PAI-1 *kontrollálja az angiogenezist és szerepe van a hemosztázisban.* A PAI-1 hiánya teljesen megszűneteti az angiogenetikus folyamatokat. (Schroeck 2002) A PAI-1 – vitronektin komplex megakadályozza a PAI-1 – vitronektin – thrombin és a PAI-1 – trombin komplex képződését.

* A magas PAI-1 szint *elősegíti a mélyvénás thrombózist* és fontos *rizikóforrás a myocardialis infarktus kialakulásában*. (Lee 1993) A PAI-1 fontos inhibitora a thrombocita gazdag vérrög feloldódásának. A vitronektinnek fontos szerepe van a PAI-1 és más adhéziós molekulákkal összekapcsolódva a thrombus képzésben és stabilizálásban. Vitronektin deficites egerekben a plazma PAI-1 szintje lecsökken, ami a fibrinolízis megnövekedéséhez vezet. (Eitzman 2000) A plazma PAI-1 aktivitása kockázati faktor a megismétlődő myocardialis infarktusban. (Van De Craen 2012)

* A PAI-1 expresszió megemelkedése az *atherosclerotikus erek falában elősegíti a trombus képződést*. Egerekben a PAI-1 gén zavara a trombózissal szembeni rezisztenciát eredményezte. (Carmeliet 1993)

* Jelentős PAI-1 szint emelkedés mérhető *fibrózisban*, pl. májfibrózis, tüdőfibrózis esetén. Ez gátolja a plazmin képződését, így a mátrix molekulák pl. fibrin, fibronektin eltávolítását, valamint elősegíti a kollagén depozíciót azáltal, hogy stimulálja a leukocita migrációt és a kollagént termelő sejteket a sérült szövetben. A megemelkedett PAI-1 szint a mátrix metalloproteázok aktiválódását is akadályozza, melyek többek között a kollagén lebontásért felelősek. (Courey 2011) Azt tapasztalták, hogy a PAI-1 gén delációja megvéd a fibrózis ellen, de nem a sejt migrációra gyakorolt hatása miatt, hanem mert hiányában megemelkedhet a plazmin képződés. (Loskutoff 2000)

* A megemelkedett PAI-1 szint *elősegíti a tumor növekedését és szóródását* azáltal, hogy regulálja a sejt adhéziót és migrációt. Fiziológiás szinten felüli mennyisége gátolja a tumor vascularizációját, míg fiziológiás koncentrációban elősegíti a tumor inváziót és angiogenezist. Tüdő- és emlőrák esetén a uPA és PAI-1 szint is „overexpresszálódik", megtalálhatók a tumoros sejtekben és a fibroblasztokban is. A PAI-1 expressziója direkt korrelációt mutat a tumor méretével, a metasztázis meglétével és a tumor stádiumával. (Robert 1999) Mivel szerepe van a tumor növekedésben és szóródásban, kutatások indultak a PAI-1 molekulára specifikus aptamerre, amely ígéretes antimetasztatikus potenciált mutat. (Blake 2009)

* *Obesitasban* megemelkedik a plazma PAI-1 szintje.

* A PAI-1-nek hatása van az *apoptózis*ra. In vitro és in vivo megfigyelések alátámasztották, hogy segíti a sejtek túlélését. Az apoptózis gátlása három oldalról hat: a plazmint gátolja, amely apoptózist indukál; a vitronektin által mediált sejt adhéziót gátolja; valamint akadályozza a caspase 3 működését is. (Schneider 2008)

A műtéti beavatkozást követően kialakuló ideiglenes fibrin mátrix, mely a két peritoneális felszínt köti össze, kb. 48 órán belül normál körülmények között fibrinolízissel felbomlik. Ezt a folyamatot a plazminogén→plazmin átalakulás segíti, melyet a szöveti plazminogén aktivátor (tPA) támogat. A plazmin a fibrint fibrin degradációs termékké alakítja, megszűntetve ezzel az ideiglenes mátrixot. A tPA működését a plazminogén aktivátor inhibitor-1 akadályozza meg (PAI-1) azzal, hogy a tPA-val és uPA-val visszafordíthatatlan inhibitoros komplexet alkot. A tPA és PAI-1

egyensúlya eredményezi a normál adhéziólízis folyamatát. Ha valamilyen oknál fogva (pl. sebészi trauma, gyulladás) az egyensúly megbomlik, az aktiválódó PAI-1 képes a fibrin degradáció folyamatát megállítani azzal, hogy közvetve akadályozza a plazminogén→plazmin átalakulást. Ezzel az abnormális fibrinolízissel és egy abnormális extracelluláris mátrix kialakulásával az adhézió stabilizálódik a hasüregben. Természetesen a folyamatot számos kemokin, citokin és növekedési faktor befolyásolja gátló, illetve serkentő hatása révén. Ahhoz, hogy a PAI-1 kifejtse inhibitor szerepét megfelelő ideig aktív konformációs formában kell maradnia. (Harris 1995) Mivel önmagában könnyen visszaalakul latens formává stabilizáló molekulaként a vitronektinnel kapcsolódhat. (Chegini 2002, Zhou 2003) Így a PAI-1 megfelelő ideig ki tudja fejteni gátló hatását, megakadályozva az adéziólízis természetes folyamatát. A vitronektin tehát közvetve kulcsfontosságú szerepet játszik az adhézió kialakulásában.

In vivo kísérletekben kimutatták, hogy a vitronectin deficites egerekben csökkent a plazma PAI-1 szintje, ami a két molekula közötti szoros kapcsolatot mutatja: **vitronektin deficit → PAI-1 plazma szint csökkenés → megnövekedett fibrinolízis.**

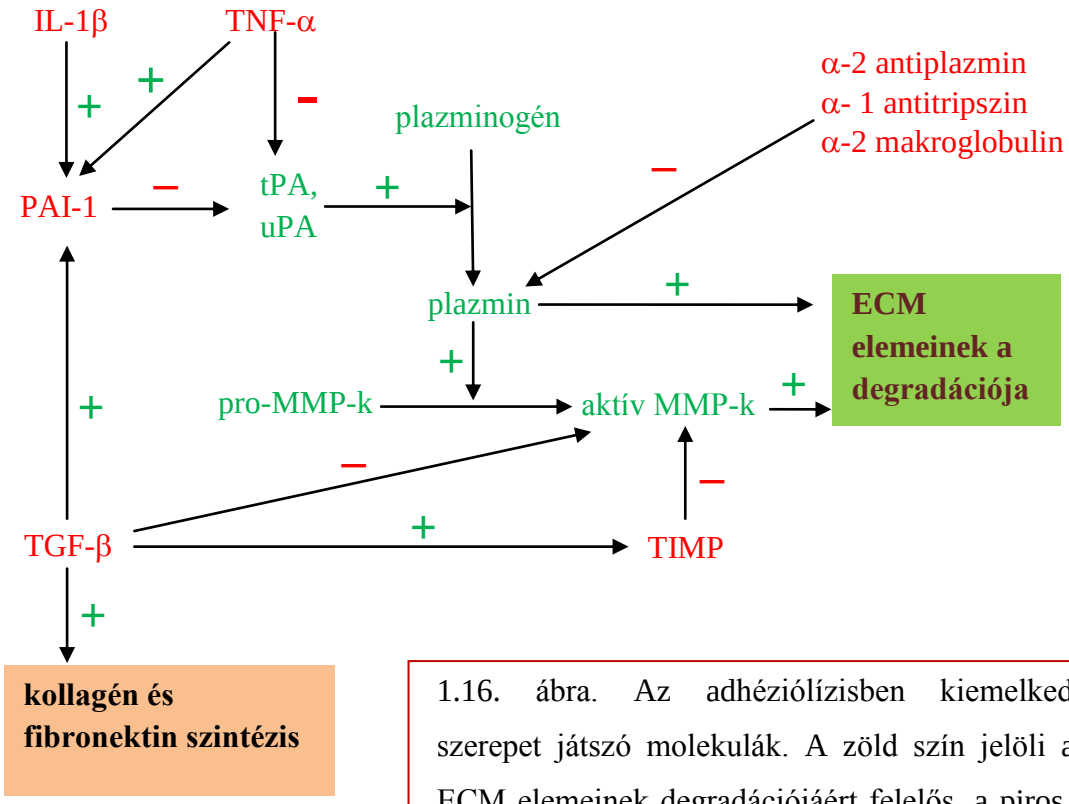

1.16. ábra. Az adhéziólízisben kiemelkedő szerepet játszó molekulák. A zöld szín jelöli az ECM elemeinek degradációjáért felelős, a piros a gátló molekulákat.

Az adhézió képződésre tehát nagyon sok molekula hatást gyakorol, serkentve vagy gátolva a fibrinolízis folyamatát. Az 1.16. ábra a legfontosabb molekulákat és azok egymásra hatását foglalja össze.

1.5. AZ ADHÉZIÓ OSZTÁLYOZÁSÁNAK LEHETŐSÉGEI

Az adhéziók értékelésére számos módszer alakult ki. Ebben a fejezetben a leggyakrabban használt módszerek bemutatására kerül sor.

Makroszkópos pontozási módok

1.) Hány adhézió fordult elő a hasüregben?

A legegyszerűbb meghatározási mód, de önmagában nem eléggé informatív.

Ahhoz, hogy az adhézió kiterjedéséről, típusáról, „érettségéről" tájékozódjunk a következő osztályozási rendszerek alkalmazhatók:

2.) Zühlke (Zühlke 1990) rendszere:

I.: Hártyaszerű és könnyen szétválasztható tompa preparálással.

II.: Tompa, helyenként éles preparálással szétválasztható, kezdődő vascularizáció.

III. Csak éles preparálással választható szét, látható vascularizáció.

IV.: Csak éles preparálással szétválasztható, a szervek erősen összetapadnak, a szétválasztáskor a szervsérülés szinte elkerülhetetlen.

3.) Típusa (Molinas 2000)

I.: hártyaszerű erezettség nélküli

II.: sűrű, erezettség nélküli

III.: sűrű, kapillárisokkal átszőtt

IV.: sűrű, nagyobb erekkel rendelkező

4.) A kiterjedése cm^2-ben megadva

5.) A lokalizációja – meghatározható, hogy mely szerveket érinti, részt vesz-e a cseplesz az adhézió kialakításában és a beavatkozáshoz képest helyi vagy távoli adhézió alakult-e ki?

Hisztológiai osztályozás (Zühlke 1990)

Szövettani értékeléssel az adhézió „érettsége” határozható meg pontosan.

I. Laza kötőszövet, sejt gazdag, régi és új fibrin, finom reticulin szálak
II. Kötőszövet sejtekkel és kapillárisokkal átszőtt, kevés kollagén rost
III. Kötőszövet még határozottabb, kevesebb sejttel, több érrel, kevés elasztikus és simaizom rosttal
IV. Régi kialakult granulációs szövet, sejtszegény, a szeroza réteg alig megkülönböztethető.

1.6. A PERITONEUM ÉS PERITONEÁLIS FOLYADÉK SZERVEZŐDÉSE ÉS SZEREPE

A ***peritoneum*** serosa felszínét egy mesotheliális sejtréteg fedi, mely az alap membránhoz kapcsolódik. Ilyen sejtsor borítja nem csak a peritoneumot, hanem a pleurát és a pericardiumot is, valamint a mell és a hasüregi szervek felszínét.

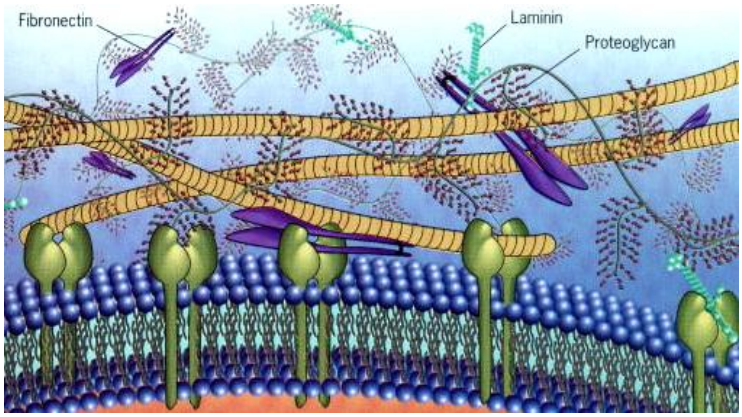

1.17. ábra. Az extracelluláris mátrix szerveződése. (Karp 1999)

A submesotheliális réteget extracelluláris mátrix alkotja, melyben kollagén- és elasztikus rostok, glikoproteinek (pl. laminin, fibronectin), glükózaminoglikánok, proteoglikánok, valamint elszórtan sejtes elemek pl. fibroblasztok, makrofágok, hízó sejtek és zsír sejtek találhatók. (1.17. ábra) A serosa alatti részben találhatók az erek és nyirokerek.

Mivel a sejtek közötti kapcsolat gyenge és az alap membránhoz is lazán kapcsolódnak, a peritoneum felszíne könnyen sérülhet.

A mesothel sejtek laphámot alkotnak. Fő feladata, hogy olyan folyadékot termeljen, mely megakadályozza a szövetek összetapadását, síkos, így lehetővé teszi a szervek szabad mozgását.

A mesothelium szerepet játszik a peritoneális folyadék transzportjában és mozgásában, a gyulladás során a leukocita migrációban, pro-inflammatorikus citokinek és növekedési faktorok kibocsátásában, a szerozális felszín gyógyulásakor az ECM proteinek szekréciójában, a fibrin degradációs faktorok kibocsátásában.

A sérült mesotheliumban köbhám alakú mesothel sejtek is előfordulnak. A formabeli különbözőség utal az eltérő funkcióra. Sérülés esetén a sejtek bioszintetikus készsége és az aktív membrán transzport megnő, ez a köbhám alakú sejtek fejlett endoplazmás retikulumának és Golgi-apparátusának köszönhető. (Hellebrekers 2011, van der Wal 2007) A mesothel sejtek funkciója tehát igen sokoldalú (1.18. ábra):

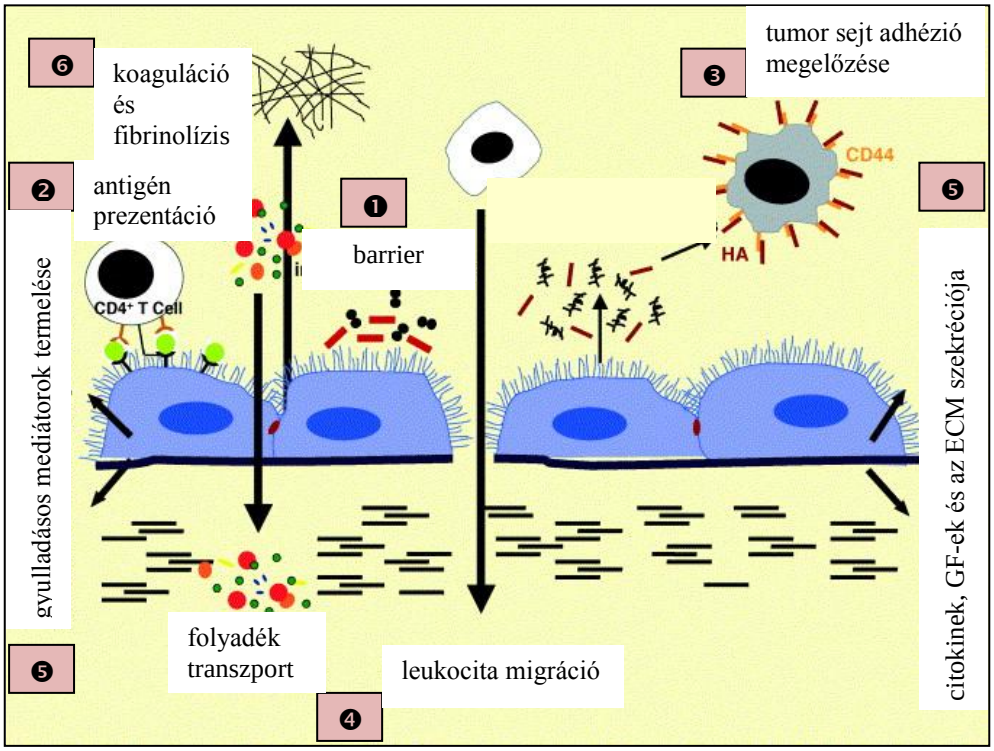

1.18. ábra. A mesothel sejtréteg feladatai (Mutsaers 2004) (Ábramagyarázat és részletek a szövegben)

Rövidítések: ECM – extracelluláris mátrix, GF – növekedési faktor

❶

Véd a sérüléssel, a behatoló mikrobákkal szemben. Felszíni glükózaminoglikánokat szekretál (főleg hialuronsavat), mely

megvédi a sejtek felszínét az abráziós sérülésektől és a fertőző ágensektől. A sejtek által termelt foszfatidilkolin csökkenti a szerozális felszínek közötti súrlódást.

❷ Antigén prezentáló sejtek, melyek szükség esetén T-sejteket aktiválnak.

❸ A traumatizált mesotheliális felszín kedvelt helyszíne a tumor sejtek adhéziójának.

❹ A pinocita vezikulumok és az intracelluláris junkciók a folyadék és sejttranszportban való részvételt teszik lehetővé. A stomaták biztosítják a szerozális üregből a gyors folyadék és sejt eltávolítást.

❺ Számos pro-, anti- és immunmodulátoros mediátor termelésével szerepe van a szerozális gyulladásban, a fibrinolitikus folyamatokban és a sebgyógyulás remodelling fázisában.

❻ Sérülés vagy peritonitis esetén részt vesz a lokális fibrin depozícióban és eltávolításában, valószínű forrása a fibrinogén sejteknek. Prokoaguláns és fibrinolítikus aktivitással rendelkeznek.

❼ Peritoneális folyadékot termel a könnyebb szervmozgás érdekében.

A mesothelium lassan megújuló szövet, az egy időben jelenlevő osztódó sejtek %-os aránya kicsi. Sérülést követően a sejtek nagy része aktiválódik a sebszélen és megkezdődik a proliferáció. A növekedési faktoroknak és citokineknek köszönhetően a mitotikus ráta 30-60 %-ra nő.

Összehasonlítva humán és főbb kísérleti állatok (patkány, egér, kutya, sertés és majom) peritoneális mesothelium struktúráját, jelentős eltérések nem tapasztalhatók a különböző fajok között, ezért a peritoneumhoz kapcsolódó állatkísérletek korrekt modellként szolgálhatnak a humán peritoneális reakciók kutatására. (Lloyd – internetes hivatkozás)

A ***peritoneális folyadék*** elősegíti a gastrointestinalis traktus és a női genitális szervek normál működését. A hasüregben keringő folyadék állandó kapcsolatban van a pleurális folyadékkal, vér- és nyirok keringéssel, így a molekulák különböző úton juthatnak bele. A jelenlevő leukociták, makrofágok és mesotheliális sejtek által termelt celluláris mediátorok segítségével fontos szerepet játszik a peritoneum gyógyulási

folyamataiban, illetve a gyulladásos válaszrekaciók kialakulásában. Jelentős számú leukocita is megtalálható benne. A szervezetet ért hatásoktól függően változik a sejtek aránya – pl. infekciót követően a makrofágok száma jelentősen megemelkedik.

1.6.1. A peritoneum sérülését követő gyógyulási folyamat

A peritoneum gyógyulása összetett folyamat. Sérülésekor a mesothel sejtek könnyen elválnak az alapmembrántól, így egy „lecsupaszított" felszín keletkezik. A trauma gyulladásos folyamatot vált ki, melynek eredménye számos biológiailag aktív protein és fehérjében gazdag exudátum kibocsátása. Ez utóbbiban nagy mennyiségű fibrinogén található. A koagulációs kaszkád aktiválódása thrombin képződéshez vezet, amely fibrinogén→fibrin átalakulást idéz elő. (Reijnen 2003)

A peritoneum sérülését követően, a sebgyógyulás érdekében a peritoneum mesotheliális sejteket (Bittinger 1999), makrofágokat és fibroblasztokat bocsát ki, valamint vért, mely a különböző citokineket is tartalmaz. A mesothel sejtek és makrofágok olyan celluláris mediátorokat választanak ki, melyek összehangolják más sejtek működését a sebgyógyulásban. A koagulálódó vér fibrin szálakban gazdag masszát képez a sérült felszínen. Innen a gyógyulás két irányban haladhat tovább:

1. Elsőként a polimorfonukleáris sejtek jelennek meg, majd a monociták, melyek makrofágokká alakulva a sérült felszínhez tapadnak. A 3. naptól a mesotheliális sejtek elkezdik beborítani a sérülés felületén jelenlevő makrofágokat, majd megkezdődik proliferációjuk.
2. A nem megfelelő fibrinolízist a fibroblasztok proliferációja és migrációja követi, mely a protein masszába ágyazódva az adhéziós szövet kialakulását generálja. A fibroblasztok ECM proteineket szekretálnak, melyek az adhézió képződésben játszanak szerepet. (Rout 2005)

A peritoneum sérülését követően az alábbi folyamatok követik egymást:

1. peritoneum sérülése – mesothel sejtek elválása a felszínről – „lecsupaszított” felszín

↓

2. gyulladásos rekció

bevándorló immun sejtek és a sérült mesotheliális sejtek celluláris mediátorokat termelnek

serosanguinális exudátumot bocsátanak ki a sérült mesothel sejtek

↓

3. nő a vasculáris permeabilitás

↓

4. PMN, monociták és leukociták vándorolnak a gyulladás helyére

↓

5. a makrofágok és mesothel sejtek által termelt szöveti faktoroknak köszönhetően átmeneti fibrin mátrix képződik

↙ ↘

6.a. A fibrinolitikus folyamatoknak köszönhetően a fibrin mátrix degradálódik

6.b. A fibrinolitikus folyamatok gátlódnak

↓

A rostszerű adhézió rostos adhézióvá szerveződik – sejtes elemek, kapillárisok jelennek meg

(van der Wal 2007)

1.7. AZ APOPTÓZIS SZEREPE A SEBGYÓGYULÁSBAN

Az apoptózis olyan fiziológiás folyamat, amely segíti a sejtek számának és minőségének kontroll alatt tartását. A szervezet számára felesleges vagy károsodott sejtek eliminálódnak az apoptózis segítségével anélkül, hogy gyulladásos folyamatot indítana el vagy több sejtre kiterjedő pusztulást, nekrózist okozna. A folyamat a „programozott sejthalál”, mely a nekrózissal szemben egy-egy sejtet érint és általában a sejtből kiinduló szignálokkal veszi kezdetét. Az apoptózis során a sejt

legömbölyödik, elveszti környezetével a fizikai kapcsolatát. A sejt zsugorodni kezd, a sejtmag kromatinja a sejtmaghártya mentén kondenzálódik. A citoplazma feldarabolódik és kisebb egységekre esik szét, melyekben magmaradványok is találhatók. Ezeket a fragmentálódott sejteket apoptotikus testeknek nevezzük. Az apoptotikus testeket makrofágok vagy a környező sejtek fagocitózissal távolítják el úgy, hogy nem okoznak a környezetükben gyulladásos rekciót. A folyamat elindulását számos molekula – növekedési faktorok, hormonok – szabályozzák. A történésekért szintén többféle molekula felelős, pl. a kaszpáz molekulák a fehérjék lebontásáért, közvetve a DNS fragmentálódásért felelősek.

Az apoptózis kimutatása nem egyszerű feladat, a folyamat néhány óra alatt lezajlik és a képződött apoptotikus testek rövid időn belül fagocitálódnak és nyomtalanul eltűnnek.

Detektálásának egyik módja a TUNEL assay. A módszer azon alapul, hogy a fragmentálódott DNS szabad 3'-OH végét módosított nukleotidokkal jelölik. Ezek a jelölt DNS fragmentumok jól detektálhatók a sejtmagban és az apoptotikus sejtekben.

Az indirekt DNS detektálás lépései a 1.19. ábrán láthatók. Az apoptózissal keletkező nukleoszomális méretű DNS fragmentumokra dioxigenin-dNTP (deoxiribonukleotid trifoszfát) vég kapcsolódik, amely képes az antitesteket megkötni. Szubsztráttal történő festéssel válik láthatóvá és értékelhetővé az apoptózis jelenléte.

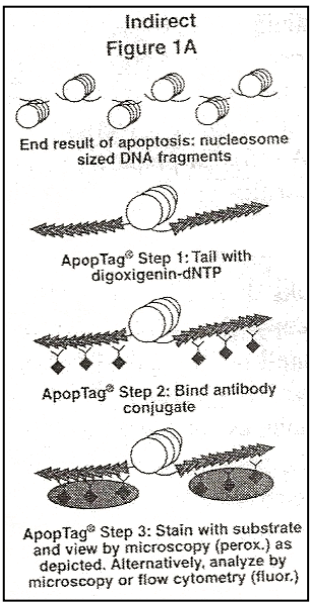

1.19. ábra. Az apoptózis indirekt detektálásának módja. (Az ábra az ApopTag ® Peroxidase In Situ Apoptosis Detection Kit (S7100) felhasználói könyvéből származik) (Millipore)

1. Az apoptózis nukleoszóma méretű DNS fragmentumokat eredményez.
2. A fragmentumokhoz dioxigenin-dNTP kapcsolódik.
3. Az antitestek megkötődnek.
4. Az antitestek megjelölése szubsztráttal és mikroszkópos vizsgálat.

A sérülést követő folyamatokban is kiemelt szerepe van az apoptózisnak. A seb gyógyulásának főleg az utolsó – remodelling - szakaszában a fibroblasztok és makrofágok denzitása csökken, a sejtek és felesleges erek apoptózissal eltűnnek.

A PAI-1 szerepe az apoptózisban

A PAI-1 eddig megismert szerepéből adódik, hogy az apoptózisra is hatással van. Három „támadásponton" keresztül gátolja az apoptózis folyamatát:

A plazmin a gyógyulási folyamatban apoptózist indukál, termelődése pozitív korrelációt mutat az apoptózissal. A plazmin megjelenése a fibroblasztokban, endothel sejtekben, vaszkuláris simaizom sejtekben, idegsejtekben szintén összefüggésben van az apoptózissal. Mivel a PAI-1 gátolja a plazmin képződést, így közvetve szerepe van az apoptózis gátlásában.

Az apoptózisra gyakorolt hatás másik mechanizmusa a sejt adhézió megakadályozásán keresztül történik. A sejt felszínén a PAI-1 hozzákötődik a vitronektinhez, amely megakadályozza a sejt adhéziót. Az apoptózis indukálása a PAI-1 anti-adhezív hatásával mutat erős korrelációt.

A harmadik mechanizmus a kaszpáz-3 direkt gátló hatása, mellyel az apoptotikus folyamatok gátolhatók.

Így a hármas hatásán keresztül a PAI-1 nek jelentős szerepe van a sejtek túlélésében. (Schneider 2008)

A vitronektin szerepe az apoptózisban

In vitro kísérletekkel kimutatták, hogy a vitronektin dózis függően kötődik a késői fázisú apoptotikus sejtekhez és a nekrotikus helyekhez is. Olyan sejtekhez kapcsolódik, melyeknek súlyosan sérült a membránja, így képes a sejtek belsejébe bejutni. Ez a kötődés heparin hozzáadásával gátolható. Mivel az apoptózis kezdetén nincs membrán sérülés, csak a késői fázisú sejtekben jelent meg vitronektin. Hogy hogyan kerülnek a sérülés helyére és mi ebben a folyamatban a szerepük, az még pontosan nem ismert. Az egyik feltételezés szerint a sérült kapillárisokon kijutva kerül a sérült területre, a másik feltételezés szerint a sérült szövetekben megjelenő valamelyik molekulával lép kölcsönhatásba. Kísérletekkel kizárták a fagocitózisban az opszonizáló szerepét. Feltételezik, hogy inkább a szövet regenerációjában (pl. a remodellingben, sejtek túlélésében) van feladata. (Stepanek 2011)

1.8. A MŰTÉTI BEAVATKOZÁSOK HATÁSA AZ ADHÉZIÓ KÉPZŐDÉSRE

Mint azt az előzőekben láthattuk, a szövetek integritásának megbontását követő gyógyulási folyamat egyik következménye lehet az adhézió kialakulása. A műtét során előforduló számos kockázati tényező fokozhatja az összenövések létrejöttének lehetőségét. Hogy milyen típusú és kiterjedésű az adhézió azt jelentősen befolyásolja az alkalmazott metszés hossza, a műtött vagy megsértett terület nagysága és a korábban említett komplikációkat okozó események (pl. vérzés, idegentest bekerülése…stb.).

1.8.1. A hagyományos és laparoszkópos műtétek összehasonlítása – előnyök és korlátok

A laparoszkópos technika bevezetésével és elterjedésével együtt az 1990-es évektől megnőtt azoknak a közleményeknek a száma, melyek a hagyományos műtéti módszereket hasonlítják össze a laparoszkópos eljárással. Elsősorban a sebész-technikai szemléletű megközelítések, valamint a beteg szempontjából fontos előnyös és hátrányos tulajdonságok kerültek kiemelésre. Eleinte elsősorban a beteg ellátása és felépülése szempontjából történtek összehasonlítások, később kísérleti adatokkal számos új vizsgálat vette kezdetét, melynek során kísérleteztek a laparoszkópos műtétek során használandó gázokkal, kimutatták a beavatkozás élettani, kórélettani következményeit és természetesen a folyamatos technikai újításokkal lehetőség nyílik a módszer alkalmazási körének kibővítésére.

A laparoszkópia előnye

A laparoszkópos módszer minimálisan invazív beavatkozás. A kisebb metszés és a kevésbé megterhelő beavatkozás kisebb posztoperatív fájdalmat eredményez.

A laparoszkópia nem vált ki olyan erős gyulladásos reakciót, mint a laparotómia és a posztoperatív infekció megjelenése is kisebb arányú, így csökken az adhézió képződés lehetősége. (Boni 2006) Mindkét beavatkozás után megkezdődik a polimorfonukleáris sejtek (PMN) migrációja a hasüregbe, de a peritoneális makrofágok nitrogénoxid-gyök

kibocsátása csak a nyitott műtétek után emelkedik szignifikánsan. Jelentős eltérés figyelhető meg a szisztémás immunválaszban is. A keringő mononukleáris sejtek szabad oxigéngyök kibocsátása szintén laparotomiát követően nő meg jelentősen. (Jesch 2006) A gyulladásos folyamatokban megjelenő oxigén- és nitrogénoxid-gyökök az intracelluláris „killing" kulcsfontosságú résztvevői. Általuk valósul meg a fagocitált káros részecskék eltüntetése. Extracellulárisan direkt károsító hatást fejtenek ki a proteinekre, lipidekre, aminosavakra, ezzel hozzájárulva a sejtek öregedéséhez is. (Petrányi 2000)

Több kutatócsoport is kimutatta, hogy a sebészi beavatkozásokkal járó reverzibilis posztoperatív immunszuppresszió a laparoszkópos beavatkozást követően kevésbé kifejezett. (Gitzelman 1996, Redmond 1994, Trokel 1994)

A megfigyelések, tapasztalatok alapján azt mondhatjuk, hogy a laparoszkópos technika klinikailag és a beteg szempontjából is több előnnyel jár, mint a hagyományos műtéti eljárás, és adhézió képződés szempontjából is kedvezőbb.

1.8.2. A laparoszkópos és hagyományos műtétek adhézió képződésre gyakorolt hatása

Minden műtét során, még a minimál invazív beavatkozások esetén is meg van annak az esélye, hogy adhéziók alakuljanak ki a hasüregben. A korábban felsorolt kockázati tényezők jelentős része a nyitott sebészetben jelent elsősorban gondot, de a laparoszkópos műtéteknek is meg vannak a veszély forrásai. Itt elsősorban a hasüregbe juttatott gáz, a hipoxia, a dehidratáció lehetnek a hasüregi adhéziók képződésének fő forrásai. (Brüggmann 2010)

Az 1.3. táblázatban felsorolt tényezők ismeretében az adhézió képződés esélye csökkenthető. Kimutatták, hogy különösen a hosszan tartó laparoszkópos műtétek során a hideg, száraz CO_2 gáz jelentősen hozzájárul az adhéziók kialakulásához. Patkányokon végzett műtétekkel bizonyították, hogy a testhőmérsékletű, nagy nedvességtartalmú (95%) gáz még a 3-6 órás operációs idő esetén is megakadályozta a hipotermiát, csökkentette a posztoperatív fájdalmat és a felépülési időt. A hideg, száraz

gáz alkalmazásához képest egyetlen esetben sem alakult ki adhézió. A műtéti beavatkozást a kísérletben a hasüreg alsó kvadránsába bevezetett négy trokár szimbolizálta, a pneumoperitoneumot 3, 4, ill. 5 órán keresztül tartották fenn. (Peng 2009)

A felszíni mesotheliális hipoxiát az intraperitoneális nyomás mikrocirkulációra gyakorolt hatása okozza. Ez és a CO_2 gáz eredményezte acidózis kulcsfaktorai az adhézió képződésnek.

Nyitott műtétek	**Laparoszkópos műtétek**
A száraz törlők okozta dehidratáció és abrázió	A bejuttatott CO_2 gáz okozta mesotheliális hipoxia
A meleg, a megvilágítás miatti dehidratáció	A száraz gáz miatti dehidratáció
Nagy kiterjedésű trauma	Kapilláris áramlás kompressziója - hipoxia
A bakteriális fertőzés fokozott kockázata	Nem megfelelő hőmérsékletű gáz alkalmazása
Fokozottabb vérzés	A laparoszkópos beavatkozás időtartalmának megnövekedése
Helyi ischemia	
A bélműködés lassú regenerációja	
Túlzott koaguláció	
Idegentest reakció	

1.3. táblázat. A nyitott és laparoszkópos műtéti beavatkozások adhéziókképződést indukáló tényezői.

Irodalmi adatok azt is megerősítették, hogy a laparoszkópos műtétek időtartamának növelése a hipoxiával együtt hozzájárul az adhézió képződéshez. Nyúl kísérletekkel bizonyították, hogy ha CO_2 vagy hélium gázt alkalmaznak, akkor nincs különbség az adhézió kiterjedésében, típusában, az adhéziós összpontszámban, de a műtét időtartamának megnövekedése szignifikáns eltéréseket okozhat. A 10 perc helyett 45 percig tartó műtétek után jelentős az adhézió képződésében a különbség. A gázokhoz adott oxigén azonban minden esetben jelentősen csökkentette az adhéziós pont értékét. (Molinas 2000)

1.8.3. A laparoszkópos és hagyományos cholecystectomia szövődményeinek kísérletes vizsgálata – rövid irodalmi áttekintés

A hagyományos műtétek kapcsán keletkezett különböző szövődmények miatt szükségessé vált reoperációk lehetőséget teremtenek arra, hogy a korábbi beavatkozás(ok) adhéziós következményeit emberben is nyomon kövessék. Gyulladásos folyamatok, perforációk miatti sürgős operációk során nyert minták értékelése szintén segített feltárni a hasüregben lezajló folyamatokat, megismerni annak sejtes és molekuláris mechanizmusát. (Ayper 2002)

Míg korábban a humán műtétek összehasonlító vizsgálatai történtek, a laparoszkópos technika terjedésével az állatkísérletek is előtérbe kerültek. A kísérleteket elsősorban rágcsálókon és sertéseken végzik. Itt vált lehetővé a két műtéti technika makroszkópos és mikroszkópos szintű vizsgálata is.

Mendoza-Sagaon és munkatársai (2000) *stressz válasz reakciókat* vizsgáltak sertésben végzett laparoszkópos cholecystectomiát (LC) és hagyományos cholecystectomiát (HC) követően. Sem a hemodinamikai paraméterekben, sem a keringő neutrofil és monocita szám változásában nem tapasztaltak szignifikáns eltérést a két csoport között. A *szisztémás gyulladásos reakciók*hoz *és posztoperatív komplikációk*hoz járul hozzá a cholecystectomia során a béllel történő manipuláció, melyet humán műtéteket követően mutattak ki. A bél permeabilitása szignifikánsan nő az 1. posztoperatív napra a HC betegeknél a mucosalis barrier funkció romlása miatt, míg az LC betegeknél nem történt permeabilitás változás. Intraoperatív endotoxin érték növekedést szintén csak a HC csoportban mutattak ki. (Schietroma 2006)

Gondot okozhatnak mindkét műtéti típusnál (LC, HC) a perforálódó epehólyagból távozó *kövek*, melyek a hasüregben megtelepedve *granulóma* képződést indukálnak, illetve gyulladásos reakciót váltanak ki a szervezetből. Gurleyik és munkatársai (1998) megállapították, hogy a kiváltott reakció függ az epekő típusától is. Az epekő a gyulladásos reakción túl, illetve következményeként *adhézió és tályog* képződést is generálhat függetlenül attól, hogy a kő fertőzött volt-e vagy sem. (Agalar 1997, Aytekin 2004)

Adhézió kialakulhat a sebészeti beavatkozás következményeként is. A két műtéti eljárás adhesiogenesisre gyakorolt hatását vizsgáljuk évek óta, de a szakirodalomban is találhatók hasonló kutatási területtel foglalkozók. Sertéseken végzett LC és HC után szignifikáns eltérést tapasztaltak a két csoportban az adhézió képződésben. A HC-t követően csaknem minden állatban képződött adhézió, míg az LC után csak 53%-os volt az adhézió képződés aránya. (Cainzos 2006)

1.8.4. Az adhéziós kísérletekhez kapcsolódó korábbi eredményeink

Az első kísérletsorozatunkat a laparoszkópos cholecystectomia (LC) magyarországi elterjedésének viszonylag korai stádiumában végeztük. Arra voltunk kíváncsiak, hogy a LC közben előforduló komplikációk – vérzés a májágyban, epehólyag perforáció – hogyan hat az adhézió képződésre. A kísérleteket keverék kutyákon végeztük el, melyeket a műtétek során kialakult komplikációk alapján négy csoportba osztottunk. A kontroll csoportban hagyományos cholecystectomia történt, itt nem történt semmilyen komplikáció. A második csoportnál minimális vérzés volt a májágyban, a hármas csoportnál erős vérzés volt a májágy sérülése miatt, a negyedik csoportban epehólyag perforáció történt, de vérzés nem alakult ki. A kísérleti állatoknál négy héttel a beavatkozást követően minden esetben „second-look” laparoszkópos feltárást végeztünk, ahol felmértük a kialakult adhéziók formáját, nagyságát. A képződött adhéziók nagyságát cm^2-ben határoztuk meg, ez alapján megállapítottuk 1-től 4-ig terjedő skálán az adhéziós indexét (AI).

Eredményként azt kaptuk, hogy a beavatkozás közben kialakuló vérzés jelentős hatást gyakorolt az adhézió kialakulására. A minimális vérzés kisebb felületű adhéziókat

eredményezett, elsősorban szálagos adhéziók alakultak ki. (1.20. ábra) A legnagyobb mértékű, függönyszerű adhéziók a nagyobb vérzés, a májágy lacerációjának következményei. (1.21. ábra)

1.20. ábra. A képen megfigyelhető szálagos adhézió esetén a cseplesz a sértett májágyhoz tapad, amely a kisebb intraoperatív vérzés következménye lehet. Ennek a csoportnak (2. csoport) az átlagos adhéziós indexe AI=2,5.

1.21. ábra. Az erősebb vérzés, súlyosabb adhéziós szövődményekkel járt, a cseplesz beborította a sértett májágyat, függönyszerű adhéziót képezve. A 3. csoport adhéziós indexe: AI=3,4

Ahol nem történt komplikáció a műtét alatt, illetve ahol csak az epehólyag sérült, ott nem volt egyáltalán kimutatható adhézió (AI=0). A kontroll csoportnál volt a legnagyobb kiterjedésű és legsúlyosabb mértékű a kitapadás. (1.22. ábra)

Ezek az esetek megerősítették azt a feltételezést, hogy a laparoszkópos technika sem mentes a műtéti beavatkozást követő adhézió képződéstől, különösen olyan esetekben, ahol a műtét alatt komplikáció történt. Az epehólyag perforációja nem okozott összenövéseket a hasüregben. A jelentős vérzéssel járó műtét után kialakult adhéziók

mindhárom műtétes csoporthoz képest szignifikánsan nagyobb felszínű adhéziót eredményeztek, de a legnagyobb méretű kitapadások a nyitott cholecystectomiát követően alakultak ki.

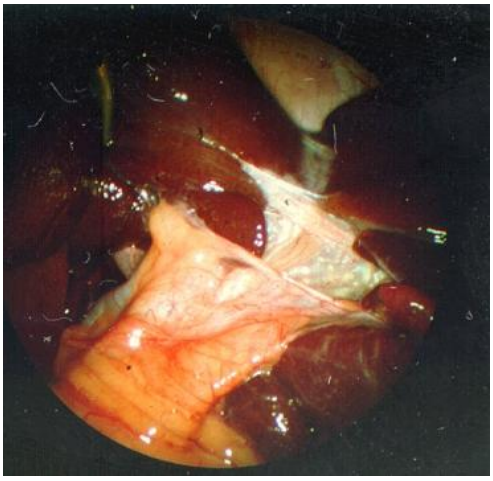

1.22. ábra. A nyitott műtétek következménye a sűrű, függönyszerű adhézió. A csoport átlagos adhéziós indexe a legmagasabb: AI=3,85.

Ezt a kísérletet követően kíváncsiak voltunk arra, hogy a laparoszkópos beavatkozás és a nyitott műtétek az adhézió képződés különbsége mellett milyen laboratóriumi paramétereknél mutatnak eltéréseket, illetve szövettanilag milyen sejttípusok dominálnak. (Gamal 2001)

2. CÉLKITŰZÉSEK

A korábbi kísérleteink célkitűzése az volt, hogy megvizsgáljuk és összehasonlítsuk a hagyományos és laparoszkópos beavatkozások következményeit állatkísérletekben, különös tekintettel a kialakuló adhézió típusára, méretére. A makroszkópos megfigyeléseket követően sejtes szinten is megvizsgáltuk a műtéti beavatkozások adhézió képződésre gyakorolt hatását. Jelen tanulmányomban a következő célkitűzésekhez kapcsolódó eredményeket kívánom bemutatni:

I. Az adhézió képződés sejtszintű és molekuláris folyamatának irodalmi és saját adatokra épülő átfogó áttekintése után, korábbi kísérleti adataink kiegészítése és kibővítése történt kísérleti állatokon végzett laparoszkópos és hagyományos cholecystectomia következményeinek vizsgálatával.

1. Az adhézió meglétének és kiterjedésének vizsgálata a két kísérleti csoportnál, az adhéziós index meghatározása.
2. A műtéti beavatkozások okozta változások posztoperatív utánkövetése laboratóriumi paraméterek vizsgálatával (hematológia, hemorheológia, immunológia). Elsősorban a fehérvérsejtszám változásában és arányaiban (monocita+granulocita:leukocita) bekövetkező eltérések értékelése, ezáltal a szisztémás immunrendszer reakciójának meghatározása a sebészi beavatkozásra.
3. A hasüregben zajló immunológiai reakció értékelése. Peritoneális lavage vétel, ebből vörösvértest és fehérvérsejt, valamint összefehérje érték meghatározás.
4. Hisztológiai mintavétel és fénymikroszkópos vizsgálatok.

   a. A műtéti területen megjelenő immunsejtek meghatározása – az immunrendszer lokális reakciója a sebészi beavatkozásra.

   b. A idegentest granulóma képződés meghatározása, felszívódó szintetikus varróanyag (HC) és klip (LC) használata esetén.

c. Májszövet degeneráció és fibrózis kialakulásának leírása.
d. Siderophagok jelenlétének értékelése.

II. Ezt követően megfelelő kísérletes módszer megtalálása a cél, ahol nagy biztonsággal tudunk adhéziót kialakítani laboratóriumi állatokban. A korai posztoperatív időszak vizsgálata lehetőséget adott a gyorsan bekövetkező változások nyomon követésére, az adhézió képződés kritikus stádiumainak meghatározására.

1. A műtéti módszer kidolgozását követően cél az adhézió képződésben aktívan résztvevő szervek meghatározása.

2. A kialakuló adhéziók méretének, típusának meghatározása, saját rendszer segítségével, valamint a stabilizálódás folyamatának leírása a korai posztoperatív időszakban. Az egyes állatokban előforduló adhéziók száma és lokalizációja.

3. A makroszkópos vizsgálatokon túl a sejtes események követése, immunsejtek, granulómák, ECM elemek, fibrózis folyamatának leírása.

4. Az apoptotikus sejtek jelenléte, gyakorisága, típusa műtéti beavatkozást követően.

5. A vérzés és véralvadék hatása az adhézió képződésre.

6. Az idegrostok megjelenésének vizsgálata az adhéziós szövetben.

7. Az adhéziólízisben kulcs szerepet játszó molekula – a PAI-1 meghatározása - lokálisan, valamint a PAI-1 aktivitását segítő vitronektin molekula kimutatása és a PAI-1-el való korrelációja az adhéziós szövetekben.

8. A gyulladás és idegentestek hatása a vitronektin és PAI-1 előfordulására.

3. ANYAG ÉS MÓDSZER

3.1. ELSŐ KÍSÉRLETSOROZAT – A HAGYOMÁNYOS ÉS LAPAROSZKÓPOS CHOLECYSTECTOMIA ADHÉZIÓ KÉPZŐDÉSRE GYAKOROLT HATÁSÁNAK VIZSGÁLATA

Kísérleteinket keverék kutyákon végeztük. Az állatkísérleteket a Debreceni Egyetem Munkahelyi Állatkísérleti Bizottság jóváhagyta, a Hatóság engedélyezte.

A kísérletben 20 keverék kutyát használtunk, melyek súlya 20-25 kg között volt. Az állatokat két csoportra osztottuk: az első csoportnál hagyományos cholecystectomia történt (n=10), a második csoportnál laparoszkópos cholecystectomiát végeztünk (n=10). Az állatok altatásához intramuscularisan Xylavet (0,05 mg/kg) és Ketamin (0,1 mg/kg) keveréket használtunk.

A nyitott cholecystectomiás csoportnál a műtéti beavatkozást medián laparatomián keresztül végeztük. A ductus cysticust és az arteria cysticát 3/0-s Ethilonnal kötöttük le. Az epehólyag kipreparálása közben a vérzéscsillapításhoz elektrokautert használtunk. A műtét végén a májágy alá drain-t helyeztünk egy külön nyíláson keresztül és subcután rögzítettük. Az izmot és peritoneumot 2/0-s PDS-sel tovafutó öltésekkel, a bőrmetszést 2/0-s Ethilonnal egyszerű, csomós öltéssorral zártuk.

A laparoszkópos cholecystectomia első lépéseként a Veres-tűt a supraumbilicalis régióba vezettük és 15 Hgmm nyomású pneumoperitoneumot képeztünk. Az optikát 10 mm-es trokáron vezettük be. A hasüreg áttekintését követően az epigasztrikus területre egy 10 mm-es trokárt, a midclavicularis és elülső axilláris vonalba egy-egy 5 mm-es trokárt helyeztünk. Az arteriát és a ductus cysticus-t titán klippekkel zártuk és az epehólyagot diatermiás hook segítségével szabadítottuk ki a májágyból. Az előző csoporthoz hasonlóan szintén drain-t helyeztünk a májágy alá és subcutan rögzítettük. Az izmot és peritoneumot 2/0-s PDS-sel tovafutó öltésekkel, a bőrmetszést 2/0-s Ethilonnal egyszerű, csomós öltéssorral zártuk.

Az állatoktól közvetlenül a műtét előtt és után, majd az 1., 2., 5., 7., 10. és 14. posztoperatív napon a vena saphena-ból vért vettünk.

A Vacutainer csövekbe vett K_3-EDTA-val antikoagulált vérmintákból **hematológiai paraméterek** meghatározása történt, mely magába foglalta az erytrocyta szám (T/l), leukocyta szám (G/l) – ezen belül a lymphociták és monociták+granulociták számának és %-os arányának meghatározását – thrombocyta (G/l), hemoglobin (g/dl), hematokrit (%) értékek mérését, valamint az átlagos vörösvértest térfogat (MCV – mean cell volume [fl]), a hemoglobin tartalom (MCH – mean cell hemoglobin [pg]) és a hemoglobin koncentráció (MCHC – mean cell hemoglobin concentration [g/dl]) meghatározását. Az értékeket Sysmex F-800 hematológiai automata készülékkel (TOA Medical Electronics Co Ltd, Japan) mértük.

A **hemorheológiai vizsgálatok**hoz Na-hepartint tartalmazó csöveket használtunk. A vérminták azonnal feldolgozásra kerültek. A mintákat először 20 percig 1000 g-n centrifugáltuk, majd a plazmát és a vörösvértest oszlop és a plazma között elhelyezkedő fehérvérsejteket és thrombocitákat tartalmazó réteget eltávolítottuk. Ezt követően fiziológiás sóoldattal mostuk át a maradék vörösvértesteket. Az így kapott szuszpenziót 2000 g-n 10 p-ig centrifugáltuk, azután eltávolítottuk a felülúszót és a sejtszuszpenziót 1:1 arányban PBS-sel (foszfát puffer) hígítottuk. Janetzky-kapilláris segítségével meghatároztuk a hematokrit értéket és ennek megfelelően PBS-sel tovább hígítottuk, hogy a szuszpenzió hematokrit értéke 5% legyen.

Carat FT-1 típusú filtrométerrel (Carat Diagnosztika Kft, Budapest) határoztuk meg a vörösvértestek deformabilitását. A készülék a St. George's Blood Filtrometer elvén működik, melynek lényege, hogy azonos hematokrit értékre beállított sejtszuszpenziót használva, azonos nyomásgradiensen, azonos pórusméretű szűrőn mérjük a vörösvértestek deformálódási képességét. Először a PBS puffer filtrációját mértük a készüléken, az így kapott alapértékhez hasonlítja a filtrométer az 5% hematokrit értékű vörösvérsejt szuszpenziót. A folyadékokat 5 μm pórusátmérőjű polikarbonát szűrőn (Nucleopore, Whatman Inc.) áramoltattuk át. A folyadék áthaladási sebességét számítógép határozta meg 4 fotodetektor segítségével. Két érték mérésére került sor: a kezdeti relatív filtrációs sebesség (initial relative filtration rate – IRFR) és a relatív sejt-tranzitidő (relative cell transit time – RCTT). Az IRFR értéknek nincs mértékegysége,

míg a berendezés az RCTT értékét milliszekundumban adja meg. Minden vérmintából minimum 3 mérést végeztünk. Ha a kapott értékekben nagy eltérést tapasztaltunk (mérési hiba) további ismétlések következtek. Az értekezésben felhasznált értékek így legalább 3 mért adat átlagából származnak.

Az **immunológiai vizsgálat**hoz Na-heparint tartalmazó csöveket használtunk. Mindkét csoportból 5-5 állatnál történtek immunológiai mérések műtét előtt, után, valamint az 1., 2., 3., 5., 7. és 14. posztoperativ napon. A kutyák vérmintáinak immunológiai mérésére is alkalmas módszert, a kemilumineszcencia mérést alkalmaztuk. A módszer a Saccharomyces cerevisiae gombafal kivonatának (zimozán) fagocitálódásán alapul. A fagocitózis során történő foton kibocsátást Nuclear Chicago Isocap-300 mérőműszer határozza meg 1000 leukocitára számolt beütésszám megadásával (cpm – count per minutes). A kontroll minta elkészítéséhez heparinizált vért PBS-ben oldunk és luminolt adunk hozzá. A stimulált mintában a PBS-sel háromszorosára hígított vérhez luminolt és zimozánt adunk. A stimulált minta cpm értékének és a nem stimulált minta cpm értékének hányadosából határozzuk meg a stimulációs indexet (SI).

A **peritoneális folyadék (lavage)** gyűjtése a műtét előtt és után közvetlenül, majd a 1., 5., 7. és 14. posztoperatív napon történt. Ehhez a művelethez az állatokat elaltattuk és 15 Hgmm-es nyomású pneumoperitoneumot képeztünk. A supraumbilikális régióból vezettük be az optikát, így szemkontroll mellett történt a lavage vétele. Ehhez először a drain-en keresztül bejuttattunk 100 ml testhőmérsékletű fiziológiás só oldatot a hasüregbe, majd 10 percet vártunk. Ezt követően 50 ml folyadékot visszaszívtunk a subhepaticus területről. Az így nyert mintát 2000 g-n 10 percig centrifugáltuk. Az üledéket 5 ml fiziológiás sóval hígítottuk és kenetet készítettünk. A mintából Bürker kamrában fehérvérsejteket számoltunk. A sejtszámot minden esetben 100 ml lavage-ra adtuk meg.

A 14. posztoperatív napon **reoperáltuk** az állatokat. Először minden állatnál pneumoperitoneumot készítettünk és így meghatároztuk a képződött adhézió helyét, méretét, típusát és a sérv előfordulását. Ezután megnyitottuk a hasüreget és a májágyból, valamint a behatolási területekről szövettani mintát vettünk abban az esetben, ha adhézió képződést tapasztaltunk. A mintákat formalinban tároltuk, majd paraffinos beágyazást követően Hematoxilin-Eozinnal festettük és fénymikroszkóppal határoztuk meg az immunrendszer reakcióját, az immunsejtek jelenlétét a májágyban.

Megfigyeltük az idegentest granulómákat, a siderofágok megjelenését és a fibrózis kialakulását.

3.2. MÁSODIK KÍSÉRLETSOROZAT –ADHÉZIÓS ÁLLATKÍSÉRLETI MODELL KIDOLGOZÁSA

A.) Előkísérlet

A kísérletsorozatunk célkitűzése az volt, hogy találjunk egy megfelelő modellezési módot a hasüregi adhézió kialakulásának vizsgálatára. Elsőként az állatok hasüregébe elhelyezett idegen anyagok segítségével illetve vérzéssel próbáltuk elindítani a folyamatokat. Fonalat, sérvhálót helyeztünk be a hasüreg meghatározott helyeire, valamint egyes állatokban pontszerű vérzést hoztunk létre.

Néhány kísérleti állaton azt vizsgáltuk meg, hogy a műtét során melyek azok a tényezők, amelyek elősegítik az adhézió képződését. 11 kísérleti állaton végeztünk műtétet, az állatokban a hasüreg mindkét oldalán történtek beavatkozások az adhézió kialakításához.

A kísérlethez hím Wistar patkányokat használtunk (súly: 350-450 g). Az altatáshoz Ketamin/Xylazin 4:1 arányú keverékét alkalmaztunk ip. adagolva. Az állatok hasüregét medián laparotómiával nyitottuk meg 4 cm hosszan és tovafutó Donáti öltéssorral zártuk. A reoperáció a 12-14. posztoperatív napon történt, amikor medián laparotómiát követően a hasüreget áttekintettük, a képződött adhéziók lokalizációját, típusát meghatároztuk.

1. állat: 2/0-ás Dagrofil fonal segítségével két öltést helyeztünk el a bal oldali peritoneumba. A jobb oldalra kb. 1x1 cm-es Parietex sérvhálót helyeztünk be öltések nélkül.
2. állat: 2/0-ás Dagrofil fonal segítségével két öltést helyeztünk el a bal oldali peritoneumba. A jobb oldalra kb. 1x1 cm-es Parietex sérvhálót helyeztünk be öltések nélkül.
3. állat: 2/0-ás Dagrofil fonal segítségével két öltést helyeztünk el a bal oldali peritoneumba. A jobb oldali peritoneumra kb. 1x1 cm-es polipropilén sérvhálót varrtunk fel.

4. állat: 3/0-ás Premilene fonallal 1-1 öltést helyeztünk a májba és a vastagbélbe.
5. állat: 3/0-ás Premilene fonallal 1 öltést helyeztünk a májba és polipropilén hálót varrtunk fel 3/0-s Premilene fonallal a peritoneumra.
6. állat: A jobb oldalán 2 moszkitóval 1-1 percig leszorítottuk a peritoneumot. A bal oldalon a peritoneumot szikével metszettük be kb. 1x2 cm hosszan. Mechanikai vérzéscsillapítás történt.
7. állat: A jobb oldalán 2 moszkitóval 3-3 percig leszorítottuk a peritoneumot. A bal oldalon a peritoneumot szikével metszettük be kb. 1x2 cm hosszan. Mechanikai vérzéscsillapítás történt.
8. állat: A jobb oldalán 2 moszkitóval 3-3 percig leszorítottuk a peritoneumot. A jobb oldalon 1x0,5 cm peritoneumot távolítottunk el.
9. állat: Varrótűvel 5 db pontszerű szúrást ejtettünk a májban.
10. állat: Varrótűvel 5 db pontszerű szúrást ejtettünk a májban.
11. állat: A jobb oldalán 2 moszkitóval 3-3 percig leszorítottuk a peritoneumot. A jobb oldalon 1x0,5 cm peritoneumot távolítottunk el.

Ez alapján a 3.1. táblázatban összefoglalt adhézió képződési pontok alakultak ki.

Az adhéziókép ző beavatkozás	Állatszám
2/0-s Dagrofil fonallal (B.Braun) öltést helyeztünk be a parietális peritoneumba	3
1x1 cm-es Parietex Progrip hálót (Covidien) helyeztünk be a parietális peritoneumra öltés nélkül	2
1x1 cm-es Polipropilén hálót (Ethicon) helyeztünk be a parietális peritoneumra, melyet 3/0-s Premilene (B.Braun) fonallal rögzítettünk	2
3/0-s Premilene fonallal 1 öltést helyeztünk a májba	2
2 kis érfogóval (moszkitó) leszorítottuk a peritoneumot 1 percre (n=1), illetve 3 percre (n=2)	3
a parietalis peritoneumot 1x2 cm hosszan bemetszettük szikével	2
a parietalis peritoneum egy 0,5x1 cm-es darabját eltávolítottuk	2
5 pontszerű vérzést idéztünk elő a májban	2

3.1. táblázat. Adhéziképződést indukáló beavatkozások esetszámokkal.

B.) Az adhéziós modell kidolgozása

Következő lépésben a Harris és munkatársai által leírt módszert alkalmaztunk az adhéziós modell kidolgozására, amely módosításával az adhézió képződése biztosítható és egységesíthető volt. (Harris 1995)

A műtéti eljárás

Kísérletünket 90 hím Wistar patkányon végeztük el. Ebből 16 állat kontroll volt és 74 esetben történt műtéti beavatkozás. Az állatok súlya 200 és 350 g között változott. Az altatást Ketamin/Xylazin 4:1 arányú keverékével végeztük, melyet intraperitoneálisan adagoltunk. A nehezen altatható állatok testsúlyuktól függően 0,1-0,2 ml Seduxent is kaptak.

A kontroll állatok esetében csak egy 4 cm hosszú medián laparotómiát végeztünk, majd zártuk az állatok hasfalát. A peritoneumot és izmot 3/0-s Premilene fonallal, tovafutó öltésekkel zártuk, míg a bőrt szintén 3/0-s fonallal, egyszerű csomós öltésekkel (kontroll csoport).

A valódi műtött állatok esetén (műtött csoport) 4 cm hosszú medián laparotómiát követően a metszésvonaltól 1-1,5 cm-re laterálisan a jobb oldali parietalis peritoneumot egy 1x2 cm-es területen eltávolítottuk. (3.1. ábra) Az eltávolított rész magába foglalja a felszíni serosalis réteget és az alatta levő izom réteg jelentős részét is.

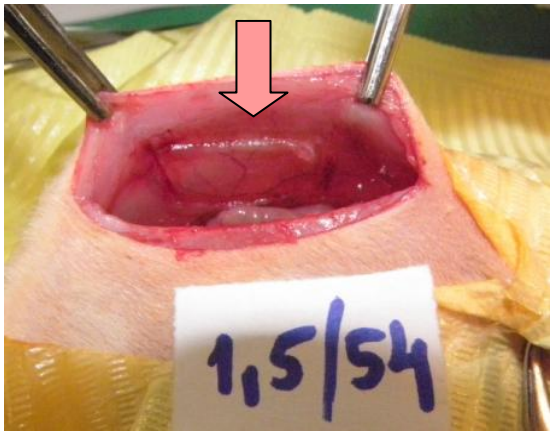

3.1. ábra. A sértett peritoneális felszín.

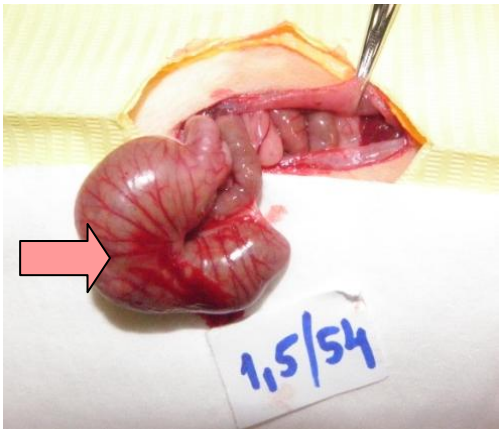

3.2. ábra. Metszések a coecum serosalis felszínén.

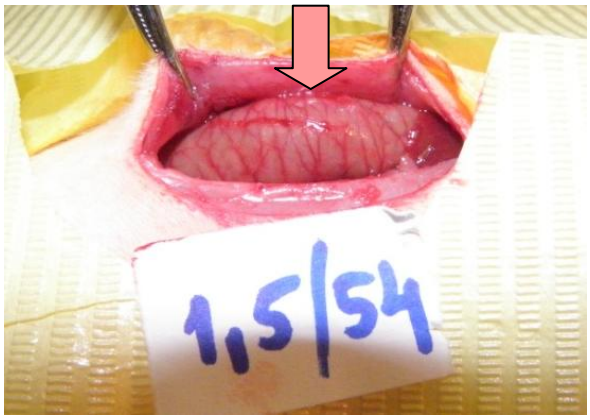

3.3. ábra. A szorosan összeillesztett sértett felszínek a hasüreg zárása előtt.

A coecum-ot négy helyen, 2 cm hosszan megsértjük, igyekezve, hogy kisebb vérzést idézzünk elő rajta, mely elősegíti az adhézió képződést. (3.2. ábra) Csak a serosa felszín megsértése a cél, a coecum üregét nem nyitjuk meg! Abban az esetben, ha a lumen is megnyílt 1-2 öltéssel zártuk (Premilene 3/0-ás fonallal) és a felületet nedves törlőkendővel tisztítottuk. Ha a vérzés túl erős volt géz bucival tamponálva mérsékeltük, kis szivárgó vézéseket nem csillapítottunk. Ezt követően a beavatkozás helyeit 10 percig hagytuk levegőn, lámpa alatt deszikkálódni. Ez idő alatt a coecum a hasüregen kívül helyezkedett el, míg a jobb oldali peritoneális felszínt a hasüregi szervektől 2 moszkitóval elemelve tartottuk. A vérzés, a szövetek megsértése és kiszáradása mind adhézió képződést iniciáló tényező.

A 10 perc elteltét követően a coecumot visszahelyeztük a hasüregbe úgy, hogy az szorosan összefeküdjön a sértett peritoneális felszínnel. (3.3. ábra)

posztoperatív napok száma	műtött állatok száma	kontroll állatok száma
1	10	2
1,5	7	2
2	9	2
2,5	7	2
3	10	2
4	12	2
5	9	2
7	10	2

3.2. táblázat. Kísérleti állatok száma az egyes csoportokban.

A kísérleti állatok hasfalát ezután két rétegben zártuk. A peritoneumot és izmot 3/0-s Premilene fonallal, tovafutó öltéssorral, míg a bőrt szintén 3/0-s Premilene fonallal és egyszerű csomós öltésekkel zártuk. Fontos a megfelelő erősségű fonal használata, mert a patkányok könnyen kiszedik a varratokat és a seb befertőződhet, illetve a hasüreg megnyílhat.

Minden állatnál hasonló beavatkozásokat végeztünk, eltérés csak a posztoperatív időszak hosszában volt. Ez alapján a 3.2-es táblázatban összefoglalt csoportokat alakítottuk ki.

Reoperáció, mintavétel

Az adott időszakot követően az állatokat ismét elaltattuk a korábban említett protokoll szerint, Ketamin/Xylazin keverékével. A reoperáció során óvatosan megnyitottuk a korábbi metszésvonal mentén a hasüreget és megfigyeltük a kialakult adhéziókat, majd szövettani mintákat vettünk a sejtes történések megfigyelésére, apoptózis vizsgálatra és immunhisztokémiai jelölésekre.

Makroszkópos megfigyelések

Ha szükség volt rá, a medián metszést meghosszabbítottuk és a képződött adhéziók helyét, a résztvevő szerveket regisztráltuk, az adhézió formáját meghatároztuk - szálagos, lapszerinti, függönyszerű – és a kiterjedését pontosan megmértük. Minden adhéziós területet fényképpel dokumentáltunk.

Az adhézió típusának a besorolása (saját méretezési rendszer alapján):

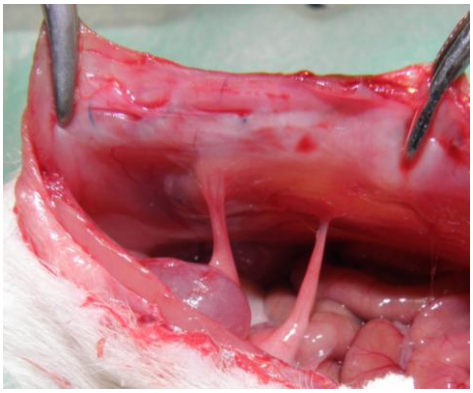

Szálagosnak tekintettük, ha az egyik felszín a másikhoz egy oszlopszerű szállal tapadt és mindkét kiterjedési iránya kisebb vagy egyenlő, mint 0,5 cm. (3.4. ábra)

3.4. ábra. **Szálagos adhézió**.

A cseplesz kitapadt a hasfalhoz.

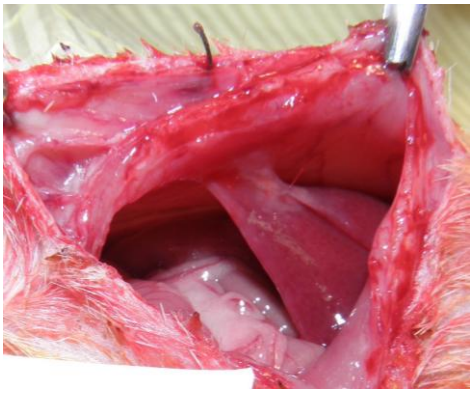

Függönyszerű adhézió esetén az adhézió egyik kiterjedési iránya nagy (>0,5 cm), a másik irányban az összetapadás viszont kisebb vagy egyenlő, mint 0,5 cm. (3.5. ábra)

3.5. ábra. **Függönyszerű adhézió**.

A máj kitapadt a hasfalhoz.

Lapszerinti az adhézió, ha a két érintett szerv tömören, nagy felületen tapad, mindkét irányban a tapadási felületen a kiterjedése nagyobb, mint 0,5 cm. (3.6. ábra)

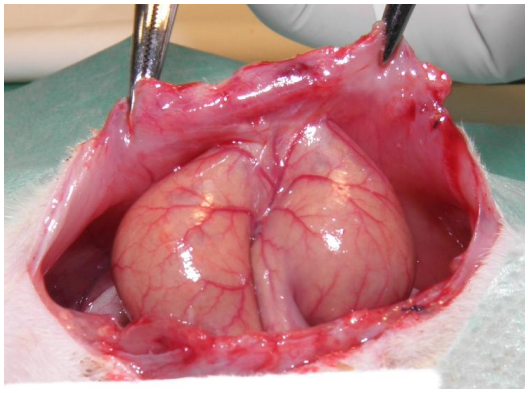

3.6. ábra. **Lapszerinti adhézió**.

A coecum kitapadt a hasfalhoz.

Makroszkópos megfigyelés során történt az adhéziók stabilitásának felmérése. A mintavételnél a két tapadási felszín elválását, illetve együtt tarthatóságát figyeltük meg, ez alapján értékeltük az adhézió stabilizálódását.

A stabilitás alapján történő besorolások:

Az összetapadás stabilitásának megállapítására egy saját értékelési rendszert dolgoztunk ki. Ha a két összetapadó felület érintésre, minimális megemelésre, mintavételre elvált, akkor **instabil adhézióról** beszélünk. Ha a felületek a reoperáció és mintavétel során együtt maradnak, de direkt húzással vérzés nélkül vagy minimális vérzéssel szétválaszthatók, akkor **mérsékelt összetapadás**ként értékeltük. Ha az összetapadó szervek, szövetek nagyobb húzással sem választhatók szét, csak erősebb „tépő” mozdulattal, éles preparálással távolíthatók el egymástól, ami komolyabb vérzéssel jár, akkor **stabil**nak neveztük az adhéziót. Ezzel a besorolással az egyes adhézió típusok jól elkülöníthetővé váltak egymástól, a kategóriák határai egyértelműek voltak.

Szövettani mintavételek

Szövettani értékelésre mintákat vettünk minden adhéziós helyről, igyekezve a két összenőtt felszínt együtt eltávolítani. A mintákat további feldolgozásig formalinban tároltuk.

A szövettani mintákat *Hematoxilin-Eozinnal* festettük, hogy a sejtes történéseket megfigyelhessük a posztoperatív időszak előlrehaladtával. Az adhézióban megjelenő gyulladásos és egyéb sejtes elemeket, az adhéziós felületeket összekötő kötőszövet

kialakulását, a beereződést vizsgáltuk. A rostok megfigyelését segítette a *Bielschowsky festés*, míg a megjelenő idegsejteket *Nissl-festéssel* vizsgáltuk.

Apoptózis vizsgálat

ApopTag Peroxidáz In Situ Kit (ApopTag®Peroxidase In Situ Apoptosis Detection Kit S7100, Millipore) segítségével határoztuk meg a jelenlevő apoptotikus sejteket. A metszetek deparaffinálását követően antigén feltárás, illetve proteolitikus enzim segítségével a DNS elérése történt. A metszeteket 30 percig 37 ^{o}C-on termosztátban tartottuk. Ezt követően az endogén peroxidáz blokkolását végeztük 3% H_2O_2 és PBS segítségével. Equilibráló puffer segítségével leállítottuk a folyamatot, majd TdT-enzimmel kezeltük 37 ^{o}C-on 60 percig. „Stop-wash" puffer segítségével állítottuk le a folyamatot és anti-digoxigenin konjugátummal láttuk el és inkubáltuk. PBS-sel többször lemostuk, majd vizualizáltuk a DAB-ot és a mintát Hematoxilin-Eozinnal festettük.

Immunhisztokémia – vitronektin és PAI-1 kimutatása a szövetekben

A PAI-1 és vitronektin jelenlétét immunhisztokémiai módszerrel mutattuk ki az adhéziós szövetekben.

Az immunhisztokémiai vizsgálatokhoz az általánosan használt, „Cell Marque PolyScan HRP/DAB Detection System" eljárást alkalmaztunk. A paraffinos mintákból metszetek készültek, melyeknél alkoholos feltárást követően mikrohullám segítségével történik az antigén feltárása. Az endogén peroxidáz gátlása után a metszetet primer antitesttel inkubáltuk. Két különböző antitestet próbáltunk ki a vitronektin és a PAI-1 kimutatására is, mivel korábban nem volt tapasztalatunk az alkalmazásukkal.

Harminc minta esetén a vitronektin kimutatására nyúl monoklonális antitestet (Vitronectin rabbit monoclonal antibody: AJ1817b, Abgent), míg a PAI-1 esetén nyúl poliklonális antitestet (PAI-1 (H-135): sc-8979, Santa Cruz) használtunk. PolyScan HRP Label jelölővel, jelöltük. A detektálást szobahőmérsékleten végeztük „Cell Marque PolyScan DAB Chromogen" segítségével.

Harminchét mintában szintén nyúl monoklonális antitestet használtunk egy másik gyártó cégtől (Acris, NB110-57650), míg PAI-1-hez nyúl poliklonális antitestet (Acris, AP20625PU-N) alkalmaztunk. A detektáló folyadék a Histols-MR-T kétlépcsős peroxidázzal jelölt polimer volt (Izinta Kft, 30011.500T). A magfestéshez Mayer-

Haemalaun módszert használtunk. A lépések között a protokoll szerint TBS puffert (TBS=Tris buffer saline) vagy vizes öblítést végeztünk.

A szövettani metszetek egy része a Szent István Egyetem Állatorvosi Karán, másik része, valamint az immunhisztokémiai vizsgálatok a Szent János Kórház Patológiai Osztályán készült. A metszetek kiértékelést szintén a Szent János Kórházban végeztük.

Az állatok felhasználása a Semmelweis Egyetem Egyetemi Állatkísérleti Bizottság jóváhagyásával, a Hatóság engedélyével valósult meg.

4. EREDMÉNYEK

4.1. AZ ELSŐ KÍSÉRLETSOROZAT EREDMÉNYEI - LAPAROSZKÓPOS ÉS HAGYOMÁNYOS CHOLECYSTECTOMIA ÖSSZEHASONLÍTÁSA

1.) Posztoperatív történések: Egy állat a nyitott hasi műtétet követően elpusztult. Halálának oka tüdőödéma volt. Egy másik állatnál májágysérülés történt a műtét alatt, melyet 4 klippel zártunk. Egy állat esetén a laparotomia helyén kinyílt az izom, a szövet nekrotizált. A szövet újrazárását követően az állatot antibiotikummal kezeltük. A továbbiakban nem kerültek be a labor értékei a csoportátlagba.
A többi állatnál nem volt komplikáció, sepsis nem alakult ki.

4.1.1. A makroszkópos vizsgálatok eredménye – az adhézió képződés mértéke

A **laparoszkópos cholecystectomiát** (LC) követően vagy nem képződött adhézió vagy az előforduló kitapadások főleg a műtéti területet, a májágyat érintették. A cseplesz elsősorban az epevezetéket és artéria cystica-t elzáró klippet vonta be, ami esetenként szálagos adhéziót eredményezett. Egy esetben fordult elő a hasfal és a bél, valamint két esetben a bél és a processus xyphoideus között szálagos adhézió. 1 állatnál a drain, 2 állatnál az optikai trokár helyén alakult ki sérv, ami a vizsgálatainkat nem befolyásolta. Az adhézió felülete egy esetben haladta meg az 1 cm^2-t, a többi érték 0-0,6 cm^2 között volt. Az átlagos adhéziós felület 0,5 cm^2 volt.

A **hagyományos cholecystectomiát** (HC) követően minden esetben kialakult adhézió. Jellemzően nagy kiterjedésű, függönyszerű kitapadások képződtek főleg a hasfal és a máj, illetve a belek között. Elsősorban a laparotomia helye és a májágy volt érintett, de a környező bélszakaszokon is jelentős kitapadás volt megfigyelhető. Egy esetben a gyomor kis görbülete és máj között jelent meg kitapadás. Egy állatnál a májágyban

tályog képződött, melyhez igen jelentős 10 cm^2-es adhézió járult. Egy esetben a léphez kapcsolódott kitapadás, egy esetben a has jobb oldalán távoli adhézió volt megfigyelhető. Egy állatnál sérv képződött a drain helyén. Az adhézió nagysága az esetek többségében meghaladta az 1 cm^2-t, volt olyan eset, ahol 6-8-10 cm^2 felületet mérhettünk. (4.1. táblázat)

	az adhézió elhelyezkedése						mérete	típusa	
	májágy	**bél-perit.**	**májágy-duod.**	**lép**	**epigasztrium**	**távoli**	**cm^2**	**oszlopos**	**függöny-szerű**
LC	6				2		~0,5	7	
HC	6	7	2	1		1	~3,5	4	5

4.1. táblázat. Az adhézió lokalizációja, átlag mérete és típusa a két kísérleti csoportban.

Rövidítések: LC = laparoszkópos cholecystectomia, HC = nyílt cholecystectomia, perit. = peritoneum, duod. = duodenum

4.1.2. A hematológiai értékek vizsgálata

A kutyáknál **a fehérvérsejt szám** normál értéke 5-17 G/l. A műtét utáni 1-2. nap mindkét csoportban emelkedett érték volt megfigyelhető. Ezután az LC csoportnál visszatért a normál tartományba, míg a HC csoportnál különösen a 5. posztoperatív naptól szintén a 17 G/l fölé emelkedett az értéke. A tendenciában látott különbségek a 10. napon statisztikai eltérésben is láthatók, a két csoportot összehasonlítva a p=0,034, ami szignifikáns eltérést jelöl. (4.1 ábra) A *lymphocyta szám* normál tartománya 0,53-4,8 G/l. Az alap értékhez képest a hagyományos műtétet követően végig a posztoperatív vizsgálati idő alatt magasabb volt. Az LC csoportnál némi emelkedés látható az 1-2. napi érték után az 5-7. napon, majd a szintje újra normalizálódott. A *monocyta+granulocyta szám* normál értéke 3,1-15,7 G/l. Az első 3 posztoperatív napig emelkedett értéket mutatnak, majd csak a HC csoportnál maradtak magasabban. (4.2. ábra)

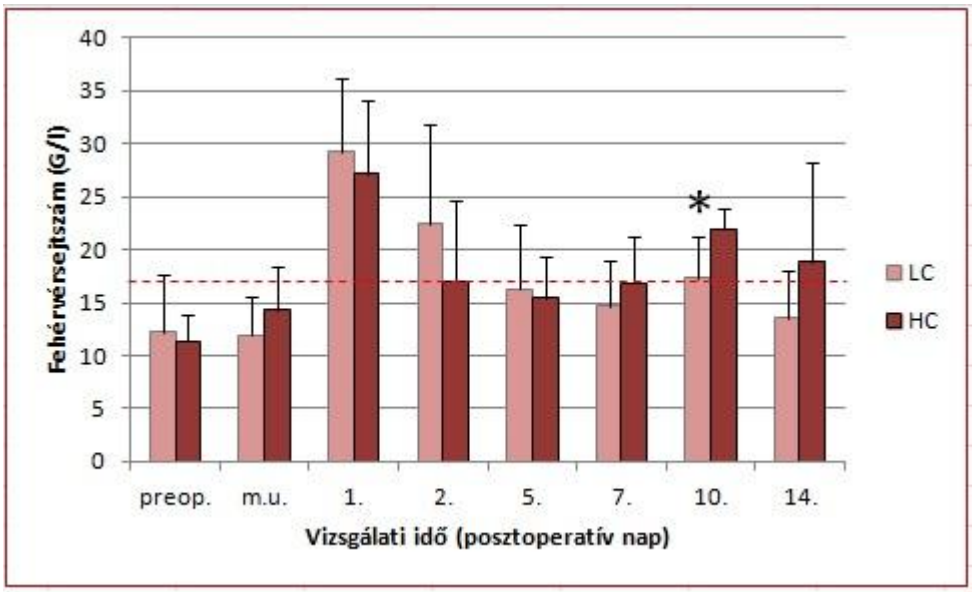

4.1. ábra. A fehérvérsejt szám változása az idő függvényében.

A fehérvérsejt szám látható a csoporton belüli szórásokat feltüntetve. A szaggatott vonal a kutyákban meghatározott normál tartomány felső határát (17 G/l) jelzi. A * a két csoport közötti statisztikai eltérést jelöli, melynél: $p<0,05$.

Rövidítések: LC = laparoszkópos cholecystectomia, HC = hagyományos cholecystectomia

A fehérvérsejt adatokból egy állat értékei külön kiemelésre kerültek, értékeit az átlagba és szórásba nem számítottuk bele, mivel a diagram értékelhetelen lett volna a magas szórásértékek megjelölésével. Az állatban az 1. po. naptól kezdve a fehérvérsejtszám, ezen belül a monocyta+granulocyta értékek magasan a normál érték fölött alakultak, különösen az 5. po. napon, amikor a lymphocyta szám is a normál tartomány felső értékének többszöröse volt. (5. po. nap értékei: fvs= 55,9 G/l; lymph.=17 G/l; mo+gr=38,9)

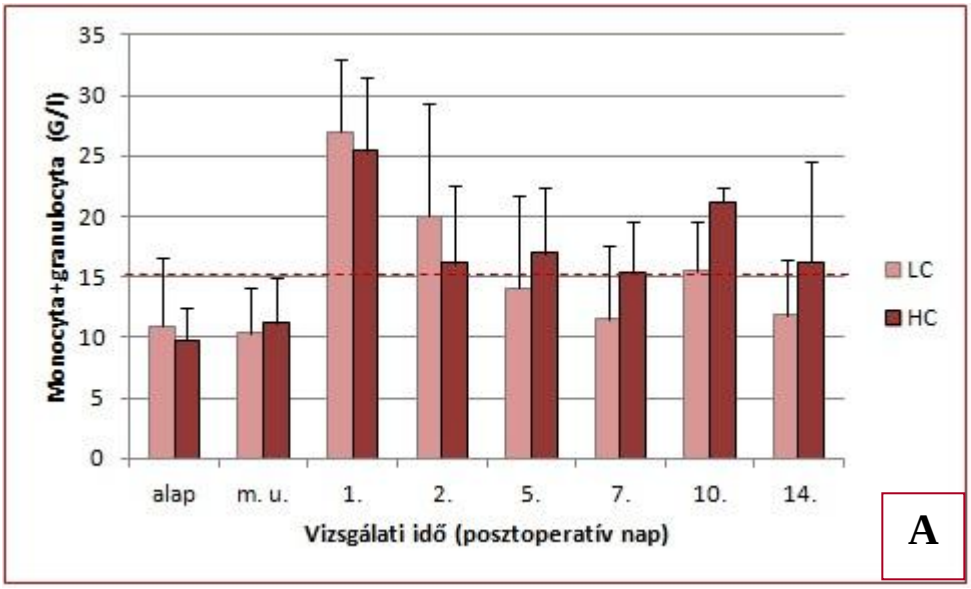

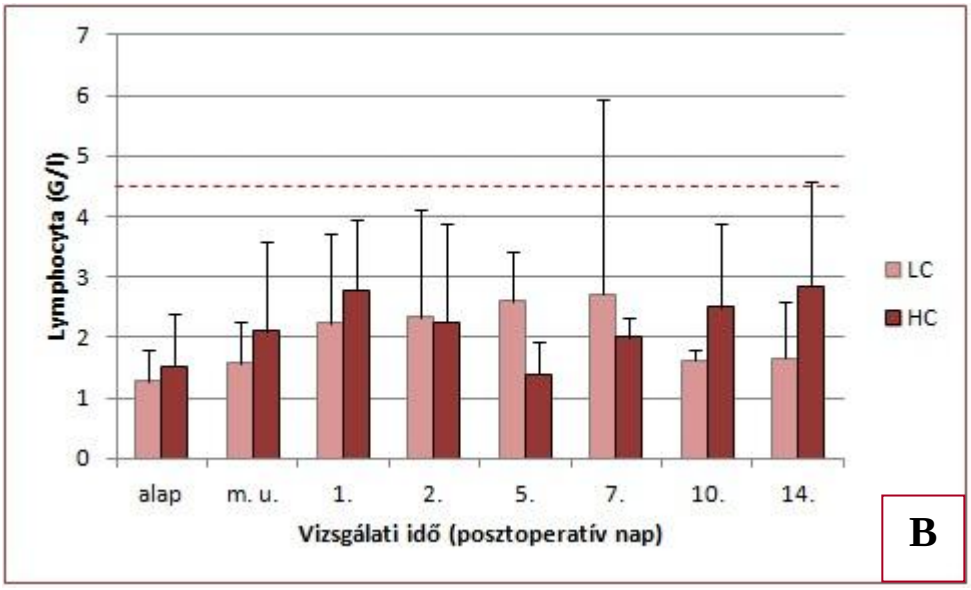

4.2. ábra. A fehérvérsejt szám változása az idő függvényében.

Az *A ábra* mutatja a monocyta+granulocyták a *B ábra* a lymphocyták átlagos értékét a csoportokon belül.

A **vörösvértest szám** esetén (vvt_{norm}=5,5-8,5 T/l) egyik csoport átlagértékében sem voltak kiugró eredmények, egy-egy magasabb értéktől eltekintve egyetlen állatnál sem fordult elő tartósan alacsony vagy magas érték. A két csoport között statisztikai eltérés nem volt.

A **hemoglobin** normál értéke kutyában 13,8-21,4 g/dl. A hemoglobin értékek az esetek nagy részében nem lépték túl a normál tartomány határait, a nyitott műtétes állatok közül egy esetben fordult elő, hogy az 5., 7. és 14. napon a hemoglobin szint tartósan a normál érték alá süllyedt (9,9; 9,3; 7,9 g/dl). Szintén nem volt a csoportok között szignifikáns eltérés.

A **hematokrit** (Hct) normál értéke kutyákban 33-55%. Mindkét csoportnál a műtét utáni érték kevéssel a normál érték felső határa fölé emelkedik, valamint a 2. posztoperatív napon látható az LC csoportban egy kismértékű emelkedés (Hct=57,5 %), de az eltérés sem a csoportok között, sem a normál értékhez viszonyítva nem szignifikáns.

A **thrombocyta** (thr) szám átlagértéke mindkét csoportnál a teljes posztoperatív időszakban

a normál tartományban (thr_{norm}=200-500 G/l) maradt. Az egyedi értékeket vizsgálva az LC csoportban egy állat thr értéke az 5. posztoperatív napon lecsökken a normál érték alá (150 G/l), majd a 10. napra normalizálódik az értéke, de a 14. nap ismét a normál tartomány alá süllyed. A HC csoportban a 7. nap 3 állatnál is alacsony értékeket mértünk, 2 állatnál a 10. napra normalizálódott a thr szám, míg az egyik állatnál a további vizsgálati idő alatt mindvégig alacsony maradt az értéke.

4.1.3. Hemorheológiai eredmények

Saját korábban mért adataink alapján a normál RCTT kutyákban 3,69-7,17 msec között van, míg az IRFR normál értéke 0,751-0,887 tartományba esik.

Az **RCTT** átlag értéke mindkét csoportnál a normál tartományban maradt. Az egyedeket külön értékelve megfigyelhető, hogy a hagyományos módon műtött csoportban az 1. posztoperatív napon két állatnál tapasztalható kiugró érték (14,6 és 11,1 msec) , valamint egy esetben az 5. nap (12,2 msec).

Az **IRFR** korrelál az RCTT értékekkel. Egyik posztoperatív értéknél sem láttunk a két csoportban statisztikai eltérést.

4.1.4. Immunológiai eredmények

A Stimulációs index normál értéke emberben 2 és 25 közötti tartományba esik. Sajnos kutyáknál nem áll kellő mennyiségű mérési adat a rendelkezésünkre, hogy normál érték tartományt tudjunk meghatározni, ezért a jelen tanulmányban a mérések alapértékéhez tudtunk viszonyítani. Az így meghatározott SI érték kutyákban 1,3 körüli.

A Stimulációs index értéke az 5. posztoperatív napig mindkét csoportnál alig változott, egy lassú, kismértékű emelkedés figyelhető meg az alapértékhez képest. A 7. napra jelentősebb SI érték változást mértünk, az alapérték több mint kétszeresére nőtt az SI értéke. Eddig mindkét csoportnál hasonló tendencia figyelhető meg. A vizsgálati időszak végére az LC csoportban csökkenés kezdődött, míg a HC csoportban az SI értéke tovább emelkedett az alapérték közel háromszorosára. Egyetlen esetben sem találtunk kiugró egyedi értéket, az SI érték változások egy csoporton belül hasonló tendenciát mutatnak.

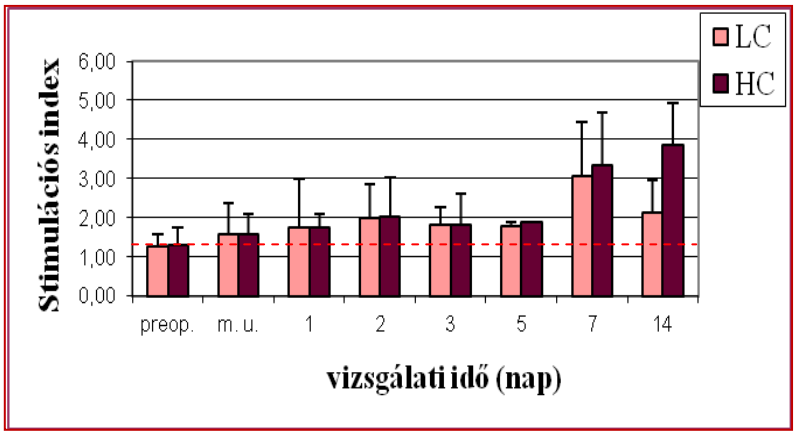

Az alacsony esetszám miatt statisztikai értékelést nem lehet elvégezni, csak a tendencia határozható meg. (4.3. ábra)

4.3. ábra. Stimulációs Index változása az idő függvényében.
A piros szaggatott vonal az általunk mért kezdeti alapértéket jelöli.

4.1.5. Lavage eredmények

A **fehérvérsejt szám** esetén nagy egyedi eltérések voltak megfigyelhetők. Az alap és közvetlenül a műtét utáni méréseknél egyáltalán nem vagy minimális számú fehérvérsejtet számoltunk mindkét csoportban. A továbbiakban látványos emelkedés figyelhető meg a laparoszkópos csoport átlagértékeiben. Az állatokat külön értékelve megfigyelhető volt, hogy szinte minden esetben az 1. vagy 5. vagy 7. posztoperatív

napon magas értékek figyelhetők meg – a 0 alapértékről 200-800 közé emelkedik a számuk. A reoperáció idejére – 14. nap – minden esetben az alapértékhez közelít a fehérvérsejt szám (6-48 között változik). (4.4. ábra)

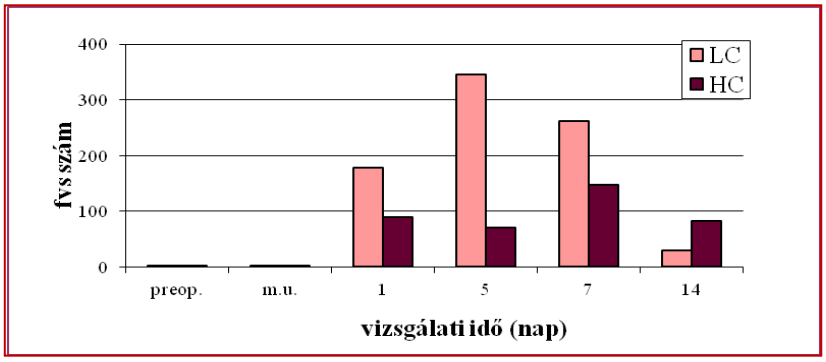

4.4. ábra. A peritoneális lavage-ban meghatározott fehérvérsejtek számának változása az idő függvényében. A sejtszámot db/100 ml egységre határoztuk meg.

A **vörösvérsejt szám**át természetesen befolyásolja a kialakuló vérzés. Alap értékben mindkét csoport lavage mintájában szinte egyáltalán nem volt vörösvérsejt (LC=0,07 és HC=0,54). A műtét után és az 1. posztoperatív napon tapasztalható kiugró értékek egy-egy állatnak köszönhetőek, ahol szivárgó vérzés okozta az emelkedett vvt számot. Az 5. naptól az átlag értékek mindkét csoportnál 1 alá süllyedtek.

4.1.6. Szövettani eredmények

A májágyból vett mintákból készült 2-3 metszet átnézése után került sor a szövettani értékelésre.

Az immunsejtek aránya a két csoportban hasonló volt. A lympho-histiocyter gyülemek mindkét csoportban 1-1 esetben fordultak elő, míg a granulocytás-histiocyter beszűrődéseket 2-2 állatnál figyelhettük meg. Mindkét csoportnál a makrofágok voltak a domináns immunsejtek, de míg a HC csoportnál az összes esetben megjelentek, az LC csoportban az esetek felében voltak jelentős számban jelen. Egy esetben a HC csoportban habossejt reakció figyelhető meg, mely a histiocyter-óriássejtes csoporttal együtt valószínűleg az idegentest reakcióban jelenik meg. Óriássejtek mindkét csoportban 2-2 esetben figyelhetők meg.

Idegentest granulóma a HC csoport állatainál 1 kivétellel mindenhol megfigyelhetők az epevezetéket és artériát lezáró varróanyagnak köszönhetően, illetve néhány esetben epegranulóma is felfedezhető. Egy esetben nem sikerült a varróanyagot megtalálni a szövettani feldolgozáskor. A laparoszkópos műtétes csoportban 2 esetben alakult ki idegentest granulóma.

A siderophagok szintén gyakori sejtjei a nyílt műtétes csoportnak – 4 esetben jelentek meg -, míg az LC csoportban 3 mintában fordultak elő.

A fibrosis a HC mintában szinte mindenhol megfigyelhető, hol storiform fibroplasia formájában a máj parencymán belül is, van ahol a fonal körül viszonylag sejtszegény alakban, máshol kiterjedt méreteket öltött. Az LC csoportnál egy helyen habos fibrózis figyelhető meg, egy másik mintában kiterjedt fibrózis alakult ki. A HC csoportban az esetek nagy részében megfigyelhető volt a fibrózis, míg az LC csoportban kisebb számban fordult elő.

A máj szövetét ért trauma és annak következménye csoportonként és egyedenként is nagy eltéréseket mutatott. Megfigyeléseinket a következőképpen csoportosítottuk:

1.) a hepatocytákat ért változások
2.) a májszövetet általánosan ért károsodások
3.) erek, nyirokerek elváltozásai
4.) az epeutak elváltozásai. (4.2. táblázat)

A HC csoportban 1.) egy esetben hialinizált apoptotikus hepatocyták figyelhetők meg. Több esetben hydroptikus, illetve vakuolás degeneráció látható. Egy állatban nekrotikus szövetrész figyelhető meg. 2.) Infarktusos terület figyelhető meg 4 esetben, egy mintában portális gyulladás található. 3.) 1 esetben tág nyirokér, 2 esetben a vénában fibrinrög látható. Egy mintában obliteráló endarteritis, szintén egy esetben hialinizálódott, thrombotizált ér látható. Két állatban centrolobularis sinus tágulat fedezhető fel. 4.) Lobos epeút található 3 mintában. Egy fibrotizált-obliteráló epeút figyelhető meg és 3 esetben cholangitis látható, melyből az egyik esetben, a nagy epeútban gennysejtek jelentek meg.

Az LC csoportban 1.) szintén előfordult májsejt degeneráció, 3 esetben figyelhetők meg májsejt elhalások, az egyik állatnál centrolobularis májsejt vakuolizáció látható. 2.) Ebben a csoportban 3 állatnál is megjelentek infarktusos területek, az egyiknél

mikroinfarktus alakult ki. 3.) Fibrotizáló endarteritis 2 állatban, centrolobularis sinus tágulat szintén 2 állatban és portális gyulladás 4 állatnál alakult ki. A HC csoporttal ellentétben itt sem fibrinrög nem fordult elő a vénákban, sem hyalinizálódott ér nincs. 4.) Lobos epeút 6 metszetben figyelhető meg. Sem fibrotizált epeút, sem cholangitis nem található.

	idegentest granulóma	gyulladás a következő sejtek részvételével:			sziderofágok	fibroplázia
		makrofágok, hisztiociták	granulociták	óriássejtek		
LC	2/6	3/6	2/6	2/6	2/6	4/6
HC	8/9	8/9	4/9	2/9	5/9	8/9

4.2. táblázat. A szövettani értékelés során talált legfontosabb sejtek, jelenségek összehasonlító táblázata.

4.2. A MÁSODIK KÍSÉRLETSOROZAT EREDMÉNYEI

4.2.1. Előkísérlet – makroszkópos eredmények

A.) **1. állat**

Az egyik fonalhoz szálagos adhézióval kitapadt a cseplesz, beborította a fonalat, így szeparálta a környezetétől. A másik fonalnál semmilyen adhézió képződés nem volt megfigyelhető. A Parietex sérvháló ennél az állatnál megmaradt a hasfalon, jelentős méretű adhéziót okozva. Kitapadt 4-5 cm hosszan a cseplesz, a vékonybél egy szakasza és a máj is. (4.5. ábra)

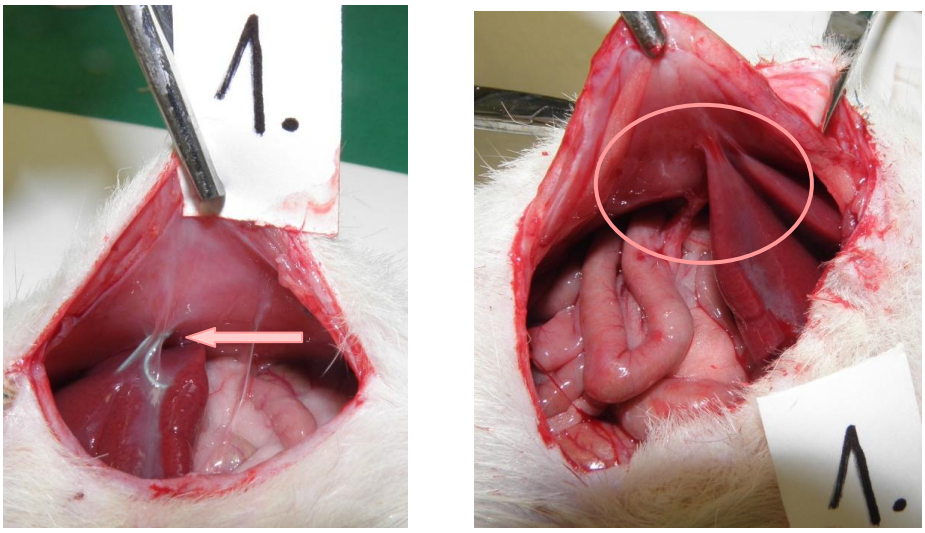

4.5. ábra. Makroszkópos eredmények az 1. kísérleti állatnál.

2. állat

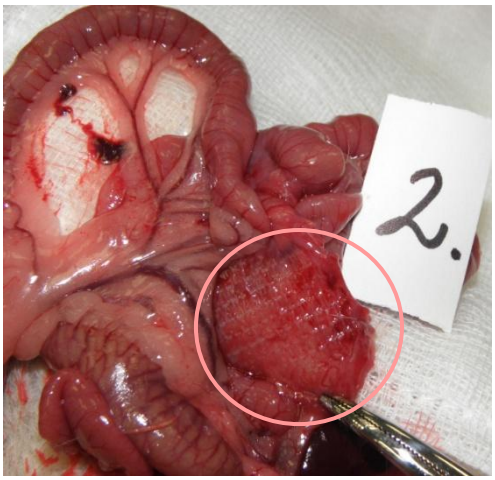

A fonalakhoz nem alakult ki adhézió. A sérvháló elvándorolt a hasfalról és bekerült a vékonybelek közé, ahol rátapadt a cseplesz és a vékonybél egy része. (4.6. ábra)

4.6. ábra. Makroszkópos eredmények a 2. kísérleti állatnál. Az elvándorolt sérvháló betokozódott a bél és a cseplesz közé.

3. állat

Az egyik fonalhoz nem történt kitapadás, a másiknál szálagos adhézióval tapadt a máj. A Polipropilén háló esetén a cseplesz borította be a háló felszínét, ezzel elkülönítve a hasüreg többi részétől. (4.7. ábra)

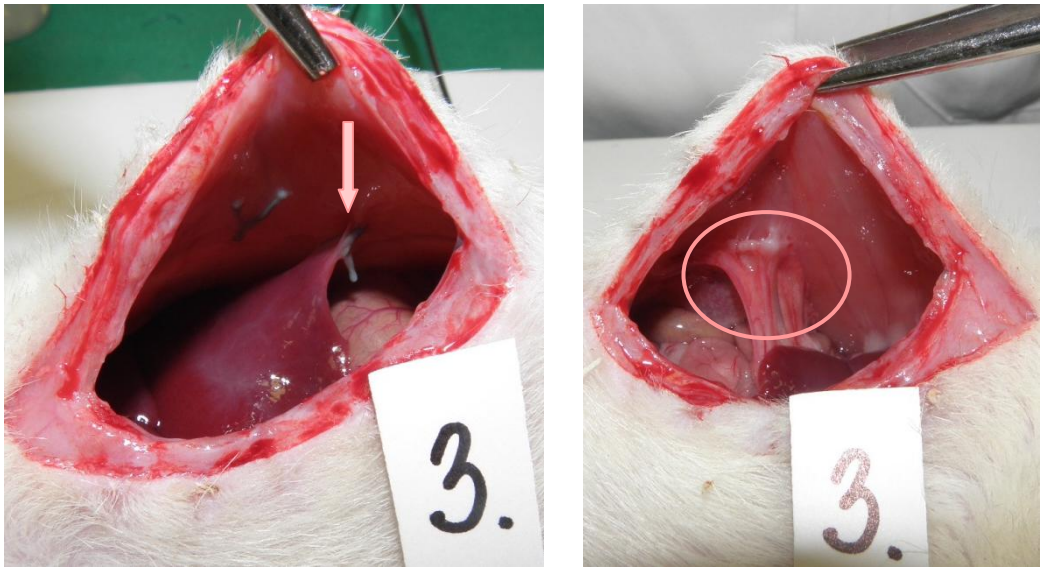

4.7. ábra. Makroszkópos eredmények az 3. kísérleti állatnál. A fonal és a máj között kis felületen kialakult összetapadás figyelhető meg az első fotón, a második képen a cseplesz függönyszerű adhéziója látható.

4. állat

Nemcsak a fonalhoz tapadt adhézió, hanem a metszésvonalhoz szálagos adhézióval kitapadt a cseplesz. A vastagbélbe helyezett öltésre ráhúzódott a cseplesz. A májba helyezett öltésre szintén kitapadt a cseplesz. (4.8. ábra)

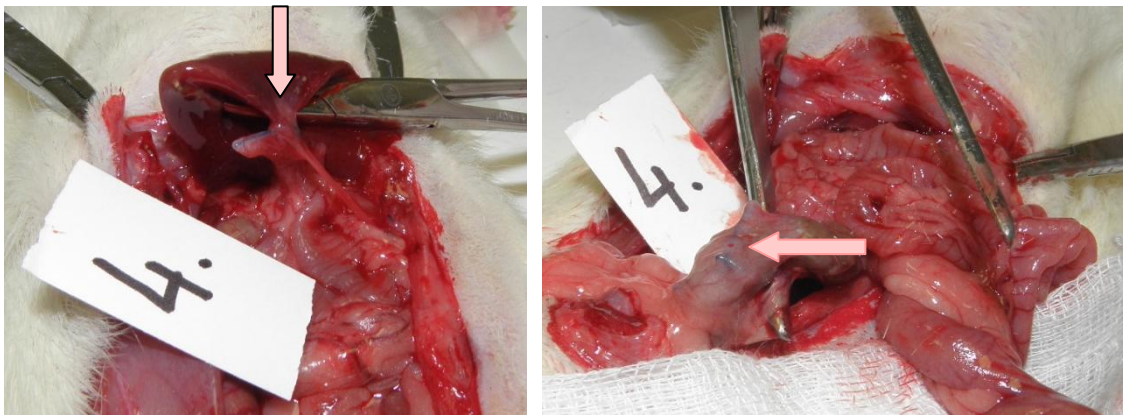

4.8. ábra. Makroszkópos eredmények az 4. kísérleti állatnál. A májba behelyezett fonalhoz szálagos adhézióval kitapadó cseplesz figyelhető meg az első képen. A második képen a vastagbélbe helyezett öltést beborító fibrines mátrix látható, amely az idegen testet elkülönítette a környezetétől.

5. állat

A cseplesz kitapadt a fonalhoz és a máj a fonallal együtt a hasfalhoz. (4.9. ábra) A hasfalra ráöltött Polipropilén hálót is bevonta a cseplesz.

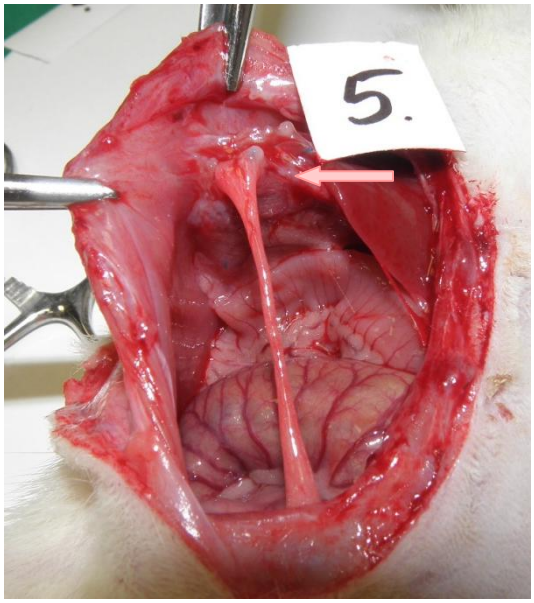

4.9. ábra. Makroszkópos eredmények az 5. kísérleti állatnál. A peritoneumba behelyezett fonalhoz szálagos adhézióval kitapadó cseplesz figyelhető meg.

A többi állatnál a kialakult adhézió jelentéktelen volt, a 7., 10. és 11. állat hasüregében egyáltalán nem tapasztaltunk összenövéseket.

A 6. kísérleti állatnál a baloldalon a hasfalhoz tapadva egy szálagos adhézió volt megfigyelhető.

A 8. állatnál a jobb oldalon a máj és a hasfal között szintén szálagos adhézió alakult ki.

A 9. állatban nem a sértett májfeszín vett részt az adhéziókképzésben, hanem a metszésvonal és a gyomor nagygörbülete között képződött egy szálagos adhézió.

Ha a beavatkozások típusainak szempontjából csoportosítjuk az állatokat, akkor megfigyelhető, hogy az idegentestek beültetése a legbiztosabb adhéziókép ző módszer. A sérvhálók esetén nagyobb felületen vagy függönyszerűen jelenik meg az adhézió, míg a fonalakhoz szálagos kitapadás a jellemző. A kisebb vérzések, sérülések, rövid ideig tartó leszorítások legtöbb esetben nem jártak adhézió képződéssel. (4.3. táblázat)

Az adhéziókép ző beavatkozás	A csoport állatszáma	A képződött adhéziók típusa
2/0-s Dagrofil fonallal öltést helyeztünk be a parietális peritoneumba	3	szálagos a fonalhoz (n=1)
1x1 cm-es Parietex Progrip hálót helyeztünk be a parietális peritoneumra öltés nélkül	2	függönyszerű, melyben részt vett a cseplesz, a máj és a vékonybél (n=1), a háló elvándorolt a vékonybelek közé (n=1)
1x1 cm-es Polipropilén hálót helyeztünk be a parietális peritoneumra, melyet 3/0-s Premilene fonallal rögzítettünk	2	a cseplesz bevonta a hálót, függönyszerű adhézió alakult ki (n=2)
3/0-s Premilene fonallal 1 öltést helyeztünk a májba	2	szálagos adhézióval tapad a cseplesz a fonalhoz (n=2)
2 kis érfogóval (moszkitó) leszorítottuk a peritoneumot 1 percre (n=1), illetve 3 percre (n=2)	3	szálagos adhézió a máj és hasfal között (n=1)
a parietalis peritoneumot 1x2 cm hosszan bemetszettük szikével	2	szálagos adhézió (n=1)
a parietalis peritoneum egy 0,5x1 cm-es darabját eltávolítottuk	2	-
5 pontszerű vérzést idéztünk elő a májban	2	-

4.3. táblázat. Az adhéziókép ző beavatkozások eredményessége, a kialakult adhézió típusok és esetszámok bemutatása.

4.2.2. Sérülés okozta adhéziók - makroszkópos eredmények

A kísérletsorozatban öt állatot veszítettünk el, mindegyik állat a műtött csoporthoz tartozott. Az ok minden esetben az volt, hogy az állatok kiszedték a varrataikat, a hasüregük megnyílt és a hasüregi szervek sérültek, kontaminálódtak. Az adhézió képződésre műtött állatokban csak 3 esetben nem alakult ki összetapadás. (4.10. ábra) Ez azt jelenti, hogy a túlélő 69 állatból 66-ban volt legalább egy adhéziós terület, ami azt jelent, hogy az esetek 95,6 %-ban képződött adhézió. Összesen 126 adhéziós terület

alakult ki. A kitapadások a metszésvonalnál és a sértett szöveteknél, valamint közelükben alakultak ki, távoli adhéziókat nem tapasztaltunk. Az esetek nagy részében a megsértett peritoneális felszín és a coecum között figyelhető meg összetapadás (n=28), de előfordultak kitapadások a metszésvonalhoz (n=30) és időnként egyéb környező szervek is részt vettek az adhézió képződésben. A cseplesz 18, míg a máj csak 2, a vékonybél nem sértett szakasza csak 3 esetben játszott szerepet az adhézió képződésben. Komplex, több szervet érintő adhéziók 18 esetben alakultak ki. (4.11. ábra)

4.10. ábra. A képen látható műtött állatból a 4. posztoperatív napon történt mintavétel. A coecum felszínén sűrűbb beereződés látható, a bemetszések nyomai szinte nem azonosíthatók. Ebben az állatban nem találtunk összetapadt felszíneket.

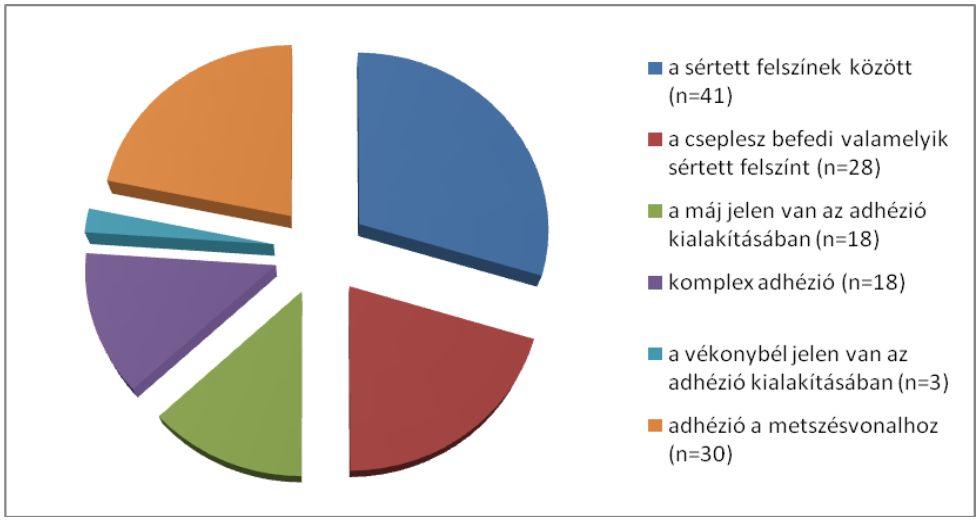

4.11. ábra. Az adhézióban résztvevő területek eloszlása.

A 16 kontroll állatból mindössze két esetben figyeltünk meg adhézió képződést – egy 4. és egy 5. posztoperatív napos patkányban - mindkét esetben a metszésvonalhoz húzódott a cseplesz és szálagos adhézióval, kis felületen tapadt a műtéti heghez. (4.12. ábra)

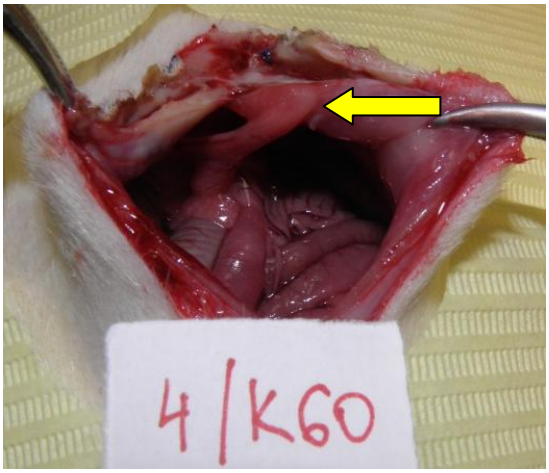

4.12. ábra. A négy napos kontroll állatban a metszésvonalhoz tapadt ki a cseplesz kis felületen.

A metszésvonal érintettsége az adhézió képződésben.

A valódi műtétes kísérleti állatokban, több esetben a metszésvonalhoz is megfigyelhetünk kitapadásokat. A 4 cm hosszú metszés elég nagy felületet jelentett ahhoz, hogy itt is megjelenjen az adhézió. A kitapadásokban a metszésvonalhoz közeli szervek vesznek részt - a coecum, a máj és a cseplesz. (4.4. táblázat)

posztoperatív napok száma	metszésvonal		
	coecum	máj	cseplesz
1		1	3
1,5	1	1	3
2	1		4
2,5			1
3			4
4	1		5
5			3
7	1		3

4.4. táblázat. A metszésvonalhoz tapadó adhéziók egyéb szervi érintettsége az adott posztoperatív napokon.

A valódi műtött állatoknál az esetek döntő többségében az összenövések a peritoneum és cseplesz között voltak megfigyelhetőek, de néhány esetben a máj és a coecum is

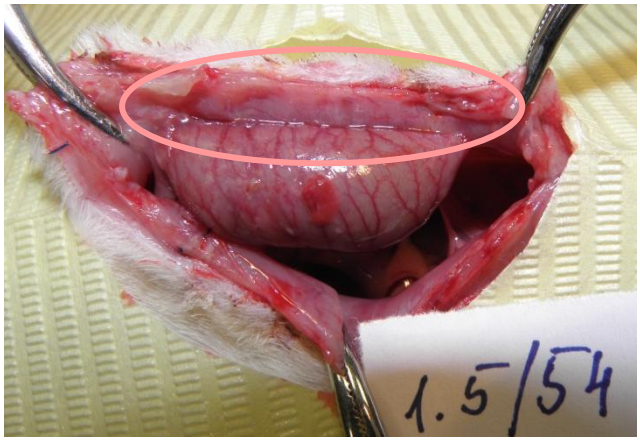

4.13. ábra. A coecum lapszerinti adhéziója a metszésvonalhoz 1,5 posztoperatív napos állatban.

hozzátapadt a metszésvonalhoz, esetenként jelentős nagyságú adhéziót képezve. (4.13. ábra) A cseplesz kitapadása volt a leggyakoribb, amely az esetek nagy részében a szálagos adhéziót képezett. (75%). A máj kisebb felületen függönyszerűen tapadt minden esetben. Néhány esetben a coecum sértett felszíne húzódott a metszésvonalhoz. A coecum+metszésvonal összetapadás 1 eset kivételével mindig jelentős felületen történt, akár 2-3 cm hosszú szakasz is érintve volt az adhézióban. A legnagyobb, egy 3 cm hosszú kitapadás egy másfél napos állatnál figyelhető meg.

A coecum és a sértett peritoneális felszín.

posztoperatív napok száma	összes adhézió	coecum+ sértett peritoneum
1	19	6
1,5	16	5
2	18	5
2,5	13	5
3	22	8
4	15	6
5	13	3
7	19	4

4.5. táblázat. Az operált állatok coecum és sértett peritoneális felszín közötti adhéziója összehasonlítva az összes kialakult adhézió számával.

A műtét célja az volt, hogy a coecum és a sértett peritoneális felszín között alakuljon ki adhézió. Átlagosan az esetek 31 %-ban tapadt össze közvetlenül a két felszín. (4.5. táblázat) Kiterjedését tekintve ezek az

összenövések általában nagyobb méretűek, legtöbb esetben lapszerint összetapadó felszíneket láthatunk. (4.14. ábra) A legnagyobb méretű 3x2 cm-es összenövés volt, ahol a fent említett két szerv mellett a máj is részt vett az adhézióban. Több esetben a cseplesz is megjelenik a két sértett felszín összetapadásnál.

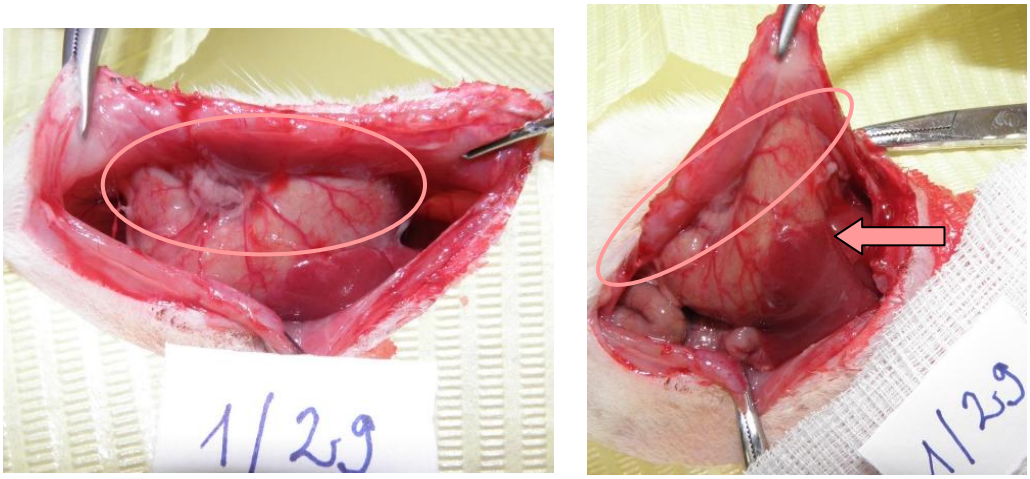

4.14. ábra. Masszív lapszerinti adhézió a coecum-sértett peritoneum-máj között 1. posztoperatív napos állatban. (nyíl – máj kitapadása)

A sértett felszínekhez történő kitapadások.

A sértett peritoneális felszínhez jelentős kitapadások voltak megfigyelhetőek. A környező szervek, mint a máj, a vékonybél közeli szakasza és elsősorban a cseplesz szívesen tapadnak a sérült felszínekhez. (4.15. és 4.16. ábra) Időnként több szervet érintő, nagyobb kiterjedésű, komplex adhéziók is képződtek. (4.6 táblázat)

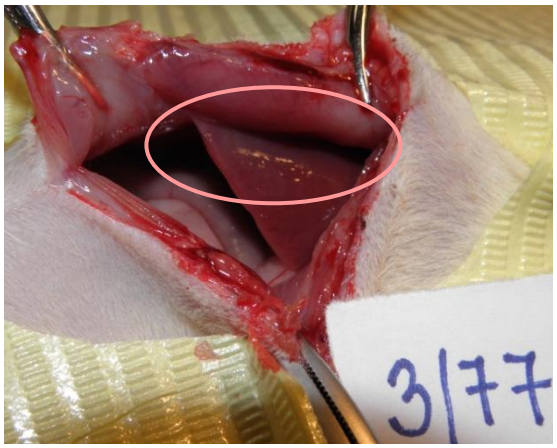

4.15. ábra. A máj és a sértett peritoneális felszín adhéziója a 3. posztoperatív napon.

4.16. ábra. A cseplesz szálagos adhézióval kitapadt a sértett peritoneális felszínre és beborította a coecum egy részét a 3. posztoperatív napos állatban.

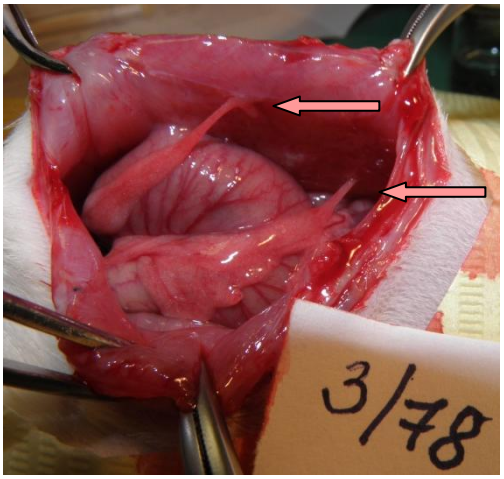

posztoperatív napok száma	sértett peritoneális felszín			coecum	
	cseplesz	máj	vékonybél	cseplesz	máj
1	3	1		1	1
1,5	2	2	1	1	
2	5	1	1		
2,5	1		1 komplex	1	
3	3	2		1	
4	2			1	
5	3	3			
7	4	3		1 komplex	

4.6. táblázat. A sértett peritoneális felszín és a sértett coecum felszíneihez tapadt egyéb szervek.

A coecum néhány esetben csepleszt, még kevesebb számban májat vonzott és képzett velük adhéziót.

Több esetben is több szervet érintő, összetett adhézió volt megfigyelhető, melyek nem különültek határozottan el egymástól. (4.17. ábra) Távoli adhézió képződést a kísérleti állatoknál nem találtunk.

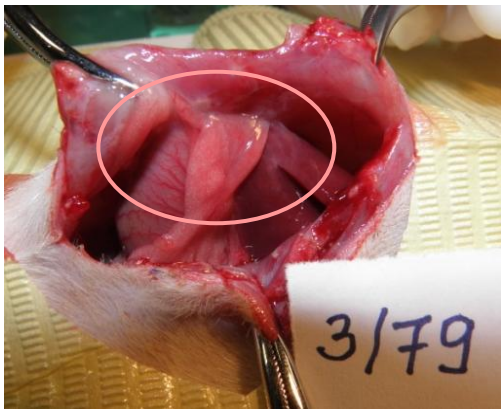

4.17. ábra. Összetett adhézió, mely érintette a két sértett felszínt, a májat és a csepleszt is 3. posztoperatív napos állatban.

Az adhézió típusok

Az összes adhézió esetén meghatározásra került az összetapadás felülete és ez alapján 3 csoportba soroltuk be az összetapadásokat (szálagos, függönyszerű és lapszerinti) az „Anyag és módszer” fejezetben leírt kritériumok szerint.

Szálagos adhéziók gyakran alakulnak ki a sebészi beavatkozást követően. Elsősorban a cseplesz húzódik oda egy-egy sértett területhez. (4.18. ábra) A lapszerinti adhéziókban általában a coecum, a sértett peritoneum, esetleg a máj vett részt. (4.19. ábra) A függönyszerű adhéziók kialakulása sokkal ritkább, elsősorban a hasüreg megnyitásához használt metszésvonal, illetve a cseplesz alakít ki hosszabb, de keskeny felületű összetapadásokat. (4.20. ábra)

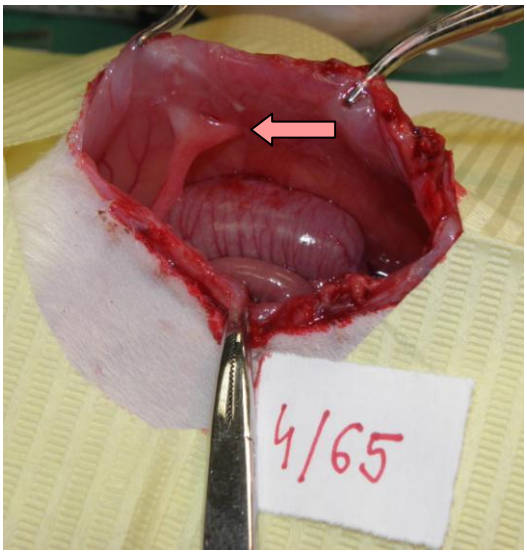

4.18. ábra. A cseplesz SZÁLAGOS ADHÉZIÓval tapad a metszésvonalhoz a 4. posztoperatív napon.

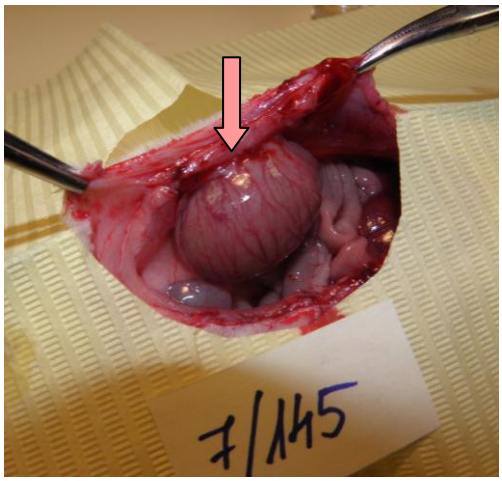

4.19. ábra. A coecum LAPSZERINTI ADHÉZIÓval tapad a sértett peritoneális felszínhez a 7. posztoperatív napon.

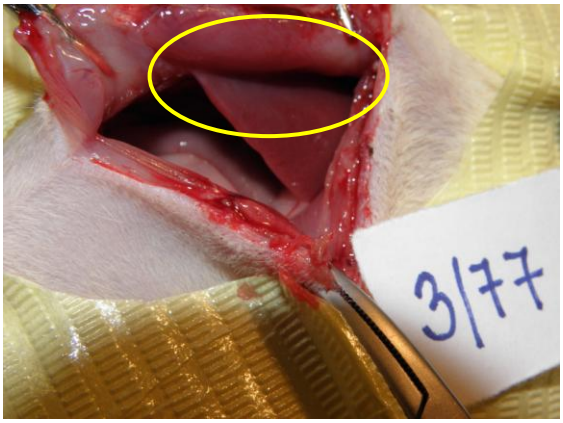

4.20. ábra. A máj FÜGGÖNYSZERŰ ADHÉZIÓval tapad a sértett peritoneális felszínhez a 3. posztoperatív napon.

A különböző posztoperatív időszak eredményeit összehasonlítva nincs lényeges eltérés az egyes adhézió típusok között. A szálagos és lapszerinti adhéziók száma megközelíti egymást, függönyszerű adhézió csak néhány esetben alakult ki. (4.21. ábra)

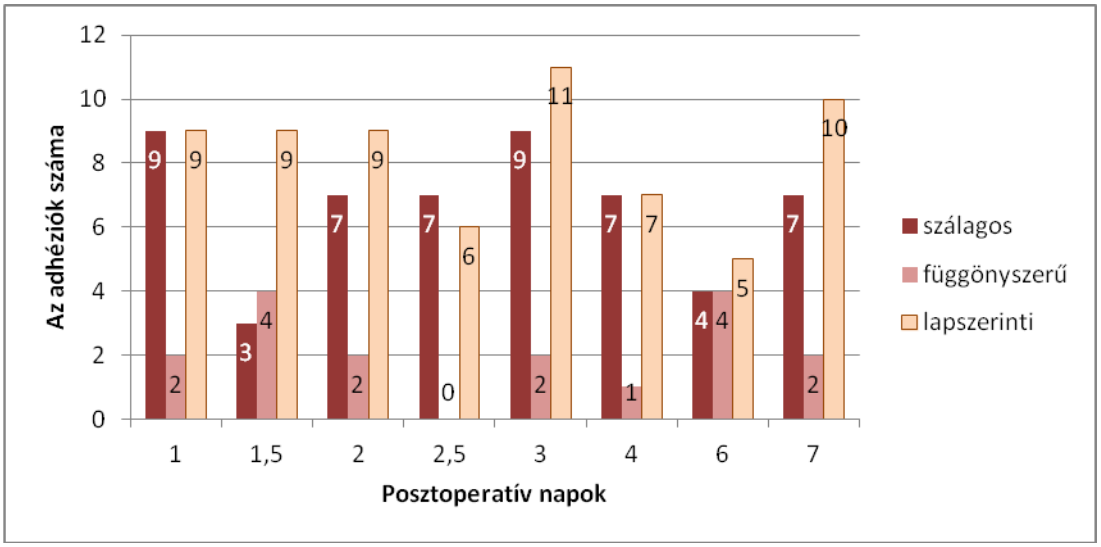

4.21. ábra. A kialakult adhéziók típusok szerinti eloszlása.

Az összetapadási felületek értékét is meghatároztuk cm^2-ben. A 4.22. ábrán ezek az értékek láthatók. A szálagos adhéziók tapadási felületét külön nem számoltuk, a másik két típussal összehasonlítva lényegesen kisebb felületet jelentenek (maximum 0,25 cm^2). A függönyszerű adhéziók átlagos összetapadási felülete átlagosan 1 cm^2 alatt marad, két esetben (egy 5. és egy 7. po. napos állatnál) mértünk 1,25 cm^2 nagyságú összetapadó felületet. A nagy felszínű lapszerinti adhéziók az összes összetapadás 39,7%-át alkották. Felületük legtöbb esetben 2 cm^2 fölött volt. A legnagyobb méretű

összetapadás ebben az esetben 3,75 cm^2 volt egy 1. és egy 4. po. napos állatnál és több esetben számítottunk 3 cm^2 összetapadást is.

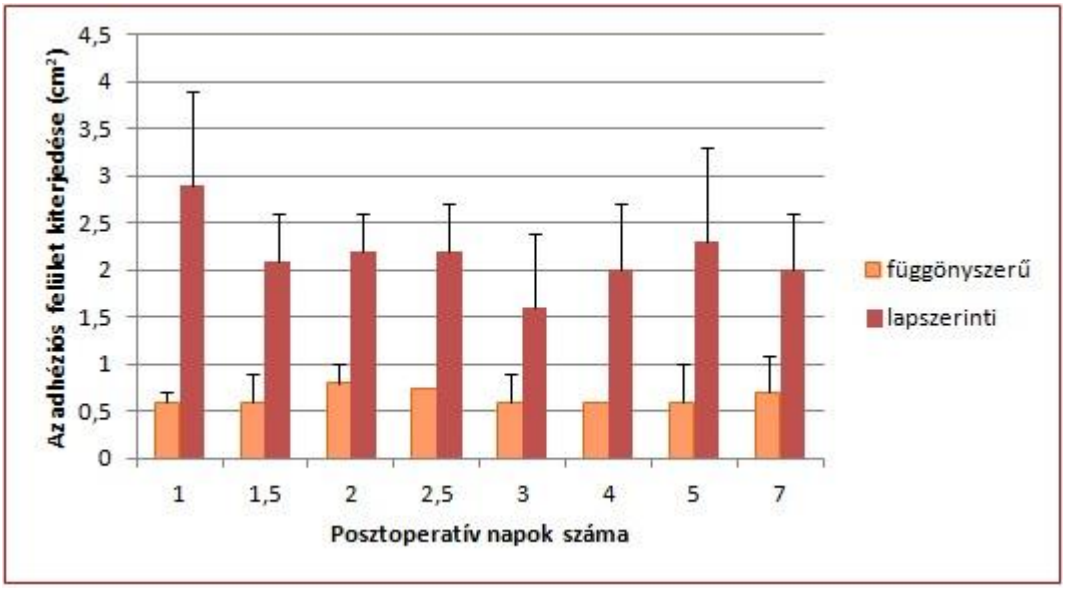

4.22. ábra. A kialakult adhéziók átlagos felülete a függönyszerű és lapszerinti adhéziók esetén. A 2,5. és 4. posztoperatív napon csak 1-1 függönyszerű adhézió alakult ki, ezért nem jelöltük a szórás értékét.

Az adhéziók stabilitása

A coecum és a peritoneum már a korai posztoperatív időszakban viszonylag stabilnak mondható összenövést képezett, szövettani mintavétel során a két felszín együtt maradt. A 2,5. posztoperatív napig csak instabil adhéziókat figyelhettünk meg, az összetapadó felszínek könnyen szétváltak. A harmadik napon kezdenek a csepleszes adhéziók stabilizálódni, míg a májat is magába foglaló felületek még mindig szétválaszthatók. A negyedik nap még mindig nagyszámú az instabil adhéziók száma, de a stabilizálódott összetapadások %-os aránya folyamatosan növekszik. Az ötödik napra már nincsenek olyan összetapadó felszínek, amelyek könnyen szétválnának egymástól, az instabil adhéziók megszűnnek. A mérsékelt stabilitás kialakulása a 3. napon veszi kezdetét, csökkenő %-os aránya a stabilizálódás erősödést jelzi. A stabil adhéziók a 3. naptól jelennek meg, számuk és arányuk a többi típussal összehasonlítva folyamatosan emelkedik. A 7. napra az összes adhézió stabillá válik. (4.23. ábra)

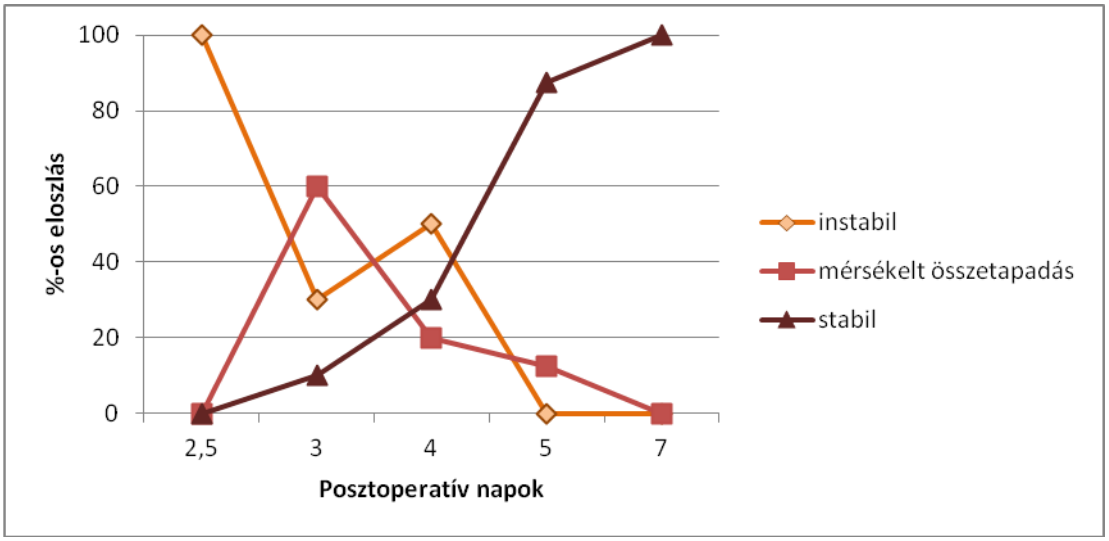

4.23. ábra. Az adhézió stabilizálódás folyamata.

Egy véletlenszerű esetnél az egyik egynapos túlélő állatban a coecumon a vérzés túl erős volt, a vérzést nem sikerült megfelelő mértékben csillapítani, így a felszínén egy nagyméretű véralvadék keletkezett (2,5x1,5 cm). Az alvadék ebben az esetben megakadályozta az adhézió képződést. (4.24. ábra)

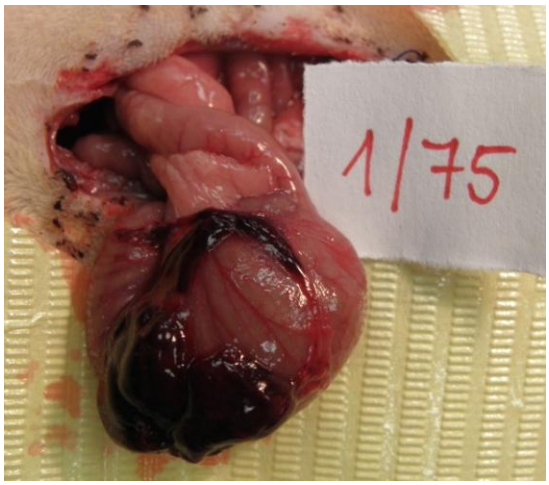

4.24. ábra. Jelentős véralvadék a coecum felszínén adhézióképződés nélkül 1. posztoperatív napos állatban.

4.2.3. Sérülés okozta adhéziók – általános szövettani eredmények

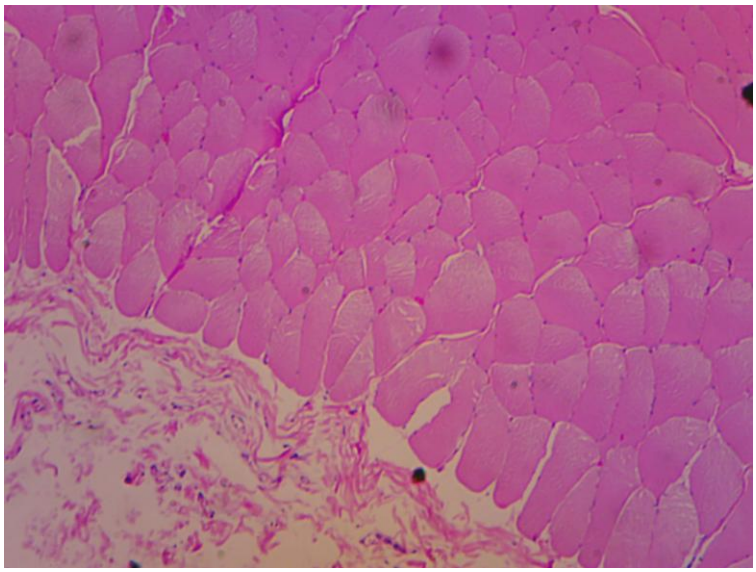

4.25. ábra. Normál patkány peritoneum Hematoxilin-eozin festéses szövettani képe.(nagyítás: 20x10)

A fejezet első ábráján egy nem műtött patkány normál peritoneum metszete látható. (4.25. ábra) Az ép izomrostok szorosan egymás mellett helyezkednek el, közöttük szabad területek nincsenek. A peritoneum hasüreg felőli oldalán, az izomréteg fölött ECM helyezkedik el, melyet az ábrán is megfigyelhető nagyszámú rostos elem és a csekély sejtszám jellemez. Ehhez a képhez hasonlítottuk a továbbiakban a sértett peritoneumban bekövetkező sejtes, szöveti változásokat.

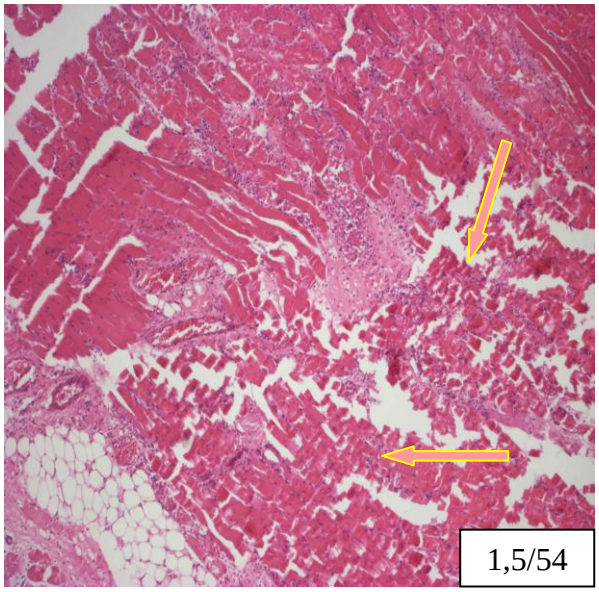

4.26. ábra. Másfél nappal a műtétet követően a peritoneumban kisebb fokú gyulladás figyelhető meg, az izomrostok egy része sérült a műtéti beavatkozásnak köszönhetően (⇦). (Hematoxilin-eozin festés; nagyítás: 10x10)

A *Hematoxilin-eozin* festési eljárást használó szövettani vizsgálatokkal jól nyomon követhetőek voltak a sértett felszínek regenerációjának lépései. A gyulladás jelentős része a korai posztoperatív időszakban lezajlott, már a 1,5-2. napon találtunk olyan eseteket, ahol a lobos folyamatok mérséklődése figyelhető meg. (4.26. ábra) A peritoneum esetén elsősorban az izomrostok között szaporodnak fel a granulociták, de előfordult jelentősebb számban a peritoneum felszínén is. Időnként lobos óriássejtek figyelhetők meg. Néhány minta esetén a 2,5. napi mintában is voltak erősen gyulladt izom területek az invazív peritoneális beavatkozásnak köszönhetően. A 3-4. posztoperatív naptól fokozatosan eltűnik a gyulladás, helyét a regenerációs folyamatok veszik át.

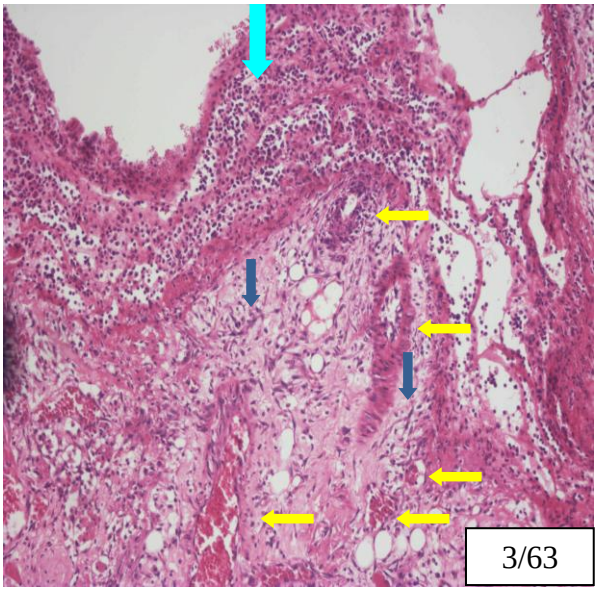

4.27. ábra. A harmadik posztoperatív napon jól látható az érképződés folyamata (⇦), aktív fibroblasztok jelennek meg (⬇), mérsékelt lobosodás még mindig megfigyelhető (⬇). (Hematoxilin-eozin festés; nagyítás: 10x10)

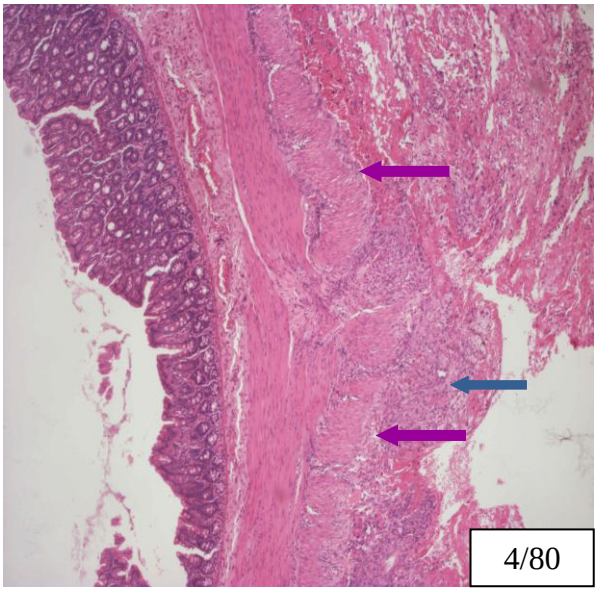

4.28. ábra. Ennél az állatnál a 4. posztoperatív napra stabil összenövés figyelhető meg a coecum és a peritoneum között. Jelentős a kötőszövet kialakulása (⬅), aktív fibroblasztok még mindig jelen vannak (⬅). (Hematoxilin-eozin festés; nagyítás: 10x10)

(4.27. ábra, 4.28. ábra)

A fibrinképződés jól látható az 1. posztoperatív naptól.

Duzzadt, aktivált mesothel sejtek jelennek meg a 2. napon, valamint a fibroblasztok jelenléte aktív kötőszövet képződésre utal. Szintén a 2. naptól kezdődik az aktív

érproliferáció, melyre a duzzadt endothel sejtek, majd a nagy számban megjelenő erek is utalnak. A 4. posztoperatív naptól kollagén rostok jelennek meg, granulációs szövet képződése figyelhető meg. A sejtek száma az újonnan képződő szövetben lecsökken, kötőszövet szaporulat figyelhető meg. Az erek szabályosan rendeződni kezdenek. Már a 3. nap is megfigyelhetünk szépen összetapadt szöveti felszíneket, de a 4-5. naptól szövettanilag is szépen egybeolvadt adhéziós területeket láthattunk, ahol az eredeti két szövet határa már nem különíthető el egymástól. (4.29. ábra) Ez a szövettani összeolvadás nemcsak a sértett peritoneum és coecum felszínét érinti, hanem az adhézióban részt vevő, eredetileg sértetlen területeket is pl. a májat. (4.30. ábra)

4.29. ábra. Az ötödik posztoperatív napon stabilizálódott adhéziót láthatunk a máj és a peritoneum között. Az érproliferáció megszűnt, fibroblasztok és jelentős mennyiségű kollagén rost látható. A máj és a peritoneum mélyebb rétegei ép szerkezetűek. (Hematoxilin-eozin festés; nagyítás: 10x10)

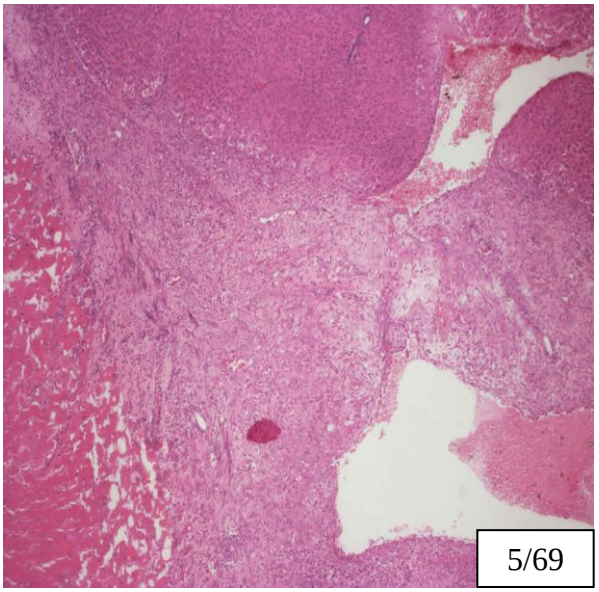

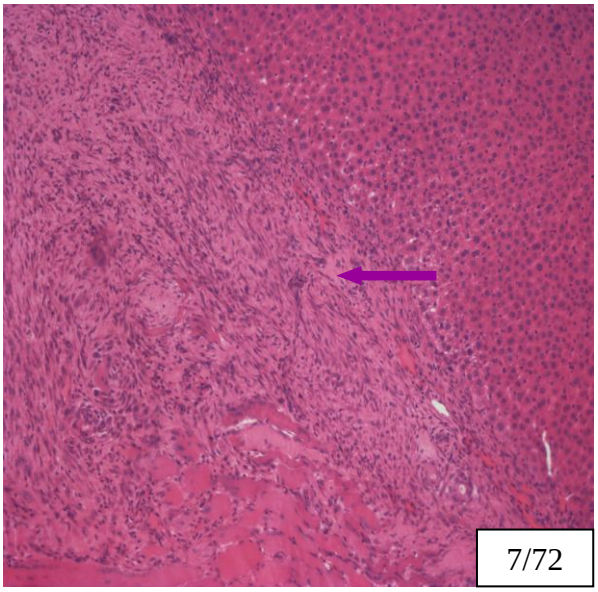

4.30. ábra. A vizsgálati periódusunk végére (7. posztoperatív nap) stabilan összetapadt, szövettanilag sem szétválasztható adhéziókat találtunk. A máj és a peritoneum mélyebb rétegei épek, a két felszínt rendezett rostokból álló kötőszövet köti össze (⟵). (Hematoxilin-eozin festés; nagyítás: 10x10)

*Bielschowsky festés*sel az izomrostok struktúrájának változását - a kirajzolódó hasfali izomrostokat és az elhaló izomrostokat (4.31. ábra) kötőszöveti rostok képződését, a beereződést (4.32. ábra), az összetapadó felszíneket (4.33. ábra) és beidegződést tudtuk követni (4.34. ábra), amely plusz információt nyújt a gyógyulási folyamatok és adhézió képződés fázisainak értékeléséhez.

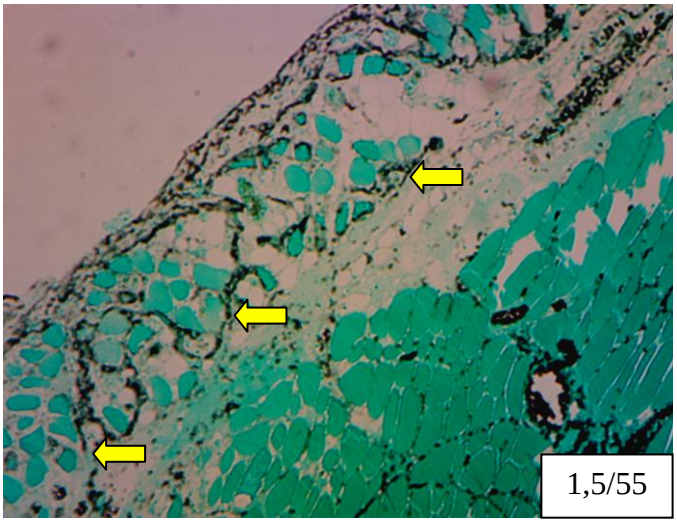

4.31. ábra. A 1,5. posztoperatív napon a Bielschowsky festés segítségével jól meghatározhatók az elpusztult, illetve pusztulásban levő izomsejtek maradványai.
(⇦) (Bielschowsky festés; nagyítás: 20x10)

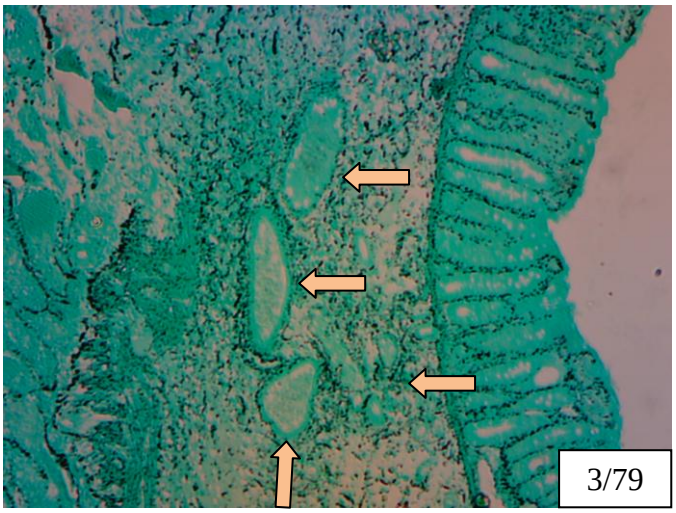

4.32. ábra. A 3. posztoperatív napon a peritoneum felszínén jelentős kötőszövet szaporulat jelent meg, amely az adhéziós felszínt jelentette. Ebben az állatban az összetapadás a coecum és a sértett peritoneális között figyelhető meg. A Bielschowsky festéssel szépen körvonalazódnak az erek is (⇦).
(Bielschowsky festés; nagyítás: 20x10)

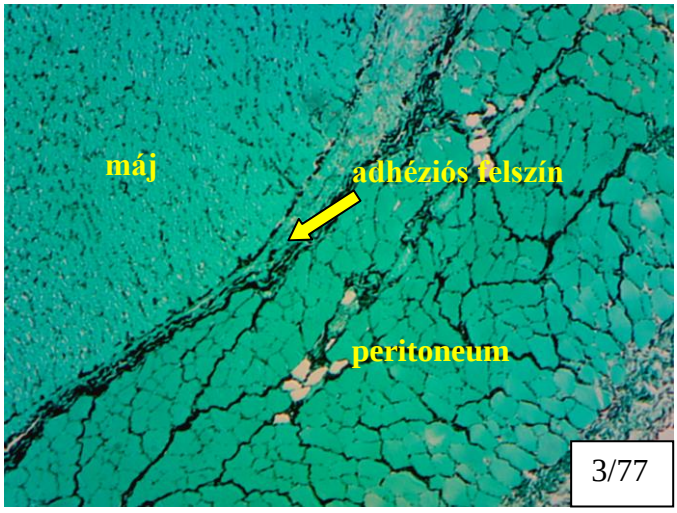

4.33. ábra. A 3 po. napon a máj és a peritoneum között figyelhető meg adhézió. Az adhéziós szövet keskeny réteget alkot, a két szövet határai jól elkülöníthetők. Az adhézió még nem stabilizálódott kellően, vérzés nélkül szétválaszthatóak voltak az összetapadó szövetek. (Bielschowsky festés; nagyítás: 10x10)

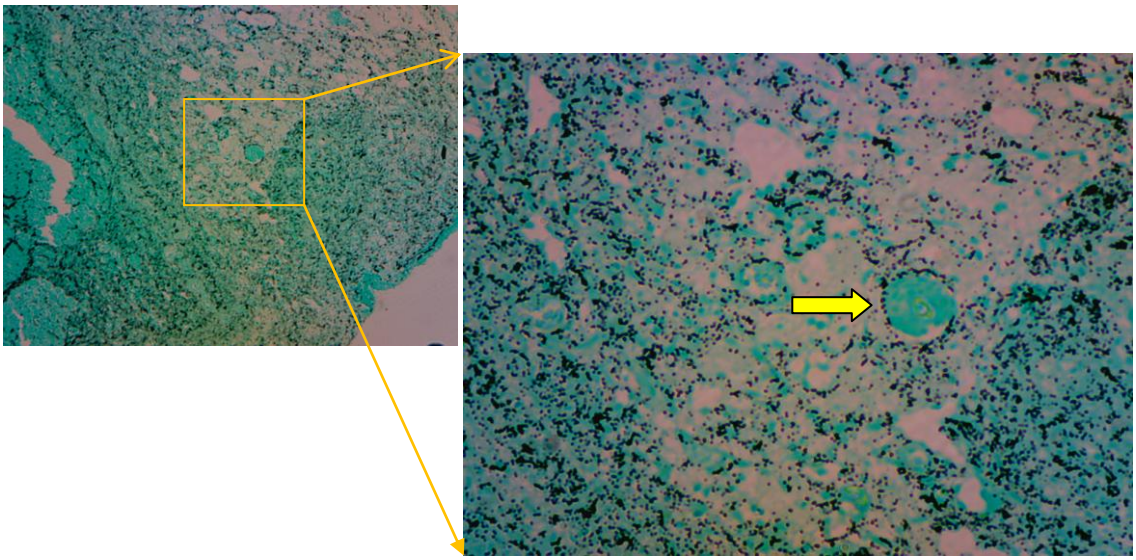

4.34. ábra. A 7. posztoperatív napon az adhéziós kötőszövetben már felfedezhető egy-egy idegsejt, megkezdődik az új szövet beidegződése. (⇦)
(Bielschowsky festés; nagyítások: 10x10 és 20x10)

4.2.4. Sérülés okozta adhéziók - az apoptózis megjelenése a szövetekben

Az ***első posztoperatív napon*** főként a peritoneális felszínen figyelhető meg sok apoptotikus sejt. Több esetben is előfordult, hogy a harántcsíkolt izomsejtek magjában is látható jelölődés (4.35. és 4.36. ábra), de voltak olyan izomsejtek, melyek helyét már csak egy szövettani hiátus jelezte, itt természetesen már jelölés sem volt megfigyelhető. Ebben az esetben valószínűleg miocitolízis történt. A májban egyetlen esetben sem jelentek meg pusztuló sejtek, csak a felszínén képződő kötőszövetes szaporulatnál láthattunk apoptózist. Mivel a legnagyobb és leginvazívabb behatás a peritoneum felszínét érte, ezért természetes, hogy a legtöbb apoptotikus sejttel ebben az

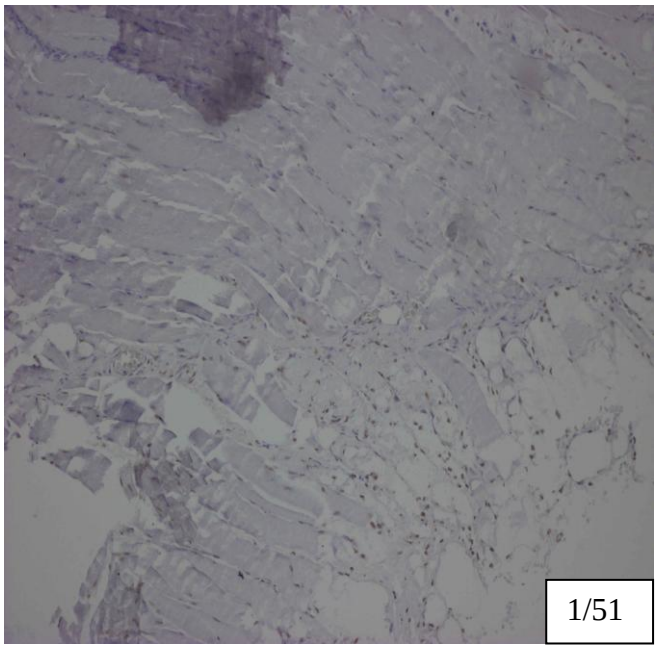

4.35. ábra. A harántcsíkolt izomsejtek esetén (peritoneum) több helyen látható barna jelölődés, amely az apoptózisra utal. (1 po. nap) (apoptózis detektálás; nagyítás: 10x10)

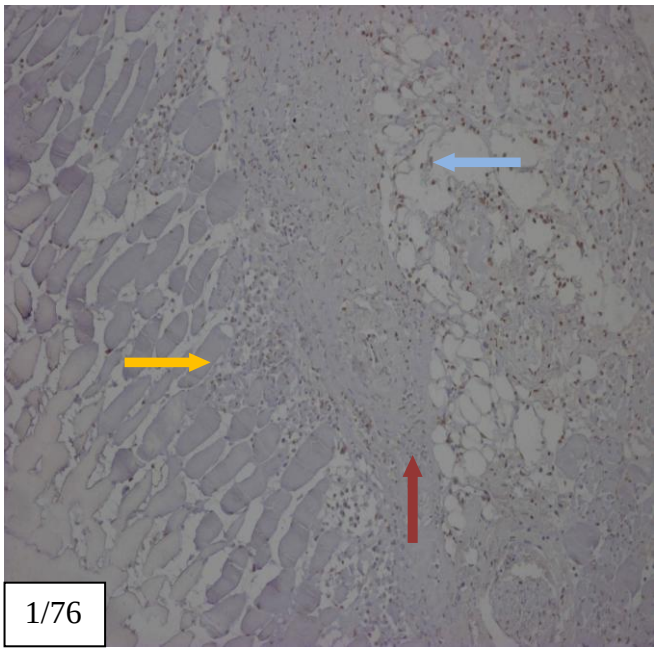

4.36. ábra. Az izomban és a kötőszövetben is sok apoptotikus sejt figyelhető meg (minta a sértett peritoneumból – 1 po. nap).
→ az izom apoptotikus sejtjei
← pusztuló sejtek a zsírszövetben
↑ apoptotikus sejtek a kötőszövetben (apoptózis detektálás; nagyítás: 10x10)

időszakban itt találkozhatunk. A képződő összenövéseknél apoptózis nem látható.

A ***másfél napos*** csoportban a peritoneális felszínen voltak jelentős számban apoptotikus sejtek. Az egyik mintában masszív gyulladás figyelhető meg a peritoneumban, melyet nem kísér apoptózis megjelenése.

A ***két napos*** csoport esetén a peritoneumban jelentősebb számban láthatók pusztuló sejtek. (4.37. ábra) Nem az összetapadásoknál, inkább a környéki részen jelenik meg az apoptózis. A bélhám sejtjeinél látható nagyszámú apoptotikus sejt a természetes bélhám megújulási folyamat része és nem a műtéti beavatkozás következménye.

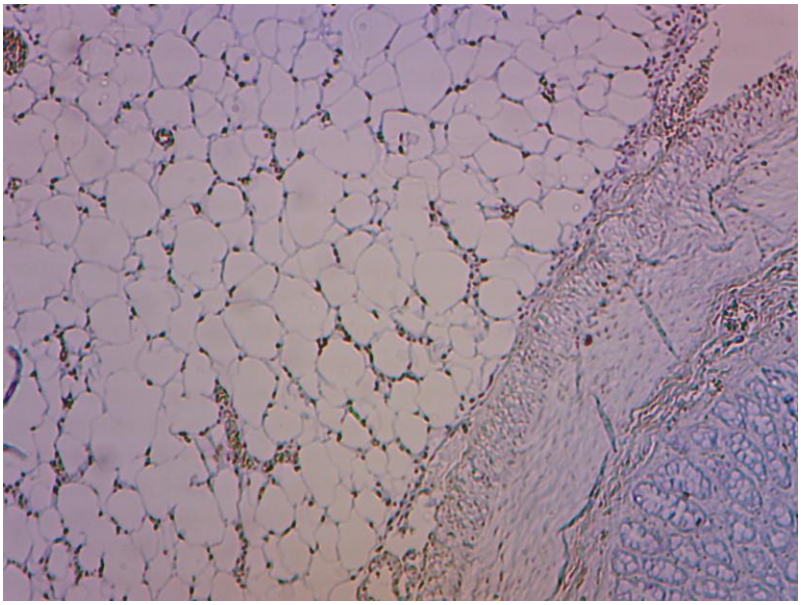

4.37. ábra. A képen a coecum és cseplesz összetapadása látható 2. po. napos állatban. A kialakulóban levő adhéziós szövetben apoptózis még nem jellemző, néhány pusztuló sejt a zsírsejtek között figyelhető meg.
(apoptózis detektálás; nagyítás: 10x10)

A ***két és fél napos*** csoportban a kötőszövetes részben és a peritoneum felszíni területén dominálnak az apoptotikus sejtek, az izomban kevesebb vagy alig található. Az idegen testek körül és a kötőszövetben megfigyelhető masszív gyulladás esetén nagyszámú apoptotikus sejt jelenik meg. (4.38. ábra)

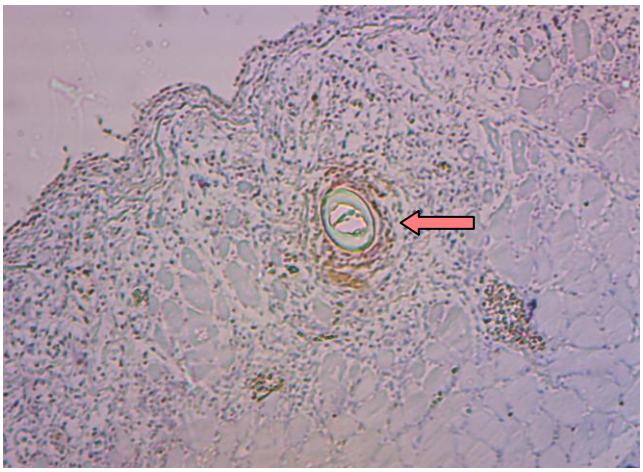

4.38. ábra. A 2,5. po. napon a peritoneum felszínén található kötőszövetben megjelenik néhány apoptotikus sejt. Az izomrostok környékén megszűnik az apoptózis. Az idegentest körül kialakult reakciót jól megfigyelhető apoptózisos sejtpusztulás követi. ( ) (apoptózis detektálás; nagyítás: 10x10)

A ***harmadik napon*** a peritoneális izomszövetben 1-2 mintánál láttunk elhaló sejteket, apoptózis elsősorban a kötőszövetben volt megfigyelhető, de nem olyan mértékben, mint a korábbi eseteknél. (4.39. ábra) A cseplesz zsírszövetében is előfordulnak apoptotikus sejtek. Az adhézió területén itt sem fordul elő apoptózis okozta sejtelhalás. Két mintában is megfigyelhető az izomszövetben lobosodás, csak ezekben az esetekben fordult elő az izomban apoptózis. Sejtelhalások már az ér endothelben is kimutathatók. (4.40. ábra)

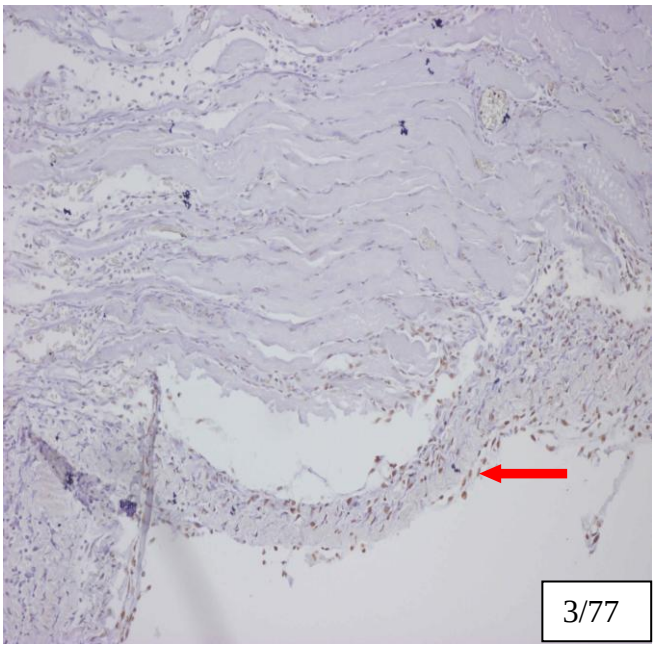

4.39. ábra. A sejtpusztulás elsősorban a kötőszöveti részt, illetve a felszíni mesotheliális réteget érinti. A pusztuló sejtek között fibroblasztok ismerhetők fel. ( )

(3. po.nap) (apoptózis detektálás; nagyítás: 10x10)

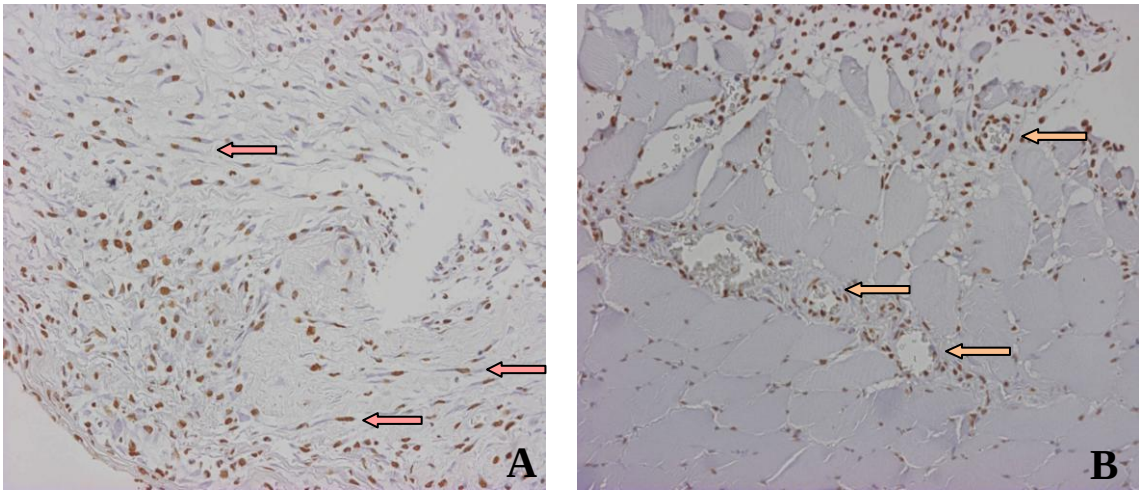

4.40. ábra. **A**. Egy másik 3. napos állatnál is nagyszámú jelölt fibroblaszt látható (⇦), a kötőszövet nagy részét ezek a sejtek foglalják el.

B. Megjelennek a pusztuló endothel sejtek (⇦). (apoptózis detektálás; nagyítások: 10x10 és 20x10)

A ***negyedik naptól*** a pusztuló endotheliális rétegben, kisebb erek falában, illetve a kötőszövetben jelennek meg az apoptotikus sejtek. (4.41. ábra) Valószínűleg a kötőszövetben a fibroblasztok pusztulását tudtuk kimutatni. A zsírszövetben ebben az időszakban is több esetben jelennek meg az apoptotikus sejtek. (4.42. ábra)

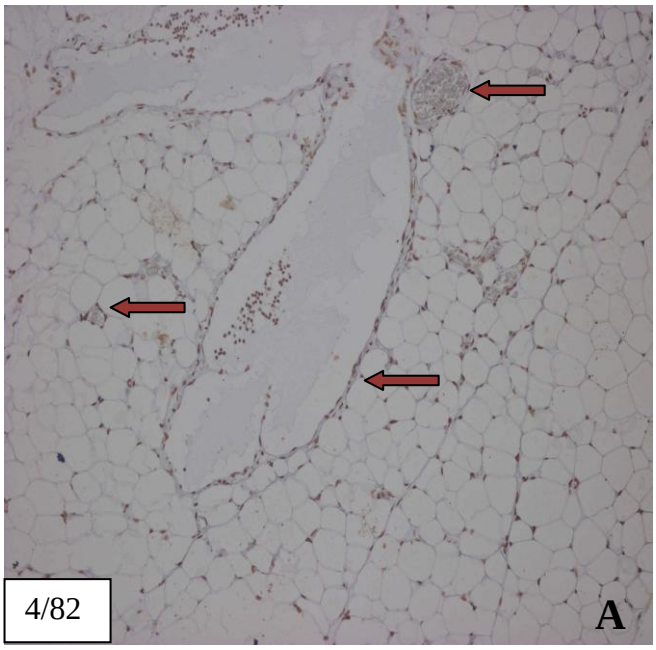

4.41. ábra. A legjellemzőbb az endothel sejtekben előforduló apoptózis (⇦) (4. po. nap)

Az **A.** ábrán egy nagyobb átmérőjű ér endothel sejtjeinek nagyszámú pusztulása látható és kisebb ereknél is jelentős az apoptózis. (apoptózis detektálás; nagyítás: 10x10)

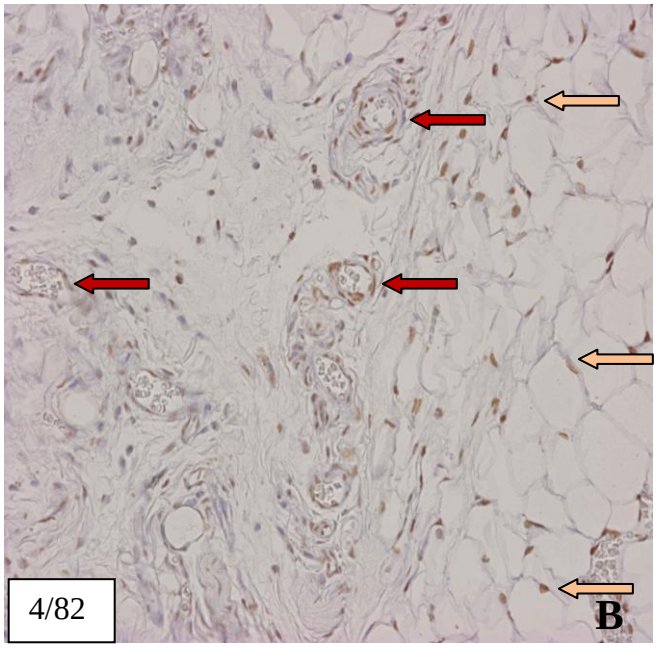

4.41. ábra. A legjellemzőbb az endothel sejtekben előforduló apoptózis (⬅)

B. Nagyobb nagyításban még szembetűnőbbek a jelölődő endothel sejtek, valamint a zsírsejtek között (⬅) jelölődő magok. (apoptózis detektálás; nagyítás: 10x10)

Az ***ötödik posztoperatív nap***ra az aktív apoptotikus folyamat lecsökken, az izomban és a májszövetben egyáltalán nem fordultak elő apoptotikus sejtek. A zsírszövetben megjelenik néhány pusztuló sejt. Valószínűleg az itt található fibroblasztok elhalását láthatjuk. Az endothel sejtek és a kötőszöveti régió az apoptózis jellemző területei. (4.42. ábra)

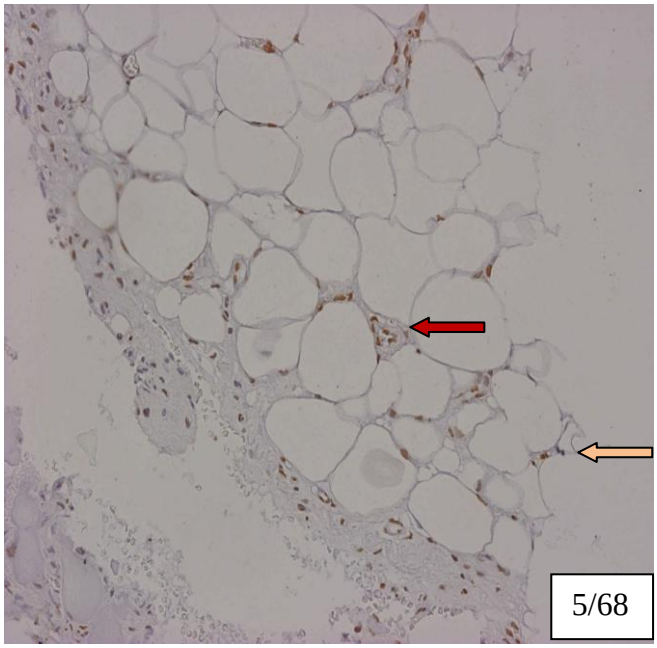

4.42. ábra. Az ábrán megfigyelhető az apoptotikus sejtek számának csökkenése. Még mindig az endothel sejtek (⬅) és zsírsejtek közötti magok (⬅) a legaktívabban festődőek. (5. po. nap) (apoptózis detektálás; nagyítás: 20x10)

A ***hetedik napon*** az apoptózis az endothel sejtekben és a zsírszövetben látható, néhány esetben az adhéziós szövetben is megjelenik. (4.43. és 4.44. ábra)

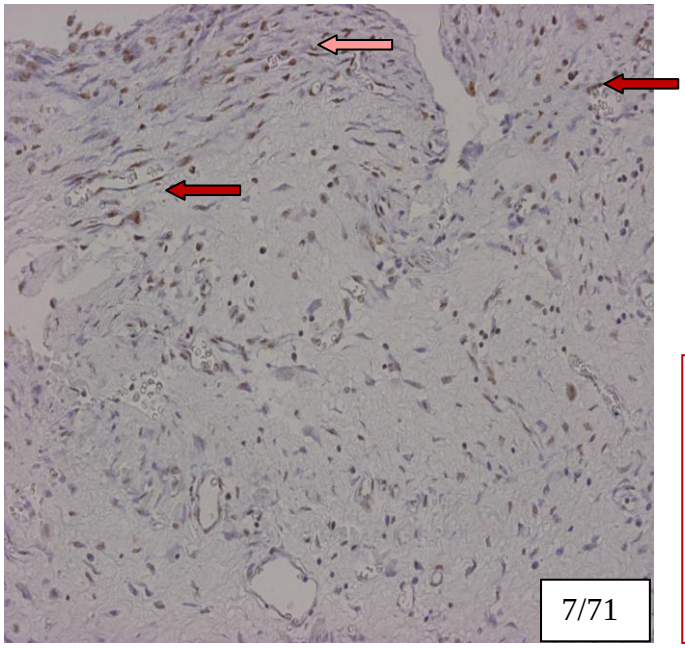

4/43. ábra. Néhány kötőszöveti sejt (⇦) és endothel sejtek (🡄) pusztulása figyelhető meg. (7. po. nap)
(apoptózis detektálás; nagyítás: 10x10)

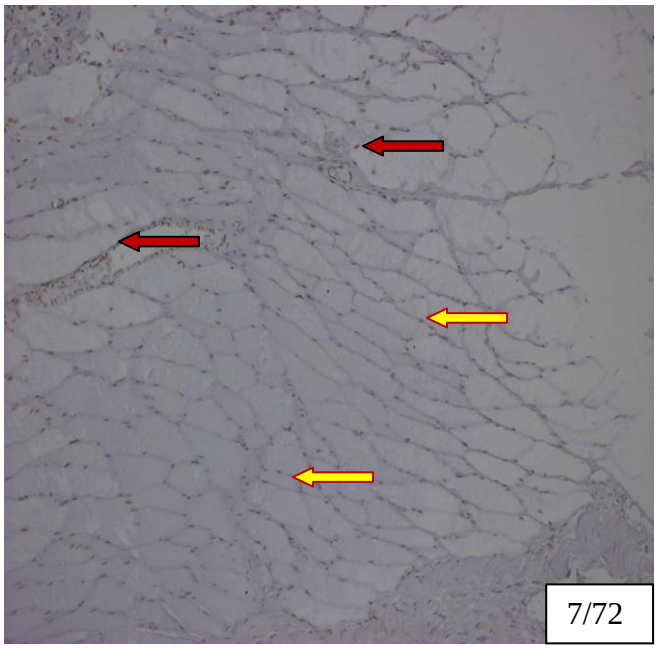

4/44. ábra. Az elpusztult izomrostok között halvány jelölődés (⇦), az ér endothelben (🡄) jelentősebb apoptózis jellemző. (7. po. nap) (apoptózis detektálás; nagyítás: 20x10)

Több esetben megfigyelhettünk mikroszkopikus idegentesteket (Talcum szemcse?), melyek körül minden esetben jelentős volt az apoptózis.

4.2.5. Az adhéziós szövetek beidegződése

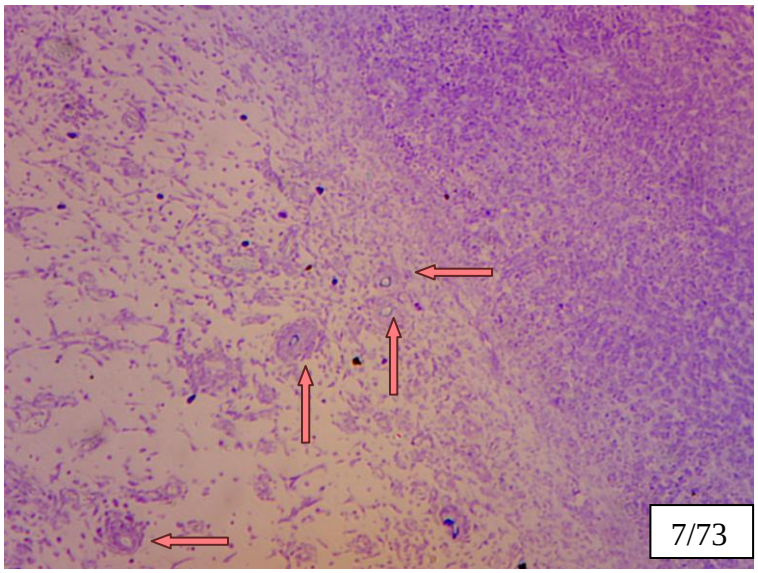

Az idegrostok kimutatására Nissl-festést alkalmaztunk. A rövid posztoperatív vizsgálati periódusban elsősorban az utolsó (7.) nap találtunk néhány idegrostot, amely már az adhéziós szövetben jelent meg. (4/45. ábra, 4/46. ábra, 4/47. ábra)

4/45. ábra. A 73-as számú 7 napos állatnál összenövés figyelhető meg a máj és a peritoneum között. A széles kötőszövetes rétegben már több helyen idegrost figyelhető meg (nyíllal jelölve). (Nissl-festés; nagyítás: 5x10)

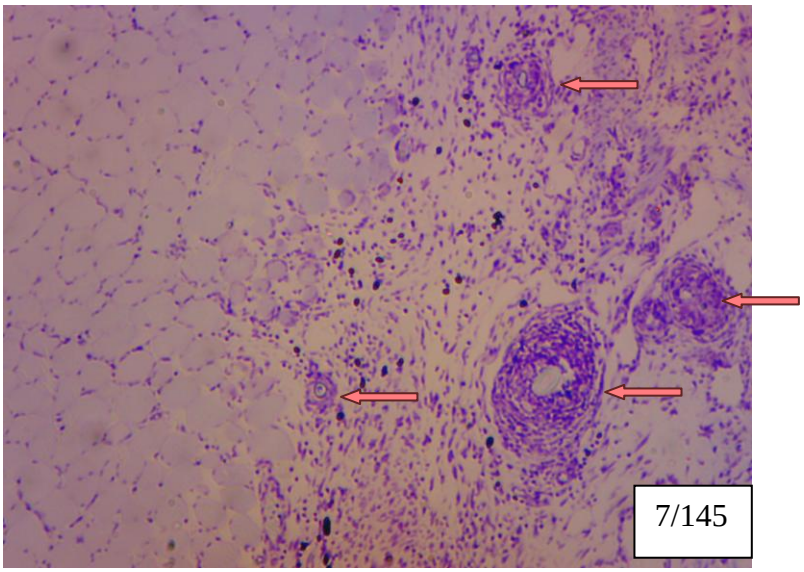

4/46. ábra. A 145-ös számú 7 napos állatnál az adhézió a metszésvonal és a coecum között alakult ki. Az összetapadásnál itt is kezdenek megjelenni az idegsejtek. (Nissl-festés; nagyítás: 10x10)

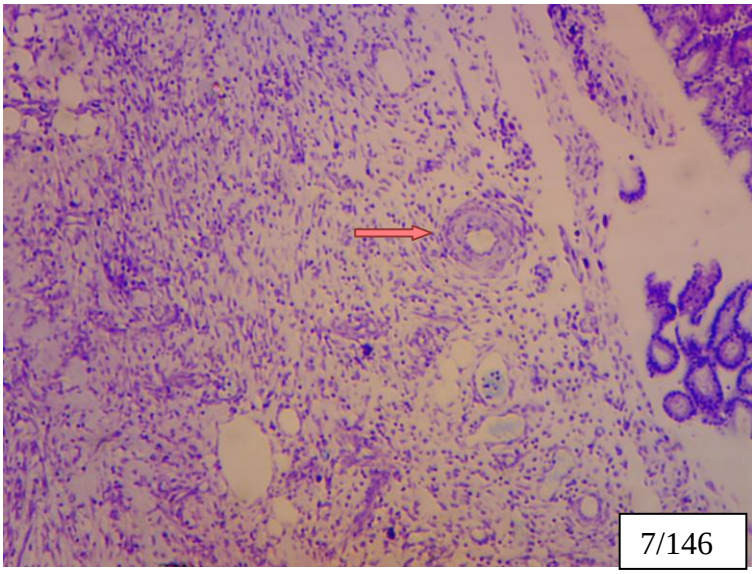

4/47. ábra. A 146-os számú 7 napos állatnál a coecum és a peritoneum között képződött összetapadás. Jól látható a peritoneum felől a határvonal nélküli adhézió. (Nissl-festés; nagyítás: 10x10)

4.2.6. Az immunhisztokémiai vizsgálatok eredményei - a PAI-1 és a vitronektin előfordulása az adhéziós szövetben

A két fontos fibrinolízist akadályozó molekula – a vitronektin és a PAI-1 – megjelenése és előfordulási helye jelenős eltéréseket mutatott.

A vitronektin kimutatására használt két különböző antitest reakciókészségében jelentős különbséget találtunk. A második sorozatban használt vitronektin antitest karakteresebb jelölést adott, már az első naptól kimutathatóak vitronektint tartalmazó sejtek.

A 4. napig időpontonként 1-2 esetben az ereknél, az ér falban látható pozitivitás. A peritoneum izom rétegében megjelenő markáns gyulladásos reakciók vitronektin pozitivitással járnak együtt. Ilyet figyelhettünk meg a 2,5. napon, majd az 5. nap a roncsolódott izomrostok magjában és egy kialakult tályog mellett az izomban. Csak a 2. nap találtunk a serosalis felszínen, illetve a felszínen megmaradó vérben vitronektin pozitivitást.

A másik típusú antitest az első napokban (1-1,5. posztoperatív nap) elsősorban a hasfali izom rostjai között figyelhető meg. Néhány esettől eltekintve nem figyelhető meg nagyobb sejtcsoportosulás, jellemzően szétszórtan csak kevés számú sejt jelölődött. (4.48. ábra) Egyes esetekben a bél serosan is láthattunk pozitív rekaciót. (4.49. ábra)

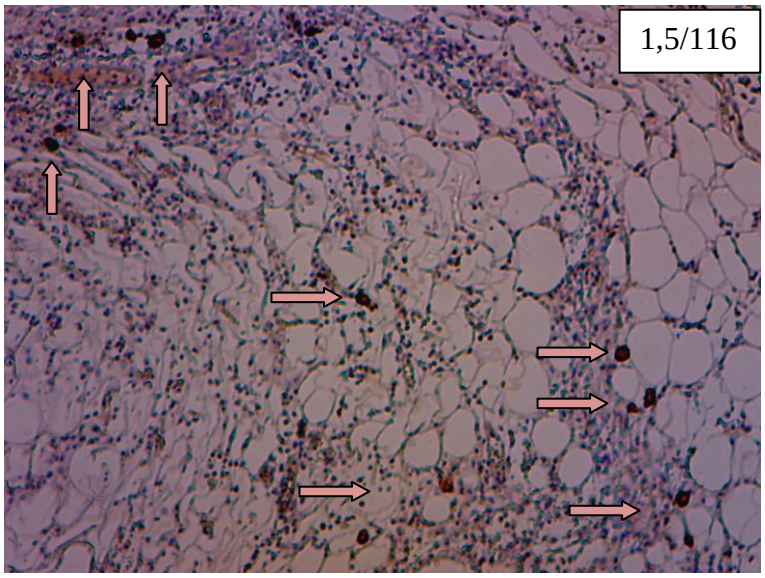

4/48. ábra. Ebben a másfél napos állatban a vitronektin jelölődések kis számban, elszórtan elsősorban az elpusztult izomrostok között figyelhetők meg.
(immunhisztokémiai jelölés-vitronektin; nagyítás: 10x10)

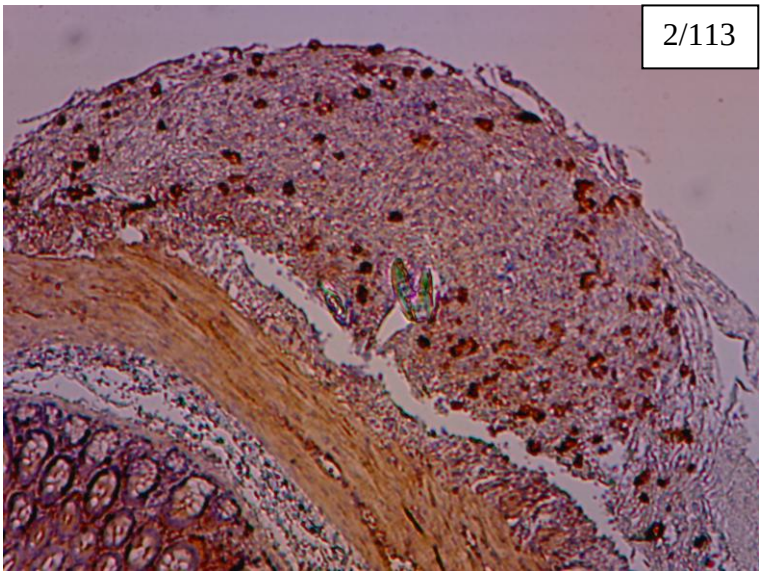

4/49. ábra. A képen egy olyan két napos állat szövettani képe látható, ahol a vitronektin jelölődés csoportosan, nagy számban fordul elő a bél serosa réteg megvastagodásában. (immunhisztokémiai jelölés-vitronektin; nagyítás: 10x10)

Az 2,5-3 napos állatok esetén a vitronektin legtöbbször az izom feletti kötőszövetben jelölődik, de az adhéziós területen ebben az időszakban egyetlen esetben sem fordult

elő. (4.50. ábra) Néhány esetben az erek környékén, illetve elvétve a bél serosaban is megfigyelhető. (4.51. ábra)

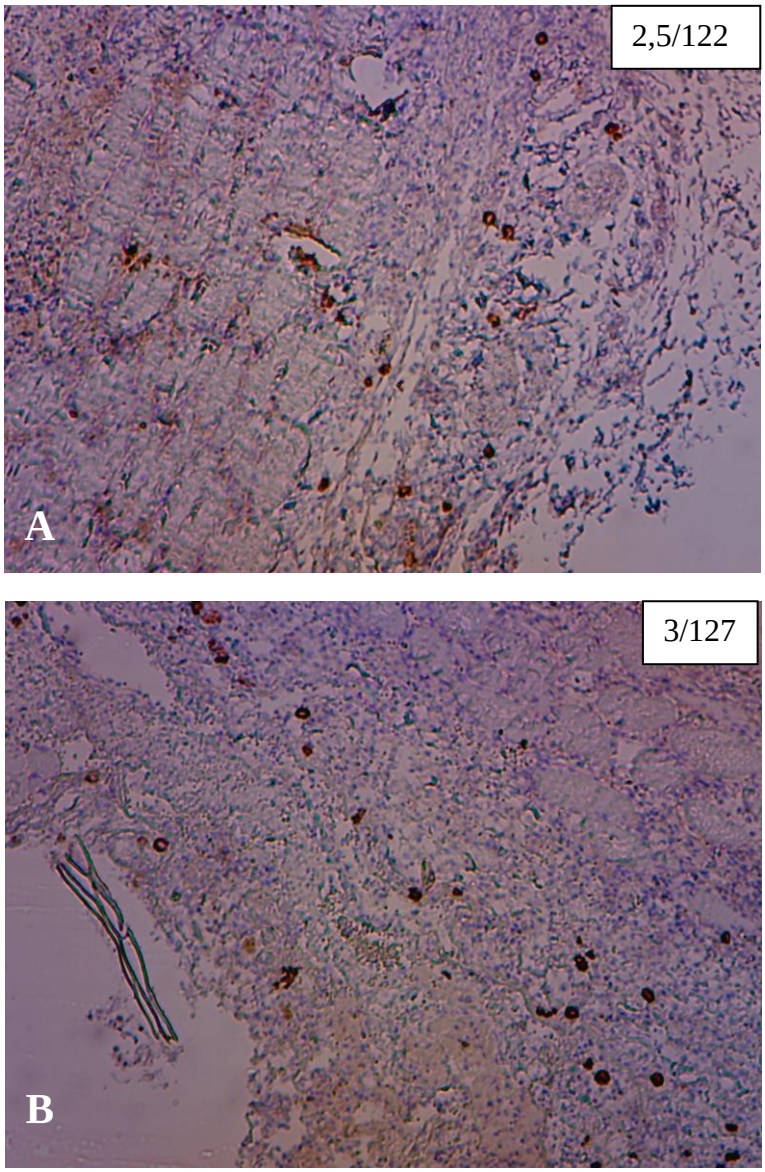

4/50. ábra. A 2,5 napos (A) és 3 napos (B) állatoknál is megfigyelhető, hogy a vitronektin jelölődés az izomrostok közül kikerül az izom feletti kötőszövetbe.
(immunhisztokémiai jelölés-vitronektin; nagyítás: 10x10)

4/51. ábra. A 3 napos állatban a sérült bél serosaban figyelhettünk meg elszórtan vitronektin jelölődést. (immunhisztokémiai jelölés-vitronektin; nagyítás: 10x10)

A 4. napon adhéziós és nem adhéziós kötőszövetben is találtunk vitronektint, (4.52. ábra), az erek környéke is sok esetben jelölődik. (4.53. ábra).

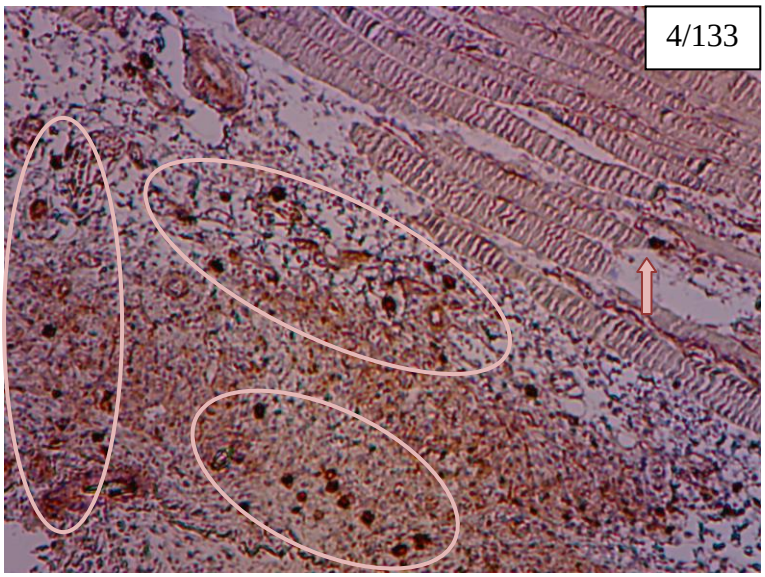

4/52. ábra. Ennél a 4. napos állatnál elvétve az izomrostok között, de jellemzően az adhéziós kötőszövetben figyeltük meg a jelentős vitronektin jelölődés.
(immunhisztokémiai jelölés-vitronektin; nagyítás: 10x10)

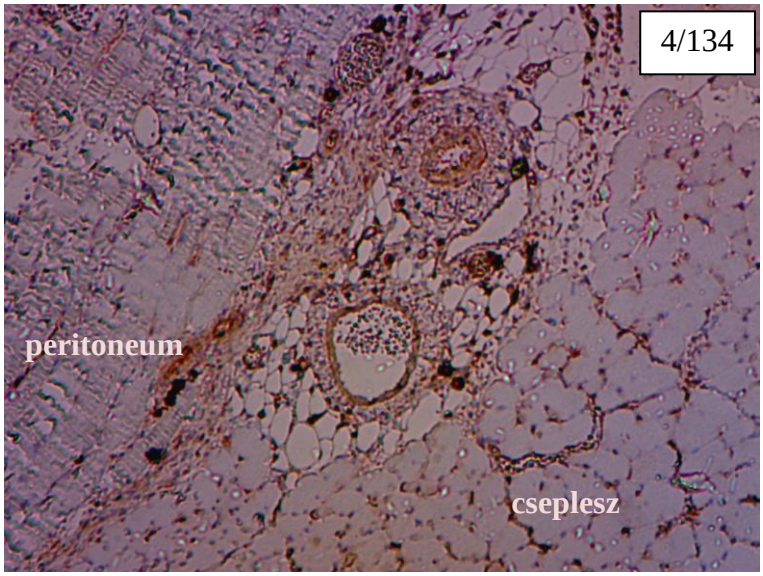

4/53. ábra. A laza adhéziós kötőszövetben, amely a cseplesz és peritoneum között alakult ki, jellemző a vitronektin megjelenése. Az erek környékén szintén sok sejtben megtalálható a vitronektin. (immunhisztokémiai jelölés-vitronektin; nagyítás: 10x10)

Az 5. naptól elsősorban az adhéziós szövetekben jelent meg, ekkor elvétve még az izomrostok között is előfordul. (4.54. ábra)

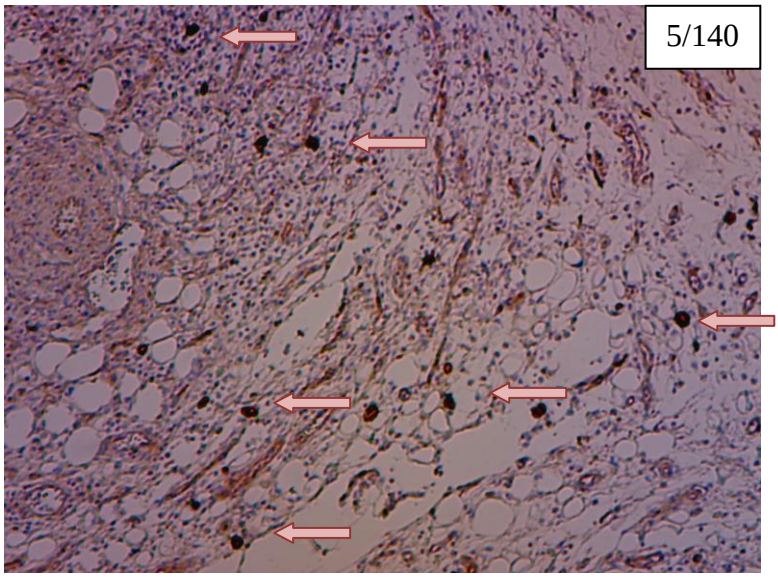

4/54. ábra. Az 5. napon a coecum és peritoneum között kialakult vaskos adhéziós szövetben elszórtan találhatunk vitronektin jelölődést. (immunhisztokémiai jelölés-vitronektin; nagyítás: 10x10)

A 7. napra már csak a kötőszöveteknél fordult elő vitronektin, az adhéziós területen és attól távolabb is a peritoneum felszínén. (4.55. ábra, 4.56. ábra)

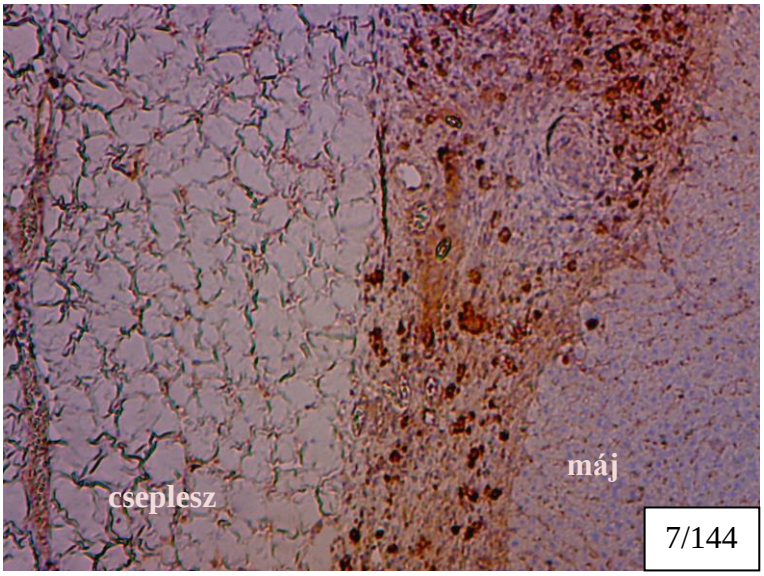

4.55. ábra. A 7. napra stabilizálódott a máj és a cseplesz közötti összetapadás. Az adhézió vonalában nagyszámú vitronektin jelölődést tapasztaltunk. (immunhisztokémiai jelölés-vitronektin; nagyítás: 10x10)

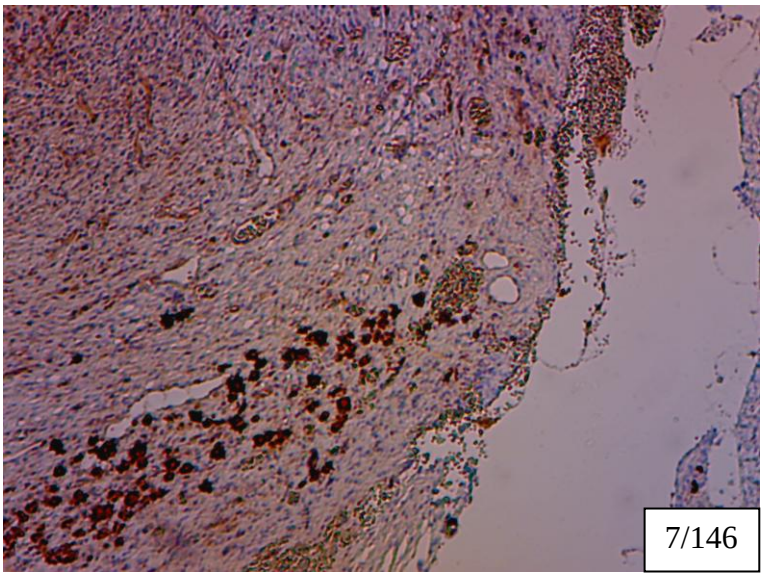

4.56. ábra. A 7. napos állat kötőszövetében gazdag vitronektin jelölődés figyelhető meg. (immunhisztokémiai jelölés-vitronektin; nagyítás: 10x10)

A vizsgálati periódusunk teljes időszakában előfordultak helyenként gyulladt területek, ahol idegentestet is megfigyelhettünk, melyek körül szintén jellegzetes volt a vitronektin jelölődése. (4.57. ábra)

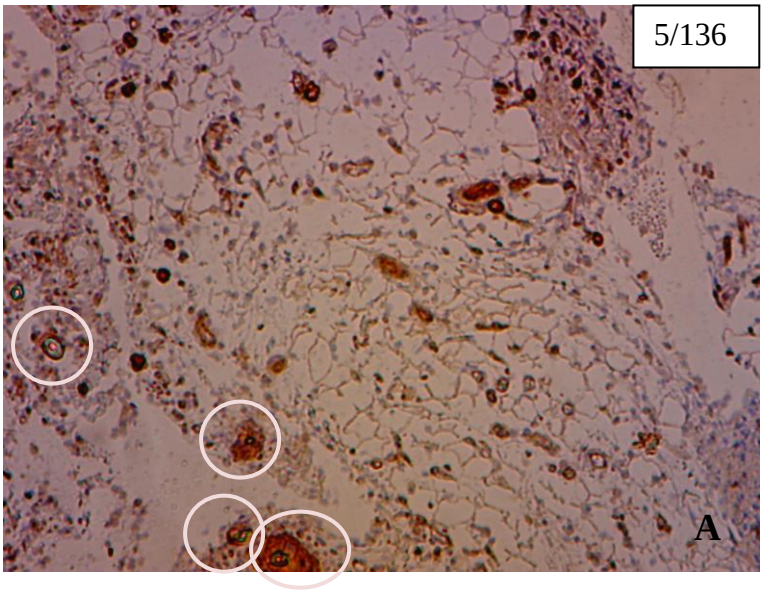

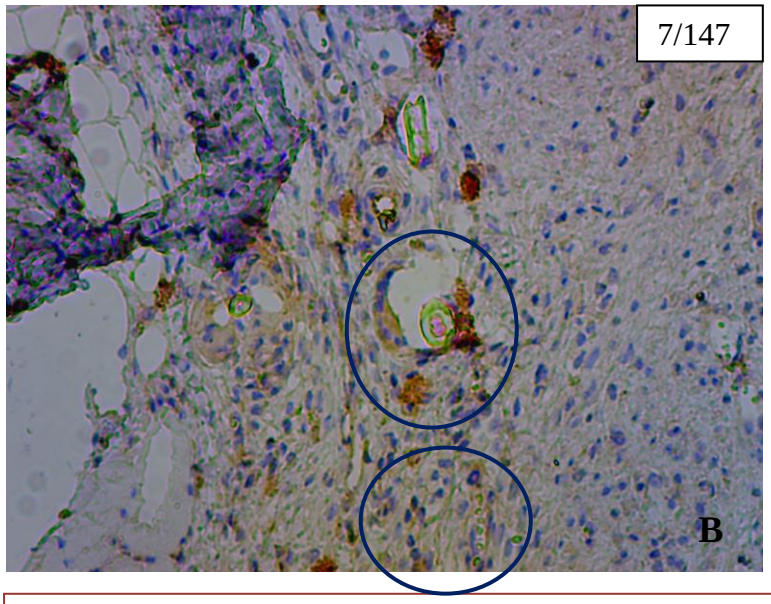

4.57. ábra. 5. és 7. napos állat kötőszövetében előforduló idegentestek mellett vitronektin jelölődés figyelhető meg. (immunhisztokémiai jelölés-vitronektin; nagyítások: 10x10 (A) és 20x10(B))

A PAI-1 pozitív reakciók elsősorban a peritoneum felszínes kötőszöveti rétegét érintették. Ebben az esetben vagy a mesothel sejtek vagy a fibroblasztok festődtek. A vizsgálatunk minden időpontjában találunk olyan metszeteket, amikor ezek a sejtek jelölődnek, elsősorban a peritoneum felszínén egy keskeny sávban. (4.58. ábra) Különösen nagyszámú metszet mutatott pozitív reakciót a 3. és 4. napon. Sem az ép, sem a sérült izomrostokban nem láthattunk PAI-1 jelölődést. 1-2 esetben a rostok közötti fibroblasztok jelölődtek. A csepleszben a zsírsejtek

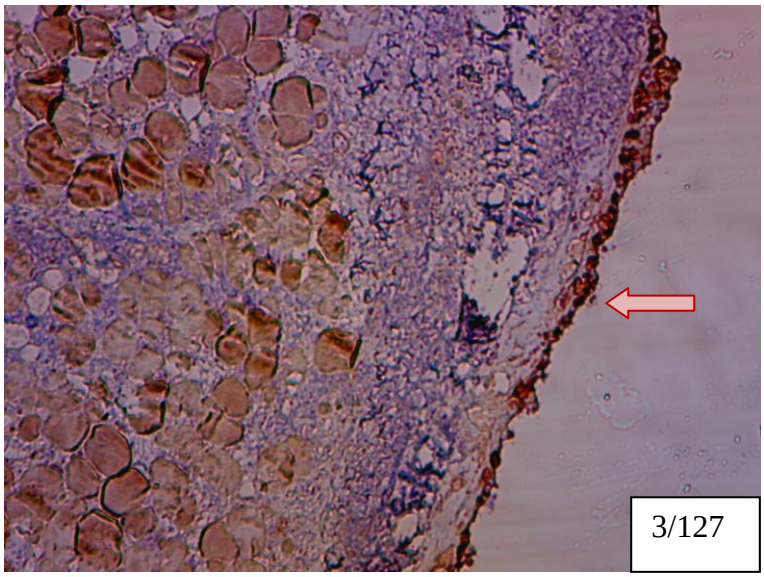

4/58. ábra. A 3. posztoperatív napon a peritoneum felszínén egy keskeny sávban PAI-1 mutatható ki. (immunhisztokémiai jelölés-PAI-1; nagyítás: 20x10)

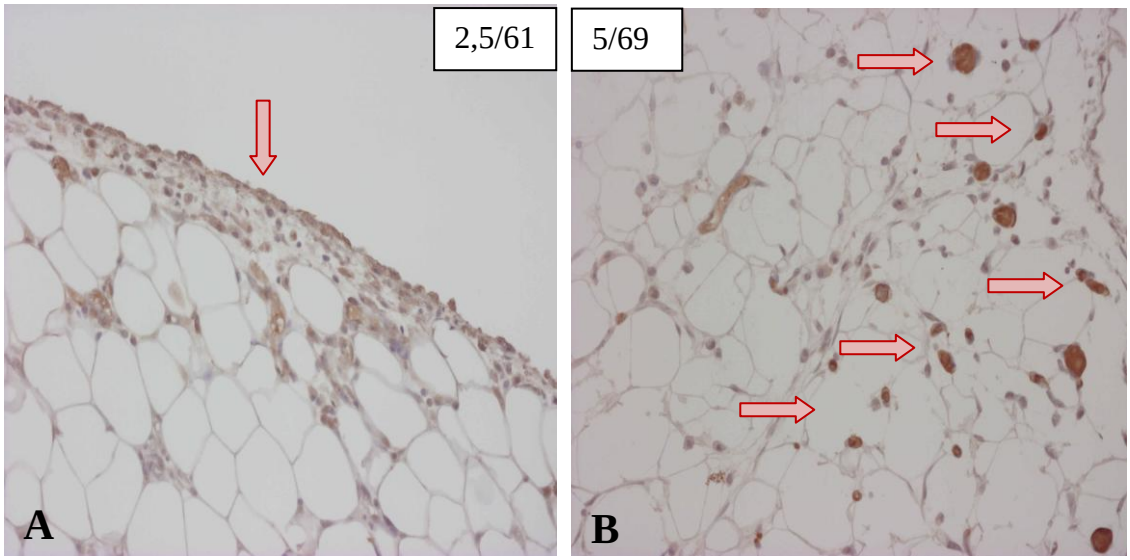

4/59. ábra. (**A**) A 2,5. posztoperatív napon a cseplesz felszínén jelentős mennyiségben PAI-1 mutatható ki. (**B**) Az 5. napon a cseplesz zsírsejtjei között elhelyezkedő sejtek jelölődtek. (immunhisztokémiai jelölés-PAI-1; nagyítás: 20x10)

közötti, illetve a felszínen elhelyezkedő fibroblaszt festődés is megfigyelhető néhány esetben. (4.59. ábra)

A bél serosa rétegében a 2. napon több esetben megfigyeltünk PAI-1-et, ami egyéb időpontokban 1-1- esetet kivéve nem volt jellemző. (4.60. ábra) Az adhéziós szövetben a 4., 5. és 7. napon lehetett néhány állatnál megfigyelni PAI-1 jelölődést. Sem az erek körül, sem a gyulladásos gócban nem jellemző a PAI-1 előfordulása. (4.61. ábra, 4.62. ábra)

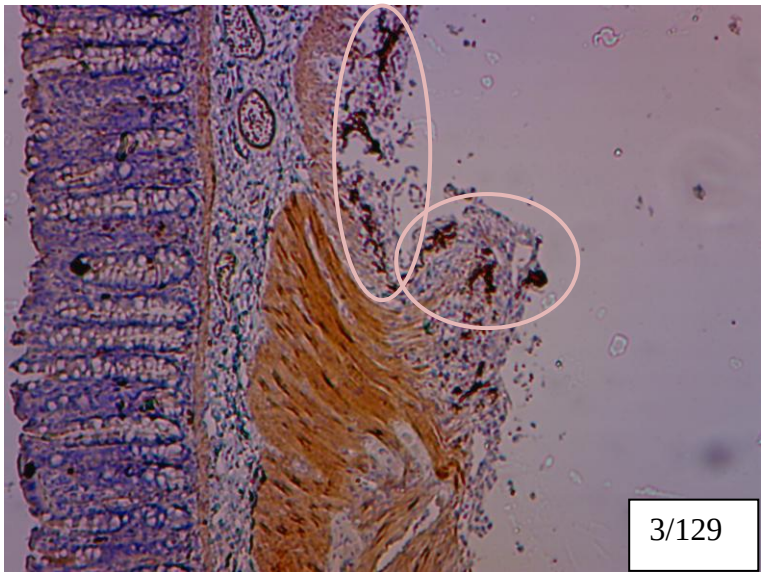

4/60. ábra. A 3. posztoperatív napon a coecum sértett serosai felszínén PAI-1 jelölődés mutatható ki. (immunhisztokémiai jelölés-PAI-1; nagyítás: 10x10)

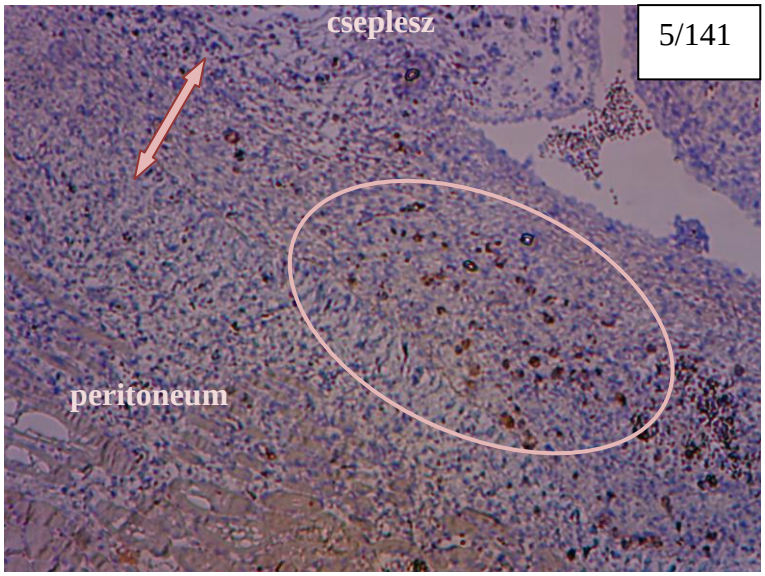

4/61. ábra. Az 5. posztoperatív napon a peritoneum és a cseplesz között kialakult adhéziós kötőszövetben figyelhető meg nagyobb számú PAI-1 jelölődés. A kettős nyíl az adhéziós szövetet mutatja. (immunhisztokémiai jelölés-PAI-1; nagyítás: 10x10)

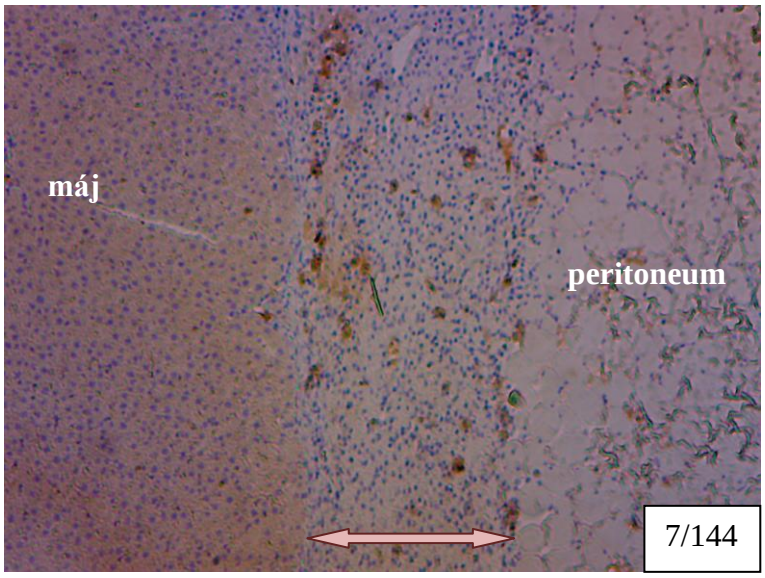

4/62. ábra. Az 7. posztoperatív napon a peritoneum és a máj között kialakult és stabilizálódott adhéziós kötőszövetben találtunk PAI-1 jelölődés. A kettős nyíl az adhéziós szövetet jelöli. (immunhisztokémiai jelölés-PAI-1; nagyítás: 10x10)

5. MEGBESZÉLÉS

Az adhézió képződés régóta megfigyelt és megoldásra váró problémája az orvostudománynak. A kutatások során folyamatosan felismerésre kerültek és kerülnek azok a tényezők, melyek elindítják vagy elősegítik az adhéziógenezis összetett folyamatát. Általánosan elfogadott tény, hogy maga a műtéti beavatkozás az egyik legfőbb oka a kialakulásának. Az adhézió képződése a mesotheliális sejtréteg sérülésének következménye, mely a sebészi eljárás fizikai hatásának (pl. vágás, abrázió, durva szövetkezelés), fizikai-kémiai változásainak (pl. szabadgyök felszabadulás, dehidratáció), idegen testek megjelenésének (pl. fonal, klip, háló) eredménye lehet. Mivel minden sebészi beavatkozás fizikai változásokkal jár, ezért a műtétek jelentős részét posztoperatív adhézió képződés követi. (Holmdahl 1997) A műtéti beavatkozás sok beteget érintő probléma és a posztoperatív időszak egyik szövődményeként jelentős %-ban képződnek összenövések. Mivel ezekben a betegekben sokszor okoz gondot az adhézió (fájdalom, meddőség, bélobstrukció), ezért a probléma megelőzésére, illetve megoldására számos kutatás indult. A minimálisan invazív technikák bevezetésével - laparoszkópos műtétek, egy portos laparoszkópos műtétek (SILS), robotsebészet - megnőtt azoknak a tanulmányoknak a száma, amelyek a hagyományos beavatkozásokkal hasonlították össze az új eljárásokat. Ezek között számtalan olyan megfigyelés született és kutatás indult, amely az adhézió képződés különbségeire összpontosított. Az tény, hogy a kisebb, illetve kevesebb számú metszést követően kedvezőbbek a posztoperatív eredmények, de az adhézió képződést ezek a technikák sem képesek teljesen kiküszöbölni, ahogyan ezt a kutatócsoportunk korábbi vizsgálatai is kimutatták. (Gamal 1992, 2001) Kisebb felületű, kevesebb összetapadás figyelhető meg, de mégis előfordulnak. Sok esetben a minimálisra csökkentett port számtól is eredményt vártak, de technikailag ez több esetben túl nagy kihívást jelentett és az előnye sem mindig egyértelmű.

Mivel a laparoszkópos műtéteknek bizonyítottan számos előnye van a hagyományos műtétekkel szemben, ezért a műtét konvertálásának elkerülése a cél. Kutatók (Ercan

2010) multifaktoros analízissel megállapították, hogy a korábbi sebészeti beavatkozások és a jelentős méretű adhéziók mind előre jelezte a műtét konverzió esetleges szükségességét. Természetesen a minimálisan invazív beavatkozások előnyei nemcsak a laparoszkópos cholecystectomiánál figyelhetők meg, hanem egyéb műtéti eljárásoknál is - pl. parciális gastrectomia (Takahashi 2012), máj rezekció esetén (Cheung 2012), donor nephrectomiában (Cho 2012) és urológiai beavatkozásoknál (Pattaras 2002). Ezekben az esetekben alkalmazott laparoszkópos technika is számos előnnyel jár és biztonságosan kivitelezhető. A minimálisan invazív technikák között is jelentős versengés folyik. Számos tanulmány jelenik meg pro- és kontra a SILS és a multiportos LC alkalmazásával. Angol szerzők azt találták, hogy sem a posztoperatív szövődményben, sem a fájdalomérzetben nincs különbség, viszont a SILS hosszabb ideig tartott. (Markar 2012) Mások arra a következtetésre jutottak, hogy a single port alkalmazásával az LC biztonságosan elvégezhető, a végeredmény nagyon kedvező volt a hagyományos beavatkozásokkal összehasonlítva. (Choi 2012)

Irodalmi összefoglaló cikkben a szerzők több száz beteg adatait dolgozták fel. A nagy esetszámból 4,6 %-ban fordult elő adézió okozta bél obstrukció. Összevetve a különböző típusú laparoszkópos és nyílt műtéteket, a vékonybél obstrukció szignifikánsan nagyobb számban jelent meg a nyílt műtétek után. Egyedül a laparoszkópos és nyilt appendectomiák esetén nem tapasztaltak eltérést. (Barmparas 2010)

A laparoszkópos és nyílt cholecystectomiák adhézió képződésre gyakorolt hatását kutatócsoportunk már az 1990-es végén elkezdte vizsgálni. Újabb eredményeink alátámasztották azt, hogy a nyílt műtétet követően jelentős méretű adhéziók képződnek, melynél megfigyelhető a májágy és a metszésvonal érintettsége is, sokszor távolabbi lokalizációjú adhéziók is kialakulnak. (Gamal 2001) Minél nagyobb felületen bontjuk meg a hasfal integritását, annál nagyobb eséllyel alakulnak ki összenövések. A hagyományos cholecystectomia során a beleket ért trauma lehetőséget teremt arra, hogy az adhézió kiterjedjen a belek felületére is, gátolva azok normál működését, ezzel funkcióromlást, a betegnek fájdalmat okozhat. A hagyományos műtéteknél a nagy vágásfelület nagy területen sarjszövet képződést és függönyszerű adhézió kialakulását eredményezi. Más kutatócsoportok a mi eredményeinkhez hasonlóan, szintén azt figyelték meg, hogy a nyílt beavatkozásoknál minden esetben képződött adhézió,

amely sok esetben extenzív, vastag, stabil összenövést jelentett. Laparoszkópos cholecystectomia esetén inkább kisebb felületű adhéziók alakultak ki vagy több esetben egyáltalán nem tapasztaltak adhézió képződést. (Polymeneas 2001)

Ahogyan ezt már évtizedek óta ismert, a műtét során a hasüregbe került idegen anyagok is jelentős reakciót váltanak ki a szervezetből. (Connoly 1960) Ez magába foglalja a gyulladásos rendszer szereplőinek aktiválódását, másrészt az adhézió képződés folyamatát. A gyulladásos sejtek igyekeznek eltávolítani a testidegen anyagokat, míg az adhézió beborítja, szeparálja azt a környezetétől. Erre szemléletes példákat láttunk az LC során alkalmazott klipek esetén, ahol a cseplesz a klip felületére húzódva teljesen képes azt beborítani. Hasonló reakciót váltott ki kísérleteinkben egyes állatoknál a tályog jelenléte is. Szisztémásan és lokálisan értékelve a gyulladásos reakciókat, a fehérvérsejt szám változást és a sejtek aktivitását azt mondhatjuk, hogy a gyógyulás normál folyamatának része a lokálisan megjelenő immunsejtek a korai posztoperatív időszakban. Azonban a szisztémás nagy fvs szám a későbbi posztoperatív szakban komolyabb gyulladásos reakció kialakulását jelenti, bakteriális fertőzöttségre is utalhat. A nyílt cholecystectomiát követő megemelkedett fehérvérsejt szám a gyógyulás korai szakaszában tehát normális jelenség, a laparoszkópos technikával műtött állatoknál is megfigyelhető, de később is megfigyelhető markánsabb, hosszabb ideig tartó megemelkedett fehérvérsejt szám elhúzódó, gyulladásos reakcióra utal. Az elhúzódó, emelkedett SI értékek is alátámasztják az immunrendszer jelentős aktiválódását a műtétet követően. Különösen jól megfigyelhető ez az emelkedés a nyílt cholecystectomia után, ahol még a 14. posztoperatív napon is a kiindulási érték 3,5-4-szeresét mérhettük. A gyulladásos folyamatok fontos szerepet játszanak az adhézió képződésben, mivel támogatják a fibrinmátrix stabilizálódását és a PAI-1 aktiválódását.

A műtéti beavatkozás okozta változásokra adott lokális választ a peritoneális lavage fehérvérsejt szám mérésével határoztuk meg. Az első posztoperatív időszakban megemelkedett fvs szám a második hét végére eltűnik, a lokális immunreakciók addigra teljesen lezajlanak.

A hemorheológiai vizsgálattal arra a kérdésre kerestük a választ, hogy a vörösvérsejtek deformabilitása hipoxiás, illetve a műtétet követően esetlegesen előforduló szepszis hatására megváltozik-e. A belső környezeti változások – ischemia, szepszis,

szabadgyök képződés – befolyásolják a vörösvérsejtek alakváltoztató képességét, a sejtek rigidebbé válnak. Ennek következtében csökken a kapillárisokon való áthaladási képességük, így csökkenhet a szervek oxigén ellátottsága, ami funkcióromláshoz vezethet. (Novák 1999) Sem a laparoszkópos, sem a hagyományos cholecystectomiát követően nem történt szignifikáns változás a vvt-k alakváltoztató képességében, az átlagértékek mindvégig a normál tartományban maradtak. Egy átlagos cholecystectomia – legyen az hagyományos vagy laparoszkópos – tehát nem okoz jelentős sérüléseket a vörösvértestek membránjában. Az egyedi adatok értékelésénél megfigyeltük, hogy a megemelkedett fehérvérsejt szám az esetek jelentős részében kiugró RCTT értékkel párosult. Gyulladás, infekció, nekrotikus szövet jelenléte esetén a védelmi rendszer működése során felszabaduló szabadgyökök az extracelluláris térbe jutva proteinek, lipidek, nukleinsavak károsítására képesek, így többek között a vvt-k öregedésének felgyorsításához, a membrán rigidebbé válásához járulnak hozzá. (Serroukh 2012)

A laparoszkópos és hagyományos cholecystectomiát követően nemcsak jelentős makroszkópos és gyulladásos reakcióbeli eltérések figyelhetők meg, hanem a szövettani eredményekben is fontos különbségek tapasztalhatók. A monocita-makrofág rendszer és a neutrofil granulocita aktiváció fontos a gyulladásos reakcióban. Mivel a neutrofil granulociták elősorban a korai fázisban jelennek meg, ezekben a mintákban már nem az ő jelenlétük, hanem a makrofág-óriássejt-habossejt reakciók számunkra informatívak. A makrofágok kiemelt szerepet játszanak a szöveteket ért traumát követő folyamatokban: 1.) Citokinek, növekedési faktorok, gyulladásos mediátorok termelésével fontosak a szöveti regeneráció beindításában. Az általuk kibocsájtott biológiailag aktív molekulák felelősek a fibroblaszt differenciálódásért és proliferációért, mely sejtek a kollagén és fibronektin termelés révén az ECM depozíció kialakításában, a fibrózis folyamatában játszanak szerepet. 2.) Fagocitózis révén a bakteriális „clearance”-ben is kiemelt szerepük van. 3.) Lebonthatatlan vagy toxikus idegentestek jelenlétében a granuloma képződés kezdeti fázisától jelen vannak és szabályozzák a folyamatot. A granuloma képződés kiindulópontja a makrofágok aktiválódása és fúziója, melynek során sokmagvú óriássejtek keletkeznek. Ezek az óriássejtek az epitheloid sejtekkel együtt képezik a granuloma központját, melyet nekrotikus vagy fibrotikus terület övez. Az óriássejtek jelenléte krónikus gyulladás

meglétére utal, a fúzió folyamatát a vitronektin is támogatja. (McNally 2011) Idegentest reakciót a steril anyagok is kiválthatnak, pusztán a fizikai jelenlétükkel, melynek következménye lehet a szövettani átstrukturálódás is. (Peters 2011) Sokrétű szerepük miatt nem meglepő jelenlétük a szövettani mintáinkban. Mivel a nyitott műtét nagyobb megterhelést, komoly traumát jelent a szervezet számára a nagyszámú makrofág jelenléte a HC csoport mintáiban erős szöveti diszrupcióra, krónikus gyulladásra, aktív regenerációs folyamatokra utal, amit a megfigyelhető fibrózis is bizonyít. Ezzel összefüggésbe hozható az adhézió képződés mértéke, hiszen a nagyméretű, függönyszerű adhézió képződésnél jelentős fibrózis figyelhető meg. Az LC csoportnál a beavatkozás kevésbé traumatikus jellegéből adódóan a fibrózis megjelenése is csekélyebb mértékű, amely az adhézió képződés alapjául szolgálhat. Irodalmi adatok szerint (Colet 1995) a baktériumok eltávolítása a makrofágok segítségével sokkal hatásosabb volt a laparoszkópos műtéteket követően, ami arra is utal, hogy a sejt-mediált immunválasz meghatározó a laparoszkópos műtétek után.

Összefüggés figyelhető meg az artéria és epehólyag vezeték lezárására szolgáló anyag és az idegentest granulóma képződése között. A hagyományos műtéteknél használt fonal minden esetben heves immunválaszt vált ki a szervezetből, melynek eredménye az idegentest izolálása a környezetétől, granulóma képződése. A laparoszkópos műtéteknél használt klipek egyetlen esetben sem váltottak ki ilyen jellegű reakciót a szervezetből, a képződött granulómák epegranulómák voltak. Sziderofágok elsősorban azokon a területeken jelentek meg, ahol szöveti trauma és vérzés is történt. Nagyobb számban a nyitott műtéteket követően figyelhetők meg. A mi eredményeink is alátámasztották az irodalmi adatokat, hogy a hagyományos műtéti eljárások sokkal nagyobb kockázatot jelentenek a posztoperatív szövődményekre nézve, mint a laparoszkópos technika. Különösen igaz ez az adhézió képződés folyamatára. Ez nem jelenti azt, hogy a laparoszkópos műtétek alkalmazásával eltűnik az adhézió kialakulása, csak az összetapadó felületek nagyságában, számában tapasztalható csökkenés. Éppen ezért a továbbiakban az adhézió prevenció irányába folytatjuk a kutatásainkat. Ehhez egy stabil, megbízható állatkísérleti modell kidolgozására volt szükség, ahol jól nyomon követhetővé válnak a beavatkozást követő folyamatok.

Ahogyan a bevezető részben már említettem az adhézió képződésre számos fizikai, kémiai és biológiai változás gyakorol hatást. A kesztyűből származó por, géz szálak, fonalak és bármi egyéb testidegen anyag, még ha sterilizált is (lsd. varróanyagok), a fizikai jelenlétével indítja el az idegentest reakciót, jelentős számú idegentest granulómát okozva. Az idegentestek szervezetbe kerülése az egyik fontos tényezője a gyulladásos reakcióknak, fontos kiindulási alapjai az adhézió képződésnek. Míg korábban jelentős %-ban a kesztyűből származó porok okozták az idegentest reakciónak köszönhetően az adhézió képződést (31%) (Myllärniemi 1967), addig egy 1996-os cikk szerint a fonal granulómák előfordulási aránya megnőtt az adhéziókban (25 %), míg a kesztyű porozó anyagtól származó idegen anyag csak 5%-ban okozott granulómát. (Luijendijk 1996)

Éppen ezért először az állatmodell kidolgozásakor idegentestek, illetve rövid ideig tartó ischemia alkalmazásával próbáltuk adhézió képződést indítani. Öt különböző behatás érte az állatokat: fonal beöltése a hasüreg adott részébe, háló beültetése, a peritoneum megsértése, pontszerű vérzések létrehozása és leszorítások alkalmazása. A leszorítások nem eredményeztek adhézió képződést. Oka az lehet, hogy a túl erős fizikai behatás nekrózist idézett elő, az adott elpusztult szövetrészen nem voltak aktiválható sejtek, melyek a folyamatokban részt vettek volna. A pontszerű vérzéseket követően sem volt adhézió kialakulás. Oka valószínűleg az, hogy a vérzés túlságosan kis felületen történt, a kialakuló kisméretű fibrin mátrix az adhéziólízis folyamatában könnyen degradálódott. Az idegenanyagok beültetése megbízhatóan előidézett adhézió képződést a felületének megfelelő nagyságú területen. Egy-egy öltés általában a cseplesz kitapadását eredményezte, a képződő adhézió szálagos jellegű volt. A nagyobb felületű háló függönyszerű adhéziókat képezett melyben a csepleszen kívül egyéb hasüregi szervek is érintve voltak. A szervezet az idegen testek szeparálásával igyekszik védekezni, ezért függ a bejuttatott anyag méretétől a kialakult adhézió nagysága. A standardizálás ezeknél az eseteknél nem volt megvalósítható, a vérzés mértéke nehezen szabályozható, a háló elcsúszhat a peritoneális felszínről és a fonalak sem minden esetben eredményeztek adhézió képződést. Ezért a következő kísérlet sorozatban egy standard műtéti eljárás kidolgozása volt a cél, amely idegen anyagok beültetése nélkül is adhézió képződést idéz elő. Harris 1995-ös cikkében ígéretesnek tűnő módszert ír le az adhézió modellezéséhez, melyet módosított formában az Anyag

és módszer fejezetben leírtak szerint alkalmazva egy megbízható beavatkozási módot találtunk az adhézió kialakítására. A beavatkozás során többfaktoros adhéziót támogató behatás éri az állat szervezetét. A peritoneum viszonylag nagy felületen történő megsértése és a coecumon okozott vérzés, valamint a serosalis felszínek kiszárítása megfelelő módja az összetapadások kialakításának. A sérülés helyén maradó sejtek és az általuk termelt aktív molekulák részt vesznek a sebgyógyulás minden fázisában, a sérülés helyén kialakuló vérzés elindítja a fibrózis folyamatát. Így idegen anyag beültetése nélkül sikerül adhézió képződést iniciálni.

Azoknál az állatoknál, ahol nem történt adhézió képződés feltehetően a felszín sértése (elsősorban a coecum felszínének a megsértése) nem volt kellő mélységű, nem volt elégséges vérzés, ami a fibrinmátrix képződést elindította volna, ahogy ezt a mintavételkor makroszkóposan is megfigyelhettük.

A műtétek során az volt a cél, hogy a sértett felszínek között alakítsunk ki adhéziót, de bármilyen adhézió képződés, amely összefüggésben volt az okozott traumával, pozitív eredménynek számított a kísérlet szempontjából. A coecum több esetben a metszésvonalhoz húzódott, melynek oka az lehet, hogy záráskor a hasüreget túlságosan megemeltük, az összefektetett coecum és sértett peritoneális felszín elcsúszott. A nagyobb traumával járó műtéti beavatkozásoknál nemcsak a műtét helye, hanem több esetben a metszésvonal is érintett az adhézió képződésben. Ennek oka valószínűleg az okozott trauma szisztémás hatásában keresendő. A kontroll állatok esetén a minimális beavatkozás csak két esetben okozott minimális, szálagos adhéziót, amely szintén a jelentős invazivitás kiterjedtebb hatását és a kevésbé szövetroncsoló technika gyorsabb regenerációt támogató hatását erősíti meg. A ténylegesen műtött állatoknál a máj is több esetben megjelenik az adhézió képződés helyén, elsősorban ez a fizikai közelségének köszönhető. Szövettanilag a felszínét érintő kötőszövetes változáson túl semmilyen sejtes eltérést nem tapasztaltunk a szerv mélyebb szöveti rétegeiben. Igen aktív szerepet vállal a sebgyógyulásban a cseplesz is, az esetek nagy részében részt vesz a sérült felszínek befedésében. (H. van Goor 2007) A cseplesz befedi és elkülöníti a sérülés helyét a sértetlen szövetektől, valamint védelmet nyújt a fertőzésekkel szemben. Korábbi és jelenlegi kísérleteink is igazolták ezt, hiszen minden mintavételi időpontban megfigyelhető volt a cseplesz szerepe több adhézió kialakításában is. A cseplesznek kettős szerepe van. Mivel erekkel gazdagon átszőtt, így a műtéti

beavatkozás, a sérülések okozta hipoxia károsító hatását ellensúlyozhatja (Platell 2000), másrészt fontos immunológiai szerepet is ellát. Az un. „milky spot” területei makrofágokban gazdagok (az itt található immunsejtek 70 %-a makrofág), de megjelennek itt a T- és B-limfociták, a hízósejtek is. (Rangel 2009, Shah 2012) Nemcsak immunsejt raktárként működik, hanem a makrofágok érési folyamata is zajlik itt. Így a cseplesz a fizikai barrier képzésén túl a sérült terület beereződéséért, a sebgyógyulási folyamatok megkezdődéséért is felelős lehet, valamint gazdag immunsejt ellátottsága révén lokális védelmi szerepet tölt be közvetlenül a sérült területen.

A hasüregben kialakuló adhéziók nagy része a sérülés felszínéhez, illetve a metszésvonalhoz kötődik. A peritoneális felszín durva megsértése, illetve a coecum felszínén okozott trauma megindítja a sérült felszínek fibrin hálóval történő beborítását, az éppen összefekvő felszínek összetapadását. A korai posztoperatív napok nagyszámú adhéziói a sérült, vagy a műtétben bármilyen módon érintett területek fibrinesedését jelzi. Ezek egy része fibrinolízissel feloldódik és főleg a durván sértett felszíneket érintő adhéziók maradnak meg, ahol a fibrinolízis folyamatát a gátló folyamatok megerősödése akadályozza meg, hiszen ezekben az esetekben a hipoxia, a jelentős műtéti trauma a PAI-1 molekulák termelődését segíti és a fibrinmátrix feloldódását gátolja.

A kisebb, szivárgó vérzések elősegítik az adhézió képződést, ezért sem történt vérzéscsillapítás a coecum felszínén. A képződő fibrin mátrix „összeragasztotta” az érintkező felszíneket, lehetőséget nyújtva a stabil adhézió kialakulásának. Nagyobb vérzés esetén előfordult, hogy jelentősebb véralvadék borította be a sérülés felszínét még mielőtt a hasüregbe visszakerült volna. A vaskos véralvadék miatt az esetlegesen még megjelenő finomabb fibrinszálak már nem jutottak a felszínre, így nem voltak képesek megteremteni az összetapadás alapját.

A sérülést követő percekben a sértett felszín fibrinben gazdag mátrix-szal borítódik. Ez a márix biztosít helyszínt a sejtek vándorlásához, amely a védelmet nyújt és lehetővé teszi a regenerációt. Rögtön megkezdődik az immunsejt migráció. A kísérleti állataink szövettani mintáiban is jól láthatók a gyulladás jelei, a durván sértett izomsejtek között nagyszámú neutrofil granulocita jelenik meg már az első posztoperatív napon. A 2,5. napig helyenként erős lobosodás figyelhető meg és időnként óriássejtek láthatók. Ezt

követően a gyulladás mérséklődik, sok esetben megszűnik, helyét az aktív angiogenezis és az intenzív fibroblaszt működés veszi át. Ez teszi lehetővé a kötőszövet képződés folyamatát. A kezdeti szakaszban a plazmából származó fibrin, fibronektin és vitronektin kiegészül későbbiekben az in situ keletkező hialuronsavval és a fibronektinnel. A fibroblasztok direkt kapcsolatba kerülnek a fibrinnel és a vitronektinnel az RDG szekvencián keresztül (Clark 2001)

A Hematoxilin-eozinos metszetekben megfigyelhető, hogy a 1,5-2. napra sok esetben mérséklődik a lobos folyamat, a neutrofil granulociták száma csökken. A gyulladás időszakában elsősorban az izomsejtekben sok az apoptotikus sejt. A 2,5 napos csoportban már alig fordul elő az izomsejtekben apoptózis, ami azzal magyarázható, hogy a sejtek a sérülésre ugyan sejtpusztulással válaszolnak, azonban az apoptózis folyamata olyan gyors, hogy a 2-2,5 napon már csak az elpusztult sejtek helye látható, de az apoptózis nem detektálható, mert a környékbeli sejtek fagocitózissal gyorsan eltüntetik az apoptotikus testeket. A 2,5-3. posztoperatív napon kezdik el működésüket az aktivizálódott fibroblasztok, ezzel elindul a kötőszövetesedés folyamata is. A megduzzadt fibroblasztok kollagén rostokat szekretálnak és az érproliferáció is igen aktívvá válik, hogy a sérült területet és az aktívan működő sejteket megfelelő mennyiségű vérrel lássa el. A metszeteken megfigyelhető duzzadt, nagy endothel sejtek utalnak az aktív működésükre (proliferáció, neoangiogenezis). Már a hemosztázis-gyulladás során számos angiogén faktor szekretálódik, melyek elősegítik az érképződés folyamatát. A makrofágok által kibocsátott citokinek a fibropláziát és angiogenezist stimulálják, a fibroblasztok által „készített" ECM felületet ad a sejt növekedéshez, a beereződéshez. A kibocsátásban szerepe van az épen maradt endothel sejteknek. Hipoxiás körülmények között a környező szövetek is kijuttatnak olyan molekulákat, melyek elősegítik az endothel sejtek proliferációját és növekedését. Az angiogenezis során a kapillárisok néhány nap alatt behálózzák a sérült rész, biztosítva ezzel a megfelelő tápanyag és oxigén ellátást. (Velnar 2009) Ebben az időszakban az aktív endothel sejtekben sok esetben vitronektin jelölődés figyelhető meg. Egészen a 3. posztoperatív napig. Ez a vitronektin számos funkciója közül az egyik feladatának köszönhető, az RGD szakaszával az $\alpha v\beta 3$ receptorhoz kapcsolódik, amely az endothel sejt migrációt szabályozza, az érképződésben játszik szerepet. (Tonnesen 2000) Az $\alpha v\beta 3$ (amely a vitronektinnek is receptora) a képződő erek végén található, viszont

nem figyelhető meg olyan endothel sejteknél, amelyek apoptózis zajlik. (Clark 2001) Ezekben a korai mintákban endothel apoptózist nem tapasztaltunk. A PAI-1 megjelenése a szövetek jelentős részében a 2-4. posztoperatív időszakra tehető, amely az adhézió stabilizálódása szempontjából egy kritikus időszak kezdete. A PAI-1 minden esetben a kötőszöveti részben jelölődik, elsősorban a serosalis felszínen, ott ahol az aktív adhézióképző folyamatok zajlanak, melynek fő támogatója a PAI-1. Fibroblasztok, valamint mesothel sejtek is jelölődnek, ami utal arra, hogy ezek a sejtek is részt vesznek a PAI-1 termelésében. A PAI-1-nek nélkülözhetetlen szerepe van a szöveti fibrózisban, a sebgyógyulás során a megemelkedett szintje a jelentős kollagén és más ECM proteinek akkumulációjához járul hozzá a sérülés területén. (Ghosh 2011)
A harmadik-negyedik nap az adhézió stabilizálódás intenzívvé válik. Ekkor a képződött kötőszövet sejtes állománya lecsökken, a rostok összekapcsolják a felszíneket és egybeolvasztják a szöveteket. A két szervnek ettől kezdve közös, szét nem választható felszíne lesz. A 4. posztoperatív napon megkezdődik az endothel sejtek apoptotikus pusztulása, melynek feladata a feleslegessé vált érszakaszok eltüntetése, ezzel csökken a terület véráramlása és a seb helyén a metabolikus aktivitás. Ezeknél a mintáknál már az endothel sejtekben nincs vitronektin jelölődés. In vivo kísérletekkel bizonyították, hogy a vitronektin megakadályozza a mikrovascularis endothel sejtek apoptózisát, így elősegíti az angiogenezis folyamatát, különösen az αv receptorhoz kapcsolódás csökkenti az endothel sejt apoptózist. (Isik 1998) A vitronektin antiapoptotikus szerepét bizonyították neutrofil granulociták túlélésében is. (Bae 2012) A PAI-1 az ereknél egyetlen állatban mutatott jelölődést, ami azt jelenti, hogy ennek a molekulának nincs szerepe az angiogenezisben.
Az endothel sejtek pusztulása mellett a kötőszöveti sejtekben is nagy számban előfordul apoptózis, amely elsősorban a fibroblasztokat érinti, mivel az ekkorra már stabilizálódott adhézióban nincs szükség a további működésükre. A PAI-1-nek lehet pro- és anti-apoptotikus szerepe. A plazminogén indukálta apoptózisban védelmi feladata van, de látens formában nem képes ezt a feladatot betölteni, ami az aktív „loop” jelenlétének fontosságára utal. Vannak olyan eredmények, melyek szerint az endothel sejtek apoptózisát vitronektin-függő PAI-1 okozza. (Balsara 2008) In vitro tanulmányok azt erősítették meg, hogy a PAI-1 elősegíti a sejtvonalakban az

apoptózist. (Zhang 2012) Mi nem tudtunk a mintáinkban összefüggést kimutatni a PAI-1 előfordulása és az endothel sejt proliferáció, ill. apoptózis között.

A vitronektin jelölődést erősen gyulladt izomban és tályog környékén is megfigyelhettünk. A vitronektin gén expresszióját egy az akutfázis-reakciót irányító citokin, az IL-6 – képes stimulálni. A vitronektin megjelenése mind akut, mind krónikus gyulladás esetén jelentős. (Seiffert 1995)

A vizsgálati periódusunk végére stabilizálódtak a kialakult adhéziók, eltűnt a vitronektin jelölődés, a PAI-1 elsősorban a fibroblasztokban található. Apoptózis is a fibroblasztokban található nagyobb számban, illetve az endothel sejteknél jellemző, ami utal az angiogenezis leállására és a fibroblasztok működésének mérséklésére. Az idegsejtek kimutatására alkalmas Nissl-festés segítségével a 7. posztoperatív napon már találtunk az adhéziós szövetben idegsejteket, ami megmagyarázza a kialakult adhéziók fájdalomérzettel való összefüggését.

A szövettani minták értékelése során megállapítottuk, hogy a stabilizálódott adhézió szövettanilag is olyan stabil, hogy éles határok nem vonhatók az eredeti szervek és az adhéziós szövet határai között, ezért nem tűnik megfelelő megoldásnak az utólagos szétválasztás. Ezzel olyan felszíni sérülések és vérzés okozható, amely megfelelő felszínt nyújt az adhézió újraképződésének. A legfontosabb irányvonal a prevenció. Ennek számos formája kipróbálásra került már a kutatások során. Már 1942-ben megfogalmazta Boys azt az öt támadáspontot, amely mentén a kutatások elindulhatnak: 1. limitálni vagy megelőzni a peritoneális sérülést; 2. a szerozus exudátum koagulációjának megelőzése; 3. a felhalmozódott fibrin eltávolítása; 4. a szomszédos területek összekapcsolódásának megakadályozása; 5. fibrin organizáció megakadályozása (Hellbrekers 2011), de a mai napig nem sikerült megfelelő és megbízható módszert találni.

A kutatások folyamatosan szélesednek, több próbálkozás történik a molekula szintű prevenciós módszerek kidolgozására. Ez motiválta ezt a kutató munkát is, hogy találjunk olyan molekulát, amely, ha közvetve is, de kulcs szerepet játszik a folyamatokban. Így a vitronektin szerepét vizsgálva sikerült kimutatni, hogy jelen van a sérült területek regenerálódásánál, valamint az adhéziós szövetek képződésében, jelenléte a sejtek migrációját segíti, ami a kötőszövet képződést eredményez.

LEGFONTOSABB MEGÁLLAPÍTÁSAINK:

- A laparoszkópos technika számos előnye ellenére nem mentes az adhézió képződéstől, bár az összetapadások száma és mérete jelentősen mérsékeltebb.
- A nyílt műtéteknél a gyulladásos, az immunrendszer aktív működési folyamatai elhúzódnak, amely fontos szerepet játszik az adhézió képződésben. (szisztémás hatás)
- A szövettani vizsgálatok által kimutatott nagyszámú makrofág és a helyenként megjelenő óriássejtek krónikus gyulladást jeleznek, amely szintén az adhézió képződést támogatják. (lokális hatás)
- A kisebb mértékű trauma, jelentéktelen vérzés, rövid ideig tartó ischemia nem támogatja az adhézió képződést.
- Az idegentestek beültetése esetén a méretétől függő adhézió képződés figyelhető meg.
- A cseplesz fontos résztvevője az adhézió képződésnek. Fizikai elkülönítést biztosít, gazdag érellátásával a sebgyógyulást segíti, immunsejtjei a sértett terület védelmét biztosítják.
- Az adhézió képződés legfőbb támogatói a mérsékelt, szivárgó vérzés, a szövetek kiszáradása és a nagyobb szöveti trauma, melyek segítségével megbízható adhéziós állatmodell alakítható ki.
- Az állatmodell beavatkozásai normál gyógyulási folyamatot indukáltak, némi gyulladáson és az adhézió képződésen túl nem történt extrém szöveti elváltozás, nekrózis, ill. halálozás.
- Az adhézió formájának és méretének értékelésére saját rendszer vezettünk be, amely három kategóriába állapítja meg a formához tartozó mm pontos tartományt, így egyszerű, gyors és objektív módon határozhatók meg az adhézió típusai a két tulajdonság (forma, méret) együttes használatával.
- Az irodalmi adatok kitérnek arra, hogy a fibrin mátrix kb. a 48. órában degradálódik, de a stabilizálódás elkezdődésének, folyamatának és befejeződésének időpontjáról nem találtam adatokat. A kísérleteinkben, így újdonságként megállapítottuk, hogy az adhézió stabilizálódása a 2,5-5. posztoperatív nap között zajlik. Ez a prevenciós kutatások számára kiemelkedően fontos, bizonyítva, hogy nemcsak közvetlenül a műtéti beavatkozást követően kell kezeléseket alkalmazni, hanem a korai po. periódusban is érdemes az adott adhézióellenes szer hatékonysági idejének a

vizsgálata. Fontos, hogy a kezelés a megfelelő időben és meghatározott cél szövetben és ne szisztémásan történjen, hiszen az átmeneti fibrinmátrix képződése, a normál gyulladásos folyamatok természetes velejárói a sebgyógyulásnak, akadályozásuk újabb problémákat, sebgyógyulási zavarokat okozhat.

- Az adhézió már a 7. po. napra minden esetben stabil. Fontos megállapítás, hogy szövettanilag is egységet képez, amely éles preparálás, szöveti sérülés és vérzések nélkül nem távolítható el. Ezzel azonban megnő az adhézió újra képződésének az esélye. Ezért a prevenciós kutatások kell, hogy kiemelt szerepet játszanak.
- Az adhézió fontos jelző tünete az esetek többségében a fájdalom. Ez jelzi, hogy a idegrostok megjelentek az adhéziós szövetben. Irodalmi adatok több esetben vizsgálják a már idült adhéziók beidegződését, az érző neuronokra jellemző molekulákat, de nem találtam irodalmi adatokat arra vonatkozóan, hogy a korai po. időszakban napról-napra kövessék a beidegződés folyamatát. A mi megállapításunk szerint idegrostok az adhéziós szövetben a 7. posztoperatív napon jelennek meg. Korábbi po. időpontban vett mintákban idegrostokat nem találtunk az összetapadásoknál.
- Az irodalmi adatok különböző kórképekben- pl. tumor, trombózis - vizsgálják a PAI-1 és vitronektin közös előfordulásának, kapcsolódásának jelentőségét, azonban nem találtam irodalmi adatot arra vonatkozóan, hogy az adhézió képződésben vizsgálják a vitronektin szerepét, illetve nem vizsgálták az adhéziós szövetben az *együttes* előfordulásukat sem. Mi először az adhéziós szövetben kerestük a közös előfordulásukat. Megállapítottuk, hogy a vitronektin a 3-4. po. naptól az adhéziós szövetben is megjelenik, nagy számban fordul elő az összekapcsolódó felszínek között. A PAI-1 szintén megtalálható az adhéziós szövetben.
- A vitronektin megtalálható a gyulladásos területeken és az idegentestek környékén, amely összefüggésben lehet a sejt migrációra gyakorolt hatásával, illetve a komplement rendszer aktiválódása is vitronektin „upregulációt” válthat ki.
- Az irodalmi adatok szerint a két molekula nem megvédi a sejteket a programozott sejthaláltól. Ezt a mi szövettani leleteink is alátámasztották, sem a vitronektin sem a PAI-1 sem található azokon az adhéziós területeken, ahol apoptózis zajlik.

6. KÖVETKEZTETÉSEK

A minimálisan invazív beavatkozás alkalmazása nem küszöböli ki az adhézió kialakulását, de a kitapadás felületét csökkentheti. Az immunreakció is mérsékeltebb, mint a nagyobb műtéti beavatkozásokat követően. A csökkent trauma a szisztémás hatásokat mérsékli, az adhézió képződésre gyakolt hatása sziginfikánsan kedvezőbb.

A műtét utáni 2-4 posztoperatív nap a kritikus periódusnak kezdete, amikor a fibroblasztok a legaktívabban működnek, az angiogenezis erőteljesen zajlik, a PAI-1 molekula folyamatosan gátolja a fibrinolízis folyamatát. A vitronektin molekula aktív jelenléte a kötőszövetben a sejtmigrációt segíti, későbbiekben a PAI-1 működését támogathatja.

Az adhézió stabilizálódása nagyon gyorsan – néhány nap alatt - megy végbe a műtéti bevatkozást követő időszakban, az első hét végére már minden esetben stabilizálódott adhézió figyelhető meg. Ekkor már a beidegződés is elkezdődik. Mivel az összetapadó felületek mechanikailag is és szövettanilag is stabil, összeforrt egységet alkotnak, szétválasztásuk a jelentős szövetsérülés, vérzés miatt kockázatos, és nagy az esélye az adézió újraképződésének. Éppen ezért a kutatásokat a prevenció irányába célszerű folytatni.

Mivel a PAI-1 – vitronektin komplexnek fontos szerepe van a fibrinolízis és thrombolízis szabályozásában, ez új utakat nyithat a plazmint és az inhibitoros molekulát magába foglaló kórfolyamatok új terápiás stratégiájának kialakításában.

A védekezés nem közvetlenül (vagy nemcsak) a műtét után kell, hogy megtörténjen, hanem a kritikus korai posztoperatív időszakban, amikor elkezdődik az adhézió stabilizálódásának folyamata. Kidolgozásra vár, hogy a kezelések az első 3-4 nap során folyamatosan vagy akár 1-2 alkalommal kell, hogy történjenek, de mindenképpen a legfontosabb a PAI-1 gátlás, melyet közvetve a vitronektin működésének akadályozásán keresztül kívánunk elérni.

7. ÖSSZEFOGLALÁS

A sebészeti beavatkozások egyik leggyakoribb szövődménye az adhézió képződés, melynek következményei legtöbbször negatívan befolyásolják a beteg későbbi életminőségét. A kutatásainkban megvizsgáltuk a műtéti beavatkozás mértékének hatását az adhézió képződésre. Ezt követően egy adhéziós állatmodellt alakítottunk ki, melynek segítségével megvizsgáltuk a korai posztoperatív (po.) időszakban lezajló makroszkópos és sejtes eseményeket, valamint az adhéziós szövet beidegződését, a benne zajló apoptózist, valamint a vitonektin és plazminogén aktivátor inhibitor-1 (PAI-1) előfordulását.

A reoperáció során megállapítottuk, hogy a minimálisan invazív beavatkozás sem mentes az adhézió képződéstől, bár az összetapadó felületek nagysága lényegesen kisebb. A kezdeti gyulladásos reakció gyorsabban lezajlik a laparoszkópos beavatkozást követően. Az adhézió formájának és méretének értékelésére saját rendszert vezettünk be, amely három kategóriában állapítja meg a formához tartozó mm pontos tartományt. Újdonságként megállapítottuk, hogy az adhézió stabilizálódása a 2,5-5. posztoperatív nap között zajlik, a 7. po. napra már minden esetben véglegesen stabilizálódott az összetapadás. Ez alátámasztja, hogy nemcsak a műtétet követően, hanem a korai po. periódusban is érdemes az adhézióellenes szer hatékonysági idejének a vizsgálata. Fontos megállapítás, hogy a stabil adhézió szövettanilag is egységet képez, amely éles preparálás, szöveti sérülés és vérzések nélkül nem távolítható el. Ezért a stabil adhéziók sebészi úton történő eltávolítása az adhézió újraképződését eredményezi. A mi megállapításunk szerint az idegrostok az adhéziós szövetben a 7. posztoperatív napon jelennek meg. Megállapítottuk, hogy a vitronektin a 3-4. po. naptól az adhéziós szövetben is megjelenik, nagy számban fordul elő az összekapcsolódó felszínek között. A PAI-1 szintén megtalálható az adhéziós szövetben. Megfigyeltük, hogy a vitronektin jelenléte jellemző a gyulladásos területeken és az idegentestek környékén is. Az irodalmi adatokat alátámasztották a mi szövettani leleteink is, hiszen sem a vitronektin sem a PAI-1 nem található azokon az adhéziós területeken, ahol apoptózis zajlik.

8. SUMMARY

One of the most frequent consequences in the postoperative phase of intraabdominal surgical interventions is adhesion formation which often has negative effect on the patient's postoperative (po.) quality of life.

In the first part of this research the effects of the invasivity of the surgical procedure in relation with the process of adhesion formation was studied. Following this research an adhesion animal model was established. Using this model we followed up the early postoperative macroscopic and cellular events, the innervation and apoptotic process occuring in the adhesion tissue, and vitronectin (VN) and plasminogen activator inhibitor-1 (PAI-1) presence in injured and adhered tissue. We concluded that the adhesion formation could be a consequence of minimally invasive techniques as well, but the extension of adhered surfaces is smaller in comparison with the open technique. Another observation was that the acute inflammation passed quicker following the minimal invasive group.

We have established our own new system for the evaluation of the form and size of the adhesions, which classifies them into three categories in a range of measuresment by mm. In our experiments we found a new novelty for the timing of the stabilization of adhesion, which is defined to be between the 2.5 – 5th po. day. All the adhesion were stabilized by the 7th postoperative day and histologically formed a unified tissue. We conclude that any manouver of adhesiolysis by sharp dissection will lead to tissue injuring and bleeding, which consists a background for more new adhesion formation. Researches should concentrate to give targeted anti-adhesive agents instead of surgical adhesiolysis. According to our findings, the nerve fibers appear in the adhesive tissue in the 7th postoperative day. We first stated that VN is present in a large number in the adhesive tissue from the 3-4 postoperative day, between the adhesion surfaces. PAI-1 was also detected in those adhesion tissues. We found that VN is present in the inflammatory areas and in the surroundings of the foreign bodies. Supported by the literature data our researh confirm that neither VN, nor PAI-1 are present in the adhesion area, where the apoptosis is taking place.

9. Irodalomjegyzék

Agalar F, Sayek I, Agalar C, Cakmakci M, Hayran M, Kavuklu B. (1997) Factors that may increase morbidity in a model of intra-abdominal contamination caused by gallstones lost in the peritoneal cavity. Eur J Surg, 163: 909-914.

Aroeira LS, Aguilera A, Sánchez-Tomero JA, Bajo MA, Peso G, Jiménez-Heffernan JA, Selgas R, López-Cabrera M. (2007) Epithelial to mesenchymal transition and peritoneal membrane failure in peritoneal dialysis patients: Pathologic significance and potential therapeutic interventions. J Am Soc Nephrol, 18: 2004-2013.

ArRajab A, Mileski W, Sentementes JT Sikes P, Harris RB, Dawidson IJ. (1996) The role of neutrophils in peritoneal adhesion formation. J Surg Res, 61: 143-146.

Arung W, Meurisse M, Detry O. (2011) Pathophysiology and prevention of postoperative peritoneal adhesions. World J Gastroenterol, 17: 4545-4553.

Attard JP, MacLean AR. (2007) Adhesive small bowel obstruction: epidemiology, biology and prevention. Can J Surg, 50: 291-300.

Ayper I, Aydan E, Omer T, Mahmut B. (2002) Peritoneal fibrinolytic activity in peritonitis. Am J Surg, 183: 67-69.

Aysan E, Bektas H, Ersoz F, Sari S, Huq G. (2010) Effects of contractubex on the prevention of postoperative peritoneal adhesion. J Surg Res, 164: 193-197.

Aytekin FO, Tekin K, Kabay B, Erdem E, Erbis H, Ozden A. (2004) Role of hyaluronic-acid derivate in preventing surgical adhesions and abscesses related to dropped bile and gallstones in an experimental model. Am J Surg, 188: 288-293.

Bae HB, Zmijewski JW, Deshane JS, Zhi D, Thompson LC, Peterson CB, Chaplin DD, Abraham E. (2012) Vitronectin inhibits neutrophil apoptosis through activation of integrin-associated signaling pathways. Am J Respir Cell Mol Biol, 46: 790-796.

Balsara RD., Ploplis VA. (2008) Plasminogen-activator inhibitor-1: The double-edged sworg in apoptosis. Thromb Haemost, 100: 1029-1036.

Barmparas G, Branco BC, Schnüriger B, Lam L, Inaba K, Demetriades D. (2010) The incidence and risk factors of post-laparotomy adhesive small bowel obstruction. J Gastrointest Surg, 14:1619-1628.

Becker JM, Stucchi AF. (2004) Intra-abdominal adhesion prevention: Are we getting any closer? Ann Surg, 240: 202-204.

Bírol V, Nuh ZC, Nílüfer E, Seyhun S, Zeynep C, Gürdal K, Cenk S. (1999) The role of neutrophils in the formation of peritoneal adhesions. Hum Reprod, 14: 49-54.

Bittinger F, Schepp C, Brochhausen C, Lehr HA, Otto M, Kohler H, Skarke C, Walgenbach S, Kirkpatrik CJ. (1999) Remodeling of peritoneal like structures by mesothelial cells: its role in peritoneal healing. J Surg Res, 82: 28-33.

Blake CM, Sullenger BA, Lawrence DA, Fortenberry YM. (2009) Antimetastatic potential of PAI-1-specific aptamers. Oligonucleotides, 19: 117-128.

Boni L, Benevento A, Rovera F, Dionigi G, Di Giuseppe, Bertoglio C, Dionigi R. (2006) Infective complications in laparoscopic surgery. Surg Infect (Larchmt), Suppl. 2: S109-111.

Border W, Noble N. (1994) Transforming growth factor beta in tissue fibrosis. N Engl J Med, 331: 1286-1289.

Brüggmann D, Tchartchian G, Wallwiener M, Münstedt K, Tinneberg HR, Hackethal A. (2010) Intra-abdominal adhesions: definition, origin, significance in surgical practice, and treatment options. Dtsch Arztebl Int, 107: 769–775.

Burney RO, Giudice LC. (2012) Pathogenesis and pathophysiology of endometriosis. Fertil Steril, 98: 511-519.

Cahill RA, Wang JH, Soohkai S, Redmond HP. (2006) Mast cells facilitate VEGF release as an early event in the pathogenesis of postoperative peritoneal adhesions. Surgery, 140: 108-112.

Cainzos M, Rodriguez-Segade F, Martinez-Castro J, Prieto D, Becker MR, Aneiros F, Cortes J. (2006) Intra-abdominal adhesions after open and laparoscopic cholecystectomy: an experimental model. J Laparoendosc Adv Surg Tech A, 16: 108-112.

Carmeliet P, Stassen JM, Schoonjans L, Ream B, van den Oord JJ, De Mol M, Mulligan RC, Collen D. (1993) Plasminogen activator inhibitor-1 gene-deficient

mice. II. Effects on hemostasis, thrombosis, and thrombolysis. J Clin Invest, 92: 2756-2760.

Chegini N. (1997) The role of growth factors in peritoneal healing: transforming growth factor beta (TGF-beta). Eur J Surg, 577: 17-23.

Chegini N. (2002) Peritoneal molecular environment, adhesion formation and clinical implication. Front Biosci, 7: e91-115.

Chegini N, Zhao Y, Kotseos K. (1998) Comparative analysis of matrix metalloproteinase (MMP-1), tissue inhibitor of MMP (TIMP-1) and MMP/TIMP-1 complex expression in intraperitoneal environment and the relation to adhesion development (abstract). Fertil Steril, 70: 26.

Chen SM, Ward SI, Olutoye OO, Diegelmann RF, Kelman Cohen I. (1997) Ability of chronic wound fluids to degrade peptide growth factors in associated with increased levels of elastase activity and diminished levels of proteinase inhibitors. Wound Repair Regen, 5: 23-32.

Cheong YC, Laird SM, Li TC, Shelton JB, Ledger WL, Cooke ID. (2001) Peritoneal healing and adhesion formation/reformation. Hum Reprod Update, 7: 556-566.

Cheong YC, Laird SM, Shelton JB, Ledger WL, Li TC, Cooke ID. (2002) The correlation of adhesions and peritoneal fluid cytokine concentrations: a pilot study. Hum Reprod, 17: 1039-1045.

Cheung TT, Poon RT, Yuen WK, Chok KS, Tsang SH, Yau T, Chan SC, Lo CM. (2012) Outcome of laparoscopic versus open hepatectomy for colorectal liver metastases. ANZ J Surg, doi: 10.1111/j.1445-2197.2012.06270.x. [Epub ahead of print]

Cho HJ, Choi YS, Bae WJ, Bae JH, Hong SH, Lee JY, Kim SW, Hwang TK, Cho YH. (2012) Two-port laparoscopic donor nephrectomy with simple retraction technique urology. Urology, 2012.08.036. doi: 10.1016/j. [Epub ahead of print]

Choi SH, Hwang HK, Kang CM, Lee WJ. (2012) Single-fulcrum laparoscopic cholecystectomy: a single-incision and multi-port technique. ANZ J Surg, 82: 529-534.

Chu DI, Lim R, Heydrick S, Gainsbury ML, Abdou R, D'Addese L, Reed KL, Stucchi AF, Becker JM. (2011) N-acetyl-cysteine decreases intra-abdominal adhesion

formation through the upregulation of peritoneal fibrinolytic activity and antioxidant defenses. Surgery, 149: 801-812.

Chung DR, Chitnis T, Panzo RJ, Kasper DL, Sayeh MH, Tzianabos AO. (2002) $CD4^+$ cells regulate surgical and postinfectious adhesion formation. J Exp Med, 195: 1471-1478.

Clark RAF. (2001) Fibrin and wound healing. Ann N Y Acad Sci, 936: 355-367.

Collet D, Vitale GC, Reynolds M, Klar E, Cheadle WG. (1995) Peritoneal host defenses are less impaired by laparoscopy than by open operation. Surg Endosc, 9: 1059-1064.

Connolly JE, Smith JW. (1960) Intestinal adhesions. Calif med, 92: 397-399.

Courey AJ, Horowitz JC, Kim KK, Koh TJ, Novak ML, Subbotina N, Warnock M, Xue B, Cunningham AK, Lin Y, Goldklang MP, Simon RH, Lawrence DA, Sisson TH. (2011) The vitronectin-binding function of PAI-1 exacerbates lung fibrosis in mice. Blood, 118: 2313-2321.

Czekay RP, Wilkins-Port CE, Higgins SP, Freytag J, Overstreet JM, Klein RM, Higgins CE, Samarakoon R, Higgins PJ. (2011) PAI-1: An integrator of cell signaling and migration. Int J Cell Biol, 2011: 562481. doi: 10.1155/2011/562481. Epub 2011

Declerck PJ, De Mol M, Alessi MC, Baudner S Paques EP, Preissner KT, Müller-Berghaus G, Collen D. (1998) Purification and cherecterization of a plasminogen activator inhibitor 1 binding protein from human plasma. J Biol Chem, 263: 15454-15461.

diZerega GS, Campeau JD. (2001) Peritoneal repair and post-surgical adhesion formation. Hum Reprod Update, 7: 547-555.

Economidou D, Stavrinou E, Giamalis P, Dimitriadis C, Economou S, Memmos D. (2011) Acute kidney injury due to osmotic nephrosis following intraoperative placement of an intraperitoneal antiadhesive barrier. Am J Kidney Dis, 57: 304-307.

Eitzman DT, Westrick RJ, Nabel EG, Ginsburg D. (2000) Plasminogen activator inhibitor-1 and vitronectin promote vascular thrombosis in mice. Blood, 95: 577-580.

Ekmekçi OB, Ekmekçi H. (2006) Vitronectin in atherosclerotic disease. Clin Chim Acta, 368: 77-83.

Ellis H. (1971) The cause and prevention of postoperative intraperitoneal adhesions. Surg Gynecol Obstet, 1971 133: 497-511.

Ellis H. (1990) The hazards of surgical glove dusting powders. Surg Gynecol Obstat, 171: 521-527.

Ellis H. A history of surgery. Cambridge University Press, Cambridge, 2002: 282.

Ender F, Labancz T, Győrfi A, Furka I, Rosivall L. (1992) Caprotil hatása a kísérletesen létrehozott hasűri adhesiok kialakulására. Magy Seb, 45: 57-60.

Ercan M, Bostanci EB, Teke Z, Karaman K, Dalgic T, Ulas M, Ozer I, Ozogul YB, Atalay F, Akoglu M. (2010) Predictive factors for conversion to open surgery in patients undergoing elective laparoscopic cholecystectomy. J Laparoendosc Adv Surg Tech A, 20: 427-434.

Falanga V. (1993) Wound healing. An overview. J Dermatol Surg Oncol, 19: 689-690.

Fletcher NM, Jiang ZL, Diamond MP, Abu-Soud HM, Saed GM. (2008) Hypoxia-generated superoxide induces the development of the adhesion phenotype. Free Rad Biol Med, 45: 530-536.

Freeman ML, Saed GM, Elhammady EF, Diamond MP. (2003) Expression of transforming growth factor beta isoform mRNA in injured peritoneum that healed with adhesions and without adhesions and in uninjured peritoneum. Fertil Steril, 80: 708-713.

Gamal EM, Metzger P. A laparoscopos cholecystectomia indikációi és kontraindikációi. In: Kiss J (szerk), Laparoscopos cholecystectomia. Meditor Bt, Budapest, 1992: 21-23.

Gamal EM, Metzger P. (1992) A laparoscopos cholecystectomia új állatkísérletes és klinikai vonatkozása. Kandidátusi Értekezés, Budapest

Gamal EM, Metzger P, Szabó Gy, Bráth E, Pető K, Oláh A, Kiss J, Furka I, Mikó I. (2001) The influence of intraoperative complications on adhesion formation during laparoscopic and conventional cholecystectomy in an animal model. Surg Endosc, 15: 873-877.

Garrard CL, Clements RH, Nanney L, Davidson JM. (1999) Adhesion formation is reduced after laparoscopic surgery. Surg Endosc ,13: 10-13.

Ghosh AK, Vaughan DE. (2012) PAI-1 in tissue fibrosis. J Cell Physiol, 227: 493-507.

Gitzelman GA, Mendoza-Sagaon M, Ahmad SA, Pegoli W, Paidas CN, Talamini MA. (1996) Cell-mediated immune response: laparoscopy versus laparotomy. Surg Forum, 47: 148-150.

Goldsmith HS, Griffith AL, Kupferman A, Catsimpoolas N. (1984) Lipid angiogenic factor from the omentum. J Am Med Assoc, 252: 2034-2036.

Gurleyik E, Gurleyik G, Yucel O, Unalmiser S. (1998) Does chemical composition have an influence on the fate of intraperitoneal gallstone in rat? Surg Laparosc Endosc, 8: 113-116.

Haney AF. (2000) Identification of macrophages at the site of peritoneal injury: evidence supporting a direct role for peritoneal macrophages in healing injured peritoneum. Fertil Steril, 73: 988-995.

Harris ES, Morgan RF, Rodeheaver GT (1995) Analysis of the kinetics of peritoneal adhesion formation in the rat and evaluation of potential antiadhesive agents. Surgery, 117: 663-669.

Hassan S, Giorgio G, Christine D, Steven EM, Paul B, Geoffrey JL, Sarah EH. (2000) Growth of nerve fibres into murine peritoneal adhesions. J Pathol, 192: 396-403.

Hellebrekers BWJ, Kooistra T. (2011) Pathogenesis of postoperative adhesion formation. Br J Surg, 98: 1503-1516.

Holmdahl L, Falkenberg M, Ivarsson ML, Risberg B. (1997) Plasminogen activators and inhibitors in peritoneal tissue. APMIS, 105: 25-30.

Holsti MA, Chitnis T, Panzo RJ, Bronson TT, Yagida H, Sayegh MH, Tzianabos AO. (2004) Regulation of postsurgical fibrosis by the Programmed Death-1 inhibitory pathway. J Immunol, 172: 5774-5781.

H van Goor (2007) Consequences and complications of peritoneal adhesions. Colorectal Did, Suppl 2: 25-34.

Ibrahim S., Hean T. K., Ho L. S., Ravintharan T., Chye T. N., Chee C. H.: Risk factors for conversation to open surgery in patients undergoing laparoscopic cholecystectomy. World J Surg, 2006; 30: 1698-1704.

Ignotz R, Massaqué J. (1986) TGF-beta stimulates the expression of fibronectin and collagen and their incorporation into the extracellular matrix. J Biol Chem, 261: 4337-4345.

Inoh K, Muramatsu H, Ochiai K, Torii S, Muramatsu T. (2004) Midkine, a heparine-binding cytokine, plays key roles in intraperitoneal adhesions. Biochem Biophys Res Commun, 317: 108-113.

Isik FF, Gibran NS, Jang YC, Sandell L, Schwartz SM. (1998) Vitronectin decreases microvascular endothelial cell apoptosis. J Cell Physiol, 175: 149-155.

Ivarsson M, Holmdahl L, Falk P, Mölne J, Risberg B. (1998) Characterisation and fibrinolytic properties of mesothelial cells isolated from peritoneal lavage. Scand J Clin Lab Invest, 58: 195-203.

Ivarsson ML, Falk P, Holmdahl L. (2001) Response of visceral peritoneum to abdominal surgery. Br J Surg, 88: 148-151.

Jang Y.C., Tsou R., Gibran N.S., Isik F.F.: Vitronectin deficiency is associated with increased wound fibrinolysis and decreased microvascular angiogenesis in mice. Surgery, 2000 127(6):696-704.

Jesch NK, Kuebler JF, Nguyen H, Nave H, Bottlaender M, Teichmann B, Braun A, Vieten G, Ure BM. (2006) Laparoscopy vs minilaparotomy and full laparotomy preserves circulatory but not peritoneal and pulmonary immune responses. J Pediatr Surg, 41: 1085-1092.

Jonsson T, Hogstrom H. (1991) Neutrophil-dependent decrease in early wound margin strength. Arch Surg, 126: 1423-1431.

Karp G. The extracellular matrix. In: Karp G (szerk), Cell and molecular biology. John Wiley and sons, Inc., Amerikai Egyesült Államok, 1996: 255-263.

Kement M, Censur Z, Oncel M, Buyukokuroglu ME, Gezen FC. (2011) Heparin for adhesion prevention: comparison of three different dosages with Seprafilm in a murine modell. Int J Surg, 9: 225-228.

Khalaj A, Bakhtiari J, Niasari-Naslaji A. (2012) Comparison between single and three portal laparoscopic splenectomy in dogs. BMC Vet Res, 10:161. [Epub ahead of print]

Kim KM, An JY, Kim HI, Cheong JH, Hyung WJ, Noh SH. (2012) Major early complications following open, laparoscopic and robotic gastrectomy. Br J Surg, doi: 10.1002/bjs.8924. [Epub ahead of print]

Kim S, Lee S, Greene AK, Arsenault DA, Le H, Meisel J, Novak K, Flynn E, Heymach JV, Puder M. (2008) Inhibition of intra-abdominal adhesion formation with the angiogenesis inhibitor sunitinib. J Surg Res, 149: 115-119.

Koks C. A. M., Groothuis P. G., Slaats P., Dunselman G. A. J., de Goeij A. F. P. M., Evers J. L. H.: Matrix metalloproteinases and their tissue inhibitors in antegradely shed menstruum and peritoneal fluid. Fertil Steril, 2000; 73: 604-612.

Lee MH, Vosburgh E, Anderson K, McDonagh J. (1993) Deficiency of plasma plasminogen activator inhibitor 1 results in hyperfibrinolytic bleeding. Blood, 81: 2357-2362.

Liberek T, Topley N, Luttmann W, Williams JD. (1996) Adherence of neutrophils to human peritoneal mesothelial cells: role of intercellular adhesion molecule-1. J Am Soc Nephrol, 7: 208-217.

Li R, Ren M, Chen N, Luo M, Zhang Z, Wu J. (2012) Vitronectin increases vascular permeability by promoting VE-cadherin internalization at cell junctions. Plos One 7:e37195. doi: 10.1371

Lloyd JK, Hauck WN, Dobbie JW. Comparative ultrastructural studies on animal peritoneal mesothelium. Advances in Peritoneal Dialysis http://www.advancesinpd.com/adv88/pt1comparative88.html

Loskutoff DJ, Quigley JP. (2000) PAI-1, fibrosis, and the elusive provisional fibrin matrix. J Clin Invest, 106: 1441-1443.

Luijendijk RW, DeLange DCD, Wauters CCAP, Hop WCJ, Duron JJ, Pailler JL, Camprodon BR, Holmdahl L, van Geldorp HJ, Jeekel J. (1996) Foreign material in postoperative adhesions. Ann Surg, 223: 242-248.

Markar SR, Karthikesalingam A, Thrumurthy S, Muirhead L, Kinross J, Paraskeva P. (2012) Single-incision laparoscopic surgery (SILS) vs. conventional multiportal cholecystectomy: systematic review and meta-analysis. Surg Endosc, 26: 1205-1213.

McNally AK, Anderson JM. (2011) Macrophage fusion and multinucleated giant cells of inflammation. Adv Exp Med Biol, 713: 97-111.

Mendes JB, Campos PP, Rocha MA, Andade SP. (2009) Cilostazol and pentoxiphylline decrease angiogenesis, inflammation, and fibrosis in sponge-induced intraperitoneal adhesion in mice. Life Sci, 84: 537-543.

Mendoza-Sagaon M, Hanly EJ, Talamini MA, Kutka MF, Gitzelmann CA, Herreman-Suguet K, Poulose BF, Paidas CN, De Maio A. (2000) Comparison of the stress response after laparoscopic and open cholecystectomy. Surg Endosc, 14: 1136-1141.

Metzger P, Gamal EM. Rövid történeti áttekintés. In: Kiss J (szerk.), Laparoscopos cholecystectomia. Meditor Bt, Budapest, 1992: 11-13.

Molinas CR, Campo R, Dewerchin M, Eriksson U, Carmeliet P, Koninckx PR. (2003) Role of vascular endothelial growth factor and placental growth factor in basal adhesion formation and in carbon dioxide pneumoperitoneum-enhanced adhesion formation after laparoscopic surgery in transgenic mice. Fertil Steril, 80: 803-811.

Molinas CR, Koninckx PR. (2000) Hypoxaemia induced by CO_2 or helium pneumoperitoneum is a co-factor in adhesion formation in rabbits. Hum Reprod, 15: 1758-1763.

Monclova JL, Targarona EM, Vidal P, Peraza Y, Garcia F, Otero CR, Pallares L,Balague C, Trias M.: Single incision versus reduced port splenectomy-searching for the best alternative to conventional laparoscopic splenectomy. Surg Endosc, 2012 Oct 6. [Epub ahead of print]

Mutsaers SE. (2004) The mesothelial cell. Int J Biochem Cell Biol, 36: 9-16.

Myllärniemi H. (1967) Foreign material in adhesion formation after abdominal surgery: a clinical and experimental study. Acta Chir Scand, Suppl 377: 1-48.

Novák Z. Az oxidatív stressz hatása a haemorheológiai paraméterekre. In: Bernát SI, Pongrácz E. (szerk.), A klinikai haemorheológia alapjai. Kornétás Kiadó, Budapest, 1999: 25-32

Offner F, Feichtinger H, Stadlmann S, Obrist P, Marth C, Klingler P, Grage B, Schmahl M, Knabbe C. (1996) Transforming growth factor-beta synthesis by human peritoneal mesothelial cells. Induction by interleukin-1. Am J Pathol, 148: 1679-1688.

Oh SH, Kim JK, Song KS, Noh SM, Ghil SH, Yuk SH, Lee JH. (2005) Prevention of postsurgical tissue adhesion by anti-inflammatory drug-loaded pluronic mixtures with sol-gel transition behaviour. J Biomed Mater Res A, 72: 306-316.

Peng Y, Zheng M, Ye Q, Chen X, Yu B, Liu B. (2009) Heated and humidified CO_2 prevents hypothermia, peritoneal injury, and intra-abdominal adhesions during prolonged laparoscopic insufflations. J Surg Res, 151: 40-47.

Petrányi Gy. Immunpatológia. In: Petrányi Gy, Dobozy A, Gergely P, Pálóczi K, Szegedi Gy, Szemere P. (szerk.): Klinikai immunológia. Medicina Könyvkiadó Rt., Budapest, 2000: 51-93.

Pattaras JG, Moore RG, Landman J, Clayman RV, Janetschek G, McDougall EM, Docimo SG, Parra RO, Kavoussi LR. (2002) Incidence of postoperative adhesion formation after transperitoneal genitourinary laparoscopic surgery. Urology, 59: 37-41.

Peters T, Potter R, Li X, Hoskins G, Flessner MF. (2011) Mouse model of foreign body reaction that alters the submesothelium and transperitoneal transport. Am J Physiol Renal Physiol, 300: F283-289.

Platell C, Cooper D, Papadimitriou JM, Hall JC. (2000) The omentum. World J Gastroenterol, 6: 169-176.

Polymeneas G, Theodosopoulos T, Stamatiadis A, Kourias E. (2001) A comparative study of postoperative adhesion formation after laparoscopic vs open cholecystectomy. Surg Endosc,15: 41-43.

Rangel-Moreno J, Moyron-Quiroz J, Carragher DM, Kusser K, Hartson L, Moquin A, Randall TD. (2009) Omental milky spots develop int he absence of lymphoid tissue-inducer cells and support B and T cell responses to peritoneal antigens. Immunity, 30: 731-743.

Redmond HP, Watson RWG, Houghton T, Condrom C, Gordon R, Watson K, Bouchier-Hayes D. (1994) Immune function in patients undergoing open vs laparoscopic cholecystectomy. Arch Surg, 129: 1240-1246.

Reed KL, Fruin AB, Bishop-Bartolomei KK, Gower AC, Nicolaou M, Stucchi AF, Leeman SE, Becker JM. (2002) Neurokinin-1 receptor and substance P messenger RNA levels increase during intraabdominal adhesion formation. J Surg Res, 108:165-172.

Reed KL, Fruin AB, Gower AC, Stucchi AF, Leeman SE, Becker JM. (2004) A neurokinin 1 receptor antagonist decreases postoperative peritoneal adhesion formation and increases peritoneal fibrinolytic activity. Proc Natl Acad Sci USA, 101: 9115-9120.

Reijnen MPJ, Bleichrodt RP, H.van Goor. (2003) Pathophysiology of intra-abdominal adhesion and abscess formation, and the effect of hyaluronan. Br J Surg, 90: 533-541.

Robert C, Bolon I, Gazzeri S, Veyrenc S, Brambilla C, Brambilla E. (1999) Expression of plasminogen activator inhibitors 1 and 2 in lung cancer and their role in tumor progression. Clin Cancer Res, 5: 2094-2102.

Rong H, Tang XM, Zhao Y, Juneja SC, Fay MF, Williams RS. (1997) Postsurgical intraperitoneal exposure to glove powders modulates inflammatory and immune-related cytokine production. Wound Repair Regen, 5: 89-96.

Rout UK, Saed GM, Diamond MP. (2005) Expression pattern and regulation of genes differ between fibroblasts of adhesion and normal human peritoneum. Repr Biol Endocrin, 3: 1-14.

Ryan GB, Grobéty J, Majno G. (1971) Postoperative peritoneal adhesions. A study of the mechanisms. Am J Pathol, 65:117-148.

Saed GM, Diamond MP. (2002) Hypoxia-induced irreversible up-regulation of type I collagen and transforming growth factor-β1 in human peritoneal fibroblasts. Fertil Steril, 78: 144-147.

Saed GM, Diamond MP. (2004) Differential expression of alpha smooth muscle cell actin in human fibroblasts isolated from intraperitoneal adhesions and normal peritoneal tissues. Fertil Steril, 82: 1188-1192.

Saed GM, Zhang W, Chegini N, Holmdahl L, Diamond MP. (1999) Alteration of type I and III collagen expression in human peritoneal mesothelial cells in response to hypoxia and transforming growth factor-beta1. Wound Repair Regen, 7: 504-510.

Saed GM, Zhang W, Chegini N, Holmdahl L, Diamond MP. (2000) Transforming growth factor beta isoforms production by human peritoneal mesothelial cells after exposure to hypoxia. Am J Reprod Immunol, 43: 285-291.

Saed GM, Zhang W, Diamond MP. (2001) Molecular characterization of fibroblasts isolated from human peritoneum and adhesions. Fertil Steril, 75: 763-768.

Sarah EH, Steven EM, Peter O, Hassan S, Abdul O, Paul B, Martyn LF, Geoffrey JL. (2000) Human peritoneal adhesions are highly cellular, innervated, and vascularized. J Pathol, 192: 67-72.

Schar CR, Jensen JK, Christensen A, Blouse GE, Andreasen PA, Peterson CB. (2008) Characterization of a site on PAI-1 that binds to vitronectin outside of the somatomedin B domain. J Biol Chem, 283: 28487-28496.

Schietroma M, Carlei F, Cappelli S, Amicucci G. (2006) Intestinal permeability and systemic endotoxemia after laparotomic or laparoscopic cholecystectomy. Ann Surg, 243: 359-363.

Schneider DJ, Chen Y, Sobel BE. (2008) The effect of plasminogen activator inhibitor type I on apoptosis. Thromb Haemost, 100: 1037-1040.

Schroeck F, de Prada NA, Sperl S, Schmitt M, Magdolen V. (2002) Interaction of plasminogen activator inhibitor type-1 (PAI-1) with vitronectin (Vn): Mapping the binding sites on PAI-1 and Vn. Biol Chem, 383: 1143-1149.

Shah S, Lowery E, Braun RK, Martin A, Huang N, Medina M, Sethupathi P, Seki Y, Takami M, Byrne K, Wigfield C, Love RB, Iwashima M. (2012) Cellular basis of tissue regeneration by omentum. Plos ONE, 7: e38368.

Sharpe-Timms KL, Zimmer RL, Jolliff WJ, Wright JA, Nothnick WB, Curry TE. (1998) Gonadotropin-releasing hormone agonist (GnRH-a) therapy alters activity of plasminogen activators, matrix metalloproteinases, and their inhibitors in rat models for adhesion formation and endometriosis: potential GnRH-a regulated mechanisms reducing adhesion formation. Fertil Steril, 69: 916-923.

Seiffert D, Geisterfer M, Gauldie J, Young E, Podor TJ. (1995) IL-6 stimulates vitronectin gene expression in vivo. J Immun, 155: 3180-3185.

Serroukh Y, Djebara S, Lelubre C, Boudjeltia KZ, Bison P, Piagnerelli M. (2012) Alteration of the erythrocyte membrane during sepsis. Crit Care Res Prac, Article ID 702956, doi:10.1155/2012/702956

Sopata I, Wojtecka-Lukasik E, Wize J, Maslinski S. (1989) Neutrophil enzyme activities in carrageenan-induced inflammation in rats. Agents Actions, 28: 89-92.

Stadlmann S, Pollheimer J, Renner K, Zeimet AG, Offner FA, Amberger A. (2006) Response of human peritoneal mesothelial cells to inflammatory injury is regulated by interleukin-1beta and tumor necrosis factor-alpha. Wound Repair Regen, 14: 187-94.

Stepanek O, Brdicka T, Angelisova P, Horvath O, Spicka J, Stockbauer P, Man P, Horejsi V. (2011) Interaction of late apoptotic and necrotic cells with vitronectin. Plos One, 6: 19243.

Sturiale S, Barbara G, Qiu B, Figini M, Geppetti P, Gerard N, Gerard C, Grady EF, Bunnett NW, Collins SM. (1999) Neutral endopeptidase (EC 3.4.24.11) terminates colitis by degrading substance P. Proc Natl Acad Sci USA, 96:11653-11658.

Sugitani A, Reynolds JC, Tsuboi M, Todo S. (1998) Extrinsic intestinal reinnervation after canine small bowel autotransplantation. Surgery, 123: 25-35.

Sulaiman H, Dawson L, Laurent GJ, Bellingan GJ, Herrick SE. (2002) Role of plasminogen activators in peritoneal adhesion formation. Biochem Soc Trans, 30:126-31.

Takahashi T, Takeuchi H, Kawakubo H, Saikawa Y, Wada N, Kitagawa Y. (2012) Single-incision laparoscopic surgery for partial gastrectomy in patients with a gastric submucosal tumor. Am Surg, 78: 447-450.

Tang B., Cuschieri A.: Conversations during laparoscopic cholecystectomy: risk factors and effects on patient outcome. J Gastrointest Surg, 2006; 10: 1081-1091.

Tashiro Y, Nishida C, Stao-Kosubata K, Ohki-Koizumi M, Ishihara M, Sato A, Gritli I, Komiyama H, Sato Y, Dan T, Miyata T, Okumura K, Tomiki Y, Sakamoto K, Nakauchi H, Heissig B, Hattori K. (2012) Inhibition of PAI-1 induces neutrophil-driven neoangiogenesis and promotes tissue regeneration via production of angiocrine factors in mice. Blood, 119: 6382-6393.

Thaler K, Mack JA, Zhao RH, Berho M, Grotendorst GR, Duncan MR, Williams S, Miranda JR, Wexner SD, Abramson SR. (2002) Expression of connective tissue growth factor in intra-abdominal adhesions. Dis Colon Rectum, 45: 1510-1519.

Tietze L, Elbrecht A, Schauerte C, Klosterhalfen B, Amo-Takyi B, Gehlen J, Winkeltau G, Mittermayer C, Handt S. (1998) Modulation of pro and antifibrinolytic properties of human peritoneal mesothelial cells by transforming growth factor beta 1, tumor necrosis factor alpha and interleukin 1beta. Thromb Haemost, 79: 362-370.

Tokinaga Y, Kimoto Y, Ogawa K, Mizumoto K, Tange K, Hatano Y. (2011) Reduction of adhesion formation by an angiotensin type 1 receptor antagonist. Langenbecks Arch Surg, 396: 127-132.

Tonnesen MG, Feng X, Clark RAF. (2000) Angiogenesis in wound healing. J Invest Dermatol Symp Proc, 5: 40-46.

Torre M, Favre A, Pinni Prato A, Brizzolara A, Martucciello G. (2002) Histologic study of peritoneal adhesions in children and in a rat model. Pediatr Surg Int, 18: 673-676.

Trokel MJ, Bessler M, Treat MR, Whelan RL, Nowygrod R. (1994) Preservation of immune response after laparoscopy. Surg Endosc, 8: 1385-1388.

Tsukada K, Katoh H, Shiojima M, Suzuki T, Takenoshita S, Nagamachi Y. (1993) Concentrations of cytokines in peritoneal fluid after abdominal surgery. Eur J Surg, 159: 475-479.

Tulandi T, Chen MF, Al-Took S, Watkin K. (1998) A study of nerve fibres and histopathology of postsurgical, postinfectious, and endometriosis-related adhesions. Obstet Gynecol, 92: 766-768.

Velnar T, Bailey T, Smrkolj V. (2009) The wound healing process: an overview of the cellular and molecular mechanisms. J Int Med Res, 37: 1528-1542.

Van De Craen, Declerck PJ, Gils A. (2012) The biochemistry, physiology and pathological roles of PAI-1 and the requirements for PAI-1 inhibition in vivo. Thromb Res, 130: 576-585.

van der Wal JBC, Jeekel J. (2007) Biology of the peritoneum in normal homeostasis and after surgical trauma. Colorectal Dis Suppl, 2: 9-13.

Vipond M, Whawell S, Thompson J, Dudley HA. (1994) Effect of experimental peritonitis and ischaemia on peritoneal fibrinolytic activity. Eur J Surg, 160: 471-477.

Vissers MC, Winterbourn CC. (1988) Gelatinase contributes to the degradation of glomerular basement membrane collagen by human neutrophils. Coll Relat Res, 8: 113-122.

Whawell SA, Thompson JN. (1995) Cytokine-induced release of plasminogen activator inhibitor-1 by human mesothelial cells. Eur J Surg, 1995 161: 315-8.

Williams RS, Rossi AM, Chegini N, Schultz G. (1992) Effect of transforming growth factor beta on postoperative adhesion formation and intact peritoneum. J Surg Res, 52: 65-70.

Yager DR, Chen SM, Ward SI, Olutoye OO, Diegelmann RF, Cohen K (1997) Ability of chronic wound fluids to degrade peptide growth factors in associated with increased levels of elastase activity and diminished levels of proteinase inhibitors. Wound Repair Regen, 5: 23-32.

Yang B, Gong C, Zhao X, Zhou S, Li Z, Qi X, Zhong Q, Luo F, Qian Z. (2012) Preventing postoperative abdominal adhesions in a rat model with PEG-PCL-PEG hydrogel. Int J Nanomedicine, 7: 547-557.

Zhang YP, Wang WL, Liu J, Li WB, Bai LL, Yuan YD, Song SX. (2012) Plasminogen activator inhibitor-1 promotes the proliferation and inhibits the apoptosis of

pulmonary fibroblasts by Ca^{2+} signaling. Thromb Res, doi: 10.1016/j.thromres.2012.09.003.

Zhou A, Huntington JA, Pannu NS, Carrell RW, Read RJ. (2003) How vitronectin binds PAI-1 to modulate fibrinolysis and cell migration. Nat Struct Biol, 10: 541-544.

Zühlke HV, Lorenz EMP, Straub EM, Savvas V. (1990) Patholphysiologie und klassifikation von adhäsionen. Langenbecks Arch Chir, Suppl II: 1009-1016.

10. SAJÁT PUBLIKÁCIÓK JEGYZÉKE

A DISSZERTÁCIÓ TÉMÁJÁHOZ KAPCSOLÓDÓ PUBLIKÁCIÓK

1. **Szabó Gy**, Gamal EM, Sándor J, Ferencz A, Lévay B, Csukás D, Dankó T, Wéber Gy. (2013) Az adhaesioképződés mechanizmusa és modellezésének lehetőségei. Előkísérleti modellek. Magy Seb, 66: 263-269.

2. **Szabó Gy**, Mikó I, Nagy P, Bráth E, Pető K, Furka I, Gamal EM. (2007) Adhesion formation with open versus laparoscopic cholecystectomy: an immunologic and histologic study. Surg Endosc 21: 253-257. **IF=2,242**

3. **Szabó Gy**, Mikó I, Pető K, Bráth E, Nagy P, Gamal E M. (2005) Laparoszkópos versus nyitott cholecystectomia: válaszreakciók a májágyban. Magy Seb 58: *106-110.*

4. Gamal E M, Metzger P, **Szabó Gy**, Bráth E, Pető K, Oláh A, Kiss J, Furka I, Mikó I. (2001) The influence of intraoperative complications on adhesion formation during laparoscopic and conventional cholecystectomy in an animal model. Surg Endosc 15: 873-877. **IF=2,374**

5. Gamal E M, Metzger P, **Szabó Gy**, Bráth E, Seli A, Ender F, Polányi Cs, Furka I, Mikó I. (2001) Az intraoperatív szövődmények hatása a posztoperatív hasűri adhesiók kialakulására laparoszkópos cholecystectomiát követően: összehasonlító állatkísérlet. Magy Seb 54: 180-184.

6. Gamal E M, Metzger P, Mikó I, **Szabó Gy**, Bráth E, Kiss J, Furka I. (1999) The Judgement of Adhesion Formation Following Laparoscopic and Conventional Cholecystectomy in an Animal Model. Acta Chir Hung 38: 169-172.

A DISSZERTÁCIÓ TÉMÁJÁTÓL FÜGGETLEN, ILLETVE RÉSZBEN KAPCSOLÓDÓ PUBLIKÁCIÓK

1. Levay B, **Szabó Gy**, Szijarto A, Gamal EM. (2013) Epekövekben lévő baktériumok előfordulásának gyakorisága. Magy Seb **66:** 353-356.

2. Sándor J, Haidegger T, Kormos K, Ferencz A, Csukás D, Bráth E, **Szabó G**, Wéber G. (2013) Robotsebészet. Magy Seb 66: 236-244.

3. Nedvig K, Wéber Gy, Sándor J, **Szabó Gy**, Csukás D, Reglődi D, Ferencz A. (2013) A PACAP-38 citoprotektiv és antiinflammatoricus hatásának vizsgálata vékonybél-autotranszplantációs modellben. Magy Seb 66: 102.

4. Kormos K, Sándor J, Haidegger T, Ferencz A, Csukás D, Bráth E, **Szabó Gy**, Wéber G: Új lehetőségek a sebészet gyakorlati oktatásában. Magy Seb 66: 256-262.

5. Gamal EM, **Szabó Gy**, Metzger P, Furka I, Miko I, Peto K, Ferencz A, Sandor J, Szentkereszty Z, Sapi P, Weber G. (2013) A trokárok helyén kialakult hasfali sérvekről (Trocar Site Hernia) laparoscopos cholecystectomia után: incidencia és megelőzés - állatkísérletes tanulmány. Magy Seb 66: 270-273.

6. Agócs L, Lévay B, Kocsis Á, **Szabó Gy**, Gamal EM, Rojkó L, Sándor J, Wéber Gy. (2013) Aspergillus empyema kezelése nyitott thoracostomiával és izomplasztikával, a tüdő funkciójának megőrzésével – esetismertetés. Magy Seb 66: 274-276.

7. Gamal EM, **Szabó Gy**, Szokoly M, Janecskó M, Wéber Gy. (2013) Az egynapos sebészet múltja, jelene és jövője. Orvostovábbk Szle 20: 11-19.

8. Gyertyán I, Kiss B, Sághy K, Laszy J, **Szabó Gy**, Szabados T, Gémesi L, Pásztor G, Zájer-Balázs M, Kapás M, Ágai Csongor É, Domány Gy, Tihanyi K, Szombathelyi Zs: Cariprazine (RGH-188), a potent D3/D2 dopamine receptor partial agonist, binds to dopamine D3 receptors in vivo and shows antipshychotic-like and procognitive effects in rodents. Neurochem Int 59: pp. 925-935. (2011) **IF=2,857**

9. Miko I, Nemeth N, Sajtos E, Brath E, Peto K, Furka A, **Szabó Gy**, Kiss F, Imre S, Furka I. (2010) Splenic function and red blood cell deformability: The beneficial effects of spleen autotransplantation in animal experiments. Clin Hemorheol Micro 45: 281-288 **IF=2,838**

10. Németh N, Lesznyák T, Szokoly M, Bráth E, Pető K, **Szabó Gy**, Gulyás A, Kiss F, Imre S, Furka I, Mikó I. (2005) A haemorheologiai vizsgálatok jelentősége kísérletes végtagi ischaemia-reperfusiós károsodások kapcsán [The importance of hemorheological examinations in experimental limb ischemia-reperfusion injuries]. Magy Seb 58: 144-147.

11. Gamal E M, **Szabó Gy**, Nagy P, Bráth E, Pető K, Oláh A, Tamás R, Kovács A, Mikó I. (2005) A peritoneum és a „kémény effektus" szerepe a port site metastasis kialakulásában. Furka féle lép suspensióval végzett új állatkísérletes modell. Magy Seb 58: 89-92.

12. Pap M, **Szabó Gy**, Göncziné Szabó T. Bőrredővastagság variációi és a testösszetétel. In: Pap M. (szerk), Humánökológia és humánbiológia. Kossuth Egyetemi Kiadó, Debrecen, 1998: 125-136.

13. Pap M, **Szabó Gy**, Göncziné Szabó T: A gyermekek metrikus jellegvariációi a Bódva-völgyi populációkban. In: Pap M. (szerk), Humánökológia és humánbiológia. Kossuth Egyetemi Kiadó, Debrecen, 1998: 93-123.

14. Pap M, **Szabó Gy**: A Bódva-völgy mikrorégió humánökológiai, népességdinamikai, szociodemográfiai sajátosságai. In: Pap M. (szerk) Humánökológia és humánbiológia. Kossuth Egyetemi Kiadó, Debrecen, 1998: 71-92.

15. **Szabó Gy**, Pap M. (1997) Physical development and obesity in children in the Bódva valley. Acta Biol Szeged 42: 307-314.

16. Pap M, **Szabó Gy**, Gönczi-Szabó T. (1997) Trait variations in children as indicators.Preliminary data of a research project. Acta Biol Szeged 42: 271-278.

17. **Szabó Gy**, Püspöki Z. (1996) A geobotanika elméleti alapjai és gyakorlati alkalmazhatósága. Calandrella 10: 161-174.

11. KÖSZÖNETNYILVÁNÍTÁS

Szeretném köszönetemet kifejezni mindazoknak, akik lehetővé tették, hogy megismerjem a kísérletes sebészet izgalmas világát.

A Debreceni Egyetemen a Kísérletes Sebészeti Intézet korábbi vezetőinek, Prof. Dr. Mikó Irénnek és Prof. Dr. Furka Istvánnak köszönöm, hogy a kezdeti lépéseket megtehettem náluk, munkámat segítették, az intézet kutató és oktató munkájába bekapcsolódhattam.

A Semmelweis Egyetemen hálás köszönettel tartozom Prof. Dr. Wéber Györgynek, aki lehetőséget biztosított kutatásaim folytatásához, segítette a kísérleteimet és szakmailag is biztos hátteret nyújtott.

Köszönöm Dr. Arató Gabriella önzetlen szakmai segítségét, mellyel a többszáz szövettani minta feldolgozását lehetővé tette.

Köszönöm minden munkatársamnak, akik segítettek, hogy ez a PhD munka elkészülhetett. Külön köszönet illeti a lelkes asszisztensnőinket Dankó Józsefné Évát, Vódliné Schum Ibolyát és a korábbi munkatársunkat Kapás Mónikát, akik bármikor készségesen segítették a munkámat.

Kiemelt köszönet illeti a családomat; a szüleimet, akik a kezdetektől támogatták minden lépésemet és a mai napig mellettem állnak és segítenek.

Hálás köszönetem férjemnek, Dr. Gamal Eldin Mohamednek, aki szakmailag nélkülözhetetlen segítséget nyújtott, megmutatta az adhéziókutatás érdekes világát és mindvégig a kutatásaim során mellettem állt, valamint köszönöm két kisfiamnak a türelmet, amivel tolerálták édesanyjuk szakmai munkáját.