

Csontdefektusok pótlásának lehetősége új típusú csontgrafttal

Doktori értekezés

dr. Skaliczki Gábor

Semmelweis Egyetem
Klinikai Orvostudományok Doktori Iskola



Témavezető: Dr. Lacza Zsombor, Ph.D.

Hivatalos bírálók: Dr. Lakatos Péter, DSc
Dr. Lakatos Tamás, PhD

Szigorlati bizottság elnöke: Dr. Hangody László, DSc
Szigorlati bizottság tagjai: Dr. Bucsi László, PhD
Dr. Majoros Attila, PhD

Budapest
2013

1. Bevezetés

Csontdefektusok többféleképpen alakulhatnak ki. A csonttöréseket követően 5-10 %-ban találkozunk elhúzódó törésgyógyulással vagy álízület kialakulásával, melyek a későbbiek során valamilyen ellátást igényelnek. Nagyobb erőbehatás következtében kialakult balesetknél, revíziós protézis műtétek során, szepszis folyamatok ellátása kapcsán, vagy csontrendszeri daganatok eltávolítását követően szintén előfordulnak nagy méretű defektusok, melyek ellátása kifejezetten nagy kihívás elé állítja a sebészt.

A mozgásszervi sebészetben az utóbbi években jelentős fejlődés zajlott le. Előtérbe került a rekonstrukciós szemlélet, mely megjelent a daganat sebészetben, a revíziós protetikában, de a traumatológiában, végtag deformitások ellátásában, vagy a szepszis csontsebészetben is. Míg korábban a betegek között is nagyobb volt az elfogadottsága egy esetleges csontoló műtétnek abban az esetben, ha ezzel funkcionálisan elfogadható eredményt lehet elérni, addig – köszönhetően többek között a technikai fejlődésnek is – mára elsődlegessé vált a jó funkció kialakítása mellett a mozgásszervrendszer minél tökéletesebb rekonstrukciójának igénye is. Ennek köszönhetően jelenleg az Egyesült Államokban évente elvégzett több, mint 3 millió mozgásszervi sebészeti beavatkozás több, mint a felénél használnak valamilyen csontpótló szert. Az egész világra vetítve pedig évente körülbelül 2.2 millió esetben használnak valamilyen csontgraftot mozgásszervi sebészeti beavatkozásokban. Érzékletesen fejezi ki a csontátültetés előfordulási gyakoriságát az a tény, hogy mára – a vérkészítményeket nem számítva – a sebészetileg átültethető szervek közül a csont a leggyakrabban átültetett szerv, melyet tízszer olyan gyakran transzplantálunk, mint bármelyik egyéb szervet.

A csontpótlás iránti nagy igény komolyan fellendítette a csontpótló szerekkel kapcsolatos kutatásokat, így mára számos anyag közül választhatunk. A legjobb az úgynevezett ideális graft használata lenne, melyet három alapvető tulajdonság jellemez: vázát egy oszteokonduktív alap alkotja, melynek oszteoinduktív tulajdonságai is vannak, vagy a graftban egyéb oszteoinduktív faktorok találhatóak, és végül a rendszer részét képezik még oszteogenetikus sejtek is.

A csontpótlás hagyományos módszere valamilyen humán csont eredetű anyag használata. Ezeket az oltványokat több szempont szerint lehet csoportosítani: amennyiben egy adott szervezeten belül egyik helyről egy másikra történik csontátültetés, autografról beszélünk. Ha egy azonos faj két különböző egyede között történik a transzplantáció, akkor allograftnak hívjuk az oltványt, míg két különböző faj közötti átültetés esetén a transzplantátum neve xenograft. Szintén humán eredetűen, de nem csont alapúak a növekedési faktor típusú csontpótló szerek, melyek az utóbbi időben komoly karriert futottak be, korszerűek a sejt alapú szerek, összejt derivátumok is, valamint gyakran alkalmazzuk a különböző kerámia eredetű graftokat is. (1. táblázat)

1. táblázat:

A különböző típusú csontpótlószerek felosztása Laurencin szerint.

Csontpótló szerek csoportosítása
A. Humán eredetű csontgraftok és csontpótló szerek
I. Csontgraftok
1. Autológ csontgraft
2. Homológ csontgraft
3. Csontvelő
II. Demineralizált csontmátrix
B. Növekedési faktor alapú csontpótló szerek
I. BMP és egyéb növekedési faktorok
II. Platelet-rich plasma
C. Sejt alapú csontpótló szerek
I. Óssejt
II. Kollagén
III.: Gén terápia
D. Kerámia alapú csontpótló szerek
I. Calcium hydroxyapatit
II. Tricalcium foszfát
III. Bioaktív üveg
IV. Calcium szulfát
V. Folyékony kerámia cement származékok
E. Polymer alapú csontpótló szerek
I. Természetes és szintetikus polimerek
II. Felszívódó és nem felszívódó polimerek
F. Egyéb
I. Korall származékok

Annak ellenére, hogy számos anyag használatos most is a csontpótlásra, olyan oltványt, mely könnyen, nagy mennyiségben hozzáférhető, rendelkezik az ideális graft minden tulajdonságával, és a költségei sem teszik elérhetetlenné a mindennapi használatát, eddig nem sikerült kifejleszteni. Célunk az volt, hogy egy olyan csontpótló szert fejlesszünk ki, mely a fenti kritériumoknak a lehető leginkább megfelel.

A csontpótló szerek kutatása kapcsán a kezdetektől fogva erőteljes igény jelentkezett egy olyan kísérleti modell iránt, melynek segítségével a kifejlesztett graftok vizsgálhatóak. A különböző modellek között jelentős különbségek vannak aszerint, hogy milyen állatban végezzük a kísérleteket, milyen jellegű csonton, milyen típusú defektust hozunk létre, milyen csontregenerációt használunk.

A korábban leggyakrabban alkalmazott, és „gold standard”-nak tekintett critical size defect modell használatának megbízhatóságával kapcsolatban az utóbbi időben egyre több kétség merült fel, így szükségessé vált új modell kidolgozása.

2. Célkitűzés

2.1. Új típusú csontdefektus modell kifejlesztése

A csontgraftok vizsgálata során leginkább elterjedt modell, a kritikus méretű defektust használó critical size defect (CSD) modell, mellyel kapcsolatban az utóbbi időben egyre több szerző fejezte ki jogos aggályát, hibájául róva fel azt, hogy nem kellően pontos és nehezen meghatározható kritériumok alapján hozható létre. Ráadásul korlátozza a felhasználhatóságát az a tény is, hogy a modell definíció szerint úgy működik, hogy az ép regenerációs képességgel rendelkező csont próbál meg áthidalni egy számára áthidalhatatlan méretű defektust. A mindennapi klinikai gyakorlatban azonban gyakran találkozunk olyan helyzettel, amikor nem a defektus mérete miatt nem jön létre csontos gyógyulás, hanem a befogadó csontágy csökkent regenerációs kapacitása miatt. Így szükségessé vált egy új típusú állatmodell létrehozása.

Munkánk egyik célkitűzése tehát az volt, hogy kialakítsunk egy olyan állapotmodellt, amelyben a defektus méretétől függetlenül, csökkent regenerációs képességű befogadó csontágy mellett tudunk vizsgálni csontgraftokat. Kérdésünk az volt, hogy az általunk kialakított interpozíciós csontdefektus modellt alkalmas-e erre a célra.

2.2. Albumin szerepe a csontosodási folyamatokban

Munkacsoportunk korábban biztató eredményeket kapott in vitro vizsgálataink során, melyben igazolódott, hogy az albuminnal bevont humán liofilizált spongiózus csonton a mesenchymalis eredetű őssejtek megtapadnak és proliferálnak. Így munkánk eredeti céljaként végül megvizsgáltuk, hogy hogyan viselkedik in vivo körülmények között a fehérjével bevont csontgraft az újonnan kidolgozott állat modellben. Kérdésként vetettük fel, hogy albuminnal bevont humán allograft csontdefektus modellben vizsgálva fokozza-e a csontgyógyulási képességet a bevonat nélküli graftokhoz képest.

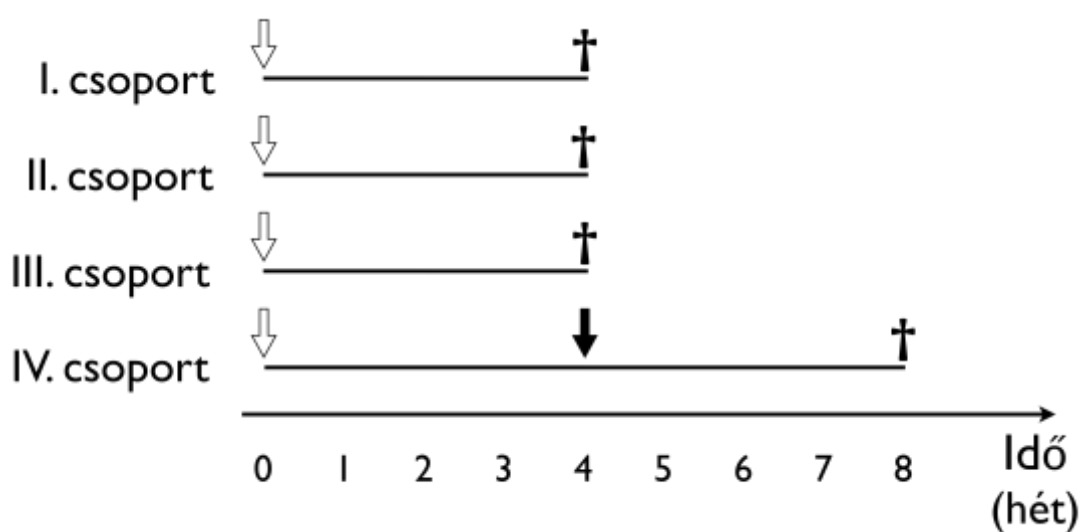
3. Módszerek

3.1. Új típusú csontdefektus modell kidolgozása

Vizsgálat leírása

A csontdefektus modell kidolgozásával kapcsolatos vizsgálatban 26 felnőtt, hím Wistar patkányt (testsúly: 459-692 gramm) figyeltünk meg. Az állatokat négy csoportba osztottuk (1. ábra). Az **I. csoportban** (8 állat) a hagyományos critical size modellt alakítottuk ki: a patkányok femurján egy 6 milliméteres osteoperiostealis defektust hoztunk létre, a csontot lemezes-csavaros osteosynthesissel rögzítettük; az állatokat 4 hét után áldoztuk fel. A **II. csoportba** sorolt 6 állat esetében a normál csontgyógyulást szeretnénk volna megfigyelni, ezért náluk lemezes-csavaros osteosynthesis után 2 milliméteres defektust hoztunk létre, majd 4 hét múlva áldoztuk fel őket és vizsgáltuk a combcsontjukat. A **III. csoportban** szintén 2 milliméteres femoralis defektust hoztunk létre a lemezes-csavaros rögzítés után, az ebbe a

csoportba tartozó 6 állat esetében azonban az oszteotómiás résbe 2 milliméter vastag, csontcementből készült távtartót helyeztünk, hogy a csontosodást fizikailag gátoljuk. 4 hét elteltével vizsgáltuk meg a femuron kialakult helyzetet. Végül a **IV. csoportba** sorolt 6 patkány esetében szintén interpozitumot helyeztünk a 2 milliméteres résbe, majd azt 4 hetes korban eltávolítottuk, és a defektust üresen hagytuk további 4 hétig. Az állatokat 8 hetes korban áldoztuk fel. A célunk ennek a csoportnak a létrehozásával az volt, hogy megfigyeljük, milyen a csontos regeneráció a távtartó eltávolítása után.



1. ábra:

A négy vizsgálati csoport. A fehér nyíl (↓) jelzi az első műtét időpontját, a fekete nyíl (↓) a IV. csoportban az interpozitum eltávolításának időpontját. A fekete kereszt (†) jelzi az állatok feláldozásának idejét.

In vivo képalkotó vizsgálatok

A negyedik hét végéig hetente végeztünk SPECT/CT vizsgálatokat, melyekhez ^{99m}Tc-methylydene diphosphonate (^{99m}Tc-MDP, Skeleton[®], Medi-Radiopharma, Magyarország) izotópot használtunk; a képalkotást a NanoSPECT/CT imaging system (NanoSPECT/CT[®], Mediso kft. – Bioscan Inc., Magyarország-USA) segítségével végeztük. A ^{99m}Tc-MDP széles körben használatos klinikai vizsgálatokban és kutatásokban, mivel a fokozott oszteoblaszt tevékenységet mutató

helyeken dúsul, így lehetővé teszi a csontos regeneratív folyamatok kvantitatív leírását.

Az állatokat 80 MBq ^{99m}Tc -MDP beadását követően 3 órával négy fejes, kvantitatív multiplex multipinhole NanoSPECT/CT rendszer segítségével vizsgáltuk. A képeket a készülék HiSPECT nevű programja segítségével hoztuk létre, analizálásukhoz az InVivoScope (Bioscan Inc., USA) és a Fusion (Mediso kft., Magyarország) programokat használtuk. A vizsgálati régiókat (volume of interest – VOI) háromdimenziós rekonstrukció után jelöltük ki, ezek után határoztuk meg az izotóp aktivitását a VOI-n belül. A ^{99m}Tc -MDP koncentráció számolásánál a mért radioaktivitást osztottuk el az állat súlyával, a standard izotóp felvétel értékét (standardized lesion radioactive uptake value – SUV) Blake szerint határoztuk meg.

Ex vivo μCT analízis

Az állatok feláldozását követően az operált combcsontot kipreparáltuk, majd a lemezt és a csavarokat eltávolítottuk, a vizsgálatot az így előkészített csontokon végeztük. A regeneráció mértékét, valamint az esetleges csontos gyógyulást μCT készülék (Skyscan 1172 X-Ray microtomograph, Kontich, Belgium) segítségével figyeltük meg. A szkennelés során 40 kV feszültséget alkalmaztunk szűrő nélkül, 5 μm -es spot size-al. A keresztmetszeti képek 1024x1024 pixel felbontásban készültek, az isotropicus voxel méret 10 μm volt. A képeket a CT Analyzer 1.10.1.0 program (SkyScan, Kontich, Belgium) segítségével dolgoztuk fel, a háromdimenziós rekonstrukcióhoz a SkyScan CTvox programot (SkyScan, Kontich, Belgium) használtuk. A vizsgált csontokat úgy rögzítettük, hogy a hossz tengelyük merőleges legyen a röntgen sugarakra. A nagy felbontású szkennelés során – a minta hosszúságától függően – akár 1700 szeletet is meghatároztunk. Az eredmények értékelését Verna és Schmiedhammer szerint végeztük.

Az oszteotómia két oldalán levő, azzal szomszédos csavarlyukak között egy henger alakú vizsgálati területet (volume of interest – VOI) határoztunk meg. A VOI-t úgy helyeztük el, hogy alapja a proximális csavarlyuk distalis részén fekszen, és a másik fele a distalis csavarlyuk proximális végén végződjön, az oszteotómia másik

oldalán. Így a henger alakú VOI magába foglalta a csavarlyukak közé eső ép diaphysist, valamint az oszteotómia területét is. Annak érdekében, hogy az új csont képződését pontosan meg tudjuk határozni, három régióra osztottuk ezt a hengert. Az első régió (VOI 1) a proximalis csavarlyuktól az oszteotómia széléig tartott, a második (VOI 2) magát a defektust foglalta magába, míg a harmadik (VOI 3) a defektus másik szélétől a distalis csavarlyuk széléig ért. A VOI 1 és 3 segítségével az eredeti csontra, míg a VOI 2 vizsgálatával az újonnan képződő csontra vonatkozóan kaptunk információt. Mivel a defektus nagysága eltérő volt a különböző csoportok között, ezért a VOI 2 hossza a II., III. és IV. csoportban 2 mm-es volt, az I. csoportban 6 mm.

Mindhárom VOI esetében szeletenként meghatároztuk, hogy az adott szelet területének hány százalékát foglalja el csontszövet (bone area/tissue area – B.Ar/T.Ar), így pontosan tudtuk, hogy az adott szeleten belül mennyi a csontszövet. A VOI-k jellemzésére ezeket az értékeket minden VOI esetében külön-külön összegeztük. A csontregeneráció mértékének megbecsülésére az újonnan képződött csont mennyiségét kellett meghatároznunk. Ez úgy történt, hogy a defektus területén (VOI 2) összegzett B.Ar/T.Ar értékből kivontuk az eredeti csontra (VOI 1 és 3) jellemző B.Ar/T.Ar értéket. Az így kapott különbség utalt az újonnan képződött csont mennyiségére, ezt az értéket “relatív csontmennyiségnek” neveztük el, és a dolgozat további részében is így utalunk rá. Az újonnan képződött csont mennyiségének mérésén túl azt is megvizsgáltuk, hogy a csontvégek között létrejött-e csontos híd, vagy megmaradt-e a csontdefektus. Ennek eldöntésére háromdimenziós rekonstrukciót végeztünk Schmiedhammer szerint.

Szövettan

A radiológiai vizsgálat után a csontokat formalinban fixáltuk, dekalcináltuk, majd paraffinba ágyazva metszeteket készítettünk, ezeket hematoxylin-eosin festés után értékeltük. Megvizsgáltuk az eredeti csontállományt, és ellenőriztük annak szerkezetét. Áttekintettük, hogy a beültetett lemez és a csavarok területén nincs-e fehérvérsejt felszaporodás vagy egyéb gyulladáshoz vezető jel.

Tanulmányoztuk az oszteotómiás rés területét is. Itt egyrészt kerestük az újonnan kialakuló csontszövetet, és amennyiben ilyet találtunk, azt is szemügyre vettük, hogy az új csont milyen kapcsolatban van az eredeti csontággal. Másrészt értékeltük, hogy a beültetett graftok szövettanilag milyen változást mutattak. Kerestük esetleges necroticus átalakulásukat, vagy éppen ellenkezőleg, élő, csontsejtekkel tarkított szövet megjelenését a helyükön. Az oszteotómiás résben szintén kerestük esetleges gyulladásos szövet megjelenését.

3.2. Albumin in vivo csontosodási szerepének vizsgálata

Az albuminnal bevont felszínű humán liofilizált spongiózus csontgraftokkal kapcsolatos vizsgálatban 17 felnőtt, hím Wistar patkányt (testsúly: 496-692 gramm) figyeltünk meg. Az állatokat hat csoportba osztottuk. Az **I. csoportban** (7 állat) a hagyományos critical size modellt alakítottuk ki: a patkányok femurján egy 6 milliméteres osteoperiostealis defektust hoztunk létre, a csontot lemezes-csavaros osteosynthesissel rögzítettük; az állatokat 4 hét után áldoztuk fel. A **II. csoportba** sorolt 5 állatnál a critical size defektusba humán liofilizált spongiózus csontgraftot helyeztünk, ezeket az állatokat is 4 hét elteltével áldoztuk fel. A **III. csoportban** levő 7 állat esetében albuminnal bevont humán liofilizált spongiózus csontgrafttal töltöttük ki a “critical size” defektust. A csontosodást 4 héttel a beavatkozás után vizsgáltuk.

A **IV.**, **V.** és **VI.** csoportokban a munkacsoportunk által kidolgozott interpozíciós csontdefektus modellt használtuk, melyet korábban részleteztem. Ennek során patkányok femurján lemezes-csavaros rögzítés mellett 2 mm-es osteoperiostealis csontdefektust hozunk létre, melybe csontcementből készített lemezt helyezünk, amely gátolja a csontosodást. 4 hét elteltével ismételt beavatkozás keretében a csontcement távtartót eltávolítjuk, és a defektust vagy üresen hagyjuk, vagy kitöltjük egy vizsgálni kívánt oltvánnyal. Az állatokat a második beavatkozás után 4 héttel áldozzuk fel. A **IV. csoport** 6 állata esetében a defektust üresen hagyjuk, így megfigyelve a regenerációt csontoltvány nélkül. Az **V. csoportban** 6 állat femurjába bevonat nélküli liofilizált humán spongiózus csontgraftot ültettünk, míg a

VI. csoportba sorolt 8 állat esetében a defektusba albuminnal bevont humán liofilizált spongiózus csontgraft került (2. táblázat).

2. táblázat

A vizsgálati csoportok jellemzői. Az első három csoportban a graft beültetése után 4 héttel áldoztuk fel az állatokat. A második 3 csoportban első lépésben egy csontcement távtartót helyeztünk a defektusba 4 hétre, majd ismételt beavatkozás során a távtartó helyére tettük a vizsgálandó graftot 4 hétre, ezt követte a csontok vizsgálata.

	I. csoport	II. csoport	III. csoport	IV. csoport	V. csoport	VI. csoport
Modell típusa	Critical size	Critical size	Critical size	Interpozíciós	Interpozíciós	Interpozíciós
Defektus mérete	6 mm	6 mm	6 mm	2 mm	2 mm	2 mm
Graft típusa	Üres (kontroll)	Bevonat nélküli	Albuminos	Üres (kontroll)	Bevonat nélküli	Albuminos
Állatok száma	7	5	7	6	6	8

A részletes sebészeti technika, az ex vivo μ CT analízis és a szövettani vizsgálatok metodológiai leírása a fejezet korábbi részében találhatóak.

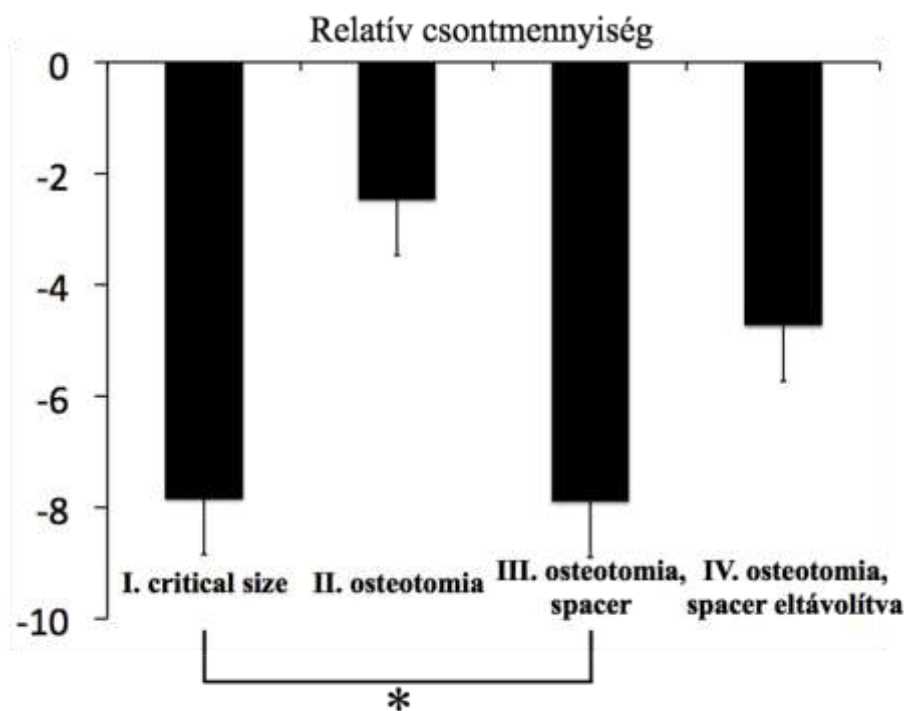
4. Eredmények

4.1. Új típusú csontdefektus modell vizsgálata

A műtétek során szövődményt nem észleltünk, az állatok gyógyulása zavartalanul zajlott. A beültetett lemez, a csavarok, vagy a csontcementből készített interpozitum kimozdulását nem észleltük, szeptikus komplikáció nem lépett fel.

Az in vivo NanoSPECT/CT vizsgálatok azt mutatták, hogy a radioizotóp felvétel az operált oldalon az oszteotómia területén enyhén magasabb volt, mint az ellenoldali femur diaphysisén mért érték, azonban ez a szint nem érte el a növekedési porcok aktivitásának értékét. Mind az operált, mind az ép oldalon a combcsontok növekedési porcának megfelelően hasonló mértékű, igen magas oszteoblaszt aktivitás volt észlelhető. A legjelentősebb aktivitás különbség a két combcsont diaphysis régiója között egy hetes korra alakult ki, majd ez a differencia a vizsgálat ideje alatt megmaradt.

Az I. csoportban, ahol a hagyományos critical size modellt vizsgáltuk, a relatív csontmennyiség -7.85 ± 1.47 % volt, és **1/8 esetben (12.5 %)** alakult ki csontos híd a csontvégek között, a többi esetben a csontdefektus nem gyógyult meg. A II. csoportban, mely kontroll csoportként szolgált, -2.47 ± 0.88 % lett a relatív csontmennyiség, a csontvégek **5/6 esetben (83.33 %)** gyógyultak meg. A III. csoportban, amelynél az oszteotómiás részbe interpozitumot helyeztünk, minden esetben megmaradt a defektus, a callus képződés nem stabilizálta a csontvégeket, és nem rögzítette a távtartót sem. A relatív csontmennyiség ebben a csoportban **-7.9 ± 1.06 %-nak** bizonyult. A IV. csoportban, amelyben a távtartót eltávolítottuk négy hét után, majd az oszteotómiás részt szabadon hagytuk további négy hétre, azt tapasztaltuk, hogy **5/6 esetben (83.33 %)** a defektus nem gyógyult meg, csontos híd nem jött létre az oszteotómiás szélék között. A relatív csontmennyiség alacsony maradt: -4.73 ± 1.36 % (2. ábra). A szövettani vizsgálat megerősítette a csontos gyógyulás tényét azokban az esetekben, ahol azt a háromdimenziós rekonstrukciós μ CT képeken is láttuk, míg a azoknál a mintáknál, ahol a μ CT defektust mutatott, a szövettani vizsgálaton kötőszöveti elemeket találtunk a korábbi oszteotómia helyén. Az I. és III. csoportokban mért relatív csontmennyiség szignifikánsan alacsonyabb volt ($p < 0.05$), mint a II. csoportban mért érték.



2. ábra:

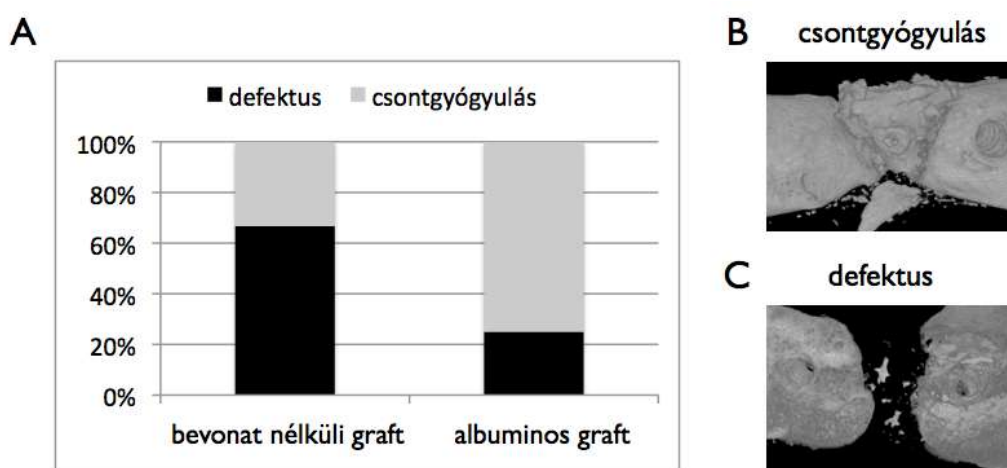
A relatív csontmennyiség látható az ábrán. A II. csoportban a relatív csontmennyiség szignifikánsan nagyobb, mint az I. és a III. csoportokban. ($p < 0.05$) A IV. csoportban, habár alacsonyabb csontmennyiséget mértünk, mint a II. csoportban, a különbség nem volt szignifikáns.

4.2. Albumin in vivo csontosodási szerepének vizsgálata

A műtétek során szövődményt nem észleltünk, az állatok gyógyulása zavartalanul zajlott. A beültetett csontcement lemez, a graft, a csavarok vagy a lemez kimozdulását nem észleltük, szeptikus komplikáció nem lépett fel.

Az I. csoportban **egy esetben sem jött létre csontgyógyulás (7/7)**, a relatív csontmennyiség **-10.14 % ± 1.64 %** volt. A II. csoportban, ahol bevonat nélküli graftot alkalmaztunk **20 %-ban alakult ki csontos híd a csontvégek között (4/5)**, a relatív csontmennyiség **-12.1 % ± 1.8 %-nak** bizonyult. A III. csoportban a “critical size” defektust albuminnal bevont oltvánnyal töltöttük ki, a relatív csontmennyiség **-12 % ± 0.61 %** volt, **csontgyógyulás egy esetben sem alakult ki (7/7)**.

A IV. csoportban, ahol az interpozitum eltávolítása után a 2 mm-es defektust üresen hagytuk, **egy esetben sem jött létre csontgyógyulás (6/6)**, a relatív csontmennyiség **-6.93 % ± 2.1 %** volt. Az V. csoportokban a csontcement távtartó eltávolítása után a defektusba bevonat nélküli graftot tettünk, a relatív csontmennyiség **-8.36 % ± 0.87 %** volt az esetek **33 %-ban (2/6) tapasztalt csontos összenövés** mellett. A VI. csoport 8 állata esetében, ahol albuminnal bevont graftot ültettünk az interpozíciós defektusba **75 %-ban (6/8) alakult ki csontos híd** a csontvégek között, a relatív csontmennyiség **-10.92 % ± 3.74 %** volt (3. ábra).



3. ábra

Az interpozíciós csontdefektus modell esetén az albuminnal bevont csontgraftokkal 75 %-ban jött létre csontos gyógyulás, szemben a bevonat nélküli oltványok 33 %-os eredményével (A). Az alsó ábrákon (B, C) a csontgyógyulás és a defektus 3D rekonstrukciós μ CT képe látható.

Azokban az esetekben, amikor a csontdefektus nem gyógyult meg, a 3D morfológiai vizsgálat a következő eredményeket adta: a II. csoportban a graft resorbeálódott 25 %-ban (1/4), sequestrálódott 25 %-ban (1/4) és kitapadt valamelyik csontvéghez 50 %-ban (2/4). A III. csoportban resorptiót 57 %-ban (4/7), sequestratiót 29 %-ban (2/7) és adherentiát 14 %-ban (1/7) találtunk. Az V. csoportban resorptio 0 %-ban (0/4), sequestratio 25 %-ban (1/4) és adherentia 75 %-ban (3/4) fordult elő, míg a VI. csoportban ezek a morfológiai változatok a következő gyakorisággal fordultak elő: resorptio 0 % (0/2), sequestratio 50 % (1/2), adherentia 50 % (1/2).

5. Következtetések

5.1. Új típusú interpozíciós csontdefektus modell létrehozása csontgraftok in vitro vizsgálatára

Új típusú interpozíciós csontdefektus modellt dolgoztunk ki patkány femuron. Igazolódott, hogy az interpozitum hatására a csont regenerációs képessége csökkent, a spacer eltávolítása után sem jött létre konzolidáció a vizsgálat időtartama alatt, így a modell reprodukálható módon alkalmasnak bizonyult különböző csontgraftok vizsgálatára. Továbbá sikerült olyan kísérleti körülményeket létrehozni, mely a jelenleg gold standardként használt CSD modellel ellentétben nem egy ép regenerációs potenciállal rendelkező környezetben vizsgálja a beültetendő oltványokat, hanem csökkent csontosodási képesség mellett. Ezáltal sikerült kísérleti körülmények között reprodukálni azt a gyakori klinikai helyzetet, amikor rossz regenerációs kapacitású környezetbe ültetünk be csontot.

5.2. Csontgraftok albumin bevonata elősegíti a csontosodást interpozíciós csontdefektus modellben

Humán liofilizált csontgraftok albumin bevonata több, mint kétszeresére növelte a csontos konzolidáció előfordulását interpozíciós csontdefektus modellben a vizsgálat időtartama alatt. Ez az adat szoros összefüggést mutat azzal az in vitro tapasztalt észlelésünkkel, hogy az őssejtek az albuminnal bevont graftokon megtapadnak, proliferálnak, így valószínűleg in vivo is a megnövekedett számú oszteogenetikus sejt felelős a gyorsult csontregenerációért.

6. Publikációs lista

6.1. A tézis témájához kapcsolódó publikációk

1. Gábor Skaliczki, Miklós Weszli, Károly Schandl, Tibor Major, Miklós Kovács, József Skaliczki, Heinz Redl, Miklós Szendrői, Krisztián Szigeti, Domokos Máté, Csaba Dobó-Nagy, Zsombor Lacza: Compromised bone healing following spacer removal in a rat femoral defect model. *Acta Physiol Hung* 2012 Jun; 99(2): 223-232 , IF: 0.821
2. Miklós Weszli, Gábor Skaliczki, Attila Cselenyák, Levente Kiss, Tibor Major, Károly Schandl, Eszter Bognár, Guido Stadler, Anja Peterbauer, Lajos Csöngé and Zsombor Lacza: Freeze-dried human serum albumin improves the adherence and proliferation of mesenchymal stem cells on mineralized human bone allografts. *J Orthop Res.* 2012 Mar;30(3):489-96., IF: 2.976
3. Skaliczki Gábor, Weszli Miklós, Schandl Károly, Major Tibor, Kovács Miklós, Skaliczki József, Szendrői Miklós, Dobó-Nagy Csaba, Lacza Zsombor: Új típusú interpozíciós csontdefektus modell. *Magyar. Ortop. Traumatol.* 2012; 55(4): 135-43
4. Gábor Skaliczki, Károly Schandl, Miklós Weszli, Tibor Major, Miklós Kovács, József Skaliczki, Miklós Szendrői, Csaba Dobó-Nagy, Zsombor Lacza: Serum albumin enhances bone healing in a nonunion femoral defect model in rats: a computer tomography micromorphometry study. *Int Orthop*, 2013; 37(4):741-5, IF: 2.025

6.2. Nem a tézis témájához kapcsolódó publikációk

Tudományos közlemény:

1. dr. Skaliczki G., dr. Bartha L., dr. Nemes L.: A vérzékenyek mozgásszervi elváltozásai: csontok és ízületek érintettsége. Hemofilia, IV évf. 4. szám, 2000. november, 11-13
2. Skaliczki, G. MD, Mády, F. MD: Giant cell tumor of the tendon sheath of the toe imitating macrodactyly. Case report. Foot and Ankle Int., 2003., 24:868-870, IF: 0,687
3. dr. Skaliczki G., dr. Antal I., Szalay K., dr. Kiss J., Prof. dr. Szendrői M.: Középtávú életminőség vizsgálata és funkcionális eredmények térdízületi tumor endoprotézis beültetés után. Magyar. Ortop. Traumatol. 2005; (48)1: 43-53
4. G. Skaliczki MD; I. Antal MD, PhD; J. Kiss MD; K. Szalay; J. Skaliczki MD; M. Szendrői MD, DcS: Functional outcome and life quality after endoprosthetic reconstruction following malignant tumours around the knee. Int. ortop. 2005; 29(3): 174-178, IF: 0,676
5. Bartha L., Sólyom L., Skaliczki G., Nemes L., Faluhelyi A.: Térdízületi protézisműtét súlyos vérzékeny betegeknél. Hemofilia 2005 november VII.évf. 2.szám 11.o
6. dr. Skaliczki G., dr. Bartha L., dr. Sólyom L., dr. Nemes László: Térdprotézis beültetés arthropathia haemophilica esetén. Esetismertetés. Orvosi Hetilap 147 (2006), 20. 945-49
7. dr. Bartha L., dr. Sólyom L., dr. Illyés Á., dr. Skaliczki G.: Térdízületi totál endoprotézis súlyos hemofiliás betegeknél. Magyar. Ortop. Traumatol. 2007; 50(2): 124-130

8. dr. Skaliczki G., dr. Zahár Á., dr. Hüttl K., dr. Lakatos J.: Csípőízületi revíziós implantátum kilazulásának ritka vascularis szövődménye – Esetismertetés. Magyar. Ortop. Traumatol. 2007; 50(3): 264-268
9. dr. Skaliczki G., dr. Zahár Á., dr. Bejek Z., dr. Lakatos J., dr. Szendrői M.: Tumor endoportézis használata revíziós térdprotetikában nagy csonthiány vagy szalagelégelenség esetén.. Magyar Ortop Traumatol 2009; 52(3): 231-9
10. Miklós Szendroi, Kálmán Tóth, János Kiss, Imre Antal, Gábor Skaliczki: Retrograde genocephalic removal of fractured or immovable femoral stems in revision hip surgery. Hip Int 2010; 20: 34 – 37, IF: 0,792
11. dr. Skaliczki Gábor, dr. Zahár Ákos, dr. Gáti Nikolett, dr. Prinz Gyula, Prof. Szendrői Miklós: Két lépésben történő szeptikus térdrevíziók eredményei a SE Ortopédiai Klinika beteganyagában. Magyar. Ortop. Traumatol 2011;54(4):253-263
12. Kővári E, Koteczki A, Kovács B, Magyar P, Antal I, Skaliczki G.: Midterm outcome after rotator cuff reconstruction. Orv Hetil. 2012; 153(17):655-61.
13. dr. Skaliczki Gábor, Koteczki Ádám, Kővári Eszter, dr. Kovács Balázs, dr. Magyar Péter, dr. Antal Imre: Rotátorköpeny rekonstrukció utáni reruptúra hatása a funkcionális eredményekre. Magyar Trauma, 2012; 55(1-2): 39-46