A perifériás ideg-ultrahang vizsgálat jelentősége a neurológiai diagnosztikában

Doktori értekezés

dr. Scheidl Erika

Semmelweis Egyetem
Szentágothai János Idegtudományi Doktori Iskola

Témavezető: Dr. Arányi Zsuzsanna, egyetemi docens, PhD

Hivatalos bírálók: Herczegfalvi Ágnes, egyetemi docens, PhD
Valikovics Attila, osztályvezető főorvos, PhD

Szigorlati bizottság elnöke: Prof. Dr. Faludi Gábor, egyetemi tanár
Szigorlati bizottság tagjai: Dr. Áfra Judit főorvos PhD,
Dr. Hidasi Zoltán egyetemi adjunktus, PhD

Budapest
2014

TARTALOMJEGYZÉK

RÖVIDÍTÉSEK 2
BEVEZETÉS 3
Az ideg-ultrahang vizsgálat technikai háttere 3
Az ép perifériás idegek morfológiai jellemzői 4
Az ideg-ultrahang alkalmazási területei 9
Traumás idegkárosodások 9
A perifériás idegek daganatainak ultrahang vizsgálata 10
Ideg-UH jelentősége az alagút szindrómákban 11
A polyneuropátiák UH-os vizsgálata 28
CÉLKITŰZÉS 38
MÓDSZEREK 40
A könyöktáji ulnáris neuropátia vizsgálata 40
A polyneuropátiák vizsgálata 43
EREDMÉNYEK 48
Könyöktáji ulnáris neuropátia 48
Polyneuropátiák 52
MEGBESZÉLÉS 68
Könyöktáji ulnáris neuropathia 68
Polyneuropátiák 72
KÖVETKEZTETÉSEK 81
ÖSSZEFOGLALÁS 84
ANGOL NYELVŰ ÖSSZEFOGLALÁS 85
IRODALOMJEGYZÉK 86
SAJÁT PUBLIKÁCIÓK JEGYZÉKE 95
KÖSZÖNETNYILVÁNÍTÁS 97

RÖVIDÍTÉSEK

CIDP- krónikus gyulladásos demyelinizációs polyneuropátia

CHR-cubital-to humeral nerve area ratio (könyök-felkar arány)

CMT-Charcot-Marie-Tooth betegség

CSA-cross sectional area (keresztmetszeti terület)

EMG-elektromyográfia

ENG-elektroneurográfia

GBS-Guillain-Barré szindróma

GLM-general lineal model

HNPP-nyomási sérülésekkel járó herediter polyneuropátia

HSMN-herediter szenzomotoros neuropátia

LAPD-longitudinális anterio-poszterior diameter

MADSAM-multifokális szerzett demyelinizációs szenzoros és motoros neuropátia

MMN-multifokális motoros neuropátia

SD-standard deviáció

UH-ultrahang

BEVEZETÉS

Az ideg-ultrahang vizsgálat technikai háttere

A perifériás idegek ultrahang (UH) vizsgálatával foglalkozó első közlemény 1988-ban jelent meg (Fornage 1988) és ezzel új terület nyílt meg az ultrahangos képalkotásban. Azóta a technikai lehetőségek fejlődése a muszkuloszkeletális UH-diagnosztika és ezen belül az ideg- UH széles körű alkalmazását tette lehetővé. Az ultrahangos képek minősége a kontrasztosságon és a felbontóképességen múlik. A kisebb, felszínhez közel eső perifériás idegek magas frekvenciájú lineáris UH-vizsgálófejjel ábrázolhatóak megfelelően, nagyobb kibocsátási frekvencia nagyobb felbontóképességet (17-18 MHz-es szonda esetén 250-500 mikrométeres axiális felbontóképességet) eredményez. A transzdúcert a vizsgálni kívánt anatómiai régió szerint kell kiválasztani, felületesen fekvő idegek esetében 15-18 MHz-es, a mélyebben fekvő idegek esetében (pl. n. ischiadicus) 9-12 MHz-es szondák alkalmazása javasolható. A gyakorlatban jobban használhatóak a keskenyebb vizsgálófejek, ezekkel könnyebb az idegeket kanyargós lefutásuk mentén hosszmetszetben ábrázolni (Beekman és Visser 2004, Peer és mtsai 2008, Hobbson-Webb és mtsai 2012). Az UH-gépbe integrált szoftverek („small parts imaging”) jobb képminőséget biztosítanak. A real-time compound imaging program a különböző szögből készített képeket egy szummált, reálisabb képpé alakítja, ezzel sokszoros információt biztosítva a vizsgáló számára. A SonoCT által biztosított jobb képminőség a különböző eredetű műtermékek kiküszöböléséből és a szövetek valós képének felerősítéséből adódik. Technikailag nehezíti az idegek vizsgálatát, ha sok zsírszövet van körülöttük, ha a szokásosnál mélyebben helyezkednek el, ha csont alatt haladnak el (pl. a plexus brachialis ágai a clavicula alatt), illetve ha a túlzottan kanyargós lefutás miatt az anisotropia (az UH-sugár nem merőleges beeséséből származó látszólagos echoszerkezeti változás) nem kerülhető el. Az „extended field-of view” technika segítségével az egyes hosszmetszeti képek szummációjával és rekonstrukciójával az idegek hosszabb szakaszon való lefutásukban megjeleníthetőek panoráma felvételen (Peer és mtsai 2008, Hobbson-Webb és mtsai 2012).

Míg a zsírral körülvett nagyobb idegek, a plexus brachialis és sacralis jól ábrázolhatóak MRI-vizsgálattal, a kisebb idegek esetében az ideg és környezete közötti kis kontraszt-különbség nehezíti az MR-rel való megítélést. További előnye az ultrahang-vizsgálatnak az MRI-vizsgálattal szemben, hogy számos ideg egész lefutásában könnyedén és gyorsan végigkövethető, emellett dinamikus vizsgálatra is lehetőség nyílik, amellyel megítélhető az idegek kóros diszlokációja ill. luxációja, az idegek környezetében lévő képletek által a mozgás során az idegre kifejtett kompresszió mértéke, illetve az ideg mobilitásának csökkenése (Peer és mtsai 2008). Nem utolsó sorban említendő az sem, hogy amíg az MRI vizsgálat költséges, nem mindenkinél elvégezhető és időigényes, az UH-vizsgálat elvégzése gyors, olcsó, költségkímélő és a beteg számára nem megterhelő (Stoll és mtsai 2013).

Az ép perifériás idegek morfológiai jellemzői

A felső végtagon a nervus medianus, a nervus ulnaris és hosszú szakaszon a nervus radialis is általában nehézség nélkül végigkövethető az UH-vizsgálat során. Érdemes egy olyan ponton felkeresni az idegeket, ahol könnyen azonosíthatóak (meghatározott anatómiai tájékozódási pontokon: pl. a nervus medianust a csuklónál vagy a felkaron az arteria brachialis mellett, a nervus ulnarist az epicondylus medialis magasságában, a nervus radialist a felkar középső harmadában a humerus mentén) és innen követni a lefutásukat proximális és disztális irányba. Jó felbontást biztosító UH-készülék és magas frekvenciájú vizsgálófej esetén kisebb idegek (pl. a nervus radialis felületes és mély ága, nervus digitalisok) is ábrázolhatóak. Az alsó végtagi idegek vizsgálata több technikai nehézséget okoz, jobban függ alkati tényezőktől, a készülék és a vizsgálófej felbontóképességétől. A nervus ischiadicus, nervus femoralis, nervus tibialis és a fibulafej magasságában a nervus peroneus communis általában jól vizsgálható, jó technikai feltételek esetén a nervus suralis, nervus saphenus és a nervus peroneus superficialis is látótérbe hozható, a n. peroneus profundus azonban általában nem ábrázolódik mély elhelyezkedése miatt. Gyakorlott vizsgáló a plexus brachialis supraclavicularis részét is látótérbe tudja hozni, elsősorban a C5, C6 és C7 gyökök (valójában a n. spinalisok ventralis ágai) ábrázolhatóak közvetlenül az intervertebralis résen való kilépésük után, majd a musculus scalenus anterior és medius között és attól disztálisan az arteria subclavia mellett (Beekman és Visser 2004; Peer és mtsai 2008;

Hobbson-Webb és mtsai 2012). A nagy felbontású UH-képeken az ép perifériás idegek faszcikuláris szerkezete jól láthatóan kirajzolódik (1. ábra).

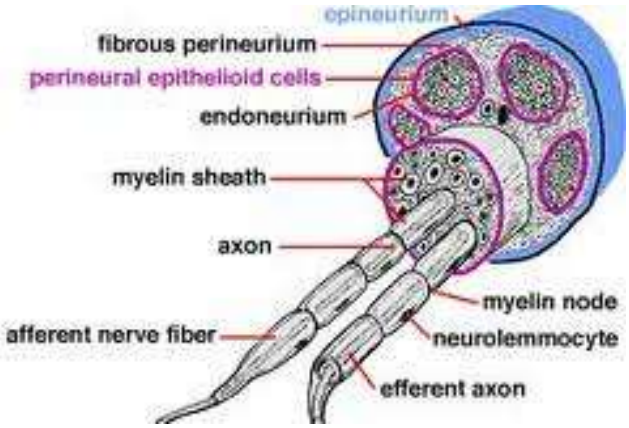

1. ábra. A perifériás ideg szerkezete

Hosszmetszeti ábrázolás során jól megfigyelhető az idegek párhuzamos tubuláris struktúrája (2. ábra), transzverzális metszetben elkülönülnek az egyes echoszegény faszcikulusok (illetve a faszcikulusok csoportjai), köztük és körülöttük pedig láthatóvá válik az echodús interfaszcikuláris és felületes epineurium (3. ábra). Az egyes idegrostokat körülvevő endoneurium és a fasciculusokat körülvevő perineurium igen vékony membránok, ezek nem ábrázolódnak a neuroszonográfiás képeken.

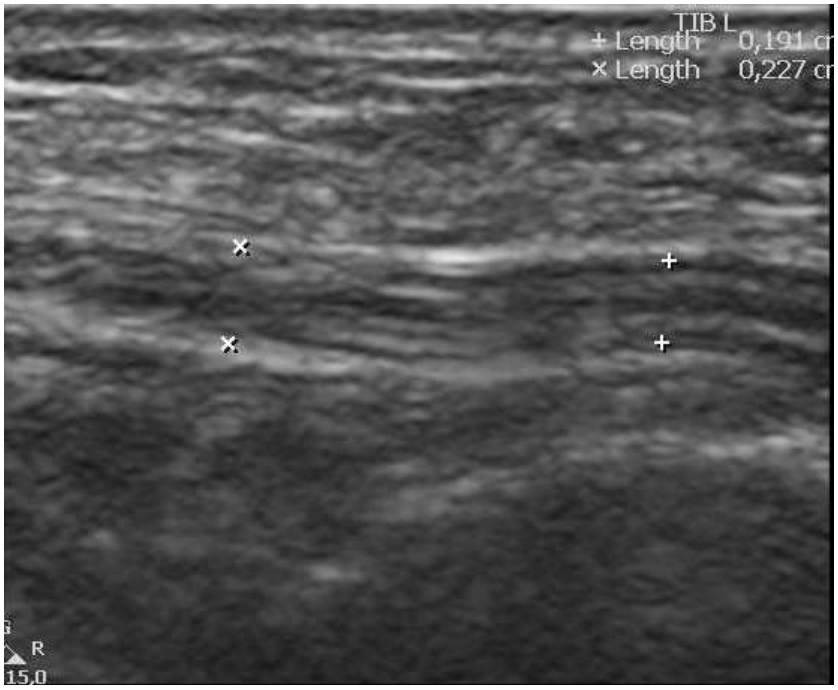

2. ábra. A nervus tibialis hosszmetszeti UH-os képe a belboka magasságában (a csillagok az echodús epineurium belső szélén láthatóak, az ideg anterio-poszterior ámérőjét jelzik) (saját felvétel)

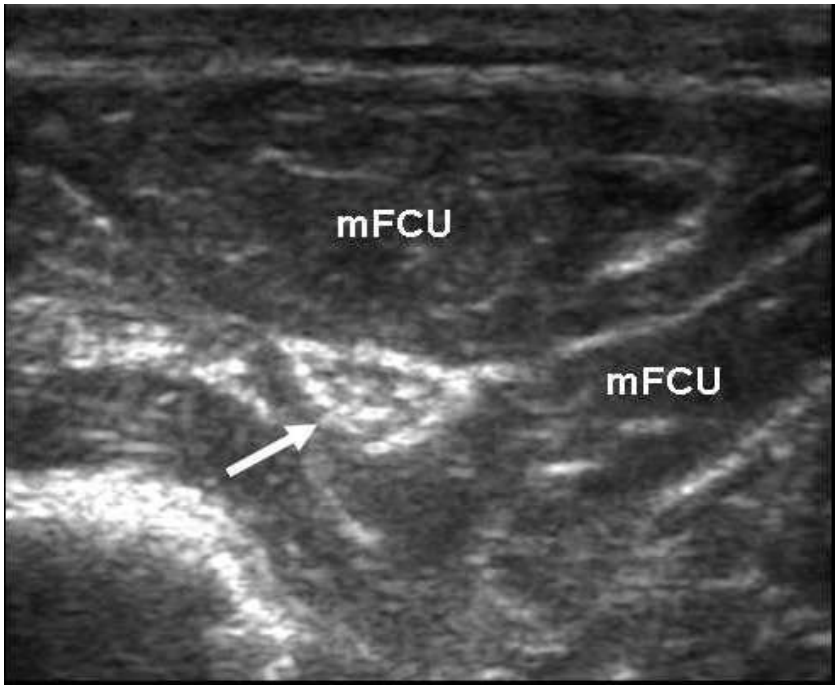

3. ábra. A nervus ulnaris (nyíl) keresztmetszeti képe a könyök alatt a musculus flexor carpi ulnaris (mFCU) eredő fejei között (saját felvétel)

Az idegek a körülöttük lévő ínaktól könnyen elkülöníthetőek a transzdúcer megdöntésével, mivel az inak echogenitása ilyenkor csökken, míg az idegek szerkezete kevésbé változik (ez azért van, mert az ínak anizotrópiája nagyobb mértékű). Másik lehetőség az egyes izmok mozgatása, amely a megfelelő ínak elmozdulásához vezet. Az ínakkal szemben az idegek nagymértékben vaszkularizáltak, a perineurium mentén futó kis erek megjeleníthetőek nagy érzékenységű color Doppler technika alkalmazásával, azonban a vaszkularizáció normális mértéke egyelőre nem ismert. A túlzott vaszkularizáció (pl. az ellenoldali megfelelő ideggel összehasonlítva) kompressziós neuropátiára, gyulladásra, illetve posztoperatív állapotra utalhat. A kóros szerkezetű, megnagyobbodott, csökkent echogenitású idegek (de időnként az ép szerkezetűek is) néha nehezen különíthetőek el a környező erektől, ebben color Doppler kiegészítő használata nyújt segítséget (Peer és mtsai 2008; Hobbson-Webb és mtsai 2012; Mayans és mtsai 2012).

Az idegek transzverzális metszetben történő vizsgálata alkalmas a kompresszió miatt vagy egyéb okból ödémás, megnagyobbodott faszcikulusok kimutatására és megfelelő szoftver segítségével tized négyzetmilliméteres pontossággal meghatározható az adott ideg keresztmetszeti területe, az ún. cross-sectional area (CSA). Ezt az értéket tartják az idegek legmegbízhatóbb kvantitatív ultrahangos paraméterének (Hobbson-Webb és mtsai 2012; Mayans és mtsai 2012). A longitudinális metszetben való ábrázolás a külső kompresszió következtében vagy egyéb okból kialakuló hirtelen kaliberingadozás kimutatására alkalmas, hosszmetszetben meghatározható az antero-posterior átmérő (longitudinális anterio-poszterior diameter=LAPD). A fenti értékekkel számszerűsíthető az idegek vastagsága és ezzel összehasonlító mérésekre nyílik lehetőség.

Az irodalmat áttekintve az összes ideg méretre vonatkozó normálértéke még nem ismert. A nervus medianus és ulnaris esetében számos szerző közölt referencia értékeket. Egy nagy létszámú egészséges kontrollcsoportban végzett felmérés szerint a nervus medianus keresztmetszeti területe a lefutása mentén egyforma, 7,5-9,8 mm^2 (Cartwright és mtsai 2009). A csuklónál az os pisiforme szintjében az ideg keresztmetszeti területe az irodalmi adatok szerint normálisan 10 mm^2-nél kisebb, az efölötti értékek kórosnak tekinthetőek (Cartwright és mtsai 2008; Hobbson-Webb és mtsai 2008). A nervus ulnaris könyöktájon mért keresztmetszeti területét szintén

10 mm^2 fölött találták kórosnak több vizsgálat alapján (Cartwright és mtsai 2007, Cartwright és mtsai 2008, Volpe és mtsai 2009). Egyes vizsgálatok szerint a nervus ulnaris hosszmetszetben mért vastagsága az epicondylus medialis fölött 2 cm-rel 2,6 mm, az epicondylus magasságában 2,5mm, ez alatt 2 cm-rel pedig 2,7mm (Beekman és mtsai 2004/b). Intézményünkben 56 egészséges kontroll személyen végzett felmérés alapján a nervus medianus átlagos keresztmetszeti területe a felkaron 8,9, az alkaron 5,7, a carpalis alagút szintjében 8,5 mm^2. A nervus ulnaris keresztmetszetét ugyanez a munkacsoport a felkaron 6,3, az epicondylus medialis szintjében 7,6, az alkaron 5,2 mm^2–nek, a nervus radialisét a felkaron 4,2 mm^2–nek mérte (Böhm és munkatársai 2014). Heinemeier a felső végtagi idegek keresztmetszetét egészséges személyeknél 6-7 mm^2 között határozta meg (Heinemeyer és Reimers 1999) és nem talált összefüggést az idegek mérete és az életkor, testmagasság, illetve testsúly között, azonban a felső végtagi idegek esetében a férfiak értékeit szignifikánsan nagyobbnak mérte, mint a nőkét. Zaidman vizsgálatai szerint a nervus medianus és ulnaris méretre vonatkozó normálértékei proximál felé haladva nőnek és függnek a testmagasságtól, valamint kisebb mértékben a testtömeg indextől, de a felnőttek esetében nem változnak az életkorral és nincs szignifikáns különbség a két oldal értékei között (Zaidman és munkatársai 2009). A kompressziónak kitett predilekciós helyeken (pl. karpális alagút, sulcus nervi ulnaris) az idegek vastagsága a proximalisabb szegmentumokhoz képest 10-30%-kal egészséges egyéneknél is nagyobb lehet (Zaidman és mtsai 2009). Cartwright és munkatársainak közlése szerint (2008) a nőknél mért értékek kisebbek és a paraméterek jobban függnek a testtömegtől, mint a testmagasságtól. Egyes szerzők szerint az idegek keresztmetszeti területe mind a magasságtól, mind a testtömegtől, mind a testtömeg-indextől, mind a nemtől függenek, azonban a CSA-arányértékek (lásd később) függetlenek ezektől a demográfiai paraméterektől (Won és mtsai 2013). Intézményünkben végzett felmérés alapján nem volt összefüggés az idegek keresztmetszeti területe és az életkor, testmagasság és a testtömeg között, de a felkaron a férfiak értékei nagyobbak voltak, mint a nőké (Böhm és mtsai 2014). Sokkal kevesebb normálértékre vonatkozó közlés található az irodalomban a nervus radialis, az alsó végtagi idegek, a plexus brachialis és a tisztán szenzoros idegek tekintetében. Az egymástól kissé eltérő adatok, a különböző betegpopulációkban esetlegesen várható különbségek és az egyes laboratóriumokban

adott különböző technikai feltételek miatt minden laboratóriumnak érdemes saját normálérték-táblázatot kialakítania. Az egyes idegek vizsgálatakor mindig javasolt az ideg teljes hosszában való megtekintése, az ellenoldallal történő összehasonlítás és szükség esetén néhány más ideg megítélése is.

Az ideg-ultrahang alkalmazási területei

Traumás idegkárosodások

A perifériás idegsérülések esetében megfelelő gyakorlattal a sérülés pontos helye mellett meg lehet állapítani, hogy neurotmesis (tehát teljes idegszakadás) vagy axonotmesis (részleges, csak az axonokat érintő idegszakadás, amely az ideghüvelyt megkíméli) történt-e, amely a sebészeti beavatkozás szükségességét eldönti és meghatározza a prognózist. Neurotmesis esetén spontán gyógyulásra nincs esély, csak műtéttel- azonnali idegvarrattal vagy ideggraft transzplantációval-biztosítható az ideg működésének helyreállítása. Axonotmesis esetén esély van a spontán gyógyulásra (Mark és mtsai.2004) Az idegsérülések ezen típusainak elkülönítése elektroneurographiával ill. elektromyographiával az akut stádiumban nem lehetséges, és egyes idegszakaszokon a lokalizáció is nehézkes. A teljes disszekció legjobban hosszmetszeti ábrázolás során ítélhető meg az ideghüvely integritása alapján, teljes szakadás esetén fontos a proximális és a disztális idegcsonk pontos lokalizációja, amely a sebészi ellátáshoz fontos információt nyújt. Szintén nagy előnye az UH-vizsgálatnak, hogy az ideg környezetének ábrázolásával kimutatja a sérülés kapcsán kialakult és esetleg az ideg további károsodását okozó, illetve regenerációját akadályozó eltéréseket, pl. hegképződést, csontcallus kialakulását, csontfragmentum vagy szervülő hematóma által okozott kompressziót stb. Ennek megítélése nagy jelentőségű a terápia tervezésében, a műtéti indikáció felállításában. Krónikus idegsérülés esetén gyakran látható neuromaképződés a proximális csonkon, mind komplett, mind részleges disszekció után. Kisebb, főleg trakciós sérülések és krónikus irritáció esetén intraneuralis neuromák alakulhatnak ki, súlyosabb sérülések, teljes disszekció ún. terminális neuromák kialakulásához vezet (4. ábra). A diagnózis alapja, hogy az orsószerű vagy bulbosus, hypoechogén, jól körülhatárolt képlet az ideg folytatásában helyezkedik el A traumás idegkárosodásoknál a többszörös léziók felderítésében is

alapvető az UH jelentősége (Peer és mtsai 2004; Tagliafico és mtsai 2010; Hobbson-Webb és mtsai 2012; Rosaria és mtsai 2012; Padua és mtsai 2013). Padua és munkatársai felmérése szerint 112 traumás idegkárosodással járó eset 58%-ában az ideg-UH alapvetően döntötte el a diagnózist és a kezelési stratégiát. Ezekben az esetekben az elektrofiziológiai vizsgálat mindenhol komplett axonális károsodást mutatott. Az ideg-UH további jelentős felhasználási területe a fájdalmas amputációs neurómák terápiájában az UH-vezérelt kortikoszteroid-, fenol-, alkohol-vagy glicerol instilláció (Peer és Bodner 2008). Új lehetőség a traumás idegkárosodások sebészi ellátásában az intraoperatív ideg-UH, amely az idegsérülés kiterjedésének mértékét és a következményes intra/illetve perineurális fibrózis mértékét megbízhatóan kimutatja (Koenig és mtsai 2011).

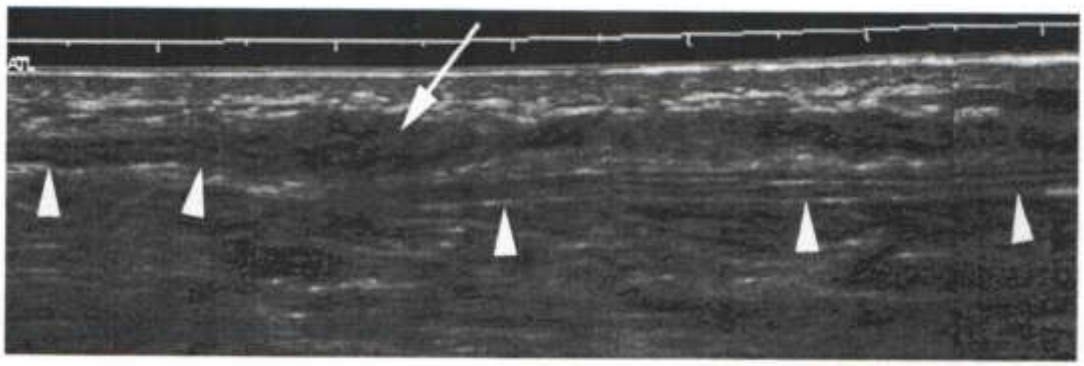

4. ábra. Varixműtét során átvágott nervus suralis (nyílhegyek) „extended field of view" technikával ábrázolva hosszmetszetben. A nyíl a proximális csonkon lévő kis terminális neuromára mutat (Peer és Bodner 2008).

A perifériás idegek daganatainak ultrahang vizsgálata

Az ultrahang vizsgálat különösen alkalmas a perifériás idegek daganatainak vizsgálatára, a mélyebben fekvő képletek 4-7 MHz-es, a felületesen fekvő tumorok 15-18 MHz-es vizsgálófejjel ábrázolhatóak megfelelően. A benignus daganatok (schwannóma, neurofibróma) ovális vagy orsó alakúak, jól körülhatároltak, általában hypoechogének, homogén echostruktúrájúak, a perifériás ideggel való folytonosság többségében kimutatható (5. ábra). (Gruber és mtsai 2007). Malignus tumoroktól való elkülönítésük azonban önmagában a natív UH- kép alapján nehézkes, utóbbiaknak a megjelenése és echogenitása hasonló, a differenciáldiagnózisban color Doppler

alkalmazásával és spektrális analízissel a vaszkularizáció elemzése nyújthat kiegészítő információt (Bodner és mtsai 2002). Amennyiben vaszkularizáció nem látható, hematoma lehetősége jön szóba. A vaszkularizáció megítélésénél a kontrasztanyaggal végzett UH-vizsgálat nyújt hatékonyabb segítséget, a gyűrűszerű vagy foltos (inhomogén) perfúziós minta (kontrasztanyag-eloszlás) utalhat a malignitásra. Kontrasztos MRI vizsgálat is segíthet a szövettani besorolásban. A végleges diagnózist azonban az UH vezérelt tűbiopsziával végzett szövettani vizsgálat adja meg (Stoll és mtsai 2013).

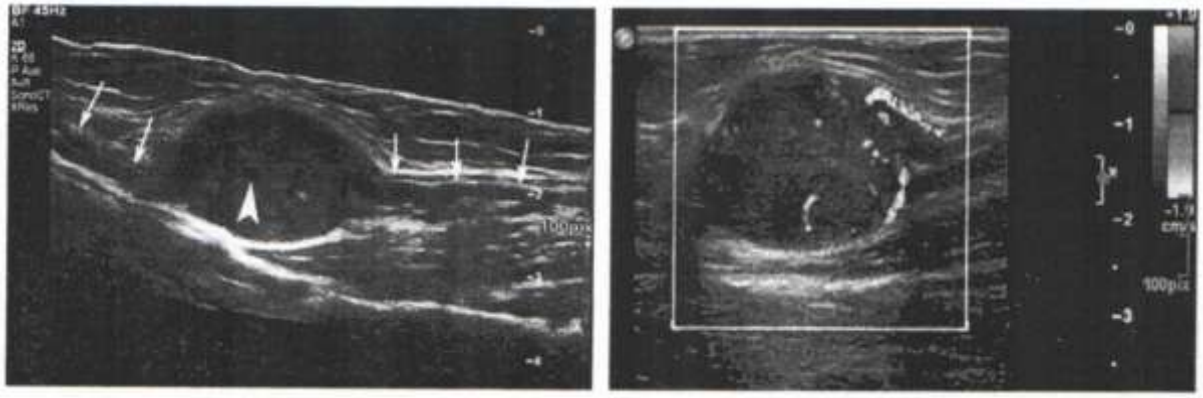

5. ábra. Schwannoma típusos képe. A baloldali ábrán a hosszmetszetben ábrázolt nervus medianuson (nyílak) lévő, jól körülírt, echoszegény képlet látható, amelyben a kis nyíl cisztikus részeket jelez. A jobboldali ábrán a Doppler-kép fokozott vaszkularizációt jelez (Peer és Bodner 2008).

Az értekezésben betöltött szerepük miatt az alábbiakban részletesebben ismertetem az ideg-ultrahang vizsgálat jelentőségét az alagút szindrómákban, kitérve az egyes idegek részletes vizsgálatára, valamint a polyneuropátiák ultrahanggal történő vizsgálatára vonatkozó korábbi eredményeket.

Ideg-UH jelentősége az alagút szindrómákban

Alagút szindrómának hívjuk az egyes idegek predilekciós helyein (csontos-szalagos csatornában) kialakult kompresszióját, amely az axoplazma áramlási zavara, a kialakuló endoneuralis és epineuralis ödéma és a következményes ischaemia miatt a nyomás mértékének és fennállásának tartama szerint az ideg különböző mértékű károsodásához vezet. A kompressziót okozó mechanizmus általában az idegnek egy

túlzottan szűk fibrotikus szalag vagy a csatornában normálisan nem jelenlévő izom által okozott, általában krónikus vongálódása és irritációja. Ritkán létrejöhet akutan, rövid ideig ható nagymértékű külső erő következtében vagy foglalkozási ártalom kapcsán jelenlévő rendszeres, rövid ideig ható, de gyakori külső nyomás hatására. A kompresszió kialakulhat másodlagos módon, az alagútban lévő idegen szövet hatására vagy poszttraumás, illetve posztoperatív állapotban is. Az elektrofiziológiai vizsgálat (elektroneurográfia-elektromyográfia) az idegkárosodás patofiziológiai jellegének (fokális demyelinizáció vagy axonális károsodás) és mértékének megfelelő elváltozásokat mutat. A leggyakoribb kompressziós neuropátia a karpális alagút szindróma, második leggyakoribb a könyöktáji ulnáris neuropátia. Ebben a két kórképben az irodalmi adatok alapján a perifériás ideg-ultrahang szenzitivitása 86-89%-ra, specificitása 87-90%-ra tehető, ez hasonló az elektrofiziológiai méréseékéhez, azonban a két módszer kombinálásával a szenzitivitás közel 100%-ra növelhető (Kele 2003; Beekman és Visser 2003; Beekman és mtsai 2004). A leszorítás helyétől proximálisan a vasa nervorum kompressziója és a vénás pangás következtében az ideg megduzzad, ödémássá válik, a nyalábok megvastagodnak, így az ideg átmérője körülírtan megnő. Az alagút szindrómák diagnózisában és lokalizációjában ennek az idegmegvastagodásnak a kimutatása nyújt fő támpontot. Fontos kiegészítő jel ugyanitt az ideg szerkezetének a megváltozása: a fiziológiás echoszerkezet fellazul, a nyomásnak nem kitett helyeken szépen kirajzolódó faszcikuláris szerkezet eltűnik, az ideg echogenitása csökken, esetleg kórosan fokozott perineurális vaszkularizáció jelenik meg és a hosszmetszeti ábrázolás során a leszorítás helyén kimutatható az ideg kaliberingadozása. Funkcionális vizsgálattal látható az ideg csökkent mobilitása vagy esetleges diszlokációja is. Az UH-vizsgálat lehetővé teszi az alagút szindrómák anatómiai hátterének és kiváltó okainak megítélését, segít a poszttraumás és posztoperatív állapotok felmérésében, ezzel a terápia megtervezésében (Beekman és Visser 2004; Peer és Bodner 2008; Hobson-Webb és mtsai 2012). Mindemellett a szonográfia a terápiában is szerepet kapott, az alagút szindrómák célzott lokális kortikoszteroid infiltrációja sok esetben a tünetek jelentős javulásához vezet (Peer és Bodner 2008).

Karpális alagút szindróma és a nervus medianus vizsgálata

Az UH-gal leggyakrabban vizsgált mononeuropátia a karpális alagút szindróma. A nervus medianus a musculus palmaris longus ina alatt, az ujjhajlítók inai fölött lép be a felülről a ligamentum carpi transversum, alulról a kéztőcsontok által határolt csontos-szalagos csatornába. Ebben a kórképben a legmegbízhatóbb UH-os jelnek a nervus medianusnak az os pisiforme szintjében (a carpalis alagút bejáratánál) transzverzális metszetben mérhető megvastagodását tartják. Az irodalmi adatok szerint ebben a magasságban az ideg keresztmetszeti területe normálisan 0,10 cm^2-nél kisebb (Kele 2003; Visser és mtsai 2008). 0,11 cm^2-nél nagyobb CSA esetén a módszer szenzitivitását Kele (2003) 89,1%-osnak, specificitását 98%-osnak mérte. A szerzők többsége a keresztmetszeti terület mérését az echodús epineuralis gyűrű belső szélén haladva javasolja. A kórosan megnagyobbodott ideg fiziológiás echoszerkezete is megváltozik a nyomásnak kitett területen, a faszcikuláris szerkezet eltűnik, az epineurium határai elmosódnak, az echogenitás csökken. A nervus medianus hosszanti síkban történő ábrázolása kimutatja a kóros kaliberingadozást („notch sign”) a kompresszió helyén a retinaculum flexorum alatt, valamint esetenként a proximális idegszakasz jelentős megvastagodását (Kele 2003; Beekman és Visser 2003; Peer és Bodner 2008) (6. ábra).

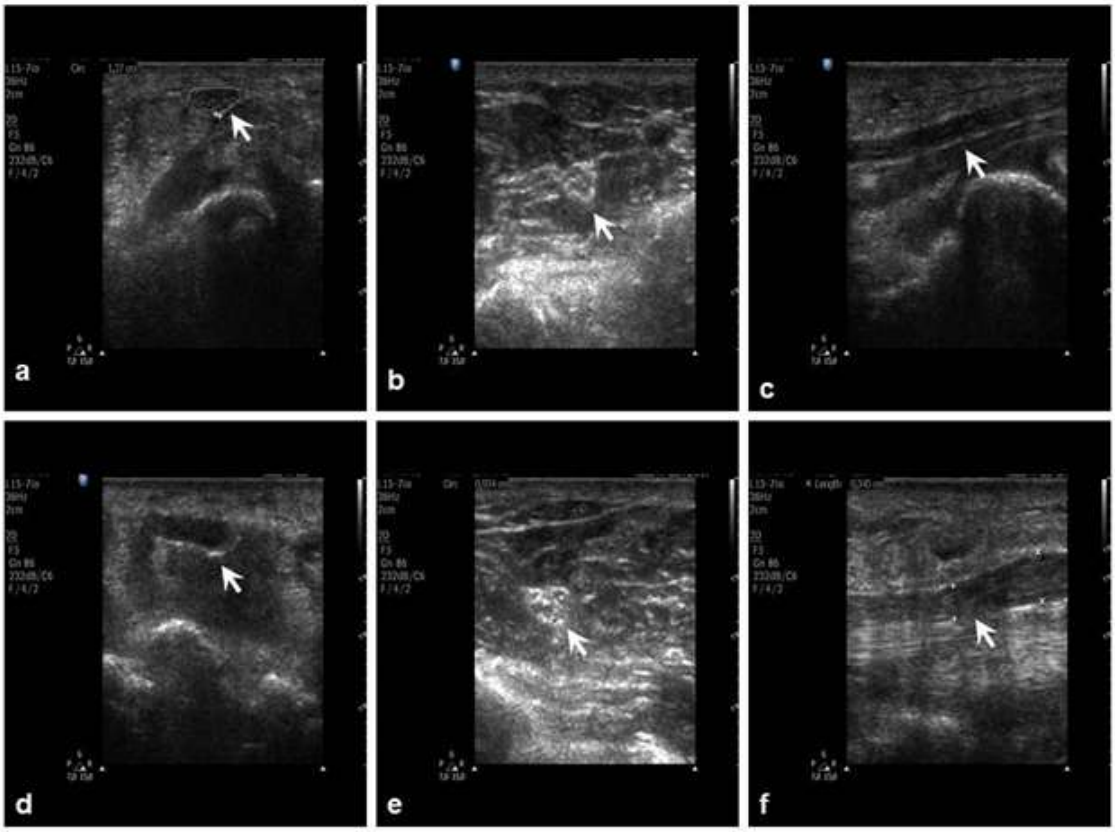

6. ábra. A karpális alagút szindróma UH-os diagnózisa (saját képek)

a. *Ép nervus medianus* (nyíl) keresztmetszeti képe a csuklónál (CSA=7 mm^2)
b. Az alkar distalis harmadában (CSA=4,8 mm^2)
c. Hosszmetszeti kép a karpális alagútban a retinaculum flexorum alatt
d. Elektrofiziológiai vizsgálattal igazolt *karpális alagút szindrómában* szenvedő beteg nervus medianusa transzverzális metszetben a csuklónál (CSA= 18 mm^2), az ideg szerkezete kórosan hypoechogén
e. A nervus medianus keresztmetszetben az alkar distalis harmadában ismét normális szerkezettel és mérettel (CSA=5,8 mm^2)
f. Hosszmetszeti kép a karpális alagúton át, jelentős kaliberingadozást mutatva („notch sign”).

A csukló-alkar arány kiszámolása is további segítséget nyújt a diagnózis felállításához: a nervus medianus CSA aránya a csukló és az alkar distalis harmadában mérve („wrist-to- forearm ratio”) normálisan 1,4 alatt van, az efölött mérhető értékek körülírt disztális kompresszióra utalnak (Hobbson és mtsai 2008). Mhoon és mtsainak 2012-es tanulmánya szerint az ultrahang érzékenysége a diagnózis kizárásában 9 mm^2 –

nél nagyobb CSA esetén 99%-os és 1,4 fölötti csukló-alkar arány esetén 97%-os. Ez az arányszám segít a normálértékek esetleges szórásából származó tévedések kiküszöbölésében, illetve annak eldöntésében is, mennyire tekinthető meglévő polyneuropátia részjelenségének a karpális alagút szindróma, mivel polyneuropátiában a nervus medianus proximálisabb szakasza is megvastagodhat. További UH-os jel a ligamentum flexorum felső-elülső széle és az os hamatumot és trapezoideumot összekötő alapvonal közötti 4 mm-nél nagyobb távolság (Buchberger és mtsai 1992), amely a carpalis alagútban levő fokozott nyomás miatt a retinaculum kiboltosulását jelzi.

Mindemellett az UH vizsgálat a karpális alagút szindróma okáról is információt nyújt, amely leggyakrabban a retinaculum flexorum megvastagodása, ill. megfeszülése, de ezen kívül az esetek egy részében egyéb kóros eltérést lehet látni (pl. a flexor ínak szinoviális gyulladása az ínhüvelyekben kimutatható kóros folyadékgyülemmel, ganglioncisztáik, ill. ritkán a nervus medianus schwannomája). Gyakran találhatunk anatómiai variációkat is, pl. a korán oszló (ún.”bifidus”) nervus medianus (7/a. ábra) (Bayrak és mrsai 2007), az embrionális korból visszamaradt, nervus medianust kísérő, megnagyobbodott artéria mediana persistens (Gassner és mtsai 2002) (7/b. ábra) vagy ennek aneurysmája (ez utóbbinak a trombózisa okozhat ritkán akut karpális alagút szindrómát), illetve dinamikus vizsgálattal időnként megfigyelhető egy normálisan nem jelenlévő flexor izomhas benyúlása a karpális alagútba az ujjak extensiója során (8/a,b. ábra). Ezeket az anatómiai variációkat gyakoribbnak találták alagút szindrómákban, mint egészséges kontrolloknál, tehát alagút szindrómára hajlamosító szerepük valószínű (Kele 2003; Beekman és Visser 2003; Peer és Bodner 2008; Visser és mtsai 2008).

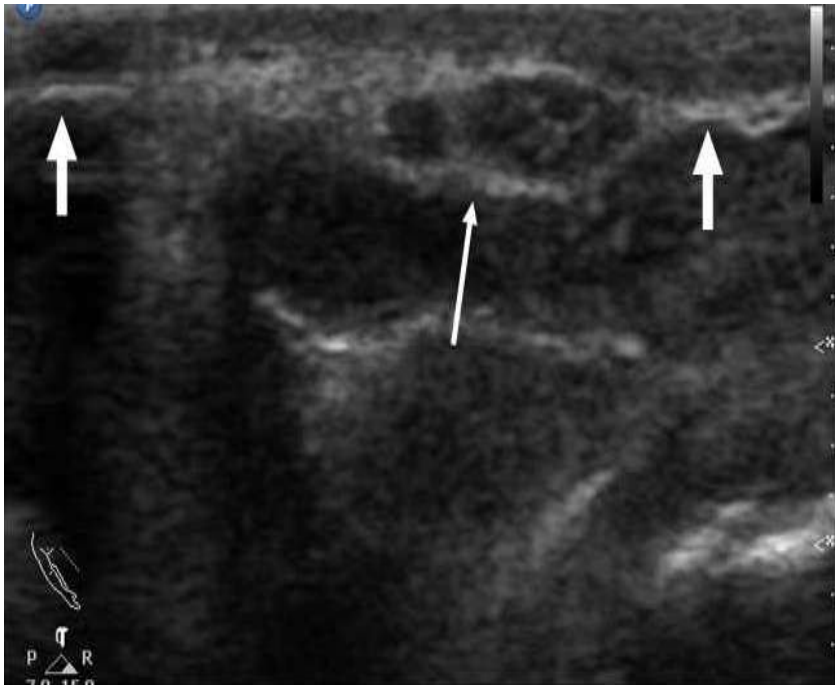

7/a. ábra. Nervus medianus bifidus a csukló magasságában (vékony nyíl) a retinaculum flexorum alatt (vastag nyíl) (saját felvétel)

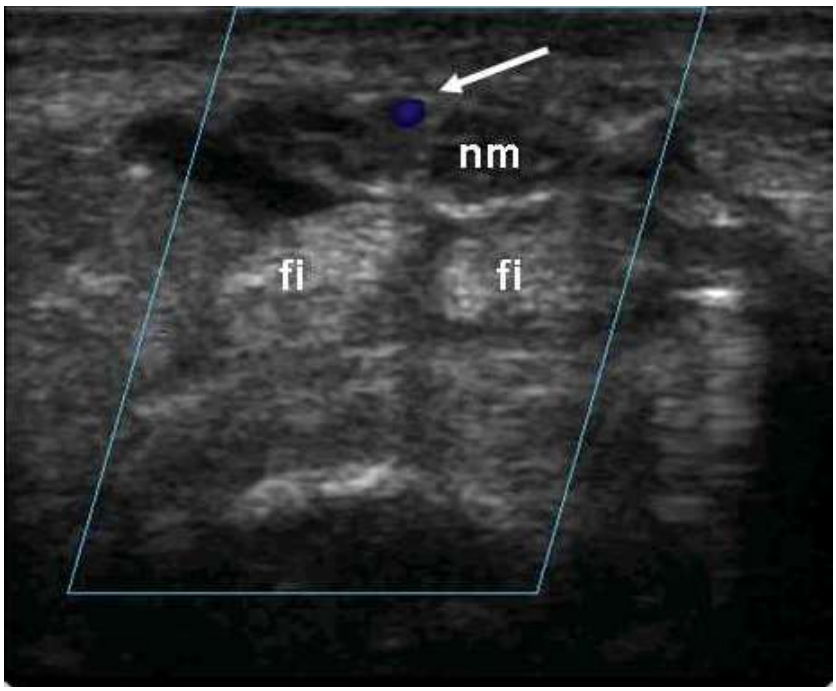

7/b. ábra. A bifidus ideg (nm=nervus medianus) két ága között kis arteria mediana persistens (nyíl) látható (fi=flexor ínak) (saját felvétel)

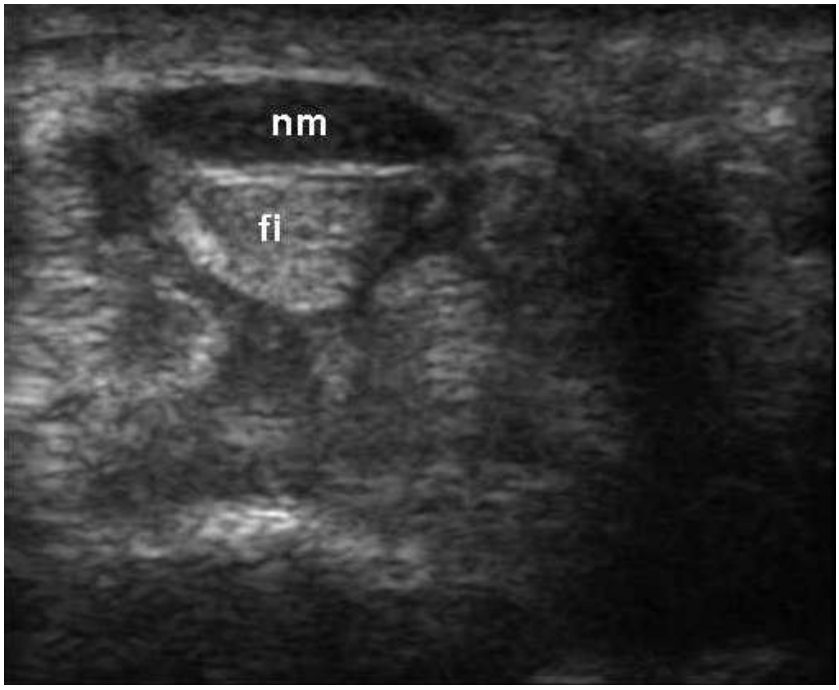

8/a. ábra Az ujjak flexiójakor a karpális alagútban az ideg körül (nm=nervus medianus) csak az ujjhajlító ínak (fi) láthatóak (saját felvétel)

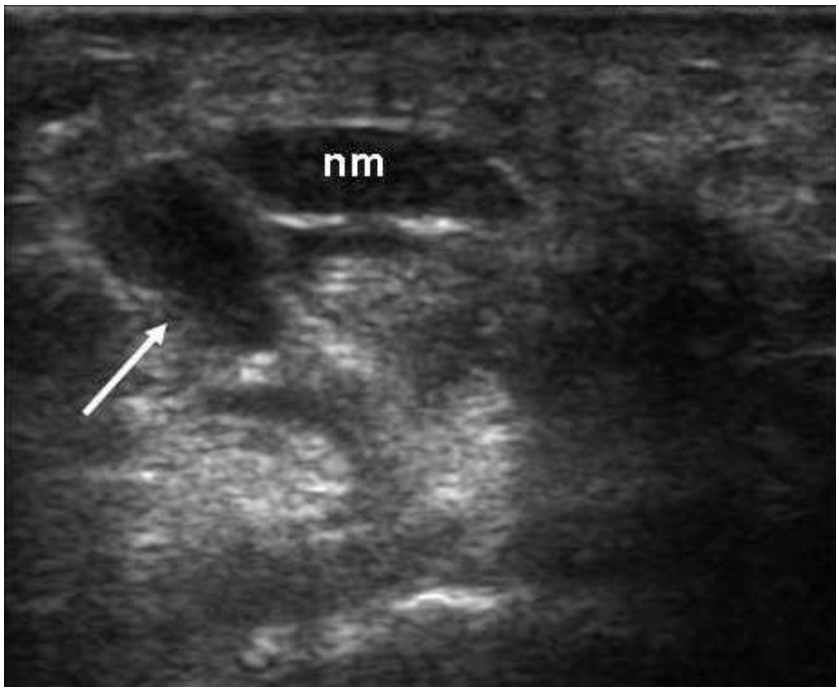

8/b. ábra. Az ujjak extenziójakor a nervus medianust (nm) diszlokáló flexor izomhas (nyíl) nyúlik be a karpális alagútba. (saját felvétel)

Kiemelkedő jelentőségű az UH-os vizsgálat a műtét után ismét jelentkező vagy nem múló panaszok anatómiai hátterének tisztázásában (pl. a retinaculum flexorum részleges átvágása, hegképződés vagy idegsérülés) (9/a,b. ábra).

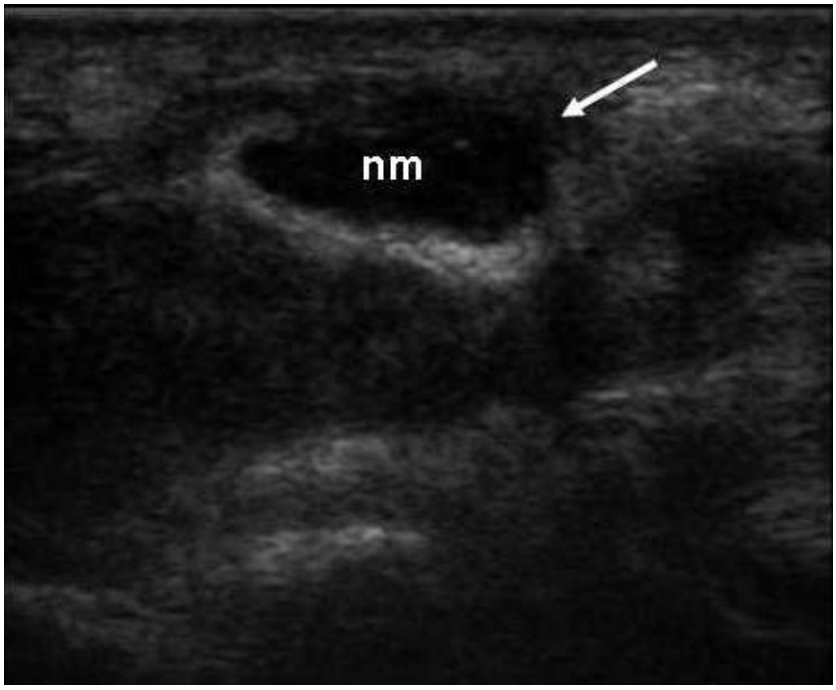

9/a. ábra. Nervus medianus (nm) karpális alagút szindróma műtétjét követően, a beteg panaszai a posztoperatív állapotban súlyosbodtak: az epineurium a műtét során sérült (nyíl), a faszcikulusok sérvszerűen (visszanyomhatóan) kiboltosultak, neuromának megfelelő megvastagodást okozva (keresztmetszeti kép) (saját felvétel).

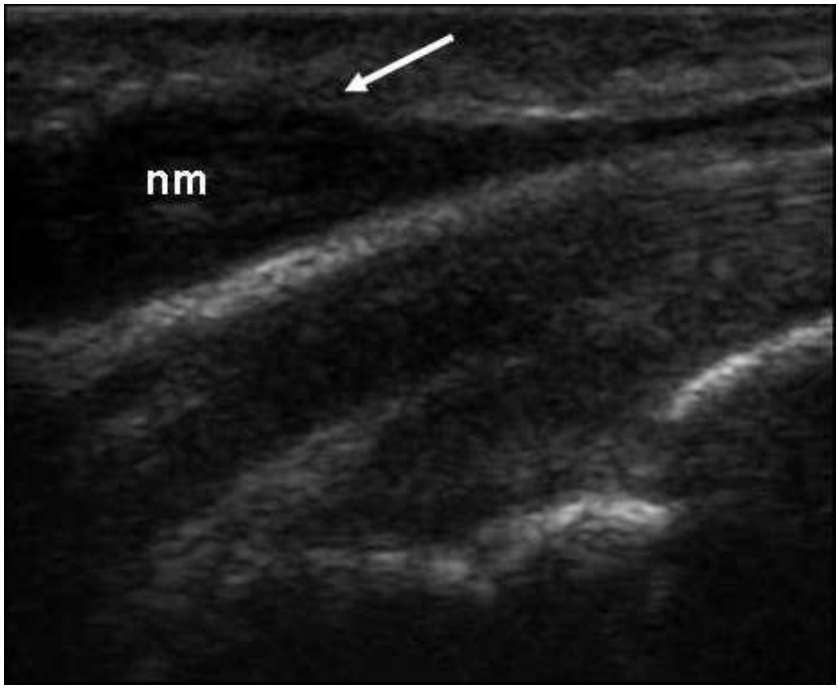

9/b. ábra. A 9/a. ábrán láthatóval megegyező ideg (nm) hosszmetszetben ábrázolva. A nyíl itt is az epineurium sérülését jelzi (saját felvétel).

A nervus medianus ritkább kompressziója következhet be proximalisan pronator teres szindrómában a pronator teres izom két feje közötti áthaladás során vagy a könyök fölött a Sruthers szalag alatt, illetve ritkán előfordul a tisztán motoros ág, a n. interosseus anterior károsodása vagy kompressziója is. Ezeknek a szindrómáknak az UH-vizsgálatáról kevés közlés van (Martinoli és mtsai 2004), ilyenkor a neuroszonográfia elsősorban az ideg proximálisabb szakaszain lévő, kompressziót okozó képletek kizárásában nyújt segítséget (Peer és Bodner 2008). Axonális idegkárosodás esetén elektrofiziológiai vizsgálattal nehéz a pontos magassági lokalizáció, ilyen esetekben az ideg ultrahanggal történő végigkövetése jelentős segítséget nyújt a károsodás helyének megállapításában.

Könyöktáji ulnáris neuropátia és a nervus ulnaris vizsgálata

A nervus ulnaris vizsgálatakor szintén nagy jelentőségű, hogy az ideg egész lefutásában jól végigkövethető, míg, mivel az alkaron hosszú szakaszon nem ad le ágat, az elektrofiziológiai vizsgálat számára ez a szakasz nehezen hozzáférhető. Az ideg leggyakrabban a könyöktájon károsodik, ennek oka általában a sulcus nervi ulnarisban, az Osborne-szalag alatt (ligamentum epicondylo-olecranicum) bekövetkezett rendszeres

vongálódás vagy kompresszió. A könyöktáji ulnáris neuropátia neurográfiával (elsősorban szegmentális, ún. „inching” technikával) többségében jól lokalizálható, tehát eldönthető, hogy a sulcus nervi ulnarisban bekövetkezett károsodásról („retroepicondylaris” ulnáris lézió) vagy a jóval ritkább valódi kubitális alagút szindrómáról (a musculus flexor carpi ulnaris eredő fejei között lévő aponeurosis által okozott kompresszióról) van-e szó. Az elektrofiziológiai lokalizáció elsősorban fokális demyelinizáció, illetve vezetési blokk esetén pontos, axonális idegkárosodás esetén pontatlanná válik. UH vizsgálattal ilyen esetekben is jól meghatározható a károsodás epicondylus medialistól való távolsága (Beekman és mtsai 2004). Az UH –diagnosztika kiemelkedő jelentősége emellett abban van, hogy képet kapunk az etiológiáról is. Egyes szerzők szerint a betegek közel felében észlelhető a háttérben anatómiai variáció vagy kompressziót okozó kóros képlet (pl. alkatilag szűk sulcus, a könyökízület kóros állása, az ulnaris ideg luxációja vagy szubluxációja, artrózis, heterotop osszifikáció, posztoperatív hegesedés, hematóma, egy normálisan nem jelenlévő izom, a musculus anconeus epitrochlearis által okozott kompresszió, ízületi ganglion, ill. kóros szalag vagy artéria által okozott nyomásos sérülés) (Filippou és mtsai 2010). A háttérben lévő okok kimutatása és a posztttraumás, posztoperatív állapotok vizsgálata jelentős segítséget nyújt a műtéti indikáció felállításában és a prognózis megítélésében (Peer és mtsai 2001). A könyöktáji ulnáris neuropátia UH-diagnózisában szintén az ideg különböző magasságokban mért keresztmetszeti átmérőjének (CSA) körülírt kóros mértékű megnagyobbodása, hosszmetszetben a kompresszió helyén a kóros kaliberingadozás kimutatása, valamint az ideg fokális szerkezeti változásainak kimutatása nyújt segítséget (10. ábra).

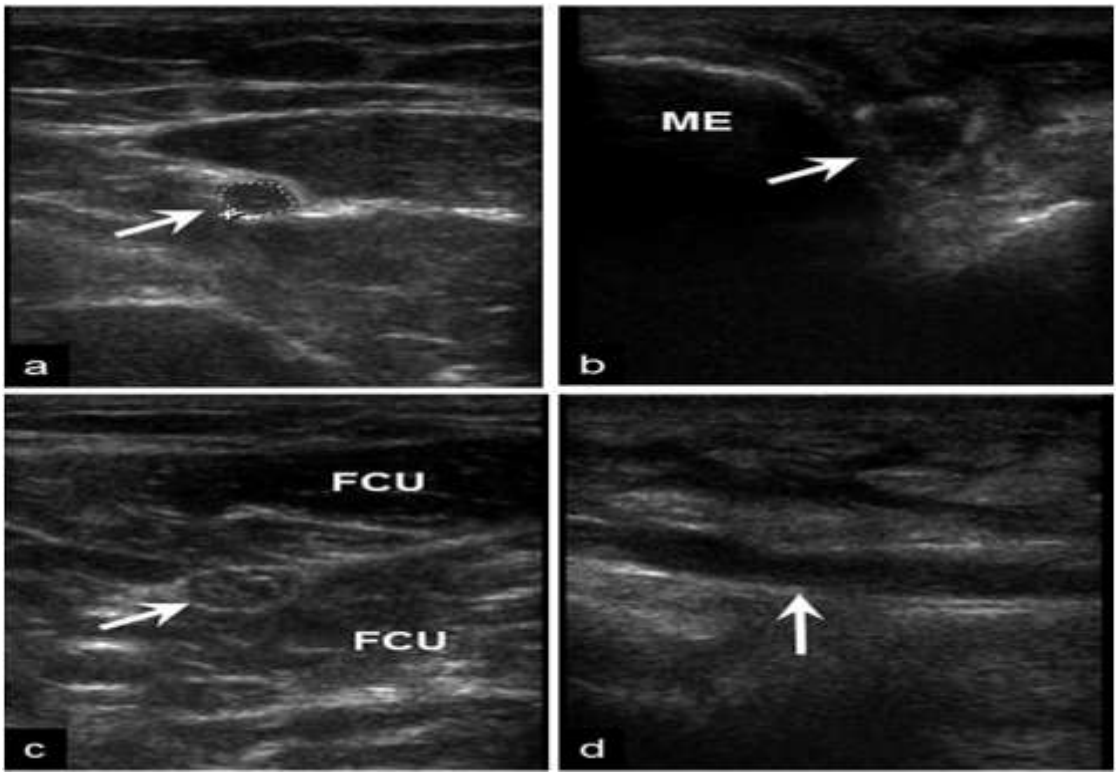

10. ábra. Elektrofiziológiai vizsgálattal igazolt könyöktáji ulnáris neuropátia ultrahangos képe (saját felvételek)

a. Ép nervus ulnaris (nyíl) keresztmetszeti képe a felkar középső részén (CSA=6.1 mm^2).

b. A nervus ulnaris (nyíl) fokális megnagyobbodása és az echogenitás kóros csökkenése látható az epicondylus medialis (ME) mellett (CSA =15.1 mm^2).

c. A nervus ulnaris (nyíl) ismét ép méretű és szerkezetű a medialis epicondylustól 2 cm-re disztálisan, a flexor carpi ulnaris izom (FCU) fejei között (CSA=10 mm^2).

d. A hosszmetszeti képen fokális kaliberingadozás látható az idegen (nyíl)

A nervus ulnáris keresztmetszeti területét Cartwright és munkacsoportja az ideg egész lefutása mentén 6-7 mm^2 között mérte, a 8-10 mm^2 fölötti értékek kórosnak tekinthetőek (Cartwright és mtsai 2007). Egyes szerzők a módszer érzékenységét 95 %-osnak, specificitását 71%-osnak mérték (Bayrak és mtsai 2010). Klinikánk munkacsoportja által végzett felmérés szerint az nervus ulnaris átlagos CSA-értéke a

felkar közepén 6,3 mm^2, az epicondylus medialis magasságában 7,6 mm^2, az alkar középső részén 5,2 mm^2 (Böhm és mtsai 2014).

Mivel a normálértékek több tényezőtől függhetnek, a kompresszió helyén és egy távolabbi helyen (ahol az ideg normális keresztmetszetű - pl. felkar) mért CSA hányadosa is hasznos lehet a diagnózis felállításában (Yoon és mtsai 2008; Gruber és mtsai 2010). A károsodott idegszakasz longitudinális metszetben való megvastagodása sulcus ulnaris szindrómában általában hosszabb szakaszra terjed ki, mint valódi kubitális alagút esetében (Park és mtsai 2004). Ez tükrözi a patofiziológiai különbséget, mivel a sulcus ulnaris szindróma gyakrabban krónikus irritáció, mint körülírt kompresszió következménye. A könyöktáji ulnáris neuropátia vizsgálatánál hangsúlyozni kell a dinamikus vizsgálat jelentőségét, amely a könyök flexiója során az idegnek a sulcusból való luxációját mutathatja ki.

A könyöktáji ulnáris neuropátiánál lényegesen ritkább a nervus ulnaris csuklótáji károsodása (leggyakrabban az os pisiforme és a hamulus ossis hamati közötti szűkületben), a Guyon alagút szindróma. Itt az ideget az arteria és vena ulnaris kíséri, nagy felbontást biztosító készülék esetében látható az ideg oszlása az alagút disztális részén egy felületes szenzoros és egy mély motoros ágra. A disztális károsodás háttérben UH-vizsgálattal időnként kimutatható kompressziót okozó kóros képlet: ganglion, lipoma, az arteria ulnaris aneurysmája, az os pisiforme vagy hamatum diszlokált törése, a musculus flexor carpi ulnaris hypertrófiája stb (Peer és Bodner 2008).

A nervus radialis kompressziós szindrómái

A nervus radialis könnyen felkereshető ultrahang vizsgálattal a felkar középső harmadában a humerus lateralis felszínén a sulcus nervi radialisban, ahol az arteria profunda brachii kíséri (11/a. ábra). Az ideg normális keresztmetszeti területe itt 3-5 mm^2 között van van (Peer és Bodner 2008; Won és mtsai 2013; Böhm és mtsai 2014). A felkaron bekövetkező gyakori nyomásos sérülés („Saturday night palsy”) esetén az idegen hosszmetszetben orsószerű megvastagodás látható, a komprimált szakasz faszcikuláris szerkezete eltűnik. Időnként látható a háttérben kompressziót okozó kóros terime: tumor, korábbi humerustörésből visszamaradt csontfragmentum, a musculus

tricepsben kialakult hematóma vagy ödéma stb. (Bodner és mtsai 2001; Peer és Bodner 2008).

A laterális epicondylus magasságában a musculus brachioradialis és brachialis között az ideg két ágra oszlik, a ramus profundus (n. interosseus posterior) ritka kompressziója a musculus supinator proximális szélénél, az. ún Frohse-árkád alatt (szupinátor alagút szindróma) jó felbontású ultrahanggal szintén kimutatható (Boder és mtsai 2002; Martinoli és mtsai 2007).

A tisztán szenzoros nervus radialis superficialis 15-18 MHz-es vizsgálófejjel egész hosszában végigkövethető (11/b. ábra), károsodása (Wartenberg-szindróma, „cheiralgia paraesthetica") is megállapítható (Peer és Bodner 2008). Keresztmetszeti területe a kevés elérhető irodalmi adat alapján 2-3 mm^2 (Visser 2009; Marx és mtsai 2010; Böhm és mtsai 2014).

A nervus femorális és ischiadicus vizsgálata

A nervus femoralis legjobban a lágyékhajlatban vizsgálható UH-gal az arteria és vena femoralis mellett, innen proximális irányban kb. 10 cm-re követhető, disztális irányban a combon már nehéz követni a környező lágyrészekhez képest mutatott kis kontraszt-különbség és a korai oszlás miatt. Érző végága, a nervus saphenus a térd mediális oldalán szintén csak kedvező technikai és alkati feltételek esetén hozható látótérbe.

Legnagyobb idegünk, a nervus ischiadicus az alsó gluteális redő alatt a comb dorsális részén jól vizsgálható, mélyebb elhelyezkedése miatt alacsonyabb frekvenciájú vizsgálófej használata javasolt. Az ideg ezen a szakaszon a musculus biceps femoris és a musculus semimembranosus, valamint semitendinosus között fut, a comb disztális harmadában nervus peroneus communisra és tibialisra való oszlása általában jól látható.

A nervus femoralis és ischiadicus kvantitatív paramétereire vonatkozólag alig vannak közlések, a nervus ischiadicus keresztmetszeti területe a 40 mm^2-t is eléri (Tagliaficio és mtsai 2012). Az ideg-UH kiemelkedő jelentőségű a nervus femoralis, ischiadicus és pudendus célzott regionális anesztéziájában (Peer és Bodner 2008).

A n. peroneus és tibialis vizsgálata

Az alsó végtagi idegekre általában jellemző tapasztalati tény, hogy a környező szövetek echogenitásából kifolyólag kevésbé jól határolódnak el a környezetüktől, a határuk kevésbé éles, főként transzverzális metszetben vizsgálva. A nervus peroneus communis fibulafej magasságában lévő nyomásos sérülése jól vizsgálható ultrahanggal (11/c. ábra), idiopátiás esetekben (peroneus alagút szindróma, repetitív inverzió és pronáció kapcsán történő megerőltetés vagy nyomásos sérülés is okozhatja) a fibulafej és a musculus peroneus longus fasciája közötti szűk résben megnagyobbodott, kóros szerkezetű, echoszegény ideg látható, ödémás faszcikulusokkal. Az ellenoldallal való összehasonlításra mindig szükség van. Szimptómás esetekben jól kimutatható a kompressziót okozó kóros képlet, leggyakrabban ganglion (amely lehet intra- és extraneuralis), ritkán tumor, poszttraumás vagy posztoperatív eltérés (Peer és mtsai 2002). A nervus peroneus communis átlagos keresztmetszeti területére vonatkozóan kevés közlés van, klinikánkon történt felmérés szerint 8,9 mm^2 (Böhm és mtsai 2014), Cartwright és munkatársainak vizsgálata alapján (2008) kicsit nagyobb, 11,2 mm^2.

A nervus peroneus superficialis nagy felbontású vizsgálófejjel teljes lefutásában végigkövethető, megfelelő gyakorlattal kompressziója is megállapítható fusiformis tágulata alapján a lábszár alsó harmadában a fascia cruris átfúrásakor. Magas frekvenciájú transzdúcerrel a nervus peroneus profundus is látótérbe hozható a retinaculum extensorum alatt való áthaladásakor. Az ideg itt bekövetkező kompressziója hozza létre az elülső tarzális alagút szindrómát (Peer és Bodner 2008).

A nervus tibialis legkönnyebben disztálisan azonosítható transzverzális metszetben a malleolus medialis fölött, ahol az ideg a musculus flexor hallucis longus és musculus flexor digitorum ína között a kissé ventrálisabban lévő arteria és véna tibialis közvetlen szomszédságában helyezkedik el (11/d. ábra). Magas frekvenciájú vizsgálófejjel az ideg végágai (a nervus plantaris medialis és lateralis) is elkülöníthetőek. A nervus tibialis itt kialakuló nyomásos sérülése (poszterior tarzális alagút szindróma) jó technikai feltételek esetén, a háttérben lévő anatómiai eltérésektől és alkati tényezőktől is függően sok esetben diagnosztizálható ultrahanggal, jól kiegészítve az elektrofiziológiai vizsgálatot (Peer és mtsai 2002). Disztálisan mérve az ideg átlagos keresztmetszeti átmérője az irodalmi adatok szerint 9,6-13,7 mm^2 között van (Cartwright és mtsai 2008; Böhm és mtsai 2014).

A fossa poplitea proximális részén a nervus tibialis szintén könnyen látótérbe hozható, a nervus ischiadicusról való leválását követően a musculus gastrocnemius két feje között a mélybe bukik, amely további követését akadályozza.

A nervus tibialisról leváló *nervus suralis* és ennek sérülése magas frekvenciájú transzdúcerrel jól ábrázolható, vizsgálata azonban nagy gyakorlatot kíván.

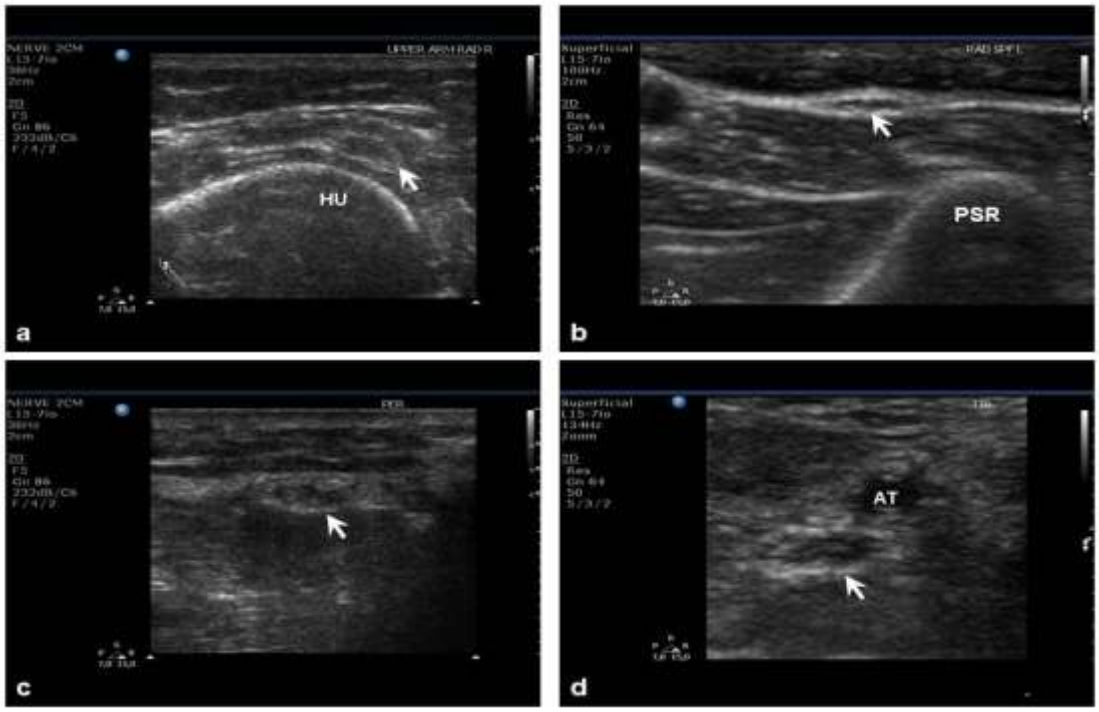

11. ábra. (saját felvételek)

a. Nervus radialis (nyíl) transzverzális metszetben a humerus (HU) sulcus nervi radialisában
b. Nervus radialis superficialis (nyíl) keresztmetszeti képe a processus styloideus radii (PSR) fölött
c. Nervus peroneus (nyíl) keresztmetszeti képe a fibulafej fölött 1-2 cm-rel
d. Nervus tibialis (nyíl) transzverzális metszetben a belboka magasságában az arteria tibialis posterior (AT) mellett

Meralgia paraesthetica UH-os vizsgálata

Jó felbontású készülékkel és megfelelő vizsgálófejjel a nervus cutaneus femoris lateralis látótérbe hozható a spina iliaca anterior superior mellett mediálisan, a ligamentum inguinale és a musculus sartorius között. Meralgia paraestheticában az ideg általában a ligamentum inguinale átfúrása helyén kerül nyomás alá, ilyen esetekben az ideg kóros megnagyobbodása észlelhető közvetlenül a spina iliaca anterior superior mellett. Ritka esetekben a kismedencei retroperitoneális térben lévő térfoglaló folyamatok (tumorok, psoas hematóma vagy tályog stb.) hasonló szindrómát okozhatnak. A meralgia paraesthetica elsősorban klinikai diagnózis, az UH-vizsgálat jó technikai feltételek mellett az elektrofiziológiai vizsgálathoz képest megbízhatóbb, előnye azonban elsősorban a lokális kezelés (lokális anesztetikum vagy kortikoszteroid infiltráció) UH-vezérelt célzottabb és biztonságosabb kivitelezése (Hurdle és mtsai. 2007).

A kraniális idegek vizsgálata

A kraniális idegek közül a nervus vagus vizsgálható a legjobban, elsősorban a sinus caroticus magasságában, ahol a vena jugularis interna és az arteria carotis communis oszlása között helyezkedik el.

A nervus accessorius a musculus trapezius felső széle fölött hozható látótérbe, de csak igen jó alkati és technikai feltételek mellett, sérülése (legtöbbször iatrogén vagy traumás) UH-gal korlátozottan ítélhető meg (Peer és Bodner 2008).

A plexus brachialis vizsgálata

A plexus brachialis szupraklavikuláris része a musculus scalenus anterior és medius között ábrázolható transzverzális metszetben, de a cervikális gyökök (a n. spinalisok ventralis ágai) ultrahangos vizsgálata mély elhelyezkedésük és a gyökök ferde lefutása miatt korlátozott és néha alkati tényezők (elsősorban obesitas) miatt teljesen lehetetlen. A C7-es és C8-as gyökök vizsgálata a legnehezebb technikailag mély fekvésük miatt (Tagliaficio és mtsai 2012). A C5 gyök bizonyult a legkisebb átmérőjűnek a tanulmányok során, klinikánkon végzett felmérés alapján átlag keresztmetszeti területe 5,6 mm^2 (Böhm és mtsai 2014), más szerzők szerint 7,1 mm^2 (Haun és mtsai 2010), a C6 gyök átlag kereszmetszeti területe az irodalmi adatok

alapján 9,5-10,6 mm^2, a C7 gyök esetében ez az érték 10-12 mm^2 (Haun és mtsai 2010, Böhm és mtsai 2014). A plexus brachialis esetében az UH-os vizsgálat legnagyobb jelentősége a traumás károsodások és a polyneuropátiák diagnosztikájában, valamint az UH-vezérelt regionális anesztéziában van (Peer és Bodner 2008).

A leggyakoribb kompressziós mononeuropátiák (a karpális alagút szindróma és a könyöktáji ulnáris neuropátia) neuroszonográfiás és elektrofiziológiai korrelációjának irodalmi áttekintése

Felmerül a kérdés, hogyan alakulnak az ideg-ultrahanggal mérhető paraméterek a kompressziós neuropátiákban kialakuló különböző patofiziológiai eltérések során. A legkorábbi idegkárosodás alagút-szindrómákban általában fokális demyelinizáció, amelyhez később axonlézió társulhat, ritkább esetekben tisztán axonális károsodás alakul ki. Az ideglézíók ezen patofiziológiai formái elektrofiziológiai módszerrel elkülöníthetőek és mérhetőek, ez a kezelés és a prognózis szempontjából fontos (Powell és Myers 1986). Fokális demyelinizáció esetén az elektroneurográfia a kompresszió helyét jól lokalizálja (itt körülírt vezetési sebesség lassulás vagy vezetési blokk látható) (12. ábra), axonális idegkárosodás esetén az elektroneurographia a károsodás pontos helyéről nem ad felvilágosítást, ezekben az esetekben az ultrahang lokalizációs értéke jelentős mértékben megnő (Beekman et al. 2004; Wiesler et al. 2006; Yoon et al. 2007). Korábbi irodalmi adatok szerint összefüggés van az alagút szindrómákban UH-gal mérhető körülírt idegmegvastagodás mértéke és az elektrofiziológiai vizsgálattal meghatározott idegkárosodás súlyossága között. Egyes szerzők egyenes arányosságot találtak a nervus medianus karpális alagútban mérhető megvastagodása és a carpalis alagút szindróma elektrofiziológiai módszerekkel megállapított súlyossági foka között (Kele és mtsai 2003; Bayrak és mtsai 2007), de közöltek ennek ellentmondó adatokat is (Mhoon és mtsai 2012). Bayrak és munkatársai (2007) azt találták, hogy az axonvesztés EMG-vel megállapított mértéke, valamint a nervus medianusnak a carpalis alagút proximális és középső szegmentumában mért CSA értéke között szignifikáns korreláció van. Könyöktáji ulnáris neuropátiában is írtak le hasonló eseményeket, amelyek arra utalnak, hogy a sulcusban mérhető idegmegvastagodás mértéke az ideglézió elektrofiziológiai súlyosságával arányos (Beekman és mtsai 2004; Mondelli és mtsai 2008; Volpe és mtsai 2009; Bayrak és mtsai 2010). Beekman és munkatársai (2004a,b)

a nervus ulnaris longitudinális anterio-poszterior átmérőjét a medialis epicondylus magasságában szignifikánsan vastagabbnak találták sulcus ulnaris szindrómában azoknál a betegeknél, amelyeknél az elektrofiziológiai vizsgálat súlyosabb idegkárosodást mutatott. Volpe és Bayrak közlései szerint a nervus ulnaris sulcusban mért keresztmetszeti területe szignifikáns korrelációt mutat az idegkárosodás elektrofiziológiai súlyossági fokával, azonban ezek a szerzők nem tettek különbséget tisztán demyelinizációs és axonális idegkárosodás között.

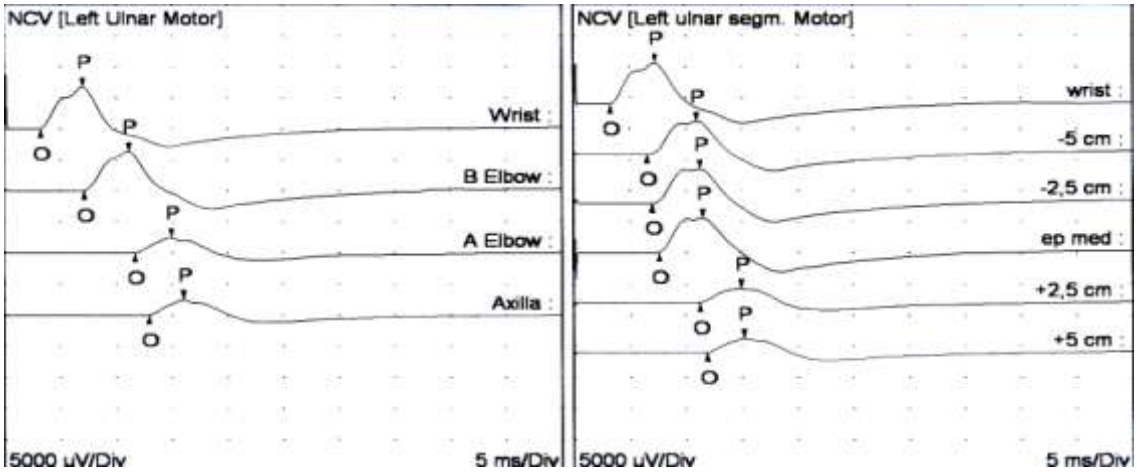

12. ábra. A baloldali képen nervus ulnaris motoros neurográfia, a jobb oldali képen nervus ulnaris szegmentális motoros neurográfia (inching). A könyök fölött történő ingerlés során (közvetlenül az epicondylus medialis fölött 2,5 cm-en belül) vezetési blokk képe látható (saját vizsgálat).

A polyneuropátiák UH-os vizsgálata

Egyre több adat olvasható az irodalomban a polyneuropátiák neuroszonográfiás vizsgálatáról. A polyneuropátiákat részben patofiziológiájuk, részben etiológiájuk alapján lehet csoportosítani. A patofiziológiai felosztás szerint vannak tisztán, illetve elsődlegesen demyelinizációs (szerzett és öröklött) és axonális polyneuropátiák, emellett kevert típusok is. Vizsgálatunkban betöltött fontos szerepük miatt az

alábbiakban röviden ismertetjük a legfontosabb polyneuropátiák klinikai, elektrofiziológiai és eddig megismert neuroszonográfiás jellemzőit.

Szerzett demyelinizációs polyneuropátiák

Krónikus gyulladásos demyelinizácós polyneuropátia (CIDP)

A krónikus gyulladásos demyelinizációs polyneuropátia egy immunmediált, szerzett, általában diffúz szimmetrikus szenzo-motoros polyneuropátia, amely többségében relapszáló-remittáló kórlefolyást mutat. Elektrofiziológiai jellemzője a nem uniform vezetéslassulás és a potenciálok ennek következtében fellépő temporális diszperziója- az egyes idegszakaszok nem egyforma mértékű érintettsége miatt-, vezetési blokkok előfordulása és a gyakran hiányzó szenzoros válaszpotenciálok (Research criteria for diagnosis of chronic inflammatory demyelinating polyneuropathy 1991; Nicolas és mtsai 2002; Magda és mtsai 2003; De Sousa és mtsai 2009; Baig és mtsai 2012) (13. ábra). Az első esetleírás CIDP-ben szenvedő beteg ideg-UH vizsgálatáról 2000-ben született (Taniguchi és mtsai). A szerzők a plexus brachialis kétoldali jelentős megnagyobbodását találták. Ezt a tényt már korábbi, mágneses rezonancia vizsgálattal végzett tanulmányok is megállapították (Mizuno és mtsai 1998; Duggins és mtsai 1999). 2004-ben Matsuoka és munkatársai szintén leírták CIDP-ben a cervicalis ideggyökök egészséges kontrollcsoporthoz képest mért szignifikáns megvastagodását. Zaidman és munkatársai 100 polyneuropátiás betegen vizsgálták a nervus medianus és ulnaris keresztmetszeti területét több magasságban és azt találták, hogy szignifikánsan gyakrabban mérhetőek kórosan megnagyobbodott értékek a demyelinizációs (különösen a herediter, uniform demyelinizációval járó) polyneuropátiákban, mint az axonális formákban. CIDP-ben a kontrollcsoporthoz képest 2,3-szoros diffúz megnagyobbodást mértek az idegeken. A betegségtartam és az idegek keresztmetszeti területe között egyenes arányosságot, a CSA és az idegvezetési sebesség között fordított arányosságot találtak. Az echogenitás és a vaszkularizáció esetleges változásai egyelőre nem ismertek CIDP-ben.

A szerzett demyelinizációs polyneuropátiákban gyakori vezetési blokkok azonosításában is felmerült az UH-vizsgálat szerepe, több közlésben írtak le fokális idegmegvastagodást CIDP-s betegeknél a vezetési blokkok helyén (Smith és mtsai 2008; Granata és mtsai 2009). Egyes szerzők egyetlen faszcikulusz körülirt

megvastagodását észlelték az egyidejű kondukciós blokk helyén (Granata és mtsai 2009; Imamura és mtsai 2009). A proximális vezetési blokkok elektrofiziológiai módszerrel nehezen azonosíthatóak és ez késleltetheti a diagnózist és a terápiát. Imamura és munkatársai (2009) azt találták, hogy a vezetési blokk helyén észlelt fokális idegmegvastagodás nem javult a klinikai javulással párhuzamosan.

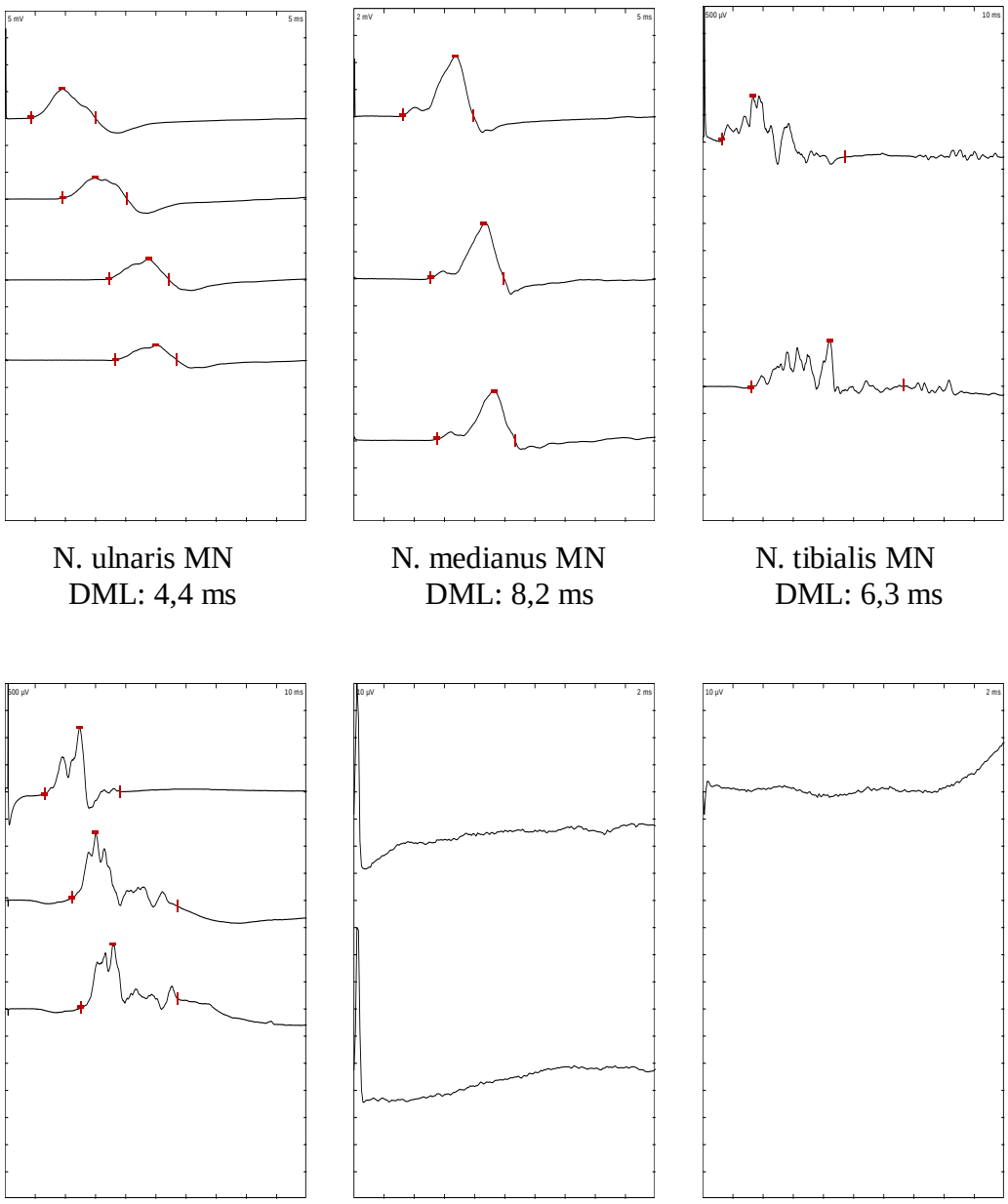

13. ábra. CIDP-ben szenvedő beteg neurográfiás lelete (a disztális latencia minden motoros ideg esetében jelentősen megnyúlt, a nervus peroneus és tibialis esetében

kifejezett temporális diszperzió látható, szenzoros válaszok nem nyerhetőek). (MN: motoros neurográfia; SN: sensoros neurográfia; DML: disztális motoros latencia) (saját vizsgálat)

Akut gyulladásos demyelinizációs polyneuropátia (AIDP, Guillain-Barré szindróma-GBS)

A GBS akutan fellépő, a légzőizmok érintettsége esetén potenciálisan légzési elégtelenséggel fenyegető, immunmediált diffúz szenzo-motoros polyneuropátia. Altípusai az akut gyulladásos demyelinizációs polyneuropátia (AIDP), ritkábbak az akut motoros axonális neuropátia (AMAN), akut motoros és szenzoros axonális neuropátia (AMSAN), az akut szenzoros axonális neuropátia (ASAN) és a Miller Fisher szindróma (Franssen és Straver 2014).

Az AIDP altípus elektrofiziológiája hasonló a CIPD-hez, gyakoriak a vezetési blokkok és a szenzoros eltérések jellemzően kevésbé kifejezettek, mint a motoros eltérések. Anti-ganglozid antitestek kimutathatóak voltak egy betegek egy részénél, de ezek az esetek Campylobacter jejuni fertőzéssel függtek össze vagy AMAN-nak feleltek meg (Franssen és Straver 2014). Mivel a betegség első napjaiban az elektrofiziológiai és liquor eltérések gyakran hiányoznak, a diagnózist a sürgős kezelés szükségessége miatt általában a klinikai tünetekre kell alapozni. Zaidman és munkatársai (2009) 17 GBS-ban szenvedő beteg esetében vizsgálták meg ultrahanggal a nervus medianust és ulnarist több magasságban, 13 betegnél a vizsgálat a tünetek kezdetétől számított 4 héten belül történt. A kontrollcsoporthoz képest 1,4-szeres idegmegvastagodást észleltek, amely az elektrodiagnosztikai paraméterekkel nem mutatott összefüggést. Egyes betegeknél már öt nappal a tünetek kezdetétől számítva találtak UH-eltéréseket. Kerasnoudis és munkatársai (2013) 41, korábban (átlagosan 3 évvel) GBS-ban szenvedő betegnél a kontrollcsoporthoz képest megnagyobbodott CSA-értéket találtak a nervus ulnaris (könyöknél), nervus radialis (felkar), nervus tibialis (fossa poplitea) és a plexus brachialis (szupraklavikuláris árok) vizsgálata során. A kevés közlés miatt azonban az idegmegvastagodás mértéke és a változások kialakulásának gyorsasága egyelőre nem ismert.

Multifokális motoros neuropátia (MMN)

A MMN egy szerzett, immunmediált polyneuropátia, amely kizárólag a motoros idegeket érinti, mononeuropátia multiplex formájában zajlik. Elektrofiziológiai jellemzője a multiplex vezetési blokkok a motoros idegeken atípusos helyeken, a többi idegen is kimutatható demyelinizációs eltérések és a szenzoros idegek megkíméltsége. Szerológiai jellemzője az anti-GM1 gangliozid ellenes IgM-antitestek szérumban mérhető emelkedett titere (a betegek kb. 60%-ában) (Franssen és Straver 2014). Beekman (2005) a betegség késői stádiumában szenvedő 21 betegnél mérte a plexus brachialis, nervus medianus, ulnaris és radialis paramétereit és két beteg kivételével a kontrollokhoz képest jelentős multifokális megvastagodást észlelt az idegeken. A klinikailag és elektrofiziológiailag nem érintett idegeken is leírt kóros eltéréseket.

Multifokális szerzett demyelinizációs szenzoros és motoros neuropátia (MADSAM)

A MADSAM neuropátia klinikailag krónikus, de relapszáló-remittáló lefolyást mutató szenzomotoros mononeuropátia multiplex formájában jelentkezik. Az elektrofiziológiai vizsgálat többszörös vezetési blokkokat mutat az idegeken, általában atípusos helyen, a klinikailag nem érintett idegeken is lehetnek fokális vagy diffúz demyelinizációs eltérések (Sander és Latov 2003). Smith és munkatársai 2008-ban MADSAM neuropátiában szenvedő beteg nervus mediánusán elektrofiziológiai vizsgálattal azonosított vezetési blokk helyén lévő fokális idegmegvastagodást mutattak ki.

Öröklött demyelinizációs polyneuropátiák

Charcot-Marie-Tooth betegség (CMT)

A herediter szenzo-motoros neuropátiák (HSMN) nem képeznek egységes klinikai entitást, számos genetikai és klinikai alcsoportjuk ismert. Leggyakoribb a HSMN I, a Charcot-Marie-Tooth betegség I/a. típusa, amely kiterjedt, diffúz, uniform demyelinizációval (tehát minden ideg és idegszakasz egyforma érintettségével) járó szenzo-motoros polyneuropátia. Genetikai háttere a 17-es kromoszómán lévő PMP 22 (perifériás myelin protein 22) gén duplikációja, amely autoszomális domináns öröklésmenetet mutat. Elektrofiziológiai jellemzője, hogy a vezetéslassulás az ideg

egész hosszát tekintve egységes, nincs disztális-proximális különbség. Testszerte egységesen károsodnak az idegek. Az idegvezetési sebesség diffúz jelleggel jelentősen csökken. A CMT I/b a betegség ritkább típusa, szintén általában autoszóm domináns öröklődésű, demyelinizációs jellegű polyneuropátia, az 1. kromoszómán lévő MPZ (myelin protein zero) gén mutációja okozhatja (Braathen 2012). Heinemeyer 1999-ben 10 CMT I/a típusában szenvedő beteg vizsgálata során megvastagodást talált a nervus medianuson, ulnarison, radialison és ischiadicuson. Martinoli és munkatársai 2002-ben 12 beteg vizsgálatkor a nervus medianus alkaron mért szignifikáns megnagyobbodását közölték a kontrollcsoporthoz képest. Az egyes idegfaszcikulusok jelentős diffúz megvastagodását is leírták. Cartwright és munkatársai (2009) 24 CMT I/b típusban szenvedő betegnél közölték a nervus medianus és vagus jelentős megnagyobbodását. Érdekes módon a nervus suralis átmérője kisebb volt a betegeknél, mint a kontrollcsoportban, valószínűleg a betegeknél fellépett másodlagos hosszúságfüggő axonális károsodás miatt. Zaidman és munkatársai (2009) 11 CMT I/a-ban szenvedő beteg esetében a nervus medianus és ulnaris kontrollokhoz képest mérhető 3.5-szeres megnagyobbodását írták le. Az irodalmi adatok alapján tehát a CMT betegség I. típusában a perifériás idegek diffúz megnagyobbodása várható. A CMT II. típusban, amely egy herediter axonális diffúz senso-motoros polyneuropátia (leggyakrabban a mitofuzin-2 gén pontmutációja okozza) a genetikai és klinikai heterogenitás miatt valószínűleg nem mérhető minden betegnél diffúz idegmegvastagodás (Hobson-Webb 2011; Schreiber és mtsai 2013). Martinoli és munkatársai 2002-ben 7 beteg vizsgálata során mérsékelt megnagyobbodást találtak a nervus medianuson, faszcikuláris megvastagodás nélkül.

Nyomási sérülésekkel járó herediter neuropátia (HNPP -Hereditary neuropathy with liability to pressure palsies)

A nyomási sérülésekkel járó herediter neuropátia egy, általában kompressziós mononeuropathiákkal járó autoszómális domináns öröklődésű demyelinizációs polyneuropátia. Genetikai háttere a 17-es kromoszómán lévő PMP 22 (perifériás myelin protein 22) gén delációja (Hobbson-Webb 2011). Beekman és Visser 2002-ben közölt neuroszonográfiás esettanulmányában a klinikailag nem érintett idegek is jelentős megvastagodást mutattak az ismert szövettani elváltozásoknak megfelelően (a

myelinhüvely diffúz megvastagodása). Újabb közlések szerint elsősorban a nyomásnak típusosan kitett helyeken (karpális alagút, sulcus ulnaris, fibulafej, Guyon-csatorna) mérhetőek idegmegvastagodások és emellett distálisan a nervus tibialis megvastagodása is észlelhető (Hooper és mtsai. 2011; Ginanneschi és mtsai. 2012).

Axonális polyneuropátiák

Diabéteszes polyneuropátia

A diabeteszes polyneuropátia egy szerzett, szenzoros túlsúlyú, dominálóan axonális (de gyakran kevert), általában szimmetrikus hosszúságfüggő polyneuropátia (egyéb formákban is jelentkezik), az axonális polyneuropátiák leggyakoribb típusa. Az axonális polyneuropátiák elektrofiziológiai jellemzője az alacsony amplitúdójú neurográfiás válaszpotenciálok és az EMG-ben többségében disztális és alsó végtagi hangsúllyal zajló denervációs, reinnervációs és/vagy krónikus neurogén jelek (England és mtsai 2009) (14. ábra). Egyelőre kevés adat áll rendelkezésre az axonális polyneuropátiák ultrahangos vizsgálata tekintetében. Lee és Dauphinee (2005) 24 diabéteszes polyneuropátiában szenvedő betegnél vizsgálta meg a nervus tibialis keresztmetszeti területét a tarsalis alagúttól proximálisan és distálisan. Az átlag CSA kétszeres volt a betegeknél a kontrollokhoz képest. Watanabe és munkatársai (2009) diabéteszes polyneuropátiában a nervus medianus karpális alagútban és alkaron mért szignifikáns megnagyobbodását észlelték, ugyanez a munkacsoport 2010-ben a nervus medianus és nervus tibiális disztális szakaszának jelentős megvastagodását és csökkent echogenitását írta le 30 diabéteszes betegnél (valamint a CSA megnagyobbodása és a vezetési sebesség csökkenésének összefüggése közötti korrelációt), azonban Zaidman és munkatársai (2009) 36 axonális polyneuropátiás beteg vizsgálata során nem találtak szignifikáns eltérést a betegek és kontrollok idegparaméterei között. Az egyéb metabolikus eredetű, illetve anyagcsere betegségekhez társuló, szintén axonális polyneuropátiákban (alkoholbetegség, B1- vitamin hiány, B12 –vitamin hiány, urémia, hypothyreosis stb.) nem történt közlés az ultrahangos eltérések vonatkozásában.

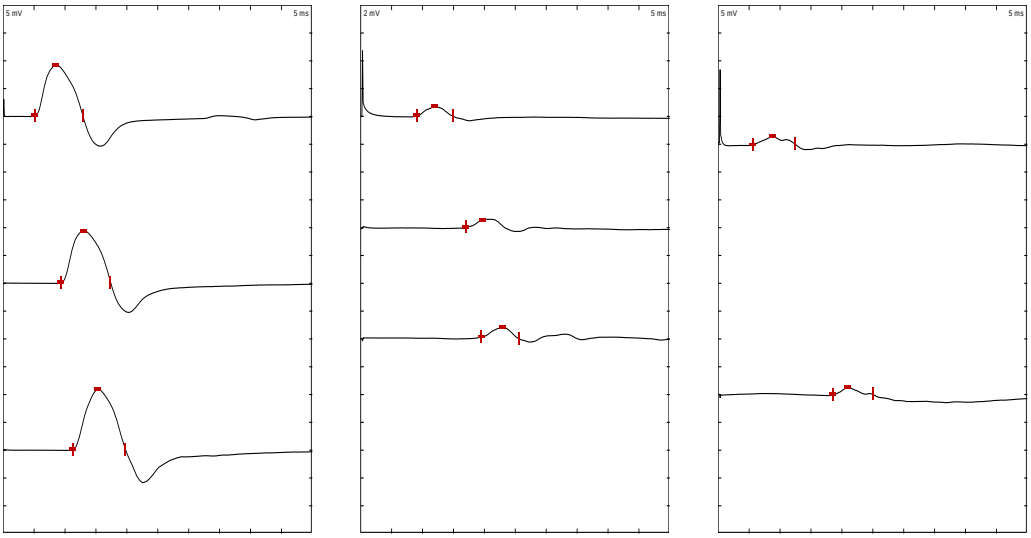

N. ulnaris MN
DML: 3,4 ms

N. peroneus MN
DML: 5,1 ms

N. tibialis MN
DML: 5,9 ms

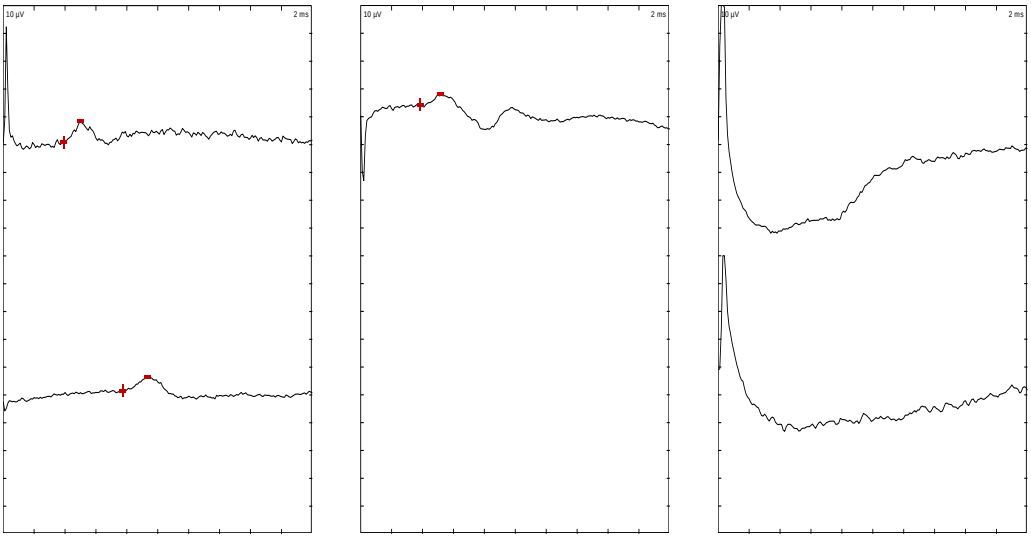

N. medianus SN

N. ulnaris SN

N. suralis SN

14. ábra. Axonális polyneuropátia neurográfiás képe (alacsony ampliútójú motoros válaszok, a disztális motoros latencia jelentősen nem nőtt meg, a szenzoros válaszok a felső végtagon alacsonyak, az alsó végtagon hiányoznak) (MN: motoros neurográfia; SN: sensoros neurográfia; DML: disztális motoros latencia) (saját vizsgálat)

Vaszkulitis

A vaszkulitiszes polyneuropátia lehet primer entitás és lehet másodlagos, egyéb autoimmun betegséghez társuló szisztémás vaszkulitisz részjelensége is. Megjelenhet

mononeuritis multiplex és hirtelen fellépő, fájdalmas, szimmetrikus hosszúságfüggő szenzo-motoros polyneuropátia formájában is. Diagnosztikájában az idegbiopszia nyújthat segítséget. Nodera és munkatársai (2006) a nyaki gyökökön, a nervus medianuson, ulnarison és tibialison közöltek UH-gal mérhető diffúz megvastagodást és csökkent echogenitást vaszkulitises betegeknél, amely a nervus ulnarist vizsgálva két hét kortikoszteroid terápia után jelentősen csökkent. Ito és munkatársai (2007) szintén a nervus tibialis malleolus medialis magasságában mérhető megnagyobbodását írták le, az idegmegvastagodást az epineurium granulomatosus elváltozásának és a kísérő ödémának tulajdonították. Vaszkulitises neuropátia esetében a perifériás idegultrahang elsősorban a biopsziás hely kiválasztásában nyújthat jelentős segítséget (Hobbson-Webb 2011).

Lepra

A leprához társuló polyneuropátia egy szenzoros túlsúlyú szimmetrikus axonális polyneuropátia. Több közlés született leprában szenvedő betegek idegeinek UH-al mérhető megnagyobbodásáról. Martinoli és munkatársai (2000) az idegek multiplex fusiformis megvastagodásáról és csökkent echogenitásáról számoltak be.

Öröklött transthyretin amyloid neuropátia

A familiáris amyloid neuropátia egy ritka, dominánsan öröklődő megbetegedés, amelyet leggyakrabban a transthyretin-gén mutációja okoz. A szenzo-motoros neuropátia mellett általában autonóm neuropátia és a szív, vese, máj és szem érintettsége is társul. Granata és munkatársai egy nemrég megjelent tanulmányukban (2014) 7 betegből 6 esetben észleltek több idegen ultrahanggal multifokális eltéréseket, a tünetmentes hordozóknál csak a nervus ulnaris könyöktáji megvastagodását írták le. Érdekes módon a betegség előrehaladásával párhuzamosan az érintett idegek számának növekedését találták, specifikus ultrahang-mintát azonban nem észleltek.

Az irodalmi adatok alapján egyértelmű tehát, hogy polyneuropátiákban a perifériás ideg-UH vizsgálat hasznos kiegészítő információval szolgálhat a klinikai és elektrofiziológiai adatok mellett a diagnózis felállítása számára. Az időnként kissé egymásnak ellentmondó adatokat közlő eddigi vizsgálatok mellett a szenzoros idegeket is magában foglaló, minden főbb felső és alsó végtagi idegre kiterjedő, az egyes

polyneuropátia formákat összehasonlító szisztematikus UH-vizsgálat egyelőre nem történt. Ez segítene annak a kérdésnek a tisztázásában is, szolgálhat-e differenciáldiagnosztikai segítséggel a neuroszonográfia a polyneuropátia különböző patofiziológiai formáinak elkülönítésében.

CÉLKITŰZÉS

A perifériás idegek nagy felbontású UH-vizsgálata lehetővé teszi az idegek paramétereinek pontos morfológiai és kvantitatív elemzését és ezzel hasznos kiegészítő információval szolgál az elektrofiziológiai vizsgálatok mellett számos perifériás neurológiai kórképben.

Saját prospektív vizsgálataink célkitűzése az volt, hogy megvizsgáljuk a perifériás ideg-UH vizsgálat szerepét az alagút szindrómák és a polyneuropátiák differenciáldiagnosztikájában az elektrofiziológiai vizsgálatok tükrében. Ezen eredmények hozzájárulhatnak a perifériás ideg-UH neurológiai diagnosztikában betöltött szerepének pontosabb meghatározásához.

Az *alagút szindrómák* diagnózisában és lokalizációjában, valamint anatómiai hátterének megítélésében a perifériás ideg-UH szerepe már bebizonyosodott. Az ultrahang a kompresszió helyétől proximálisan, és kisebb mértékben disztálisan az érintett ideg körülírt, jól számszerűsíthető megvastagodását és echoszerkezeti változását mutatja ki. A terápia megtervezését jelentős mértékben befolyásolja az alagút szindróma UH-gal sok esetben kimutatható oka, mivel a szimptómás esetek általában egyértelműbb műtéti indikációt képeznek, mint az idiopátiás alagút szindrómák. Idiopátiás esetekben a panaszok jellege, a károsodás fennállásának időtartama és az ideglézió patofiziológiája segít a sebészi kezelés indikációjának eldöntésében és időzítésében. Az idegkárosodás jellegének meghatározásában (tisztán demyelinizációs, axonális vagy kevert) az elektrofiziológiai vizsgálat nyújt támpontot. Erre alapozható a prognózis megítélése is, mivel tisztán fokális demyelinizáció reverzíbilisnek tekinthető, a kiváltó ok megszűnése után a klinikai javulás 6-8 héten belül általában bekövetkezik. Axonális károsodás társulása esetén a gyógyulás jelentősen hosszabb ideig tart és nem minden esetben teljes. Az elektrofiziológiai vizsgálatot fájdalmassága miatt nem minden beteg tolerálja és a neurográfia axonális károsodás esetén pontos lokalizációt nem minden esetben biztosít. Célunk az volt, hogy egy prospektív tanulmány keretében megvizsgáljuk, létezik-e valóban megbízható összefüggés az ideglézió elektrofiziológiai típusa és az ultrahangos idegparaméterek között. Ehhez a második leggyakoribb alagút szindrómában, könyöktáji ulnáris neuropátiában szenvedő betegcsoportot választottunk.

Az ideg-ultrahang *polyneuropátiák* diagnosztikájában betöltött szerepe még sokkal kevésbé felderített terület. Az irodalmi adatok alapján szegmentális és/vagy diffúz idegmegvastagodás mutatható ki bizonyos idegeken szerzett és egyes öröklött demyelinizációs polyneuropátiákban. Az axonális polyneuropátiákról lényegesen kevesebb adat ismert, eddigi közlések alapján az idegmegvastagodás mértéke és gyakorisága ezekben a kórképekben szignifikánsan kisebb, mint a demyelinizációs polyneuropátiákban. A polyneuropátiák diagnózisa és differenciáldiagnosztikája jelenleg a klinikai tünetek mellett a részletes elektrofiziológiai vizsgálaton (primeren demyelinizációs és axonális polyneuropátiák elkülönítése) és a laborvizsgálatokon (liquorvizsgálat, szérum immun-elektroforézis, vércukor-meghatározás, HbA1c, vese-és májfunkció vizsgálata, szérum B12-vitamin szint vizsgálat, hormonvizsgálatok, tumormarkerek meghatározása, esetlegesen anti-gangliozid antitestek meghatározása stb.) alapszik. A diagnózis felállítása azonban így is sok esetben nehézségekbe ütközik, pedig immunmediált polyneuropátiákban az immunmoduláns kezelés mielőbbi elkezdése fontos a betegség további kedvező lefolyása szempontjából. Az idegek szisztematikus UH-os felmérése képet adhat arról, hogy léteznek-e jellemző morfológiai minták az egyes polyneuropátia-típusokban, tehát segíthet-e az ideg-UH a differenciáldiagnosztikai nehézséget jelentő esetek, mint például a mind klinikailag, mind elektrofiziológiailag nehezen diagnosztizálható egyes immunmediált polyneuropátiák (elsősorban a mononeuritis multiplex formájában jelentkező típusok) vagy öröklött polyneuropátiák kórisméjének felállításában, illetve esetlegesen a polyneuropátiák fájdalommentes szűrővizsgálatában.

Prospektív vizsgálatunk során számos felső és alsó végtagi kevert és tisztán szenzoros idegen, valamint a nyaki ideggyökökön végeztünk kvantitatív morfológiai vizsgálatot és egészséges kontrollcsoporttal összehasonlítva meg szerettük volna állapítani, hogyan befolyásolja a polyneuropátia elektrofiziológiai vizsgálattal alátámasztott patofiziológiai jellege az idegmegvastagodás mértékét és eloszlását.

MÓDSZEREK

A könyöktáji ulnáris neuropátia vizsgálata

Tanulmányunk során 46 betegnél 50 könyöktáji ulnáris neuropátiát vizsgáltunk elektrofiziológiai módszerrel és ideg-ultrahanggal 2010 novembere és 2011 augusztusa között. A betegek eszközös vizsgálata rutin klinikai kivizsgálásuk keretében zajlott. A betegeket háziorvosok és neurológusok irányították a Neurológiai Klinika Elektrofiziológiai laboratóriumába. A diagnózis felállítása alapvetően a klinikai tünetek és az elektroneurográfiás-elektromyográfiás (ENG-EMG) vizsgálat alapján történt. A klinikai diagnózist a jellegzetes tünetekre és panaszokra alapoztuk (a kéz IV.ujjának ulnáris felén és V.ujján kialakuló zsibbadás és/vagy érzéscsökkenés, a nervus ulnaris által beidegzett kiskézizmok gyengesége és esetleges atrófiája, a könyöknél észlelhető Tinel-jel). Betegeinknek 4 hétnél régebbi, de 6 hónapnál korábbi keletű tünetei voltak. A vizsgálatból kizártuk azokat a betegeket, akiket korábban sulcus ulnaris szindróma miatt már operáltak (irodalmi adatok szerint az operált idegek még eddig nem tisztázott ideig vastagabbak maradnak a normálisnál (Peer és mtsai 2001, Peer és Bodner 2008), könyöktáji traumát szenvedtek el, esetleges polyneuropátiára vonatkozó tüneteik vagy panaszaik voltak vagy olyan alapbetegségben szenvedtek, amely polyneuropátiára hajlamosít. Továbbá kizártuk azokat a betegeket is, akiknél a klinikai tünetek alapján C8-Th1 radikulopátia vagy alsó plexus lézió lehetősége merült fel az alapos klinikai vizsgálat alapján (az extensor indicis izom gyengesége). Beválasztott betegeinknek az elektrofiziológiai vizsgálat alapján a könyöktájra lokalizálható ulnáris neuropátiája volt (fokális idegvezetési sebesség lassulás vezetési blokkal vagy anélkül), vagy axonális nervus ulnaris lézióban szenvedtek és a könyöktáji ulnáris neuropátia diagnózisa a klinikai tünetek mellett a könyöktájon kimutatható fokális ultrahangos eltérésekkel lett alátámasztva. Az elektrofiziológiai vizsgálat alapján a betegeket két fő csoportba osztottuk annak megfelelően, hogy a nervus ulnarison túlnyomóan fokális demyelinizációt vagy axonális idegkárosodást találtunk. Az utóbbi csoportot további két alcsoportra osztottuk aszerint, hogy tisztán szenzoros vagy szenzomotoros axonális károsodás volt-e igazolható. 50 egészséges kontroll személy 87 nervus ulnarisának UH-vizsgálatát is elvégeztük. A kontrollcsoportba tartozó személyeknek nem volt

könyöktáji ulnáris neuropátiára utaló panasza vagy tünete, kórtörténetükben nem szerepelt neuromuszkularis megbetegedés és nem szenvedtek polyneuropátiára hajlamosító szisztémás betegségben.

Elektrofiziológiai vizsgálat

Az elektrofiziológiai vizsgálatot Nicolet Viking készüléken végeztük. Minden betegnél elvégeztük a nervus ulnaris motoros és szenzoros antidróm neurográfiáját, a szegmentális motoros neurográfiát (inching), valamint egy vagy két nervus ulnaris által beidegzett izom (az abductor digiti minimi és/vagy az első dorsalis interosseus izom) EMG-vizsgálatát. A motoros neurográfia és a szegmentális motoros neurográfia során az elvezetési hely az abductor digiti minimi izom hasa volt, felületi elektródák használatával. A stimuláció a csuklónál, 4 cm-rel a könyök alatt és fölött, a felkaron és az Erb ponton történt. A szegmentális motoros neurográfia során az ideget az epicondylusokat összekötő vonaltól 5 cm-re és 2,5 cm-re disztálisan és proximálisan, valamint ennek a vonalnak a magasságában ingereltük. Az antidróm szenzoros neurográfia felületes gyűrűelektródák segítségével történt, amelyeket a kisujjon helyeztünk el. A stimuláció a csuklónál, valamint 4 cm-rel a könyök alatt és fölött történt. A neurográfiás vizsgálatok a könyök 90 fokban hajlított helyzetében történtek (Kothari és mtsai 1995), az AAEM kritériumok alapján (American Association of Electrodiagnostic Medicine, 1999). Túlnyomóan demyelinizációs idegkárosodást véleményeztünk, amikor a szomszédos szegmentumokhoz képest a motoros vezetési sebesség szignifikáns körülírt csökkenését (>10 m/s) mértük a sulcusban a motoros neurográfia, illetve a szegmentális motoros neurográfia során, vezetési blokk (a sulcuson keresztül a motoros neurográfia amplitúdójának legalább 20%-os csökkenése) társulásával vagy anélkül, de a neurográfiák során mért distális (tehát a csuklónál történő stimuláció során nyert) motoros és szenzoros amplitudó a normális határokon belüli volt. Axonális károsodást véleményeztünk, amennyiben a disztális szenzoros amplitúdó alacsony volt (<10 mikrovolt-szenzoros axonális károsodást jelezve) vagy mind a disztális szenzoros, mind a disztális motoros amplitúdó alacsony volt (utóbbi <4 mV-motoros axonális károsodást jelezve). Az EMG-eredményeket alapvetően nem használtuk fel a demyelinizáció-axonális károsodás klasszifikációjához, mivel a szenzoros, illetve motoros neurográfiák amplitúdója jobban mutatja az axonális

károsodás mértékét. Az axonális csoportba soroltuk az alacsony neurográfiás disztális amplitúdókkal rendelkező betegeket attől függetlenül, hogy találtunk-e fokális demyelinizációs eltéréseket a neurográfia során vagy nem. Az axonális betegcsoportot további két alcsoportra osztottuk aszerint, hogy tisztán szenzoros vagy szenzomotoros károsodást találtunk a vizsgálat során. Normálértékeknek az elektrofiziológiai laboratóriumunkban gyűjtött és napi rutin munkában alkalmazott referenciaadatokat tekintettük, az átlag±2.5 SD értéket tekintettük a normálértékek alsó és felső határának.

Ideg-UH vizsgálat

Az ideg-ultrahang vizsgálatokhoz „small-part imaging" szoftverrel rendelkező Philips HD11XE UH-készüléket és 15 MHz-es 3 cm széles lineáris vizsgálófejet használtunk. Az UH-vizsgálat az elektrofiziológiai vizsgálathoz képest 10 napon belül történt. Mivel az elektrofiziológiai vizsgálatot és az ultrahangos mérést végző orvos sok esetben azonos volt, ez megakadályozta a „vakon végzett" ultrahang-vizsgálatot. A betegek vizsgálatát ülő helyzetben végeztük a könyök enyhén (10-20%-ban) hajlított helyzetében, a beteg a karját a vizsgálóasztalon tartotta (Peer és Bodner 2008). Először a nervus ulnarist transverzális metszetben követtük végig a csuklótól az axilla magasságáig, hogy esetleges egyéb lokalizációban lévő patológiát ki tudjunk zárni. Az ideg keresztmetszeti területét (CSA) manuális körülrajzolással határoztuk meg a transverzális felvételeken három magasságban a könyök körül: a mediális epicondylus mellett, ettől a ponttól 2 cm-re disztálisan és proximálisan, valamint a felkar közepén. A mérés az echodús epineuralis gyűrű belső szélén haladva történt, a CSA-t tized-négyzetmilliméteres pontossággal határoztuk meg. A vizsgálófejet abban a szögben tartottuk, ahol az ideg a legkivehetőbben ábrázolódott és a szélei legtisztábban körülhatárolhatóak voltak. Color Doppler használatával lehetett bizonyos esetekben az egyes faszcikulusokat és az ereket elkülöníteni. Három mérés eredményeit átlagoltuk minden ponton. A könyök körüli három mérés eredményéből a legnagyobbat (CSA max.) használtuk fel a statisztikai analízishez. Ennek az értéknek és a felkaron mért CSA-értéknek a hányadosa az ún. könyök-felkar arány (CHR-cubital-humeral ratio), ezt is meghatároztuk minden beteg esetében. Ugyenezzel a módszerrel végeztük el az ultrahangos méréseket az egészséges kontrolloknál is.

Statisztikai elemzés

Shapiro-Wilk teszt alapján határoztuk meg a változók eloszlásának normalitását. Az egyes csoportok és alcsoportok között a CSA, CHR-értékek és a demográfiai paraméterek összehasonlítását Kruskal-Wallis ANOVA teszttel végeztük. Az egyes csoportok páronkénti statisztikai összehasonlítása ezt követően post-hoc Tukey-teszttel történt. A nem normál eloszlású változók esetében a páronkénti összehasonlításhoz a Mann-Whitney U- tesztet használtuk. A korrelációanalízishez (CSA max és CHR-értékek összefüggése az életkorral, testmagassággal és testtömeggel) a Spearman-féle korrelációs koefficienst alkalmaztuk. A csoportok nembeli eloszlását a chi-square teszt segítségével vizsgáltuk. A többszörös változós analízishez a general linear modelt (GLM) használtuk, amellyel a CSA max. és CHR-értékek (mint függő változók) független meghatározóit állapítottuk meg (nem, kor, testmagasság és testtömeg). Windows statisztikai programot használtunk az analízishez. A statisztikai szignifikancia határa $p < 0,05$ volt.

A polyneuropátiák vizsgálata

2011. április és október között 52 polyneuropátiában szenvedő beteg elektrofiziológiai és szisztematikus ideg-UH vizsgálatát végeztük el a Neurológiai Klinikán prospektív tanulmányunk keretében. A vizsgálat a Semmelweis Egyetem Etikai Bizottságának jóváhagyásával történt.A diagnózist a betegség klinikai tüneteire és az ENG-EMG vizsgálat eredményére alapoztuk. 34 egészséges kontroll személy UH-vizsgálatát is elvégeztük. A kontroll személyeket a kórházi személyzet és a nem neuromuszkuláris betegségben szenvedő, általános neurológiai osztályon kezelt betegek közül válogattuk, esetükben szóbeli beleegyezést követően történt a vizsgálat. A kontroll személyeknek nem voltak polyneuropátiára utaló tünetei és panaszai, nem szenvedtek polyneuropátiára hajlamosító betegségben és nem szerepelt a kórtörténetükben neuromuszkuláris megbetegedés. A betegeket az elektrofiziológiai vizsgálat alapján az alábbi két fő csoportba osztottuk: primeren demyelinizációs (n=18) és primeren axonális (n=32) polyneuropátiák. A demyelinizációs csoportban 9 betegnél CIDP-t diagnosztizáltunk, 3 betegnél egyéb eredetű (ismeretlen) szerzett diffúz

demyelinizációs polyneuropátia állt fenn, 3 betegnél genetikai vizsgálat által alátámasztott CMT I/a volt a kórisme, 3 beteg esetében genetikai vizsgálattal HNPP-t diagnosztizáltunk. 2 multifokális szerzett demyelinizációs szenzoros és motoros (MADSAM) neuropátiában szenvedő beteg szisztematikus összehasonlító elektrofiziológiai és ultrahangos vizsgálatát is elvégeztük, ezeket az adatokat azonban nem vettük be a többi beteggel történő összehasonlításba. Az axonális polyneuropátiák hátterében leggyakrabban diabetes mellitust (11 esetben), emellett krónikus alkoholizmust (5 esetben), urémiát (1 esetben), B-12 vitaminhiányt (2 esetben), kemoterápiás szövődményt (2 esetben) vagy ismeretlen eredetet (5 esetben) találtunk. Három beteg esetében a pozitív családi anamnézis és típusos klinikai tünetek alapján CMT II.-t diagnosztizáltunk. Az axonális csoportban az elektrofiziológiai és klinikai vizsgálat alapján három beteg tisztán szenzoros axonális polyneuropátiában szenvedett (1 diabéteszes eredetű, 2 tisztázatlan eredetű). A fő statisztikai analízishez a csoportok heterogenitásának elkerülése végett kizárólag a szerzett, diffúz, szenzomotoros polyneuropátiában szenvedő betegeket vettük be, tehát 12 primer demyelinizációs és 26 axonális polyneuropátiás, összesen 38 beteget. Az öröklött polyneuropátiákban és a mononeuropátia multiplex formájában jelentkező polyneuropátiákban szenvedő betegek adatait külön dolgoztuk fel, de a kis esetszám miatt szignifikáns statisztikai következtetéseket ebből nem vonhattunk le.

Elektrofiziológiai vizsgálat

Az ENG-EMG vizsgálatokat Nicolet Viking (CareFusion) gépen végeztük a Neurológiai Klinika Elektrofiziológiai laboratóriumában. A nervus medianus és ulnaris motoros és szenzoros neurográfiáját és az F-hullám vizsgálatát, a nervus peroneus és tibialis motoros neurográfiáját és F-hullám vizsgálatát, a nervus suralis szenzoros neurográfiáját és legalább két izom EMG-vizsgálatát (általában az abductor digiti minimi izom és a tibialis anterior izom) vizsgálatát végeztük el standard eljárásoknak megfelelően (Kimura 1989, England és mtsai 2009). A betegek vizsgálata a bal oldalon történt. Szükség esetén célzottan egyéb idegek vagy izmok kiegészítő vizsgálatára is sor került, amennyiben több ideg megítélése is szükséges volt a demyelinizáció kritériumainak teljesítéséhez. A demyelinizációs és axonális polyneuropátiákat standard kritériumrendszereknek megfelelően diagnosztizáltuk (Sander és Latov 2003, Tankisi és

mtsai 2005). A Tankisi és munkatársai szerinti kritériumrendszert a 1. táblázatban tüntettük fel. Referencia értékeknek a laboratóriumunkban korábban gyűjtött és rutinszerűen alkalmazott normálértékeket vettük alapul, az átlag±2.5 SD értékeket tekintettük a normálértékek alsó és felső határának.

1. táblázat. A polyneuropátiák elektrofiziológiai klasszifikációjának kritériumai Tankisi és munkatársai (2005) szerint

1. **Demyelinizációs polyneuropátia**: két ideg esetében teljesülnek a definitív demyelinizáció kritériumai vagy egy ideg esetében teljesülnek a definitív demyelinizáció kritériumai és két ideg esetében a valószinű demyelinizáció kritériumai vagy négy ideg esetében a valószinű demyelinizáció kritériumai

   A definitív demyelinizáció kritériumai

   a. a szenzoros /motoros vezetési sebesség >5,5 SD↓
   b. a disztális motoros latencia >8 SD↑
   c. az F-hullám latencia >8 SD↑
   d. definitív vezetési blokk (motoros amplitúdó csökkenés ≥50% a felső végtagon illetve ≥60% az alsó végtagon)
   e. megnövekedett temporális diszperzió : ≥30%↑ a motoros válasz tartamában

   A valószínű demyelinizáció kritériumai:

   a. a szenzoros és motoros vezetési sebesség>4,5 SD–<5,5 SD↓
   b. a disztális motoros latencia >6 SD–<8 SD↑
   c. az F-hullám latencia >70 SD–<8 SD↑
   d. valószínű vezetési blokk: a motoros amplitúdó csökkenése ≥ 40–<50% a felső végtagon és ≥50–<60% az alsó végtagon

2. **Axonális polyneuropátia***:* legalább két idegen teljesülnek az axonlézió kritériumai
   a. Szenzoros idegek neurográfiás amplitúdója ≥2,5 SD↓, vezetési sebessége ≤ 2,5 SD↓
   b. Motoros idegek neurográfiás amplitúdója ≥2,5 SD↓, vezetési sebessége ≤ 2,5 SD↓ vagy disztális latenciája ≤2,5 SD↑ és megfelelő EMG-eltérések

3. **Kevert polyneuropátia**: a demyelinizációs polyneuropátia és az axonális polyneuropátia kritériumai különböző idegeken teljesülnek

Ideg-UH vizsgálat

Az ideg-ultrahangos vizsgálatokat Philips HD15XE Pure Wave készüléken, „small-part imaging” szoftverrel, 3 cm-es 15 MHz-es lineáris vizsgálófejjel végeztük. XRES és SonoCT („compound imaging”) programot használtunk a képminőség javítására. A „dynamic range setting” (a kontrasztosság jelzésére) 50 dB volt. Az elektrofiziológiai vizsgálatot követően 10 napon belül sor került minden beteg ultrahangos vizsgálatára. Az ultrahang vizsgálatot ugyanazon oldali végtagokon végeztük el, amelyeken az elektrofiziológiai vizsgálat is történt, tehát a legtöbb beteg esetében a bal oldalon. Tekintettel a vizsgált polyneuropátiák szimmetrikus és diffúz jellegére, nem tartottuk szükségesnek a kétoldali vizsgálatot, illetve időigényessége miatt is eltekintettünk ettől. A következő idegek keresztmetszeti területét mértük transzverzális képeken: *nyaki ideggyökök* (C5, C6 és C7), közvetlenül a foramen cervicale-ból történő kilépésük után, *nervus medianus* a felkar középső harmadában, az alkar distális harmadában (közvetlenül a pronator quadratus izom fölött) és a csuklónál (az os pisiforme magasságában), *nervus ulnaris* a felkar középső részén, a könyöknél (a sulcusban a medialis epicondylus magasságában) és az alkar középső részén, *nervus radialis* a felkar középső részén (a sulcus nervus radialisban a humerus mellett*), nervus radialis superficialis* 7-8 cm-re a processus styloideus radii fölött, *nervus peroneus* a fibulafej magasságában, *nervus tibialis* a malleolus medialis mögött és *nervus suralis* a lábszár proximális részén (Peer és Bodner 2008). A nyaki ideggyökök és a nervus suralis technikai okoknál fogva (obesitas, illetve a nervus suralis esetében az ultrahang-fej nem kielégítő felbontóképessége) nem volt minden betegnél ábrázolható (lásd az 6. táblázat adatait). A mérések a kontroll személyeknél szintén egyoldaliak (megegyezés szerint bal) voltak. A CSA meghatározását az echodús perineuralis gyűrű belső szélén haladva végeztük, tized négyzetmilliméteres pontossággal. Arra törekedtünk, hogy a transzdúcert lehetőleg függőlegesen tartsuk, az anizotrópia elkerülése és a lehető legfényesebb kép ábrázolása céljából. Minden mérési ponton három mérés történt, ezek értékét átlagoltuk és az így nyert átlagértékeket használtuk fel a csoport-átlagok és a SD meghatározásához, minden egyes mérési pont esetében mindkét betegcsoportban külön-külön és a kontrollcsoportban.

A változók eloszlásának normalitását a Shapiro-Wilk teszttel vizsgáltuk. A normális eloszlású változók csoportok közötti összehasonlítása ANOVA teszttel történt,

a páronkénti elemzéshez a post hoc Tukey tesztet használtuk. A nem normál eloszlású változók összehasonlítása a Mann-Whitney U teszt vagy a Kruskal-Wallis ANOVA teszttel történt. A CSA független meghatározóinak (betegcsoport, nem, kor, testmagasság és testtömeg) azonosításához a general lineal modelt (GLM) alkalmaztuk. A 0,05 alatti p-értéket tekintettük a statisztikai szignifikancia határának. A Windows v. 9.0 (StatSoft, Tulsa, OK) statisztikai programot használtuk az analízishez.

EREDMÉNYEK

Könyöktáji ulnáris neuropátia

Etiológia és a nervus ulnaris ultraszonográfiás képe

A könyöktáji ulnáris neuropátia betegeink többségében (39 beteg) idiopátiásnak volt tekinthető, öt esetben az ideg patológiás luxációját, két betegnél artrózis jeleit és heterotóp osszifikációt, egy betegnél a könyök valgus állását, két esetben alkatilag szűk sulcust, és egy betegnél egy, a nervus ulnarist a könyök hajlított helyzetében komprimáló fibrózus szalagot találtunk a tünetek hátterében. A kóros idegszakasz minden betegnél csökkent echogenitású volt és a fiziológiás faszcikuláris szerkezet nem volt felismerhető. Az esetek többségében (n=46; 92%) a legnagyobb CSA-érték a mediális epicondylus szintjében volt mérhető, 3 esetben (6%) 2 cm-rel alatta és csak 1 esetben (2%) 2 cm-rel fölötte.

A nervus ulnaris lézió elektrofiziológiai típusa

Az elektrofiziológiai vizsgálat alapján a nervus ulnaris axonális károsodását (fokális demyelinizációs jelekkel a sulcusban vagy anélkül) találtuk 29 esetben és túlnyomóan demyelinizációs idegkárosodást 21 esetben. Az axonális ideglézióval rendelkező betegek csoportjában tisztán szenzoros axonális károsodást észleltünk 13 esetben és kevert szenzomotoros axonális károsodást 16 esetben. Az axonális idegkárosodással rendelkező betegeknél az elektrofiziológiai lokalizáció (a hagyományos és az inching technikával is) az esetek egy részében bizonytalan volt (8/29), de ultrahang-vizsgálattal a fokális morfológiai eltérések (fokális idegmegvastagodás és echoszerkezeti változás) alapján ezekben az esetekben is jól azonosítható volt a kompresszió helye. A többi betegnél az elektrofiziológiai lokalizáció lehetséges volt (általában az inching technikával kimutathatóan a retroepicondylaris régióban), a károsodás neurográfiával megállapított magassága minden esetben megegyezett az ultrahangon látható fokális idegmegvastagodás helyével. A 2. táblázat mutatja betegeink elektrofiziológiai adatait.

2. táblázat. Az egyes betegcsoportok elektrofiziológiai adatai könyöktáji ulnáris neuropátiában

Csoport	Disztális motoros amplitúdó (mV) átlag±SD	Disztális szenzoros amplitúdó (µV) átlag±SD	Vezetési sebesség az alkaron (m/s) átlag±SD	Vezetési sebesség a sulcusban (m/s) átlag±SD	Vezetési sebesség a könyök fölött (m/s) átlag ±SD	Motoros amplitúdó %-os csökkenése a sulcusban átlag±SD
Demyelinizációs (n=21)	8,8±1,6 (5,2-11,8)	30,6±14,2 (14-79)	57,2±3,9 (49-63,6)	38,8±9,5 (28-57,6)	60±4,4 (50-67)	32,9±27,4 (2-81)
Axonális (összes) (n=29)	5,2±2,8 (0-10,2)	3,2±3,66 (0-9,8)	47±8,9 (31,9-61,4)	35,8±10,9 (9-54,7)	52,3±7,4 (38,8-64)	15±16,45 (2-50)
Szenzoros axonális (n=13)	7,7±1,2 (5,8-10,2)	5,4±3,4 (0-9,8)	54,2±3,9 (48,6-61,4)	40,9±10 (20,8-54,7)	57,1±3,9 (51,5-64)	6,8±3,7 (2-12)
Szenso-motoros axonális (n=16)	2,7±1,2 (0-3,8)	1,1±2,1 (0-6)	39,0±5,2 (31,2-51)	29,7±9 (9-37,6)	47,1±6,8 (38,8-64)	24±20,3 (3-50)

SD=standard deviáció

Az idegek méretének összefüggése a demográfiai jellemzőkkel

A kontroll csoportban a maximális CSA nem függött az életkortól (p=0,38), a testmagasságtól (p=0,08) és a testtömeg-indextől (p=0,28), de szignifikáns pozitív korrelációt észleltünk a testsúllyal (Spearman R=0,22, p=0,042) és a férfiaknak szignifikánsan nagyobb CSA-értékei voltak, mint a nőknek (p=0,038). A kontroll csoportban a CHR fordított arányosságot mutatott a testmagassággal (Spaerman R=-

0,28, p<0,01), de nem függött az életkortól (p=0,13), testsúlytól (p=0,60), a testtömeg-indextől (p=0,16) és a nemtől. A testsúly (p=0,58) és testtömeg-index (p=0,88) tekintetében nem volt a betegcsoportok és a kontroll csoport között szignifikáns eltérés, de szignifikánsan különbözött az életkor (p < 0,001), a testmagasság (p=0,042) és a nemek eloszlása (p=0,005). A betegek és a kontroll személyek demográfiai jellemzőit a 3. táblázat ismerteti.

3. táblázat. Az egyes betegcsoportok és a kontrollcsoport demográfiai jellemzői könyöktáji ulnáris neuropátiában

Csoport	**Vizsgált idegek száma**	**Nő:férfi arány**	**Életkor (év) (átlag±SD)**	**Magasság (m) (átlag±SD)**	**Testsúly (kg) (átlag±SD)**
Kontroll	87	22:65	40,6 ±11,6	1,67±0,07	76,3±13,5
Demyelini-zációs	21	12:9	40,7±10,6	1,73±0,10	77,3±20,0
Axonális (összes)	29	15:14	57,7±9,5	1,70±0,09	79,4±9,9
Szenzoros axonális	13	4:9	54,7±10,3	1,69±0,10	75,0±17,3
Szenso-motoros axonális	16	11:5	60,2±8,2	1,71±0,08	81,1±5,5

SD-standard deviáció

Egyváltozós elemzéssel szignifikáns különbségeket találtunk a maximális CSA-értékek és CHR-értékek tekintetében az egyes csoportok között (4. táblázat)

4. táblázat. A nervus ulnaris paraméterei a kontroll csoportban és a betegcsoportokban

Paraméter	Kontroll (átlag±SD)	Demyelinizációs (átlag±SD)	Axonális (átlag±SD)	p-érték
CSA (mm^2)	7,6±1,7	10,1±2,6	15,2±5,8	<0,001
CHR	1,2±0,24	1,7±0,3	2,1±0,6	<0,001

CSA=cross sectional area a könyöknél mérve; CHR= cubital-to-humeral ratio (könyök/felkar CSA arány); p jelzi a szignifikancia-szintet a csoportok közötti összehasonlítás során a Kruskal-Wallis ANOVA teszt szerint

A Tukey-teszt segítségével végzett páronkénti elemzés során szignifikánsan nagyobb CSA_{max} értékeket találtunk az axonális idegkárosodásban szenvedő betegcsoportban, mint a kontroll és a demyelinizációs csoportban (p<0,001 mindkét összehasonlítás során); a demyelinizációs idegkárosodásban szenvedő betegcsoportban is szignifikánsan nagyobb CSA_{max} értékeket találtunk, mint a kontrollcsoportban (p<0,01).

A CHR tekintetében is szignifikáns különbséget mértünk a három csoport között (p<0,001). A Tukey-teszt segítségével végzett páronkénti összehasonlítás során az átlag- CHR az axonális idegkárosodásban szenvedő betegcsoportban szignifikánsan nagyobb volt, mint a kontroll és a demyelinizációs csoportban (p<0,001 mindkét összehasonlítás során); a demyelinizációs idegkárosodásban szenvedő betegcsoportban mért átlagérték pedig szignifikánsan nagyobb volt, mint a kontrollcsoportban mérhető (p<0,001). A nem-parametrikus páronkénti összehasonlítás a Bonferroni korrekcióval mind a $CSA_{max,}$ mind a CHR-értékek tekintetében hasonló eredményeket adott.

Az egyváltozós tesztek eredményeire alapozva, a többváltozós elemzéshez a CSA_{max} és CHR-értékek független meghatározóinak azonosítására könyöktáji ulnáris neuropathiában a general linear model-t (GLM) használtuk. Megvizsgáltuk az egyes csoportokat (kontroll, demyelinizációs vagy axonális): a CSA_{max} és a CHR-értékek voltak a függő változók, a nem, életkor, testmagasság és testtömeg voltak a lehetséges

meghatározó paraméterek. A CSA_{max} esetében az egyedüli szignifikáns független meghatározó paraméter az idegkárosodás elektrofiziológiai típusa volt ($p<0,001$). A CHR esetében a csoport ($p<0,001$) és a nem ($p=0,017$) volt szignifikánsnak tekinthető független meghatározó. Amikor a férfiakat és a nőket külön-külön elemeztük, a csoport maradt a CSA_{max} és CHR-értékek egyedüli szignifikáns meghatározója.

Az axonális károsodás altípusainak összehasonlítása

Külön elemzést végeztünk az axonális idegkárosodásban szenvedő betegcsoporton belül, a tisztán szenzoros axonális károsodásban szenvedő (n=13) és a kevert szenzomotoros axonális károsodásban szenvedő (n=16) betegek értékeit hasonlítottuk össze. A CSA_{max}–értékek szignifikánsan különböztek az alcsoportok között (17,2±6,2 mm^2 és 12,8±4,5 mm^2 a kevert és a tisztán szenzoros csoportban), (Mann-Whitney teszt, $p=0,012$), de a CHR-értékek különbsége nem érte el a statisztikai szignifikancia határát (2,2±0,7 és 1,9±0,4, Mann-Whitney test, $p=0,33$).

Polyneuropátiák

A CSA értékek betegcsoportok és kontrollok közötti különbségei

Minden beteg esetében megvizsgáltunk minden ideget, kivéve a nervus suralist, amelyet a fő statisztikai elemzésbe bevont 72 esetből 22-ben nem lehetett látótérbe hozni (valószínűleg a vizsgálófej nem kielégítő felbontóképessége miatt), valamint néhány esetben alkati tényezők (obesitás) és technikai okok (kis felbontóképesség) miatt nem sikerült a nyaki ideggyökök vizsgálata (7/72 esetben a C5 gyöknél, 6/72 esetben a C6 gyöknél, 15/72 esetben a C7 gyöknél). A C7 gyök vizsgálata bizonyult legnehezebbnek az ideg mély elhelyezkedése miatt.

A statisztikai elemzésbe bevont betegek és kontroll személyek demográfiai adatait az 5. táblázat ismerteti.

5. táblázat. A polyneuropátiában szenvedő betegcsoportok és a kontrollcsoport demográfiai jellemzői

Csoport	Esetszám	Férfi:nő arány	Életkor (év) (átlag±SD)	Magasság (m) (átlag±SD)	Testsúly (kg) (átlag±SD)
Kontroll	34	12:22	50,6±17,2	1,67±6,3	77,6±17,6
Axonális polyneuro-pátia	26	22:4	64,2±10,5	1,77±8,9	86,8±15,4
Demyelini-zációs polyneuro-pátia	12	8:4	46,5±7,7	1,71±8,0	78,1±17,5

SD= standard deviáció

A betegcsoportok és a kontrollcsoport között szignifikáns különbség volt testmagasság, testsúly, nembeli eloszlás és kor tekintetében, de a general lineal model alapján vizsgálva ezek a tényezők nem voltak független meghatározói a CSA-értékeknek. Minden ideg esetében a CSA érték elsősorban a polyneuropátia típusától függött (nincs, demyelinizációs vagy axonális). A betegcsoportok és kontroll személyek átlag CSA értékeit a 6. táblázat tartalmazza. A kontroll személyek esetében a CSA értékek 2,0±0,4 mm² (nervus suralis) és 9,6±2,9 mm^2 (C7 gyök) között változtak.

6. táblázat. CSA-értékek a polyneuropátiában szenvedő betegcsoportokban és a kontrollcsoportban

Ideg	CSA (mm^2) kontroll (átlag±SD) n=34	CSA (mm^2) dem. (átlag±SD) n=12	CSA (mm^2) ax. (átlag±SD) n=26	p-érték (ANOVA)	p-érték (Tukey) dem. vs kontroll	p-érték (Tukey) ax. vs kontroll	p-érték (Tukey) dem. vs ax.
C7	9,6±2,9 (n=28)	16,7±8,1 (n=11)	12,2±2,7 (n=18)	<0,001*	<0,001*	0,12	0, 02*
C6	8,8±2,3 (n=30)	15,8±6,7 (n=12)	12,2±3,5 (n=24)	<0,001*	<0,001*	0,007*	0,02*
C5	5,4±1,2 (n=30)	11,4±9,5 (n=12)	7,4±2,4 (n=23)	<0,001*	<0,001*	0,21	0,03*
N. medianus felkar	8,9±1,8 (n=34)	15,2±6,3 (n=12)	11,2±3,2 (n=26)	<0,001*	<0,001*	0,03*	0,004*
N. medianus alkar	5,9±1,2 (n=34)	10,2±4,2 (n=12)	7,7±1,8 (n=26)	<0,001*	<0,001*	0,007*	0,003*
N. medianus csukló	8,4±1,7 (n=34)	14,1±3,3 (n=12)	10,7±2,9 (n=26)	<0,001*	<0,001*	0,002*	<0,001*
N. ulnaris felkar	6,5±1,6 (n=34)	10,4±4,5 (n=12)	8,2±2,3 (n=26)	<0,001*	<0,001*	0,03*	0,04*
N. ulnaris sulcus	7,6±2,1 (n=34)	11,3±4,9 (n=12)	10,0±2,8 (n=26)	<0,001*	0,001*	0,007*	0,45
N. ulnaris alkar	5,5±1,3 (n=34)	7,2±3,2 (n=12)	6,7±1,7 (n=26)	0,008*	0,02*	0,03*	0,73
N. radialis felkar	4,4±1,0 (n=34)	5,8 ±1,9 (n=12)	6,3±2,6 (n=26)	0,001*	0,45	0,007*	0,74
N. radialis spf.	2,4±0,8 (n=34)	3,0±0,9 (n=12)	3,0±0,9 (n=26)	0,03*	0,16	0,04*	0,99
N. peroneus	9,1±1,9 (n=34)	12,6±7,3 (n=12)	11,3±4,0 (n=26)	0,02*	0,03*	0,09	0,65
N. tibialis	9,3±2,1 (n=34)	18,1±8,3 (n=12)	21,8±7,2 (n=26)	<0,001*	<0,001*	<0,001*	0,16

SD=standard deviáció

CSA=cross-sectional area; n.=nervus; dem.=demyelinizációs; ax.: axonális; spf.=superficialis, vs=versus; n jelöli a vizsgált betegszámot; p jelöli a szignifikancia-szintet (ANOVA-teszt szerint a csoportok között és a Tukey-teszt szerint a páronkénti összehasonlításnál); * jelöli a statisztikailag szignifikáns különbségeket.
Az idegek és a megfelelő CSA és P értékek, amelyek szignifikáns CSA-megnagyobbodást mutatnak az axonális csoporttal szemben, színes vastagon szedett mezőben vannak megjelölve.

Amikor az egyes idegek CSA értékeinek különbségét vizsgáltuk a különböző csoportok (a két betegcsoport és a kontrollcsoport) között, szignifikáns különbségeket találtunk minden ideg esetében, kivéve a nervus suralist. Általánosságban az átlagos CSA értékek a kontrollcsoportban voltak a legkisebbek és a polyneuropátia idegmegvastagodással járt együtt.

A részletes elemzés során, a páronkénti „post-hoc" analízis a következő idegmegvastagodás-mintákat eredményezte:

- A *demyelinizációs és axonális polyneuropátiákban* szenvedő betegeknél hasonló mértékű idegmegvastagodás volt észlelhető a következő idegeken: nervus ulnaris a sulcusban és az alkaron mérve, nervus radialis a felkaron, nervus radialis superficialis az alkaron, nervus peroneus a fibulafejnél mérve és a nervus tibialis a belboka mellett vizsgálva.
- Szignifikánsan nagyobb CSA-értékek voltak mérhetőek *a demyelinizációs polyneuropátiában* szenvedő, mint az axonális polyneuropátiákban szenvedő betegekben a következő idegek tekintetében: C5, C6, C7 nyaki ideggyökök, nervus medianus minden mérési ponton vizsgálva (felkar, alkar, csukló), nervus ulnaris a felkaron mérve (15. ábra).

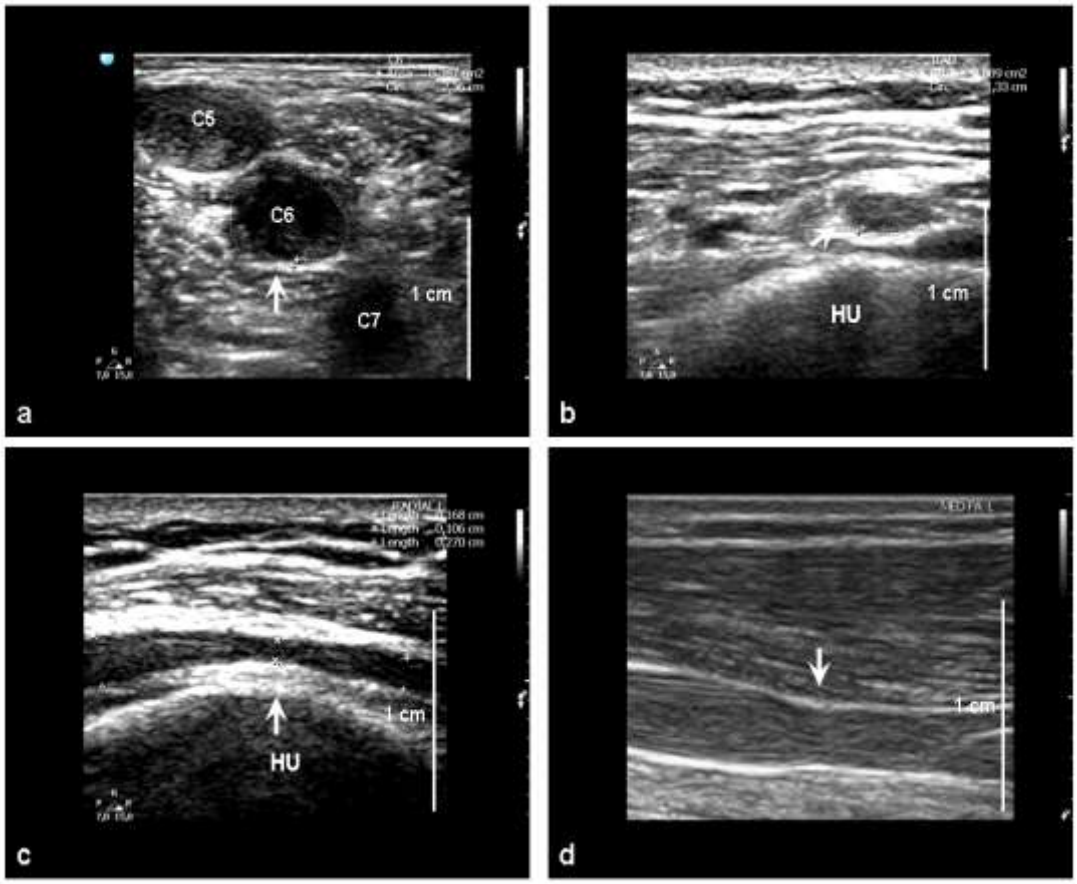

15. ábra. Egy CIDP-ben szenvedő betegünk különböző idegeinek ultrahangos képe

a. A nyaki ideggyökök (C5, C6, C7) transzverzális metszetben jelentősen megnagyobbodtak (a C6 gyök CSA értéke 38,7 mm^2)
b. Megnagyobbodott nervus radialis (nyíl) transzverzális metszetben a sulcus nervi radialisban (CSA=8,9 mm^2). (HU=humerus)
c. A nervus radialis (nyíl) szegmentális kaliberingadozást mutat a felkaron hosszmetszeti képen (az ideg átmérője 1,6 mm-ről 2,7 mm-re nő)
d. A nervus medianus (nyíl) fokális megvastagodása az alkaron (az ideg átmérője 2,7 mm-ről 3,7 mm-re növekszik)

Amikor a különböző betegségtartammal rendelkező betegek („cut-off value": 1 év) CSA-értékeit hasonlítottuk össze az axonális és a demyelinizációs polyneuropátiában szenvedő betegcsoportban, nem észleltünk szignifikáns különbséget az idegek megvastagodásának mértéke között.

A fő statisztikai analízisből kimaradt betegek adatainak összehasonlító elemzése

A CSA értékek összehasonlítása az egyes alcsoportok között

Az öröklött polyneuropátiában és a multifokális neuropátiákban szenvedő betegeket, valamint a szerzett, diffúz, de csak szenzoros axonális polyneuropátiában szenvedő betegeket a csoportok heterogenitásának elkerülése végett nem vettük bele a fő statisztikai elemzésbe, azonban az idegmegvastagodás eloszlását ezeknél a betegeknél is megvizsgáltuk. A kis betegszám miatt ezekben az esetekben nem lehetett statisztikai következtetéseket levonni, csak tendenciákat megállapítani. Az axonális polyneuropátiában szenvedő betegcsoporton belül a CMT-II típussal diagnosztizált betegeink (3 beteg) esetében a C7 gyök, a nervus medianus és ulnaris a felkaron mérve, valamint a nervus radialis superficialis és nervus suralis, tehát egyes proximális és a tisztán szenzoros idegek bizonyultak jóval vastagabbnak, mint a szerzett axonális polyneuropátiás esetekben. A demyelinizációs betegcsoportban a CIDP-s (n=9) és CMT I típusban szenvedő betegek (3 beteg) összehasonlításakor a nervus medianus, ulnaris és radialis felkaron mért vastagsága szignifikánsan nagyobbnak bizonyult a herediter polyneuropátiás betegeknél. Amikor a CIDP-ben szenvedő és egyéb demyelinizációs polyneuropátiában szenvedő (kivéve CMT I és MADSAM neuropátiás) betegeket hasonlítottuk össze, a C6 és C7 nyaki gyökök megvastagodása, valamint a nervus peroneus és a nervus radialis superficialis jelentősebb mértékű megvastagodása volt szembetűnő, de az összes ideg esetében nagyobb értékeket mértünk CIDP-ben. Az egyes alcsoportokba tartozó betegek eredményeit a 7. táblázatban tüntettük fel.

7. táblázat. A demyelinizációs polyneuropátiákban szenvedő betegek alcsoportjainak CSA- és p-értékei

Ideg	CMT-1 (n=3)	CIDP (n=9)	Egyéb dem. PNP (n=6)	p-érték CIDP vs többi
C7	13,6±5,1	20,2±6,4 (n=8)	9,8±5,0	0,01*
C6	15,7±4,1	17,7±6,7	10,6±2,3	0,005*
C5	11,6±6,6	13,4±10,3	6,9±2,3	0,08
N. med. felkar	34,7±17,4	16,8±6,4	10,6±3,7	0,06
N. uln. felkar	21,0±7,4	11,1±5,1	6,8±2,0	0,06
N. rad. felkar	14,8±7,6	6,4 ±1,7	4,7±1,6	0,07
N.uln. sulcus	11,4±4,5	11,7±5,7	8,8±1,5	0,31
N. med. alkar	16,5±10,0	10,9±4,6	7,5±2,6	0,17
N. uln. alkar	13,2±8,9	7,7±3,6	4,9±1,1	0,08
N. rad. spf.	4,9±2,2	3,2±0,8	2,1±0,6	0,02*
N. med. csukló	10,4±2,1	14,5±3,3	11,2±3,4	0,12
N. peroneus	17,6±8,7	14,2±7,8	7,3±1,4	0,01*
N. tibialis	14,8±4,4	18,0±9,5	15,1±4,9	0,95
N. suralis	3,3±0,2 (n=2)	2,4±1,0	2,0±0,7	0,67

CSA=cross-sectional area; n.=nervus; spf.=superficialis; dem. = demyelinizációs PNP=polyneuropátia ; a CSA értékek mm^2-ben vannak megadva; p-értékek (Mann-Whitney U teszt szerint) jelölik a szignifikancia szintet; * jelöli a statisztikailag szignifikáns különbségeket
Megjegyzés: A C7 gyök az egyéb demyelinizációs polyneuropátiás betegek alcsoportjában egy betegnél, a nervus suralis 3 betegnél és a CIDP-s csoportban egy betegnél nem volt vizsgálható.

Kvalitatív morfológiai analízis

A CIDP-ben szenvedő betegeknél a kvalitatív morfológiai elemzés 9-ből 5 esetben több idegen kifejezett szegmentális kaliberingadozást mutatott; néhány esetben a faszcikuluszok megnagyobbodása is észlelhető volt, de ezt nem mértük szisztematikus

módon. CMT I. és II. típussal diagnosztizált betegeinknél az egyes faszcikuluszok kifejezett diffúz megnagyobbodását és az epineurium megvastagodását észleltük, főleg a felső végtagi idegek proximális szegmentumában (16. ábra). Az axonális polyneuropátiában szenvedő betegeink esetében a nervus tibialis minden betegnél jelentős megnagyobbodást és jellegzetes echoszerkezeti változást mutatott: inhomogén echodús képet adott a normális faszcikuláris szerkezet elvesztésével (17. ábra).

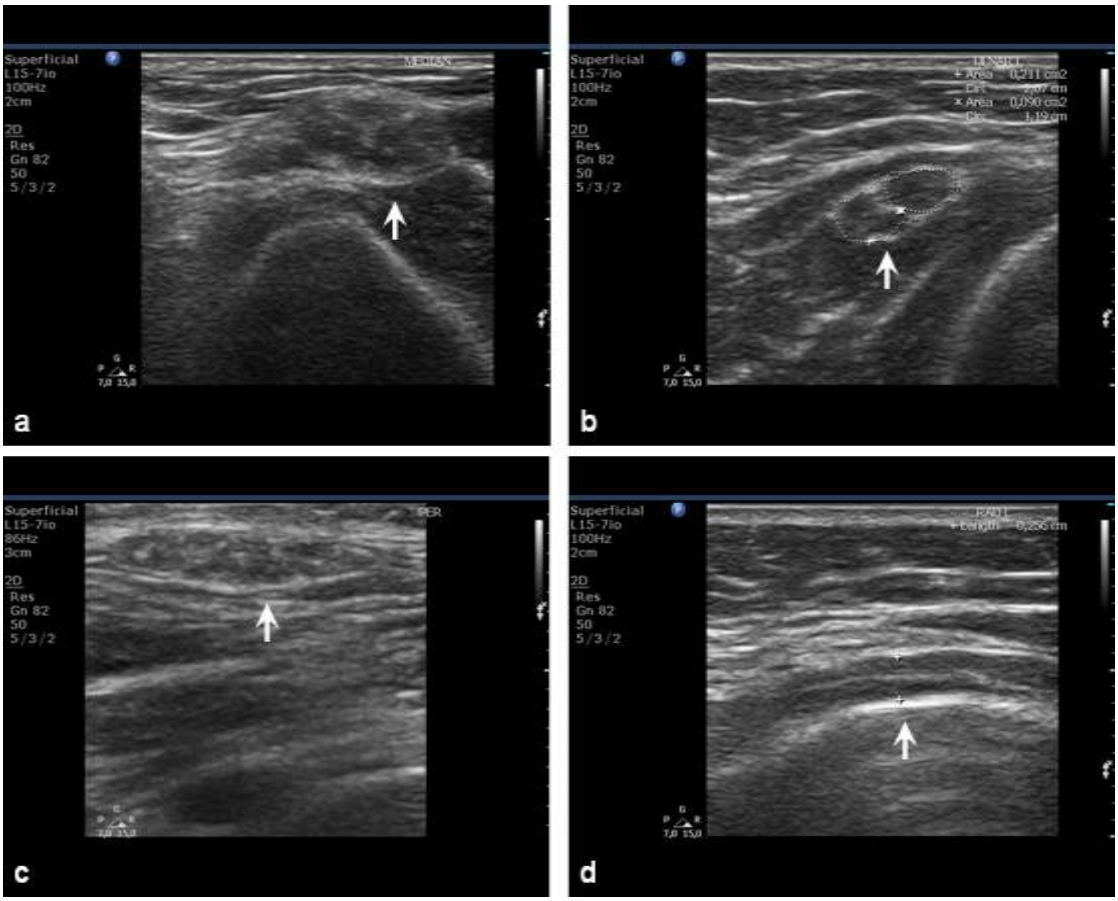

16. ábra. Különböző idegek ultrahangos képe egyik CMT I. polyneuropátiában szenvedő betegünknél

a. Jelentős mértékben megnagyobbodott nervus medianus (nyíl), megnagyobbodott faszcikulusokkal és megvastagodott epineuriummal a felkaron transzverzális metszetben (CSA=32,5 mm^2)
b. Megnagyobbodott nervus ulnaris (nyíl) a felkaron transzverzális metszetben megvastagodott faszcikulusokkal (CSA=22,7 mm^2)
c. Jelentősen megnagyobbodott nervus peroneus a fibulafej mellett (CSA=32,1 mm^2)

d. Diffúzan megvastagodott nervus radialis a felkaron longitudinális metszetben (LAPD=2,5 mm)

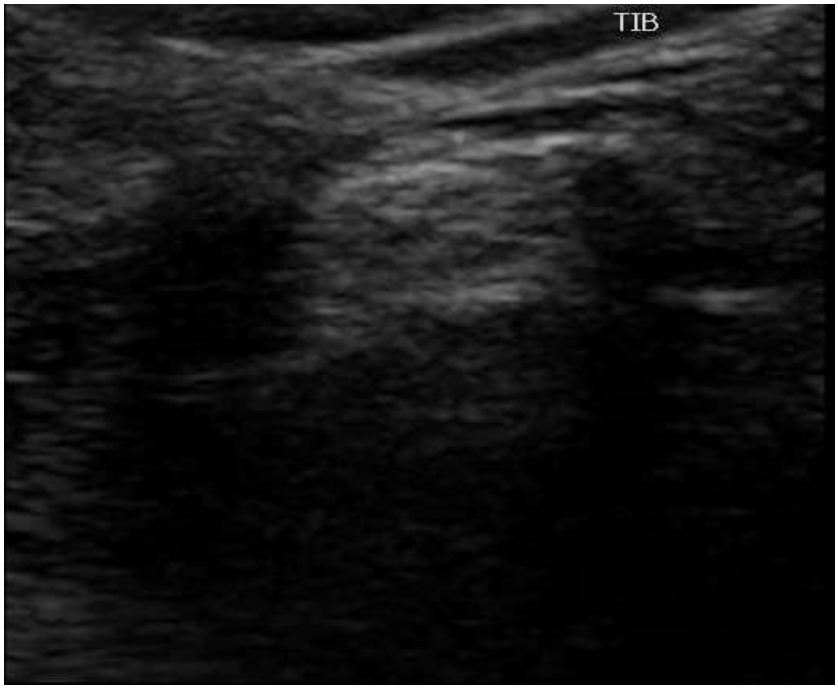

17. ábra Nervus tibialis jellegzetes fokozott echogenitású képe a faszcikuláris mintázat elvesztésével axonális polyneuropátiában (saját kép)

MADSAM polyneuropathiában szenvedő két betegünk elektrofiziológiai és ideg-ultrahang eredményeinek részletes elemzése

Korábban részletes elektrofiziológiai és ultrahangos vizsgálatot MADSAM neuropátiában nem közöltek, mi két beteg adatait elemeztük tanulmányunk során. Az egyik egy korábban egészséges 41 éves férfi volt, akinél 2008 novemberében baloldali szenzomotoros nervus peroneus paresis (a nervus peroneus communis fibulafej magasságában észlelhető vezetési blokkjával), majd 2009 májusában baloldali szenzomotoros nervus ulnaris paresis alakult ki. Az elektrofiziológiai vizsgálat a bal nervus ulnaris atípusos helyen lévő vezetési blokkját igazolta az alkaron, kb. 13 cm-rel a csukló fölött (18. ábra), a peronealis vezetési blokk még megvolt. Emellett egyéb demyelinizációs jelek is észlelhetőek voltak az idegeken, például a jobb nervus ulnaris sulcusban észlelhető fokális demyelinizációja és a bal nervus medianus proximális

érintettsége (megnyúlt F-hullám latencia). A PMP 22 gén genetikai vizsgálata normális volt, kizárva esetleges HNPP lehetőségét. A szérumban a GM1 and GD1b anti-gangliozid antitestek pozitívak voltak, amely megerősítette a betegség immunológiai jellegét. A liquorban az összfehérje-érték kissé emelkedett volt (0,60 g/L), a sejtszám és az immunpanel nem mutatott kóros eltérést. Per os szteroid terápiát követően (1 mg/testtömegkg) a peroneus és ulnaris bénulás teljesen megszűnt, de baloldali radiális paresis alakult ki a betegnél. A 2010 márciusában végzett plasmaferezis nem volt hatékony, intravénás immunoglobulin kezelést követően (2g/kg 5 napon át, majd 6 hetente 0,5 g/kg) a radialis paresis javult, de nem szűnt meg teljesen. 2011 májusában történt kontroll elektrofiziológiai vizsgálat során a bal nervus peroneus és ulnaris motoros neurográfiája (F-hullám analízis is) teljesen normális volt, a bal nervus medianus F-hullám vizsgálata sem mutatott kóros eltérést. A bal nervus ulnaris szenzoros neurográfiája során alacsony amplitúdójú választ kaptunk, a nervus peroneus superficialis szenzoros neurográfia normális volt. A bal nervus radialis motoros és szenzoros neurográfiája jelentős axonális károsodást mutatott, így esetleges vezetési blokkot nem lehetett megállapítani, illetve lokalizálni. A többi vizsgált ideg paraméterei nem mutattak kóros eltérést (8/A, B táblázat).

A perifériás idegek ultrahang vizsgálata az utolsó elektrofiziológiai vizsgálattal megegyező napon történt. A bal nervus radialis fokális megvastagodását észleltük a felkar középső részén a sulcus nervi radialisban, transversális metszetben a CSA érték jelentősen megnagyobbodott volt, emellett az ideg körülírtan homogén módon csökkent echogenitást mutatott, a normális faszcikuláris szerkezet elvesztésével és elmosódott körvonalakkal. Hosszmetszetben fokális kaliberváltozás és az érintett idegszakasz orsószerű megvastagodása volt látható. Hasonló változások voltak megfigyelhetőek a bal nervus medianuson a felkaron, a bal nervus ulnarison a sulcusban és az alkar distalis részén (a processus styloideus ulnae-tól 13 cm-re proximálisan) a korábbi vezetési blokknak megfelelő helyen és a bal nervus peroneuson a fossa poplitea distalis részén, szintén a korábbi vezetési blokknak megfelelő helyen (18. ábra).

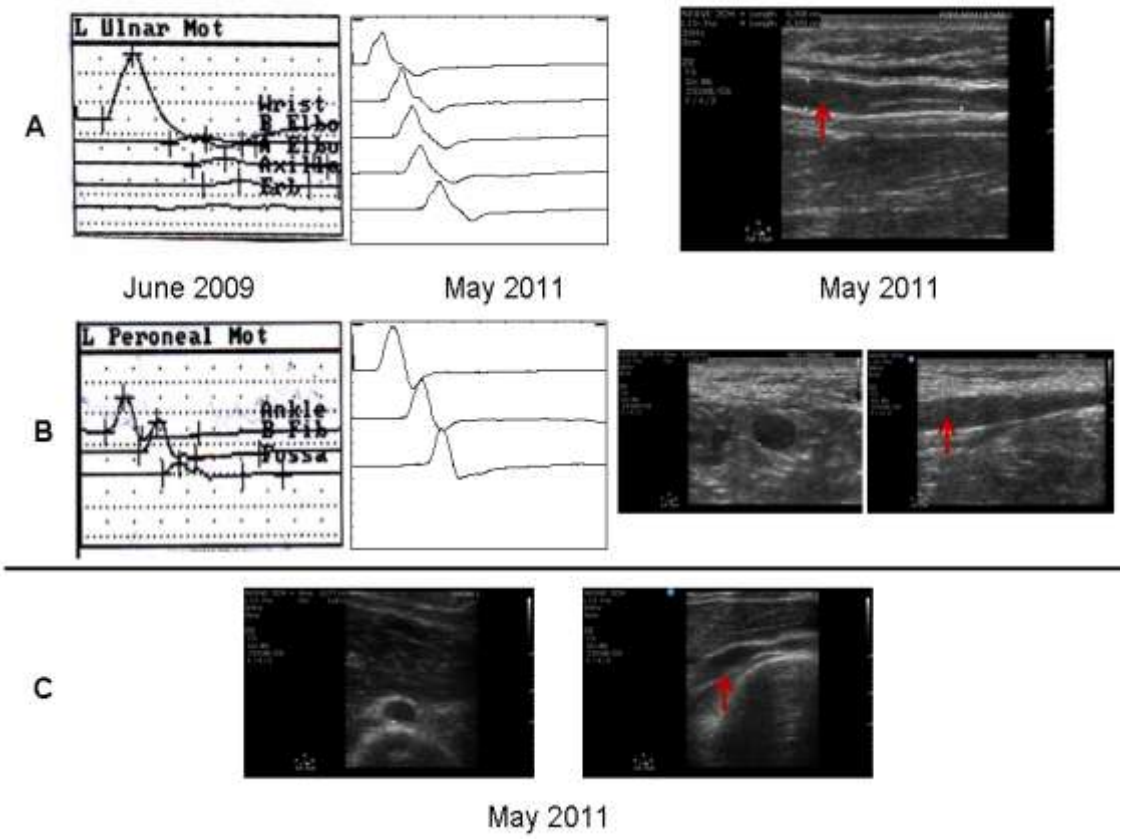

18. ábra Első MADSAM neuropátiában szenvedő betegünk elektrofiziológiai és ultrahangos vizsgálata.

A. *Bal nervus ulnaris*: 2009 júniusában a szegmentális motoros neurográfia során vezetési blokk látható az alkaron, 2011 májusában ez már nem látható. Az ultrahangon (2011 május) a korábbi vezetési blokknak megfelelő fokális megnagyobbodás látható az idegen (nyíl).

B. *Bal nervus peroneus:* 2009 júniusában a motoros neurográfia vezetési blokkot mutat a fibulafejnél, 2011 májusában ez már nem látható. Ugyanekkor készült ultrahang vizsgálat az ideg fokális megnagyobbodását és kórosan csökkent echoszerkezetét mutatja a térdhajlat disztális részén, a korábbi vezetési blokknak megfelelően. Ugyanez ábrázolódik hosszmetszeti képen is.

C. *Bal nervus radialis:* fokális orsószerű megvastagodás látható az idegen kóros echoszerkezettel a sulcus nervus radialisban keresztmetszeti és hosszmetszeti képen.

Másik MADSAM neuropathiával kezelt betegünk egy korábban egészséges 51 éves nő volt, akinél 2010 októberében egy baloldali szenzomotoros nervus ulnaris károsodás, majd egy részleges jobboldali nervus medianus lézió (a második és középső ujj zsibbadásával), 6 hónappal később pedig baloldali nervus peroneus bénulás alakult ki. 2011 júniusában vizsgáltuk először a beteget klinikánkon, az elektrofiziológiai vizsgálat során a bal nervus peroneus motoros és szenzoros neurográfia normális volt, de az F-hullám hiányzott. A lumbális gyökök mágneses ingerlése során (a musculus tibialis anteriorból történt elvezetéssel) jelentősen megnyúlt latenciájú és csökkent amplitúdójú, valamint fokozott temporális diszperziót mutató választ nyertünk a jobb oldali válasszal összehasonlítva. Ez a nervus peroneus fossa popliteától proximálisan lévő demyelinizációs károsodására utalt. Emellett a bal nervus ulnaris motoros neurográfiája a felkar közepén mutatott vezetési blokkot. A jobb nervus medianus F-hullám latenciája jelentősen megnyúlt volt. Az axonális károsodás jelentéktelen mértékű volt. A második beteg elektrofiziológiai paramétereit a 8/C. táblázatban tüntettük fel. A klinikai és elektrofiziológiai kép alapján MADSAM neuropátia diagnózisát állítottuk fel. Az ideg-ultrahang vizsgálat 5 nappal később történt. A bal nervus ulnarison a felkar középső harmadában pontosan a vezetési blokknak megfelelően, a medialis epicondylustól 13 cm-re proximálisan fokális megvastagodás és az echostruktúra körülírt megváltozása (csökkent echogenitás és a faszcikuláris szerkezet eltűnése) volt észlelhető (19. ábra). A bal nervus peroneuson, ahol a vezetési blokk lokalizációja az elektrofiziológiai vizsgálat segítségével nem volt lehetséges, az ultrahang vizsgálat fokális idegmegvastagodást és körülírt echoszerkezeti változást mutatott a fossa poplitea proximális részén. Kisebb mértékű megvastagodás és a fiziológiás faszcikuláris szerkezet elvesztése volt megfigyelhető a nervus medianus felkari szakaszán mindkét oldalon.

Szoros összefüggést észleltünk tehát mindkét esetben az elektrofiziológiai és ultrahangos eltérések között, a klinikailag érintett idegeken lévő vezetési blokkok helyén kifejezett morfológiai eltérések voltak: jelentős mértékű körülírt idegmegvastagodás és az echostruktúra megváltozása. Az érintett idegek egyéb szakaszai normális szerkezetűek voltak. A szubklinikus elektrofiziológiai érintettséget mutató idegeknél is kisebb mértékű körülírt ultrahangos eltérések voltak láthatóak. A legjelentősebb általunk észlelt újdonság az volt, hogy a komplett klinikai és

elektrofiziológiai gyógyulást mutató nervus peroneus esetében első betegünknél még egy évvel később is láthatóak voltak a morfológiai eltérések neuroszonográfiával.

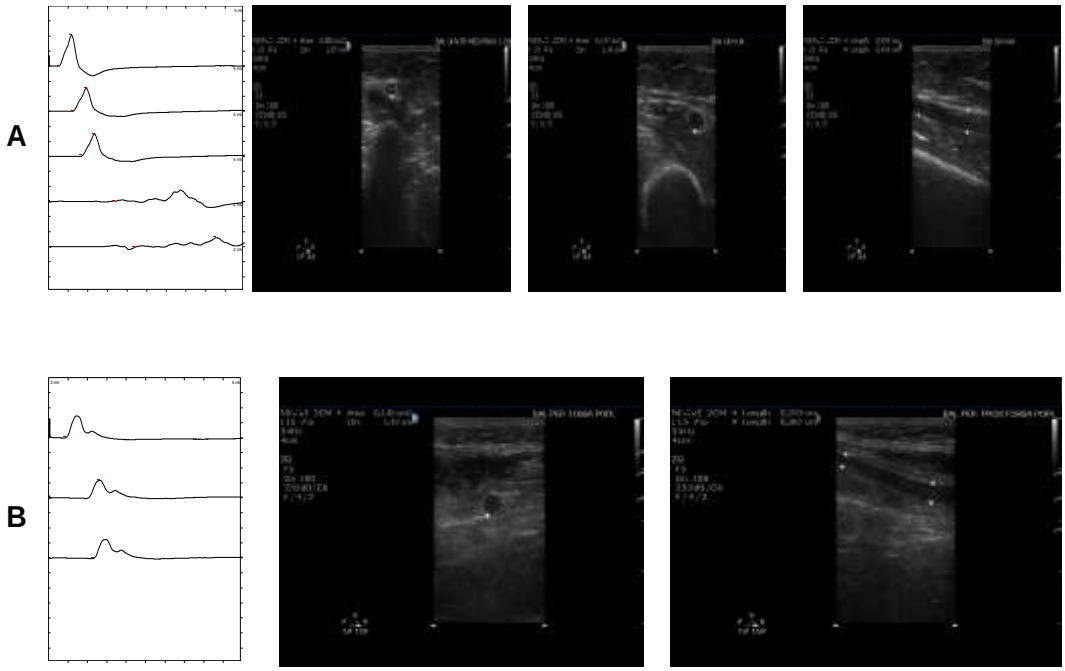

19. ábra Második MADSAM neuropátiában szenvedő betegünk elektrofiziológiai és ultrahangos vizsgálata

A. *Bal nervus ulnaris:* A motoros neurográfia vezetési blokkot jelez a felkaron. Az ultrahang ennek megfelelő magasságban az ideg fokális megnagyobbodását mutatja (keresztmetszeti képen 1 cm-rel a medialis epicondylus fölött a CSA 8 mm^2, 13 cm-rel a medialis epicondylus fölött 14,7 mm^2, a hosszmetszeti kép ez utóbbinak megfelelő lokalizációban mutatja a fokláis idegmegvastagodást).

B. *Bal nervus peroneus:* A motoros neurográfia ép, de az ultrahang az ideg fokális megnagyobbodását mutatja a fossa poplitea proximális részén.

8. táblázat. MADSAM neuropathiában szenvedő két betegünk elektrofiziológiai leleteinek összegzése. A laboratóriumunkban használt normálértékeket (átlag ± 2 SD) zárójelben tüntettük fel.

A. Első beteg kezelés előtt

Ideg	Disztális latencia	Amplitúdó	Idegszegmens	Vezetési sebesség
Bal n. peroneus				
boka	4,9 ms (<4,7 ms)	5,4 mV (>2 mV)	Extensor digitorum brevis-boka	
fibulafej	11,2 ms	4,9 mV	boka-fibulafej	46 m/s (>42 m/s)
fossa poplitea	15,5 ms	1,6 mV	fibulafej-fossa poplitea	18,6 m/s (>45 m/s)
Bal n. ulnaris				
csukló	3,1 ms (<3,2 ms)	14,5 mV (>4 mV)	Abductor digiti minimi (manus)-csukló	
könyök alatt	10,5 ms	1,3 mV	alkar	31,1 m/s (>45 m/s)
könyök fölött	13,0 ms	1,2 mV	könyök alatt-könyök fölött	41 m/s (>40 m/s)
axilla	14,2 ms	1,2 mV	felkar	72,6 m/s (>45 m/s)

F-hullám:

Ideg	Minimális F-hullám latencia	Maximális F-hullám latencia	Perzisztencia
N. medianus (Musculus abductor pollicis brevisből elvezetve)	34 ms (<30 ms)	40 ms	40%

B. Első beteg kezelés után

Ideg	Distális latencia	Amplitúdó	Idegszegmens	Vezetési sebesség
Bal n. peroneus				
boka	4,7 ms (<4,7 ms)	7,0 mV (>2 mV)	Extensor digitorum brevis-boka	
fibulafej	10,2 ms	6,3 mV	boka-fibulafej	63,6 m/s (>42 m/s)
fossa poplitea	13,2 ms	6,0 mV	fibulafej-fossa poplitea	43,3 m/s (> 45 m/s)

Bal n. ulnaris				
csukló	2,8 ms (<3,2 ms)	13,4 mV (>4 mV)	Abductor digiti minimi (manus)-csukló	
könyök alatt	6,3 ms	12,9 mV	alkar	64,2 m/s (>45 m/s)
könyök fölött	8,2 ms	12,6 mV	könyök alatt-könyök fölött	63,1 m/s (>40 m/s)
axilla	9,7 ms	11,4 mV	felkar	53,3 m/s (>45 m/s)
fossa supraclavucularis	13,3 ms	11,1 mV	axilla-fossa supraclavicularis	83,3 m/s (>45 m/s)

F-hullám:

Ideg	Minimális F-hullám latencia	Maximális F-hullám latencia	Perzisztencia
Nervus peroneus (Musculus extrensor digitorum brevis)	47,4 ms (<50 ms)	52,0 ms	30,0%
Nervus medianus (Musculus abductor pollicis brevis)	26,7 ms (<30 ms)	30,7 ms	75,0%
Nervus ulnaris (Musculus abductor digiti minimi manus)	27,0 ms (<30 ms)	31,8 ms	90,0%

C. Második beteg

Ideg	Distalis latencia	Amplitúdó	Idegszegmens	Vezetési sebesség
Bal n. peroneus				
boka	4,5 ms (<4,7 ms)	2,9 mV (>2 mV)	Extensor digitorum brevis-boka	
fibulafej	10,2 ms	2,4 mV	boka-fibulafej	50,0 m/s (>42 m/s)
fossa poplitea	11,6 ms	2,5 mV	fibulafej-fossa poplitea	78,5 m/s (>45 m/s)
Bal n. ulnaris				
csukló	2,7 ms (<3,2 ms)	10,2 mV (>4 mV)	Abductor digiti minimi (manus)-csukló	
könyök alatt	6,3 ms	7,6 mV	alkar	63,8 m/s (>45 m/s)
könyök fölött	8,4 ms	7,3 mV	könyök alatt-könyök fölött	66,6 m/s (>40 m/s)
axilla	16,8 ms	1,4 mV	felkar	10,7 m/s (>45 m/s)
Erb-pont	21,9 ms	1,3 mV	axilla-Erb-pont	54,9 m/s (>45 m/s)

MEGBESZÉLÉS

Könyöktáji ulnáris neuropátia

Az elmúlt években egyértelműen bizonyították, hogy alagút szindrómákban a kompresszió helyén, illetve attól kissé proximálisan az ideg ultrahanggal kimutatható fokális megnagyobbodása és az echostruktúra kóros megváltozása (csökkenése) alakul ki. Könyöktáji ulnáris neuropátiában ez többségében a mediális epicondylus magasságában mérhető (Beekman és mtsai, 2004 a,b, Beekman és Visser, 2004, Peer és Bodner 2008). A legelterjedtebben használt ideg-ultrahangos paraméterek a transzverzális metszetben mérhető maximális keresztmetszeti terület (CSA) és a longitudinális metszetben mérhető legnagyobb antero-posterior átmérő (LAPD). Bayrak és mtsai szerint (2010) a könyöktáji ulnáris neuropátia diagnosztikájában a kóros maximális CSA érték szenzitivitása 95%, specificitása 71%-os, a kóros proximális LAPD érték tekintetében a szenzitivitás 93%, a specificitás 43%. Vizsgálataink során, a maximális CSA és a CHR értékeket mérve mi is érzékeny módszernek találtuk a neuroszonográfiát a könyöktáji ulnaris neuropátia diagnosztikájában. Az ultrahang különösen azokban az esetekben hasznos, amikor az elektrofiziológiai lokalizáció bizonytalan vagy nem kivitelezhető, mint tisztán axonális károsodás esetén. Vizsgálataink során elsősorban a morfológiai elváltozások súlyosságát és az idegkárosodás elektrofiziológiai vizsgálattal meghatározható patológiáját kívántuk összehasonlítani könyöktáji ulnáris neuropátiában. Betegeink elektrofiziológiai klasszifikációjához egy nem teljesen hagyományos módszert választottunk azzal, hogy besoroltuk betegeinket egy „elsősorban fokális demyelinizációs idegkárosodásban "szenvedő és egy „tisztán szenzoros vagy szenzomotoros axonális károsodásban (fokális demyelinizációs jelekkel vagy anélkül)" szenvedő csoportba. A túlnyomóan demyelinizációs károsodás alatt azt értettük, hogy az idegkárosodás jellege elsősorban fokális demyelinizáció a könyöknél, vagyis a nervus ulnáris neurográfiák distális motoros és szenzoros amplitudója normális, függetlenül attól, hogy valamilyen mértékű subklinikus axonális károsodás észlelhető-e az elektromyográfia során. A demyelinizációs betegségek még legtisztább formáiban is (mint pl. a Guillain-Barré szindróma), jelen van valamennyi, szubklinikus axonális károsodásra utaló fibrillációs

potenciál az elektromyográfia során, amelynek azonban nincs klinikai jelentősége. Az axonális idegkárosodásban szenvedő betegek csoportjába soroltuk azokat, akiknél tisztán axonális károsodás volt igazolható és azokat is, akiknek körülírt demyelinizációs jelek mellett másodlagos axonális károsodásra utaló elektrofiziológiai eltéréseik voltak. Abból indultunk ki, hogy a túlnyomóan demyelinizációs és az axonális idegkárosodás jól elkülöníthető ily módon a morfológiai adatokkal való összehasonlítás céljából.

Szignifikánsan nagyobb maximális CSA-értékeket észleltünk a könyöknél azoknál a betegeknél, akik axonális idegkárosodásban szenvedtek, mint azoknál, akiknél elsősorban demyelinizációs idegkárosodás volt igazolható és mindkét csoport maximális CSA-értékei szignifikánsan nagyobbak voltak, mint a kontrollcsoporté. Ugyanezt az eredményt kaptuk akkor is, ha a nőket és a férfiakat külön vizsgáltuk. Ez alapvetően azt támasztja alá, hogy az elektrofiziológiai vizsgálattal igazolt könyöktáji ulnáris neuropátia a kompresszió helyén körülírt idegmegvastagodást okoz, amely nagy felbontású ultrahanggal kimutatható és ez kifejezettebb mértékű axonális idegkárosodás esetén. Az axonális csoporton belüli alcsoportok analízisét is elvégeztük, amikor a tisztán szenzoros és kevert szenzomotoros idegkárosodásban szenvedő betegek adatait hasonlítottuk össze. Ennek alapja az volt, hogy ezek az alcsoportok az axonális károsodás különböző mértékét képviselik, mivel a szenzoros idegrostok sokkal érzékenyebbek a kompresszióra, tehát kezdetben ezek károsodnak, a motoros rostok károsodása pedig általában későbbi stádiumban vagy csak súlyosabb kompresszió esetén következik be. Azt találtuk, hogy a maximális CSA-értékek átlaga a könyöknél szignifikánsan nagyobb volt a kevert szenzomotoros axonális károsodásban, mint a tisztán szenzoros axonális károsodással rendelkező betegek csoportjában. Összefoglalva ezek az eredmények azt sugallják, hogy nem csak az axonális károsodás vezet kifejezettebb idegmegvastagodáshoz, hanem az idegmegvastagodás mértéke az axonális károsodás súlyosságával is korrelál. Korábban is történtek már vizsgálatok az elektrofiziológiai és ultraszonográfiás adatok összefüggésére vonatkozóan.

A legfontosabb tanulmányokat Beekman és munkatársai (2004 a,b), Mondelli és munkatársai (2008), Volpe és munkatársai (2009) és Bayrak és munkatársai (2010) közölték. Eredményeinkhez hasonlóan, Beekman és munkatársai a legnagyobb antero-posterior átmérő mérése során azt találták, hogy a mediális epicondylus magasságában az ulnáris ideg szignifikánsan vastagabb volt azokban az esetekben, ahol az

elektrofiziológiai vizsgálat axonális érintettségre utaló jeleket is mutatott, mint a tisztán demyelinizációs idegkárosodással járó esetekben. Mindazonáltal tanulmányukban az axonális károsodásban szenvedő betegcsoportot részletesebben nem vizsgálták meg. Ugyanebben az évben megjelent másik tanulmányukban (Beekman és mtsai 2004b) külön vizsgálták a klinikai vizsgálat alapján tisztán szenzoros és kevert szenzomotoros idegkárosodásban szenvedő betegeket, és azt találták, hogy kevert idegkárosodásban a nervus ulnáris átmérője fordított arányosságot mutatott a motoros neurográfia során észlelt distális amplitúdóval. Ez is arra utal, hogy az axonális idegkárosodás könyöktáji ulnáris neuropátiában nagyobb mértékű idegmegvastagodást okoz. Mondelli és munkatársai szerint (2008) a CSA-meghatározás szenzitivitása meglepően alacsony könyöktáji ulnáris neuropátiában (50% alatti), de ez valószínűleg abból adódott, hogy, mint a szerzők maguk is feltételezték, a vizsgálatba nem válogattak be olyan betegeket, akiknél a motoros és szenzoros neurográfiák során észlelt distális amplitúdók alacsonyak voltak és így elektrofiziológiai vizsgálattal a károsodás magassága nem volt lokalizálható. Mivel ezek voltak azok a betegek, akik axonális idegkárosodásban szenvedtek, eredményeink alapján feltételezhető, hogy ezekben az esetekben lehetett volna a nagyobb CSA-értékeket mérni és ezeknek az értékeknek a felhasználásával nagyobb szenzitivitást lehetett volna megállapítani. Az elektrofiziológiai-ultraszonográfiás összehasonlítást tekintve fenti szerzők szignifikáns korrelációt találtak a CSA-értékek és az elektrofiziológiai súlyossági skála alapján meghatározott értékek között. Ez azonban közvetlenül nem hasonlítható össze a mi adatainkkal, mivel ez a skála nem vette tekintetbe a distális motoros amplitúdót, amely a fő indikátora az axonális károsodás mértékének. Tanulmányukban elsősorban a vezetési sebesség lassulását és a könyök magasságában lévő vezetési blokk jelenlétét vették figyelembe. Ennek alapján feltételezhető, hogy eredményeik szerint a CSA-értékek egyenesen arányosak a demyelinizációs károsodás súlyosságával, azonban ezek az adatok nem tekinthetőek az axonális és demyelinizációs idegkárosodás által okozott morfológiai eltérések összehasonlításának. Volpe és munkatársai (2009) szintén arra vonatkozó adatokat közöltek, hogy a CSA-értékek szignifikáns korrelációt mutatnak az idegvezetési sebesség értékekkel, de az általuk meghatározott súlyossági skála nem tett különbséget a demyelinizációs és axonális patológia között (mivel a „súlyos” csoport magában foglalta a súlyos vezetési blokkot és a súlyos axonális károsodást is).

Hasonlóan, Bayrak és munkatársai (2010) szignifikáns korrelációt közöltek könyöktáji ulnáris neuropátiában szenvedő betegeiknél az elektrofiziológiai eltérések skála szerint meghatározott súlyossága („electrophysiological severity score”) és a könyöknél mért CSA-értékek között. Ez a skála szintén nem különítette el világosan a demyelinizációs és axonális károsodást. Összefoglalva, ezek az irodalmi adatok mind abba az irányba mutatnak, hogy minél súlyosabb az idegkárosodás elektrofiziológiailag, annál kifejezettebb az ultrahanggal mérhető idegmegvastagodás a könyöknél sulcus ulnáris szindrómában. Mindazonáltal, ezekben a tanulmányokban a súlyosság meghatározása nem volt egyforma és nem ugyanazt jelentette. Emiatt nem tisztázott, hogyan befolyásolja az idegkárosodás patológiája az ultraszonográfiás adatokat. A mi elektrofiziológiai klasszifikációnk segítségével kimutatható volt, hogy az idegmegvastagodás mértéke- a CSA-mérések alapján-nagyobb, amennyiben jelentős mértékű axonális károsodás van jelen, mint túlnyomóan demyelinizációs idegkárosodás esetén. CSA-méréseink eredményeit alátámasztotta a könyök-felkar ideg-keresztmetszeti átmérő arány értékek elemzése, mivel ezek az értékek is szignifikánsan nagyobbak voltak az axonális idegkárosodásban szenvedő betegeknél, mint a túlnyomóan demyelinizációs károsodásban szenvedőknél.

Egy kísérleti tanulmány alapján (Powell és Myers 1986) feltételezhető magyarázat az axonális károsodás során kialakuló jelentősebb idegmegnagyobbodásra és a nyomásnak kitett idegek echoszerkezeti változására, hogy az axonok degenerációja kifejezettebb endoneurális oedemával jár együtt, mint a pusztán demyelinizációs károsodás. Hisztopatológiai vizsgálatok alagút szindrómákban az epineurium és a perineurium fibrotikus megvastagodását mutatták, ennek következményeként az ezeken áthaladó erek kompressziója az idegrostok dinamikus ischaemiáját és csökkent mobilitását okozzák (Mackinnon 2002). Későbbi stádiumokban a patológiás folyamatok kaszkád-szerű progressziója (ödéma-gyulladás-demyelinizáció-remyelinizáció-axonális degeneráció-fibrosis) a nyomásnak kitett ideg progresszív megvastagodásához vezet. Ez magyarázhatja az idegmegvastagodás és az idegek funkcionális károsodása között észlelt arányosságot (Beekman és Visser 2004). Nagy kérdés, hogy későbbi, krónikus stádiumban, amikor az ödéma mértéke csökken, észlelhető-e megvastagodás és milyen mértékben a károsodott idegen, illetve milyen mértékű ebből az epineurális fibrosis által okozott megvastagodás.

Összefoglalva tehát valószínűnek tűnik, hogy lokalizációs értékén kívül az ultrahanggal mérhető idegmegvastagodás mértéke is releváns információt nyújthat az axonális károsodás megítélésében alagút szindrómákban. Ennek prognosztikai jelentősége van, elősegíti a betegek kezelésének megtervezését. Tanulmányunk készítése során hátrány volt a nem "vak" ultrahangot végző orvos, az időfaktor és a kontrollcsoportban a kétoldali értékek beszámítása. Betegeink esetében a tünetek kezdete nem volt 6 hónapnál régebbi, tehát eredményeink a szubakut idegléziók megítélésében alkalmazhatóak elsősorban. Érdekes és szükséges lenne megvizsgálni, hogyan alakul az idegek mérete az eltelt idő függvényében, milyenek ezek a paraméterek a krónikus ulnáris neuropátiákban és hogyan változik az echostruktúra ezeknél a betegeknél az idővel és az idegkárosodás patológiájától függően.

Polyneuropátiák

Vizsgálatunk az első olyan kiterjedt ideg-ultrahangos vizsgálat, amely nagyobb számú, szerzett diffúz szenzomotoros polyneuropátiában szenvedő betegnél az összes főbb alsó és felső végtagi ideget, valamint több nyaki ideggyököt magában foglalta. A statisztikai elemzés során minden ideg és minden mérési pont esetében (kivéve nervus suralis) szignifikáns különbségeket észleltünk az idegek CSA-értékei között, amikor a demyelinizációs és axonális polyneuropátiában szenvedő betegeket, valamint az egészséges kontrollokat hasonlítottuk össze. Minden ideg és minden mérési pont esetében a legkisebbb átlagos CSA-értékeket a kontroll csoportba tartozó személyeknél kaptuk. A csoportok közötti különbség csak a nervus suralis esetében nem érte el a statisztikai szignifikancia határát, de egyrészt ezt az ideget csak a betegek és kontroll személyek egy részénél tudtuk megvizsgálni, másfelől az ideg vizsgálata nem a legdisztálisabban történt, ahol leginkább várható eltérés, főleg hosszúságfüggő axonális polyneuropátiák esetében. Eredményeink összhangban vannak számos korábbi közléssel, amelyek szerint az idegek kóros működése különböző kóros állapotokban az idegek ultrahanggal mérhető megvastagodását eredményezi. A részletes, páronkénti összehasonlítás során (demyelinizációs-axonális polyneuropátiák, illetve egyes polyneuropátiák-kontrollcsoport) azt találtuk, hogy az idegmegvastagodás eloszlása más mintázatot mutat a demyelinizációs és az axonális polyneuropátiákban. A szerzett diffúz

demyelinizációs polyneuropátiában szenvedő betegeknél a felső végtagi idegek proximális részén és a nyaki ideggyökökön kifejezettebb idegmegvastagodás volt mérhető, mint axonális polyneuropátiákban.

Ez tükrözi a szerzett diffúz demyelinizációs polyneuropátiákban, mint például CIDP-ben, az idegek patológiás elváltozásának proximális hangsúlyozottságát. Korábbi közlemények leírtak már ultrahangos mérési eredményeket különböző típusú demyelinizációs polyneuropátiákban (Beekman 2002; Beekman 2005; Cartwright és mtsai. 2009; Imamura és mtsai. 2009; Kerasnoudis 2012; Kerasnoudis 2013; Martinoli és mtsai 2002; Matsuoka és mtsai. 2004; Rayabally és mtsai. 2012; Taniguchi és mtsai. 2000; Zaidman és mtsai. 2009), de kevés foglakozik kifejezetten szerzett diffúz demyelinizációs polyneuropátiákkal, mint a CIDP (Imamura és mtsai. 2009; Taniguchi és mtsai. 2000; Matsuoka és mtsai. 2012; Rayabally és mtsai. 2012; Kerasnoudis 2013; Godee és mtsai 2014). Ezek többsége esetismertetés, amelyekben egyes perifériás idegek fokális-szegmentális megnagyobbodását írták le (Imamura és mtsai. 2009; Kerasnoudis 2013; Taniguchi és mtsai. 2009). Matsuoka és munkatársainak (2012) közleménye a legjelentősebb és leginkább összhangba hozható saját vizsgálatunkkal, amelyben a szerzők 13 CIDP-ben szenvedő betegből 9 esetben (közel 70%-ban) a C5-7 nyaki ideggyökök jelentős megvastagodását írták le, és a megvastagodás mértéke korrelált a cerebrospinális folyadék fehérjetartalmával.

Zaidman és munkatársainak 2009-ben megjelent tanulmánya volt az első, amely nagyobb számú betegen hasonlította össze az idegek ultrahangos leletét axonális és demyelinizációs polyneuropátiákban. Eredményeik szerint az idegmegvastagodás mértéke szignifikánsan nagyobb volt a demyelinizációs, mint az axonális polyneuropátiákban, de munkacsoportjuk csak egyes felső végtagi idegeket (a nervus medianust és ulnarist) vizsgált több magasságban és a demyelinizációs betegcsoport mind öröklött, mind szerzett polyneuropátiás eseteket tartalmazott. Hasonlóképpen, Rayabally és munkatársainak egy nemrég megjelent közleményében (2012) a CIDP-s betegek esetében az idegvastagság szignifikánsan nagyobb volt, mint szenzoros axonalis polyneuropátiában, de ebben a tanulmányban is csak a nervus medianus disztális pontokon való vizsgálata történt, tehát a többi idegen mérhető különbség nem volt megítélhető és a pathológia proximális-disztális eloszlására vonatkozóan sem volt nyerhető információ. A spinális ideggyökök és a plexusok hypertrophiáját CIDP-ben

már MRI segítségével is kimutatták korábbi vizsgálatokban (Crino és mtsai. 1993; Midroni és mtsai. 1999; Tazawa és mtsai. 2008), nem csak a nyaki, hanem a lumbális ideggyökökön is. Godee és munkatársai (2014) 11 CIDP-ben szenvedő beteg több alsó és felső végtagi idegének vizsgálata során 7 esetben multifokális megvastagodást észleltek az idegeken és ebből 6 esetben az érintett idegek jelentősen fokozott vaszkularizációt mutattak, amely a liquor emelkedett fehérjetartalmával is arányosságot mutatott. A szerzők felvetették, hogy a fokozott ideg-vaszkularizáció arányos lehet a betegség aktivitásával, illetve a társuló axonális károsodás mértékével.

Vizsgálatunk során egyértelműen kimutatható volt, hogy a szerzett demyelinizációs polyneuropátiákban a felső végtagi idegek proximális szegmentumai más idegszegmensekhez képest nagyobb mértékben érintettek, összehasonlítva a tisztán axonális polyneuropátiákkal. Azt is tekintetbe kell azonban vennünk, hogy az alsó végtagi idegek proximális szegmentumait módszertani okokból (korlátozottabb hozzáférés miatt) nem vizsgáltuk, így nem zárható ki, hogy az alsó végtagi idegek esetében is hasonló mintázatot kaphatunk. Ezt az is valószínűvé teszi, hogy számos MRI-tanulmány CIDP-s betegeknél a lumbális spinális ideggyökök és a cauda equina hipertrófiáját igazolta (Crino és mtsai.1993; Duggins és mtsai. 1999).

Az idegmegvastagodásnak ez a képalkotó vizsgálatokkal kimutatható mintázata a szerzett demyelinizációs polyneuropátiákban (elsősorban CIDP-ben) a patológia proximális lokalizációját igazolja. Az idegmegvastagodás felső végtagi proximális hangsúlyozottsága mellett demyelinizációs polyneuropátiában szenvedő betegeinknél a nervus medianus az alkaron és a csukló magasságában is szignifikáns megvastagodást mutatott az axonális polyneuropátiában szenvedő betegek csoportjához képest. Ez összhangban van Rayabally és munkatársainak (2012) eredményeivel, akik hasonló méréseket végeztek a nervus medianuson az alkaron és a csuklónál CIDP-s és szenzoros axonális polyneuropátiában szenvedő betegekben. Ez összességében utalhat a nervus medianus preferenciális érintettségére a demyelinizációs polyneuropátiákban. A fenti morfológiai eltérések CIDP-ben az idegek szövettani vizsgálata során észlelt, ismételt demyelinizációs-remyelinizációs epizódok során kialakult hagymalevél-szerű („onion-bulb”) megvastagodásával függhetnek össze. Elképzelhető, hogy kezdetben a szegmentális demyelinizációnak és remyelinizációnak megfelelően fokális, későbbi

stádiumban diffúz megvastagodás észlelhető az idegeken az UH-vizsgálat során (Hobson-Webb 2011).

Másik érdekes megfigyelésünk volt egy alsó végtagi idegnek, a nervus tibialis disztális szegmensének jellegzetes echoszerkezeti változása axonális polyneuropátiában. A nervus tibialis minden axonális polyneuropátiás betegnél megvastagodása mellett inhomogén hyperechogén képet mutatott a fiziológiás faszcikuláris szerkezet elvesztésével. Kevés irodalmi adat áll rendelkezésre a perifériás idegek ultrahangos paramétereinek tekintetében axonális polyneuropátiákban, főként az alsó végtagi idegekről. Egyes szerzők (Lee és Dauphinee 2005; Watanabe és mtsai 2009, 2010; Riazi és mtsai 2012) a nervus tibialis és medianus szignifikáns megvastagodását mérték diabéteszes axonalis polyneuropátiában szenvedő betegeknél, de adataikat nem hasonlították össze demyelinizációs polyneuropátiás esetekkel. Feltételezhető, hogy a nervus tibialis kiemelt érintettsége és disztális szegmensének jellegezetes szerkezeti változása az axonális polyneuropátiák hosszúságfüggő természetét tükrözi. A belboka mellett mért nervus tibialis volt a legdisztálisabb vizsgált ideg tanulmányunkban. Hobson-Webb és munkatársai (2013) diabéteszes polyneuropátiában szenvedő betegek nervus peroneusán és suralisán nem észleltek szignifikáns megvastagodást, a disztális szegmentumban sem. Az axonális polyneuropátiák patológiai háttere az endoneurális fibrosis, amelynek előrehaladásával tanulmányunknak megfelelően várható az idegek megvastagodása és echoszerkezeti változása is (disztálisan az echogenitás fokozódása). További vizsgálatokat igényel, hogyan változik ez a morfológiai eltérés a betegség tartamával.

Tisztán szenzoros idegek ultrahangos vizsgálatáról polyneuropátiákban alig vannak eddig irodalmi adatok. Tanulmányunk során a nervus superficialis radialist (a nervus radialis tisztán szenzoros ágát) és a nervus suralist vizsgáltuk és azt találtuk, hogy a nervus radialis superficialis szignifikánsan megvastagodott mind demyelinizációs, mind axonális polyneuropátiákban, de ez az eltérés nem volt olyan kifejezett, mint a többi ideg esetében. A nervus suralis esetében (amely típusosan érintett a hosszúságfüggő axonális polyneuropátiákban) nem találtunk szignifikáns eltérést, de a fentiekben már tárgyalt módszertani okokból ennek az idegnek az analízise korlátozottan értékelhető vizsgálatunkban. A kis szenzoros idegek láthatóan nem a legmegfelelőbbek a polyneuropátiákban észlelhető szonomorfológiai eltérések

detektálására. Ez a tény azonban változhat a transzdúcer-frekvencia és ezzel a felbontás növekedésével. Egy közlés szerint a nervus suralis szignifikáns CSA-megvastagodást és faszcikuláris megvastagodást mutat uraemiás axonális polyneuropátiában szenvedő betegeknél (Wei és munkatársai 2012). Ez a vizsgálat azonban 22 MHz-es transzdúcerrel történt. Pazzaglia és munkatársai (2013) 20 CMT IA-ban szenvedő beteg nervus suralisának ultrahangos vizsgálata során nem találtak kóros megnagyobbodást az idegen. Természetesen, tekintettel betegeink relatíve kis számára, érdemes a vizsgálatot nagyobb betegcsoportra kiterjeszteni és azt is figyelembe kell venni, hogy a statisztikai analízisek eredményei csak csoportok közötti különbségeket tükröznek és nem feltétlenül érvényesülnek egyes betegek esetében. Mindazonáltal tendenciák vizsgálataink alapján megállapíthatóak és levonható az a következtetés, hogy a klinikai és elektrofiziológiai vizsgálat mellett a perifériás ideg-ultrahang jelentős szerepet kaphat a polyneuropátiák differenciáldiagnosztikájában.

A betegségtartam tekintetében nem találtunk összefüggést a CSA-értékek között az egyes betegcsoportokban. Axonális polyneuropátiák esetében nincsenek erre vonatkozó irodalmi adatok, de van néhány tanulmány demyelinizációs polyneuropátiában szenvedő betegek vizsgálatával. Matsuoka és munkatársai (2004) nem találtak összefüggést a nyaki ideggyökök megvastagodása és a betegségtartam között CIDP-s betegekben, de Zaidman és munkatársai (2009) szerint az idegvastagságot tükröző neuroszonográfiás paraméterek (CSA) egyenesen arányosak a betegségtartammal CIDP-s betegeknél. Padua és munkatársai is (2013b) a betegségtartammal arányos morfológiai eltéréseket írtak le CIDP-s betegek idegein. Ez a kérdés tehát további vizsgálatot igényel.

A demyelinizációs polyneuropátiákban szenvedő betegek alcsoportjainak elemzésekor CIDP-s betegeknél a C6-7 nyaki gyökök, a nervus peroneus és radialis superficialis, valamint a felkar idegeinek jelentősebb megvastagodását mértük, mint az egyéb eredetű demyelinizációs polyneuropátiákban, kivéve a herediter polyneuropátiákat és két MADSAM neuropátiában szenvedő betegünket. Összességében minden ideg minden mérési pontján nagyobb CSA-átlagértékeket kaptunk a CIDP-s betegekben. Ez az eredmény is alátámasztja a patológia proximális lokalizációját CIDP-ben. Korábban nem volt a szenzoros idegeket és az alsó végtagi idegeket érintő vizsgálat ebben a kórképben.

A CMT I. típusban szenvedő betegeknél a felkar idegeinek (és kisebb mértékben a nervus radialis superficialisnak) kifejezettebb megvastagodását észleltük a CIDP-s betegekhez képest, azonban CTM I-ben szenvedő betegeink kis száma nem tette lehetővé a pontos statisztikai elemzést. Zaidman és munkatársai (2009) felmérése szerint a nervus medianus és ulnaris szignifikánsan vastagabb CMT I-ben, mint CIDP-ben, ezt követik a GBS-ban szenvedő betegek, majd az axonális polyneuropátiás betegek értékei, és a legkisebb CSA-értékek itt is a kontrollcsoportban voltak mérhetőek. Ugyanezek a szerzők nemrég megjelent tanulmányukban (2013) 128 demyelinizációs polyneuropátiában szenvedő beteg nervus medianusát és nervus ulnárisát mérték több ponton, és szintén azt találták, hogy a CMT I-ben szenvedő betegeknél szignifikánsan nagyobbak a CSA-értékek (általában több, mint 2-szerese a normálisnak), mint a szerzett demyelinizációs polyneuropátiákban (CIDP, GBS, MMN). Azt is leírták, hogy azoknál a CIDP-s betegeknél, akiket a tünetek fellépésétől számított 3 hónapon belül elkezdtek kezelni, kevésbé kifejezett volt az idegmegvastagodás, mint a később kezelésre kerülők esetében. Sugimoto és munkatársai (2013) 10 CTM-ben és 16 CIDP-ben szenvedő beteg nervus medianusát, nervus ulnarisát és nyaki ideggyökeit vizsgálták ultrahanggal és azt találták, hogy a perifériás idegek szignifikánsan vastagabbak a CMT-s betegekben, azonban a nyaki ideggyökök megvastagodása nem különbözött a két csoportban. Az idegmegvastagodás nagyobb gyakoriságot mutatott az összes idegre vonatkoztatva a herediter polyneuropátiás, mint a szerzett polyneuropátiás esetekben. Mindenesetre más idegek tekintetében még nem történt vizsgálat ezekben a polyneuropátia-alcsoportokban, emiatt ez a kérdés még további tisztázásra szorul. Schreiber és mtsai (2013) kifejezettebb CSA-megnagyobbodást észleltek CMT I, mint CMT II típusban, a CMT II típusban inkább a faszcikuláris megnagyobbodás volt kifejezettebb. Vizsgálatuk szerint a CSA megnagyobbodása egyenesen arányos volt az elektrofiziológiai paraméterekkel ezeknél a betegeknél. Egyelőre azonban továbbra sem világos, hogy elsősorban a szerzett demyelinizációs polyneuropátiákban az idegmegvastagodás megléte, illetve súlyossága valóban függ-e a betegség fennállásának időtartamától, illetve a kezeléstől. Az is elképzelhető, hogy a CMT I betegségben szenvedő betegek ultrahangon észlelhető jelentős idegmegvastagodása annak a következménye, hogy a demyelinizációs-

remyelinizációs, „onion-bulb”-képződéssel, majd az idegek jelentős diffúz hypertrófiájával járó folyamat ezekben az esetekben már évtizedek óta zajlik.

Kvalitatív morfológiai vizsgálataink korábbi irodalmi adatokkal összhangban (Zaidman és mtsai 2013) azt mutatták, hogy a szerzett demyelinizációs polyneuropátiákat gyakran szegmentális idegmegvastagodás és az ideg lefutása mentén kaliberingadozás jellemzi, az öröklött polyneuropátiákra ezzel szemben a diffúz, egyenletes, gyakran kifejezett faszcikuláris megvastagodás jellemző. Ez a morfológiai minta tükrözi az egyes kórképekben található, elektrofiziológiai vizsgálattal is alátámasztható patológiai elváltozások jellegét: a szerzett demyelinizációs polyneuropátiákra a szegmentális demyelinizáció, az egyes idegek és idegszakaszok nem egyforma érintettsége, gyakran vezetési blokkok jellemzőek, a herediter polyneuropátiákban az egyes idegeket és idegszakaszokat egyenletesen érintő, „uniform” demyelinizáció a jellegzetes eltérés. Padua és munkatársai nemrég megjelent közleményükben (2013b) felhívták a figyelmet arra is, hogy CIDP-ben többféle echogenitás mérhető a megvastagodott idegeken (hypoechogén, kevert és hyperechogén), és ezek a morfológiai eltérések elsősorban a betegség fennállásának tartamától függnek.

MADSAM-neuropátiában szenvedő két betegünk vizsgálata ebben a kórképben az első kombinált és részletes elektrofiziológiai és ultraszonográfiás elemzés volt az irodalomban. Szoros összefüggést találtunk az elektrofiziológiai és ultrahanggal található morfológiai leletek között: a klinikailag érintett idegeken lévő vezetési blokkok helyén ultrahanggal kifejezett fokális idegmegvastagodást és echogenitás változást észleltünk. Az érintett idegek többi része fiziológiás képet adott az ultrahangon. Enyhébb fokális morfológiai eltéréseket találtunk a szubklinikus érintettséget mutató idegeken. Ezek az eltérések megerősítik a patológia multifokális jellegét. Továbbá vizsgálatunk rámutat, hogyan segíthet az ideg-ultrahang a kóros idegszakasz lokalizációjában, amennyiben az egy elektromos stimuláció számára kevésbé hozzáférhető helyen található (mint a nervus peroneus bénulás esetén második betegünknél a térdhajlatban), illetve amikor a másodlagos súlyos axonális károsodás megakadályozza a vezetési blokk elektrofiziológiai lokalizációját (mint a nervus radialis paresis esetében első betegünknél). Új és jelentős felfedezés vizsgálatunk során, hogy perzisztáló szonomorfológiai eltérés (fokális ideg- megvastagodás és echogenitás-

változás) található olyan idegeken is, amelyek a kezelést követően teljes klinikai és elektrofiziológiai gyógyulást mutattak, pontosan a korábban fennálló vezetési blokk helyének megfelelően. Több, mint egy év telt el első betegünkél az ideg klinikai gyógyulása és a megfelelő fokális ultraszonográfiás eltérések észlelése között. Ez alapján feltételezhető, hogy ezek a maradandó morfológiai eltérések túlzott remyelinizációs fókuszoknak felelnek meg patológiailag, de további vizsgálatok szükségesek annak eldöntésére, pontosan meddig maradnak fenn ezek az eltérések a funkcionális restitúciót követően.

Beekman korábbi közlése alapján (2005) a klinikai megnyilvánulásában és patofiziológiájában MADSAM-hoz hasonló multifokális motoros neuropathiában kiterjedt multifokális idegmegvastagodás észlelhető. Betegeinél olyan idegeken és idegszakaszokon is észlelt ultrahangos morfológiai eltéréseket, amelyek klinikailag nem voltak érintettek és amelyeken elektrofiziológiai vizsgálattal vezetési blokk nem volt észlelhető. Mindazonáltal az elektrofiziológiai és a rövid időn belül elvégzett ultrahangos vizsgálatok elemzése egyes betegeknél azt mutatta, hogy a morfológiai elváltozások megfelelnek az elektrofiziológiailag igazolható fokális demyelinizációs lézióknak. Kevés közlés született eddig az irodalomban a demyelinizációs polyneuropátiákban fellépő vezetési blokkok helyének megfelelő ultrahangos eltérések tekintetében, néhány esetet leírtak, amelyben meglévő vezetési blokk helyén fokális idegmegvastagodás ultrahanggal kimutatható volt (Smith és mtsai 2008; Granata és mtsai 2009; Imamura és mtsai 2009), de nem volt közlés ultrahangos leletről a vezetési blokk klinikai és elektrofiziológiai oldódása után.

Csak egyetlen (poszter formájában) leírás található az irodalomban MADSAM-neuropátiában szenvedő beteg idegultrahangos vizsgálatáról (Smith és mtsai 2008). Itt a szerzők csak a nervus medianust vizsgálták. Hasonlóan a mi eredményeinkhez a meglévő vezetési blokk helyén fokális idegmegnagyobbodást észleltek, de ez, eredményeinkkel ellentétben, az ideg funkcionális gyógyulásával párhuzamosan megszűnt.

Megállapíthatjuk, hogy az ideg-ultrahang hozzájárulhat a szerzett demyelinizációs polyneuropátiák differenciáldiagnosztikájához is, mivel a fokális idegmegvastagodások jellegzetesebbek a MMN-ban és MADSAM-neuropátiában, mint

CIDP-ben (Zaidman és mtsai 2009), előbbiek általában klinikailag is mononeuropathia multiplex formájában jelentkeznek. Azonban, tekintve a maradandó szonomorfológiai változásokat első betegünk esetében, magában az ultrahang nem megfelelő módszer a kezelés hatékonyságának megítélésére.

Végül azt is meg kell említeni, hogy multifokális idegtumorok (neurofibróma vagy lymphoma) is okozhatják a perifériás idegek multifokális megvastagodását, de vannak megkülönböztető morfológiai jelek. A tumorok általában hosszabb idegszakaszok kifejezettebb és/vagy jobban körülírt megvastagodását okozzák és gyakran cisztikus vagy meszes részeket tartalmaznak (Peer és Bodner 2008). A malignus idegdaganatokban a lézió invazív, az epineurális határ folytonossága nem marad ép. Még fontosabb azonban, hogy az idegdaganatok által okozott fokális idegmegvastagodások klinikai manifesztációjukban és lefolyásukban, valamint az immunkezelést követő klinikai és elektrofiziológiai javulás tekintetében is különböznek a szerzett demyelinizációs polyneuropátiákban észlelt idegmegvastagodásoktól.

KÖVETKEZTETÉSEK

A perifériás idegek betegségeinek diagnosztikájában a nagy felbontású ideg-ultrahang jelentőségével kapcsolatosan saját vizsgálataink alapján a következő következtetéseket vonhatjuk le:

1. *Alagút szindrómákban* (tanulmányunkban könyöktáji ulnáris neuropátiában) az ideg-ultrahang alapvető szerepet kap az elektrofiziológiai vizsgálat mellett a kompresszió pontos helyének megállapításában és az anatómiai hátter tisztázásában. Ez különösen azokban az esetekben alapvető jelentőségű, amikor kifejezett axonális károsodás miatt az elektrofiziológiai lokalizáció bizonytalan, illetve például friss vezetési blokk esetén a műtéti indikáció eldöntését a háttérben lévő patológia alapvetően befolyásolja. Vizsgálataink alapján megállapíthatjuk, hogy ezen túlmenően az ultrahanggal észlelhető morfológiai elváltozások súlyossága korrelál az ideg patofiziológiai károsodásának jellegével, amennyiben axonális károsodás esetén statisztikailag szignifikánsan nagyobb idegmegvastagodást mérhetünk, mint tisztán demyelinizációs károsodás esetén. Megállapítható továbbá, hogy az axonális károsodás súlyosságának mértéke is befolyásolja az idegmegvastagodás mértékét. Mindezek alapján az ideg-ultrahangos vizsgálat eredménye, a klinikai és elektrofiziológiai lelettel összevetve alapvetően meghatározza a terápia megtervezését, annak eldöntését, milyen esetekben kell műtétet végezni és a prognosis megállapításában is segítséget nyújt. Mindazonáltal a neuroszonográfia nem helyettesíti, csak kiegészíti az elektrofiziológiai vizsgálatot (de az elektrofiziológiai vizsgálatot megtagadó, illetve nem toleráló betegeknél és gyermekeknél egyes esetekben önmagában is megfelelő diagnózist biztosít).

2. Az idegmegvastagodás nagy felbontású ultrahanggal kimutatható eloszlása nem egyforma az egyes *polyneuropátiákban*, primeren demyelinizációs és axonális patofiziológia esetében különböző mintázatot mutat: a szerzett demyelinizációs polyneuropátiákra jellemző a nyaki ideggyökök és a felső végtagi idegek proximális szakaszainak, valamint a nervus medianusnak teljes lefutásában való kifejezettebb megvastagodása, míg az axonális polyneuropátiákat az idegek diffúz, általában kisebb mértékű megvastagodása és emellett a nervus tibialis disztális részének típusos echoszerkezeti változása jellemzi. Ennek alapján az ideg-ultrahang a klinikai,

elektrofiziológiai és laboratóriumi vizsgálat mellett részévé válhat a polyneuropátiák differenciáldiagnosztikáját célzó komplex kivizsgálásnak. Az immunmediált demyelinizációs polyneuropátiák (CIDP és altípusai) korai stádiumában különlegesen nehéz lehet a diagnózis felállítása, és éppen ezekben a kórképekben a leglényegesebb a korai immunkezelés a maradandó funkcionális károsodások elkerülése végett. Ezekben az esetekben (például amelyekben az elektrofiziológiai vizsgálatok eredményei nem egyértelműek, illetve ahol jelentős másodlagos axonális károsodás alakult ki) az ideg-ultrahang a diagnosztikában döntő jelentőségű lehet a jelentősen megnagyobbodott nyaki ideggyökök és proximális felső végtagi idegek ábrázolásával.

Az eddigi irodalmi adatok alapján úgy látszik, hogy az öröklött demyelinizációs polyneuropátiákban még kifejezettebb idegmegvastagodás észlelhető, mint a szerzett demyelinizációs polyneuropátiákban, azonban ez kérdésesen függ a betegség fennállásának időtartamától. Az azonban mindenképpen megállapítható, hogy míg a szerzett demyelinizációs polyneuropátiákat (elsősorban a mononeuropathia multiplex formájában jelentkező CIDP-variánsokat) általában szegmentális/multifokális idegmegvastagodás jellemzi, addig a herediter polyneuropátiákra a diffúz, egyenletes, minden idegre kiterjedő idegmegvastagodás jellemző, gyakran kifejezett diffúz faszcikuláris és perineurális megvastagodással, tehát ezekben a kórképekben különbözik a kvalitatív ultrahangos kép. Ez a tény segítséget nyújthat a klinikailag és elektrofiziológiailag nem egyértelmű esetek (például évek óta fennáló, jelentős másodlagos axonális károsodással járó vagy éppen csak kezdődő panaszok) további tisztázásában. Megállapítható, hogy a polyneuropátiák ultrahangos diagnosztikája során nem elegendő egyetlen ideg vizsgálata, mindig szükség van több (mind a klinikailag és elektrofiziológialag érintett, mind néhány egyéb, funkcionálisan ép) ideg megítélésére. A véleményt az együttes morfológiai kép alapján lehet megformálni.

3. Megállapítható továbbá, hogy egyes szerzett demyelinizációs polyneuropátiák, például MADSAM-neuropátia esetében az ultrahang kifejezett morfológiai eltéréseket mutat, mégpedig az elektrofiziológiai vizsgálattal igazolt vezetési blokkok helyének pontosan megfelelő fokális idegmegvastagodást és echoszerkezeti változást (echogenitás csökkenés) találhatjuk. Ez jelentős segítséget nyújthat a kóros idegszakaszok azonosításában, amikor a vezetési blokk az elektrofiziológia számára nehezen, illetve csak közvetetten megközelíthető helyen van

(pl. proximális vezetési blokkok esetében), illetve jelentős másodlagos axonális károsodás teszi lehetetlenné a pontos elektrofiziológiai lokalizációt. Lényeges újdonság, hogy ezek a fokális morfológiai eltérések az idegek teljes funkcionális restitúcióját követően is láthatóak. Így utólag is megítélhető korábbi vezetési blokkok (fokális demyelinizáció) jelenléte, amely döntő jelentőségű lehet a differenciáldiagnosztikai nehézséget jelentő esetekben.

Megállapíthatjuk tehát, hogy az ideg-ultrahang jelentős szerepet kap a polyneuropátiák, ezen belül különösen a szerzett demyelinizációs polyneuropátiák differenciáldiagnosztikájában, de egyelőre nem tűnik alkalmasnak a kezelés követésére, illetve hatékonyságának lemérésére. Természetesen, mint minden eszközös vizsgálat szerepének megállapításakor, itt is hangsúlyozandó az, hogy az ultrahangos lelet csak a klinikai kép és a többi vizsgálat tükrében értékelhető.

ÖSSZEFOGLALÁS

Vizsgálatunk során egy új vizsgálómódszer, a perifériás ideg-ultrahang modern neurológiai diagnosztikában betöltött helyét elemeztük könyöktáji ulnáris neuropátiában és a polyneuropátiák differenciáldiagnosztikájában. Az ultrahang jellegzetes fokális morfológiai eltéréseket mutat a kompresszió helyén alagút szindrómákban, amely elsősorban az elektrofiziológiai lokalizációt megnehezítő axonális idegkárosodás esetén nagy jelentőségű. Vizsgálatunk során könyöktáji ulnáris neuropátiában szenvedő betegeknél a nervus ulnáris körülírt megnagyobbodásának mértékét elemeztük és azt találtuk, hogy axonális idegkárosodásban ez szignifikánsan nagyobb, mint tisztán demyelinizációs idegkárosodás esetén, emellett az idegmegvastagodás mértéke az axonális károsodás súlyosságával is arányos. A neuroszonográfia tehát nemcsak a patológia lokalizációjának és okának megítélésében hasznos, hanem az idegkárosodás típusát és súlyosságát is tükrözi alagút szindrómákban, segítséget nyújtva ezzel a terápia megtervezésében és a prognózis megítélésében. Vizsgálatunk másik részében polyneuropátiás betegeknél és kontroll személyeknél elemeztük az idegek morfológiai paramétereit a C5-7 nyaki gyökök és számos alsó és felső végtagi ideg vizsgálata során. Mind a demyelinizációs, mind az axonális polyneuropátiában szenvedő betegek csoportjában a kontrollcsoporthoz képest minden ideg (kivéve a nervus suralis) szignifikáns megnagyobbodást mutatott, de más eloszlásban. Szerzett demyelinizációs polyneuropátiákban a nyaki gyökök és a felső végtagi idegek proximális szegmentumainak, valamint emellett preferenciálisan a nervus medianusnak a megvastagodása volt jellegzetes, a többi ideg és idegszegmentum tekintetében a két betegcsoport között nem voltak szignifikáns különbségek. Két MADSAM neuropátiában (multifocal acquired demyelinating sensory and motor neuropathy) szenvedő betegünk vizsgálata során egyrészt a meglévő, másrészt az ideg funkcionális és elektrofiziológiai restitucióját követően a korábbi kondukciós blokkoknak megfelelően is kimutattunk multifokális megvastagodást az idegeken. Az ultrahang segítségével az elektrofiziológia számára nehezen hozzáférhető proximális vezetési blokkok is láthatóvá tehetőek. Ezek alapján megállapíthatjuk, hogy a neuroszonográfia jelentős segítséget nyújthat a polyneuropátiák differenciáldiagnosztikájában, és döntő szerepe lehet különösen a korai kezelést igénylő, de gyakran diagnosztikus nehézséget jelentő immunmediált demyelinizációs polyneuropátiák diagnózisának felállításában.

SUMMARY

In our study, we set out to assess the role of peripheral nerve ultrasound in modern neurological diagnostics in ulnar neuropathy at the elbow and in the differential diagnosis of polyneuropathies. Ultrasound shows pronounced focal morphological abnormalities at the site of the compression in entrapment syndromes, which may be of significant diagnostic help particularly in nerve lesions with non-localizing axonal loss. In our study, we quantitatively analized the focal swelling of the ulnar nerve in patients with ulnar neuropathy at the elbow. We found that nerve swelling is significantly larger in axonal nerve lesion than in demyelinating nerve lesion and nerve size correlates also with the severity of axonal damage. In addition to helping in the localization of nerve lesion and visualisation of the anatomical background, ultrasonography may also reflect the type and degree of nerve lesion in entrapment neuropathies, which has a prognostic significance and contributes to the planning of patient management. In the second part of our study, we analized the morphological parameters of the nerves in patients with polyneuropathy and in controls measuring nerve size of C5-C7 cervical roots and of several upper and lower limb nerves at multiple sites. Significant differences were found among the groups for all nerve segments and cervical roots except the sural nerve: both types of polyneuropathy (demyelinating and axonal) are characterized by nerve enlargement in comparison to controls, but in a different pattern. In acquired demyelinating polyneuropathies, an additional degree of nerve thickening appears in proximal upper limb nerves and cervical nerve roots and preferentially of the median nerve compared with axonal polyneuropathies. Concerning the other nerves, a similar degree of nerve enlargement was found in both patient groups. In our two cases of multifocal acquired demyelinating sensory and motor neuropathy (MADSAM), we detected multiple focal nerve enlargements by ultrasound not only at sites of existing, but of previous conduction blocks, well after complete clinical and electrophysiological resolution. Furthermore, existing proximal conduction blocks could be localized by ultrasound wich are inaccessible for the electrophysiological investigation. We conclude that ultrasonography may be a useful complementary tool in differentiating polyneuropathies and could have an important role especially in the diagnosis of immunmediated demyelinating polyneuropathies, where diagnosis may be difficult, whereas early treatment is crucial to avoid long-term disability.

IRODALOMJEGYZÉK

Ad Hoc Subcommittee of the American Academy of Neurology AIDS Task Force. (1991) Research criteria for diagnosis of chronic inflammatory demyelinating polyneuropathy (CIDP). Neurology, 41: 617 – 618.

Baig F, Knopp M, Rajabally YA. (2012) Diagnosis, epidemiology and treatment of inflammatory neuropathies. Review Br J Hosp Med (Lond), 73: 380-5.

Bayrak AO, Bayrak IK, Turker H, Elmali M, Nural MS. (2010) Ultrasonography in patients with ulnar neuropathy at the elbow: comparison of cross-sectional area and swelling ratio with electrophysiological severity. Muscle Nerve, 41: 661-666.

Bayrak IK, Bayrak AO, Kale M, Turker H, Diren B. (2007) Bifid median nerve in patients with carpal tunnel syndrome. Muscle Nerve, 35: 344-8.

Bayrak Ik, Bayrak AO, Tilki HE, Nural MS, Sunter T. (2007) Ultrasonography in carpal tunnel syndrome: comparison with electrophysiological stage and motor unit number estimate. Muscle Nerve, 35: 344-8.

Beekman R, Schoemaker MC, Van Der Plas JP, Van Den Berg LH, Franssen H, Wokke JH, Uitdehaag BM, Visser LH. (2004a) Diagnostic value of high resolution sonography in ulnar neuropathy at the elbow. Neurology, 62: 767-773.

Beekman R, Van Der Plas JP, Uitdehaag BM, Schellens RL, Visser L. (2004b) Clinical, electrodiagnostic and sonographic studies in ulnar neuropathy at the elbow. Muscle Nerve, 30: 202-208.

Beekman R, Visser LH. (2002) Sonographic detection of diffuse peripheral nerve enlargement in hereditary neuropathy with liability to pressure palsies. J Clin Ultrasound, 30: 433-436.

Beekman R, Visser LH. (2003) Sonography in the diagnosis of carpal tunnel syndrome: a critical review of the literature. Muscle Nerve, 27: 26-33.

Beekman R, Visser LH. (2004) High resolution sonography of the peripheral nervous system- a review of the literature. Eur J Neurol, 11: 305-314.

Beekman R. (2005) Ultrasonography shows extensive nerve enlargement in multifocal motor neuropathy. Neurology, 65: 305-307.

Bodner G, Buchberger W, Schocke M. (2001) Radial nerve palsy associated with humeral shaft fracture: evaluation with US-initial experience. Radiology, 219: 811-816.

Bodner G, Harpf C, Meirer R. (2002) Ultrasonographic appearance of supinator syndrome. J Ultrasound Med, 21: 1289-1293.

Bodner G, Schocke M, Rachbauer F. (2002) Differentiation of malignant and benign musculoskeletal tumors: combined color Doppler ultrasonography, power Doppler ultrasonography and spectral wave analysis. Radiology, 223: 410-416.

Böhm J, Scheidl E, Bereczki D, Schelle T, Arányi Zs. Hochauflösender Ultraschall peripherer Nerven: Messungen an 14 Nervensegmenten bei 56 gesunden Personen und Untersuchungen zur Reliabilität der Methode/ High-Resolution Ultrasonography of Peripheral Nerves: Measurements on 14 Nerve Segments in 56 Healthy Subjects and Reliability Assessments" Ultraschall in der Medizin / European Journal of Ultrasound. (Megjelenés alatt)

Böhm J. (2009) Assessment of peripheral nerves in vascular neuropathy with high resolution ultrasonography. (Hungarian) Ideggyogy Sz, 62: 277-281.

Böhm J. (2008) Examination of peripheral nerves with high resolution ultrasonography. (Hungarian). Magyar Radiologia, 82: 280-286.

Braathen GJ. (2012) Genetic epidemiology of Charcot-Marie-Tooth disease. Acta Neurol Scand Suppl., (193): iv-22.

Buchberger W, Judmaier W, Birbamer G, Lener M, Schmidauer C. (1991) Carpal tunnel syndrome: diagnosis with high-resolution sonography. J Ultrasound Med., 10: 531-7.

Cartwright MS, Brown ME, Eulitt P, Walker FO, Lawson VH, Caress JB. (2009) Diagnostic nerve ultrasound in Charcot-Marie-Tooth disease type 1B. Muscle Nerve, 40: 98-102.

Cartwright MS, Passmore LV, Yoon JS, Brown ME, Caress JB, Walker FO. (2008) Cross sectional area reference values for nerve ultrasonography. Muscle Nerve, 37: 566-571.

Cartwright MS, Shin HW, Passmore LV, Walker FO. (2007) Ultrasonographic findings of the normal ulnar nerve in adults. Arch Phys Med Rehabil, 88: 394-396.

Cartwright MS, Shin HW, Passmore LV, Walker FO. (2009) Ultasonographic reference values for assessing the normal median nerve in adults. J Neuroimaging,19: 47-51.

Crino PB, Grossman RI, Rostami A. (1993) Magnetic resonance imaging of the cauda equina in chronic inflammatory demyelinating polyneuropathy. Ann Neurol, 33: 311-313.

De Sousa EA, Chin R L, Sander H W, Latov N, Brannagan TH 3rd. (2009) Demyelinating findings in typical and atypical chronic inflammatory demyelinating polyneuropathy: sensitivity and specificity. J Clin Neuromuscul Dis, 10: 163-169.

Duggins AJ, McLeod JG, Pollard JD, Davies L, Yang F, Thompson EO, Soper JR. (1999) Spinal root and plexus hypertrophy in chronic inflammatory demyelinating polyneuropathy. Brain, 122: 1383 –90.

England JD, Gronseth GS, Franklin G Carter GT, Kinsella LJ, Cohen JA, Asbury AK, Szigeti K, Lupski JR, Latov N, Lewis RA, Low PA, Fisher MA, Herrmann DN, Howard JF, Lauria G, Miller RG, Polydefkis M, Sumner AJ; American Academy of Neurology; American Association of Neuromuscular and Electrodiagnostic Medicine; American Academy of Physical Medicine and Rehabilitation. (2009) Practice Parameter: evaluation of distal symmetric polyneuropathy. Role of laboratory and genetic testing (an evidence-based review). Report of the American Academy of Neurology, American Association of Neuromuscular and Electrodiagnostic Medicine, and American Academy of Physical Medicine and Rehabilitation. Neurology, 72: 185–192.

Filippou G, Mondelli M, Greco G, Bertoldi I, Frediani B, Galeazzi M, Giannini F. (2010) Ulnar neuropathy at the elbow: how frequent is the idiopathic form? An ultrasonographic study in a cohort of patients. Clin Exp Rheumatol, 28: 63-67.

Fornage BD. (1988) Peripheral nerves of the extremities: imaging with ultrasound. Radiology, 167: 179-182.

Franssen H, Straver DC. (2014) Pathophysiology of immune-mediated demyelinating neuropathies-Part II: Neurology. Muscle Nerve, 49: 4-20.

Frijlink DW, Brekelmans GJ, Visser LH. (2013) Increased nerve vascularization detected by color Doppler sonography in patients with ulnar neuropathy at the elbow indicates axonal damage. Muscle Nerve, 47: 188-93.

Gassner E, Schocke M, Peer S. (2002) Persistent median artery in the carpal tunnel-color Doppler ultrasonographic finding. J Ultrasound Med, 25: 455-461.

Ginanneschi F, Filippou G, Giannini F, Carluccio MA, Adinolfi A, Frediani B, Dotti MT, Rossi A. (2012) Sonographic and electrodiagnostic features of hereditary neuropathy with liability to pressure palsies. J Peripher Nerv Syst, 17: 391-8.

Goedee HS, Brekelmans GJ, Visser LH. (2014) Multifocal enlargement and increased vascularization of peripheral nerves detected by sonography in CIDP: A pilot study. Clin Neurophysiol, 125: 154–159.

Granata G, Pazzaglia C, Calandro P, Luigetti M, Martinoli C, Sabatelli M, Padua L. (2009) Ultrasound visualization of nerve morphological alteration at the site of conduction block. Muscle Nerve, 40: 1068-1070.

Granata G, Luigetti M, Coraci D, Grande AD, Romano A, Bisogni G, Bramanti P, Rossini PM, Sabatelli M, Padua L. (2014) Ultrasound evaluation in transthyretin-related amyloid neuropathy. Muscle Nerve, 50 (3): 372-6. [Epub ahead of print]

Gruber H, Glodny B, Bendix N, Tzankov A, Peer S. (2007) High resolution ultrasound of peripheral neurogenic tumors. Eur Radiol, 17: 2880-2888.

Gruber H, Glodny B, Peer S. (2010) The validity of ultrasonographic assesment in cubital tunnel syndrome: the value of a cubital-to-humeral nerve area ratio (CHR) combined with morphologic features. Ultrasound Med Biol, 36: 372-382.

Haun DW, Cho JC, Kettner NW. (2010) Normative cross-sectional area of the C5-C8 nerve roots using ultrasonography. Ultrasound Med Biol, 36: 1422-1430.

Heinemeyer O, Reimers CD. (1999) Ultrasound of radial, ulnar, median and sciatic nerves in healthy subjects and patients with hereditary motor and sensory neuropathies. Ultrasound Med Biol, 25: 481-485.

Hobson- Webb LD, Maasey JM, Juel VC, Sanders DB. (2008) The ultrasonographic wrist to forearm median nerve area ratio in carpal tunnel syndrome. Clin Neurophysiol, 119: 1353-1357.

Hobson-Webb LD, Padua L, Martinoli C. (2012) Ultrasonography in the diagnosis of peripheral nerve disease. Expert Opin Med Diagn, 6 (5): 457-71.

Hobson-Webb LD. (2011) Ultrasound in polyneuropathies. Chapter 7 in: Walker F, Cartwright MS. Neuromuscular ultrasound. Philadelphia: Elsevier (Saunders).

Hobson-Webb LD, Massey JM, Juel VC. (2013) Nerve ultrasound in diabetic polyneuropathy: correlation with clinical characteristics and electrodiagnostic testing. Muscle Nerve, 47: 379-84.

Hobson-Webb LD. (2012) Median nerve ultrasound as a screening tool in carpal tunnel syndrome: correlation of cross-sectional area measures with electrodiagnostic abnormality. Muscle Nerve, 46: 871-8.

Hobson-Webb LD. (2013) Neuromuscular ultrasound in polyneuropathies and motor neuron disease. Muscle Nerve, 47: 790-804.

Hollister AM, Simoncini A, Sciuk A, Jordan J. (2012) High frequency ultrasound evaluation of traumatic peripheral nerve injuries. Neurol Res, 34 (1): 98-103.

Hooper DR, Lawson W, Smith L, Baker SK. (2011) Sonographic features in hereditary neuropathy with liability to pressure palsies. Muscle Nerve, 44: 862-7.

Hurdle MF, Weingarten TN, Crisostomo RA, Psimos C, Smith J. (2007) Ultrasound-guided blockade of the lateral femoral cutaneous nerve: technical description and review of 10 cases. Arch Phys Med Rehabil, 88: 1362-4.

Imamura K, Tajiri Y, Kowa H, Nakashima K. (2009) Peripheral nerve hypertrophy in chronic inflammatory demyelinating polyradiculoneuropathy detected by ultrasonography. Intern Med 2009; 48: 581-582.

Ito T, Kijima M, Watanabe T, Sakuta M, Nishiyama K. (2007) Ultrasonography of the tibial nerve in vasculitic neuropathy, Muscle Nerve, 35: 379-382.

Kele H. (2003) The potential value of ultrasonography in the evaluation of carpal tunnel syndrome. Neurology, 61: 389-391.

Kerasnoudis A. (2012) Correlation of sonographic and electrophysiological findings in a patient with multifocal motor neuropathy. J Neuroimaging, 17. : 1552-6569.

Kerasnoudis A. (2013) Nerve ultrasound in a case of chronic inflammatory demyelinating polyneuropathy. Muscle Nerve, 47: 443-446.

Kerasnoudis A, Pitarokoili K, Behrendt V, Gold R, Yoon MS. (2013) Correlation of nerve ultrasound, electrophysiological, and clinical findings in post Guillain-Barré syndrome. J Peripher Nerv Syst, 18: 232-40.

Kimura J and eds. (1989) Electrodiagnosis in diseases of nerve and muscle: principles and practice. 2nd ed. Philadelphia. F.A.Davis.

Koenig RW, Schmidt TE, Heinen CP, Wirtz CR, Kretschmer T, Antoniadis G, Pedro MT. (2011) Intraoperative high-resolution ultrasound: a new technique in the management of peripheral nerve disorders. J Neurosurg, 114: 514-21.

Kothari MJ, Preston DC. (1995) Comparison of the flexed and extended elbow positions in localizing ulnar neuropathy at the elbow. Muscle Nerve, 18: 336-340.

Lee D, Dauphinée DM. (2005) Morphological and functional changes in the diabetic peripheral nerve. J Am Pediatr Med Assoc, 95: 433-437.

Mackinnon SE. (1986) Pathophysiology of nerve compression. Lab Invest, 55: 91-100.

Magda P, Latov N, Brannagan TH 3rd, Weimer LH, Chin RL, Sander HW. (2003) Comparison of electrodiagnostic abnormalities and criteria in a cohort of patients with chronic inflammatory demyelinating polyneuropathy. Arch Neurol, 60: 1755-1759.

Mark G. Burnett, Eric L. Zager. (2004) Pathophysiology of Peripheral Nerve Injury: A Brief Review. Neurosurg Focus, 16 (5)

Martinoli C, Derchi LE, Bertolotto M, Gandolfo N, Bianchi S, Fiallo P, Nunzi EU. (2000) Ultrasonography and MR imaging of peripheral nerves in leprosy. Skeletal Radiol, 29: 142-150.

Martinoli C, Bianchi S, Pugliese F. (2004) Sonography of entrapment neuropathies in the upper limb (wrist excluded). J Clin Ultrasound, 32: 438-450.

Martinoli C, Schenone A, Bianchi S, Mandich P, Caponetto C, Abbruzzese M, Derchi LE. (2002) Sonography of the median nerve in Charcot-Marie-Tooth disease. Am J Roentgenol, 178: 1553-1556.

Marx SC, Kumar PSD, Marx CA, Babu MS, Bhat KM.(2010) Histological and ultrasonographical study of the human superficial branch of the radial nerve at distal forearm and its clinical implications. Rom J Morphol Embryol, 51: 751-758.

Matsuoka N, Kohriyama T, Ochi K, Nishitani M, Sueda Y, Mimori Y, Nakamura S, Matsumoto M. (2004) Detection of cervical nerve root hypertrophy by ultrasonography in chronic inflammatory demyelinating polyradiculoneuropathy. J Neurol Sci, 219: 15-21.

Mayans D, Cartwright MS, Walker FO. (2012) Neuromuscular ultrasonography: quantifying muscle and nerve measurements. Phys Med Rehabil Clin N Am, 23: 133-48.

Mhoon JT, Juel VC, Guan J, Ji F, Chen W, Chu H, Lu Z. (2011) Sonographic and electrophysiological detection in patients with carpal tunnel syndrome. Neurol Res, 33: 970-5.

Mhoon JT, Juel VC, Hobson-Webb LD. (2012) Median nerve ultrasound as a screening tool in carpal tunnel syndrome: correlation of cross-sectional area measures with electrodiagnostic abnormality. Muscle Nerve, 46: 871-8.

Midroni G, de Tilly LN, Gray B, Vajsar J. (1999) MRI of the cauda equina in CIDP: clinical correlations. J Neurol Sci, 170: 36– 44.

Mizuno K, Nagamatsu M, Hattori N, Yamamoto M, Goto H, Kuniyoshi K, Sobue G. (1998) Chronic inflamatory demyelinating polyradiculoneuropathy with diffuse and massive peripheral nerve hypertrophy: distinctive clinical and magnetic resonance imaging features, Muscle Nerve, 21: 805.

Mondelli M, Filippou G, Frediani B, Aretini A. (2008) Ultrasonography in ulnar neuropathy at the elbow: relationships to clinical and electrophysiological findings. Neurophysiol Clin, 38: 217-226.

Nicolas G, Maisonobe T, Le Forestier N, Léger JM, Bouche P. (2002) Proposed revised electrophysiological criteria for chronic inflammatory demyelinating polyradiculopathy neuropathy, Muscle Nerve, 25:26-30.

Nodera H, Sato K, Terasawa Y, Kaji R. (2006) High-resolution sonography detects inflammatory changes in vasculitic neuropathy. Muscle Nerve, 34: 380-381.

Padua L, Di Pasquale A, Liotta G, Granata G, Pazzaglia C, Erra C, Briani C, Coraci D, De Franco P, Antonini G, Martinoli C. (2013) Ultrasound as a useful tool in the diagnosis and management of traumatic nerve lesions. Clin Neurophysiol, 124: 1237-43.

Padua L, Granata G, Sabatelli M, Inghilleri M, Lucchetta M, Luigetti M, Coraci D, Martinoli C, Briani C. (2014) Heterogenity of root and nerve ultrasound pattern in CIDP patients. Clin Neurophysiol, 125 (1): 160-5.

Park GY, Kim JM, Lee SM. (2004) The ultrasonographic and electrodiagnostic findings of ulnar neuropathy at the elbow. Arch Phys Med Rehabil, 85: 1000-5.

Pazzaglia C, Minciotti I, Coraci D, Briani C, Padua L. (2013) Ultrasound assessment of sural nerve in Charcot-Marie-Tooth 1A neuropathy. Clin Neurophysiol, 124: 1695-9.

Peer S, Bodner G, Meirer R, Willeit J, Piza-Katzer H. (2001) Examination of postoperative peripheral nerve lesions with high resolution sonography. AJR Am J Roentgenol, 177: 415-419.

Peer S, Bodner G. (2008) High Resolution Sonography of the Peripheral Nervous System. 2nd Revised Edition. Springer-Verlag.

Peer S, Kovács P, Harpf C. (2002) High resolution sonography of lower extremity peripheral nerves: anatomic correlation and spectrum of pathology. J Ultrasound Med, 21: 315-322.

Powell HC, Myers RR. (1986) Pathology of experimental nerve compression. Lab Invest, 55: 91-100.

Rajabally YA, Morlese J, Kathuria D, Khan A. (2012) Median nerve ultrasonography in distinguishing neuropathy sub-types: a pilot study. Acta Neurol Scand, 125: 254-259.

Riazi S, Bril V, Perkins BA, Abbas S, Chan VW, Ngo M, Lovblom LE, El-Beheiry H, Brull R. (2012) Can ultrasound of the tibial nerve detect diabetic peripheral neuropathy? A cross-sectional study. Diabetes Care, 35: 2575-2579.

R

osaria R, Daniele C, De Franco P, Erra C, Ceruso M, Padua L. (2012) Ultrasound study is useful to discriminate between axonotmesis and neurotmesis also in very small nerves: a case of sensory digital ulnar branch study. Med Ultrason, 14: 352-4.

Sander H W, Latov N. (2003) Research criteria for defining patients with CIDP. Neurology,60 (Suppl 3): 8-S15.

Schreiber S, Oldag A, Kornblum C, Kollewe K, Kropf S, Schoenfeld A, Feistner H, Jakubiczka S, Kunz WS, Scherlach C, Tempelmann C, Mawrin C, Dengler R, Schreiber F, Goertler M, Vielhaber S. (2013) Sonography of the median nerve in CMT1A, CMT2A, CMTX, and HNPP. Muscle Nerve, 47: 385-95.

Smith E C, Hobson-Webb LD, Massey E. (2008) Nerve ultrasound in motor conduction block: pre- and posttreatment findings. Muscle Nerve, 38: 1369.

Stoll G, Wilder-Smith E, Bendszus M. Imaging of the peripheral nervous system. (2013) Handb Clin Neurol, 115: 137-53.

Sugimoto T, Ochi K, Hosomi N, Takahashi T, Ueno H, Nakamura T, Nagano Y, Maruyama H, Kohriyama T, Matsumoto M. (2013) Ultrasonographic nerve enlargement of the median and ulnar nerves and the cervical nerve roots in patients with demyelinating Charcot-Marie-Tooth disease: distinction from patients with chronic inflammatory demyelinating polyneuropathy. J Neurol, 260: 2580-7.

Tagliafico A, Altafini L, Garello I, Marchetti A, Gennaro S, Martinoli C. (2010) Traumatic neuropathies: spectrum of imaging findings and postoperative assessment. Musculoskelet Radiol, 14: 512-22.

Tagliafico A, Cadoni A, Fisci E, Bgnotti B, Padua L, Martinoli, C. (2012) Reliability of side-to-side ultrasound cross-sectional area measurements of lower extremity nerves in healthy subjects. Muscle Nerve, 46: 717–722.

Taniguchi N, K, Itoh K, Wang Y, Omoto K, Shigeta K, Fujii Y, Namekawa M, Muramatsu S, Nakano. (2000) Sonographic detection of diffuse peripheral nerve hypertrophy in chronic inflammatory demyelinating polyneuropathy. J Clin Ultrasound, 28: 488-491.

Tankisi H, Pugdahl K, Fuglsang-Frederiksen A Johnsen B, de Carvalho M, Fawcett PR, Labarre-Vila A, Liguori R, Nix WA, Schofield IS, Esteem Project. (2005) Pathophysiology inferred from electrodiagnostic nerve tests and classification of polyneuropathies. Suggested guidelines. Clinical Neurophysiology, 116: 1571–1580.

Tazawa K, Matsuda M, Yoshida T, Shimojima Y, Gono T, Morita H, Kaneko T, Ueda H, Ikeda. (2008) Spinal nerve root hypertrophy on MRI: clinical significance in the diagnosis of chronic inflammatory demyelinating polyradiculoneuropathy. Intern Med, 47: 2019-24.

Visser LH, Smidt MH, Lee ML. (2008) High resolution sonography versus EMG in the diagnosis of carpal tunnel syndrome. J Neurol Neurosurg Psychiatry, 79: 63-67.

Visser LH. (2009) High resolution sonography of the superficial radial nerve with two case reports. Muscle Nerve, 39: 392-395.

Volpe A, Rossato G, Bottanelli M, Marchetta A, Caramaschi P, Bambara LM, Bianconi C, Arcaro G, Grassi W. (2009) Ultrasound evaluation of ulnar neuropathy at the elbow: correlation with electrophysiological studies. Rheumatology, 48: 1098-1101.

Watanabe T, Ito H, Morita A, Uno Y, Nishimura T, Kawase H, Kato Y, Matsuoka T, Takeda J, Seishima M. (2009) Sonographic evaluation of the median nerve in diabetic patients: comparison with nerve conduction studies. J Ultrasound Med, 28: 727-734.

Watanabe T, Ito H, Sekine A, Katano Y, Nishimura T, Kato Y, Takeda J, Seishima M, Matsuoka T. (2010) Sonographic evaluation of the peripheral nerve in diabetic patients: the relationship between nerve conduction studies, echo intensity, and cross-sectional area. J Ultrasound Med, 29: 697-708.

Wiesler ER, Chloros GD, Cartwright MS, Shin HW, Walker FO. (2006) Ultrasound in the diagnosis of ulnar neuropathy at the cubital tunnel. J Hand Surg, 31: 1088-1093.

Wei M, Zhu J, Wang N Xue Q, Liu F, Hu B, Fang J, Zhang Y. (2012) Preliminary study of sural nerve morphological changes in uremic haemodialysis patients using 22-MHz high frequency ultrasound. Muscle Nerve, 46: 937-942.

Won SJ, Kim BJ, Park KS, Yoon JS, Choi H. (2013) Reference values for nerve ultrasonography in the upper extremity. Muscle Nerve, 47: 864-71.

Yoon JS, Kim SJ, Kim JM, Sim KH, Hong SJ, Walker FO, Cartwright MS. (2007) Ultrasonographic measurements in cubital tunnel syndrome. Muscle Nerve, 36: 853-855.

Yoon JS, Walker FO, Cartwright MS. (2008) Ultrasonographic swelling ratio in the diagnosis of ulnar neuropathy at the elbow. Muscle Nerve, 38: 1231-1235.

Zaidman CM, Al-Lozi M, Pestronk A. (2009) Peripheral nerve size in normals and patients with polyneuropathy an ultrasound study. Muscle Nerve, 40: 960-966.

Zaidman CM, Harms MB, Pestronk A. (2013) Ultrasound of inherited vs. acquired demyelinating polyneuropathies. J Neurol, 260: 3115-21.

SAJÁT KÖZLEMÉNYEK

Az értekezés témájában megjelent közlemények

Scheidl E, Böhm J, Simó M, Bereznai B, Bereczki D, Arányi Z. (2014) Different Patterns of Nerve Enlargement in Polyneuropathy Subtypes as Detected by Ultrasonography. Ultrasound in medicine and biology, 40:(6) 1138-1145.

Böhm J, Scheidl E, Bereczki D, Schelle T, Arányi Z. (2014) High resolution ultrasonography of peripheral nerves: measurements on 14 nerve segments in 56 healthy subjects and reliability assessments. European Journal of Ultrasound, in press

Scheidl E, Böhm J, Farbaky Z, Simo M, Bereczki D, Aranyi Z. (2013) Ultrasonography of ulnar neuropathy at the elbow: Axonal involvement leads to greater nerve swelling than demyelinating nerve lesion. Clinical Neurophysiology, 124:(3) 619-625.

Scheidl E, Böhm J, Farbaky Z, Debreczeni R, Bereczki D, Aranyi Z. (2013) A nagy felbontasú ideg-ultrahangvizsgálatok jelentősége a perifériás idegek betegségeinek diagnosztikájában [The significance of high-resolution ultrasonography in the diagnosis of peripheral nerve disorders] Ideggyógyászati Szemle /Clinical Neuroscience, 66:(1-2) 4-13.

Böhm J, Scheidl E, Schelle T. (2013) Aktueller Stellenwert der HRUS bei der Diagnostik von Polyneuropathien. Neurotransmitter, 24:(4) 34-39.

Scheidl E, Böhm J, Simó M, Rózsa C, Bereznai B, Kovács T, Arányi Z. (2012) Ultrasonography of MADSAM neuropathy: Focal nerve enlargements at sites of existing and resolved conduction blocks. Neuromuscular Disorders, 22:(7) 627-631.

Az értekezés témájához nem kötődő közlemények:

Scheidl E, Ertsey C. (2011) A migrén diagnosztikájának és kezelésének fő szempontjai. Magyar Családorvosok Lapja, 6: 6-10.

Scheidl Erika, Juhász Csaba, Farsang Marianna, Szombathelyi Éva, Szirmai Imre. (1999) A leukoaraiosis klinikai és elektrofiziológiai vizsgálata. Ideggyógyászati Szemle /Clinical Neuroscience, 52:(11-12) 395-400.

Scheidl E, Juhász Cs, Szirmai I. (1998) Aktivált protein C-rezisztencia és antifoszfolipid-szindróma agyi vénás keringészavarban. Ideggyógyászati Szemle /Clinical Neuroscience, 51:(1-2) 40-44.

Juhász C, Scheidl E, Szirmai I. (1998) Reversible focal MRI abnormalities due to status epilepticus. An EEG, single photon emission computed tomography, transcranial Doppler follow-up study. Electroencephalography and clinical neurophysiology, 107:(6) 402-407.

KÖSZÖNETNYILVÁNÍTÁS

Elsőként szeretnék köszönetet mondani témavezetőmnek, Dr. Arányi Zuzsannának, aki sok éves közös munkánk során megszerettette velem az elektrofiziológiát és a perifériás neurológiát, és akitől ez alatt az időszak alatt rengeteget tanultam nem csak az elektrofiziológia, de az egész neurológia terén. Arányi docens asszony hathatós segítsége nélkül a dolgozat alapját képező tanulmányok és kész cikkek nem készülhettek volna el.

Szívből köszönöm Dr. Bereczki Dániel és Dr. Szirmai Imre Professzor Uraknak, a Neurológiai Klinikai tanszékvezető professzorainak sok éves tanítását és támogatását. Bereczki Dániel Professzor Úrnak külön köszönöm a lehetőség megteremtését arra, hogy ez a munka elkészülhetett, értékes tanácsait és a statisztikai feldolgozásban nyújtott jelentős segítségét.

Köszönöm dr. Böhm Józsefnek, hogy megismertette velem az ideg-ultrahangot, lelkesedésével és tanításával segítette ennek elsajátítását és köszönöm több éves közös munkánk és együttműködésünk során nyújtott értékes segítségét és tapasztalatainak átadását.

Külön köszönöm Kézsmárki Mariann, Hanyecz Ágnes és Tereczi Mariann asszisztensnőink segítségét, mivel nagy szerepet játszottak az elektrofiziológiai és az ultrahang laboratóriumban zajló vizsgálatok gördülékeny és hatékony lebonyolításában.