Új neurosonográfiás vizsgálómódszerek és megfigyelések

Tézisek

dr. Rudas Gábor
Semmelweis Egyetem Budapest
MR Kutatóközpont

Semmelweis Egyetem, Doktori Iskola
2006

1. Bevezetés

A neonatológiában, az intraventriculáris vérzés (IVH), a heamorrhagias periventricularis leucomalatia (hPVL), az asphyxia, ill. a post haemorrhagias-, postinfectiosusos hydrocephalus (PHH és PIH) a legfontosabb központi idegrendszeri betegségek, de pathogenezisük nem teljesen ismert. Vizsgálataimmal ezen betegségek kórélettanát szerettem volna jobban megismerni és egyben új diagnosztikus eljárásokat kidolgozni. Alapvető kutatási módszerem a szonográfia volt.

A neuroszonográfiának alapjában véve két fő formája van: a 2D vizsgálatok, ill. a Doppler áramlási sebesség mérés.

Vizsgálataimat is két csoportra lehet osztani: az agyi vérkeringés vizsgálata doppler méréssel, ill. a gerinccsatornai subarachnoidális (GSA) terek echogenitásának változása posthaemorrhagiás és postinfectiosusos hydrocephalusok esetén.

Téziseimben összefoglalóan ismertetem a magam és a munkacsoportom által végzett és leközölt eredeti megfigyeléseket, ill. a hazánkban általunk elsőként bevezetett új vizsgálómódszereket az újszülöttkori központi idegrendszeri betegségek kapcsán. Ezek a következők voltak:

1.0 Az újszülöttkori agyi vérkeringés vizsgálata Doppler módszerrel

1.1 A Dopamin hatása az agyi vérkeringésére újszülöttkorban;

1.2 A regionalis agyi vérkeringés változásai asphyxias újszülötteknél az élet első 72 órájában;

2.0 A gerinccsatornai liquorterek echogenitásának változása újszülöttkorban

2.1 A gerinccsatornai subarachnoidális terek echogenitásának változása PHH, ill. PIH esetén;

2.1.1 A gerinccsatornai liquorterek echogenitásának változása PHH esetén;

2.1.2 Meningitisek esetén a gerinccsatornában ultrahanggal található eltérések;

2.2 A fokozott echogenitású gerinccsatornai liquorterek jelentősége a PHH és a PIH pathogenezisében;

2.3 A gerinccsatornai liquorterek echogenitásának változása az idő függvényében;

3.0 . Az un. Intracraniális Compliance módszer bevezetése hazánkba

A témák kidolgozásánál a következő szerkezetet alkalmaztam:

a. Bevezetés
b. Cél
c. Beteganyag, módszer
d. Eredmények
e. Következtetések

2. Az agyi vérkeringés vizsgálata Doppler áramlási sebesség mérésekkel

2.1 A Dopamin (DA) hatása az agyi vérkeringésre újszülöttkorban

2.1.1 Bevezetés

A Dopamin az egyik legfontosabb gyógyszere a hypotensionak az újszülöttkorban. Ugyanakkor CBF változásainak jelentősége van az IVH és a periventricularis leukomalacia (PVL) patogenezisében, mert ebben az életkorban az agyi keringés autoregulációja nem megfelelő. Ezért felvetődött, hogy Dopamin fokozott presszor hatása rizikót jelenthet az IVH és/vagy a PVL kialakulására. Az is felvetődött, hogy esetleg a dopaminnak direkt hatása is van az agyi vérkeringésre - az általános keringési hatásokon kívül - az intrakraniálisan vazodilatációt okozó dopaminerg receptorokon keresztül.

2.1.2 Cél, hogy vizsgáljuk:

1) Milyen hatása van az alacsony dózisú (2, ill. 4 µg/kg/min) Dopaminnak az agyi vérkeringésre?
2) A Dopamin okozta vérnyomás emelkedés jelent-e rizikót az IVH, ill. a PVL kialakulására?
3) Van-e a dopaminnak direkt, szelektív, vasodilatacióot okozó hatása az agyi vérkeringésre?

2.1.2 Módszer és betegek

A CBF-t 15 koraszülött és 15 érett újszülöttnél mértem. A klinikai adatokat 1.sz. táblázatban mutatja. Azok az újszülöttek kerültek be a vizsgálatokba, akiknél:

1. az életkor kevesebb volt, mint 24 óra;

2. akinek a szisztolés vérnyomása több mint 15 Hgmm-rel volt alacsonyabb, mint a normál érték, de nem volt hipovolémiája;

3. a pO2 normál volt (lélegeztetés mellett, vagy anélkül);

4. a vizsgálatok alatt nem volt szignifikáns változás a pH-ban, a pCO2-ben, a pulzusban, ill. a haematokritban.

	Koraszülött	**Érettújszülött**
n	15	15
Szül.súly (gr)	1434 ± 496	3067 ± 478
Geszt.idő (hét)	30,8 ± 3,4	39,1 ± 1,4
Diagnozis		
IRDS	11	
Szepszis/pneumonia	3	9
Infekciógyanú	1	5
MAS		1
Alap systolés RR (Hgmm)	30,5 ± 3,5	45,8 ± 5,8
Alap diastolés RR (Hgmm)	11,2 ± 3,2	25,13 ± 5,1
Pulzus	148 ± 12	141 ± 14
pH	7,35 ± 0,06	7,37 ± 0,08
apO2 (Hgmm)	90 ± 5	89 ± 4
apCO2 (Hgmm)	38 ± 6	40 ± 5
Htk	0,41 ± 0,7	0,39 ± 0,5

1.sz. táblázat: Klinikai adatok

A klinikai adatokat és az alap szisztolés, ill. diasztolés vérnyomás

A CBF mérésére az un. Resisztencia Indexet (RI) használtuk. Az index kalkulálása a következő:

$$RI = \frac{ESBFV - EDBFV}{ESBFV}$$

ahol az ESBFV= endszisztolés blood flow velocity-vel, míg az EDBFV= az enddiasztolés blood flow velocity-vel.

Az ESBFV-t, az EDBFV-t és a RI-t az artéria cerebri anteriorban (ACA) mértük a nagykutacson keresztül, PWD technikával. Az artériás vérgázértékeket artéria umbilicalis kanülön keresztül vettük le és a részét képezték a rutin monitorizálásnak, akárcsak a pulzus vagy a vérnyomás mérése. A vérnyomást oscillometriával mértük. A Dopamint artéria umbilicalis-, véna umbilicalis-, ill. alkalmanként perifériás kanülőn keresztül infundáltuk infúziós pumpával.

Tekintettel arra, hogy vizsgálataink beletartoztak az újszülöttek ellátásába külön etikai engedélyre nem volt szükségünk.

A vizsgálati protokollt az 1.sz. ábra tartalmazza. A már jelzett paraméterek (kiindulási, kontroll értékek) mérése után 2 µg/kg/min Dopamin infúziót indítottunk. 20, ill. 60 perccel később újra mértük az RI-t az ACA-ban, a vérgázokat, a vérnyomást, ill. a pulzust. Amennyiben a vérnyomás nem érte el a fiziológiás szintet a Dopamin dózisát dupláztuk: 4µg/kg/min-re és az összes mérést ismételtük 20, ill. 60 perc múlva.

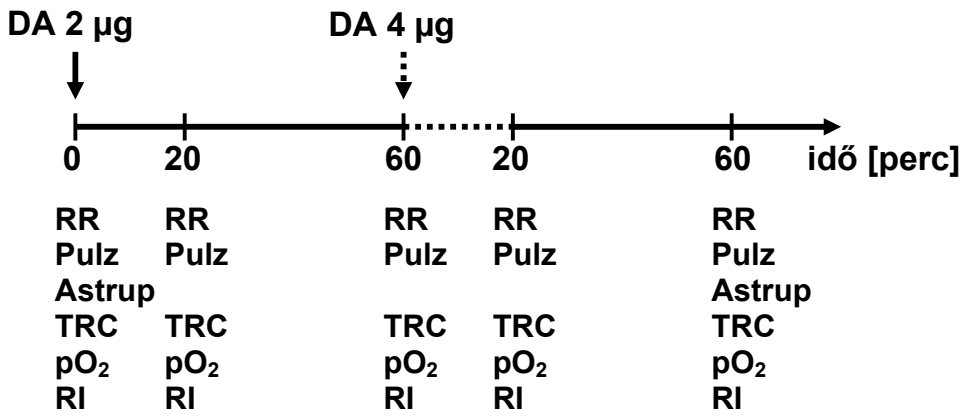

1.sz. ábra Vizsgálati protokoll

Az RR, a Pulz., az astrup , a transcutan PO2 és az RI mérése a vizsgálat indításakor, valamint a 2ug/kg/min-os és a 4ug/kg/min-tos Dopamin infuzió a 20. , ill. a 60. percében.

A statisztikai analízishez az ANOVA tesztet használtam és az adatoknál megadtam a +/- SD-t. Szignifikánsnak akkor tekintettem a változást, ha a p kisebb volt, mint 0,05.

2.1.3 Eredmények

A vérnyomás és az RI változásait, a vizsgálat előtt és alatt, a 2µg/kg/min és a 4µg/kg/min Dopamin adása során a 2. és a 3. ábra mutatja.

A kissé hypotensiv ***érett újszülötteknél*** az RI a normál tartományban volt (65-75%) (2a ábra). 2µg/kg/min Dopamin adása után 20, ill. 60 perccel nem lehetett szignifikáns változást látni sem a vérnyomásban, sem az RI-ben. Ezzel ellentétben a 4ug/kg/min Dopamin infúzió után mind a systolés, mind a diastoles vérnyomás szignifikáns emelkedést mutatott a Dopamin infúzió 20. és a 60. perces méréskor, de az RI változatlan maradt.

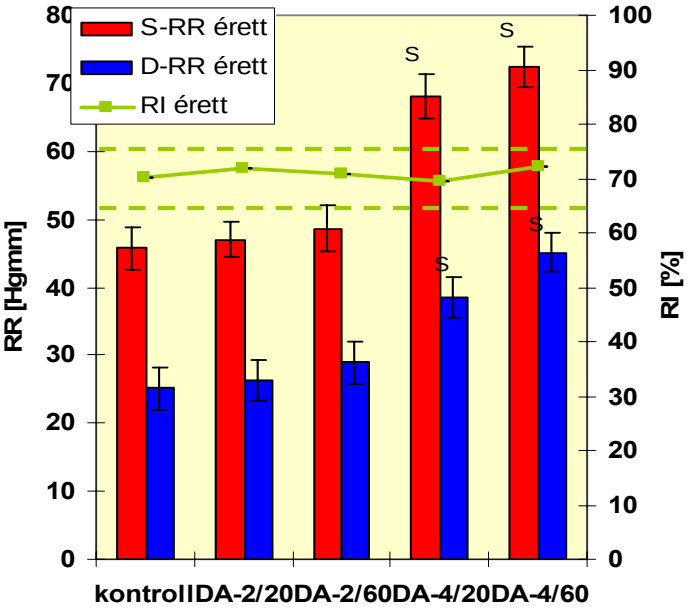

2a.sz. ábra

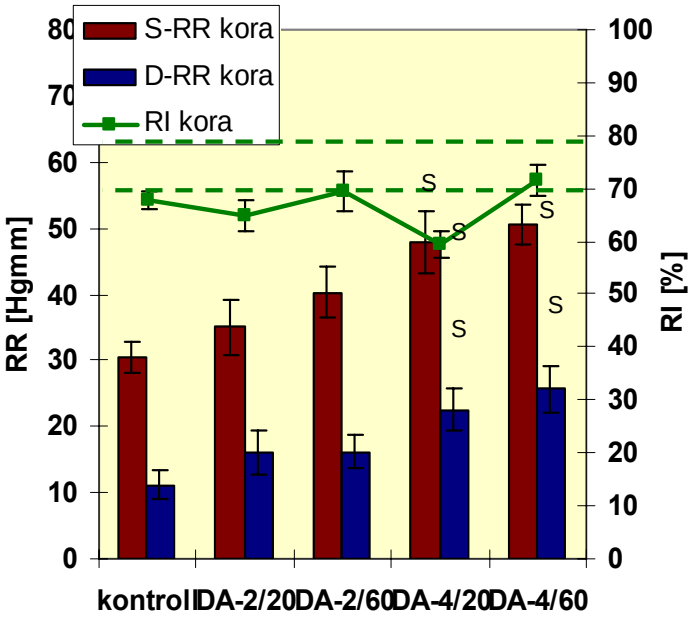

2b.sz. ábra

A systolés (S-RR) és a diastolés (D-RR) vérnyomás (Hgmm), valamint az RI (%) a 15 érett újszülöttnél (2a) és koraszülöttnél (2b) a Dopamin adása előtt (control), ill. a 2 (DA-2) és a 4 (DA-4) µg/kg/min Dopamin terápia alatt. A méréseket az infúzió 20. és 60. percében végeztük a 2 µg/kg/min-os (DA-2/20, ill. DA-2/60) és a 4 µg/kg/min-os (DA-4/20, ill. DA-4/60) Dopamin dozis mellett. A bekeretezett terület reprezentálja a normál RI-t . s = szignifikáns eltérés ($p<0,05$)

Az alacsony vérnyomású ***koraszülötteknél*** (2b ábra) az RI a normál tartományban volt a vizsgálat kontroll szakaszában (65-75%). A 2µg/kg/min-os Dopamin infúzió sem a vérnyomásban, sem az RI-ben nem okozott szignifikáns változást. Szignifikánsan nőtt a vérnyomás a 4 µg/kg/min Dopamin infúzió 20. és 60. percében, de az RI csak a 20. perces mérésnél volt szignifikánsan alacsonyabb, mint a kiindulási érték, majd a 60. percre visszatért a normál tartományba.

2.1.4 Következtetések

Az RI a correlatioja a Xe133 clearence technikával mért CBF-hoz csak 0,56. Azonban több közlemény is bizonyította, hogy az RI változásai inverz és szignifikáns módon tükrözik a CBF változásait. Ha figyelembe vesszük azt, hogy vizsgálataink autokontroll méréseknek tekinthetőek, - hiszen a rövid megfigyelési periódus alatt (kb. 60 perc) a CBF-t lényegesen

befolyásoló paraméterek közül egy sem változott jelentősen – megállapíthatjuk, hogy az RI esetünkben alkalmas a CBF változásainak jelzésére.

Megállapítottam, hogy

1. a 2 µg/kg/min Dopamin infúzió nem okozott sem szignifikáns vérnyomás emelkedést, sem szignifikáns változást a CBF-ban egyik betegcsoportban sem;

2. a 4 µg/kg/min Dopamin infúzió szignifikáns vérnyomás emelkedést okozott mind a két betegcsoportban;

3. a koraszülöttek esetén egy éretlen, de nem teljesen ineffektív agyi keringési autoreguláció valószínűsíthető, azaz a 4 µg/kg/min Dopamin bizonyos rizikót jelent az IVH, ill. a PVL kialakulására.

4. az érett újszülöttek esetén intakt CBF autoregulációt találtunk;

5. valószínűleg a Dopaminnak nincsen jelentős direkt, szelektív vazodilatatív hatása az agyi ereken;

2.2 A regionalis CBF változásai asphyxias újszülötteknél az élet első 72 órájában

2.2.1 Bevezetés

Az postasphyaxia syndroma (PAS) gyakorisága 2-4/1000 érett újszülött. A kórkép kialakulásának patomechanizmusában szerepet játszik az energiaháztartás zavara, az extracelluláris excitatorikus aminosavak (főleg glutamat) felszaporodása, a szabad oxigén gyökök (FOR) képződése, az intracelluláris Ca felhalmozása. Mindezek együttesesen és külön-külön is a rCBF változásához vezetnek. A rCBF változásának azután már önmagában is jelentősége lehet a betegség további patomechanizmusában. Kézenfekvő, hogy ha többet tudnánk a rCBF változásáról, közelebb kerülhetnénk a betegség kórélettanának megismeréséhez és ezen keresztül a terápiájához is.

Taylor a 90-es évek elején a Doppler módszert alkalmazva megalkotta az un. Time Average Peak Flow Velocity (TAPFV) analízist - mely a Doppler görbe minden időpillanathoz tartozó csúcs áramlási sebesség értéke alatti terület integrálja - és így ő már Xe133 clearance technikához hasonlítva 0,82 korrelációról számolhatott be.

Tanulmányomban ezt a TAPFV mérést fejlesztettem tovább (8-10 szívciklus átlagát számítva és a CBF-re ható élettani tényezőket maximálisan figyelembe véve, stb.) és elneveztem

módosított TAPFV mérésnek. Ezután, mivel gyanítható lett, hogy valószínűleg egy meglehetősen hosszú, rendkívül összetett folyamatról van szó, egy olyan tanulmányt dolgoztam ki, ahol nem véletlenszerűen s csak egy-egy alkalommal mértem a CBF alakulását, hanem nagy részletességgel - minden 6. órában - és a korábbiaknál sokkal hosszabb ideig - az élet első 72 órájában - vizsgáltam a rCBF változását érett egészséges és asphyxián átesett újszülötteknél. Fontosnak tartottam, hogy az rCBF mérését terjesszem ki az artéria cerebri anteriorokra (ACA) és mindkét artéria cerebri mediára (ACM) is a CBF változások minnél teljesebb felmérése érdekében.

A postasphyxia szindróma esetén még külön problémát jelent, hogy diagnózisa gyakran nem könnyű. A klinikai kép nem ritkán jellegtelen. A képalkotó eljárások közül, az akut stádiumban, a 2D ultrahang, ill. az RI nem alkalmas az asphyxia diagnosztikájára Ebben a stádiumban a computer tomografia (CT) sem alkalmas eszköz. Egyedül az MRI-nek (a T2, a Diffúzió súlyozott sequentiak az un. ADC-vel, ill. az MR Spektroszkópiának) van megfelelő szenzitivitása és specificitása, de ennek kivitelezése a gyakran súlyos állapotú újszülöttnél nem könnyű. Ugyanakkor az un. terápiás ablak nagyon rövid. Külön gondot okoz, hogy a klinikai kép alapján nem lehet az akut, intrapartum asphyxiát elkülöníteni a subacut, már az utolsó intrauterin napokban kialakult s már terápiásan nem hozzáférhető hypoxiás-ischaemiás encephalopathiától.

2.2.2 Célok

1. Egy új Doppler módszer (az un. módosított TAPFV) segítségével vizsgálni a rCBF változását egészséges és postasphyxiás érett újszülötteken a korábbiaknál sokkal hosszabb ideig (az első 72 életóra) és sokkal részletesebben (minden 6. órában és három nagy agyi artériára kiterjesztve), hogy az asphyxia patogenezisérő́l többet tudjunk;

2. Vizsgálni, hogy a TAPFV alkalmas-e az asphyxia diagnosztikájára, van-e prognosztikai értéke és a terápiát esetleg befolyásolhatja-e?

2.2.3 Módszer és betegek

18 egészséges és 20 asphyxián átesett érett újszülöttben vizsgáltam a rCBF változását. A minél homogénebb betegcsoport érdekében, egészségesnek azokat az újszülötteket tekintettem, akiknek az Apgar score-ja 10/10 volt és semmilyen asphyxiára utaló klinikai tünetet nem mutattak és kóros anamnesztikus adatuk sem volt. Asphyxiásnak akkor tekintettem a

gyermekeket, ha Apgar score-juk az első percben 0-1, ill. az 5. percben < 4 volt és komoly neurológiai tüneteik voltak (coma, comatozus állapot; areflexia, hyporeflexia; csökkent izomtónus, stb.) Sarnat és Sarnat szerint.

Az élet első 72 órájában 6 óránként mértem a TAPFV-t az art. cerebri anteriorban, ill. az art. cer. mediákban és ezzel egyidőben meghatároztam az arteriás pH-t, pCO2-t, pO2-t, a szisztémás vérnyomást, a pulzust, valamint naponta egyszer a Hb-t, Htk-ot.

A kontroll újszülötteknek általában enyhe légzészavara volt (pl.: wet lung, felvetődő sepsis, stb.), a fenti paraméterekben kóros eltérések nélkül.

2.2.4 Eredmények

A kontroll csoportban mind az ACA-ban, mind az ACM-kban a TAPFV lassú, linearis emelkedése figyelhető meg. Az ACM-kban a TAPFV mindig jelentősen nagyobb volt, mint az ACA-ban és a két ACM érték általában nagyon közel volt egymáshoz (3a. ábra).

Asphyxia esetén mind az ACA-ban, mind az MCA-kban kifejezetten nagyobb TAPFV-t lehetett detektálni (3b.ábra). 2 esetben az egyértelmű klinikai jelek és az egy éves kora kialakuló súlyos neurológiai károsodás ellenére csak kis mértékben emelkedett CBF-t találtam. További 3 esetben azonban rendkívül csökkent TAPFV-t lehetett mérni. A két csoport vérnyomás értékei között nem volt különbség.

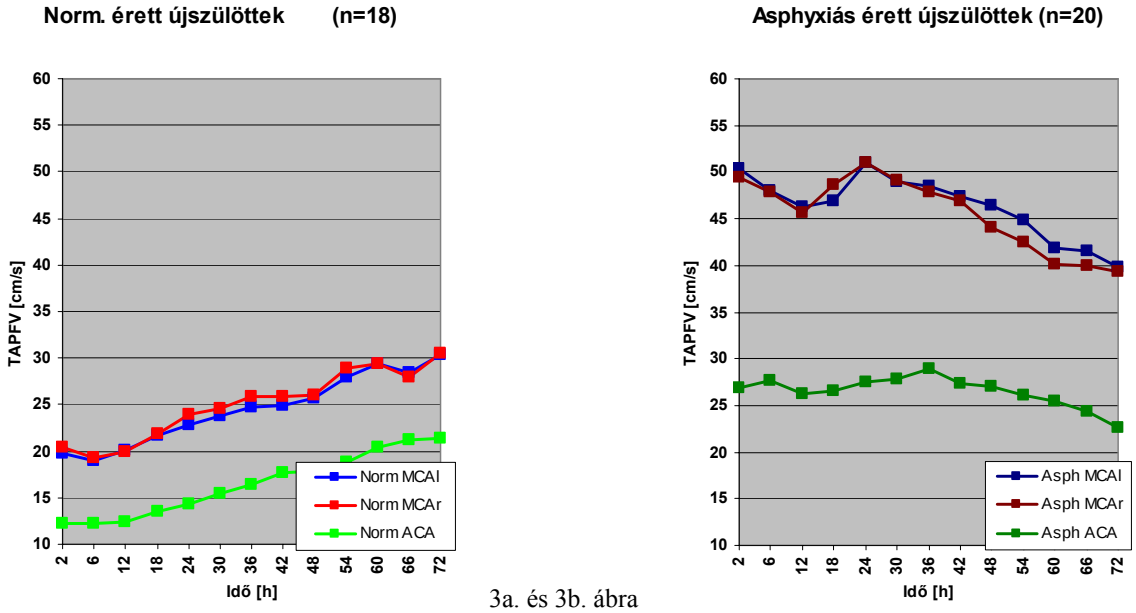

3a. és 3b. ábra

A TAPFV(CBF) változása az idő függvényében az élet első 72 órájában érett, egészséges (3a) és asphyxiás (3b) újszülöttek esetén az ACA-ban, ill. a két ACM-ban.

A hosszú távú követés eredményeit a 4a. és a 4b. ábra mutatja

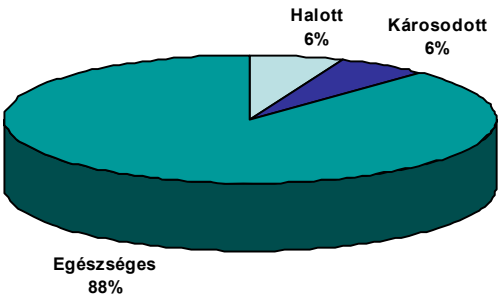

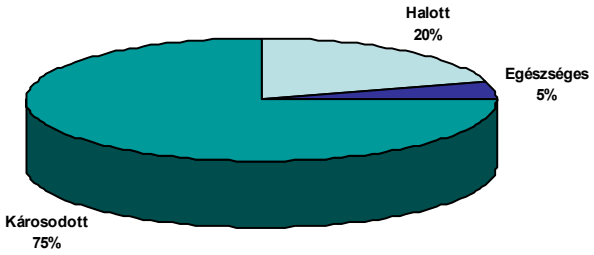

N:18

N:20

4a.ábra

4b. ábra

A kontroll (4a.) és az asphyxiás (4b.) csoport hosszú távú követése

2.2.5 Következtetések

Sikerült kidolgoznunk egy olyan új módszert – TAPFV Doppler spektrum analízis és a CBF-t befolyásoló élettani tényezők lehető maximális figyelembevétele-, mellyel a CBF minden korábbi Doppler módszernél sokkal jobban becsülhető. E módszer segítségével minden korábbi vizsgálatnál részletesebben és hosszabban, folyamatában tudtuk vizsgálni érett újszülötteken az rCBF változását.

Megállapítottam, hogy ***1.*** valószínűleg nem egységes patogenezisű, ill. fázisú betegségcsoport a postasphyxia szindróma; ***2.*** a súlyos esetek nagy részében diffúz hyperaemiát, míg a rendkívül súlyos esetekben kifejezett CBF csökkenést lehet észlelni; ***3.*** a hyperaemia, kisfokú ingadozástól eltekintve, sokkal tovább áll fenn, mint azt korábban gondoltuk.

Klinikailag az akut – intrapartum - és a subakut – intrauterin - asphyxiát nem lehet elkülöníteni. Feltételezhetjük, hogy annak a két újszülöttnek, akiknek a CBF-ja a közel normális tartományban volt az egyértelmű klinikai tünetek ellenére, nem akut, hanem subakut asphyxiája volt és ennek megfelelően az általunk mért CBF már a luxusperfuzió lecsengésének időszakára esett. Ez a megfigyelés segíthet az akut és subakut asphyxia elkülönítésében.

A TAPFV mérése, mint diagnosztikus - a terápiát esetleg vezető -, és mint prognosztikai faktor szintén nagy jelentőséggel bírhat.

A PAS esetén a különböző elveken alapuló diagnosztikus eszközök – a TAPFV mérése, az amplitúdó integrált EEG alkalmazása, ill. az utóbbi években kifejlesztett MR vizsgálatok elvégzése - együttes alkalmazása révén valószínűleg sokkal pontosabban lehetne a betegség különböző formáit és fázisait elkülöníteni, így a terápiát eredményesebbé tenni.

Fontos lenne tisztázni a CBF fokozódásának patogenetikai jelentőségét.

Az CBF szempontjából célzott terápiájú, a TAPFV eredmény által vezérelt további vizsgálatok is szóba jönnek.

3.0 A gerinccsatornai liquorterek echogenitásának változása újszülöttkorban

3.1 A gerinccsatornai liquorterek echogenitás változása PHH és PIH esetén

3.1.1 Bevezetés

A meghalt koraszülötteknél 35-60%os gyakorisággal lehet gerinccsatornai subarachnoidális vérzést találni. Azonban ezeknek a vérzéseknek az eredete, ill. kórélettani jelentősége kérdéses és korábban in vivo kimutatásuk nem volt lehetséges.

3.1.2 Cél

Ezért a rutin koponya ultrahang (UH) vizsgálatokkal párhuzamosan átfogó, sorozatvizsgálatokat kezdtem a gerinccsatornai SA terek elváltozásainak megismerésére. Ennek a vizsgálatsorozatnak az első eredményei alapján felismertem, hogy főleg PHH, de PIH esetén is, megváltozhat a gerinccsatornai subarachnoidalis (GSA) terek echogenitása .

3.1.3 Az első megfigyelése a gerinccsatornai liquorterek echogenitás változásának PHH esetén

3.1.3.1 Bevezetés

Az első egyértelmű elváltozást egy a 29. gestatios hétre született koraszülöttnél tapasztaltuk. Az 1300 gr-mal, Apgar 3-7-8-cal, placenta previa miatt sectioval született gyermeknél IRDS alakult ki, majd a 3. napon stádiumú IVH-t találtunk. Ezt követően

progresszív kamra tágulat (PKT) alakult ki fokozott intracraniális nyomásra (ICP) utaló jelekkel. Az elvégzett lumbálpunctio eredménye azonban lényegesen eltért az elvárttól. Ezek után végeztem el a teljes (cervico-thoraco-lumbo-sacralis) gerinc UH vizsgálatát feltételezve, hogy egy UH-gal vizualizálható elváltozás okozhatja a kamra- és a lumbál punctio közötti jelentős eltérést.

3.1.3.2 Módszer

A gerinc UH vizsgálatokat III.-IV.st. IVH-k esetén ATL 9 HDI készülékkel, 5-10 MHz-es széles spektrumú lineáris transducert használva, hason fekvő helyzetben, axiális és sagittális síkokban végeztem el.

3.1.3.3 Eredmény

A gerinccsatorna hátsó subarachnoidális tere, gyakorlatilag az L.I. csigolya magasságáig, kifejezetten fokozott echogenitású volt mind a sagittális, mind az axiális képeken. Az elülső SAT a szokott - a folyadékokra jellemző -, teljesen echomentes képet mutatta.

3.1.4 Az első megfigyelése a gerinccsatornai liquorterek echogenitásváltozásának PIH esetén

3.1.4.1 Bevezetés

A gerinccsatornai subarachnoidális vérzés vizualizációja után a gerinc UH vizsgálatok indikációját kiterjesztettem a meningitises esetekre is. Az első positiv eredményt egy a 32. gestatios hétre született koraszülöttnél találtam.

3.1.4.2 Módszer

A gerinc UH vizsgálatokat a PHH esetén már ismertetett módon végeztem.

3.1.4.3 Eredmények

A PHH esetén találtaktól eltérően ebben az esetben mind a ventralis, mind a dorsalis GSA tér kifejezett, homogen fokozott echogenitást mutatott. Az ekkor elvégzett lumbálpunctio gyakorlatilag eredménytelen volt, noha a gyermeknél nyilvánvaló jelei – klinikai és radiológiai - voltak a fokozott intracraniális nyomásnak.

3.1.5 Következtetés

Az irodalom áttekintése után megállapítottam, hogy a gerinccsatornai subarachnoidális (GSA) ilyen jellegű elváltozását még nem írták le sem PHH sem PIH esetén.

A GSA tér echogenitásának fokozódását a liquor magas fehérje és alakos elem tartalma magyarázhatja, mely egyrészt az arachnoiditis következménye, de PHH esetén az liquor áramlásával idesodródott alakos elemeknek – vér, nekrotikus szöveti massza, stb.- is jelentőségük lehet.

Az elváltozásoknak az alábbi klinikai jelentősége lehet: 1. szerepet játszhat a liquorkeringési zavarok kialakulásában; 2. magyarázhatja a kamrai- és a lumbális liquor kémiai- és biológiai összetételének, valamint a nyomásának oly gyakran megfigyelt disszociációját; 3. egy olyan egyszerű diagnosztikus lehetőséget nyújt, melynek segítségével a napi rutin munkában azonnal meg lehet ítélni az Lp megbízhatóságát, ill. azt hogy egyáltalán érdemes-e az Lp-t elvégezni.

3.2. A fokozott echogenitású gerinccsatornai liquorterek jelentősége a PHH és a PIH pathogenezisében

3.2.1 Bevezetés

A GSA tér echogenitás változásával kapcsolatos eredeti megfigyeléseim nyilvánvalóan csak "pillanatfelvételek" voltak. Ezen elváltozásoknak sem a gyakoriságát, sem a PHH ill. a PIH kialakulásában játszott szerepét kellő pontossággal a korábbi megfigyeléseink alapján nem lehet megállapítani.

3.2.2 Cél

Ezért egy prospektív, kontrollált tanulmányt kezdtünk melynek a célja az volt, hogy tisztázzuk: (1.) milyen gyakorisággal látható ez az echogenitás változás, (2.) mi ennek a változásnak a PHH, ill. a a PIH kialakulásában játszott szerepe, (3) ill. mi a klinikai jelentősége.

3.2.3 Betegek, módszer

31 koraszülöttnél végeztük el a gerinc UH vizsgálatát, mint a rutin NS kiegészítését. Mind a 31 koraszülöttnél az anamnézis, ill. a klinikum felvetette intrakraniális történés (IVH vagy meningitis) lehetőségét. A betegcsoportokat, a klinikai adatokat és a laboreredményeket a 3. és a 4. táblázat mutatja.

A gerinc ultrahang vizsgálatot (GUH) a már ismertetett módon végeztük.

3.2.4 Eredmények

11 betegnél találtunk echogen GSA teret a thoracolumbalis gerincszakaszon (I. csoport), míg 20 gyereknek volt echomentes (normál) GSA tere (II. csoport) (4. táblázat). A továbbiakban a II. csoportot két részre bontottuk a pontosabb megítélhetőség kedvéért: II/a: a későbbiekben egészségesnek bizonyult kontroll csoport, míg a II/b az a 4 újszülött, akiknél a GSA tér echogenitása normál volt, de a gyerekeknek IVH-ja vagy meningitisze volt.

Az eredményket a 3. sz. táblázat mutatja.

			Gerinccsatornaliquortér	
	n	**Lp**	**echogen(I.csop.)**	**norm.(II.csop.)**
IVHgr.III-IV.	10	+	8	2
Meningitis	5	+	3	2
Kontroll	16	-	-	16
Összesen	**31**		**11**	**20**

3.sz. Táblázat

Az I. és II. csoport összetétele

	I.csoport	II.csoport	Szignifikancia
Gestaciós idő (hét)	30 ± 3	31 ± 2	p>0,22(-)
Szül.súly (gr)	1390 ± 210	1451 ± 254	p>0,22(-)
Postnat.életkor (nap)	11 ± 6	14 ± 5	p>0,22(-)
Liquorfehérje (g/l)	5,9 (4,3-12,0)	II/a:1,0(0,3-1,4) II/b:2,4(1,3-4,5)	p<0,0001(+) p<0,04(+)
Liquorvvs>1000/látótér	11/11	II/a:2/20 II/b:10/10	p<0,0001(+) p<0,04(+)
Prog.KamraTágulat (PKT)	11/11	1/20	p<0,0001(+)

4. sz. Táblázat

Az I. és a II. csoport összehasonlítása

3.2.5 Következtetések

A relatív alacsony esetszám ellenére is a következőket állapíthattuk meg:

1. Meningitis, de főleg III.-IV. St. IVH után nagy gyakorisággal (kb. 70-80%) a GLT-ben echogenitás fokozódás figyelhető meg;

2. Ezen elváltozások erősen befolyásolják a továbbiakban a diagnosztikus és terápiás beavatkozásokat: felhívják a figyelmet, a kamrai és a lumbalis liquor disszociációjának lehetőségére;

3. Ez az elváltozás PHH esetén valószínűleg "filterként", PIH esetén "obstrukcióként" működik;

4. Felvetődik a gondolat, hogy ezeknek az elváltozásoknak szerepe lehet a PHH és a PIH kialakulásában;

5. További vizsgálatok szükségesek annak megítélésére, hogy milyen összefüggés van a GLT echogenitása és a PHH, ill. a PIH kialakulása között.

3.3. A gerinccsatornai liquorterek echogenitásának változása az idő függvényében

3.3.1 Bevezetés

A posthaemorrhagias hydrocephalus patomechanizmusának jobb megismerése érdekében egy olyan tanulmány elvégzését határoztam el, amikor az IVH kialakulásának pillanatától követjük párhuzamosan a gerinccsatornai és intrakraniális változásokat.

3.3.2 Célok

A célja a következő prospectiv és kontrollált tanulmányomnak tehát az volt, hogy vizsgáljam, hogy

1. Milyen gyakran, mikor és milyen gyorsasággal terjed a vér a gerinccsatornai SA térben IVH után, ill.
2. Milyen az időbeni lefolyása az általa kiváltott echogenitás fokozódásnak valamint, hogy
3. Van-e ennek az echogenitás fokozódásnak befolyása a PKT alakulására.

3.3.3 Módszer és betegek

Tanulmányomba 9 olyan koraszülött került, akiknek az első életnapon nem volt IVH-juk, azonban a 2.-3. napon III-IV-es stádiumú IVH alakult ki. Ezeknél a koraszülötteknél - a korábbi tanulmányaink eredményeként - a rutin koponya UH vizsgálatokat kiegészítettük gerinc UH-val is. A kontroll csoportba 10 olyan koraszülött került, akiknél nem alakult ki IVH, vagy csak I-es stádiumú volt.

Koponya és gerinc UH vizsgálatot végeztünk az első életnapon, valamint kb. 12 órával az IVH tünetei (súlyos keringési zavar, anaemizálodás, görcs stb.) után. A vizsgálatokat ezt követően hetente ismételtük a következő 8 héten keresztül. A kontroll csoportnál a fenti vizsgálatok az első életnapon, majd hetente történtek.

A koponya UH vizsgálatok a rutinnak megfelelően a gerinc UH vizsgálatok pedig a már ismertetett módon történtek.

Amennyiben a klinikai jelek, ill. az Intracraniális Compliance (ICC) magasabb ICP-re utalt először lumbál punctiot (Lp), annak sikertelensége esetén kamrapunctiot végeztünk.

A vizsgálatokból kizártunk minden olyan beteget akinél felmerült a központi idegrendszeri infekció (meningitis, ventriculitis) lehetősége.

3.3.4 Eredmények

A dorsalis GSA tér tökéletesen echomentes (normális) volt mind a kilenc koraszülöttnél az első életnapon. 12-24 órával az IVH-t követően a cervicalis és thoracalis dorsális GSA tér kifejezetten echogénné vált 5 esetben, majd a következő két hétben gyakorlatilag változatlan képet mutatott.

A fokozott echodenzitás a dorsális GSA térben a 3. héttől mind az intenzitásában, mind a kiterjedésében fokozatosan csökkent mindegyik koraszülöttnél. Nyolc esetben PHH alakult ki. 7 esetben a PHH lassú progressziót mutatott, közülük háromnál 3-4 héttel az IVH után a PHH progressziója megállt, három esetben pedig a PHH spontán visszafejlődött a 4.-7. hétre, de egy esetben ventriculo-peritonealis (VP) shuntöt kellett alkalmaznunk a kialakult progresszív hypertensiv hydrocephalus miatt. Egy esetben gyors progressziójú PHH alakult ki, mely végül shunt műtétet igényelt (5. táblázat).

A dorsális GSA tér fokozott echogenitása a PHH progressziójának megállásával párhuzamosan fokozatosan csökkent mind intenzitásában, mind kiterjedésében. Az IVH utáni 7.-9. hétre a dorsális GSA tér gyakorlatilag echomentessé vált.

Azokban az esetekben, amikor a fokozott intrakraniális nyomás (ICP) jelei miatt Lp-t kellett végeznünk az Lp a kifejezett hiperdenzitás idején a liquor lassan, kifejezetten kis nyomással ürült, majd párhuzamosan a dorsális GSA tér echogenitásának csökkenésével az eltávolítható liquor nyomása fokozatosan növekedett. A kontroll csoportban egyetlen alkalommal sem láttunk kóros eltérést a GLT-ben UH-val.

3.3.5 Következtetések

Vizsgálataimmal elsőként sikerült vizualizálni a vér terjedését súlyos IVH-k után a gerinccsatornai liquorterekig, mely ott kifejezett echogenitás fokozódást okoz. Az esetek több mint felében a vér már 6-12 órán belül megjelent a gerinccsatornai SA térben. Szintén elsőként követtük a látott GSA tér változásait az élet első 7-9 hetén keresztül. Eredményeink azt jelzik, hogy szoros összefüggés van a "debrise" intenzitása, kiterjedése és a PHH alakulása között, melynek oka lehet a liquor passage zavara és/vagy annak felszívódási akadályoztatása.

Megfigyeléseinket igazolták kórbonctani eredmények is.

Természetesen a betegszám növelésével és a követési idő nyújtásával még további vizsgálatok szükségesek eddigi megfigyeléseink tökéletes értelmezéséhez.

4. Az un. Intracraniális Compliance módszer bevezetése hazánkba

4.1 Bevezetés

A klinikai kép alapján és a konvencionális radiológia eszközeivel nem lehet kellő biztonsággal elkülöníteni a kisfokban emelkedett intracraniális nyomású (ICP) communicativ hydrocephalust az atrophia cerebri talaján kialakult, ex vacuo hydrocephalustól.

4.2 Cél

Az un. Intracarniális Compliance (ICC) mérésének az ilyenkor felvetődő kisfokban megemelkedett ICP kimutatásában, az atrophia cerebritől történő elkülönítésében, a shunt műtét indikációjának felállításában van nagy jelentősége.

4.3 Módszer

Taylor a '90-es évek elején vezette be ezt a vizsgálómódszert. A Monro-Kellie elvnek megfelelően, az ICP kisfokú emelkedése kezdetben csak az un. kompenzáló terek kapacitását szűkíti be, de nem okoz nyilvánvaló tüneteket. AZ ICC romlásának a lényege, hogy amennyiben az ICP még csak kis mértékben emelkedett, de a már említett compenzáló tekerek kapacitása már kimerült, az ICP egyébként még kompenzálható emelkedése is az art. cerebri mediák keringésében szignifikáns rezisztencia emelkedést fog eredményezni.

A vizsgálat során a nagykutacson keresztül ophtalmodynamometerrel 0-50-100-150 gr/cm2 nyomást gyakorlunk az agyra, miközben transcraniálisan mérjük az art. cerebri mediában az resistencia index (RI) változását. Normál ICP esetén még 150 gr/cm2 nyomás esetén sincs lényeges változás az RI-ben. Ezzel ellentétben, már kisfokú ICP emelkedés esetén is, amikor a kompenzációs lehetőségek már kimerültek, jelentős RI emelkedést kapunk (5. sz. ábra).

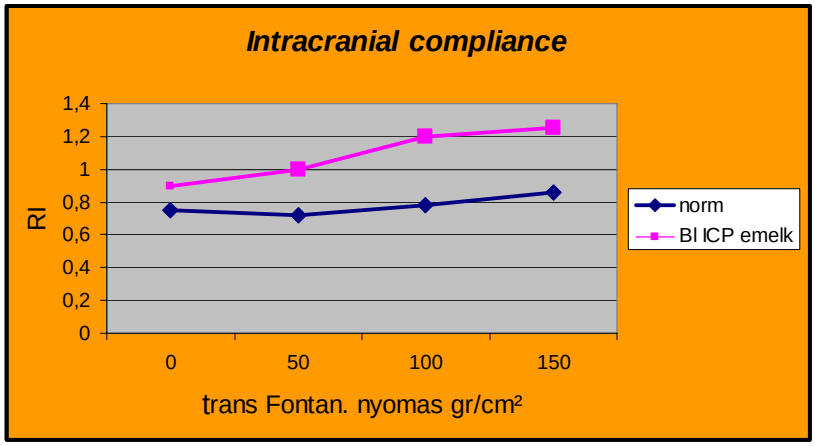

5. sz. ábra

Az RI változása a transfontanelláris nyomás függvényében

Szürke: kisfokban hypertensiv communicativ hydrocephalus

Fekete: norm. kontroll

4.4 Eredmények

A fenti módszerrel végzett vizsgálatokról hazánkban először mi számoltunk be s az elmúlt években 92 esetben nagyon jó hatásfokkal alkalmaztuk is annak eldöntésére, hogy idegsebészeti beavatkozásra szükség van-e, vagy nincs. Az ICC 16 gyereknél volt pozitív és mind a 16-nál shunt műtét történt. 14 esetben valóban kisfokú ICP emelkedést találtak, ill. a műtét után a kamratágulat csökkent. A műtét után 2 esetben nem volt jelentős változás a kamrák méretében.

A 76 norm. ICC-ü csecsemő közül 9 került műtétre: egyetlen esetben sem találtak emelkedett ICP-t, s közvetlenül a műtét után - 2-3 nap - sem volt lényegi változás a kamraméretekben. A további 67 gyerek közül az ICC mérést követő 10 napon egyetlen esetben sem alakult ki magas ICP-re utaló klinikai kép, s műtét sem történt.

4.5 Következtetés

Egy egyszerű, megbízható módszer a kisfokban emelkedett ICP communicativ hydrocephalus és az atrophia cerebri elkülönítésére.

Az értekezés témájában megjelent elsőszerzős közlemények:

1. *Rudas G, Bors S. (1988): Aortic thrombosis diagnosed by ultrasound, Pediatr Radiol:18(1):77-78. IF: 0,588*
2. *Rudas G., Bors Zs, Schuler D, Seri I. (1989): Effect of dopamine induced blood pressure elevation on cerebral blood flow in the sick preterm and term neonate. Pediatr Res. 25:229A (abstr)*
3. *G. Rudas, Z. Almássy, B.Papp, E. Varga, Z. Somogyvári (1996): Changes of Cerebral blood flow in asphyxiated newborns, Ped. Radiology 26-1; 84. (abstract)*
4. *Rudas G., Almássy Zs, Varga E, Somogyvári Zs, Taylor GA. (1997): Alteration on spinal fluid drainage in infants with hydrocephalus. Pediatr Radiol;27:580-582 IF: 0,619*
5. *Rudas G., Almássy Zs., Varga E., Somogyvári Z. (1997): Ultrasound examination of the spine in posthaemorrhagic hyrdocephalus, meningitis and brain tumor. Ped. Research, 42: 398 (abstr.)*
6. *Rudas G, Almássy Zs., Varga E., Somogyvári Zs. (1997): Cerebral blood flow in asphyxiated newborns Year Book of Pediatric Radiology*
7. *G. Rudas, Z. Almássy, B. Papp, E. Varga, Ü. Méder, G. Taylor (1997): A new observation: hyperechodensity of the spinal arachnoidal space can play a role in the pathogenesis of the posthaemorrhagic hydrocephalus. Pediatr Radiol (abstr.)*
8. *Rudas G., Almássy Zs., Papp B., Varga E., Somogyvári Zs.(1997):Gerinccsatornai liquorkeringési zavar posthaemorrhagias hydrocephalus esetén; Gyermekgyógyászat*
9. *Rudas G., Almássy Zs, Papp B, Varga E, Méder Ü, Taylor G. (1998) Echodense spinal arachnoid space in neonates with progressive ventricular dilatation. A marker of noncommunicationg hydrocephalus. AJR 171:1119-1121 IF: 2,179*
10. *Rudas G., Almássy Zs., Méder Ü., Papp B., Varga E., Somogyvári Zs. (1998) Az agyi vérkeringés változása érett, postashyxiás újszülöttekben, Gyermekgyógyászat 49:343-352*
11. *Rudas G.; Almassy Zs.; Papp B.; Varga E.; Méder Ü.; Taylor G. (1998) Hyperechogenicity of the spinal arachnoid space. A new observation for the pathogenesis of the neonatal posthaemorrhagic hydrocephalus, Year Book of Pediatric Radiology, 11-19.*
12. *Rudas G., Varga E., Meder Ű., Pataki M., Taylor G. (2000): Changes in echogenicity of spinal subarachnoid space associated with intracranial hemorrhage: new observations. Pediatr Radiol 30(11): 739-742 IF: 0,684*
13. *G. Rudas, E. Varga, Z. Karádi, K. Urbanek (2000): Can we forget the ultrasound? The role of the ultrasound in diagnosing abnormalities of the central nervous system in infant Pediatr. Radiol. 30: 322 (abstract)*
14. *Rudas G.(2003): Neuroradiológiai vizsgálatok csecsmő és gyermekkorban, Gyermekorvos továbbképzés 2 (4):156-161*
15. *Rudas G., Sekyra P., Löbl B., Povysil B.(2005): Is the neurosonography a reliable method to detected the intracranial bleedings? Pediatr Radiol 35 () (abstr.)*

16. *Rudas G.(2006): Új korszak a neonatális neuroradiológiában Gyermekgyógyászat 57:19 (abst.)*

Az értekezés témájában megjelent nem elsőszerzős közlemények:

Seri I, Rudas G, Bors Zs, Knyicska B, Tulassay T (1993): *Effects of low_dose Dopamine infusion on cardiovascular and renal functions, cerebral blood flow, and plasma cathecholamine levels in sick preterm neonates* Pediatr Res 34:742-749