# Új neuroszonográfiás vizsgálómódszerek és megfigyelések

Doktori értekezés

**Dr. Rudas Gábor**

Semmelweis Egyetem
Klinikai Orvostudományok Doktori Iskola

Témavezető: Dr. Tulassay Tivadar, D.Sc., egyetemi tanár

Hivatalos bírálók: Dr. Beke Anna, Ph.D., egyetemi docens
Dr. Berényi Marianne, Ph.D., főorvos

Szigorlati bizottság elnöke: Dr. Machay Tamás, C.Sc., egyetemi tanár
Szigorlati bizottság tagjai: Dr. Lombay Béla, Ph.D., egyetemi tanár
Dr. Vásárhelyi Barna, Ph.D., tud. főmts.

Budapest
2006.

# *Tartalomjegyzék*

1 Összefoglalás ..... 5

2 Summary ..... 11

3 Rövidítések jegyzéke: ..... 15

4 Bevezetés ..... 16

*4.1 A Dopamin (DA) hatása az agyi vérkeringésre újszülöttkorban ..... 17*

*4.2 A regionalis CBF változásai asphyxias újszülötteknél az élet első 72 órájában ..... 18*

*4.3 Az első megfigyelése a gerinccsatornai liquorterek echogenitás változásának posthaemorrhagiás hydrocephalus (PHH) esetén ..... 19*

*4.4 Az első megfigyelése a gerinccsatornai liquorterek echogenitás változásának postinfectiosusos hydrocephalus (PIH) esetén ..... 20*

*4.5 A fokozott echogenitású gerinccsatornai liquorterek jelentősége a PHH és a PIH pathogenezisében ..... 21*

*4.6 A gerinccsatornai liquorterek echogenitásának változása az idő függvényében ..... 21*

*4.7 Az un. Intracraniális Compliance módszer bevezetése hazánkba ..... 21*

5 Célkitűzések ..... 23

*5.1 Az agyi vérkeringés vizsgálata Doppler áramlási sebesség mérésekkel ..... 23*

*5.2 A regionalis CBF változásai asphyxias újszülötteknél az élet első 72 órájában ..... 23*

*5.3 A gerinccsatornai liquorterek echogenitás változásának PHH esetén ..... 24*

*5.4 Az első megfigyelése a gerinccsatornai liquorterek echogenitásváltozásának PIH esetén ..... 24*

*5.5 A fokozott echogenitású gerinccsatornai liquorterek jelentősége a PHH és a PIH pathogenezisében ..... 24*

*5.6 A gerinccsatornai liquorterek echogenitásának változása az idő függvényében ..... 24*

*5.7 Az un. Intracraniális Compliance módszer bevezetése hazánkba ..... 25*

6 Módszer és betegek ..... 26

*6.1 A Dopamin (DA) hatása az agyi vérkeringésre ..... 26*

*6.2 A regionalis CBF változásai asphyxias újszülötteknél az élet első 72 órájában ..... 29*

*6.3 A gerinccsatornai liquorterek echogenitás változásának PHH esetén ..... 30*

*6.4 Az első megfigyelése a gerinccsatornai liquorterek echogenitásváltozásának PIH esetén ..... 30*

*6.5 A fokozott echogenitású gerinccsatornai liquorterek jelentősége a PHH és a PIH pathogenezisében ..... 33*

*6.6 A gerinccsatornai liquorterek echogenitásának változása az idő függvényében ..... 34*

*6.7 Az un. Intracraniális Compliance módszer bevezetése hazánkba ..... 35*

7 Eredmények ..... 37

*7.1 A Dopamin (DA) hatása az agyi vérkeringésre ..... 37*

*7.2 A regionalis CBF változásai asphyxias újszülötteknél az élet első 72 órájában ..... 38*

*7.3 A gerinccsatornai liquorterek echogenitás változásának PHH esetén ..... 40*

*7.4 A gerinccsatornai liquorterek echogenitás változásának PHH esetén ..... 41*

*7.5 A fokozott echogenitású gerinccsatornai liquorterek jelentősége a PHH és a PIH pathogenezisében ..... 41*

*7.6 A gerinccsatornai liquorterek echogenitásának változása az idő függvényében ..... 43*

*7.7 Az un. Intracraniális Compliance módszer bevezetése hazánkba ..... 47*

8 Megbeszélés ..... 48

*8.1 A Dopamin (DA) hatása az agyi vérkeringésre ..... 48*

*8.2 A regionalis CBF változásai asphyxias újszülötteknél az élet első 72 órájában ..... 49*

8.2.1 Következtetések ..... 52

*8.3 A gerinccsatornai liquorterek echogenitás változásának PHH, ill. PIH esetén ..... 53*

*8.4 A fokozott echogenitású gerinccsatornai liquorterek jelentősége a PHH és a PIH pathogenezisében ..... 54*

8.4.1 Következtetések ..... 56

*8.5 A gerinccsatornai liquorterek echogenitásának változása az idő függvényében ..... 56*

8.5.1 Következtetések ..... 59

*8.6 Az un. Intracraniális Compliance módszer bevezetése hazánkba ..... 59*

9 Tézisek és a munka gyakorlati jelentősége ..... 61

10 Irodalom: ..... 63

11 Publikációs lista ..... 71

*11.1 Az értekezés témájában megjelent elsőszerzős közlemények: ..... 71*

*11.2 Az értekezés témájában megjelent nem elsőszerzős közlemények: ..... 72*

*11.3 A disszertációtól független közlemények: ..... 72*

12 Köszönetnyilvánítás ..... 73

# 1 Összefoglalás

Vizsgálataim célja olyan új ultrahangos vizsgáló módszerek kidolgozása volt, melyekkel bizonyos neonatológiai neurológiai kórképek kórélettani, ill. diagnosztikai kérdéseire szerettem volna választ kapni.

A vizsgálatokat a neuroszonográfiai technikák alapján két részre lehet osztani:

1. a Doppler módszer felhasználásával az agyi vérkeringés (CBF) vizsgálata;
2. az un. 2D képalkotással pedig az újszülött-fiatal csecsemőkori gerinc vizsgálata.

Az CBF vizsgálatánál a Doppler módszerrel szerzett adatokat kétféle módon analizáltam. Először az un. Rezisztencia Index (RI) kalkulálásával vizsgáltam a Dopamin hatását az agyi keringésre kora és érett újszülöttek esetén. A vizsgálatok hátterét az adta, hogy a Dopamin az egyik legfontosabb gyógyszere a hipotenziónak. A szisztémás keringés változásai azonban a rossz autoreguláció miatt azonnal áttevődnek az agyi keringésre is. A CBF változásainak pedig jelentősége van az intraventrikuláris vérzések (IVH) és a periventricularis leukomalacia (PVL) pathogenezisében. Ennek megfelelően felvetődött, hogy a Dopamin fokozott pressor hatása rizikót jelenthet az IVH és/vagy a PVL kialakulására. Mindezeknek a fényében nagyon fontos volt tudni, hogy milyen hatása van a Dopaminnak az agyi vérkeringésre koraszülötteknél, ill. érett újszülötteknél. Az is felvetődött, hogy esetleg a Dopaminnak direkt hatása is van az agyi vérkeringésre - az általános keringési hatásokon kívül - az intrakraniálisan vazodilatációt okozó dopaminerg receptorokon keresztül és ez vezetne IVH-hoz, esetleg PVL-hez.

Vizsgálataim során mértem a CBF változását az artéria cerebri anteriorban Doppler módszerrel és az un. Rezisztencia Index (RI) kalkulálásával. A vizsgálatokat autókontrollos körülmények között végeztem. A koraszülöttek, valamint érett újszülöttek a klinikailag indikált dózisú (2, ill. 4 ug/kg/min) dopamin infúziót kapták, miközben a klinikailag indokolt időközökben mértem a vérnyomás, ill. a CBF változásait.

Megállapítottam, hogy

1. a 2 ug/kg/min Dopamin infúzió nem okozott szignifikáns vérnyomás emelkedést sem a koraszülötteknél sem érett újszülötteknél;
2. a 2 ug/kg/min Dopamin infúzió nem okozott szignifikáns változást a CBF-ban;
3. a 4 ug/kg/min Dopamin infúzió szignifikáns vérnyomás emelkedést okozott mind a két betegcsoportban;
4. valószínűleg a Dopaminnak nincsen jelentős direkt, szelektív vazodilatatív hatása az agyi ereken, hiszen egyetlen esetben sem találtunk vérnyomásváltozástól független CBF változásra utaló RI értéket;
5. a közepes fokban hipotenzív, érett újszülöttek esetén a Dopamin infúzió által indukált RR emelkedés 20 perccel az infúzió megindítása után már nem okozott CBF változást; Ez a megfigyelés intakt CBF autoregulációra utal;
6. a koraszülöttek esetén egy éretlen, de nem teljesen ineffektív agyi keringési autoreguláció valószínűsíthető, hiszen annak ellenére, hogy a 4 ug/kg/min Dopamin infúzió szignifikáns RR emelkedést okozott, az infúzió megkezdése után 60 perccel – tehát bizonyos késéssel - az RI visszatért a normál tartományba.

A továbbiakban asphyxia esetén vizsgáltam az agyi vérkeringés változásait az un. Time Average Peak Flow Velocity (TAPFV) Doppler spektrum analízis módszerrel. A módszer előnye, hogy a correlatioja a Xe133 clearance technikával mért CBF-hez 0,82.

Vizsgálataim hátterét az képezte, hogy a postasphyxia syndroma (PAS) diagnózisa gyakran nem könnyű. A klinikai kép alkalmanként jellegtelen, melynek megítélését még nehezebbé teszi, hogy a beteg gyakran lélegeztetésre és ennek megfelelően dekonektálásra szorul. A képalkotó eljárások közül sem a 2D ultrahang, sem a CT vizsgálat nem alkalmas az agyödéma, ill. az asphyxia diagnosztikájára az akut stádiumban. Egyedül az MRI-nek (a T2, a diffúzió súlyozott szekvenciáknak az un. ADC-vel, ill. az MR Spektroszkopiának) van megfelelő szenzitivitása és specificitása, de ennek kivitelezése a gyakran súlyos állapotú újszülöttnél nem könnyű. Ugyanakkor

az un. terápiás ablak nagyon rövid. Külön gondot okoz, hogy a klinikai kép alapján nem lehet az akut, intrapartum asphyxiát elkülöníteni a subacut, már az utolsó intrauterin napokban kialakult s már terápiásan nem hozzáférhető HIE-től.

Egy olyan új ultrahangos módszert szerettem volna kidolgozni, mely a korábbi módszereknél lényegesen pontosabban diagnosztizálja asphyxiát és általában az agyi keringés-változásokat az élet első napjaiban. Mivel felvetődött, hogy az asphyxia egy több lépcsős, időben elégé elhúzódó kórélettanú folyamat, ezért az élet első 72 órájában 6 óránként mértem a CBF változását az artéria cerebri anteriorokban, ill. az artéria cerebri mediákban súlyos asphyxián átesett érett újszülöttek esetén.

Céljaim tehát a következők voltak:

***1.*** Egy új vizsgáló módszer segítségével vizsgálni a rCBF változását egészséges és postasphyxiás érett újszülötteken a korábbiaknál sokkal hosszabb ideig (az első 72 életóra) és sokkal részletesebben (minden 6. órában), hogy az asphyxia patogenezisérő l többet tudjunk;

***2.*** Vizsgálni, hogy a TAPFV alkalmas-e az asphyxia diagnosztikájára, van-e prognosztikai értéke és a terápiát esetleg befolyásolhatja-e?

Sikerült kidolgoznunk egy olyan új módszert – TAPFV Doppler spektrum analízis és a CBF-t befolyásoló élettani tényezők lehető maximális figyelembevétele mellett-, amellyel a CBF minden korábbi Doppler módszernél sokkal jobban becsülhető. E módszer segítségével minden korábbi vizsgálatnál részletesebben és hosszabban, folyamatában tudtuk vizsgálni érett újszülötteken az rCBF változását.

Megállapítottam, hogy a postasphyxia syndroma valószínűleg nem egységes patogenezisű betegségcsoport. A súlyos esetek nagy részében diffúz hyperaemiát, míg a rendkívül súlyos esetekben – az első 36 órán belül halálos kimenetel - kifejezett CBF csökkenést lehet észlelni. A hyperaemia - kisfokú ingadozástól eltekintve -, úgy tűnik, hogy sokkal tovább áll fenn, mint azt korábban gondoltuk.

A TAPFV mérése, mint diagnosztikus, a terápiát esetleg vezető és mint prognosztikai faktor szintén nagy jelentőséggel bírhat.

Az asphyxia esetén a különböző elveken alapuló diagnosztikus módszerek – a TAPFV mérése, az amplitúdó integrált EEG alkalmazása, ill. az utóbbi években kifejlesztett MR vizsgálatok - együttes alkalmazása révén valószínűleg sokkal

pontosabban lehetne a betegség különböző formáit és fázisait elkülöníteni, így a terápiát eredményesebbé tenni.

Az új neuroszonográfiás vizsgálatok másik csoportjában a 2D vizsgálatok tartoznak. Ezekben vizsgáltam a posthaemorrhagiás- és a postinfectiousus-hydrocephalus kialakulását, ill. új diagnosztikai módszereket dolgoztam ki. Elsőként írtam le, hogy III.-IV.-es stádiumú IVH-k, ill. meningitisek esetén a gericcsatornai subarachnoidális (GSA) terek echogenitása megváltozhat. Hipotézisem szerint, a GSA echogenitásának fokozódása egy jelzője a GSA-be jutott vérnek, ill. az arachnoiditisnek, mely szerepet játszik a progresszív kamra tágulat (PKT) kialakulásában és melynek detektálása segít a Lp eredményének értékelésében.

Ezt követően egy prospectív, kontrollált tanulmányt kezdtem, melynek a célja az volt, hogy tisztázzam: (1.) milyen gyakorisággal látható ez az echogenitás változás, (2.) mi ennek a változásnak a PHH, ill. a PIH kialakulásában játszott szerepe, (3) ill. mi a klinikai jelentősége.

A következőket állapítottam meg:

***I.*** III.-IV. st. IVH után nagy gyakorisággal ( kb. 70-80% ), - meningitis esetén ritkábban - a gerinccsatornai SA terekben echogenitás fokozódás figyelhető meg .

***II.*** Ezen elváltozások erősen befolyásolják a továbbiakban a diagnosztikus és terápiás beavatkozásokat, azaz felhívják a figyelmet, a kamrai és a lumbalis liquor esetleges disszociációjára, jelezve, hogy Lp-vel valószínűleg hamisan alacsony liquornyomást fogunk detektálni s felhívja a figyelmet, hogy a kémiai összetevők a két liquortérben jelentősen különbözhetnek egymástól.

***III.*** Ez az elváltozás a vérzéseket követő PKT esetén valószínűleg "filterként", míg a meningitist követő PKT esetén "obstrukcióként" működik.

***IV.*** Felvetődik a gondolat, hogy ezeknek az elváltozásoknak szerepe lehet a PHH és a PIH kialakulásában, hiszen azoknál a betegeknél, akiknél a GSA fokozott echogenitást mutatott, 90%-ban alakult ki PHH, ill. PIH, míg azoknál a betegeknél, akinek a GLT nem mutatott kóros eltérést, nem alakult ki PIH, ill. PHH, annak ellenére sem, hogy súlyos IVH-juk, ill. meningitiszük volt.

*V.* További vizsgálatok szükségesek annak megítélésére, hogy milyen összefüggés van a GLT echogenitása és a PHH, ill. a PIH kialakulása között.

Ez utóbbi kérdés jobb megítélésére határoztam el egy olyan tanulmány elvégzését, amikor az IVH kialakulásának pillanatától követjük párhuzamosan a gerinccsatornai és intracraniális változásokat addig, amíg a PKT vagy megszűnik, vagy shunt műtétet igényel.

Ennek megfelelően a célja a következő prospektív és kontrollált tanulmányomnak az volt, hogy vizsgáljam, hogy milyen gyakran, mikor és milyen gyorsasággal terjed a vér a gerinccsatornai SA térben IVH után, ill. milyen az időbeni lefolyása az általa kiváltott echogenitás fokozódásnak valamint, hogy ennek az echogenitás fokozódásnak van-e jelentősége a PKT kialakulásában.

Koponya és gerinc UH vizsgálatot végeztem az első életnapon, valamint az IVH tünetei után kb. 12 órával. A vizsgálatokat ezt követően hetente ismételtem a következő 8 héten keresztül. A kontroll csoportnál a fenti vizsgálatok az első életnapon, majd hetente történtek.

Vizsgálataimmal elsőként sikerült vizualizálni a vér terjedését súlyos IVH-k után a gerinccsatornai liquorterekig, mely ott kifejezett echogenitás fokozódást okozott. Az esetek több mint felében a vér már 6-12 órán belül megjelent a gerinccsatornai SA térben. Szintén elsőként követtem a látott gerinccsatornai SA tér változásait az élet első 7-9 hetén keresztül. Eredményeim azt jelzik, hogy szoros összefüggés van a "debrise" intenzitása, kiterjedése és a PHH alakulása között, melynek oka lehet a liquor passage zavara és/vagy annak felszívódási akadályoztatása.

Végül ismertetem az un. Intracranialis compliance vizsgálómódszert, melyet Magyarországon én vezettem be, s amely alkalmas a kisfokban hipertenzív kommunikatív hydrocephalusok és az atrophia cerebri elkülönítésére.

1. Rudas G., Almássy Zs, Varga E, Somogyvári Zs, Taylor GA. (1997): Alteration on spinal fluid drainage in infants with hydrocephalus. Pediatr Radiol;27:580-582 **IF: 0,619**

2. Rudas G., Almássy Zs, Papp B, Varga E, Méder Ü, Taylor G. (1998) Echodense spinal arachnoid space in neonates with progressive ventricular dilatation. A marker of noncommunicationg hydrocephalus. AJR 171: 1119-1121 **IF: 2,179**

3. Rudas G., Varga E., Meder Ű., Pataki M., Taylor G. (2000): Changes in echogenicity of spinal subarachnoid space associated with intracranial hemorrhage: new observations. Pediatr Radiol 30(11): 739-742 **IF: 0,684**

# 2 Summary

## *New methods and observations in neurosonography*

My goal was to find new diagnostic ultrasound methods to answer several questions (pathological and diagnostical) relating to different neonatal neurology diseases.

The study is divided into two major parts depending on the two major types of neurosonography which were applied:

The first part is "***1.*** The measurement of the cerebral blood flow (CBF) using doppler method", while the second part is "***2.*** 2D ultrasound examination of the spine."

In the case of the CBF examinations, I used two kinds of doppler spectrum analysis. In the first instance, I used the so called Resistance Index to examine the effect of dopamine on the cerebral blood flow in the sick preterm and term neonate. The background was, that dopamine has been the standard drug of choice to combat hypotension in critically ill neonates. However, the pathogenesis of intraventricular hemorrhage (IVH) and periventricular leucomalatia (PVL) is almost certainly related to changes in CBF. Because the autoregulation of CBF in preterm neonates is seriously impaired, enhanced responsiveness of these infants to the pressor effects of dopamine may put them at risk for the development of IVH and/or PVL. The effect of the dopamine-induced hemodynamic changes of CBF in the sick preterm infants has not been clarified. In addition, we have had a suspicion, that dopamine has a direct, selective vasodilatory effect on the cerebral vasculature too; this potentially may also lead to IVH or PVL.

The changes of the CBF velocity in the Anterior Cerebri Artery (ACA) as well as the calculated RI were used to assess changes in the CBF during the study.using the doppler method and by calculation of the Resistant Index. All of the examinations were so called autocontrol examinations. Arterial blood gases, Htc, Heart rate, blood pressure (BP), and pO2 were monitored as part of the routine clinical care management. The preterm and term neonate had a clinically indicated dopamine infusion (2-4 μg/kg/min) administered.

Conclusions: 1. The administration of 2μg/kg/min dopamine did not induce significant changes in BP or RI in either term or preterm neonates. 2. In contrast, 4μg/kg/min significantly increased BP in both groups. 3. We found an intact autoregulation of the CBF in term neonates. 4. In preterm neonates, we identified an only slightly effective autoregulation of CBF: the pressor effects of dopamine may put them at risk for the development of IVH and/or PVL. 5. We were not able to find a significant selective vasodilatory effect of dopamine on the cerebralvasculature.

During the next study, (Changes of the CBF after asphyxia), I used the so called "Time Average Peak Flow Velocity" (TAPFV) Doppler spectrum analysis. The advantage of this method, 0.82 correlation between the Xe 133 clearence measurement of the CBF and the TAPFV.

The diagnosis of asphyxia is not always easy: quite often, the clinical picture is not typical, in addition the patient often requires ventilation and/or sedation. The 2D ultrasound and CT examination, during the acute period, are not informative enough. On the otherhand, Magnetic Resonance Imaging (MRI), incorporating T2, Diffusion WI, ADC and MR Spectroscopy, has a good sensitivity and specificity, but it is quite complicated and the so called therapeutic window is quite short. Another problem experienced, is that it is not feasable to distinguish the acute (intrapartum) and the subacute (intrauterine) asphyxia solely from the clinical picture.

I have worked out a new ultrasound diagnostic method, which is more sensitive in detecting asphyxia and the changes of the CBF, than all of the other former methods. However, have been raised, that asphyxia is a quite long process, that's why I have measured the changes of the CBF in the ACA and Median Cerebral Artery (MCA) every 6 hours during the first 72 hours of life.

Our goals were: 1. To use a new method to exam the changes of the CBF in the ACA and MCA in asphyxiated and healthy term newborns during the first 72 hours of life; 2. To exam whether the TAPFV is a reliable method to make the diagnosis of asphyxia, and whether it is a good prognostic factor, thereby influencing the therapy.

I could determine, that the asphyxia – presumably - is not a uniform disease. We can find a region of diffuse hyperemia in the majority of the seriously asphyxiated cases, but sometimes – in the quite seriously ill patients – the CBF can strongly decrease. The hyperemia lasts much longer than formerly believed.

The measurement of the TAPFV can be a reliable diagnostic method, prognostic factor and leader of the therapy.

In case of asphyxia, with the use of the different kinds of the diagnostic methods – measurement of the TAPFV, amplitude integrated EEG and MRI –, presumably we could distinguish much better the different forms and phases of the disease and hopefully resulting in a therapy which could became much more effective.

***The other group of the new neurosonographicay methods belong to the 2D examinations***. With this method, I have made examinations of the spinal subarachnoidal (SSA) spaces in cases of the posthaemorrhagic (PHH) and postinfectious hydrocephalus (PIH). I disclosed the first publication about the changes of the echogenecity of the SSA in case of PHH and PIH. In my opinion, the increased echogenecity of the SSA is a sign of the blood and/or the arachnoiditis in the SSA and it can play a significant role in the development of the progressive ventricular dilatation (PVD).

The following study next was a prospective and controlled study, aimed to evaluate the frequency and the clinical significance of the echogenecity in SSA at risk for PVD.

My conclusions were: ***1.*** I could find echogenic SSA space after IVH III.-IV. (ca. 70-80%) and after meningitis. ***2.*** Echogenic SSA space could explain the discrepancy which is often observed between the biological and chemical constitution of CSF from ventricular and lumbar punctures and it has strong influence on the choice of the following diagnostic and therapeutic activity. ***3.*** This change after the IVH - presumably – has a "filter" function, but in case of the meningitis, it has an "obstruction" result. ***4.*** This change can play a role in the development of the PHH or PIH, because in the patients with echogenic SSA space, I could find 90% PVD after the bleeding or meningitis, and in contrast, the patients without echogenic SSA space, I could find PVD. ***5.*** Further studies are required to determine the role of the increased echogenecity of the SSA space in the development of PHH or PIH.

Because of the last question, I have decided to make a new study where I can follow the spread of blood from IVH until the SSA space and a follow up until the PVD will disappear or the shunt surgery becomes essential.

The aim of the next study was to study the frequency and rate of the spread of blood into the SSA space and to evaluate the relationship of this finding and PHH.

Serial cranial and spinal sonography were performed during the first day of life – before the IVH – and 12-24 hours after the bleedings. During the next 8 weeks, I performed a control examination weekly. The control group did not have IVH.

That was the first publication of the visualization of the spread of blood from the ventricular system into the subarachnoid space following IVH. In more than half of the cases within 12 hours, I was able to detect the blood in the SSA space. I carried out 7-9 week long follow up of the increased echogenecity of the SSA space. My results suggest, that there is a strong correlation between the echogenecity of the SSA space and post-hemorrhagic ventricular dilatation.

The final method is the so called Intracranial Compliance (ICC) examination, which was introduced in Hungary by me. With the help of ICC, it is possible to distinguish the PHH with a slight increase of ICP from the atrophia cerebri.

1. Rudas G., Almássy Zs, Varga E, Somogyvári Zs, Taylor GA. (1997): Alteration on spinal fluid drainage in infants with hydrocephalus. Pediatr Radiol;27:580-582 **IF: 0.619**

2. Rudas G., Almássy Zs, Papp B, Varga E, Méder Ü, Taylor G. (1998) Echodense spinal arachnoid space in neonates with progressive ventricular dilatation. A marker of noncommunicationg hydrocephalus. AJR 171: 1119-1121 **IF: 2.179**

3. Rudas G., Varga E., Meder Ű., Pataki M., Taylor G. (2000): Changes in echogenicity of spinal subarachnoid space associated with intracranial hemorrhage: new observations. Pediatr Radiol 30(11): 739-742 IF: 0.684

# 3 *Rövidítések jegyzéke:*

| | |
|---|---|
| 2D | két dimenziós |
| IVH | Intraventricularis Haemorrhagia |
| PVL | Periventriculáris Leucomalatia |
| PAS | Post Asphyxia Syndroma |
| CBF | Cerebral Blood Flow |
| rCBF | regional CBF |
| PWD | Pulsatility Wawe Doppler |
| CD | Color Doppler |
| RI | Rezisztencia Index |
| EDBFV | End Diastole Blood Flow Velocity |
| ESBFV | End Systole Blood Flow Velocity |
| TAPFV | Time Average Peak Flow Velocity |
| ACA | Arteria Cerebri Anterior |
| ACM | Arteria Cerebri Media |
| FOR | Free Oxygen Radicals (szabad oxigén gyökök) |
| PHH | Post Haemorrhagias Hydrocephalus |
| PIH | Post Infectious Hydrocephalus |
| GLT | Gerinccsatornai liquor terek |
| GSA | Gerinccsatornai Subarachnoidalis |
| DST | Dorsalis Arachnoidális tér |
| VAT | Ventrális Arachnoidális tér |
| IC | Intracranialis Compliance |
| ICP | intracraniális nyomás |
| MR | Mágneses Rezonancia |
| UH | Ultrahang vizsgálat |
| VP | ventriculoperitonealis shunt |
| PKT | Progressziv Kamra Tágulat |

# 4 Bevezetés

A neonatológiában, az intraventriculáris vérzés (IVH), a heamorrhagias periventricularis leucomalatia (hPVL), az asphyxia, ill. a post haemorrhagias-, postinfectiosusos hydrocephalus (PHH és PIH) a legfontosabb központi idegrendszeri betegségek közé tartoznak, de pathogenezisük nem teljesen ismert. Vizsgálataimmal ezen betegségek kórélettanát szerettem volna jobban megismerni, ill. új diagnosztikus eljárásokat kidolgozni. Alapvető kutatási módszerem a szonográfia volt.

A neuroszonográfiának lényegében két fő formája van: a 2D vizsgálatok, ill. a Doppler áramlási sebesség mérés.

Ennek megfelelően vizsgálataimat is két csoportra lehet osztani: az agyi vérkeringés vizsgálata doppler méréssel, ill. a gerinccsatornai subarachnoidális (GSA) terek echogenitásának változásának vizsgálata 2D módszerrel posthaemorrhagiás és postinfectiosusos hydrocephalusok esetén.

Téziseimben összefoglalóan ismertetem a magam és a munkacsoportom által végzett és leközölt új, eredeti megfigyeléseket, ill. hazánkban általunk elsőként bevezetett új vizsgálómódszereket az újszülöttkori központi idegrendszeri betegségek kapcsán. Ezek a következők voltak:

1. Az újszülöttkori agyi vérkeringés vizsgálata Doppler módszerrel
   1.1. A Dopamin hatása az agyi vérkeringésére újszülöttkorban;
   1.2. A regionalis agyi vérkeringés változásai asphyxias újszülötteknél az élet első 72 órájában;
2. A gerinccsatornai liquorterek echogenitásának változása újszülöttkorban
   2.1. A gerinccsatornai subarachnoidális terek echogenitásának változása PHH, ill. PIH esetén;
      2.1.1. A gerinccsatornai liquorterek echogenitásának változása PHH esetén;
      2.1.2. Meningitisek esetén a gerinccsatornában ultrahanggal található eltérések;
   2.2. A GSA terek echogenításának jelentősége a PHH pathogenezisében;
   2.3. A gerinccsatornai liquorterek echogenitásának változása az idő függvényében;

3. Az Intracraniális Compliance módszer bevezetése hazánkban.

A témák kidolgozásánál a következő szerkezetet alkalmaztam:

a) Bevezetés
b) Cél
c) Beteganyag, módszer
d) Eredmények
e) Megbeszélés
f) Következtetések

Értekezésem végén összefoglaltam téziseimet, ill. azok gyakorlati jelentőségét.

## *4.1 A Dopamin (DA) hatása az agyi vérkeringésre újszülöttkorban*

A súlyosan beteg újszülötteknél előforduló hypotensiónak, rossz szöveti perfúziónak, ill. oliguriának az egyik legfontosabb gyógyszere a Dopamin (1-5). Korábban, az idősebb csecsemőknél, ill. a gyerekeknél talált adatokból extrapolálva, a javasolt minimálisan effectiv dózis az érett újszülöttek esetén a 10-15 µg/kg/min volt (6,7). A koraszülöttek esetén is az ajánlott dózis hasonló volt annak ellenére, hogy nyilvánvaló különbség van az érett újszülöttek és koraszülöttek között a cardiovascularis és endocrin rendszer, ill. a vese funkciók érettségének tekintetében is (1). A későbbiekben több közlemény jelezte, hogy alacsonyabb dózis is hatékony a kora- ill. az érett újszülöttek esetén (3-5), sőt a koraszülötteknél valószínűleg még alacsonyabbak a minimálisan effectiv cardiovascularis dózisok (3,8,9).

Ugyanakkor az már nyilvánvaló volt, hogy CBF változásainak jelentősége van az IVH és a periventricularis leukomalacia (PVL) pathogenezisében (10-15). Az általánosan elfogadott vélemény az volt, hogy a koraszülötteknél gyakorlatilag nincs autoregulációja a CBF-nek (13-17). Ennek megfelelően felvetődött, hogy a Dopamin fokozott pressor hatása rizikót jelenthet az IVH és/vagy a PVL kialakulására. Mindezeknek fényében nagyon fontos volt tudni, hogy milyen hatása van a Dopaminnak az agyi vérkeringésre koraszülötteknél és érett újszülötteknél. Az is felvetődött, hogy esetleg a Dopaminnak direkt hatása is van az agyi vérkeringésre – az

indirekt általános keringési hatásokon kívül - az intracraniálisan vasodilataciot okozó dopaminerg receptorokon keresztül.

A felvetett kérdések megválaszolására felhasználtam az ultrahangos Doppler áramlási sebesség mérési technikát és az un. rezisztencia indexet (RI) számítottuk (18. 19).

## *4.2 A regionalis CBF változásai asphyxias újszülötteknél az élet első 72 órájában*

A postasphyaxiás syndroma (PAS) gyakorisága 2-4/1000 az érett újszülöttek között (20). A kórkép kialakulásának pathomehanizmusában szerepet játszik az energiaháztartás zavara, az extracelluláris excitatorikus aminosavak (főleg glutamat) felszaporodása, a szabad oxigén gyökök (FOR) képződése, az intracellularis Ca felhalmozása (20-24). Mindezek együttesesen és külön-külön is a regionális agyi vérkeringés (rCBF) változásához vezetnek. A rCBF változásának azután már önmagában is jelentősége lehet a betegség további pathomechanizmusában. Kézenfekvő, hogy ha többet tudnánk a rCBF változásáról, közelebb kerülhetnénk a betegség kórélettanának megismeréséhez és ezen keresztül a terápiájához is. Rendkívül nagy probléma azonban az, hogy állatkísérletekben gyakorlatilag lehetetlen modellezni az asphyxiát. Ráadásul humán újszülötteken nagyon nehéz vizsgálni - egyebek mellett - a rCBF változását, különösen hosszabb időn keresztül.

Greisen még a 80-as évek közepén publikált egy olyan Doppler mérési módszert - az un. átlagos véráramlási sebesség (MFV) mérését - melynek correlatioja 0,72 volt a Xe133 clearance technikához hasonlítva, szemben az általában használt resisztencia index 0,56 correlátiojával (18). Azután Taylor a 90-es évek elején továbbfejlesztette a MFV mérésének metodikáját, megalkotva az un. Time Average Peak Flow Velocity (TAPFV) fogalmát és így ő már 0,82 correlatioról számolhatott be (25).

Tanulmányomban ezt a TAPFV mérést fejlesztettem tovább (8-10 szívciklus átlagát számítva és a CBF-re ható élettani tényezőket maximálisan figyelembe véve, stb.) és elneveztem módosított TAPFV mérésnek. Ezen túlmenőleg, mivel gyanítható lett, hogy valószínűleg egy meglehetősen hosszú, rendkívül összetett folyamatról van szó, egy olyan tanulmányt dolgoztam ki, ahol nem véletlenszerűen s csak egy-egy alkalommal mértem a CBF alakulását, hanem nagy részletességgel - minden 6. órában -

és a korábbiaknál sokkal hosszabb ideig - az élet első 72 órájában - vizsgáltam a rCBF változását érett egészséges és asphyxián átesett újszülötteknél. Fontosnak tartottam, hogy az rCBF mérését terjesszem ki az artéria cerebri anteriorokra (ACA) és mindkét artéria cerebri mediára (ACM) is a CBF változások minnél teljesebb felmérése érdekében.

A postasphyxia syndroma esetén még külön problémát jelent, hogy diagnozisa gyakran nem könnyű. A klinikai kép nem ritkán jellegtelen, melynek megítélését még nehezebbé teszi, hogy a beteg gyakran lélegeztetésre és ennek megfelelően dekonektálásra szorul. Zavarhatja a klinikai képet az esetleges görcsterápia is. A képalkotó eljárások közül, az acut stádiumban, a 2D ultrahang nem alkalmas az agyoedema, ill. az asphyxia diagnosztikájára (26) - hiszen újszülöttkorban a résszerű oldalkamrák nem kórosak -, az RI nem elég szenzitív, az echgogenitásban és szerkezetben pedig ilyenkor még kóros eltérést nem lehet látni. Ebben a stádiumban a computer tomografia (CT) sem alkalmas eszköz az asphyxia diagnosztizálására, hiszen az agy szerkezete a myelinizáció értetlensége miatt nem optimális a CT vizsgálathoz s így normálisan is kiterjedt hypodensitásokat talalálunk (27). Egyedül az MRI-nek (a T2, a Diffúzió súlyozott sequentiak az un. ADC-vel, ill. az MR Spektroszkópiának) van megfelelő sensitivitása és specificitása, de ennek kivitelezése a gyakran súlyos állapotú újszülöttnél nem könnyű. Ugyanakkor az un. terápiás ablak nagyon rövid. Külön gondot okoz, hogy a klinikai kép alapján nem lehet az acut, intrapartum asphyxiát elkülöníteni a subacut, már az utolsó intrauterin napokban kialakult s már terápiásan nem hozzáférhető HIE-től.

A fent említett diagnosztikai nehézségek fényében vizsgálataim során információt szerettem volna kapni arra is, hogy vajon a rCBF változások mérésével a korábbiakhoz mérten hamarabb és megbízhatóbban tudjuk-e felállítani az asphyxia diagnosisát.

## *4.3 Az első megfigyelése a gerinccsatornai liquorterek echogenitás változásának posthaemorrhagiás hydrocephalus (PHH) esetén*

A meghalt koraszülötteknél 35-60%os gyakorisággal lehet gerinccsatornai subarachnoidális vérzést találni (20). Azonban ezeknek a vérzéseknek az eredete, ill.

kórélettani jelentősége nagyon kérdéses és korábban in vivo kimutatásuk, radiológiai módszerekkel nem volt lehetséges.

Ezért a rutin koponya UH vizsgálatokkal párhuzamosan átfogó, sorozatvizsgálatokat kezdtem a gerinccsatornai SA (GSA) terek elváltozásainak megismerésére. Ennek a vizsgálatsorozatnak az első eredményei alapján felismertem, hogy főleg PHH, de PIH esetén is, megváltozhat a gerinccsatornai subarachnoidalis terek echogenitása (28, 29).

Az első egyértelmű elváltozást egy a 29. gestatios hétre született koraszülöttnél tapasztaltuk. Az 1300 gr-mal, Apgar 3-7-8-cal, placenta previa miatt sectioval született gyermeknél IRDS alakult ki, majd a 3. napon jobb oldali tenziós Ptx jelentkezett. A 4. napon végzett kontroll koponya UH vizsgálatnál a bal oldalon már IV-es stádiumú IVH-t találtunk. Ezt követően PKT alakult ki. A klinikai kép, ill. az un. intracranialis compliance (ICC) beszűkülése fokozott intracraniális nyomásra utalt. Az elvégzett sonografia szerint mind az aqueductus cerebri, mind a IV. agykamra átjárható volt, így az ilyen kórképekben leggyakoribb liquor felszívódási zavart tételeztük fel és Lp-t végeztünk diagnosztikus és terápiás célzattal. Az elvégzett Lp során azonban igen alacsony nyomással, csak 4-5 csepp, megtört fényű liquor ürült, melynek fehérjetartalma 4,84 g/l volt. Az üledékvizsgálatot a liquor kis mennyiség miatt nem tudtuk elvégezni. Mivel az Lp eredménye - elsősorban az alacsony liquornyomás - lényegesen eltért az elvárttól, kamrapunctiót is végeztünk. Ennek kapcsán 18-20 vizcm-es nyomással, sötétbarna, makroszkópos alakos elemeket is bőven tartalmazó liquort nyertünk, melynek fehérjetartalma 5,42 g/l volt. Az üledékben zsúfolva vvt, amorph alakos elemek, valamint 1-2 fvs volt.

Ezek után végeztem el a teljes (cervico-thoraco-lumbo-sacralis) gerinc UH vizsgálatát feltételezve, hogy egy UH-gal vizualizálható elváltozás okozhatja a kamra- és a lumbál punctio közötti jelentős eltérést.

## *4.4 Az első megfigyelése a gerinccsatornai liquorterek echogenitás változásának postinfectiosusos hydrocephalus (PIH) esetén*

A PHH esetén a gerinccsatornai liquorterek echogenitás változásának első megfigyelése után a gerinc UH vizsgálatok indikációját kiterjesztettem a meningitises

esetekre is. Az első positiv eredményt egy a 32. gestatios hétre született koraszülöttnél találtam.

## *4.5 A fokozott echogenitású gerinccsatornai liquorterek jelentősége a PHH és a PIH pathogenezisében*

A gerinccsatornai liquor terek (GLT) fokozott echogenitásával kapcsolatos eredeti megfigyeléseim (28,29), nyilvánvalóan csak "pillanatfelvételek" voltak. Ezen elváltozásoknak sem a gyakoriságát, sem a PHH ill. a PIH kialakulásában játszott szerepét kellő pontossággal a korábbi megfigyeléseink alapján nem lehet megállapítani, ezek tisztázására egy prospectiv tanulmány vált szükségessé.

## *4.6 A gerinccsatornai liquorterek echogenitásának változása az idő függvényében*

A továbbiakban PHH pathomechanizmusának jobb megértéséhez szükségessé vált egy olyan tanulmány végzése, amikor az IVH kialakulásának pillanatától követjük párhuzamosan a gerinccsatornai és intracraniális változásokat addig, amíg a PHH vagy megszűnik, vagy shunt műtétet igényel.

## *4.7 Az un. Intracraniális Compliance módszer bevezetése hazánkba*

Végül ismertetem a hazánkban általam bevezetett un. Intracraniális Compliance módszert.

A posthaemorrhagiás és a pistinfectiosusos hydrocephalusok az un. communicativ hypertensiv hydrocephalusok csoportjába tartoznak.

Nem ritkán azonban az ICP csak kisfokban emelkedett s a klinikai kép alapján nem lehet kellő biztonsággal a valódi, hypertensiv PHH-t, ill. PIH-t elkülöníteni az atrophia cerebri talaján kialakult, ex vacuo hydrocephalustól. Ebben a kérdésben az anamnesis sem tud segíteni, hiszen ezen betegek jó része kisebb-nagyobb fokú hypoxiás-ischaemias károsodást is elszenved, tehát joggal vetődik fel az atrophia cerebri lehetősége.

A klinikumból - fejkörfogat mérés, a nagykutacs nívója - csak rendkívül hozzávetőleges, s nem megbízható információkat kapunk a betegség mibenlétéről.

Ezekben az esetekben gyakran a képalkotó eljárások sem segítenek: egyrészt a kisfokú ICP emelkedés még nem vált ki un. liquor infiltrációt a periventricularis fehérállományban, s ráadásul a fenti betegségek esetén, kezdetben, az archnoiditis és a liquor felszívódási zavar miatt akkor is relatíve tág subarachnoidális tereket találunk a képalkotó eljárásokkal, amikor az ICP már kórosan megemelkedett.

# 5 Célkitűzések

## 5.1 Az agyi vérkeringés vizsgálata Doppler áramlási sebesség mérésekkel

A tanulmány céljai a következők voltak:

1. Milyen hatása van az alacsony dózisú (2, ill. 4 µg/kg/min) dopaminnak az agyi vérkeringésre?
2. A Dopamin okozta vérnyomás emelkedés jelent-e rizikót az IVH, ill. a PVL kialakulására?
3. Van-e a dopaminnak direkt, szelektív, vasodilatációt okozó hatása az agyi vérkeringésre?

## 5.2 A regionalis CBF változásai asphyxias újszülötteknél az élet első 72 órájában

Ebben a szakaszában a tanulmányaimnak a céljaim a következők voltak:

1. Egy új Doppler módszer, az un. módosított TAPFV segítségével vizsgálni a rCBF változását egészséges és postasphyxiás érett újszülötteken. A méréseket a korábbiaknál sokkal hosszabb ideig (az első 72 életóra) és sokkal részletesebben (minden 6. órában és három nagy agyi artériára kiterjesztve), annak érdekében, hogy az asphyxia pathomechanizmusáról újabb ismereteket szerezzünk;
2. Vizsgálni, hogy a TAPFV alkalmas-e az asphyxia diagnosztikájára, van-e prognosztikai értéke és a terápiát esetleg befolyásolhatja-e?

## *5.3 A gerinccsatornai liquorterek echogenitás változásának PHH esetén*

A célom az volt, hogy vizsgáljam kimutatható-e valamilyen ultrahanggal detektálható eltérés a gerinccsatornai liquorterekben posthaemorrhagiás hydrocephalus esetén.

## *5.4 Az első megfigyelése a gerinccsatornai liquorterek echogenitásváltozásának PIH esetén*

Ebben a fázisában a vizsgálataimnak a célom az volt, hogy az esetleges echogenitás fokozodást a gerinccsatornai SA térben kimutassam PIH esetén is.

## *5.5 A fokozott echogenitású gerinccsatornai liquorterek jelentősége a PHH és a PIH pathogenezisében*

Miután elsőként sikerült kimutatnom a gerinccsatornai liquor terekben az echogenitás fokozódást PHH, ill. PIH esetén egy kontrollált tanulmányt kezdtem, melynek a célja az volt, hogy tisztázzam:

1. Milyen gyakorisággal látható ez az echogenitás változás?
2. Mi ennek a változásnak a PHH, ill. a PIH kialakulásában játszott szerepe?
3. Mi az elváltozás klinikai jelentősége?

Hipotézisem szerint a GLT echogenitásának fokozódása egy markerja a GLT-be jutott vérnek, ill. az arachnoiditisnek, mely szerepet játszik a progressziv kamra tágulat (PKT) kialakulásában és melynek detektálása segít a Lp eredményének értékelésében.

## *5.6 A gerinccsatornai liquorterek echogenitásának változása az idő függvényében*

A célja a következő prospectiv és kontrollált tanulmányomnak az volt, hogy vizsgáljam, hogy

1. Milyen gyakran, mikor és milyen gyorsasággal terjed a vér a gerinccsatornai SA térben IVH után?
2. Milyen az időbeni lefolyása az általa kiváltott echogenitás fokozódásnak?
3., Van-e befolyása ennek az echogenitás fokozódásnak a PKT alakulására.

## *5.7 Az un. Intracraniális Compliance módszer bevezetése hazánkba*

Az un. Intracarniális Compliance (ICC) mérésének a jelentősége abban van, hogy segít elkülöníteni a kisfokban megemelkedett ICP-ú communocativ hydrocephalust az atrophia cerebritől, ill. a shunt műtét indikációjának felállításában lehet a segítségünkre.

# 6 Módszer és betegek

## 6.1 A Dopamin (DA) hatása az agyi vérkeringésre

A CBF-t 15 koraszülött és 15 érett újszülöttnél mértem. A klinikai adatokat és az alap systoles, ill. diastoles vérnyomást az 1. táblázat mutatja.

| | Koraszülött | Érett újszülött |
|---|---|---|
| N | 15 | 15 |
| Szül. súly (g) | 1434 ± 496 | 3067 ± 478 |
| Geszt. Idő (hét) | 30,8 ± 3,4 | 39,1 ± 1,4 |
| Diagnozis | | |
| IRDS | 11 | |
| Szepszis/pneumonia | 3 | 9 |
| Infekciógyanú | 1 | 5 |
| MAS | | 1 |
| Alapsystolés RR (Hgmm) | 30,5 ± 3,5 | 45,8 ± 5,8 |
| Alapdiastolés RR (Hgmm) | 11,2 ± 3,2 | 25,13 ± 5,1 |
| Pulzus | 148 ± 12 | 141 ± 14 |
| pH | 7,35 ± 0,06 | 7,37 ± 0,08 |
| pO2 (Hgmm) | 90 ± 5 | 89 ± 4 |
| pCO2 (Hgmm) | 38 ± 6 | 40 ± 5 |
| Htk | 0,41 ± 0,7 | 0,39 ± 0,5 |

*1. táblázat: Klinikai adatok*

A klinikai adatokat és az alap systoles, ill. diastoles vérnyomás

Azok az újszülöttek kerültek be a vizsgálatokba, akik:

1. életkora kevesebb volt, mint 24 óra;
2. systoles vérnyomása több mint 15 Hgmm-rel volt alacsonyabb, mint a normál érték (16,17), de nem volt hypovolaemiája;
3. parciális oxigén nyomása (pO2) normál volt (lélegeztetés mellett, vagy anélkül);
4. a vizsgálatok alatt nem mutattak szignifikáns változás a pH-ban, a pCO2-ben, a pulzusban, ill. a haematokritban.

Az agyi vérkeringés (CBF) mérésére az un. Resisztencia Indexet (RI) használtam. Az index kalkulálása a következő:

$$RI = \frac{ESBFV - EDBFV}{ESBFV}$$

ahol az ESBFV= endsystoles blood flow velocity-vel (systole végi véráramlási sebesség),

míg az EDBFV= az enddiastoles blood flow velocity-vel (diastole végi véráramlási sebesség).

Az RI méréséhez az un. pulsált hullámú Doppler (PWD) módszert használtam, mely annyit jelent, hogy a Doppler jelet a 2D kép ellenőrzése mellett vesszük az általunk pontosan megjelölt helyről és pontosan meghatározott mintavételi kapuval. Az RI mérés nagy előnye, hogy nem érzékeny a vér áramlási iránya és az ultrahang nyaláb közötti szögeltérésre, hiszen mind a számláló, mind a nevező tartalmazza a fenti szög cosinusát, így azzal egyszerűsíteni lehet:

$$RI = \frac{\cos aESBFV - \cos aEDBFV}{\cos aESBFV}$$

Az ESBFV-t, az EDBFV-t és a RI-t az artéria cerebri anteriorban (ACA) mértük a nagykutacson keresztül, PWD technikával. A mérésekhez PICKER LSC 7000 típusú ultrahangos diagnosztikus berendezést használtuk 5 MHz-es convex transducerrel. Az artériás vérgázértékeket artéria umbilicalis kanülön keresztül vettük le és a részét képezték a rutin monitorizálásnak, akárcsak a pulzus vagy a vérnyomás mérése. A

vérnyomást oscillometriával mértük. A Dopamint artéria umbilicalis-, véna umbilicalis-, ill. alkalmanként perifériás kanülön keresztül infundáltuk infúziós pumpával. Tekintettel arra, hogy vizsgálataink beletartoztak az újszülöttek ellátásába külön etikai engedélyre nem volt szükségünk.

A vizsgálati protokollt az 1. ábra tartalmazza. A már jelzett paraméterek (kiindulási, kontroll értékek) mérése után 2 µg/kg/min Dopamin infúziót indítottunk. 20, ill. 60 perccel később újra mértük az RI-t az ACA-ban, a vérgázokat, a vérnyomást, ill. a pulzust. Amennyiben a vérnyomás nem érte el a fiziológiás szintet a Dopamin dózisát dupláztuk: 4 µg/kg/min-re és az összes mérést ismételtük 20, ill. 60 perc múlva.

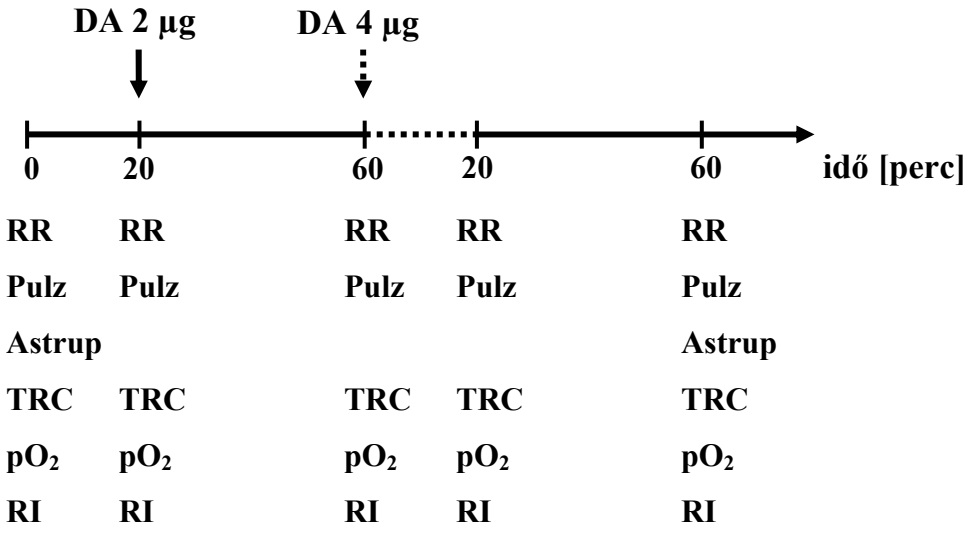


*1. ábra Vizsgálati protokoll*

Az RR, a Pulz., az astrup , a transcutan PO2 és az RI mérése a vizsgálat indításakor, valamint a 2ug/kg/min-os és a 4ug/kg/min-tos Dopamin infuzió a 20. , ill. a 60. percében.

A statisztikai analízishez az ANOVA tesztet használtam és az adatoknál megadtam a +/- SD-t. Szignifikánsnak akkor tekintettem a változást, ha a p kisebb volt, mint 0,05.

## *6.2 A regionalis CBF változásai asphyxias újszülötteknél az élet első 72 órájában*

18 egészséges és 20 asphyxián átesett érett újszülöttben vizsgáltam a rCBF változását. A minél homogénebb betegcsoport érdekében, egészségesnek azokat az újszülötteket tekintettem, akiknek az Apgar score-ja 10/10 volt és semmilyen asphyxiára utaló klinikai tünetet nem mutattak és kóros anamnesztikus adatuk sem volt. Asphyxiásnak akkor tekintettem a gyermekeket, ha Apgar score-juk az első percben 0-1, ill. az 5. percben < 4 volt és komoly neurológiai tüneteik voltak (coma, comatozus állapot; areflexia, hyporeflexia; csökkent izomtónus, stb.) Sarnat és Sarnat szerint (30).

A gyermekeket ATL UM 9 HDI és ATL 3000 HDI készülékekkel 5MHz-es transducerrel vizsgáltam. Mértem a TAPFV-t, mely a Doppler görbe minden időpillanathoz tartozó csúcs áramlási sebesség értéke alatti terület integrálja (25,31,32). Az ACA-t a nagykutacson keresztül, míg a két ACM-t transcraniálisan, az os temporalen keresztül, color Dopplerral vizualizáltam, majd a tökéletes szögkorrekció után legalább 8 szívciklus átlagát számítva kalkuláltam a TAPFV-t (2. ábra).

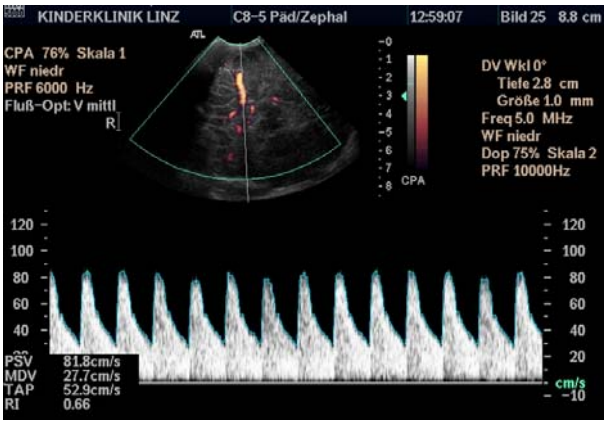


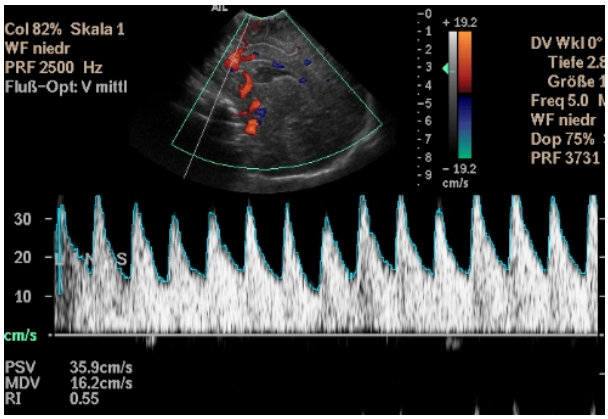


2.a és 2.b ábra

A TAPFV mérése: Az art. Cerebri mediát (ACM) transcraniálisan az os temporalen (2.a) és az art. Cererbri anteriort (ACA) a nagykutacson (2.b) keresztül color Dopplerral vizualizáljuk (a felső-középső színes doppler képek), majd a tökéletes szögkorrekció után - legalább 8 szívciklus átlagát számítva – computeres analizissel kalkuláljuk a TAPFV-t (a kék burkoló görbe alatti terület integrálját) a képek alján elhelyezkedő spektrumból. Az analizisből származó értékek a képek bal alsó sarkában láthatóak (a képen a TAPFV-t TAP-val jelöltük).

Az élet első 72 órájában 6 óránként mértem a fenti módszerrel a rCBF változását és a mérésekkel egy időben mértem az arteriás pH-t, pCO2-t, pO2-t, a szisztémás vérnyomást, a pulsust, valamint naponta egyszer a Hb-t, Htk-ot. Kizártam a vizsgálatokból azokat a gyereket, akiknél a fenti paraméterek közül akár egy eltért a normáltól, ill. ha a gyerek sírt a vizsgálat ideje alatt. Természetesen a vizsgálat kezdetekor minden újszülött echocardiographiai vizsgálaton esett át akinél a klinikum vagy az arra utaló flow spektrum alapján felmerült vitium lehetősége és kikerültek a vizsgálatból már azok az újszülöttek is, akiknek csak szignifikánsan nyitott Botall vezetékük volt.

A kontroll újszülötteknek általában nagyon enyhe légzészavara volt (pl.: wet lung, felvetődő sepsis, mely a felvételt követően már a klinikum alapján is kizárható volt, vagy minimális infectio, stb.), a fenti paraméterekben kóros eltérések nélkül. A két ACA-t nem tudtam egymástól megkülönböztetni, így egy értékként kezeltem őket.

## *6.3 A gerinccsatornai liquorterek echogenitás változásának PHH esetén*

A gerinc UH vizsgálatát ATL 9 HDI készülékkel, 5-10 Mhz-es széles spektrumú lineáris transducert használva, a gyermek hason fekvő helyzete mellett, axiális és sagittális síkokban végeztem el.

## *6.4 Az első megfigyelése a gerinccsatornai liquorterek echogenitásváltozásának PIH esetén*

A gyermek a 6 napos korában letargiássá vált, hányt és lázas lett. Lp-t végeztek, melynek kapcsán a meningitis diagnozisát állították fel. A bakteriológiai tenyésztés eredménye B csoportú Streptococcus volt.

10 nappal később progresszív kamratágulatot észleltek UH-val és terápiás indikációval Lp-t végeztek, mely sikertelen volt. Ezek után kamra punctio következett, melynek során nagy nyomással magas fehérjetartalmú (4,7 g/l) liquort nyertek. Az Fvs szám 720 volt.

Ekkor végeztem el az első gerinc UH-t, melynek során a gerincvelő körüli SA terét kifejezetten echodúsnak találtam, valamint a conus alatt egy kicsi, szabályos, echomentes liquorral telt terület ábrázolódott (3., 4., 6. ábra). 3 nappal később a

paciensnél az ICP emelkedés egyértelmű klinikai és radiológiai jelei látszottak s kontroll gerinc UH vizsgálatot végeztem (5. ábra). A gerincvelő canalis centrálisa kiszélesedett (hydromyelia) és a már említett conus alatti echomentes liquorral telt képlet is jelentősen kitágult. A gyermek külső kamradraint kapott acut ellátásként, melynek behelyezése után a hydromyelia és a ventriculus terminális tágulat megszűnt. Későbbiekben szabályos VP shunt behelyezésére került sor, s a gerinccsatornai liquorterek fokozott echogenitás a követés 12 hete alatt lassan megszűnt.

*3. ábra: Postmeningitises hydrocephalus (B csop. Streptococcus)*

Coronaria síkú vizsgálat (A), mely ábrázolja a tág oldalkamrákat és a III. agykamrát. A forramen Monro (vastag nyíl) tág. Mind két oldalt tág szurcsatornák a kamrapunctioknak megfelelően (vékony nyíl). Transcraniális, axiális felvétel (B) a tág oldalkamrákkal és IV. agykamrával. Saggitális síkú kép (C), melyen jól látható a tág III. és IV. kamra közötti szabad aqueductus (nyíl);

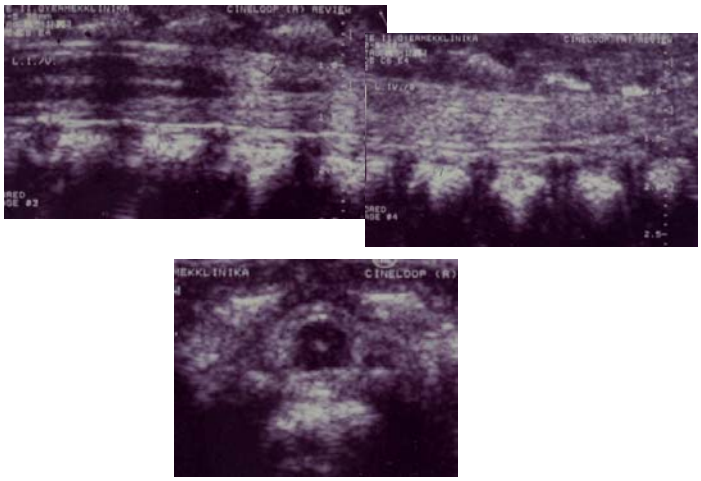

*4. ábra: Postmeningitises hydrocephalus (B csop. Streptococcus)*

Saggitális felvétel (A) a gerincről conus (vastag nyíl) magasságában. A myelon környezetében a liquor a subarachnoidális térben kifejezetten echodús (rövid nyilak). A conus alatt vékony, szabályos (echomentes) liquorral telt képlet (vékony nyíl). Axiális síkú felvétel (B) a conusról: jól látható a kifejezetten echogén SA tér (nyilak).

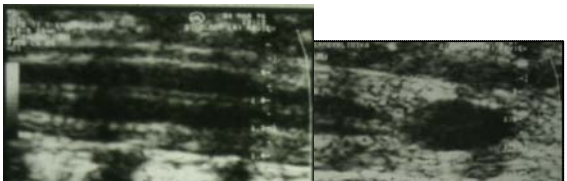

*5. ábra*

Sagittális kép (A, B) a conus magasságában a kifejezetten echogen SAT (nyilak), a tágabb canalis centralisal (vastag nyíl) és a conus alatt elhelyezkedő, szabályos (kamrai) liqorral telt cysta (rövid nyilak). A cysta magasságában készült axiális kép (C), a cysta környezetében a kifejezetten echogen liquor (rövid nyilak).

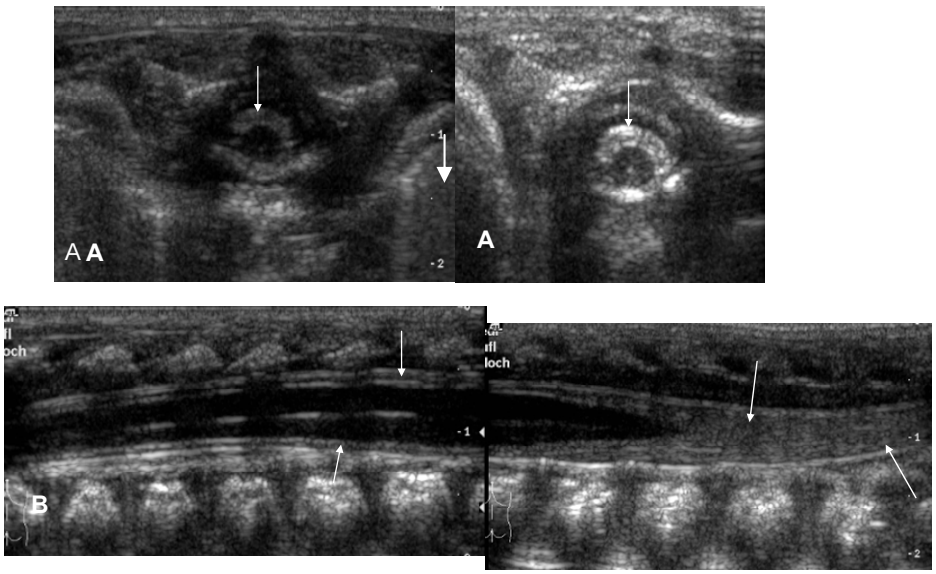


*6. ábra: Candida meningoencephalitis*

Axiális (A) és saggitális (B) felvételek a thoraco-lumbális gerincről és a conusról.

A gerinccsatornai liquor terek kifejezetten echogenek (vékony nyilak).

## *6.5 A fokozott echogenitású gerinccsatornai liquorterek jelentősége a PHH és a PIH pathogenezisében*

31 koraszülöttnél végeztük el a gerinc UH vizsgálatát, mint a rutin NS kiegészítését. Mind a 31 koraszülöttnél az anamnesis, ill. a klinikum felvetette intracraniális történés (IVH vagy meningitis) lehetőségét. Az átlagos gestatios idő 31 hét volt és az átlagos postnatalis életkor 13 nap.

A 31 gyerek közül 10-nek súlyos IVH-ja (III.-IV. fokú) és 5-nek meningitise (3 Streptococcus B, 1 E. Coli és 1 Candida albicans) volt. További 16 koraszülöttnél a klinikum alapján meningitis lehetősége merült fel, de a lumbál punctio eredménye ill. a további klinikai lefolyás ezt kizárta. Ezek az újszülöttek alkották a kontroll csoportot.

Csak klinikailag indikált Lp-et végeztünk s ennek kapcsán minden betegnél vizsgáltuk a sejtszámot, a fehérje tartalmat és bacteriológiai tenyésztések történtek. A LP-t GUH vizsgálat után – 24 órán belül – végeztük. 10 újszülött szorult ventriculáris drainage-ra. Ezekben az esetekben a ventriculáris liquor összetételét hasonlítottuk az Lp eredményéhez.

A gerinc UH vizsgálat technikája azonos volt a már korábban ismertetett módszerrel. A vizsgálatok centrumában az állt, hogy találunk-e GLT echogenitás változást és hogy milyen lokalizációban. A továbbiakban összehasonlítottuk, hogy milyen gyakorisággal alakult ki PKT azoknál a gyerekeknél, akiknek teljesen normál (echomentes) GLT voltak és azoknál, akiknél echogén GLT-t találtunk. Azt is vizsgáltuk, hogy milyen volt a liquor fehérje és alakos elem tartalma a két csoportnál. Chi-square statisztikát alkalmaztunk a categoria variabilitás és Student's t-tesztet a continous variabilitás meghatározására.

A liquor nyomás mérésétől, mivel nem állt rendelkezésünkre objektiv módszer, el kellett tekintenünk, noha gyakori és nyilvánvaló a kamrai és lumbális liquor disszociációja ezen a területen is.

## *6.6 A gerinccsatornai liquorterek echogenitásának változása az idő függvényében*

Egy 3 éves periudusban 9 olyan koraszülöttet ápoltunk, akiknek az első életnapon nem volt IVH-juk, azonban a 2.-3. napon III-IV-es stádiumú IVH alakult ki. Ezeknél a koraszülötteknél - a korábbi tanulmányaink eredményeként - a rutin koponya UH vizsgálatokat kiegészítettük gerinc UH-val is. Átlagos gestatios idejük 27 (25-31) hét, születési súlyuk 960 (750-1400) gr volt. Közülük 8-nak IRDS-e volt, 1-nek sepsise; az IVH 6 esetben a 2. napon, 3 esetben a 3. napon alakult ki és az IVH foka 4 esetben III-as és 5 esetben pedig IV-es stádiumú volt. A kontroll csoportba 10 olyan koraszülött került, akiknél nem alakult ki IVH, vagy csak I-es stádiumú volt (2. táblázat).

| | ***IVH III.-IV.*** | ***Kontroll*** |
|---|---|---|
| ***N*** | ***9*** | ***10*** |
| ***IRDS*** | ***8*** | ***7*** |
| ***Sepsis*** | ***1*** | ***3*** |
| ***Átl. G. idő*** | ***27 (25-31) hét*** | ***28 (25-32)*** |
| ***Szül. s.*** | ***960 (750-1400)*** | ***930 (720-1600*** |
| ***IVH III.*** | ***4*** | ***0*** |
| ***IVH IV.*** | ***5*** | ***0*** |

*2. táblázat*

Klinikai adatai a betegeknek

Koponya és gerinc UH vizsgálatot végeztünk az első életnapon, valamint kb. 12 órával az IVH tünetei (súlyos keringési zavar, anaemizálodás, görcs stb.) után. A vizsgálatokat ezt követően hetente ismételtük a következő 8 héten keresztül. A kontroll csoportnál a fenti vizsgálatok az első életnapon, majd hetente történtek.

A koponya vizsgálatokat a szokott módon, a nagykutacson keresztül végeztük és kiegészítettük a HS mastoidális kutacson keresztül történő vizsgálatával axiális és coronaria síkokban. A gerinc UH vizsgálatok hason fekvő helyzetben axiális és sagittális síkokban történtek. Szükség esetén az intracraniális nyomás akár csak kisfokú

növekedésének kimutatására a Taylor által bevezetett intracraniális compliance (IC) meghatározást használtuk (33).

Az UH vizsgálatokat ATL 9 HDI, ill. Acuson Aspen 5 MHz convex, ill. 5-10 MHz lineális transducerekkel végeztük.

Amennyiben a klinikai jelek, ill. az IC magasabb ICP-re utalt először lumbál punctiot (Lp), annak sikertelensége esetén kamrapunctiot végeztünk. Sikeresnek akkor tekintettük az Lp-t, ha legalább 10 ml/tkg liquort le tudtunk bocsátani (34).

A vizsgálatokból kizártunk minden olyan beteget akinél felmerült a központi idegrendszeri infectio (meningitis, ventriculitis) lehetősége.

## *6.7 Az un. Intracraniális Compliance módszer bevezetése hazánkba*

A vizsgálat során, a nagykutacson keresztül ophtalmodynamometerrel 0-50-100-150 gr/cm2 nyomást gyakorlunk az agyra miközben az os temporalen keresztül, transcraniálisan, Color-PW Doppler alkalmazásával mérjük az art. cerebri mediában az un. resistencia index (RI) változását. Normál ICP esetén még 150 gr/cm2 nyomás esetén sincs lényeges változás az RI-ben. Ezzel ellentétben, már kisfokú ICP emelkedés esetén is, amikor már a kompenzációs lehetőségek kimerültek, jelentős RI emelkedést kapunk (7. és 8. ábra).

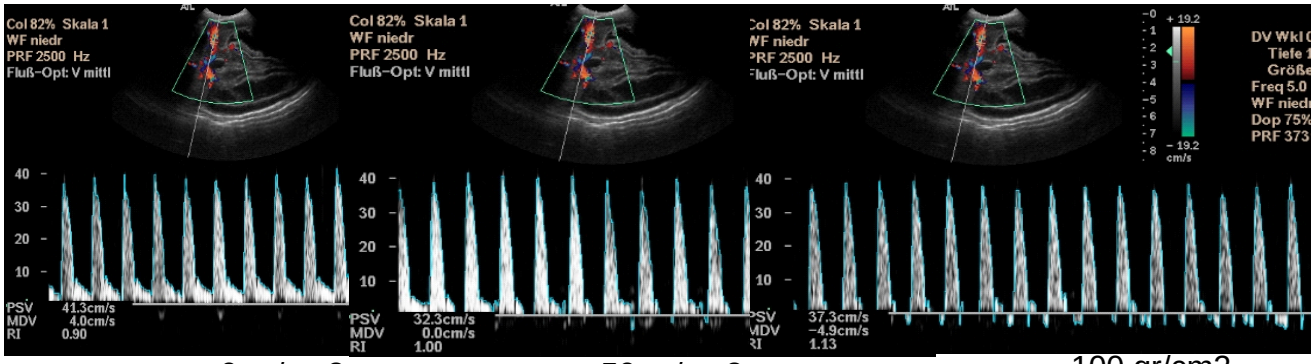


0 gr/cm2 50 gr/cm2 100 gr/cm2

*7. ábra*

A doppler spektrum változása az ACM-ban a Fontanellára gyakorolt 0, 50 és 100 gr/cm2-es nyomás mellett, kisfokban emelkedett ICP esetén

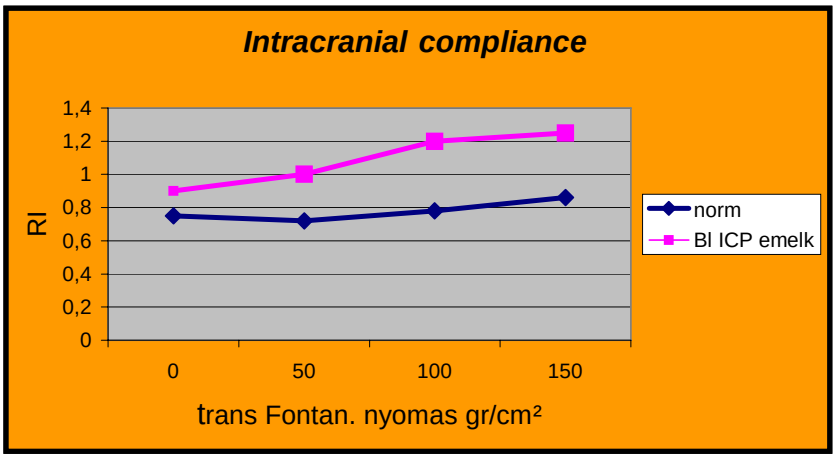


*8. ábra*

Az RI változása a transfontanelláris nyomás függvényében

Lila: kisfokban hypertensiv communicativ hydrocephalus

Kék: norm. kontroll

Általánosságban az RI-nek minimális a diagnosztikus értéke, de jelen esetben autokontrollos vizsgálatról van szó, ahol nagyon rövid időintervallumon belüli változásokat figyelünk, miközben nagy hangsúlyt fektetünk arra, hogy semmilyen más, a keringést befolyásoló tényező ne változzon.

# 7 Eredmények

## 7.1 A Dopamin (DA) hatása az agyi vérkeringésre

Mind a kora-, mind az érett újszülötteknél a pulzus, a pH, a pO2, a pCO2, a transcutan O2 sat és a Htk a normál tartományban volt a vizsgálatok kezdetén, ill. azok időtartama alatt. A vérnyomás és az RI változásait, a vizsgálat előtt és alatt, a 2µg/kg/min és a 4µg/kg/min Dopamin adása során a 9.a, ill. a 9.b ábra mutatja.

A kissé hypotensiv érett újszülötteknél a kontroll periódusban az RI a normál tartományban volt (65-75%) (9.a ábra). 2µg/kg/min Dopamin adása után 20, ill. 60 perccel nem lehetett szignifikáns változást látni sem a vérnyomásban, sem az RI-ben. Ezzel ellentétben a 4ug/kg/min Dopamin infúzió után mind a systolés, mind a diastoles vérnyomás szignifikáns emelkedést mutatott a Dopamin infúzió 20. és a 60. perces méréskor, de az RI változatlan maradt. Nem változott az ESBFV és az EDBFV sem.

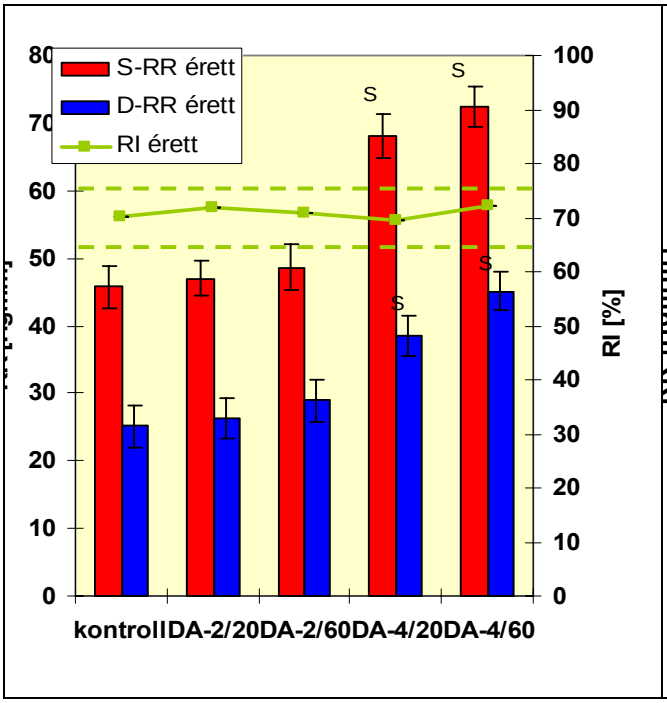


*9.a ábra*

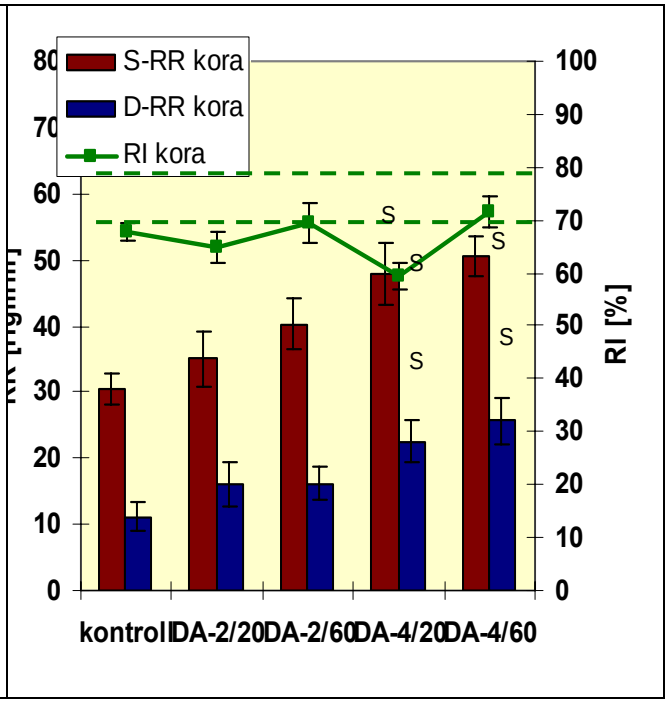


*9.b ábra*

A systolés (S-RR) és a diastolés (D-RR) vérnyomás (Hgmm), valamint az RI (%) a 15 érett újszülöttnél (9.a) és 15 koraszülöttnél (9.b) a Dopamin adása előtt (control), ill. a 2 (DA-2) és a 4 (DA-4) µg/kg/min Dopamin terápia alatt. A méréseket az infúzió 20. és 60. percében végeztük a 2 µg/kg/min-os (DA-2/20, ill. DA-2/60) és a 4 µg/kg/min-os (DA-4/20, ill. DA-4/60) Dopamin dozis mellett. A szaggatott vonal reprezentálja a normál RI-t .

s = szignifikáns eltérés ($p<0,05$)

Az alacsony vérnyomású koraszülötteknél (9.b ábra) az RI a normál tartományban volt a vizsgálat kontroll szakaszában (65-75%). A 2µg/kg/min-os Dopamin infúzió sem a vérnyomásban, sem az RI-ben nem okozott signifikáns változást. Szignifikánsan nőtt a vérnyomás a 4 µg/kg/min Dopamin infúzió 20. és 60. percében, de az RI csak a 20. perces mérésnél volt szignifikánsan magasabb, mint a kiindulási érték, majd a 60. percre visszatért a normál tartományba.

## *7.2 A regionalis CBF változásai asphyxias újszülötteknél az élet első 72 órájában*

Megállapítottam, hogy a kontroll csoportban mind az ACA-ban, mind az ACM-kban a TAPFV lassú, linearis emelkedése figyelhető meg. Az ACM-kban a TAPFV mindig jelentősen nagyobb volt, mint az ACA-ban és a két ACM érték általában nagyon közel volt egymáshoz (10.a ábra).

Asphyxia esetén mind az ACA-ban, mind az MCA-kban kifejezetten nagyobb TAPFV-t lehetett detektálni a 20 beteg közül 15-nél (10.b ábra). Ez a hyperaemia a legkifejezettebb az első órákban volt, de a 72. órában is még kisfokban a normál érték felett volt. 2 esetben az egyértelmű klinikai jelek és az egy éves kora kialakuló súlyos neurológiai károsodás ellenére csak kis mértékben emelkedett CBF-t találtam. További 3 esetben azonban rendkívül csökkent TAPFV-t lehetett mérni.

A szórás az asphyxiás csoportban nagyobb volt, mint a kontroll csoportban. A kifejezetten fokozott, ill. csökkent CBF-os csoportokban az áramlás signifikánsan különbözött ($p<0,05$) a kontroll csoportnál mért agyi vérkeringéstől. Az asphyxias csoportból annál a két gyereknél, akiknek a CBF-ja csak kis mértékben volt fokozott, szignifikanciát a kontroll csoporthoz képest nem lehetett megállapítani.

A két csoport vérnyomás értékei között nem volt különbség.

A hosszú távú követésnél (1 éves korban) a kontroll csoportban csak 1 halálozás volt (a neurológiai státusztól független) és 1 gyermek kisfokú mozgásfejlődésbeli lemaradását észleltük. Az asphyxias csoportból ketten három héten belül meghaltak (a 3 rendkívül alacsony TAPFV-s újszülött közül kettő), ketten az első életév alatt. Csak egy

gyermek esetében nem voltak egyértelmű, súlyos deficit tünetek, míg a többi 15 gyermek esetében súlyos neurológiai károsodást lehetett találni (11.a és 11.b ábra).

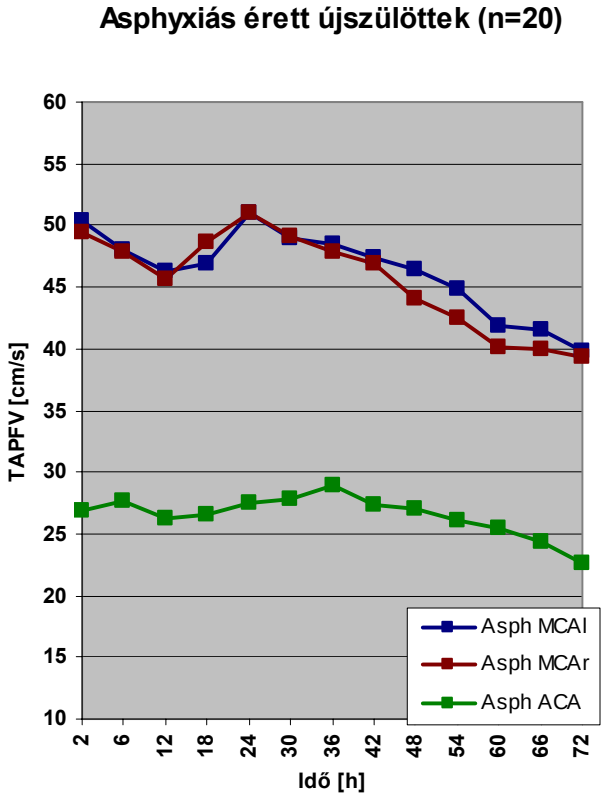


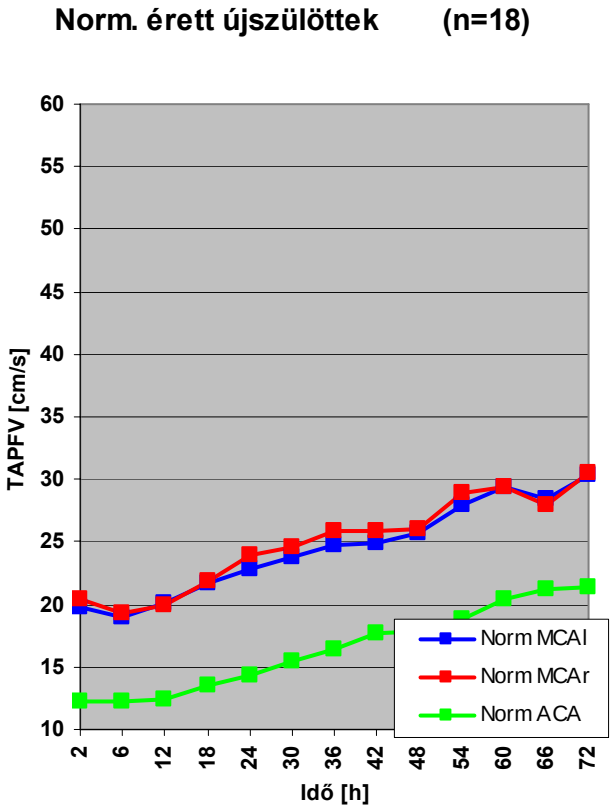


*10.a ábra* *10.b ábra*

A TAPFV (CBF) változása az idő függvényében az élet első 72 órájában érett, , egészséges (10.a) és asphyxiás (10.b) újszülöttek esetén az ACA-ban, ill. a két ACM-ban.

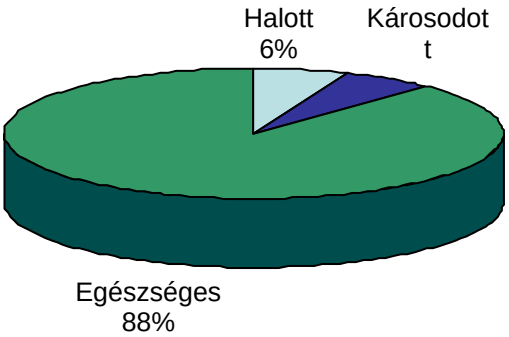


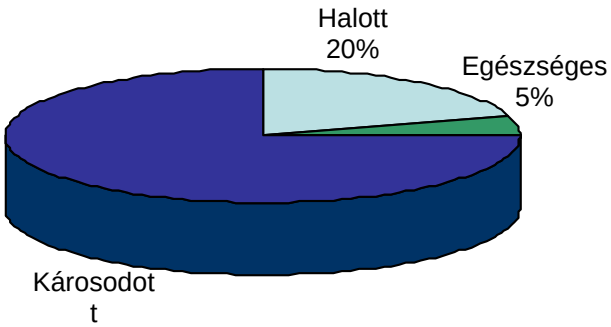


*11.a ábra* *11.b ábra*

A kontroll csoport (11.a ábra) és az asphyxiás csoport (11.b ábra) hosszú távú követése

## *7.3 A gerinccsatornai liquorterek echogenitás változásának PHH esetén*

A vizsgálat során a gerinccsatorna hátsó subarachnoidális tere, gyakorlatilag az L.I. csigolya magasságáig, kifejezetten fokozott echogenitású volt mind a sagittális, mind az axiális képeken. Az elülső SA tér a szokott - a folyadékokra jellemző -, teljesen echomentes képet mutatta. A hátsó SA tér 1,6 mm, míg az elülső 1,2 mm vastag volt a Th. XII. csigolya magasságában (12. ábra).

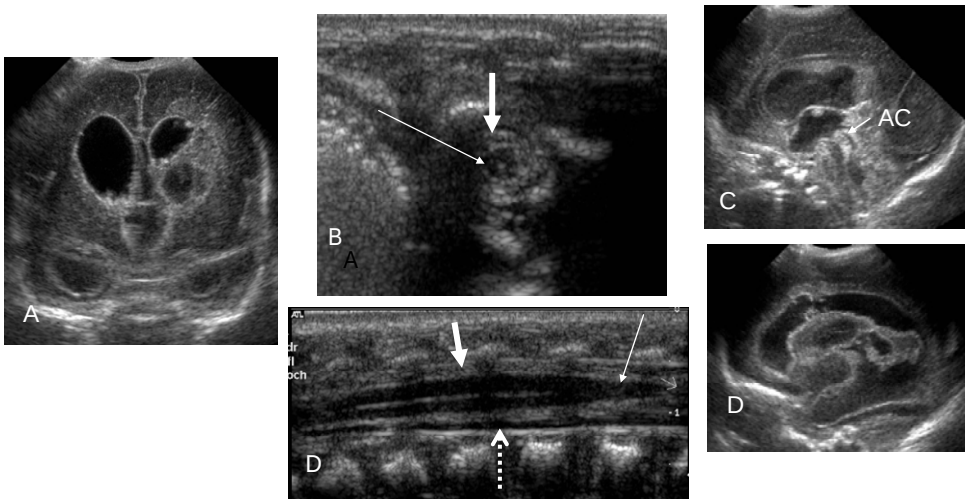


*12. ábra*

Bal oldali IVH IV. és PKT szabályos Aqueductus cerebrivel (nyil AC) (A, C, D).

Középen: axialis (B) és saggitális (D) sonogram a gerincről hason fekvő helyzetben, elsősorban a dorsalis subarachnoidális terület (vastag nyilak) fokozott echogenitásával és szabályos conussal (vékony nyilak). Az elülső SAT (pontozott nyíl) szabályos, echomentes, fekete.

Természetesen azonnal felvetődött, hogy a sokat keresett SA vérzést találtuk meg, mely esetleg liquorkeringési zavart is okoz. Tekintettel arra, hogy az irodalomban ilyen jellegű közleményt nem találtunk a gerinc UH eredményét szerettük volna MR vizsgálattal kontrollálni. Sajnos a kor technikai színvonalán értékelhető MR felvételeket nem tudtunk készíteni, de meg kell mondanunk, hogy a kis méretek (kb. 1 mm vastag kóros eltérés) és a csigolyák műtermékeket produkáló hatása miatt ezeket az

elváltozásokat MR-rel jelenleg sem lehet vizsgálni. Egyébként ez volt az első alkalom, amikor nyilvánvalóvá vált, hogy az UH feloldóképessége – felszín közeli elváltozásoknál - messze meghaladja a CT, ill. az MR feloldóképességét.

A következőkben többször végeztünk kontroll gerinc UH (GUH) vizsgálatokat, mely lassú javulást mutatott. A Lp és a kamrapunctiok eredménye közötti discrepantia fokozatosan csökkent s kb. a koraszülött 6 hetes korában VP shunt műtét történt. 3 hónapos korban a gerinc UH vizsgálat kóros eltérést már nem mutatott.

Arra a következtetésre jutottunk, hogy a liquor gerinccsatornai keringése, valamint a koraszülöttek állandó háton fekvése miatt a IV.st. IVH kapcsán a liquorba jutott vér, ill. az állományvérzés necrosisa során kialakult alakos elemek a gerinccsatornai dorsalis SA térbe sodrodtak, ott "leülepedtek" s egy gátat képeztek. Ezeknek a leülepedett képleteknek a „debris” elnevezést adtuk, hogy a nemzetközi irodalomba is bevezethessük. Felvetődött, hogy ennek a "debrisnek" jelentősége lehet a PHH kialakulásában, ill. dinamikájának alakulásában. Az is felvetődött, hogy ez a „debris” szerepet játszhat a lumbális és a kamrai liquor disszíciációjában (nyomás, kémiai és alakos elem összetétel, mikrobiológiai eredmények), így a terápiás döntések (pl.: shunt műtét indikációja, stb.) meghozatalakor jelenlétét figyelembe kell venni. Feltételeztük, hogy ilyen esetekben a gerinc UH vizsgálat nagy segítséget jelenthet.

## *7.4 A gerinccsatornai liquorterek echogenitás változásának PHH esetén*

## *7.5 A fokozott echogenitású gerinccsatornai liquorterek jelentősége a PHH és a PIH pathogenezisében*

11 betegnél találtunk echogen GLT a thoracolumbaris gerincszakaszon (I. csoport), míg 20 gyereknek volt echomentes (normál) GLT (II. csoport) a GUH vizsgálat kapcsán (3. táblázat). A továbbiakban a II. csoportot két részre bontottuk a pontosabb megítélhetőség kedvéért: II/a: a későbbiekben egészségesnek bizonyult kontroll csoport, míg a II/b az a 4 újszülött, akiknél a GLT echogenitása normál volt, de a gyerekeknek IVH-ja vagy meningitisze volt.

Nem volt szignifikáns eltérés ($p > 0.22$) az I. és a II. csoport között az átlagos gestatios időt (30+/-3 versus 31+/-2 hét), az átlagos születési súlyt (1390+/- 210gr, ill.

1451+/- 254), ill. postnatalis életkort (11+/-6 nap versus 14+/-5 nap) illetően. Szignifikánsan magasabb volt viszont a liquor fehérjetartalma az I. csoportnak (átlag 5,9 g/l, range 4,3-12,0 g/l) a II/a csoporthoz (átlag: 1,0 g/l, tartomány: 0,3-1,4 g/l, p< 0,0001 páros t teszt), ill. a II/b csoporthoz (átlag: 2,4 g/l, tartomány: 1,3-4,5 g/l, p< 0,04) képest. Az alakos elem tartalomban is jelentős volt a két csoport közötti különbség: az I. csoportban minden gyereknél látóterenként több, mint 1000 vvs, míg a II/a csoportban csak 2-nél, a II/b csoportnál 10-nél volt a vvs tartalom több, mint 1000/látótér (II/a: p< 0,04; II/b: p<0,0001 chi-square analisis).

Az I. csoportból minden gyermeknél (11) progresszív kamratágulat (PKT) alakult ki (nyolcnál a 10 súlyos IVH-s beteg közül és háromnál az 5 meningitiszes újszülött közül). A II. csoportból csak egyetlen esetben alakult ki PKT (p< 0,0001 chi-square teszt).

10 újszülött szorult VP shuntre a 11 PKT-os gyerek közül (8 IVH-s és 2 meningitises beteg). Statisztikailag értékelhető különbséget nem sikerült kimutatni a lumbalis liquor és a ventricularis liquor (8,1+/- 6g/l) átlagos fehérjetartalma között (5,5 +/- 2 g/l) a shunt műtétre szorultaknál annak ellenére, hogy az I. csoportban 8 esetben a 11-ből lényegesen eltért a kamrai és a lumbális liquor összetétele, azaz a disszociáció ténye egyértelmű volt (4.sz. táblázat).

| | | | **Gerinccsatornaliquortér** | |
|---|---|---|---|---|
| | **n** | **Lp** | **echogen(I.csop.)** | **norm.(II.csop.)** |
| IVHgr.III-IV. | 10 | + | 8 | 2 |
| Meningitis | 5 | + | 3 | 2 |
| Kontroll | 16 | - | - | 16 |
| **Összesen** | **31** | | **11** | **20** |

*3. Táblázat*

Az I. és II. csoport összetétele

| | I.csoport | II.csoport | Szignifikancia |
|---|---|---|---|
| Gestációs idő (hét) | 30 ± 3 | 31 ± 2 | p>0,22(-) |
| Szül.súly (gr) | 1390 ± 210 | 1451 ± 254 | p>0,22(-) |
| Postnat.életkor (nap) | 11 ± 6 | 14 ± 5 | p>0,22(-) |
| Liquorfehérje (g/l) | 5,9 (4,3-12,0) | II/a:1,0(0,3-1,4) | p<0,0001(+) |
| | | II/b:2,4(1,3-,5) | p<0,04(+) |
| Liquorvvs>1000/látótér | 11/11 | II/a:2/20 | p<0,0001(+) |
| | | II/b:10/10 | p<0,04(+) |
| Prog.KamraTágulat | 11/11 | 1/20 | p<0,0001(+) |

*4.Táblázat*

Az I. és a II. csoport összehasonlítása

## *7.6 A gerinccsatornai liquorterek echogenitásának változása az idő függvényében*

A DAT tökéletesen echomentes (normál) volt mind a kilenc koraszülöttnél az első életnapon (13. ábra). 12-24 órával az IVH-t követően a cervicalis és thoracalis DAT kifejezetten echogénné vált 5 esetben (13. ábra), majd a következő két hétben gyakorlatilag változatlan képet mutatott (14.ábra). Természetesen már ebben a stádiumban sem volt a DAT echogenitásának fokozódása tökéletesen egyforma: a törmelék ("debris") kiterjedése, ill. az echogenitása minden esetben kissé más volt. A "debris" elnevezés alatt a DAT-ben felhalmozódó, ott kifejezett echogenitás fokozódást okozó vért és/vagy fibrint értettük.

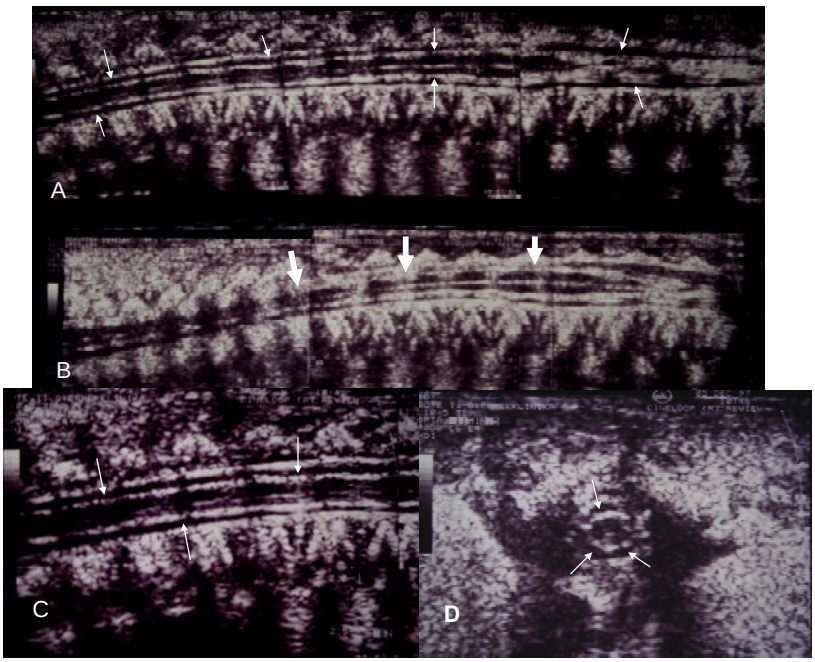


*13. ábra*

Sagittális (A és C) valamint axiális (D) NS-as kép a gerincről vérzés előtt, ill. kb. 12 órával a j.o.-i IVH IV. után (B).

A szabályos gerinccsatornai SA terek (vékony nyilak) és a vérzés okozta fokozott echogenítás a DAT-ben (vastag nyilak).

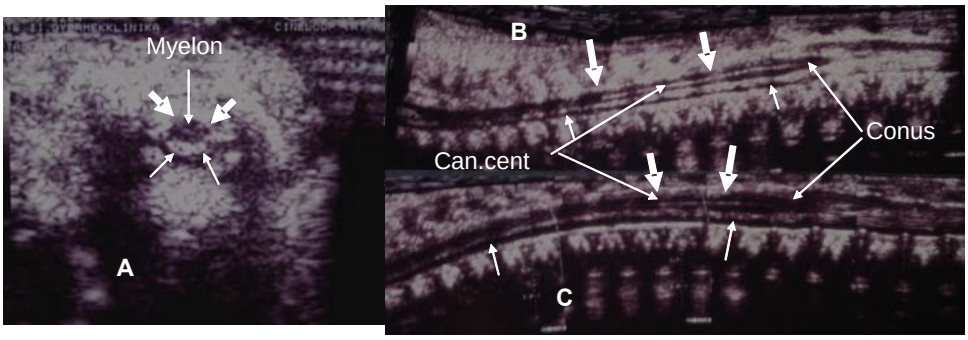


*14. ábra*

2 héttel az IVH után a DAT (vastag nyilak) nagykiterjedésben és kifejezetten echogen („debris”) az axialis (A) és a sagittalis (B) képeken. A szabályos, echomentes (fekete) SA teret a vékony nyilak jelzik. A myelon, a canalis centralis és a conus nyilakkal jelölve.

A fokozott echodenzitás a DAT-ben a 3. héttől mind az intenzitásában, mind a kiterjedésében fokozatosan csökkent mindegyik koraszülöttnél (15. ábra). Nyolc esetben PHH alakult ki. 7 esetben a PHH lassú progressziót mutatott, közülük háromnál 3-4 héttel az IVH után a PHH progressziója megállt, három esetben pedig a PHH spontán visszafejlődött a 4.-7. hétre (16. ábra), de egy esetben VP shuntöt kellett alkalmaznunk a kialakult progresszív hypertensiv hydrocephalus miatt.

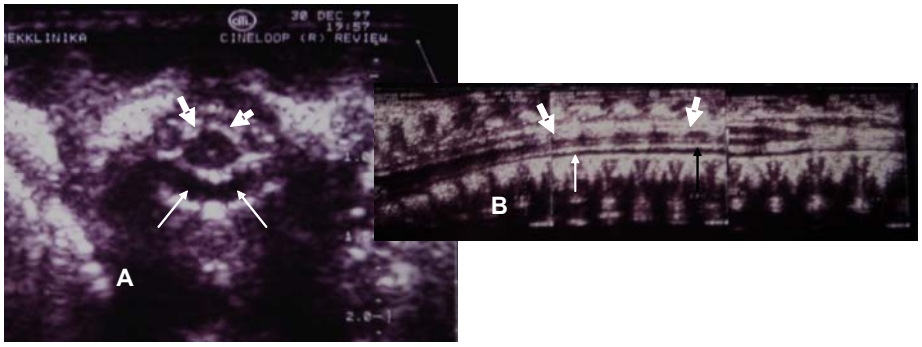


*15. ábra*

Axiális (A) és sagittalis (B) sonogram a gerincről 4 héttel az IVH után. A DAT-ben a „debris" (vastag nyilak) mennyisége csökkent.

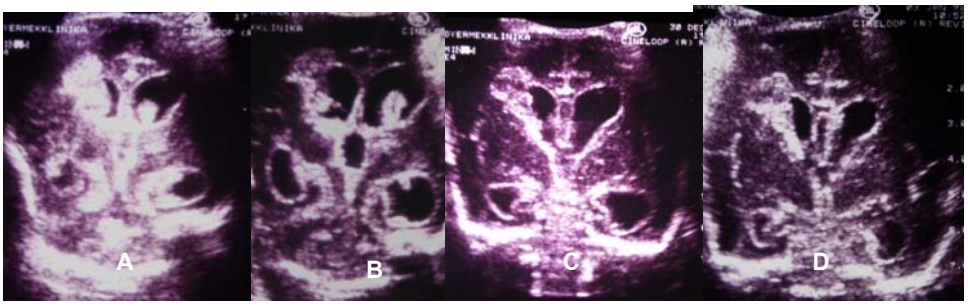


*16. ábra*

Coronális sikú NS felvételek az IVH után 2 héttel (A), valamint 4 (B), 5 (C) és 7 (D) héttel.

A DAT fokozott echogenitasa a PHH progressziójának megállásával párhuzamosan fokozatosan csökkent mind intenzitásában, mind kiterjedésében. Az IVH utáni 7.-9. hétre a DAT gyakorlatilag echomentessé vált (17. ábra).

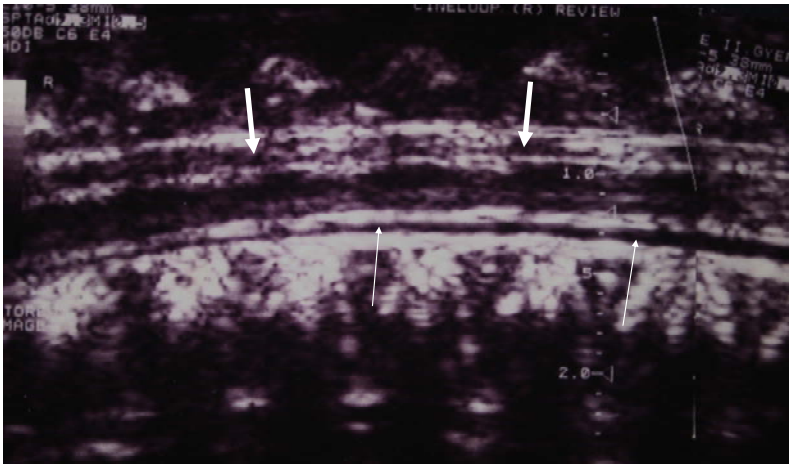

17. ábra

Sagittalis felvétel a thoracolumbális gerincről

A DAT gyakorlatilag echomentes (vastag nyilak), szabályos VAT (vékony nyilak)

Érdekes volt az a megfigyelés is, hogy a spontán javulást nem mutató 5 eset közül 2-ben a VAT-ben, a cervico-thoracalis határon, a myelont kifejezetten dorsal felé dislocaló, 20-25 mm hosszú és kb. 3mm átmérőjű arachnoidalis cysta jellegű képletek alakultak ki, melyek 2-3 hetes fennállás után spontán szűntek (18. ábra). Ezek az általunk "secunder arachnoidalis cysták" -nak nevezett elváltozások neurológiai tüneteket nem okoztak.

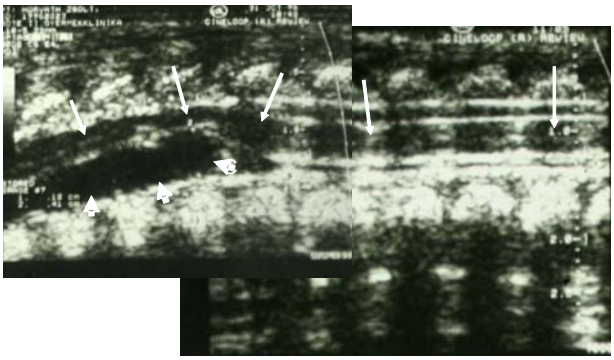

*18. ábra*

Sagittális sonogram a cervico-thoracalis gerincről a secunder arachnoidalis cystával (Cy és rövid nyilak) és az általa „S" alakban deformált myelonról (vékony nyilak).

Azokban az esetekben, amikor a fokozott intracraniális nyomás (ICP) jelei miatt Lp-t kellett végeznünk az Lp a kifejezett hyperdensitás idején a liquor lassan,

kifejezetten kis nyomással ürült, majd párhuzamosan a DAT echogenitásának csökkenésével az eltávolítható liquor nyomása fokozatosan növekedett.

Azt a feltételezésünket, hogy a DAT echogenitás fokozódását elsősorban az oda kerülő vér okozná alátámasztotta 3 olyan eset, amikor a koraszülött a 4.-8. napon halt meg és a boncolásnál mindegyik esetben a DAT-ben a jelentősebb mennyiségű vért találtak.

Meg kell jegyeznünk, hogy egy tizedik, 66o gr-mal született koraszülött esetében, noha a periventriculáris parenchymaban lehetett látni vérzést, a kamrákba törő vérzés inkább csak IVH II-re volt jellemző. Ebben az esetben a GLT sem mutattak fokozott echogenitást és amikor a 6. életnapon elvesztettük a koraszülöttet a sectio nem talált vért a GLT-ben.

A kontroll csoportban egyetlen alkalommal sem láttunk kóros eltérést a GLT-ben UH-val.

## *7.7 Az un. Intracraniális Compliance módszer bevezetése hazánkba*

A fenti módszerrel végzett vizsgálatokról hazánkban először mi számoltunk be (35) s az elmúlt években nagyon jó hatásfokkal alkalmaztuk is 92 esetben annak eldöntésére, hogy idegsebészeti beavatkozásra szükség van, vagy nincs. 16 gyereknél volt az ICC positiv, mind a 16-nál shunt műtét történt, s 14 esetben valóban kisfokú ICP emelkedést találtak, ill. a műtét után a kamratágulat csökkent. 2 esetben a műtét után sem volt jelentős változás a kamrák méretében. a 76 norm. ICC-ü csecsemő közül 9 került műtétre: egyetlen esetben sem találtak emelkedett ICP-t, s közvetlenül a műtét után - 2-3 nap - sem volt lényegi változás a kamraméretekben. A maradék 87 gyerek közül az ICC mérést követő 10 napon egyetlen esetben sem alakult ki magas ICP-re utaló klinikai kép, s műtét sem történt.

# 8 Megbeszélés

## 8.1 A Dopamin (DA) hatása az agyi vérkeringésre

Az RI a correlatioja a Xe133 clearence technikával mért CBF-hoz csak 0,56 (18). Azonban több közlemény (17,18) is bizonyította, hogy az RI változásai inverz és szignifikáns módon tükrözik a CBF változásait. Ha figyelembe vesszük azt, hogy vizsgálataink autokontroll méréseknek tekinthetőek, - hiszen a rövid megfigyelési periódus alatt (kb. 60 perc) a CBF-t lényegesen befolyásoló paraméterek közül (pulsus, htk, pO2, pCO2, ill. pH) egy sem változott jelentősen – megállapíthatjuk, hogy az RI esetünkben alkalmas a CBF változásainak jelzésére.

Megállapítottam, hogy

1. a 2 µg/kg/min Dopamin infúzió nem okozott sem szignifikáns vérnyomás emelkedést, sem szignifikáns változást a CBF-ban egyik betegcsoportban sem;
2. a 4 µg/kg/min Dopamin infúzió szignifikáns vérnyomás emelkedést okozott mind a két betegcsoportban;
3. a koraszülöttek esetén egy éretlen, de nem teljesen ineffektív agyi keringési autoreguláció valószínűsíthető, azaz a 4 µg/kg/min Dopamin bizonyos rizikót jelent az IVH, ill. a PVL kialakulására.
4. az érett újszülöttek esetén intakt CBF autoregulációt találtunk;
5. valószínűleg a Dopaminnak nincsen jelentős direkt, szelektív vazodilatatív hatása az agyi ereken.

Meg kell azonban jegyezni, hogy az irodalomban (18,19) talált RI normálérték tartomány esetleg kérdéses lehet, hiszen nem csak a jó CBF autóregulációval bíró érett újszülötteknél találtuk a kiindulási RI értéket a normál tartományban a hypotensiv systemas vérnyomás ellenére, de a koraszülötteknél is. Így felvetődik, hogy vagy revízióra szorul a koráknál a normál RI tartomány, vagy ez is egy bizonyítéka a lassú, de működő CBF autoregulationak a koraszülöttek esetén.

## *8.2 A regionalis CBF változásai asphyxias újszülötteknél az élet első 72 órájában*

Az asphyxia pathogenezise rendkívül összetett, benne a CBF változásának jelentősége nem kérdéses. Sok közleményben bizonyították már az asphyxiát követő hyperaemiát (20,23,36-41). Ezek a vizsgálatok vagy a Xe 133 clearance technikát, vagy a PET glucose utilizációs módszereket használtak. Azonban a fenti vizsgálómódszerek, természetükből fakadóan, csak egy-egy pillanatnyi állapotot tükrözhettek (42-44). A Doppler módszer alkalmazásával lehetővé vált az asphyxia gyakorlatilag folyamatos nyomonkövetése. A metodus másik nagy előnye, hogy az adott energia tartományon belül ártalmatlan, többször ismételhető, ágy mellett elvégezhető és nagyon gyors. A kérdés csak az, vajon mennyire megbízható a Doppler módszer a CBF vizsgálatában?

A TAPFV kalkulálásával, ahogy azt Taylor már bizonyította, egy a korábbiaknál lényegesen jobb módszerhez jutottunk (25). Ennek számolásához, mivel már abszolút sebességekkel dolgozunk, a jó szögkorrekció feltétlen szükséges. További objektivizálódást jelent a computeres spectral analízis használata és az, hogy egyszerre több, 8-10 szívciklus eredményeit átlagoltam. Nagyon fontos az is, hogy a CBF-re ható élettani tényezőket maximálisan figyelembe vettem.

Így juthattam a minden korábbinál megbízhatóbb CBF mérési Doppler módszerhez. Módszerünket biológiai tesztek is igazolták. Például, ha egyéb okból lélegeztetett újszülötteknél hypocapnia, ill. a hypercapnia alakult ki a TAPFV-vel mért CBF csökkent, ill. fokozódott, majd a respirálás korrekcióját követően normalizálódott. A módszernek a CBF vizsgálatára való alkalmasságát mutatja az is, hogy a normál csoportban pontosan olyan CBF eredményeket kaptunk, mint amilyeneket más módszerekkel már bizonyítottak: mind a három nagy artériában az életkor előre haladtával lineárisan emelkedett az áramlás (44-46). Szintén a megbízhatóságot, reprodukálhatóságot mutatja, hogy a két ACM-ban egymáshoz oly közeli eredményeket kaptunk.

A CBF változásának okai lehetnek a kialakuló acidózis, felszaporodó lactát, serotonin, bradycinin, szabad zsírsavak, az intracelluláris Ca felszaporodása, az excitatorikus aminosavak felszaporodása, a beinduló arachidonsav cascad, a prostaglandinok és az NO megjelenése, valamint a szabad oxigén gyökök (FOR)

felhalmozódása (20,21,24,42,47-51). Kontos és mtsai. bizonyították, hogy az asphyxia következtében felszabaduló FOR - egyebek mellett - károsítják az arteriolák (a rezisztentia erek) endotheljét és hosszabb expoziciós idő után már ELMI-vel kimutathatóan sérül ezen arteriolák musculáris rétege is, mely teljes vasodilatacióhoz vezet (21,40,42,52). Ennek következtében ezek a károsodott arteriolák már nem is lesznek képesek reagálni azokra a hatásokra (pl. a pCO2 változása), melyek élettani körülmények között vasoconstrictiót, vagy vasodilatatiót eredményeztek (40). Ezek azok a változások, melyekkel leginkább lehet magyarázni az általam tapasztalt meglepően hosszú ideig tartó hyperaemiat, bár újabban felvetik az un. arterio-venosus shuntök lehetőségét is (20). Ezen patomechanizmusok egyben magyaráznák a meglepően alacsony oxygen extractiót, ill. metabolizmust is (20). A CBF változásokban több szerző által feltételezett szisztémás keringési hatások (20) jelentősége ellen szól az a megfigyelésünk, mely szerint a két csoport vérnyomásértékei gyakorlatilag egybeestek.

A TAPFV mérésével a korábban teljesen egységes, homogen betegségcsoportnak vélt postasphyxia syndromát valószínűleg több alcsoportra lehet majd bontani. A súlyos asphyxián átesett újszülöttek nagyobb részében kifejezett és erősen elhúzódó hyperaemia állhat fenn, de ugyanennél a betegségcsoportnál, ha jóval ritkábban is (kb.10-15%-ban), de kifejezett CBF csökkenést is lehet detectálni (40,43). Ez utóbbi oka valószínűleg a rendkívül kifejezett agyoedema. A CBF változásnak, úgy tűnik, prognosztikai értéke is van: a kifejezett hyperaemia, ill. a hypoperfusio nagyon rossz prognózist jelez. Hasonló eredményre jutott Levene Doppler és Pryds Xe133 clearance technika alkalmazásával (40,43), azonban e szerzők csak a CBF rövidebb időtartalmú megfigyelését tudták elvégezni.

Feltételezhető, hogy enyhe fokú asphyxia esetén a CBF a normál tartományban marad, de ezt még további vizsgálatokkal tisztázni kell. Mindezek a megfigyelések alapjában különböző patogeneziseket feltételeznek, melyekhez különböző terápiának kell tartoznia. Véleményünk szerint a sok szempontból ellentmondó kutatási eredmények egyik magyarázata a nem egységes patogenezis.

A patogenezis összetettségére utal az is, hogy az esetek nagyobb részében nincsen jelentősebb fokú agyoedema a human, neonatalis asphyxia után, -ellentétben az állatkísérletes adatokkal -, míg az esetek kisebbik részében viszont rendkívül súlyos

cytotoxicus agyoedema alakul ki (20,22). Természetesen, egyebek mellett, az intracraniális nyomás változása is erősen befolyásolja a CBF-t és feltételezésünk szerint a ritkán kialakuló cytotoxicus agyoedema okozza az esetek kb. 10%-ban tapasztalt rendkívül alacsony CBF-t.

Klinikailag az acut – intrapartum - és a subacut – néhány napos intrauterin - HIE-t nem lehet elkülöníteni, viszont a különböző fázisban detektált kóros folyamatok értelmezése még bonyolultabbá válik. Például feltételezhetjük, hogy annak a két újszülöttnek, akiknek a CBF-ja a közel normális tartományban volt az egyértelmű klinikai tünetek ellenére, nem acut, hanem subacut HIE-ja volt és ennek megfelelően az általunk mért CBF már a luxusperfuzió lecsengésének időszakára esett.

Külön kérdés, hogy ez a hyperaemia hasznos-e az asphyxián átesett újszülöttnek, vagy tovább rontja állapotát. Valószínűleg nem is lehet egységes igennel vagy nemmel válaszolni e kérdésre sem. Állatkísérletekből erre - egyenlőre - nincsen válasz, de esetleges eredmények esetén is jogos a kétely, mert az állatkísérletekkel nagyon kérdéses az újszülöttkori asphyxia modellezhetősége.

Eredményeink arra utalnak, hogy a CBF becslése az általunk használt TAPFV módszerrel diagnosztikus, terápiás és prognosztikai jelentőséggel bír. A diagnosztikai jelentőségét az adja, hogy a klinikai kép, ill. az általunk jelenleg használt eszközök nem megbízhatóan, ill. csak későn jelzik az asphyxiát. Tudjuk, hogy az Apgar score – különösen az 1 és 5 perces érték -, a köldökvéna Astrup, a klinikai tünetek gyakran álpozitívak, ill. negatívak. A képalkotó eljárások közül az ultrahang és a CT nem képes HIE diagnosztizálására az élet első napjaiban (26,27). Kétségtelen, hogy a legutóbbi időben kifejlesztett MR technikákkal – Diffúzió, MRSpektroszkópia – már lehetséges a HIE diagnosztizálása, bár itt is fel kell hívni a figyelmet arra, hogy az MR az első 12-24 órában lehet fals negatív, ill. a károsodás lehet alulreprezentált. Ráadásul az MR vizsgálat gyakran kivitelezhetetlen. Nagyon fontos diagnosztikus eszköz az amplitudó integrált EEG, de ennek a módszernek is vannak limitációi (52).

Ugyanakkor az un. "terápiás ablak" pedig valószínűleg nagyon szűk (12-24óra). Itt kell megjegyezni, hogy több közlemény felveti az esetleges un. "másodlagos agykárosodás" lehetőségét klinikai és állatkísérletes megfigyelésekre alapozva (20,48,53,54). Ennek az oka a primer hypoxias-ischaemias inzultus által beindított

folyamatok károsító hatása lenne. A folyamat valószínűleg napokon át zajlik a hypoxia után, de esély a károsítás kivédésére csak a terápia 2-4 órán belüli elindítása esetén van.

Aránylag nagy számban vannak terápiás lehetőségeink – mint például az agy hűtése, az indomethacin, az allopurinol, stb. (20,47,48,50,52-55), - melyekkel, pl. a hyperaemia és az agy károsodása csökkenthető, de ezek eredményessége még nem teljesen tisztázott. Nem kérdés, hogy jelenleg a PAS egy tipikus gyűjtő elnevezés, ahol egy erősen inhomogén betegségcsoportot próbálunk a hasonló klinikai kép alapján összefogni. Nyilvánvalóan egészen más eredmények várhatóak, ha a terápiás lehetőségeinket - a sok oldalról történő diagnosztikus megközelítés eredményeként - valóban célzottan tudjuk alkalmazni például a PAS különböző fázisainak felismerése és elkülönítése után. Erre már csak azért is szükség lenne, mert ismertek az ezekkel a kezelésekkel kapcsolatos negatív eredmények is (20,52). Itt kell még egyszer hangsúlyozni: még az sem nyilvánvaló, hogy ez a hyperaemia előnyős vagy hátrányos-e. Vannak adatok, melyek arra utalnak, hogy a reperfusio eredményeként létrejövő vasogen oedema tovább rontja a prognozist (47,50).

### *8.2.1 Következtetések*

Sikerült kidolgoznunk egy olyan új módszert – TAPFV Doppler spektrum analízis és a CBF-t befolyásoló élettani tényezők lehető maximális figyelembevétele -, mellyel a CBF minden korábbi Doppler módszernél sokkal jobban becsülhető. E módszer segítségével minden korábbi vizsgálatnál részletesebben és hosszabban, folyamatában tudtuk vizsgálni érett újszülötteken az rCBF változását.

Megállapítottam,

1. hogy valószínűleg nem egységes patogenezisű, ill. fázisú betegségcsoport a postasphyxia syndroma. A súlyos esetek nagy részében diffúz hyperaemiát, míg a rendkívül súlyos esetekben – az első 36 órán belül halálos kimenetel - kifejezett CBF csökkenést lehet észlelni. Úgy tűnik, hogy a hyperaemia, kisfokú ingadozástól eltekintve, sokkal tovább áll fenn, mint azt korábban gondoltuk.
2. A TAPFV mérése, mint diagnosztikus, a terápiát esetleg vezető és mint prognosztikai faktor szintén nagy jelentőséggel bírhat.

3. A PAS esetén a különböző elveken alapuló diagnosztikus eszközök – a TAPFV mérése, az amplitúdó integrált EEG alkalmazása, ill. az utóbbi években kifejlesztett MR vizsgálatok elvégzése - együttes alkalmazása révén valószínűleg sokkal pontosabban lehetne a betegség különböző formáit és fázisait elkülöníteni, így a terápiát eredményesebbé tenni.
4. További vizsgálatok szükségesek a kevésbé súlyos asphyxiák vizsgálatára. Elképzelhető, hogy ezekben az esetekben nem, vagy csak minimális CBF változást lehet találni. Fontos lenne vizsgálni CBF változásait a koraszülöttek - különféle gestatciós idejű csoportok - asphyxiája kapcsán is.
5. Fontos lenne tisztázni a CBF fokozódásának pathogenetikai jelentőségét.
6. Az CBF szempontjából célzott terápiájú, a TAPFV eredmény által vezérelt további vizsgálatok is szóba jönnek.

## *8.3 A gerinccsatornai liquorterek echogenitás változásának PHH, ill. PIH esetén*

Az irodalomnak áttekintése után megállapítottam, hogy a gerinccsatornai liquorterek (GLT) ilyen jellegű elváltozását még nem írták le sem PHH sem PIH esetén.

A GLT echogenitásának fokozódását a liquor magas fehérje és alakos elem tartalma magyarázhatja, mely egyrészt az arachnoiditis következménye, de PHH esetén az liquor áramlásával idesodródott alakos elemeknek – vér, necrotikus szöveti massza, stb.- is jelentőségük lehet.

Az elváltozásoknak az alábbi klinikai jelentősége lehet: 1. szerepet játszhat a liquorkeringési zavarok kialakulásában; 2. magyarázhatja a kamrai- és a lumbális liquor kémiai- és biológiai összetételének, valamint a nyomásának oly gyakran megfigyelt disszociációját; 3. egy olyan egyszerű diagnosztikus lehetőséget nyújt, melynek segítségével a napi rutin munkában azonnal meg lehet ítélni az Lp megbízhatóságát, ill. azt hogy egyáltalán érdemes-e az Lp-t elvégezni.

## *8.4 A fokozott echogenitású gerinccsatornai liquorterek jelentősége a PHH és a PIH pathogenezisében*

A PHH és a PIH gyakori komplikációja a súlyos IVH-nak, ill. meningitisnek. A súlyos IVH-t túlélő újszülöttek 55-80%-nak lesz PKT-a és kb. 15% igényel VP shuntöt (34, 56-60). Újszülöttkor meningitis után szintén nagyon nagy arányban alakul ki PKT. Kórbonctani adatok alapján kb. 50%-ban (20,62).

A liquor keringési zavarában szerepet játszik a ventriculitis - az aqueductus cerebri szintjén és a IV. agykamra kiáramlási pályái mentén – valamint az obliterativ arachnoiditis a subarachnoidális terekben (62-64) Ehhez járul még a liquor magas fehérje és alakoselem tartalmának következtében kialakult fokozottabb viszkozitás okozta liquorkeringési zavar is, azonban ennek a jelentősége a PHH, ill. a PIH pathogenezisében meg nem tisztázott.

A Lp-nak nem csak a PHH és a PIH diagnosztikájában, de terápiájában is kiemelkedő jelentősége van: a betegség követése, az antibiotikum hatásának ellenőrzése, ill. a megemelkedett intracraniális nyomás átmeneti csökkentése (20,63,65) révén. Azonban az Lp-nek csak akkor van értelme, ha jó a kommunikáció a kamrarendszer és a GLT között s ennek megfelelően lehetséges meglehetősen nagy mennyiségű liquort lebocsátása is, ill. ez a liquor megbízhatóan jelzi az intracraniális folyamatokat is (20,66). Ennek értelmében és vizsgálataink eredményének tükrében az újszülött- fiatal csecsemőkorban – kb. a korrigált terminus utáni 4.-6. hétig – az Lp előtt érdemes a gerinc UH vizsgálatot elvégezni és vizsgálni, hogy van-e esetleg disszociációt okozó elváltozás. Amennyiben a GUH során pathológiás elváltozást találunk – pl.: fokozott echogenitásását a GLT vagy un. secunder gerinccsatornai arachnoidális cystát, stb.- fel kell vetni, hogy az Lp eredménye esetleg nem megbízhatóan tükrözi az intracraniális folyamatokat és mérlegelni kell kamrapunkció szükségességét is.

Az eredményeink azt mutatták, hogy az echogen gerinccsatornai SA tér gyakori elváltozás a súlyos ICH-t, ill. meningitist követő PKT esetén az újszülötteknél. A fokozott echogenitást valószínűleg a magasabb fehérje-, ill. alakoselem tartalom okozta.

A nem nagy esetszám ellenére is egyértelműnek tűnik az összefüggés a GLT echogenitásának változása és a PKT kialakulása, ill. a későbbiekben a VP shunt

szükségessége között. A GLT echogenitásának változása valószínűleg tükrözi a betegség súlyosságát, azaz jelentősebb fokú arachnoiditist, fokozottabb liquor fehérje és alakos elem tartalmat és ezen keresztül nagyobb fokú viszkozitást jelez.

Megfigyeléseinknek terápiás és prognosztikus jelentősége is van, amennyiben a fokozottabb GLT echogenitása nagy valószínűséggel a kamrai és a lumbális liquor jelentősebb fokú dissziciációra (kémiai és alakos elem valamint nyomás különbség) utal. Felvetődik az esetleges mikrobiológiai eredmények dissziciációjának lehetősége is. Mindezek a terápiát befolyásolhatják: segítenek eldönteni mennyire megbízhatóan tükrözi az Lp során lebocsájtott liquor az intracraniális viszonyokat, s ennek megfelelően fontos lehet az olyan invaziv, s nagyobb rizikóval járó diagnosztikus és terápiás beavatkozások indikációjában, mint a kamrapunctio, a külső drainage, ill. a shuntműtétek. Valószínűleg az antibiotikus terápia eredményességének megítélésénél is érdemes figyelembe venni a GLT echogenitását.

A GLT fokozott echogenítása úgy tűnik súlyosabb IVH után nagy arányban, míg meningitisek esetén valószínűleg jóval ritkábban fordul elő. Prognosztikailag egyértelműen rossz jelnek kell tekintenünk a GLT fokozott echogenítását s megjelenése esetén a shunt műtétet igénylő PHH, ill. PIH valószínűsége nagyobb.

Ami a kamrai és a lumbaris liquor összetételének statisztikailag nem egyértelmű disszociációját illeti: valószínűleg egy nagyon összetett folyamat eredményével állunk szemben. Alkalmanként a GLT fokozott echogenitása egy olyan képletnek felel meg, mely filterként működik, s tőle distalisan sokkal kevésbe pathologias liquort lehet nyerni. Az esetek más részében pedig a fokozott echogenitás egy komplett, nagyon magas viszkozitású és fehérjetartalmú "dugót" jelez.

Vizsgálataink nem terjedtek ki a kisebb fokú (Gr. I.-II.) IVH-ra, mert már definíció szerint is ezekben az esetekben nem vagy csak nagyon kis mennyiségű vér jut a liquorterekbe. Azonban a jövőben ilyen irányú vizsgálatokra is szükség lehet annak felmérésére, hogy milyen a gyakorisága a gerinccsatornai SA tér echogenitás változásának általában az IVH-kat követően. A kérdésnek az olyan újabb megfigyelések adnak nagyobb jelentőséget, melyek szerint MR-rel sokkal gyakrabban tudunk IVH-kat diagnosztizálni, mint UH-val és ezek is okozhatnak PKT-t, ill. a későbbiekben PHH-t (67).

### *8.4.1 Következtetések*

A relatív alacsony esetszám ellenére is a következőket állapíthattuk meg:

1. Meningitis, de főleg III.-IV. St. IVH után nagy gyakorisággal (kb. 70-80%) a GLT-ben echogenitás fokozódás figyelhető meg.
2. Ezen elváltozások erősen befolyásolják a továbbiakban a diagnosztikus és terápiás beavatkozásokat: felhívják a figyelmet, a kamrai és a lumbalis liquor disszociációjának lehetőségére azaz, hogy a kémiai és biológiai összetevők a két liquortérben jelentősen különbözhetnek egymástól.
3. Ez az elváltozás PHH esetén valószínűleg "filterként", PIH esetén "obstructioként" működik.
4. Felvetődik a gondolat, hogy ezeknek az elváltozásoknak szerepe lehet a PHH és a PIH kialakulásában, hiszen azoknál a betegeknél, akiknél a GLT fokozott echogenítást mutatott 90%-ban alakult ki PHH, ill. PIH, míg annál a 4 betegnél, akinek a GLT nem mutatott kóros eltérést nem alakult ki PIH, ill. PHH annak ellenére, hogy súlyos IVH-juk, ill. meningitisük volt.
5. További vizsgálatok szükségesek annak megítélésére, hogy milyen összefüggés van a GLT echogenitása és a PHH, ill. a PIH kialakulása között.

## *8.5 A gerinccsatornai liquorterek echogenitásának változása az idő függvényében*

A liquor *termelés* a legújabb vizsgálatok szerint, kb. 80-90%-ban a chorioid plexusokban és kb. 10-20%-ban az agy és a gerincvelő parenchymajaban történik (20, 33, 70). A liquor *keringés* útja, a mai ismereteink szerint, nem tér el lényegesen korábbi elképzeléseinktől. A IV. agykamrából kb. 80% a convexitásokra jut, míg kb.20% a gerinccsatorna subarachnoidalis területeibe kerül, majd vissza a cerebrális convexitásra (20,33,70). A liquor áramlás okaként két tényezőt szokás említeni: 1. A hydrostatikus

gradienst, mely a termelés és a felszívódás helye között fennáll, ill. 2. azt a pulzálást, melyet az agyi artériák és/vagy a chorioid plexus pulzálása vált ki (20,33,70,71).

A legvitatottabb a liquor felszívódás kérdése. A tradicionális elképzelés szerint a felszívódás a subarachnoidalis villusokon keresztül történne, ahol a villusok ventilszerűen működnének. A ventil nyitó nyomásgradiense (liquornyomás-vénás nyomás) 2-5vcm között lenne (20,33,70,71). Más elképzelés szerint a liquor kb. 50%-a a lymphatikus rendszeren keresztül szívódna fel (72). Olyan elképzelések is vannak, melyek szerint a parenchymaban elhelyezkedő capillarisokon keresztül történne az elsődleges absorptioja a liquornak (73,74).

Külön kérdés, hogy pl. a tradicionális elképzelés hogyan működhet újszülötteknél, fiatal csecsemőknél, amikor az arachnoidalis villusok alig vannak kifejlődve (20,33). Ezért valószínűleg a gerincvelői gyökök mentén történő liquor felszívódásnak ebben az életkorban sokkal nagyobb jelentősége van, mint gyermek, ill. felnőtt korban. A GLT fokozott echogenitásával kapcsolatos korábbi megfigyeléseink PHH, ill. PIH esetén szintén arra utaltak, hogy e liquortereknek szerepe lehet a PHH, ill. a PIH pathogenezisében (28,67).

A fentieket tovább komplikálja, hogy a PHH-t valószínűleg minimum három szakaszra, betegségre oszthatjuk (acut, subacut és chronikus), melyek pathogenezise különböző. A klasszikus elképzelés szerint az acut szakaszban a kamratágulat oka vagy maga a kamrákba betört vér, vagy a vér okozta obstructio a foramen Monro és/vagy az aquaeductus szintjén. Az acut szakasz csak néhány napig tart. A subacut szakaszban (1-4 hét az IVH után) egyre nagyobb jelentősége van a vér által okozott gyulladásnak is, míg a chronikus szakaszban már a liquor felszívódási zavar a döntő.

Megfigyeléseink sok vonatkozásban hoznak új elemeket a korábbi elképzeléseket kiegészítve, módosítva.

Elsőként tudtuk vizualizálni a vér terjedését a súlyos IVH-t követően a gerinccsatornai liquorterekig. Így figyelhettük meg, hogy a III.-IV. stádiumú IVH után az esetek többségében a vér már 6-12 órán belül megjelenik a gerinccsatornai SA térben ott kifejezett echogenitás fokozódást okozva. Ez az echogenitás fokozódás azonban valószínűleg már a vér által okozott gyulladásos liquor fehérje szint emelkedés következménye is (69).

Az így kialakult "debris” jelentős liquor keringési zavart okoz. Erre utalnak korábbi vizsgálataink, amikor bizonyítani lehetett az igen jelentős nyomáskülönbséget az agykamrák és a lumbális subarachnoidalis terek között (28,68), valamint az a mostani megfigyelés, hogy a gerinccsatornai SA tér echogenitásának csökkenésével arányosan egyre sikeresebbek az Lp-k.

Azonban arra is újra fel kell hívni a figyelmet, hogy ez a "debris” egyben filterként is működik, melynek eredményeképpen jelentős dissociatio lesz a kamrai és a lumbális liquor fehérje-, ill. alakos elem tartalma között (28,68). PHH esetén általában a lumbalis liquor nyomása, fehérje- és alakos elem tartalma lényegesen kisebb lesz, mint amilyen a kamrai liquoré. PIH esetén azonban még összetettebb a kérdés: legtöbbször a lumbalis liquor fehérje tartalma lesz lényegesen magasabb, míg a kamrai liquorban viszont a sejt, sőt esetleg a bacterium tartalom lesz sokkal jelentősebb.

Elképzelhető, hogy a "debris” a liquor gerinccsatornai szintű felszívódását is akadályozza. Erre utalhat a PHH csökkenése a gerinccsatornai SA tér echogenításának, valamint a "debris” kiterjedésének mérséklődésével egyidőben, azaz, hogy a nem csak a liquor keringése javul, de annak felszívódása is.

Valószínűnek tűnik, hogy az acut és főleg a subacut stádiumban van nagy jelentősége a gerinccsatornai SA tér echogenítás fokozódásának. A chronikus stádiumban már a HS-ban és/vagy convexitáson lezajló gyulladásoknak lehet döntő jelentősége - erre utalhat, a két esetben is megfigyelt mega cysterna magna, benne a fibrin okozta septatioval -, hiszen egyik betegünknél a DAT teljesen feltisztult a shunt műtét idejére. Erősen feltételezhető az is, hogy a GLT-ben az UH-val látható morphologiai elváltozásokat UH-val nem észlelhető gyulladásos folyamatok követik, melyeknek a PHH pathogenezisében kisebb-nagyobb szerepük lehet. Ezen gyulladásos folyamatokra utalhatnak az általunk két esetben is megfigyelt secunder subarachnoidalis cysta. Az a megfigyelés pedig, hogy a shunt műtét után újra lehetett látni a "debris”-t a gerinccsatornai SA térben arra utal, hogy van communicatio a kamrai és a gerinccsatornai liquorterek között. Feltételeztük ugyanis, hogy a műtét során a kamrákba bekerült vér okozza megint ezt az elváltozást.

Noha több kísérlet történt a „debris” MR-rel történő kimutatására is, de ezek mind sikertelenek voltak eddig. Ennek oka elsősorban a rendkívül kicsi anatómiai méretek valamint a gerinc műtermékeket okozó hatása. A DAT és a VAT a 32.g hétnél

fiatalabb koraszülöttek esetén kisebb, mint 1 mm, a myelon kb. 2 mm átmérőjű. Így gyakorlatilag képtelenség a partialis volumen effectus miatt ezeket szelektíven ábrázolni.

### *8.5.1 Következtetések*

Vizsgálataimmal elsőként sikerült vizualizálni a vér terjedését súlyos IVH-k után a gerinccsatornai liquorterekig, mely ott kifejezett echogenitás fokozódást okoz. Az esetek több mint felében a vér már 6-12 órán belül megjelent a gerinccsatornai SA térben. Szintén elsőként követtem a látott gerinccsatornai SA tér változásait az élet első 7-9 hetén keresztül.

Eredményeim azt jelzik, hogy szoros összefüggés van a "debrise" intenzitása, kiterjedése és a PHH alakulása között, melynek oka lehet a liquor passage zavara és/vagy annak felszívódási akadályoztatása.

Megfigyeléseimet igazolták kórbonctani eredmények is.

Természetesen a betegszám növelésével és a követési idő nyújtásával még további vizsgálatok szükségesek eddigi megfigyeléseink tökéletes értelmezéséhez.

## *8.6 Az un. Intracraniális Compliance módszer bevezetése hazánkba*

Taylor a '90-es évek elején vezette be ezt a vizsgálómódszert (33). A Monro-Kellie elv szerint az agy, a liquor, az erekben elhelyezkedő vér és az egyéb intracranialis képletek térfogata állandó. Ennek megfelelően, az ICP kisfokú emelkedése kezdetben csak ezen terek-térfogatok közötti arányeltolódást eredményez, de nem okoz nyilvánvaló tüneteket. AZ ICC romlásának az a lényege, hogy amennyiben az ICP még csak kis mértékben emelkedett, de a már említett un. compenzáló terek kapacitása már kimerült, az ICP egyébként még kompenzálható emelkedése is az art. cerebri mediák keringésében szignifikáns rezisztencia emelkedést fog eredményezni.

Megállapíthatjuk, hogy az ICC mérése egy nagyon egyszerű, de megbízható módszer annak az egyébként nagyon nehezen megválaszolható kérdésnek a

megoldására, hogy a gyermeknek communicáló, de kisfokban emelkedett nyomású hydrocephalusa van-e, vagy atrophia cerebrije.

# 9 *Tézisek és a munka gyakorlati jelentősége*

Munkámban a neonatológia legfontosabb központi idegrendszeri betegségeivel foglalkoztam és egyrészt ezen betegségek pathogenezisét kutattam, másrészt új diagnosztikus eljárásokat kidolgoztam ki.

Vizsgáltam, hogy milyen hatása van a dopaminnak - mint a neonatológiában egyik leggyakrabban alkalmazott keringéstámógató gyógyszernek - az agyi keringésre.

Megállapítottam, hogy a koraszülötteknél ugyan van az agyi vérkeringésnek autoregulációja, de ez lassú, nem teljesen effectiv.

Megállapítottam, hogy már az alacsony dózisú Dopamin adása is okozhat olyan CBF emelkedést, mely rizikót jelent a koraszülöttek számára az IVH, ill. a PVL kialakulását illetően.

Bizonyítottam, hogy az érett újszülöttek esetén effectiv agyi vérkeringési autoregulátio van, legalábbis az alacsony dózisú Dopamin által okozott vérnyomás emelkedés esetén.

Nem találtam arra utaló bizonyítékot, hogy a Dopaminnak lenne szelektiv hatása a CBF-re.

Új, a korábbiaknál megbízhatóbb diagnosztikus módszert dolgoztam ki az újszülöttkori regionalis agyi vérkeringés vizsgálatára. A módszer lényegében az un. TAPFV doppler spektrum analizis, de maximálisan figyelembe veszi a CBF-t befolyásoló jelentősebb élettani tényezőket is.

A korábbi módszereknél hosszabban (az élet első 72 órájában), folyamatában (minden 6. órában) és az art. Cerebri anteriorokra (ACA), ill. mediakra (ACM) kiterjesztve vizsgáltam a CBF változását asphyxiás érett újszülötteken.

Megállapítottam, hogy asphyxia után kb. 75-80%-ban kifejezett hyperperfuzió van az ACA és ACM-ban az élet első 72 órájában.

Eredményeim segíthetnek az asphyxia pathogenezisének jobb megismerésében és arra utalnak, hogy az újszülöttkori asphyxia syndroma egy heterogen betegség csoport, melyet fel lehet osztani acut (intra partum) és subacut (intra uterin) stádiumra.

Az általam kidolgozott vizsgálómódszer segítséget jelenthet az asphyxia diagnosztizálásában, a különböző stádiumú asphyxiák elkülönítésében valamint a terápiában.

Először vizualizáltam a gerinccsatornai subarachnoidális (GSA) terek echogenításának változását intraventriculáris vérzések és meningitis esetén.

Az általam leírt echogenitás fokozodása a GSA tereknek szerpet játszhat a kamrai és a lumbális liquor disszociációjában ezért ábrázolása diagnosztikus és terápiás konzekvenciákkal jár.

Először ábrázoltam a vérzés terjedését a GSA terekben III.-IV.st. IVH után.

Az echogen GSA terek szerepet játszhatnak a posthaemorrhagiás és a postinfectiosusos hydrocephalus pathogenezisében.

Hazánkban én vezettem be az un. Intracraniális Compliance vizsgáló módszert. A módszerrel el lehet különíteni egymástól a kissé fokozott nyomású PHH-t (communicativ hydrocephalus) az atrophia cerebritől.

## *10 Irodalom:*


1. Zaritsky A, Chernow B (1984) Use of the catecholamins in pediatrics. J Pediatr 105:341-350
2. DiSessa TG, Leitner M, Ti CC, Gluck L, Coen R, Friedman WF (1981) The cardiovascular effects of dopamine in the severly asphyxiated neonate. J. Pediatr 99:772-776
3. Seri I, Tulassay T, Kiszel J, Machay T, Csömör S (1984) Cardiovascular response to dopamine in hypotensive preterm neonates with sever hyaline membrane disease. Eur J Pediatr 142:3-9
4. StopfkuchenH, Racke K, Schwörer H, Queisser-Luft A, Vogel K (1991) Effects of dopamine infusion on plasma catecholamines in preterm and term newborn infants. Eur J Pediatr 150:503-506
5. Cuevas L, Yeh TF, John EG, Cuevas D, Plides RS (1991) The effects of low-dose dopamine infusion in cardiopulmonary and renal status in prematurenewborns with respiratory disteress syndrome. Am J Dis Chil 145:799-803
6. Driscoll DJ, Gillette PC, McNamara DG (1978): The use of Dopamin in children. J.Pediatr 92:309-314
7. Lang P, Williams RG, Norwood WI, Castaneda AR (1980) The hemodynamic effects of dopamine in infants after corrective cardiac surgery. J Pediatr 96:630-634
8. Rudas G, Bors Zs, Schuler D, Seri I (1989) Effect of dopamine induced blood pressure elevation on cerebral blood flow int he sick preterm and term neonate. Pediatr Res. 25:229A
9. Seri (1990) Dopamin and natriuresis: mechanism of action and developmental aspects. Am J Hypertns 3:82S-86S
10. Calvert SA, Hoskins EM, Fong KW, Forsyth SC (1986) Periventricular leukomalacia: ultrasonic diagnosis and neurological outcome. Acta Paediatr Scand 75:489-496

11. Van Bel F, Van de Bor M, Stijnen T (1987) Aetiological role of cerebral blood flow alterations in development and extension of peri-intraventricular haemorrhage. Dev Med Child Neurol 29:601-614
12. Calvert SA, Ohlsson A, Hosking MC, Erksine L, Fong KW, Shennan AT (1988) Serial measurements of cerebral blood flow velocity in preterm infants during the first 72 hours of life. Acta Paediatr Scand 77:625-631
13. Jorch G, Jorch N (1987) Failure of autoregulation of cerebral blood flow in neonates studied by pulsed Doppler ultrasound of the internal carotid artery. Eur J Pediatr 146:468-472
14. Van de Bor M, Walther FJ (1991) Cerebral blood flow regulation in preterm infants. Biol Neonate 59:329-335
15. Bada H., Korones SB, Perry EH, Arheart KL, (1990) Mean arterial blood pressure changes in premature newborns and those at risk for intraventricular hemorrhage J Pediatr 117:607-614
16. Emery EF, greenough A (1992) Non-invasive blood pressure monitoring in preterm infants receiving intensive care. Eur J Pediatr 151:136-139
17. Volpe JJ, Perlman JM, Hill A, McMenamin JB (1982) Cerebral blood flow velocity int he human newborn: the value of its determination. Pediatrics70:147-152
18. Greisen G, Johansen K, Ellison PH, Fredriksen PS, Mali J, Friis-Hansen B (1984) Cerebral blood flow in the newborn infant: comparison of Doppler ultrasound and xenon clearence. J.Pediatr, 411-418
19. Seri I, Rudas G, Bors Zs, Knyicska B, Tulassay T (1993) Effects of low dose Dopamine infusion on cardiovascular and renal functions, cerebral blood flow, and plasma cathecholamine levels in sick preterm neonates Pediatr Res 34:742-749
20. Volpe, J.J.: Neurology of the newborn, 5th ed.Saunders, Philadelphia (2005) 314-370.
21. Kontos, H.A., Wei, E.P., Povlishock, J.T.: Oxygen radicals mediate the cerebral arteriolar dilatation from arachidonate and bradykinin in cats. Circulation (1984) 55:295-301.

22. Lupton, B.,A., Hill, A., Roland, E. H., et al.: Brain swelling in the asphyxiated term newborns: Pathogenesis and outcome. Pediatrics (1988) 82:139-146.
23. Vannucci, R.C.: Current and potentially new management strategies for perinatal hypoxic-ischemic encephalopathy. J. Pediatr. (1990) 85: 321-325
24. Vanucci RC (1990) Experimental Biology of Cerebral Hypoxia-ischemia: Relation to Perinatal Brain Damage. Pediatr Res 27:317-326
25. Taylor GA, Short BL, Walker LK, Traytsman RJ. (1990) Intracranial blood flow: quantification with duplex Doppler and color Doppler flow US. Radiology, 176: 231-236.
26. Siegel M. (2001) Pediatric Ultrasonography, 3rd ed Raven Press, NY 29-33.
27. Barkovich JA (2005) Pediatric Neuroimagin, 3nd ed. Raven Press N.Y. 145-160.
28. Rudas G, Almássy Zs, Varga E, Somogyvári Zs, Taylor GA.(1997) Alteration on spinal fluid drainage in infants with hydrocephalus. Pediatr Radiol;27:580-582
29. Rudas G**.,** Almássy Zs., Varga E., Somogyvári Z. (1997) Ultrasound examination of the spine in posthaemorrhagic hyrdocephalus, meningitis and brain tumor. Ped. Research, 42: 398 (abstr.)
30. Sarnat, H. B, Sarnat, M. S. (1976) Neonazal encephalopathy following fetal distress: a clinical and electroencephalographic study. Arch. Neurol. 33:695-706.
31. Greisen G, Johansen K, Ellison PH, Fredriksen PS, Mali J, Friis-Hansen B (1984) Cerebral blood flow in the newborn infant: comparison of Doppler ultrasound and xenon clearence. J.Pediatr, 411-418
32. Mitchell DG, Merton D, Needleman L, Kurtz AB, Goldberg BB, Levy D, Rifkin MD et al (1988) Neonatal brain: Color Doppler imaging. Part I. technique and vascular anatomy. Radiology, 167: 303-306.
33. Taylor G, Philips MD, Ichord R-N, etal (1994) Intracranial compliance in infants: evaluation with Doppler US. Radiology 191:787-791

34. Dykes FD, Dunbar B, Lazarra A, et al.(1989) Posthaemorrhagic hydrocephalus in high-risk preterm infants: natural history, management, and long-term outcome. J. Pediatr;114:611-618
35. Rudas G., Almássy Zs., Papp B., Varga E., Somogyvári Zs.(1998) Gerinccsatornai liquorkeringési zavar posthaemorrhagias hydrocephalus esetén; Gyermekgyógyászat
36. Cohan SL, Mun SK, Correia JA, Petite JR (1985) Cerebral Blood Flow in Humans After Global Ischemia , J. of Cerebral Blood Flow and Metabolism, Vol 5, Suppl 1, 33-34
37. Gibbs J, Wise R, Leenders K, Jones T (1983) The relationship of regional blood flow, blood volume, and oxigen metabolism in patients with carotid occlusion. J.Cereb Blood Flow and Metabol 3, Suppl 1: S590-S591
38. Klatzo I, Ting P, Kuroiwa T, Masaoka H, Wagner HG, Seida M (1985) Determination of vasogenic edema in cerebral ischemia. J of Cerebral Blood Flow and Metabolism, Vol.5,Suppl.1, 261-262
39. Leffler, C.W., Thompson, C.C., Armstead, W.M., et al. (1993) Superoxide scavanger do not prevent ischemia-induced alteration of cerebral vasodilatation in piglets. Pediatr. Res. 33: 164-170.
40. Pryds, O., Greisen, G., Lou, H., et al. (1990) Vasoparalysis associated with brain damage in asphyxiated term infants. J. Pediatr. 117: 119-125.
41. Tomita M, Gotoh F, Amano T, Tanahashi N, Tanaka K (1980) "Low Perfusion hyperemia" following Middle Cerebral Arterial Occlusion in Cats of different age groups. Stroke 11: 629-636
42. Kontos, H. A. (1989) Oxygen radicals in CNS damage Chem. Biol. Interactions. 72:229-255
43. Levene, M.I., Fenton, A.C., Evans, D.H., et al.: Severe birth asphyxia and abnormal cerebral blood-flow velocity. Dev. Med. Child Neurol. (1989) 31:427-434.
44. Van Bel, F., de Bor, M., Stijnen, T., et al. (1987) Cerebral blood flow velocity pattern in healthy and asphyxiated newborns: A controlled stidy. Eur. J. Pediatr. 146: 461-467.

45. Bode H, Wais U. (1988) Age Dependence of Flow Velocities in Basal Cerebral Arteries Arch Dis Child 63:606-611
46. Ogawa A, Nakamura N, Sugita K, Sakurai Y, Kayama T, Suzuki J(1985) Regional Cerebral Blood Flow In Children: Normal Values and Regional Distribution of Cerebral Blood Flow in Childhood. J Cereb Blood Flow and Metabol 5, Suppl 1: 97-98
47. Black KL, Hoff JT (1985) Leukotrienes and Blood-Brain Barrier Permeability J. of Cerebral Blood Flow and Metabolism Vol 5, Suppl 1 263-264
48. Hudome, S., Palmer C., Roberts, R., Mauger, D., Housman, C., Towfighi, J. (1997) The role of Neutrophils in the production of hypoxic-ischemic brain injury in the neonatal rat. Pediatr. Res. 41:607-616.
49. Rosenberg, A. A. (1988) Regulation of cerebral blood flow after asphyxia in neonatal lambs. Stroke 19:239-244
50. Shimizu J, Katayama T, Sugimoto S, Inamura K, Soeda T, Suzuki S, Minamisawa H, Memezawa H, Terashi A (1985) Involvment fo Arachidonic Acid Cascade Metabolites in Ischemic Brain Edema and Cerebral Energy Metabolism, J. of Cerebral Blood Flow and Metabolism, Vol. 5 Suppl 1, 271-272
51. Wei, E.P., Christman, Kontos, H.A., and Povlishock, J.T. (1985) Effect of oxygen radicals oncerebral arterioles, Am.J. Physiol. 248:H157.
52. Divyen K. Shah, Lavery,S., Doyle W.L., et all (2006) Use of 2-Channel bedside electroencephalogram monitoring in term-born encephalopathic infants related to cerebral injury defined by MRI 118:47-55
53. Jiang N., Moyle, M., et al. (1995) Neutrophil inhibitory factor is neuroprotective after local ischemia in rats. Ann Neurol. 38:869-875.
54. Williams, G.D., Palmer, C., Heitjan, D.F., Smith, M.B. (1992) Allopurinol preserves cerebral energy metabolism during perinatal hypoxia-ischemis: a 31P NMR study in in unanesthetized immature rats. Neurosci-Lett. 144:103-106.

55. Pryds, O., Greisen, G., and Johansen, K., H. (1988) Indometacin and cerebral blood flow in premature infants treated for patent ductus arteriosus. Eur.J. Pediatr. 147:315-316
56. Papile L, Munsick-Bruno G, Schaefer A.( 1983) Relationship of cerebral interventricular hemorrhage and early childhood neurologic handicaps. J. Pediatr; 103:273-277
57. Shankaran S,Slovis TL, Bedard MP, et al.(1982) Sonographic classification of intracranial hemorrhage: prognostic indicator of mortality, morbidity, and short -term neurologic outcome. J. Pediatr 1982;100:469-475
58. Perlman JM, Lynch B, Volpe JJ.(1990) Late hydrocephalusafter arrest and resolution of neonatal posthaemorrhagic hydrocephalus. Dev Med Child neurol;32:725-729
59. Ventriculomegaly Trial Group (1990) Randomized trial of early tapping in neonatal posthaemorrhagic ventricular dilatation. Arch Dis Child; 65:3-10.
60. Donn SM, Roloff DW, Keyes JW Jr.(1983) Lumbar cysternography in evaluation of hydrocephalus in thepreterm infant. Pediatrics;72:670-676
61. Pryds, O., Greisen, G., Skov, L.L.et al. (1990) Carbon dioxide-related changes on cerebral blood volume and cerebral blood flow in mechanicali ventilated preterm neonates: Comparison of near infrared spectrophotometry and Xe133 clearence. Pediatri Res. 27:445-449.
62. Berman PH, Banker BQ,.(1966) Neonatal meningitis: a clinical and pathological study of 29 cases. Pediatrics;38:6-24
63. Papile LA, Burstein J, Burstein R, et al.(1980) Postheamorrhagic hydrocephalus in low-birth-weight infants: treatment by serial lumbar punctures. J. Pediatr;97:273-277
64. Alan WC, Holt PJ, Sawyer LR, et al.(1982) Ventricular dilatation after neonatal periventricular-intraventricularhemorrhage: natural history and therapeutic implication. Am J Dis Child;136:589-593

65. de Vries LS, Laroche J-C, Levene MI.(1988) Intracranial sequelae. In: Levene MI, Benett MJ, Punt J, eds.: Fetal and neonatal neurology and neurosurgery. New York: Churchill-Livingstone,:347-353
66. Kreusser KL, Tarby TJ, Kovnar E, et al.(1985) Serial lumbar punctures for at least temporary amelioration of neonatal posthaemorrhagic hydrocephalus. Pediatrics;75:719-724
67. G. Rudas, P. Sekyra, B. Löb, B. Povysil (2004) Neurosonography is a really reliable method to detect the neonatal intracranial bleedings? Pediatr Radiol. 34(S2): 109-110
68. Rudas G, Almássy Zs, Papp B, Varga E, Méder Ü, Taylor G (1998) Echodense spinal arachnoid space in neonates with progressive ventricular dilatation. A marker of noncommunicationg hydrocephalus. AJR 171:1119-1121
69. Rudas G., Varga E., Meder Ű., Pataki M., Taylor G. (2000) Changes in echogenicity of spinal subarachnoid space associated with intracranial hemorrhage: new observations. Pediatr Radiol 30(11): 739-742
70. McComb JG (1992): Cerebrospinal fluid physiology of the developing fetus. AJNR 13:595-599
71. Olivero WC, Rekate HL, Chizeck HJ, et al (1988) Relationship between intracranial and sagittal sinus pressure in normal and hydrocephalic dogs. Pediatr Neurosci 14:196-201
72. Greitz D, Wirestman R, et al (1992) Pulsatile brain movement and associated hydrodynamics studied by MRI The Monro-Kellie doctrine revisited. Neuroradiology 34:370-380
73. McComb JG, Hymann S (1990) Lymphatic drainage of cerebrospinal fluid int he primate. In Johansson BB(eds) Pathophysiology of the blood-brain barrier. Elsevier, Amsterdam, pp 421-438
74. James AE, Strecker EP, Sperber E (1974) An alternative pathway of cerebrospinal fluid absorption in communicating hydrocephalus. Radiology 111:143-146

# *11 Publikációs lista*

## *11.1 Az értekezés témájában megjelent elsőszerzős közlemények:*

1. Rudas G, Bors S. (1988): Aortic thrombosis diagnosed by ultrasound, Pediatr Radiol:18(1):77-78.
   **IF: 0,588**
2. Rudas G., Almássy Zs, Varga E, Somogyvári Zs, Taylor GA. (1997): Alteration on spinal fluid drainage in infants with hydrocephalus. Pediatr Radiol;27:580-582
   **IF: 0,619**
3. Rudas G, Almássy Zs., Varga E., Somogyvári Zs. (1997): Cerebral blood flow in asphyxiated newborns Year Book of Pediatric Radiology
4. Rudas G., Almássy Zs., Papp B., Varga E., Somogyvári Zs.(1997):Gerinccsatornai liquorkeringési zavar posthaemorrhagias hydrocephalus esetén; Gyermekgyógyászat 48: 63-71
5. Rudas G., Almássy Zs, Papp B, Varga E, Méder Ü, Taylor G. (1998) Echodense spinal arachnoid space in neonates with progressive ventricular dilatation. A marker of noncommunicationg hydrocephalus. AJR 171: 1119-1121
   **IF: 2,179**
6. Rudas G., Almássy Zs., Méder Ü., Papp B., Varga E., Somogyvári Zs. (1998) Az agyi vérkeringés változása érett, postashyxiás újszülöttekben, Gyermekgyógyászat 49:343-352
7. Rudas G.; Almassy Zs.; Papp B.; Varga E.; Méder Ü.; Taylor G. (1998) Hyperechogenicity of the spinal arachnoid space. A new observation for the pathogenesis of the neonatal posthaemorrhagic hydrocephalus, Year Book of Pediatric Radiology, 11-19.
8. Rudas G., Varga E., Meder Ű., Pataki M., Taylor G. (2000): Changes in echogenicity of spinal subarachnoid space associated with intracranial hemorrhage: new observations. Pediatr Radiol 30(11): 739-742
   **IF: 0,684**

9. Rudas G.(2003): Neuroradiológiai vizsgálatok csecsmő és gyermekkorban, Gyermekorvos továbbképzés 2 (4):156-161

## *11.2 Az értekezés témájában megjelent nem elsőszerzős közlemények:*

Seri I, Rudas G, Bors Zs, Knyicska B, Tulassay T (1993) Effects of low_dose Dopamine infusion on cardiovascular and renal functions, cerebral blood flow, and plasma cathecholamine levels in sick preterm neonates Pediatr Res 34:742-749 **IF: 2,814**

## *11.3 A disszertációtól független közlemények:*

1. Horváth K., Simon K., Horn G., **Rudas G**., Bodánszky H. (1986) Mastocyta degranulació a vékonybelekben egyszeri gliadin adása után coeliakias gyermekeknél Orvosi Hetilap 127:515-516
2. **Rudas G.,** Kádár K. (1989) Ultrahanggal diagnosztizált újszülöttkori bronchogen cysta Orvosi Hetilap 130: 133-134
3. Kálmánchey R., Sallai Á., **Rudas G.** (1992): Gyermekkori "dancing eyes syndroma " occult neuroblastomában. Orvosi Hetilap 133:35; 2233-2237
4. **Rudas G**. (1994) Az ultrahangvizsgálatok jelentősége a gyermekgyógyászatban I. Praxis 3: 29-34
5. **Rudas G**. (1994) Az ultrahangvizsgálatok jelentősége a gyermekgyógyászatban II. Praxis 4: 26-35
6. Liptai Z., Kálmánchey R., **Rudas G**., Farkas A. (1996) A septo-optoco dysplasia Orvosi Hetilap 137:1705-09
7. Gyulay K., Niederland T., **Rudas G.**, Kontor E., Zalatnai A., Kopper L., Homoki J., Borsi J., Sólyom J.(1997) Androgént termelő mellékvesekéreg -adenoma gyermekkorban. A differenciáldiagnosztika buktatói. Orvosi Hetilap 138: 2357-2362.
8. **Rudas G**., Sekyra P., Kratochwill H., Haudum G., Povysil B. (2004) Új diagnosztikai lehetőségek a Crohn betegségben, Gyermekgyógyászat, 55: 27-35
9. **Rudas G**., Sekyra P., Pumberger W., Povysil B. (2004) Neonatalis duodenumstenosis Magyar Radiológia 79: 84-86

# *12 Köszönetnyilvánítás*

Köszönöm prof. Tulassay Tivadarnak, hogy igaz barátként minden körülmények között bátorított, nagy türelemmel bíztatott és gondjaimban mindig segítségemre sietett. Miközben példát adott a kutatói magatartás és a felelős gondolkodás területén, tevékenységemet kezdettől nagyra értékelte.

Köszönöm barátomnak, prof. Seri Istvánnak, hogy a kutatói pályán elindított, a kutatások iránti vágyat belémoltotta, a távolból is mindig figyelemmel kísérte tevékenységemet és azt ötletekkel, tanácsokkal, biztatással oly sokszor és oly korrekten segítette.

Itt szeretném megköszönni professzor George Taylornak a több évtizedes mély barátságot, mely egy nagyon eredményes tudományos munka alapja volt s mely tudományos munkásságom egy szakaszát erősen meghatározta.

Köszönöm Dr. Görgényi Ákosnak, tanítómesteremnek, hogy a radiológia tárgyi ismeretére és a szakmai igényesség megbecsülésére tanított.

Köszönettel tartozom dr. Kis Éva tanárnőnek, dr. Lombay Béla professzornak valamint, dr. Szabó Miklós adjunktusnak, hogy e disszertáció megírását jó tanácsaikkal, építő jellegű kritikájukkal segítették.

Hálásan köszönöm régi kollegáimnak – többek között dr. Almássy Zsuzsának, dr. Somogyvári Zsoltnak, dr. Varga Editnek, dr. Méder Ünőkének -, hogy munkájukkal sok éven át hozzájárultak eredményeimhez.

Köszönet illeti a II. Gyermekklinika Perinatalis Intenziv Centruma valamennyi dolgozóját, valamint valamikori TDK hallgatóimat, akik közel húsz éven keresztül oly segítőkészen nyújtottak nélkülözhetetlen segítséget vizsgálataim kivitelezésében.

Nagyon köszönöm Horváth Ádám, dr. Kozák Lajos Rudolf és dr. Gál Viktor önzetlen segítségét a kézirat, ill. a statisztikai számítások elkészítésében.

Végül köszönöm családomnak, feleségemnek, fiamnak és lányomnak, hogy megértettek és szeretettel vettek körül vizsgálataim, ill. disszertációm készítésekor.