A gyermekkori otogén sinusthrombosis neurológiai vonatkozásai

Doktori értekezés

Dr. Rosdy Beáta Klára

Semmelweis Egyetem
Klinikai Orvostudományok Doktori Iskola

Konzulens:	Dr. Katona Gábor Ph.D. címzetes egyetemi tanár
Hivatalos bírálók:	Dr. György Ilona Ph.D. ny. egyetemi tanár Dr. Szirmai Ágnes Ph.D. egyetemi docens
Szigorlati bizottság elnöke:	Dr. Szabó László Ph.D. tanszékvezető főiskolai tanár
Szigorlati bizottság tagjai:	Dr. Gáborján Anita Ph.D. egyetemi adjunktus Dr. Tóth-Heyn Péter Ph.D. egyetemi adjunktus

Budapest
2015

Tartalomjegyzék

1.Rövidítések jegyzéke 6

2.Bevezetés 7

3.Irodalmi háttér 8

3.1. Acut otitis media 8

3.1.1. Acut otitis media etiológia 8

3.1.2. Acut otitis media klinikai tünetei 8

3.1.3. Acut otitis media diagnózisa 9

3.1.4. Acut otitis media kezelése 9

3.1.5. Acut otitis media megelőzése 12

3.1.6. Acut otitis media szövődményei 13

3.1.6.1. Acut mastoiditis 13

3.1.6.1.1. Acut mastoiditis epidemiológia 13

3.1.6.1.2. Acut mastoiditis patomechanizmus 14

3.1.6.1.3. Acut mastoiditis etiológia 14

3.1.6.1.4. Acut mastoiditis megelőzése 15

3.1.6.1.5. Acut mastoiditis klinikai tünetei 15

3.1.6.1.6. Acut mastoiditis diagnózisa 16

3.1.6.1.7. Acut mastoiditis kezelése 17

3.1.6.1.8. Acut mastoiditis szövődményei 19

3.1.6.1.8.1. Halánték csonton belüli szövődmények 19

3.1.6.1.8.2. Koponyán kívüli tályogok 19

3.1.6.1.8.3. Koponyán belüli szövődmények 19

3.1.6.1.8.3.1. Sinus sigmoideus thrombosis 20

3.1.6.1.8.3.1.1. Sinusthrombosis következménye, szövődményei 22

3.1.6.1.8.3.1.2. Sinusthrombosis szövődményeinek diagnosztizálása 23

3.1.6.1.8.3.1.3. A sinusthrombosis kezelése.....26
3.1.6.1.8.3.1.4. A sinusthrombosis prognózisa.....32
3.1.6.1.8.3.1.5. A sinusthrombosis utánkövetése 33
3.1.6.1.8.3.2. AM szövődményeként koponyán belüli tályogok.....33
4. Célkitűzések 35
5. Módszerek 35
6. Eredmények 38
6.1 Vizsgálati csoport jellemzői.....38
6.2 Klinikai tünetek - csoportok 38
6.3 Antibiotikus kezelés hatása az acut mastoiditis éves előfordulására.....39
6.4 Antibiotikus kezelés hatása a klinikai formák megjelenési gyakoriságára.....40
6.5. Társuló betegségek 40
6.6 Acut otitis media az anamnézisben.....41
6.6.1 Antibiotikus kezelés az anamnézisben.....41
6.7 Diagnosztikus vizsgálatok 43
6.8 Képalkotó vizsgálatok.....45
6.9 Diagnózis felállításig eltelt idő 50
6.10 Oltások - Bakteriológia.....52
6.11 Terápia 53
6.11.1 Műtéti kezelés 53
6.11.2 Konzervatív kezelés 54
6.11.2.1 Antibiotikumok 54
6.11.2.2 Antikoaguláns kezelés.....55
6.11.2.3 A koponyaűri nyomásfokozódás kezelése 56
6.12 Thrombophylia vizsgálat 58
6.13 Klinikai lefolyás.....58

6.13.1 Műtét utáni első három nap 58
6.13.2 Műtét utáni harmadik nap után 59
6.14 Klinikai lefolyás és a vénás elvezető rendszer anatómiájának kapcsolata 60
6.15 Rekanalizáció 61
6.16 Kórházi kezelés időtartama 62
6.17 Követés 62
6.18 Kimenetel 64
7. Megbeszélés 65
7.1.Vizsgálati csoport 66
7.2 Klinikai tünetek - csoportok 66
7.3 Diagnosztikus vizsgálatok 69
7.4 Képalkotó vizsgálatok 70
7.5 Antibiotikumok - oltások 73
7.6 Egyéb kezelés 76
7.6.1 Műtét 76
7.6.2 Antikoaguláns kezelés 77
7.6.2.1 Thrombophylia az etiológiai, tényezők között 78
7.6.3 Egyéb gyógyszeres kezelés 79
7.7.Klinikai tünetek alakulása a műtét után 80
7.7.1 Az első hét történései 80
7.7.2 A klinikai tünetek átlagos rendeződési ideje - kimenetel 81
7.8 Klinikai lefolyás és a vénás elvezető rendszer anatómiájának kapcsolata 83
7.9 Utánkövetés 84
7.10. Kimenetel 86
8. Következtetések 87
9. Összefoglalás 91

10. Summary.....92

11. Irodalomjegyzék.....93

12. Saját publikációk jegyzéke.....105

12.1 A disszertációhoz kapcsolódó közlemények listája.....105

12.2 A disszertációtól független közlemények listája.....105

13. Köszönetnyilvánítás.....107

1. Rövidítések jegyzéke

AM: acut mastoiditis

AOM: acut otitis media

ATB: antibiotikum

C: kontrasztanyag

CISS: 3D constructive interference in steady state MRI vizsgálati szekvencia

CRP: C reaktív protein

CT: computer tomographia

CSVT: cerebralis sinovenosus thrombosis

DWI: diffúzió-súlyozott MRI vizsgálati szekvencia

EPNS: European Paediatric Neurology Society

FLAIR: fluid attenuated inversion recovery MRI vizsgálati szekvencia

FVS: fehérvérsejtszám

Hib: Haemophilus influenzae b

INR: international normalised ratio

IU: international unit mértékegység

LMWH: low molecular weighted heparin

MRI: mágneses rezonancia vizsgálat

MTHFR: methylenetetrahydrofolate reductase enzim

PCR: polymerase chain reaction

PCV: Pneumococcus konjugált vakcina

RCT: randomizált kontrollált vizsgálat

SC: sinus cavernosus

SS: sinus sigmoideus

ST: sinus transversus

T2: T2 súlyozott mágneses rezonanciás vizsgálati szekvencia

TSE: turbo spin echo mágneses rezonanciás vizsgálati szekvencia

UFH: unfractionated heparin

V: visus- látásélesség

VJI: véna jugularis interna

VKA: vitamin K antagonista

We: Westergreen-vérsejtsüllyedés

2. Bevezetés

Az acut otitis media (AOM), acut mastoiditis (AM) szövődményei jól ismertek a fül-orr-gégészeti szakirodalomban. Korábban a szeptikus intracranialis szövődmények a betegek életét veszélyeztették. A kezelés változása következtében napjainkban már a betegek teljes gyógyulását is célul tűzhetjük magunk elé. Ezt annak ellenére megtehetjük, hogy a neurológiai szövődmények még napjainkban is válságos állapotot eredményezhetnek, és a betegek maradványtünetek nélküli gyógyulását meghatározzák. Az irodalomban kisebb hangsúlyt kapott az a tény, hogy a betegek gyógyítása akkor optimális, ha multidisciplinaris keretek között zajlik, amelyben a gyermekneurológusnak is jelentős szerep jut. Erre munkahelyemen, a Heim Pál Gyermekkórházban a kórház működésének kezdetétől lehetőség nyílt.

Kevéssé ismert tény, hogy a lateralis sinusok anatómiai fejlettsége sokszor eltérő jobb és baloldal között, és ennek is súlyos következményei lehetnek. A fül-orr -gégészek érthetően elsősorban a fül és a hallás vonatkozásában végeztek kutatásokat, a betegek gyógyítása és gondozása kapcsán is e területre irányul kiemelt figyelmük. Gyermekneurológusként viszont gondolni kell a súlyos szövődmények látást veszélyeztető formáira is. Számolni kell a betegség kapcsán fellépő bénulásokkal és mozgászavarokkal is. Nem lehet elhanyagolni a családok életét sokszor megkeserítő magatartás- és viselkedészavart, figyelemzavart és koordinációs problémákat.

Munkám során ezekkel a kérdésekkel foglalkoztam. A betegek közel 20 éves gyermekneurológiai ellátása kapcsán felismert és eddig nem közölt megfigyeléseket kívántam összegezni.

3. Irodalmi háttér

3.1 Akut otitis media (AOM)

Az AOM a középfül nyálkahártyájának vírusos vagy bakteriális fertőzés által kiváltott serosus vagy gennyes gyulladása. Világszerte AOM miatt fordulnak legtöbbször orvoshoz és emiatt írják fel a legtöbb antibiotikumot [1]. Az incidencia 10.85%, ami évente 709 millió új beteget jelent. Az orvoshoz fordulók 51% öt év alatti gyermek [2]. Hazai pontos statisztikai adatok nem állnak rendelkezésre, de a gyermekpopulációban népbetegségről van szó [3,4]. Az AOM morbiditása magas, mortalitása a fejlett országokban igen alacsony [5,6].

3.1.1 AOM etiológia

Hat hetes kornál idősebb csecsemők és kisdedek esetében a bakteriális AOM zömét négy kórokozó okozhatja: Streptococcus pneumoniae, Haemophilus influenzae, Moraxella catarrhalis és Streptococcus pyogenes. Lényegesen ritkábban azonosítható a háttérben Staphylococcus aureus vagy más viridans Streptococcus és Pseudomonas aeruginosa [7].

A perinatális időszakban ritka az izolált AOM, ez általában szepszis részét képezi. Leggyakrabban a B csoportú Streptococcus mellett Escherichia coli és Enterococcusok jöhetnek szóba kóroki tényezőként.

3.1.2 AOM klinikai tünetei

Újszülötteknél kezdetben az irritabilitás és a táplálási nehezítettség lehet az egyetlen tünet. Csecsemők esetében az általános tünetek a meghatározóak. Nyugtalanság váltakozhat elesettséggel, aluszékonysággal. Táplálási nehezítettség léphet fel, amely ritkán hányással, gyakrabban lazább székletürítéssel, ill. hasmenéssel szövődik. A vegetatív idegrendszer érintettségét a dobüreg gazdag vegetatív beidegzésével

magyarázzák. Láz szinte mindig társul. Ebben az életkorban a szervi manifesztáció nélküli láz hátterében mindig kell AOM-ra is gondolni, ezért a dobhártya vizsgálata kötelező. Gyermekek esetén típusosan pár napos felső légúti hurutot követően lép fel az otalgia, melyet elesettség, a fül bedugulása, halláscsökkenés és az esetek felében láz kísér. Nem beszélő gyermek esetében a fül dörzsölése, nyomkodása is felhívhatja AOM-ra a figyelmet [8,9]. Ha a dobhártya perforál, ami az eseteknek kb. 5-6 %-ban fordul elő, akkor fülfolyást is tapasztalunk [10].

3.1.3 AOM diagnózisa

A diagnózis gyanúja esetén kötelező az otoscopia elvégzése, melyet szükség esetén pneumaticus otoscopiával is ki lehet egészíteni. Az otomikroszkópia nyugodtabb körülmények között, kellő nagyításban segíti a dobhártya vizsgálatát. A megnövekedett dobüregi ellenállást tympanomeriával vizsgálhatjuk, melyet szükség esetén stapedius reflex vizsgálatával egészíthetünk ki [11]. Paracentesis elvégzését újszülöttek, immunkomprimált betegek, szeptikus, valamint az antibiotikus kezelésre nem reagáló, romló klinikai állapotú betegek, ill. szövődmény gyanúja esetében ajánlják.

3.1.4 AOM kezelése

Az AOM 60-80 %-ban spontán is meggyógyul. Fájdalom és láz csillapítása minden betegnél szükséges! Az antibiotikum használatában a két éves életkor vízválasztó. Az 1.ábrán szemléltetem a napjainkban érvényes kezelési algoritmust.

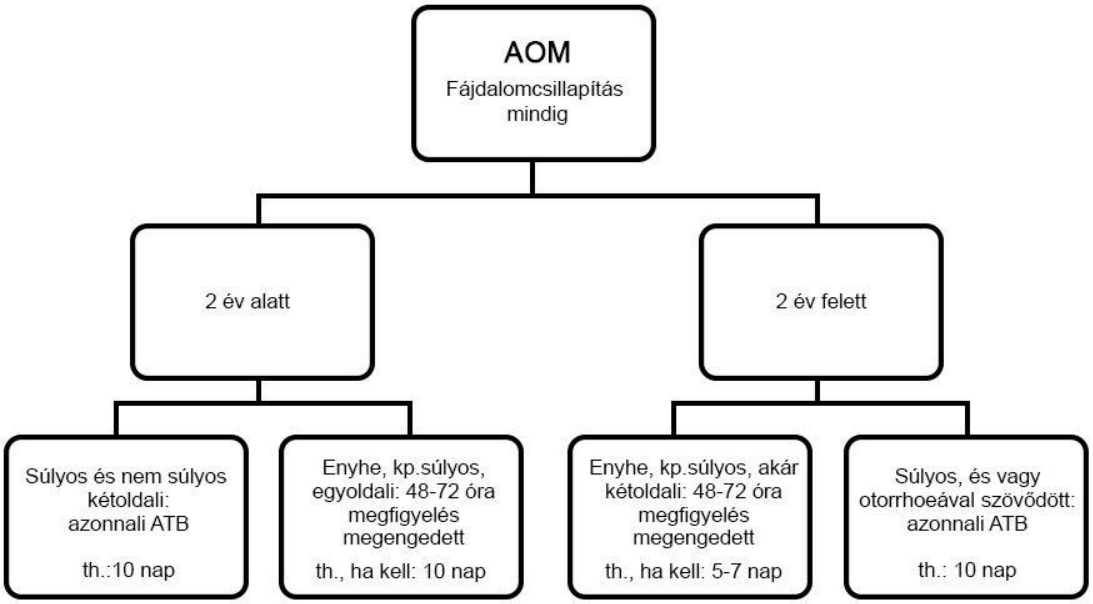

1. ábra AOM kezelési algoritmusa
(rövidítések: AOM: akut otitis media, ATB: antibiotikum, kp: közepesen, th.: terápia)

Az ábrán összesítettem a hazánkban érvényes 2011-ben kelt szakmai ajánlást [11] és a 2013-ban publikált Amerikai Gyermekgyógyász Társaság ajánlását [12]. Ez utóbbi annyiban tér el a magyar szakmai irányelvtől, hogy két éves életkor alatt is, az egyoldali enyhe és középsúlyos klinikummal rendelkező AOM-ban szenvedő betegeknél megengedi a megfigyelést és nem ajánl azonnali antibiotikus kezelést. Ezt a szemléletet támasztja alá Venekamp 2014-ben a Cochrane adatbázis felkérésére készült elemzése is [13], amely 3317 gyermek 3854 AOM epizódját elemezte. Az AOM antibiotikus kezelését placebóval vetették össze. Az antibiotikum alkalmazása nem csökkentette az AOM után négy és hat héttel, ill. három hónappal készített kóros tympanometriák számát, tehát a vezetéses halláscsökkenés fennmaradt a kezelés ellenére. Az antibiotikum használat nem csökkentette az AOM visszatérési rizikóját sem, viszont szignifikánsan csökkentette a dobhártya perforációk számát és a folyamat ellenoldalra való terjedését is. Súlyos szövődmény ritka volt mindkét csoportban. Megdöbbentő módon nem volt magasabb a szövődmények aránya a placebóval kezelt csoportban. Az antibiotikummal kezeltek között nagy számban (minden 14. gyermeknél) jelentkezett a gyógyszer használatával összefüggésbe hozható mellékhatásként hányás, hasmenés, ill. kiütés. A Cochrane analízis is kiemeli azt, hogy két éves életkor alatti, kétoldali AOM-

ban szenvedő kisdedeknél az antibiotikus kezelés jobb kimenetelt biztosít. Két éves életkor alatti egy oldali, de otorrheával párosuló AOM-s csoportnál is jobb kimenetelt talált a kezelés mellett. Az elemzés egy fontos kérdésre nem tudott választ adni: vajon az antibiotikumok használata csökkenti–e a súlyos szövődmények számát. Ehhez a rendelkezésre álló adatokat nem találták elégségesnek**.** Egyes szerzők az antibiotikum használat csökkenése miatt tartanak attól, hogy a suppurativ szövődmények ismét gyakoribbá válnak [14]. Mégis e szerzők is arra a következtetésre jutnak, hogy több ezer gyermeket kellene feleslegesen antibiotikummal kezelni azért, hogy egy mastoiditis kivédhető legyen. Ez viszont a mellékhatások miatt kerülendő [13]. Az egyre szélesebb körben napvilágot látott egyéb közlések is indokolják- a rezisztens törzsek nagy számának kialakulása mellett - az antibiotikumok alkalmazásának csökkentését. Egy éves életkor alatt a bél mikrobióta állományának védelmében optimális az antibiotikus kezelés kerülése. A mikrobióta állomány összetételének változása ugyanis az arra genetikailag érzékeny egyéneknél immunológiai betegségek kialakulásának kedvez [15,16]. Amennyiben antibiotikum alkalmazása mellett döntünk, első szerként (újszülött kor felett) amoxicillint javasolnak. Visszatérő esetben béta laktamáz gátlóval együttes alkalmazását ajánlják [11,12].

Magyarországi adat is rendelkezésre áll, a 2008. okt. 1-től indult surveillance vizsgálatok alapján, I. táblázat [17,18].

I. táblázat. Fülváladékból izolált Streptococcus pneumoniae törzsek (n:108) antibiotikummal szembeni érzékenysége. Rövidítések: E: érzékeny, M: mérsékelten érzékeny, R: rezisztens [18]

	E	M	R
penicillin (P)	**65** (60,2%)	**29** (26,8%)	**14** (13,0%)
ampicillin (AMP)	**77** (71,3%)	**6** (5,6%)	**25** (23,1%)
ceftriaxon (CRO)	**77** (71,3%)	**22** (20,4%)	**9** (8,3%)
erythromycin (E)	**68** (63,0%)	0	**40** (37,0%)
clindamycin* (DA)	**93** (86,1%)	0	**15** (13,9%)
* indukálható clindamycin rezisztencia 25 esetben			

A fülváladékokból izolált Pneumococcus törzsek esetében a 108 vizsgált törzsből penicillinre 26% volt mérsékelten érzékeny és 13% rezisztens. Az ampicillin iránti mérsékelt érzékenység 5,6 % -os volt, míg a rezisztenciát 23,1 %-nak találták. A ceftriaxonnal szembeni mérsékelt érzékenységet is 20 %-nak mérték, a rezisztenciát pedig 8,3 %-nak találták a 2008-tól 2013-ig terjedő vizsgálatban [18].
Nem készültek még randomizált kontrollált vizsgálatok (RCT) arra vonatkozóan, hogy melyik életkorban, milyen súlyosságú tünetek esetében milyen hosszú antibiotikus kezelés javasolt. A megfigyeléses vizsgálatok a rövidebb kezelés gazdaságossági szempontjait állítják szembe a visszatérés rizikójával [19,20].

3.1.5 AOM megelőzése

Az életmódi ajánlások betartása mellett [21-25] a védőoltások alkalmazásával csökkent az AOM előfordulási gyakorisága [26]. A Pneumococcusok a bakteriális AOM legalább 40-50%-áért felelősek. A Pneumococcus konjugált vakcina (PCV) bevezetése előtt az A4, 6B, 9V, 14, 18C, 19F és 23F szerotípus volt a leggyakrabban felelős az invazív Pneumococcus fertőzésekért. A 7 valens konjugált Pneumococcus oltás (PCV7) kb. 85% -ban ad ezen szerotípusok ellen védettséget. Egyértelműen bizonyított, hogy az oltás bevezetése az invazív Pneumococcus betegség előfordulási gyakoriságát csökkentette [27]. Ezt követően pár évvel viszont a középfül váladék tenyésztése kapcsán a korábbiaktól eltérő szerotípusok előretörését észlelték mind a nemzetközi irodalomban [28], mind a hazai közlésekben [17,18]. Ezek zöme ellen a 13 valens oltás már védettséget biztosít. Ennek védő hatását még csak kevés közlés vizsgálta [29]. Az új hat törzsre matematikai algoritmusokat alkalmazva mérték az oltás effektivitását, ezt 77-78 %-osnak tartják. [30]. Magyarországon 2008. okt.1-től nyílt lehetőség minden két év alatti gyermek 7 valens konjugált vakcinával történő oltására [17].

A Haemophilus influenzae b (Hib) kb. 20% -ban azonosítható a kórokozók között. Azon országokban, ahol csecsemőkorban bevezették a kötelező Hib ellenes konjugált oltást, jelentősen csökkent a b szerotípus kóroki szerepe, viszont a nem szerotipizálható törzsek aránya emelkedett, ezek antibiotikum rezisztenciája magas (40%) [31].

A bakteriális AOM gyakran felső légúti vírusos fertőzések után jelentkezik. A kórokozó vírusok közül az egyik leggyakoribb az influenza vírus. A csecsemő és kisdedkori influenza fertőzések 2/3-ához AOM is társul [32]. Vizsgálták mind a trivalens inaktivált influenza ellenes védőoltás, mind pedig az élő attenuált intranasalis védőoltás hatását az AOM előfordulására. Az oltás 30-55 %-os hatásossággal tudta megelőzni az AOM előfordulását az influenza szezon alatt. A vizsgálatok az élő attenuált vírust tartalmazó oltást hatásosabbnak találták, mint az inaktivált vírust tartalmazó oltóanyagot [33-36]. Az influenza ellenes védőoltás mind hazánkban, mind az USA-ban minden 6 hónap feletti életkorú csecsemő számára ajánlott.

3.1.6 AOM szövődményei

Évente a világon 21000 ember hal meg szövődményes otitis media miatt [2].
A korábbi irodalmi adatok szövődmények száma az antibiotikumok használatát követően csökkent. Egy randomizált tanulmányban, amelyet Rudberg 1954–ben végzett, a nem kezelt AOM-ban szenvedő betegeket hasonlította össze a penicillinnel és/vagy szulfonamiddal kezelt csoporttal. A nem kezeltek között 17 %-ban jelentkezett mastoiditis, ami a kezeltek között egyáltalán nem fordult elő [37]. Érdekes ezt az adatot a Cochrane adatbázisában 2014-ben megjelent analízissel [13] összevetni, amely az antibiotikummal kezelt és nem kezelt AOM összehasonlítása kapcsán nem talált magasabb súlyos szövődményi arányt a placebóval kezelt csoportban sem.

3.1.6.1. Az acut mastoiditis (AM) az AOM leggyakoribb szövődménye

3.1.6.1.1 AM epidemiológia

2003-ban Rosenfeld hatvanhat nemzetközi vizsgálatot áttekintő tanulmánya szerint az AOM-nak csak 0,24%-a szövődik AM-szel [6]. Ezt az arányt a fejlődő országokban magasabbnak találták: 0.19–0.74% [38]. Az AM incidenciája 1.2–6.0/100000 tizennégy év alatti gyermeklakosra vonatkoztatva évente. AM általában a két év alatti gyermekek betegsége. A fejlődő és/vagy kevesebb antibiotikumot használó országokban az

incidencia 3,5-4,2/100000 tizennégy év alatti gyermeklakos/év, míg a jobb antibiotikum ellátottsággal bíró országokban ez a szám 1,2-2/100000 [50].

3.1.6.1.2 AM patomechanizmus

AOM-ban a mastoid sejtek nyálkahártyája is gyulladt és a sejtek folyadékkal teltek. Ha az aditus nagymértékben beszűkül vagy elzáródik, akkor jelentkeznek a klinikai tünetek. A mastoid üregrendszereiben bakteriális AOM esetén gennygyülem keletkezik. A gyulladás később ráterjedhet a mastoid sejtek csontos falaira is, osteomyelitis alakul ki. Kezeletlen folyamat esetén a trabecularis válaszfalak osteonecrosissal elpusztulnak, a sejtek összeolvadnak, nagyobb gennyel telt üregek képződnek. Így alakul ki az acut coalescens mastoiditis. Ilyenkor a tályogban lévő nyomásviszonyoktól függően vagy a középfül felé ürül a genny, vagy más irányba is áttörhet. Amennyiben a csontpusztulás eléri a tegment is, akkor a gyulladás ráterjedhet a meninxekre is. Ha a csontpusztulás a mastoid külső corticalis csontrétegét eléri, subperiostealis tályog alakul ki. Más esetekben a genny az emissarium vénák mentén jut ki a periosteumig, ezen módon is kialakulhat a subperiostealis tályog, amely az AM leggyakoribb komplikációjának számít. A népesség 30 %-ában légtartó sejtek találhatóak a piramis csúcsában is, ezek gennyes gyulladása okozza a Gradenigo szindrómát. A klinikai kép egy jellegzetes triászból áll: AOM, a nervus trigeminus ellátási területén jelentkező fájdalom (jellemzően retroorbitalisan, a nervus trigeminus ophtalmicus ágának megfelelően) és a nervus abducens paresis szövődése. Ilyenkor a szöveti duzzanat miatt a nervus abducens komprimálódik a Dorello-csatornában (az os petrosum felső széle és a ligamentum petro-clinoideum között [40,41].

3.1.6.1.3 Az AM etiológia

Az AM kialakulásában a beteg aktuális védekező képessége mellett anatómiai adottságai és a kórokozó virulenciája is meghatározó. Az AM etiológiájában ugyanazon kórokozók szerepelnek, mint az AOM-ban. Korábban úgy tapasztalták, hogy az AM többsége az AOM-t követően 2-3 héttel fejlődött ki. Egyes vizsgálatok alapján viszont

két éves kor alatt az AM 10-15%-át nem előzi meg AOM, a betegek 80 %-ának nincs is megelőzően rekurráló AOM-ja vagy krónikus otitis mediája, hanem az AM az első AOM mellett lép fel [42]. Oestreicher-Kedem 2005-ben készült vizsgálatában arról számol be, hogy gyermekeknél a betegség kezdete és az AM kialakulása között átlagosan 4,5 nap telik el [43]. Manapság találkozunk olyan betegekkel is, ahol a mastoiditis az antibiotikummal kezelt középfülgyulladás kezdete után csak több héttel jelentkezik [44].

3.1.6.1.4 Az AM megelőzése

A PCV7 bevezetését követő években, hasonlóan az AOM incidenciájához, az AM incidenciája is drámaian csökkent a két év alatti gyermekekben. Pár év múlva viszont az incidencia a PCV7 előtti mértékre tért vissza [45].

3.1.6.1.5 Az AM klinikai tünetei

A betegeknél az AOM klinikai tünetei mellett a planum mastoideum nyomási és kopogtatási érzékenységét észleljük. A fülkagyló elállhat, retroauricularisan bőrpír és duzzanat jelenik meg [40,41,46]. A nagyobb gyermekek lüktető fájdalomról számolnak be. A fej kényszertartása igen gyakran társul, a beteg a fejét az érintett oldal felé hajtja, ezt részben a nyaki fájdalommal, részben a musculus sternocleidomastoideusra terjedő gyulladással magyarázzák. Nyaki fájdalomról is beszámolnak a már beszélni tudó gyermekek, míg a csecsemők és kisdedek a nyaki fájdalom miatt a fej mozgatását kerülik. Ez a járatlan vizsgálót könnyen megtévesztheti, meningitis gyanúját keltve. Fülfolyás is gyakorta észlelhető.

3.1.6.1.6 AM diagnózisa

A klinikai tünetek mellett a vérből a vérkép és kvalitatív vérkép meghatározása mellett a gyulladásos paraméterek vizsgálata szükséges, emellett szeptikus lázmenet esetén hemokultúra vétele is elengedhetetlen. Otoscopiával vagy fültükörrel vizsgálva a hallójárat hátsó fala elődomborodhat, és gyakorta pulzáló fülfolyás is társul [40,41]. Ha nincs fülfolyás, a paracentesis elvégzése kötelező. A leszívott váladék bakteriológiai analízise is szükséges, pozitív esetben már a kórokozó szerotipizálására is lehetőség nyílik. Meningitis gyanúja esetén lumbálpunkciót kell végezni, a liquor általános és bakteriológiai vizsgálata javasolt.

Amennyiben intracranialis szövődmény lehetőségét a klinikum nem veti fel, megoszlik a vélemény a mastoid CT vizsgálatának szükségességéről. Egyes szerzők - tekintve a betegek életkorát és a gyakori aspecifikus klinikai tüneteket - a diagnózis felállításához és a kezelés tervezéséhez kötelezőnek tartják a koponya CT vizsgálatát [47]. Ez a magyar szakmai ajánlásban csak lehetőségként szerepel [11].

A CT vizsgálat szenzitivitása a csontos folyamatok megítélésében igen magas: 87-100 %. A koponya CT vizsgálata a halántékcsont integritását, pneumatizációját jól mutatja, jelzi a csontdestrukciót és a retroauricularis illetve (ill.) subperiosteális tályogot is kielégítően ábrázolja. A folyamat kezdetén csak a mastoideális sejtek és a dobüreg légtartalom csökkenését észleljük, amely nyálkahártya duzzanatra és folyadék jelenlétére utal. A gyulladás előrehaladtával a mastoid sejtek fala veszít ásványi anyag tartalmából, majd a csontos septumok atrofizálnak ill. felszívódnak. A mastoid csontos kontúrjának elmosódottsága is megjelenhet, amely esetenként a csont corticalisának defektusával párosulhat, ez érintheti a tegment is. A vizsgálatot kontrasztanyaggal kiegészítve az agyon belüli tályogok is vizualizálhatóak, mivel faluk halmozza a kontrasztanyagot. A sugárterhelés elkerülése és az intracranialis komplikációk detektálásának alacsonyabb szenzitivitása miatt az utóbbi években - különösen intracranialis szövődmény gyanúja esetén - koponya MRI és vénás angiográfia (MRV) elvégzését ajánlják [48-50]. A mastoid MRI vizsgálatáról megjelent friss közlésében Saat tíz gyermek vizsgálata kapcsán értékeli a tapasztalt eltéréseket, amelyeket nem hasonlít össze a CT vizsgálat szenzitivitásával és specificitásával, pedig a klinikumban ez napi kérdés az akut beteg vizsgálatakor. Speciális mérési szekvenciákat ajánl: T2

TSE, CISS és DWI sorozatok végzését javasolja. A vizsgálat mind a dobüreg, mind a mastoid légtartalom csökkenését jól jelzi. Informatív az osteomyelitis és a tályogok tekintetében is, valamint a meninxek halmozását is ábrázolja. A közlemény csak a csontos viszonyok értékelését elemzi, nem tér ki a vénás sinusok és az agy vizsgálatára [51].

3.1.6.1.7 AM kezelése

A kezelést Ioannis M. Psarommatis közleményéből [52] vett folyamatábrán szemléltetem (2. ábra)

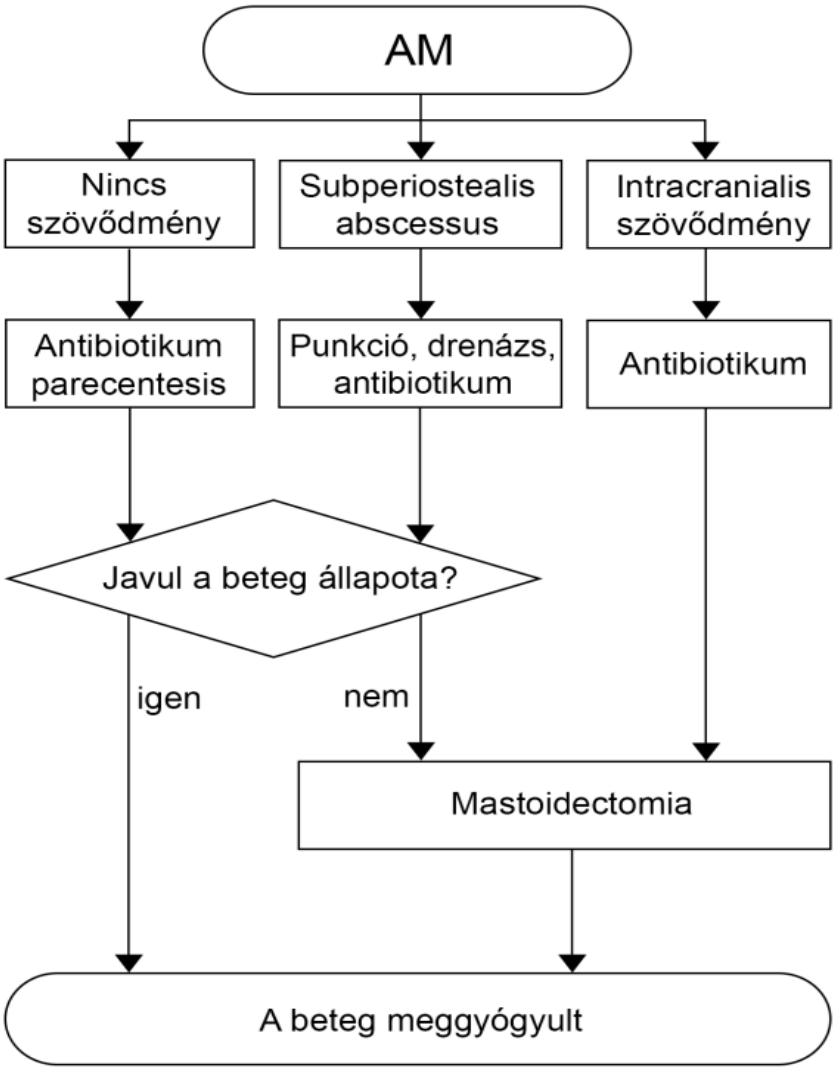

2. ábra Gyermekkori akut mastoiditis (AM) kezelésének algoritmusa [52]

Amennyiben intracranialis szövődményre nincs gyanú, akkor paracentesis mellett intravénás (iv.) antibiotikumot kell alkalmazni. Hazánkban és Európában amoxicillin és klavulánsav kombinációja ajánlott elsőként [53]. Később a kezelést a bakteriogram alapján, szükség esetén módosíthatjuk. Akkor is ez a teendő, ha a gyermek 48 óra elteltével nem megfelelőn reagál a kezelésre, ill. szövődmények lépnek fel. Ilyen esetben harmadik generációs cefalosporinra váltás javasolt. A kezelés időtartamáról megoszlanak a vélemények. Minimum 48 óra láztalan állapotot követően javasolják a per os kiszerelésű készítményt, amelyet további 14 napig javasolnak folytatni [53]. Más munkacsoportok harmadik generációs cefalosporinokkal kezdik a kezelést [54]. Az antibiotikus terápia megkezdését követő 48 óra múlva a klinikai állapotot, a fültükri képet és a labor paramétereket újra kell értékelni, hogy tapasztalható-e javulás. Ha nincs javulás, akkor szükséges a mastoidectomia elvégzése. Ilyenkor grommet behelyezését is mérlegelni kell.

Ha subperiostealis tályogot találnak az első vizsgálatkor, akkor a paracentesis mellett, lehetőség van a tályogüreg külső kiürítésére, a genny bakteriológiai vizsgálatára és antibiotikum adása mellett a beteg megfigyelésére. Bár a nemzetközi irodalomban ezt a lehetőséget több szerző említi [52,55,56] hazánkban ez esetben a tályog drenálása mellett általában acut mastoidectomiát is végeznek. Amennyiben acut mastoidectomiára nem kerül sor, 48 óra múlva, ill. szövődmények fellépte esetén a beteg állapotát újra kell értékelni. Romlás, ill. szövődmények gyanúja esetén mastoidectomia végzendő.

Intracranialis komplikáció esetén antibiotikum alkalmazása mellett a mastoidectomia kötelező [57,58]. A korábbi hazai gyakorlat intracranialis szövődmény esetén nem egyszerű mastoidectomiát, hanem radikális fülműtétet írt elő. Ma – a korszerű antibiotikumok és az új konzervatív terápiás eljárások bevezetését követően – ez már nem ilyen szigorú előírás, de a mastoidectomiától nem szabad eltekinteni. Az utóbbi években már olyan közlések is napvilágot láttak, ahol a szerzők ezen esetben sem végeznek azonnali mastoidectomiát [54,58-61]. A mi munkacsoportunk ezt a nézetet nem osztja.

3.1.6.1.8 AM szövődményei

Az AM komplikációs rátáját 0,36% -16,6% közöttinek jelzik [2,43]. Tekintve az egyre ritkuló előfordulást, a fejlett országokban a gyakorló orvosok tapasztalata e szövődmények felismerése terén csökkent. Napjainkban nagy kihívást jelent és késhet is a diagnózis felállítása. Ez viszont maradandó károsodást, ritka esetben halált eredményezhet [43]. A szövődményeket három nagy csoportra oszthatjuk.

3.1.6.1.8.1 Halánték csonton belüli szövődmények

Ilyen a már említett petrositis. Facialis paresis is jelentkezhet [62]. Labyrintitis is felléphet.

3.1.6.1.8.2 Koponyán kívüli tályogok

A leggyakoribb a retroauricularis tályog. Ritkábban a genny preauricularisan is megjelenhet. Korábban gyakoribb volt a mastoid csúcsi tályogja. A genny a csecsnyúlvány csúcsának belső vagy külső felületén áttörve különböző irányokban terjedhet is [63].

3.1.6.1.8.3 Koponyán belüli szövődmények

A betegek átlagosan 7%-ánál jelentkezik intracranialis szövődmény. Az adatok nagyon szórnak. Oesterreicher [43] 15 %-os, Kangsanarek [64] 0,36 %-os előfordulásról számol be. Gyakori a többes szövődmény társulása.

3.1.6.1.8.3.1 Sinus sigmoideus (SS) thrombosis

Leggyakrabban, az összes komplikáció 2-20%-ában a SS thrombosisa alakul ki. A legfrissebb közlések 2,7 %-ot jelentenek [65].

A sinus a dura külső és belső rétege között a mastoidon belül vékony csontfallal elválasztva fut. AM esetén a csont gyulladása ráterjedhet a sinus falára, annak thrombophlebitisét, majd thrombosisát okozva. A preantibiotikus korszakban rettegett szövődménye volt a betegségnek a thrombus elgennyedése, mely szeptikus embolizációt is okozhatott. Más mechanizmussal is kialakulhat a thrombosis. Perisinosus granulációs szövet és/vagy tályog jelentkezik szövődményként, amely kezdetben a sinus kompressziója révén az áramlás lassulását okozza, majd ezt követően a sinus belső falán thrombus képződik, később a folyamat komplettálódhat. Ez esetben is kialakulhat a thrombus felülfertőződése. További lehetőség pedig az emissarium vénákon való terjedés. A Streptococcusok etiológiai szerepe fontos lehet a thrombus kialakulása szempontjából [66]. A Streptococcus pneumoniae-ből enzimek szabadulnak fel, amelyek az endothel sejteket roncsolják. Emiatt a szöveti faktor hatására beindul az extrinsic alvadási kaszkád, következményes thrombus képződéssel [67].

Klinikai tünetek alapján egyes szerzők próbálják a betegeket csoportokra osztani [44], míg mások akut és szubakut jelentkezés alapján taglalják őket [68]. A szeptikus AOM-hez és/vagy AM-hez társuló sinusthrombosis kapcsán az általános klinikai tünetek dominanciáját hangsúlyozzák, úgy, mint a szeptikus lázmenetet, erős fejfájást, melyet a sinusfal gazdag receptoriális ellátottságával hoznak összefüggésbe. Fülfájást és gyakori társuló fülfolyást is említenek. Az utóbbi 10 évben megjelent gyermekgyógyászati és fül-orr-gégészeti közlések viszont arra hívják fel a figyelmet [44,69], hogy ilyen klinikai esetekkel a jó egészségügyi ellátottságú országokban szinte nem lehet találkozni.

A másik csoportba azon betegeket sorolják, akiknél a koponyaűri nyomásfokozódás tünetei mellett a neurológiai góctünetek uralják a képet. A góctünetek egyrészt az agyödéma miatt a szemmozgató idegek kompressziójából adódnak. Másrészt a vénás keringészavar és ennek kapcsán ritkán fellépő vénás vérzés miatt alakulnak ki. Ha a thrombosis szeptikus, akkor cerebritissel, majd agytályoggal társulnak. Cerebritis ill. tályog vérzés nélkül is kialakulhat. Ilyenkor motoros deficit tünetek is jelentkezhetnek, esetleg beszédzavar társulhat halántéklebenyi lokalizáció esetén. Ritkán tudatzavar, ill.

epilepsziás roham léphet fel. Kisagytályog esetén ataxia, nystagmus a vezető tünet [44,70].

Amennyiben a thrombosis a mastoid emissarium vénáira is ráterjed, ezek is elzáródnak, ilyenkor a csecsnyúlvány mögötti terület duzzanata jelentkezhet (Griesinger-tünet). A thrombus könnyen propagál, mivel a vénás sinusokban nincsenek billentyűk,. A thrombosis propagációját leginkább a mastoiditises esetek között tapasztalta Vieira és munkacsoportjának vizsgálata [71]. Ha az elzáródás a vena jugularis interna (VJI) felé is továbbterjed, a musculus sternocleidomastoideus mozgása fájdalmas és a nyak mozgásai is beszűkülnek. A sinus petrosus inferior thrombosisára és/vagy a sinus cavernosus (SC) thrombosisára akkor kell gondolni, ha a **c**hemosis, proptosis, papillaödéma mellett a III., IV. és VI. agyidegek bénulásának következtében teljes ophthalmoplegia externa és interna lép fel.

A sinusok lefutásában gyakoriak az anatómiai variációk. A felnőtt lakosság 41 %-ában a jobb oldali vénás elvezető rendszer dominanciájáról számoltak be, míg 18,5 %-ban bal oldali domináns elvezetést tapasztaltak és 2,1 %-ban észlelték a bal oldali vénás elvezető rendszer hypoplasiáját. Harmincnyolc százalékban szimmetrikus vénás elvezetést találtak [72]. Érdekes, hogy gyermekek esetén ettől eltérő adatokról számolnak be, amelyet összefüggésbe hoznak a csecsemők és kisgyermekek vénás elvezetési sajátosságaival. Ebben az életkorban a vénás vér zöme nem az VJI-n, hanem a vertebralis plexuson vezetődik el. Jellemző az occipitalis sinusok megléte is. Ebben a korosztályban 54%-ban jobb oldali domináns elvezetést, 36%-ban bal oldali dominanciát észleltek. Nyolc százalékban szimmetrikus vérelvezetést találtak, 2%-ban számoltak be a bal sinus transversus hypo- ill. aplasiájáról, 3. ábra [73]. E tény ismerete fontos az MRI vizsgálatok értékelésénél.

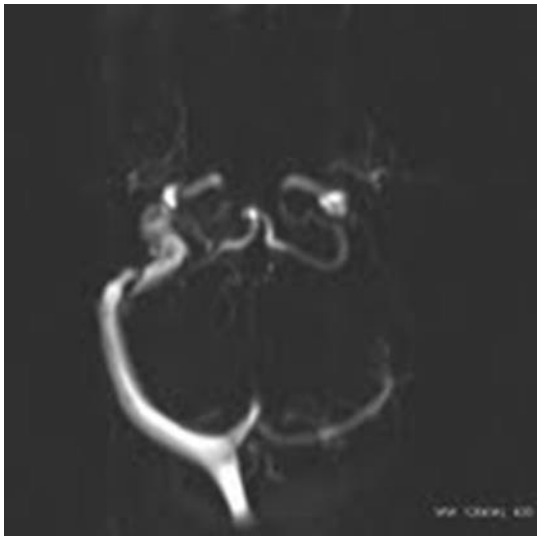

3. ábra MR venográfia hypoplasias bal oldali vénás elvezetés.
Bal oldalon a thrombosis helyén hiányzik az áramlási jel. (Saját anyag)

3.1.6.1.8.3.1.1 Sinusthrombosis következménye, szövődményei

A kórkép súlyos szövődménye az intracranialis hypertensio. A thrombosis következtében a liquor felszívódása akadályozott, így alakul ki a koponyaűri nyomásfokozódás képe. A betegséget korábban otogén hydrocephalusnak nevezték [74], majd a pseudotumor cerebri meghatározás terjedt el, különösen a neurológusok körében, amely még napjainkban is használatos egyes közleményekben. Ilyenkor a fejfájás jellemző, ez gyakorta reggeli hányással párosul, fekvő helyzetben a gyermek nem érzi jól magát, bágyadt, elesett. A nervus abducens paresise miatt kettőslátás lép fel. A szemfenéken pangás jelentkezik, és ha ez progrediál, a retinán vérzések jelennek meg következményes látásromlással. A folyamat szövődményeként vakság is kialakulhat. Különösen nehéz ennek a ténynek a felismerése a kisded korosztályban, ahol nem megfelelő kontroll vizsgálatok és kellő éberség hiányában az egészségügyi személyzet és a szülők előtt vakulhat meg észrevétlenül a beteg.

A sinusok elzáródása, még szimmetrikus agyi vénás elvezető rendszer egyik oldali elzáródása esetén is, koponyaűri nyomásfokozódást eredményezhet. Nem vizsgálták viszont azt, hogy a klinikai tünetek súlyosságát és fennállásának idejét befolyásolja-e,

hogy melyik sinus záródik el. Saját közleményeinkben részletesen tárgyaljuk ezt a kérdést [75,76].

3.1.6.1.8.3.1.2 Sinusthrombosis és AM szövődmények diagnosztizálása

A szövődmények diagnosztizálásában a klinikai gyanú mellett a képalkotó vizsgálatoké a döntő szerep**.** A szövődmények diagnosztizálásának gold standardja a koponya MRI vizsgálata, amelyet kontrasztos MRV-ával kell kiegészíteni [48-50]. Hat év alatt a vizsgálatot altatásban célszerű végezni, amelyhez hat órás éhezésre van szükség. Emiatt az akut műtét halasztódhat, mely a klinikai állapot miatt nem mindig engedhető meg. Az MRI vizsgálat az agyszövet ábrázolásában is jelentős plusz információt hordoz. A még nem letokolt agytályogot, a cerebritist hamarabb képes érzékelni. Az akut vénás keringészavart is érzékenyebben jelzi, mint a CT, az extraduralis granulációs szövetet is jobban kimutatja. Egyes közlések a CT vizsgálat szenzitivitását a vénás keringészavar tekintetében csak 60-84%-osnak tartják, míg az MRV-ét 90-100% között értékelik [48,49,57,77]. A koponya MRI vizsgálata jelzi a cerebrális sinovenosus thrombosis (CSVT) jelenlétét 4. ábra.

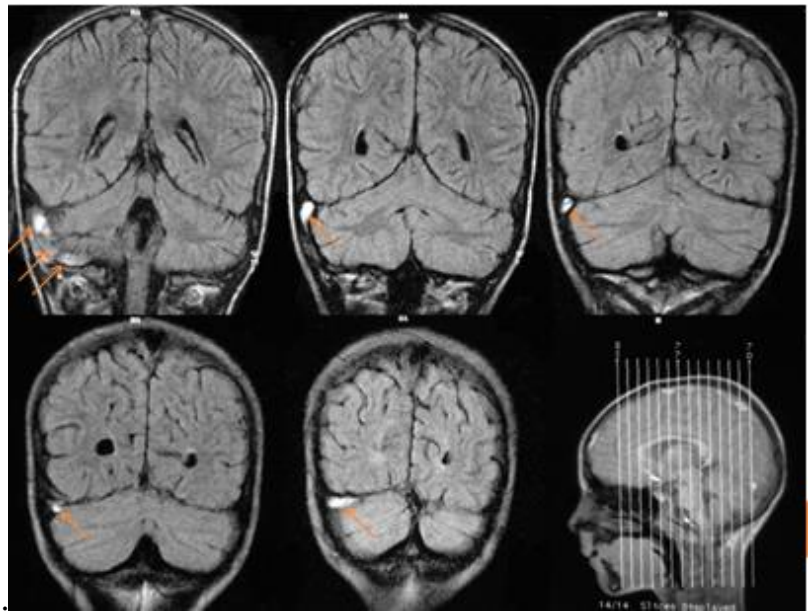

4. ábra Koponya MRI FLAIR gyulladás a mastoidban, kórosan magas jel (nyilak) a sinus transversusban és a sinus sigmoideusban.

A vénás thrombust direkt módon meg tudja jeleníteni. A thrombus, leginkább a FLAIR és a T2 súlyozott spin echo képeken az áramlási jel kieséseként manifesztálódik. A T1 súlyozott felvételeken hiperintenzitásként ábrázolódik, míg a T2 súlyozott gradiens echo képeken pedig kiesésként 5. ábra.

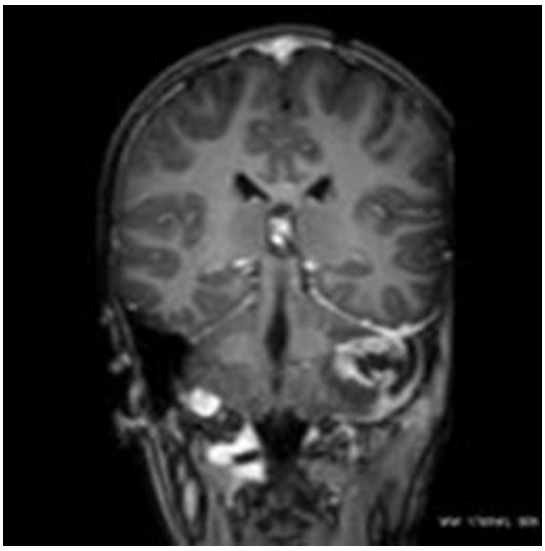

5. ábra MRI T1+C coronális
cerebellaris tályog bal oldalon, mellette a sinusban nincs áramlási jel

Problémát okozhat, hogy az első 3-5 napban az elzáródott sinus a T1 súlyozott felvételeken izointenz jelként mutatkozik meg és hipointenz a T2 súlyozott képeken, ezért a nem elzáródott vénáktól nehéz elkülöníteni. A legújabb közlések szerint a 3 D gradiens T1 súlyozott képek a legmegfelelőbbek a megjelenítésre [78]. A vénás infarktus a korai szakban a diffúzió súlyozott felvételeken (DWI) csökkent diffúziót, citotoxikus ödémát mutat [79]. Ez támogatja Rother korábbi feltételezését, hogy a retrográd vénás nyomás emelkedése miatt a terület artériás vérellátása is csökken. Ennek következtében artériás infarktus is kialakul [80].

Az MRI és MRV vizsgálatnak is lehetnek buktatói. Az sinus transversus (ST) és SS hipopláziáját és thrombosisát nehezen különítik el. Problémát okozhatnak az anatómiai

variációk pl. a sinus sagittalis superior rendellenes helyzetű oszlása, aszimmetrikus SS, ST. Más típusú nehézséget jelent, hogy a fázis kontrasztos felvételeken a véna megjelenítése a benne folyó vér áramlási sebességétől függ [81].

Amennyiben a körülmények miatt MRI vizsgálatot nem tudunk végezni, kontrasztanyagos koponya CT vizsgálatot kell készíteni. A natív CT vizsgálaton a thrombotisált sinus hiperdenzen ábrázolódik, emellett a felszíni vénák denzitása is fokozódhat. A vénás infarktusok is megjeleníthetőek, de amennyiben vérzéssel nem járnak, akkor csak 48-72 óra múlva válnak láthatóvá. Ezek általában multiplex subcorticalis laesiok, amelyek nem respektálják az artériás vérellátási területet. Amennyiben a vizsgálatot kontrasztanyag adásával is kiegészítik, akkor jelezheti a sinus telődési hiányát, az ún. delta tünetet. Ez egy háromszög alakú kontrasztanyag halmozás, amely az elzáródott sinus falát rajzolja körül, a thrombussal kitöltött és így kontrasztanyaggal nem telődő sinus falának halmozásából adódik. A már tokkal bíró agytályog is ábrázolható. A tok halmozza a kontrasztanyagot 6., 7. ábra. A CT venográfia a thrombus direkt megjelenítését is lehetővé teszi.

6. ábra Koponya CT+C: cerebellitis, subperiostealis tályog, bal oldalt perisinosus exudatum

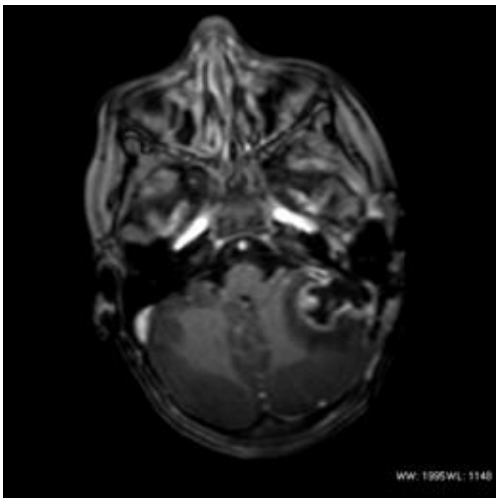

7. ábra Koponya MRI T1+C axialis sorozat, ugyanaz a bal oldali cerebellaris tályog

Mint minden vizsgáló eljárásnak, a CT vizsgálatnak is vannak buktatói, amelyek ismerete segítheti ezek elkerülését. A Pacchioni-féle arachnoidealis granuláció, amely a liquor felszívódását végzi, zömmel a sinus sagittalis superior lateralis lakunáiban található, de a ST-ban, SC-ban, a sinus petrosus superiorban és a sinus rectusban is fellelhető. Az arachnoidális granuláció a duralis sinusokban normális esetben is 2-9 mm-s telődési hiányként mutatkozik. Egyharmad részük izointenz, 2/3 részük hipointenz az agyszövethez viszonyítva. Az arachnoidális granuláció néha, különösen a vénák befolyásánál olyan mélyre beterjedhet a sinus lumenébe, hogy azt thrombosisként értékelik.

Újszülöttek esetében a polycytaemiából adódóan a vér denzitása az agyállományhoz viszonyítva magas a sinus sagittalis superiorban. Ez okozhatja az ún. pszeudodelta tünetet, amelyet tévesen thrombosisként értékelnek.

Az is zavarhatja az értékelést, ha rossz időzítéssel készítik a vénás angiográfiás felvételeket a kontrasztanyag beadását követően. Túl korai időzítés esetén a vénában a kontraszttelődés még inhomogén.

CSVT esetében egyéb diagnosztikus vizsgálatok is alkalmazhatók.
A szérum D-dimer meghatározása - amely egy fibrin degradációs termék - abban segíthet, hogy alátámasszuk a thrombosis lehetőségét. Az Amerikai Kardiológus Társaság és az Amerikai Stroke Társaság 2010-ben keletkezett ajánlása alapján emelkedett értéke felvetheti a thrombosis lehetőségét. Normál értéke megalapozott klinikai gyanú esetén mégsem zárja ki ennek lehetőségét [82].

3.1.6.1.8.3.1.3 A sinusthrombosis kezelése

A preantibiotikus érában a szeptikus sinusthrombosis letalitása közelítette a 100 %-ot. A korábban újdonságnak számító VJI lekötése kulcsfontosságú volt a szepszis megszüntetésében és a szeptikus embolizáció felfüggesztésében. A mortalitást is csökkentette 30-50%-ra [83]. A széles spektrumú antibiotikumok megjelenését követően a betegség lényegesen ritkábbá vált és mortalitása is 10 % alá csökkent [58].

Nem végezték még RCT vizsgálatokat a gyermekkori CSVT antikoaguláns kezelésének megítélésére. Így csak ajánlásokra és nagy cohortok elemzésére, ill. a felnőtt RCT vizsgálatok eredményeire támaszkodhatunk [48,75,82,84] Az antikoaguláns kezelés célja a thrombus növekedésének a meggátlása, a feltételezett prothrombotikus állapot kezelése, a szervezetben máshol kialakuló thrombosis megakadályozása és a thrombosis visszatérésének kivédése. A kezelés legnagyobb veszélye a vérzéses szövődmények kialakulása. A nem kielégítő antikoaguláns kezelés következtében embolizáció is bekövetkezhet.

A gyermekkori CSVT esetén alkalmazott antikoaguláns kezelés bevezetése javított az akut halálozási mutatókon és csökkentette a neurológiai defektussal gyógyuló esetek számát, egyben megakadályozta a rövid időn (3-6 hó) belül jelentkező ismételt thrombotikus esemény kialakulását is. A gyermekgyógyászok, gyermekneurológusok és hematológusok egyértelműen javasolják az alkalmazását és használatát biztonságosnak tartják, még társuló vénás vérzéses szövődmény esetében is [68,84-87]. A thromboembóliák kezeléséről és profilaxisáról szóló 1998-ban kelt első szakmai irányelv az alacsony molekulasúlyú heparin (LMWH) speciális gyermekneurológiai alkalmazását még nem említi. A 2001-től készült revíziók már kitérnek erre a betegcsoportra is [88].

Az akut szakban nem frakcionált heparin vagy LMWH adását javasolják igen szoros monitorizálás mellett. Heparin esetén az adagolást úgy kell beállítani, hogy az aktivált parciális thromboplastin idő (APTI) 60-85 másodpercre nyúljon meg. Az LMWH-t egy éves kor felett 100-110 anti-Xa egység/kg dózisban szükséges alkalmazni sc. 12 óránként. Hatását a beadást követő 4 óra múlva levett anti-Xa meghatározásával lehet monitorizálni, amelynek értéke 0,4-1 E/ml között optimális. A készítményeket 7-10 nap után LMWH-val, vagy K vitamin antagonista kumarin származékkal, vagy warfarinnal javasolják folytatni úgy, hogy az INR 2-3 között legyen. A kezelést rizikófaktorok függvényében 3-6 hónapig, ritka esetekben életre szólóan kell alkalmazni. A 6 hónap a thrombosis visszatértének kivédése szempontjából optimálisabbnak tűnik, de a kezelés hosszát egyénileg kell meghatározni [84,85].

A nem frakcionált heparin ill. LMWH kezelés ritka szövődménye a thrombocytopenia. Ezt akkor véleményezhetjük, ha a vérlemezkék mennyisége a kiindulási thrombocytaszám 50%-a alá csökken. Kialakulása esetén a parenterális direkt thrombin

inhibitorokkal kicsi a gyermekgyógyászati tapasztalat. A bivaluridin, argatroban és a lepirudin a fibrin kialakulását gátolják úgy, hogy mind a keringő, mind pedig thrombushoz kötött thrombinra hatnak. Ezen készítmények előnye különösen újszülöttek esetében nyilvánul meg, mivel hatásuk kifejtéséhez nincs szükség antithrombinra, amely a heparin és LMWH hatásához megfelelő koncentrációban elengedhetetlen. Nagy hátrányuk, hogy csak folyamatos vénás infúzióban alkalmazhatóak. Használatuk off label [89].

A Fondaparinuxot, ami egy szintetikus antithrombin dependens aktivált X- s faktor gátló, az LMWH-hoz hasonlóan sc. kell alkalmazni. Farmakokinetikája olyan jó, hogy napi egyszeri alkalmazás is elég. Előnye, hogy nincs osteopeniát kiváltó mellékhatása. Használata off label engedélyhez kötött [90]. A szájon át adható modern antikoagulánsok még nincsenek gyermekkorban törzskönyvezve.

Thrombolitikus kezelésre vagy mechanikus thrombectomiára csak igen ritkán kerül sor: általában több a szövődménye, mint a várható előnye. A készítmények közötti javasolt sorrend csecsemő- és gyermekkorban a következő: 1. szöveti plazminogén aktivátor, 2. urokináz, 3. sztreptokináz. Az ajánlások alkalmazásuk előtt mindenképpen szakértői konzultációt javasolnak [82,88].

Nem egységes az álláspont arról, hogy szükséges-e minden betegnél thrombophylia irányában vizsgálatot végezni. Az bizonyított, hogy a gyermekkori, ismeretlen eredetű CSVT esetében, amennyiben lupus antikoaguláns vagy foszfolipid ellenanyag kimutatható, nagyobb a thrombosis visszatérésének rizikója. Ezen betegcsoportot tartósan antikoagulálni kell [82,91]. Novoa és munkatársai [68] viszont közleményükben az elmúlt 15 év azon 39 esetét tekintették át, akiknél thrombophylia irányában is készült vizsgálat. Csak 9 betegnél (23%) találtak eltérést. Leggyakrabban a metilén-tetrahidrofolát reduktáz (MTHFR) génben (C677T) találtak heterozigóta mutációt. Ennek következtében a betegek vérében a homocisztein szint megemelkedik. Egy esetben heterozigóta Leiden mutációt észleltek, ennek következtében az aktivált protein C, mint természetes antikoaguláns nem tudja a hatását kifejteni. Négy betegnél foszfolipid ellenanyag jelenlétét észlelték. A szerző álláspontja az, hogy az etiológiai faktorok között előfordulhat társuló thrombophylia, de ennek összességében kicsi a

szerepe. Kiemeli a streptococcusok thrombosis kiváltásában játszott esetleges kóroki szerepét, amelyre az előzőekben már kitértem [66,67].

A fül-orr-gégészek körében az antikoaguláns kezelés alkalmazásának szükségességét még napjainkban is sokan megkérdőjelezik. Az egyre nagyobb számú közlés ellenére tartanak az esetleges vérzéses szövődményektől, a gyógyszer mellékhatások közül a thrombocytopeniától, a tartós használattal összefüggésbe hozható osteoporosistól, kumarin származékok használata esetén a gyógyszer interakcióktól, és attól az ismert ténytől, hogy gyermekek esetében az optimális INR folyamatos fenntartása igen nehéz. Neilan és munkatársai egyszerű mastoidectomia és antibiotikum alkalmazását követően a betegek 52.9%-ánál tapasztaltak spontán rekanalizációt. Ha a terápiát antikoaguláns kezeléssel egészítették ki, az arány 66,7 % volt, mely különbség a Fisher próba szerint nem szignifikáns, ezért nem javasolják a kezelést [92]. Más fül-orr-gégész szerzők úgy vélik, hogy csak kiterjedt thrombosis esetén kell antikoagulánst alkalmazni.[58,65, 93,94,95].

A különböző thrombus kezelési módok, konzervatív/operatív és a rekanalizáció összefüggései nem egyértelműek. Nem sikerült tisztázni, hogy milyen kezelés mellett jobb a rekanalizációs arány. Elég-e a thrombosist csak antikoagulánssal kezelni, vagy jobb eredmények születnek, ha a thrombectomia is megtörténik. Esetleg elég-e a thrombectomia önmagában, vagy mi történik akkor, ha egyáltalán nem kezelik a thrombosist [92].

Novoa vizsgálata [68] a rekanalizáció szempontjából 124 betegből 49 beteg dokumentációját találta elégségesnek az analízishez. Négy csoportra osztotta a betegeket. Az első csoportba azokat sorolta, akiknél a thrombosist nem műtötték és nem antikoagulálták őket: náluk 50%-os rekanalizációt talált. A második csoportba azok a betegek kerültek, akik thrombosisát konzervatívan kezelték, antikoagulánst kaptak, itt 100 %-ban rekanalizálódtak a sinusok. A harmadik csoportot azok alkották, akiknél thrombectomia történt és ezt követően nem kaptak antikoaguláns kezelést, itt 83%- os rekanalizációs arányt talált, míg a thrombectomia és antikoaguláns kezelés együttes alkalmazásakor 76%-os arányt számolt. Végül arra a megállapításra jutott, hogy a kis betegszám nem engedi meg végső következtetések levonását.

Operatív szempontból nincs egységes álláspont abban a tekintetben, hogy a mastoidectomiát mindig grommet beültetésével kell–e kombinálni, hogy a mastoidon belül a sinus falának felszabadítására és megtekintésére minden esetben szükség van-e, hogy a sinus punkciója szükséges–e, a thrombus eltávolítására szükség van-e, esetleg szeptikus esetben a VJI ligatioja segít-e? A VJI lekötése ugyanis valószínűen megakadályozza a szeptikus embolizációt, de többen érvelnek amellett, hogy a kollaterális vénák mellett retrográd terjed ez esetben a fertőzés. Ez viszont emelheti a szeptikus intracranialis komplikációk számát [96,97]. A legújabb ilyen irányú közlések inkább a ligatio elkerülését javasolják [98]. Abban egységes az álláspont, hogyha a sinus plato elvételre kerül, akkor a perisinosus sarjat el kell távolítani. Abban is egységes a hozzáállás, ha a képalkotó vizsgálatok perisinosus tályog lehetőségét vetik fel, akkor a sinus plato elvételét követően annak drenálása szükséges. Egyetértés van abban is, hogy az egyéb lokalizációjú epiduralis tályogüreget is ki kell takarítani. Az agytályogot az esetek zömében konzervatívan kezelik, kivéve, ha életfontosságú központok nyomás alá kerülnek**.** Teichgraben 1962-ben megjelent cikkében [99] összesíti az addigi ellátási módokat. Ezen időszakban még nem alkalmaztak antikoaguláns kezelést. Ha adatait összevetjük az elmúlt 10 év közléseivel, amelyek zömében már alkalmaztak LMWH-t [44,68,81,86,87,98] látható, hogy a thrombosis ellátásában a korábbi állásponthoz viszonyítva konzervatívabb szemlélet kezd kialakulni.

Szövődmények fellépése esetén egy lehetséges kezelési algoritmust Christensen [70] közleménye is bemutat (8. ábra). Itt látható, hogy felveti még ezen klinikai együttállás esetén is a kizárólag konzervatív kezelés lehetőségét, amelyet a hazai munkacsoportok nem osztanak. Az is látható, hogy műtét esetén nem említi az antikoagulálás szükségességét.

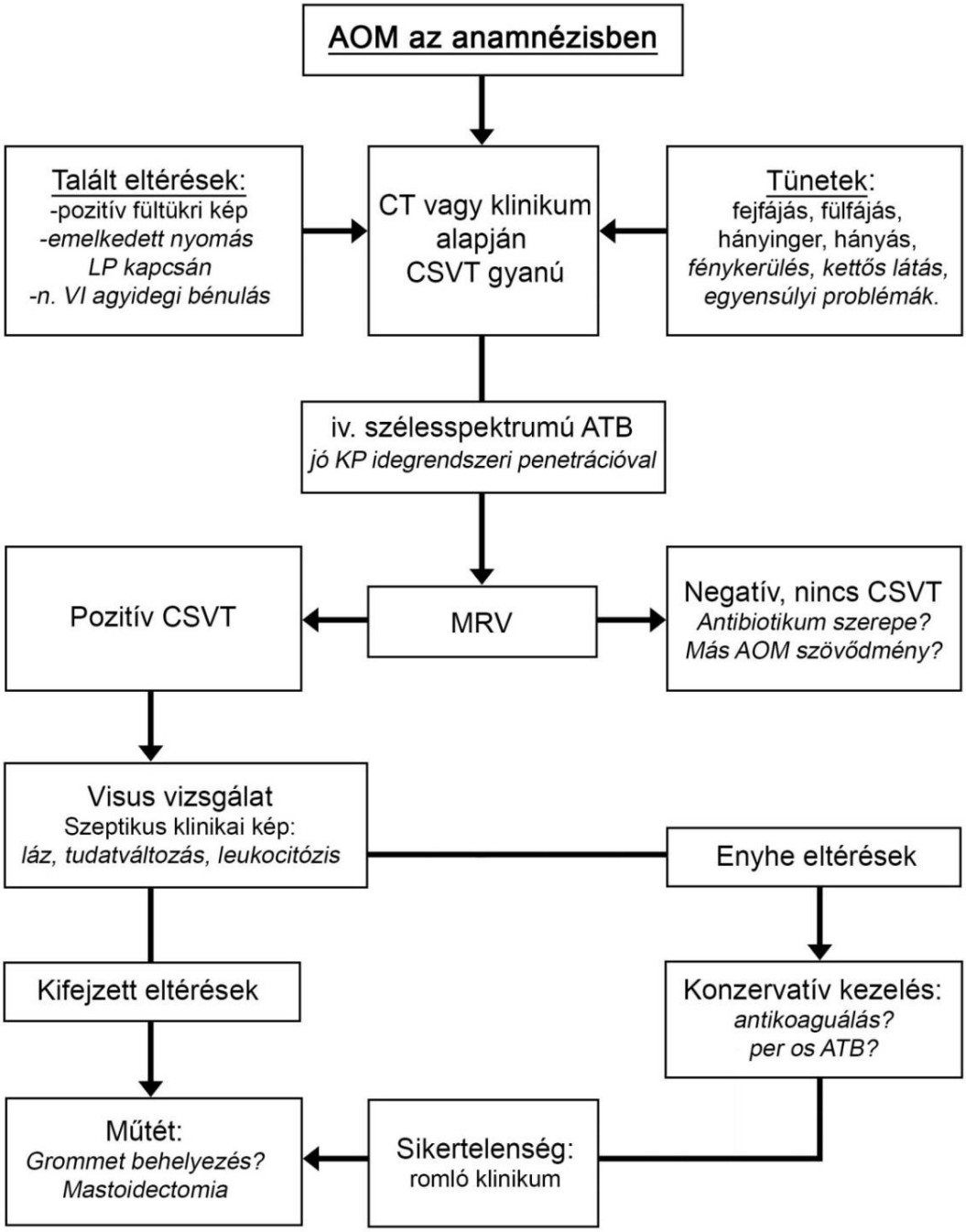

8. ábra Acut otitis media (AOM) talaján kialakult cerebralis sinovenosus thrombosis (CSVT) kezelésének algoritmusa [70]LP: lumbálpunkció, MRV: MR venográfia, iv.: intravénás, ATB: antibiotikum

Higgins felnőtt és gyermekbetegek együttes elemzésekor úgy találta, hogy az antikoaguláns kezelés az intracranialis nyomásfokozódás kialakulását nem befolyásolja. A vizsgálatban kevés gyermek vett részt, ezért esetszámát alacsonynak találta ahhoz, hogy ezt az állítást gyermekek esetében is biztosan megfogalmazza [100]. Vieira [71] és Sébire [101] munkacsoportja az antikoaguláns kezeléstől függetlennek tartotta az intracranialis nyomásfokozódás kialakulását. Nem találtam irodalmi adatot arra nézve, hogy a műtét után hogyan változik az intracranialis nyomás. A kiváltó ok megszüntetése milyen hatással van a klinikai tünetekre, azok milyen dinamikával változnak.

3.1.6.1.8.3.1.4 A sinusthrombosis prognózisa

A CSVT prognózisát leginkább annak etiológiája határozza meg. Rossz prognosztikai jelként értékelik a tudatzavar, epilepsziás roham és neurológiai góctünet jelentkezését. Ezek kialakulását inkább a mély agyi vénák elzáródásánál figyelték meg. Mind Vieira [71], mind Sébire [101] munkacsoportja kiemeli, hogy a mastoiditises eredetű SS és ST thrombosis az egész CSVT csoporton belül jobb prognózisú, a rekanalizációtól függetlenül. Vieira vizsgálata [71] 63 %-ban teljes, 23,3 %-ban csak részleges rekanalizációt talált, míg 13,9 %-ban egyáltalán nem tapasztalt rekanalizációt. Érdekes az a megfigyelés, hogy a legalacsonyabb rekanalizációs rátát a mastoiditissel szövődött betegeknél tapasztalták. Az összes sinusthrombosisos beteg közül viszont ebben a csoportban fordult elő leggyakrabban koponyűri nyomásfokozódás. A betegek zöme maradványtünetek nélkül gyógyult. Enyhe figyelem-zavar, ill. kognitív teljesítményromlás fennmaradhat [102].

A thrombosis visszatérésének rizikóját, amely leggyakrabban 3-6 hó között jelentkezhet, egymástól függetlenül a következő tényezők emelhetik: az első CSVT 2 éves életkor felett lép fel, krónikus betegség vagy thrombophylia (különösen prothrombin mutáció) található a háttérben, 6 hónapon belül nem alakul ki teljes rekanalizáció [103].

3.1.6.1.8.3.1.5 A sinusthrombosis utánkövetése

A klinikai utánkövetés módjáról, gyakoriságáról és hosszáról kevés adat áll rendelkezésre. A műtét után egy, majd három hónappal hallásvizsgálat elvégzését javasolják. Ennek kapcsán 10-30 %-ban enyhe fokú sensoneurinalis hallácsökkenést találnak.

Az alattomosan kialakuló szemészeti szövődményekre, esetleges látásvesztésre mindössze két közlemény [50, 68] utal. Saját közleményeinkben részletesen tárgyaljuk ezt a kérdést [75,76]. A képalkotó vizsgálatokkal történő követésben sincs egyetértés. Minden szerző MRI és MRV-vel követi betegeit, de a gyakoriság igen változó. Vieira és munkacsoportja [71] az akut szakban is gyakori, (de nem rögzíti, hogy milyen gyakori) MRI követést javasol azért, hogy a thrombus propagációja ill. a sinus rekanalizációja is befolyásolja a terápiát. A propagációt gyakoribb társuló szövődményekkel hozta összefüggésbe. A többség három hónap múlva készít MRI-t, amikor az esetek zömében még csak a kezdődő rekanalizáció ábrázolódik. Ezért Novoa és munkacsoportja [68] csak egy év múlva javasol kontroll vizsgálatot. Az is nyitott kérdés, hogy az antikoaguláns kezelés hosszát és adagolását befolyásolja-e az MRI vizsgálat eredménye. Nem taglalják külön a közlemények azt sem, hogy egyéb társuló intracranialis szövődmény esetén milyen gyakori és milyen hosszú követés javasolt.

3.1.6.1.8.3.2 AM szövődményeként a koponyán belül is kialakulhatnak tályogok

Az epiduralis tályog leggyakrabban a tegmen felett és a dura között fejlődik ki. Egyrészt a csontdestrukcióval járó folyamatokhoz társul, de a vénák mellett terjedő gyulladás következménye is lehet. A perisinosus tályogot is ehhez a csoporthoz soroljuk. Ilyenkor a sinus felületén rendszerint sarjszövetet is lehet találni. Ritkán subduralis tályog keletkezik hasonló patomechanizmussal. Ritkán fordul elő, hogy a meningitis csak circumscript folyamat a csontdestrukció felett. Ez duralis halmozás képében jelentkezik a képalkotó vizsgálatok kapcsán. Máskor viszont a meningitis klinikai tünetei is jelentkeznek súlyos lefolyással. Ivádi és munkatársai [104] 34 Pneumococcus meningitis miatt kezelt gyermekbeteg adatait elemezve 44%-ban AOM-t, 41%-nál AM-t találtak etiológiai tényezőként. Harminchat %-nál végeztek mastoidectomiát. A halálozás 23,5% volt. Enyhe vagy közepesen súlyos maradványtünet 23,5%-ban, súlyos maradványtünetet 3%-ban alakult ki. Ezek az adatok is jelzik, hogy amennyiben a kórkép meningitessel társul, napjainkban is sokkal rosszabb a kimenetel.

4. Célkitűzések

1.Egységes diagnosztikus protokoll felállítása a gyermekkori otogén sinusthrombosis kivizsgálására, ebben a gyermekneurológus szerepének meghatározása.

2.Új, a kezelést és a követést befolyásoló neurológiai szempontok rögzítése.

3.Fül-orr-gégészeti és neurológiai, valamint ophthalmológiai szempontok összehangolása a kezelésben és a követésben. A „segítő szakmák" jelentőségének elemzése.

4.A követés módjának, gyakoriságának és hosszának meghatározása.

5. Módszerek

A Heim Pál Gyermekkórházban évente átlagosan 17 beteget kezelnek AM miatt. 40-60%-ukat konzervatívan kezelik, a többieknél mastoidectomia történik. Ezen betegcsoportban 1998. január 1. és 2014. június 1. között 13 gyermeknél lépett fel szövődményként otogén sinusthrombosis.
A gyermekeknél a diagnózis felállítását követően a műtét a Fül-Orr-Gégészeti osztályon történt, ezt követően állapotuk súlyosságától függően néhány napot még a Fül-Orr-Gégészeti osztályon töltöttek, vagy átmenetileg az Intenzív osztályon ápolták őket. Ezután a Neurológiai osztályra kerültek. A betegeknél gyermekneurológus konziliárusként a diagnózis felállításában részt vettem. Mindegyikük gyógyításában aktívan közreműködtem. Az utánkövetések gyermekneurológiai részét magam végeztem.

Retrospektív adatfeldolgozást készítettem.

A célkitűzések megvalósításhoz az alábbi tényezőket vizsgáltam:

1. A betegek életkori és nemi megoszlását.
2. A felvételkor észlelt klinikai tüneteket elemeztem. Vizsgáltam, hogy a klinikai tünetek alapján a gyermekkori otogén sinusthrombosisban szenvedő betegek között lehetséges-e csoportok elkülönítése. Ha igen, melyek ezek jellemzői.
3. Az AOM kezelésére vonatkozó magyar és nemzetközi szakmai ajánlás az antibiotikum használat szempontjából 1998 és 2011 között más volt, mint 2011. után. Vizsgáltam, hogy a fenti időszakokban milyen gyakorisággal jelentkezett AM és annak szövődménye kórházunk beteganyagában.
4. Vizsgáltam, hogy a terápiás gyakorlat változása következtében változott-e az egyes klinikai formák megjelenési gyakorisága ezekben az időszakokban.
5. Vizsgáltam társbetegségek jelenlétét.
6. Részletesen elemeztem az anamnesztikus adatokat. Kitértem a felvételt megelőző 6 hétben elszenvedett betegségekre, ezek gyógyszeres kezelésére.
7. Elemeztem a felvételkor alkalmazott diagnosztikus vizsgálatokban tapasztalt eltéréseket. Vizsgáltam ezek találati arányát az egyes klinikai megjelenési formákban. Megvizsgáltam, hogy a diagnosztikus vizsgálatokban tapasztalt eltéréseknek vannak- e csoport specifikus jellemzői.
8. Vizsgáltam a diagnózis gyanúja esetén alkalmazott képalkotó vizsgálatokat és eredményeket. A különböző képalkotó vizsgálatok találati arányára is kitértem. Elemeztem, hogy az egyes modalitások alkalmazása okozott-e ellátási nehézséget, ill. késlekedést és mennyiben befolyásolta a kezelés módját és időtartamát.

   Vizsgáltam a betegek vénás elvezető rendszerének anatómiai adottságait.
9. Elemeztem a tünetek megjelenése és a diagnózis felállítása között eltelt időt.

   Vizsgáltam, hogy ez csoport specifikusan jellemző-e.
10. Hazánkban 2008-ban vezették be a PCV7, majd a PCV13 oltást. Kitérek az oltási anamnézisre és amennyiben sikeres volt a kórokozó izolálása, ennek elemzésére. Vizsgáltam, hogy az oltást követő időszakban csökkent–e a megbetegedés gyakorisága, ill. bekövetkezett-e változás a klinikai megjelenési formákban.

11. Elemeztem a beavatkozás típusát, az antibiotikus kezelés módját, időtartamát, az antikoaguláns kezelést, a fellépő szövődményeket és ezek elhárítására tett lépéseket.
12. Vizsgáltam társuló thrombophylia előfordulását.
    Vizsgáltam a klinikai lefolyást, a neurológiai tünetek időbeli változását. Mastoidectomiát követően a klinikai lefolyásban tapasztalhatók-e bizonyos törvényszerűségek? Ha igen, melyek ezek jellemzői? Csoport specifikusak-e?
13. Vizsgáltam, hogy összefüggés mutatkozik-e a klinikai lefolyás súlyossága, időtartama és a beteg vénás elevezető rendszerének anatómiai adottságai között.
14. Vizsgáltam a kezelés változásának hatását a klinikai tünetek lefolyására, a szövődmények kialakulására, időtartamára és a prognózisra.
15. Rögzítettem a kórházi kezelés időtartamát és ennek okát.
16. Vizsgáltam a klinikai és a képalkotó vizsgálatokkal való követés módját, sűrűségét, a gondozás hosszát.
17. Elemeztem a kimenetelt.

6. Eredmények

6.1 Vizsgálati csoport jellemzői

A Heim Pál Gyermekkórházban évente 14-21 (átlagosan 17) beteget kezelnek AM miatt. Ebben a betegcsoportban 1998. január 1. és 2014. június 1. között 13 gyermeknél lépett fel otogén sinusthrombosis. Ez 5 %-os szövődményi rátának felel meg.
A betegek közül 7 fiú és 6 leány volt. Átlagéletkoruk 5,2 év volt (2,5-8 éves). Mindegyik beteg a fővárosban vagy annak vonzáskörzetében lakott. Mindegyiküket már első alkalommal, panaszaik jelentkezését követő 24-48 órával gyermekgyógyász vizsgált és fül-orr-gégészeti konzultációra is sor került egy héten belül.

6.2 Klinikai tünetek - csoportok

A klinikai tünetek alapján a betegeket két csoportra lehetett osztani.
Nyolc betegnél az akut megbetegedést követően (amely AOM-val is társult) maximum 6 napon belül léptek fel a panaszok. Ők alkották a **korai** csoportot. Szepszis gyanúját keltő láz minden esetben jelentkezett. Ezt fejfájás, nyaki fájdalom, elesettség, aluszékonyság, hányinger és hányás kísérte. A fülfájdalom jellemző volt, sokszor retroauricularis fájdalommal is párosult. A betegek nagy részénél fülfolyást is találtunk. Gyakori volt a ferde fejtartás, amely a betegek felénél tarkókötöttséggel is társult. Neurológiai góctünetet mindössze 1 betegnél észleltünk ataxia formájában.
Öt betegnél az AOM zajlását követően csak 2-6,5 héttel később jelentkeztek a tünetek. Ők alkották a **késői** csoportot. Egy beteg kivételével láztalanok voltak. A fejfájás, elesettség, aluszékonyság, hányinger és hányás ebben a csoportban is jellemző volt. Fülfájás ritkábban lépett fel, fülfolyást pedig csak 1 esetben észleltünk. A nyaki fájdalom ebben a csoportban is jellemző tünet volt, de csak 1 gyermeknél társult hozzá tarkókötöttség. A ferde fejtartás gyakori volt. Több betegnél neurológiai góctünetet találtunk: nervus abducens bénulás következtében fellépő kettőslátást, kisagyi érintettség gyanúját keltő ataxiát vagy arcidegbénulást.
A diagnózis felállításakor még egy gyermeknél sem találtunk látásélesség csökkenést. Egyensúlyzavarról mindkét csoportban beszámoltak.

A vezető klinikai tüneteket a II. táblázatban foglaltam össze.

II. Táblázat: Klinikai tünetek a felvételkor

(Ábramagyarázat: + minden betegnél, - a betegek egyikénél sem)

		Korai kezdetű esetek (n:8)	**Késői kezdetű esetek (n:5)**
Általános tünetek	Láz	+	1/5
	Fejfájás	+	+
	Elesettség	+	+
	Hányinger	+	+
	Hányás	+	4/5
	Nyaki fájdalom	+	+
	Aluszékonyság	+	+
Fülészeti tünetek	Fülfájás	+	3/5
	Fülfolyás	6/8	1/5
	Retroauricularis fájdalom	+	-
Neurológiai eltérések	Tarkó kötöttség	4/8	1/5
	Torticollis	5/8	4/5
	Diplopia, abducens paresis	-	2/5
	Ataxia	1/8	3/5
	Facial paresis	-	1/5
	Egyensúlyzavar	4/8	3/5
	Látászavar	-	-

6.3 Antibiotikus kezelés hatása az AM éves előfordulásra

Az AOM kezelésére vonatkozó magyar és nemzetközi szakmai ajánlás az antibiotikum használat szempontjából 1998 és 2011 között más volt, mint 2011 után. 2011 után terjedt el az ún. „watchful waiting”: a figyelemmel várakozás szemlélete. Kórházunkban az AM miatt kezelt betegszám mindkét időszakban 14-21/év között ingadozott. A 9. ábrán az is látható, hogy a CSVT-s esetek időbeni eloszlása nem volt egyenletes.

6.4 Antibiotikus kezelés hatása a klinikai formák megjelenési gyakoriságára

Vizsgáltam, hogy a terápiás gyakorlat változása következtében változott-e az egyes klinikai formák megjelenési gyakorisága ezen időszakokban. 2011-ig 7 beteget diagnosztizáltunk, közülük csak 2 volt korai kezdetű eset. 2011-től viszont 6 beteget diagnosztizáltunk, közülük 5 korai kezdetű eset volt (9. ábra).

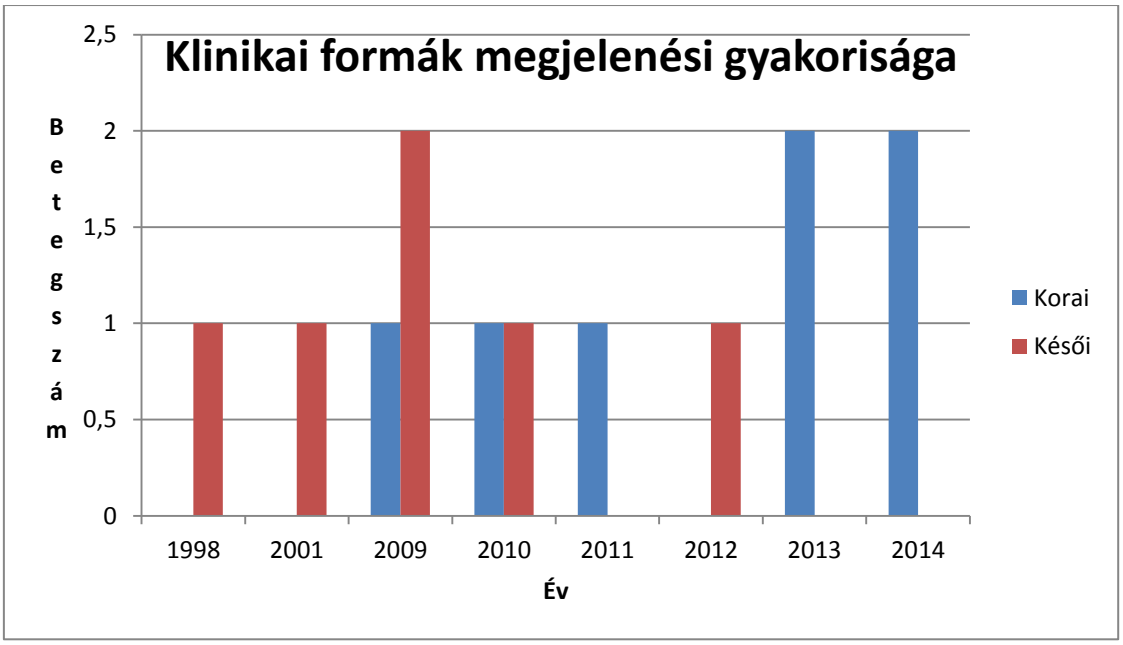

9. ábra Klinikai formák megjelenésének változása az évek során

6.5. Társuló betegségek

Krónikus súlyos betegség, immundeficiens állapot vagy thrombophyliára utaló családi anamnézis egyik csoportnál sem fordult elő. A betegek közül egy gyermeknek lázgörcs plusz formakörbe illeszthető epilepsziája volt. Valproat és klonazepam kezelésben részesült. Tartósan rohammentes volt. A jelen betegség zajlása kapcsán sem lépett fel epilepsziás rosszulléte.

6.6 AOM az anamnézisben

Öt gyermeknél a felvételt megelőzően 2-6,5 héttel zajlott AOM. Ennek klinikai gyógyulását követően minden betegnél fültükri ellenőrzés történt. Ez minden esetben az akut folyamat megnyugvását jelezte. Ők képezték a **késői** csoportot. Nyolc gyermek AOM-ja a felvétel előtt 2-6 nappal kezdődött. Ők képezték a **korai** csoportot (10. ábra).

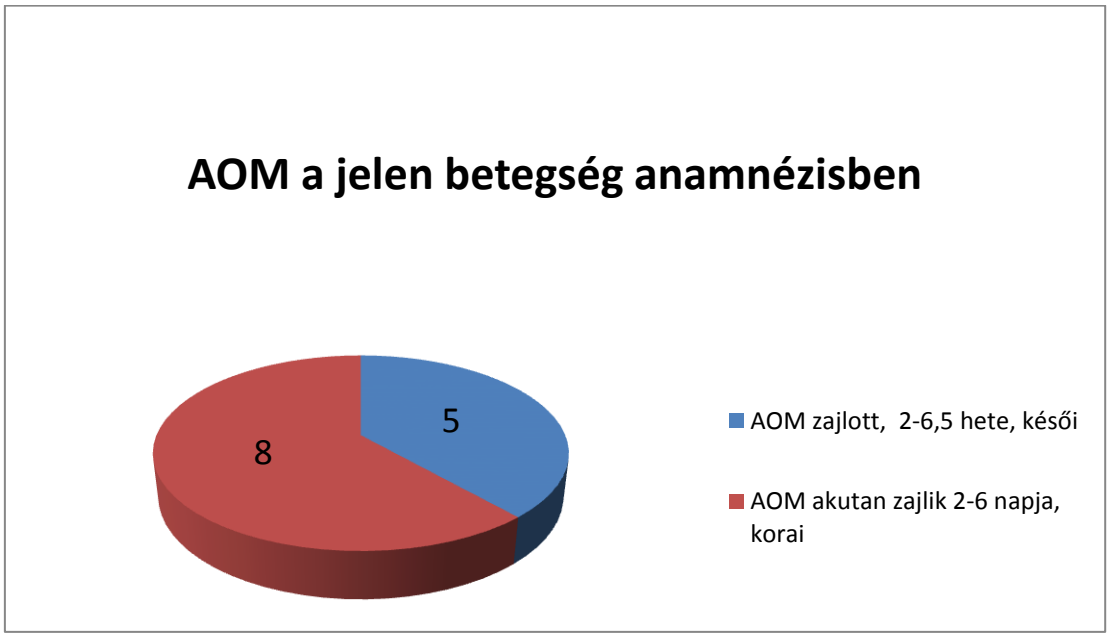

10. ábra AOM (acut otitis media) és a sinusthrombosis jelentkezése közötti idő

6.6.1 Antibiotikus kezelés az anamnézisben

A korai csoport betegei vagy nem részesültük még a felvételük előtt antibiotikus kezelésben, vagy csak 1-2 napja kaptak antibiotikumot. A késői csoportban minden gyermek részesült antibiotikus kezelésben, de a diagnózis felállításkor már nem álltak kezelés alatt (11.ábra).

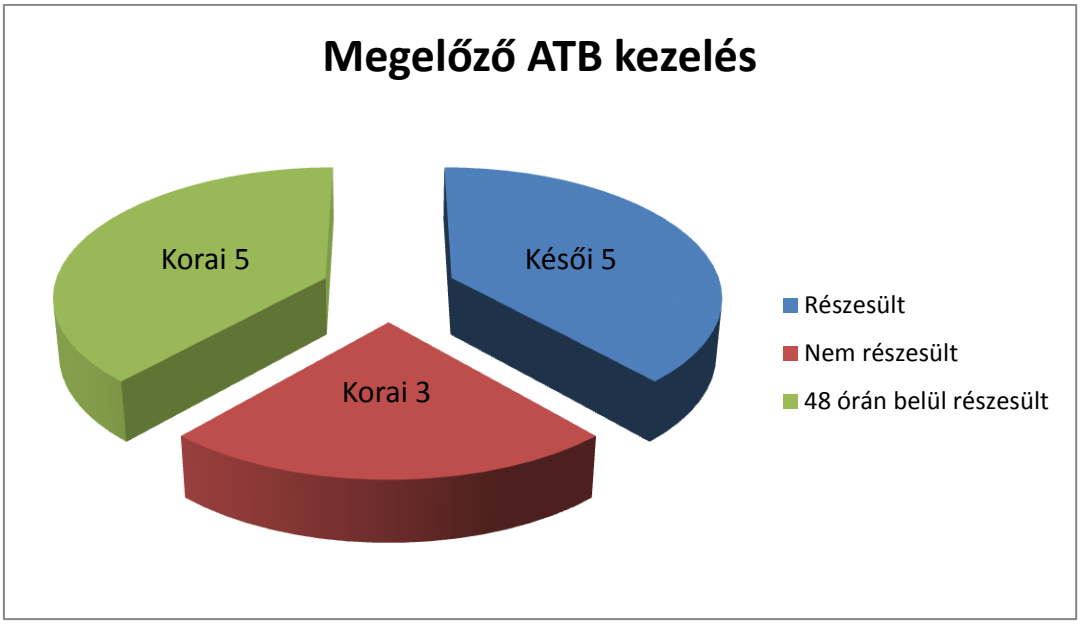

11.ábra A sinus thrombosist megelőző AOM antibiotikus (ATB) kezelése

A késői csoport tagjainak már volt több alkalommal középfülgyulladása, a jelen 2-6,5 hete zajlott epizód előtt is, fél egy éven belül. A korai csoportban megelőzően csak egy gyermeknél zajlott AOM (12. ábra).

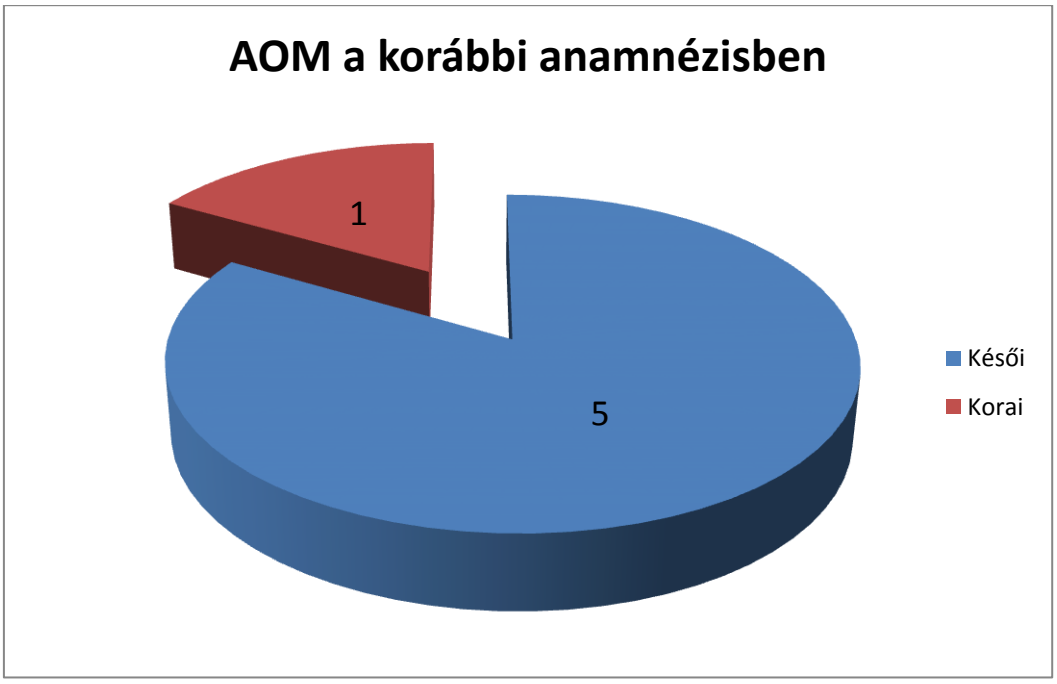

12. ábra Acut otitis media (AOM) a korábbi anamnézisben

A késői csoportban egy gyermeket ért az AOM gyógyulását követően enyhe fej-és fül trauma.

6.7 Diagnosztikus vizsgálatok

A betegek felvételekor elkészített laboratóriumi vizsgálatok is különböző eredményt adtak a két csoportban.

A korai eseteknél minden betegnél emelkedett gyulladásos paramétereket mértünk. A fehérvérsejtszám értékét (FVS) átlagosan 21,5 G/l-nek, a C reaktív protein (CRP) értékét átlagosan 221 mg/l-nek mértük. A nem azonnal műtött betegeknél (n:6) az antibiotikus kezelés megkezdését követően 24-48 óra múlva készült kontroll vizsgálatnál az FVS szám átlagát13,5 G/l-nek, a CRP átlagot 103 mg/l-nek mértük.

Ez a CRP vonatkozásában 53%-os csökkenést jelentett, a FVS szám vonatkozásában 35 %-os csökkenést mutatott (13. ábra).

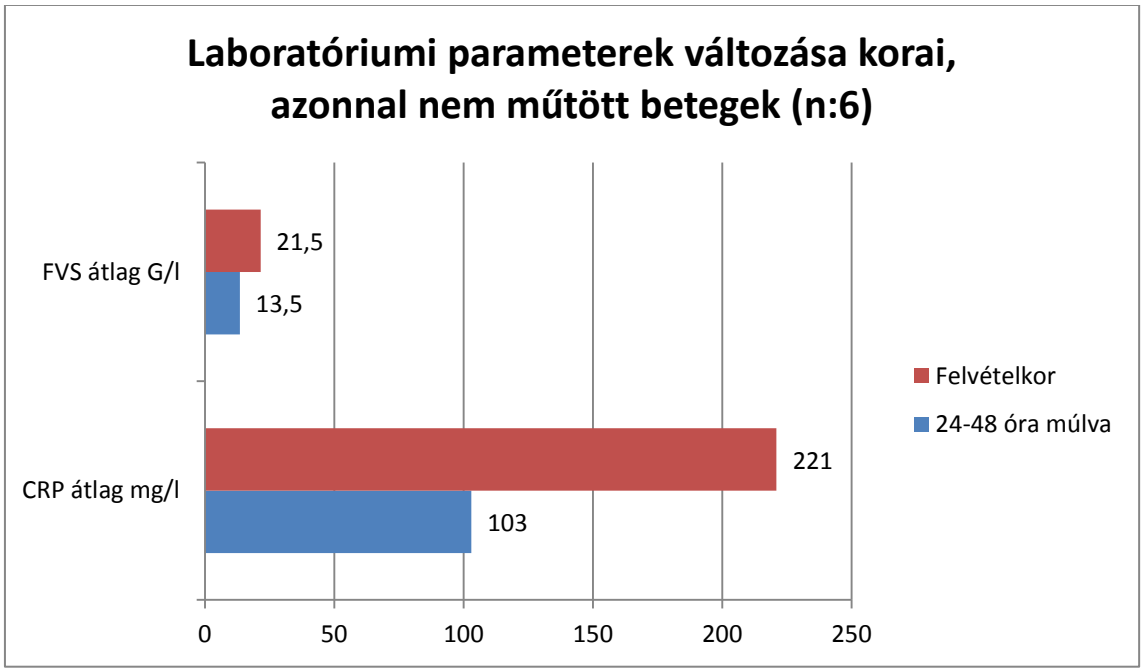

13. ábra Gyulladásos paraméterek változása a korai, azonnal nem műtött esetek között, felvételkor és 48 óra múlva. (FVS: fehérvérsejt, CRP: C reaktív protein)

A késői csoportra ez nem volt jellemző. Egy beteg kivételével normális értékeket kaptunk. Diagnosztikus célból lumbálpunkciót 5 esetben végeztünk, ebből 4 gyermek a korai csoportba tartozott. Két ízben kaptunk sejtszám emelkedést, minimális fehérje emelkedés mellett. Egyik esetben a betegség epiduralis tályoggal is szövődött. A másik betegnél pedig a pyramis csúcsi tályog felett a koponya MRI jelezte a duralis megvastagodást és kontrasztanyag halmozást, ezt circumscript meningitisként interpretálta.

Az otoscopos vizsgálat a korai eseteknél egy beteg kivételével minden gyermeknél vörös, gyulladt dobhártyát észlelt, amelyhez 6 betegnél még perforáció is társult. A késői csoportban a betegek 4/5-nél csak behúzódott dobhártyát talált (14. ábra).

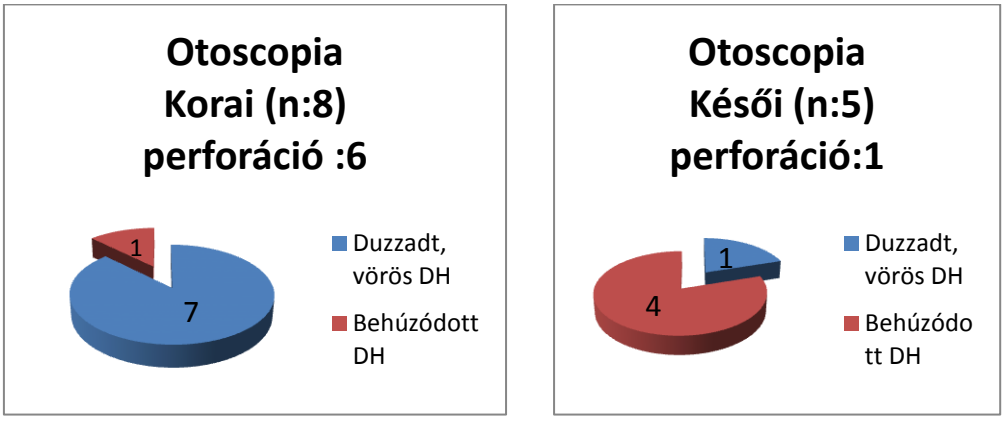

14. ábra Otoscopos vizsgálat eredménye felvételkor (DH: dobhártya)

A szemfenék vizsgálata a felvételt követő 48 órán belül mindkét csoportban talált kezdődő pangást. A késői csoportban ez nagyobb arányban fordult elő (15. ábra).

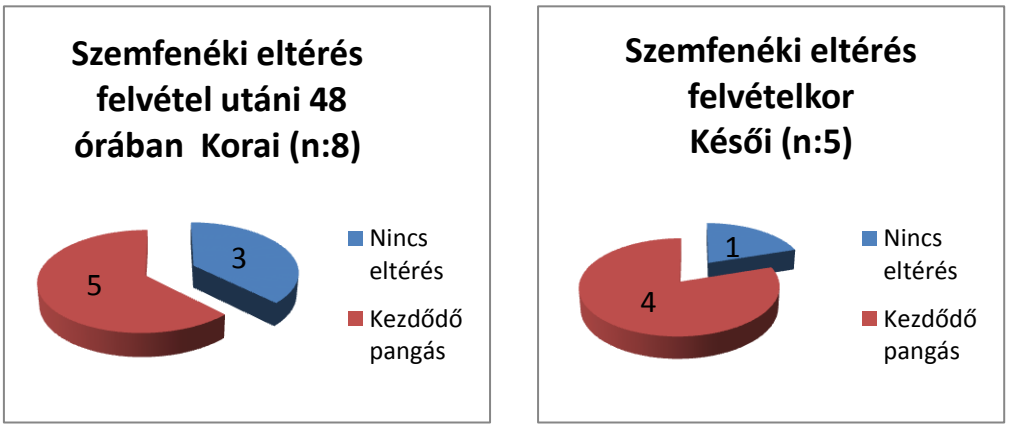

15. ábra Szemfenék vizsgálati eredmény

6.8 Képalkotó vizsgálatok

Minden betegnél a klinikai diagnózis gyanúja esetén képalkotó vizsgálatot végeztünk. Két esetben csak MRI és MRV vizsgálat készült. Egy ízben CT és MRI is készült. 11 betegnél akutan csak koponya CT vizsgálat történt kontrasztanyag adásával (16. ábra).

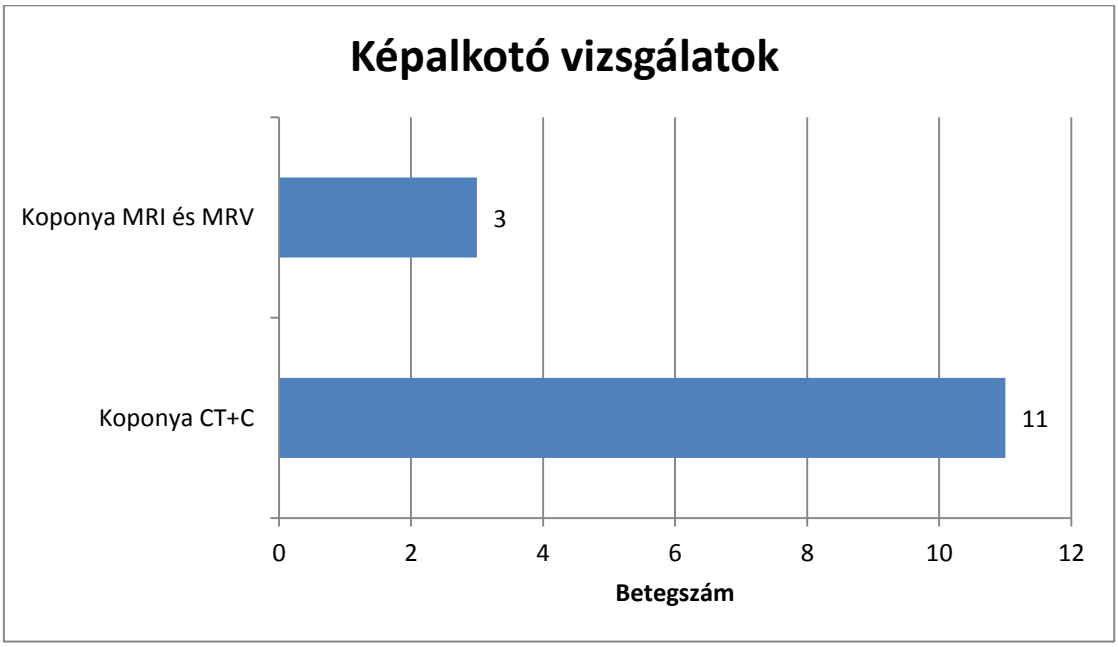

16. ábra Képalkotó diagnosztika (C=kontrasztanyag alkalmazása)

A koponya CT vizsgálata minden esetben jelezte az osteomyelitist, jelezte ennek kiterjedtségét, észlelte a csont dehiszcenssé válását. Kontrasztanyag segítségével minden esetben sikerült a thrombosist is vizualizálni. A thrombosis kiterjedését a CT a pár napon belül elkészült MRV-el egyezően ítélte meg. Hat betegnél perisinosus tályogot és/vagy granulációs szövetet jelzett a vizsgálat és 2 betegnél epiduralis tályogot talált. Két betegnél felvetette intracerebralis szövődmény lehetőségét, amelyet az ezt követően elkészült MR vizsgálat megerősített (17. ábra).

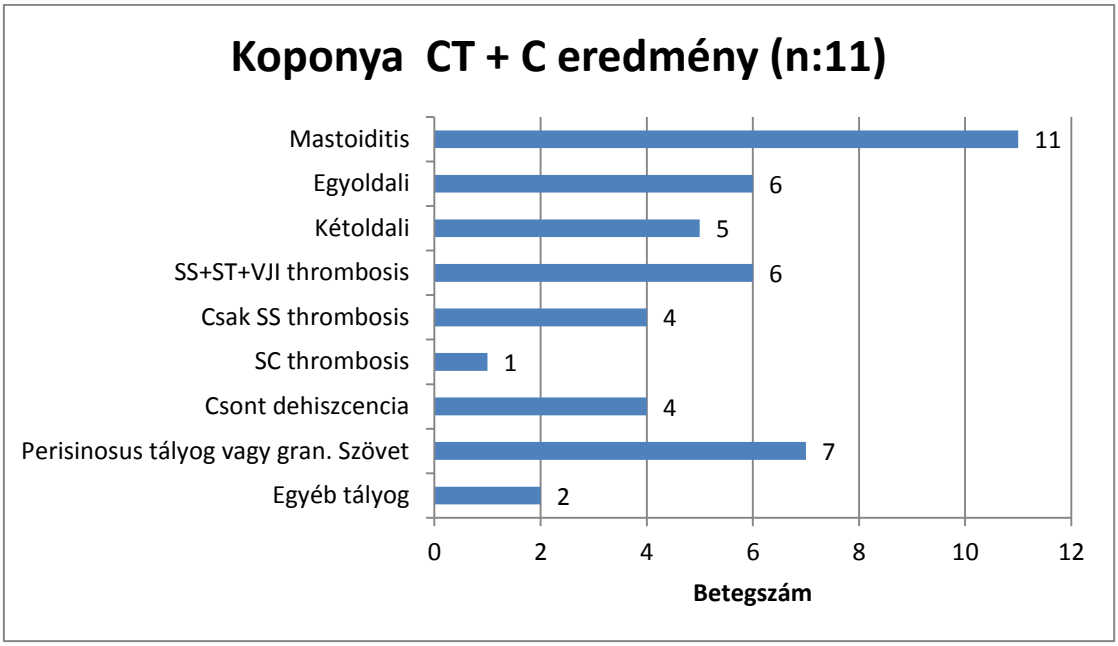

17. ábra Koponya CT vizsgálat eredménye (C: kontrasztanyag, SS: sinus sigmoideus, ST: sinus transversus, VJI: vena jugularis interna, SC: sinus cavernosus, gran: granulációs)

Koponya MRI és MRV vizsgálata 3 ízben készült a diagnózis felállításakor. A többi betegnél a diagnosztikus CT vizsgálatot követően műtét történt, és az első MRI és MRV a műtét után egy héten belül készült el. Ez a meninxről és az agyról adott új információt. Lokális meningitist talált 3 esetben, cerebritist ill. vénás thrombosist 2 betegnél mutatott (18. ábra).

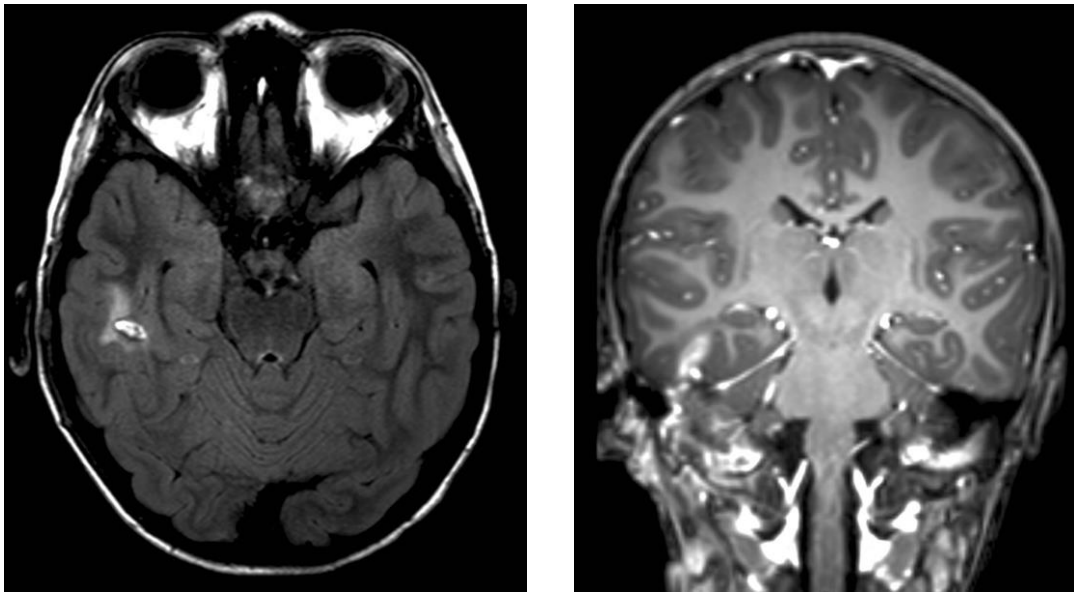

18. ábra Koponya MRI FLAIR T1+C vénás infarktus

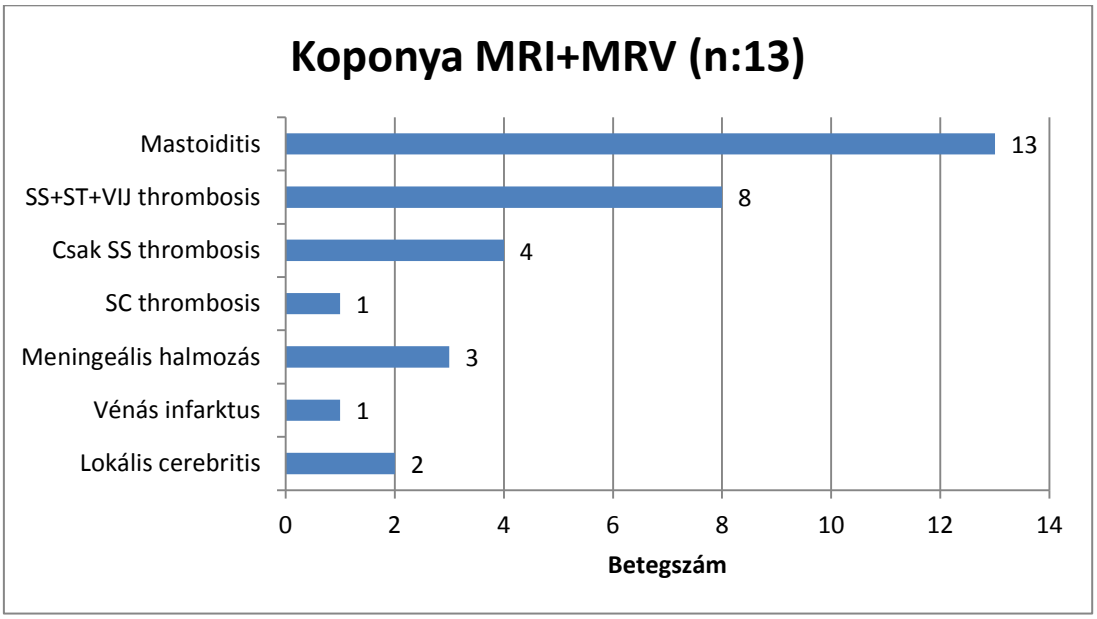

19. ábra Koponya MRI vizsgálat eredménye. (SS: sinus sigmoideus, ST: sinus transversus, VJI: vena jugularis interna, SC: sinus cavernosus)

Többszörös patológia csak egy betegnél jelentkezett, a perisinosus tályog mellett agytályogot is találtunk. (19. ábra)

A thrombosis kiterjedtségét mindkét vizsgálati mód hasonlóan ítélte meg. Nyolc esetben az elzáródás az SS-ról az ST-ra és a VJI kezdeti szakaszára is ráterjedt. A véna cerebri interna felé, ill. a confluens sinuum felé soha nem terjedt(20. ábra).

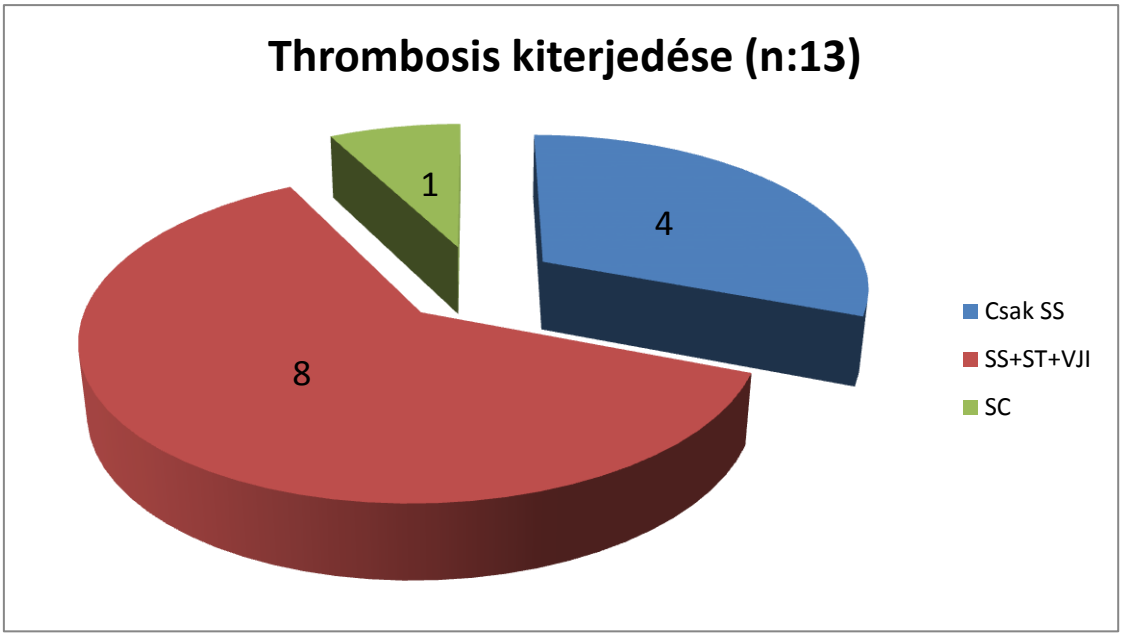

20. ábra Thrombosis kiterjedése (SS: sinus sigmoideus, ST: sinus transversus, VJI: vena jugularis interna, SC: sinus cavernosus)

A két klinikai csoportra bontva nem találtam jellemzőnek az elzáródott érszakasz hosszát, egyik csoportra nézve sem. Mindkét csoportban előfordult izolált SS elzáródás és többszörös érszakasz elzáródás is. A thrombosis kiterjedtsége és a betegség feltételezett kezdete között nem találtam összefüggést (21. ábra).

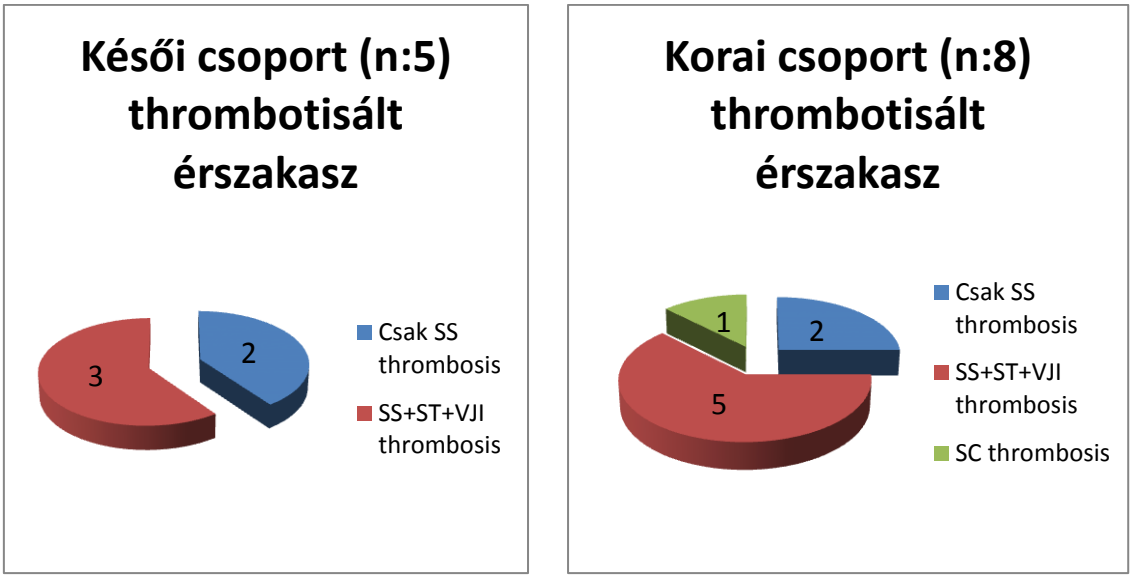

21. ábra Csoportokra bontva a thrombosis kiterjedése (SS: sinus sigmoideus, ST: sinus transversus, VJI: vena jugularis interna, SC: sinus cavernosus)

Az agyi vénás elvezető rendszer anatómiai adottságait vizsgálva 3 ízben a bal oldali vénás elvezető rendszer hypoplasiáját észleltem (22. ábra).

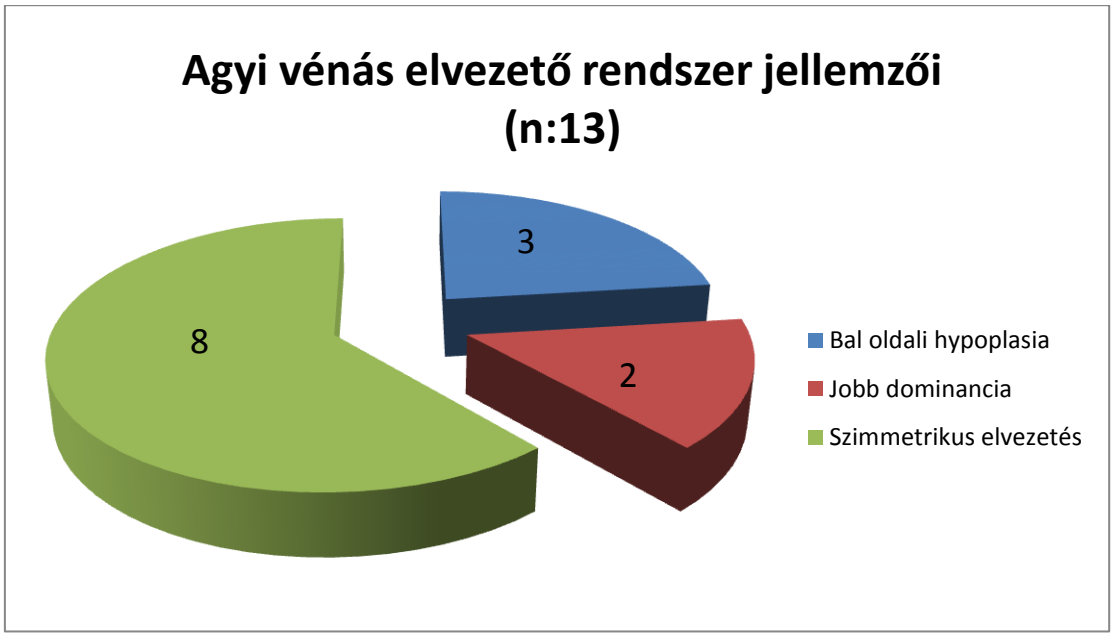

22. ábra Agyi vénás elvezető rendszer anatómiai jellemzői

Két alkalommal jelentős kaliber különbségét tártak fel a vizsgálatok, jobb oldali domináns vérelvezetést találtak Nyolc gyermeknél viszont szimmetrikus vénás elvezető rendszert ábrázoltak (23. ábra).

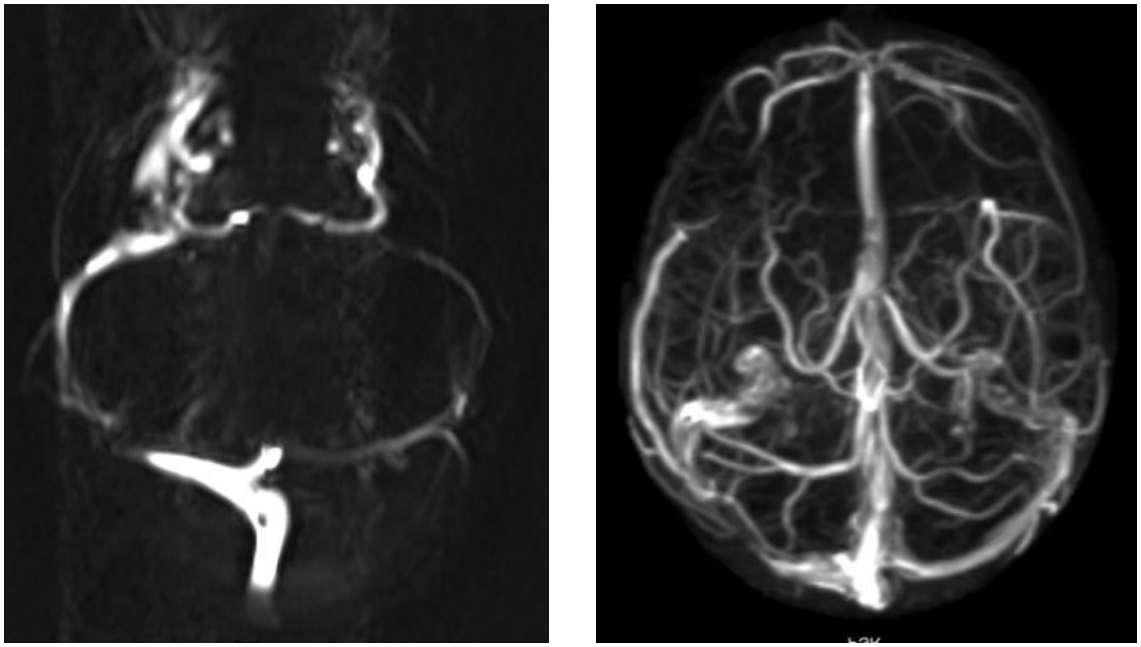

a.) 2010.11.28.-án **b.)** 2011.11.25.-én

23. ábra Koponya MRI+MRV Bal o. hiányzik az áramlási jel **(a)**
Teljes a rekanalizáció szimmetrikus vénás elvezetés **(b)**

6.9 Diagnózis felállításáig eltelt idő

A CSVT klinikai tüneteinek megjelenése és a diagnózis felállítása között eltelt idő a **korai** eseteknél 2-6 napot vett igénybe, átlagosan 4 napba telt. A **késői** csoportnál 2-6,5 hetet késett a diagnózis felállítása, átlagosan 23 napot (24. ábra).

24. ábra Sinusthrombosis klinikai tüneteinek jelentkezése és a diagnózis felállítása között eltelt idő

A kórházi felvételt követően a **korai** csoport tagjai közül csak 2 betegnél állítottuk fel azonnal a felvételkor a diagnózist. A csoport többi tagjánál, 6 gyermeknél, akiknek klinikai állapota a kezelés ellenére nem javult, vagy romlott, a felvételt követő 24-48 óra múlva vetettük fel a szövődmény lehetőségét. A **késői** betegeknél a kórházi felvételt követően 12-24 órára volt szükség a diagnózis felállításhoz (25. ábra).

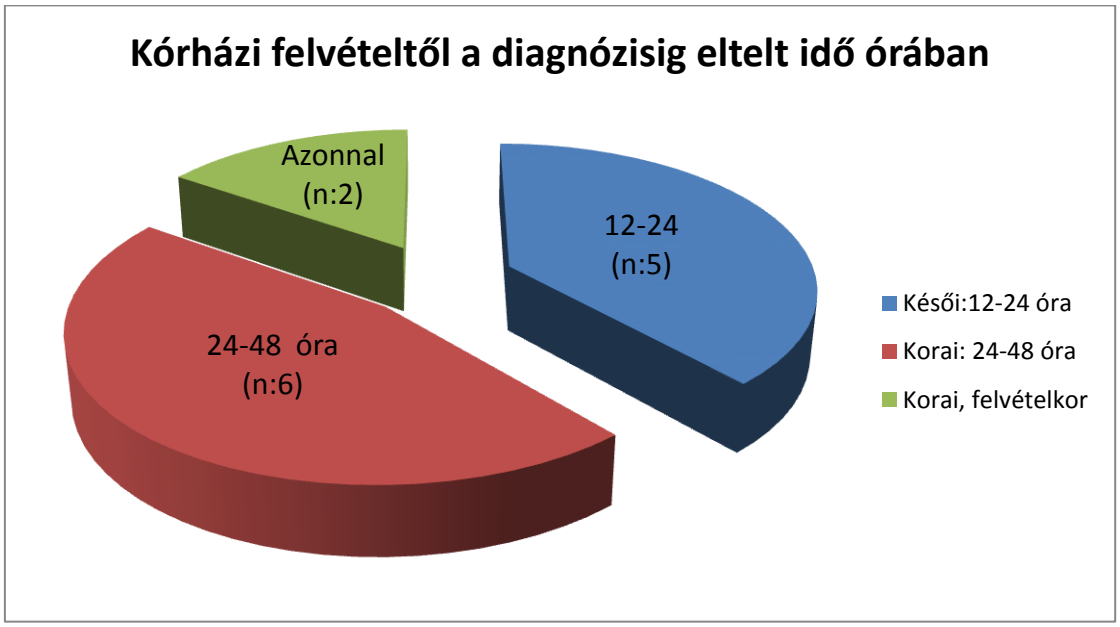

25. ábra Kórházi felvételtől a diagnózisig eltelt idő órában

6.10 Oltások-Bakteriológia

A fülváladék bakteriológiai vizsgálata kapcsán sem az antibiotikummal előkezelt, sem a nem előkezelt csoportnál nem tenyészett ki baktérium. A hemokultúra és a mastoid műtéti váladékának analízise az antibiotikummal kezelt **késői** betegeknél csak egy ízben talált kórokozót. Ez Pneumococcus volt, amelynek tipizálása is sikerrel járt, a 19A típust azonosították. A **korai** csoport betegeinél, azoknál a gyermekeknél, akik még nem részesültek antibiotikus kezelésben, további három alkalommal lehetett a Streptococcus pneumoniae kóroki szerepét igazolni. A tipizálás csak egyszer sikerült. Ekkor szintén a 19A típust azonosították (26.ábra).

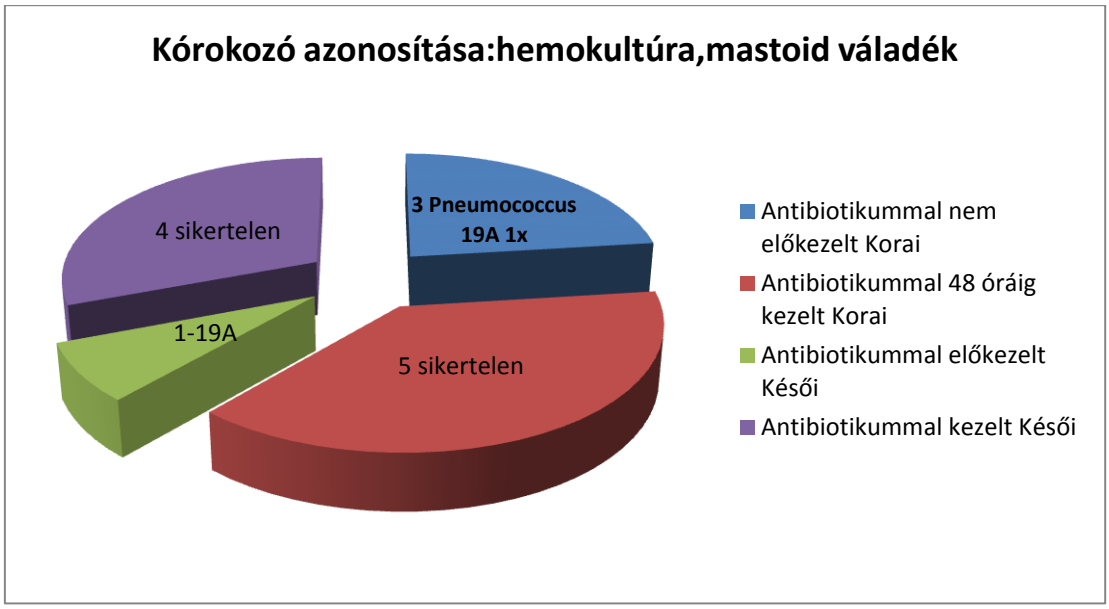

26. ábra Kórokozó azonosítása hemokultúrából és / vagy mastoid váladékából

Bakteriológiai vizsgálati eredmények és az oltottság összefüggése

Hat gyermek nem részesült Pneumococcus ellenes oltásban. Őket 2010 júniusa előtt kezeltük. A 2010 júniusa után jelentkező 7 beteg már részesült oltásban. Két gyermek csak két alkalommal kapott PCV 7 oltást. Egyiküket a 19A típusú Pneumococcus betegítette meg, amely ellen a PCV 7 oltás nem nyújt védelmet. Öten 2 PCV 7 oltást követően csak egy alkalommal kaptak PCV 13 oltást. Közülük 3 gyermeknél derült fény

a Pneumococcus kóroki szerepére. Egy esetben szintén a 19A szerotípust izolálták (27. ábra).

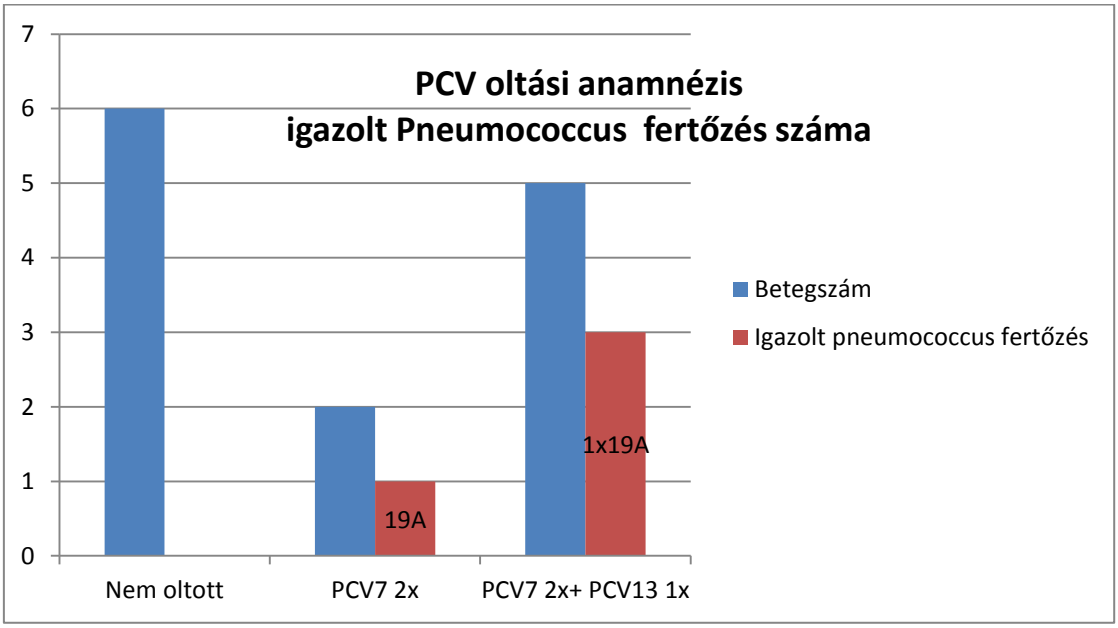

27. ábra Pneumococcus ellenes konjugált vakcina (PCV) az oltási anamnézisben, összevetve az igazolt Pneumococcus fertőzés számával

Az oltás megjelenését követően több korai esettel találkoztunk.

6.11 Terápia

6.11.1 Műtéti kezelés

Minden gyermek esetében mastoidectomiára került sor (28. ábra). Az LMWH alkalmazása előtti időszakban a sinus punkcióját, majd inciziót és thrombectomiát végeztek. Egy alkalommal a VJI is lekötötték. Az LMWH bevezetését követően nem történt ilyen beavatkozás. A sinus platot 8 esetben vették el. Perisinosus tályogot, ill. sarjszövetet 7 esetben távolítottak el. Egy betegnél idegsebész jelentében epiduralis occipitalis lokalizációjú tályogot tártak fel és ürítettek ki. Egy gyermeknél retroauricularis tályog lebocsátása is történt. Műtéti szövődmény nem fordult elő, reoperációra egy esetben sem volt szükség.

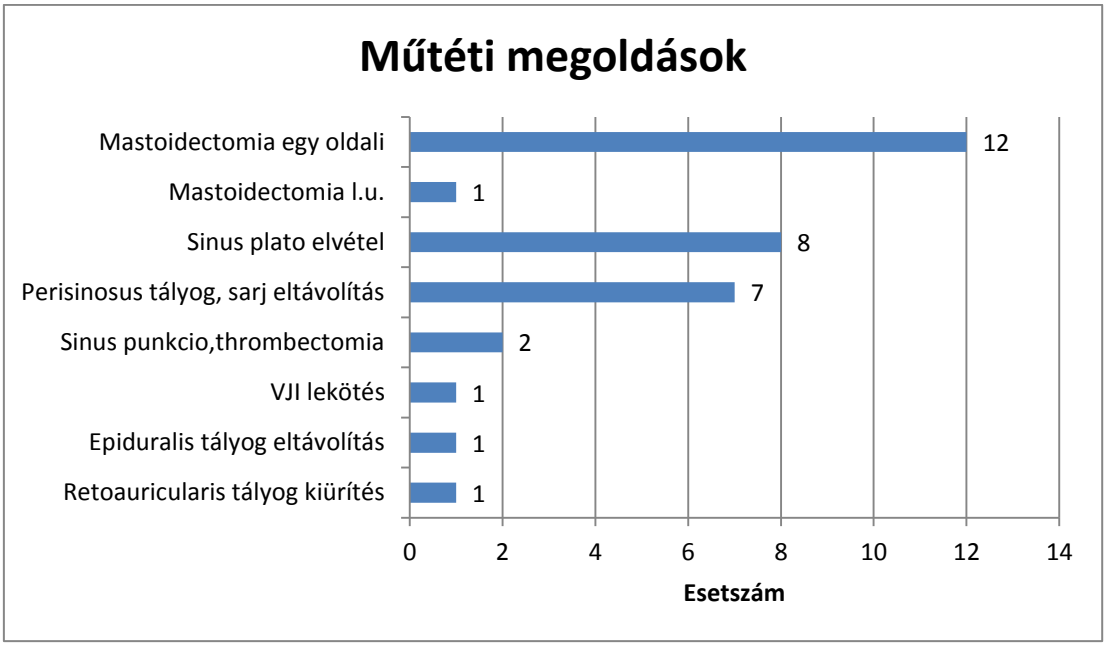

28. ábra Műtéti megoldások (VJI: vena jugularis interna)

6.11.2 Konzervatív kezelés

6.11.2.1 Antibiotikumok

A gyermekek minden esetben antibiotikus kezelésben részesültek. A csak mastoiditis és sinusthrombosis miatt kezelt gyermekek közül egy beteg a műtét után 2 hétig amoxicillin és klavulánsav kombinációs kezelésben részesült, 5 esetben a kezdetben beállított amoxicillin és klavulánsav kezelést ceftriaxonra váltottuk, amelyet szintén 2 hétig alkalmaztunk. Epiduralis ill. perisinosus tályog társulása esetében 5 beteget 3 hétig kezeltünk ceftriaxonnal. Annak a 2 betegnek a kezelését, akiknek a betegsége agytályoggal is szövődött, a 2 hetes ceftriaxon kezelést további 4 hétig meropenemmel folytattuk. Perisinosus, epiduralis vagy cerebralis tályog esetében az antibiotikum elhagyása előtt kontroll koponya MRI vizsgálatot végeztünk (29. ábra).

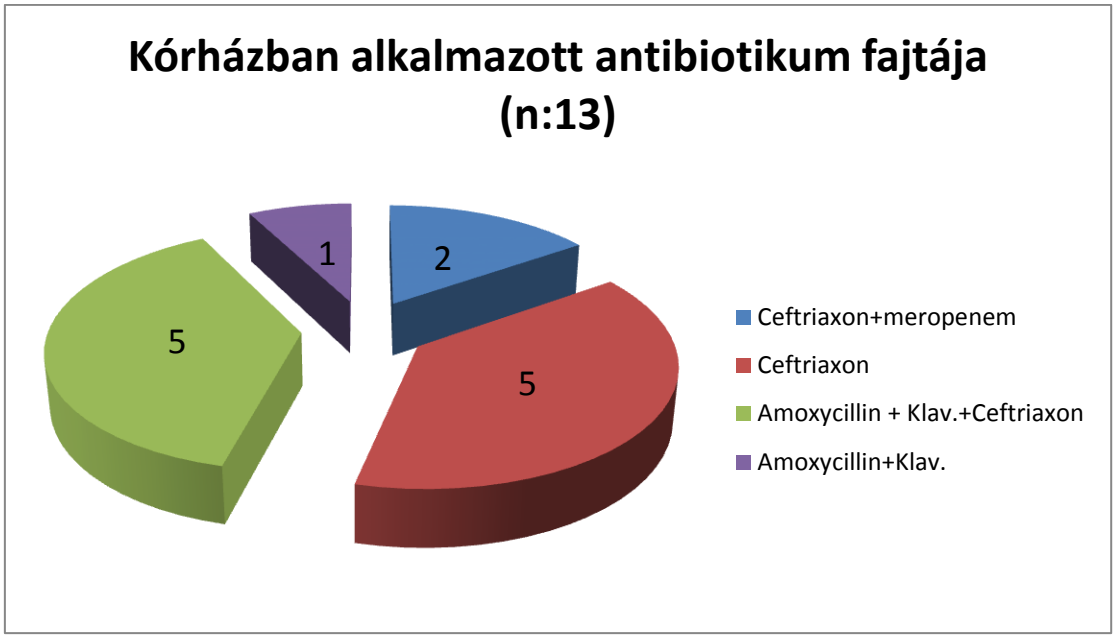

29. ábra Kórházban alkalmazott antibiotikum fajtája-betegszámra lebontva (Klav.: klavulánsav)

6.11.2.2 Antikoaguláns kezelés

2009-től minden beteg (n:11) terápiás dózisú antikoagulálásban részesült LMWH-val. Korábban a vénás heparint magas vérzéses szövődményi rátája miatt nem használtuk. Az LMWH effektivitását minden esetben a szérum (se) anti-Xa meghatározással ellenőriztük. Egy gyermek 3 hónapig kapta a készítményt, 9 beteg 6 hónapig részesült kezelésben,1 gyermek prevenciós adagban lupus anticoagulans jelenléte miatt 8 hónapig állt kezelés alatt. A terápia hosszát individuálisan mérlegeltük. Kezdetben, amennyiben a 3 hónapos MRI kontroll kapcsán teljes rekanalizációt tapasztalatunk, elhagytuk a készítményt, későbbiekben csak preventív adagra csökkentettük. A készítmény hatodik hónapot követő elhagyását a thrombophylia vizsgálati eredmény befolyásolta, a rekanalizáció mértéke nem.

Az LMWH kezelés kapcsán szövődmény nem fordult elő. A beadás helyén minden betegnél lokális hematoma keletkezett.

6.11.2.3 A koponyaűri nyomásfokozódás kezelése (30. ábra)

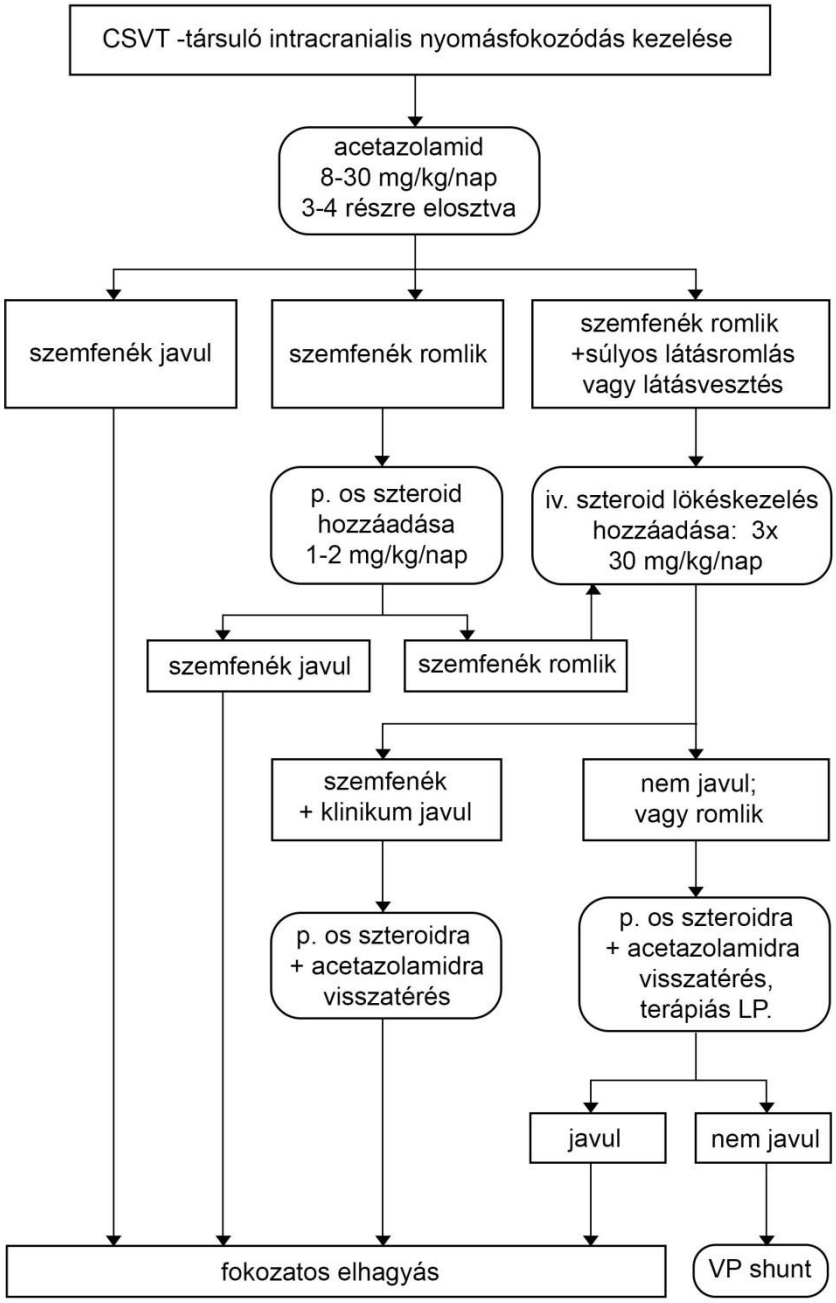

30. ábra Koponyaűri nyomásfokozódás kezelési algoritmusa (p. os: per os, LP: lumbálpunkció)

A posztoperatív időszakban is fennmaradó vagy tovább súlyosbodó koponyaűri nyomásfokozódás uralására a szájon át nem táplálható betegek iv. mannizolt kaptak. Ezt per os acetazolamidra váltottuk, amikor a beteg már szájon át is tudott fogyasztani. Az acetazolamidot a betegek több hónapig szedték. A csökkentést, majd elhagyást a klinikai tünetek oldódását és a szemfeneki kép normalizálódását követően fokozatosan: 1-1,5 hónap alatt végeztük el. Az első betegekkel szerzett klinikai tapasztalatot követően prevenciós jelleggel akkor is alkalmaztuk 2-3 hétig a készítményt, ha a szemfeneki képen nem mutatkozott pangás. Amennyiben a betegek visusa az acetazolamid kezelés mellett romlott, és a szemfeneken friss bevérzések jelentkeztek, ill. a pangás fokozódott, az acetazolamid mellé átmeneti alacsony dózisú per os (1 mg /kg/nap) szteroid kezelést alkalmaztunk a klinikai és a szemfeneki kép javulásáig. A gyógyszert fokozatosan hagytuk el. Egy beteg hirtelen egyik szemére elvesztette a látását, a másik szemén súlyos látásromlást (visus=0,1) élt meg. Az ő esetében a per os szteroid helyett lökéskezelésre váltottunk (30 mg/kg/nap adagolásban) 3 napig, amelyet per os (1 mg/kg/nap) adagolásban tovább folytattunk a látás javulásáig. Két gyermeknél a per os szteroid kezelést követően is friss tócsás szemfeneki vérzést és/vagy látásélesség csökkenést észleltünk, így náluk is lökéskezelést alkalmaztunk. Amennyiben a lökéskezelés sem hozott javulást, terápiás ismételt lumbálpunkciót végeztünk. Erre 2 beteg esetében került sor. Ventriculo-peritoneális shuntöt egy alkalommal sem ültettek be. A konzervatív kezelések összesítése a 31. ábrán látható.

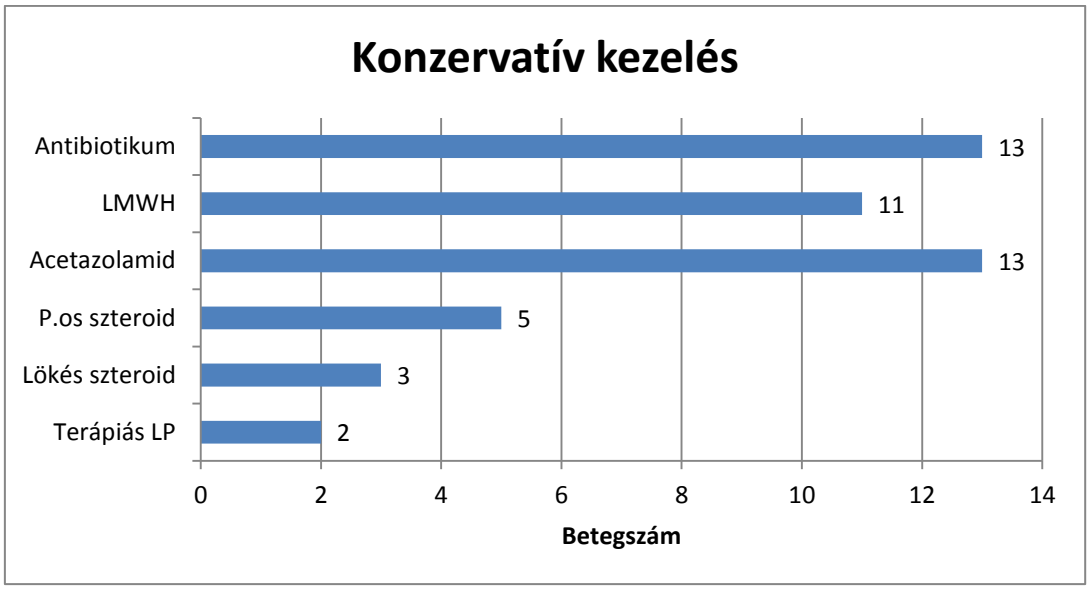

31. ábra Konzervatív kezelés összesítése (LP: lumbálpunkció)

6.12 Thrombophylia vizsgálat

Az utolsó 7 betegnél részletes thrombophylia irányú kivizsgálást végeztünk. Hat esetben nem találtunk eltérést, 1 esetben lupus antikoaguláns pozitivitásra derült fény. Ez a beteg prevenciós adagban további 2 hónapig kapta az LMWH-t. A későbbiekben veszélyeztetett állapotban intermittáló LMWH kezelését javasolta a gyermek-hematológus.

6.13 Klinikai lefolyás

6.13.1 Műtét utáni első három nap

Műtétet követően 48-72 órával a betegek láza megszűnt. Ennek ellenére 6 beteg állapota nem javult, 2 esetben új tünetként a nervus abducens paresise lépett fel, kettőslátással. Majd ennél a 2 betegnél súlyos látásromlás, egyiküknél egyik szemen látásvesztés is jelentkezett. Két esetben a mobilizációt követően ataxiát találtunk. Hét esetben a szemfeneki képen romlást tapasztaltunk. Ez a tény egy gyermek kivételével egybeesett a klinikai állapot stagnálásával (32. ábra). A koponyaűri nyomás további emelkedése szimmetrikus vénás elvezető rendszer egyik oldali elzáródása, ill. domináns sinus elzáródása esetén fordult elő. Hypoplasias sinus elzáródásakor nem tapasztaltuk.

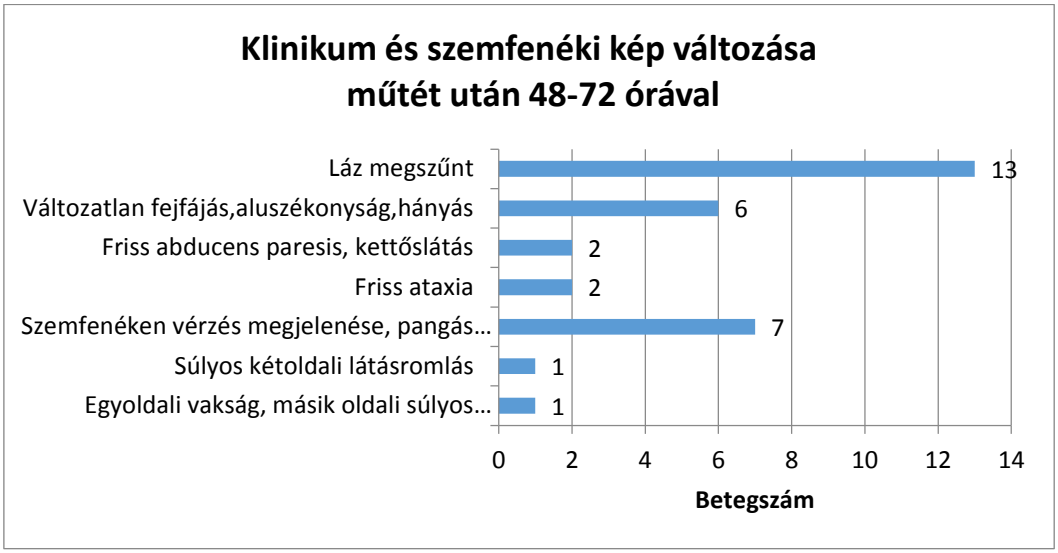

32. ábra Klinikai tünetek és a szemfeneki kép változása a műtét utáni 48-72 órában

6.13.2 A műtét utáni harmadik nap után

A koponyaűri nyomásfokozódás tünetei: fejfájás, abducens renyheség, kettőslátás, ferde fejtartás, látásromlás a műtét után még hónapokig fennálltak. Az ataxia a gyermekek kórházból való távozásakor, átlagosan egy hónap múlva elmúlt. A koordinációs problémák rendeződése, a korábbi koordinációs képességek visszaszerzése átlagosan 3 hónapba telt. Eléréséhez 4 esetben gyógytornász segítségét is igénybe vettünk. Az állandó torticollis és a nyaki fájdalom a műtét után 1 héten belül elmúlt, epizodikus ferde fejtartást minden beteg esetében még hónapokig tapasztaltuk. Esetleges friss vírusfertőzés nagy megtorpanásokat okozott. A gyermekek a betegség előtt egy kivételével egészségesek voltak, életkoruknak megfelelt a pszichomotoros fejlettségi szintjük, nem volt magatartás- és viselkedészavaruk. A műtét után viszont 9 gyermeknél lépett fel magatartás- és viselkedészavar. Ez átlagosan a távozást követően 6 hónappal rendeződött. Öt beteg szorult átmeneti pszichológiai segítségre. Figyelemzavar 6 esetben jelentkezett, de ez még a hazatérést követően is több hónapig problémát okozott, átlagosan 6 hónapig tartott (33. ábra).

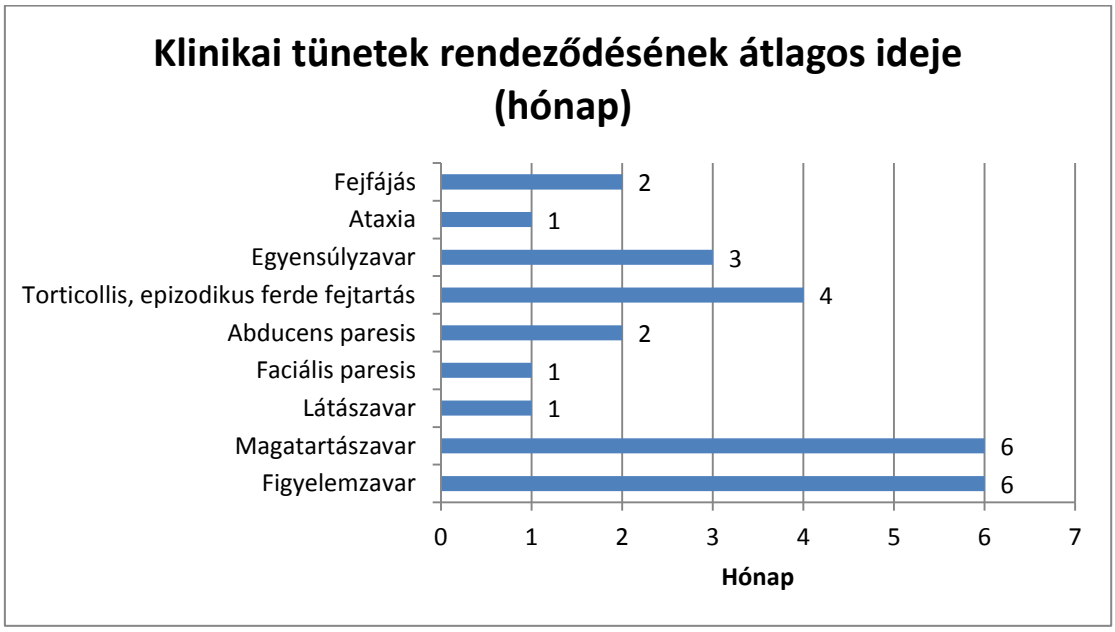

33. ábra Klinikai tünetek rendeződésének átlagos ideje hónapban

A szemfenéki elváltozások 6 gyermeknél egy hónapon belül rendeződtek, míg 2 beteg esetében ez két hónapba telt. A legsúlyosabb két esetben pedig 4, ill. 5 hónapra volt szükség ehhez (34. ábra).

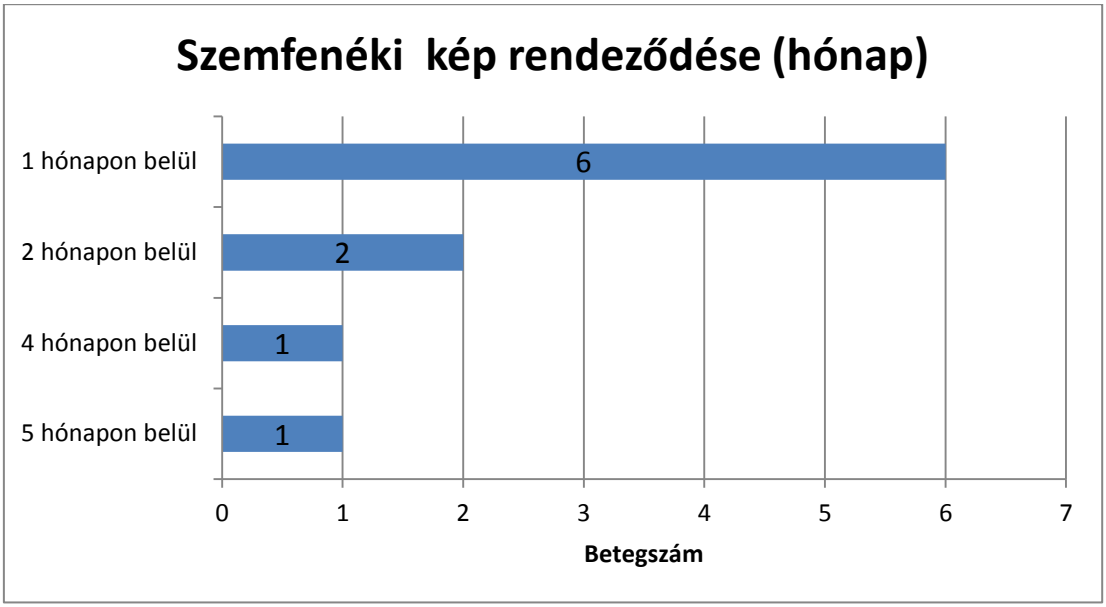

34. ábra Szemfenéki kép rendeződése

6.14 Klinikai lefolyás és a vénás elvezető rendszer anatómiájának kapcsolata

Szimmetrikus vénás elvezető rendszer egyik oldali thrombosisa esetén (n:8), a thrombosis kiterjedtségétől függetlenül, a klinikai tünetek és a szemfenéki kép átlagosan 1,4 hónap alatt rendeződött.

Domináns oldali sinus elzáródása esetén (n:3) a vénás érszakasz elzáródásának hosszától függetlenül súlyosabb klinikai képet találtunk, a lefolyás is lényegesen hosszabb volt: 2-5 hónap, átlagosan 3 hó.

Hypoplasiás és/vagy subdominans vénás elvezető rendszer elzáródása esetén (n:2), függetlenül thrombosis kiterjedtségétől, nem alakult ki koponyaűri nyomásfokozódás (35. ábra).

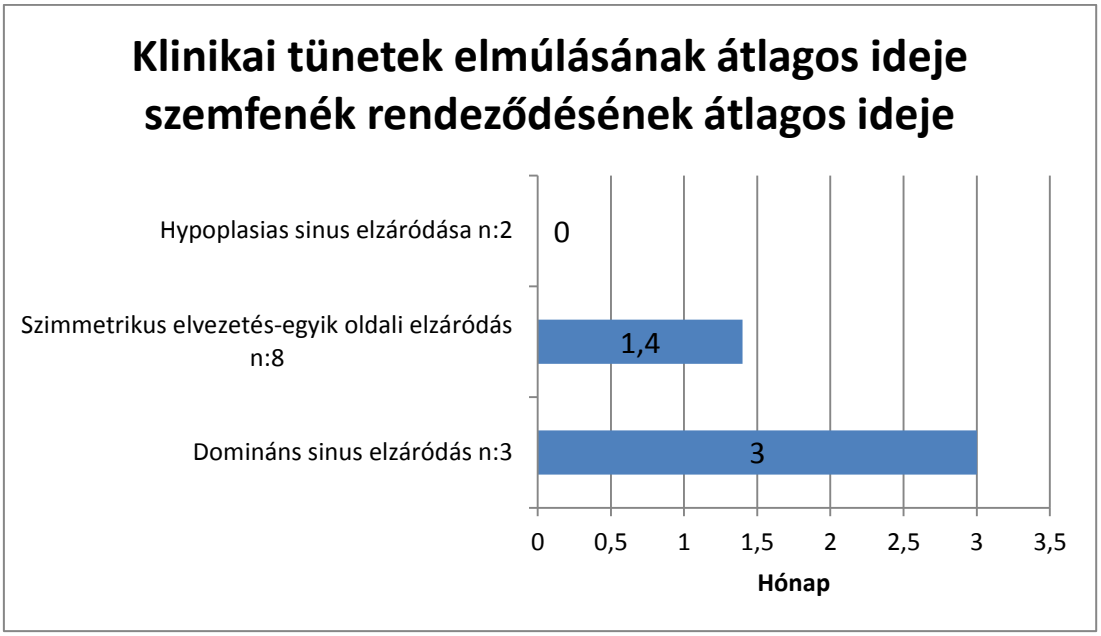

35. ábra Klinikai tünetek elmúlásának átlagos ideje - szemfenék rendeződésének átlagos ideje

6.15 Rekanalizáció

VJI ligáció és a thrombectomia mellet tapasztaltuk a legsúlyosabb és legelhúzódóbb klinikai képet, egyedül ennél a betegnél maradt fenn egyoldali visus romlás.

Rekanalizáció alakulása az LMWH-val nem kezelt és kezelt csoportban.

A csoportok nagyságuk miatt nem összehasonlíthatóak. Az LMWH-val nem kezelt 2 gyermek közül csak az egyiknél tapasztaltunk rekanalizációt. Az LMWH-val kezelt csoportban az egy éves kontroll kapcsán 8 betegnél írta ezt le az MRI vizsgálat. Hat gyermeknél teljes rekanalizációt véleményeztek, 2 esetében szűkebb lumennel részleges rekanalizációt találtak. Két esetben a VJI és a ST thrombosis megszűnt, de a SS thrombosis perzisztált. Egy gyermeknél az egy éves kontrollra még nem került sor (36. ábra).

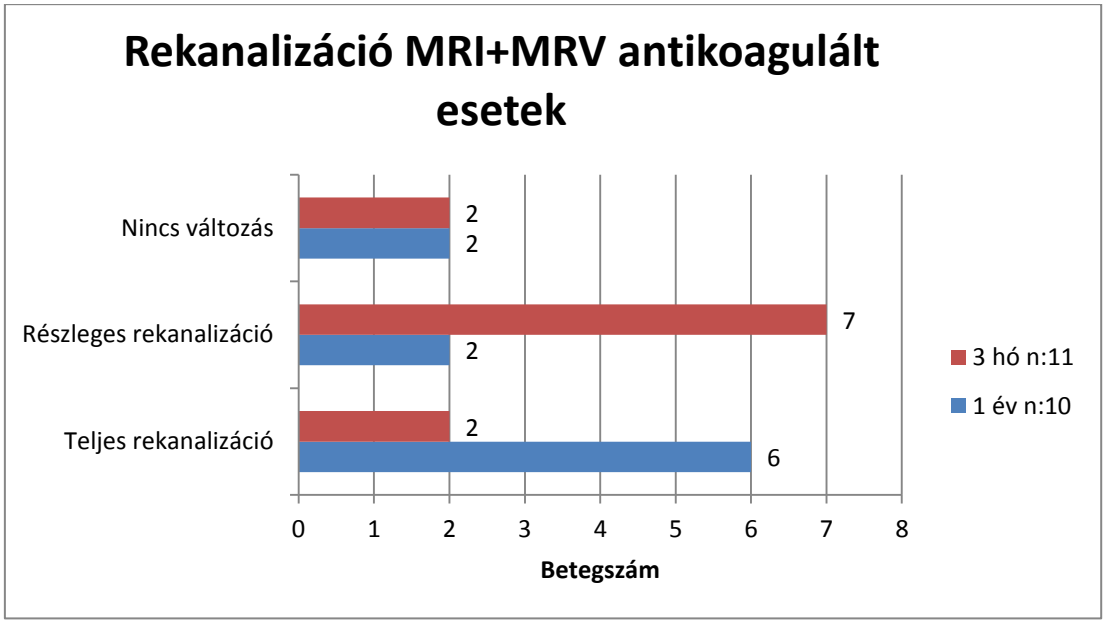

36. ábra Rekanalizáció alakulása az LMWH-val kezelt betegek körében

6.16 Kórházi kezelés időtartama

A gyermekek 2-6 hetet töltöttek kórházban, átlagosan 3 hetet. Hat hétig csak az agytályog, ill. petrositis miatt antibiotikummal kezelt gyermek tartózkodott a kórházban.

6.17 Követés

A kórházi tartózkodás alatt minden nap gyermekgyógyászati és gyermekneurológiai vizsgálat történt. Kezdetben kettő, majd háromnaponta történt szemfenék ellenőrzés és hetente kétszer szemész kolléga is megvizsgálta a látásélességet. Felhívtuk a szülők figyelmét a látásélesség csökkenés lehetőségére. Megtanítottuk őket a betegágy mellett is elvégezhető játékos visus vizsgálatra, amelyet naponta végeztek. A sebgyógyulásig naponta fülészeti vizsgálat történt. A kórházi tartózkodás alatt gyógytornász is foglalkozott a gyermekekkel. Pszichológus minden esetben konzultált a szülőkkel és gyermekekkel. A kórházban 5 esetben megkezdett játékterápiát a távozást követően 3 gyermeknél folytatta a probléma rendeződéséig, átlagosan fél évig. A betegeket a

kórházi távozást követően egy évig ellenőriztük. 2014-ben minden beteget visszahívtunk kontroll vizsgálatra, közülük öten nem jelentkeztek.

A kontrollok az első hónapban hetente, majd a második és harmadik hónapban két hetente, ezt követően havonta történtek hat hónapig, majd az utolsó kontroll az eseményt követően egy évvel zajlott. Ezek alkalmával teljes belgyógyászati, fülészeti és neurológiai vizsgálat történt. Minden alkalommal szemfenék és visus vizsgálatra is sor került. A záróvizsgálat időpontjában csak egy betegnél maradt fenn egyik szemen 0,5-s visus csökkenés. A műtét után egy hónappal, majd 3 hónappal hallásvizsgálatot végeztünk. Vezetéses halláscsökkenés maradt fenn két gyermeknél. Adenotomiát követően hallásuk rendeződött.

A gyógyszeres kezelés hosszát a klinikai tünetek, a szemfenéki kép és a koponya MRI vizsgálati eredménye határozta meg.

A képalkotó vizsgálattal való utánkövetést minden esetben MRI és MRV-val végeztük. Amennyiben más intracranialis szövődmény is társult, 3 hét, 6 hét, 3 hó és 1 év múlva került sor az MRI és szükség esetén az MRV vizsgálatára. Ha nem társult intracranialis szövődmény, akkor 3 hó és 1 év múlva készült MRI és MRV. Egy gyermeknél az értékelés összegzésekor még nem készült el az egy éves kontroll vizsgálat. Amennyiben a 3 hónapos kontroll MRI kapcsán teljesen rekanalizált sinust találtunk, és a gyermek klinikailag is panaszmentes volt, akkor az 1 éves kontroll MRI vizsgálattól eltekintettünk. A 3 hónapos kontroll kapcsán az esetek zömében (9/13) vagy nem tapasztaltunk változást az áramlásban, vagy csak az éppen meginduló keringést detektáltuk. Az egy éves kontroll kapcsán már 7/12 betegnél teljes rekanalizációt találtunk, két gyermeknél pedig részleges rekanalizációt írtak le. Két esetben nem történt rekanalizáció a SS-ben, de a ST-ben és a VJI-ban igen, emellett az emissarium vénák tágabbak lettek, jól detektálható keringéssel, feltehetően áthidaló jelleggel. Egy beteg esetében, akinél a VJI-t lekötötték, rekanalizációra nem volt remény (37. ábra). Ennél a gyermeknél tíz évvel az eseményt követően megismételtük az MRI és MRV vizsgálatot. Ezen az ellenoldali, korábban hypoplasias sinus kalibere növekedett, adaptálódott. Az érintett oldali hídvénák és bázis vénák kompenzatorikus jelleggel fejlettebbek lettek.

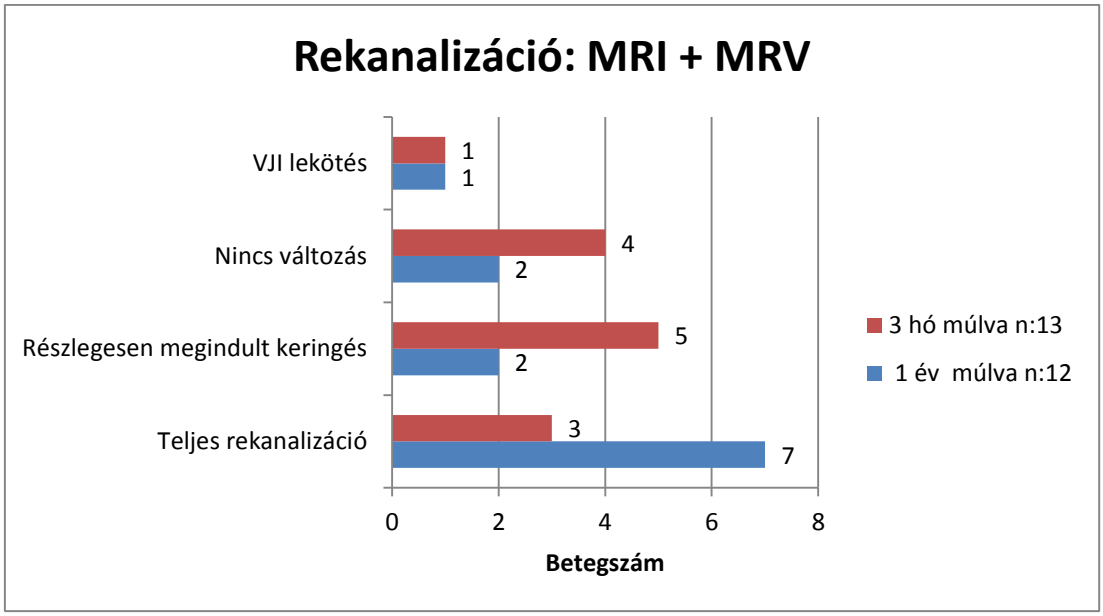

37. ábra Rekanalizáció alakulása az idő függvényében az összes betegnél

6.18 Kimenetel

A 13 betegből egy esetében maradt fenn az egyik szemen 0,5 visus csökkenés, amelyet a papilla elhalványulása is kísér. Az ő esetében domináns sinus záródott el és az ellenoldali vénás elvezető rendszer hypoplasias volt. A műtét kapcsán a VJI-t is lekötötték. Antikoaguláns kezelésben nem részesült. A többi gyermek maradéktalanul meggyógyult. Egy gyermek sem szenvedett maradandó halláskárosodást. A mastoidectomiát követően három hónappal két betegnél vezetéses halláscsökkenést találtak, adenotomiát végeztek. Ezt követően egy hónappal készült hallásvizsgálat már ép hallást mutatott. A 13 betegből egy esetben sem recidiváltak a koponyaűri nyomásfokozódás tünetei. Az utánkövetés ideje alatt, amely legrövidebb esetben is 10 hónap volt, más lokalizációban sem lépett fel thrombosis. A gyógyulás nem függött a rekanalizációtól .

7. Megbeszélés

7.1 Vizsgálati csoport

A fejlett világban 14 év alatti gyermekek körében a bakteriális AOM ritka szövődménye az AM-szel szövődött otogén sinusthrombosis. A huszadik században az antibiotikus kezelés bevezetését követően jelentősen csökkent a gennyes intracranialis komplikációk száma, amelyek között változatlanul a SS thrombosis a leggyakoribb. A pontos incidenciáról nagyon szórnak az adatok: Kangsanarek 0,36%-os [63,64], Oesterreicher 15,5 % -os [43] előfordulásról számol be. A legfrissebb ilyen felmérést Ghosh és munkatársai végezték [65]. 2011-ben megjelent közleményük szerint a SS thrombosisa az AM-es betegek 2,7 %-ban fordul elő. Az egyre csökkenő betegszám csökkenti a tapasztalatot és nehezíti a betegség felismerését.

Nemzetközi viszonylatban vizsgálatom, amely a Heim Pál Gyermekkórházban 1998 jan.1 és 2014 június1 közötti időszakban AOM és AM szövődményeként fellépő 13 otogén sinusthrombosis miatt kezelt gyermekbeteg adatait dolgozza fel retropsektiven, a második legnagyobb esetszámú értékelések közé tartozik. Éves átlagban 17 beteget kezeltünk AM miatt. Évente átlagosan 5 %-ban fordult elő CSVT. A betegek közül 7 fiú és 6 leány volt. Amíg az AOM a fiú csecsemők és kisdedek között gyakoribb [3,4] a szövődmények esetében már nem látható nemi különbség. A betegek átlagéletkora 5,2 év volt. Csecsemőkori eset nem fordult elő. Ezt a hazánkban igen magas arányú Haemophilus influenzae b és Streptococcus pneumoniae elleni átoltottsággal, a csecsemők többségének otthoni nevelkedésével és a javuló szoptatási arányokkal tudom magyarázni. Hasonló a Bales [44] és a Novoa [68] vizsgálat életkori megoszlása is, míg a régebbi közlések az AM két év alatti korosztályban való gyakoribb előfordulását emelték ki [42].

1998-2014 között több alkalommal változott az AOM kezelésére vonatkozó hazai és nemzetközi szakmai ajánlás. A legutóbbi magyar ajánlás 2011-ben jelent meg [11]. A nemzetközi ajánlást 2013-ban tette közzé az Amerikai Gyermekorvos Társaság [12]. A két év feletti korosztályban egyoldali szövődménymentes folyamat esetén az ún. „figyelemmel várakozás” - „watchful waiting” - szemléletét javasolja mindkettő. A 2013-ban közölt nemzetközi ajánlás, amelyet a magyar ajánlás még nem követ, ennél is

tovább ment. A két év alatti korosztály egyoldali enyhe vagy közepesen súlyos, otorrhoeaval nem szövődő AOM-ja esetén is megengedi a várakozást. A restriktívebb antibiotikum használat ellenére az AM miatt kórházunkba felvett betegek száma érdemben nem változott. Ez egybeesik a Cochrane adatbázisában található 2013. évi Venekamp felmérés adatával [13]. Ebben az AOM antibiotikus kezelését placebóval vetették össze. A szövődmények előfordulási gyakorisága megdöbbentő módon nem volt magasabb a placebóval kezelt csoportban sem. Ez az állítás csak a jó egészségügyi ellátórendszerű országokra igaz. A rosszabb szociális és gazdasági körülményekkel rendelkező országokban a ritkább antibiotikum használat rosszabb átoltottsági aránnyal párosul, ott változatlanul magasabb a szövődmények előfordulási gyakorisága [6,38]. Magam is a restriktívebb antibiotikum használattal értek egyet.

7.2 Klinikai tünetek-csoportok

A betegeket a felvételkor tapasztalható klinikai tünetek alapján két csoportra lehetett osztani, attól függően, hogy az AOM kezdeti tünetei után mennyi idővel jelentkezett a CSVT. Eszerint **korai** és **késői** csoport különíthető el.

A **korai** csoportnál az AOM-t követően maximum 6 napon belül léptek fel a panaszok. Akut fülészeti megbetegedést találtunk szeptikus lázzal, fülfájással és fülfolyással, általános elesettséggel és aluszékonysággal, amelyhez fejfájás, hányinger és hányás társult. A betegek felénél tarkókötöttséget észleltünk. Neurológiai góctünetet csak egy esetben találtunk. A klinikai kép hasonlított a preantibiotikus korban, vagy a rosszabb antibiotikus ellátottságú országokból rögzített leírásokhoz [38]. A kórházi felvétel AOM-AM miatt történt. Két beteg esetében már a felvételkor fény derült a társuló sinusthrombosisra.

A **késői** csoport tagjainál a tünetek az AOM zajlását követően 2-6,5 héttel később jelentkeztek. Általában láztalan állapotban a koponyaűri nyomásfokozódás tünetei mellett (fejfájás, aluszékonyság, levertség, hányinger, hányás) a neurológiai góctünetek domináltak, mint a nervus abducens paresise, diplopia, ataxia és a nervus facialis paresise. Torticollis, nyaki fájdalom, egyensúlyzavar mindkét csoportban előfordult. A késői csoport tünettana egyező a Bales [44], ill. Koitschev [105] által jegyzett esetekkel.

Mindkét szerző hangsúlyozza, hogy a fejlett egészségügyi ellátórendszerrel rendelkező országokban szinte csak késői esetek fordulnak elő. Ennek ellentmond a magunk vizsgálati sorozata, amely egybeesik Novoa [68] közlésével is. Ő a saját 9 esetét veti össze 16 megelőző vizsgálat eredményével. Ennek kapcsán 124 betegről gyűjtött adatokat. A saját betegeinél 88 %-ban fordult elő láz, 77 %-ban fülfájás, 55 %-ban fülfolyás és csak 44 %-ban jelentkeztek neurológiai tünetek. A 124 betegből csak 36%-nál talált a felvételkor neurológiai góctünetet. A másik 42 beteg analízisére is kiterjedő multicentrikus európai vizsgálat [101] a betegeket klinikai tünetek alapján akut és szubakut csoportba sorolta. Csak az összes eset 17 %-át találta szubakut lefolyásúnak.

A magunk esetei azt mutatják, hogy napjainkban is a jó egészségügyi ellátórendszerrel rendelkező országokban sem elhanyagolható szövődmény a korai kezdetű (1 héten belül kialakuló) otogén CSVT. Ezért akut szeptikus AOM és AM esetén a kezelés megkezdését követően 24-48 óra múlva értékelni kell ennek hatását. Nem kielégítő klinikai javulás esetén a gyulladásos paraméterek jelentős javulása ellenére gondolni kell otogén intracranialis szövődmény lehetőségére. Minden ilyen esetben gyermekneurológiai és gyermekszemészeti konzílium szükséges.

A **késő**i esetek mielőbbi kiszűrése érdekében a gyermekorvosok figyelmét fel kell hívni arra, hogy antibiotikummal kezelt, klinikailag és otoscoposan gyógyult AOM-t követően pár héten belül láztalan, aspecifikus klinikai tünetekkel jelentkező gyermeknél vessék fel szövődményként jelentkező CSVT lehetőségét. Ez esetben kérjenek azonnali gyermekneurológiai és fül-orr-gégészeti vizsgálatot. Az aspecifikus klinikai tünetek ugyanis, mint a fejfájás, hányinger, aluszékonyság, levertség a kezdődő intracranialis nyomásfokozódás tüneteivel egybeesnek. A késői eseteknél a betegség progressziója kapcsán az akut koponyaűri nyomásfokozódás tünetei mellett már neurológiai góctünetek is megjelennek. A gyermekneurológus számára is csak úgy derülhet ki az etiológai, ha konkrét kérdést tesz fel arra vonatkozóan, hogy nem zajlott-e a megelőző hetekben középfülgyulladása a betegnek. Erre a gyermekneurológusok figyelmét fel kell hívni. Az AOM olyan gyakori megbetegedés a kisded-kisgyermek korosztályban [3,4], hogyha nem kérdezünk rá erre, akkor a szülő magától nem tesz említést a klinikailag gyógyultnak hitt, több hete lezajlott középfülgyulladásról. Erre a tényre a magunk esetei is ráirányították a figyelmet. Az első két betegnél a koponya MRI vizsgálat

parainfectios encephalitis, esetleges hátsó scalai térfoglaló folyamat gyanúja miatt készült. Csak a képalkotó vizsgálat eredményének ismeretében, ez irányú konkrét kérdést követően említették a szülők, hogy pár héttel megelőzően felső légúti hurut kapcsán a gyermekeknek „a fülével is baj volt”.

Mint erről már többször szó volt, az AOM antibiotikus ellátására vonatkozó terápiás irányelv 2011-ben változott. 2011-ig 7 beteget diagnosztizáltunk, közülük csak 2 volt **korai** eset. 2011 után 6 beteget kezeltünk, közülük 5 **korai** eset volt. A betegek éves eloszlása nem volt egyenletes. Az adat mégis felveti annak a lehetőségét, hogy a restriktívebb antibiotikum használat mellett ismét több korai esettel találkozhatunk. A Cochrane adatbázisban található 2013. évi elemzés [13] arra a fontos kérdésre nem tudott választ adni, hogy az antibiotikum alkalmazása csökkenti–e a súlyos AOM, AM szövődmények számát. Thomson is [14] attól tart, hogy az antibiotikum használat csökkenése miatt a szövődmények száma ismét nőni fog. Ennek a lehetőségnek az ellenére a felesleges antibiotikum használatot véleményem szerint is kerülni kell. Számolni kell a gyakori akut mellékhatással, amelyet a Cochrane [13] adatbázisban fellelhető vizsgálat alapján minden 14., AOM miatt antibiotikummal kezelt betegnél tapasztaltak. Az antibiotikum rezisztencia kialakulását sem lehet elhanyagolni. Egy éves életkor alatti alkalmazás esetén óvatosságra int az a tény is, hogy a bél mikrobiom állományának megváltoztatása következtében, genetikai érzékenység esetén, a későbbiekben gyakrabban alakulhatnak ki immunológiai betegségek [15,16].

Krónikus súlyos betegség, immundeficiens állapot vagy thrombophyliára utaló családi anamnézis egyik csoportnál sem fordult elő. Ez az adat is jelzi, hogy az otogén szövődmények az esetek zömében egészséges, ép immunitású gyermekeket érintenek.

7.3 Diagnosztikus vizsgálatok

A betegek felvételekor alkalmazott diagnosztikus vizsgálatok is csoportoktól függően adtak eltérő eredményt és így segítették a diagnózis felállítását is.

A laboratóriumi vizsgálatok a felvételkor a **korai** eseteknél mindig emelkedett gyulladásos paramétereket mutattak: átlagos FVS szám 21.5 G/l, átlagos CRP 221 mg/l. A diagnózis felállításának egyik buktatója az volt, hogy a megfelelő antibiotikus kezelés megkezdését követően már 24-48 óra múlva jelentős javulást lehetett tapasztalni ezen értékekben: FVS szám átlagosan 35%-os, a CRP pedig átlagosan 53 %-os csökkenést mutatott a kiindulási értékhez viszonyítva. A betegek általános állapota ennek ellenére nem javult. Erre a tényre az eddigi közlések nem utaltak, így új megfigyelésként rögzítem. Az adatok azt jelzik, hogy a kórokozó eliminálására, a gyulladás uralására a megfelelő antibiotikumot választottuk, de ez ebben a stádiumban a sinusthrombosis kialakulását már nem befolyásolta.

Az otoscopos kép a **korai** eseteknél, egy kivételével, lobos dobhártyát mutatott, gyakran fülfolyással társult. A 48 órán belül elvégzett szemfenék vizsgálat az esetek közül 5/8 (60 %-ban) jelezte a kezdődő pangást.

A **késői** csoportban a laboratóriumi vizsgálatok nem segítettek. Az otoscopos kép sem utalt egy beteg kivételével akut gyulladásra. A szemfenék vizsgálata azonban 4/5 (80%-ban) jelezte a kezdődő pangást. A szemfenéki eltérés ekkor még nem párosult egyik csoportban sem látásromlással. Vannak közlemények, amelyek nem említik a felvételt követően 24-48 órán belül elvégzett szemfenék vizsgálat tényét és szükségességét sem. Bales [44] sorozatában 7/13 (53 %-ban), Koitschev [105] eseteinél a betegek 4/5 (80 %-nál) tapasztalt kezdődő pangást. Neilan [92] csak a betegek 5/13 (38 %-ban), Ghosh [65] 5/13 (38%-ban) talált pangást. Ebbe az adathalmazba illeszthetőek saját adataink is. A szemfenék vizsgálata olcsó, könnyen hozzáférhető, gyorsan elérhető vizsgálat. Javasolom, hogy otogén CSVT gyanúja esetén szűrő jelleggel mindig alkalmazzuk. Eltérése esetén a képalkotó vizsgálatot sürgősséggel kell indikálni, a dehidráló acetazolamid kezelés azonnali alkalmazása mellett. Az is kitűnik az adatokból, hogy a **késői** eseteknél gyakoribb a szemfenéki eltérés. Érdekes, hogy a kezdődő pangás még a **késői** csoportban sem járt visus csökkenéssel a kórházi felvételkor. Ez felveti annak a

lehetőségét, hogy a **késői** betegeknél az érelzáródás csak nem sokkal a felvétel előtt komplettálódhatott.

7.4 Képalkotó vizsgálatok

CSVT klinikai gyanúja esetén minden betegnél képalkotó vizsgálatot végeztünk. De Weber [48] és Dlamini [50] közleményei tükrözik a gyermekradiológusok és gyermekneurológusok vizsgálati modalitás választására vonatkozó ajánlását. Ezek szerint MRI és MRV vizsgálatot kell ilyen esetekben végezni egyrészt a sugárterhelés elkerülése, másrészt a thrombosis vizualizálásának jobb lehetősége miatt. Míg a kontrasztanyagos CT csak 60-84 %-ban ábrázolja a thrombosist, addig ezt az MRI és MRV 90%-100%-ban azonosítja [82,85,100]. Az MRI vizsgálata a társuló agyi patológiákat (vénás infarktus korai szaka, cerebritis) is feltárja. Magyarországon az akut altatásos MRI vizsgálatoknak nincs szabályozott rendje, ezért ezek kivitelezése sürgős műtét esetén nem mindig realizálható. Úgy tűnik, hogy ezzel a problémával más nemzetközi központok is küzdenek, a clevelandi Ghosh [65] sorozatában is a 13 betegből 11-nél készült először CT vizsgálat, a svájci Novoa [68] mind a 9 betegénél a műtét előtt kontrasztos CT vizsgálat készült. Ugyanez a helyzet a 13 beteget ismertető Bales [44] sorozatban is, és a grazi Ropposch [86] sorozatában 6 betegből is csak 1 esetben készült a műtét előtt MRI. Belejátszhat ebbe az a felfogás is, amelyet magunk nem követünk, hogy minden AM miatt hospitalizált betegnél a felvételkor CT vizsgálatot is végeznek a háttérben meghúzódó szövődmények esetleges felderítésére. Ezt jelzi a dél-koreai Lee [98] sorozata, aki a csontos struktúrákat CT-vel és az agyat MRI-vel vizsgálta. Míg a texasi Neilan [92] sorozatában CT-ről említést sem tesz, minden egyes betegénél MRI és MRV készült. Az ajánlások ellenére a mindennapi diagnosztikus gyakorlatunk egyezik a neves nemzetközi központokéval.

Egy esetben a CT-t követően, az ábrázolódott occipitalis epiduralis tályog műtéti feltárásának tervezése miatt MRI is készült. Két esetben a műtét előtt csak MRI vizsgálatot végeztünk. A többi 10 betegnél akutan kontrasztanyagos koponya CT vizsgálat történt. A CT vizsgálat minden esetben jelezte az osteomyelitist, jelezte ennek kiterjedtségét, jelezte a csont dehiscenssé válását. Minden esetben felfedte a perisinosus

és az epiduralis tályogot is. Minden betegnél leírta a sinusthrombosist és annak kiterjedését is hasonlóan ítélte meg, mint a műtét után pár napon belül elkészült MRI vizsgálat. Ez jobb arány, mint a deVeber [48] vizsgálatban jelzett 84 %. Feltehetően a vizsgálat találati arányát a radiológusnak feltett kérdés is meghatározta. A vizsgálatot minden esetben sinusthrombosis klinikai gyanúja miatt kértük, így a radiológus kolléga ezt a vizsgálat megtervezésekor már figyelembe tudta venni. Tehát a radiológus nem az AM-es betegek szűrő vizsgálatakor talált rá erre a szövődményre mellékleletként. A különbséget részben ezzel magyarázom. Betegeinknél a kezelés vezetésének kezdeti lépéseit nem befolyásolta hátrányosan, hogy csak 3 betegnél tudtunk akut MRI vizsgálatot végezni a műtét előtt.

A thrombosis 8 esetben a SS-ről a ST-ra és a VJI kezdeti szakaszára is ráterjedt, a vena cerebri interna felé, ill. a confluens sinuum felé nem terjedt soha. Egy betegnél részleges SC thrombosist véleményeztek. Az adatokat az e tekintetben legnagyobb Vieira [71] vizsgálattal vetettem össze. Ez a vizsgálata 5 centrumból, 53 különböző etiológiájú CSVT-ben megbetegedett gyermek anyagát tekinti át. Azt állapította meg, hogy a thrombosis propagációja leginkább a mastoiditises esetek között jellemző. A thrombosis kiterjedtségét vizsgálva a leggyakrabban, 40,5 %-ban, a SS és az ST záródott el. A betegek 43,4%-nak volt többszörös sinus elzáródása. A közlemény külön kitér arra, hogy otogén eredet esetén ez viszont 60,9 % volt. Ez teljesen egyező a saját anyagunkkal, ahol ez az arány 8/13 (61%-os). Saját betegeink kapcsán a thrombosis propagációja nem függött attól, hogy a beteg melyik klinikai csoportba tartozott. Ez is jelzi, hogy Lee [98] feltételezése feltehetően téves. Az ő megítélése szerint a korai esetekben csak SS thrombosis alakul ki és a késői eseteknél pedig propagál a thrombus. Valószínűen a kórokozó invazitása, Pneumococcus esetében annak neuraminidáz tartalma, a beteg hidráltsági állapota, esetleges thrombophylia társulása mind külön-külön és összességében is meghatározóak.

Igen fontos a képalkotó vizsgálatokat értékelő szakember számára Widjaja [73] munkacsoportjának vizsgálata. Ötven, eltérő fejlődés miatt koponya MRI és MRV –vel vizsgált gyermek vénás elvezető rendszerének anatómiai adottságait tanulmányozták. Azt figyelték meg, hogy a gyermekek 54 %-ban jobb oldali domináns vénás elvezetés, 36%-ban pedig bal oldali dominancia található. Két százalékban a bal oldali ST hypo-

ill. aplasiáját tapasztalták. Csak 8 %-ban találtak szimmetrikus vénás elvezetést. Betegeink között csak 2/13 esetben (15,4 %-ban) észleltünk jobb oldali dominanciát. 3/13 esetben (23 %-ban) a bal oldali vénás elvezető rendszer hypoplasiáját találtuk. 8/13betegnél (61,5%-ban) szimmetrikus volt a vénás vérelvezetés. Adataink a fenti vizsgálat eredményétől jelentősen eltérnek. A különbség feltehetően abból adódik, hogy Widjaja más betegcsoportot, eltérő fejlődésű gyermekeket vizsgált.

A 3 műtét előtt készült, ill. a posztoperatív egy héten belül készült koponya MRI és MRV vizsgálat a meninxekről és az agyállományról új információt szolgáltatott. Megerősítette azt az ismert tényt, hogy a kezelés vezetésében ennek a modalitásnak meghatározó a szerepe. Lokális meningeális halmozást 3 esetben jelzett, cerebritist ill. vénás thrombosist pedig 2 gyermeknél mutatott. A SC thrombosis vena ophthalmica superiorra való terjedését is csak az MRI+ MRV vizsgálat jelezte, amelyet ezt követően szemészeti ultrahang vizsgálat is megerősített. Mindegyik információ fontos volt az antibiotikus kezelés hosszának meghatározásában, de nem befolyásolta a megkezdett antikoaguláns kezelést. A hazai körülmények között leginkább az Angol Gyermekhematológus Társaság 2010-s ajánlásaival értek egyet, amelyet Chalmers [85] összegzett. Eszerint a CSVT gyanúja esetén sürgős MRI vizsgálat javasolt. Ebben mindenképpen kell szerepelni T2 mérési sorozatnak és az MRV is elengedhetetlen. Amennyiben viszont a sürgős MRI nem elérhető, akkor kontrasztos koponya CT felvétel elkészítését javasolja CT venográfiával egybekötve. Azon gyermekeknél, akiknél a CT felveti a CSVT lehetőségét, a követést MRI és MRV-val ajánlja.

A diagnózis felállításáig eltelt idő egyezett az irodalmi adatokkal. A **korai** esetekben ez a betegség kezdetét követően 4-6 napon belül, a hospitalizációt követően átlagosan 48 órán belül született meg. A **késői** csoportban az AOM zajlását követő 2-6,5 héten belül, a kórházi felvételt követően 12-24 órán belül történt ez meg. Amennyiben a korábban részletezett ajánlásom szélesebb körben elterjedne, reményt látok arra, hogy a késői betegeknél is hamarabb kerüljön felismerésre a sinusthrombosis.

7.5 Antibiotikumok - oltások

Vizsgálatom kitért a felvételt megelőző antibiotikus kezelésre. A **korai** esetek közül 3 beteg egyáltalán nem kapott a felvételig antibiotikumot, míg 5 beteg csak 24-48 órája kezdte el ezt szedni. A **késői** csoport minden betege több héttel a felvétele előtt 7-10 napig tartó antibiotikus kezelésben részesült, amelyet a felvételkor már nem szedett. Ez az adat is azt az összefüggést sejteti, amelyet Bales [44] és Koitschev [105] is felvet, hogy az AOM antibiotikus kezelését követően jelentkező CSVT klinikai tünetei mások, nehezebben felismerhetőek, mint a nem előkezelt betegeknél fellépő thrombosis tünettana.

A betegek felvételekor a laboratóriumi diagnosztikai vizsgálatok részeként bakteriológiai vizsgálatok is készültek. A fülváladékból nem tenyészett ki egy esetben sem kórokozó. Az antibiotikummal előkezelt betegeknél a hemokultúrából és a mastoid váladékából is csak egy ízben sikerült kórokozót azonosítani, ez Streptococcus pneumoniae volt. A rövid, 24-48 órája megkezdett antibiotikus kezelés is sikertelenné tette a baktérium izolálását. A nem előkezelt csoportban viszont 3 esetben is fény derült a Streptococcus pneumoniae kóroki szerepére, amely a gyermekkori AOM leggyakoribb bakteriális kórokozója [7]. Novoa [68] összesítésében 45%-os sikertelenségről számol be, ez a mi sorozatunkban 70,3 %-ra emelkedett. Hasonlóan rossz diagnosztikus arányról számol be Koitschev [105] is. Az ő 5 betegénél egy ízben sem sikerült a mastoid műtéti váladékából a kórokozó azonosítása. A műtét előtt levett hemokultúra is az ötből csak egy esetben lett pozitív.

Mivel a világon az AOM miatt történik a legtöbb orvos- beteg találkozás, emiatt írják fel és alkalmazzák a legtöbb antibiotikumot [1], a WHO nagy hangsúlyt fektet a prevencióra. Ez az életmódi tanácsok mellett [21-25] a leggyakoribb kórokozó elleni védőoltások bevezetésével érhető el [26]. Ép immunitású, egyéb betegséggel nem küzdő 6 hetes életkor feletti csecsemők és gyermekek között a bakteriális AOM leggyakoribb kórokozói a Streptococcus pneumoniae, a Haemophilus influenzae és csak ezt követi a Moraxella catarrhalis [7].

Hazánkban a Hib elleni védőoltást 1999-ben vezették be. A gyermekpopuláció átoltottsága jelenleg több mint 98%-os, a megbetegedés csak szórványos előfordulású,

az oltatlanokat, valamint a súlyos alapbetegségben, immunhiányban szenvedőket fenyegeti. A Haemophilusok között előretörtek a nem szerotipizálható törzsek [28].

2008. október elsejétől minden egyes két éves kor alatti csecsemő és kisded számára térítésmentesen igénybe vehető a Pneumococcus elleni védőoltás [17]. 2010. április elseje óta lehetőség nyílt már 13 szerotípus ellen is oltani. A 2014. április elseje után születettek részére ez az oltás, a PCV13 kötelező lett. Korábban, ha valaki 6 hónapos koráig két ízben a PCV7-tel alapimmunizálásban részesült, akkor 15 hónapos, vagy a feletti életkorban elégségesnek tartottak számára egy adag PCV13 beadását, a feltételezett keresztimmunitás kialakulása miatt. Így a hat új szerotípus ellen ezek a gyermekek csak egy oltásban részesültek. A betegek közül négy alkalommal diagnosztizáltuk a Streptococcus pneumoniae kóroki szerepét. Egy gyermeknél, akit PCV 7-tel kétszer oltottak, a P19A okozta a betegséget. Ezen invazív kórokozó ellen a PCV7 még nem nyújtott védelmet. Ő gyógyulását követően PCV13 oltásban részesült két alkalommal. Egy másik betegnél, aki kétszer kapott PCV7oltást és egy alkalommal PCV 13-t, szintén a P19A kóroki szerepére derült fény. Immunológiai kivizsgálást követően, amely nem mutatott eltérést, őt is újraoltották PCV13-mal. A másik két beteg közül, akiknél a Pneumococcust azonosították, az egyik gyermek négy éves volt. Ő is két PCV7 és egy PCV 13 oltást kapott. Esetében csak a hemokultúrából sikerült DNS diagnosztikai módszerrel igazolni a Streptococcus pneumoniae etiológiai szerepét. A szerotípus azonosítása nem sikerült, pedig az Egyesült Királyság Közegészségügyi Intézetének Mikrobiológiai Referencia Központjával is felvettük a kapcsolatot. Ott bioplex módszerrel [106] azonosítják a különböző szerotípusokat. Immunológiai kivizsgálást követően, az oltási szaktanácsadó ajánlása alapján, őt is újraoltották PCV13-mal. Felvetődik annak a lehetősége, hogy a csak egy ízben adott PCV13 oltás után, az új hat szerotípus ellen alkalmazott egyetlen oltás nem nyújt megfelelő védelmet. A szerokonverzió ellenőrzésére hazánkban nincs lehetőség. Ezért támogatom a szakmai ajánlás által felvetett és a PCV13 oltás leiratában is szereplő lehetőséget, hogy kisdedkorban az a gyermek, aki csecsemő korában két ízben csak PCV7 oltást kapott, két alkalommal részesüljön PCV13 újraoltásban. Tapasztalatom szerint, amelyet az 5 Pneumococcus ellen oltott beteg oltási anamnézise is alátámaszt, ez a tény a mindennapi gyakorlatban sokszor elsikkad.

Amennyiben a gyermek a felvétel időpontjáig még nem kapott antibiotikumot, az empirikus antibiotikum választásánál a magyar szakmai ajánlásra támaszkodtunk [11]. Ez a hazánkban folyó Pneumococcus surveillance vizsgálati eredményeken nyugszik [18]. A fülváladékokból izolált Pneumococcus törzsek esetében 13% volt penicillin rezisztens. Az ampicillin rezisztencia, ellentétben az USA-ban tapasztaltakkal [7], csak 5,6 %-ban volt jelen. A ceftriaxon rezisztencia 8,3 % volt a 2008-tól 2013-ig terjedő vizsgálatban. Ezért először amoxicillin és klavulánsav kombinációt alkalmaztunk. Ezt szükség esetén (48 óra múlva értékelt klinikai hatástalanság, gennyes intracranialis komplikáció, rezisztencia vizsgálati eredmény) ceftriaxonra váltottunk. A kezelés hosszára nincsenek RCT vizsgálatok. A magyar szakmai ajánlás AOM esetében 2 év alatt 10 napos, 2 év felett minimum 5 napos kezelést ajánl, de ez csak C szintű evidencia [11]. AM konzervatív kezelésének időtartamát Bakhos vizsgálata [60] 18 naposnak találta, az operatív ellátás utáni kezelést átlagosan 24 naposnak mérte. Quesnel [54] 186 AM-s beteg kezelését értékelte. Konzervatív kezelés kapcsán 5 napos iv. antibiotikus kezelést 10 napos orális adással folytattak. A 48 órája sikertelen antibiotikus kezelést műtét követte. Ezt követően újabb 5 napig iv. antibiotikumot alkalmaztak, amelyet javulás esetén 10 napig szájon át folytattak. Az AM rövidebb kezelési ideje mellett eddig csak költséghatékonysági szempontokból közelítve érveltek [19,20]. Magunk, ha a betegség nem társult intracranialis gennyes szövődménnyel, a láz elmúltát követően 48 óráig iv. alkalmaztuk a készítményeket. Ezt követően, ha volt szájon át adható kiszerelés, arra tértünk át és azt még 2 hétig kapta a beteg. Perisinosus, ill. epiduralis tályog esetében 3 hétig intravénásan kezeltünk. Agytályog kapcsán 2 hét ceftriaxon kezelést 4 hét meropenem kezelés követett. Ezen komplikációknál az antibiotikus kezelés befejezése előtt minden esetben MRI kontroll vizsgálatot is végeztünk.

Az antibiotikus kezelés kapcsán, ehhez köthető szövődményként 2 betegnél lépett fel hasmenés. Más szövődmény nem jelentkezett. Ez egyezett az irodalmi adatokkal [13].

7.6 Egyéb kezelés

7.6.1 Műtét

Az otogén CSVT diagnózisának felállítását követően minden esetben mastoidectomiát végeztek. Egy ízben kétoldali beavatkozás történt az egyik oldali retroauricularis tályog kiürítése mellett. Az elmúlt évek közlései kapcsán Ghosh [65] és Ropposch [86] összegzése is említ CSVT társulása esetén konzervatívan kezelt betegeket, számuk elenyésző, Novoa [68] közlésében 10,5 %-os. Ghosh [65], Koitschev [105], Ropposch [86] betegei zömébe grommet beültetésére is sor került**.** Betegeinknél a szuperinkfeciók lehetősége miatt egy esetben sem történt grommet beültetés. A drenázst a mastoid felé oldották meg. A sinus explorálására, a sinus plato elvételére 8 alkalommal került sor, ebből 7 esetben a CT vizsgálata perisinosus tályogot és/vagy sarjszövet jelzett. Erre minden beteg esetében rátaláltak a műtét kapcsán és kiürítették, ill. eltávolították. Az LMWH használata előtt 2 gyermeknél a sinus punkciójára, ezt követően feltárására és thrombectomiára, 1 alkalommal a VJI lekötésére is sor került. Epiduralis occipitalis tályogot 1 betegnél drenáltak. Műtéti szövődmény nem jelentkezett. Munkacsoportunk azon az állásponton van, amelyet a fül-orr-gégészetben mértékadó Myers [107] és a gyermek fül-orr-gégészek körében jegyzett Souza könyvben Wood [108] is leír, hogy otogén CSVT esetén a mastoidot fel kell tárni, a tályogokat drenálni kell. Az LMWH kezelés megjelenése óta a thrombus konzervatív kezelését javasoljuk. E tekintetben még mindig megosztott a fül-orr-gégész társadalom. Myers [107] válogatott esetekben felveti a thrombectomia szükségességét. Wood [108] ezt nem ajánlja. A közleményekben is az látható, hogy az elmúlt kilenc évben a szerzők már a konzervatívabb megoldás felé hajlottak [43,52], de mégis Neilan [92] a 15 betegből 6 esetben venotomiát is végzett, ugyanez fordult elő Ropposch [86] 6 betegéből 3 esetben. Egyesek, mint Novoa [68] még minden esetben feltárta a sinust, minden esetben elvégezte ennek punkcióját, de egy esetben sem thrombectomisált. A mi munkacsoportunk az LMWH bevezetését követően, ha a műtét előtti CT vagy MRI vizsgálat nem jelzett perisinosus tályogot vagy granulációs szövetet, a sinus platot nem távolította el és nem végzett punkciót sem. Ezek a betegek is maradványtünetek nélkül gyógyultak. A rendelkezésre álló adatokból

még mindig nem dönthető el, hogy milyen esetben rekanalizálódik jobban a sinus. Az antikoaguláns kezelés szerepe sem tisztázott e tekintetben.

7.6.2 Antikoaguláns kezelés

Gyermekek antikoaguláns kezelésre RCT vizsgálatok nem készültek. Így csak megfigyeléses vizsgálatokra támaszkodnak a Nemzetközi Stroke Társaság tagjai, a gyermekneurológusok és a gyermekhematológusok szakmai ajánlásaik megfogalmazásakor. Ezek az ajánlások 2010 és 2013 között jelentek meg Saposnik [82], Lebas [84], Chalmers [85] közleményeiben. A nemzetközi szakirodalomban az LMWH gyermekkori alkalmazásáról már 1996-tól jelentek meg közlések [109]. Mi a készítményt csak 2002 óta használjuk. Alkalmazását azt követően kezdtük el, hogy 2001-ben a vénás thromboembóliák megelőzőséről és kezeléséró megjelent a második, javított, bővített hazai szakmai irányelv [88]. Ez az 1998-ban megjelent első kiadáshoz képest már kitért a speciális gyermekgyógyászati-gyermekneurológiai alkalmazásra is. 2002 előtt a vénás heparint a gyakori vérzéses szövődmények lehetősége miatt nem használtuk. Tizenkét hónapos kor felett 100 anti-Xa NE/kg/12 óránként adagoltuk az enoxiparint. Effektivitását minden esetben a szérum anti-Xa meghatározással ellenőriztük, a nemzetközi gyermekgyógyászati irodalmi ajánlásoknak megfelelőn [82-84]. A terápiás anti-Xa cél-érték, négy órával az LMWH injekció beadását követően 0,5-1,0 E/ml volt, a dózist mindig ehhez igazítottuk. Egy gyermek kivételével minden beteg 6 hónapig kapta a készítményt. Hat hónap után azon betegeknél is abbahagytuk a kezelést, akiknél a rekanalizáció nem történt meg vagy csak részleges volt. A több európai központot felölelő Sébier [101] vizsgálat nem talált ok-okozati összefüggést a kezelés és a rekanalizáció között, de esetszámát kicsinek találta ilyen irányú végső következtetés levonására. Az EPNS ajánlásában Lébas [84] viszont pozitív összefüggést feltételez az antikoaguláns kezelés és a parciális és/vagy teljes rekanalizáció között. Ugyanígy nyilatkozik a Novoa [68] tanulmány is. Az antikoaguláns kezeléssel összefüggő szövődményt nem tapasztaltunk, az egyetlen betegnél diagnosztizált vénás infarktus mérete nem nőtt. Az LMWH alkalmazását minden esetben javasoljuk, ha nem társul intracranialis térszűkületet okozó vérzés. Nehézséget egyedül a beadás módja és a

beadás helyén keletkezett lokális hematoma okozott. Erre a szempontra a gyermekhematológus Molinari közleménye is [110] felhívja a figyelmet. Ő a korábban inzulin adására kifejlesztett szubkután eszköz használatát javasolja, vagy lokális liposzómális lidokain krémet alkalmazott. Ez nem elérhető Magyarországon. Az EMLA krémet, amely hazánkban forgalomban van, vasoconstrictor hatása miatt nem ajánlja, ez ugyanis módosíthatja az LMWH felszívódását. Betegeinknél pszichológus játékterápiát alkalmazott, ezzel segítette a gyermekeket a beadás módjának elfogadásában. A saját 11 LMWH-val kezelt esetünk is alátámasztja a CSVT-ben szenvedő gyermekek antikoaguláns kezelésének biztonságosságát és tolerálhatóságát. Az akut szakban alkalmazott antikoaguláns alkalmazása kivédte a súlyos maradványtüneteket. Az egyetlen reziduális féloldali látásromlással gyógyuló beteg még nem kapott LMWH-t. A fül-orr-gégészeti közlemények a fenti adatok ellenére megkérdőjelezik az antikoagulálás szükségességét [92], ill. ezt csak kiterjedt thrombotisatio esetén javasolják alkalmazni [58,65,93-95] Áttekintettem az elmúlt kilenc év közleményeit. A kétkedés kifejezésének ellenére Christensen [70] és Ghosh [65] munkacsoportját kivéve, Neilan [92], Ropposch [86], és Novoa [68] betegeik 80 %-át 3-6 hónapig LMWH-val kezelte. Súlyos mellékhatásról egyikük sem számolt be. Evidencia, hogy az antikoaguláns kezelés segít megelőzni a következő thrombosist [82,84]. Betegeink esetében egy ízben sem lépett fel újabb thrombosis. A mai ismeretek szerint a rethrombosis előfordulási kockázata jelentősen csökken az akut esemény utáni hatodik hónaptól, ezért kezelünk 6 hónapig. Az antikoaguláns kezelést a jobb kognitív kimenetellel is kapcsolatba hozza Sébier [101] vizsgálata. Permanens kognitív zavar egy betegnél sem maradt fenn.

7.6.2.1 Thrombophylia az etiológiai tényezők között

Egyik beteg családjában sem fordult elő thrombophylia. Megjelentek viszont közlések de Veber [77], Saposnik [84] és Zangari [111] tollából, amelyek szerint az otogén sinusthrombosis kialakulásában nem csak a gyulladás, mint fokozott thrombotikus kockázat játszhat szerepet, hanem thrombophylia is társulhat. Ezért e közlések megjelenését követően, az utolsó 7 betegnél, az akut esemény után 4-5 hónappal részletes thrombophylia irányú kivizsgálást végeztünk. Hat esetben nem találtunk

eltérést, egy esetben lupus antikoaguláns pozitivitásra derült fény. Ennek a betegnek a későbbiekben veszélyeztetett állapotban intermittáló LMWH kezelését javasolta a gyermekhematológus. Ez az arány is azt mutatja, amelyre Novoa [68] is rávilágít, hogy az otogén eredetű CSVT hátterében ritkán húzódik meg etiológiai tényezőként thrombophylia is. Mégis fontosnak tartom az ez irányú szűrést a megbetegedés lezajlását követően 4-5 hónappal. Pozitív eredmény esetén a későbbiekben magas thromboticus kockázattal bíró esemény kapcsán már lehet prevenciót alkalmazni.

7.6.3 Egyéb gyógyszeres kezelés

A műtét után fennmaradó, vagy egyes esetekben tovább súlyosbodó koponyaűri nyomásfokozódás csökkentésére iv. mannizolt alkalmaztunk. Amint a gyermek szájon át is tudott táplálkozni, acetazolamidra váltottuk. Az acetazolamidot a betegek jól tolerálták. Néhányan fáradtságról, szapora légvételről, ill. végtagjaik zsibbadásáról számoltak be. Az adagot átmenetileg csökkentve hozzászoktak a gyógyszerhez. Több hónapig alkalmaztuk a készítményt, adagjának fokozatos csökkentését, majd az elhagyását a klinikai tünetek és a szemfeneki kép változása határozták meg. A szemfeneki kép normalizálódását követően is csak fokozatosan hagytuk el. Műtétet követően prevenciós céllal akkor is alkalmaztuk 2-3 hétig az acetazolamid kezelést, ha a szemfeneki képen nem mutatkozott pangás. Amennyiben a betegek visusa az acetazolamid kezelés ellenére romlott és a szemfeneken friss bevérzések jelentkeztek, ill. a pangás fokozódott, a tolerálható maximális dózisú acetazolamid mellé, szájon át alacsony dózisú szteroid kezelést alkalmaztunk a klinikai és a szemfeneki kép javulásáig. A gyógyszereket mindig fokozatosan hagytuk el. Az egyik beteg hirtelen egyik szemére megvakult, a másik szemén súlyos (V=0,1) látásromlást élt meg. Az ő esetében intravénás szteroid lökéskezelésre váltottunk, majd a szteroidot szájon át folytattuk a látás javulásáig. Két gyermeknél a per os szteroid kezelést követően tovább romlott a szemfeneki kép és/vagy látásélesség csökkenést észleltünk. Így náluk is intravénás lökéskezelést alkalmaztunk. Amennyiben a lökéskezelés sem hozott javulást, terápiás ismételt lumbálpunkciót végeztünk. Erre két beteg esetében került sor. Ventriculo-peritoneális shuntöt egy gyermeknél sem kellett beültetni. Ez jó arány, mivel

minden nagyobb esetszámot felölelő közlésben beszámolnak egy-két elhúzódó, olykor több évig is fennálló szemfeneki pangásról.[70,92,101].

7.7 Klinikai tünetek alakulása a műtét után

7.7.1 Az első hét történései

Az irodalomban egy közlemény sem tért ki a mastoidectomiát követő első hét klinikai tüneteinek alakulására, a neurológiai tünetek változásának követésére. A szövődményeket taglalják, a reoperációk szükségességéről beszámolnak, de egyéb tényezőt nem vizsgáltak. Műtétet követően 48-72 órával az összes beteg láztalan lett. Ennek ellenére hat beteg állapota nem javult, változatlanul erős fejfájásuk volt, szinte egész nap aludtak, ritkán hánytak. Két gyermeknél nervus abducens paresis lépett fel, kettőslátással. Pár napon belül ennél a két betegnél súlyos látásromlás, egyiküknél az egyik szemen látásvesztés is jelentkezett. Két esetben a mobilizációt követően friss ataxiát találtunk. A szemfeneki képen romlást hét esetben találtunk. Csíkolt vérzések jelentek meg és a pangás fokozódott. Közlésünk előtt még nem írták le, hogy a műtétet követően 48-72 órával az intracranialis nyomás átmenetileg a betegek több mint felénél (7/13) tovább emelkedik [76]. Ennek patomechanizmusát és okát kísérletes modellen nem vizsgáltam. Egészséges egyénekben az emissarium vénákon a vér a sinusok felé áramlik. CSVT esetén viszont ezekben az áramlás iránya megváltozik, a vénás elvezetés menekülő útvonalául szolgálnak. Azt feltételezem, hogy a műtét, a thrombosist követően, a vénás elfolyás számára frissen átalakult emissarialis kollaterális keringést változtathatta meg. Egyfelől a beavatkozás kapcsán pl. a tamponálással az emissarium vénák beszájadzását zárhattuk el, másfelől a műtét után kialakult periostealis, ill. perivasalis ödema is szűkíthette ezek kaliberét, másodlagosan így emelve tovább a koponyaűri nyomást. A műtét után közvetlenül tovább emelkedő intracranialis nyomás tényének klinikailag azért van jelentősége, mert a kórkép rettegett szövődménye a látásromlás, ill. látásvesztés, a hat év alatti korosztályban sokszor hirtelen és észrevétlenül következhet be. Klinikai tapasztalatom is ez, amelyet megerősítenek az irodalmi közlések [50]. Hat év alatti gyermekek nem panaszkodnak látásromlásra, ezért

a látásélességet a műtét után gyakran kell vizsgálni. Kifejlesztettem egy játékos, a szemeket külön-külön vizsgáló, betegágy mellett is alkalmazható látásélesség szűrő vizsgálatot, amelyre a szülőket megtanítottam. Ezt a kórházi tartózkodás ideje alatt naponta elvégezték. Ez új vizsgálati modalitás volt a betegek követésében. A vizsgálat megtervezésekor támaszkodtam a szakmai ajánlásokra és az irodalmi közlésekre [112-114]. A vizsgálat alatt a gyermek a nővér vagy a hozzátartozó ölében ül, aki váltott oldalon letakarja a szemét. A vele szemben álló szülő standard nagyságú játékot különböző oldalról és távolságról mutat fel és mozgat. Ezt a gyermeknek szemével követnie kell, beszélő gyermeknek meg kell neveznie. Két éves kortól a gyermek akkor lát jól, ha az 5 méterről felmutatott 2 cm nagyságú tárgyat fel tudja ismerni. A szűrést akkor is el lehet végezni, ha a gyermek nem beszél. Ebben az esetben megkértük a kisdedet, hogy az eléje rakott kosárból válassza ki a felismert játék mását. Négyéves kornál idősebb betegek esetén a látásélesség vizsgálatára a többféle irányban elforgatott Ammon- jel analógiájára a szülők a kezüket használták. Megkérték a gyermeket, hogy állítsa be ugyanolyan irányba a kezét, mint ők. A közellátást 40 cm-ről vizsgáltuk. Szintén váltva takart szemek mellett színes, apró gyöngyöket, nagyobb gyermek elé mákszemeket szórt a szülő, amelyeket fel kellett csippentenie. A szűrő vizsgálat mellett a klinikum függvényében, a kórházi tartózkodás alatt heti két- három alkalommal gyermekszemész is vizsgálta a betegek szemfenékét, és látásromlás gyanúja esetén visusát.

7.7.2 A klinikai tünetek átlagos rendeződési ideje - kimenetel

A koponyaűri nyomásfokozódás tünetei (a fejfájás, nervus abducens renyhesége miatti kettőslátás) a műtét után átlagosan két hónapig álltak fenn, de a legsúlyosabb betegnél öt hónapig tartottak. A facialis paresis, a látászavar átlagosan egy hónapig tartott, kivéve azt a beteget, akinél az egyik szemen nem rendeződött a visus. Az ataxia átlagosan egy hónap múlva rendeződött. A koordinációs problémák, finom egyensúlyzavarok, a korábbi koordinációs képességek visszaszerzése hosszabb időbe, átlagosan 3 hónapba telt. A javulás eléréséhez 4 alkalommal gyógytornász segítségét is igénybe vettük. Az állandó torticollis és a nyaki fájdalom a műtét után egy héten belül elmúlt, epizodikus ferde fejtartást még átlagosan 4 hónapig tapasztaltunk. Újabb vírusfertőzés fellépte

megtorpanásokat, visszaesést okozott. Az otogén CSVT-s beteganyag klinikai tüneteinek ilyen részletességű időbeli lefolyását előttem nem vizsgálta senki. Ez új eredménynek számít, ami segíti az utánkövetést. A gyermekek megbetegedése előtt magatartás- és viselkedészavarról nem számoltak be szülők. A betegséget követően 9 gyermeknél jelezték ezt a problémát. A távozást követően átlagosan 6 hónappal rendeződtek a panaszok. Ezt a tünetet nem csak a tartósan fennálló koponyaűri nyomásfokozódás tényével hoztam összefüggésbe. Biztos, hogy belejátszott ebbe a hosszabb kórházi tartózkodás és nem elhanyagolható az antikoaguláns kezelés ténye és a beadás módja sem. A készítményt a szülők adták be. Pszichológiai szempontból az a tény, hogy gyermeküket napi két ízben meg kell szúrniuk, nehéz helyzetet eredményez. A sajnálat miatt ajándékokkal halmozták el őket, ill. így vásárolták meg együttműködésüket. Többen meg is fogalmazták, hogy következetlenebbek lettek a nevelésben, ami a gyermekeket elbizonytalaníthatta. Nem elhanyagolható tényező az sem, hogy az LMWH-val antikoagulált gyermekbetegek sok korlátozást élnek meg. Szüleik a korábbi nevelési stílusukkal összevetve elővigyázatosabbak, túlféltik őket. Pszichológus többször konzultált a szülőkkel ezekről a problémákról és játékterápiával segítette a gyermekeket. Figyelemzavar 6 esetben lépett fel, ennek oldásában pszichopedagógus és pszichológus is segített. Az egy éves kontroll kapcsán ezeket a tüneteket már nem észleltük. A gégészeti szakirodalom a betegségnek ezt a vetületét nem elemzi. A holland neurológus De Schryver [102] 12 CSVT-s gyermeket átlagosan két év nyolc hónapig követett. Csak egy esetben észlelt koordinációs zavart és két otogén eredetű betegnél enyhe kognitív elmaradást tapasztalt. A többközpontú különböző etiológiájú betegek vizsgálatánál Sébire [101] már sokkal rosszabb adatokat közöl. A betegek 37%-ának maradt fenn enyhe kognitív zavara. Ebben az összehasonlításban vizsgálva eredményeink nagyon jók, mert egy éven túl már nem tapasztaltunk semmilyen elmaradást. Új szempontként jeleztem közleményünkben [76], hogy a komprehenzív ellátás keretein belül a betegségnek ezekkel a vetületeivel is foglalkozni kell, mind az akut ellátás, mind a gondozás során.

7.8 Klinikai lefolyás és a vénás elvezető rendszer anatómiájának kapcsolata

A klinikai lefolyás súlyossága, időtartama és a beteg vénás elevezető rendszerének anatómiai adottságai között összefüggést találtam [75]. Szimmetrikus vénás elvezető rendszer egyik oldali thrombosisa esetén a thrombosis kiterjedtségétől függetlenül, a klinikai tünetek és a szemfenéki kép átlagosan 1,4 hónap alatt rendeződött. Domináns oldali sinus elzáródása esetén, a vénás érszakasz elzáródásának hosszától függetlenül, súlyosabb klinikai képet találtam. Ezeknél a betegeknél lépett fel súlyos látásromlás, és a tünetek oldódása is lényegesen elhúzódóbb volt, 2-5 hónapot is igénybe vett. Subdominans és/vagy hypoplasias vénás elvezető rendszer elzáródása esetén viszont nem lépett fel koponyaűri nyomásfokozódás képe. Ezt az összefüggést korábban egy munkacsoport sem vizsgálta, és nem is tárta fel munkacsoportunk közlése előtt [75,76] senki. Valószínű, hogy a hypoplasias vénás elvezető rendszer adaptációja lassan zajlik. Jól példázza ezt a legsúlyosabb és leghosszabb ideig tartó klinikai tünetekkel küzdő beteg, akinél a bal oldali hypoplasias mellett a szinte kizárólagos jobb oldali vénás elvezető rendszer kiterjedt thrombotisatioját észleltük és a műtét kapcsán a VJI-t is lekötötték. Az akut adaptáció négy hónapot vett igénybe, annak ellenére, hogy a kezelés elején több alkalommal terápiás lumbálpunkciókat is végeztünk. Tíz évvel a thrombosis lezajlását követően készült kontroll MRI vizsgálata korábban hypoplasias bal oldali SS, ST és az érintett oldali kollaterális vénás elvezető rendszer adaptációját ábrázolta. A műtét tervezésekor számít, hogy aszimmetrikus vénás elvezető rendszer esetén melyik oldal záródott el. Domináns sinus elzáródása esetén semmiképpen nem ajánlható a VJI lekötése. A gyógyszeres kezelésben ezen együttállás mellett kezdetektől magasabb dózisú acetazolamidot kell alkalmazni.

A szemfenéki kép a domináns vénás elvezető rendszer elzáródása esetén a klinikai tünetekkel párhuzamosan lassan, 2-5 hónap alatt rendeződött. A látásélesség kezdetben ennél gyorsabban javult, de hasonlóan hosszú időt vett igénybe a teljes visus visszanyerése. A kórkép gyógyulását követően az egyik beteg egyik oldali papillája elhegesedett és decoloralódott. Az ő esetében maradt fenn a féloldali látáskárosodás. Ez 1/13 beteget jelent (7,69 %). A Sébire vizsgálat [101] adatai között 3/37 gyermeknél, a betegek 8%-ánál maradt fenn súlyos látásélesség csökkenés, és a betegek 32 %-a

küzdött elhúzódóan a koponyaűri nyomásfokozódás tünetivel. A saját sorozatomban ez 4/13 gyermeket érintett (30,76%). Ilyen nagy arányban fordult elő annak ellenére, hogy homogén, otogén etiológiájú csoportot vizsgáltam.

A betegek 2-6 hetet (átlagosan 3 hetet) töltöttek kórházban. A kezelés hosszát a neurológiai tünetek alakulása mellett az agyi patológiák társulása határozta meg. Epiduralis tályog esetén 3 hétig alkalmaztuk az antibiotikumot, míg agytályog társuláskor 6 hétig kezeltünk.

7.9 Utánkövetés

Az utánkövetés részleteit és az abban részt vevő szakorvosok feladatát egy közlemény sem taglalja. Erre saját közleményem részletesen kitért [76]. Optimálisnak tartom, hogy a gondozást gyermekneurológus végezze. A műtét utáni időszakban a legnagyobb problémát a koponyaűri nyomásfokozódás kezelése jelenti. Az intracranialis nyomás a folyamat első hónapjaiban ismételten emelkedhet, klinikai tünetek is adva. Ez különösen akkor jelentkezhet, ha a dehidráló gyógyszerek adagjának csökkentését elkezdjük. Ezért a távozást követő első hónapban a szülők otthon is folytatták a napi játékos látásélesség vizsgálatot.

Bár a gondozást gyermekneurológus tartotta kézben, a kontroll vizsgálatokba a társzakmák bevonása elengedhetetlen. Az első hónapban hetente történtek az ellenőrzések. A második és harmadik hónapban kéthetente, ezt követően havonta jelentkeztek a betegek a hatodik hónapig, majd az utolsó kontroll az eseményt követően egy évvel zajlott. Ezek során belgyógyászati, fülészeti és neurológiai vizsgálat mellett minden alkalommal szemfenék vizsgálatra és visus tesztelésére is sor került. A műtét után 1 hónappal, majd 3 hónappal hallásvizsgálatot is végeztünk. Ennek eredményétől függött, hogy adenotomia, ill. ventillatios tubus behelyezése történjen-e. A pszichológus, pszichopedagógus és gyógytornász az orvosi kontrolloktól függetlenül ellenőrizte a betegeket. Az egy éves kontroll kapcsán ők is újravizsgálták a gyermekeket.

A képalkotó vizsgálattal való követést az ajánlásoknak megfelelően, minden gyermeknél MRI és MRV-vel végeztük. Amennyiben más intracranialis szövődmény is társult, az antibiotikus kezelés effektivitását 3 hét, majd 6 hét múlva ellenőriztük. Az antibiotikum elhagyását az MRI vizsgálat eredményétől tettük függővé. Három hó és egy év múlva a rekanalizációt követtük figyelemmel.

Novoa [68] összegző vizsgálatában rekanalizáció szempontjából négy csoportra osztja a betegeket. Az első csoportba azokat sorolta, akiknél a thrombosist nem műtötték és nem antikoagulálták őket: náluk 50%-s rekanalizációs arányt talált. A második csoportba azok a betegek kerültek, akik thrombosisát konzervatívan kezelték és mellette antikoagulálták őket, itt 100 % -ban rekanalizálódtak a sinusok. A harmadik csoportot azok alkották, akiknél thrombectomia történt és nem kaptak antikoaguláns kezelést, itt 83%-ban talált rekanalizációt, míg a negyedik csoportba azon betegeket sorolta, akiknél thrombectomia és antikoaguláns kezelés is történt. Ebben a csoportban 76%-os rekanalizációs arányt talált. Sorozatát a kis esetszám miatt nem tartotta kellő nagyságúnak végső következtetések levonására.

A saját 13 betegünknél sem tudtam a rekanalizáció szempontjából a különböző kezeléseket összehasonlítani, mert a csoportokat elemszámuk miatt nem lehetett összehasonlítani. Csak 2 beteg nem kapott antikoaguláns kezelést és csak náluk történt thrombectomia is, míg 11 beteg antikoaguláns kezelésben részesült. Az LMWH-val kezelt csoportban a 3 hónapos kontroll kapcsán csak 2 betegnél láttunk teljes rekanalizációt. Az 1 éves kontrollnál (ami az antikoagulált csoport 10 betegénél történt meg), 6 gyermeknél teljes rekanalizációt véleményeztek, 2 esetében szűkebb lumennel részleges rekanalizációt találtak. Két esetben a VJI és a ST thrombosis megszűnt, de a SS thrombosis perzisztált. Egy gyermeknél az 1 éves kontrollra még nem került sor. A kezeltek és nem kezeltek között együttesen a teljes rekanalizációs arányt az 1 éves kontroll kapcsán 7/12 (58,3%-nak) találtuk. Vieira [71] vizsgálatában 63 %-os rekanalizációs arányról számol be. Adataink alátámasztják az irodalomban már közölt tényt, hogy a kellő időben és megfelelő dózisban alkalmazott antikoaguláns kezelés mellett sem biztos, hogy a sinus rekanalizálódik [71,101]. Az is ismert, és ezt a saját sorozatunk is alátámasztja, hogy a rekanalizáció nem elengedhetetlen feltétele a gyógyulásnak. Valószínű, hogy a vénás elvezető rendszer adaptációs képessége ebből a

szempontból fontosabb. Másrészről a maradványtünetek kialakulása szempontjából meghatározó a gyermekneurológus szerepe a koponyaűri nyomásfokozódás kezelésében. Azt is megvizsgáltam, hogy mutatkozik-e különbség a rekanalizációban a két klinikai csoport között, a **korai** és **késői** esetek között. A két nem rekanalizált gyermek egyike a korai, a másik a késői csoporthoz tartozott. A Vieira vizsgálat arra a következtetésre jut, hogy a későn kezdett antikoaguláns kezelés, amely régebb óta fennálló thrombosist valószínűsít, rosszabb rekanalizációs arányokat eredményez. A saját esetszámom kicsi ennek vizsgálatához. Ha egybevetjük a rekanalizációs adatokat a hematológusok [85] és gyermekneurológusok [84] azon állásfoglalásával, hogy optimálisabb 6 hónapig alkalmazni az LMWH kezelést, akkor kérdésként felmerül, hogy a betegség után 3 hónappal készített MRI kontroll szükséges-e a követésben. Novoa [68] munkacsoportja a kérdést fel sem teszi, csak egy évvel a thrombosis lezajlását követően készít MRI-t. Magam úgy vélem, hogy a három hónapos MRI kontrollnak mégis van értelme. Amennyiben azon teljes rekanalizációt tapasztalunk, akkor az antikoaguláns adagját preventív adagolásra lehet csökkenteni és ezen esetben nincs is szükség az egy éves MRI kontrollra. A preventív kezelés elhagyását a thrombophylia vizsgálattól tettük függővé. Thrombophylia kivizsgálásának csak az akut szak lezajlását követően 3-4 hónappal látom értelmét. Az akut szakban consumptios mechanizmussal számos természetes antikoaguláns felhasználódik, így az akkor született mérések nem informatívak a jövőre nézve.

7.10 Kimenetel

Az irodalmi adatokkal összevetve, jó hatásfokkal kezeltük az otogén CSVT-ben szenvedő betegeket. 1/13 esetben maradt csak fenn féloldali látásélesség csökkenés. Egy gyermek története még nem lezárt. Két ízben vezetéses halláscsökkenés mutatkozott 3 hónappal a mastoidectomiát követően. Ennél a két betegnél adenotomia történt és a hallásuk rendeződött.

8. Következtetések

Napjainkban Magyarországon a jó egészségügyi ellátás ellenére is előfordul az AOM és AM szövődményeként otogén CSVT. Tizenhárom gyermekbeteg adatainak retrospektív vizsgálatát végeztem. Ez a világon az elmúlt húsz évben a második legnagyobb, egy centrum által kezelt betegszámot jelenti.

A klinikai megjelenés alapján az AOM jelentkezéséhez viszonyítva **korai** és **késői** csoportot lehetett elkülöníteni. A **korai** eseteknél az AOM kezdetét követő egy héten belül lépett fel a thrombosis. A betegek akut szepszissel szövődő otomastoiditis klinikai tünettanával kerültek felvételre, neurológiai góctünet igen ritkán társult. A **késői** esetek antibiotikummal kezelt és gyógyultnak vélt AOM felléptét követően 2-6,5 héttel később jelentkeztek. Általában láztalanul koponyaűri nyomásfokozódás tünetei és neurológiai góctünetek uralták a képet. Fülfájdalom az esetek felében előfordult, de enyhébb formában.

A terápiás gyakorlat változásával összefüggésbe hozhatóan változott az egyes klinikai megjelenési formák előfordulási gyakorisága. Az AOM restriktívebb antibiotikus kezelését követően (2011) több korai esettel találkoztunk.

Egységes diagnosztikus protokollt állítottam fel a gyermekkori otogén sinusthrombosisra vonatkozóan. Észleltem, hogy a diagnosztikus vizsgálatoknak csoport specifikus jellemzői vannak. A diagnózis megerősítésében a **korai** eseteknél a laboratóriumi vizsgálatok minden esetben segítettek. Emelkedett FVS számot és CRP értéket kaptunk. Ezek a megfelelő antibiotikus kezelés kezdetét követő 24-48 óra múlva jelentősen csökkentek. Ennek ellenére, ha a betegek általános állapota nem javul fel kell vetni az otogén szövődmény lehetőségét. Erre a tényre az eddigi közlések nem utaltak, így új megfigyelésként rögzítem. A **késői** eseteknél a laboratóriumi vizsgálatok nem segítettek.

Az otoscopia a **korai** eseteknél mindig akut gyulladást jelzett. A **késői** csoportban enyhén behúzódott dobhártyát talált. Értékes szűrő vizsgálat a szemfenék vizsgálata, amelyet érdemes minden esetben elvégezni. Gyakran jelzi a kezdődő szemfenéki pangást, ami intracranialis szövődmény lehetőségére utal.

Meghatároztam a gyermekneurológus szerepét a diagnosztikában. A **korai** csoportban pozitív meningeális jelek ill. torticollis esetén azonnali gyermekneurológiai konzílium javasolt. Ugyanúgy szükséges e vizsgálat azoknál a szeptikus otomastoiditis miatt kezelt betegeknél, akiknél a megkezdett antibiotikus kezelést követően 24-48 órával a klinikai állapotban nem következik be javulás. A **késői** esetek általában gyermekneurológusnál jelentkeznek. Amennyiben ez nem így történik, a felvételkor szintén javasolt neurológiai vizsgálatuk.

A klinikai gyanú esetén képalkotó vizsgálatot kell végezni. Az ajánlott vizsgálat az MRI MRV-val kombinálva. Eseteinknél mégis technikai okból 11 ízben első vizsgálatként csak kontrasztos koponya CT –t tudtunk készíteni. Bár az irodalmi közlések szerint a kontrasztos CT vizsgálat csak az esetek 60-84 %-ban ábrázolja a thrombosist, betegeinknél minden esetben jelezte ezt. Így használata nem okozott késlekedést a kezelés megkezdésében. A jobb eredményeket a megfelelő kérdésfeltevéssel és a radiológussal való szorosabb együttműködéssel magyarázom. Az MRI vizsgálat, amelyet műtét után minden betegnél elvégeztünk, érzékenyebben jelezte az agyi patológiákat, segített az antibiotikus kezelés hosszának tervezésében és vezetésében. Egyértelműen ezt ajánljuk. Utánkövetésre is a legalkalmasabb, mindig ezt használtuk. A rekanalizációt is ezzel követtük nyomon.

A thrombosis 8/13 betegnél több érszakaszt zárt el. A SS mellett az ST és VJI is elzáródott. Klinikai csoportokra bontva nem találtam jellemzőnek az elzáródott érszakasz hosszát. A thrombosis kiterjedtsége és a betegség feltételezett kezdete között nem találtam összefüggést. Az agyi vénás elvezető rendszer anatómiáját is vizsgáltam. Betegeink között 2/13 esetben észleltünk jobb oldali dominanciát. 3/13 esetben a bal oldali vénás elvezető rendszer hypoplasiáját találtuk. 8/13betegnél szimmetrikus volt a vénás vérelvezetés.

A CSVT klinikai tüneteinek megjelenése és a diagnózis felállítása között a **korai** eseteknél 2-6 nap telt el, míg a **késői** csoportnál 2-6,5 hetet késett a diagnózis felállítása.

A bakteriológiai vizsgálatok eredményét a megelőző antibiotikus kezelés meghatározta. Kórokozót csak a nem előkezelt betegeknél azonosítottunk. Ezért, ha lehetőség van rá, az antibiotikus kezelés indítása előtt kell a bakteriológiai vizsgálatra mintát küldeni.

Az oltási anamnézis vizsgálata kapcsán azt tapasztaltam, hogy a gyermekorvosi gyakorlatban nem alkalmazzák azt a szakmai ajánlást, hogy a csecsemőkori két PCV7 oltást követően kisded korban két ízben optimális PCV13-mal újraoltani. A mi vizsgálataink is ezt támasztják alá.

Az antibiotikus kezelés mellett a mastoidectomia elvégzését kötelezőnek tartjuk. Az LMWH bevezetését követően a thrombus konzervatív kezelését javasoljuk. Epiduralis, ill. retroauricularis tályog lebocsátását elengedhetetlennek tartjuk. Az agytályogot konzervatívan kezeltük.

Az antikoaguláns kezelést LMWH-val végeztük, átlagosan hat hónapig alkalmaztuk. Szövődmény nem fordult elő. Hét betegnél végeztünk thrombophylia vizsgálatot, csak egy ízben derült fény lupus antikoaguláns jelenlétére. Adataim is alátámasztják, hogy otogén szövődmények hátterében ritka a társuló thrombophylia.

Elsőként vizsgáltam a mastoidectomiát követő első hét klinikai tüneteinek alakulását, a neurológiai tünetek változását. Felhívtam a figyelmet arra, hogy a műtétet követően 48-72 órával a betegek egy részénél (domináns sinus elzáródása esetén, ill. szimmetrikus vénás elvezető rendszer egyik oldalának elzáródása kapcsán) a koponyaűri nyomás tovább emelkedhet, így új neurológiai góctünetek alakulhatnak ki, friss szemfenéki eltérések jelentkezhetnek, esetleg látásvesztés léphet fel. Azt feltételezem, hogy a műtét, a thrombosist követően, a vénás elfolyás számára frissen átalakult emissarialis kollaterális keringést változtathatta meg. Egyfelől a beavatkozás kapcsán pl. a tamponálással az emissarium vénák beszájadzását zárhattuk el, másfelől a műtét után kialakult periostealis, ill. perivasalis ödema is szűkíthette ezek kaliberét, másodlagosan így emelve tovább a koponyaűri nyomást

Új megfigyelésként emelem ki, hogy a koponyaűri nyomásfokozódás tünetei súlyosabban és elhúzódóbban állnak fenn azon betegek esetében, akiknek a domináns vénás elvezető rendszere záródott el, és nem jelentkeznek azon betegek között, akiknek a hypoplasias és/vagy subdominans oldali vénás elvezető rendszere záródott el.

Tekintve, hogy a hat év alatti betegek nem panaszkodnak látásromlásra, elsőként vezettem be egy betegágy mellett alkalmazható játékos látásélesség szűrő vizsgálatot,

amelynek mindennapi végzésére a szülőket megtanítottam. Figyelmüket az esetleges látásélesség csökkenésre felhívtam.

Az utánkövetés részleteit, az abban részt vevő szakorvosok feladatát egy közlemény sem taglalja. Erre saját közleményünk elsőként részletesen kitért. A gondozást javasolom, hogy gyermekneurológus végezze, mivel a műtét utáni időszakban a koponyaűri nyomásfokozódás kezelése okozza a legnagyobb problémát. Ez új szempont és az irodalomban eddig nem került ajánlásra. A dehidráló gyógyszerek elhagyását a klinikai tünetek mellett a szemfenéki kép vezeti. A kontrollok kapcsán a gyermekneurológiai vizsgálat mellett szemészeti és fülészeti vizsgálat is szükséges. Az első hónapban optimális, ha hetente történnek az ellenőrzések. A második, harmadik hónapban 2 hetente, majd havonta javasolom őket a hatodik hónapig. A záró vizsgálatokra egy év múlva kerüljön sor. A betegek kezelésébe kezdetektől gyógytornászt, gyermekpszichológust és szükség esetén pszichopedagógust is be kell vonni. A komprehenzív ellátásra az irodalomban eddig nem hívták fel a figyelmet.

A rekanalizációt MRI és MRV-el követtük három hónap és egy év múlva. Teljes klinikai gyógyulás rekanalizáció nélkül is bekövetkezett. A vénás elvezető rendszer adaptálódik.

Maradványtünettel egy beteg gyógyult. Az ő esetében az egyik szemen 0,5 visus csökkenés maradt fenn.

9. Összefoglalás

A gyermekkori otogén sinusthrombosis vizsgálat kapcsán a következő megállapításokat tettem:

1. A klinikai megjelenés alapján a betegeket csoportokra lehet osztani. **Korai** és **késői** csoportról beszélhetünk. Egységes diagnosztikus vizsgálati protokollt állítottam fel. Észleltem, hogy a vizsgálatoknak csoport specifikus jellemzői vannak. Új megfigyelésként kiemeltem, hogy a **korai** csoportban a diagnózis felállításának egyik nehézsége, hogy az antibiotikus kezelés kezdete után 24-48 órával a laboratóriumi vizsgálatok kapcsán a FVS szám átlagos 35%-os csökkenését, a CRP átlagos 53 %-os csökkenését tapasztaltuk. Amennyiben a klinikai tünetek nem enyhülnek, akkor a laboratóriumi értékek javulása ellenére fel kell vetni az otogén szövődmény lehetőségét.

2. Elsőként vizsgáltam a mastoidectomiát követő 24-72 órában a betegek klinikai és neurológiai tüneteinek alakulását. Felhívtam a figyelmet arra, hogy a betegek kb. felénél (7/13), a koponyaűri nyomás tovább emelkedett, mind szimmetrikus vénás elvezető rendszer egyik oldali, mind domináns sinus elzáródása esetén. Akut látásvesztés is kialakult. Ezért elsőként, betegágy mellett is alkalmazható játékos látásélesség szűrő vizsgálatot vezettem be, amelyet a szülők naponta végeztek.

3. Elsőként vizsgáltam a klinikai lefolyás súlyossága és időtartama valamint a beteg vénás elvezető rendszerének anatómiai adottságai közötti kapcsolatot. Új megfigyelésként észleltem, hogy a koponyaűri nyomásfokozódás tünetei súlyosabban és elhúzódóbban jelentkeztek domináns vénás elvezető rendszer elzáródásakor, és nem léptek fel hypoplasias oldal elzáródása esetén. Ezt a tényt a műtét tervezésekor és a követéskor figyelembe kell venni.

4. Új eredményként értékelem, hogy meghatároztam a diagnózis felállításban és a gondozásban a gyermekneurológus szerepét, a fül-orr-gégész és gyermekszemész mellett. Felhívtam a figyelmet a segítő társszakmák (gyógytornász, pszichológus és pszichopedagógus) szerepére, a komprehenzív ellátásra.

5. Rögzítettem az eseményt követő hónapokban a neurológiai és szemészeti tünetek alakulását. Elsőként határoztam meg a kontrollok gyakoriságát, az ezek kapcsán szükséges vizsgálatokat és a gondozás hosszát.

10. Summary

I performed a retrospective chart review of 13 children treated with otogenic lateral sinus thrombosis. I set the following conclusions:

1. Patients can be divided into Early and Late presenting groups after acute otitis media. I set up a single diagnostic test protocol. I noticed that the results of diagnostic investigations were group-specific at admission. In the Early presenting group the pitfall of diagnosis setting was that 24-48 hours after administering antibiotics blood CRP level decreased with 53% in average, and leukocyte count decreased with 35% in average. In this case, if the clinical symptoms do not improve, we need to raise the suspicion of otogenic intracranial complication, despite the improvement in laboratory results.

2. I was the first, who studied the clinical signs of patients 24-72 hours after mastoidectomy. After surgery, the clinical signs of elevated intracranial pressure transiently worsened in 7/13 patients. They belonged to groups where the dominant venous outflow was occluded or to the group where one side of the symmetric venous outflow tract was closed. This manifested as progression of papilledema in seven children, causing severe visual disturbance in two cases, and transient blindness in one. So I was the first who introduced a playful bedside visual acuity screening method, which was performed by parents.

3. I was the first, who observed, that a more protracted clinical course was seen in those patients where the dominant venous outflow was occluded and the signs of elevated ICP never manifested in the group where the hypoplastic venous outflow was occluded. This fact must be integrated in surgery planning and in follow up.

4. As a result I determined the role of pediatric neurologist next to otorhinolaryngolist and ophthalmologist in the diagnosis setting and in follow-up. I have emphasized comprehensive care and described the role of physiotherapist, psychologist and education teacher as well.

5. I have analysed clinical and ophthalmologic signs after discharge in details. I set the time points and modalities of follow up examinations as well the length of it.

11. Irodalom jegyzék

1. Klein JO. The burden of otitis media. (2000) Vaccine; 19 Suppl 1: S2-S8.
2. Monasta L, Ronfani L, Marchetti F, Montico M, Vecchi Brumatti L, Bavcar A, Grasso D, Barbiero C, Tamburlini G. (2012) Burden of Disease Caused by Otitis Media. Systematic Review and Global Estimates. PLoS ONE, 7: e36226.
3. Katona G. (2004) Akut otitis media csecsemő és gyermekkorban. Háziorv. Továbbk. Szle, 9: 609-613.
4. Teele DW, Klein JO, Rosner B. (1989) Epidemiology of otitis media during the first seven years of life in children in greater Boston: a prospective, cohort study. J Infect Dis, 160: 83–94.
5. Vergison A, Dagan R, Arguedas A, Bonhoeffer J, Cohen R, Dhooge I, Hoberman A, Liese J, Marchisio P, Palmu AA, Ray GT, Sanders EA, Simões EA, Uhari M, van Eldere J, Pelton SI. (2010) Otitis media and its consequences beyond the earache. Lancet Infect Dis, 10: 195–203.
6. Rosenfeld RM, Kay D. (2003) Natural history of untreated otitis media. Laryngoscope, 113: 1645–1657.
7. Block SL. Causative pathogens, antibiotic resistance and therapeutic considerations in acute otitis media. (1997) Pediatr Infect Dis J, 16: 449-56.
8. Pukander J. Clinical features of acute otitis media among children. (1983) Acta Otolaryngol, 95: 117–122.
9. Kalu SU, Ataya RS, McCormick DP, Patel JA, Revai K, Chonmaitree T. (2011) Clinical spectrum of acute otitis media complicating upper respiratory tract viral infection. Pediatr Infect Dis J, 30: 95–99.
10. Berger G. (1989) Nature of spontaneous tympanic membrane perforation in acute otitis media in children. J Laryngol Otol, 103: 1150–1153.
11. Szakmai irányelv az Akut Otitis Media kezelésére. In: Fül-orr-gégészeti Útmutató- Klinikai Irányelvek Kézikönyve, Medition Kiadó Budakeszi 2011: 71-79.
12. Lieberthal AS, Carroll AE, Chonmaitree T, Ganiats TG, Hoberman A, Jackson MA, Joffe MD, Miller DT, Rosenfeld RM, Sevilla XD, Schwartz RH, Thomas PA, Tunkel DE. (2013) The diagnosis and management of acute otitis media. Pediatrics, 131: 964-99.

13. Venekamp RP, Sanders S, Glasziou PP, Del Mar CB, Rovers MM. (2013) Antibiotics for acute otitis media in children. Cochrane Database Syst Rev, 1: CD000219.
14. Thompson PL, Gilbert RE, Long PF, Saxena S, Sharland M, Wong IC. (2009) Effect of antibiotics for otitis media on mastoiditis in children: a retrospective cohort study using the United Kingdom general practice research database. Pediatrics, 123: 424–430.
15. Martin R, Nauta A.J, Ben Amor K, Knippels LMJ, Knol1 J and Garssen J. (2010) Early life: gut microbiota and immune development in infancy. Beneficial Microbes, 1: 367-382.
16. Li M, Wang M, Donovan SM. (2014) Early development of the gut microbiome and immune-mediated childhood disorders. Semin Reprod Med, 32: 74-86.
17. Visontai I. (2013) Az Országos Epidemiológiai Központban végzett laboratóriumi pneumococcus surveillance jelentősége. Mikrobiológiai Körlevél XIII. évfolyam 3-4. szám, 15-25.
18. Tirczka T, Berta B. (2013) Invazív Streptococcus pneumoniae szerotipizálás és antibiotikum rezisztencia vizsgálat 2013. évi eredményei. Mikrobiológiai Körlevél. XIII. évfolyam 3-4. szám, 26-31.
19. Cohen R, Levy C, Boucherat M, Langue J, Autret E, Gehanno P, de La Rocque F. (2000) Five vs. ten days of antibiotic therapy for acute otitis media in young children. Pediatr Infect Dis J, 19: 458–463.
20. Kozyrskyj AL, Klassen TP, Moffatt M, Harvey K. (2010) Short-course antibiotics for acute otitis media. Cochrane Database Syst Rev, 9: CD001095
21. Duncan B, Ey J, Holberg CJ, Wright AL, Martinez FD, Taussig LM. (1993) Exclusive breastfeeding for at least 4 months protects against otitis media. Pediatrics, 91: 867–872.
22. Duffy LC, Faden H, Wasielewski R, Wolf J, Krystofik D. (1997) Exclusive breastfeeding protects against bacterial colonization and day care exposure to otitis media. Pediatrics, 100: E7.

23. Best D. Committee on Environmental Health; Committee on Native American Child Health; Committee on Adolescence. From the American Academy of Pediatrics. (2009) Technical report—secondhand and prenatal tobacco smoke exposure. Pediatrics, 124: 1017-44.
24. Etzel RA, Pattishall EN, Haley NJ, Fletcher RH, Henderson FW. (1992) Passive smoking and middle ear effusion among children in day care. Pediatrics, 90: 228–232.
25. Ilicali OC, Keles N, Deger K, Savas I. (1999) Relationship of passive cigarette smoking to otitis media. Arch Otolaryngol Head Neck Surg, 125: 758–762.
26. Schuerman L, Borys D, Hoet B, Forsgren A, Prymula R. (2009) Prevention of otitis media: now a reality? Vaccine, 27: 5748–5754.
27. Pneumococcal vaccines WHO position paper - 2012 -recommendations. (2012) Vaccine, 30: 4717-8.
28. Casey JR, Adlowitz DG, Pichichero ME. (2010) New patterns in the otopathogens causing acute otitis media six to eight years after introduction of pneumococcal conjugate vaccine. Pediatr Infect Dis J, 29: 304-9.
29. Fortanier AC, Venekamp RP, Boonacker CW, Hak E, Schilder AG, Sanders EA, Damoiseaux RA. (2014) Pneumococcal conjugate vaccines for preventing otitis media. Cochrane Database Syst Rev, 4: CD001480.
30. Miller E, Andrews NJ, Waight PA, Slack MP, George RC. (2011) Effectiveness of the new serotypes in the 13-valent pneumococcal conjugate vaccine. Vaccine, 29: 9127–9131.
31. Pumarola F, Marès J, Losada I, Minguella I, Moraga F, Tarragó D, Aguilera U, Casanovas JM, Gadea G, Trías E, Cenoz S, Sistiaga A, García-Corbeira P, Pirçon JY, Marano C, Hausdorff WP. (2013) Microbiology of bacteria causing recurrent acute otitis media (AOM) and AOM treatment failure in young children in Spain: shifting pathogens in the post-pneumococcal conjugate vaccination era. Int J Pediatr Otorhinolaryngol, 77: 1231-6.
32. Heikkinen T, Ruuskanen O, Waris M, Ziegler T, Arola M, Halonen P. (1991) Influenza vaccination in the prevention of acute otitis media in children. Am J Dis Child, 145: 445–448.

33. Belshe RB, Gruber WC. (2000) Prevention of otitis media in children with live attenuated influenza vaccine given intranasally. Pediatr Infect Dis J, 19: S66–S71.
34. Ozgur SK, Beyazova U, Kemaloglu YK, Maral I, Sahin F, Camurdan AD, Kizil Y, Dinc E, Tuzun H. (2006) Effectiveness of inactivated influenza vaccine for prevention of otitis media in children. Pediatr Infect Dis J, 25: 401–404.
35. Block SL, Heikkinen T, Toback SL, Zheng W, Ambrose CS. (2011) The efficacy of live attenuated influenza vaccine against influenza associated acute otitis media in children. Pediatr Infect Dis J, 30: 203–207.
36. Ashkenazi S, Vertruyen A, Arístegui J, Esposito S, McKeith DD, Klemola T, Biolek J, Kühr J, Bujnowski T, Desgrandchamps D, Cheng SM, Skinner J, Gruber WC, Forrest BD. CAIV-T Study Group. (2006) Superior relative efficacy of live attenuated influenza vaccine compared with inactivated influenza vaccine in young children with recurrent respiratory tract infections. Pediatr Infect Dis J, 25: 870–879.
37. Rudberg RD. (1954) Acute otitis media: comparative therapeutic results of sulphonamide and penicillin administered in various forms. Acta Otolaryngol, 113: S1–79.
38. Berman S. (1995) Otitis media in developing countries. Pediatrics, 96: 126–131.
39. Van Zuijlen DA, Schilder AG, Van Balen FA, Hoes AW. (2001) National differences in incidence of acute mastoiditis: relationship to prescribing patterns of antibiotics for acute otitis media? Pediatr Infect Dis J, 20: 140–144.
40. Pytel J. Az otitis media suppurativa szövődményei. in Répássy G szerk.: Fül-orr-gégészet, Fej-nyak-sebészet. Medicina Könyvkiadó Zrt. Budapest, 2011: 108-114.
41. Z. Szabó L. A gennyes középfülgyulladások szövődményei. in Z. Szabó László szerk.: Tabularium otorhinolaryngologiae. Melania Kiadó Budapest, 2002: 38-51.
42. Niv A, Nash M, Slovik Y, Fliss DM, Kaplan D, Leibovitz E, Katz A, Dagan R, Leiberman A. (2004) Acute mastoiditis in infancy: the Soroka experience: 1990-2000. Int J Pediatr Otorhinolaryngol, 68: 1435-1439.

43. Oestreicher-Kedem Y, Raveh E, Kornreich L, Popovtzer A, Buller N, Nageris B. (2005) Complications of mastoiditis in children at the onset of a new millennium. Ann Otol Rhinol Laryngol, 114: 147-52.
44. Bales CB, Sobol S, Wetmore R, Elden LM. (2009) Lateral sinus thrombosis as a complication of otitis media. Pediatrics, 123: 709–713.
45. Halgrimson WR, Chan KH, Abzug MJ, Perkins JN, Carosone-Link P, Simões EA. (2014) Incidence of acute mastoiditis in Colorado children in the pneumococcal conjugate vaccine era. Pediatr Infect Dis, 33: 453-457.
46. McDonald M.H, Matthew R, Hoffman MR, Gentry LR. (2013) When is Fluid in the Mastoid Cells a Worrisome Finding? J Am Board Fam Med, 26: 218 –220.
47. Vazquez E, Castellote A, Piqueras J, Mauleon S, Creixell S, Pumarola F, Figueras C, Carreño JC, Lucaya J. (2003) Imaging of complications of acute mastoiditis in children. Radiographics, 23: 359-372.
48. deVeber G, Andrew M, Adams C, Bjornson B, Booth F, Buckley DJ, Camfield CS, David M, Humphreys P, Langevin P, MacDonald EA, Gillett J, Meaney B, Shevell M, Sinclair DB, Yager J. Canadian Pediatric Ischemic Stroke Study Group. (2001) Cerebral sinovenous thrombosis in children. New Engl J Med, 345: 417– 423.
49. Medlock MD, Olivero WC, Hanigan WC, Wright RM, Winek SJ. (1992) Children with cerebral venous thrombosis diagnosed with magnetic resonance imaging and magnetic resonance angiography. Neurosurgery, 31: 870-876.
50. Dlamini N, Billinghursta L, Kirkham FJ. (2010) Cerebral venous sinus (sinovenous) thrombosis in children. Neurosurg Clin N Am, 21: 511-527.
51. Saat R, Laulajainen-Hongisto AH, Mahmood G, Lempinen LJ, Aarnisalo AA, Markkola AT, Jero JP. (2014) MR Imaging Features of Acute Mastoiditis and Their Clinical Relevance. Am J Neuroradiol, epub doi: 10.3174/ajnr. A4120
52. Psarommatis IM, Voudouris C, Douros K, Giannakopoulos P, Bairamis T, Carabinos C. (2012) Algorithmic management of pediatric acute mastoiditis. Int J Pediatr Otorhinolaryngol, 76: 791–796.
53. Grimprel E, Hentgen V, Lorrot M, Haas H, Cohen R. (2013) Antibiotherapy of severe ENT infections in children: propositions of the French Group of Pediatric

Infectious Diseases (PID) of the French Society of Pediatrics. Arch Pediatr, 20 Suppl 3: 14-19.

54. Quesnel S, Nguyen M, Pierrot S, Contencin P, Manach Y, Couloigner VS. (2010) Acute mastoiditis in children: A retrospective study of 188 patients. Int J Pediatr Otorhinolaryngol 74: 1388-1392.

55. Zanetti D, Nassif N. (2006) Indications for surgery in acute mastoiditis and their complications in children. Int J Pediatr Otorhinolaryngol, 70: 1175-82.

56. Sung Ryeal K, Oak-Sung Ch, Hun Yi P. (2013) Two Cases of Acute Mastoiditis with Subperiosteal Abscess. Korean J Audiol, 17: 97-100.

57. Manolidis S, Kutz JW Jr. (2005) Diagnosis and management of lateral sinus thrombosis. Otol Neurotol, 26: 1045–1051.

58. Ooi EH, Hilton M, Hunter G. (2003) Management of lateral sinus thrombosis. J Laryngol Otol, 117: 932–939.

59. Tov EE, Leiberman A, Shelef I, Kaplan DM. (2008) Conservative nonsurgical treatment of a child with otogenic lateral sinus thrombosis. Am J Otolaryngol, 29: 138–141.

60. Bakhos D, Trijolet JP, Morinière S, Pondaven S, Al Zahrani M, Lescanne E. (2011) Conservative Management of Acute Mastoiditis in Children. Arch Otolaryngol Head Neck Surg, 137: 346-350.

61. Geva A, Oestreicher-Kedem Y, Fishman G, Landsberg R, DeRowe A. (2008) Conservative management of acute mastoiditis in children. Int J Pediatr Otorhinolaryngol, 72: 629-634.

62. Popovtzer A, Raveh E, Bahar G, Oestreicher-Kedem Y, Feinmesser R, Nageris BI. (2005) Facial palsy associated with acute otitis media. Otolaryngol Head Neck Surg, 132: 327-329.

63. Kangsanarak J, Fooanant S, Ruckphaopunt K, Navacharoen N, Teotrakul S. (1993) Extracranial and intracranial complications of suppurative otitis media. Report of 102 cases. J Laryngol Otol, 107: 999-1004.

64. Kangsanarak J, Navacharoen N, Fooanant S, Ruckphaopunt K. (1995) Intracranial complications of suppurative otitis media: 13 years' experience. Am J Otol, 16: 104-109.

65. Ghosh PS, Ghosh D, Goldfarb J, Sabella CPS. (2011) Lateral sinus thrombosis associated with mastoiditis and otitis media in children. J Child Neurol, 8: 1000-1004.

66. Harty DW, Farahani RM, Simonian MR, Hunter L, Hunter N. (2012) Streptococcus gordonii FSS2 Challisin affects fibrin clot formation by digestion of the aC region and cleavage of the N-terminal region of the Bb chains of fibrinogen. Thromb Haemost, 108: 236–246.

67. Geelen S, Bhattacharyya C, Tuomanen E. (1992) Induction of procoagulant activity on human endothelial cells by Streptococcus pneumoniae. Infect Immun, 60: 4179–4183.

68. Novoa E, Podvinec M, Angst R, Gürtler NE. (2013) Paediatric otogenic lateral sinus thrombosis: therapeutic management, outcome and thrombophilic evaluation. Int J Pediatr Otorhinolaryngol, 77: 996–1001.

69. Samuel J, Fernandes CM. (1987) Lateral sinus thrombosis (a review of 45 cases). J Laryngol Otol, 101: 1227–1229.

70. Christensen N, Wayman J, Spencer J. (2009) Lateral sinus thrombosis: a review of seven cases and proposal of a management algorithm. Int J Pediatr Otorhinolaryngol, 73: 581–584.

71. Vieira JP, Luisb C, Monteiroc JP, Temudod T, Campose MM, Quintasf S, Nunesg S. (2010) Cerebral sinovenous thrombosis in children: Clinical presentation and extension, localization and recanalization of thrombosis. Eur J Paediatr Neurol 14: 80–85.

72. Durgun B, Ilglt ET, Cizmeli MO, Atasever AB. (1993) Evaluation by angiography of the lateral dominance of the drainage of the dural venous sinuses. Surg Radiol Anat, 15: 125–130.

73. Widjaja E, Griffiths PD. (2004) Intracranial MR venography in children: normal anatomy and variations. Am J Neuroradiol, 25: 1557–1562.

74. Morgan OG, Symonds CP. (1931) Internal Ophthalmoplegia with Absent Tendon-jerks. Proc R Soc Med, 24: 867–869.

75. Csákányi Z, Rosdy B, Kollár K, Móser J, Kovács E, Katona G. (2013) Timely recanalization of lateral sinus thrombosis in children. Eur Arch Otorhinolaryngol, 270: 1991–1998.

76. Rosdy B, Csákányi Z, Kollár K, Móser J, Mellár M, Kulcsár A, Kovács É, Várallyay G, Katona G. (2014) Visual and neurologic deterioration in otogenic lateral sinus thrombosis: 15 year experience. Int J Pediatr Otorhinolaryngol, 78: 1253-1257.

77. deVeber G, Chan A, Monagle P. (1998) Anticoagulation therapy in pediatric patients with sinovenous thrombosis: a cohort study. Arch Neurol, 55: 1533–1537.

78. Saindane AM, Mitchell BC, Kang J, Desai NK, Dehkharghani S. (2013) Performance of Spin-Echo and Gradient-Echo T1-Weighted Sequences for Evaluation of Dural Venous Sinus Thrombosis and Stenosis. Am J Roentgenol, 201: 162-169.

79. Forbes KP, Pipe JG, Heiserman JE. (2001) Evidence for Cytotoxic Edema in the Pathogenesis of Cerebral Venous Infarction. Am J Neuroradiol, 22: 450-455.

80. Röther J, Waggie K, van Bruggen N, de Crespigny AJ, Moseley ME. (1996) Experimental Cerebral Venous Thrombosis: Evaluation Using Magnetic Resonance Imaging. J Cereb Blood Flow Metab, 16: 1353-1361.

81. Leach JL, Fortuna RB, Jones BV, Gaskill-Shipley MF. (2006) Imaging of cerebral venous thrombosis: current techniques, spectrum of findings, and diagnostic pitfalls. Radiographics, 26: S19–S41.

82. Saposnik G, Barinagarrementeria F, Brown RD Jr, Bushnell CD, Cucchiara B, Cushman M, deVeber G, Ferro JM, Tsai FY. (2011) American Heart Association Stroke Council and the Council on Epidemiology and Prevention. Diagnosis and management of cerebral venous thrombosis. Stroke, 42: 1158–1192.

83. Goldenberg RA. (1985) Lateral sinus thrombosis. Medical or surgical treatment? Arch Otolaryngol, 111: 56–58.

84. Lebas A, Chabrier S, Fluss J, Gordon K, Kossorotoff M, Nowak-Göttl U, de Vries LS, Tardieu M, French Society for Paediatric Neurology; European Paediatric Neurology Society. (2012) guideline on the anticoagulant treatment of cerebral sinovenous thrombosis in children and neonates. Eur J Paediatr Neurol, 16: 219-228.

85. Chalmers E, Ganesen V, Liesner R, Maroo S, Nokes T, Saunders D, Williams M; British Committee for Standards in Haematology. (2011) Guideline on the investigation, management and prevention of venous thrombosis in children. Br J Haematol, 154: 196–207.

86. Ropposch T, Nemetz U, Braun EM, Lackner A, Walch CT. (2012) Low molecular weight heparin therapy in pediatric otogenic sigmoid sinus thrombosis. Int J Pediatr Otorhinolaryngol, 76: 1023–1026.

87. Moharir MD, Shroff M, Stephens D, Pontigon AM, Chan A, MacGregor D, Mikulis D, Adams M, deVeber G. (2010) Anticoagulants in pediatric cerebral sinovenous thrombosis: a safety and outcome study. Ann Neurol 67: 590–599.

88. Magyar Thrombosis és Haemostasis Társaság Magyar Konszenzus Nyilatkozat (szerk. Pfliegler G.) A thromboemboliák megelőzése és kezelése. Magyar, második, javított és bővített kiadás, Budapest, 2001.

89. Moffett BS, Teruya J. (2014) Trends in Parenteral Direct Thrombin Inhibitor Use in Pediatric Patients Analysis of a Large Administrative Database. Arch Pathol Lab Med, 138: 1229–1232.

90. Young G. (2011) New anticoagulants in children: A review of recent studies and a look to the future. Thromb Res, 127: 70-74.

91. Goldenberg NA, Knapp-Clevenger R, Manco-Johnson MJ; Mountain States Regional Thrombophilia Group (2004) Elevated plasma factor VIII and D-dimer levels as predictors of poor outcomes of thrombosis in children. N Engl J Med, 351: 1081-1088.

92. Neilan RE, Isaacson B, Kutz JW Jr, Lee KH, Roland PS. (2011) Pediatric otogenic lateral sinus thrombosis recanalization. Int J Pediatr Otorhinolaryngol, 75: 850–853.

93. Kaplan DM. (1999) Otogenic lateral sinus thrombosis in children. Int J Pediatr Otorhinolaryngol, 49: 177–183.

94. Au JK, Adam SI, Michaelides EM. (2013) Contemporary management of pediatric lateral sinus thrombosis: a twenty year review. Am J Otolaryngol, 34: 145–150.

95. Mallur PS, Harirchian S, Lalwani AK. (2009) Preoperative and postoperative intracranial complications of acute mastoiditis. Ann Otol Rhinol Laryngol, 118: 118–123.

96. Tovi F, Fliss DM, Noyek AM. (1993) Septic internal jugular vein thrombosis. J Otolaryngol, 22: 415–420.

97. Iseri M, AydÂn Ö, Üstündaf E, Keskin G, Almaç A. (2006) Management of lateral sinus thrombosis in chronic otitis media. Otol Neurotol, 27: 1098–1103.

98. Lee JH, Choi SJ, Park K, Choung YH. (2009) Managements for lateral sinus thrombosis. Eur Arch Otorhinolaryngol, 266: 51–58.

99. Teichgraeber JF, Per Lee JH, Turner JS. (1982) Lateral Sinus thrombosis: a modern perspective. Laryngoscope, 92: 744-751.

100. Higgins JN, Gillard JH, Owler BK, Harkness K, Pickard JD. (2004) MR venography in idiopathic intracranial hypertension: unappreciated and misunderstood. J Neurol Neurosurg Psychiatry, 75: 621–625.

101. Sébire G, Tabarki B, Saunders DE, Leroy I, Liesner R, Saint-Martin C, Husson B, Williams AN, Wade A, Kirkham FJ. (2005) Cerebral venous sinus thrombosis in children: risk factors, presentation, diagnosis and outcome. Brain, 128: 477–489.

102. De Schryver EL, Blom I, Braun KP, Kappelle LJ, Rinkel GJ, Peters AC, Schinkel J. (2004) Long-term prognosis of cerebral venous sinus thrombosis in childhood. Dev Med Child Neurol, 46: 514-519.

103. Kenet G, Kirkham F, Niederstadt T, Heinecke A, Saunders D, Stoll M, Brenner B, Bidlingmaier C, Heller C, Knöfler R, Schobess R, Zieger B, Sébire G, Nowak-Göttl U; European Thromboses Study Group. (2007) Risk factors for recurrent venous thromboembolism in the European collaborative paediatric database on cerebral venous thrombosis: a multicenter cohort study. Lancet Neurol, 6: 595–603.

104. Ivády B, Liptai Z, Újhelyi E, Balázs Gy. (2008) Pneumococcal Meningitis In Children– 9 1/2-Year-Experience At Szent László Hospital, Budapest, Hungary. Ideggyogy Sz, 61: 385–390.

105. Koitschev A, Simon C, Löwenheim H, Kumpf M, Besch D, Ernemann U.A. (2005) Delayed otogenic hydrocephalus after acute otitis media in pediatric

patients: the changing presentation of a serious otologic complication. Acta Otolaryngol, 125: 1230-1235.

106. Findlow H, Laher G, Balmer P, Broughton C, Carrol ED, Borrow RH. (2009) Competitive Inhibition Flow Analysis Assay for the Non-Culture-Based Detection and Serotyping of Pneumococcal Capsular Polysaccharide. Clin Vaccine Immunol, 16: 222-229.

107. Wood WA, Raz Y. Intracranial complications of otitis media. in Myers E.N. Operativ Otolaryngology Head and Neck surgery 2nd edition Saunders Elsevier Philadephia 2008: 1229-1241.

108. Souza C, Glasscock M. Complications of otitis media in children in: Souza, Stankiewicz, Pellitteri. Textbook of Pediatric Otorhinolaryngology Head and Neck surgery. Singular Publishing Group Inc. 1999: 129-130.

109. Massicotte P, Adams M, Marzinotto V, Brooker LA, Andrew M. (1996) Low-molecular-weight heparin in pediatric patients with thrombotic disease: a dose finding study. J Pediatr, 128: 313-318.

110. Molinari AC, Banov L, Bertamino M, Barabino P, Lassandro G, Giordano P. (2015) A Practical Approach to the Use of Low Molecular Weight Heparins in VTE Treatment and Prophylaxis in Children and Newborns. Pediatr Hematol Oncol, 32: 1-10.

111. Zangari P, Messia V, Viccaro M, Bottero S, Randisi F, Marsella P, Luciani M, Locatelli F. (2012) Genetic prothrombotic factors in children with otogenic lateral sinus thrombosis: five case reports. Blood Coagul Fibrinolysis, 23: 158-163.

112. Committee on Practice and Ambulatory Medicine, Section on Ophthalmology. American Association of Certified Orthoptists; American Association for Pediatric Ophthalmology and Strabismus; American Academy of Ophthalmology. (2003) Eye examination in infants, children, and young adults by pediatricians. Pediatrics, 111: 902-907.

113. Az Egészségügyi Minisztérium szakmai irányelve: A 0-18 éves életkorú gyermekek látásfejlõdésének követése, a kancsalság és a fénytörési hibák felismeréséröl Szûrõvizsgálati irányelvek védõnõk és gyermekorvosok számára Egészségügyi Közlöny Budapest (2009) 21: 3070-3081.

114. Sényi K. Gyermekszemészeti Alapismeretek In: Útmutató. Klinikai Irányelvek Kézikönyve. Medition Kiadó Budakeszi 2004: 207-231.

12. Saját publikációk jegyzéke

12.1 A disszertációhoz kapcsolódó közlemények listája

Rosdy B, Csákányi Z, Kollár K, Móser J, Mellár M, Kulcsár A, Kovács É, Várallyay G, Katona G. (2014) Visual and neurologic deterioration in otogenic lateral sinus thrombosis: 15 year experience. Int J Pediatr Otorhinolaryngol, 78: 1253-1257. (IF: 1.319)

Csakanyi Zs, Rosdy B, Kollar K, Moser J, Kovacs E, Katona G. (2013) Timely recanalization of lateral sinus thrombosis in children: should we consider hypoplasia of contralateral sinuses in treatment planning? Eur Arch Otorhinolaryngol, 270: 1991–1998. (IF: 1.608)

12.2 A disszertációtól független közlemények listája

Clemens B, Menes A, Piros P, Bessenyei M, Altmann A, Jerney J, Kollar K, Rosdy B, Rozsavolgyi M, Steinecker K, Hollody K.(2006) Quantitative EEG effects of carbamazepine, oxcarbazepine, valproate, lamotrigine, and possible clinical relevance of the findings. Epilepsy Res, 70: 190-199. (IF: 2.088)

Zaborszky L, Csuha L, Rosdy B, Mezey E, Palkovits M. (1984) Cells of Origin of Fibers to the Retrochiasmatic Area - A Horseradish-peroxidase Study. Acta Morphol Hung, 32: 251-278. (IF: 0.236)

Szentirmai R, Márai K, Rosdy B, Koncz I, Kiss G. (2014) Görcsroham miatt kórházunkba érkező betegek ellátásának vizsgálata. Gyermekgyógyászat, 65: 87-93.

Kollár K, Liptai Z, Rosdy B, Móser J. (2009) Guillain-Barré szindróma gyermekkorban. Ideggyogy Sz, 62: 399-404.

Móser J, Liptai Z, Veres É, Rosdy B, Kollár K. (2009) Akut myelitis transversa gyermekkorban. Ideggyogy Sz, 62: 405-410.

Rosdy B, Kollár K, Móser J, Várallyay G, Kordás M. (2009) Súlyos fokú spontán intracranialis hipotenzió Marfan-szindrómás serdülő esetében. Ideggyogy Sz, 62: 181-184.

Lásztity N, Szepesváry E, Kiss A, Rosdy B, Környei L. (2008) Sinusbradycardia és syncope: egy ritka öröklődő szívritmuszavarról esetünk kapcsán. Gyermekgyógyászat, 59: 235-238.

Neuwirth M, Saracz J, Hegyi M, Paraicz E, Kollar K, Moser J, Rosdy B, Herczegfalvi A, Fogarasi A. (2006) Tapasztalatok a levetiracetam kezeléssel gyermekkori epilepsziákban. Ideggyogy Sz, 59: 179-182.

Halasz P, Kelemen A, Clemens B, Saracz J, Rosdy B, Rasonyi G, Szucs A. (2005) The perisylvian epileptic network. A unifying concept. Ideggyogy Sz, 58: 21-31.

Gombos E, Rosdy B, Scheuring N, Lásztity N, Komlósi K, Bene J, Szabó T, Pollreisz F, Vékey K, Melegh B, Czinner A. (2004) Ametilmalonsav-acidaemiáról egy esetünk kapcsán. Gyermekgyógyászat, 55: 287-294.

13. Köszönetnyilvánítás

Köszönöm szüleimnek, hogy az élethivatásuknak tekintett gyógyítás szeretetét továbbadták. Köszönöm édesapámnak, hogy megmutatta, klinikusként is érdemes kérdéseket feltenni és ezek vizsgálatára erőfeszítéseket tenni.

Köszönöm férjemnek, Dr. Taller Andrásnak, hogy ezekben a nehéz hónapokban is támogatott és társként mellettem állt. Köszönöm gyermekeinknek a türelmet és a megértést. A munka elkészültéhez az időt fájó szívvel, legtöbbször a közösen együtt töltött időnkből kényszerültem elvenni.

Köszönöm témavezetőmnek, prof. Dr. Katona Gábornak, hogy a közös munka folyamán felhívta a figyelmemet új észrevételeim fontosságára. Buzdított az összegzés elkészítésére. A közlemények és e munka elkészültét is tapasztalatával és tanácsaival folyamatosan segítette. Köszönöm Dr. Csákányi Zsuzsannának a munkában és a közleményekben nyújtott segítségét. Köszönöm Dr. Benedek Pálma praktikus tanácsait és segítségét.

Köszönöm a Heim Pál Gyermekkórház főigazgatójának, dr. Nagy Anikónak, és orvos-igazgatójának, prof. Dr. Kiss Andrásnak, hogy a betegek magas színvonalú kivizsgálását és kezelését támogatják.

Köszönöm prof. Dr. Losonczy Györgynek, hogy témámat befogadta a SE Klinikai Tudományok Doktori Iskolájában általa vezetett programba.

Köszönettel tartozom gyermekgyógyászati szemléletem formálásában Dr. B. Kovács Juditnak, dr. Lőrincz Margitnak és dr. Marosi Anikónak. Pontos, precíz munkavégzésük, kritikus szemléletük nagy hatással volt rám.

Gyermekneurológusként sokan járultak hozzá látásmódom fejlődéséhez. Prof. Dr. Mättyus Adorján higgadt, analatikus szemléletét adta át. Dr. Neuwirth Magdától a betegek szeretetét és szolgálatát kaptam örökségül. Dr. Kassay Máriától türelmet és empátiát tanultam. Dr. Balogh Erzsébet intuitív látásmódját mutatta meg. Dr. Jerney Judit a tudományos igényességben segített. Dr. Saracz Judit a gyors és lényeglató

munkavégzésre oktatott. Dr. Herczegfalvi Ágnes a nemzetközi együttműködésekben rejlő lehetőségeket tárta fel. Dr. Dobronyi Ilona, dr. Kónya Eszter és prof. Dr Paraicz Ervin az idegsebészet útvesztőiben kalauzoltak. Dr. Veres Éva az akut helyzetekben igen fontos higgadt bátorságra, a döntések kockázatának felvállalására tanított. Külön köszönöm, hogy kezdetektől tudományos tevékenység végzésére buzdított, de preferenciámat megértette. Köszönöm, hogy a jelen dolgozat alakulását is kiemelt figyelemmel kísérte.

Köszönöm jelenlegi főnökömnek, dr. Kollár Katalinnak szakmai és emberi támogatását. Köszönöm, hogy jó hangulatban vezet egy olyan osztályt, ahol a gyógyítás szabadságát meghagyja, a folyamatos konzultáció és továbbképzés lehetőségét biztosítja. Köszönöm dr. Móser Juditnak baráti támogatását, lényeglátását és nyelvi lektori munkáját, amelyet igen sokszor igénybe vettem. Dr. Mellár Mónika osztályos orvosi terheimet enyhítette a munka elkészülése alatt.

Köszönöm a Heim Pál Gyermekkórház Neurológia osztálya és ambulanciája, valamint az EEG laboratórium összes dolgozójának a közös munka örömét és a segítséget, amelyet a betegek gyógyítása közben nyújtottak.

Köszönöm a Fül-Orr-Gégészeti osztály, az Intenzív osztály, a Belgyógyászati osztály, a Gyermekszemészeti osztály és a Laboratórium orvosainak és valamennyi dolgozójának a betegek közös gyógyítása kapcsán nyújtott segítséget. Külön köszönöm dr. Gottlieb Erzsébetnek, hogy figyelmemet a betegágy mellett is elvégezhető látásélesség vizsgálatokra irányította.

Köszönöm a CT és Intervenciós Radiológia osztályról prof. Dr. Harkányi Zoltánnak, dr. Balázs Györgynek, dr. Kovács Évának a vizsgálatok elvégzését és radiológiai látásmódom alakítását. Kovács Évának külön köszönöm a folyamatos együttműködés lehetőségét, és előremutató kritikai észrevételeit.

Köszönöm a SE MR Kutatóközpont vezetőjének, Dr. Rudas Gábornak, hogy a betegek akut MRI vizsgálatára mindig lehetőséget biztosít. Köszönöm mind neki, mind Dr. Barsi Péter egyetemi docensnek és dr. Várallyay Györgynek, hogy igényes és alapos értékelésükkel, a konzultációra mindig nyitottan, hozzájárultak a betegek gyógyításához.

Köszönöm dr. Kállay Krisztiánnak a thrombophylia vizsgálatokban nyújtott segítségét.

Köszönöm Körmendiné Pók Zsófia könyvtárosnak mindig kész segítségnyújtását.

Köszönöm Görög Kingának a számítástechnikai segítségét.

Köszönöm Dórának, hogy otthoni teendőim nagy részét átvállalta.

Végül, de nem utolsó sorban köszönöm a betegeknek és családjaiknak a bizalmat. Köszönöm Ambrusnak és családjának, hogy feltárták előttem a betegség súlyosságát. Ez ösztönözte munkacsoportunkat az új terápiás lehetőségek megtalálásában.