

A külső orr makroszkópos sebészeti anatómiai vizsgálata és azon vizsgálatok eredményein alapuló innovatív sebésztechnikák az orr esztétikai és helyreállító műtétei, valamint a fogmedernyűlvány hasadékának kezelésében

Doktori értekezés

**Dr. Pálházi Péter**

Semmelweis Egyetem

Klinikai Orvostudományok Doktori Iskola



Témavezető:

Dr. Nagy Krisztián, PhD, egyetemi docens

Programvezető:

Dr. Szabó Attila, DSc, egyetemi tanár

Hivatalos bírálók:

Dr. Alpár Alán, DSc, egyetemi tanár

Dr. Vástyán Attila, PhD, egyetemi docens

Szigorlati bizottság elnöke:

Dr. Székely Andrea Dorottya, PhD, egyetemi docens

Szigorlati bizottság tagjai:

Dr. Paput László, PhD, osztályvezető főorvos

Dr. Lendvai Dávid, PhD, egyetemi adjunktus

Budapest

2019

## TARTALOMJEGYZÉK

<b>1. RÖVIDÍTÉSEK JEGYZÉKE.....</b>	<b>4</b>
<b>2. BEVEZETÉS ÉS IRODALMI ÁTTEKINTÉS.....</b>	<b>5</b>
2.1 Az külső orr alapvető anatómiai felépítése .....	5
2.2 Az alsó laterális porc laterális szárának sebészeti anatómiája .....	10
2.3 Az alsó orrbázis sebészeti anatómiája .....	14
2.4 A csontos-porcos boltív anatómiájának sebészeti relevanciája .....	15
2.5 A csontos-porcos boltív fejlődéstana .....	17
2.6 Archasadékok általános jellemzői .....	18
2.7 A szájpad és a felső ajak embrionális fejlődése .....	20
2.8 Ajak- és/vagy szájpadhasadékok klinikai megjelenése.....	21
2.9 Az ajakhasadékhoz társuló orrdeformitás.....	24
2.10 Hasadékos betegek ellátásának terápiai folyamata .....	27
2.11 Szekunder alveoláris oszteoplasztika .....	29
2.12 Az orrbázis besüllyedését okozó alveoláris hasadék 3D szimulációja.....	29
2.13 Nyitott orrplasztika .....	30
2.14 Másodlagos orrplasztika.....	31
2.15 Orrhát megőrzése orrplasztika során, sebésztechnikák áttekintése .....	31
<b>3. CÉLKITŰZÉSEK.....</b>	<b>35</b>
<b>4. MÓDSZEREK.....</b>	<b>36</b>
4.1 Az alsó laterális porc laterális szára .....	36
4.2 Az alsó orrbázis .....	37
4.3 A csontos-porcos boltív .....	37
4.4 Az alveoláris hasadék 3D szimulációja .....	40
4.5 Orrhát megőrzéses sebésztechnikák vizsgálata.....	41
<b>5. EREDMÉNYEK.....</b>	<b>44</b>
5.1 Az alsó laterális porc laterális szára .....	44
5.1.1 Pozíció (orientáció) .....	44
5.1.2 Tengely és forma.....	45
5.1.3 Laterális szár dimenziói és az aláris gyűrű.....	46

<b>5.2 Az alsó orrbázis .....</b>	<b>48</b>
5.2.1 Levator Labii Superioris Alaeque Nasi .....	49
5.2.2 Orbicularis Oris .....	50
5.2.3 Myrtiformis .....	51
5.2.4 Depressor Septi Nasi .....	52
5.2.5 Dilator Naris .....	54
5.2.6 Tela subcutanea cutis .....	54
<b>5.3 A csontos-porcós boltív .....</b>	<b>55</b>
5.3.1 Kadáver disszekciók.....	55
5.3.2 Klinikai esetek.....	58
<b>5.4 Az alveoláris hasadék 3D szimulációja .....</b>	<b>59</b>
<b>5.5 Orrhát megőrzési technikák vizsgálata.....</b>	<b>62</b>
5.5.1 Sebésztechnika: feltárás .....	62
5.5.2 Sebésztechnika: orrsövény rezekciója.....	63
5.5.3 Sebésztechnika: a csontos boltív mobilizációja .....	65
5.5.4 Sebésztechnika: az orrhát süllyesztése .....	66
<b>6. MEGBESZÉLÉS.....</b>	<b>69</b>
<b>6.1 Laterális szár .....</b>	<b>69</b>
6.1.1 Orrszárny barázda (alar groove).....	69
6.1.2 Vertikális tengely .....	70
6.1.3 Transzverzális (horizontális) tengely .....	71
6.1.4 Pozíció.....	73
6.1.5 Laterális szár – akcesszórius porcok kapcsolódása.....	74
6.1.6 Sebészeti relevancia .....	76
<b>6.2 Az alsó orrbázis .....</b>	<b>78</b>
6.2.1 Kolumellabázis.....	79
6.2.2 Depressor septi nasi és a Pitanguy-szalag.....	79
6.2.3 Tela subcutanea cutis .....	81
6.2.4 Orrnyílás küszöbe.....	82
6.2.5 Orrszárnyak.....	82
6.2.6 Modiolus alae nasi.....	83
6.2.7 Az alsó orrbázis sebészeti relevanciája .....	84

<b>6.3 A csontos-porcós boltív .....</b>	<b>85</b>
6.3.1 Csontos-porcós boltív fejlődése .....	85
6.3.2 Sebésztechnika .....	86
6.3.3 Csontsapka .....	87
6.3.4 Dorzális pillérterület expozíció .....	88
6.3.5 Dorzális profil redukciója.....	89
6.3.6 Orrhíti redukció előtti és utáni dorzális vonalak .....	90
<b>6.4 Nazoalveoláris graft az orrbázis korrekt csontos alátámasztására .....</b>	<b>92</b>
<b>6.5 Orrhátat megőrző technikák vizsgálata .....</b>	<b>94</b>
<b>7. KÖVETKEZTETÉSEK .....</b>	<b>100</b>
<b>8. ÖSSZEFOGLALÁS .....</b>	<b>103</b>
<b>9. SUMMARY .....</b>	<b>104</b>
<b>10. IRODALOMJEGYZÉK.....</b>	<b>105</b>
<b>11. SAJÁT PUBLIKÁCIÓK JEGYZÉKE .....</b>	<b>114</b>
11.1 A disszertáció alapját képező közlemények .....	114
11.2 A disszertációhoz szorosan nem kapcsolódó közlemények .....	114
<b>12. KÖSZÖNETNYILVÁNÍTÁS .....</b>	<b>115</b>

## 1. RÖVIDÍTÉSEK JEGYZÉKE

A dolgozatomban előforduló rövidítéseket az angolszász irodalomban elfogadott irányelveknek megfelelően adtam meg. A jegyzékben nem szereplő rövidítéseket az előfordulási helyen magyarázom.

ASA	elülső orrsövényyszöglet (anterior septal angle)
CL	ajakhasadék (cleft lip)
CP	szájpadhasadék (cleft palate)
CL+P	ajak- és szájpadhasadék (cleft lip and palate)
CL±P	ajak- és/vagy szájpadhasadék (cleft lip and/or palate)
DKA	dorzális pillérterület (dorsal keystone area)
DN	dilator naris
DSN	depressor septi nasi
LLC	alsó laterális porc (lower lateral cartilage)
LLS	musculus levator labii superioris
LLSAN	musculus levator labii superioris alaeque nasi
LKA	laterális pillérterület (lateral keystone area)
MCL	mediális kantális szalag (medial canthal ligament)
MM	musculus myrtiliformis
NFSL	nazofrontális varrat (nasofrontal suture line)
NMSL	nazomaxilláris varrat (nasomaxillary suture line)
OOr	musculus orbicularis oris
R	pillérpont (keystone point, rhinion)
SMAS	felületes muszkulo-aponeurotikus rendszer
SOOL	felületes orbicularis oris labiális kötege (superficial orbicularis oris labialis)
SOON	felületes orbicularis oris nazális kötege (superficial orbicularis oris nasalis)
ULC	felső laterális porc (upper lateral cartilage)
3D	háromdimenziós
CBCT	cone-beam computed tomography
CT	computed tomography

## 2. BEVEZETÉS ÉS IRODALMI ÁTTEKINTÉS

### 2.1 Az külső orr alapvető anatómiai felépítése

Az orr felszíni és strukturális morfológiájának tanulmányozása nem újkeletű, hiszen évszázadok óta ismertek mai tudásunk alapjai. Azonban a modern orrplasztika, azon belül is a nyílt – transzkolumelláris / Réthi-féle – feltárásból végzett műtéttechnika elterjedésével, egyre égetőbbé vált a szükség a külső orr mélyebb anatómiai megértésére, mind esztétikai mind rekonstrukciós műtétek esetén. Munkánkkal igyekszünk feltárni olyan morfológiai sajátosságokat, melyeket fontos lenne megőrizni vagy kialakítani egy orrplasztika során. Általánosan elmondható az a tendencia, hogy törekszünk orrplasztika alatt olyan esztétikai eredményeket elérni, melyről egy harmadik személy már nem mondja meg, hogy a betegnek helyreállító-esztétikai műtete volt. Mindez a hasadékos betegek orrplasztikájára is igaz, azzal a különbséggel, hogy ott sokszor nem csak a struktúrát kell módosítani, de gyakran a szövethiányt is pótolni.

Az orr funkcionális szempontból a légző- és szaglórész részét. Esztétikailag az arc legprominensebb, legmeghatározóbb része, abba harmonikusan integrálódik. Az ajak- és szájadhasadékos betegek arcdeformitása legtöbb esetben az orrukra is kiterjed. Ahhoz, hogy az orralapot minél szebben és minél hosszantartóbban rekonstruálni tudjuk ilyen esetekben, illetve önálló orrplasztikai műtétekhez is elengedhetetlen, hogy az orr anatómiáját pontosan ismerjük.

Az orr csontos alapját a páros orrcsontok, a felső állcsont frontális nyúlványai és a premaxilla képezik. Mindezek egy körte alakú nyílást, az elülső csontos orrnyílást, az apertura pyriformist hozzák létre. Az orrüreg orrjáratokra osztható a felső, középső és alsó orrkagylóknak, valamint a csontos és porcos orrsövénynek köszönhetően. Így megkülönböztetünk alsó, középső, felső és közös orrjáratot. Mind orrplasztikai, mind a hasadékesészet szempontból az alsó és középső orrjáratoknak, valamint az alsó és középső orrkagylóknak van jelentősége. A csontos orrsövényt a klasszikus leírások alapján a rostacsont lamina perpendicularisa, valamint az ekecsont képezik. A porcos orrsövényt ezzel szemben egyetlen porc, a quadranguláris porc (cartilago quadrangularis) képezi.

A porcos orrsövény dorzális éléhez kapcsolódnak a magyar szakirodalomban trianguláris porcokként (cartilago nasi lateralis) referált porcok, melyekre - az angolszász

nómenklatúrából átvéve – dolgozatomban, mint felső laterális porcokra (upper lateral cartilage - ULC) fogok hivatkozni. Ennek oka a következő:

- 1) a felső laterális név pontosan kifejezi a porc elhelyezkedését, így nem összetéveszthető egyetlen másik orrporccal sem,
- 2) a trianguláris név megtévesztően arra utal, hogy egy háromszögletű porcról van szó, mely a valóságban négyszögletű,
- 3) a cartilago nasi lateralis megnevezés szintén pontatlan, hiszen a tőle kaudálisan elhelyezkedő porcok szintén laterálisak.

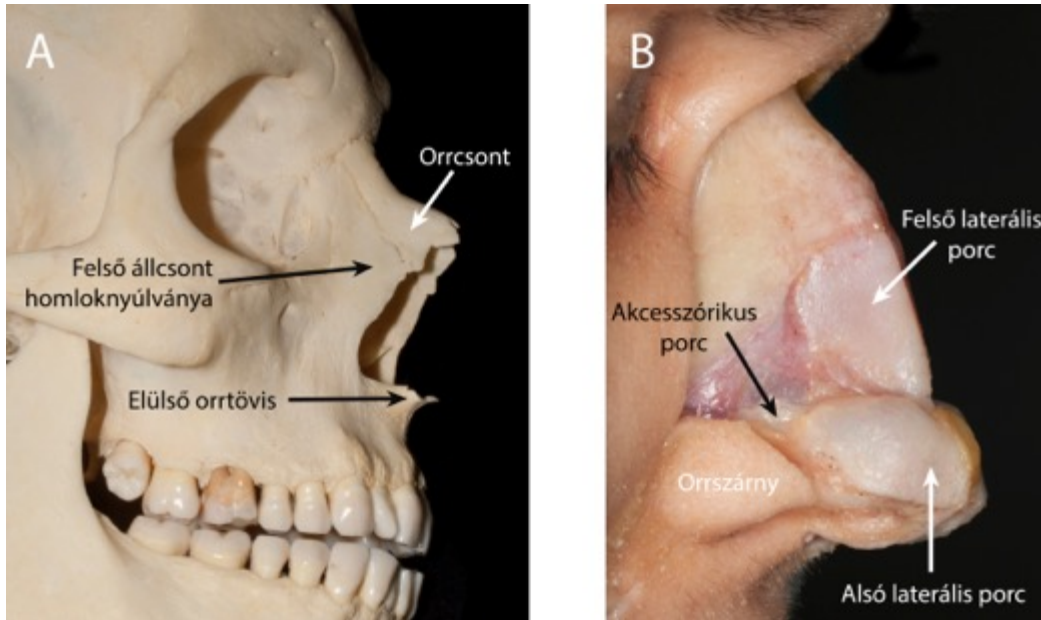
A felső laterális porcokhoz képest kaudálisan helyezkednek el a páros, nagy orrszárnyporcok (cartilago alaris major). Ezt a porcot hasonlóan az előzőhöz, mint alsó laterális porcot (lower lateral cartilage - LLC) fogom a továbbiakban említeni. Ennek oka kettős:

- 1) az alsó laterális kifejezés pontosan kifejezi a porc lokalizációját,
- 2) az orrszárnyporc megnevezés azt sugallja, hogy ez a porc az orrszárnyakban helyezkedik el, ami abszolút téves feltételezés.

Az alsó laterális porcok laterális végéhez kapcsolódó porcok a kis orrszárnyporcok (cartilago alaris minor), melyekre, mint akcesszórius porcokra fogok hivatkozni. Általános anatómiai és sebészeti leírásokban legtöbbször egyetlen ilyen porcról tesznek említést. Az akcesszórius porc a következők miatt megfelelőbb elnevezés ezen porcokra:

- 1) ezen porcok nem az alaris kompartmenthez tartoznak, sem funkcionálisan, sem morfológiailag
- 2) az akcesszórius név magában hordozza ezen porcoknak az alsó laterális porchoz fűződő szoros és alárendelt viszonyát

Az orr csontos-porcok komponenseit az alábbi áttekintő 1. ábra mutatja.



**1. ábra** – A külső orr (A) csontos és (B) porcós vázának áttekintő képe

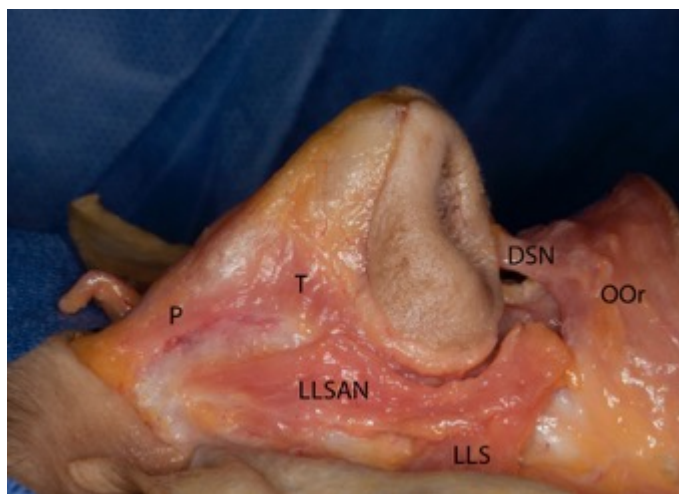
*Jól látható, hogy a felső laterális porc kraniálisan helyezkedik el az alsó laterális porchoz képest. Továbbá az is könnyen belátható, hogy sem az alsó laterális porcok, sem az akcesszórius porcok, nem az orrszárnyakban helyezkednek el.*

Az orr saját izomzatát számos kisebb izom képezi, melyek pontos topográfiája és működése még ma sem egészében tisztázott. A probléma forrása a bonyolult izomlefutásokban, maradványizmok felbukkanásában, nagyszámú anatómiai variációkban és az izmok kis méretében keresendő. A dolgozatomban közölt anatómiai eredmények elsősorban makroszkópos klinikai anatómiai vizsgálatokon alapulnak.

Az orr izomzata az arc felületes muszkulo-aponeurotikus rendszerébe (SMAS) integrálódik, azzal összehangoltan működik. Az orr izomzatára gyakran mint orr-SMAS referálunk (Saban, Amodeo, Hammou, & Polselli, 2008; Letourneau, Daniel, 1988). A SMAS az arc felületes öt lágyszöveti rétegének harmadik rétege (Sykes, Allak, Palhazi, Cotofana, 2018). Az első réteget a felhám és az irha együttesen képezi, második réteg a szubkután réteg. A szubkután réteg a zsírszöveten kívül a klinikai szempontból fontos retinákuláris rostokból (tela retinacular cutis) is áll, mely a réteg szerkezetét, stabilitását adja. Ennek nyilvánvaló klinikai következménye, hogy a harmadik réteg, vagyis a SMAS izomösszehúzódásai ezen keresztül fognak manifesztálódni a bőrfelszínen. A harmadik rétegben talán a legfontosabb annak a megértése, hogy itt bár leírhatunk individuális izmokat, mégis azok - az aponeurotikus összeköttetéseken keresztül – egymással



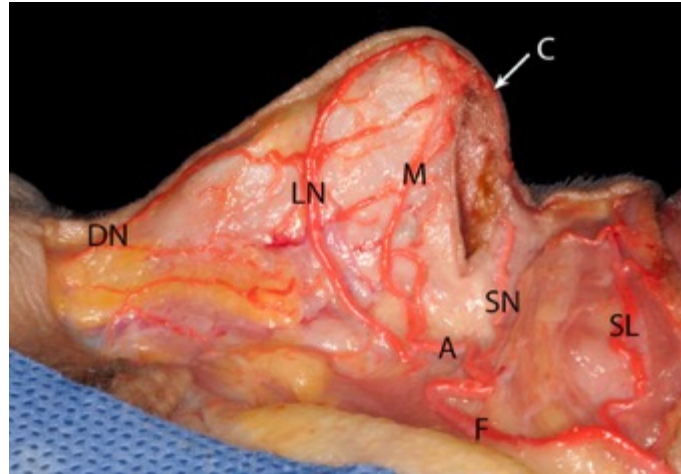
összhangban működnek. Ez a réteg határozza meg az arckifejezéseinket. Ennek előfeltétele, hogy a SMAS egy dinamikus, egymáson elcsúszni képes alapon helyezkedjen el, mely az arc ötödik rétegeként írható le. Így az ötödik réteg a mély fascia, vagy maga a csonthártya és porchártya lehet. A harmadik és az ötödik réteg között az elcsúszást egy vékony areoláris réteg (loose areolar tissue) teszi lehetővé. Ezen lágyszöveti rétegek az orron is megtalálhatóak (Toriumi, Mueller, Grosch, Bhattacharyya, & Larrabee, 1996). Az orrháton helyezkedik el a musculus procerus, mely az orrhát és a glabella bőrének horizontális ráncaiért felelős. A musculus nasalis két részből áll: 1) pars transversa, 2) pars alaris. A pars transversa az orrhátról ered, interdigitálva az ellenoldali párjával, majd a felső állcsonton tapad. A pars alaris az orrszárnyak tömegének nagy hányadát adja. A levator labii superioris alaeque nasi izom a konvencionális felfogás szerint a mediális kantális szalagról és a felső állcsont homloknyúlványáról ered és az orrszárnyakba, illetve attól laterálisan, a felső ajak szubkután szövetében sugárzik szét. Fő funkciója az orrszárnyak és a felső ajak emelése. A levator labii superioris izom is részt vesz az orrszárnyak mozgásában, azt szuperolaterális irányban húzza, vagyis az orrnyílást tágítja. A szemgödör kaudális pereme alatt eredve halad az orrszárnyaktól laterálisan lévő szubkután szövetbe, ahol szétsugárzik. Az orr izomzatához sorolható a depressor septi nasi, mely klasszikusan az orbicularis oris kefalikus, kolumellára tartó rostjait írja le. Ez az orresúcs lefelé való mozgását végzi (2. ábra).



**2. ábra** – A külső orr felületi izmainak áttekintő képe

*M. procerus (P), m. nasalis pars transversa (T), m. levator labii superioris alaeque nasi (LLSAN), m. depressor septi nasi (DSN), m. orbicularis oris (OOr).*

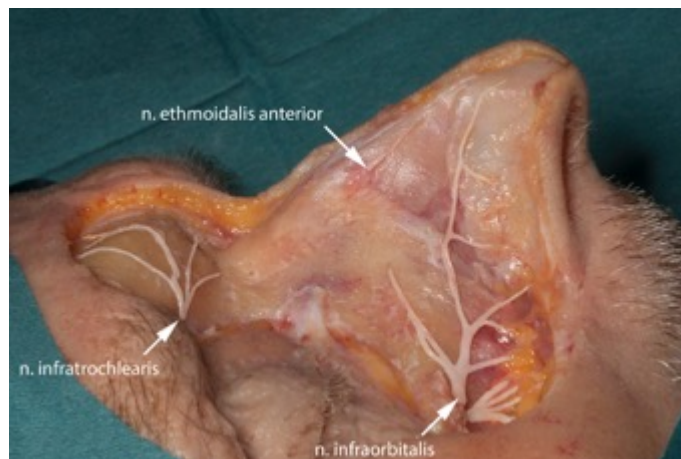
A külső orr vérellátását három fő artéria biztosítja: kolumelláris, dorzális nazális, laterális nazális artéria. Az arteria facialis belső szemzug felé tartó ága az arteria angularis, az orr laterális falához adott ága pedig a laterális nazális artéria, mely a marginális artériával együtt az aláris árkád képzésében vesz részt (3. ábra).



**3. ábra** – A külső orr artériáinak áttekintő képe

*A. dorsalis nasi (DN), a. nasi lateralis (LN), a. angularis (A), a. columellaris (C), a. facialis (F), a. labii superioris (SL), a. marginalis (M), a. subnasalis (SN).*

Az orr érző beidegzése többretű (4. ábra). Az orrgyöki részt elsősorban a nervus ophthalmicusból származó supratrochlearis ágak biztosítják. Az orrhát legnagyobb részét a nervus ethmoidalis anterior látja el. A fennmaradó területeket a nervus infraorbitalisból származó ágak látják el. Minimálisan palatinális ágak is részt vesznek a kolumella területének érző beidegzésében.



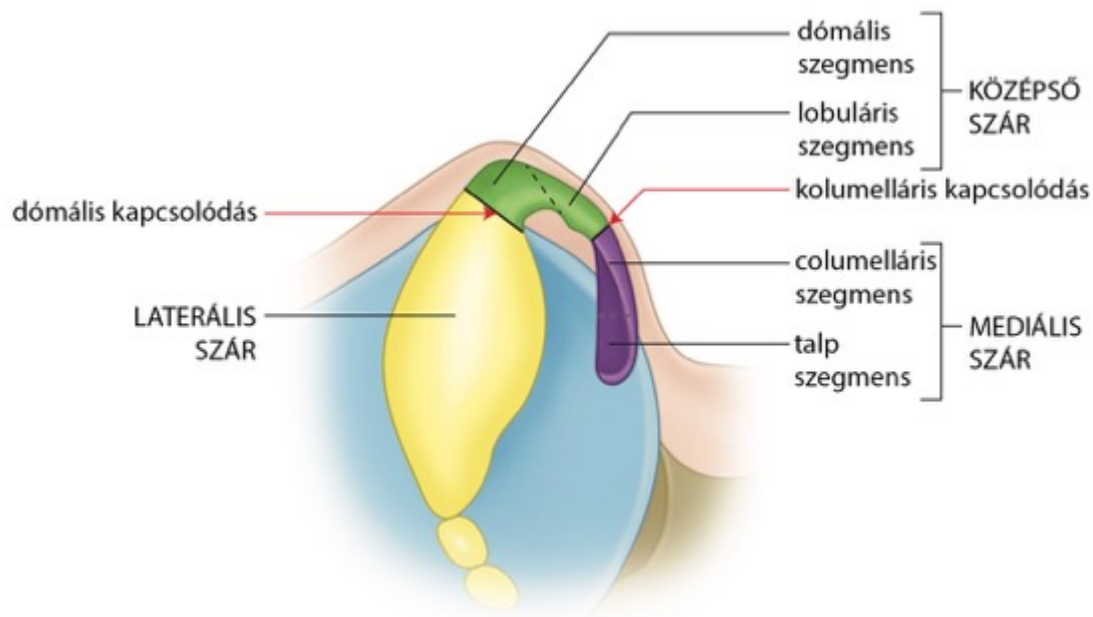
**4. ábra** – A külső orr érző beidegzése

Az arcideg látja el motoros beidegzéssel az arc mimikai izomzatát. Az orr izomzatának beidegzését annak zygomatikus végágai biztosítják. Az ideg az arcizmokat azok mély felszíne felől penetrálja. Kivételt képez három izom: a m. mentalis, m. levator anguli oris és a m. buccinator, melyek nem tartoznak az orr izomzatához.

## 2.2 Az alsó laterális porc laterális szárának sebészeti anatómiája

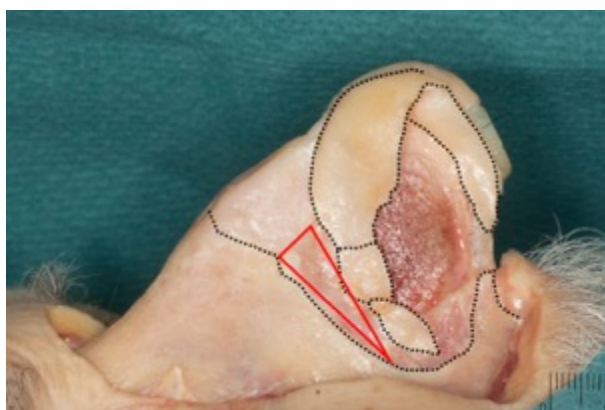
Ellentétben az alsó laterális porc orrcsúcsot alkotó szegmensével (továbbiakban: dómális szegmens), az orrot operáló sebészek ennek a porcnak a laterális szárát tradicionálisan a kefalikus rész rutinszerű kivágásával (a csúcs volumenének csökkentésére) vagy szétvágásával (az orrcsúcsi projekció, vagyis a transzalaris vertikális sík és az orrcsúcsi távolság növelésére, illetve csökkentésére) közelítették meg. Ezek a lépések súlyos esztétikai (pl. retrahált orrszárnyak) és funkcionális problémákhoz (pl. külső szelep kollapszus) vezethetnek az orr kaudális harmadának a meggyengítésével. Sheen felismerte és hangsúlyozta a kapcsolatot a laterális szár morfológiája és a *külső szelep* funkciója között (Sheen, 1978). Mára a sebészek igyekeznek megőrizni minél többet a laterális szárból és innovatív módszereket fejlesztenek a forma (laterális szár konvexitás öltések), a stabilitás (laterális szár „strut” graft) és a pozíció (repozíció, transzpozíció) kontrollálására (Gruber, Nahai, Bogdan, & Friedman, 2005).

Az alsó laterális porc alapvető részeit a 5. ábra mutatja.



5. ábra – Az alsó laterális porc alapvető anatómiai részei oldalnézetben

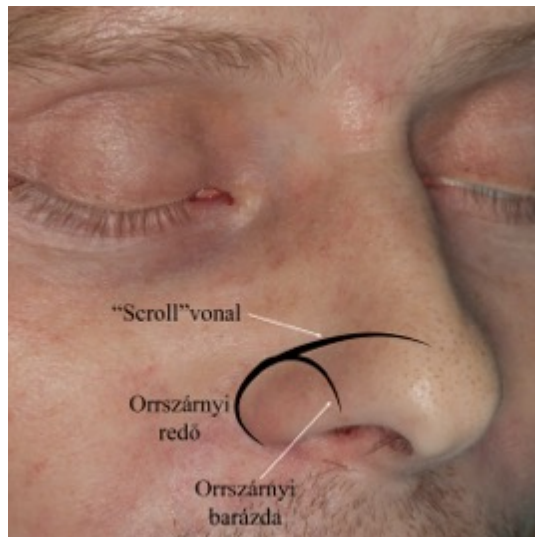Talán a legjobb módja a laterális szár jellemzésének, ha először a négy oldalára tekintünk. A laterális szár mediális-kefalikus oldala az S-keresztmetszetű fibrózus, szabad fordításban *elgördülési területtel* (scroll area) határos a felső laterális porccal (ULC), mely gyakran tartalmaz közbeékelődő szezamoid porcokat. Fixált kadáverek vizsgálata alapján, az adott *elgördülési terület* változhat a jellemző S-keresztmetszetűtől a szemben álló, illetve az ellentétes S-keresztmetszetűig (Drumheller, 1973). Ahogyan azt a 6. ábra is mutatja, a kefalikus határ laterálisan, elhagyja a felső laterális porcok szomszédságát és izoláltan a *Hoksteder-féle nyálkahártya terület* mellett folytatódik (Daniel & Letourneau, 1988).



**6. ábra** – *Hoksteder-féle nyálkahártya területet (piros háromszög)*

A laterális szár kaudális éle az orrnylással párhuzamos, mielőtt kefalikus irányba fordulna. Bizonyos esetekben a kaudális él a bőrfelszínen is megítélhető, melyet *orrszárnyi barázdának* (alar groove) nevezünk. Ez nem azonos az *orrszárnyi redővel* (alar crease), mely az orrszárnyak és az orca között található (7. ábra).

A laterális szár mediális határa a középső szár dómális szegmensénél található (Daniel, 1992). A laterális határ a laterális szár első akcesszórius porccal való kapcsolódásánál határozható meg. Mint azt Cottle (Cottle, 1955) is megfigyelte, ez a kapcsolódási pont gyakran intranazálisan is megfigyelhető és úgy működik, mint egy fűjtató, mely a beáramló levegőt a középső orrjáratba tereli. Erre leggyakrabban, mint *Cottle-féle vesztibuláris fűjtatóként* referálunk.



**7. ábra** – Az orr felszíni anatómiája jobb oldali ferde nézetben

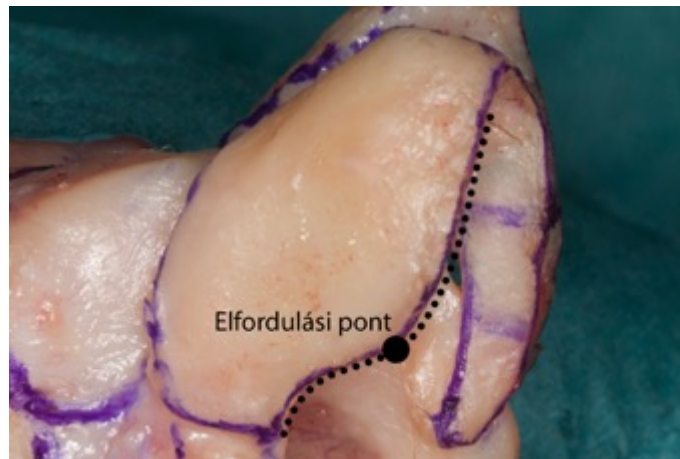
Az orrszárny redő az orrszárnyak és az orca között található, mely átmegy orrszárny barázdába az orrnyílások felé. Kevésbé jellegzetes felszíni konkavítást okoz az elgördülési területen a felső és alsó laterális porcok által bezárt szög, melyet „scroll” vonalnak nevezünk.

A laterális szár alakja tradicionálisan - a *Zelnik-féle klasszifikáció* szerint - hat típusra osztható a szár transzverzális (mediális-laterális irány, mely megegyezik a hossz tengellyel) tengelyére nézve (Zelnik & Gingrass, 1979):

- 1) sík-konkáv (10%),
- 2) konvex-konkáv (30%),
- 3) konkáv-konvex (25%),
- 4) konkáv-konvex-konkáv (25%),
- 5) konkáv (5%),
- 6) szabálytalan (5%).

Ennél még pontosabban értékelhetőek a laterális szár görbületei, ha alkalmazzuk Johnson és Toriumi koncepcióját (Johnson & Toriumi, 1990), mely mind a transzverzális, mind a vertikális tengelyre (kaudális-kefalikus irány) értelmezi a görbületeket. A kaudális és kefalikus él kapcsolatának alaposabb vizsgálata vezetett az orr esztétikájának és az *orrnyílások peremének* stabilizálásának pontosabb megértéséhez (Toriumi & Checcone, 2009). A laterális szár relatív helyzete az orrnyílások pereméhez viszonyítva nagy fontossággal bír, melyet Sheen ismert fel, amikor azonosította az *aláris malpozíciót* (Sheen, 1978). Megállapította: „ha a laterális szár nem párhuzamos az *orrnyílások*

*peremével és annak felezőpontjától a kaudális él élesen kefalikus irányban tart, akkor a szár kaudális éle zárójeleket formálva határos az orrcsúccsal*”. Ha megvizsgáljuk az *orrnyílások peremének* legkefalikusabb pontját, akkor ott gyakran egy csúcsot láthatunk, mely összefüggésben áll a laterális szár legkaudálisabb részével, mielőtt az kefalikus irányba fordulna. A laterális szár legkaudálisabb pontja mindig mediálisabban helyezkedik el, mint az *orrnyílások peremének* középpontja. A laterális szárnak ezt az irányváltó pontját *elfordulási pontnak* (turning point) neveztük el (8. ábra).



**8. ábra** – Az alsó laterális porc laterális szára oldalnézetben

*A laterális szár kaudális éle párhuzamos az orrnyílások peremével megközelítően az orrnyílások peremének felezőpontjáig, majd attól a ponttól élesen hátrafelé fordul. Ezt az irányváltó pontot nevezük elfordulási pontnak.*

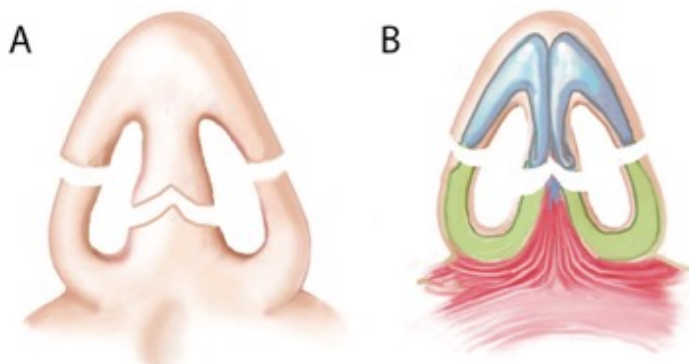
Az *aláris gyűrű* (Daniel & Letourneau, 1988) az alsó laterális porc és a hozzá kapcsolódó akcesszórius porcok összességét jelenti. Ezek együttesen egy közel gyűrűben záródó láncot képeznek, mely az alsó laterális porc mediális szárának *talp szegmensénél* kezdődik, végighúzódik a porc többi részén és végül az *elülső orrtövis* felé tartó akcesszórius porcokban végződik. Az aláris gyűrű viszonylag flexibilis, mely dilatációra és összehúzódásra képes az orr izomzatának kontrakciói hatására (Letourneau & Daniel, 1988). Ahogy azt már említettük, a laterális szár és az első akcesszórius porc kapcsolata intranazálisan, mint *Cottle-féle vestibuláris fűjtatóként* működik. Esztétikailag az *aláris depresszió* összefüggésbe hozható egy vertikális tengelyre nézve konvex-konkáv laterális szárral, míg az aláris gödröcskét az akcesszórius porcok láncának konkavitása okozza. Az *aláris gyűrű* egy nyálkahártya alatti, ahhoz szorosan kapcsolódó struktúra. Az *orrszárny redő* (alar crease) az orrbázist és az orcát határolja

el egymástól (Letourneau & Daniel, 1988). Az *orrszárnyi redő* az *orrszárnyi barázdában* (alar groove) folytatódik, körülölelve az orrszárnyat, elválasztva az orrszárnyakat az orrcsúcsi területektől (tip lobule). Az orrszárnyi barázda a bőrfelszínen különböző mértékben jelezheti a laterális szár kaudális élet. Az orrszárnyi barázda akkor a legszembeütőbb, ha a laterális szár konvex és a bőr vékony. Bizonytalanul ítélné meg, ha a laterális szár konkáv és a felette lévő lágyszövet vastag.

### 2.3 Az alsó orrbázis sebészeti anatómiája

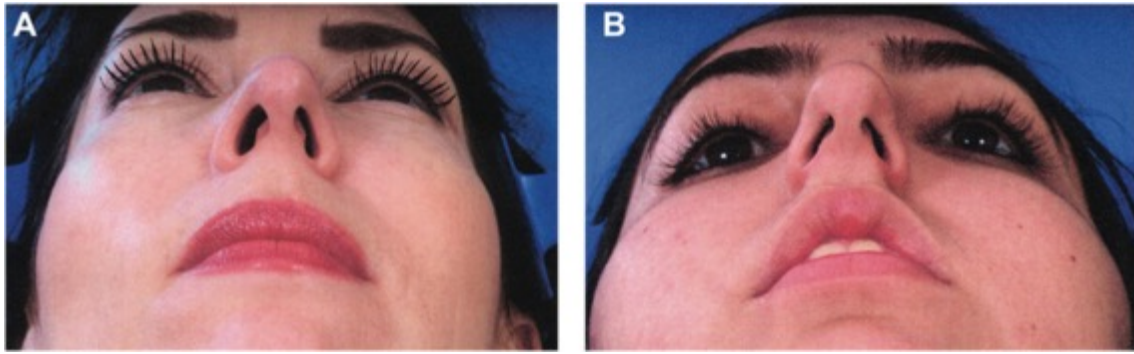
Az *orrbázis* kifejezés az orr kaudális harmadára utal, mely a fej hátrabillentésekor látszik (Daniel & Regnault, 1993). Az orrbázis egy felső porcos részre és egy alsó lágyszöveti részre osztható (9. ábra). Az *alsó orrbázis* tovább osztható *kolumella bázisra*, *orrnnyílás küszöbére* (nostril sill) és *orrszárnyakra*. Nem porcos összetételének köszönhetően, az alsó orrbázis statikus alakja és dinamikus funkciója a bőr, szubkután szövet, és az orrizomzat által meghatározott. Klinikai jelentősége abban áll, hogy változatos deformitásokat mutathat, melyet legtöbbször az orrot operáló sebész nem vesz figyelembe a preoperatív analízis és műtét alatt (10. ábra). Ennek oka leginkább anatómiai komplexitásában és bonyolult sebészetében keresendő.

Funkcionálisan alapvető változások lépnek fel az orrnnyílások tágulása, illetve szűkítése alatt az izomzat, szubkután szövet és fibrózus szeptumok kölcsönhatásának következtében. Az alsó orrbázis reprezentálja az orr és az arc többi részének kapcsolódási felületét a SMAS kapcsolatain keresztül.



**9. ábra – (A, B) Az orrbázis részei**

*Az orrbázis két részre osztható: egy felső részre, mely tartalmazza az alsó laterális porcokat és egy alsó részre, mely lágyszövetből áll.*



**10. ábra – (A) Normál és (B) kollapszusra hajlamos alsó orrbázis**

*Jól látható, hogy az alsó orrbázis a kolumellabázisból, orrnyílás küszöbéből és az orrszárnyakból áll. Az ábra (B) részén klinikailag az orrbázis súlyos esztétikai és funkcionális deformitásait láthatjuk.*

A *kolumella bázisa* a kolumellának az a része, mely a mediális szárak divergáló pontjától a szubnazális területig, vagyis az orralap-felső ajak kapcsolódási pontjáig tart. Keresztirányban a kolumellabázis egyre szélesedik a bázisához közeledve, az alsó laterális porcok mediális szárának talp szegmensei az orrnyílás küszöbéhez (nostril sill) kapcsolódnak, a kolumellabázis az orrnyílás küszöbébe megy át.

Az *orrnyílások küszöbei* az orrnyílások alját képezik. A legtöbb esetben ez a képlet küszöbszerűen jelenik meg, mint egy kis kiemelkedés az orr nyílásánál. Az orrnyílások feloszthatók egy felső és egy alsó csúcsra. Gyakran éles barázdában található orrszárnybázis – orrnyílás küszöb kapcsolódást láthatunk, mely megfelel az orrnyílások alsó csúcsának (Hwang & Kang, 2003). Ez a kapcsolódási pont, alsó csúcs jelöli az orrnyílás küszöbének laterális kiterjedését. Mediális határát egy vertikális egyenes mutatja meg, melyet a talp szegmensek szabad végén vezetünk keresztül.

Az *orszárnyak* reprezentálják az orrbázis oldalfalait. Leginkább oldalnézetben láthatók jól (Sheen, 1978). Tulajdonképpen az orrszárnyakat körülhatárolja az *orszárnyi barázda*, melyek az *orrnyílás pereménél* kezdődnek és majdnem egy kör alakot leírva futnak át az *orszárnyi redőbe*. Az orrszárnyak belső szerkezetét tekintve szubkután szövetből, izomzatból és azokon áthaladó fibrózus szeptumokból állnak (Wu, 1992).

#### **2.4 A csontos-porcós boltív anatómiájának sebészeti relevanciája**

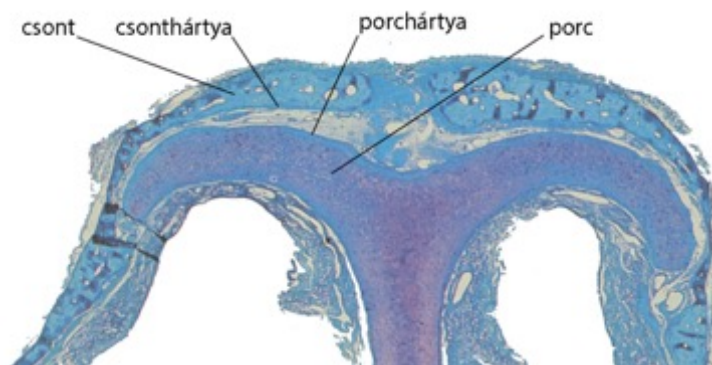
Az esztétikus végeredmény az orrplasztikában nagyban múlik az alapos anatómiai ismereteken. Még a nyílt feltárás technikájával is kihívás az orr struktúrájának precíz



kontrollálása. Korábbi kadáver disszekciók eredményei azt mutatják, hogy az orrcsontok, felső laterális porcok és a porcok dorzális orrsövény összeköttetései előre meg nem határozhatók a *pillérterületen*, ahol a csontos boltív átfedi a porcok boltívet dorzálisan és laterálisan (Hinderer, 1971). A pillérterület felett fekvő lágyszövet a legvékonyabb az orrhát többi részéhez képest, mivel a szubkután zsírszövet tulajdonképpen hiányzik és az izomzat is aponeurotikus réteggé válik. Emiatt a klasszikus orrháti redukciós (Joseph, 1907) orrplasztika során végzett orrháti redukcióra különösen kell figyelni, hogy egyenletes dorzális profilt és párhuzamos *dorzális esztétikai vonalakat* (az orrhát bilaterális élei, melyek a szemöldökívet összekötik az *orrcsúcsot meghatározó pontokkal*, vagyis az alsó laterális porcok középső szárának dómális szegmensének laterális sarkaival) alakítsunk ki.

A legtöbb orrplasztika magában foglal bizonyos mértékű orrháti púp redukciót, mely nyilvánvalóan megbontja a *dorzális pillérterület* egységét. Már egy kis méretű orrháti púp eltávolítása is maga után vonja az egész pillérterület anatómiai kapcsolatainak teljes újjáépítését. Az orrháti púp eltávolításával párhuzamosan gyakran szükség van laterális oszteotómia és a *középső boltív* sebészi korrekciójára is, hogy elkerüljük az úgynevezett *nyitott háztető deformitást* (orrháti redukció után az addig egységes orrhát megnyílik) annak minden esetleges következményével. A csontos-porcok boltív anatómiáját már korábban is vizsgálták (McKinney, P. Johnson, & Walloch, 1986; Natvig, Sether, Gingrass, & Gardner, 1971), bár e struktúra precíz makroszkópos leírása még mindig hiányzik.

Orrhát megőrzését célzó orrplasztikák során szintén nagy jelentősége van az alapos anatómiai ismereteknek. Az orrhátat az egymással átfedő csontos-porcok boltív alkotja, mely klinikailag egy csontos-porcok „izületnek” is felfogható. Általános felfogás szerint a két boltív mereven egymással fuzionált, azonban gyakorlatban egy kvázi rugalmas kapcsolat van közöttük (Daniel, 2010; Saban & Polselli, 2008). A csontos boltívnek az a része, mely a porcok boltív orrháti púpot alkotó részét takarja, annak mély felszínén lévő csonthártyája fuzionál a porcok boltív külső felszínén lévő porchártyával (11. ábra). Ennek eredménye egy szemiflexibilis orrhát, melynek eredményeképp az orrhát alatti orrsövény eltávolításával a dorzális konvexitás megszüntethető. Így a csontos-porcok boltív konvexitása konkávvá tehető anélkül, hogy annak egymással való folytonossága megszűnne.



**11. ábra** – Csontos-porcós orrhát keresztmetszeti szövettani képe az orrháti púp területén. Jól megfigyelhető az orrcsontok mély felszínét takaró csonthártya és a porcós boltív felszínét takaró porchártya közötti fibrotikus szövet, mely a kapcsolódásukat szemiflexibilissé teszi.

## 2.5 A csontos-porcós boltív fejlődéstana

A humán embrionális fejlődés negyedik hetére az arc öt mezenchymális nyúlványból áll: a centrális frontonazális nyúlvány, a páros maxilláris nyúlvány és a páros mandibuláris nyúlvány (Cussenot, Zouaoui, & Hidden, 1990). A frontonazális nyúlvány területén kialakul a kétoldali *orrplakod*, melyek a *páros laterális és mediális orrnyúlványok* kialakulásához vezetnek a negyedik és ötödik héten.

A porcós *orrtok* (cartilaginous capsule) a mediális és laterális orrnyúlványok kétoldali fúziójából alakul ki. A *mediális orrnyúlványból* képződnek a középvonali struktúrák, ideértve az ekecsontot, orrsövényt és az orrhátat. A mediális orrnyúlvány tartalmaz *velőredő* (neural crest) sejtpopulációt, amelyek reprodukciós és differenciálódási képességgel rendelkeznek gliasejtbe, neuronba, melanocytába, chondrocytába és osteoblastba. Ezek a sejtek differenciálódnak, hogy létrehozzák az orr porcait.

A *kondrokranium* későbbi orrcsontjainak embrionális fejlődése összhangban van az orr többi struktúrájának és az arc csontjainak fejlődésével. Az arc csontjai intramembránózan fejlődnek osszifikációs központokból az arcnyúlványok mezenchymáján belül. Az embrionális fejlődés 8. hetében osszifikációs központok jelennek meg a *frontonazális nyúlványban*, a porcós *orrtokot* takaró membránon (Cussenot, Zouaoui, & Hidden, 1990). Így az elsődleges osszifikációs központok hozzájárulnak a páros orrcsontok képződéséhez. Az orrcsontok növekedése leginkább az

orrsövény anteroposzterior expansziójának köszönhető, nem pedig az orrcsontok saját növekedésének. A porcos orrsövény növekedésével a nazomaxilláris varratnál koronálisan növekedés indul meg, így képezve a kiemelkedő orrhátat. Az orrsövény gátolt vagy károsodott növekedése minimális hatással van az arc közép kraniokaudális magasságára, ugyanakkor annak anteroposzterior növekedését nagyban befolyásolja, alacsony orrhátat, súlyosabb esetekben nyeregorrot eredményezhet.

Összegezve, a csontos-porcos orrhát fejlődésében kritikus megértenünk a porcos orrtok szerepét. Prenatális korban az orrtok összeköttetésben áll poszterior irányban a kondrokrániummal. Mindez azt jelenti, hogy a később ebből az orrtokból kialakuló alsó és felső laterális porcok még nem különültek el egymástól, felettük pedig intramembránózus osszifikációval kialakult orrcsontok helyezkednek el. Tehát az intrauterin életben az orrhát kifejezetten csontos-porcos, kompozit szerkezetű. Ezt követően az első életévben az orrtok kraniál felől felszívódik és a folyamat tart kaudál felé (Verwoerd & Verwoerd-Verhoef, 2010). Így az első posztnatális életévben a felső laterális porcok kialakulnak, habár végleges kiterjedésüket az orrcsontok alatt csak a felnőtt kor elérésevel érik el, mikor még mindig részben az orrcsontok alatt helyezkednek el. A születésig teljesen porcos orrsövény is megváltozik. Az első életévben enkondrális csontosodással a koponyaalap felől a porcos orrsövény csontosodásnak indul, így kialakítva a csontos orrsövényt, vagyis a rostacsont perpedikuláris lamináját.

## **2.6 Archasadékok általános jellemzői**

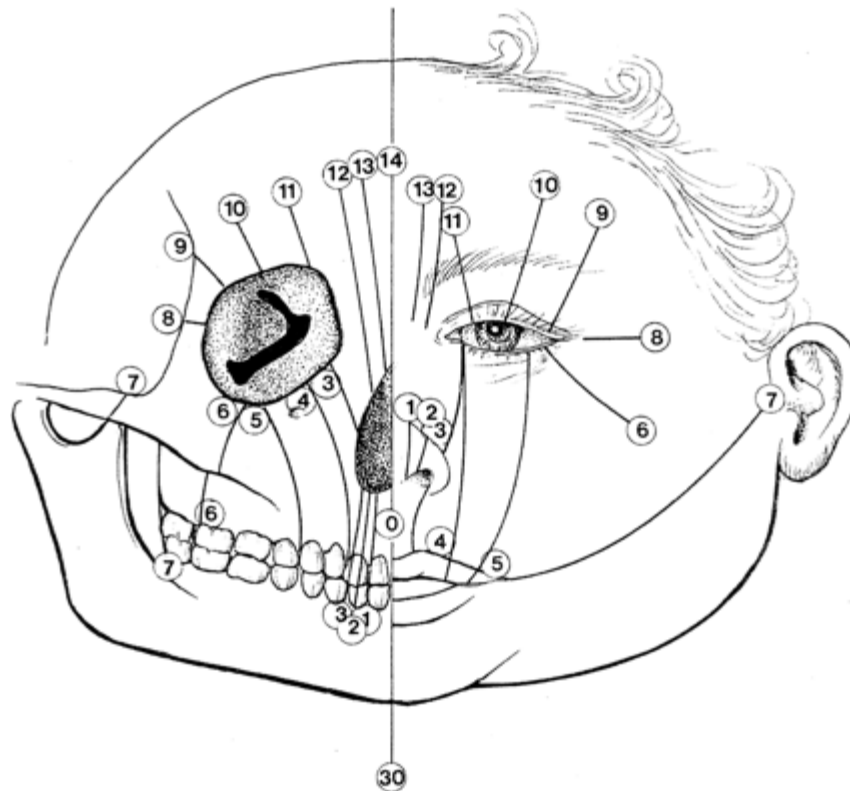
Az arc fejlődési rendellenességei gyakorisági sorrendben a harmadik helyet foglalják el a veleszületett rendellenességek között. Közülük a leggyakoribb az archasadék, mely az arc rétegein áthatoló, szájüregből a homlok felé vezető, rendellenes nyílás. Az archasadékok leggyakoribb képviselői az ajak- és szájpadhasadékok, melyek megjelenési formái igen változatosak. A legegyszerűbb bőr vagy nyálkahártya alatti izomhiányosságoktól, az egészen széles hasadékokig terjedhetnek a különböző formák. Önállóan ajak- (CL) vagy szájpadhasadékként (CP), illetve együtt, mint ajak- és szájpadhasadék (CL+P), továbbá, mint szájpadzárási-elégtelenség (VPI) fordulhatnak elő. A szájpadhasadékok egyéb képviselői a szubmukózus, illetve okkult szubmukózus szájpadhasadékok. Az utóbbi két esetben a hasadékot nyálkahártya fedi, így a szájba való betekintéskor könnyen észrevétlen maradhat.

Az CL+P gyakorisága 1.5/1000 élve születettekre számolva világszerte, ez megközelítőleg negyed millió új esetet jelent évente világszerte, bár a gyakoriság megoszlása rasszok szerint változik (Allan, Windsor, & Stone, 2014). Natív amerikai populációban a legmagasabb az incidencia (3.74/1000 élve született), míg az egyes afrikai populációkban a legalacsonyabb (0.18-1.67/1000 élve született). Európán belül a leggyakoribb Németországban, míg legritkább Portugáliában (Allan, Windsor, & Stone, 2014). A magyarországi gyakoriság 2/1000 élve születettekre számolva (Hirschberg, 2007), vagyis kissé magasabb mint a világszerte.

Az archasadékok gyakran nem izoláltak, hanem mint szindrómák, asszociációk, szekvenciák részjelenségeiként fordulnak elő. Az izolált és nem izolált archasadékok relatív arányáról igen széles határok között mozgó számadatokat találunk: 3-44% (Shprintzen és mtsai, 1985). Az archasadékos betegek között a CP-kal társul a legnagyobb arányban kísérő malformáció, míg az CL+P-hoz társul a legkisebb mértékben. Számszerűsítve ez azt jelenti, hogy az CL+P-os esetek 14%-ában, a CP-os esetek 55%-ban találkozunk többszörös anomáliával (Jones, 1988). Ha az CL±P-os betegek egész csoportját vesszük, akkor ezeknek megközelítőleg 70%-a izolált, vagyis nem-szindrómás eset (Dixon, Marazita, Beaty, & Murray, 2011).

Az archasadékok nemcsak a szájpad és ajak területén jelenhetnek meg, hanem a szájnyílástól kraniális irányban igen változatos lokalizációban. Így a fül, szem, orr, orca, homlok is érintett lehet, bár ezek előfordulása az CL±P-hoz képest elenyésző. Az évek során ezen ritka archasadékok osztályozására különböző klasszifikációs rendszereket hoztak létre, melyek közül az egyik legismertebb Paul Tessier 1976-ban publikált rendszere, melyet kora ellenére még ma is használunk (Tessier, 1976). Az osztályozás alapjait a 12. ábra szemlélteti.

Az archasadékos betegek ellátása komplex, több szakember együttműködését igénylő feladat. A sebészi ellátást általában arc-állcsont vagy plasztikai sebész végzi, a fogszabályozásban fogszabályozó szakorvos vesz részt. Ezen kívül a hasadékos gyermekek rehabilitációjához elengedhetetlen a képzett audiológus, foniáter, logopédus és adott esetben pszichológus közreműködése is.



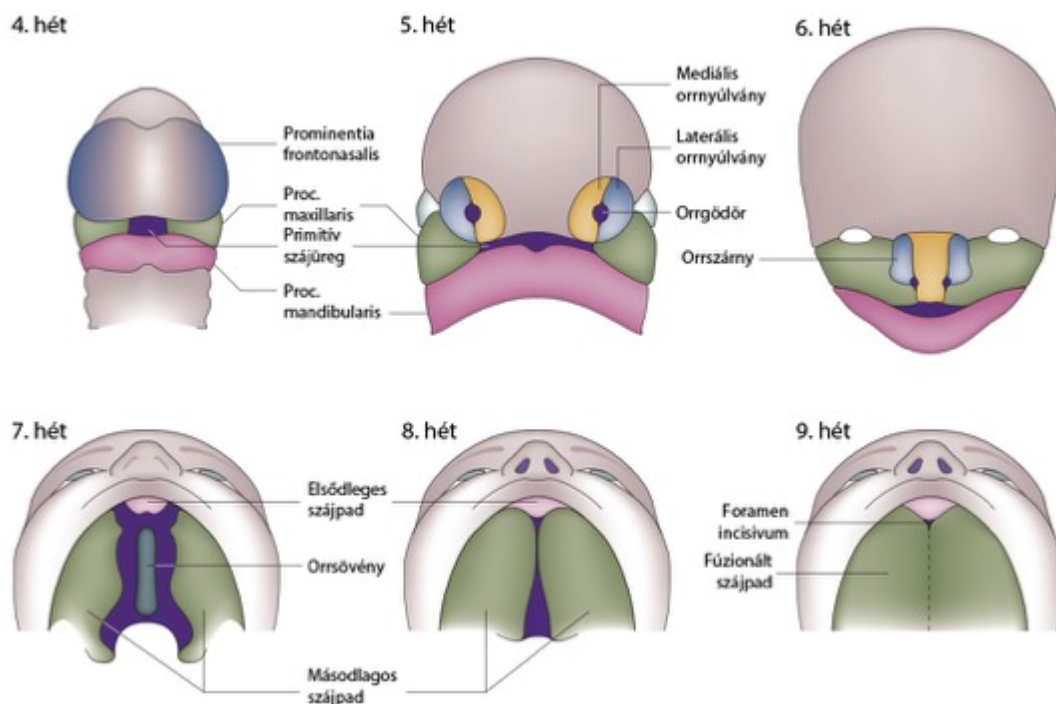
**12. ábra** – Az archasadékok Tessier-féle klasszifikációja

Bal oldalon az adott hasadék csontos, jobb oldalon annak lágyrész megjelenése látható (Tessier, 1976). A hasadékok a középvonaltól való távolságuk alapján osztályozhatók, valamint az orbitához képest lehetnek kraniofaciális (0-7) és cerebrokraniális (8-14) elhelyezkedésűek.

### 2.7 A szájpad és a felső ajak embrionális fejlődése

A felső ajak és a szájpad kialakulása (13. ábra) az embrionális fejlődés 4-9. hetében játszódik le. Az embrionális fejlődés negyedik hetére a fejlődő prominencia nasofrontalis, a páros processus maxillarisok és a páros processus mandibularisok körülveszik a primitív szájüreget (stomodeum). Az ötödik héten a páros orrgödrök formálódnak, melyek a páros laterális és mediális orrnyúlványok kialakulásához vezetnek. A hatodik héten a mediális orrnyúlványok egyesülnek a maxilláris nyúlványokkal, létrehozva a felső ajkat és az elsődleges szájpadot. A laterális orrnyúlvány kialakítja az orrszárnyakat, az állkapocsnyúlványok pedig a középvonalban fuzionálva az állkapcsot. Szintén már a hatodik héten a másodlagos szájpad is fejlődésnek indul a maxilláris nyúlványok kétoldali kitüremkedéseként, melyek először kaudális

irányban növekednek a nyelv két oldalán. Ezt követően a szájpadi nyúlványok horizontális pozícióba emelkednek és a középvonalban megkezdődik a fúzió. Ez az esemény végül a kilencedik héten az orrüreg és a szájüreg elkülönüléséhez vezet (Dixon és mtsai., 2011).

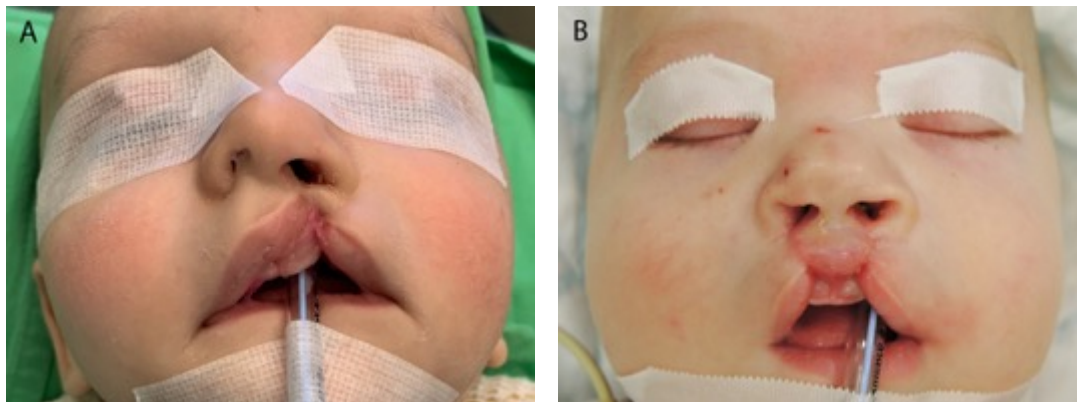


**13. ábra** – A felső ajak és szájpad fejlődése a különböző embrionális hetekben (Dixon és mtsai., 2011)

## 2.8 Ajak- és/vagy szájpadhasadékok klinikai megjelenése

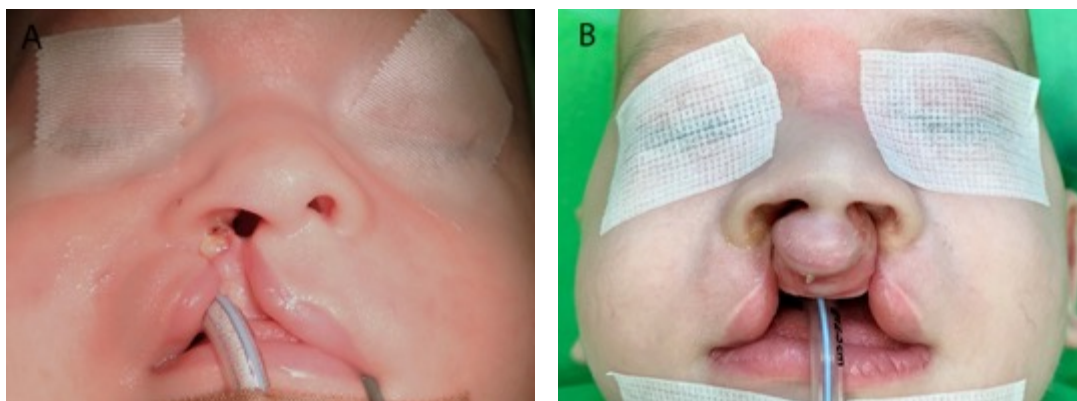
Az ajakhasadékokat (cheiloschisis) alapvetően két szempont szerint csoportosíthatjuk aszerint, hogy a hasadék részleges-e vagy teljes, illetve egyoldali vagy kétoldali. Szájpadhasadékok esetén megkülönböztetünk szubmukózus és teljes szájpadhasadékot.

A *részleges ajakhasadékok* (14. ábra) az orrot is érintik, változó mértékű deformitást okozva. Az orralap minimálisan besüppedt, az orrszárnyak minimálisan szélesednek ki, lateralizálódnak. Ha az elváltozás kétoldali, akkor az orrcsúcs legtöbbször a középvonalban marad, azonban egyoldali hasadéknál az orrcsúcs szinte minden esetben deviál az elváltozás felé. A sebészi kezelés viszonylag egyszerű a többi hasadéktípussal összevetve.



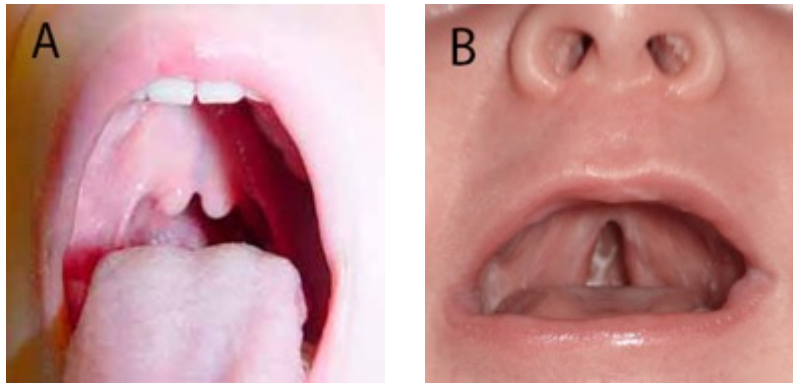
**14. ábra** – Részleges (A) egyoldali és (B) kétoldali ajakhasadékok szemből nézeti képe

A teljes ajakhasadékok (15. ábra) az ajakhasadékok jellemző formái. Az ajak és az orralap is hasadt. Az orr deformitása kifejezett. Az orrszárnyak a defektus oldalán kiszélesedettek, mely az orrcsúcs deprojekcióját vonja maga után. Egyoldali esetekben az aszimmetria kifejezettebb. Kétoldali esetben a középvonalban a premaxilla előtt egy kis lágyszájpad-nyúlvány, a *prolabium* található, mely izomrostokat nem tartalmaz. Egyoldali esetekben a szimmetriát elérni nehéz, sokszor a kétoldali esetek jobb eredményt hoznak az ajak szimmetrikus rekonstrukciója miatt.



**15. ábra** – Komplet (A) egyoldali és komplet (B) kétoldali ajakhasadék

A szájpadahasadékok (palatoschisis) legegyszerűbb formája a *szubmukózus szájpadahasadék*, melyben a lágyszájpad izomzata nem egyesült a középvonalban (16/A. ábra). Az izomzat hasadékát nyálkahártya fedi, így azt felismerni sokszor nehézkes. A hasadék gyanúját az egyéb okkal nem magyarázható középfül-gyulladás, valamint a keményszájpad hátsó élén esetleg fellelhető osztott *hátsó orrtövis* és az *uvula bifida* veheti fel. A diagnózis egyszerű átvilágítással megerősíthető.



**16. ábra** – (A) Szubmukózus szájpadhasadék, uvula bifida és (B) izolált szájpadhasadék  
 Szubmukózus szájpadhasadékot külső fény világítja át. Gyakorlatban ez az elváltozás egy lámpa segítségével, transzilluminációval látható a legjobban.

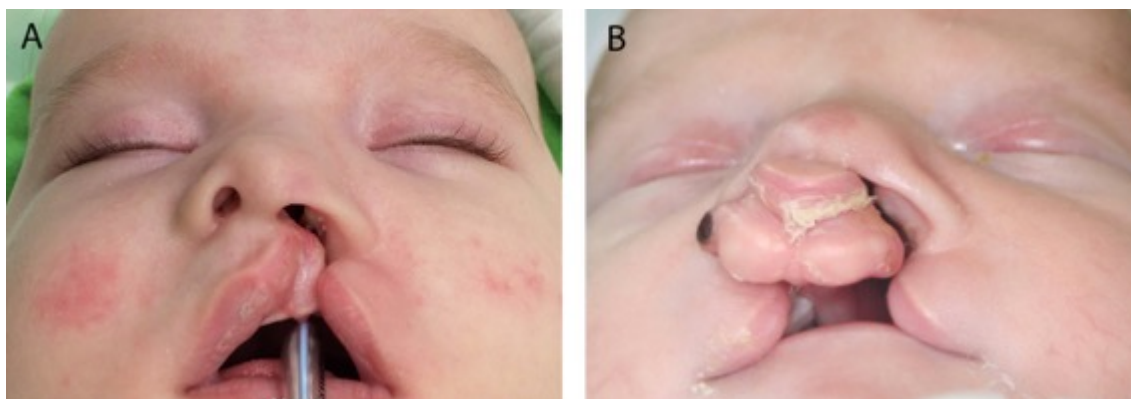
A teljes szájpadhasadékban egy tényleges hasadék marad fenn a szájpadnyúlványok között, a szájüreg és az orrüreg közlekedik egymással (16/B. ábra). Ennek megfelelően a hangképzés, nyelés, fülkürt funkciója károsodott. Mivel az elváltozás csak a lágy- és keményszájpadra lokalizálódott, a fogív és az ajkak fejlődése normális. A sebészi kezelés egyértelmű és részleteiben kidolgozott, ennek ellenére oronazális sipolyok posztoperatív kialakulásának van reális kockázata.

Az egyoldali ajak- és szájpadhasadék (cheilognathopalatoschisis) a leggyakoribb archasadék, mely érdekes módon túlnyomóan a bal oldalon jelentkezik (17/A. ábra). Az ajkak, orralap, fogmedernyúlvány, kemény- és lágyszájpad egészében hasadt. Az orrüreg a szájüreggel közlekedik, ennek következtében hangképzési, nyelési zavarok lépnek fel. A fülkürt funkciója is károsodott. A teljes csontos hasadék a középarc fejlődését nagyban befolyásolja. A fogív kétoldalra szétnyílik. Az érintett oldalon az orralap és az egész arcközép besüppedt. Az orrszárnyak a defektus oldalán kiszélesedettek. Az ajak- és szájpadhasadéknak következtében a külső orr súlyosan deformált, aszimmetrikus, mely orrsebészeti kezelése gyakran nagyobb kihívást jelent, mint a kétoldali defektus.

A kétoldali ajak- és szájpadhasadék (17/B. ábra) egy jóval ritkább archasadék. Az ajkak, orralap, fogmedernyúlvány kétoldalt hasadt, mely a kemény- és lágyszájpad hasadékában folytatódik. A közös orr- és szájüreg itt is hasonló problémákhoz vezet, mint az egyoldali formákban. Az orrsövénynek nincs alapja a kemény szájpadon, így az az orrháthoz kapcsolódva lóg a közös orr és szájüregbe. Az orrszárnyak mindkét oldalon kiszélesedettek és következményesen az orrcsúcs is lelapult, projekciója minimális. A fogmedernyúlvány nem egységes. Középen a *premaxilla*, a tej és maradandó



metszőfogak csíráit tartalmazva előre és kraniális irányba hajlik. Ezen csontos struktúra előtt található a *prolabium*, mely egy csökevényes lágyszövet-nyúlvány, ami *izomrostot nem tartalmaz*.



**17. ábra** – (A) Egyoldali ajak- és szájpadhasadék, (B) kétoldali ajak- és szájpadhasadék

## 2.9 Az ajakhasadékhoz társuló orrdeformitás

A komplett ajakhasadékok mindenkori velejárója az orr deformitása is. Ez nem jelenti azt, hogy a részleges ajakhasadékok nem járhatnak az orr torzulásával, hiszen egy részleges ajakhasadék is okozhatja az orr esztétikájának csorbulását. Az ajkak fejlődése szorosan összefügg az orr fejlődésével, hiszen a felső ajkak kraniális vége az orr alapjában folytatódik. A premaxilla, maxilla és a felső ajkak is az orr bázisának támaszát képezik. Az orr kielégítő rekonstrukciójának alapfeltétele a normál anatómia mélyreható ismeretén kívül, a hasadékos orr morfológiájának ismerete és a megfelelő sebésztechnikai armamentárium birtoklása.

A gyermek növekedésével válik egyre kifejezettebbé az orr deformitása is, mely az orr növekedésének befejeztével, körülbelül a pubertás végén zárul le. Kérdés, hogy az orr deformításában intrinzik lágyszövet-elégtelenség is szerepet játszik-e vagy sem. Vagyis, hogy az orrporcok patológiás morfológiája a hypoplázia következménye vagy sem. Szövetteni vizsgálattal igazolták, hogy egyoldali ajakhasadékos betegek nagy orrszárnyporcainak mérete megegyezik az ép oldali méretével. Ebből arra következtettek, hogy a deformálódásnak nem hypoplázia az oka (Atherton, 1967). Ezzel szemben bilaterális esetekben a lágyszövetek hypoplasztikusak is (Huffman & Lierle, 1949).

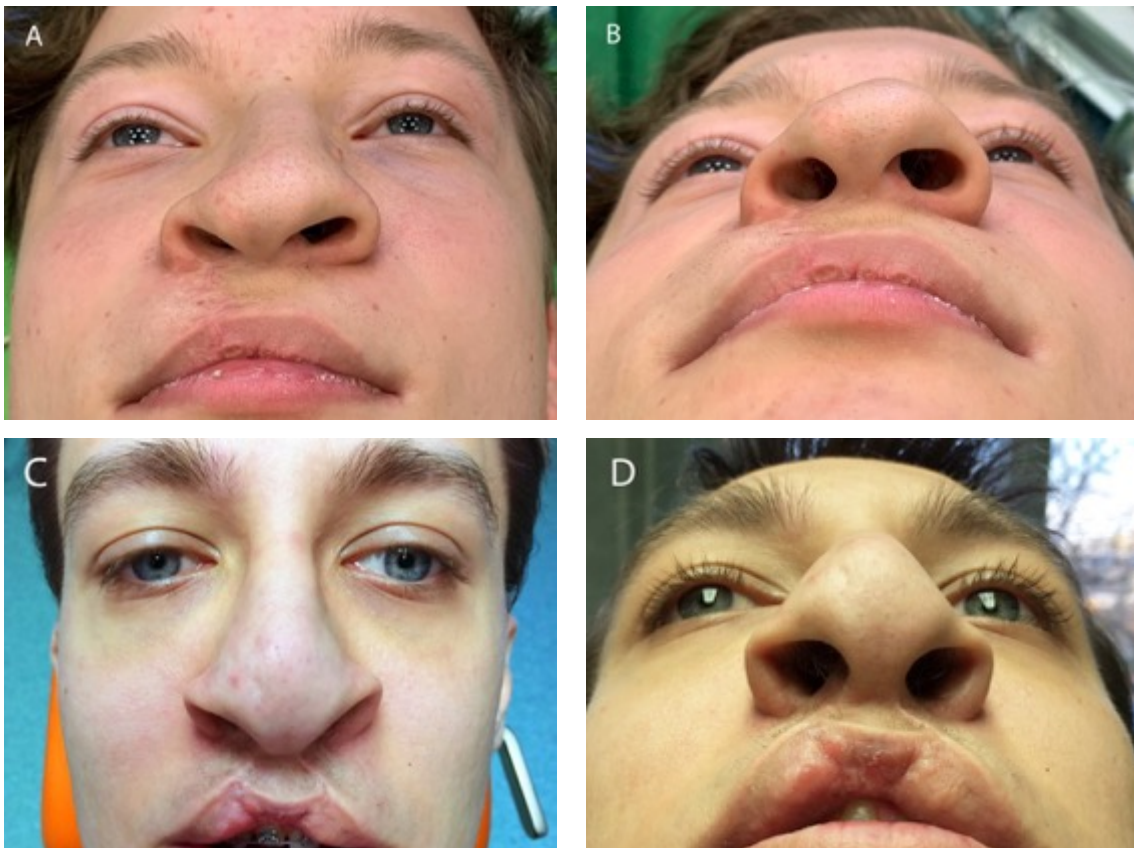
Az egyoldali ajakhasadékot kísérő orrdeformitás (18/A, B. ábra) jellemzői:

- ❖ A kolumella anteroposzterior irányban megrövidült, mely leginkább a hasadék oldalán kifejezett.
- ❖ A kolumella bázisa az ép oldal felé helyezett.
- ❖ Az orrcsúcsi projekció (anteroposzterior hossz) csökkent.
- ❖ Az orrcsúcs deviált és az *orrcsúcsot meghatározó pontok* (tip defining points) aszimmetrikusak.
- ❖ A defektus oldali orrszárny kiszélesedett és lelapult.
- ❖ Az *orrszárnyperem* (alar rim) konvexitása a defektus oldalán növekszik, mivel az azonos oldali orrcsúcsot meghatározó pontok (tip defining points) projekciója csökken.
- ❖ Az orrnyílások aszimmetrikusak, az érintett oldalon durva közelítéssel az orrlyuk hossz tengelye transzverzálisba mehet át a normális anterior-poszterior irányultságából.
- ❖ Az érintett oldali *orrnyílás küszöbe* (nostril sill) - amennyiben teljes a hasadék, úgy a sebészileg rekonstruált orrnyílás hátsó éle - hátrébb és kaudálisabban helyezkedik el, mint az ellenoldali.
- ❖ Az orrjárat a defektus oldalán kaudálisabban helyezkedik el, mint az ellenoldalon
- ❖ Az orrszárnyak tapadása lateralizálódik, sokszor hátrébb és kaudálisabbra is helyeződik.
- ❖ Az alsó laterális porc laterális szára hosszabb a hasadék oldalán és felszínének görbületét legtöbbször a konkavitás jellemzi.
- ❖ Az *elülső orrtövis* és az orrsövény kaudális vége a nem érintett oldalra helyezett.
- ❖ Az orrsövény minden esetben deviál kisebb-nagyobb mértékben, így kisebb-nagyobb nazális obstrukció is jelen van.
- ❖ A defektus oldalán az alsó orrkagyló legtöbbször hipertrófiás.
- ❖ A felső állcsont alulfejlett a hasadék oldalán.
- ❖ A felső fogív szegmensei malpozícióban vannak.

A kétoldali ajakhasadékot kísérő orrdeformitás (18/C, D. ábra) jellemzői:

- ❖ A kolumella anteroposzterior irányban szimmetrikusan megrövidült.
- ❖ A kolumella bázisa kiszélesedhet és az a prolabiumban folytatódik.

- ❖ Az orrcsúcsi projekció nagymértékben csökkent.
- ❖ Az orrszárnyak tapadása lateralizálódik, így maguk az orrszárnyak lelapulnak.
- ❖ Az orrlyukak kvázi-szimmetrikusak, bár az orrlyukak hosszanti átmérője transzverzálisba mehet át a normális anteroposzterior irányultságból.
- ❖ Az *orrszárnyperemek* (alar rim) konvexitása a szimmetrikus csúcsi deprojekció miatt extrém módon növekszik, melynek a legnagyobb görbülete az alsó laterális porc laterális szárának *befordulási pontjánál* (lásd később) jelentkezik, nem mint a klasszikus *orrszárnyperemi kúposságnál* (alar flare).
- ❖ Az orrszárnyat egészében tekintve, azok S-alakú görbületet mutathatnak.
- ❖ Az *orrnyílások küszöbei* nem alakulnak ki. A felső ajakról közvetlenül az orrjáratokba juthatunk.
- ❖ A csúcsi deprojekció miatt az orrcsúcs kiszélesedik és az alsó laterális porcok mindhárom szára torzul.
- ❖ Az orrsövény kaudális éle és az *elülső orrtövis* kaudálisabban helyezkedik el, mint normál esetben.



**18. ábra** – (A, B) Egyoldali ajakhasadékot kísérő orrdeformitás, (C, D) kétoldali ajakhasadékhoz társuló orrdeformitás

## 2.10 Hasadékos betegek ellátásának terápiás folyamata

Az ajak- és szájpadhasadékos betegek ellátása multidiszciplináris feladat. Több szakterület összehangolt munkája szükséges ahhoz, hogy a beteg gyermek megkapja a megfelelő ellátást. Sebész, logopédus, pszichiáter, fülész, foniáter, fogszabályozó szakorvos egyaránt szükséges a komplex terápiához, kiknek egységben, teamként kell együttműködniük. A gyermekek ellátása gyakorlatilag már születésükkor megkezdődik és tart egészen az arc fejlődésének befejeztéig. A következőkben pontokba szedve, időrendi sorrendben tekintjük át az ajak- és szájpadhasadékos betegek ellátásának legfontosabb állomásait, a teljesség igénye nélkül.

- 1) A születés után közvetlenül megkezdődik a *nasoalveoláris formálás* (presurgical nasoalveolar molding), mely az irányított orr- és állcsontfejlődést jelenti (Flores & Shetye, 2019). Ez egy hatékony módja a deformált és malpozícióban lévő maxilláris szegmensek helyes pozícióba hozásának. Egy akrilátból készült és fogsorragasztóval a szájpadhoz erősített *szájpadlemezből* és a hozzá kapcsolódó *orr támasztékból* áll.
- 2) Ennek a technikának a hatékonyságát javíthatja a *nem sebészi ajakadhézió*, illetve szükség esetén a *sebészi orr-/ajakadhézió*, mely a széttartó ajakszegmenseket és a szintén lateralizálódott orrszárnyakat közelíti a középvonal felé. Sebészi megoldásra akkor van szükség, ha a hasadék túl széles és az irányított orr- és állcsontfejlődés elősegítésére van szükség. Ezzel a műtéttel egy teljes ajakhasadékból, egy részlegeset képezünk, mely elősegíti a definitív ajakzárás sikerességét. A nem sebészi ajakadhéziót közvetlenül a születés után meg lehet kezdeni, a *sebészi ajakadhéziót* 4-6 hetes korban érdemes végezni, amennyiben az szükséges.
- 3) 4-6 hónapos korban javasolt elvégezni a *definitív ajakzárást, ajakplasztikát*. Ennek előfeltétele a maxilláris szegmensek helyes pozícióba állítása, melyet az irányított orr- és állcsontfejlődéssel érhetünk el. Így, ha a csontos alap rendben van, elvégezhető a musculus orbicularis oris rostjainak egyesítése. Ezt kiegészíti, az együlésben elvégzett *primer orrkorrekció*, melyet minimálisan invazívan kell végrehajtani (McComb, 1975; McComb & Coghlan, 1996; McComb, 2009).
- 4) A 9-18 hónap környékén a *lágyszájpad zárása* következik, melyet kiegészíthet a *keményszájpad zárása*. A beszédfejlődés zavartalansága érdekében kell ezt

elvégezni. A keményszájpad zárásának nem feltétlenül kell ekkor megtörténnie, de ha nem együtt történik a zárás, akkor 4 éves kor körül ezt pótolni kell. Mivel a lágyszájpadnak funkcionális szerepe van, elengedhetetlen a *musculus levator veli palatini* és *tensor veli palatini* rostjainak egyesítése a középvonalba. A kemény szájpad zárásában, dinamikus funkció híján, csak a palatinális nyálkahártya egyesítésének van szerepe.

- 5) Egy éves kortól szükséges az ajak- és szájpadhasadékos betegeket *logopédiai* tanácsadásban, gondozásban részesíteni.
- 6) Ha a velofaringeális funkció csökkent, akkor szükséges lehet a betegeknél 5-6 éves korban *garatplasztikát* végezni.
- 7) A *fogszabályozás* 6 éves korban kezdődik meg.
- 8) 8-10 éves korban, a hasadékos oldali maradó szemfog áttörésétől és a fogszabályozó előkészítéstől függően, szükséges a *szekunder alveoláris oszteoplasztika* elvégzése. Ennek a műtétnek az optimális időpontja a maradó szemfog gyökerének félig-háromnegyedig való kifejlődésekor van.
- 9) 14-16 éves kor után, az orr növekedésének befejeztével van lehetőség a *szekunder orrplasztika* elvégzésére. Ezt a műtétet gyakran kiegészítik hegkorrekciók.
- 10) Amennyiben nagymértékű az állcsontok egymáshoz képest való eltérése, azt 16-18 éves kor után ortognáth műtéttel korrigálhatjuk, ami az állcsont mobilizálását és új, megfelelő helyen történő rögzítését jelenti. Ez általában Le Fort I oszteotómiát jelent (Eskenazi & Schendel, 1992).

Az ellátás folyamatába természetesen beékelődhetnek olyan sebészi és nem sebészi lépések, melyek mindenképp szükségesek lehetnek a végső, sikeres eredményhez. Nem sebészi intervenció lehet például egy pszichológiai, vagy pszichiátriai kezelés. Műtéti megoldást nyújtanak a beszédjavító műtétek, melyeket lágyszájpad elégtelenség esetén végzünk. Ennek oka legtöbbször a lágyszájpad hasadékanak nem kielégítő zárása, ugyanis a lágyszájpad izmai nem lettek ekkor megfelelően a középvonalba egyesítve. De ide tartoznak olyan, egyáltalán nem ritka problémák, mint a fisztulák műtétei (Rauso, Tartaro, Califano, Rugge, Chirico és mtsai, 2018)

## 2.11 Szekunder alveoláris oszteoplasztika

Az alveoláris csontpótlás a felső állcsont csontos hasadékának helyreállítását célzó műtét. Ezt a műtétet még ma is igen sok vita övezi az optimális műtéti időpont, az optimális graft és még sok egyéb szempontból (Horswell & Henderson, 2003). Nehéz elérni az optimális, hosszútávú eredményt. A leginkább elfogadott módja a fogmedernyúlvány csontpótlásának a *korai szekunder alveoláris oszteoplasztika*. Ezt elsőként Boyne és Sands írták le 1972-ben megjelent közleményükben (Boyne & Sands, 1972). A műtétnek létezik primer és késői szekunder formája is, melyeket ritkábban alkalmaznak. A primer forma a második életév előtt elvégzett műtétet jelenti, mely kapcsán kereszttharapás, nem megfelelő alveoláris morfológia, maxilláris retrúzió, áttörésben elakadt vagy parodontálisan károsodott fogak alakultak ki (Robertson & Jolleys, 1968). A korai szekunder oszteoplasztika a 8-10. életév körüli műtétet jelenti, mielőtt a hasadékos oldali maradó szemfog áttörne.

Az fogmedernyúlvány csontpótlásának céljait 1985-ben Witsenburg fogalmazta meg (Witsenburg, 1985):

- ❖ Egységes, szimmetrikus felső fogív.
- ❖ Oro-nazális fisztulák zárása.
- ❖ A szemfogak spontán áttörésének lehetővé tétele.
- ❖ Az orr bázisának és a felső ajkaknak megfelelő csontos támasz nyújtása.

A csontgraft természetesen autológ graftot jelent, bár voltak kísérletek allograftokra is. Az autológ graft származhat több donorterületről: csípőcsont, borda, alsó állcsont, sípcsont, kálvárium. A leggyakrabban használt autológ csontgraft a szivacsos csontvelő darabok a csípőtaréjból. Ez a graft jól beépül az alveoláris hasadékba és helyileg hozzájárul az oszteogenezishez a túlélő oszteocitákon és az oszteoblaszt aktivitás indukcióján keresztül (Horswell & Henderson, 2003). A graft használható csipsz formában is (Sari, Yavuzer, Özmen, Tuncer, & Latifoglu, 2003).

## 2.12 Az orrbázis besüllyedését okozó alveoláris hasadék 3D szimulációja

Az alveoláris hasadék rekonstrukciója a csontos hiány helyreállítását célozza az ajak- és szájpadhasadék zárását követően (Abyholm, Bergland, & Semb, 1981; Bergland, Semb, & Abyholm, 1986). A funkcionális anatómia és az alveoláris hasadék preoperatív morfológiájának pontos ismerete nélkülözhetetlen. A hasadék háromdimenziós (3D)

felmérése nem könnyű feladat, még akkor sem, ha CBCT (cone-beam computed tomography) és MSCT (multislice computed tomography) képalkotás is a rendelkezésünkre áll, mivel nagyok az egyéni különbségek és az alveoláris hasadék anatómiája is összetett. Az orvosi képfeldolgozás fejlődésével a maxillofaciális sebészetben elérhetővé váltak a CT (computed tomography) képeken alapuló sebészi szimulációk (Shirota és mtsai., 2010), ezen felül már léteznek olyan 3D számítógépes programok, melyek lehetővé teszik csontgraftok tervezését is az alveoláris hasadékba (Pradel & Lauer, 2012). A hasadékos betegek fogmedernyúlványának és orrának deformitásait együtt szemlélve, egyértelművé válik, hogy az alveoláris nyúlvány hasadéka kihat a felette elhelyezkedő alsó orrbázisra és így áttétesen még az orrcsúcsi projekcióra is. Mint azt az ajakhasadékhoz társuló orrdeformitások részben is részletesen áttekintettük, az orralap besüllyedt a hasadékkal érintett oldalon. Vagyis az érintett oldal csontos támasza nem kielégítő, az apertura pyriformis deformált, anteroposterior síkban értelmezett pozíciója túlzottan dorzális irányba került. Az apertura pyriformis rekonstrukciójára hasadékos betegekben már több eljárás került kidolgozásra (van der Wal, van der Meulen, van der Biezen, & Mulder, 1997).

### **2.13 Nyitott orrplasztika**

Orrplasztika az orron végzett helyreállító vagy esztétikai beavatkozást jelenti. Két alapvető formáját különböztetjük meg, a zárt és a nyitott orrplasztikát. Utóbbi esetben egy transzkolumelláris feltárásból végzett műtétről beszélünk, melyet 1934-ben Réthi Aurél, magyar fül-orr-gégész alkalmazott és publikált először a világon. Az eljárás nagy előnye a zárt típusú műtéttel szemben, hogy az operatőr közvetlenül látótérbe hozhatja az orr csontos-porcos vázát. Ez lehetőséget ad az orr teljes szerkezetének finom módosítására és akár teljes strukturális újjáépítésére. Egyedüli hátránya a kolumellán ejtett bőrmetszés, habár ez a Goldwyn-típusú (Daniel, 2010) vagy lépcsős metszésvezetésnél majdnem láthatatlan heget hagy maga után. A feltárási - bár régóta ismert - csak az utóbbi évtizedekben vált népszerűvé. Ennek egyik, talán legfontosabb oka, hogy az orrplasztikával szemben támasztott követelmények megváltoztak. Szépészeti célból végzett orrplasztikánál már nem tűrhető a „műtött orr” kinézet, illetve rekonstrukciós esetekben az orr egyre tökéletesebb, természetesen szépnek ható végeredmény elérése a kívánatos. Könnyen belátható, hogy ilyen követelmények mellett

komplikáltabb esetben – például hasadékos betegek szekunder orrplasztikájánál – a nyitott műtét alapvető fontosságú. A zárt technika nevét onnan kapta, hogy külső bőrmetszés nélkül, endonazális feltárásból végezzük a műtétet. Dolgozatomban kizárólag nyitott orrplasztika műtétekről számolok be.

A természetes és hosszútávú eredmény érdekében a sebészek folyamatosan dolgoznak a sebészi technikákon. Ennek két alapvető eleme az orr klinikai, makroszkópos anatómiájának a lehető legalaposabb megismerése, illetve az új sebészeti eszközök kifejlesztése.

## **2.14 Másodlagos orrplasztika**

Az ajak- és szápadhasadékos betegek sebészi ellátásában az egyik legnehezebb műtét a szekunder orrplasztika, melyre a primer orrkorrekció ellenére általában szükség van. Az orr a pubertás után, 16-17 éves kor körül éri el végleges formáját, mikorra az orrsövény növekedése is abbamarad. Így a műtétet e kor felett tanácsos elvégezni, mikor már a végleges deformitást tudjuk korigálni. A pubertás utánra való időzítésnek azonban a legfőbb oka az, hogy az ajakhasadékos betegek 4-14 éves kora között végzett orrplasztikája után jó eséllyel ismét műteni kell a beteget, mivel a növekedés miatt a korigált orr tovább deformálódik. A kialakított orrforma a növekedés befejeztéig deformálódhat (Guyuron, 2008).

Az ajakhasadékhhoz társuló orrdeformitás összetett, kielégítő esztétikai eredményt nem egyszerű elérni, főleg akkor nem, ha az orrplasztikának nincs megfelelően előkészítve a csontos alap. A szekunder alveoláris csontplasztika kulcsfontosságú lépés az orr végleges korrekciója előtt. Emellett, ha a felső állcsont augmentációjára vagy protrúziójára van szükség, akkor azt mindenképp az orrplasztika előtt kell elvégezni. A felső állcsontnak szimmetrikusnak kell lennie, szegmenseinek anatómikus pozícióban kell állnia. Dolgozatomban az orrplasztikához szükséges normál anatómiai viszonyok leírásán túl, az azon alapuló innovatív eljárások rövid ismertetésére is sor kerül.

## **2.15 Orrhát megőrzése orrplasztika során, sebésztechnikák áttekintése**

A legtöbb esztétikai-helyreállító orrplasztika esetében az orrháti púp redukciója egy esszenciális része a műtétnek, mely a csontos-porcós boltív megbontását jelenti. Orrháti magasság csökkentésével a *dorzális pillérterület* teljesen megszűnik, ezért azt



újra kell építeni esztétikai és funkcionális okok miatt. Így felvetődik a kérdés, hogy van-e bármi lehetőségünk az orrhát megőrzésére, mellyel lehetséges lenne a természetes *dorzális esztétikai vonalak* és funkció megőrzése. Mindezekon túl, lehetséges lenne elkerülni több, orrhátat érintő másodlagos deformitást, melyek gyakran korrekciós műtéteket követelnek meg.

Gyakran találkozunk olyan páciensekkel, kik nem panaszkodnak orrháti szélességükre, és dorzális esztétikai vonalaik is megfelelőek, egyedül az orrháti magasságuk, púpjuk a probléma. Helyreállító orrplasztikáknál, különösen ajak- és szájpadhasadékos betegek esetén, orrháti szélességük gyakran tökéletes, azonban az orrháti tengelyük szinte minden esetben ferde. Ha orrhátuk minden szempontból megfelelő, egyedül a deviáció a probléma, érdemes lenne korrigálnunk az orrhát tengelyét és közben megőrizni annak teljes integritását.

A nyilvánvaló kérdés a következő: hogyan tudjuk csökkenteni a dorzális profilt anélkül, hogy rezekálnánk az orrhátat? A válasz a „push down” technika, melyet Cottle (Cottle & Loring, 1946; Cottle, 1954) népszerűsített, mint alternatív megoldás a Joseph (Joseph, 1907; Joseph, 1971) által kidolgozott orrháti rezekációs technikára.

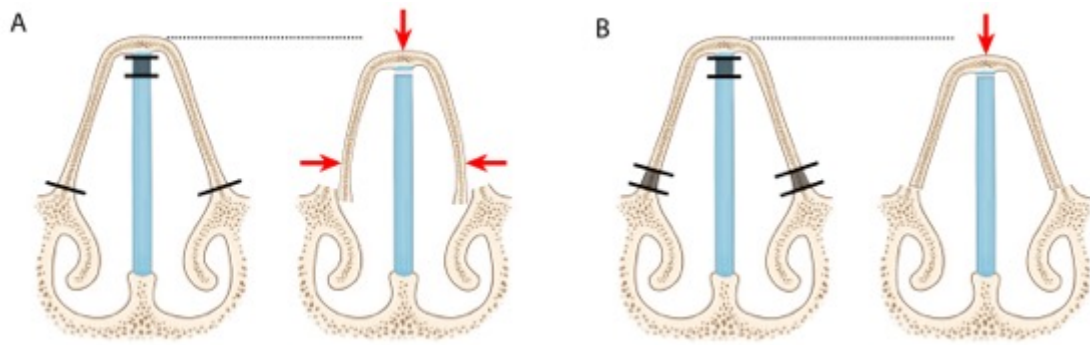
Az orrhátat megőrző technikák alaptípusa a „push down” technika, mely a klasszikus Joseph-féle rezekációs orrplasztikától (Joseph, 1907) nagyban különbözik. Az alapvető célja a „push down” technikáknak a *pillérterület* és a *porcos boltív* megőrzése. Ezzel a konzervatív megközelítéssel elkerülhető a *belső szelep kollapszusa* (internal valve collapse), mely nyilvánvalóan káros az orrlégzésre és a *dorzális esztétikai vonalakra*. Ezeken túl, az intakt porcos boltív süllyesztése az *elgördülési területen* keresztül, vagyis a felső laterális és alsó laterális porc összeköttetésén keresztül a végső soron az alsó laterális porc kraniális irányba való rotációját fogja előidézni (Saban, Braccini & Polselli, 2002). Az orrhát megőrzésének ötlete, alapkonceptiója az orrsebészetbe 1914-ben Lothrop által lett bevezetve (Lothrop, 1914). Esetbemutatásában kielégítő esztétikai és funkcionális eredményt ért el egy nagy orrháti magasságú orrnál. Technikája az orr „benyomása” volt, mely a következő három alapvető lépésből állt: 1) a porcos és csontos orrsövényből egy magas, de nem közvetlenül orrháthoz közeli csíkot távolított el, 2) háromszögletű csontot távolított el a felső állcsont homloknyúlványából, 3) az orrgyökben egy bőrön keresztüli (perkután) oszteotómiát végzett. Lothrop úttörő munkáját Sebilleau és Dufourmentel követték 1926-ban Franciaországban (Sebilleau &

Dufourmentel, 1926). Ők az orr három alappillérének (két laterális csontos orrfal és az egy középvonali orrsövény) rezekcióját javasolták a hátulso területen, tehát az orrháttól távol, azt teljesen érintetlenül hagyva. Ezt követően 1940-ben Maurel (Maurel, 1940) publikálta tapasztalatait Lothrop eredeti technikájával, mely a magas orrsövényi rezekciót és a felső állcsont homloknyúlványának rezekcióját jelentette.

1946-ban Cottle és munkatársa (Cottle & Loring, 1946) leírták az úgynevezett „push down” technikát, mely során az orrhát folyamatosságát megőrizték a csontos és porcos orrháti púp *pillérpontnál* (vagyis a csontos és porcos boltív találkozási pontja az orrháton) történő benyomásával. Az eljárás megelőzte a felső laterális porcok és következményesen az orr belső szelepének kollapszusát. Továbbá a porcos orrsövény rotációja ennek a műtétnek egy nehéz, de kulcsfontosságú tényezője volt. Cottle „push down” technikája az 1960-as években vált népszerűvé. Gola 1989-ben finomította Cottle technikáját azzal, hogy az orrsövényből származó rezekált csíkot közvetlenül az orrhátnál, ahhoz nagyon közel végezte el (Gola, Nerini, Laurent-Fyon, Waller, 1989). A „push down” technika kulcsfontosságú eleme az orrsövény rezekciója, mely mélyen (Cottle), vagy magasan történhet meg (Gola) történhet meg. A magas szubdorzáls orrsövény rezekciója egy közvetlen orrháti süllyesztést eredményez, melyet Saban tökéletesített (Saban, Braccini & Polselli, 2006; Saban, Polselli & Perrone, 2012).

Drumheller (Drumheller, 1973) felülvizsgálta Cottle eredeti technikáját, valamint Huizig (Huizig, 1975) szintén újraértékelte az alapvető „push down” technikákat és mindketten a felső állcsont homloknyúlványának csontos ékkimetszését hangsúlyozták, illetve adtak hozzá ahhoz. Ily módon alapvetően az *orripiramis* (a csontos boltív klasszikus megnevezése) szabadon süllyedhet. Ez a módosítás „let down” néven vált ismertté az irodalomban. Így a laterális csontos orrfal sebészileg kétféleképp módosítható (19. ábra):

- 1) „push down”: oszteotómia után a laterális csontos orrfalat az orrüregbe nyomjuk, illetve
- 2) „let down”: a laterális csontos orrfal ékrezekciójával a csontos orripiramist a felső állcsont homloknyúlványára süllyesztjük.



**19. ábra** – (A) „Push down” és (B) „let down” orrhát megőrző technikák összehasonlítása koronális metszetű sematikus ábrán

(A) A „push down” technikánál az orrháthoz közel egy szubdorzális orrsővény csíkot távolítunk el és a csontos laterális orrfalon oszteotómiát végezve azt benyomjuk az orrüregbe. (B) A „let down” technikánál szintén az orrháthoz közel eltávolítunk egy szubdorzális csíkot az orrsővényből, majd a laterális csontos orrfalból egy kraniális irányban elkeskenyedő csontdarabot távolítunk el osztektómiával, így a csontos-porcós boltív szabadon süllyedhet, anélkül, hogy az orrüreget beszűkítene.

Annak ellenére, hogy ezeknek az orrhátat megőrző technikáknak általánosan jó volt az eredményük, mégis fokozatosan kivonultak a standard orrplasztika eszköztárából. Ennek oka leginkább a következő három okra vezethető vissza:

- 1) A klasszikus Cottle-féle „push down” technika egy kifejezetten bonyolult orrsővény-műtétet jelentett, különösen még az endoszkópok előtti érában (Cottle & Loring, 1946; Cottle, 1954; Kienstra & Sherris, 1999).
- 2) A technika nem volt elég sokrétű ahhoz, hogy az orrplasztikák széles spektrumában alkalmazhatóvá válhasson, azaz a kiindulási orrhátnak többé-kevésbé normálisnak kellett lennie.
- 3) A klasszikus strukturális nyitott orrplasztika jobb rálátást biztosított a csontos-porcós boltívre, így precízebben lehetett kontrollálni a struktúrákat és elősegítette annak oktatását is (Daniel, 2002).

### 3. CÉLKITŰZÉSEK

- 1) Célunk volt, hogy az alsó laterális porc laterális szárának anatómiáját ne a környezetéből kiragadva, hanem az orr egészébe ágyazottan vizsgáljuk meg. Így annak pozícióját, tengelyét, dimenzióit meghatározzuk. Anatómiai kadáver disszekciókkal a normál statikus anatómiát, klinikai mérésekkel pedig az orrműtétek kapcsán létrejövő morfológiai és pozicionális változásokat határozzuk meg. Célunk volt a sebészeti koncepciókat összevetni az anatómiai valósággal, továbbá a porc anatómiai tulajdonságait mindig a felszínen való esztétikai hatásával együtt értékelni.
- 2) Célul tűztük ki az alsó orrbázis eddigi irodalmának áttekintését és összevetését saját kadáverdisszekcióink eredményeivel. Mivel az alsó orrbázist nem alkotja porcszövet, annak statikus alakja és dinamikus funkciója a bőr, szubkután szövet és az orrizomzat által együttesen meghatározott, mely klinikailag nehezen vizsgálható. A következő izmokkal kapcsolatban kerestünk információkat és végeztünk disszekciókat: levator labii superioris alaeque nasi, orbicularis oris, depressor septi nasi, myrtiformis, dilator naris.
- 3) Célkitűzéseink között szerepelt a csontos-porcos boltív dimenzióinak és szerveződésének anatómiai meghatározása, valamint orrplasztika során az orrhát struktúrájában bekövetkező morfológiai változások feltárása. Továbbá tanulmányunk során szándékunkban állt áttekinteni ennek a területnek a klinikai relevanciáját.
- 4) Szándékunk volt leírni a felső fogmedernyűlvány hasadékába és az apertura pyriformishoz egyaránt illeszkedő virtuális graft tervezési folyamatát. Továbbá célunk volt egy valós méretű nazoalveoláris graft minta létrehozása klinikai felhasználásra.
- 5) Célul tűztük ki, hogy egy minimálinvazív, ugyanakkor egyszerűen és megbízhatóan működő sebészeti technikát vizsgáljunk meg az orrhát magasságának csökkentésére. A klasszikus orrháti rezekciós technikákkal a csontos-porcos boltív integritása megbomlik, melynek komoly funkcionális és esztétikai következményei lehetnek. Az orrhát megőrzéses technikák lehetőséget nyújthatnak az eredeti orrhát megőrzésén kívül az egyenes tengelydeviációk kezelésére, melyek gyakran az ajak- és szájpadhasadékos betegek orrdeformitását is jellemzik.

## 4. MÓDSZEREK

### 4.1 Az alsó laterális porc laterális szára

2012. december és 2013. január között 41 egymást követő esztétikai orrplasztikát (nyílt) végeztünk fehér bőrű és indo-európai nőn. A vizsgálatokat prospektív módon végeztük. Ázsiai és afro-amerikai betegek ki lettek zárva a vizsgálatból, mivel az orrcsúcsi morfológiájuk jelentősen eltér a fehér bőrűekétől és indo-európaiakétól. Egy további beteg a vizsgálat során ki lett zárva, mivel intraoperatívan bilaterális aláris szegmentális porchiányt találtunk a középső szár területén (Kosins, Daniel, Sajjadian, & Helms, 2013). Végül 40 páciens lett a vizsgálatba bevonva, akik átlagéletkora 28 év volt (tartomány: 14-51 év).

Standard fotófelvételeket készítettünk a műtétek előtt az orrcsúcs jelölése után (Daniel, 1992). Közvetlenül a műtét előtt, ülő betegen bejelöltük az orrcsúcs bőrfelszíni tájékozódási pontjai (*orrcsúcsot meghatározó pontok, orrszárny barázda*). Miután a beteget elaltatták, de a helyi érzéstelenítőszer még nem lett beadva az orr területére, újból standard felvételek készültek. A bőrfelszíni tájékozódási pontokon metilénkébe mártott 25G-os tűket szúrtunk az alatta fekvő alsó laterális porcokba, így jelölve a felszíni pontokat a mélyben fekvő porcok felszínén. A műtét kezdetén az orrnyílások középpontját jelöltük az *orrszárnyak peremén* és ettől a ponttól a laterális szárok kaudális élének távolságát lemértük. Miután a bőrt felemeltük, az alsó laterális porcokat fotódokumentáltuk és többszörös méréseket végeztünk, hogy meghatározzuk az alsó laterális porcok pontos pozícióját (azaz orientációját), tengelyét és szélességét. A távolságot lemértük az orrszárnyak peremének felezőpontja és laterális szár kaudális éle között, hogy meghatározzuk a laterális szár pozícióját, ahogyan azt Sheen leírta (Sheen, 1978). Egy szögmérő segítségével mértük a laterális szár kaudális élének orientációját a középvonalhoz viszonyítva. A szögmérő fix szárát az orr középvonala mentén helyeztük el, míg a másik szárát a laterális szár kaudális éle mentén.

Hogy teljességében megértsük az alsó laterális porcok és az akcesszórius porcok morfológiáját – különösen azt a területet, mely nyílt orrplasztika alatt nem látható – finom makroszkópos anatómiai preparációkat is végeztünk. 20 fixálatlan kadáver (13 férfi és 7 nő) orra kétoldalt került preparálásra. A kadáverek átlagos életkora 74 év volt (terjedelem: 57-88 év). A preparációk a klasszikus réteges anatómiai preparálás technikájával

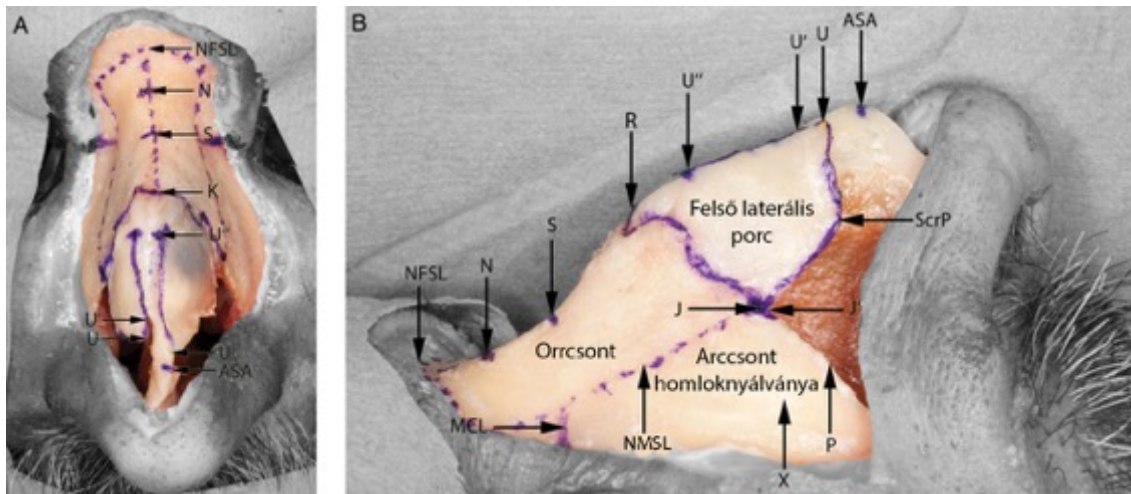
készültek. Minden esetben fotódokumentáció készült. A méréseket közvetlenül a specimenen végeztük milliméterpapír segítségével.

#### **4.2 Az alsó orrbázis**

45 fixálatlan kadáveren végeztünk anatómiai disszekciókat az alsó orrbázis területén. A kadávereket random választottuk be a vizsgálatba. Kizáró tényező a korábbi orrplasztika vagy orrtrauma volt, azonban egy speciment sem kellett emiatt kizárni a vizsgálatból. A kadáverek átlagéletkora 67 év volt (terjedelem 61-84 év). Minden disszekciót 2.5-3.5x-ös nagyítású lupe segítségével végeztünk. Klasszikus réteges anatómiai preparációt végeztünk a SMAS rétegéig, majd innentől sebészi preparációval haladtunk a mélyebb rétegekbe. Fotódokumentáció minden esetben készült a standard nézetekben.

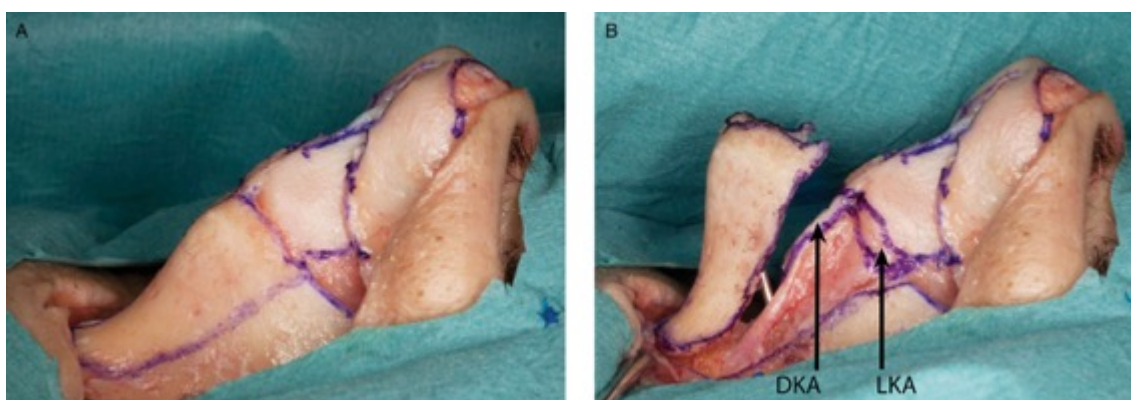
#### **4.3 A csontos-porcos boltív**

Disszekciókat végeztünk 15 fixálatlan kadáveren (30 orrfél). A 7 női és 8 férfi tetem átlagéletkora 67 év (terjedelem: 44-95 év) volt. A kadáverek egyikének sem volt korábbi orrsérülése vagy orrplasztikája. Az orr lágyszövet borítását eltávolítottuk, majd 4.3x-os nagyítású lupéval a felső laterális porcok porchártyáját, az orrcsontok és a felső állcsont homloknyúlványának csonthártyáját is eltávolítottuk. Méréseket végeztünk az intakt csontos-porcos boltív dimenzióinak meghatározására a nazofrontális varrattól (NFSL) az elülső orrsövény szögletig (ASA). A referenciapontjainkat a 20. ábra mutatja laterális és frontális nézetben. A következő lépésben az orrcsont el lett távolítva en block, majd az elénk táruló addig elfedett *pillérterület* és a teljes *porcos boltív* dimenzióit mértük le. Fotódokumentáció készült a disszekciók során (21. ábra)



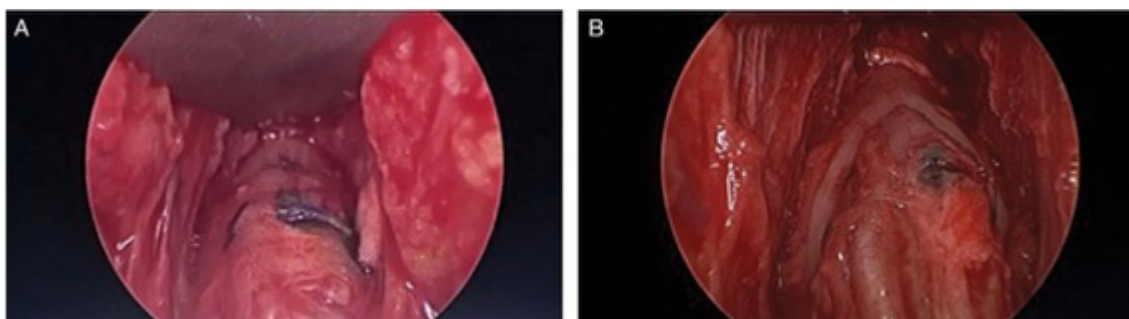
**20. ábra** – Az intakt csontos-porcós boltív

(A) Frontális nézet. NFSL: nazofrontális varrat; N: názion; S: szellion; R: pillérpont; U'': a felső laterális porcok dorzális élének legkaudálisabb pontja, mely még egységes a dorzális orrsövénnyel; U': a felső laterális porcok dorzális élének legkaudálisabb pontja, mely még nem válik el makroszkóposan a dorzális orrsövénnytől; U: a felső laterális porcok dorzális élének legkaudálisabb vége; ASA: elülső orrsövényszöglet. (B) Laterális nézet. MCL: mediális kantális szalag; NMSL: nazomaxilláris varrat; J: a nazomaxilláris varrat legkaudálisabb pontja; J': a felső laterális porc laterális szélének legkranialisabb pontja, melyet még nem takar a csontos boltív; X: a csontos orrfal legszélesebb pontjai a felső állcsont homloknyúlványán; P: apertura pyriformis; ScrP: szkroll pont, vagyis a felső laterális porc laterális szélének legkaudálisabb pontja.



**21. ábra** – (A) Intakt csontos-porcós boltív és (B) orrcsontok felemelése utáni pillérterület. A porcós boltív képezi az orrháti púpot és a dorzális esztétikai vonalakat ez határozza meg a púp területén. DKA: dorzális pillérterület, LKA: laterális pillérterület.

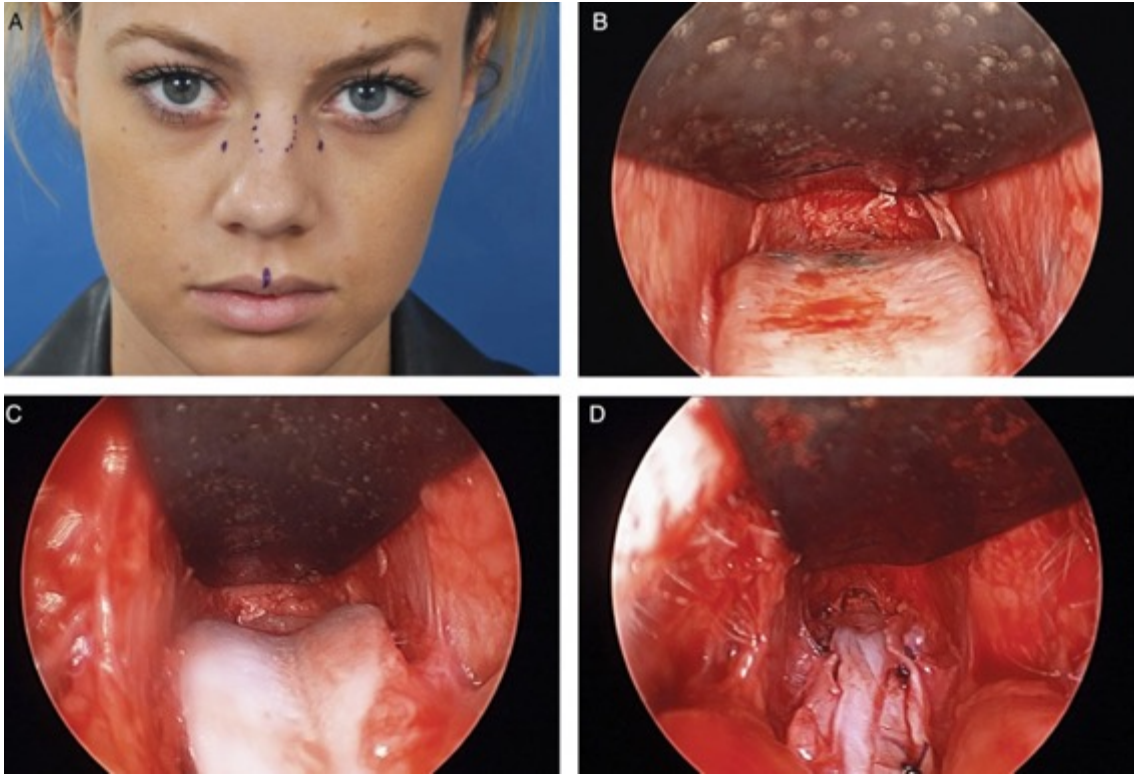
A klinikai vizsgálatba kilenc orrplasztikán áteső beteget vontunk be prospektív módon. Az összes páciens a kaukázusi rasszhoz tartozó nő volt. Életkoruk 20 és 28 év között változott, átlagosan 23.8 évesek voltak. A műtéteket 2013. november és december alatt végeztük. Mindez a Helsinki Deklaráció irányelveinek megfelelően lett lefolytatva. Azok a páciensek lettek bevonva a vizsgálatba, kiknek szüksége volt orrháti magasságuk redukciójára vagy orrhátuk módosítására. Kizáró kritériumként csak az előzetes orrtrauma, illetve orrműtét szerepelt. Minden beteg beleegyező nyilatkozatot írt alá a műtét előtt. A betegek mindegyike endoszkóppal lett vizsgálva az orrplasztika alatt (Karl Storz, Germany). A szubperikondriális rétegbe a porcok orrháton hatoltunk be, 15-ös penge és Daniel-Cakir disszektor segítségével. Ahogy a feltárás haladt előre kefalikusán, a *felső laterális porcokat* óvatosan feltártuk a csontos-porcok kapcsolódási pontig, vagyis a *pillérpontig (K)*. A szubperioszteális rétegbe laterálisan léptünk be és létrehoztunk egy folyamatos szubperikondriális és szubperioszteális feltárást. Fotó- és videódokumentáció készült endoszkóp segítségével, miután jelöltük az intakt csontos-porcok boltív referenciapontjait, hogy értékelhessük az orrháti redukció utáni változásokat (22. ábra). A csontos orrhátat ezután redukáltuk kézi- (Medicon, Tuttlingen, Germany), illetve oszcillációs raspával (Bien-Air, Bienne, Switzerland). Miután a *csontsapkát* (orrháti púpnak kizárólag a csontos alkotóeleme) eltávolítottuk, a redukció utáni *csontos-porcok boltív* le lett fotózva endoszkóppal. A redukció utáni *új pillérpont (R')* jelölve lett, úgymint a boltív hosszának és szélességének változásai. Porcos orrháti redukció követte mindezt, melyet szintén fotódokumentáltunk (23. ábra).



**22. ábra** – Az orrhát endoszkópos képe nyílt feltárásból

**(A)** A csontsapka jelölve lett a kaudális és kraniális végén. **(B)** Reszeléssel a csontsapkát eltávolítottuk, így az intakt porcok boltív feltárult és nyitott háttető nem alakult ki (jelen esetben 8mm hosszú kraniokaudális irányban).





**23. ábra** – A dorzális esztétikai vonalak etiológiája

(A) 23 éves nő páciens preoperatív személynézeti képe, melyen a dorzális esztétikai vonalak irregularitása szembetűnő. (B) Az orrhát feltárása utáni endoszkópos kép. (C) Figyeljük meg, hogy a porcos boltív irregularitása mennyire jól utal a preoperatív képen látott dorzális esztétikai vonalakra. (D) A műtét végén a dorzális esztétikai vonalak egyenesebb és szimmetrikusabbak.

#### 4.4 Az alveoláris hasadék 3D szimulációja

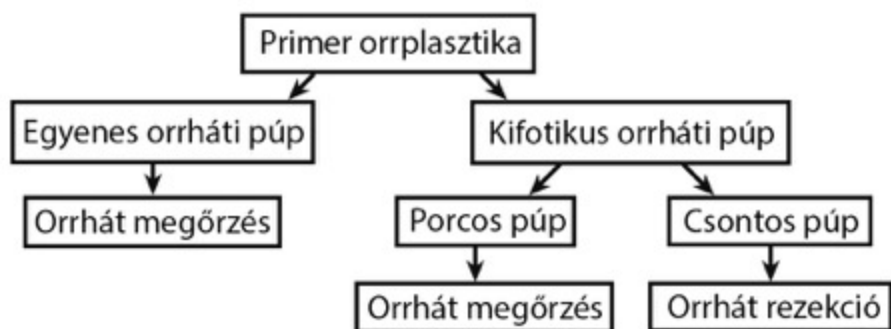
Tíz egyoldali ajak- és szájpados beteg random kiválasztottunk a Semmelweis Egyetem I sz. Gyermekgyógyászati Klinikájának és a brugge-i AZ Sint Jan Kraniofaciális Centrumának közös adatbázisából. CBCT adatokat nyertünk a betegekről, hogy vizualizálhassuk az alveoláris hasadékot, tervezhessünk egy virtuális nazoalveoláris graftot és legyárthassuk annak valós-méretű mintáját. A CBCT adatfeldolgozást (i-CAT, Imaging Sciences International Inc., Hatfield, PA) végeztünk *extended-field* módban (field of view: 17 cm átmérő és 22 cm magasság, scan time: 2x20 mp, voxel méret: 0.4 mm), 120 kV-on és 48 mA-en. Az adatok egy navigációs rendszer (Brainlab AG, Feldkirchen, Németország) számítógépes munkálatára lettek átküldve, mint

DICOM (digital imaging and communication in medicine) fájlok, melyeket a navigációs rendszer munkaállomásának monitorán jelenítettünk meg (multiplanar image reformation) egy képfeldolgozó segédprogramot (iPlan ENT 3.0, Brainlab AG) használva. A tervezési eljárás után a megtervezett objektumokat exportáltuk egy 3D nyomtatóra (Objet30 Pro, Objet Ltd., Rehovot, Israel) STL (stereolithography) fájlként, majd a nyomtatást elvégeztük nagy szilárdságú 3D nyomtató anyaggal (Objet Rigid White Material, Objet Ltd.). Egy esetben a hasadékos felső állcsont is ki lett nyomtatva. A kinyomtatott graft minta és a maxilla finom egymáshoz állítását sebészi fűróval kellett elvégeznünk (Schick Dental C2 sk, Schemmerhofen, Németország), hiszen a nyomtatás abszolút merev anyagot eredményezett, mely nem engedte a graft minta flexibilis hasadékba illesztését.

#### **4.5 Orrhát megőrzéses sebésztechnikák vizsgálata**

2011. január és 2016. június közötti időszakban 740 orrplasztikát végeztünk és ezt a mintát retrospektív módon vizsgáltuk meg. A tanulmányt a Helsinki Deklaráció irányelveinek megfelelően folytattuk le. 156 páciensnél revíziós orrplasztikát végeztünk, kiket elsőként nem mi operáltunk, így azokat kizártuk a vizsgálatainkból. A más intézetben korábban már operált orrplasztika esetek mindegyike orrháti rezekciós technikával lett operálva, hol az orrhát megőrzése egy újraoperáció során nem lehetséges. A fennmaradó 584 saját esetünkből 540 nem volt még korábban orrplasztikával operálva (primer orrplasztika). 44 pedig saját újraoperálandó eset volt, kiket szintén kizártunk a vizsgálatból. Saját 540 primer esetünket tekintve, azokból összesen 320 páciensnél végeztünk orrhátat megőrző orrplasztikát, azaz a primer esetek 59.3%-ában. Tehát az egyedüli kizáró tényező volt a korábbi bármilyen orrplasztika és az egyedüli besorolási tényező volt az orrhát megőrzéses orrplasztika. Azt, hogy mely betegnél végzünk orrhát megőrzést és mely betegnél végeztünk orrháti rezekciót, az orrháti púp jellemzői határozták meg. Abban az esetben, amikor az orrháti púp egyenes profilú volt, úgy azt megőriztük, amikor az kifotikus (Lazovic, Daniel, Janosevic, Kosanovic, Colic, Kosins, 2015) volt, úgy azt tovább vizsgáltuk. Ha túlnyomóan porcos boltív (rövid orrcsont és hosszú felső laterális porc) alkotta a púpot, úgy orrhát megőrzést, ha túlnyomóan csontos boltív (hosszú orrcsont és rövid felső laterális porc) alkotta a púpot, úgy orrháti rezekciót

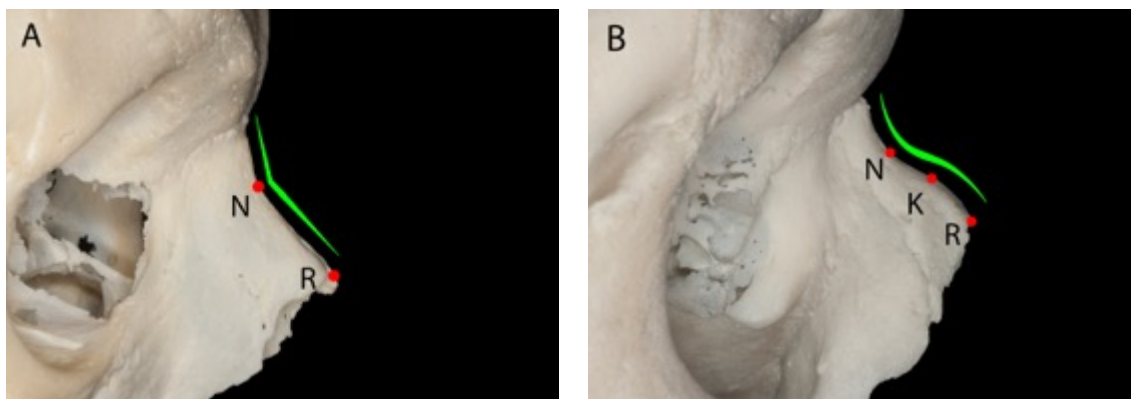
végeztünk. Az alábbi algoritmust (24. ábra) dolgoztuk ki, mely alapján a betegeket szelektáltuk orrhát megőrzésre vagy rezekcióra.



**24. ábra** – Orrhát megőrzés, illetve rezekció döntési folyamata

A profilt tekintve egyenes orrháti púp esetén, illetve kifotikus orrháti púp esetén azokban az esetekben választható orrhát megőrzéses technika, mikor a púpot nagyobb mértékben alkotja a porcos boltív, mint csontos.

Az egyenes, illetve kifotikus orrháti púpot Lazovic és munkatársai behatóan vizsgálták. Az egyszerűbb érthetőség kedvéért a 25. ábra szemléltet egy-egy példát.



**25. ábra** – (A) Egyenes és (B) kifotikus orrháti púp

Objektíven megítélhető az orrháti púp formája, ha náziontól (N) a pillérpontig (R) megvizsgáljuk annak lefutását. Amennyiben ezen pontokat összekötő vonal egy egyenest ad ki, úgy egyenesnek tekinthető a púp. Amennyiben az N és K pontokat összekötve egy konvexitást kapunk, úgy az kifotikus, melynek legnagyobb konvexitását kifionnak (K) nevezzük.

A vizsgálatba bevont 320 primer orrhátmegőrzésen átesett páciens átlagéletkora 13 és 71 év között változott, átlagéletkoruk 29 év volt. Az utánkövetési idő hat hónap és öt és fél év között változott, átlagosan két év és öt hónap volt. A nemek arányát illetően,

286 nőt és 34 férfit operáltunk orrhátat megőrző technikákkal, mely 9:1-hez arányt jelent. A 320 műtét során különböző orrhát megőrzési technikákat alkalmaztunk a páciensek különböző orrdeformitásainak megfelelően. 314 esetben vagy „push down” vagy „let down” technikát alkalmaztunk, melyek fele-fele arányban oszlottak meg. A választott eljárás a tervezett orrháti magasság redukciójának mértékétől függött. Amikor kevesebb vagy egyenlő mint négy mm orrháti süllyesztést terveztünk, azokban az esetekben „push down”, míg ha több mint négy mm-t terveztünk, azokban az esetekben „let down” technikát alkalmaztunk. Hat esetben a klasszikus Cottle-féle eljárást (Cottle & Loring, 1946) vagy diszartikulációs technikát (Boulangier és mtsai., 2013; Ishida és mtsai., 1999) végeztünk a csontsápka eltávolításával és pillérterület porcos boltívének megőrzésével, mivel orrtraumát követő súlyos orrsövény-deformitása volt a pácienseknek. Ezen esetekben nagy kiterjedésű porcos orrsövény rezekcióra volt szükség, mellyel az orrsövény alátámasztó szerepe megszűnt volna, így lehetetlenné téve a szubdorzális orrsövény rezekciós technikákat.

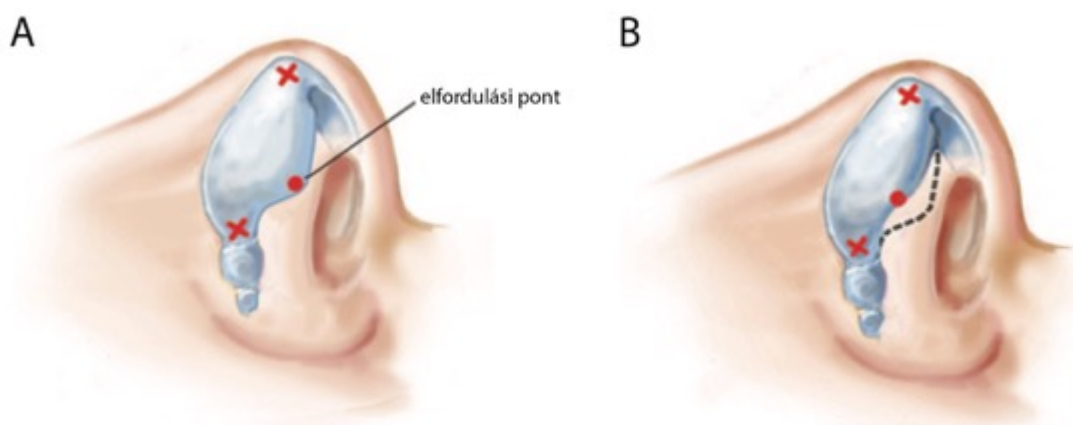
Minden orrplasztika előtt kivizsgáltuk az orrüreget és az orrsövényt flexibilis endoszkóp (Karl Storz, Németország) segítségével. Különösen nagy jelentősége van az orrháthoz közeli deviációknak, melyek a posztoperatív időszakban az orrhát deformációjához, aszimmetriájához vezethetnek. Mindezekon felül az orrkagyló abnormalitásait a műtét előtt diagnosztizáltuk, mivel azokat a műtét legelején korrigálni szükséges. Standard fotókat minden esetben készítettünk.

## 5. EREDMÉNYEK

### 5.1 Az alsó laterális porc laterális szára

#### 5.1.1 Pozíció (orientáció)

Az orrnyílások hossza anteroposterior irányban 13 és 18 mm között változott, átlagos mérete: 16.1 mm. Az *orrszárnyak pereme* mentén jelölt orrnyílás hosszanti tengelyének középpontja és a laterális szár kaudális élének legközelebbi pontja közötti távolság 3-9 mm között változott, átlagosan 5.9 mm volt (26. ábra).



**26. ábra** – A laterális szár elhelyezkedése a laterális orrfalban (A) normál anatómiai viszonyok és (B) aláris malpozíció során

A laterális szárnak van egy jól definiált kezdőpontja a középső szár dómális szegmensénél és egy végpontja az első akcesszórius porccal való kapcsolódásánál. A kaudális él mentén található egy közbeeső pont, az elfordulási pont (*turning point*). Aláris malpozícióban ezek a referenciapontok ugyanazok maradnak, azzal a különbséggel, hogy abban az esetben az orrszárnyak peremének középpontja és a kaudális él távolsága több mint hét mm. Az aláris malpozíciónak ezen típusa a pozicionális aláris malpozíció, mely különbözik a laterális szár kefalikus orientációjától, ahol a laterális szár transzverzális tengelye a mediális kantális szalag felé irányul (nem pedig a laterális kantális szalag felé).

### 5.1.2 Tengely és forma

A laterális szár tengelyét Johnson és Toriumi (J. C. M. Johnson & Toriumi, 1990) meghatározása alapján, Zelnik és Gingrass (Zelnik & Gingrass, 1979) klasszifikálta, konkáv-lapos-konvex terminológia alapján határoztuk meg (27. ábra). A laterális szár horizontális (transzverzális) tengelyre nézett görbületeit a következőknek találtuk:

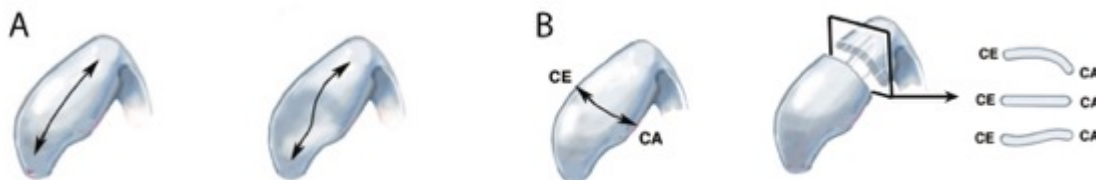
- 1) lapos-egyenes, n=13 (32.5%);
- 2) konvex, n=9 (22.5%);
- 3) konkáv, n=7 (17.5%);
- 4) lapos-konvex, n=6 (15.0%);
- 5) konvex-konkáv-konvex, n=5 (12.5%).

A laterális szár vertikális tengelyére nézett görbületeit a következőknek találtuk:

- 1) lapos-egyenes, n=11 (27.5%);
- 2) konvex, n=10 (25.0%);
- 3) lapos-konvex, n=8 (20.0%);
- 4) konkáv, n=6 (15.0%);
- 5) konvex-konkáv-konvex, n=5 (12.5%).

A laterális szár kefalikus és kaudális élének kapcsolatát a következőknek találtuk:

- 1) kefalikus él magasabb a kaudálisnál (laterálisabb), n=24 (60.0%);
  - 2) a kefalikus és a kaudális él egy magasságban van, n=14 (35.0%);
  - 3) a kaudális él magasabb, mint a kefalikus, n=2 (5.0%).
- A laterális szár kaudális élének (arra illesztett egyenesének) az *orrcsúcsot meghatározó ponton* (dome-defining point) átmenő parasagittális síkhoz mért inklinációs szöge 30 és 60 fok között változott, átlagosan 43.6 fok volt.



**27. ábra** – A laterális szár (A) transzverzális és (B) vertikális tengelyei és görbületei  
Eszétikailag a legelőnyösebb a szár morfológiája a vertikális tengelyre nézve, ha a kaudális él magasabban helyezkedik el, mint a kefalikus él. (CA): kaudális él, (CE): kefalikus él.

### 5.1.3 Laterális szár dimenziói és az aláris gyűrű

A laterális szár szélességét a vertikális tengelyen az *elfordulási pontnál* értelmezzük. Értéke 7 és 14 mm között változott, átlagosan 10.1 mm. A *gördülési terület* (scroll area – az a terület, ahol az alsó laterális porc elgördül a felső laterális porcon) konfigurációja S-alakúnak lett értékelve minden esetben, mely a laterális szár legszélesebb pontjánál lett megítélve.

Az alsó laterális porc laterális szárának átlagos dimenzióit az 1. táblázat mutatja.

**1. táblázat** – *Alsó laterális porc laterális szárának átlagos dimenziói milliméterben*

Hossz a transzverzális tengely mentén	23,4
Szélesség a laterális térdnél	6,4
Szélesség az elfordulási pontnál	11,1
Távolság a dóm és az elfordulási pont között	13,3
Vastagság	0,5

Az akcesszórius porcok láncá átlagosan összességében 18 mm hosszal, minden disszekciónál jelen volt (28, 29, 30. ábra). Az akcesszórius porcok százalékos előfordulását és azok hosszát, szélességét a 2. táblázat mutatja.

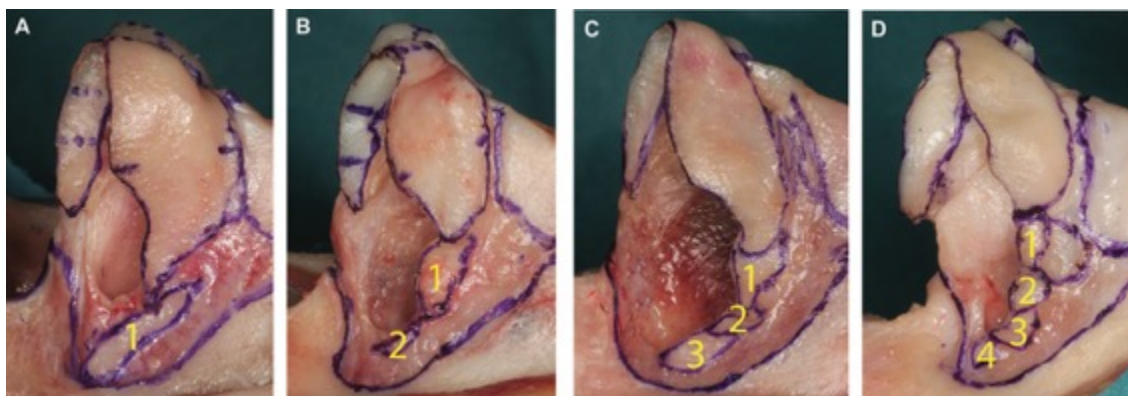
**2. táblázat** – *Az akcesszórius porcok*

*Az akcesszórius porcok előfordulása százalékosan kifejezve, valamint, ha az adott porcok megtalálhatóak voltak, akkor azok átlagos hossza és szélessége milliméterben kifejezve látható. Akcesszórius porc 1,2,3,4: A1, A2, A3, A4.*

	A1	A2	A3	A4
Átlagos hosszúság	8.5	6.5	6.3	4.7
Átlagos szélesség	4.5	3.4	3.6	3.0
Előfordulás	100%	94%	38%	19%

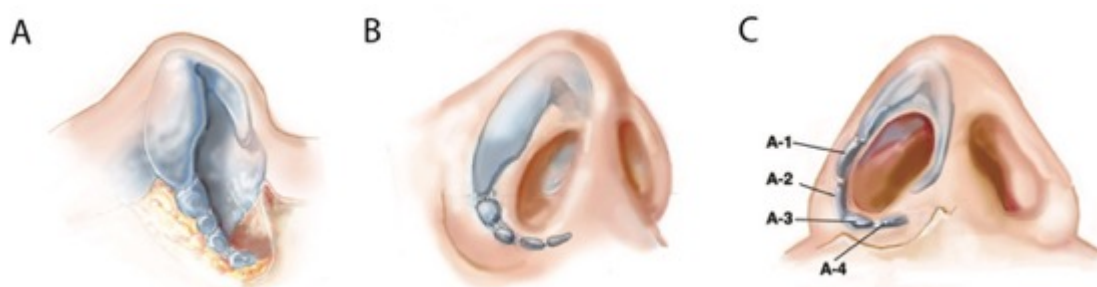Az egyes akcesszórius porcok változatos előfordulásának ellenére az akcesszórius porclánc teljes hossza relatíve konstans (28. ábra). Az A1 porc minden esetben, az A4 csupán az esetek 19%-ában volt az akcesszórius porclánc, az aláris gyűrű része. Fontos kiemelni, hogy az akcesszórius porcok nem érintkeznek az apertura

pyriformis-szal, hanem mediálra hajolva az elülső orrtövis felé haladnak és végződnek attól különböző távolságban.



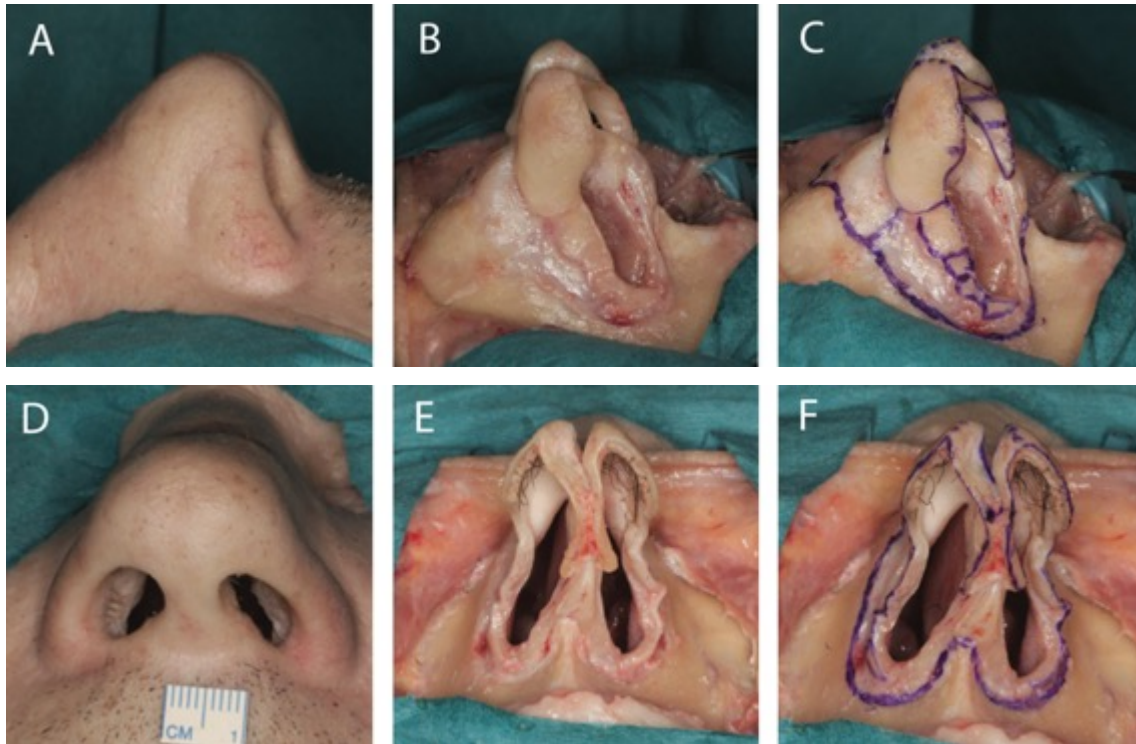
**28. ábra** – Különböző számú akcesszórius porcok alkotják az aláris gyűrűt  
Az porcok eltérő számának ellenére a gyűrű ezen része, tehát az akcesszórius porcok együttes hossza viszonylag állandó volt, átlagosan 18 mm. **(A)** Egyetlen akcesszórius porc; **(B)** két akcesszórius porc; **(C)** három akcesszórius porc; **(D)** négy akcesszórius porc vesz részt az aláris gyűrű alkotásában.

Az akcesszórius porcok a többi orrpорchoz hasonlóan a nyálkahártya alatt közvetlenül fellelhető struktúrák, a szubkután zsírszövetből az orr felületes muszkulo-aponeurotikus rendszere választja el.



**29. ábra** – Laterális szár és az aláris gyűrű **(A)** oldal-, **(B)** ferde- és **(C)** orralapi nézetben.





**30. ábra** – Az alsó laterális porc és az aláris gyűrű

**(A, D)** Disszekció előtti intakt orr. **(B, C, E, F)** A lágyszövet el lett távolítva a porcok felszínéről. Nyilvánvalóvá vált, hogy az akcesszórius lánc alsó laterális porccal alkotott aláris gyűrűje egy strukturális egység, melyben a mediális és laterális szárak az elülső orrtővis felé irányulnak. Figyeljük meg, hogy az akcesszórius porcok nem a laterális szár transzverzális tengelyében helyezkednek el.

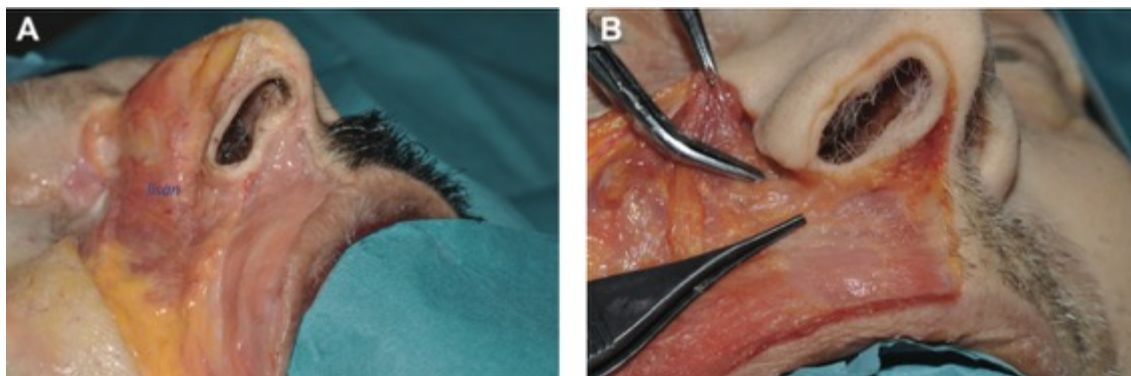
## 5.2 Az alsó orrbázis

Tanulmányunk részeként irodalomkutatást is végeztünk és a következő izmokról kerestünk információkat: levator labii superioris alaeque nasi, orbicularis oris, depressor septi nasalis, myrtiformis, dilator naris. Az irodalmi áttekintés és saját eredményeink alapján célunk, hogy egyszerűsítsük és bemutassuk az orrbázis izomzatának sebészi anatómiáját. Változatos terminológia és közel sem egységes leírások jellemzik azt az irodalmat, mely az orr izomzatát kísérli meg leírni. A közismert *Gray's Anatomy* egymást követő kiadásaiban például a myrtiformis izom szerepelt, mint az orr izomzatának része, majd törölték és a jelen kiadásokban ismét szerepel (Figallo & Acosta, 2001). A *depressor nasi* izom jó példa egy olyan izomra, melynek eredését, tapadását a

sebészeknek újra kell definiálniuk a korábbi anatómiai terminológiára való tekintettel vagy anélkül.

### 5.2.1 Levator Labii Superioris Alaeque Nasi

A levator labii superioris alaeque nasi izmot (LLSAN) gyakran a száj körüli izmokhoz sorolva láthatjuk szerepelni, habár az orra gyakorolt hatása sokkal nagyobb (31. ábra). Az izom eredése a felső állcsont homloknyúlványáról és a mediális kantális szalagról indul. Innen kaudális irányba tart, miközben két fő részre válik: aláris és labiokolumelláris részre (Saban, Polselli, & Micheli-Pellegrini, 2009). Az aláris rész - nevének megfelelően - az orrszárnyak felé tart és ott tapad felületesen a szubkután szövetben, miközben rostjai összefonódnak a *dilator naris* izomrostjaival. A labiális rész tovább fut az orrszárnyak mellett és megkerüli azokat, majd mediálra fordul a *filtrum* felé és összefonódik a *myrtiformis* és *orbicularis oris* izomrostjaival. Az aláris rostok felelősek részben az orrnyílások tágításáért és emeléséért, míg a kolumellolabiális rostok részben az orrcsúcs lefelé húzásában játszanak szerepet. A LLSAN-t könnyedén és minden disszekciónkban megtaláltuk és azonosítottuk. Miután az aláris rostok leváltak, a kolumellolabiális rostok mediális része az *orrszárnyi redő* meghatározó alkotóelemeivé válnak, a laterális része pedig segít a *nazolabiális redő* és az *aláris bázis* közti háromszögletű terület kialakításában. A kolumellolabiális rész folytatódik a kolumellabázis felé, miközben csatlakozik az *orbicularis oris* felületes rostjaihoz. A felületes orbicularis oris izommal való összefonódás okán ez az izom erőteljesen képes az orrcsúcsot lefelé húzni.

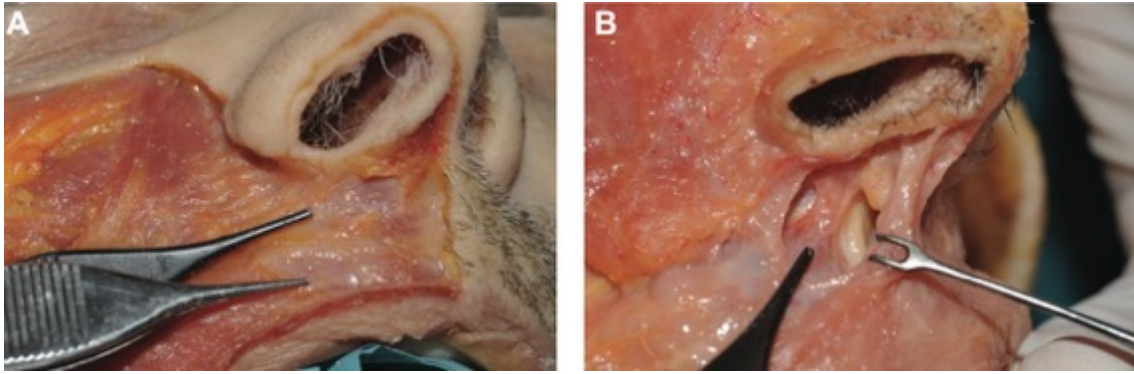


31. ábra – Levator labii superioris alaeque nasi (LLSAN)

(A) Az orr és a felső ajak izomzata. (B) A LLSAN izomhasa kraniál felé emelve, az olló az orrszárnyi redőbe való tapadásra mutat, a kolumellabázis irányába való labiális tapadást a csipesz mutatja.

### 5.2.2 Orbicularis Oris

Nicolau felosztotta az izmot egy felületes és egy mély részre (Nicolau, 1983). A mély rész az egyik oldali *modiolustól* tart a másik oldali felé. Funkciójában úgy működik, mint orális körkörös záróizom. Az orbicularis oris *felületes része* tovább osztható egy alsó *labiális kötegre* (superficial orbicularis oris labialis – SOOL) és egy felső *nazális kötegre* (superficial orbicularis oris nasalis – SOON), mely funkciója a beszéd és az arckifejezés (32. ábra). A SOOL tulajdonképpen egy keresztirányú izom, mely a modiolusról ered, majd az ajkon keresztülfut, hogy tapadjon a bőrben, mind rövidebb (ipsilaterális filtrum oszlop), mind hosszabb rostokkal (kontralaterális filtrum oszlop). A SOON laterálisan a két zygomaticus és két levator izmokról ered mindkét oldalon, majd mediál felé és felfelé fut a kolumellabázis irányában. Disszekcióinkban a felületes orbicularis oris izom kiterjedt volt és könnyedén felosztható SOOL és SOON-ra a rostok orientációja alapján. A SOON-t az alsó orralap integrált és kritikus részének találtuk. Miközben a SOON mediális irányban halad, a felső ajak alkotásában vesz részt, míg fúziója a LLSAN izommal a *paranazális háromszöget* alkotja. Legfontosabb, hogy a kolumellabázis izomtömegét a kétoldali SOON középvonali fúziója okozza. 15 kadáverből 14-nél találtuk meg a *depressor septi nasit*, mint páros mély izmot a maxilláról a kolumellabázisba haladva, habár nem ez az izom adta a kolumellabázis izomzatának nagy részét, hanem a SOON. A SOON tapadása a mediális szárok között megtalálható erősen retinákuláris szubkután szövetbe sugárzott, mely az orrcsúcs *interdómális szalagja* felett a felületes mediális SMAS-be sugárzott. Disszekcióink alapján a SOON erőteljes depresszora az orrcsúcsnak és dilatátora az ornyílásoknak függetlenül a beszédben és arckifejezésben betöltött szerepétől. Ellentétben a legtöbb sebészi illusztrációval, az egész paranazális és felső ajak területe felületes izomréteggel fedett, mely a LLSAN, SOON és SOOL-ból áll.



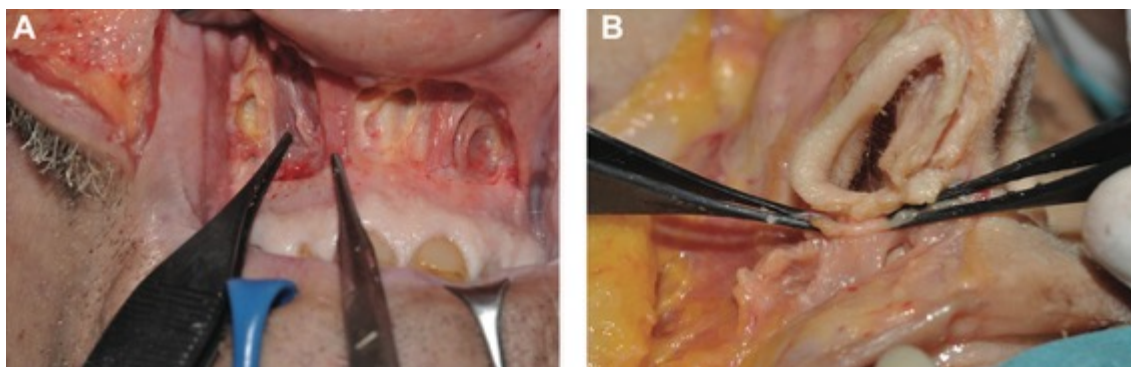
**32. ábra** – Szuperficiális orbicularis oris izom

(A) Az izom két része: labiális köteg (*superficial orbicularis oris labialis* – SOOL – alsó csipesz), nazális köteg (*superficial orbicularis oris nasalis* – SOON – felső csipesz) (B) A SOON domináns alkotóeleme a kolumellabázisnak (kampó), míg a depressor septi nasi (csipesz) mélyebben, az elülső orrtövis mellett helyezkedik el.

### 5.2.3 Myrtiformis

Ahogy azt Figallo és Acosta (Figallo & Acosta, 2001) is megállapította, a *musculus myrtiformis* (MM) leírták, majd az anatómusok elhagyták leírásaikból az évek alatt, így jelenleg hiányzik a legtöbb orrsebészeti atlaszból (Tardy, 1990). Klasszikusan a myrtiformis izom két részre volt osztva: belső (mediális) rostokra és külső (laterális) rostokra. A belső rostok a mobilis szubseptumhoz mentek, mint depresszor septi nasi izom. A külső rostok az orrnyílások bázisát vették körül, mint depresszor alae nasi izom. Sebészi relevanciájuk miatt a *depresszor septi nasi* és myrtiformis izmokat két különálló izomnak fogjuk tekinteni. A myrtiformis izom a *maxilláris fossából* (más néven fossa canina) ered, közvetlenül a laterális metszőfogak és a szemfogak feletti területről. Egy *elülső labiális részre*, mely a felső ajakhoz tart és egy *hátsó orrnyílási részre* (nostril) oszlik, mely az *orrnyílások küszöbébe* (nostril sill) tapad. Rostjai összefonódnak a *dilatator naris* izommal és az aláris rostjaival a LLSAN izomnak. Figallo (Figallo, 1995) megállapította, hogy a MM lefelé húzza és kitérít az orrnyílásokat – innen ered a depressor alae nasi név – ellensúlyozva az orrnyílások emelőit (LLSAN aláris rostjai). Disszekcióink alapján a MM könnyedén megtalálható volt minden kadáverben transzgingivális feltáráson keresztül a laterális metsző- és szemfogak felett (33. ábra). Az izom maxilláris eredése széles (10-15 mm), innen egyenesen felfelé futva az orrnyílás

küszöbébe és a kolumellabázisban tapad. A MM felfedhető kívülről is, ha a felületes orbicularis oris és LLSAN izmot szeparáljuk egymástól.



**33. ábra – Myrtiformis izom (MM)**

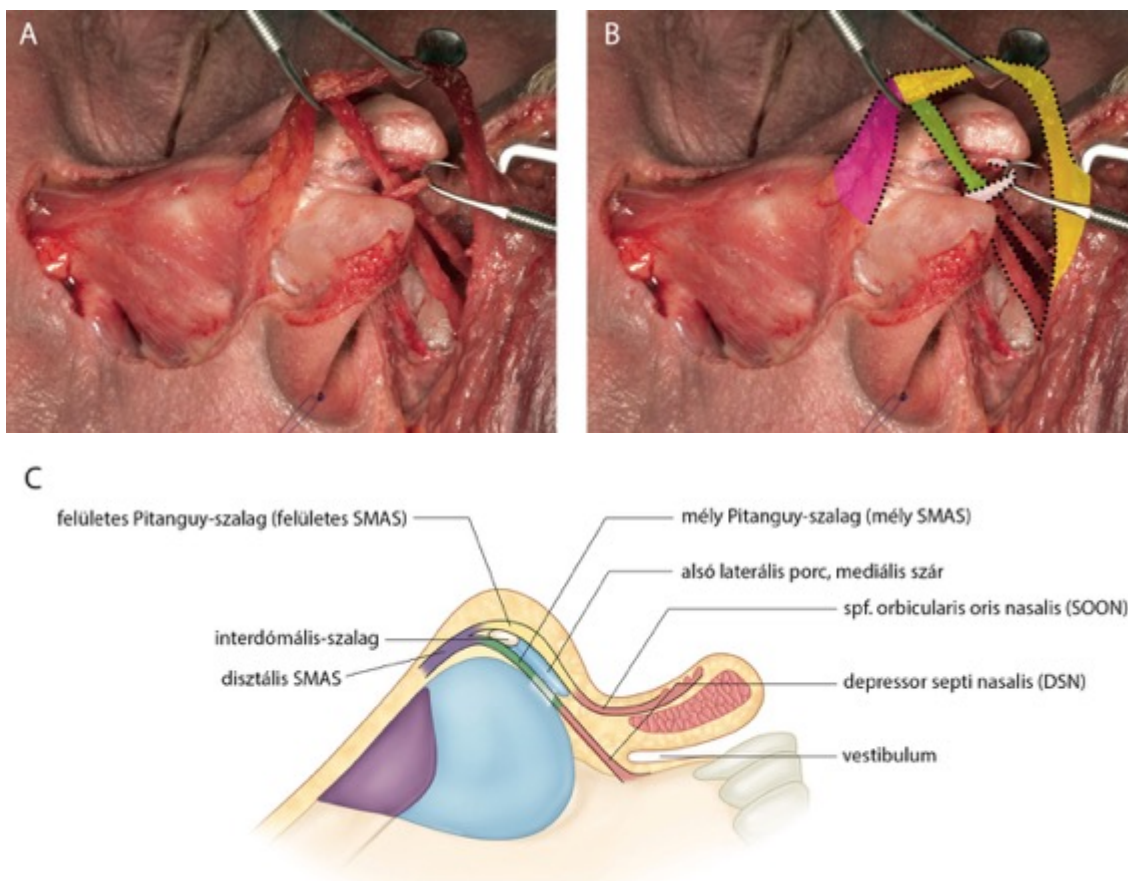
**(A)** A MM izom a felső állcsont maxilláris fossájából a laterális metszőfog feletti területéről ered (csipesz). Közvetlenül tőle mediálisan ered a depressor septi nasi izom (ollóhegy). **(B)** A myrtiformis izom az orrnyílás bázisába tapad.

#### 5.2.4 Depressor Septi Nasi

Kevés izom volt úgy elhanyagolva és nem megfelelően reprezentálva az irodalomban, mint a depressor septi nasi izom (DSN). A disszekció irányától függően, az izom eredését némelyek a maxilláról (transzgingivális feltárásnál), némelyek az orbicularis oris izomrostjairól (réteges anatómiai preparálásnál) vélik (de Souza Pinto, 2003; Rohrich, Huynh, Muzaffar, Adams, & Robinson, 2000). Az izmot gyakran a MM egy részének vagy az orbicularis oris izom kis csatlakozó rostjának tekintik. 1998-ban de Souza Pinto és munkatársai (de Souza Pinto és mtsai, 1998) megvitatták és részletesen leírták a DSN izom anatómiáját és sebészi kezelését. A DSN izom tapadása rendkívül fontos, ahogy azt de Souza Pinto és munkatársai is megállapították. A DSN mediális része áthalad a membranózus orrsövényen, hogy kapcsolódjon a *Pitanguy-szalag mély részéhez*.

Disszekcióink során minden 15 esetből 14-szer megtaláltuk a páros DSN izmot, mely a maxilláról ered közvetlenül a mediális metszőfogak feletti területéről (32, 33, 34. ábra). Egy esetben az izom nem a felső állcsonttól eredt, hanem az orbicularis oris rostjairól vált le. Minden esetben az izomhas a SOON által takartan és attól könnyen szeparálhatóan volt jelen. A DSN izom tapadása összetett. Tapad a kaudális szeptumon,

a mediális szarak talp szegmensein és a membranózus orrsövényben is van folytatása. Azon betegekben, kiknek a bőrük vastagabb volt, sikerült megfigyelni a DSN határozott folytatását a mély középilonali SMAS-be, így megerősítve Pitanguy (Pitanguy, 1965) és de Souza Pinto és munkatársai (de Souza Pinto és mtsai, 1998) eredeti megfigyeléseit. A számottevő keresztmetszet és a széles kolumelláris tapadás alapján, az izom funkciója - vagyis az orrcsúcs lefelé húzása - könnyen megerősíthető volt.

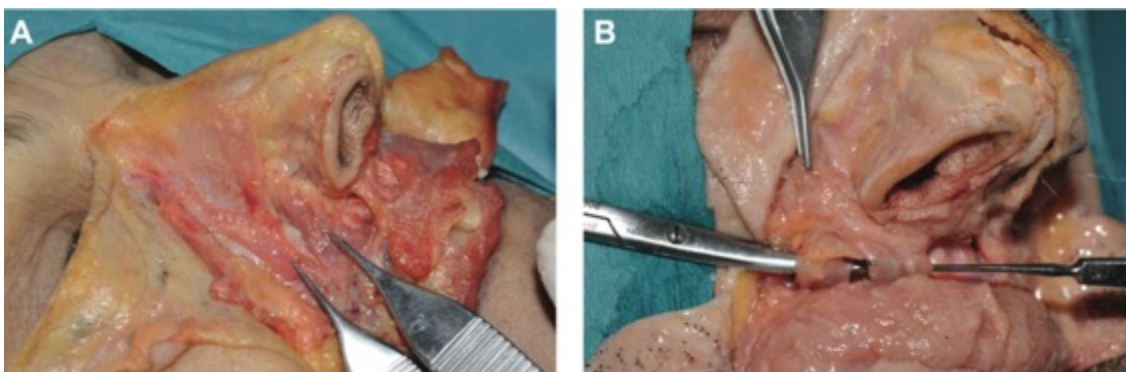


**34. ábra (A-C) – Depressor septi nasi (DSN) és a nazális-SMAS kapcsolata**

*Az orrháton található nazális-SMAS az orrcsúcs területét elérve (disztális SMAS) az interdómális-szalag előtt kettéoszlik, egy felületes-SMAS-be és egy mély-SMAS-be, mely megfelel a Pitanguy-szalag felületes és mély rétegének. Az ábrák jól szemléltetik, hogy a mély Pitanguy-szalag képezi az összeköttetést az orrhát felületes muszkulo-aponeurotikus rendszere és a DSN között. Hasonlóképpen, a felületes Pitanguy-szalag képezi az összeköttetést a nazális-SMAS és a felületes orbicularis oris nasalis (SOON) között.*

### 5.2.5 Dilator Naris

Az anatómusok mindig is azonosították a *dilator naris*-t (DN) az orrban, de annak többféle variációját írták le. (Daniel & Lessard, 1984; Daniel & Letourneau, 1988) Néhányan úgy definiálták ezt az izmot, mint a m. nasalisnak a nazális része (Figallo, 1995), mások úgy tartják, hogy ez az izom a levator labii superioris izom mély rétege (de Souza Pinto, 2003) és egy harmadik csoport különálló izomnak gondolja (Letourneau & Daniel, 1988). A disszekcióink alapján, mi egy különálló izomnak tartjuk, mely a felső állcsonttól ered a szemfogak feletti területől, közvetlenül laterálisan a *myrtiformis izom* eredésétől és mediálisan a *transversalis izom* eredésétől (35. ábra). Az izom a LLSAN alatt fut az orrszárny bázisa felé és részt vesz az orrszárnyak tömegének képzésében. Az orrnyílások legfőbb dilatátorának tartjuk.



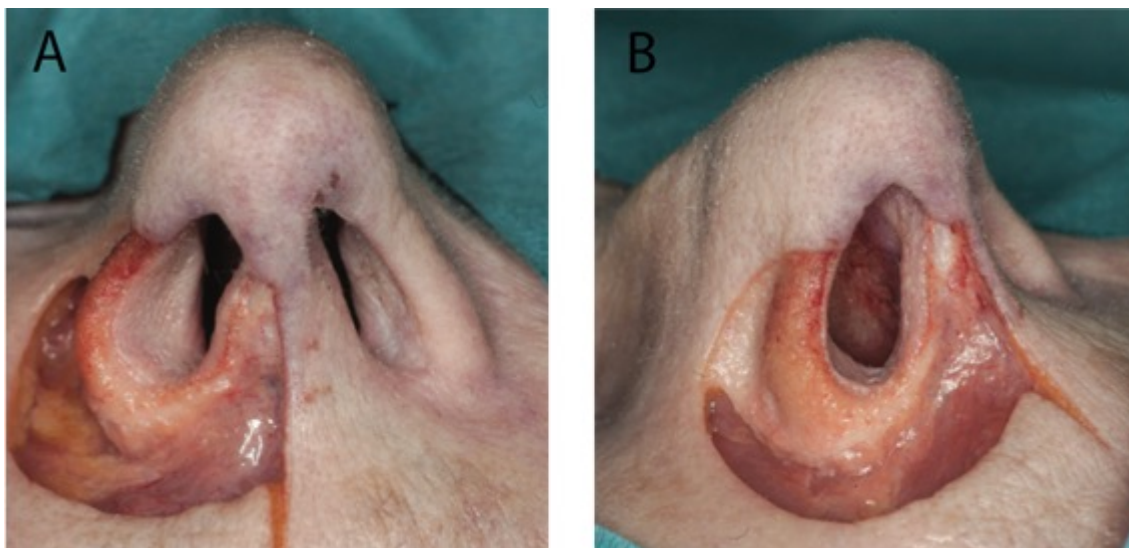
**35. ábra** – Dilator naris és a modiolus alae nasi

(A) A dilator naris (mediális csipesz) látható, ahogyan az a maxilláról az orrszárny tömegébe fut, míg a transversalis izom (laterális csipesz) az orrhát felé halad. (B) Modiolus alae nasi több izomból áll. Ide tartoznak a következők: LLSAN (csipesz), dilator naris (olló), myrtiformis izom (kampó). A modiolus alae nasi lefelé húzza és kitágítja az orrnyílásokat.

### 5.2.6 Tela subcutanea cutis

Az orrbázis vizsgálata során végzett disszekciók mindegyikében klasszikus anatómiai, vagyis réteges preparálást végeztünk, ahogy azt az anyag és módszerek részben leírtuk. Ennek következtében először a bőrt távolítottuk el, ami jelen esetben a felhámot és az irhát jelenti. A bőr eltávolítása után minden esetben azonosítottunk egy közvetlenül az irhából kiinduló fibrotikus struktúrát, mely az orrszárnyakba futó mély

izomzathoz kapcsolódott. Ez a struktúra a *tela subcutanea cutis* (36. ábra). Ezen lágyszöveti fibrotikus takaró az orrszárnyak és az orrnyílások peremének területén volt megfigyelhető. A bőr eltávolítása után is fenntartott maradt az orrbázis, orrszárnyak formája. Miután ezt a vékony fibrotikus réteget eltávolítottuk, az orrbázis formája deformálódott, mivel a külső támasztó szerkezet megszűnt.



**36. ábra** – *Tela subcutanea cutis* (A) frontális és ferde (B) nézetben  
Jól látszik, hogy az alsó orrbázis formája fenntartott a bőr felemelése után is.

### 5.3 A csontos-porcós boltív

#### 5.3.1 Kadáver disszekciók

Csontos-porcós boltív. Az intakt *csontos-porcós boltív* dimenzióit a 3. táblázat mutatja. A referenciapontokat a 20. ábra mutatja. A boltív mérete és a formája változatos volt mind kefalokaudális, mind anteroposterior irányokban. Kefalokaudális irányban az átlagos középvonali hosszúság a NFSL ponttól az U pontig 41.3 mm volt. Az átlagos távolság az NFSL ponttól az N pontig 5.3 mm, az S pontig 11.6 mm, az R pontig 24.7 mm volt. Az átlagos távolság az R ponttól az U pontig 15.8 mm, az ASA pontig 20.1 mm-nek találtuk. Az átlagos távolság az U ponttól az ASA pontig 4.4 mm volt, míg az átlagos távolság a csontos orrfal legszélesebb pontja és az apertura pyriformis között 6.5 mm volt.

A *felső laterális porcok* dorzális élének kaudális vége és a *porcos dorzális orrsövény* között egy nyilvánvaló, makroszkóposan is szembeötlő hasadékot figyeltünk meg az orrfelek 30%-ában (9 orrfél). Az átlagos hossza ennek a hasadéknak dorzálisan



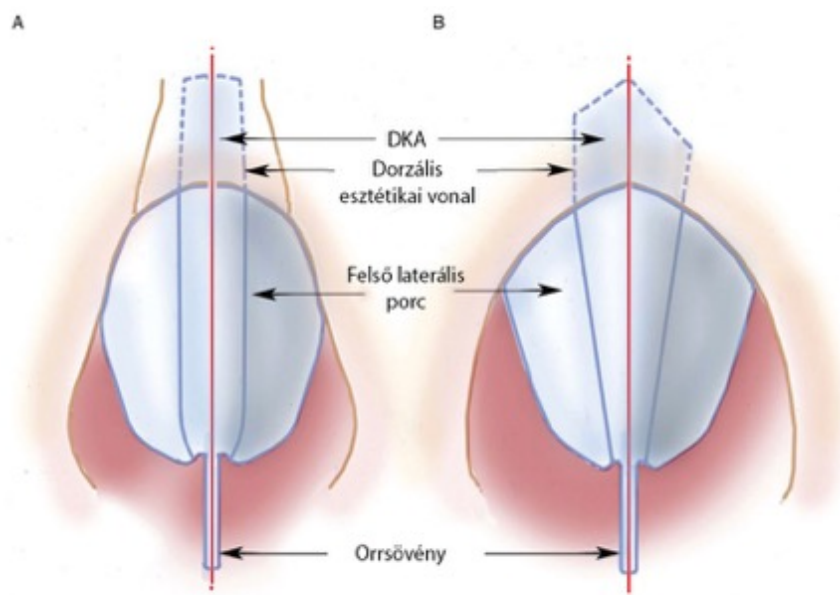
1.55 mm volt (U és U' pontok távolsága). Mikor a dorzális orrsövény és a felső laterális porcok porchártyája el lett távolítva, akkor vált láthatóvá lupe nagyítása alatt, hogy az előbb említett makroszkópos hasadék folytatódott kefalikusan egy addig nem látható, vékony hasadékban. Ennek hossza az U ponttól tekintve átlagosan 6.2 mm volt. Ez az érték széles határok között változott: 3-14 mm. Két orrfél esetében ez a porchártya felemelése előtt nem látható hasadék a felső laterális porc és a porcok dorzális orrsövény között az egész porcok boltív mentén megfigyelhető volt. Mind a makroszkópos, mind a „mikroszkópos” hasadékok változtak egy páciensen belül a jobb és a bal oldalon, tehát nem találtuk őket egy esetben sem szimmetrikusnak.

### 3. táblázat – Az intakt csontos-porcok boltív dimenziói

(J - J') távolságnál a negatív érték azt fejezi ki, hogy a J' pont anterior pozícióban van a J ponthoz képest, míg a pozitív értékek esetén a J pont van előrébb. Az összes többi rövidítés magyarázata a 35. ábránál megtalálható.

	Átlag (mm)	Standard Deviació (mm)	Terjedelem (mm)
NFSL-U	41.3	3.6	35-48
NFSL - N:	5.3	1.6	2-7
NFSL - S:	11.6	2.2	9-15
NFSL - K:	24.7	2.1	22-27
R - U:	15.8	2.8	11-21
R - ASA:	20.1	3.7	15-25
S - R:	13.1	2.6	7-17
U - ASA:	4.4	4.9	1-8
X - P:	6.5	2.0	2-11
U - U':	0.6	0.8	0-3
U - U'':	6.2	5.7	3-14
R - J:	13.5	2.6	9-19
X - NMSL:	5.6	1.6	3-10
U - ScrP:	11.3	2.3	8-16
J - J':	(-0.63)	1.3	(-4)-(3)
J' - ScrP:	6.3	1.5	4-10

Porcos boltív. Az orrcsontok en block felemelésével a *pillérterület* egészét vizualizálhattuk és egyértelműen elkülöníthettük azt két részre: *dorzális pillérterület* (DKA) és *laterális pillérterület* (LKA). A dorzális pillérterületet a dorzális porcos orrsövény képezi, míg a laterális pillérterületeket a páros felső laterális porcok kefalikus része képezi. A szeparációs vonal könnyen megállapítható a dorzális esztétikai vonalak alapján (32. ábra) Ez a szeparációs vonal tulajdonképpen a felső laterális porcok és a porcos dorzális orrsövény közti hasadékkal folytatódó vonalba estek az orrcsontok alatt.

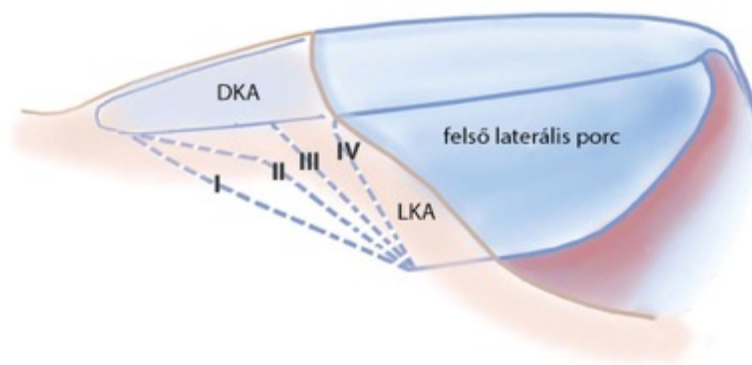


**32. ábra** – A dorzális esztétikai vonalak és a dorzális pillérterület (DKA) kapcsolatának illusztrációja (A) egy vékony és (B) egy vastag orrhát esetén

Dorzális pillérterület (DKA). A porcos orrsövény dorzálisan kiszélesedik és frontális keresztmetszetét tekintve egy T-formájú támpillért képez a *csontos boltív* számára. A 15 kadáverben a *dorzális pillérterület* átlagos hossza a középvonal mentén a K ponttól a *porcos boltív* legkefalikusabb pontjáig átlagosan 8.9 mm volt (terjedelem: 4-14 mm). Öt kadáver esetében (33%), mikor a profilnézeten nem volt jelen orrháti púp, ez a hosszúság átlagosan 9.6 mm-nek (terjedelem: 6-12 mm) adódott. 10 kadáver esetén (67%) jelen volt bizonyos mértékű orrháti púp, mely esetekben a DKA átlagos hosszúsága 8.6 mm-nek (terjedelem: 4-14 mm) adódott. A DKA hosszúsága nem tért el számottevően az orrháti púppal és azzal nem rendelkező orrokban. A DKA legszélesebb részén mért keresztirányú legnagyobb átlagos távolság 4.9 mm volt (terjedelem: 3-9 mm).

A DKA legszélesebb keresztirányú átmérőjének kefalokaudális irányban való elhelyezkedése nem volt konzisztens, habár ezt legtöbbször a kaudális végen találtuk.

Laterális pillérterület (LKA). A laterális pillérterületet a 30 orrfélből 24-ben azonosítottuk (80%), igen változatos formákban. Amikor a LKA jelen volt, akkor a DKA és LKA egymásba való átmenete a dorzális esztétikai vonalaknál 3 alapvető mintázatot követett: folytonos-, lépcsős-, minimális átmenet. A lépcsős átmenetet két további csoportba sorolhatjuk be: lekerekített lépcsős, illetve éles szélű lépcsős átmenet (33. ábra)



**33. ábra** – A kadáver disszekciók során megfigyelt dorzális pillérterület (DKA) és laterális pillérterület (LKA) átmenetek jellemző formái

*I: folytonos-; II: lekerekített lépcsős-; III: éles szélű lépcsős-; IV: minimális átmenetek.*

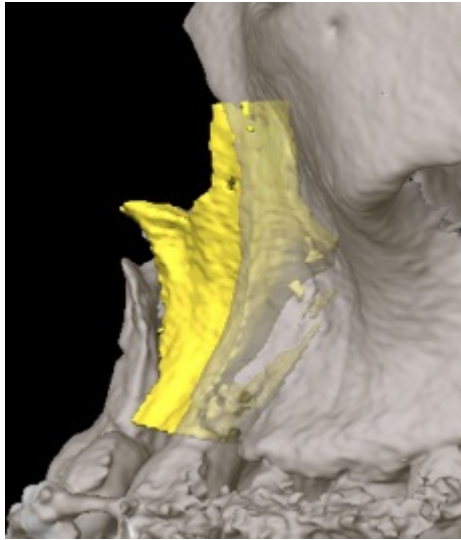
### 5.3.2 Klinikai esetek

Az orrplasztikán áteső kilenc beteg *csontsapkájának* eltávolítása után elénk tárult a porcokos boltív teljes egészében. Nyilvánvalóvá vált az endoszkópos vizsgálattal, hogy a porcokos boltív okozza a *csontsapka* alatt a dorzális esztétikai vonalakat a bőrfelszínen. A feltárt DKA átlagos hossza kefalokaudális irányban mérve 7.6 mm-nek adódott (terjedelem: 4-10 mm). Mivel csak a *csontsapka* volt kezelve a műtét alatt, így nem láthattuk a teljes pillérterület kiterjedését laterálisan (LKA). Minden esetben egy intakt porcokos boltívet tudtunk feltárni a *csontsapka* eltávolítását követően. A kefalikusabban elhelyezkedő szellion kimélyítését fúróval végeztük. A posztoperatív dorzális esztétikai vonalak kefalikusan így a csontos boltív által meghatározottak, melyet általában oszteotómiákkal kezeltünk. Kaudálisan nyilvánvalóan a porcokos boltív által meghatározottak, melyek rekonstruálva lettek „spreader” lebennyel vagy grafftal (*nyitott háztető* rekonstruálására használt távtartó grafftok, melyek beállítják az orrhát optimális szélességét orrháti redukció után).

#### 5.4 Az alveoláris hasadék 3D szimulációja

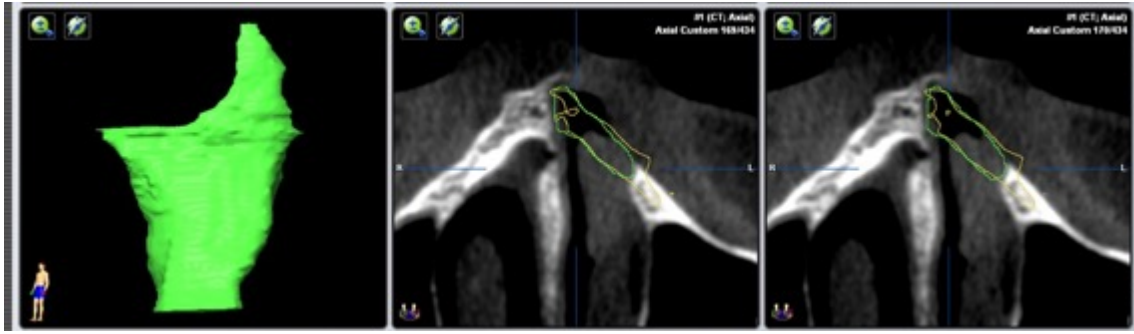
A következő tervezési eljárást fejlesztettük ki, mint a legalkalmasabb és legidőtakarékosabb módját az alveoláris hasadék vizualizációjára és egy nazoalveoláris graft tervezésére:

- 1) Állítsuk be először az axiális, koronális és szagittális síkokat a koponya 3D rekonstrukcióján a Frankfurti horizontálisához és az arc középvonalához. Ez fontos lesz a későbbi tükrözési folyamathoz.
- 2) Állítsunk be csontküszöböt (bone thresholding) úgy, hogy a legkevesebb zaj jelenjen meg a 3D rekonstrukción, de mégse veszítsünk csontos struktúrát.
- 3) Tárgyszerkesztést (Object Creation menü) használva hozzunk létre egy új objektumot. Ne használjuk az előre beállított objektumokat. Használjuk az autoszeegmentációs eszközt (Auto Segmentation) és foglaljuk az objektumba a felső állcsontot, annak hasadékos és nem hasadékos oldalával együtt. A 3D küszöbértéket (thresholdingot) a csontos struktúrákhoz állítsuk be. Ezzel egy színes felső állcsontdarabhoz (eredeti objektum) jutunk.
- 4) Használjuk az emelt szintű objektum tervezőt (Advanced Object Planning menü) és tükrözzük az objektumot a „maxilláris” középvonalra (tükrözött objektum).
- 5) Az objektum létrehozása menüben (Object Creation) válasszuk ki az emelt szintű objektum létrehozó eszközt (Advanced Manipulation/Logical Operation) és vonjuk ki az eredeti objektumot a tükrözöttből (kivont objektum). Ez az objektum már durván illeszkedik a hasadékba, bár még mindig tartalmaz felesleges részeket, melyeket el kell távolítanunk. Ezt megtehetjük objektumot vágó eszköz segítségével (Object Creation/Advanced Manipulation/Splitting menü alatt, Object Splitter eszköz). Így juthatunk egy „durva grafthoz”. Ritka esetben ez a „durva graft” már elfogadhatóan fog illeszkedni az alveoláris hasadékba. Ha ez klinikailag elfogadhatónak és alkalmazhatónak tűnik, akkor a virtuális tervezés befejeződhet. Abban az esetben, ha a „durva graft” nem illeszkedik ideálisan (34. ábra) és klinikailag nem alkalmazható, akkor a következő lépéseket kell megtenni. Ezekre a finom tervezési lépésekre minden esetben szükségünk volt a tanulmány során.



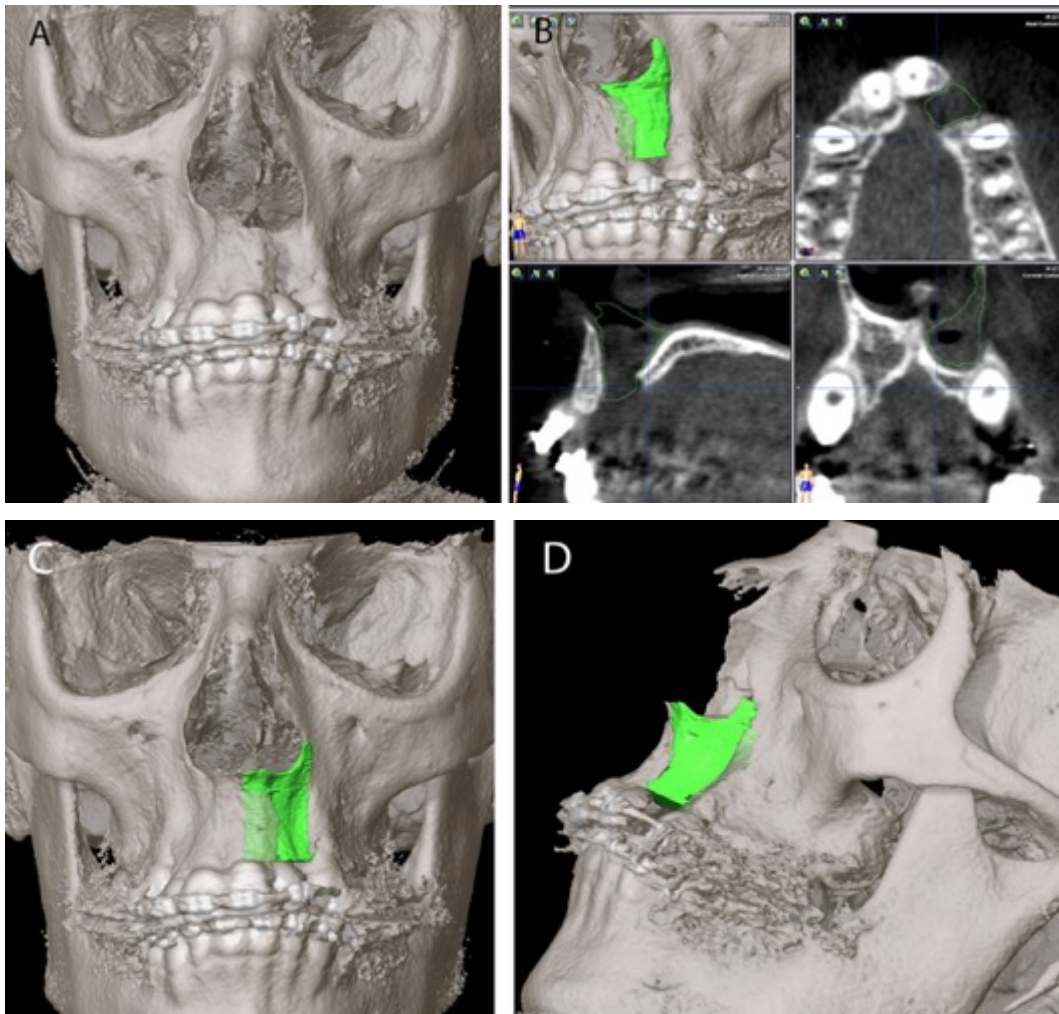
*34. ábra – A „durva graft” (sárga) látható az alveoláris hasadékban bal oldali profil nézetben, mely nem illeszkedik megfelelően a defektusba*

- 6) Pozicionáljuk a „durva graftot” a hasadékba pozicionáló eszköz használatával (Advanced Object Planning/Course Movement eszköz). Ez azért szükséges, mert az apertura pyriformis a nem hasadékos oldalon is mutat minden esetben torzulásokat. Továbbá segít, hogy a tervezett graftnak egy megfelelő nazális részt alakíthassunk ki. Próbáljuk úgy pozicionálni a „durva graftot”, hogy az az apertura pyriformist teljesen rekonstruálja a hasadékos oldalon.
- 7) Tárgy létrehozása menü alatt (Object Creation/8 View menü) hozzunk létre egy újabb objektumot, míg a „durva graftot” szintén láthatóan hagyjuk.
- 8) Több horizontális szeletet mutató nézetben (8 Views menü) használjuk az eset eszközt (Brush) és rajzoljunk meg új objektumot (végleges objektum) a CBCT szeletek szerint, hogy kitöltsük a hasadékot. (35. ábra) Praktikus minden nyolcadik szeletet megrajzolni, mivel az automatikus interpoláció ki fogja egészíteni az objektumot a nem megrajzolt szeleteken is. Ez például egy 0.4 mm-es szeletvastagságnál 2.8 mm-es lépéseket jelent. Általában nagyobb precizításra van szükség a graft kraniális részén, ahol 0.4 mm-es szeletvastagság esetében minden negyedik vagy minden második szelet megrajzolására is szükség lehet. Ez leginkább a precíz nazális rész kialakításakor szükséges, melyben a láthatóan tartott „durva graft” nagy segítséget jelent. Egy tipikus alveoláris hasadék és az abba tervezett végleges, „finom” graft 3D és keresztmetszeti képe látható a 36. ábrán.



35. ábra – A rajzolási folyamat

A rajzolás nem teljesen szabadon, hanem a „durva graft” (sárga) segítségével történik, mely szintén látható a metszeteken. A végleges graft (zöld) 3D rekonstrukciója látható bal oldalon.




36. ábra – Végleges graft

(A) Bal oldali alveoláris hasadék 3D képe látható frontális nézetből. (B-D) Bal oldali alveoláris hasadékba tervezett végleges graft látható 3D képen, illetve keresztmetszeti képeken. Jól látható a graft pontos illeszkedése a hasadékba, illetve az apertura pyriformis felépítése.

- 9) Figyeljünk a hasadékos oldalon gyakran megnagyobbodott alsó orrkagylóra és módosítsuk a graft magasságát, ha szükséges. A csontos orrnyílást nem szűkíthetjük be minden esetben az ellenkező oldali apertura pyriformisnak megfelelően.

Egy esetben mind a nazoalveoláris graft valós méretű mintáját és a hasadékos felső állcsontot is kinyomtattuk (37. ábra). A precíz tervezés ellenére a minta nem volt a hasadékba illeszthető. Finom módosítást végeztünk a kinyomtatott felső állcsonton egy általános sebészi fúró segítségével.



37. ábra – (A) 3D nyomtatott bal oldali alveoláris hasadékos felső állcsont és (B) az abba tervezett és nyomtatott graft minta

## 5.5 Orrhát megőrzési technikák vizsgálata

### 5.5.1 Sebésztechnika: feltárás

Endonazális feltárás vagy más néven zárt orrplasztika (nincs kolumelláris metszés, csupán orron belüli porcok közötti metszések) megfelelő minden esetben, mikor elsődleges orrplasztikát végeztünk orrhát megőrzéssel. Nyitottá tehetjük a feltárást a műtét folyamán bármikor, bár ez leggyakrabban akkor volt szükséges, ha az orrcsúcshoz jobban hozzá kellett férnünk.

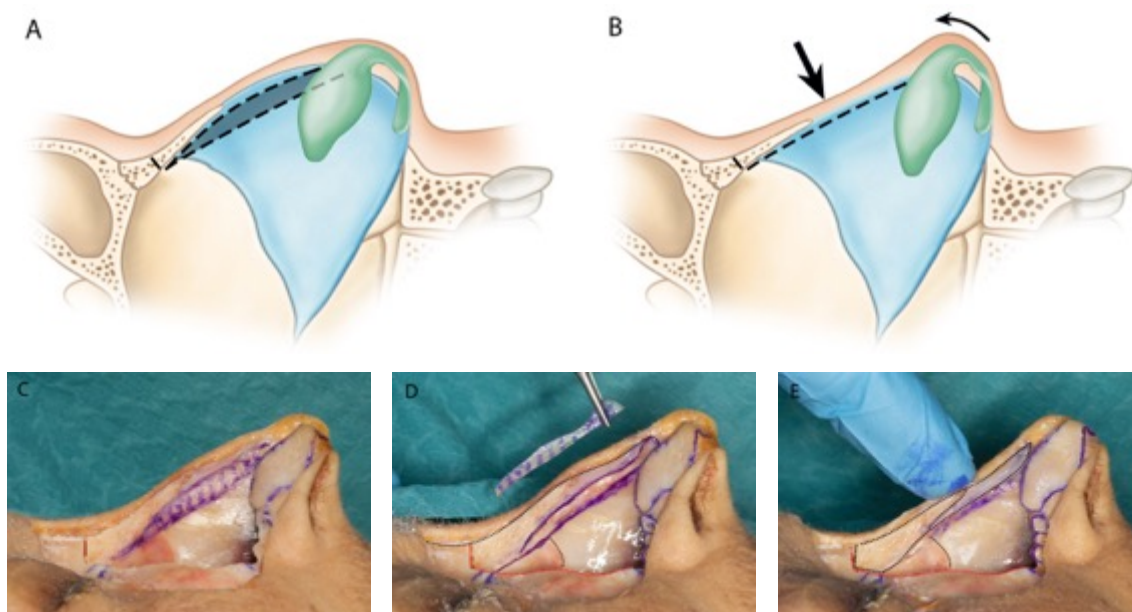
Első lépésként hemitranszfixiós metszést ejtettünk, mely egy membranózus orrsövény hátulsó felén és a kaudális orrsövény előtt ejtett metszés. A kaudális szeptum

feltárása után a jobb oldalon felemeltük a porchártyát. Ezt követően az orrháthoz közel szintén elemeltük a nyálkahártyát és a porchártyát a bal oldalon. Az orrsövényt a csontos porcos határig végezzük ilyen módon, majd innentől hátrafelé elemeljük a nyálkahártyát a csontos boltív belső felszínéről, ahogy azt Robin javasolta (Robin, 1973). A disszekció során természetesen endoszkóp lehet a segítségünkre, de gyakran az is elég, ha a raspa végével érezzük a puhább porc- és a durvább csontfelszínt.

Ezek után az orrhát feltárása következett, melyet az elülső orrsövény szögletnél kezdtünk el, majd innen kraniális, majd laterális irányba haladtunk. A feltárás a klasszikus SMAS alatti, vagy a porchártya-csonthártya alatti rétegben lehet megtenni. Mi legtöbbször az egyszerűbb és gyorsabb SMAS alatti preparálást részesítettük előnyben. Abban az esetben amikor az orrhátat takaró lágyszövetet túl vékonyak ítéltük, akkor a porchártya-csonthártya alatt preparáltunk. Annak a feltárásnak nagy előnye az orr szalagjainak megőrzése (Daniel & Palhazi, 2018).

#### 5.5.2 Sebésztechnika: orrsövény rezekciója

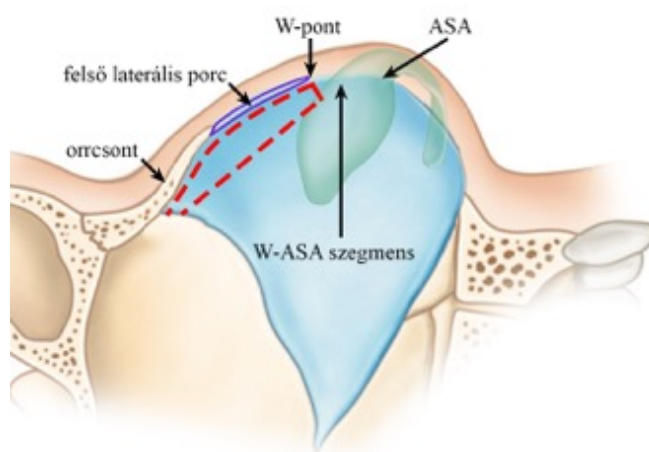
A szubdorzális orrsövény rezekciójának mértéke és alakja kritikus fontossággal bír, mivel az határozza meg a végleges orrhát magasságát és alakját (38. ábra).



**38. ábra (A-E)** – Az orrsövény rezekciójának mértéke és annak formája közvetlenül meghatározza az orrhátat



A porcos orrsövény rezekciója közvetlenül a felső laterális porcok orrsövényhez való kapcsolódásának legkaudálisabb pontjánál kell kezdődnie. Ezt a pontot W-pontnak neveztük, mivel frontális nézetben egy „W”-re emlékeztet a felső laterális porcok és a szeptum kapcsolódása (39. ábra). Ettől a ponttól hajlított ollóval közvetlenül szubdorzálsan halad a vágás kraniális irányban, egészen az ekecsont lamina perpendicularisának csontos találkozási pontjáig. A második vágás az első vágás alatt történik, de szintén a W-ponttól kraniálisán. Ez a vágás már nem az ottháttal párhuzamos, hanem egy egyenes vágás, sőt bizonyos esetekben konkáv. Az orrsövény szegmensnek tükröznie kell az orrháti redukció mértékét. Következő lépésben el kell távolítani azt, így raspa segítségével a csontos orrsövényhez való „vég a véghez” kapcsolódását meg kell szüntetni. Az ekecsontból is el kell távolítsunk egy csíkot, melyre egy kis méretű endonazális Rongeur (prototípus, egyéb adat nem közölhető) fejlesztettünk ki. Ez a csontrezekció biztonsággal elvégezhető, mivel még biztonságos távolságban leszünk a *rostalemeztől*. Az orrsövényből általában 2-4 mm-t rezekáltunk, de maximum 8 mm-t. Az elülső orrsövény-szöglet (ASA) és a W-pont közötti szegmenst (W-ASA) csak a műtét legvégén szabad módosítani, rezekálni. Jelentősége, hogy az orrcsúcs alátámasztásával megakadályozza az orrhát kaudális részének és az orrcsúcsnak a túlzott besüllyedését. Valójában az orrháti redukció utáni hatása olyan, mint egy orrsövényt kiterjesztő graftnak (septal extesion graft).

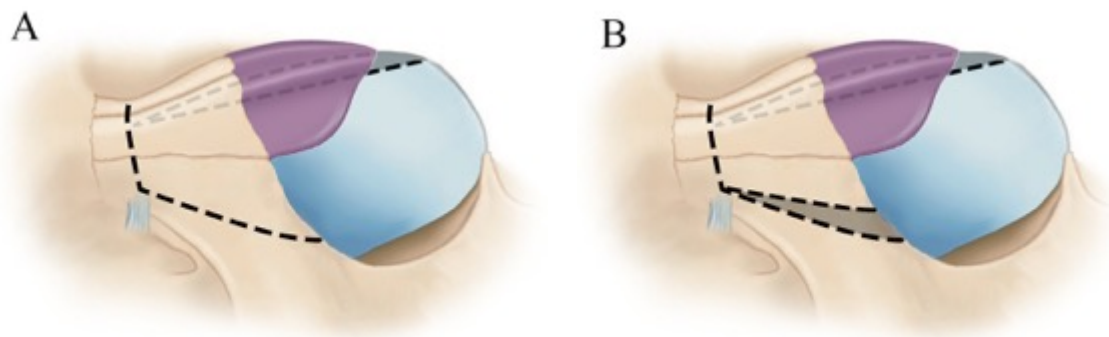


**39. ábra** – A porcos orrsövény rezekciója

*Az első vágás a W-pontnál kezdődik, majd innen halad közvetlenül szubdorzálsan kraniális irányban. A második vágás egy egyenes vonalú vágás szintén a W-ponttól. A W-ASA szegmens megőrzése kritikus fontosságú a műtét legvégéig a nyeregorr-deformitás elkerülése végett.*

### 5.5.3 Sebésztechnika: a csontos boltív mobilizációja

Mint azt a 6.5-dik alfejezetben is részleteztük, a csontos boltívet teljesen kell mobilizálnunk. Azokban az esetekben, amikor négy mm-nél kevesebb orrháti redukciót tervezünk, akkor „push down” technikát, amikor négy mm-nél több redukciót tervezünk, akkor „let down” technikát alkalmaztunk. Minden esetben a csontos boltívet en bloc mobilizáltuk a felső állcsont homloknyúlványától és a homlokcsonttól. Mindez komplett laterális oszteotómiát, transzverzális oszteotómiát és orrgyöki oszteotómiát követel meg (Gola, 1994). A 40. ábra mutatja az általunk végzett oszteotómiákat „push down” és „let down” eljárás esetén. Fontos értenünk, hogy „push down” esetén egyszerű, vonalszerű oszteotómiát végzünk, míg „let down” esetén a laterális oszteotómiát két magasságban végezzük, vagy Rongeur segítségével távolítunk el egy közel háromszögletű csontszegmenst.



**40. ábra** – (A) „Push down” és (B) „let down” technika oszteotómiái

*Figyeljük meg az orrgyökön keresztülmenő orrgyöki oszteotómiát, mely csak erre az orrplasztika típusra jellemző. A laterális oszteotómiák különböznek egymástól a „push down” és „let down” során.*

Kis orrháti púpnál, mikor „push down” technikát alkalmaztunk, az oszteotómnak merőleges kell lennie a laterális csontos orrfalra és egyenes vonalúnak, mely elősegíti a boltív benyomását az orrüregbe és kivédi a boltív alapjának túlzott beszűkítését. A következő oszteotómia az orrgyöki oszteotómia, melyet ebben a klinikai sorozatban percután 2 mm-es oszteotómmal végeztünk Gola szerint (Gola, 1994; Gola, 2003). Legvégül a két oszteotómiát bilaterálisan összekötöttük transzverzális oszteotómiával.

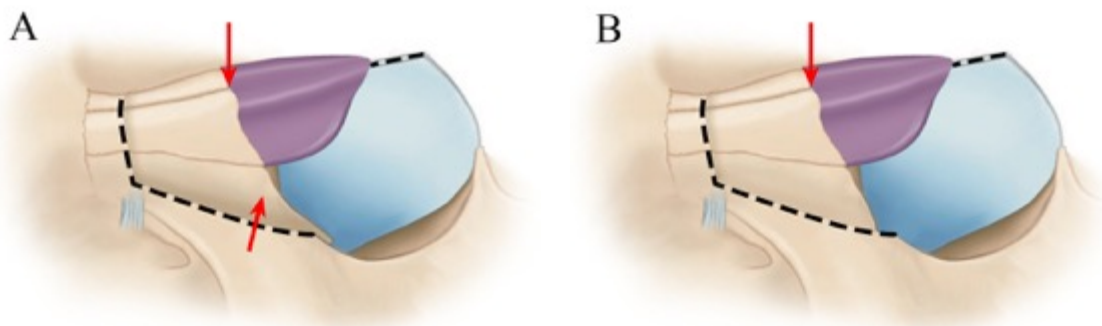
Mikor négy mm-nél többet szeretnénk volna süllyeszteni az orrháton, akkor „let down” technikát választottunk, melyet egy közel háromszögletű csont rezekciójával tettünk meg (Huizig, 1976; Kern, 1988). Mindezt viszonylag mélyen, a nazofaciális

barázdában kell megtenni, hogy elkerüljük a tapintható csontszéleket. Az oszteotómiákat endonazális feltárásból végeztük, így először az alsó orrkagyló előtt, az apertura pyriformis mentén kis bemetszést ejtettünk a nyálkahártyán. Ez legtöbbször kifejezetten vérzett, ezért monopólaris tűvel vérzést kellett csillapítanunk. Csonthártyát felemeltük minden esetben a csontos laterális orrfalról a laterális oszteotómia tervezett vonala felett. Ugyanitt endonazális felszínen elvégezzük a nyálkahártya egy cm-es szélességben való felemelését. Ily módon a szabaddá tettük a felső állcsont homloknyúlványának külső és belső felszínét. Ezután elvégeztük a csont rezekcióját laterálisan. A csont rezekcióját megtehetjük precíz oszteotómmal, erős rongeurrel, vagy akár piezoelektromos fűrésszel. Miután az ékrezekciót mindkét oldalon elvégeztük, a csontos boltív szabadon lesüllyedhet a felső állcsontra és az orrsövényre.

#### 5.5.4 Sebésztechnika: az orrhát süllyesztése

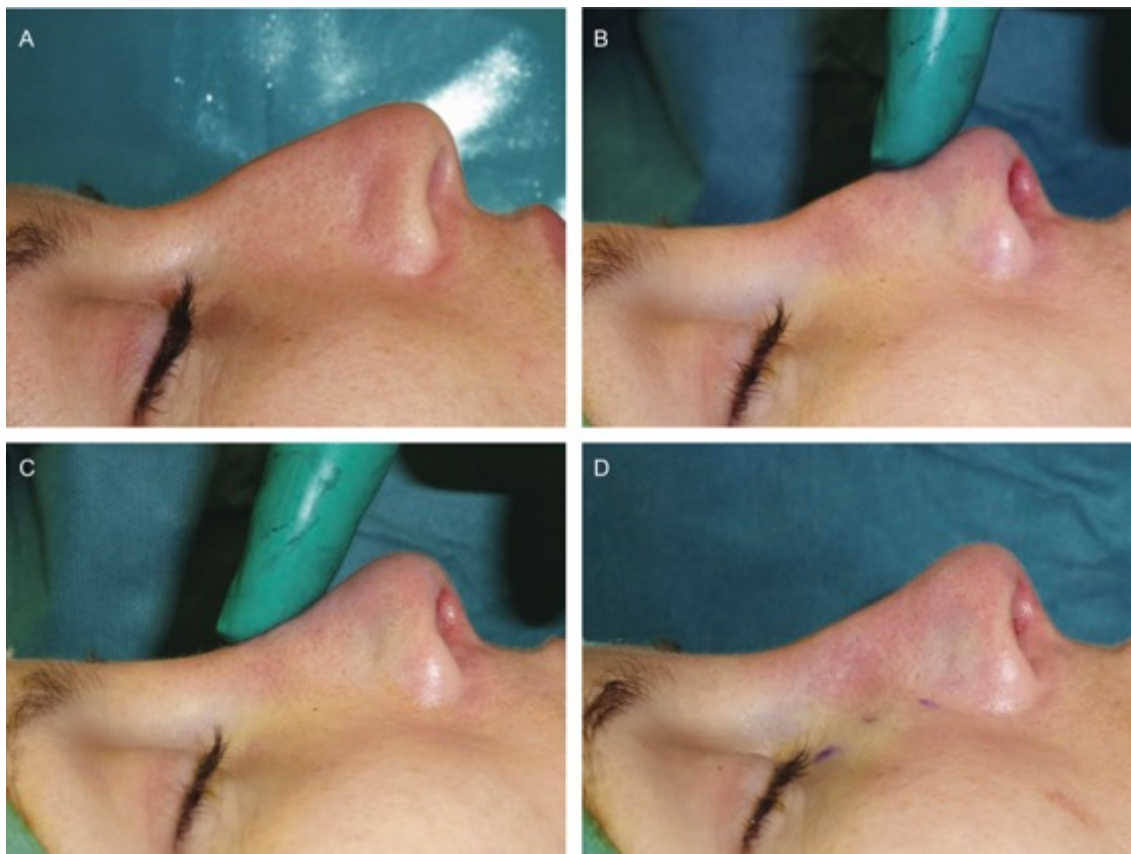
Miután az orrsövényt rezekáltuk és az oszteotómiákat is elvégeztük, a következő lépés az orrhát süllyesztése volt (41, 42. ábra). „Push down” esetén a csontos-porcos boltív végső mobilizálására és süllyesztésére a következő három lépés bizonyult a leghatékonyabbnak:

- (1) Keresztirányban komplettáltuk az esetlegesen fennmaradó, nem észlelt csontos összeköttetéseket. Semmiképp sem egy nyílrányú benyomást végezzük elsőként, mivel az az orrgyök túlzott beeséséhez vezethet (lépcső deformitás).
- (2) Szimmetrikusan összenyomtuk az orrfalakat, hogy azok medializálódjanak.
- (3) Összenyomva tartva az orrfalakat, a csontos-porcos boltívet benyomtuk az orrüreg felé.



41. ábra – Az orrhát süllyesztése (A) „push down” és (B) „let down” technika esetén

Láthatjuk, hogy a fő különbség, hogy az első esetben a laterális orrfalat medializálni kell ahhoz, hogy az az orrüregbe süllyedhessen. Az utóbbi esetben a csontos-porcos boltív összenyomás nélkül tud lesüllyedni az állcsontra.



**42. ábra** – Orrhát hat mm-rel való süllyesztése „let down” technika alkalmazásával  
(A) Preoperatív orrháti profil: egyenes orrháti púp és túlnyomóan porcos boltív. (B, C) Orrhát benyomása. (D) Posztoperatív eredmény.

Az orrhát új magasságát az orrsövény határozta meg minden esetben. A laterális orrfalak bár lesüllyedtek az állcsontra, azok precízen nem tudtak illeszkedni egymáshoz. Azokban az esetekben, mikor egy egyenes orrhátat szerettünk volna elérni, az orrsövény tetejét egyenesre vágtuk, mikor az orrhátat kissé konkávvá akartuk tenni, akkor az orrsövényt szintén konkávvá tettük.

Az orrhát megfelelő fixációja kulcsfontosságú. Az orrhát orrsövényre való rányomásával az ellapul, mivel a csontos-porcos boltív egymással való kapcsolata rugalmas. Ezért szükséges a pillérpont magasságában az orrhát átöltő öltésekkel egymáshoz való biztosítása. Erre mind „let down”, mind „push down” esetében szükség volt. Leggyakrabban 4-0-ás polyglactin felszívódó varróanyagot használtunk (Vicryl 4-

0, Ethicon Inc., USA). Az orrüregben négy napig hagyunk legalább egy kesztyűujj gumidrint. Az orrot minden esetben gipszeltük kívülről, melynek a szerepe kevésbé az egyenes pozíció tartása, hanem sokkal inkább az ödéma visszatartása volt.

320 esetből 27 esetben kellett a páciens újraoperálni. Ebből 16 esetben az orrsúcs miatt, mely nem az orrháti megőrzés technikájának hibája. 11 esetben a fő komplikációt az orrhát megőrzés technikája okozta: visszatérő orrháti púp, a laterális irányban deviáló orrtengely vagy az orr középső harmadának (porcos boltív) kiszélesedése. Így az újraoperálási rátánk az orrhát megőrzés technikájának hibája miatt csupán 3.4% (11/320). Meg kell jegyeznünk, hogy egyetlen súlyos komplikáció sem történt a vizsgált mintában: nyeregorr-deformitás, cerebrospinális folyás, anozmia vagy az orrjárat beszűkülése. Két esetben izolált problémaként az orrháti púp tért vissza, melyet zárt orrplasztikával egyszerű orrháti reszeléssel megszüntettünk. Kilenc esetben azonban a probléma komplexebb volt, így egy komplex revíziót kellett végezni egy további orrsövényi csík eltávolításával. Ezalatt a csontos boltívet ismét mobilizálni kellett, melyet újbóli oszteotómia nélkül meg lehetett tenni. A boltív mobilizációjával és az orrsövény újbóli rezekciójával az orrháti visszatérő púpot és az orrhát deviációját kezelni lehetett. A középső harmad kiszélesedése a felső laterális porcok kiszélesedését jelenti, melyet azon porcok orrsövényről való részleges leválasztásával és egy háromszögletű porc rezekálásával korrigálhatunk (Kern, 1978).

320 orrhát megőrzésen átesett páciensből 309 elégedett volt az orrhátával, csupán 11-et kellett újraoperálni emiatt. Az elsöre sikeres 309 orrhátat megőrző orrplasztikánál határozott javulást tapasztaltak a páciensek az orrlégzésükben. Ezt a javulást nem vizsgáltuk minden esetben objektív módszerekkel. Azonban ebből a 309 esetből random módon 30 alkalommal standardizált, közismert nevén NOSE kérdőívet (Nasal Obstruction Symptom Evaluation Scale) kérdőívet töltöttünk ki a páciensekkel az orrlégzésük megítélésére. A kisszámú mintából 27 (90%) esetben javulást észleltünk, 3 (10%) esetben pedig nem figyeltünk meg változást. Mint minden orrplasztikánál, a funkcionális beavatkozást (orrsövény-plasztika, orrkagyló-plasztika) szükség esetén végeztük el.

## 6. MEGBESZÉLÉS

### 6.1 Laterális szár

Ahhoz, hogy orrplasztika során az operáló sebész ideális orrcsúcsot hozhasson létre, értenie kell az anatómiát és az alkalmazható sebészi technikákat. A következőkben megbeszéljük a laterális szár és az aláris gyűrűhöz kapcsolódó fontos anatómiai képleteket, valamint a különböző sebészi technikákat, melyek alkalmazhatóak a laterális szár módosítására. Ki kell emelnünk, hogy orrplasztika során a laterális szár morfológiája drámaian megváltozik. Például a laterális száron alkalmazott kefalikus rezekció egy új kefalikus élt hoz létre, mely megváltoztatja a kefalikus-kaudális él kapcsolatát és megváltoztatja alakjának fő vektorait. További sebészi lépések tovább módosíthatják, akár teljesen lerombolhatják az eredeti anatómiát. Így a sebészeknek képesnek kell lenniük felismerni különböző anatómiai variációkat és adaptálni a műtéti tervet az adott anatómiához. A műtéti tervnek rugalmasnak kell lennie, hiszen minden alkalmazott manőver tovább változtatja a laterális szár anatómiáját.

#### 6.1.1 Orrszárny barázda (alar groove)

Az alsó laterális porc laterális szárának kaudális élének fontosságát nem lehet eléggé hangsúlyozni. Zelnik és Gingrass (Zelnik & Gingrass, 1979) leírták, hogy a laterális szár kaudális éle átlagosan hat mm-re található az *orrnyílás peremétől* (nostril rim) a dómális szegmensnél, öt mm-re a kaudális él közepénél, 13 mm-re annak leghátsóbb pontjánál. Egy határozott pont, az *elfordulási pont* (turning point) figyelhető meg minden esetben a laterális szár kaudális éle mentén, mely pont a legközelebb van az orrnyílás pereméhez.

Fehér bőrű betegeknél egy kemény és erős porcos szerkezet és vékony bőr kombinációja gyakran láthatóvá teszi az *orrszárny barázdát* (alar groove) a bőrfelszínen, mely elválasztja az orrcsúcs és az orrszárny területét. Wu (Wu, 1992) szövettani tanulmányai alapján az orrszárny barázdát fibrózus kapcsolatok képezik a SMAS rétegétől a felette elhelyezkedő irhába. Az orrszárny barázda laterálisan fut az elfordulási ponttól az orrszárny-orca találkozására felé a laterális szár kaudális éle és az akcesszórikus porcok mentén. Ez a barázda még inkább láthatóvá tehető, ha a beteg orrszárnyait

finoman megemeljük. Ha mély belélegzésre kérjük a beteget, akkor az orrszárnyak kitágulnak és a korábban már említett *Hoksteder-féle nyálkahártya terület* (ami hátrafelé helyezkedik el az orrszárnyakhoz képest) feletti légycsész medializálódik. Mindez túlnyomóan a musculus nasalis kontrakciójának köszönhető. Az orrszárnyi barázda még inkább láthatóvá válik a laterális szár kaudális élének fibrózus kapcsolatai miatt. A rostok összekötik a laterális szár kaudális élét a nyálkahártyával és az irhával. Tehát az összeköttetés három ponton található, mely így gyakori. Ali-Salaam és munkatársai megfigyelték, hogy egy szubkután zsírszöveti réteg jelen van az orrszárnyi barázdának az orrsúcshoz tartozó oldalán, míg az orrszárnyi oldalon hiányzik, illetve minimális mennyiségű a szubkután zsírszövet, mivel ott az izomzat dominál (Ali-Salaam, Kashgarian, & Davila, 2002). Fel kell hívnunk a figyelmet arra, hogy ha az orrszárnyi barázda elér egészen az *orrszárny pereméig*, akkor az már a műtét előtt felhívja a figyelmet az orrszárny peremének lehetséges gyengeségére és következetes *külső szelep* (az orrszárny pereme praktikusán egy szűkület, mely szelepként funkcionál) kollapszusra (valamelyik oldali orrjárat légvételkor a laterális orrfal medializálódása következtében elzáródik).

### 6.1.2 Vertikális tengely

Johnson és Toriumi (Johnson & Toriumi, 1990) hangsúlyozta a laterális szár vertikális és horizontális (transzverzális) tengelyeinek fontosságát. Toriumi (Toriumi & Checcone, 2009) megvizsgálta az alsó laterális porc laterális szárának kaudális és kefalikus élének egymáshoz viszonyított relatív magasságát és feltételezték, hogy a két élnek közel ugyanabban a horizontális síkban kell lennie. A laterális szár alakja a vertikális tengelyre nézve vizsgálatainkban a következő volt:

- 1) lapos-egyenes, n=11 (27.5%);
- 2) konvex, n=10 (25.0%);
- 3) lapos-konvex, n=8 (20.0%);
- 4) konkáv, n=6 (15.0%);
- 5) konvex-konkáv-konvex, n=5 (12.5%).

A laterális szár kefalikus és kaudális élének kapcsolata:

- 1) kefalikus él magasabb a kaudálisnál (laterálisabb), n=24 (60.0%);
- 2) a kefalikus és a kaudális él egy magasságban van, n=14 (35.0%);

3) a kaudális él magasabb, mint a kefalikus, n=2 (5.0%).

Az orrplasztikák többségében változó mértékű kefalikus rezekciót végeztünk a laterális szár kefalikus élénél. Ezzel az orrcsúcs válik esztétikusabbá a térfogat redukciójával, a szélesség csökkentésével és a definíció (orrcsúcsi kontúrosság) növelésével. A nyitott orrcsúcsi öltéstechnikák elterjedésével nyilvánvalóvá vált, hogy a kefalikus rezekcióval a laterális szár öltésekkel való formálhatósága nagymértékben növekszik.

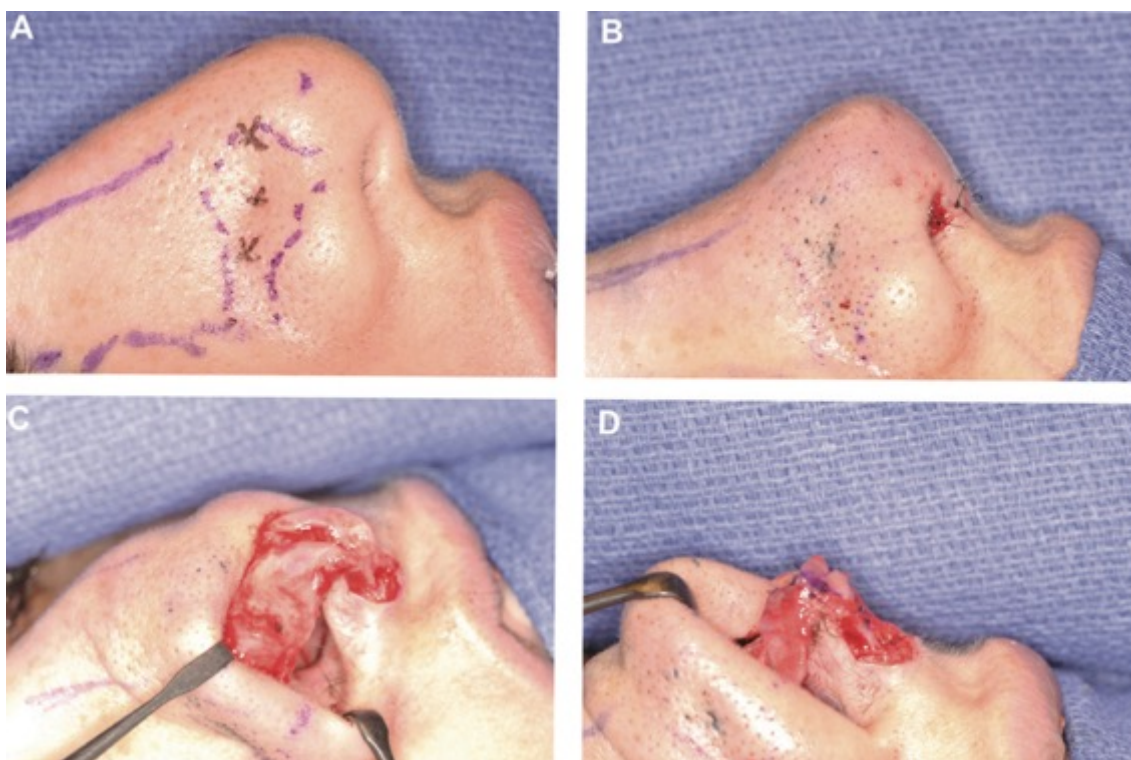
Klinikai vizsgálataink alatt megfigyeltük, hogy a laterális szár bemetszését követő excízió, egy horizontálisabb, laposabb laterális szárat eredményezett a kefalikus és kaudális élek egymáshoz viszonyított szintjének drámai változásával. Nem hangsúlyozható eléggé, hogy milyen nagy fontossággal bír az, hogy az így módosított laterális szár kaudális éle a kefalikus felett helyezkedik el a horizontális síkban. A kefalikus laterális szár egy darabjának kimetszése az esetek többségében pozitív hatással volt, de bizonyos esetekben a szár konvexitásának kihangsúlyozását okozta. A Gruber-féle laterális szár matracöltés (Gruber és mtsai., 2005) kifejezetten hatékonynak bizonyult a konvexitások neutralizálásában, illetve egy prominens kefalikus él horizontálisabbá tételében. Ha a laterális szár alakja konkáv volt, a választott technika a kapcsolódó esztétikai és funkcionális tényezők súlyosságán múlt. Ha az elsődleges probléma esztétikai volt, akkor egy *főlé fordított lebenyt* (turn-over flap) (McCollough & Fedok, 1993) képeztünk. Ha a korábban említett *külső szelep* kollapszusa volt az elsődleges probléma, akkor egy *alá fordított lebenyt* (turn-under flap) (Apaydin, 2012) készítettünk. Igazán nehéz esetekben, a laterális szárat a dómoknál leválasztottuk, megfordítottuk hossz tengelye mentén és kicseréltük az ellenoldalival (flip plus swap). Így egy kifejezetten konkáv laterális szárból konvexet készíthetünk. Ezt a technikát 1932-ben még Eitner (Eitner, 1932) írta le. Meg kell jegyeznünk, hogy a klinikai vizsgálataink alatt az orrcsúcsi öltések – különösen a transzdómális öltések - egy esetben sem okoztak laterális szár everziót (konvexből konkáv).

### 6.1.3 Transzverzális (horizontális) tengely

Míg Zelnik és Gingrass (Zelnik & Gingrass, 1979) az alsó laterális porc középső szárának dómális szegmensét is bevonta a laterális szár klasszifikációjába, addig a mi leírásunk csak a laterális szárra szorítkozik. A dómális szegmenst mi a középső szár



részének tekintjük, így azt kihagytuk a laterális szár értékeléséből. Orrplasztikát kereső betegek egyik panasza a három legáltalánosabb közül, a széles, bulbózus orrcsúcs definíció nélkül. Ezt leggyakrabban lapos dómális szegmens okozza, mely megszakítás nélkül megy át egy lapos és konvex laterális szárba (horizontális tengelyen értelmezve). Ezzel szemben, amikor a laterális szár a horizontális tengelyre nézve konkáv, az klinikailag gyakran, mint *aláris depresszió* (laterális orrfal besüppedése) mutatkozik (43. ábra). Ennek sebészi korrekcióját leggyakrabban a *laterális szarat alátámasztó graft* (lateral crural strut graft) jelenti.



**43. ábra** – Laterális szár-aláris gyűrű deformitása és műtéti korrekciója

**(A)** Preoperatív laterális nézet. A legfelső X jel mutatja, ahol a laterális szár horizontális tengelyre nézett konvexitás konkavításba megy át. A középső X jel az aláris depresszió legmélyebb pontját indikálja. Az alsó X jel a laterális szár és az A1 akcesszórius porc kapcsolódási pontját mutatja. **(B)** Azonnali posztoperatív eredmény. Az aláris depresszió megszűnt a laterális szár-aláris gyűrű korrekciójával. **(C)** Intraoperatív fotón látható a laterális szár konkavítása. A kék pont a bemélyedést mutatja a porcfelületen. **(D)** A laterális szarat alátámasztó graft megváltoztatta a porc felületét, a bemélyedés megszűnt.

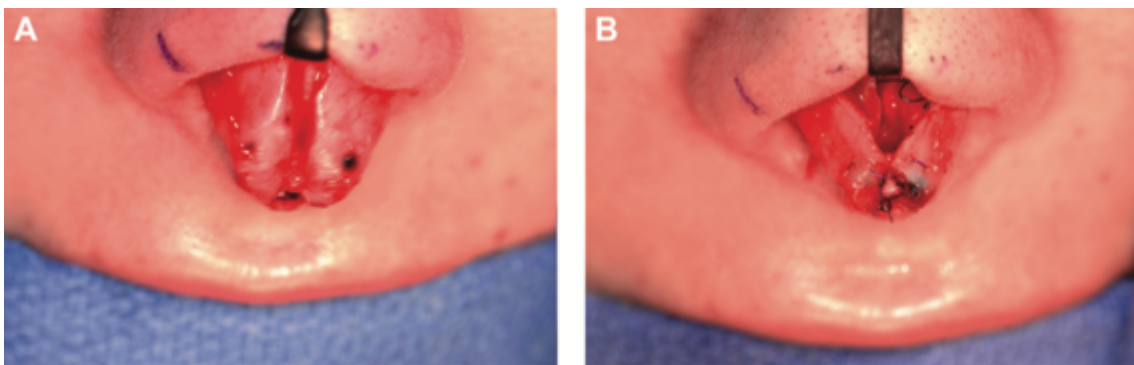
#### 6.1.4 Pozíció

Sheen bevezette a laterális szár malpozíciójának koncepcióját (Sheen, 1978). Sheen definíciója szerint a normál laterális szár pozíció a következő: „leggyakrabban a laterális szár kaudális éle párhuzamos az orrnyílás peremével az orrnyílás felezőpontjáig. Míg a malpozíció: „a laterális szár kaudális élének bármely diszpozíciója a normális, orrnyílás peremére párhuzamos beállítottságtól”. Ez a definíció inspirált minket abban, hogy a klinikai tanulmányban mérjük a távolságot az orrnyílás peremétől a laterális szár kaudális éléig (az elfordulási pontnál). Az utóbbi távolság 3-9 mm között, míg az orrnyílás hossza 13-18 mm között változott. Praktikusan a hét mm-nél nagyobb orrnyílás perem – laterális szár távolságot már aláris malpozíciónak lehet tekinteni. Vizsgálataink alapján 40-ből hét páciensnek volt ez a távolság 8-9 mm között, tehát volt aláris malpozíciója. Ilyen esetekben a sebész megteheti, hogy a szokásos közvetlenül a *porc alatti metszés* helyett az orrnyílás peremétől két mm-re ejt metszést, hogy behelyezzen egy *aláris strukturális peremgraftot* (alar structure rim graft) záráskor. Alternatív megoldást jelenthet a *standard aláris peremgraft* (standard alar rim graft). Mind a hét betegnél használtuk az aláris peremgraftok valamelyik típusát.

Sheen eredeti leírása után (Sheen, 1978) számos szerző kezdte adoptálni a „kefalikus orientáció” terminológiát, mint a probléma egy pontosabb leírását (Constantian, 1994; 2004). Nyílt feltárással lehetséges a laterális szár aktuális pozícióját lemérni, de hogyan célszerű ezt megtenni? Az orr középvonalának jelölése után mérhető a laterális szár horizontális tengelyének (ekkor a dómális szegmens középpontját keresztezi a mérés) vagy a kefalikus élnek a nyílásszöge. Mi előnyben részesítjük a kaudális él mentén történő mérést a következő okok miatt: 1) tükrözi a probléma patológiáját, 2) nem változik a laterális szár kefalikus excízióját követően, 3) ezen él áthelyezése kívánatos súlyos malpozíciós esetekben. Mikor az orrot feltárjuk, egy szögmérővel a kaudális szár orientációját könnyedén lemérhetjük a középvonalhoz viszonyítva. A szögmérő egyik szárát az orr középvonalára fektetjük az orrháton, a másik szárát érintőlegesen a kaudális élhez illesztjük. Tanulmányunkban a kaudális él menti szöget részesítettük előnyben a laterális szár centrális horizontális tengelye menti helyett, mivel a horizontális tengelyt nehéz nagy pontossággal meghatározni. Hol helyezkedik el a horizontális tengely laterálisan? A laterális szár szélessége változik mediálról laterálra, illetve orrplasztika alatt ennek a tengelynek az elhelyezkedése változik, hiszen kivágunk

a porcból kefalikusan. A legnagyobb előnye a kaudális él melletti mérésnek az, hogy a műtét alatt általában nem változtatjuk. Így a kaudális élhez viszonyított laterális szár orientáció 30 fok és 65 fok között változott, átlagosan 43.6 foknak adódott.

Az egyik legfontosabb intraoperatív megfigyelésünk a kefalikus orientáció mérhető csökkenése, melyet a középső szár öltésekkel való módosítása okozott, anélkül, hogy laterális szár transzpozícióját (kefalikus orientáció leghatékonyabb műtéti megoldása a laterális szár áthelyezése, transzpozícionálása) hajtottunk volna végre. A 44. ábrán látható páciens laterális szárának körülbelül 72 fokos kefalikus orientációja látható, mely 42 fokra változott az orrcsúcsi dómális öltések után. A laterális száron kizárólag a kefalikus rezekció, illetve a csúcsi öltések lettek elvégezve, mely a szár szélességét 8 mm-ről 6 mm-re csökkentette.



**44. ábra** – Laterális szárak orientációjának változása

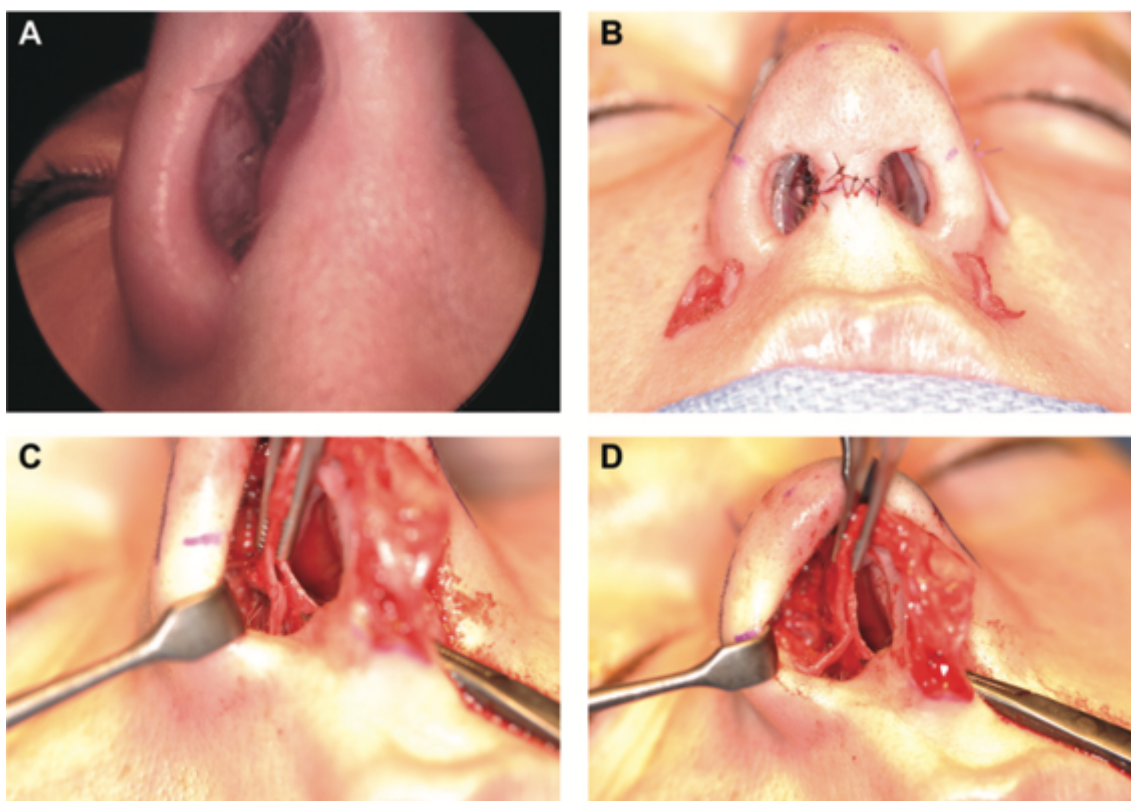
*Felülnézetből látható 27 éves nő laterális szárának orientációja drámai változást mutatott a laterális szár transzpozíciója nélkül. (A) A kefalikus orientáció szöge 72 fok nyugalomban. (B) A középső szárok kolumella grafthoz való összehúzását és a dómális öltéseket követően a kefalikus orientáció szöge 42 fok lett.*

6.1.5 Laterális szár – akcesszórikus porcok kapcsolódása

Ahogy azt korábban is leírtuk, az aláris gyűrű egytől négy darab akcesszórikus porcból állhat, mely az alsó laterális porc laterális szárának laterális végénél kezdődik és a porcok az elülső orrtövis felé haladnak, hajlanak (Le Pesteur & Firmin, 1977; Adamson & Morrow, 1994). Anatómiai disszekcióink alapján az aláris gyűrű minden kadáverben jelen volt. Egy határozott szalagot találtunk az akcesszórikus porcoktól húzódva az apertura pyriformis felé. Habár a laterális szár anatómiailag nincs összhangban az

esztétikai és sebészi tervezés *háromlábú állvány koncepciójával*, annak ellenére az egy hasznos és elengedhetetlen oktatási eszköz. Anderson (Anderson, 1969; Anderson & Ries, 1986) a háromlábú állvány analógiájára létrehozott egy nagyon hasznos koncepciót, mely segítségével az orrcsúcs sebészete könnyen megérthető. Anderson a kétoldali alsó laterális porcok együttesét egy háromlábú állványhoz hasonlította, melynek középső lábát az egymással szemben álló mediális szárak, kétoldali laterális lábát pedig az egy-egy laterális szár alkotja, mely az apertura pyriformisig vagy annak közelébe ér.

Ezzel szemben hangsúlyoznunk kell, hogy az akcesszórius porcok együttese nem csonton támaszkodik meg, mint ahogyan azt a háromlábú állvány koncepció sugallja (Anderson, 1969). Sokkal inkább úgy funkcionál, mint egy dinamikus fűjtató, mely segíti a levegő áramlását az orron keresztül (45. ábra).



**45. ábra** – Laterális szár – akcesszórius porcok kapcsolódása

21 éves nő orrműtétére részben a jobb oldali vesztibuláris blokk miatt került sor. **(A)** Preoperatív endoszkópos kép. **(B)** Postoperatív kép, melyen jól láthatóak az átjárhatóvá tett közös orrjáratok és az eltávolításra került porcok a laterális szár – aláris gyűrű kapcsolódási pontjáról. **(C)** A kapcsolódási pont porcai mindkét felszínükön fel lettek preparálva. **(D)** A laterális szár és az A1 akcesszórius porc mobilizálása.

A laterális szár és az akcesszórius porcok kapcsolódása egy határozott, jól definiálható képlet, mely akár a bőrfelszínen is jelzett lehet az úgynevezett *aláris gödröcske* (az aláris depresszióhoz képest ez laterálisabban helyezkedik el) által, intranazálisan pedig egy kiemelkedés által. Ezen struktúrák alakja sokkal inkább közvetlenül a nyálkahártya felszínén mutatkozik meg, nem pedig a bőrfelszínen. A leggyakoribb sebészeti korrekciója ennek a kapcsolódási pontnak a *laterális szárat alátámasztó graft*, mely ténylegesen a laterális szár alatt és a nyálkahártya fölött helyezkedik el áthidalva a kapcsolódási pontot. A kapcsolódási pont porcainak közvetlen kivágása csak ritka esetben szükséges (Daniel & Lessard, 1984; Gunter & Friedman, 1997).

#### 6.1.6 Sebészeti relevancia

Az anatómiai disszekcióink alapján 3 megfigyelésünk van, melyeknek fontos a klinikai jelentősége:

1) A laterális szár a középső szárral való dómális kapcsolódásánál kezdődik és a laterális szár – akcesszórius porc kapcsolódásánál végződik, még szignifikáns aláris malpozícióval és kefalikus orientációval járó esetekben is. Anatómiailag, a laterális szár ezek között a meghatározott pontok között található, változó görbületekkel a tengelyek mentén és változó pozícióval.

2) Az alsó laterális porcok külső felszínét a nazális-SMAS takarja. A laterális szárat az *elülső orrdilatátor* (dilator naris anterior) és a *vesztibuláris orrdilatátor* (dilator naris vestibularis) izmok takarják, melyek részben az orrcsúcs laterális területéhez, részben az orrszárnyakhoz tartoznak (Hur, Hu, Youn, Song, Abe, & Kim, 2011). Az aláris porcok belső felszínét - ideértve az akcesszórius porcokat is - vékony nyálkahártya borítja, mely könnyen felfedhetővé teszi ezeket a porcokat. Súlyosan bulbózus orrcsúcs eseteiben gyakran csak kisebb változásokat láthatunk a csúcs porcainak alapvető alakjában, kiterjedt kefalikus laterális szár kimetszés után és kiterjedt öltések ellenére. A kívánt alakváltozást sokszor csak a belső felszínről, a nyálkahártya eltávolításával érjük el.

3) A laterális szár anatómiailag nem felel meg a sebészetben elterjedt *Andersen-féle háromlábú állvány koncepciónak* (tripod concept) (Larrabee, 1989). Az anatómiai valóság az, hogy a laterális szárok általában konvexek és laterális irányba mutató

horizontális tengelyük és a laterális végük befelé fordul az első akcesszórius porccal való kapcsolódási pont irányába. Az *aláris gyűrű* további elemei az akcesszórius porcok, melyek mediális irányba tartanak az *elülső orrtövis* felé. Klinikailag a legtöbb *laterális szárat alátámasztó graft* elér az apertura pyriformisig, melyek feladata az alátámasztás, nem pedig a kitámasztás, így azok nem anatómiásan vannak pozícionálva (Gunter & Friedman, 1997).

Az orrplasztika drámai változásokat okozhat a laterális szár anatómiájában. A legszembetűnőbb változást a laterális szár kefalikus bemetszése és kimetszése okozza. A laterális szár bemetszése a kaudális széltől hat mm-re kefalikusan, azzal párhuzamosan, alaposan megváltoztatja a szár vertikális tengelyét és gyakran annak merevségét is. Ez a manőver az *elgördülési terület* kapcsolatait is megbontja a felső laterális porcokkal, mely bizonyos esetekben csökkent *belső szelepi* funkcióhoz vezethet. Továbbá, egy kefalikus porccsík eltávolítása a laterális szárból holtter kialakulásához vezet, mely zsugorodásra hajlamosít és az *orrnyílás peremének* helyzetét negatívan befolyásolhatja (Gruber és mtsai, 2005).

Sheen kedvelt megoldása aláris malpozíció eseteiben gyakran magában foglalja a teljes laterális szár és a középső szár dómális szegmensének nyálkahártyáról való elemelését, melyet a laterális szár laterális végének új, kaudálisabb helyzetbe való transzpozíciója követ, kiegészítve többretegű *orrcsúcsi graftokkal* (Daniel & Regnault, 1993). Hamra hangsúlyozta a laterális szár reorientációját és annak kaudális irányban való pozícionálását az *orrnyílás pereme* felé (Hamra, 1993). A kefalikus orientáció szögének meghatározása segíthet a következőkben:

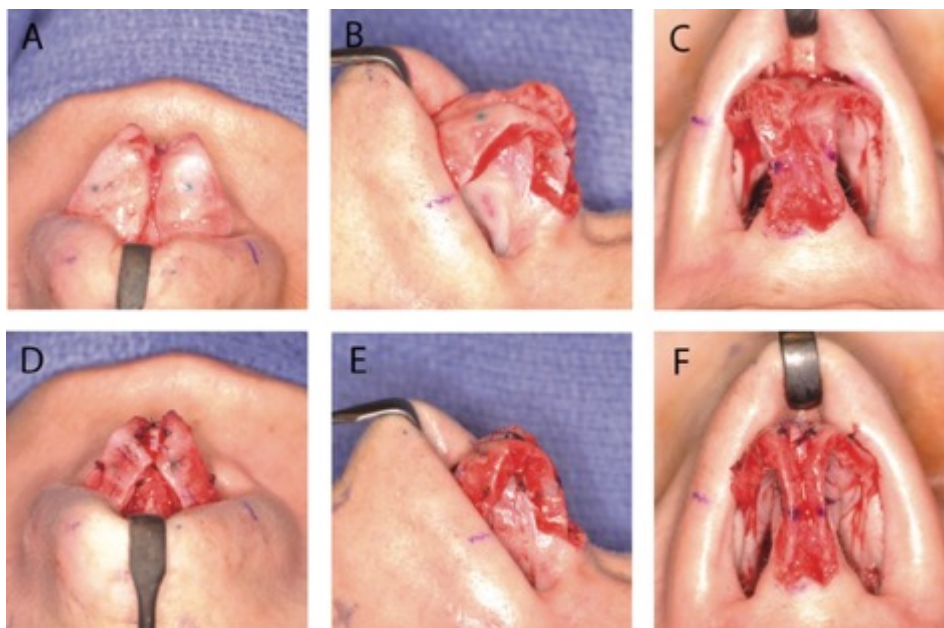
- 1) aláris malpozíció a laterális szár kefalikus orientációjának következtében, ekkor a kefalikus orientáció nagyobb, mint 55 fok,
- 2) a sebészi repozíció a laterális szárat általánosan 45 fokra orientálja,
- 3) sebészi transzpozíció a laterális szárat az orrnyílás pereme mentén orientálja, körülbelül 30 fokra.

A három leggyakoribb etiológiai faktora az aláris malpozíciónak primér esetekben a következők: pozícionális malpozíció, kefalikus orientáció, kontúr (Daniel, 2010). Hogy mely sebésztechnika a legoptimálisabb az adott aláris malpozíció megoldására, az a következő három tényezőn múlik:

1) távolság az orrnyílás pereme (az orrnyílás felezőpontjánál) és laterális szár kaudális szélé között,

2) a laterális szár kefalikus orientációjának mértéke,

3) a középső szár konfigurációja. Egyik legfontosabb klinikai megfigyelésünk, hogy azok a páciensek, kik hosszú dependens csúcs, malpozíció és a laterális szár kefalikus orientációját mutatják, azok deformitása gyakran összefügg a középső szárral és különösen a *kolumelláris törésponttal* (columellar breakpoint). A középső szár orrcsúcsi öltésekkel vertikálisan összehúzható (azaz a dómális szegmens konvexitása növelhető), mely drámaian képes rövidíteni a dóm – kolumelláris töréspont távolságát. Ez csökkenti az aláris malpozíciót és a nyilvánvaló kefalikus orientációt egy kedvezőtlen helyzetből egy kedvezőbbbe juttatja – mindezt a laterális szár pozíciójának bármely megváltoztatása nélkül, tehát transzpozíció nélkül (46. ábra).



**46. ábra** – 32 éves nőbeteg orrműtété

Az alsó laterális porcok öltésekkel lettek módosítva egy vékonyabb orrcsúcs elérése érdekében. (A-C) Öltések előtt és (D-F) után.

## 6.2 Az alsó orrbázis

Habár a disszekcióink gyakran egyedi izmokra koncentráltak, ennek ellenére nyilvánvalóvá vált, hogy ezek az izmok egy nagyobb anatómiai entitás részét képezték: az *alsó orrbázisét*. Továbbá az is világosan kiderült, hogy az alsó orrbázis izomzata

szoros kapcsolatban áll a nazális-SMAS-rel. Funkcionálisan nem egy statikus struktúráról, hanem egy nagyon is dinamikus rendszerről van szó. Kritikus szerepet játszik a légzésben, az orrnyílások tágításától, a szűkítésén át, egészen a *külső orrszelep* kollapszusáig változtathatja az orrnyílásokat. Ezért nagyon fontos az alsó orrbázis működésével kapcsolatban megérteni, hogyan van összhangban a szomszédos struktúrákkal.

### 6.2.1 Kolumellabázis

Önkényesen meghatároztuk a kolumellabázis fogalmát, mely szerint a kolumellabázis a páros alsó laterális porcok mediális szárainak talp szegmenseitől (vagyis a szárok divergáló pontjától) tart a *szubnazális területig* (Guyuron, 1998). Figallo és Acosta (Figallo & Acosta, 2001) megállapította, hogy négy izom csatlakozik össze a kolumellabázisban, hogy lefelé húzzák az orrcsúcsot és feszítsék a membranózus orrsövényt: depressor septi nasi, dilator naris, levator labii superioris alaeque nasi labiális része és az orbicularis oris felületes nazális része. Disszekcióink alapján azt állapíthatjuk meg, hogy a kolumellabázis domináns izma a SOON. Továbbá azt találtuk, hogy a SOON folytatódik a mediális szárok előtt és között, hogy interdigitáljon a felületes középvonali SMAS-rel, mely az interdómális szalag felett húzódik.

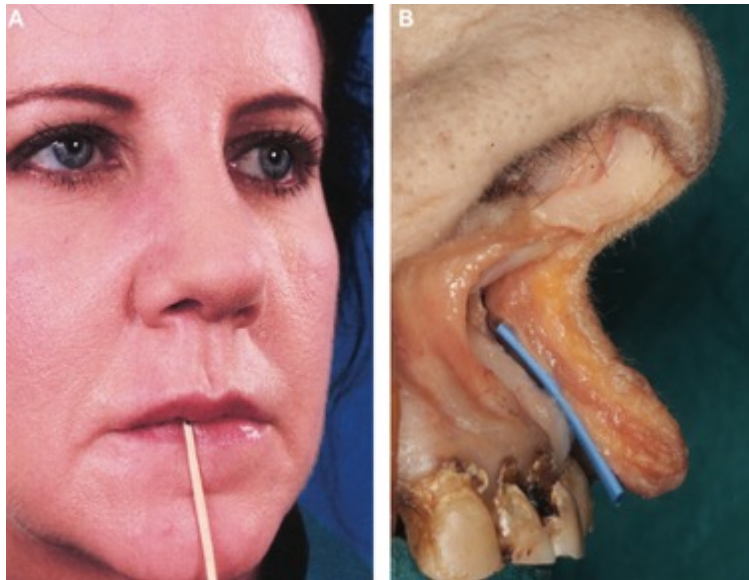### 6.2.2 Depressor septi nasi és a Pitanguy-szalag

Disszekcióink mindegyikében megfigyeltük a DSN jelenlétét. Egy esetben úgy találtuk, hogy a DSN az orbicularis oris izomról eredt, nem pedig a maxilláról. Továbbá, megvizsgáltunk orrplasztikára érkező betegeket is, hogy a *vestibulum oris* mennyire kiterjedt kraniális irányban. Egy egyszerű fültisztító pálcikával vizsgálva a betegeket, kiderült, hogy a vestibulum oris az *orrnyílás küszöbének* szintjén túlér (47. ábra). Így, ha a DSN a maxilláról ered, az nem keresztezheti a vestibulum orist, hogy az orbicularis oris izomhoz csatlakozzon. Így a fent említett egy esetet disszekciós hibának tartjuk, mely a réteges preparálásnak volt köszönhető. Másik öt esetben azt találtuk, hogy a DSN egyértelműen a maxilláról eredt, közvetlenül a mediális metszőfog feletti területről, mely nincs összhangban Rohrich és munkatársai (Rohrich és mtsai., 2000) eredményeivel, mely szerint a DSN eredése a mediális szárok talp szegmensén van. A DSN izmot 20



esetből 20-szor megtaláltuk, ellentétben Rohrich és munkatársaival (Rohrich és mtsai, 2000), akik 16%-ban hiányzóknak találták. Mi a DSN izmot elkülönült struktúrának találtuk, mely szeparálódott a myrtiformis izomtól. A legtöbb esetben a következő különbségeket tapasztaltuk: 1) a DSN izom eredése a mediális metszők felett, míg a MM izom eredése a laterális metszők felett volt, 2) az izomhasak különböző méretűek voltak, a DSN vékony (5-7 mm), a MM vastag (10-15 mm), 3) a két izmot lágyszövet és neurovaszkuláris kötegek választják el.

Az összeköttetés a DSN izom és a Pitanguy-szalag között Pitanguy (Pitanguy, 2001; Pitanguy, Salgado, Radwanski, & Bushkin, 1995) és később de Souza Pinto (de Souza Pinto, 2003) által is ki lett mutatva. Habár meg kell jegyezni, hogy Saban és munkatársai (Saban et al., 2008) kimutatták, hogy a mediális SMAS az orr *belső szelepeinek* szintjén két részre oszlik: egy mély és egy felületes rétegre. A felületes mediális réteg kaudális irányban fut az *interdómális zsírpárna* (Sun, Lee, & Glasgold, 2000) és *interdómális-szalag* felett a kolumellára. A mély mediális rétege a SMAS-nek az interdómális-szalag alatt és az *elülső orrsövény szöglet* előtt fut a membranózus orrsövénybe és aztán lefelé az *elülső orrtövis* irányába. Saban és munkatársai (Saban és mtsai, 2008) megállapították, hogy a SMAS mély mediális rétege megegyezik a Pitanguy-szalaggal. Az orr lágyszövet borításának öt rétegű lemezes koncepciója alapján (Toriumi, Mueller, Grosch, Bhattacharyya, & Larrabee, 1996) a Pitanguy-szalag nem lehet egy valódi irhát a porccal összekötő szalag. Pitanguy eredetileg úgy írta le ezt a képletet, mint amely az orrcsúcs irharétegéből indul merőlegesen az aláris porcok közé (Pitanguy, 1965), így felrúgva a lágyszöveti rétegek szabályszerűségeit. Mi Pitanguy munkásságára való tekintettel a következő terminológiát használjuk: *Pitanguy-féle középvonali szalag* (Pitanguy's midline ligament). A disszekcióink részben megerősítik ezen korábbi megfigyeléseket, de hangsúlyoznunk kell, hogy a kapcsolat a DSN és a mély mediális SMAS között, valamint a SOON és a felületes mediális SMAS között van. A Pitanguy-féle középvonali szalag mély és felületes részét az interdómális-szalag választja el egymástól. A szalagnak a segítségével az izomzat lefelé tudja húzni az orrcsúcsot.



**47. ábra** – A depressor septi nasi izom (DSN) eredése

(A) Fültisztító pálcikával vizsgáltuk a vestibulum oris kraniális kiterjedését. (B) A kék szilikoncsík a vestibulum orisba lett helyezve, így elválasztva a premaxillát és a DSN eredését a felső ajaktól és az orbicularis oristól.

### 6.2.3 Tela subcutanea cutis

Talán a legnagyobb meglepetést okozta disszekcióink során a tela subcutanea cutis koncepciójának újbóli felfedezése. A Gray's Anatomy 29. kiadásában található egy rajz az orr porcairól, melyen az orrbázis alsó részét úgy jelölték, mint *tela subcutanea cutis*. Mikor finom anatómiai preparálással eltávolítottuk a bőrt (epidermis és dermis) az alsó orrbázisról, láthattuk, hogy az *ornnyílás küszöbe* és az *orrszárnyak* formája fenntartott maradt. Szövettani vizsgálataink kimutatták, hogy az orrnyílás küszöbének görbületét és az orrszárnyak formájának fenntartását a mély dermális rétegekből az alatta elhelyezkedő izomzatba sugárzó fibrózus szeptumok okozzák. Amint azt a 36. ábra is jól mutatja, a *tela subcutanea cutis* egy határozott, önmagát fenntartó képlet, fontos klinikai jelentőséggel. A tela subcutanea cutis a kollapszusra hajlamos orrnyílási perem stabilizálásában vesz részt. Az orrnyílási perem strukturális stabilitását alapvetően külső és belső faktorok határozzák meg. A belső faktorok feloszthatóak dinamikus és statikus stabilizátorokra. Így az orrszárnyi peremet statikusan a tela subcutanea cutis merevíti, míg a dinamikus faktorok - nyilvánvalóan az izmok - melyek közül a dilator naris anterior

és a dilator naris a kiemelendő, melyek gyakorlatilag a perem tágításával védnek annak kollapszusa ellen. A teljesség kedvéért meg kell jegyezzük a külső faktorok fontosságát, mely maga a laterális szár. Bár közvetlenül nem alkotóeleme az orrszárnyaknak, mégis azt posterior irányból támasztják. Ezért is oly fontos a laterális szár kraniális és kaudális élének horizontális síkban az egymáshoz viszonyított relatív viszonya. Ha a kaudális él magasabban áll a kraniális élhez képest, vagyis a kaudális él evvertált, akkor az az él képes az orrnyílás peremének alátámasztására (praktikusan a laterális szár elfordulási pontja fog alátámasztani, amennyiben a szár természetesen nincs aláris malpozícióban).

#### 6.2.4 Orrnyílás küszöbe

Az orrnyílás küszöbe egy összekötőhídként szerepel, keresztirányban a kolumellabázis és az orrszárnyak, longitudinálisan a felső ajak és az orr vestibuluma között. A keresztirányban megfigyelt szélessége széles határok között változhat: lehet igen vékony (vékony orrbázis és nagy orrcsúcsi projekció), illetve széles (széles lapos orr). Az orrnyílás küszöbének szagittális keresztmetszetének képe szintén széles határok közt változik. Ez a sáncszerű képlet általában kerek kiemelkedés, de gyakran teljesen ellapult. Extrém kifejezett is lehet, elérheti a 8-10 mm távolságot az *orrszárnyi redő* – orrnyílás távolság. Az orrnyílás küszöbének szövettani vizsgálata rámutatott azokra a fibrózus szeptumokra, melyek a sánc alatt végződő izomrostoktól (MM), csillagszerűen a küszöb dermisébe sugároznak. Továbbá keresztirányú rostokat is megfigyelhetünk, melyek a LLSAN izom kolumellolabiális részéből származnak.

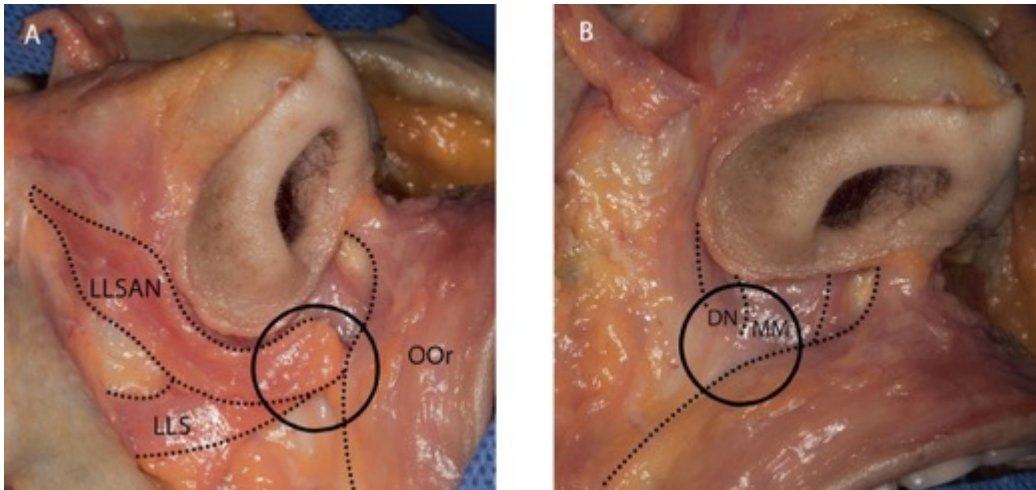
#### 6.2.5 Orrszárnyak

Az orrszárnyakról folytatott bármilyen megbeszélésnek hangsúlyoznia kell annak határait és annak összetételét. Számos sebész hibásan azt gondolja, hogy az orrszárnyak részben porcból (laterális szár, akcesszórikus porcok) is állnak. Az orrszárnyaknak nincs porcos összetevője. Az *orrszárnyi barázda* és annak folytatása az *orrszárnyi redőbe* megadja az orrszárnyak határait (Ali-Salaam, Kashgarian, Davila, & Persing, 2002; Patel, Fletcher, Singer, Sullivan, & Weinzwieg, 2004). Wu (Wu, 1992) egyértelműen kimutatta, hogy az *orrszárnyi barázdát* az irhát és a laterális szár kaudális élének porchártyáját és az aláfekvő nyálkahártyát összekötő fibromuszkuláris kapcsolatok hozzák létre. Hasonló

kapcsolatok igazak lehetnek az első-második akcesszórius porc kaudális élére is. Az *orrszárnyi redőt* az általunk dilator narisként leírt izom hozza létre, mely részben tapad az orrszárnyi redő dermisében, de onnan tovább is vonul az orrszárnyba, mediálisan a LLSAN izomtól (Hur et al., 2011). Az orrszárnyak izomzatának összetétele bonyolult, de fő tömegét a *dilator naris* hátulról előrefelé futó rostjai adják. További rostokat fogadnak az orrszárnyak a LLSAN izomból. Hur és munkatársai (Hur et al., 2011) hangsúlyozzák, hogy az orrszárnyak konvex formáját valószínűleg a vertikális elasztin és kollagénrostok tartják fenn, melyeket az alattuk fekvő izomrostok húznak kaudális irányba.

#### 6.2.6 Modiolus alae nasi

Figallo és Acosta (Figallo & Acosta, 2001) bevezették a *modiolus alae nasi* koncepcióját, mely számos izomból állva, depresszálja és tágítja az orrnyílásokat, így ellensúlyozva az emelő és szűkítő hatású izmokat. Disszekcióink megerősítették a *modiolus alae nasi* létezését, de mint egy két rétegű struktúra (48. ábra). A *felületes réteg* keresztirányú izmokat tartalmaz, mint a LLSAN, levator labii superioris, felületes orbicularis oris izom. Az egyes izmok lefutása alapján, nyilvánvalóvá vált, hogy ezen izmok kontrakciója tágítja az orrnyílásokat laterális irányban, míg a levator labii superioris (LLS) és a LLSAN emelik is az orralapot. Funkcionálisan ezek az izmok ellenkező irányú feszülést hoznak létre, mint a depresszor izmok. A *mély réteg* vertikális irányú izmokat tartalmaz, mely magában foglalja a *myrtiformis* és a *dilator naris* izmokat. Rostjaik szélesen tapadnak az orrszárnyak bázisába és az orrnyílások küszöbébe. A *felületes réteget* alkotó izmok a LLSAN, LLS és a felületes orbicularis oris.



**48. ábra** – *Modiolus alae nasi*

(A) Felületes réteg alkotásában résztvevő izmok: levator labii superioris (LLS), levator labii superioris alaeque nasi (LLSAN), orbicularis oris felületes rétege (OOr). (B) Mély réteget alkotó izmok: dilator naris (DN), myrtiformis (MM).

#### 6.2.7 Az alsó orrbázis sebészeti relevanciája

Az alsó orrbázis vizsgálata számos klinikai kérdésfelvetéssel indult: Mely tényezőkből tevődik össze anatómiailag a kolumella bázisa? Hogyan vékonyítsuk műtétileg a kolumellabázist? Miért van olyannyi különböző formájú *orrnyílás küszöb*?

Ahogy a disszekciók haladtak, nyilvánvalóvá vált számunkra, hogy az alsó orrbázis egy önálló anatómiai entitást képez. A következő lépés sebészi eljárások tervezése a régiót érintő deformitások kezelésére.

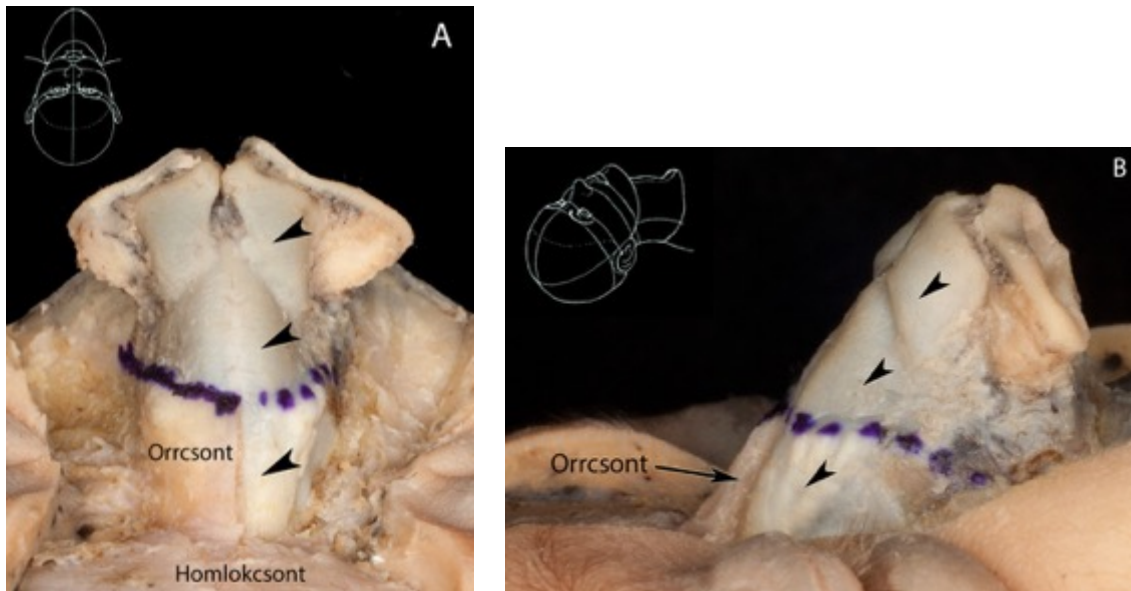
Egy példát szeretnénk bemutatni arra, hogy hogyan használható az itt összegzett információ a lefelé mozgó orrcsúcs (*plunging tip*) kezelésében. Hosszú évekig az ajánlott technika erre a problémára a DSN izomhasának rezekciója volt az elülső orrtövis szintjében. Majd Rohrich és munkatársai (Rohrich és mtsai., 2000) hangsúlyozták az izom transzorális feltáráson keresztüli leválasztását az eredési helyéről és a két izom középvonali összevarrását. Ha figyelembe vesszük a „*dinamikus plunging tip*” etiológiáját, vagyis a DSN és *Pitanguy-féle középvonali szalag* mély részének kölcsönhatását, akkor más lehetőség is kínálkozik a probléma megoldására. Először is megszakíthatjuk ezt a fibromuszkuláris összeköttetést bármelyik végénél. Vastag bőrű betegeknél az alsó laterális porcok között a középvonalban átívelő lágyszövet rezekciójával hatékonyan megszüntethető a *Pitanguy-féle középvonali szalag* minden

összeköttetése (Daniel, 2010). Egy ennél is elegánsabb megoldás a szalag mély részének rövidítése, ahogyan azt Çakir és munkatársai is javasolják (Çakir, Öreroğlu, Dogan, & Akan, 2012). Egy másik érdekes téma az orrszárnyak szélességének változtatása. Hogyan szűkíthető legcélszerűbben az orrbázis nem statikusan, hanem dinamikusán? A tela subcutanea cutis strukturális integritása és elhelyezkedése a dinamikus modiolus alae nasi felett megkérdőjelezi bármely apertura pyriformist és orrszárnyakat összekötő szalag horganyozó hatását, sőt még létezését is. Véleményünk szerint a LLSAN izom dinamikus szerepe az orrnyílások tágításában alábecsült. Botulinum neurotoxin injektálása ebbe az izomba, talán megoldás lehet az orrbázis kiszélesedésének dinamikus gátlására.

### **6.3 A csontos-porcos boltív**

#### 6.3.1 Csontos-porcos boltív fejlődése

Újszülöttekben a felső laterális porcok igen hosszúak kraniokaudálisan, intrakraniálisan egészen az elülső koponyaalapig érnek (Verwoerd & Verwoerd-Verhoef, 2010). Az orr váza újszülöttkorban porcos és a koponyaalap porcos primordiumától húzódik előre (Poublon, Verwoerd, & Verwoerd-Verhoef, 1990). Az orrcsontokat a felső laterális porcok támasztják alá. A felső laterális porcok orrcsontok alatti kiterjedésének foka változik (Hinderer, 1971; Verwoerd & Verwoerd-Verhoef, 2010). Az orrcsontok csupán egy vékony csontos sapkát képeznek a növekvő orrsövény és felső laterális porcok felett (49. ábra).



**49. ábra** – 29 hetes fixált magzat orra (A) helikopter és (B) bal oldali profil nézetben Jobb oldali orrcsont és az állcsont homloknyúlványa el lett távolítva.. A porcós orrtok (nyílhegyek) látható. A felső laterális porcok orrcsont alatti kiterjedése még szembeötlő.

A porcós orrsövénnyel növekedése kényszeríti a porcós boltívet pozícióba és a csontos átépülés adja az orrcsontok végső pozícióját. Az orrcsontok *csontsapka* részének helyzetét és formáját elsősorban a porcós orrsövénnyel növekedése határozza meg. Az orrcsontok ezen része bár változik méretében, összességében egy vékony csontréteget képeznek a porcós struktúrák felett.

A posztnatális fejlődés és a pubertás során a porcós orrsövénnyel szerepel az arcközép domináns növekedési központjaként. A pubertás alatti nazofaciális növekedési hullám körülbelül 8-13 éves korban kezdődik és 13-15 éves korban fejeződik be (Verwoerd & Verwoerd-Verhoef, 2010). Ezelőtt a növekedési hullám előtt és közben fokozatosan csontosodik el a porcós orrsövénnyel, a perpendikuláris lamina (os ethmoidale) és az ekecsont következetes kiterjedésével (Verwoerd & Verwoerd-Verhoef, 2010). Így az orrháti púpot az alatta fekvő porcós boltív és egy vékony csontsapka okozza, nem pedig egy olyan csontos-porcós struktúra, mely egyenlő részben áll porcból és csontból.

### 6.3.2 Sebésztechnika

Az orrplasztikát igénylő betegek legtöbbször elsősorban az orrháti púpjá miatt panaszkodik orvosának. E probléma megoldása végett a sebésznek el kell távolítania a

dorzális pillérterületet (DKA) és módosítani kell a fennmaradó orrhátat. Az orrháti redukcióra használt eszközök sokat fejlődtek és változtak a közelmúltban. Fűrész helyett leggyakrabban csontvésőket és finom reszelőket használunk, melyek sokkal kíméletesebbek. Továbbá, az en bloc rezekció helyét átvette a többlépcsős rezekció, mellyel elkerülhetővé vált a túlrezekálás (Daniel, 2010). Azonban kérdések maradtak fenn a legmegfelelőbb sebészi eszközöket és szekvenciát illetően, elsősorban abban, hogy először a porcos orrhátat korrigáljuk-e, majd a csontosat, vagy fordítva.

Az anatómiai eredményeink alapján a következő sebészi szekvenciát javasoljuk:

- 1) feltárás folyamatos szubperikondriális/szubperioszteális rétegben az orrháton,
- 2) *csontsapka* eltávolítása kézi vagy elektromos reszelővel,
- 3) a felső laterális porcok elválasztása a *dorzális orrsövényről* egyenes ollóval vagy 11-es méretű szikével,
- 4) a porcos *dorzális orrsövény* redukciója a kívánt profil magasságának eléréséig.

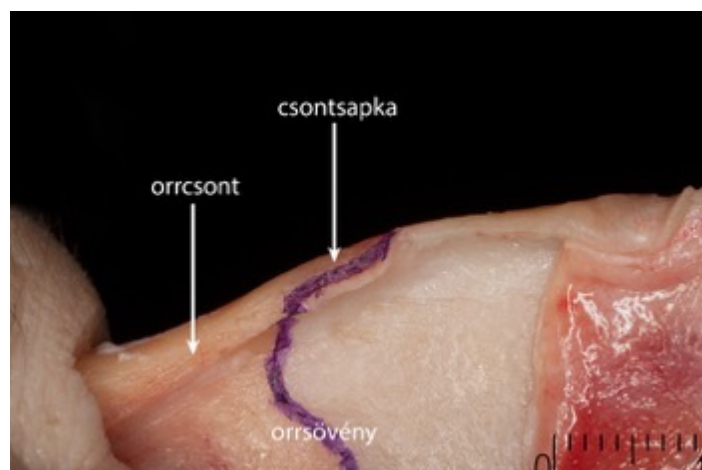
Az eredményeink alapján megállapíthatjuk, hogy a *csontsapka* könnyedén eltávolítható egy jó minőségű kézi raspával, mely során feltárul az alatta fekvő érintetlen *porcos boltív*. A *csontsapka* eltávolítása, majd a *porcos púp* redukciója a javasolt és alkalmazott eljárásunk az orrháti púp megszüntetésére, mely anatómiai szempontból is a legmegfelelőbb. Ettől függetlenül egy sebésznek úgy kell elvégeznie a redukciót, ahogyan az számára a legbiztonságosabb. A redukció előtti csontos-porcos boltív és a redukció utáni boltív kapcsolatának megértése sokkal fontosabb, mint a választott sebészeti technika.

### 6.3.3 Csontsapka

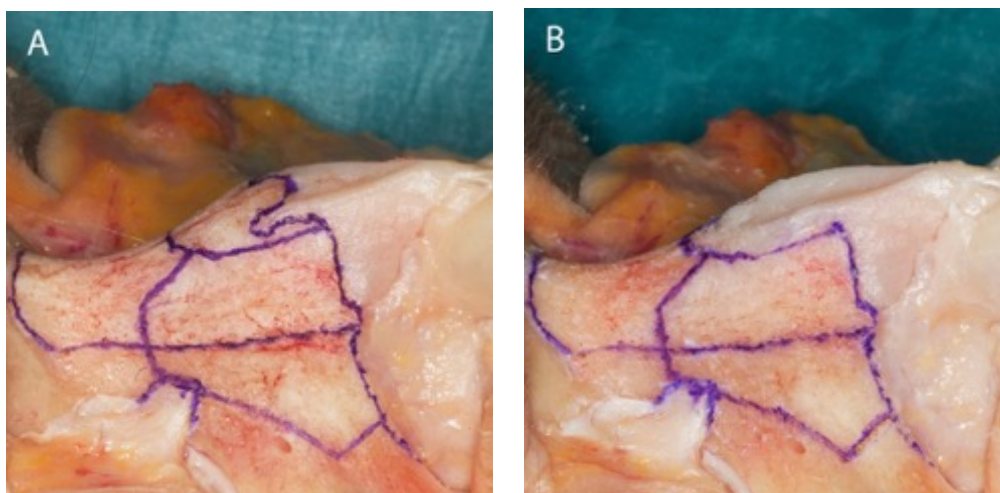
A legtöbb orrháti púp különböző mértékben áll csontból és porcból. A púp csontos összetevője egyszerűen és atraumatikusan kezelhető reszelővel, mielőtt a porcos púpot szüntetnénk meg. Ez az ajánlás ellentétben áll a legtöbb jelenlegi és tradicionális technikával (Gunter, Rohrich, & Adams, 2002). Ilyen technika az orrhát kétlépcsős módosítása, mely a porcos púp redukcióját, majd a csontos púp (valójában csontos-porcos) lereszelését foglalja magában. Figyelembe véve, hogy a porcos púpot csak egy vékony csontsapka takarja (50. ábra), mi praktikusabbnak tartjuk először annak eltávolítását. Mi a következő aforizmat valljuk: „There is no bony hump, just a bony



cap.”, vagyis „csontos púp nem létezik, csak egy csontsapka”. A csontsapka eltávolítása feltárja a porcos púpot, mely az egyetlen púp (51. ábra).



**50. ábra** – Az orrcsontok orrháti púp alkotásában résztvevő része, a csontsapka Hosszmetszeti kép a jobb oldali laterális orrfél eltávolítása után.



**51. ábra** – A csontsapka eltávolítása  
(A) Intakt csontos-porcos boltív. (B) Csontsapka eltávolítása után feltárul a porcos púp.

#### 6.3.4 Dorzális pillérterület expozíció

A tradicionális sebésztechnika, vagyis az orrháti púp en bloc rezekciója az esetek döntő többségében kisebb-nagyobb *nyitott háztető deformitás* kialakulásához vezetett. Ezzel szemben a *csontsapka* reszelővel való eltávolítása egy intakt porcos boltívet tár fel. Némelyek előnyben részesíti a csontsapka eltávolítását 4-6 mm széles vésővel. Véleményünk szerint egy véső több csontot távolíthat el, mint az szükséges lenne (ez könnyedén belátható, hiszen a csontsapka a középvonalban kraniálisan haladva egyre

vastagabbá válik, hisz az orrcsontok az orrnyerget fogják alkotni), főleg, ha az szegényes sebészi képességekkel társul. Így a páciensnek gyakran összezúzott porcgrafta (crushed cartilage) van szüksége az ilyen területen, hogy az orrhát egyenletességét visszaadják. Az orr műtéteiben a kevésbé tapasztalt sebészeknek azt javasoljuk, hogy fontolják meg a reszelő használatát, hiszen az kisebb valószínűséggel okoz irregularitást és túlrezekciót az orrháton.

Mind a 9 orrplasztikára érkező betegünknel reszelővel tártuk fel az intakt porcospoltívet, mellyel egyben dorzális *távtartó lebenyeket* (spreader flap) is nyertünk. Két valószínű oka lehet annak, hogy intakt porcospoltívet nem sikerül feltárnunk és nyálkahártyával találkozunk: 1) a beteg olyan veleszületett anatómiai variációval rendelkezik, hogy a dorzális pillérterület túl rövid és a laterális pillérterület túl vékony, 2) a beteg olyan orrháti púppal rendelkezik, mely nagymértékben kefalikusán kiterjedt, így az kefalikusán a nyálkahártya expozíciójához vezet, annak ellenére, hogy egyébként a dorzális pillérterület mérete normális.

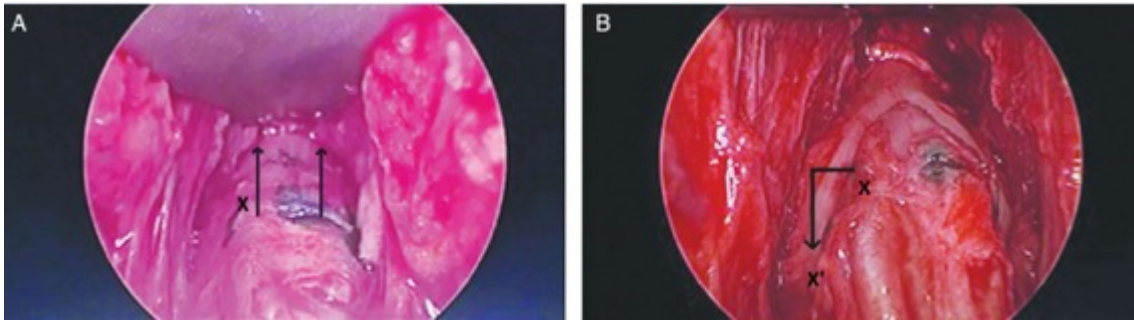
### 6.3.5 Dorzális profil redukciója

Évtizedekkel ezelőtt az orrplasztikát végző sebészek teljes egészben, egy lépésben távolították el az orrháti púpot, mely magában foglalta az orrsövényt és a felső laterális porcokat is (Sheen, 1978). Ez a módszer, tehát a csontos és porcospontensek egyenlő mértékű eltávolítása, nagy valószínűséggel okozott középső boltív kollapszust (midvault collapse), különösen olyan betegeknél, kiknek az orrcsontjai rövidek, mely felhívja a figyelmet a könnyen fellépő kollapszusra. A mostanában kifejlesztett „*split hump*” *technika* magában foglalja a felső laterális porcok orrsövényről való leválasztását a dorzális porcospontensek redukciója előtt (Daniel, 2002). Klinikai megfigyeléseink alapján a porcospontensek megőrzése lehetséges a csontos boltív alatt a *csontsapka* eltávolításával (4-10 mm a pillérponttól kefalikusán). Így a porcospontensek dorzális szeptum kefalikusabbra tud nyúlni, magában foglalva olyan porcospontensek részeket, melyek korábban a csontos púp részének voltak tekintve. Ugyanígy a felső laterális porcok megőrizhetőek a K ponttól kefalikus irányban is, ahol azokat a dorzális orrsövényhez öltve (*távtartó lebeny* – spreader flap) zárható a *nyitott háztető* deformitás.

### 6.3.6 Orrhíati redukció előtti és utáni dorzális vonalak

Az orrhát felosztható egy csontos felső harmadra, egy porcos középső harmadra és egy orrcsúcsi alsó harmadra. A dorzális vonalak átívelnek az orrháton és dekoratív körvonalakat kölcsönöznek az orrnak. A klinikai és anatómiai megfigyeléseink azt látszanak alátámasztani, hogy a dorzális esztétikai vonalak az orrgyöktől az alsó laterális porcokig - nem operált, traumán nem átesett orroknál - elsősorban a porcos boltív által meghatározottak, azaz a csontos boltív alapjaiban nem járul hozzá a preoperatív dorzális esztétikai vonalak képzéséhez. Az orrcsontok (csontsapka) az aláfekvő porcos boltívet tükrözik. Azon betegekben, akiknek a dorzális esztétikai vonalai aszimmetrikusak, a csontsapka eltávolítása egy aszimmetrikus porcos boltívet tárt fel, mely összhangban volt a klinikai deformitással (23. ábra). Hasonló eredményeket figyelhettünk meg vékony és széles orr esetében is.

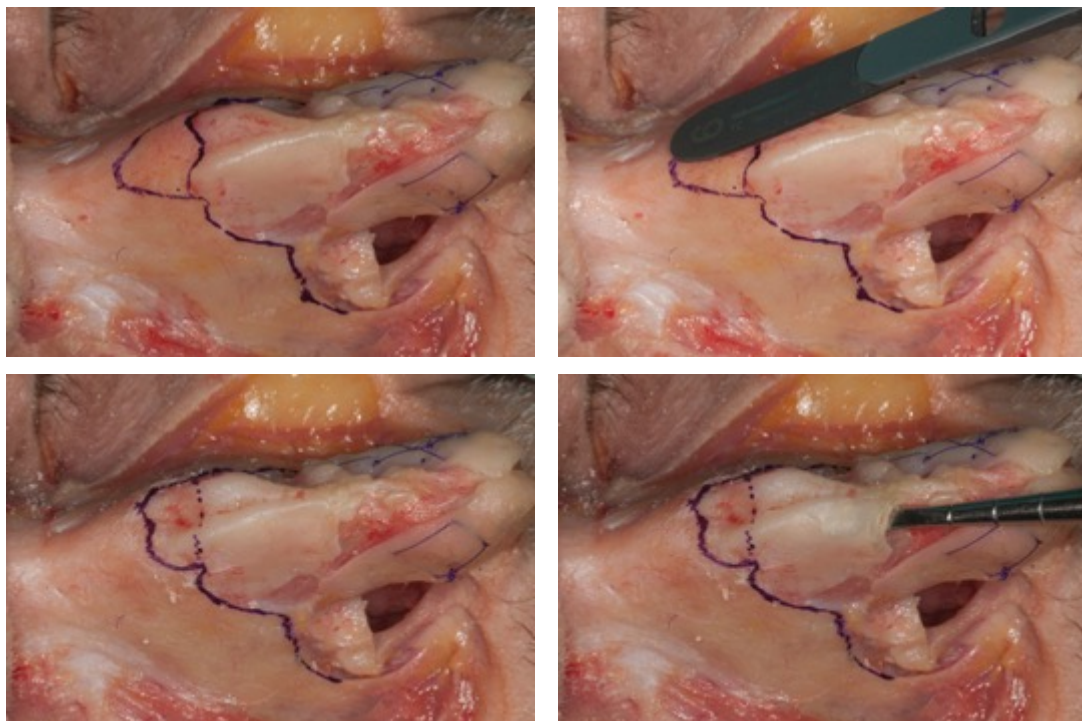
Míg a redukció előtti dorzális esztétikai vonalak elsődlegesen a porcos boltív által meghatározottak, addig a redukció utáni dorzális esztétikai vonalak a csontos boltív által meghatározottak. Amikor a dorzális redukció meghaladta a négy mm-t, akkor az R pont áthelyeződött kefalikus irányban 4-12 mm-t (R' pont). Továbbá a kaudális sarkai a redukált orrcsontoknak gyakran váltak laterálra és kaudálra helyezettekké (52. ábra). Mivel a dorzális orrsövény és a felső laterális porcok is redukálva lettek - vagy mint távtartó lebeny (spreader flap) használtuk fel őket – az orrcsontoknak az újonnan képzett mediális és kaudális éle vált a dorzális esztétikai vonalak fő meghatározójává. A redukció utáni dorzális esztétikai vonalak ilyen módú megértése segít megmagyarázni a mediális és intermedier oszteotómiák jelentőségét a dorzális esztétikai vonalak szélességének kontrollálására, függetlenül a laterális oszteotómiák szükségességétől (Ghanaatpisheh, Sajjadian, & Daniel, 2015). Továbbá a távtartó graft vagy lebeny (spreader graft vagy flap) alkalmazása biztosítja a csontos és a porcos boltív integrációját és így elkerülhetővé válik a *fordított-V deformitás* (túlzottan vékony orrhát).

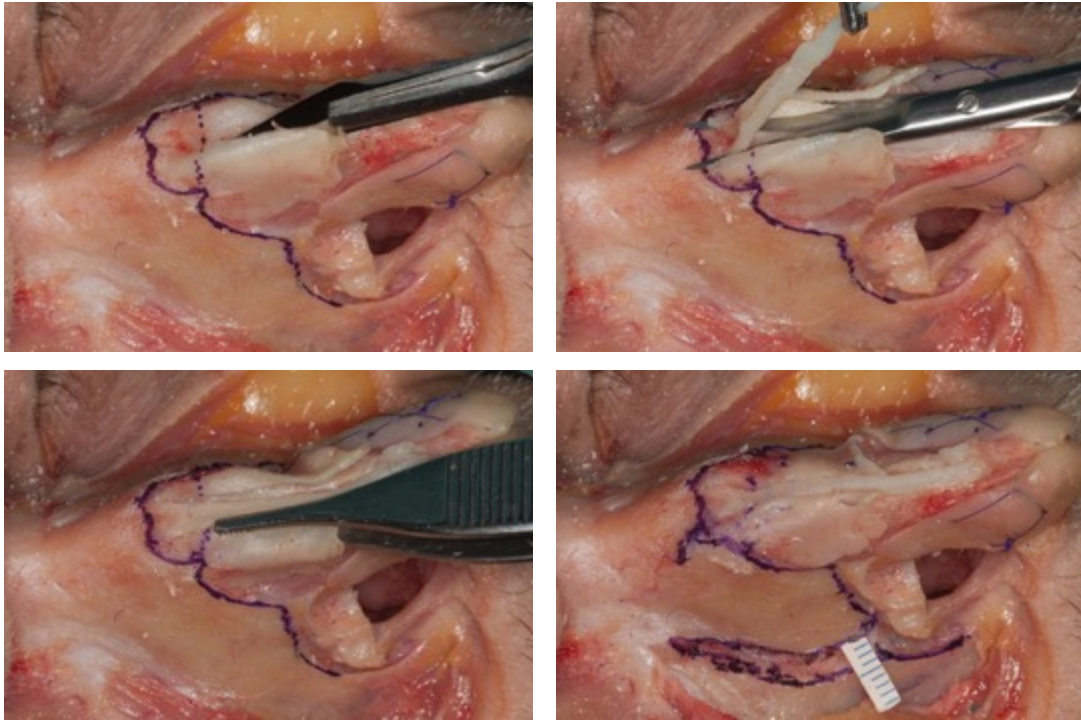


**52. ábra** – A csontsapka intraoperatív eltávolításával bekövetkező változások

(A) Az orrhát endoszkópos képe a csontsapka reszelése előtt. Kék jelölés az R pontot jelöli. A nyilak a dorzális esztétikai vonalakat jelölik, melyeket az aláfekvő porcos boltív alakított ki. X jelöli a csontsapka laterális szélét. (B) A csontsapka eltávolítása az új R pontot, vagyis a R' pontot nyolc mm-rel kefalikusabbra kényszeríti. Figyeljük meg, hogy az új dorzális esztétikai vonalakat már a csontos boltív határozza meg, melynek a kaudális határa kaudálra tolódott és szélesebb is lett. Ezt az X és X' pontok jelölik.

Vizsgálataink alapján a 53. ábra szemlélteti az orrháti magasság csökkentésének és rekonstrukciójának általunk javasolt módját.





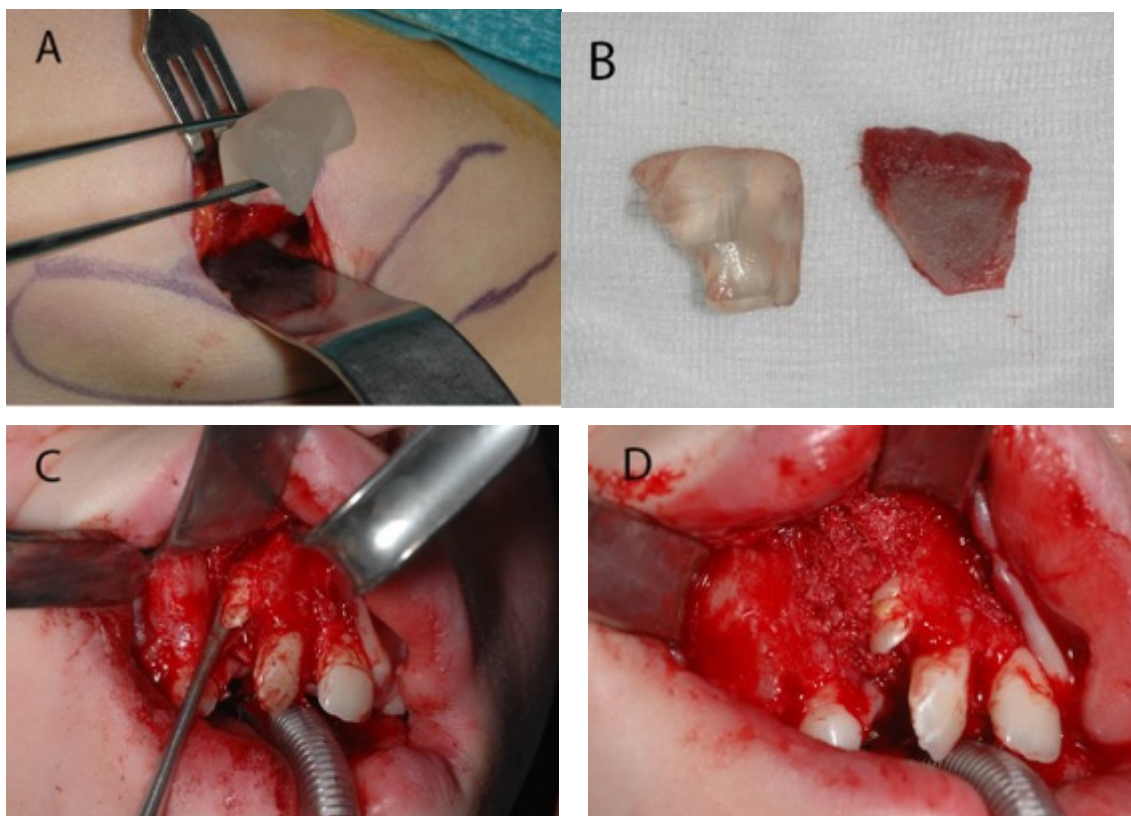
**53. ábra** – Orrhíati púp eltávolítása és rekonstrukciója kadáveren szemléltetve Csontsapka eltávolítása reszelő segítségével, Szubmukózális alagút képzése. Felső laterális porcok leválasztása az orrsövény dorzális részéről. Orrhíati magasság beállítása az orrsövény redukciójával. Orrhát távtartó lebennyel (spreader flap) való rekonstruálása.

#### **6.4 Nazoalveoláris graft az orrbázis korrekt csontos alátámasztására**

Az alveoláris hasadék rekonstrukciójának elsődleges céljait Witsenburg (Witsenburg, 1985b) foglalta össze (mindezeket a szekunder alveoláris oszteoplasztika általános jellemzésénél már ismertettük): egységes maxilla, oronazális fisztulák zárása, a fogazat csontos támogatása (fog áttörése előtti és utáni szakaszban), morfológiailag és fiziológiailag normális alveolus és az orrbázis és felső ajak csontos alátámasztása.

Ahhoz, hogy az orrbázist megfelelően alá tudjuk támasztani, a graftnak ki kell töltenie az alveoláris nyúlvány hasadékát és rekonstruálnia kell az apertura pyriformist is (van der Wal és mtsai., 1997). Az alveoláris hasadékok 3D vizualizálása, analizálása széles körben elterjedt. Általában a graftok volumetria vizsgálatára, utánkövetésére használják (Choi és mtsai., 2012; Feichtinger, Mossböck, & Kärcher, 2007; Pradel & Lauer, 2012), bár a 3D szimuláció utat nyit a sebészi ellátás előtt virtuális tervezésre és

az azt követő valós méretű nazoalveoláris graft minta 3D nyomtatására is. A csípőlapátból vett autológ graftot az egyedileg kinyomtatott minta alapján formálhatjuk (54. ábra).



**54. ábra** – Az alveoláris hasadékba tervezett 3D graft minta klinikai használata

**(A)** Csípőcsontból nyerünk akkora méretű graftot, amekkorára szükségünk van. **(B)** A kinyomtatott graft minta és a csontgraft. **(C)** A feltárt jobb oldali alveoláris hasadék intraoperatív képe. **(D)** Az hasadékba illesztett csontgraft, melyet egy vékony réteg medulláris csontréteggel fedünk.

A virtuális tervezés és a „rapid prototyping” módszereit már régóta használják a kranio-maxillo-faciális sebészet gyakorlatában, mint például a járomcsontot (Chu, F. P. Shi, & Chen, 2012), állcsontot (Juergens és mtsai., 2009), orbitát (Tang és mtsai., 2010) érintő defektusokban. Hátránya az addicionális magas szoftveres és hardveres költségek mellett az az idő, melyet a tervezésre kell fordítani. Ezzel szemben a 3D tervezés meggyorsíthatja a sebészi előkészületeket, mivel jól demonstrálja azt a morfológiát, melyben a műtétet kell elvégezni. Véleményünk szerint a haptikus visszajelzés a sebész számára optimalizálja a preoperatív tervezést. A sebész sokkal jobb benyomást szerez az adott anatómiai szituációról, az adott csontmennyiségről és az adott rekonstrukció

lehetséges kihívásairól, ami egy biztonságosabb, rövidebb operációhoz és kiszámítható eredményhez vezet (Lethaus, Kessler, Boeckman, Poort, & Tolba, 2010).

A tervezési folyamat, bár nagyon egyszerűnek tűnik automatikus eszközök használatával (tükrözés eszköz), de azokkal általában nem érünk el kielégítő eredményt, mivel a nem hasadékos oldal is abnormális szerkezetet mutat. Az intakt oldalon bár nincs hasadék, az apertura pyriformis mégis szabálytalan az ellenoldali hasadék miatt. Ez az oka annak, hogy teljes szoftveres automatizáció nem lehetséges, annak ellenére, hogy az a megoldás (ép oldal tükrözése, majd a tükrözött objektumból az érintett oldal kivonása) tűnik a legkézenfekvőbbnek.

A betegeink tervezési folyamata során ráébredtünk arra a tényre, hogy feloszthatjuk a graftot két szegmensre: egy alsó alveoláris részre és egy felső nazális részre. Az elválasztás az *A-ponton* (Premkumar, 2011) átmenő horizontális síkkal írható le, ami egy kefalometriai pont a maxillán. Ezért javasoljuk a *nazoalveoláris graft* kifejezés használatát.

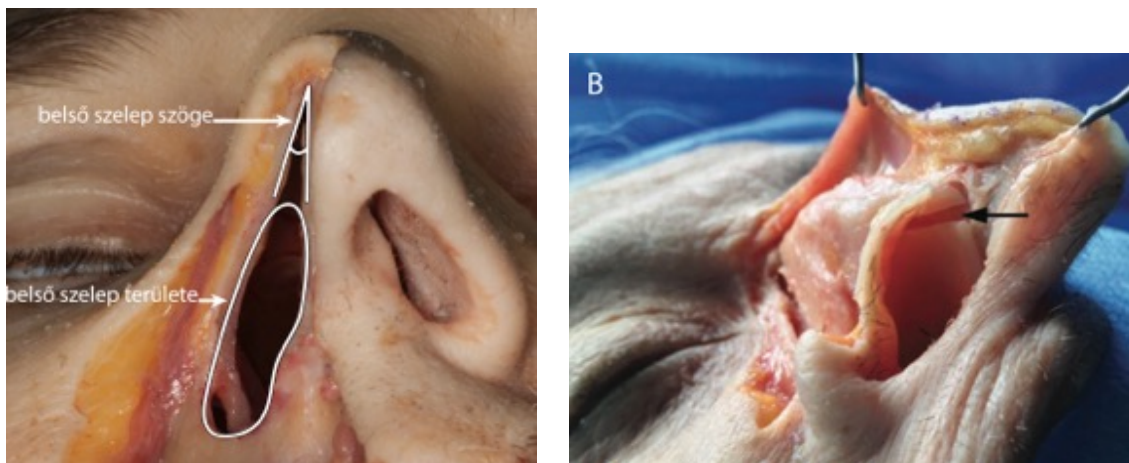
A tervezés a következő sebészeti fontos szempontokra hívta fel a figyelmünket:

- 1) A virtuális tervezés limitált információt ad a graft behelyezéséről, így a graft minta és a hasadékos maxilla 3D nyomtatása hasznos lehet, hogy vajon a graftot tovább szükséges-e formálni, ahhoz, hogy a hasadékba helyezhető legyen.
- 2) Elméletileg, egy en bloc graft éles szélekkel (apertura pyriformis) nagyobb eséllyel lyukasztja ki a nyálkahártyát, de ezt megfelelő lebenypreparálással el lehet kerülni.
- 3) A szélesebb recipiens-területi feltárás jobb vizualizációt tesz lehetővé az orralapon. Ez felgyorsíthatja a lebenyszélek approximációját és kevesebb seb dehiszcenciához vezethet, ami következményesen kevesebb sebfertőzést eredményezhet.
- 4) Az apertura pyriformis és az orralap, orrjárat rekonstrukciója elméletileg az orrjáratok beszűküléséhez vezethet, különösen abban az esetben, amikor az alsó orrkagyló hipertrófiás. Ezért az aszimmetriák túlkorrigálását már a tervezés folyamata alatt is kerülni érdemes.

## 6.5 Orrhátat megőrző technikák vizsgálata

Orrplasztikában nincs általánosan használt technika, mivel minden orr más és más. Az orrhát megőrzési technikák célja a pillérterület és az egész csontos-porcós boltív

megőrzése. Ezekkel a technikákkal az orrháti púp megszüntethető anélkül, hogy irregularitást vagy az orrhát folytonosságának megszakítását tapasztalnánk. Ezen felül az orr belső szelepe változtatás nélkül fenntartható, sőt, a külső szelep is kinyílik, mivel az orrcsúcs kraniálra rotálódik. A koronális keresztmetszetet tekintve a felső laterális porcok rugalmasak és kinyitják a *belső szelep szögét* (55. ábra). Nyílrányú hosszmetsetben a felső laterális porcok süllyesztése módosítja az *elgördülési területet*, mely érintetlen a műtét alatt (Gola, 1989; Gola, 2003; Saban, Braccini & Polselli, 2006). Az elsőre sikeres 309 orrhátat megőrző orrplasztikánál határozott javulást tapasztaltak a páciensek az orrlégzésükben. Ebből a 309 esetből random módon 30 alkalommal standardizált kérdőívet (NOSE) töltöttünk ki a páciensekkel az orrlégzésük megítélésére. 27 esetben javulást észleltek a páciensek. Orrplasztikát kiegészítő funkcionális beavatkozást szükség esetén végeztük el. Az orrlégzésben tapasztalt javulás szöges ellentétben áll az orrhátat rezeáláló standard orrplasztikai eljárásokkal, melyek után az orrlégzés minősége idővel általában romlik, mivel a sebészileg érintett lágyszöveti takaró elvékonyodik és retrahálódik az orrhát felett (Apaydin, 2011).



**55. ábra** – A belső szelep

(A) A belső szelep anatómiája koronális keresztmetszetben. A belső szelep két alapvető részre osztható: az orrsövény és a felső laterálisok által bezárt szög: *belső szelep szöge* és az alatta található területre: *belső szelep területe*. (B) „Push down” eljárás hatására a belső szelep szöge kinyílik.

Problémák, melyek az orrhát megőrzési technikákkal adódtak, az orrháti púp visszatérése és a mobilizált csontos-porcok boltív lateralizálódása volt. Azért, hogy ezeket a komplikációkat elkerüljük, véleményünk szerint elengedhetetlen az orrhát új



pozícióban való megfelelő fixálása. Bármely reziduális orrháti púp egyszerűen korrigálható lokál anesztézia alatt a púp reszelésével, zárt orrplasztikával. Ishida és munkatársai részleges orrháti púp visszatérését dokumentálták 15%-ban 120 orrhát megőrző orrplasztika után (Ishida J, Ishida LC, Ishida LH, Vieira & Ferreira, 1999). Ishida technikáját tanulmányozva megállapíthatjuk, hogy orrsövényből való rezekciójuk mélyebben történt, nem a mi általunk preferált közvetlen szubdorzális magasságban. Ebből arra következtethetünk, hogy ha a közvetlen szubdorzális magasság helyett mélyebben végezzük az orrsövény rezekcióját, akkor nagyobb arányban számíthatunk visszatérő orrháti púpra.

A nyilvánvaló kérdés felmerül, hogy hogyan adaptálhatóak a standard orrhát redukációs technikák az orrhát megőrzés kontextusába. Mint minden orrplasztikánál, ha szükséges, akkor itt is orrsövény-plasztikát kell végezni, vagyis a csontos orrsövény ferdeségét, az ekecsont kiszögelléseit meg kell oldani, hogy javítsuk az orrlégzést. A porcos orrsövény deviációi során mobilizáljuk, majd áthelyezzük azt és az új pozícióban az elülső orrtövishez fixáljuk. Miután az orrsövényből származó szubdorzális csíkot eltávolítottuk, további porcos orrsövényt távolíthatunk el, ha szükséges, 10 mm-es L-alakú vázat meghagyva dorzálisan és kaudálisan. Sok esetben az eltávolított szubdorzális porccsik elegendő például egy kolumella graftnak vagy orrszárny perem graftnak. Az orrhát megőrző technikák egyik nagy előnye, hogy nincs szükség távtartó (spreader) graftokra, hiszen nem kell *nyitott háztető deformitást* helyreállítanunk. Széles orrhátak esetén a kontrollálhatjuk a szélességet egy bizonyos fokig „push down” technikával, mely során a csontos laterális orrhátakat medializáljuk. Mikor egy jelentősebb orrháti szélességgel vagy aszimmetrikus porcos boltívvel állunk szemben, azokban az esetekben más technikákat kell válasszunk. Az orrhát megőrző technikák nagy előnye lehet a transzverzális és orrgyöki oszteotómiák szükségessége, mely lehetővé teszi a názion és szellion pontok hátrébb helyezését a szem vertikális síkjához képest. Az orrgyök teljes mobilizálásával és annak benyomásával az orrgyököt redukálhatjuk.

Vizsgálataink során nem tapasztaltunk nagy számban visszatérő orrháti púpot, melyet a következőknek tudjuk be: 1) az orrsövény rezekcióját minden esetben nagyon magasan, tehát közvetlenül szubdorzálisan végeztük; 2) a csontos-porcos orrhát orrsövényhez való fixálását rutinszerűen minden esetben elvégeztük a pillérpont magasságában. Az orrsövény magasan végzett rezekciója kritikus. Amennyiben egy kis

orrsövény is marad az orrhát alatt, az meg fogja akadályozni, hogy megváltoztathassuk az orrhát formáját konvexből konkávba. Könnyen belátható, hogy ilyen esetben az orrhát kifejezetten stabil szerkezet, mint az építőiparban egy I-gerenda. Cottle klasszikus „push down” technikájával összehasonlítva, a miénk nem igényel bonyolult, az orrsövény hátulsó területén végzett manipulációt, így a műtéti idő rövidebb, gyorsabb a felépülés és kiszámíthatóbb a posztoperatív eredmény.

Golával szemben (Gola, 1994; Gola, 2003), mi úgy gondoljuk, hogy az orrháti lágyszövet felemelése egy esszenciális lépése a technikának. A műtét során transzfixiós metszést ejtünk, melyet a membranózus orrsövény hátulsó felén, a kaudális orrsövényhez közel végzünk, így elkerülhetjük a nazális SMAS kapcsolatainak bármilyen sérülését (Saban, Andretto Amadeo, Hammou & Polselli, 2008). Miután a kaudális orrsövényt feltártuk, azután az orrhátat szubperioszteális-szubperikondriális síkban feltártuk. Gola érvei az orrhát lágyszövetének felemelésével szemben, hogy úgy nem sérül a lágyszövet és a rövidebb operatív idő. Ennek ellenére mi úgy gondoljuk, hogy ez mégis szükséges, kifejezetten ferde orr esetén. Ilyen esetekben a bőr közvetlenül hozzájárul a deviáció fenntartásához. Ezen felül egyenes orrháti tengelyállásnál is az orrháti magasság csökkentésével az orr csontos-porcós szerkezetén keletkező bőrfelesleget el kell oszlatni.

Orrhát megőrző műtétek limitáltak az elsődleges (jelen esetben értsd: korábban nem operált orr) orrplasztikák eseteire. 320 vizsgálatba bevont eset esztétikai orrplasztika volt, melyek tapasztalata alapján a vizsgálati időszakon kívül később elvégeztük egy ajak- és szájpadasadékos beteg orrhát megőrző orrplasztika műtétét. Vizsgálataink alatt nyilvánvalóvá vált számunkra, hogy az egyenes orrháti deviációkat az orrhát megőrzéses technikákkal kiválóan lehet kezelni. A hasadékos betegünk orrműtete volt a végső bizonyíték számunkra, hogy az orrhát megőrzés technikák létjogosultak a hasadékos betegek ellátásában (56. ábra). Ahogy azt korábban is megállapítottuk, a páciensek szelekciója orrhát megőrző műtetre kritikus fontossággal bír. Páciensek vizsgálata során a legfőbb kérdés az, hogy eldöntsük, megőrizhető-e a beteg eredeti orrháta? Ezen kívül egy orrhát, melynek nagy részét a porcós boltív tölti ki, kiváló indikáció orrhát megőrzésre, hiszen elkerülhető a felső laterális porcok és így a belső szelep kollapszusa. Ezzel szemben egy nagyon kifotikus (Lazivic és mtsai, 2015) csontos orrháti púp esetén mély nazofrontális szöggel, vagy irreguláris orrháti, esetleg túl széles orrháti szélesség esetén nem alkalmazhatóak az orrhát megőrzési technikák. A vizsgált időszak elsődleges

orrplasztikai (540) közül vizsgálatunkban a betegek 41%-ánál kellett konvencionális, orrháti rezekciós orrplasztikát végezni. A vizsgált időszakban operált 740 páciens közül 156 esetben (21.1%) nem végeztünk orrhát megőrző műtétet, mert azok másodlagos, korábban már operált páciensek voltak, kiknek orrhátának integritása meg lett bontva, így nem volt értelme azok megőrzésének. Egy fontos megjegyzés a műtéttípussal kapcsolatban kiemelendő: az orrhát módosításának elsőként kell megtörténnie a műtét során, melyet követ az orrcsúcs változtatása. Oka egyszerű, hisz az orrháti süllyesztés nagyban befolyásolja az orrcsúcs extrinziკ jellemzőit (rotációs szög). Orrhát megőrzési technikák indikációját képezik a következő esetek: 1) egyenes orr kevésbé vagy közepesen kifotikus orrháti púppal; 2) egyenes orrháti deviáció; 3) túlnyomóan porcos orrhát rövid orrcsontokkal és gyenge porcos boltívvel; 4) nagy orrháti magassággal rendelkező orr, mely esetekben az orrsövény emeli az alsó laterális porcokat, meghosszabbítja az orrlyukak vertikális hosszát, beszűkíti a belső szelepeket, melyek így kollapszusra hajlamosak (Gola, 1994; Gola, 2003).



**56. ábra** – Orrhát megőrzéses orrplasztika ajak- és szájpadhasadékos beteg orrháti tengelydeviációjának helyreállítására

**(A-C)** Preoperatív képek. **(D)** Közvetlen preoperatív kép: piros szaggatott vonal a középvonalat, pontozott fekete vonal az orrháti esztétikai vonalakat, míg a két nagy fekete pont az orrcsúcsot meghatározó vonalakat jelzi. **(E)** Posztoperatív 7. nap. **(F)** Posztoperatív 14. nap. **(G-I)** Posztoperatív 5. hét.

## 7. KÖVETKEZTETÉSEK

A prospektív klinikai vizsgálataink alapján a laterális szár kaudális széle átlagosan 5.9 mm-re volt az orrnyílás peremétől az orrnyílás felezőpontjánál. A kaudális szél mentén mért kefalikus orientáció szöge átlagosan 43.6 fok volt. A laterális szár leggyakoribb alakja mind a transzverzális, mind a vertikális tengelyre nézve lapos-egyenes volt. Szemben a műtét végi esztétikailag ideális állapottal, mikor a laterális szárok kaudális és kefalikus éle közel ugyanabban a horizontális síkban van, közvetlenül a feltárás után a kefalikus él ugyanazon a szinten, vagy magasabban helyezkedik el 95%-ban, mint a kaudális él. Továbbá, a kadáveren végzett anatómiai vizsgálataink felfedték, hogy az akcesszórikus porclánc minden esetben megfigyelhető. Az első akcesszórikus porc és a laterális szár kapcsolódása hozza létre a *vesztibuláris fújtatót*, míg a lánc további részei az *aláris gyűrűt* képezik. Az akcesszórikus porcok ritka esetben érik el az apertura pyriformist. Klinikailag a legtöbb *laterális szárat alátámasztó graft* elér az apertura pyriformisig, melyek feladata az alátámasztás, nem pedig a kitámasztás, így azok nem anatómiásan vannak pozícionálva.

Eredményeink igazolják egy határozott *alsó orrbázis* létezését, mely a *kolumellabázisból*, *orrnyílás küszöbéből* és *orrszárnyakból* tevődik össze. Az alsó orrbázis egy dinamikus entitás, mely komponenseinek interakciója befolyásolja az orrnyílások zárását és dilatációját, valamint befolyásolják a *belső orrszelep* működését. A Pitanguy-féle középvonali szalag létező entitás, azonban Pitanguy által leírt szalag nem az irhát és a porcot köti össze. A SMAS az orrcsúcs feletti területen két részre oszlik, egy felületes és egy mély rétegre. A felületes réteg az interdomális szalag előtt húzódik és kapcsolódik a felületes nazális orbicularis orisba. A mély réteg az interdomális szalag alatt húzódik a membranózus orrsövényben, majd kapcsolódik a páros depressor septi nasi izommal. Ennek a szalagnak az orrműtétek kapcsán való megőrzése segít az orrcsúcs feletti terület konkavitásának fenntartásában. A tela subcutanea cutis létezését mi is bizonyítottuk, melynek elsődleges feladata az alsó orrbázis formájának fenntartása. Véleményünk szerint a levator labii superioris alaque nasi izom dinamikus szerepe az orrnyílások tágításában alábecsült. Botulinum neurotoxin injektálása ebbe az izomba, talán megoldás lehet az orrbázis kiszélesedésének dinamikus gátlására.

Az orr pillérterületét dorzális és laterális részekre osztottunk. Kadáver disszekciók alapján a dorzális pillérterület átlagos hossza 8.9 mm, szélessége 4.9 mm volt. Klinikai tanulmányban a dorzális pillérterület feltárt részének átlagos hosszúsága 7.6 mm volt. Ismertettük a csontsapka koncepciót, mely csontsapka eltávolításával az elvégzett orrplasztikák mindegyikénél egy intakt porcok boltívet tártunk fel mind a dorzális, mind a laterális pillérterületen. A műtét előtti dorzális esztétikai vonalak és a profil a porcok boltív által meghatározottak. Orrhíti redukció után ezen vonalak már a csontos boltív szélei által meghatározottak. A laterális pillérterület az anatómiai vizsgált esetek 80%-ában jelen volt. Javasolt sebészeti technikánk megőrizte további átalakításra a porcok boltívet a csontsapka alatt. Így módon nem vett kárba az a porcanyag, melyet a csontsapka eltávolításával együtt rezekálhattunk volna. Eredményeink arra engednek következtetni, hogy a következő sebészeti szekvencia klinikailag előnyösebb, mint a klasszikus orrhát rezekációs technikák: csontsapka eltávolítása reszelővel, mely feltárja az aláfekvő porcok boltívet, majd a felső laterális porcok leválasztása az orrsövényről és annak redukciója a kívánt profil eléréséig.

A 3D szimuláció lehetővé teszi, hogy megtervezzünk egy virtuális nazoalveoláris graftot. Ez a tervezési módszer lehetővé teszi a sebészek számára, hogy egy anatómiailag precíz virtuális modellt hozzanak létre. A virtuális modellből egy nazoalveoláris graft minta megtervezését még nem lehet teljesen automatikussá tenni, habár a 3D megjelenítés és egy valós-méretű graft minta klinikailag hasznos lehet a szekunder alveoláris oszteoplasztika során. A klinikai eredményeink még korlátozottak a graft minta hasznosságát illetően, de amennyire meg tudjuk ítélni, mindenképpen hasznos, hiszen precízebben tudjuk rekonstruálni az alveoláris hasadékot és az apertura pyriformist, így korrektebb alátámasztást adva az orralapnak.

Orrhát megőrzési technikákat alkalmaztunk 320 elsődleges orrplasztika esetén, mely során az alapvető koncepció módosításával elértük, hogy a technikát biztonságosabbá tettük a W-pont és az elülső orrsövény-szögletet összekötő szegmens megőrzésével. Funkcionális problémákat elkerülhetjük, ha az általunk alkalmazott indikációs kritériumokat követve végzünk „push down” vagy „let down” technikát. Az orrhát integritását megtartottuk, míg csökkentettük az orrhát magasságát 2-8 milliméterrel, tehát kifejezetten nagy orrhíti púp során is alkalmazható. A belső szelep funkcióját javítottuk, hiszen azt kinyitottuk. A műtéti időt lecsökkentettük, hiszen nem

volt szükség bonyolult orrhát-helyreállításra. Ezzel a technikával a jövőben talán lehetséges lesz hasadékos betegek orrdeformitásait kevésbé invazív módon, egyszerűbben és természetesebben helyreállítani.

## 8. ÖSSZEFOGLALÁS

Annak ellenére, hogy a külső orr morfológiájának tanulmányozása nem újkeletű, a sebészet fejlődésének elengedhetetlen kulcsa még mai napig a különböző struktúrák mélyreható anatómiai vizsgálata. Mindez különösen fontos a modern esztétikai-helyreállító orrsebészetben. Mindez a hasadékos betegek orrplasztikájára is igaz, azzal a különbséggel, hogy ott sokszor a struktúrát nem csak módosítani, de gyakran a szövethiányt pótolni is kell. Anatómiai kadáver disszekciókkal a normál anatómiát, klinikai mérésekkel pedig az orrműtétek kapcsán létrejövő morfológiai és pozicionális változásokat határoztuk meg. Sebészeti koncepciókat vetettünk össze az anatómiai valósággal és a különböző struktúrák anatómiai tulajdonságait mindig a felszínen való esztétikai hatásával együtt értékeltük.

A hasadékos betegek fogmedernyúlványának és orrának deformitásait együtt szemlélve, egyértelművé válik, hogy az alveoláris nyúlvány hasadéka kihat a felette elhelyezkedő alsó orrbázisra és így áttétesen még az orrcsúcsi projekcióra is. Ennek klinikailag pontosabb ellátására leírtuk a felső fogmedernyúlvány hasadékába és az apertura pyriformishoz egyaránt illeszkedő virtuális graft tervezési folyamatát. Továbbá létrehoztunk valós méretű nazoalveoláris graft mintát klinikai felhasználásra.

A klasszikus orrháti rezekciós technikákkal a csontos-porcós boltív integritása megbomlik, melynek súlyos funkcionális és esztétikai következményei lehetnek. Ezért egy minimálinvazív, ugyanakkor egyszerűen és megbízhatóan működő sebészeti technikát vizsgáltunk meg az orrháti magasság csökkentésére. Ez a technika lehetőséget nyújthat az eredeti orrhát megőrzésén kívül az egyenes tengelydeviációk kezelésére, melyek legtöbbször az ajak- és szájpadhasadékos betegek orrdeformitását is jellemzik. A technikát egyszerűbbé és biztonságosabban kivitelezhetővé tettük.

Végül mindezek az alapvető anatómiai ismeretek, sebészeti innovációk oda vezetnek, hogy a hasadékos betegek orrdeformitásait képesek vagyunk kevésbé invazív módon, egyszerűbben és természetesebben helyreállítani. Ezen betegek nagy többsége szenved kisebb-nagyobb mértékű respirációs obstrukció és a hasadékok pszichológiai hatása miatt, mely befolyásolhatja szociális integrációjukat. Kutatási eredményeink segíthetik a sebészeket abban, hogy az ajak- és szájpadhasadékos betegek életében drámai javulást érjenek el biztonságosabban és egyszerűbben.



## 9. SUMMARY

Although studies of the external nose are not new, advances in surgery are dependent on more in-depth and pertinent investigations of specific areas. This quest for additional information is particularly important for nasal reconstruction of cleft patients. There is often a need not just for modification of structures, but also for replacement of defects. With anatomical cadaver dissections, we determined the normal anatomy. With clinical measurements, we determined the morphological and positional changes after nasal surgery. We compared the surgical concepts with the anatomical reality. We also assessed the anatomical features of different structures together with their aesthetic effects on the skin surface.

Looking at the alveolar and nasal defects of cleft patients, it became obvious that the cleft of the alveolar process affects the lower nasal base directly above it and the nasal tip projection indirectly. For a more appropriate and precise treatment of the alveolar process, we described the planning process of a virtual graft for clinical use that fits into the alveolar process and pyriform aperture.

By the classical nasal dorsum resection technique, the integrity of the osseocartilaginous vault is removed which can lead to serious functional and aesthetic complications. That's why we examined a minimal invasive and at the same time a simple and reliable surgical technique for the lowering of the nasal dorsum. This technique may serve not only for the preservation of the original dorsum, but for the treatment of straight axis deviations, that are usually present in the nasal deformity of cleft lip and palate patients. We made the technique simpler and safer to perform.

This fundamental anatomical knowledge and surgical innovations described in our thesis represents a major advance in the surgical approach to children and young adults with cleft lip nasal problems. These patients frequently suffer from nasal respiratory obstruction. Virtually, all cleft patients have psychological stigmata from their cleft deformity which can compromise their social integration. Our research will allow surgeons to make dramatic improvements in the lives of their cleft patients.

## 10. IRODALOMJEGYZÉK

- Abyholm FE, Bergland O, Semb G. (1981) Secondary bone grafting of alveolar clefts. A surgical/orthodontic treatment enabling a non-prosthetic rehabilitation in cleft lip and palate patients. *Scand J Plast Reconstr Surg.* 15:127-140.
- Adamson PA, Morrow TA. (1994) The nasal hinge. *Otolaryngol Head Neck Surg.* 111:219-231.
- Anderson JR. The dynamics of rhinoplasty. In: Int Congress Series No 206: Proceedings of the Ninth International Congress of Otolaryngology, Mexico, August 1969. *Excerpta Medica*, Amsterdam, 1969:708-710.
- Anderson JR, Ries WR. Rhinoplasty: Emphasizing the External Approach. *Thieme Inc*, New York, 1986:34-110.
- Ali-Salaam P, Kashgarian M, Davila J, Persing J. (2002) Anatomy of the Caucasian alar groove. *Plast Reconstr Surg.* 110:261-266.
- Allan E, Windsor LJ, Stone C. (2014) Cleft Lip and Palate: Etiology, Epidemiology, Preventive and Intervention Strategies. *Anat Physiol.* 4:150-154.
- Apaydin F. (2012) Lateral crural turn-in flap in functional rhinoplasty. *Arch Facial Plast Surg.* 14:93-96.
- Apaydin F. (2011) Nasal valve surgery. *Facial Plast Surg.* 27:179-191.
- Atherton JD. (1967) A descriptive anatomy of the face in human fetuses with unilateral cleft lip and palate. *Cleft Palate J.* 4:104-114.
- Bergland O, Semb G, Abyholm FE. (1986) Elimination of the residual alveolar cleft by secondary bone grafting and subsequent orthodontic treatment. *Cleft Palate J.* 23:175-205.
- Boyne PJ, Sands NR. (1972) Secondary bone grafting of residual alveolar and palatal clefts. *J Oral Surg.* 30:87-92.
- Boulanger N, Baumann C, Beurton R, et al. (2013) Septorhinoplasty by disarticulation: early assessment of a new technique for morphological correction of crooked noses. *Rhinology.* 51:77-87.
- Byrd HS, Salomon J. (2000) Primary Correction of the Unilateral Cleft Nasal Deformity. *Plast Reconstr Surg.* 106:1276-1286.

- Choi HS, Choi HG, Kim SH, Park HJ, Shin DH, Jo DI, Kim CK, Uhm KI. (2012) Influence of the Alveolar Cleft Type on Preoperative Estimation Using 3D CT Assessment for Alveolar Cleft. *Arch Plast Surg.* 39:477-482.
- Chu HW, Shi FP, Chen GF. (2012) Application of CAD/CAM technique in three-dimensional reconstruction of zygomatic complex defect. *Zhejiang Da Xue Xue Bao Yi Xue Ban.* 41:245-249.
- Constantian MB. (1994) The incompetent external nasal valve: pathophysiology and treatment in primary and secondary rhinoplasty. *Plast Reconstr Surg.* 93:919-931.
- Constantian MB. (2004) The two essential elements for planning tip surgery in primary and secondary rhinoplasty: observations based on review of 100 consecutive patients. *Plast Reconstr Surg.* 114:1571-1581.
- Cottle MH. (1954) Nasal roof repair and hump removal. *AMA Arch Otolaryngol.* 60:408-414.
- Cottle MH. (1955) The structure and function of the nasal vestibule. *AMA Arch Otolaryngol.* 62:173-181.
- Cottle MH, Loring RM. (1946) Corrective surgery of the external nasal pyramid and the nasal septum for restoration of normal physiology. *Ill Med J.* 90:119-135.
- Cussenot O, Zouaoui A, Hidden G. (1990) Growth of the facial bones of the fetus. *Surg Radiol Anat.* 12:230-231.
- Çakir B, Öreroğlu AR, Dogan T, Akan M. (2012) A complete subperichondrial dissection technique for rhinoplasty with management of the nasal ligaments. *Aesthet Surg J.* 32:564-574.
- Daniel RK. (1992) The nasal tip: anatomy and aesthetics. *Plast Reconstr Surg.* 89:216-224.
- Daniel RK. Rhinoplasty: An Atlas of Surgical Techniques. *Springer, Heidelberg,* 2002:23-58.
- Daniel RK. Mastering Rhinoplasty: A Comprehensive Atlas of Surgical Techniques with Integrated Video Clips. 2<sup>nd</sup> ed. *Springer, Heidelberg,* 2010:13-66.
- Daniel RK, Lessard ML. (1984) Rhinoplasty: a graded aesthetic-anatomical approach. *Ann Plast Surg.* 13:436-451.
- Daniel RK, Letourneau A. (1988) Rhinoplasty: Nasal Anatomy. *Ann Plast Surg.* 20:5-13.

- Daniel RK, Regnault P. *Aesthetic Plastic Surgery: Rhinoplasty*. Little Brown, Boston, 1993:253-255.
- de Souza Pinto EB. (2003) Relationship between tip nasal muscles and the short upper lip. *Aesthetic Plast Surg*. 27:381-387.
- de Souza Pinto EB, da Rocha RP, Filho WQ, Neto ES, Zacharias KG, Amâncio A, Braz de Camargo A. (1998) Anatomy of the median part of the septum depressor muscle in aesthetic surgery. *Aesthetic Plast Surg*. 22:111-115.
- Dixon MJ, Marazita ML, Beaty TH, Murray JC. (2011) Cleft lip and palate: understanding genetic and environmental influences. *Nat Rev Genet*. 12:167-178.
- Drumheller GW. The push down operation and septal surgery. In: Daniel RK. *Aesthetic Plastic Surgery: Rhinoplasty*. Little Brown, Boston 1973:739-765.
- Drumheller GW. (1973) Topology of the lateral nasal cartilages: the anatomical relationship of the lateral nasal to the greater alar cartilage, lateral crus. *Anat Rec*. 176:321-327.
- Eitner E. *Kosmetische Operationen: Ein Kurzer Leitfaden für den Praktiker*. Springer, Wien, 1932:1-40.
- Eskenazi LB1, Schendel SA. (1992) An analysis of Le Fort I maxillary advancement in cleft lip and palate patients. *Plast Reconstr Surg*. 90:779-786.
- Feichtinger M, Mossböck R, Kärcher H. (2007) Assessment of bone resorption after secondary alveolar bone grafting using three-dimensional computed tomography: a three-year study. *Cleft Palate Craniofac J*. 44:142-148.
- Figallo E. (1995) The nasal tip: a new dynamic structure. *Plast Reconstr Surg*. 95:1178-1184.
- Figallo EE, Acosta JA. (2001) Nose muscular dynamics: the tip trigonum. *Plast Reconstr Surg*. 108:1118-1126.
- Flores RL, Shetye PR. (2019) The Nasoalveolar Molding (NAM) Treatment Protocol. *Cleft Palate Craniofac J*. 56:1124-1125.
- Ghanaatpisheh M, Sajjadian A, Daniel RK. (2015) Superior rhinoplasty outcomes with precise nasal osteotomy: an individualized approach for maintaining function and achieving aesthetic goals. *Aesthet Surg J*. 35:28-39.
- Gola R. (1994) Conservative rhinoplasty. *Ann Chir Plast Esthet*. 38:239-252.
- Gola R. (2003) Functional and esthetic rhinoplasty. *Aesthetic Plast Surg*. 27:390-396.

- Gola R, Nerini A, Laurent-Fyon C, Waller PY. (1989) Conservative rhinoplasty of the nasal canopy. *Ann Chir Plast Esthet.* 34:465-475.
- Gruber RP, Nahai F, Bogdan MA, Friedman GD. (2005) Changing the convexity and concavity of nasal cartilages and cartilage grafts with horizontal mattress sutures: part II. Clinical results. *Plast Reconstr Surg.* 115:595-606.
- Gunter JP. (1969) Anatomical observations of the lower lateral cartilages. *Arch Otolaryngol.* 89:61-63.
- Gunter JP, Friedman RM. (1997) Lateral crural strut graft: technique and clinical applications in rhinoplasty. *Plast Reconstr Surg.* 99:943-952.
- Gunter JP, Rohrich RJ, Adams WP. Dallas Rhinoplasty: Nasal Surgery by the Masters. *CRC Press, Boca Raton, 2002:1705-1706.*
- Guyuron B. (1998) Footplates of the medial crura. *Plast Reconstr Surg.* 101:1359-1363.
- Guyuron B. (2008) MOC-PS(SM) CME article: late cleft lip nasal deformity. *Plast Reconstr Surg.* 121:1-11.
- Hamra ST. (1993) Repositioning the lateral alar crus. *Plast Reconstr Surg.* 92:1244-1253.
- Hinderer KH. Fundamentals of Anatomy and Surgery of the Nose. *Aesculapius Publishing Co., Birmingham, 1971:1-193.*
- Hirschberg J. Ajak és szájpadhasadék kezelés és a gondozás alapelvei. *Országos Archasadék Munkacsoport, 2007:1-44.*
- Horswell BB, Henderson JM. (2003) Secondary osteoplasty of the alveolar cleft defect. *J Oral Maxillofac Surg.* 61:1082-1090.
- Huffman WC, Lierle DM. (1949) Studies on the pathologic anatomy of the unilateral harelip nose. *Plast Reconstr Surg.* 4:225-234.
- Huizing EH. (1975) Push-down of the external nasal pyramid by resection of wedges. *Rhinology.* 13:185-190.
- Hur MS, Hu KS, Youn KH, Song WC, Abe S, Kim HJ. (2011) New anatomical profile of the nasal musculature: Dilator naris vestibularis, dilator naris anterior, and alar part of the nasalis. *Clin Anat.* 24:162-167.
- Hwang TS, Kang HS. (2003) Morphometry of nasal bases and nostrils in Koreans. *Ann Anat.* 185:189-193.

- Ishida J, Ishida LC, Ishida LH, Vieira JC, Ferreira MC. (1999) Treatment of the nasal hump with preservation of the cartilaginous framework. *Plast Reconstr Surg.* 103:1729-1733.
- Johnson JCM, Toriumi DM. Open Structure Rhinoplasty. *WB Saunders*, Philadelphia, 1990:515-516.
- Jones MC. (1988) Etiology of facial clefts: prospective evaluation of 428 patients. *Cleft Palate J.* 25:16-20.
- Joseph J. (1907) Beiträge zur Rhinoplastik. *Berl Klin Wochenschrift.* 16:470-472.
- Joseph J. (1971) The classic reprint: Nasal reductions. *Plast Reconstr Surg.* 47:79-83.
- Juergens P, Krol Z, Zeilhofer HF, Beinemann J, Schicho K, Ewers R, Klug C. (2009) Computer simulation and rapid prototyping for the reconstruction of the mandible. *J Oral Maxillofac Surg.* 67:2167-21270.
- Kern EB. (1978) Surgical approaches to abnormalities of the nasal valve. *Rhinology.* 16:165-189.
- Kienstra MA, Sherris DA, Kern EB. The Cottle vs Joseph rhinoplasty. In: Larrabee WF, Thomas RT. Facial Plastic Surgery Clinics of North America. *WB Saunders*, Philadelphia, 1999:279-294.
- Kosins AM, Daniel RK, Sajjadian A, Helms J. (2013) Rhinoplasty: congenital deficiencies of the alar cartilage. *Aesthet Surg J.* 33:799-808.
- Larrabee WF. (1989) The tripod concept. *Arch Otolaryngol Head Neck Surg.* 115:1168-1169.
- Lazovic GD, Daniel RK, Janosevic LB, Kosanovic RM, Colic MM, Kosins AM. (2015) Rhinoplasty: the nasal bones - anatomy and analysis. *Aesthet Surg J.* 35:255-263.
- Le Pesteur J, Firmin F. (1977) Reflexions sur l'auvent cartilagineux nasal. *Ann Chir Plast.* 22:1-9.
- Lethaus B, Kessler P, Boeckman R, Poort LJ, Tolba R. (2010) Reconstruction of a maxillary defect with a fibula graft and titanium mesh using CAD/CAM techniques. *Head Face Med.* 6:16-20.
- Letourneau A, Daniel RK. (1988) The superficial musculoaponeurotic system of the nose. *Plast Reconstr Surg.* 82:48-57.
- Lothrop OA. (1914) An operation for correcting the aquiline nasal deformity; the use of new instrument; report of a case. *Boston Med Surg J.* 170:835-837.

- Maurel G. Chirurgie maxilla-faciale. *Le François*, Paris, 1940:1127-1133.
- McCollough EG, Fedok FG. (1993) The lateral crural turnover graft: Correction of the concave lateral crus. *Laryngoscope*. 103:463-469.
- McComb H. (1975) Treatment of the unilateral cleft lip nose. *Plast Reconstr Surg*. 55:596-601.
- McComb HK, Coghlan BA. (1996) Primary repair of the unilateral cleft lip nose: completion of a longitudinal study. *Cleft Palate Craniofac J*. 33:23-30.
- McComb HK. (2009) Primary repair of the bilateral cleft lip nose: a long-term follow-up. *Plast Reconstr Surg*. 124:1610-1615.
- McIndoe SA, Rees TD. (1959) Synchronous repair of secondary deformities in cleft lip and nose. *Plast Reconstr Surg*. 24:150-162.
- McKinney P, Johnson P, Walloch J. (1986) Anatomy of the Nasal Hump. *Plast Reconstr Surg*. 77:404-405.
- Millard DR, Morovic CG. (1998) Primary unilateral cleft nose correction: a 10-year follow-up. *Plast Reconstr Surg*. 102:1331-1338.
- Mulliken JB, Wu JK, Padwa BL. (2003) Repair of bilateral cleft lip: review, revisions, and reflections. *J Craniofac Surg*. 14:609-620.
- Natvig P, Sether LA, Gingrass RP, Gardner WD. (1971) Anatomical details of the osseous-cartilaginous framework of the nose. *Plast Reconstr Surg*. 48:528-532.
- Nicolau PJ. (1983) The orbicularis oris muscle: a functional approach to its repair in the cleft lip. *Br J Plast Surg*. 36:141-153.
- Patel JC, Fletcher JW, Singer D, Sullivan P, Weinzweig J. (2004) An Anatomic and Histologic Analysis of the Alar-Facial Crease and the Lateral Crus. *Ann Plast Surg*. 52:371-374.
- Pitanguy I. (1965) Surgical importance of a dermocarilaginous ligament in bulbous noses. *Plast Reconstr Surg*. 36:247-253.
- Pitanguy I. (2001) Revisiting the dermocarilaginous ligament. *Plast Reconstr Surg*. 107:264-266.
- Pitanguy I, Salgado F, Radwanski HN, Bushkin SC. (1995) The surgical importance of the dermocarilaginous ligament of the nose. *Plast Reconstr Surg*. 95:790-794.
- Poublon RM, Verwoerd CD, Verwoerd-Verhoef HL. (1990) Anatomy of the upper lateral cartilages in the human newborn. *Rhinology*. 28:41-45.

- Pradel W, Lauer G. (2012) Tissue-engineered bone grafts for osteoplasty in patients with cleft alveolus. *Ann Anat.* 194:545-548.
- Premkumar S. Textbook of Craniofacial Growth. *Jaypee Brothers Medical Publishers*, New Delhi, 2011:376-377.
- Rauso R, Tartaro G, Califano L, Rugge L, Chirico F, Colella G. (2018) Pedicled palatal flap for surgical repair of oro-nasal fistula. *J Biol Regul Homeost Agents.* 32:1565-1567.
- Robertson NR, Jolleys A. (1968) Effects of early bone grafting in complete clefts of lip and palate. *Plast Reconstr Surg.* 42:414-421.
- Robin JL. (1973) Controlled extra-mucosal rhinoplasty with preoperative measurement of profile modification. *Ann Chir Plast.* 18:119-131.
- Rohrich RJ, Huynh B, Muzaffar AR, Adams WP, Robinson JB. (2000) Importance of the depressor septi nasi muscle in rhinoplasty: anatomic study and clinical application. *Plast Reconstr Surg.* 105:376-383.
- Saban Y, Andretto Amodeo C, Hammou JC, Polselli R. (2008) An anatomical study of the nasal superficial musculoaponeurotic system: surgical applications in rhinoplasty. *Arch Facial Plast Surg.* 10:109-115.
- Saban Y, Braccini F, Polselli R. (2006) Rhinoplasty: morphodynamic anatomy of rhinoplasty. Interest of conservative rhinoplasty. *Rev Laryngol Otol Rhinol (Bord).* 127:15-22.
- Saban Y, Braccini F, Polselli R. Morphodynamic anatomy of the nose. In: Saban Y, Braccini F, Polselli R, Micheli- Pellegrini V. Rhinoplasties. (The monographs of CCA group No 32.) *Montfermeil*, Paris, 2002:25-32.
- Saban Y, Polselli R. Atlas d'anatomie chirurgicale de la face et du cou. Paupières, orbites, voies lacrymales, nez, sinus. *SEE Editrice-Adottalli*, Firenze, 2008:334-335.
- Saban Y, Polselli R, Perrone F. Anatomie chirurgicale de la rhinoplastie. In: Bessedé JP. Chirurgie Plastique Esthétique de la Face et du Cou. *Elsevier-Masson*, Issy-les-Moulineaux, 2012:133-153.
- Salzer KE, Genecov ER, Genecov DG. (2003) Unilateral cleft lip-nose repair: a 33-year experience. *J Craniofac Surg.* 14:549-558.
- Sandikcioglu M, Mølsted K, Kjaer I. (1994) The prenatal development of the human nasal and vomeral bones. *J Craniofac Genet Dev Biol.* 14:124-134.



- Sari A, Yavuzer R, Özmen S, Tuncer S, Latifoglu O. (2003) Early bone grafting in Tessier number 4 cleft: a case report. *J Craniofac Surg.* 14:406-410.
- Sebileau P, Dufourmentel L. Correction chirurgicale des difformités congénitales et acquises de la pyramide nasale. *Arnette*, Paris, 1926:104-105.
- Sheen JH. Aesthetic Rhinoplasty. *Mosby*, St. Louis, 1978:432-462.
- Shirota T, Kurabayashi H, Ogura H, Seki K, Maki K, Shintani S. (2010) Analysis of bone volume using computer simulation system for secondary bone graft in alveolar cleft. *Int J Oral Maxillofac Surg.* 39:904-908.
- Shprintzen RJ, Siegel-Sadewitz VL, Amato J, Goldberg RB, Opitz JM, Reynolds JF. (1985) Anomalies associated with cleft lip, cleft palate, or both. *Am J Med Genet.* 20:585-595.
- Sykes J, Allak A, Palhazi P, Cotofana S. Anatomy for facial fillers: The skin surface and beyond. In: Goldberg DJ: *Dermal Fillers.* Karger, Basel, 2018:10-26.
- Sugihara T, Yoshida T, Igawa HH, Homma KI. (1993) Primary Correction of the Unilateral Cleft Lip Nose. *Cleft Palate Craniofac J.* 30:231-236.
- Sun GK, Lee DS, Glasgold AI. (2000) Interdomal fat pad: an important anatomical structure in rhinoplasty. *Arch Facial Plast Surg.* 2:260-263.
- Swennen GRJ, Mollemans W, De Clercq C, Abeloos J, Lamoral P, Lippens F, Neyt N, Casselman J, Schutyser F. (2009) A cone-beam computed tomography triple scan procedure to obtain a three-dimensional augmented virtual skull model appropriate for orthognathic surgery planning. *J Craniofac Surg.* 20:297-307.
- Tang W, Guo L, Long J, Wang H, Lin Y, Liu L, Tian W. (2010) Individual design and rapid prototyping in reconstruction of orbital wall defects. *J Oral Maxillofac Surg.* 68:562-570.
- Tardy ME. Surgical anatomy of the nose. *Raven Press*, New York, 1990:1-106.
- Tessier P. (1976) Anatomical classification facial, cranio-facial and latero-facial clefts. *J Maxillofac Surg.* 4:69-92.
- Toriumi DM, Checcone MA. (2009) New concepts in nasal tip contouring. *Facial Plast Surg Clin North Am.* 17:55-90.
- Toriumi DM, Mueller RA, Grosch T, Bhattacharyya TK, Larrabee WF. (1996) Vascular anatomy of the nose and the external rhinoplasty approach. *Arch Otolaryngol Head Neck Surg.* 122:24-34.

- van der Wal KG, van der Meulen BD, van der Biezen JJ, Mulder JW. (1997) Bone grafting the piriform aperture deformity in isolated cleft lip patients: indication, technique, and results. *J Oral Maxillofac Surg.* 55:1089-1093.
- Verwoerd CD, Verwoerd-Verhoef HL. (2010) Rhinosurgery in children: developmental and surgical aspects of the growing nose. *GMS Curr Top Otorhinolaryngol Head Neck Surg.* 9:Doc05.
- Witsenburg B. (1985) The reconstruction of anterior residual bone defects in patients with cleft lip, alveolus and palate. A review. *J Maxillofac Surg.* 13:197-208.
- Wu WT. (1992) The Oriental nose: an anatomical basis for surgery. *Ann Acad Med Singapore.* 21:176-189.
- Zelnik J, Gingrass RP. (1979) Anatomy of the alar cartilage. *Plast Reconstr Surg.* 64:650-653.

## 11. SAJÁT PUBLIKÁCIÓK JEGYZÉKE

### 11.1 A disszertáció alapját képező közlemények

Daniel RK, Glasz T, Molnar G, **Palhazi P**, Saban Y, Journel B. (2013) The lower nasal base: an anatomical study. *Aesthet Surg J.* 33:222-232. (IF: 2.034)

Daniel RK, **Palhazi P**, Gerbault O, Kosins AM. (2014) Rhinoplasty: the lateral crura-alar ring. *Aesthet Surg J.* 34:526-537. (IF: 1.841)

**Palhazi P**, Nemes B, Swennen G, Nagy K. (2014) Three-dimensional simulation of the nasopalveolar cleft defect. *Cleft Palate Craniofac J.* 51:593-596. (IF: 1.203)

**Palhazi P**, Daniel RK, Kosins AM. (2015) The Osseocartilaginous Vault of the Nose: Anatomy and Surgical Observations. *Aesthet Surg J.* 35:242-251. (IF: 2.502)

Saban Y, Daniel RK, Polselli R, Trapasso M, **Palhazi P**. (2018) Dorsal Preservation: The Push Down Technique Reassessed. *Aesthet Surg J.* 38:117-131. (IF: 2.824)

### 11.2 A disszertációhoz szorosan nem kapcsolódó közlemények

Daniel RK, Kosins A, Sajjadian A, Cakir B, **Palhazi P**, Molnar G. (2013) Rhinoplasty and brow modification: a powerful combination. *Aesthet Surg J.* 33:983-994. (IF: 2.034)

Gerbault O, Daniel RK, **Palhazi P**, Kosins A. (2018) Reassessing Surgical Management of the Bony Vault in Rhinoplasty. *Aesthet Surg J.* 38:590-602. (IF: 2.824)

Daniel RK, **Palhazi P**. (2018) The Nasal Ligaments and Tip Support in Rhinoplasty: An Anatomical Study. *Aesthet Surg J.* 38:357-368. (IF: 2.824)

## 12. KÖSZÖNETNYILVÁNÍTÁS

Ezúton szeretném megragadni az alkalmat és megköszönni mindazok segítségét, akik a doktori disszertációm elkészítéséhez hozzásegítettek.

Az orvosi egyetem évei alatt kerültem egy méltán híres laboratórium, az Alkalmazott és Klinikai Anatómiai Laboratórium szárnyai alá. A laboratórium vezetőjének, Dr. Patonay Lajosnak tartozom elsőként köszönettel, ki nemcsak mint egy nagyszerű mentor képezi életem részét. Gyermekkorai vágyam eléréséhez, hogy egyszer egy hiteles plasztikai sebész lehessen, mindenben és mindenkor önzetlenül támogatott.

Köszönettel és hálával tartozom témavezetőmnek, Dr. Nagy Krisztiánnak, kitől mind szakmailag, mind emberileg rengeteget tanultam. Ő segített hozzá, hogy a tudományos gondolkodásmód csírája kialakulhasson bennem.

Hálával gondolok legnagyobb példaképeimre és barátomra, Prof. Dr. Rollin K. Danielre, ki az éranasztomóziával készített szabadlebens-átültetésben és az orr plasztikai sebészetében számít a világ egyik legelismertebb szakemberének. Ezen a ponton kerültünk kapcsolatba egymással és immáron 10 éve dolgozunk közösen az orr anatómiájának megértésén és műtéteinek fejlesztésén. Szakmailag nagy hatással volt rám. Érdeklődésemet a plasztikai sebészetben belül az arc és az orr műtétei felé terelte. Segített értékes nemzetközi kapcsolatokat kiépítenem, mellyel megismerhettem az orrplasztika jelen állását a világon.

Köszönettel tartozom Dr. Szabó Attilának, az I. Sz. Gyermekklinika igazgatójának, hogy lehetővé tette és támogatta doktori munkám elkészítését.

Hálával gondolok az Alkalmazott és Klinikai Anatómiai Laboratóriumban töltött időkre, ahol együtt dolgozhattam Dr. Baksa Gáborral, Dr. Grimm Andrással, Dr. Bárány Lászlóval, Dr. Ruttkey Tamással. Itt kell megemlítenem Kristóf István és Herczeg Lajos boncmesterek segítségét.

Köszönettel tartozom Prof. Dr. Gulyás Gusztávnak, a Magyar Plasztikai Helyreállító és Esztétikai Sebész Társaság volt elnökének. Szakmai kérdéseimmel bármikor fordulhattam hozzá, megbecsülést, segítőkészséget, támogatást kaptam tőle.

Végül édesanyámnak kell megköszönnöm türelmét és támogatását, hogy az orvosi egyetem után való időtöltésemet támogatta. Talán ez a PhD disszertáció és a két másik orrsebészeti könyv bizonyítja, hogy nem volt hiábavaló.

*Dolgozatomban ismertetett eredmények csupán egy részét képezik kutatásainknak. Átfogó leírást, azaz eme disszertáció kiegészítését a modern orrsebészet anatómiai és technikai alapjairól a 2018 tavaszán publikált könyvünkben olvashatnak (Daniel RK, Palhazi P. Rhinoplasty: An Anatomical and Clinical Atlas, Springer: Heidelberg. 2018. ISBN:978-3-319-67313-4). Továbbá, a fent említett munkán és az itt részben közölt eredményeken alapuló új orrplasztikai irányzatról bővebben a 2018 telén megjelent könyvünkben részletesen olvashatnak (Saban Y, Baris C, Daniel RK, Palhazi P. Preservation Rhinoplasty, Septum Publishing: Istanbul. 2018. ISBN:978-605-5322-49-6).*