Anesztézia és intenzív terápia a modern mellkassebészetben

Doktori tézisek

Dr. Madurka Ildikó Eszter

Semmelweis Egyetem
Klinikai orvostudományok Doktori Iskola

Témavezető: Dr. Fazekas Levente, PhD

Hivatalos bírálók: Dr. Heiler Zoltán, PhD
Dr. Piros László, PhD

Szigorlati bizottság elnöke:
Dr. Vásárhelyi Barna, DSc, egyetemi tanár

Szigorlati bizottság tagjai:
Dr. Benyó Zoltán, DSc, egyetemi tanár
Dr. Folyovich András, PhD, osztályvezető főorvos

Budapest
2019

1. Bevezetés

A WHO becslése szerint 2030-ra az alsó légúti fertőzések gyakorisága csökken, ugyanakkor a COPD a 3., míg a tüdődaganatok a 6. leggyakoribb halálokká válnak. Tüdőrák halálozása tekintetében Magyarország világelső mind a férfiak, mind a nők vonatkozásában. A tüdőrák legeredményesebb kezelési módja továbbra is az időben végzett komplett reszekció – kiegészítve a komplex onkológiai terápiával. Ha a modern sebészet kezdetét Morton „éter-napjától" számítjuk, akkor a modern mellkassebészet alapját az intubációs narkózis elterjedése jelenti. A XX. század második felét méltán nevezhetjük „a mellkassebészet fél évszázadának". A mellkassebészet és anesztézia egymásra utaltságát jellemzi, hogy a modern mellkassebészet fejlődésének mérföldkövei hol sebészeti, hol pedig aneszteziológiai technikai fejlesztéshez kötődnek. A mellkassebészet „fél évszázadának" végére a tüdőreszekciók alacsony morbiditású és mortalitású beavatkozássá váltak. A XXI. század modern mellkassebészete -a robotsebészet kivételével- jelen van hazánkban a modern anesztézia és intenzív terápiával elválaszthatatlan egységben. A korszerű mellkassebészeti

centrumainkban a primer tüdődaganat VATS-szal történő ellátása 30-45% közötti. A tüdőtranszplantációs program hazai megvalósításával nem csak az egyetlen, még hiányzó szolid szerv átültetés indult el hazánkban, hanem új technikai eszköz is került az aneszteziológus-intenzív terápiás orvosok kezébe: a testen kívüli membránoxigenizáció, az ECMO. A mellkassebészet és az aneszteziológia-intenzív terápia egymás fejlődését a régmúlthoz hasonlóan továbbra is ösztönzi, ennek legújabb eredményeképpen az ECMO technika megjelent a mellkassebészeti műtőben, és azt a mellkassebészek és az aneszteziológusok közösen birtokolják, a műtőben nem csak a tüdőtranszplantációban, hanem az onkológiai és nagylégúti műtétek eseteinél is. Napjainkig a mellkassebészeti beavatkozások technikai korlátját jelentette, ha az intraoperatív gázcsere nem biztosítható. Lélegeztethetetlenség áll fenn, ha nincs elérhető légút vagy ez utóbbi folytonossága a műtéti technika révén megszűnik. Nem biztosítható az oxigenizáció akkor sem, ha a beavatkozás alatt nincsen elegendő tüdőállomány. Az intenzív terapeutának fontos feladata a posztoperatív légzési elégtelenség ellátása, mely különösen gyakori

mellkassebészeti beavatkozások után, így érthető, hogy a mellkassebészet, és az intra- és posztoperatív betegellátó szakmák a lehető legszorosabb együttműködést kell megvalósítsák. A hazai tüdőtranszplantációs program megvalósulásával az OOI AITO ECMO kapacitása a pre-, és poszttranszplantációs légzési elégtelenségen kívül más etiológiájú légzési elégtelenségek ECMO kezelését is lehetővé teszi.

2. Célkitűzések

Az értekezés célja az ECLS technika és ezen belül a különböző ECMO modalitások vizsgálata a modern mellkassebészetben és az azzal szoros egységben működő aneszteziológiai és intenzív terápiás betegellátásban, az alábbi kérdések vizsgálatával.

2.1 Az ECMO szerepe és jelentősége, biztonságossága, hatása a morbiditásra és mortalitásra tüdőtranszplantációban.

2.2 Az ECMO modalitás megválasztásának szerepe és jelentősége a kardiopulmonális státusz függvényében a tüdőtranszplantáció előtt.

2.3 Az ECMO modalitás megválasztásának szerepe és jelentősége a kardiopulmonális státusz függvényében a tüdőtranszplantáció után.

2.4 A nagyfrekvenciás JET lélegeztetés szerepe és jelentősége a tüdőtranszplantációban.

2.5 Az ECMO szerepe és jelentősége a tüdőtranszplantációtól független légzési elégtelenség ellátásában.

2.6 Az elektív, intraoperatív VV-ECMO-val végzett mellkassebészeti műtéteink retrospektív vizsgálata, különös tekintettel az indikációra, a módszer biztonságosságára, a perioperatív morbiditásra és mortalitásra.

2.7 A VV-ECMO szerepe és jelentősége a technikai operábilitás kiterjesztésében a modern mellkassebészeti anesztéziában.

3. Módszerek

2014 04 28. – 2019 04 30. között eltelt 5 évben az Országos Onkológiai Intézet számítógépes adatbázisából retrospektív adatgyűjtés során megállapítottuk, hogy 107 esetben alkalmaztunk ECMO támogatást (1. táblázat). Vizsgálatunkat a Semmelweis Egyetem Regionális Kutatásetikai Bizottsága a SE-RKEB 13/2019 számmal engedélyezte. A klinikai adatokat anonim módon SPSS táblázatban rögzítettük. Kilencvenegy beteg esetében alkalmaztunk ECMO támogatást valamilyen műtéti indikációval venovenózus (VV) vagy venoarteriózus (VA) modalitásban. Hatvanhat tüdőátültetést végeztünk centrális VA támogatással, 7 esetben bridge-to-transplant céllal már műtét előtt ECMO terápiára szorult a recipiens, 4 beteg jutott el a transzplantációig. Ugyancsak 4 esetben volt szükség transzplantáció után VA-ECMO támogatásra, 3 esetben tervezetten PPH-ban, egy esetben

pedig mind a beültetett szerv, mind a recipiens állapota miatt folytattuk a kezelést.

1. táblázat 2014 április 28. – 2019 április 30. között az OOI-ben végzett ECMO kezelések száma az indikáció, a modalitás és a kanülálás helye szerint csoportosítva

n=107			LUTX		non-LUTX			
			VA	VV	VV	VA	VV → VA	
műtéti	preop	perif.	1	3				91
	IOP	centr.	66					
		perif.	2		13			
	posztop	perif.	4		2			
nem műtéti		perif.		3	11	1	1	16
összesen			79		28			107

A tüdőtranszplantáción kívül 13 betegnél biztosítottuk a műtét alatti gázcserét apnoe alatt VV-ECMO-val, az indikációt az 1. ábra foglalja össze. A vizsgált 5 év alatt 16 esetben végeztünk ECMO kezelést nem műtéti indikációval, ebből 13 beteget a transzplantációtól függetlenül, infekció talaján kialakult súlyos tüdőgyulladás, ARDS miatt vettünk át más intenzív

osztályról. Egy beteget érkezésekor VA-ECMO segítségével reanimáltuk, egy beteg esetben pedig az elkezdett VV-ECMO-ról a beteg kardiális állapotromlása miatt VA-ECMO-ra váltottunk.

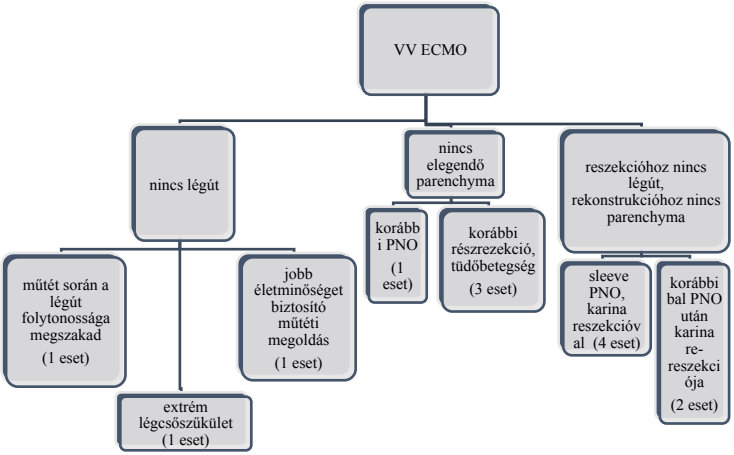

1. ábra Intraoperatív VV-ECMO támogatással végzett műtétek indikációja a tüdőtranszplantáción kívül

2015-ben a magyar kormány közel 1 milliárd forintos céltámogatása biztosította a szervtranszplantáció speciális igényeit kielégítő infrastrukturális beruházásokat, melynek eredményeképpen az OOI 4 portábilis, kompakt,

biztonsági funkcióval ellátott (beépített nyomásmérések, kétszintű riasztás) Cardiohelp System (Maquet, Getinge) multimodális ECMO készüléket kapott. Mind a 107 esetben ezeket a készülékeket használtuk az indikációtól függően VA vagy VV modalitásban, valamint ezzel a készülékkel szállítottuk a beteget, amennyiben szükségessé vált kórházon belül és külföldre is. Az ECMO készülékhez heparin bevonatos (Bioline Coating) HLS 5.0 vagy 7.0 Advanced (Maquet, Getinge) egybeépített cső- és oxigenátor-pumpa-rendszert csatlakoztattunk a kezelendő beteg perctérfogatától függően. A rendszert 350-600 ml izotóniás sóoldattal töltöttük fel. Mind a 4 Cardiohelp készülékhez tartozik egy vérmelegítő (Heater Unit 35, Maquet, Getinge). Az ECMO kezelés priming-ját (a készülék felszerelése) csakúgy, mint a készülék kezelését, ellenőrzését és szükség esetén a megváltozott igényekhez történő állítását, valamint a probléma elhárítást is a műtőben és az intenzív osztályon az ECMO technikában jártas aneszteziológus-intenzív terápiás szakorvos végezte.

A készülék minden esetben ugyanaz volt, azonban az ECMO-t a szívó és visszaadó kanül pozíciója alapján

venoarteriózus vagy venovenózus modalitásban használtuk, illetve a kanülök bevezetésének a helye alapján a VA-ECMO esetében centrális és perifériás kanülálást végeztünk.

Súlyos pulmonális hipertóniában a narkózis bevezetésekor alkalmazott pozitív nyomású lélegeztetés kardio-depresszív hatása miatt hemodinamikai katasztrófához vezethet. IPAH-s betegek esetében a bécsi protokollt követve szedáció mellett lokál anesztéziában perifériás VA-ECMO-val indultunk, amit saját gyakorlatunkban a centrális VA-ECMO biztosította kardio-respiratórikus támogatás alatt is csökkentett áramlással tartottunk fenn, hogy elkerüljük a perifériáról centrálisra váltás rizikóját és fentartsuk a posztoperatív ECMO lehetőségét. Azokban a pulmonális hipertóniás esetekben, ahol nem számítottunk posztoperatív ECMO szükségességére a narkózis bevezetését a centrális VA-ECMO indulásáig JET respiráltatással végeztük.

4. Eredmények

Az OOI számítógépes adatbázisából retrospektív adatgyűjtéssel megállapítottuk, hogy 2014 04 28. – 2019

04 30. között eltelt 5 évben 107 esetben alkalmaztunk ECMO támogatást. Az eredmények ismertetését az indikáció köré csoportosítva tárgyalom: 1. ECMO használat a tüdőtranszplantációban és perioperatív szakában, 2. ECMO használat műtéti indikációban, kivéve a tüdőtranszplantációt és 3. ECMO használat a súlyos ARDS okozta légzési elégtelenségben.

1. ECMO használat a tüdőtranszplantációban és perioperatív szakában

2015. decemberétől eltelt 3,5 év alatt Magyarországon 69 tüdőtranszplantációt végeztünk. 2017-ben volt az első primer pulmonális hipertóniás (IPAH/PPH) beteg hazai szervátültetése és az első kombinált (tüdő-vese) transzplantáció is, a SE Transzplantációs és Sebészeti Klinikával együttműködésben. 2018-ban elvégeztük az első gyermek- és az első retranszplantációt. Négy alkalommal ECMO-bridge terápiát követően került sor a transzplantációra. Egy esetben perifériás VA-ECMO-t alkalmaztunk szekunder pulmonális hipertóniában, 1 femoro-jugularis VV-ECMO-t CF-s beteg légzési elégtelenségében, és egy single-site jugularis bicavalis

VV-ECMO-t rapidan progrediáló intersticiális tüdőbetegségben. Egy retranszplantációra váró beteget single-site jugularis bicavalis VV-ECMO-val jutattunk ki Bécsbe, ahol a műtétet sikeresen elvégezték. Műtéteink során „first lung” szindrómát nem észleltünk. A primer graft diszfunkció (PGD) incidenciája alacsony volt, súlyos, ismételt ECMO kezelést indikáló formáját nem észleltük. Három beteg esetében a PGD grade 1, egy beteg esetében grade 2, két esetben PGD grade 3 volt. Posztoperatív vérzés miatt 5 betegnél végeztünk haematomaevakuációt, két esetben korai dekortikációt. A betegek Kaplan–Meier szerinti 1 éves túlélése 82,96% volt. Intraoperatív halálozásunk nem volt. A korai posztoperatív időszakban, 30 napon belül 3 beteg hunyt el.

2. ECMO használata műtéti indikációban, kivéve a tüdőtranszplantációt

A 13 beteg átlagosan 7,4 napot (2-18 nap) töltött el az intenzív osztályon és az intézetet átlagosan 12 nap (4-35 nap) után hagyták el. Eseteinkben mind a kanülálás, mind a VV-ECMO kezelés szövődménymentes volt. Az átlagos apnoe idő 142 (25-310) perc volt. Neurológiai

szövődményt a közvetlen posztoperatív szakban sem észleltünk. Reoperációra egy esetben került sor haemothorax miatt, melyet egy interkosztális véna lumenes vérzése okozott. Egy beteg esetében a 3. posztoperatív napon reintubáció, lélegeztetés vált szükségessé újonnan kialakuló pulmonális infiltrátum miatt, majd a beteg progrediáló szepszis, sokszervi elégtelenség tünetei között a 18. posztoperatív napon hunyt el.

3. ECMO a súlyos ARDS okozta légzési elégtelenségben

A 13 ECMO kezelésben részesült beteg átlagéletkora 44,15 év (10-68 év), a felvételkor mért Horowitz-index átlagértéke 53 ± 8,68, a betegeket előzőleg átlagosan 5 ± 2,62 napig lélegeztették az átadás előtt. Az átlag ECMO-n töltött idő 16,1 nap (<1 nap-44 nap) volt. Vérzést 8 beteg esetében észleltünk, 6 betegnél mind a száj-, orrgaratból, mind a tracheosztóma mellől, két beteg esetében csak a garatból jött szivárgó vérzés. Egy esetben a tracheosztóma mellőli vérzés sebészi feltárást tett szükségessé. Egy, extrém obes beteg esetében oldalra fordításkor az alul

fekvő karon a korábbi vénapunkciós hely bevérzett, kompartment szindrómát okozó hematómát sebészi úton kellett feltárni és később nyíltan kezelni. Egy elhunyt esetében a patológiai vizsgálat mutatott ki középső scalaban intrakraniális vérzést. Vörösvértest-koncentrátumot minden betegünk kapott. Átlagosan 15,7 ± 7,6 egységet. Az ECMO kezelést 7 esetben tudtuk leállítani, ECMO-n 6 beteget vesztettünk el. Mind a hét beteg VV-ECMO támogatásban részesült, csak respiratórikus funkció pótlására volt szükségük. A hét betegből öt beteg hagyta el a kórházunkat, a két beteg szekunder multirezisztens kórokozó kiváltotta fulmináns szepszisben hunyt el. Mind az öt beteg a vizsgált időszak végére visszanyerte a mindennapi életvitelhez szükséges fizikai erőnlétét.

5. Következtetések

1. A centrális VA-ECMO alkalmazása a tüdőtranszplantációban kiemelkedő értékű. Biztonságos, az ECMO használatával kapcsolatos morbiditást és mortalitást nem észleltünk, intraoperatív szakban beteget nem vesztettünk el, az egyéves túlélés meghaladta a 80%-

t. Az ECMO biztosította intraoperatív kardiorespiratórikus stabilitásnak is köszönhető a primer graft elégtelenségek kis száma, valamint, hogy egyszer sem kényszerültünk vesepótló kezelésre.

2. Tüdőtranszplantáció előtt mind perifériás VA-, mind a VV-ECMO szükséges lehet a már kivizsgált betegek esetén bridge-to-transplant, nem kivizsgált betegek esetében pedig bridge-to-decision indikációban.

3. Tüdőtranszplantáció után a tervezett perifériás VA-ECMO támogatás IPAH-ban jelentős, lehetővé teszi a szív alkalmazkodását az új tüdő beültetésével megváltozó nyomásviszonyokhoz. Primer graft elégtelenségben a VV-ECMO-nak lehet szerepe.

4. A szubglottikus nyílt rendszerű HFJV alkalmazható a tüdőtranszplantáció előtt az alacsony tüdőcompliance-ű betegek bridge-to-transplant kezelésére. Kiemelkedő a JET alkalmazásának előnye a narkózis bevezetésekor fellépő pulmonális nyomásemelkedés elkerülésére: JET lélegeztetéssel elkerülhető a pozitív nyomású

konvencionális lélegeztetés kardiodepresszív hatása, ami különösen a pulmonális hipertóniával szövődő végstádiumú tüdőbetegek transzplantációja esetén fontos, ahol kiválthatja a centrális VA-ECMO indítása előtti perifériás pre-, és intraoperatív VA-ECMO bridget.

5. A súlyos ARDS-s betegek ECMO kezelésének tapasztalatai alapján fontosnak tartjuk, hogy a légzési elégtelenség indikációval végzendő ECMO kezelések lehetősége biztosított legyen. Egy esetleges következő influenza-világjárványra történő felkészülésnek -a 2009/2010-s H1N1 járvány kapcsán megfogalmazott prevenciós feladatain túl a hazai ECMO háttér kialakítása, szervezése is feladata lehet.

6-7. A modern mellkassebészetben a VV-ECMO jelentős szerepet játszik, és megfelelő indikáció esetén elsőként választandó a CPB és a VA-ECMO helyett. ECMO hiányában technikai inoperábilitást jelent az intraoperatív lélegeztetéshez használható légút, vagy a gázcseréhez elegendő tüdőparenchyma hiánya. Amennyiben a kisvérköri vérkeringés fenntartásához elegendő a

pulmonális érmeder és nincs szükség a nagy erek reszekciójára, a VV-ECMO biztonságosan, a vérzésveszély fokozódása nélkül, több órán keresztül pótolhatja a teljes pulmonális gázcserefunkciót. A VV ECMO alkalmazása nem növeli a perioperatív morbiditást és mortalitást. A VV-ECMO bevezetésével a korábban műtéttel nem gyógyítható betegek operálhatóvá válnak.

6. Saját publikációk jegyzéke

6.1. Az értekezés témájában megjelent eredeti közlemények

Rényi-Vámos F, Radeczky P, Gieszer B, Ghimessy Á, Czebe K, Török K, Döme B, Elek J, Klepetko W, Lang G, ***Madurka I.*** *(2017)* Launching the Hungarian lung transplantation program. Transplant Proc, 49: 1535–1537.

Madurka I*, Elek J, Schönauer N, Bartók T, Kormosói-Tóth K, Radeczky P, Gieszer B, Ghimessy Á, Lang G, Klepetko W, Rényi-Vámos F. (2017)* Early postoperative problems after lung transplantation: first-year experiences

in light of the newly established national Hungarian lung transplantation program. Transplant Proc, 49: 1538-1543.

Madurka I, *Elek J, Schönauer N, Bartók T, Kormosói-Tóth K, Zöllei É, Ghimessy Á, Lang G, Klepetko W, Rényi-Vámos F.* (2017) Urgent lung transplantation in severe acute respiratory failure based on rapidly progressive interstitial lung disease: a case report. Transplant Proc, 49: 1544-1548.

Gieszer B, Radeczky P, Ghimessy Á, Farkas A, Csende K, Bogyó L, Fazekas L, Kovács N, ***Madurka I****, Kocsis Á, Agócs L, Török K, Bartók T, Dancs T, Schönauer N, Tóth K, Szabó J, Eszes N, Bohács A, Czebe K, Csiszér E, Mihály S, Kovács L, Müller V, Elek J, Rényi-Vámos F, Lang G. (2018)* A magyar tüdőtranszplantációs program indulása és első eredményei. Orv Hetil, 159: 1859-1868.

Madurka I*, Bartók T, Kormosói-Tóth K, Schönauer N, Elek J, Bobek I. (2019)* Sikeres extracorporalis membránoxigenizációs (ECMO-) kezelés Legionella-pneumoniában, Orv Hetil. 160: 235-240.

Gieszer B, Ghimessy Á, Radeczky P, Farkas A, Csende K, Bogyó L, Fazekas L, Kovács N, ***Madurka I****, Kocsis Á, Agócs L, Török K, Bartók T, Dancs T, Schönauer N, Tóth K, Eszes N, Bohács A, Czebe K, Csiszér E, Mihály S, Kovács L, Müller V, Elek J, Rényi-Vámos F, Lang G. (2019)* First 3 Years of the Hungarian Lung Transplantation Program. Transplant Proc, 51: 1254-1257.

Gieszer B, Radeczky P, Farkas A, Csende K, Mészáros L, Török K, Fazekas L, Bogyó L, Agócs L, Kocsis Á, Varga J, Bartók T, Dancs T, Kormosoi Tóth K, Schönauer N, ***Madurka I****, Elek J, Döme B, Rényi-Vámos F, Lang G, Jaksch P, Ghimessy ÁK. (2019)* Lung transplant patients on Kilimanjaro. Transplant Proc, 51: 1258-1262.

Ghimessy ÁK, Farkas A, Gieszer B, Radeczky P, Csende K, Mészáros L, Török K, Fazekas L, Agócs L, Kocsis Á, Bartók T, Dancs T, Tóth KK, Schönauer N, ***Madurka I****, Elek J, Döme B, Rényi-Vámos F, Lang G, Taghavi S, Hötzenecker K, Klepetko W, Bogyó L. (2019)* Donation after cardiac death, a possibility to expand the donor pool:

review and the Hungarian experience. Transplant Proc, 51: 1276-1280.

***Madurka I**, Elek J, Kocsis Á, Agócs L, Rényi-Vámos F. (2019)* Venovenózus extrakorporális membrán-oxigenizáció (ECMO)-val végzett mellkassebészeti műtétek tapasztalatai Magyarországon: Retrospektív klinikai tanulmány. Orv Hetil, 160: 1655-1662.

6.2. Egyéb - nem az értekezés témájában megjelent – eredeti közlemények

*Radeczky P, Ghimessy ÁK, Farkas A, Csende K, Mészáros L, Török K, Fazekas L, Agócs L, Kocsis Á, Bartók T, Dancs T, Tóth KK, Schönauer N, Bogyó L, Bohács A, **Madurka I**, Elek J, Döme B, Rényi-Vámos F, Lang G, Gieszer B. (2019*) Antibody-mediated rejection in a multiple lung transplant patient: a case report. Transplant Proc, 51: 1296-1298.

Fazekas L, Ghimessy Á, Gieszer B, Radeczky P, Mészáros L, Török K, Bogyó L, Hartyánszky I, Pólos M, Daróczi L,

Agócs L, Kocsis Á, Bartók T, Dancs T, Tóth KK, Schönauer N, ***Madurka I****, Elek J, Döme B, Rényi-Vámos F, Lang G, Farkas A. (2019)* Lung transplantation in Hungary from cardiac surgeons' perspective. Transplant Proc, 51: 1263-1267.

Igaz P, Tóth S, ***Madurka I****, Falus A. (1998*) Az interleukin-6 különbözőképpen fejti ki hatását szolubilis és membránreceptorán keresztül. Orv Hetil, 139: 1741-1744.

Igaz P, Toth S, Rose-John S, ***Madurka I****, Fejer G, Szalai C. (1998)* Soluble interleukin 6 (IL-6) receptor influences the expression of the protooncogene junB and the production of fibrinogen in the HepG2 human hepatoma cell line and primary rat hepatocytes. Cytokine, 10: 620-626.

Pálfi T, Lang Gy, Rényi-Vámos F, Andi J, ***Madurka I****, Fillinger J, Éles K, Tóth E, Balázs Gy, Gálffy Gabriella, Bohács* A. ROS1 pozitív tüdőrák COPD miatt tüdőtranszplantált betegben. In: Szalai Zs, Gálffy G (szerk.), Orvosi Esettanulmányok-Onkopulmonológia, SpringMed, Budapest, 2017: 196-200.