Anesztézia és intenzív terápia a modern mellkassebészetben

Doktori értekezés

Dr. Madurka Ildikó Eszter

Semmelweis Egyetem
Klinikai orvostudományok Doktori Iskola

Témavezető:	Dr. Fazekas Levente, PhD
Hivatalos bírálók:	Dr. Heiler Zoltán, PhD Dr. Piros László, PhD
Szigorlati bizottság elnöke:	Dr. Vásárhelyi Barna, DSc, egyetemi tanár
Szigorlati bizottság tagjai:	Dr. Benyó Zoltán, DSc, egyetemi tanár Dr. Folyovich András, PhD, osztályvezető főorvos

Budapest
2019

Tartalomjegyzék **1**

Rövidítések jegyzéke 4

1. Bevezetés **10**

1.1 Krónikus légzőszervi betegségek és a tüdőrák gyakorisága, hazai és nemzetközi adatok 10

1.2 A modern mellkassebészet 12

1.3 A mellkassebészeti műtétek indikációinak változása 16

1.4 A minimál invazív mellkassebészet kialakulása 18

1.5 A magyar mellkassebészet története 20

2. Célkitűzés **29**

3. Betegek és módszerek **30**

3.1 Betegek **30**

3.1.1 ECMO műtéti indikációban 30

3.1.1.1 ECMO a tüdőtranszplantáció perioperatív szakában 31

3.1.1.2 ECMO műtéti indikációban, kivéve a tüdőtranszplantációt 34

3.1.2 ECMO nem műtéti indikációban 38

3.1.2.1 ECMO, mint „bridge to tx" terápia transzplantáció megvalósulása nélkül 38

3.1.2.2 ECMO, mint „bridge to recovery" 40

3.1.2.3 VV-ECMO kezelés infekció, ARDS talaján 40

3.2 Módszerek **44**

3.2.1 Intraoperatív centrális venoarteriózus ECMO 44

3.2.2 Intraoperatív perifériás venoarteriózus ECMO 46

3.2.3 Intraoperatív centrális venoarteriózus ECMO – posztoperatív perifériás venoarteriózus ECMO 47

3.2.4 Pulmonális hipertónia speciális kérdése 47

3.2.5 Venovenózus ECMO „bridge" 49

3.2.6 Intraoperatív venovenózus ECMO a tüdőtranszplantáción kívül 50

3.2.7 Venovenózus ECMO infekció talaján kialakult súlyos ARDS-ben 51
3.2.8 eCPR 54
3.2.9 VV-ECMO-ról váltás perifériás femoro-femorális VA-ECMO-ra 54

4. Eredmények 56
4.1 ECMO használat a tüdőtranszplantációban 56
4.2 ECMO használata műtéti indikációban, kivéve a tüdőtranszplantációt 59
4.3 ECMO a súlyos ARDS okozta légzési elégtelenségben 64

5. Megbeszélés 67
5.1 Az ECMO szerepe és jelentősége, biztonságossága, hatása a morbiditásra és mortalitásra tüdőtranszplantációban 67
5.2 Az ECMO modalitás megválasztásának szerepe és jelentősége a kardiopulmonális státusz függvényében a tüdőtranszplantáció előtt 71
5.2.1 Extrakorporális életfenntartó kezelés modalitásai 73
5.2.2 Az ECMO modalitás megválasztásának szerepe és jelentősége a kardiopulmonális státusz függvényében a tüdőtranszplantáció előtt - hazai tapasztalatok 87
5.3 Az ECMO modalitás megválasztásának szerepe és jelentősége a kardiopulmonális státusz függvényében a tüdőtranszplantáció után 90
5.4 A nagyfrekvenciás JET lélegeztetés szerepe és jelentősége a tüdőtranszplantációban 94
5.5 Az ECMO szerepe és jelentősége a tüdőtranszplantációtól független légzési elégtelenség ellátásában 101
5.6 Az elektív, intraoperatív VV-ECMO-val végzett mellkassebészeti műtéteink retrospektív vizsgálata, különös tekintettel az indikációra, a módszer biztonságosságára, a perioperatív morbiditásra és mortalitásra 105
5.7 A VV-ECMO szerepe és jelentősége a technikai operábilitás kiterjesztésében a modern mellkassebészeti anesztéziában 110

6. Következtetések 112
6.1 Tézisek 114

7. Összefoglalás **116**

8. Summary **117**

9. Irodalomjegyzék **118**

10. Saját publikációk jegyzéke **132**

10.1 Az értekezés témájában megjelent eredeti közlemények 132

10.2 Egyéb - nem az értekezés témájában megjelent – eredeti közlemények 134

11. Köszönetnyilvánítás **135**

Rövidítések jegyzéke

ACC	adenocisztikus karcinóma
ACT	activated clotting time, aktivált koagulációs idő
AIDS	Acquired Immune Deficiency Syndrome, szerzett immunhiányos szindróma
AITO	aneszteziológiai és intenzív terápiás osztály
AMI	akut miokardiális infarktus
AO	aorta
AOI	age-adjusted oxigenation index
AP	artéria pulmonális
APPS	age, PaO2/FiO2, plato pressure score
ASD	pitvari szeptum defektus
ARDS	akut respirációs diszstressz szindróma
ARF	akut veseelégtelenség
AV	arteriovenózus
BAL	bal alsó tüdőlebeny
BFL	bal felső tüdőlebeny
BK	bal kamra
BP	bal pitvar
BPF	bronchopleurális fisztula
BOS	bronchiolitisz obliteransz szindróma
BTT	bridge to transplant
CIP	critical illness polyneuropátia
CIT	cold ischaemic time, hideg ischémiás idő
CF	cisztás fibrózis
CO	cardiac output, szívperctérfogat
CO2	szén-dioxid
COPD	krónikus obstruktív légzőszervi megbetegedés
CPAP	continous positive airway pressure, folyamatos pozitív légúti nyomás
CPB	kardiopulmonális bypass
CPR	kardiopulmonális reszuszcitáció
CVP	centrálvénás nyomás

CVVHD	krónikus venovenózus hemodialízis
CVVHDF	krónikus venovenózus hemodiafiltráció
DBD	deceased brain donation
DCD	deceased cardiac donation
DIOS	disztális obstrukciós szindróma
DLuTX	double lung transplantation, kétoldali tüdőtranszplantáció
DM	diabétesz mellitusz
DO2	oxigén szállítás
E	egység
ECMO	extrakorporális membrán-oxigenizáció
ECLS	extracorporeal life support, extrakorporális életfenntartó kezelés
eCPR	extrakorporális kardiopulmonális reanimáció, újraélesztés
EDP	végdiasztolás nyomás
EDV	végdiasztolés térfogat
ET	Eurotransplant, non-profit nemzetközi szervezet
F	férfi
FEV1	forszírozott kilégzési térfogat 1 másodperc alatt
FiO2	belélegzett levegő oxigén aránya
FF	femoro-femorális
FJ	femoro-juguláris
Fr	french
g	gramm
HA	hemolítikus anémia
HFJV	high frequency JET ventilation, nagyfrekvenciás lélegeztetés
hgb	hemoglobin
HIV	humán immundeficiencia vírus
HLA	humán leukocita antigén
HPV	hipoxiás pulmonális vazokonstrikció
HT	hipertónia
HU	high urgency
ILD	intersticiális tüdőbetegség
IOP	intraoperatív

IPAH	idiopátiás pulmonális artériás hipertónia
IPF	idiopátiás tüdőfibrózis
IPPV	intermittáló pozitív nyomású lélegeztetés
IRV	inversed ratio ventilation
ISHLT	International Society for Heart and Lung Transplantation
ISZB	ischémiás szívbetegség
IT	intratorakális
ITO	intenzív terápiás osztály
ITP	idiopátiás trombocitopéniás purpura
IU	nemzetközi egység
IVC	véna cava inferior
JAL	jobb alsó tüdőlebeny
jb	jobb-bal
JFL	jobb felső tüdőlebeny
jj	jobb-jobb
JK	jobb kamra
JP	jobb pitvar
l	liter
LA	left atrium, bal pitvar
LAM	limfangioleiomiomatózis
LAS	lung allocation score
LDCT	low-dose computer tomography
LuTX	tüdőtranszplantáció
LVAD	bal kamrai keringéstámogató eszköz
LVEDP	bal kamrai végdiasztolés nyomás
kg	kilogramm
KT	kemoterápia
MAP	mean arterial pressure, artériás középnyomás
mcg	mikrogramm
min	perc
ml	milliliter
MOF	multiorgan failure, többszervi elégtelenség

mPAP	mean pulmonary arterial pressure, artériás kisvérköri középnyomás
N	nő
NASA	National Aeronautics and Space Administration, Nemzeti Repülési és Űrhajózási Hivatal
n.d.	not done, nem történt
NE	nemzetközi egység
NHBD	non heart beating donation
NIDDM	nem inzulin dependens diabétesz mellitusz
NIO	National Institute of Oncology
NIRS	near-infrared spektroszkópia
NIV	non-invazív lélegeztetés
OKPI	Országos Korányi Pulmonológiai Intézet
OKPTI	Országos Korányi TBC és Pulmonológiai Intézet
OOI	Országos Onkológiai Intézet
PA	pulmonális artéria
PAH	pulmális artériás hipertónia
PAL	paracorporeal arteficial lung
PaO2	artériás vér oxigéntenziója
PAP	artéria pulmonális nyomás
PAS	para-amino-szalicilsav
pCO2	szén-dioxid tenzió
PEEP	positive end-exspiratory pressure, pozitív végkilégzési nyomás
PF	pitvarfibrilláció
PH	pulmonális hipertónia
PIP	peak inspratory pressure, belégzési csúcsnyomás
PLT	poszterolaterális torakotómia
pO2	oxigéntenzió
posztop	posztoperatív
PNO	pulmonektómia
PPH	primer pulmonális hipertónia
Pplat	plató nyomás
PRA	panel reactive antibody

preop	preoperatív
ptx	pneumotorax, légmell
PVR	pulmonális vaszkuláris rezisztencia
RA	right atrium, jobb pitvar
RKT	radiokemoterápia
RR	szisztémás vérnyomás
RV	right ventricle, jobb kamra
RVAD	jobb kamrai keringéstámogató eszköz
s	másodperc
sc	szubkután
SCC	laphámrák
SCV	véna cava szuperior
SE	Semmelweis Egyetem
SLuTX	single lung transplantation, egyoldali tüdőátültetés
sp	spontán
SPN	szoliter pulmonális nodulus
SSBLuTX	single sequentional bilateral lung transplantation
SSDluTX	single sequentional double lung transplantation
sPAP	szisztémás pulmonális artériás nyomás
TAPSE	tricuspid annular plane systolic excursion
TBC	tuberkulózis
TIVA	teljes intravénás anesztézia
TTE	transztorakális echokardiográfia
ttkg	testtömegkilogramm
TV	trikuszpidális billentyű
TX, tx	transzplantáció
VA	venoarteriózus
VAD	ventricular assist device, keringéstámogató eszköz
VA-ECMO	venoarteriózus extrakorporális membrán-oxigenizáció
VALI	ventilator associated lung injury
VATS	video-assisted thoracoscopic surgery, videoasszisztált torakoszkópos sebészet

V-AV	veno-arteriovenózus
VC	véna cava
VILI	ventilator induced lung injury, lélegeztetőgép okozta tüdőkárosodás
VO2	oxigén felhasználás
VP	véna pulmonális
Vt	tidal volume, egyszeri légzési térfogat
VV	venovenózus
VV-ECMO	venovenous ECMO, venovenózus extrakorporális membrán-oxigenizáció
VVT	vörösvértest koncentárum
WHO	World Health Organization, Egészségügyi világszervezet

1. Bevezetés

1.1. Krónikus légzőszervi betegségek és a tüdőrák gyakorisága, hazai és nemzetközi adatok

A World Health Organisation (WHO) becslése szerint 2008-ban a világon 57 millióan haltak meg, 21% rákos megbetegedés, 12% pedig krónikus légzőszervi betegség következtében [1]. Mind a két betegség, hasonlóan más krónikus betegségekhez, mint a kardiovaszkuláris kórképek és a cukorbetegség jelentős társadalmi, gazdasági és szociális terhet jelent. A háttérben a dohányzás, a mozgásszegény életmód, az egészségtelen táplálkozás, a túlzott alkoholfogyasztás mellett szerepet játszik a környezetszennyezés, a klímaváltozás és a stressz is. 2008-ban 9 millió 60 éves kor alatt bekövetkezett halálesetet regisztráltak, ennek nagy része elkerülhető lett volna, csupán a dohányzás 6 millió ember halálában szerepelt oki tényezőként. 2017-ben a WHO felmérése szerint az aktívan és passzívan dohányzók száma 8,2 millió volt, és több, mint 7 millió ember haláláért a dohányzás tehető felelőssé [2]. A haláloki statisztika trendjét elemezve 2030-ra már az alsó légúti fertőzések (beleértve a TBC-t is) szerepe visszaszorul, ugyanakkor a krónikus obstruktív tüdőbetegség (COPD) a 3., míg a tüdődaganatok a 6. leggyakoribb halálokká válnak. A rákos megbetegedések számát 26 millióra prognosztizálják és ez 11 millió ember halálát okozza majd. A WHO adatai szerint már ma is többen halnak meg rákban, mint TBC-ben, AIDS-ben és malériában összesen (1. táblázat).

1.táblázat. A halálokok gyakoriságának várható változása 2030-ban [3]

Halálokok	2008		2030	
	Rangsor	Összhalálozás %-a	Rangsor	Összhalálozás %-a
Koszorúér betegségek	1.	12,2	1.	14,2
Stroke és egyéb agyi érbeteg-ségek	2.	9,7	2.	12,1
Alsó-légúti fertőzések	3.	7,1	4.	3,8
COPD	4.	5,1	3.	8,6
Hasmenéses megbetegedések	5.	3,7	23.	0,9
HIV/AIDS	6.	3,5	10.	1,8
TBC	7.	2,5	20.	1,0
Légcső/hörgő/tüdő daganat	8.	2,3	6.	3,4
Közúti balesetek	9.	2,2	5.	3,6
Koraszülés, alacsony születési súly	10.	2,0	22.	0,9

Magyarországon a krónikus légzőszervi megbetegedésben (idült hörghurut, hörgőtágulat, asztma, tüdőtágulat) szenvedők aránya folyamatosan nő, 2000-ben az összes halálozás 3,8%-t, míg 2012-ben 5,2 %-t tette ki. A COPD-ben szenvedők számát 5-600.000 közé becsülik, 90%-a dohányzik, vagy korábban dohányzott. A nyilvántartott közel 200.000 COPD-s betegek 80%-a középsúlyos, súlyos, vagy végstádiumú [4]. Riasztóan nőtt a daganatos betegségben elhunytak száma, ezen belül a légcső-, hörgő-, és tüdődaganatban elhunytak aránya folyamatosan emelkedik, megelőzve az emésztőszervi daganatos ha lálozást (1. ábra) és az 1970-s évek második felétől a vezető daganatos halálokká vált. Ma annyian halnak meg tüdőrákban, mint annak idején tuberkulózisban. Tüdőrák halálozása tekintetében Magyarország világelső: 56,7/100.000 lakos, mind a férfiak (77,4 %000), mind a nők (41,4 %000) vonatkozásában [5]. A tüdőrákban szenvedők körében a

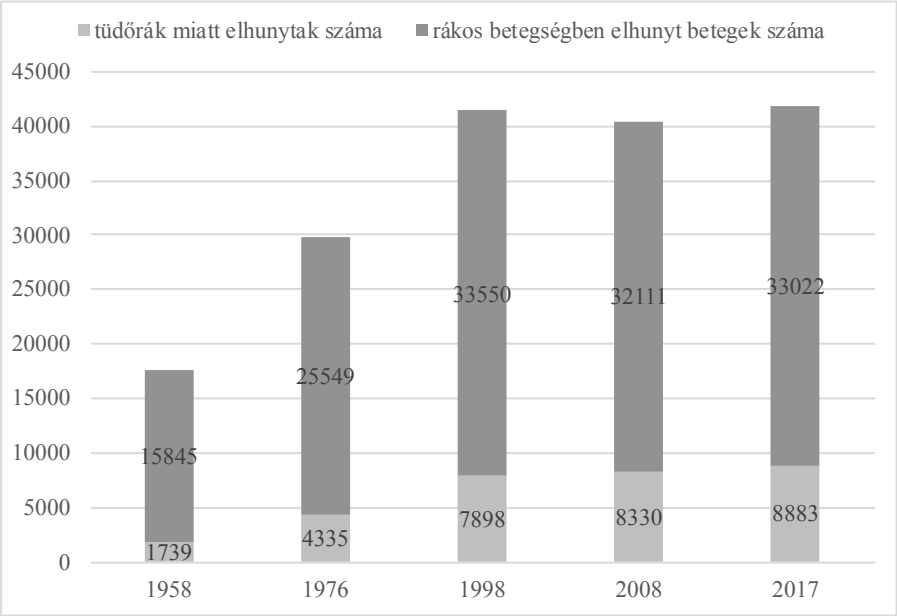

1. ábra Rákos betegség miatt elhunytak, valamint a légcső-, hörgő-, tüdőrákban elhunytak számának alakulása 1958-tól hazánkban (forrás: International Agency for Research on Cancer)

dohányzók aránya 90% körül van. 2009-ben a felnőtt lakosság 31%-a dohányzott, a nők körében 26%, míg a férfiaknál 36% [6]. Egy tanulmány szerint minden 6. magyar ember a dohányzás miatt hal meg, 2012-ben ez 21.746 esetet jelentett, mely az összes halálozás 17%-t tette ki. A dohányzásnak tulajdonítható elhalálozás oka legtöbb esetben légcső-, hörgő-, tüdődaganat (kb. 30%), de légzőszervi obstruktív betegségben is sokan veszítették életüket (kb. 20%) [7].

Számos népegészségügyi intézkedés született, mellyel egészségtudatos magatartásra „kényszerítik” a lakosságot. A nemdohányzók védelméről szóló törvény hatása csak 10-15 év múlva fogja éreztetni a hatását. Fontos a meglévő szűrőprogramok felélesztése mellett, újabb, hatékonyabb diagnosztikai szűrések indítása. 2014 végén indult el az Országos Korányi Pulmonológiai Intézetben (OKPI) a még gyógyítható, műtéttel kezelhető korai stádiumú tüdőrák kiemelését célzó alacsony sugárterhelésű mellkas CT (LDCT) szűrőprogram, a HUNCHEST[4]. 3 év alatt 739 beteg vizsgálatát végezték el, 10%-ban intermedier, 5%-ban kóros elváltozást találtak. 10 esetben szövettannal malignitás igazolódott, ebből egy beteg volt csak inoperábilis, további 2 esetben társbetegség miatt a szövettani mintavétel sem jött szóba, a betegek fele dohányosnak vallotta magát. A számok tükrében érthető hazánk egészségügyi ellátásában a tüdőgyógyászat és a mellkassebészet hangsúlyos szerepe a megelőzésen túl, a betegek felderítésében és gyógyításában.

1.2 A modern mellkassebészet

Az orvoslás története valószínűleg egyidős az emberiség történetével, bár a sebészi beavatkozásokat jobbára nem orvosok, hanem borbélyok végezték, a sebészorvosi szakma kialakulása csak a XIX. századra tehető. A XIX. század közepéig a borbély-sebészek munkája amputációból, külső növedékek eltávolításából állt, néhány percig tartott a fájdalom miatt, az alapbetegségek sérülések és fertőzések, illetve azok következményei voltak. A beavatkozások fő korlátját képező fájdalom uralása jelenti a modern sebészet kezdetét. Wells 1844-ben nitrogén-oxidullal próbálkozott, azonban az igazi áttörés 1846. október 16-án történt. Egy bostoni fogorvos, William Thomas Green Morton az általa készített eszközből étert lélegeztetett be egy pácienssel, akinek állkapocs tumorát távolították el. A beteg érzéketlenné vált, bár tudta, hogy az operáció elkezdődött. Az operáló orvos, John Collins Warren felkiáltott: „Uraim, ez nem humbug!” Ezekkel a szavakkal indult a modern sebészet első korszaka, a „narkózis-éra”. Méltán nevezzük ezt az időszakot a „sebészet évszázadának”. A hasüregi sebészet mellett az idegsebészet, az traumatológia és az ortopédsebészet terén is egyre kiterjesztettebb és hosszabb ideig tartó műtéteket végeztek. A megfelelő fájdalomcsillapítás ellenére, a műtétre kerülő betegek

halálozása magas volt, jellemző, hogy Nissen szerint nagyobb eséllyel haltak meg, mint ha katonának álltak volna Waterloonál. Ennek hátterében a sebgennyedés állt. A műtéti fertőzés csökkentése terén Semmelweis Ignác, Pasteur és Lister munkássága kiemelkedő, utóbbi 1867-ben alkotta meg az antiszepszis tanát, melyet hamarosan az aszepszis bevezetése követett. A sebészet számára megnyílt a hasüreg, az anatómiai szemléletnek köszönhetően egyre bravúrosabb műtéteket végeztek el, azonban a halálozás továbbra is magas volt. A kor jellemző mondása lett, hogy „a műtét sikerült, a beteg meghalt", a háttérben a kórélettani ismeretek hiánya állhatot. A klinikai kémiai ismeretek bővülésével lassan egy önálló szakirány bontakozott ki, mely a mai intenzív terápia eredetének tekinthető. [8] Ebben az időszakban a narkózis, az antiszepszis-aszepszis elveinek megismerésével, felhasználásával, olyan nagy műtétekre került sor (Billroth II), melyek a mai napig léteznek.

Az általános sebészet fejlődése ellenére a mellüreg továbbra is tilalmazott terület maradt. Paget híres könyvében 1896-ban míg a szívsebészetről lelkesedéssel írt („a szívsebészet valószínűleg elérte a természet adta határait..."), addig igen pesszimista a tüdőreszekciót illetően: „a műtétek indikációja igen kétségbevonható, az eredmények bizonytalanok, és a halálozási arány olyan magas, hogy jelenleg egy sebésznek sincs semmi kézzelfogható oka, amiért a műtétet el kellene végeznie..." [9]. A XIX század végéig a sebészek kerülték a mellűr megnyitását a légmell technikai megoldhatatlansága miatt. Tüdőműtétre csak elszórtan, kényszerből, extrapleurálisan került sor, olyan esetekben, ahol betegség lefolyása során a tüdő a mellkasfalhoz kitapadt. A mellkasi gennyedések drenálásának gondolata már az ókori civilizációkban is felbukkant, a tüdő eltávolítását azonban az 1200-s évekig lehetetlennek tartották. A korai tüdőeltávolításokat olyan mellkasi sérülteknél végezték, ahol a tüdőszövet a mellkasfalon kívülre hernializálódott. Rolandus számolt be 1499-ben az első ilyen sikeres tüdőreszekcióról, majd szórványosan találunk leírásokat Ambrose Pare (1634), Haldanus (1646), Bell (1786) munkáiban [10]. Az első mellkasfalra is kiterjesztett reszekciót szintén trauma miatt Milton Antony végezte 1821-ben [11]. Tumor miatti tüdőrész eltávolításáról először 1861-ben számolt be Pean, ahol a tüdőre rávarrta a pleurát a daganat eltávolítása előtt, majd elektro-kauterrel távolította el azt és karbolsavas kötéssel fedte [12]. Block 1881-ben állatkísérletes megfigyelései alapján, miszerint a pleuraűrt kitöltötte a maradék tüdőszövet, emberen is elvégezhetőnek tartotta a tüdőreszekciót, melyet a tuberkulózisban szenvedő unokahúgán demonstrált is.

A beteg a műtét után elhalálozott, törvényszéki eljárás a TBC-t nem igazolta, emiatt Block öngyilkosságot követett el [13]. 5 évvel később az olasz Forlanini művi, csúcsi légmell létrehozását javasolta TBC kezelésében, mint a tüdőreszekció alternatíváját, ezzel hosszú évtizedekre meghatározva a TBC kezelés irányát [14]. 1880-tól a századfordulóig jobbára kloroform anesztéziában próbálkoztak TBC-ben tüdőműtéttel. Több sikertelen próbálkozás után Tuffier 1891-ben végezte el az első sikeres tüdőreszekciót, majd 1895-ben MacEwen sikeres pneumonectomiáról számolt be [14]. Az első ismert sikeres tumoreltávolítás anatómiai reszekcióval, bal alsó lobectomiával véletlen lelet volt, 1901-ben Heidenhain végezte, a kivett tüdőben mellékleletként derült fény egy kisebb karcinómára. Az első, radiológiailag igazolt alsó lebenyi tumor eltávolítását 1912-ben Davies végezte [15], melyhez a saját maga által kifejlesztett pozitív nyomású, maszkos érzéstelenítő készüléket használta. A szórványos sikerek ellenére akkoriban a tüdőműtétek halálozása 50-60% körül maradt.

A XIX. század jellemző sebészeti vívmányain túl, a mellkasi műtétek tolerálásához és a túléléséhez további technikai fejlődésre volt szükség. Ki kellett védeni az endoaspirációt: az egészséges tüdőbe történő vér, illetve genny átcsorgását, meg kellett teremteni az intraoperatív légmell okozta respirációs acidózis, hipoxia kivédésének technikáját, a posztoperatív mellüregi szívást a termelődő folyadék és levegő eltávolítására.

A XIX-XX. századfordulón a lengyel Mikulicz-Radecki bíztatására Sauerbruch megszerkesztette negatív nyomású kamráját, mely fenntartotta a műtét alatt is a fiziológiás nyomáskülönbséget a tüdő és a környezet között [16]. Auer és Meltzer pozitív nyomással, a hangrésen átvezetett csővel oldotta meg ugyanezt [17].

1875-ben Bülau empyema kezelés kapcsán leírta a vízzáras, zárt rendszerű mellkasi „szívást”, mint a bordareszekció és nyílt drenázs alternatíváját [18]. Bülau -jóval a korát megelőzve- felismerte, hogy empyema kezelés kapcsán az összeesett tüdő kitágulásához negatív nyomásra, szívásra van szükség. Samuel Robinson 1910-ben vákuum pumpával szívta a mellüregi dréneket [19], 1920-ban pedig Lilienthal egyszerűbb, a gravitációt felhasználva, két üveg segítségével hozott létre negatív nyomást [20]. Brunn 1929-ben írta le a posztlobektómiás mellűri szívást [19].

A sors iróniája, hogy minden elem, így az endotracheális tubus, a laringoszkóp és a lélegeztetőballon is jóval hamarabb létezett, mint ahogy az intraoperatív, pozitív nyomású anesztézia rutinszerűen elterjedt. Intubációs próbálkozások már történtek a XVIII.

században főleg diftériás gyerekek [21], illetve vízbefulladtak újraélesztése kapcsán. 1871-ben Trendelenberg javasolta az endotracheális tubus használatát általános anesztéziában [22]. A laringoszkóp kifejlesztése előtt több, mint 15 évvel 1878-ban MacEwen az egyiptomi idők óta ismeretes légcsőmetszés alternatívájaként vakon tubust vezetett a légcsőbe egy hangrés-, és szájüregi műtétnél [23]. Ballonos tubust 1895-ben Tuffier használt [24], azonban ez csak később Magill [25] és Robotham [26] munkásságát követően vált rutinszerűvé, ennek hátterében továbbra is a vakon, orron vagy szájon át történő, gyakran sikertelen bevezetés állhatott. 1895-ben a berlini Alfred von Kirstein beszámolt a gége direkt laringoszkópos vizsgálatáról anesztéziában [27], a metódust 1913-ban Chevalier módosította és leírta a tubus bevezetését a légcsőbe laringoszkóp segítségével [28], de az 1930'-s évekig főleg a fertőzéstől való félelem miatt nem terjedt el. A XVI. században Andreas Vesalius fújtatóval sikerrel lélegeztetett állatokat, 1893-ban Fell lábbal hajtott harmonikát csatlakoztatott az ópium mérgezésben szenvedő beteg maszkjához lélegeztetés céljából [29], majd O'Dwyer kapcsolta endotracheális tubushoz [30]. 1899-ben Rudolph Matas használta először a Fell-O'Dwyer lélegeztető készüléket nyílt torakotómiánál [31]. Mindezen elérhető technikai eszközök ellenére az 1930-s évekig maszkos anesztéziát használtak a világon éterrel, kloroformmal, nitrogén-oxidullal. Arthur Ernest Guedel-nek, egy indianapolisi aneszteziológusnak tulajdonítják az első klinikai szituációban ballonos tubussal végzett, kézzel lélegeztetett mély narkózist, mely hosszabb műtétet tett lehetővé [32]. A fenti fejlesztések birtokában került sor 1933-ban a modernnek számító disszekciós pulmonektómiára (Rienhoff [33], E. Archibald [34], Evarts Graham [35]).

A lélegeztetőgép prototípusát P. Frenckner [36] és E. Anderson [37] fejlesztette ki 1934-ben, számos módosítását követően elterjedése a mellkassebészetben csak 1942-re vált rutinná, a kuráre sikeres alkalmazása után (Griffith [38]). Ezzel létrejött az intratracheális narkózishoz nélkülözhetetlen műtét alatti pozitív nyomású lélegeztetést biztosító altatógép, mely nemcsak megakadályozta a tüdő összeesését, hanem alkalmas volt altatógázok adagolására, és biztonságossá tette a transzpleurális torakotómiát.

Ha a modern sebészet kezdetét Morton „éter-napjától" számítjuk, akkor a modern mellkassebészet alapját az intubációs narkózis elterjedése jelenti. Ettől fogva a mellkassebészet fejlődése felgyorsult, a XX. század második felét méltán nevezhetjük „a mellkassebészet fél évszázadának". A mellkassebészet és anesztézia egymásra utaltságát

jellemzi, hogy a modern mellkassebészet fejlődésének mérföldkövei hol sebészeti, hol pedig aneszteziológiai technikai fejlesztéshez kötődnek. A korszerűbb aneszteziológiai eljárások új mellkassebészeti módszerek bevezetését teszik lehetővé, az újabb és újabb mellkassebészeti beavatkozások (pl. varrógépek megjelenése- Androsov és Potechina 1955, majd Amosov and Berezovsky 1961 [10]) pedig igénylik az aneszteziológiai fejlesztéseket. Overholt még az aspiráció kivédésére hasra fektette az operálandó beteget [39], Archibald bronchusblokkerrel védte azt [34]. Gale 1932-ben endobronchiálisan levezetett tubussal lélegeztetett fél oldali tüdőt [40], Carlens (1946) [41], majd Robertsaw (1962) [42] dupla lumenű tubusai nemcsak az egészséges tüdőt védték meg az endoaspirációtól, hanem lehetővé tették a féloldali tüdő lélegeztetését az operálandó tüdő leengedését és ezáltal a mellkassebész kollabált tüdőn operálhatott, áttapintással a mélyebb folyamatokat is lokalizálni tudta. Az egyre modernebb lélegeztetőgépek, majd a nagyfrekvenciás lélegeztetés alkalmazása légcső-, és tüdősebészetben egyre bonyolultabb mellkassebészeti műtéti eljárásokat (hörgőplasztika, bifurkáció reszekció) tettek lehetővé [43]·[44]. Mindeközben bővült az alkalmazott élettani ismeretekre épülő vizsgáló módszerek tárháza. Jelentős, ha nem a legjelentősebb ezek közül Astrup vérgázanalízise [45], Warring megfigyelése, hogy egyszerű légzésfunkciós vizsgálattal felmérhető a TBC-s beteg állapota [46], majd Kristersson ventilációs [47] és Boysen perfúziós szcintigráfiás vizsgálatai [48].

A mellkassebészet „fél évszázadának” végére a tüdőreszekciók alacsony morbiditású és mortalitású beavatkozássá váltak (lobektómia mortalitása 2% alatti, pneumonektómia mortalitása 5% alatti hazai és világviszonylatban is).

1.3 A mellkassebészeti műtétek indikációinak változása

Az 1800-1900-s években a tuberkulózis gyakori betegség és a leggyakoribb halálok volt. Ha a tervezett mellkassebészeti beavatkozások történetét szeretnénk tanulmányozni ebben az időszakban, akkor a TBC sebészi megoldásának törekvéseit kell elsőként megvizsgálnunk. Bár sokak egyértelműen fertőző betegségnek tekintették a TBC-t, erre Koch 1882. március 24-én Berlinben tartott előadása hívta fel a figyelmet [49], és hogy milyen nagy problémát jelentett a betegség, mi sem bizonyítja jobban, mint hogy

előadását 3 héttel később már a The New York Times publikálta. Ekkorra már kialakulóban volt az a nézet, miszerint TBC-ben a kollapszus terápia valamely formája a gyógyulás esélyét jelentheti [14]. Az intubációs pozitív nyomású anesztézia bevezetése alapvető hatást gyakorolt a műtéti típusra, gyakorlatilag 30-40 év alatt a kollapszus terápia eltűnt, helyét átvette a kezdetben több, majd egy ülésben végzett lebeny-, fél tüdőeltávolítás, később a parenchymakímélő szegmentreszekció. A TBC ellenes PAS, majd a Streptomycin 1945-1946-s bevezetésével előtérbe került a gyógyszeres terápia, a mellkasi műtétek indikációs köre teljesen átalakult. Míg előtte a TBC gyógyulásának esélyét a műtét teremtette meg, addig a XX. század közepén csak az került műtétre, ahol a gyógyszeres terápia nem hozott megfelelő gyógyulást. Még 1952-1957 közötti 5 éves periodusban is John Steele írása szerint 6261, több mint átlagos évi 1000 esetben történt sebészi beavatkozás egy neves amerikai kórházban Los Angeles-ben TBC miatt [50]. A XX. század második felére a TBC miatti mellkasi műtéti szám drasztikusan csökkent.

A XX. század előtti irodalomban tüdőrákkal kapcsolatos közleményt alig találunk. Adler összegyűjtötte 1912-ig az irodalomban található összes, 374 igazoltan tüdőrákos közölt esetet [51]. Elsőként vetette fel a dohányzás oki szerepét. A cigaretta elterjedése az I. Világháborúban indult. “Black Jack”, azaz John J. Persching amerikai tábornok a vele készült riportban azt állította, hogy „a háború megnyeréséhez legalább annyi cigarettára van szükség, mint lőszerre”. Érthető ezek után, hogy miért egyezik meg a hadi lőszer kalibere a cigaretta átmérőjével. Szintén az amerikai A. Ochsner sebész visszaemlékezésében írja, hogy 1910-ben látott boncasztalon először tüdőrákot, legközelebbi esetet 17 év múlva, a következő nyolcat pedig 6 hónapon belül, ezért nevezte ő a tüdőrákot járványnak. [52] A tüdőrák gyakoribbá válásával felimerték, hogy az könnyebben kezelhető lebenyeltávolítással, mint a bronchiektázia. A II. Világháború idejében lett a mellkassebészet önálló specialitás. Állatkísérletek és a háború sérültjeinek ellátása kapcsán kidolgozták a sleeve lobektómia módszerét. Az 1980-s években vitatták a szegmentektómia eredményességét a tüdőrák hosszútávú túlélését elemezve [53],[54],[55], 70 év után a lobektómia lett a tüdőrák leggyakoribb, kellő biztonsággal végezhető műtéti megoldása.

1.4 A minimál invazív mellkassebészet kialakulása

A XX. század végén a modern mellkassebészeten a videoasszisztált mellkassebészetet (video-assissted thoracoscopic surgery, VATS) értettük. A gyökere majd 200 évre nyúlik vissza, 1806-ra, amikor Phillip Bozzini kifejlesztette az első endoszkópos eszközt, a Lichtleiter-t, melynek világítását gyertya biztosította [56]. Kifejlődését három korszakra oszthatjuk: korai, klinikai torakoszkópiát követi az átmeneti, diagnosztikus, majd a modern, videó torakoszkópia.

A klinikai torakoszkópia alapjait a svéd Jacobeus munkássága teremtette meg. A XIX. század elején helyi érzéstelenítésben, gyertyafény segítségével, merev cisztoszkóppal vizsgálta a mellűrt, majd egy második metszésből bevezetett kauter segítségével oldotta a pleurális adhéziókat. 1910-ben megjelent közleményében Jacobeus hangsúlyozta, hogy a trokár bevezetése minimális szöveti károsodást és fájdalmat okoz a betegnek [57]. Ezt az eljárást alkalmazták a következő fél évszázadon át a TBC kezelésében. 16 év alatt Európában 1500 torakoszkópia történt komolyabb szövődmény nélkül [58]. Gyulladásos adhéziók mellett daganatokat is diagnosztizáltak. Az intubációs anesztézia elterjedésével a torakoszkópia háttérbe szorult az 1940'-s évekre, ebben az átmeneti korszakban bár egyre ritkábban, de használták spontán ptx-ben pleurodézishez, valamint a pleura betegségeinek differenciáldiagnosztikájában.

Az 1980'-s évekre gyakoribb féloldali lélegeztetés, és az üvegszálas fiberoptika fejlődését kiaknázó endoszkópia példáját látva ismét előtérbe került a most már flexibilis, modern-torakoszkóp. Kezdetben csak diagnosztikai beavatkozásokhoz, pleura-elváltozások kezelésére, majd ptx ellátáshoz használták, később pedig fokozatosan bevezették a rosszabb általános állapotú betegek metasztazektómia eltávolításában is. A videó rendszer, a mikrokamerák, a digitális képalkotás és számítástechnika, és a VATS eszköztár (endoszkópos varrógépek) fejlődésének köszönhetően pedig ékreszekciót, majd lobektómiát és pneumonektómiát végeztek ilyen módon [59]. A mellkassebészeti társaság (The Society of Thoracic Surgeons) 1992-ben tartotta az első nagy összejövetelét, amelynek témája a VATS volt [13]. A kutatások és a VATS lobektómia nyílt torakotómiával történő összehasonlítás alapjait a módszer standardizálása tette lehetővé. Mára már bizonyított, hogy kevesebb a fájdalom, a betegek hamarabb gyógyulnak, rövidebb ideig szükséges a mellkasi drenázs, rövidebb a kórházi tartózkodás,

kevesebb a szövődmény, és jobb a posztoperatív életminőség. Ez a módszer kevésbé deprimálja az immunrendszert, ami a rákos betegek hosszabb túlélését jelentheti. A VATS technikával szerzett tapasztalatok növekedésével megtörténtek az első VATS mellkasfali reszekciók [60], majd hörgőplasztikák [61], pulmonális artéria varratok [62] és anatómiai szegmentreszekciók [63] is. A minimál invazív technikával csökkent a vérvesztés, a pulmonológiai komplikációk száma, a kórházi tartózkodás hossza és az onkológiai kimenetel összemérhetővé vált a nyílt torakotómiával végzett műtétekével [64],[65]. A klinikai torakoszkópiákat helyi érzéstelenítésben, vagy felületes szedációban spontán légzés mellett végezték. A VATS műtétek feltétele az oldalszétválasztott lélegeztetés, az operált oldali tüdőkollapszussal mély narkózisban a beteg megfelelő oxigenizációja mellett, ez teszi lehetővé az optimális sebészi feltárást és a vizualizációt. A VATS beavatkozások nagyobb elvárásokat támasztanak az aneszteziológussal szemben. A nyílt torakotómiánál alkalmazható oxigenizációt javító manőverek, mint pl. az operált tüdő CPAP, vagy HFJV kezelése, vagy az intermittáló apnoe, illetve az operált tüdő intermittáló lélegeztetése nem vagy nehezen kivitelezhető, gyakran kényszerítik az operatőrt konverzióra, nyílt torakotómia végzésére.

A XXI. század elejére a minimál invazív technika a robotsebészettel újabb állomását érte el, melyet a VATS műtétek során tapasztalt nehézségek megoldási törekvése inspirált, ezzel megalapozva az ultramodern mellkassebészetet. Az endoszkópot irányító asszisztens, a hosszú eszközök által felnagyítva jelentkező kézremegés, a merev, egyenes eszközök miatti korlátozott mozgás, a forgáspont miatt szükséges ellentétes kézmozgás és a térlátás hiányának problémáját igyekezték megoldani a NASA és az amerikai hadsereg mérnökeinek segítségével. Eredményeképpen született meg a robotsebészet, több lépcsőben a Da Vinci robot, melynek felhasználása napjainkban a mellkassebészeti műtéteknél is egyre gyakoribb. A 2000-s évek elején számoltak be az első robot-thymektómiáról [66], melyet számtalan, változatos mellkasi műtéti típus követett. A nyílt torakotómiával összehasonlítva kimutatták, hogy a robot mellkasi műtéteket biztonsággal el lehet végezni, megfelelő hílus-, és nyirokcsomó-disszekcióval, rövidebb kórházi tartózkodás, és jobb életminőség mellett [67]. Tíz év 325 esetét elemezve a túlélést hasonlónak találták, mint VATS és nyílt torakotómia esetén [68]. Előnyt a kisebb fájdalom, hátrányát a hosszabb műtéti idő és a nagyobb költség jelenti. Igazi előnye a VATS-hoz képest a robotkarral történő manipulálásnak a szűk területeken lehet, így a

tüdőcsúcsi és a rekeszizom közeli helyeken, a minimál invazív nyelőcsőreszekciónál, a sleeve reszekciónál és a bronchusplasztikáknál.
Szintén az ultramodern mellkassebészet, a XXI. század vívmányaként értékelhető a tüdőtranszplantáció elterjedése, annak ellenére, hogy gyökerei a minimál invazív mellkassebészethez hasonlóan az előző évszázadban már megvoltak. A tüdőtranszplantáció számos végállapotú tüdőbetegség esetén az egyetlen terápiás lehetőség. Az első tüdőtranszplantációt 1963-ban végezte el James Hardy, a beteg azonban immunszuppresszív szerek hiányában csak 18 napig élt [69]. A szervtranszplantáció történetében az áttörést a ’80-as években megjelenő Ciklosporin hozta meg. Az első tartósan sikeres egyoldali tüdőtranszplantációt Joel Cooper végezte el Torontóban 1983-ban, majd 1986-ban szintén ő végezte el az első kétoldali tüdőtranszplantációt is [70] [71]. A nagyobb mellkasi transzplantációs központok az 1990-es évek eleje óta rutinszerűen végeznek ilyen beavatkozásokat. Az International Society for Heart and Lung Transplantation (ISHLT) legutóbb közzétett statisztikája szerint 2016-ben a világon több mint 4500 tüdőtranszplantációt végeztek [72].

1.5 A magyar mellkassebészet története

A XIX. század első éveiben hazánkban a halálozások 25%-ért a tuberkulózis volt a felelős, évente kb. 50.000 új esetet regisztráltak. A két világháború között a szegénység és a nyomor következtében a „TBC helyzet” tovább romlott, Magyarország helyzete világviszonylatban is kiemelkedően súlyossá vált, a történelem folyamán másodszor vált hírhedté a „morbus hungaricus” - ezúttal a tuberkulózist értették rajta. Ebben az időszakban, 1901-ben alapították meg a szegénysorsú TBC-s betegek gyógyítására, az Erzsébet Királyné Szanatóriumot, ami 1952-től az Országos Korányi TBC és Pulmonológiai Intézet nevet kapta.
A TBC kezelése a XIX. század elején még sebészi volt, itthon az 1920-s évektől végezték a művi extrapleurális légmell műtétet, a torakoplasztikát, és a nervus phrenicus bénítást. Sebestyén Gyula, a magyar mellkassebészet, mint önálló szakma hazai megalapítója 1949-ben már több, mint 3000 torakoplasztikáról számolt be [73]. Valamennyit helyi érzéstelenítésben végezte. Míg Balassa 1847. január 11-én alkalmazta az éternarkózist a

pesti Szent Rókus Kórházban (Mortonhoz képest egy éven belül), addig az első intubációban végzett mellkasi műtétre szimpatektómia kapcsán 1951-ben került sor a János kórházban [74]. (Magyarországon több, mint 100 évvel a Balassa által elvégzett éternarkózis után valósult meg.) Hazánkban először 1949-ben érkezett két modern altatógép, azonban használatát politikai okok miatt már csak autodidakta módon tudták elsajátítani. Hamarosan el kezdték használni azokat nagyobb hasi műtéteknél, gyerek-, majd felnőttszívsebészetben, miközben továbbra is a hazai tüdősebészeteken helyi érzéstelenítésben operáltak. Annak ellenére, hogy 1951-től Debrecenben Schnitzel József már a mellkasi műtéteket intubációs narkózisban operálta, a többi hazai mellkassebészeti centrum csak az 1955. évi sebészkongresszus (téma az általános érzéstelenítés, dr. Keszler Pál [75]) után kezdett áttérni az intratracheális altatásra. Különösen igaz ez a későbbi mellkassebészeti fellegvárra. Az OKPI műtéti naplóinak elemzéséből kiderül, hogy 1957-ben majdnem az összes műtétet helyi érzéstelenítésben végezték, és csak 1958-t tarthatjuk az átmenet évének. Míg az 1958. évi 468 műtét első felének csak 24%-t végezték altatásban, addig az második felében ugrásszerűen megnőtt a narkózisok aránya (2-3. ábrák).

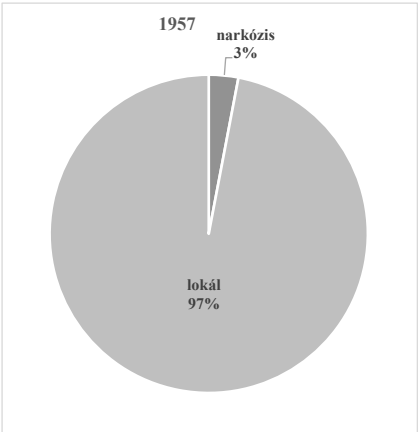

2. ábra Helyi érzéstelenítés és narkózis aránya az OKTPI-ben 1957-ben

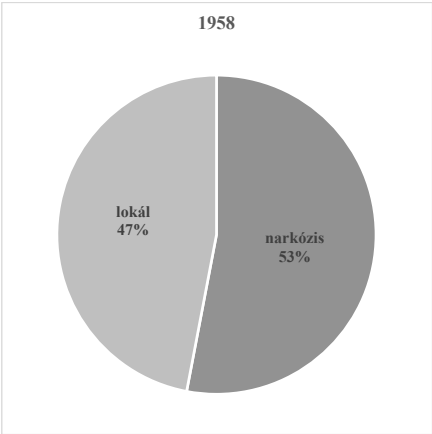

3. ábra Helyi érzéstelenítés és narkózis aránya az OKTPI-ben 1958-ban

Fontos lépés volt a tracheosztóma gyakorlatának bevezetése, mellyel megteremtették a posztoperatív tartós lélegeztetés lehetőségét [76]. A nehezen beszerezhető külföldi gépek

helyett saját gyártású eszközöket fejlesztettek, mint a Keszler-Katona féle altatógép, illetve a Boda-Domokos Elektrospirator, ez utóbbit később a posztoperatív átmeneti légzési elégtelenségben is használták [77]. A Szovjetunióhoz tartozás előnyeként az ott fejlesztett mellkasi varrógépeket a magyarok elsőként vehették át, melynek köszönhetően a szegmenteltávolítást fokozatosan felváltotta az atípusos reszekció. Az ’50-s ’60-s években különítették el azokat a sebészi kórtermeket, amelyekben a központi oxigén és szívórendszer kiépítésre került, majd lélegztetőgéppel és monitorral látták el [78]. Ezekben a posztoperatív szobákban indult a kezdeti intenzív terápia. Szintén erre az időszakra, a ’60-s évekre tehető a „pulmonológiai átállás”, amikor a pulmonológusok és a mellkassebészek figyelme a TBC-ről a tüdőrák felé fordult (4. ábra).

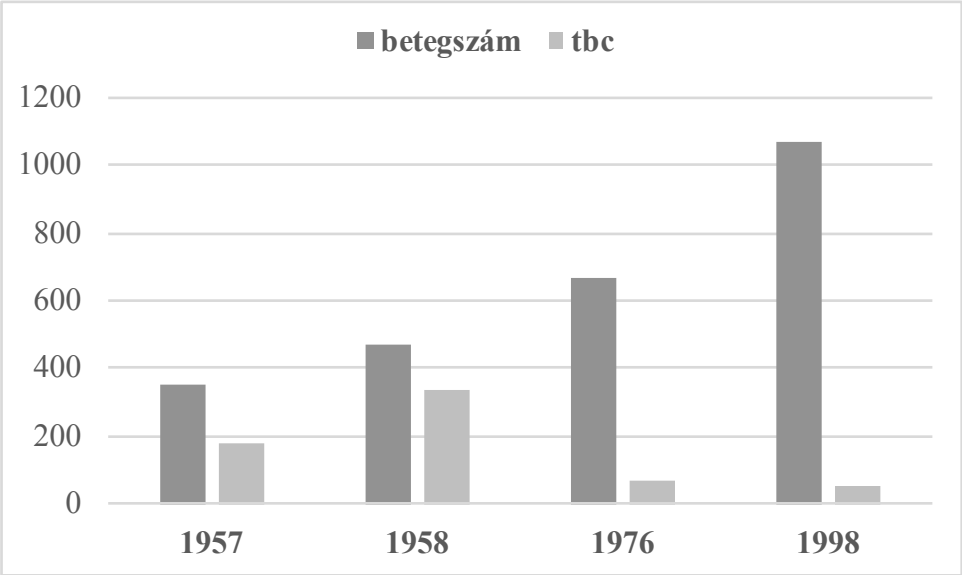

4. ábra A mellkasi műtétek és a TBC-s műtéti esetszámok alakulása az OKPI-ben, az adott évek műtéti naplói alapján

1986-ban a Humbold Egyetem adományaként került Magyarországra az első Stimuloton Accutronic MK 800-s nagyfrekvenciás JET respirátor. Fényképpel örökítették meg első használatát az OKTPI intenzív osztályán egy tüdővérzésben szenvedő betegen (5. ábra). A tapasztalat növekedésével műtőben is megkezdődött használata, a nagylégúti sebészet, bullektómia mellett bifurkáció reszekcióban is az intraoperatív ellátás fontos eleme lett.

Hazánkban is kialakították a VATS műtét technikai lehetőségét, melyet először az Orvostovábbképző Intézet Korányi Mellkassebészeti Tanszékén végeztek el 1993-ban [79]. Az országos mellkassebészeti statisztikai adatok hozzáférhetők az évente megjelenő Korányi Bulletinben. A 6. ábrán a hazai mellkassebészeti műtéti számokat tüntettük fel, illetve a primer hörgő és tüdőrák műtétes esetszámait.

5. ábra Az első beteg JET respirátoron 1986-ban az OKTPI intenzív osztályán. A képen az mellkassebészet vezetője, prof. dr. Kulka Frigyes, és az intenzív osztály vezetője, prof. dr. Pénzes István.

Az elmúlt 15-20 évben a mellkasi műtétek harmadát végzik primer tüdődaganat miatt. Az utóbbi években sajnos a korai stádiumban felfedezett, operábilis tüdőrákok aránya csökkent. Az operálhatósági arány jelenleg 17-18%. Egyre több előrehaladottabb stádiumú és korú beteget diagnosztizálunk egyre több társbetegséggel. Javít a helyzeten, hogy aktív perioperatív előkészítéssel, légzési rehabilitációval, és a modern perioperatív aneszteziológiai-intenzív betegellátással nő a korábban inoperábilisnak tartott idős, ill. előrehaladott társbetegséggel rendelkező műtéttel ellátott betegek száma. Cél a jövőben az operábilitási arány növelése: a tüdőrák legeredményesebb kezelési módja továbbra is az időben végzett komplett reszekció – kiegészítve a komplex onkológiai terápiával. [4]

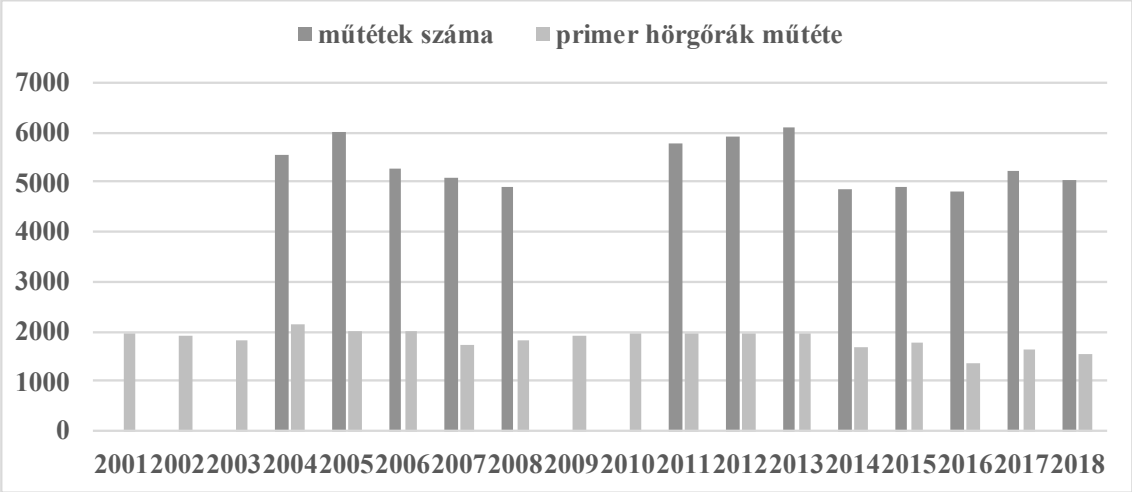

6. ábra A mellkasi műtétek és a primer hörgő-, és tüdőrák miatt végzett mellkasi műtéti esetszámok alakulása országosan (forrás Korányi Bulletin 2005-2019)

A korszerű mellkassebészeti centrumainkban a primer tüdődaganat VATS-szal történő ellátása 30-45% között van. Az Országos Onkológiai Intézetben (OOI) 2012-ben adták át az új Daganatsebészeti Központot. Az infrastruktúrális fejlesztést a legmodernebb eszközbeszerzés követte, ennek eredményeképpen a mellkassebészeti műtétek száma rohamosan nőtt (7. ábra), és ezzel párhuzamosan emelkedett a VATS műtétek száma is. 2018-ban az 1143 műtétből 638 videó-torakoszkópos műtét volt, ebből 265 lobektómia. Az eltelt időszakban 8 VATS pneumonektómiára is sor került. Annak ellenére, hogy a hazai VATS műtéti esetszám, mortalitási és morbiditási mutatói, eredményei világviszonylatban is jelentősek, a minimál invazív sebészet legújabb eszköze, a Da Vinci robot hazánkban még nem elérhető.

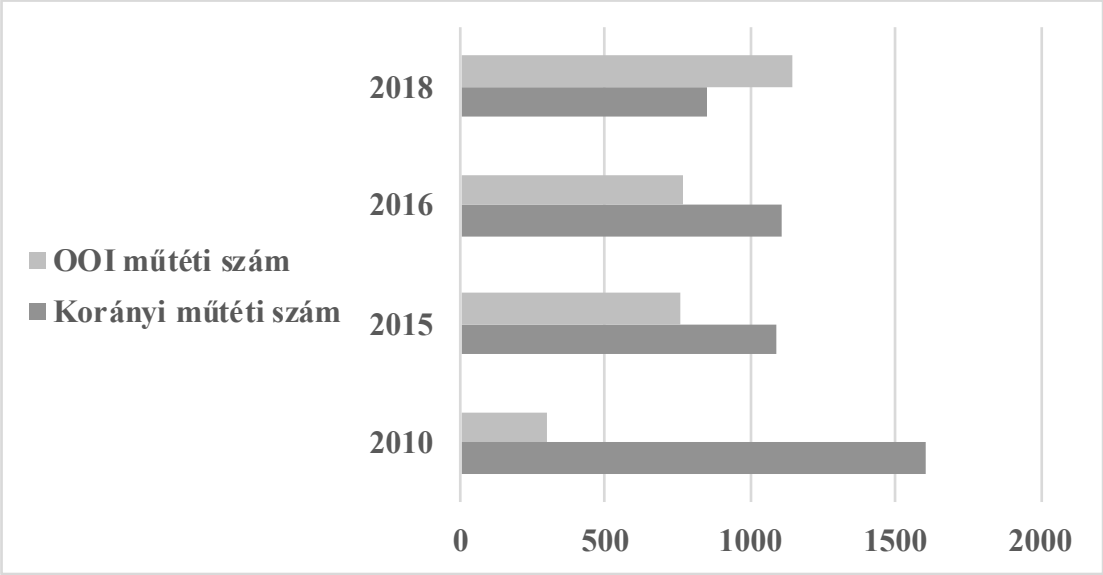

7. ábra A mellkasi műtéti eset szám változása 2010-2018 között a két hazai vezető mellkassebészeti centrumban, OKPI-ben és OOI-ben

Az'90-s évek végétől 2015-ig a magyar betegek tüdőtranszplantációja államközi szerződés alapján Bécsben történt. A szolid szerv transzplantációs programok közül a tüdőtranszplantációs program indult el a világon és Magyarországon is utolsónak. A Bécsi Orvostudományi Egyetem, Sebészeti Klinika Mellkassebészeti Osztálya (Medizinische Universität Wien, Chirurgische Universitätsklinik, Abteilung für Thoraxchirurgie) jelenleg is a világ egyik vezető tüdőtranszplantációs centruma, ahol 1989.11.08-án történt meg az első tüdőátültetés [80]. 1996. március 5-én itt történt az első magyar beteg tüdőtranszplantációja és a magyar program indulásáig további 187 magyar beteg tüdőátültetése is. A bécsi centrum hosszú éveken keresztül támogatta a tüdőtranszplantációval foglalkozó magyar szakemberek képzését. A transzplantációs folyamat egyes elemei fokozatosan kerültek itthon bevezetésre: 2001-től a poszttranszplantációs gondozás, 2002-től a szervkivétel, 2004-től a Tüdőtranszplantációs Bizottság, 2007-től a szervriadó szervezése is itthon történik. A hazai tüdőtranszplantáció terén a XXI. század jelentős változásokat hozott. A magyar kormány közel 1 milliárd forintos céltámogatása fedezte a szervtranszplantáció speciális igényeit kielégítő hazai infrastrukturális beruházásokat, melynek köszönhetően 2015. december 12-én elvégeztük az első tüdőátültetést az Országos Onkológiai Intézetben, az OOI és a Semmelweis

Egyetem (SE) együttműködésében [81]. Azóta 69 tüdőátültetésre került sor Budapesten. Ha összevetjük az évi elvégzett tüdőátültetések számát és mortalitási mutatóit (8-9. ábra) a nemzetközi adatokkal, akkor méltán lehetünk büszkék az újonnan induló program növekedési dinamikájára, eredményeire [82].

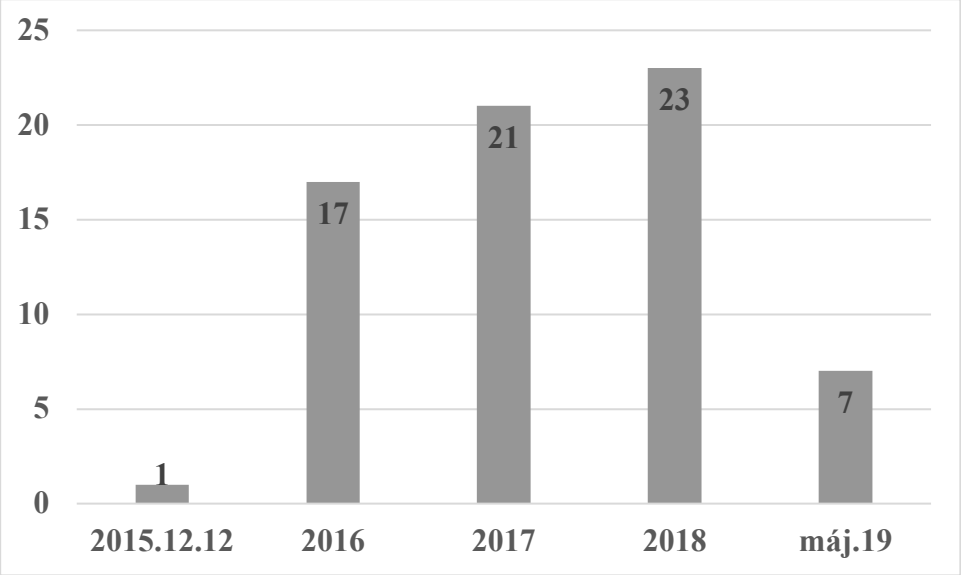

8. ábra A hazai tüdőtranszplantáció száma évenként

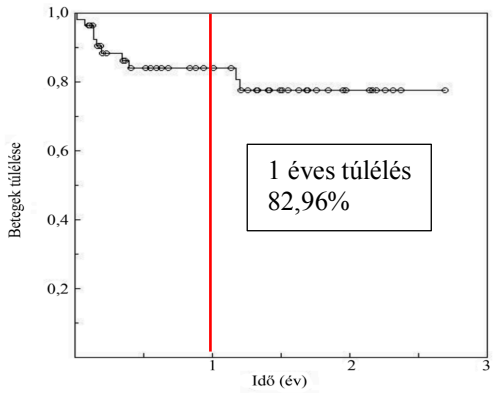

9. ábra A hazai tüdőtranszplantáció első 3 évének Kaplan Meier szerinti túlélése

A tüdőtranszplantációs program hazai megvalósításával nem csak az egyetlen, még hiányzó szolid szerv átültetés indult el hazánkban, hanem új technikai eszköz is került az aneszteziológus-intenzív terápiás orvosok kezébe: a testen kívüli membránoxigenizáció, az ECMO. Korábban hazánkban ez az eszköz, csak szívsebészeti profilú intenzív osztályokon, alapvetően kardiológiai betegek ellátását szolgálta [83], többnyire

posztkardiotómiás elégtelenség kezelését. A pulmonológiai profilú intenzív osztályoknak nem volt lehetősége ECMO-t használni a légzési elégtelenség ellátásában. Ennek oka részben a korábbi bonyolult technikai megvalósítás volt, részben a 2009-s H1N1 járvány előtt kevéssé egyértelmű indikáció, másrészről a szívsebészeti hagyományokban kereshető, ahol élesen három részre válik a beteg perioperatív ellátása: a szívsebész operál, az altatóorvos altat és a beteg homeosztázisát biztosítja, míg a speciális technika, a testen kívüli életfenntartó kezelés (ECLS) különböző modalitásának technikai kivitelezése a kardiotechnikus feladata. A tüdőtranszplantációra történő felkészülés során az aneszteziológus-intenzív terápiás csapat elsajátította a mai modern, kompakt ECMO használatának elméleti hátterét és gyakorlati megvalósítását. A hazai tüdőtranszplantációk ECMO-val, de kardiotechnikus nélkül zajlanak, az aneszteziológus és az operatőr folyamatos, kétoldalú párbeszédével. A posztoperatív intenzív osztály ellátói között pedig megtalálhatjuk a pulmonológus, kardiológus és infektológus szakembert. Az OOI-ben az aneszteziológia-intenzív terápiát és a mellkassebészetet a legmodernebb technika köti össze. A kétoldalú párbeszéd a teljes perioperatív szakot jellemzi, a műtéti terv kidolgozásától, a posztoperatív problémák elhárításáig, nincsen még egy ilyen ága a sebészetnek, ahol ennyire egymásra lenne a két szakma utalva. A perioperatív ECMO nem csak a tüdőtranszplantáció speciális eseteiben használható, hanem onkológiai indikációjú műtéteknél is bevethetővé vált, lehetőség nyílik az ECLS technika használatával a műtéti indikáció szélesítésére.

A XXI. század modern mellkassebészete -a robotsebészet kivételével- jelen van hazánkban a modern anesztézia és intenzív terápiával elválaszthatatlan egységben. Egymás fejlődését a régmúlthoz hasonlóan továbbra is ösztönzik, ennek a folyamatnak a legújabb eredménye hazánkban, hogy az ECMO technika megjelent a mellkassebészeti műtőben, és azt a mellkassebészek és az aneszteziológusok közösen birtokolják. A műtőben nem csak a tüdőtranszplantációban, hanem az onkológiai és nagylégúti műtétek eseteinél is. Napjainkig a mellkassebészeti beavatkozások technikai korlátját jelentette, ha az intraoperatív gázcsere nem biztosítható. Lélegeztethetetlenség áll fenn, ha nincs elérhető légút (extrém súlyos légcsőszűkület) vagy ez utóbbi folytonossága a műtéti technika révén megszűnik. Nem biztosítható az oxigenizáció akkor sem, ha beavatkozás alatt nincsen elegendő tüdőállomány.

Az intenzív terapeutának fontos feladata a posztoperatív légzési elégtelenség ellátása, mely különösen gyakori a mellkassebészeti beavatkozások után, így érthető, hogy a mellkassebészet, és az intra- és posztoperatív betegellátó szakmák a lehető legszorosabb együttműködést kell, hogy megvalósítsák. A hazai tüdőtranszplantációs program megvalósulásával az OOI AITO ECMO kapacitása a pre-, és poszttranszplantációs légzési elégtelenségen kívül más etiológiájú légzési elégtelenségek ECMO kezelését is lehetővé teszi.

2. Célkitűzés

Az értekezés célja az ECLS technika és ezen belül a különböző ECMO modalitások vizsgálata a modern mellkassebészetben és az azzal szoros egységben működő aneszteziológiai és intenzív terápiás betegellátásban, az alábbi kérdések vizsgálatával.

2.1 Az ECMO szerepe és jelentősége, biztonságossága, hatása a morbiditásra és mortalitásra tüdőtranszplantációban

2.2 Az ECMO modalitás megválasztásának szerepe és jelentősége a kardiopulmonális státusz függvényében a tüdőtranszplantáció előtt

2.3 Az ECMO modalitás megválasztásának szerepe és jelentősége a kardiopulmonális státusz függvényében a tüdőtranszplantáció után

2.4 A nagyfrekvenciás lélegeztetés szerepe és jelentősége a tüdőtranszplantációban

2.5 Az ECMO szerepe és jelentősége a tüdőtranszplantációtól független légzési elégtelenség ellátásában

2.6 Az elektív, intraoperatív VV-ECMO-val végzett mellkassebészeti műtéteink retrospektív vizsgálata, különös tekintettel az indikációra, a módszer biztonságosságára, a perioperatív morbiditásra és mortalitásra

2.7 A VV-ECMO szerepe és jelentősége a technikai operábilitás kiterjesztésében a modern mellkassebészeti anesztéziában

3. Betegek és módszerek

2014 04 28. – 2019 04 30. között eltelt 5 évben az Országos Onkológiai Intézet számítógépes adatbázisából retrospektív adatgyűjtés során megállapítottuk, hogy 107 esetben alkalmaztunk ECMO támogatást (2. táblázat). Vizsgálatunkat a Semmelweis Egyetem Regionális Kutatásetikai Bizottsága a SE-RKEB 13/2019 számmal engedélyezte. A klinikai adatokat anonim módon SPSS táblázatban rögzítettük.

2. táblázat 2014 április 28. – 2019 április 30. között az OOI-ben végzett ECMO kezelések száma az indikáció, a modalitás és a kanülálás helye szerint csoportosítva

n=107			LUTX		non-LUTX			
			VA	VV	VV	VA	VV→VA	
műtéti	preop	perifériás	1	3				91
	IOP	centrális	66					
		perifériás	2		13			
	posztop	perifériás	4		2			
nem műtéti		perifériás		3	11	1	1	16
összesen			79		28			107

3.1 Betegek

A 107 esetből 91 beteg esetében alkalmaztunk ECMO támogatást valamilyen műtéti indikációval venovenózus (VV) vagy venoarteriózus (VA) modalitásban. Nem műtéti indikációval 16 beteget kezeltünk.

3.1.1 ECMO műtéti indikációkban

Az ECMO alkalmazásának nagyobb hányada (74%) volt a tüdőtranszplantációhoz köthető. A tüdőtranszplantációtól független indikációt részben mellkassebészeti – onkológiai (11 beteg) és nem onkológiai (2 beteg) indikációjú – műtétek jelentették.

3.1.1.1 ECMO a tüdőtranszplantáció perioperatív szakában

Az első tüdőtranszplantáció 2015. december 12-én történt az Országos Onkológiai Intézetben az OOI és SE együttműködésével. 2019. május 1-ig 69 tüdőátültetést végeztünk.

Amennyiben a gondozó pulmonológus úgy ítéli meg, hogy a beteg esetében tüdőátültetésre lenne szükség, néhány alapvizsgálat elvégzését követően (labor, légzésfunkció, vérgázvizsgálat, mellkas CT) a Tüdőtranszplantációs Bizottság (TTB) ülésén a beteg bemutatásra kerül. A betegek szelekciója, kivizsgálása és végül a listára helyezése a szakmai bizottság javaslatára és ellenőrzése alatt, egységes irányelvek szerint zajlik. Listára helyezés előtt az OOI Aneszteziológiai és Intenzív Terápiás Osztályán (AITO) vizsgáljuk meg a beteget, ellenőrizzük a leleteket és szükség esetén elvégezzük a hiányzó vizsgálatokat. A betegek ezt követően kerülnek a magyar és egyben az Eurotransplant (ET) várólistára.

A betegek 52%- volt férfi, az átlagéletkor 46,4 év (13-67), több, mint a fele 50 évnél idősebb volt, és több, mint 20% esetében haladta meg az életkor a 60 évet. A tüdőtranszplantáció indikációját szemlélteti a 10. ábra. A leggyakoribb ok a krónikus obstruktív tüdőbetegség (COPD), amit a cisztás fibrózis (CF), és az idiopátiás pulmonális hypertónia (IPF) követett. Egyéb indikációval transzplantáltunk 8 beteget: 3 idiopátiás vagy (korábban primer) pulmonális hipertoniás (IPAH, PPH), 2 bronchiektáziás, 1 krónikus rejekció talaján kialakult bronchiolitis obliterans szindrómában (BOS-ban), 1 hisztiocitózis X-ben és 1 lymphangioleiomyomatosis-ban (LAM) szenvedő beteget. A listára került betegeknél az elvégzett vizsgálatok eredményei, a betegség súlyossága alapján az ET internetes felületén kiszámoltuk a Lung Allocation Score (LAS) értékét. A LAS egy olyan numerikus pontrendszer, mely a donorszervek allokációját hivatott segíteni. Minél nagyobb ez az érték, annál sürgősebb a tüdőátültetés. A LAS maximum értéke 100 lehet. A gyermekek (12 év alatt) automatikusan 100 pontot kapnak, mivel a kis testméretük miatt, csak nehezen jutnak új tüdőhöz. A LAS értéke átlagosan 37,852 ± 3,081 volt a transzplantáció időpontjában, a COPD-s betegcsoportban az átlagérték szignifikánsan alacsonyabb, 32,00 ± 0,68, míg az IPF-s csoportban ez az érték szignifikánsabb magasabb, 49,91 ± 12,8 volt.

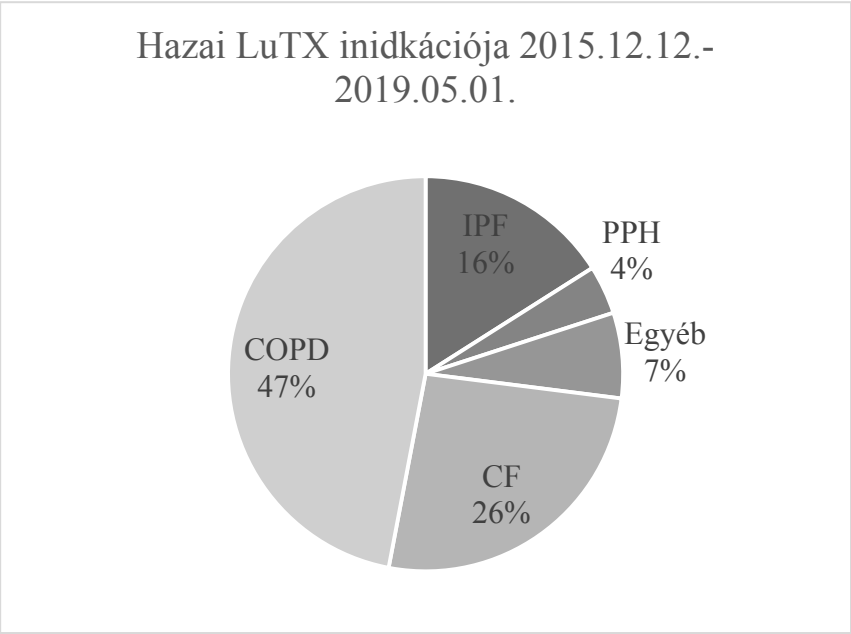

10. ábra A 2019. május 1-ig elvégzett 69 hazai tüdőátültetés indikációja

Az allokáció az Eurotransplant tagországokon belül, Németországban és Hollandiában is a LAS alapján történik. Más országokban a centrum azonban saját maga döntheti el, hogy kit transzplantál, a bécsi centrummal együtt mi is ezt a gyakorlatot követjük. Saját donorterületről érkezett szervfelajánlás esetén a tüdőallokáció ABO vércsoport kompatibilitás és méretegyezés (size-match) figyelembevételével, interdiszciplináris, egyedi szakmai döntés alapján történik (centrum-allokáció). Az érvényes ET szerződések szerint, jelenleg Ausztria, Szlovénia, Horvátország és Magyarország területe számunkra lokális donor pool-nak számít. Miután az ET térben, tüdő esetében 50 feletti ún. „High-LAS" érték esetén nemzetközi allokáció is lehetséges, a LAS értéket minden esetben kiszámoljuk, ezzel is javítva a súlyosabb állapotú, sürgős transzplantációt igénylő betegek esélyeit. Ezért az ET egyéb tagországaiból elsősorban magas LAS alapján, vagy rescue allokáció során kapunk szerveket. A 69 tüdőtranszplantációra kerülő betegből 4 esetben haladta meg a LAS az 50-s, „High-LAS" értéket, 2 IPF-s, egy CF-s és egy hisztiocitózisos betegnél. Az egyik IPF-s és a CF-s beteg magas LAS értékében az ECMO kezelés („bridge to tx") is jelentős szerepet játszott.

A betegek állapotának súlyossága jól korrelál a body mass értékkel (BMI), mert a krónikus oxigénhiány gyakran okoz pulmonális cachexiát: a testsúly nem éri el az ideális 90%-t. Betegeink esetében az átlagérték 20,68 ± 0,935 kg/m^2-nek bizonyult. Kiemelkedően alacsony értékeket a CF-s csoportban mértünk, 17,18 ± 1,45 kg/m^2-t, amit a társuló krónikus hasnyálmirigy-érintettség és felszívódási zavar magyaráz (11. ábra).

A recipienseink állapotának súlyosságát szintén jól mutatja a 6 perces járásteszt (6MWT), melynek átlagértéke 284,86 méter volt, szemben az egészségesek 500 méter feletti értékével, ez az érték az IPF csoportban bizonyult a legalacsonyabbnak, átlagosan 182 méternek (0-473).

A tüdőtranszplantáció előtt 4 beteg szorult ECMO terápiára („bridge to tx"). Perifériás venoarteriózus (VA) ECMO-val biztosítottunk kardiorespiratórikus támogatást egy IPF-s beteg súlyos szekunder pulmonális hipertóniájában. A többi esetben csak a respiratórikus funkció támogatására volt szükség. Venovenózus (VV) ECMO-t alkalmaztunk egy CF-s beteg esetében, illetve egy bronchiolitis obliterans (BOS) miatt retranszplantáció-várományos betegnél, akit ECMO-n szállítottunk a bécsi AKH-ba. A harmadik betegnél akut ARDS talaján kialakult fulmináns fibrózis jelentette a transzplantáció indikációját.

ECMO-t a transzplantáció után négy esetben használtunk. A tüdőtranszplantáció után a 3 primer pulmonális hipertóniás betegünk esetében a bécsi protokollnak megfelelően perifériás VA-ECMO-val adtunk időt a szívnek a megváltozott nyomásviszonyokhoz

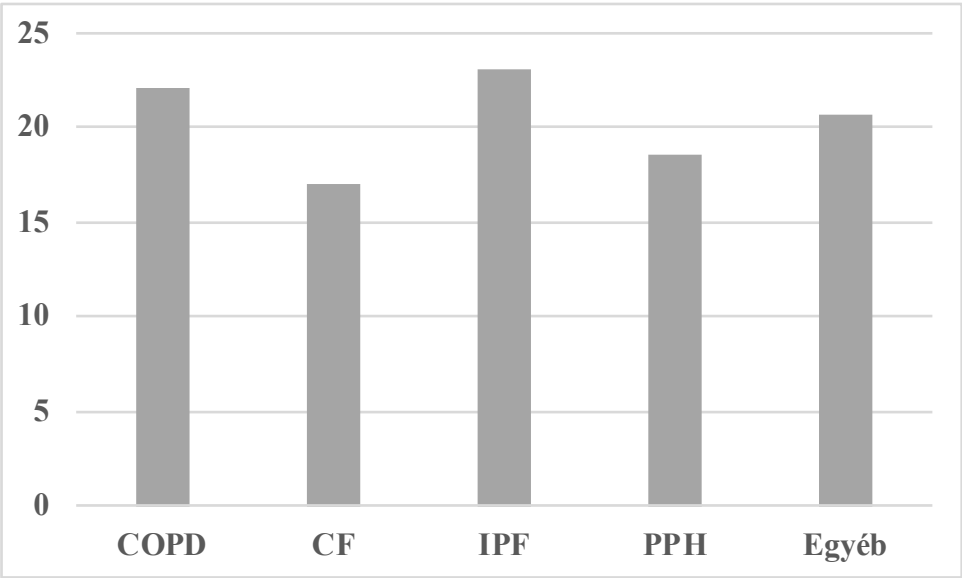

11. ábra Az átlagos BMI értékek az alapbetegség függvényében

történő alkalmazkodásra és ezáltal óvjuk az új tüdőt az ödémától. A negyedik esetben pedig a beültetett graft elégtelenségét észleltük párhuzamosan a recipiens szívelégtelenségével, ami a VA-ECMO komplex indikációját jelentette.

3.1.1.2 ECMO műtéti indikációban, kivéve a tüdőtranszplantációt

A tüdőtranszplantáción túli műtéttel kapcsolatos intraoperatív ECMO használat klinikai adatait, alapbetegségeket, a műtéti- és ECMO indikációkat, szövődményeket és a betegek követését az 3. számú táblázatban és az 12. ábrán foglaltuk össze.

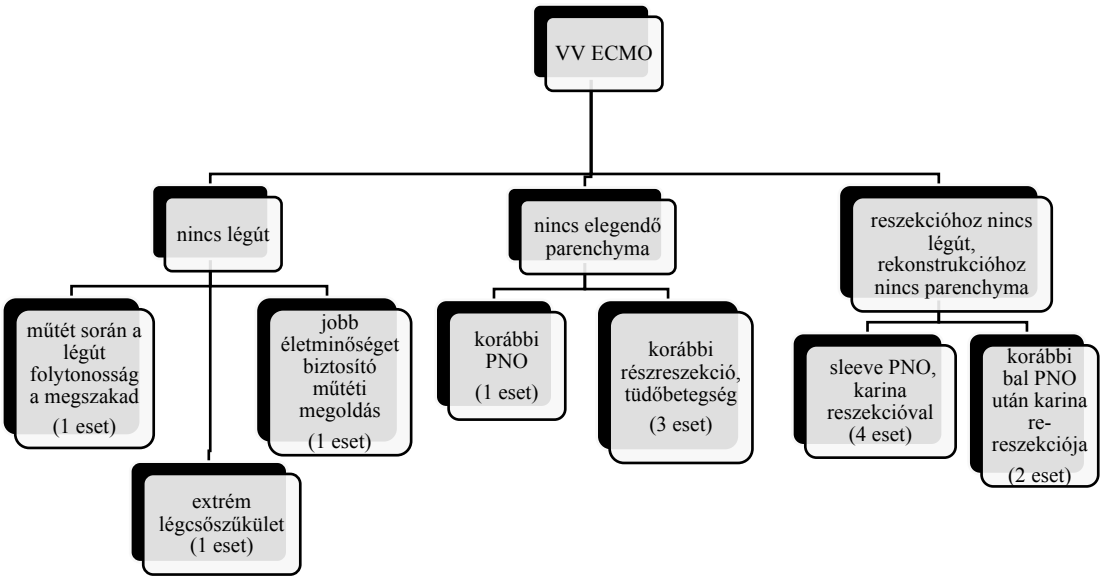

12. ábra Intraoperatív VV-ECMO támogatással végzett műtétek indikációja a tüdőtranszplantáción kívül

Beteg	Kor (év)	Nem	ECMO indikációja	Alapbetegség	Szövődmény	ITO ápolás (nap)	Kórházi ápolás (nap)	Posztop. terápia	Recidíva	Túlélés (nap)	Kimenetel
1	65	F	nincs használható légút az IOP lélegeztetéshez	légcső alsó harmadában kondroszarkóma, mindkét főhörgőre terjedően	-	18	18	n.d	pulmonális metasztázis	603	exit
2	35	F	nincs használható légút az IOP lélegeztetéshez	légúti égés, tracheitis ossificans, súlyos, mély légcsőszűkület	-	5	5	n.d.	-	1138	él
3	54	F	nincs használható légút az IOP lélegeztetéshez	súlyos, mély légcsőszűkület tartós lélegeztetést követően	-	8	15	n.d.	-	448	él
4	50	N	nincs elegendő parenchyma az IOP gázcseréhez	colorectal adenocc. miatt végzett alsó bilobektómia után BAL-ben SPN	-	5	5	KT	pulmonális metasztázis, metasztazektómia	209	exit
5	73	F	nincs elegendő parenchyma az IOP gázcseréhez	mucoepidermoid cc.miatt végzett BAL lobektómia után JAL-ben SPN., súlyos COPD	-	7	11	n.d.	pulmonális és máj metasztázisok	243	exit
6	58	N	nincs elegendő parenchyma az IOP gázcseréhez	SCC miatt bal pulmonektómia, jobb oldali SPN	légembólia CVK eltáv., sp. remisszió	2	5	n.d.	-	1027	él
7	50	N	nincs elegendő parenchyma az IOP gázcseréhez	colorectal. adenocc. miatti végzett alsó bilobektomia után BFL-ben SPN	-	4	4	n.d.	pleurális és agyi metasztázis,	116	exit
8	45	N	nincs használható légút az IOP lélegeztetéshez, rekonstrukció alatt nincs parenchyma sem	légcső alsó harmadában ACC.	mediasztinális tályog, exit	18	18	n.d.	-	18	exit
9	45	F	nincs használható légút az IOP lélegeztetéshez, rekonstrukció alatt nincs parenchyma sem	légcső alsó harmadában ACC.	hemothorax, reoperáció	11	11	KT	-	1142	él
10	29	F	nincs használható légút az IOP lélegeztetéshez, rekonstrukció alatt nincs parenchyma sem	jobb főhörgőt teljesen elzáró trachea bifurkációra terjedő ACC	légcső megtöretés, IT nyomásállítás	4	11	RKT	máj metasztázis, metasztazektomia R1, peritoneális és pleurális metasztázis	681	él
11	45	N	nincs használható légút az IOP lélegeztetéshez,	ACC miatt végzett bal pulmonektómia után karinareszekció	-	2	6	n.d.	-	516	él

			rekonstrukció alatt nincs parenchyma sem								
12	54	F	nincs használható légút az IOP lélegeztetéshez, rekonstrukció alatt nincs parenchyma sem	SCC miatt végzett bal pulmonektómia után bronchopleurális fisztula	-	5	35	n.d.	-	311	él
13.	56	F	nincs használható légút az IOP lélegeztetéshez, rekonstrukció alatt nincs parenchyma sem	bifurkációs karinára terjedő SCC, régi szívinfarktus miatt kevés kardiális rezerv	sc. emphysema, PF	9	14	RKT	-	146	él

3. táblázat: Betegek, ECMO indikációja, alapbetegségek, szövődmények, kórházi tartózkodás és posztoperatív klinikai adatok

Rövidítések: ACC: adenocisztikus karcinóma, adenocc.: adenokarcinóma, BAL: bal alsó tüdőlebeny, BFL: bal felső tüdőlebeny, COPD: krónikus obstruktív tüdőbetegség, CVK: centrális véna katéter, ECMO: extrakorporális membrán oxigenizáció, extub.: extubálás, F: férfi, IOP: intraoperatív, IT: intratorakális, ITO: intenzív osztály, JAL: jobb alsó tüdőlebeny, JFL: jobb felső tüdőlebeny, KT: kemoterápia, N: nő, n.d.: nem történt (not done), PF: pitvarfibrilláció, posztop.: posztoperatív, RKT: radio-kemoterápia, sc.: szubkután, SCC: laphámrák, sp.:spontán, SPN: szoliter pulmonális nodulus

A 8 férfi és 5 nőbeteg átlagéletkora 50,7 év (29-73) volt. Alapbetegségük 2 esetben benignus, 11 esetben malignus daganat (kondroszarkóma (1), adenocisztikus karcinóma (4), laphámrák (3), mucoepidermoid karcióma (1) és metasztázis (2)). Az ECMO indikációját 3 esetben képezte extrém súlyos légcsőszűkület. Az 1. beteg esetében (12. ábra) az intraoperatív lélegeztetéshez szükséges biztos légút hiányán túl a károsodott parenchyma sem tette volna lehetővé az intraoperatív féloldali gázcserét. Az 1-3. betegeknek olyan súlyos légcsőszűkülete volt, amely kivitelezhetetlenné tette az intubációt. Az 1. és 2. sz. beteg esetében az ECMO bevezetése ezért éber állapotban történt, és a betegeket kellő ECMO áramlás elérése után altattuk el. A 3. számmal jelölt, posztintubációs légcsőszűkület esetében a pácienst tracheosztómás kanülön lélegeztettük a sebészi explorációig. A feltárást követően a kedvezőtlen anatómiai szituáció (mély tracheosztóma, rövid nyak, heges szövetek, műtéti feltárást zavaró tracheosztomás kanül), és a fokozott rizikót jelentő sternotómia elkerülése céljából az operatőrrel egyeztetve döntöttünk ECMO használata mellett. A 4-7. eseteknél korábbi tüdőreszekció miatt nem állt rendelkezésre műtét alatt elegendő gázcserét biztosító parenchyma. 3 beteg esetében részreszekció, egyben pedig pulmonektómia volt a megelőző tüdőműtét.

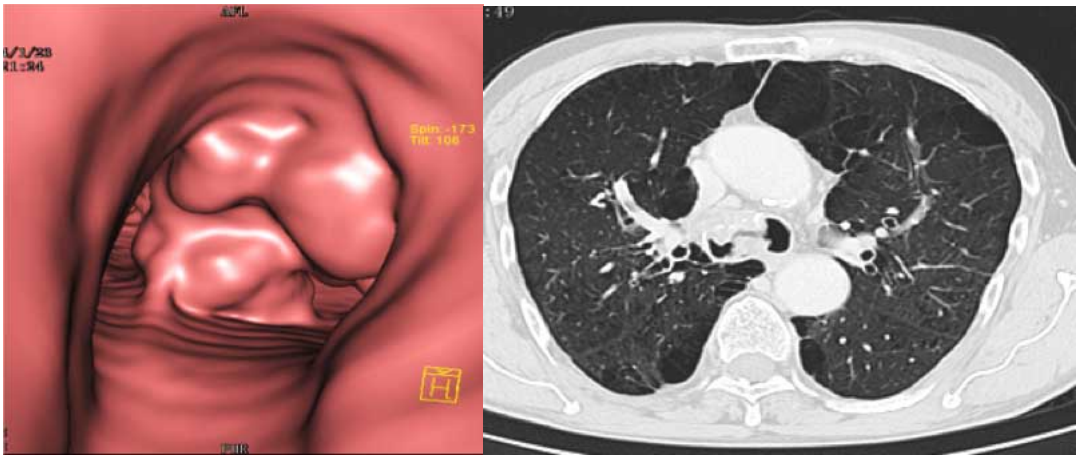

13. ábra A szinte teljes elzáródást okozó karina tumor mellett a CT-n jól látszik a károsodott parenchyma az 1. beteg esetében

A 8-10. és 13. esetekben bifurkációra terjedő malignitás miatt pulmonektómiát követően komplex tracheobronchiális reszekciót végeztünk. Hasonló műtétet indikáltak a 11-12. esetek is azzal a különbséggel, hogy a pulmonektómiát egy korábbi beavatkozás során

végezték el, a karina re-reszekció második ülésben történt, egy esetben onkológiai indikációval (11.beteg), egyben pedig hörgőcsonk-elégtelenség miatt (12. beteg). Ez utóbbi esetben az ECMO kanülálást éber betegen végeztük, a beteget a műtét alatt sem intubáltuk. Posztoperatív 48 óráig prolongált ECMO kezelést folytattunk a kielégítő oxigenizáció eléréséhez. Ez az idő elég volt ahhoz, hogy a hörgőcsonk elégtelenség következtében kialakult jobb oldali infiltrátum jelentősen regrediáljon.
További egy esetben egy korábbi részreszekció után komplettáló lobektómiára került sor második primer tumor miatt. A posztoperatív második napon induló posztpulmonektómiás ARDS képezte a VV-ECMO indikációját.

3.1.2 ECMO nem műtéti indikációban

A vizsgált 5 év alatt 16 esetben végeztünk ECMO kezelést nem műtéti indikációval. Két esetben az indikációt a transzplantációig tartó „bridge" terápia jelentette olyan betegek esetében, akik transzplantáció irányú kivizsgálása komplett volt, és már a várólistán aktívak voltak, egy esetben pedig egy négy hónappal korábban már sikeres tüdőtranszplantált fiatal beteg akut rejekciójában végeztünk ECMO terápiát „bridge to recovery" céllal. 13 esetben pedig transzplantációtól függetlenül, infekció talaján kialakult súlyos tüdőgyulladás, ARDS miatt vettük át más intenzív osztályról az oxigenizálhatatlan betegeket.

3.1.2.1 ECMO, mint „bridge to tx" terápia transzplantáció megvalósulása nélkül

Mindkét - a tüdőátültetéshez köthető - esetben femoro-jugularis VV-ECMO-t alkalmaztunk „bridge to tx" céllal. Az első, 21 éves CF-s betegnél CO2 retencióval járó légzési elégtelenség miatt éber ECMO kezelést kezdtünk (14. ábra). Tekintettel ennek időkorlátjára egyedi, úgynevezett „exceptional LAS" számítást kértünk, amit az ET auditált, 100-ból 77 lett. Sajnos a beteg nem jutott el a tüdőtranszplantációig, pánikroham kapcsán kardiális dekompenzáció tünetei között exitált.

A második rendkívül gyenge általános állapotú IPF-s beteg (BMI 19,3 kg/m^2, 6MWT: 0 m) esetében is akut exacerbáció talaján kialakult súlyos hypoxia miatt vált szükségessé a gépi lélegeztetés. Tekintettel az igen magas a szisztémás artériás középnyomást (MAP-t) közelítő szekunder pulmonális hipertóniára és a rendkívül alacsony compliance értékre JET lélegeztetést indítottunk minimális szedáció mellett, kiegészítve VV-ECMO kezeléssel. Az újra számolt LAS értéke a 94,97 lett. A VV-ECMO kezelést több, mint két hétig folytattuk. Sajnos ez idő alatt nem volt számára megfelelő szervfelajánlás az ET térségben. Két hét után induló infekció, májelégtelenség miatt a beteget alkalmatlannak tartottuk a transzplantációra, inaktiváltuk, a beteg később az ECMO kezelés fenntartása mellett, szepszis tünetei között hunyt el. A patológiai vizsgálat bal felső tüdőlebenyi abszcedáló folyamatot talált az infekció hátterében, a kórlefolyás során tapasztalt májeltéréseket pedig a krónikus jobb szívfélterhelés következményének tartotta.

14. ábra Éber VV-ECMO kezelés tüdőtranszplantációs várólistán levő beteg akut légzési elégtelenségének ellátása során

3.1.2.2 ECMO, mint „bridge to recovery”

Cisztás fibrózis miatt transzplantáltunk egy fiatal, 23 éves, rendkívül cachexiás (BMI 13 kg/m^2) nőbeteget. Mind a transzplantáció, mind a felépülés szövődménymentes volt. A transzplantáció után 3 hónappal a fizikai terhelést jól bírta, futni járt az édesapjával. Teljes jóllét közepette, 4 hónappal a transzplantáció után kétoldali alsó lebenyi infiltratív árnyékot láttak a mellkasröntgenen, melyet légzésfunkciós romlás, és terhelési légszomj is kísért, fertőzésre utaló egyértelmű jel nélkül. Felmerült akut rejekció, csakúgy, mint az infekció lehetősége. A terápia a háttérben zajló folyamattól függött, azonban a fulmináns progresszió miatt ennek tisztázásához csak VV-ECMO támogatással kiegészített respirátor kezeléssel tudtunk időt biztosítani.

3.1.2.3 VV-ECMO kezelés infekció, ARDS talaján

Retrospektív adatgyűjtésünk során megállapítottuk, hogy 13 beteg esetében alkalmaztunk ECMO kezelést infekció talaján kialakult súlyos ARDS miatt. Az ECMO kezelés igénye 17 beteg esetében merült fel (15. ábra). 16 beteget vettünk át különböző hazai kórházak intenzív osztályairól kifejezetten a felmerülő ECMO támogatás szükségessége miatt, egy beteget Intézetünk onko-hematológiai osztályán kezeltek. Ez utóbbi betegnél H1N1 influenzavírus okozta primer pulmonális tüdőgyulladás igazolódott. Esetében a hematológiai alapbetegség okozta trombocitopénia és a moribund állapot miatt végül nem alkalmaztunk ECMO támogatást. Több, mint két hónap intenzív osztályos kezelést követően a beteg otthonába távozott. A 16, más kórházból osztályunkra utalt betegek eseteiben a légzési elégtelenség respirációs terápiája során a kezelőorvos úgy ítélte meg, hogy a beteg kielégítő oxigenizációja olyan invazív lélegeztetési beállításokkal lenne biztosítható, mely vagy hemodinamikai instabilitáshoz vagy további tüdőkárosodáshoz vezetne. Három esetben a lélegeztetési beállítások módosításával, hasrafordítással jelentősen tudtunk javítani az oxigenizáción és az ECMO kezelést el tudtuk kerülni. Ebből egy betegnek primer pulmonális Streprococcus pyogenes infekciója volt, egy hónap intenzív terápiát követően gyógyultan távozott. Másik fiatal beteget császármetszést követően manifesztálódó idiopátiás trombocitopéniás purpura (ITP)

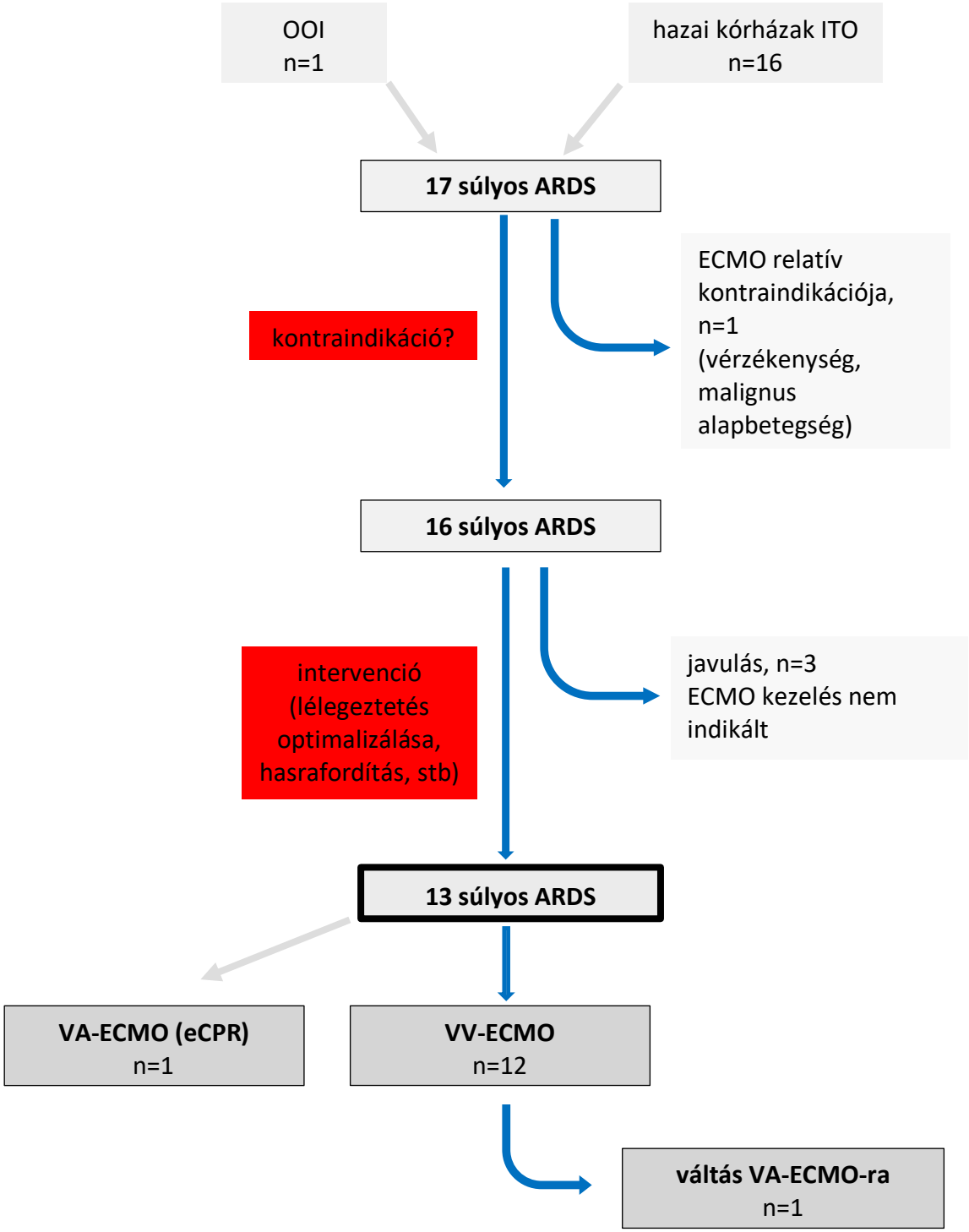
OOI
n=1
hazai kórházak ITO
n=16
17 súlyos ARDS
kontraindikáció?
ECMO relatív kontraindikációja, n=1 (vérzékenység, malignus alapbetegség)
16 súlyos ARDS
intervenció (lélegeztetés optimalizálása, hasrafordítás, stb)
javulás, n=3
ECMO kezelés nem indikált
13 súlyos ARDS
VA-ECMO (eCPR)
n=1
VV-ECMO
n=12
váltás VA-ECMO-ra
n=1

15. ábra ECMO kezelés igényével ellátott betegeink infekció talaján kialakult súlyos légzési elégtelenségben

okozta tüdővérzést követően vettünk át. Esetében is a nagy dózisú glükokortikoid terápia, a hasrafordítás, és a plazmaferezis segítségével az oxigenizációt olyan mértékben javítottuk, hogy az ECMO indikációja már nem állt fenn, ennek ellenére a beteg 43 nappal később az alapbetegség kardiális szövődményében, szívinfarktusban exitált. A 3., idősebb beteg Legionella pneumoniája szintén gyógyult a konzervatív terápia mellett, azonban a kórházat nem hagyhatta el, gyomorperforáció szövődményeiben halt meg. A 13 végül is ECMO kezelésben részesülő ARDS-s betegetek adatait a 4. táblázatban foglaltunk össze. Ebből 12 esetben, primer pulmonális infekció, közösségben szerzett pneumonia állt a háttérben. Egy esetben pedig gasztroenteritisz talaján kialakuló keringési elégtelenség, újraélesztés és voluminózus hányás következtében fellépő aspiráció vezetett légzési elégtelenséghez. A betegek 64,3% volt férfi, átlagéletkoruk 41,4 év (10-68 év). Kórokozót kimutatni 11 esetben sikerült, egy esetben ismeretlen volt, egy esetben pedig a patológiai vizsgálat alapján merült fel a virális eredet (16. ábra). A diagramból jól látszik, hogy betegeink közel fele atípusos kórokozó okozta pneumóniában szenvedett: Legionella 3 beteg, Chlamydia psittaci 2 beteg és Mycoplasma egy beteg. Viszonylag gyakran állt a háttérben valamilyen vírus is, két esetben influenza A, egy esetben influenza B, egy esetben pedig nem tudtuk meghatározni. Az aspiráció kevert gram negatív infekcióhoz vezetett. Egy beteg átvételekor a hordágyról ágyra történő átemelés során kamrafibrilláció lépett fel, a beteget ezért reanimáltuk és azonnal VA-ECMO kezelést indítottunk. 12 esetben VV-ECMO kezelés mellett döntöttünk, ebből 11 esetben ez megfelelő modalitásnak bizonyult. Egy esetben azonban influenza B fertőzés szövődményeként fellépő Streptococcus pyogenes szuperinfekció talaján kialakult szeptikus kardiomiopátia okozta keringési elégtelenség miatt modalitás váltás volt indokolt: VA-ECMO-ra tértünk át.

4. táblázat A súlyos ARDS miatt ECMO kezelésben részesülő betegeink adatai

Beteg	Nem	Kor (év)	Diagnózis	Társbetegség	Patogén	PaO2/ FiO2 felvét elkor	Pre-ECMO lélegeztetés (nap)	Ellátási számunk
1.	F	43	ARDS, sokk, MOF	-	vírus	27	4	3
2.	N	10	ARDS, BPF	-	Str. pyogenes	36	10	3
3.	N	34	ARDS, szepszis	coeliakia, vashiány	Chlamydia psittaci	66	1	2
4.	F	45	ARDS	HT, DM	Infuenza A	49	8	2
5.	F	68	ARDS	HT, NIDDM		53	5	4
6.	N	33	ARDS, MOF, szepszis	-	influenza B, Str.pyogenes	45	3	2
7.	F	61	ARDS, sokk	HT, obesitas	Chlamydia psittaci	54	1	2
8.	F	67	ARDS	NIDDM, obesitás, köszvény	Legionella	60	10	2
9.	F	18	ARDS, HA, ARF	HT, obesitas, agyi cysta	Mycoplasma	54	13	2
10.	N	59	CPR, Aspiráció ARDS	HT, obesitas	Proteus, Enterobacter	38	2	2
11.	F	53	ARDS	DM, ISZB, AMI, HT	influenza A	80	2	4
12.	N	30	ARDS	stroke	legionella	68	2	2
13.	N	53	ARDS	alkoholizmus, epilepszia, HT	legionella	59	2	2

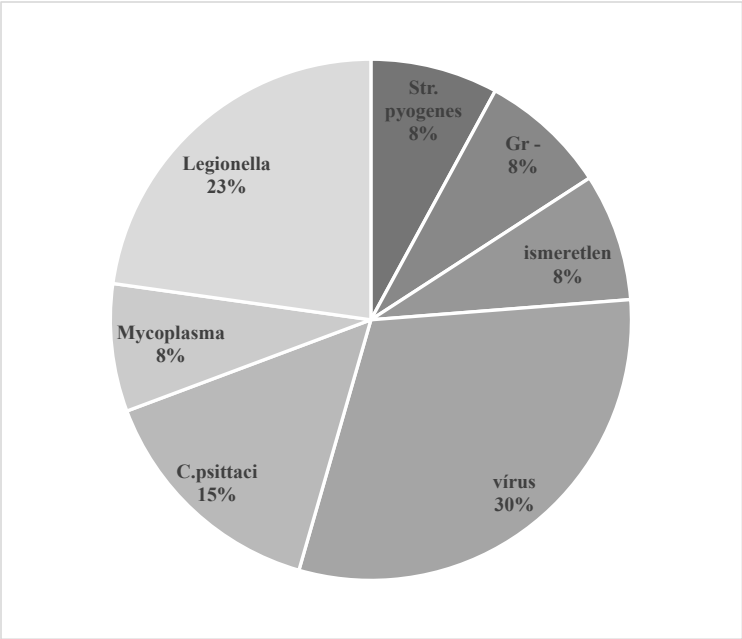

16. ábra Az ARDS miatt ECMO-val kezelt betegek megoszlása kórokozók szerint

3.2 Módszerek

2015-ben a magyar kormány közel 1 milliárd forintos céltámogatása biztosította a szervtranszplantáció speciális igényeit kielégítő infrastrukturális beruházásokat, melynek eredményeképpen az OOI 4 portábilis, kompakt, biztonsági funkcióval ellátott (beépített nyomásmérések, kétszintű riasztás) Cardiohelp System (Maquet, Getinge) multimodális ECMO készüléket kapott. Mind a 107 esetben ezeket a készülékeket használtuk az indikációtól függően VA vagy VV modalitásban, valamint ezzel a készülékkel szállítottuk a beteget, amennyiben szükségessé vált kórházon belül és külföldre is. Az ECMO készülékhez heparin bevonatos (Bioline Coating) HLS 5.0 vagy 7.0 Advanced (Maquet, Getinge) egybeépített cső- és oxigenátor-pumpa-rendszert csatlakoztattunk a kezelendő beteg perctérfogatától függően. A rendszert 350-600 ml izotóniás sóoldattal töltöttük fel. Az ECMO kezelés priming-ját (a készülék felszerelése) csakúgy, mint a készülék kezelését, ellenőrzését és szükség esetén a megváltozott igényekhez történő állítását, valamint a probléma elhárítást is a műtőben és az intenzív osztályon az ECMO technikában jártas aneszteziológus-intenzív terápiás szakorvos végezte. Mind a 4 Cardiohelp készülékhez tartozik egy vérmelegítő (Heater Unit 35, Maquet, Getinge).
A készülék minden esetben ugyanaz volt, azonban az ECMO-t a szívó és visszaadó kanül pozíciója alapján venoarteriózus vagy venovenózus modalitásban használtuk, illetve a kanülök bevezetésének a helye alapján VA-ECMO esetében centrális és perifériás kanülálást végeztünk.

3.2.1 Intraoperatív centrális venoarteriózus ECMO

Gyakorlatunkban izolált egyoldali tüdőtranszplantáció (single lung transplantation - SLuTX) során ellenoldali lélegeztetés mellett, az operált oldali tüdő eltávolítását követően kerül beültetésre az új tüdő. A kétoldali tüdőátültetés ugyanennek a technikának szekvenciális formája, azaz két izolált („egymásután két egyoldali") tüdőtranszplantáció (single sequentional bilateral lung transplantation - SSBLuTX). A betegek intraoperatív monitorizálása magas szintű és komplex volt. Minden beteg jobb kezén pulzoximetriával mértük a szaturációt, a radiális artériába vezetett kanülön pedig az invazív szisztémás

vérnyomást. Megfelelő szaturáció és nyomásgörbe csak abban esetben látható, ha a centrális VA-ECMO mellett az aortaív elegendő oxigenizált vérhez jut. A carotis artériák és így az agy vérellátásáról nyújtott információt a NIRS (INVOS™ 5100C Cerebral/Somatic Oximeter, Medtronic), mely a két agyfélteke oxigenizált vérátáramlását tükrözte. Folyamatosan monitorizáltuk az alvás mélységet bispectral analízissel (BIS™ Complete 2-Channel Monitor, Covidien, Medtronic) a testen kívüli keringés okozta nagyobb vértérfogat következtében megváltozott gyógyszermetabolizmus miatt. A műtét elején a jobb v. juglarison, vagy v. subclavián keresztül bevezetett Swan-Ganz katéterrel folyamatos termodilucós technikával meghatároztuk a beteg pillanatnyi perctérfogatát (Vigilance II, Edwards Lifesciences), ezt vettük alapul az ECMO áramlás beállításakor, illetve direkt mértük az artéria pulmonális nyomását (Vigilance II, Edwards Lifesciences). Tekintettel, hogy a beteg vére testen kívül kering, így szükség volt a maghőmérséklet mérésére, melyet a húgyhólyagba vezetett katéter termisztorával detektáltunk.

A 69 tüdőtranszplantációból 66 betegnél végeztük a transzplantációt centrális VA-ECMO-n. A vénás kanült a jobb pitvarba, az artériás kanült az aorta ascendensbe helyezték be az operatőrök a mellkas megnyitását követően. A kanüláláshoz heparin bevonatos (vénás: CB96825; CB6570; CB667; CB67636; CB91437C; artériás: CB77618; CB77620 Medtronic®) kanülöket alkalmaztunk. A kanüláláshoz csak részleges antikoagulálás szükséges, melyet i.v. adott heparinnal (60-70 NE/ttkg) végeztünk. A heparin hatását a műtőben többszöri ACT méréssel (Hemochron Signature Elite, ITC) kontrolláltuk, az ACT célértéke gyakorlatunkban 180 és 220s közötti. Az összes transzplantációnál cell saver készüléket alkalmaztunk (Continuous AutoTransfusion System, Fresenius Kabi®) a műtét aszeptikus fázisaiban, amikor a hörgő még, vagy már nincs nyitva. Az első tüdő beültetését követően, annak ellenére, hogy az új tüdő lélegeztetése gyakran elégséges lenne az oxigenizáció fenntartásához, az ECMO kezelést folytattuk. Ennek lehetséges veszélye, hogy a nem megfelelő flow, vagyis túl nagy arányú kisvérköri bypass-val az új beültetett tüdő „meleg ischaemiás károsodást” szenvedhet. Ezért a műtét ezen fázisában az ECMO flow-t úgy választottuk meg, hogy az artéria pulmonális nyomásgörbe pulzatilis maradjon, a pulmonális átlagnyomás kevesebb legyen, mint 40 Hgmm-t, és a kilélegzett CO2 haladja meg a 20 Hgmm-t. A második tüdő beültetését követően mindkét tüdőt lélegeztettük. A szelektív tubusnak köszönhetően a

két oldal compliance-a külön-külön is mérhető, és a lélegeztetési paramétereket is oldalanként állíthatjuk be, a gyakorlatban átmenetileg oldalszétválasztott lélegeztetéssel törekedtünk a két tüdőfél compliance-nak szimmetrizációjára. Kielégítő oxigenizáció mellett folyamatosan csökkentettük az ECMO támogatást, csökkentettük az ECMO friss gáz áramlását, a keverék parciális oxigén koncentrációját, majd az ECMO pumpa fordulatával az ECMO áramlást. Protektív lélegeztetési beállításokkal (PEEP<8 Hgmm, PIP<28 Hgmm, Vt: 6-8ml/ttkg), kevesebb, mint 60%-s FiO2 mellett kielégítő oxigenizációs paraméterek és stabil hemodinamika (MAP>70 Hgmm, noradrenalin igény maximum 0,2 mcg/kg/min) esetén az ECMO-t leállítottuk, majd a kanülöktől történő leválasztás után egy közti darabbal ismét zártuk a kört és „stand-by" módban tovább üzemeltettük a műtét végéig, így tartva fenn az ismételt posztoperatív alkalmazás lehetőségét. Amennyiben erre nem volt szükség, az ECMO csőrendszerében levő vérrel a beteget autotranszfúzióban részesítettük.

3.2.2 Intraoperatív perifériás venoarteriózus ECMO

Egy esetben egyoldali, csak bal tüdő beültetését végeztük, ellenoldali talcumos pleurodézis miatt. Tekintettel, hogy a műtéti behatolás ebben az esetben bal oldali anterolaterális torakotómia volt, és a centrális ECMO kanülök behelyezése nem volt elvégezhető, a műtét elején az operatőr sebészi úton, úgy nevezett szemi-invazív technikával kereste fel és kanülálta (venous HLS cannulae, Bioline-coated, Maquet, Getinge 19-25 Fr, 38 cm, arterial HLS cannulae, Bioline-Coating, Maquet, Getinge 15-21 Fr 15, illetve 23 cm) az érképleteket, a jobb oldali artéria és véna femorálist. A szemi-invazív technika lényege, hogy az érképletek felkeresése szem ellenőrzése mellett, 4-5 cm-s sebészi feltárásból történt, ugyanakkor a kanülálás Seldinger technikával és a dróton felvezetett tágítás után, nem érsebészeti beavatkozással történik. A kanült dohányzacskó öltéssel fixálták, a műtét végén az ECMO támogatást a 3.2.1. pontban leírtakhoz hasonló módon csökkentettük, majd leállítottuk. A perifériás kanülöket a műtét végén az operatőr távolította el, és zárta bőrsebet.

3.2.3 Intraoperatív centrális venoarteriózus ECMO – posztoperatív perifériás venoarteriózus ECMO

A 3.2.1 pontban leírtaknak megfelelően centrális VA-ECMO támogatással végzett szekvenciális kétoldali tüdőtranszplantáció során előfordult, hogy a műtét végén a donor szerv elégtelenül működött, primer graft elégtelenséget (PGD) észleltünk. A beültetett tüdő ödémakészsége nagy, a compliance-a alacsony maradt, ezért a megfelelő ventiláció elérését csak magas légúti nyomások árán tudtuk volna megvalósítani, mely az új tüdőben lélegeztetőgép indukálta szekunder tüdőkárosodáshoz (VILI) vezethet. Kritikus szituáció lépett fel ugyenennél a betegnél, a műtét végére a recipiens szívpumpafunkciója is elégtelenné vált, hemodinamikai instabilitás miatt sem tudtuk a centrális VA-ECMO támogatást csökkenteni, elhagyni. Speciális betegcsoportot jelentett a 3 idiopátiás (korábban primer) pulmonális hipertóniában szenvedő beteg, ahol a transzplantáció végén tervezetten folytattuk a VA-ECMO-terápiát. Ezekben az esetekben a műtét elején perifériás VA-ECMO kezelést vezettünk be a narkózis bevezetésekor várható hemodinamikai instabilitás elkerülése céljából. Két esetben az operatőr szemi-invazív technikával kanülálta az egyik oldali artéria és véna femoralist (venous HLS cannulae, Bioline-coated, Maquet, Getinge 19-25 Fr, 38 cm, arterial HLS cannulae, Bioline-Coating, Maquet, Getinge 15-21 Fr 15, illetve 23 cm). Szem ellenőrzése mellett az artériás kanül oldalcsapjából leágazó, úgy nevezett „back flow” kanült is az operatőr ültette be az artériás kanültől disztálisan. Egy esetben a műtét elején perkután Seldinger technikával az aneszteziológusok kanülálták a beteget, a vénát a jobb lábon, az artériát a bal lábon (venous HLS cannulae, Bioline-coated, Maquet, Getinge 19-25 Fr, 38 cm, arterial HLS cannulae, Bioline-Coating, Maquet, Getinge 15-21 Fr 15, illetve 23 cm). A műtét végén a centrális kanülöktől történő leválasztást követően azonnal perifériás kanülökre helyeztük át a kört, és folytattuk a VA-ECMO kezelést, az artériás láb kielégítő disztális keringését vagy pulzoximetriával, vagy NIRS-szel monitorizáltuk. Az átmeneti leállítás során az ECMO kör bealvadását további -ACT vezérelt- intravénás Na-Heparin adásával védtük ki.

3.2.4 Pulmonális hipertónia speciális kérdése

Idiopátiás pulmonális hipertónia súlyos eseteiben a kisvérköri nyomás gyakran meghaladhatja a nagyvérkörit, extrém terhet róva a jobb szívfélre. Idiopátiás pulmonális fibrózis talaján kialakuló szekunder pulmonális hipertóniában is a kisvérköri nyomás megközelítheti, akár meg is haladhatja a nagyvérköri értékeket. A narkózis bevezetése ezeknél a betegeknél az alapbetegségtől függetlenül kritikus. A 3 IPAH-s betegből 2 esetében felületes iv. szedációban a műtőben szemi-invazív technikával sebészi kanülálás történt a már korábban ismertetett módon, majd stabil ECMO áramlás elérését követően altattuk el a beteget, intubáltuk és alkalmaztunk konvencionális IPPV lélegeztetést. A harmadik esetben helyi érzéstelenítésben a műtőben az aneszteziológus-intenzív terápiás szakorvosok kanüláltak perkután technikával, bőrmetszés nélkül. A vénás kanült a jobb v. femorálisba, míg az artériás kanült a bal a. femorálisba vezették fel, „back flow" kanül behelyezés nem történt. Stabil ECMO áramlás elérése után történt a narkózis indukciója. Egy beteg esetében a perifériás VA-ECMO elegendőnek bizonyult az intraoperatív támogatáshoz. Két beteg esetében azonban a hemodinamikai stabilitáshoz centrális VA-ECMO vált szükségessé, ezért a mellkas megnyitását követően az operatőr a korábban ismertetett módon kanülálta a jobb pitvart és az aorta ascendenst. A kanülök bevezetésének pillanatára a perifériás ECMO áramlását fél liter/perc alá csökkentettük, hogy elkerüljük a levegő abszorpciót, majd a kanülöket a második, centrális ECMO körhöz csatlakoztattuk. A centrális VA-ECMO indulása után a perifériás ECMO áramlást olyan alacsonyra állítottuk (1 l/min), hogy a kör bealvadását elkerüljük. A műtét során a betegek folyamatosan két ECMO támogatásban részesültek: egy nagyobb áramlású centrálisban és egy alacsonyabb áramlású perifériásban. Az alacsonyabb áramlás okozta fokozott koagulációs veszély miatt ezeknél a betegeknél az ACT értéket magasabban tartottuk, 200-260 s között és az értéket gyakrabban is kontrolláltuk. Ezen betegcsoportban a posztoperatív VA-ECMO-t tervezetten folytattuk, melynek feltételét a bennhagyott perifériás ECMO kanülök biztosították.

Szekunder pulmonális hipertóniás betegek közül 1 esetben tapasztaltunk hemodinamikai elégtelenséget okozó eltérést, ezért „bridge to tx" céllal a beteget műtőben a korábban részletezett sebészi szemi-szeldinger technikával kanüláltuk és perifériás VA-ECMO kezelést indítottunk. Bár laboratóriumilag igazoltuk a heparin indukálta thrombotikus

thrombocitopéniát (HITT), a beteget szerencsésen eljutattuk a transzplantációig, a műtétet centrális ECMO támogatással végeztük. Műtét végén mind a két ECMO-t eltávolítottuk.

További 5 szekunder pulmonális hipertóniás beteg pulmonális nyomása közelítette meg, vagy haladta meg a szisztémás vérnyomás értéket. Hasonlóan az IPAH-s betegekhez a narkózis bevezetése könnyen hemodinamikai katasztrófához vezethetett volna a további intratorakális nyomásemelkedés miatt. Ezért ezen betegek esetében alternatív lélegeztetési módot választottunk: nagyfrekvenciás JET-t. Valamennyiük esetében JET lélegeztetés mellett történt meg a mellkas megnyitása, és a centrális ECMO kanülök behelyezése, a műtét végén az ECMO eltávolítása problémamentes volt.

3.2.5 Venovenózus ECMO „bridge”

A transzplantációt megelőzően 6 beteg esetében perifériás VV-ECMO-t alkalmaztunk. Már kivizsgált és tüdőtranszplantációs várólistára helyezett betegek akut állapotrosszabbodásakor „bridge to tx” céllal abban az esetben, ha csak respiratórikus funkció támogatására volt szükség, illetve az elégségesnek bizonyult. Ezzel az indikációval három beteg átvételét az OOI-be a kezelő tüdőgyógyász kezdeményezte. Egy beteg légzési elégtelenségének hátterében spontán pneumotorax állt, mely reanimációt tett szükségessé, ezért a beteg intubálva, lélegeztetve érte el Intézetünket. A másik két beteg spontán légzéssel, nazális oxigénterápiával érkezett. Felvételt követően rutin vizsgálatokat végeztünk, tekintettel a potenciális transzplantációra választott, sugarazott vért biztosítottunk, esetleges alvadási eltéréseket korrigáltuk. Centrális vénát kanüláltunk, és Swan Ganz katétert vezettünk be, pulmonális nyomás-, és CO mérése céljából. Artériás és centrálvénás vérgázmintákat vettünk, majd transztorakális echokardiográfiával becsültük meg a szív pumpafunkcióját. A sterilitás szabályait betartva enyhe iv. szedációban perkután kanüláltuk a betegeket, jobb oldali v. femorálist és jobb oldali v. jugularis internát. Kanüláláshoz egyszeri 2-5000 NE (70 IU/ttkg) Na-Heparint adtunk vénásan. A heparin hatását ágy melletti ACT méréssel (Hemochron Signature Elite, ITC) kontrolláltuk. Az ECMO flowt úgy állítottuk be, hogy a mért perctérfogat 80%-t haladja meg, a friss gáz áramlást pedig úgy szabályoztuk, hogy az

artériás CO2 szint csökkenés ne haladja meg az óránkénti 10 Hgmm-t. Egyensúlyi állapot elérését követően, átlagosan 3-4 óra múlva értékeltük újra a beteget vérgáz, pulmonális nyomás, szívperctérfogat és TTE, valamint – amennyiben lehetséges volt - a szubjektív dyspnoe alapján. Mindhárom esetben a kardiális funkció az oxigenizáció javulásával párhuzamosan erősödött, és a VV-ECMO kezelés elégségesnek bizonyult. A kezelés mellett törekedtünk az éber állapot megőrzésére, az extubálásra, illetve az intubálás elkerülésére. Egy beteg esetében valósult meg a tüdőátültetés. Nála a v. femorálisba helyezett drenáló kanül megtartásával és az aorta ascendens kanülálásával hoztuk létre a centrális VA-ECMO kört. A korábbi v. jugularisba helyezett visszaadó kanült a műtét végén távolítottuk el a többi kanüllel együtt.

További három, még tüdőtranszplantációs várólistán nem szereplő beteg esetében végeztünk VV-ECMO kezelést, „bridge to decision" céllal. Egy beteg esetében fulmináns intersticiális pneumonitis állt a háttérben, melynek egyetlen megoldásaként csak a tüdőtranszplantáció jött szóba. Azonban a folyamatban levő kivizsgálás eredményéig a respirátor terápia nem tudott elégséges oxigenizációt biztosítani. A két másik betegnél már elvégezték a tüdőátültetést. Egyiknél 8 évvel azelőtt. Teljes jóllét közepette a légzésfunkciója viharosan romlani kezdett, gyakorlatilag fél év alatt, minden terápiás próbálkozás ellenére rejekció lépett fel, retranszplantáció irányába indult a kivizsgálás. A másik beteget 4 hónappal a transzplantáció után légzési elégtelenséggel vettük fel, melynek hátterében egyaránt állhatott rejekció és infekció is. Az ő esetében femoro-jugularis VV-ECMO kezelést indítottunk a diagnózis tisztázásáig, de sajnos a beteg exitált. Az előző két beteg esetében a jobb v. jugularis kanülálásával dupla lumenű bikaválís katétert (Avalon) vezettünk be, melynek pozícióját transztorakális echokardiográfiával ellenőriztük. A VV-ECMO kielégítő oxigenizációt biztosított, csak nazális CPAP kezelésre szorultak, és mind a két beteg, úgynevezett „éber ECMO" kezelésben részesült, később sikeresen transzplantálták.

3.2.6 Intraoperatív venovenózus ECMO a tüdőtranszplantáción kívül

A 3. táblázatban szereplő 13 beteg VV-ECMO támogatását minden esetben perifériás, femoro-jugularis kanülálással végeztük, amelyeket a műtőben az aneszteziológusok

perkután vezettek be. Az esetek többségében a jobb oldali femorális és juguláris vénákat kanüláltuk, két-két esetben (4 beteg) csak a bal oldali femorális, illetve juguláris vénába tudtunk kanülöket vezetni. Minden kanül heparin bevonatos volt. A szívó kanülök (venous HLS cannulae, Bioline-coated, Maquet, Getinge) 19-25 Fr, 38 cm hosszú, míg a visszaadó kanülök (arterial HLS cannulae, Bioline-Coating, Maquet, Getinge) 15-21 Fr 15, illetve 23 cm hosszúak voltak. Kanüláláshoz egyszeri 2-5000 NE (70 IU/ttkg) Na-Heparint adtunk vénásan. A heparin hatását ágy melletti ACT méréssel (Hemochron Signature Elite, ITC) kontrolláltuk. Cell saver-t (C.A.T.S®plus, Continuous AutoTransfusion System, Fresenius Kabi) csak benignus alapbetegség során használtunk. Minden esetben portábilis Cardiohelp System-t használtunk a szintén heparin bevonatos (Bioline Coating) HLS 7.0 Advanced (Maquet, Getinge) egybeépített cső- és oxigenátor-rendszerrel, és a rendszert 500-600 ml izotóniás sóoldattal feltöltve. Az ECMO áramlását a becsült szívperctérfogathoz közeli értéken tartottuk (>CO 80%-a). Amennyiben az ECMO áramlás további növelése csak mechanikai sejtkárosodással kockázatával járó nagy szívóerő árán valósulhatott volna meg, a beteg szívperctérfogatát gyógyszerrel, kontrolláltan csökkentettük. Mind a 11 endotracheálisan intubált beteget a műtőben extubáltuk. Az ECMO kezelés befejezését követően a kanülöket 12 esetben a műtőben távolítottuk el, és ezt követően 20 percen keresztül manuális kompressziót alkalmaztunk a szúrcsatornán, majd további 24 órára nyomókötéssel láttuk el.

3.2.7 Venovenózus ECMO infekció talaján kialakult súlyos ARDS-ben

A 3.1.2.3 pontban részletezett 13, végül is ECMO kezelésben részesülő betegből 12 esetben rutin laborvizsgálat, vérbiztosítást követően a bal véna subclaviát kanüláltuk, és a centrális véna mellett Swan Ganz katétert vezettünk be, pulmonális nyomás-, és CO mérése céljából, artériás kanült helyeztünk be, ahol ez korábban elmaradt. Ha nem történt mellkasi CT vizsgálat és a beteg állapota lehetővé tette (3 eset), azt pótoltuk. Tenyésztéseket indítottunk az invazív eszközökből, illetve hemokultúrákat vettünk. Az átadó intézménnyel egyeztetve a bronchoalveoláris lavage és szerológiai vizsgálatokat kiterjesztettük, amennyiben szükséges volt. Artériás és centrálvénás vérgázmintákat követően transztorakális echokardiográfiával becsültük meg a szívfelek

pumpafunkcióját. Ezt követően a sterilitás szabályait betartva perkután kanüláltuk a betegeket, jobb oldali v. femorálist és jobb oldali v. jugularis internát. A kanülálást a femorális véna punkciójával indítottuk Seldinger technikával, és a szövődménymentes tágítás után a kanül felvezetése előtt egyszeri 2-5000 NE (70 IU/ttkg) Na-Heparint adtunk vénásan. A heparin hatását ágy melletti ACT méréssel (Hemochron Signature Elite, ITC) kontrolláltuk, célértékként a 120-160 s-t tartottuk. Abban az esetben, amikor a beteg 48 órán belül jobb centrális véna juguláris kanülbiztosítással érkezett a centrálvénát Seldinger drót segítségével átkanüláltuk, feltágítottuk és vezettük be az ECMO kanült. Az ECMO flowt úgy állítottuk be, hogy a mért szívperctérfogat legalább 80%-t haladja meg, lehetőleg az ECMO indulása után a perctérfogathoz közeli áramlás elérésére törekedtünk, a friss gáz áramlást (100% FiO2) pedig úgy szabályoztuk, hogy az artériás CO2 szint csökkenés ne haladja meg az óránkénti 10 Hgmm-t. Az ECMO flowt arra a legkisebb értékre csökkentettük, amellyel még a 80%-s artériás oxigénszaturációt biztosítani tudtuk. Minden esetben különös gondot fordítottunk az ECMO kanül szívásának nagyságára (ne csökkenjen -80 H2Ocm alá), ennek első jele volt a szívó kanül rángatása („kinking”). Ellenőriztük a szívó és visszaadó kanülök színkülönbségét, mely jól korrelált az oxigén-extrakcióval. Amennyiben recirkulációra volt gyanunk (két eset), a kanülöket repozícionáltuk, távolítottuk egymástól, majd rögzítettük. A betegek kihűlését az oxigenátorra csatlakoztatott melegítő egységgel akadályoztuk meg (Heater Unit 35, Maquet). Egyensúlyi állapot elérését követően, átlagosan 4-6 óránként értékeltük újra a beteget artériás vérgáz, pulmonális nyomás, szívperctérfogat és TTE alapján. Stagnáló vagy romló szívpumpafunkció esetén VV-ECMO-ról perifériás femoro-femorális VA-ECMO-ra váltottunk.

Tartós, már beállt ECMO terápia esetén az ellátási protokoll részét képezte – az intenzív osztályos mindennapi rutin, invazív monitorizáláson túl – további, az ECMO terápia miatt végzett, speciális szempontú monitorizálás, mely mind a beteg, mind az ECMO készülék és kör, mind pedig az ECMO kezelés lehetséges életveszélyes szövődményeinek azonnali elhárításához szükséges eszközök rendszeres ellenőrzését foglalta magába. Naponta egyszer átmostuk a membránt nagyáramlású friss gázzal a CO2 retenció megelőzése céljából.

A beteg ellenőrzése fizikális, laboratóriumi és képalkotó vizsgálatokat jelentett. Fontos volt az ECMO kanülök szúrási pontjainak napi kontrollja vérzés, gyulladás megítélése

céljából, ehhez nyújtott segítséget a punkció helyére helyezett klórhexidines átlátszó fedőkötés. Naponta négyszer ellenőriztük a kanülált végtag hőmérsékeltét, színét, kapilláris újratelődését, perifériás artériák pulzációját, szükség esetén Doppler-rel is, az ödémát lábkörfogatméréssel obejktivizáltuk. A rutin laboratóriumi vizsgálatokat kiegészítettük napi négyszeri point-of care ACT méréssel. Napi rendszerességgel vizsgáltuk a hemolízis és a trombózis laboratóriumi jeleit, mértünk D-dimert, APTI-t, fibrinogént, haptoglobin-t, LDH-t, összfehérjét és albumint, vese-, és májfunkciós paramétereket, direkt és indirekt bilirubint, végeztünk vizelet-, és vérkép vizsgálatot. Növekvő heparin igény, szivárgó és nehezen korrigálható vérzés esetén külső laboratóriumba küldtünk mintát az alvadási faktorok szintjének meghatározására. Hemodinamikai instabilitás esetén ismételt, transztorakális echokardiogárfiával kontrolláltuk a szív pumpafunkcióját.

Az ECMO készükék és kör ellenőrzése magába foglalta a Cardiohelp által folyamatosan mért véráramlás (ECMO flow) vénás-, membrán előtti, membrán utáni nyomások, a vénás és artériás hőmérséklet a friss gáz áramlás, a bejövő vér szaturációjának óránkénti rögzítését, valamint a membrán látható felszínének és az ECMO körnek a vizuális kontrollját véralvadékot keresve. Rendkívül fontos volt az ECMO csövek lefutásának rendszeres ellenőrzése, hogy ne legyenek megtöretve, ne húzódjanak, illetve ne feküdjenek a földön, az ágy mozgatásával ne csípődhessenek be. Naponta egyszer vérgázt készítettük az ECMO készülék membrán utáni, „artériás” vérmintájából.

Naponta négyszer, műszakonként kétszer ellenőriztük az ECMO készülék riasztási határait, a riasztáshoz kapcsolódó figyelmeztetési, vagy intervenciós beállításokat. Naponta kétszer az életveszélyt okozó hibaelhárításhoz szükséges eszközök meglétét kontrolláltuk, ezek a kézi pumpa meghajtó, a 4 db - kanül lefogáshoz szükséges clamp, 50 ml-s fecskendő, a gyorstöltő, az elektromos csatlakozás, a beépített akku állapota, a pót oxigénforrás, vagy oxigénpalack. Szintén elérhető távolságban kellett lennie egy tartalék ECMO készüléknek, ECMO körnek, introducernek és kanülöknek.

A ECMO indulását és a megfelelő áramlás elérését követően a lélegeztetőgép beállításán változtattunk, az invazivitásán csökkentettünk. Kezdetben kontrollált, majd a tüdőfunkció javulásakor asszisztált módban lélegeztettünk, úgy, hogy a plató nyomás ne haladja meg a 25 vízcm-t, a PEEP: 5-12 vízcm között és a FiO2<40% legyen, a kontrollált légvételeknél pedig a belégzés elnyújtott (2-1,5: 1 IRV). A tüdőfunkció javulásával a friss

gáz áramlásán és parciális oxigén koncentrációján csökkentettünk, majd a respirátor protektív lélegeztetésnek megfelelő, asszisztált módú beállítása mellett a friss gáz áramlást lezártuk, fél és egy óra múlva vett artériás és centrálvénás vérgázértékek alapján döntöttünk a dekanülálás, vagy a terápia folytatása mellett. Heparin felfüggesztését követően mért ACT<120 s elérését követen a 3.2.6 pontban leírtaknak megfelelően távolítottuk el a kanülöket.

3.2.8 eCPR

A 3.1.2.3 pontban részletezett 13, végül is ECMO kezelésben részesülő betegből 1 esetben a hordágyról történő áthelyezés során kamrafibrillációt észleltünk. Lege artis megkezdett újraélesztés mellett dezinficiálást követően kanüláltuk a jobb v. femoralist, illetve a bal a. femoralist, és VA-ECMO kezelést indítottunk. A spontán keringés már a defibrillálás után visszatért. Az ECMO áramlást kezdetben a számított szívperctérfogat 80%-ra állítottuk, majd fokozatosan csökkentettük úgy, hogy az invazív artériás nyomásgörbe pulzatilis legyen és az artériás pulzusnyomás meghaladja a 10 Hgmm-t. Az adekvát oxigéntranszport megítélése a centrális vénából vett vérminta szaturációja alapján történt, melyet élettani hemoglobin szint esetén 70% felett fogadtunk el. Transztorakális echokardiográfiával ellenőriztük a szívüregek nagyságát, az aortabillentyű nyílását. A reanimációt követően a koponyát jéggel hűtöttük, valamint a testhőmérsékletet 48 órán keresztül 34-36 fok között tartottuk. Az artériás kanült a jobb a. radiálisba vezettük be.

VA-ECMO-val kezelt beteg monitorizálásának elve megfelel az előző pontban részletezetteknek, azzal a különbséggel, hogy echokardiográfiát naponta kétszer végeztünk, az inotróp terápiát pedig úgy dozíroztuk, hogy a bal kamra disztenzióját el tudjuk kerülni. Különös hangsúlyt fektettünk az artériás kanül lábának disztális keringésére, ezért azon a lábon NIRS-t (INVOS™ 5100C Cerebral/Somatic Oximeter, Medtronic) alkalmaztunk. Nem kielégítő keringés esetén sebészi úton disztális perfúziós kanült („back flow”) vezettünk be.

3.2.9 VV-ECMO-ról váltás perifériás femoro-femorális VA-ECMO-ra

A 3.1.2.3 pontban részletezett 13 ECMO kezelésben részesülő betegből 1 esetben észleltünk fokozódó vazopresszor és inotróp igényt, majd emelt dózisú terápia ellenére romló szöveti perfúziót. Megfelelő VV-ECMO flow és az elvárt artériás szaturáció ellenére echokardiográfiával a kontraktilitás egyértelmű csökkenését láttuk, kardiális funkció pótlás vált szükségessé, ezért VA-ECMO modalitásra váltottunk. Az antikoaguláció megtartása mellett, ultrahang vezérelve kanüláltuk a jobb artéria femorálist. Ezután egyszeri 70 NE/ttkg iv Na-Heparint adtunk vénásan, majd az ECMO-t megállítva a v. jugularisról leválasztottuk a csövet és légtelenítés után az artériás kanüllel kötöttük össze, az ECMO-t újraindítottuk. A juguláris kanült eltávolítottuk és 20 percig nyomtuk, majd nyomókötéssel láttuk el. A továbbiakban a VA-ECMO beállításával, monitorizálásával kapcsolatban az előző pontban részletezettnek megfelelően jártunk el.

4. Eredmények

Az Országos Onkológiai Intézet számítógépes adatbázisából retrospektív adatgyűjtéssel megállapítottuk, hogy 2014 04 28. – 2019 04 30. között eltelt 5 évben 107 esetben alkalmaztunk ECMO támogatást (2. táblázat). Az eredmények ismertetését az indikáció köré csoportosítva tárgyalom: 1. ECMO használat a tüdőtranszplantációban és perioperatív szakában, 2. ECMO használat műtéti indikációban, kivéve a tüdőtranszplantációt és 3. ECMO használat a súlyos ARDS okozta légzési elégtelenségben.

4.1 ECMO használat a tüdőtranszplantációban

2015. decemberétől eltelt 3,5 év alatt Magyarországon 69 tüdőtranszplantációt végeztünk. A transzplantált betegek diagnózisának megoszlását a 5. táblázat tartalmazza. A legtöbb transzplantációt krónikus obstruktív tüdőbetegség (COPD) miatt végeztük.

5. táblázat A hazai tüdőtranszplantáción átesett betegek megoszlása az indikáció szerint

Alapbetegség	LuTX (n=69)	Aránya a LuTX-ben
Felnőtt		
COPD	32	46,37%
IPF	10	15%
IPF, VA-ECMO bridge	1	1,4%
ILD, VV-ECMO bridge	1	1,4%
CF	15	21,7%
CF, tüdő-vese tx	1	1,4%
CF, VV-ECMO bridge	1	1,4%
IPAH	3	4,3%
LAM	1	1,4%
Bronchiektázia	2	2,8%

BOS (re-tx)	1	1,4%
Gyermek		
CF	1	1,4%

Hazánkban 2016-ban végeztük el az első kombinált (tüdő-vese) transzplantációt, a SE Transzplantációs és Sebészeti Klinikával együttműködésben. 2017-ben volt az első primer pulmonális hipertóniás (IPAH/PPH) beteg hazai szervátültetése és 2018-ban elvégeztük az első gyermek- és az első retranszplantációt. Négy alkalommal ECMO-bridge terápiát követően került sor a transzplantációra. Egy esetben perifériás VA-ECMO-t alkalmaztunk szekunder pulmonális hipertóniában, 1 femoro-jugularis VV-ECMO-t CF-s beteg légzési elégtelenségében, és egy single-site jugularis bicavalis VV-ECMO-t rapidan progreidáló intersticiális tüdőbetegségben. Egy retranszplantációra váró beteget single-site jugularis bicavalis VV-ECMO-val jutattunk ki Bécsbe, ahol a műtétet sikeresen elvégezték. Az utólagos HLA „crossmatch" vizsgálat 1 betegünk esetében lett pozitív, ezért ő plazmaferezisben, majd fotoferezisben részesült. Négy betegnél volt szükség előzetes „crossmatch" vizsgálatra: 2 esetben magas panel-reaktív antitest (panel-reactive antibody – PRA) (30%, illetve 26%); 2 esetben retranszplantáció miatt. Sajnos az egyik retranszplantációra váró beteg az életmentő tüdő megérkezése előtt elhunyt. A magas PRA szinttel rendelkező betegnél közvetlenül a transzplantációs műtét előtt egy és a műtét után több alkalommal végeztünk plazmaferezist.

A vizsgált időszakban elvégzett 69 tüdőtranszplantációból 68 kétoldali és 1 egyoldali átültetést végeztünk. Hatvanhét esetben „clamshell" behatolásból, 1 esetben kétoldali anterolateralis torakotómiából, 1 esetben egyoldali anterolateralis torakotómiából végeztük a műtétet. Szekunder magas pulmonalis nyomás miatt 5 esetben JET-lélegeztetéssel történt az anesztézia bevezetése. Három beteget kivéve az összes műtét (66 beteg) centrális VA-ECMO védelemben történt. Egy betegnél egyáltalán nem alkalmaztunk extrakorporális keringéstámogatást, 2 betegnél perifériás behatolásból került bevezetésre az ECMO. Egy beteg esetében bár a féloldali lélegeztetést a beteg tolerálta, és úgy tűnt, hogy a műtétet ECMO támogatás nélkül is el tudjuk végezni, a szív körüli manipuláció során kamrafibrilláció lépett fel, 15 perc nyílt szívmasszázs után a spontán ritmus visszatért, a műtétet centrális VA-ECMO-n folytattuk. Az átlagos ECMO-idő 201,9 ± 36,51 perc volt. Prolongált, posztoperatív perifériás ECMO-kezelést 4

betegnél alkalmaztunk, melyet három esetben 4, egy esetben 3 napig folytattunk. A három esetben tervezetten az alapbetegség miatt, IPAH-ban. Egy esetben pedig mind a recipiens műtét végi kardiális státusza, mind a donor szerv funkcionális elégtelensége indokolta a posztoperatív perifériás VA-ECMO támogatás folytatását. Az intraoperatív ECMO kanüláláshoz 50-70 NE/ttkg Na-Heparint adtunk vénásan, az ACT 180-260 s volt. A szekvenciális tüdőátültetés során a második tüdő artéria lefogásához két esetben volt szükség heparin ismétlésre. A műtétek során átlagosan 5 ± 0,57 egység (E) szűrt, sugarazott vörösvértest-koncentrátumot (VVT) és 10 ± 2,6 E Octaplas (Octapharma AG, Lachen, Svájc) készítményt használtunk fel. Az átlag hideg ischémiás idő (CIT-idő) az elsőként beültetett tüdő esetében 322,44 ± 41,13 perc, a másodikként beültetett tüdőnél 403,54 ± 42,61 perc volt.

Elhúzódó lélegeztetés szükségessége miatt a betegek 23,6%-nál a posztoperatív szakban perkután tracheosztómát készítettünk. A betegek áltagosan 24,6 ± 18,18 napot töltöttek az intenzív osztályon. A SE Pulmonológiai Klinikájára történő áthelyezést megelőzően 18 beteget ápoltunk Mellkassebészeti Osztályunkon, ahol az átlagosan eltöltött idő 6,8 ± 3,19 nap volt. A betegek Kaplan–Meier szerinti 1 éves túlélése 82,96% volt (9. ábra).

Intraoperatív halálozásunk nem volt. A korai posztoperatív időszakban, 30 napon belül 3 beteg hunyt el. Az egyik beteg passenger limfocita szindróma okozta vérzéses sokk miatt, a másik beteg fulmináns szepszis és a donor tüdő nem kielégítő funkciója miatt hunyt el a posztoperatív 26., illetve 5. napon. A harmadik beteg a posztoperatív 10. napon hunyt el befolyásolhatatlan akutan fellépő szívelégtelenség okozta a halálát.

„First lung” szindrómát nem észleltünk. A primer graft diszfunkció (PGD) incidenciája alacsony volt, súlyos, ismételt ECMO kezelést indikáló formáját nem észleltük. Három beteg esetében a PGD grade 1, egy beteg esetében grade 2, két esetben PGD grade 3 volt. Posztoperatív vérzés miatt 5 betegnél végeztünk hematoma-evakuációt, két esetben korai dekortikációt. A nervus phrenicus egyoldali sérülése két esetben fordult elő, egy esetben rekeszduplikációra volt szükség. Egy betegünknél nervus hypoglossus paresis miatt a nyelv mozgása szinte teljesen bénult, aminek okát biztosan nem tudtuk meghatározni, gyógyszertoxicitást feltételeztünk. Poszterior reverzibilis encephalopathia szindróma (PRES) 5 betegnél fordult elő. Vesepótló kezelésre egy esetben sem volt szükség. Négy beteg kivételével az összes betegnél tapasztaltuk az átmeneti pszichózis különböző súlyossági formáját, mely gyakran, az esetek 42%-ban vonta maga után a reintubációt és

az ismételt gépi lélegeztetés szükségességét. A COPD-s betegcsoportban 4 esetben tapasztaltunk elhúzódó hasi bélparalízist, két esetben ez kimerítette az Ogilvi szindrómát. Egyik esetben az extrém tágult coecum és vastagbél miatt hasi kompartment szindróma lépett fel, illetve ezt a beteget a felnyomott rekeszizom okozta kiterjedt basalis atelektázia miatt ismételten intubálni és lélegeztetni kényszerültünk. Szerencsére a nagy mortalitású műtétet konzervatív terápiával mindkét esetben sikerült elkerülni. Szintén nem volt a CF-s betegcsoportban gyakran leírt disztális obstrukciós szindrómánk (DIOS), és CMV reaktivációt sem tapasztalatunk.

A „clamshell" metszés sebének gyógyulási zavara miatt 4 alkalommal kellett VAC-kezelést alkalmaznunk, 3 esetben pedig musculus latissimus dorsi lebeny beforgatással sikerült a végleges sebgyógyulást elérni. Az atípusos TBC-s beteg esetében kétoldali anterolaterális torakotómia mellett döntöttünk, hogy a kórokozóval gyakran szövődő sternum gyógyulási zavart megelőzzük. Hörgőanasztomózis-szűkület miatt 4 esetben volt szükség bronchoszkópos intervencióra (ballonos tágítás, sztentelés). Krónikus rejekció 2 esetben fordult elő, az egyik beteget 8 hónappal az első transzplantációt követően retranszplantáltuk, a másik sajnos 14 hónappal a tüdőátültetés után exitált.

4.2 ECMO használata műtéti indikációban, kivéve a tüdőtranszplantációt

2014 04 28. – 2019 04 30. között 13 beteg műtéténél használtunk intraoperatív femoro-juguláris VV-ECMO-t. A betegek műtéti adatait a 6. táblázatban foglaltuk össze.

A betegek átlagosan 7,4 napot (2-18 nap) töltöttek el az intenzív osztályon és az intézetet átlagosan 12 nap (4-35 nap) után hagyták el. Az első 5 beteg (1.,4.,5., 6.és 11. betegek) a teljes kórházi ellátását az intenzív osztályon töltötte. Eseteinkben mind a kanülálás, mind a VV-ECMO kezelés szövődménymentes volt. Neurológiai szövődmény a közvetlen posztoperatív szakban sem észleltünk. Egy esetben később, a posztoperatív 5. napon centrális vénakatéter eltávolításával összefüggésben jelentkező TIA hátterében légembóliát véleményeztünk. Reoperációra egy esetben került sor haemothorax miatt, melyet egy interkosztális véna lumenes vérzése okozott. Egy beteg esetében a 3. posztoperatív napon reintubáció, lélegeztetés vált szükségessé újonnan kialakuló infiltrátum miatt, majd a beteg progrediáló szepszis, sokszervi elégtelenség tünetei között

a 18. posztoperatív napon hunyt el. További két beteget kellett ismét átmenetileg intenzív osztályunkra áthelyezni. Az egyiknél nagyfokú légszomj hátterében a mediasztinum operált oldalra történő áthúzottsága és ezáltal a légcső megtöretése állt, amelyet az operált oldal intratorakális nyomásának beállításával korrigáltunk (17., 18. és 19. ábrák).

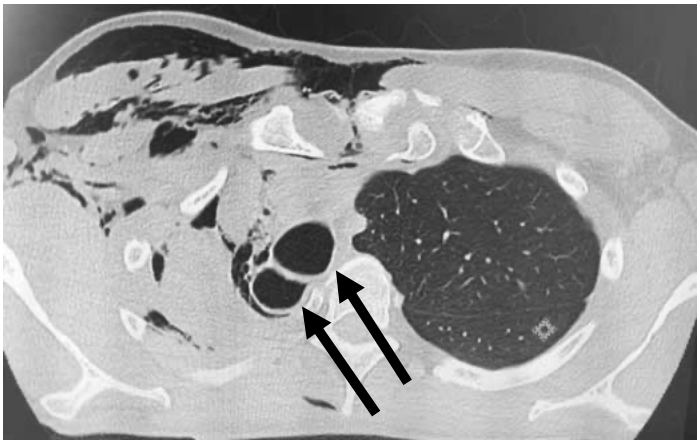

17. ábra A horizontális mellkasi CT felvételen a jobb oldalra áthúzott légcső látszik, és mivel S alakban derékszögben megtörik, ezért kétszer kerül a metszetbe.

18. ábra Az előző beteg mellkasi CT felvételének horizontális metszete a bal felső lebenyhörgő magasságában jól mutatja a légcső teljes áthúzottságát a jobb oldalra.

19. ábra Az operált oldal punkciója atípusos helyen. Tenyésztés levételét követően intratorakális nyomásállítással mérsékeltük a trachea megtöretését.

A másik beteget először a posztoperatív 5. napon vettük vissza szubkután emphysema és újabb mellkasi drenázs céljából, varratelégtelenséget szerencsére ki tudtuk zárni. Másodszor pedig friss pitvarfibrilláció gyógyszeres vertálását végeztük. Intraoperatív halálozás nem fordult elő, a 30 napos perioperatív halálozás 1/13 (7,69%) volt (8. beteg). Egy éven belül további 3 beteg hunyt el, kettő a malignus alapbetegség recidivája miatt (4.,7. betegek), egy pedig kardiovaszkuláris elégtelenségben (5. beteg). A vizsgálati periódus végén a betegek 61,53%-a (8/13) élt annak ellenére, hogy többségük (84,6%) malignus alapbetegségben szenvedett (20. ábra). A műtéti adatokat a 6. táblázat mutatja. A műtéteket 5 esetben jobb oldali poszterolaterális, két esetben kettős torakotómiából, két esetben elülső nyaki feltárásból végeztük. 3 esetben VATS ékreszekció, egy esetben VATS lobektómia történt. Az átlagos műtéti idő 232 perc volt (25-580), az átlagos VV-ECMO idő 229 perc (55-503, 11 beteg). Az átlagos apnoe idő, amikor a beteget nem lélegeztettük és oxigenizációját csak a VV-ECMO biztosította 142 perc volt (25-310).

6. táblázat: Műtéti adatok

Beteg	Kor (év)	Nem	Műtét	Műtéti behatolás	Kanülálási idő (min)	Heparin (IU)	ACT max. (s)	VVT (ml)	ECMO áramlás (l/min)	ECMO idő (min)	Apnoe idő (min)
1.	65	F	bifurkáció reszekció, neokarina képzés	jobb PLT	20	5000	540	800	3,4	455	198
2.	35	F	tracheotómia, Montgomery tubus behelyezés	nyaki anterior	55	3000	270	-	4	165	120
3..	54	F	trachea reszekció	nyaki anterior	60	3000	158	-	4,14	252	195
4.	50	N	JFL VATS ékreszekció	bal triport	15	2000	115	-	2,4	55	25
5.	73	F	JAL VATS lobektómia	jobb triport	80	5000, 2000	352	600	2,8	240	100
6..	58	N	JFL VATS ékreszekció	jobb triport	25	5000	163	-	2,6	70	65
7.	50	N	BFL VATS ékreszekció	bal triport	95	5000	148	400	3,5	100	65
8.	45	N	bifurkáció reszekció, bal oldali pulmonektómia	bal és jobb PLT	50	4000	450	400	3,2	503	310
9.	45	F	bifurkáció reszekció, bal oldali pulmonektómia	bal és jobb PLT	75	4000	322	400	4,2	315	185
10.	29	F	bifurkáció reszekció, jobb pulmonektómia	jobb PLT	20	4000	196	-	5,6	245	150
11.	45	N	bifurkáció reszekció	jobb PLT	50	5000	202	-	4,6	151	135
12.	54	F	re-reszekció, bifurkáció reszekcióval	jobb PLT	30	3000	172	400	4,99	posztop. 48 óra	130
13.	56	F	bifurkáció reszekció, jobb pulmonektómia	jobb PLT	50	3000	140	-	3,8	210	140

A behelyezett kanülök mérete minden esetben kielégítő, a becsült szívperctérfogathoz közeli ECMO áramlást (2,4-5,6 l/min) biztosított, így a műtét elvégzéséhez szükséges időt nem korlátozta. Az apnoe alatt a betegek oxigenizációja megfelelő volt, egyszer sem volt szükség az apnoe megszakítására, alternatív lélegeztetési módra (átmeneti inszufflláció belső intubációval, oxigén inszufflláció, JET). Az első betegeknél még magasabb ACT célértékekre törekedtünk, majd a továbbiakban csökkentettük, és az alacsonyabb ACT beállítások eredményeképpen a műtétek transzfúziós igénye is számottevően csökkent. A második 7 betegből (2,3,8,9,10,12 betegek) csak két esetben volt szükség transzfúzióra, szemben az első 6 beteggel (1,4,5,6,7,11betegek), ahol 4 esetben jelentősebb vérpótlás vált indokolttá. Trombusképződést az alacsonyabb ACT célérték mellett sem tapasztaltunk.

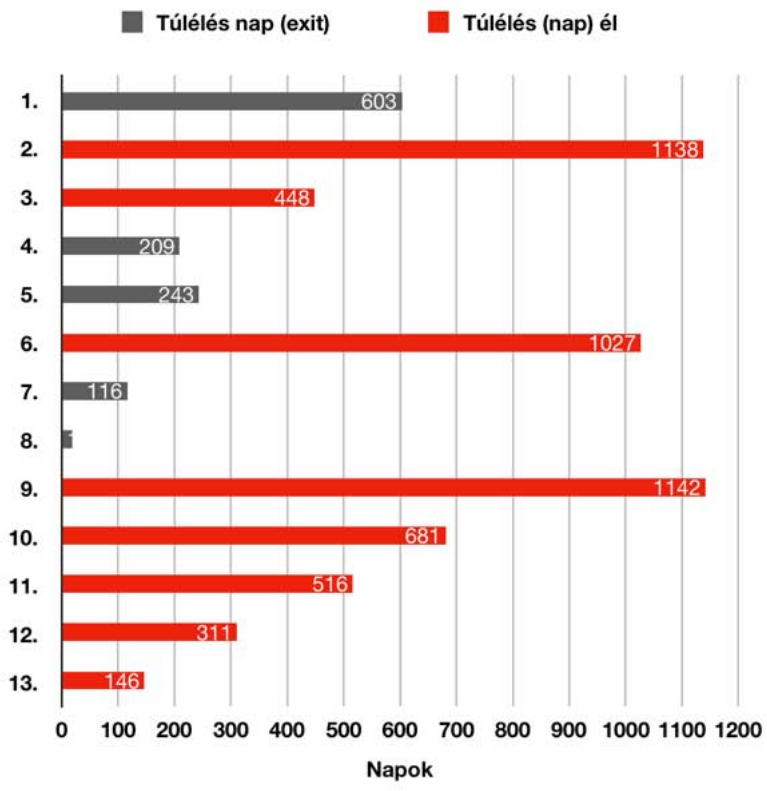

20. ábra Perifériás femor-juguláris VV-ECMO támogatással operált betegek túlélése napokban 2019. április 30-n

4.3 ECMO a súlyos ARDS okozta légzési elégtelenségben

A súlyos ARDS miatt ECMO kezelésben részesülő 13 beteg ECMO kezelésének adatait a 7. táblázatban foglaltuk össze.

7. táblázat A súlyos ARDS miatt ECMO terápiában részesült beteget ECMO kezelésének adatai

Beteg	Nem	Kor	ECMO típusa	ECMO idő (nap)	vvt (x200 ml)	plazma (x200ml)	trombocita (E)	fibrinogén (g)	PCC (E)	tracheosztóma	ECMO leállás (0=nem, 1=igen)	kórházi elbocsátás (0=nem, 1=igen)	Elbocsátási statusz
1.	F	43	FF(jj) VA	0,83	3	0	0	0	0	0	0	0	
2.	N	10	FJ(jj) VV	18	24	39	16	32	1000	1	1	0	
3.	N	34	FJ(jj) VV	14	19	27	4	11	0	1	1	1	stoma, légzéstámogatás, CIP
4.	F	45	FJ(jj) VV	15	12	22	10	26	0	0	0	0	
5.	F	68	FJ(jj) VV	2,5	3	0	0	0	0	1	1	0	
6.	N	33	FJ (jj)VV, FF(jb) VA	4 (VV), 40 (VA)	44	92	24	20	1500	1	0	0	
7.	F	61	FJ(jj) VV	7	4	10	0	0	0	1	1	1	stoma, légzéstámogatás, ágyban mobil
8.	F	67	FJ(jj) VV	8	6	8	16	3	0	1	1	1	dekanülálva, mobilisan
9.	F	18	FJ(jj) VV	24	27	13	24	2	0	1, másik intézet	0	0	
10.	N	59	FJ(jj) VV	21	10	16	12	4	0	0	0	0	
11.	F	53	FJ(jj) VV	17	19	24	8	0	0	1	0	0	
12.	N	30	FJ(jj) VV	31	29	25	0	32	500	1	1	1	ágyban mobil, O2
13.	N	53	FJ(jj) VV	7	5	4	0	0	0	0	1	1	IPPV, májelégtelenség

A 13 ECMO kezelésben részesült beteg átlagéletkora 44,15 év (10-68 év) volt, a felvételkor mért Horowitz-index átlagértéke 53 ± 8,68, a betegeket előzőleg átlagosan 5 ± 2,62 napig lélegeztették az átadás előtt. Két esetben a 4. kórház voltunk, ahol a beteget ellátták, két esetben a 3., a többiben pedig a felvevő kórház, ellátó orvosa egyenesen vette fel a kapcsolatot az OOI AITO-jával az ECMO terápia igénye miatt. Az átlag ECMO-n töltött idő 16,1 nap (< 1 nap-44 nap) volt. Az 1. beteg esetében végzett reanimáció sikeres

volt, VA-ECMO megfelelően áramlással indult. Az első pár órában a gyenge balkamrafunkciót pozitív inotróp szerrel támogatva pulzatilis artériás pulzushullámot detektáltunk, azonban később a bal kamra funkció tovább romlott, a pulzatilitás csökkent, a bal kamra dilatált, miközben a felvételkor és a 6 óra múlva mért prokalcitonin szint további emelkedést mutatott, többszervi elégtelenség képét láttuk. Szeptikus kardiomiopátiának tartottuk, tekintettel a mély, gyorsan progrediáló szepszisre, az ismeretlen kórokozóra, és a súlyos többszervi elégtelenségre a felmerülő kezelési alternatívától, a centrális VA-ECMO-tól eltekintettünk. A moribund beteg pár órán belül exitált. A másik 12 beteg esetében VV-ECMO-val kielégítő áramlást értünk el. Tizenegy beteg esetében a VV-ECMO biztosította prepulmonális oxigenizáció megfelelőnek bizonyult, az oxigenizáció javulásával szív pumpafunkciója is javult. Egy esetben, szintén szeptikus kardiomiopátia talaján a CO fokozatosan romlott, ezért VA-ECMO-ra váltottunk.

Kilenc betegünknek volt légcsőmetszése, melyből 8-t mi készítettünk perkután technikával, egy esetben már tracheosztómával érkezett a beteg.

Extrakorporális citokin adszorbciót (Cytosorb, CytoSorbents Europe GmbH, Germany) kezelést 4 alkalommal végeztünk, egy betegnél kétszer. Először a primer infekció kiváltotta „citokin vihar" csökkentésére, másodszor szekunder infekció miatt. Egy esetben a célja nem a citokinek eltávolítása, hanem a mycoplasma szövődményeként fellépő hemolítikus anemia miatt felszabaduló bilirubin megkötése, és az ikterusz elkerülése. A citokin abszorbert az ECMO artériás és vénás oldala közé helyeztük be és 24-36 órán keresztül alkalmaztuk.

Öt beteg ellátása során kényszerültünk vesepótló kezelésre, három esetben CVVHD-re, két esetben pedig CVVHDF-re. A kezeléseket citrát-kálcium alvadásgátlással végeztük és külön, az ECMO-tól független körrel, az ECMO-val nem kombináltuk, így sikeresen elkerültük mind az ECMO kör, mind dializáló kör bealvadását.

Mellkasi folyadék miatt mellkasi drenázst 3 beteg esetében végeztünk, mind a három esetben drént helyeztünk be tekintettel a folyamatos antikoagulálás okozta potenciális utóvérzésre. 2 másik beteg esetében pedig ptx miatt vált szükségessé a mellkasi csőbehelyezés.

Vérzést 8 beteg esetében tapasztaltunk, 6 betegnél mind a száj-, orrgaratból, mind a tracheosztóma mellől, két beteg esetében csak a garatból jött szivárgó vérzés. Egy esetben

a tracheosztóma mellőli vérzés sebészi feltárást tett szükségessé. Egy, extrém obes beteg esetében oldalra fordításkor az alul fekvő karon a korábbi vénapunkciós hely bevérzett, kompartment szindrómát okozó hematómát sebészi úton kellett feltárni és később nyíltan kezelni. Egy elhunyt esetében a patológiai vizsgálat mutatott ki középső scalaban intrakraniális vérzést.

Vörösvértest-koncentrátumot minden betegünk kapott. Átlagosan 15,7 ± 7,6 egységet. A betegenként adott vérmennyiség szignifikánsan arányos volt az ECMO kezelés időtartamával ($p<0,001$), plazmát 11 betegünk (átlagosan 21,5 ± 14,5 E), trombocitát (átlagosan 8,7 ± 5,4 E) és fibrinogént (átlagosan 10 ± 7,7 g) 8-8 betegünk kapott, míg protrombin-komplex adásában 3 beteg részesült. A plazma, valamint a fibrinogén adása szignifikánsan függött az ECMO kezelés időtartamával ($p<0,016$, illetve $p<0,048$), a vérlemezke igény nem.

Az ECMO kezelést 7 esetben tudtuk leállítani, ECMO-n 6 beteget vesztettünk el. Egy esetben a nyaki ECMO kanül eltávolítása után arcra is kiterjedő bevérzés alakult ki, mely a bucca területéről hematoma evakuációt tett szükségessé. Az ECMO-terápia sikere 53,8% volt. Mind a hét beteg VV-ECMO támogatásban részesült, csak respiratórikus funkció pótlására volt szükségük. A hét betegből öt beteg hagyta el a kórházunkat, a két beteg szekunder multirezisztens kórokozó kiváltotta fulmináns szepszisben hunyt el. Az ECMO terápia túlélése 38,46%-nak bizonyult. Az öt gyógyult beteg közül kettőnek javult olyan gyorsan az állapota, hogy ágy körül már mobilis volt, egyiküket távozás előtt dekanüláltuk is. További két betegnek tracheosztóma mellett légzés asszisztálásra volt szüksége, egyikük-nél CIP miatt fokozott intenzitású fizioterápiát vezettünk be. Egy beteget pedig orotrachális tubussal kontrollált protektív gépi lélegeztetéssel, de már ECMO igény nélkül, toxikus alapon kialakuló májelégtelenség határán helyeztünk vissza a küldő intézménybe. Mind az öt beteg a vizsgált időszak végére visszanyerte a mindennapi életvitelhez szükséges fizikai erőnlétét.

5. Megbeszélés

A mellkassebészetben technikai inoperábilitást jelent, ha az indokolt, és sebészileg operálható műtét az intraoperatív oxigenizáció lehetetlensége miatt nem végezhető el. Ez a helyzet akkor, ha nem áll rendelkezésre használható légút a lélegeztetéshez, vagy nem elegendő a parenchyma a műtét alatt a kielégítő gázcseréhez. Hasonló helyzet alakul ki műtéttől függetlenül, ha akut (infekció), vagy krónikus (végstádiumú tüdőbetegség) tüdőkárosodás miatt a konvencionális lélegeztetéssel csak további tüdőkárosodás árán lehetne, vagy még úgy sem lehet kielégítő oxigenizációt biztosítani a beteg számára. Ritkán a tüdőn műtét közben végzett manipuláció, vagy a műtét hemodinamikai következménye vezet akut, átmeneti, súlyos parenchyma-elégtelenséghez.

5.1 Az ECMO szerepe és jelentősége, biztonságossága, hatása a morbiditásra és mortalitásra tüdőtranszplantációban

Intraoperatív parenchyma-elégtelenséggel találkozhatunk tipikusan a végstádiumú tüdőbetegségek kezelésében elfogadott kétoldali szekvenciális tüdőtranszplantáció esetén. Tüdőtranszplantáció indokolt, ha nélküle a várható mortalitás meghaladja az 50%-t két éven belül, míg transzplantáció után a 90 napos túlélés és - jó szervfunkciót feltételezve - az 5 éves túlélés valószínűsége is nagy (>80%). Szekvenciális tüdőtranszplantáció során féloldal lélegeztetésével először az egyik oldali pneumonektómiát végzik el és ültetik be helyére az egyik oldali tüdőt, majd ezt követően a másik oldali tüdőt távolítják el, most már az elsőként beültetett új tüdőt lélegeztetve. Olyan súlyos állapotú betegek kerülnek műtétre, akiknél semmilyen egyéb műtét sem képzelhető el, csak az állapot javulásához vezető. Az átültetést végezhetik ECLS nélkül, tervezetten extrakorporális életfunkció támogatással, vagy sürgősségi helyzetben, életmentés céljából válik nélkülözhetetlenné az ECLS technika. A transzplantáció műtéte folyamán több kritikus lépés vezethet kardiorespiratórikus elégtelenséghez, mely szükségessé teszi az ECLS használatát, nélküle a műtét csak a beteg veszélyeztetésével lenne folytatható. A tüdőtranszplantációk 30-40% történik cardiopulmonális bypass-on [84]. Általában a betegek tüdőbetegsége kétoldali, mindkét tüdő súlyosan, közel

egyformán károsodott, és a fél tüdő lélegeztetése nem teszi lehetővé a szervezet oxigénigényének kielégítő biztosítását. Ritka az az eset, amikor a két tüdőfél károsodása, illetve a tüdők perfúziója olyan aszimmetrikus, hogy a károsodottabb, vagy alacsonyabb perfúziójú tüdőfél cseréjével kezdve a beavatkozást az ECLS nélkül elvégezhető lenne. A vizsgált betegeink közül egy esetben tudtuk tervezetten ECLS nélkül kivitelezni a kétoldali tüdőtranszplantációt, 67 esetben szükség volt az ECLS respiratórikus funkció támogatására.

Szintén kritikus pont, amikor az egyik tüdőartériát kirekesztik. A kirekesztés következtében létrejövő további kisvérköri nyomásnövekedés jobb szívfél elégtelenséghez vezethet. A krónikus légzési elégtelenség a betegség progressziójával a hipoxiás pulmonális vazokonstrikción (HPV) keresztül folyamatosan terheli a jobb szívfelet, a krónikus légzési elégtelenségben szenvedők jelentős részében arányos szekunder pulmonális hipertónia jön létre. Ebben az állapotban az egyik oldali pulmonális artéria kirekesztése gyakran már nem tolerálható nyomásterhelést jelent.

ECLS válhat szükségessé akkor is, ha a beteg a sebészi manipulációt nem tolerálja, a szív hilus-preparálása alatti eltartása ritmuszavarokhoz vezethet. Egy betegünk esetében kamrafibrilláció lépett fel, direkt szívmasszázzsal fenn tudtuk tartani a keringést az ECMO kanülök centrális bevezetéséig, majd a VA-ECMO indulását követően a beteg hemodinamikailag stabilizálódott, a műtét végén az ECMO kardiális támogatására sem volt már szükség.

További kritikus lépés, amikor megtörténik az első tüdő cseréje. A második tüdő cseréjének feltétele, hogy a beültetett első tüdő gázcsere funkciója kielégítően tudja biztosítani az egész szervezet oxigén igényét. Ez csak jó minőségű donorszerv esetén lehetséges. Ugyanakkor a műtét ebben a fázisában a teljes szívperctérfogat ezen a tüdőn áramlik át, ami az egyébként is nagy ödémakészségű tüdő reperfúziós károsodásához vezethet. Ezt nevezzük „first lung” szindrómának. ECLS-sel ez megelőzhető, a beültetett első tüdő kontrollált perfúziójával a first lung szindróma kivédhető. Ezért több transzplantációs centrum rutinszerű ECLS használatának hátterében ez az indok áll [84].

A bilaterális szekvenciális tüdőtranszplantációk ECLS támogatását történetileg sokáig a CPB jelentette. CPB alkalmazásának hátránya a teljes antikoaguláció miatti nagyobb intraoperatív vérigény. Hátránya továbbá a neutrophil és komplementaktivációval kialakuló gyulladásos válasz, mely gyakran koagulopátiához, illetve a beültetett új tüdő

szervdiszfunkciójához vezet. A CPB helyett a technika fejlődése zárt rendszerű VA-ECMO használatát tette lehetővé, mellyel a fenti hátrányok csökkenthetők, kiküszöbölhetők. Bár az első ECMO-n végzett tüdőtranszplantációról már 1978-ban beszámoltak, amely egyben pre-, és posztoperatív ECMO alkalmazását is ismertette [85], az ECMO elterjedéséhez a tüdőtranszplantáció intraoperatív szakában évtizedek kellettek. Mind a három vezető tüdőtranszplantációs centrum retrospektíven összehasonlította a betegeik CPB és VA-ECMO mellett végzett tüdőtranszplantációit. A bécsi munkacsoport 2007-ben közölt cikke leírja [86], hogy kezdetben csak a primer pulmonális hipertóniás betegcsoportban alkalmaztak ECMO-t az intra-, és posztoperatív szakban, majd a tapasztalatok bővülésével kiterjesztették a használatát mindazokra, akiknél CPB használata felmerült, és nem volt szükség egyidejű beavatkozásra a szíven. A kezdeti femoro-femorális kanülálásról áttértek a centrális metódusra. Az ECMO-t egyenértékűnek találták a CPB-vel, azzal a megjegyzéssel, hogy az előbbi esetben az intraoperatív ECMO használatának folytatása a posztoperatív szakban gördülékenyebb. A hannoveri munkacsoport 2012-ben megjelent cikkében 46 CPB-n és 46 ECMO-n végzett tüdőtranszplantációt hasonlítottak össze [87]. Azt találták, hogy az ECMO csoportban kevesebb volt a vér-, és vérlemezkeigény, a kórházi mortalitás, a posztoperatív hemodialízis, és a posztoperatív új ECMO-támogatás szükségessége, valamint a túlélési adatok mind rövidtávon (3 hónap), mind hosszabb távon (12 hónap) jobbak voltak, mint a CPB csoportban. A torontói munkacsoport a fentieken kívül kimutatta, hogy ECMO mellett a posztoperatív lélegeztetés, az intenzív osztályos ápolás és a kórházi tartózkodás hossza is csökkent [88]. A bécsi munkacsoport legutóbb megjelent elemzése pedig rávilágít arra, hogy az ECMO-n végzett tüdőtranszplantáció túlélése felülmúlja az ECLS nélküli tüdőtranszpalntáció eredményeit [89].

Az OOI-ben elvégzett 69 tüdőtranszplantációt - 3 esetet leszámítva - centrális, venoarteriózus ECMO védelmében végeztük. Egy beteg esetében egyáltalán nem alkalmaztunk ECMO-t, a lap szerint kitapadt tüdő leválasztásából származó diffúz vérzésveszély miatt tekintettünk el az ECMO, és a következményes antikoagulálás alkalmazásától. Ebben az esetben a két tüdőfél perfúziós különbsége tette lehetővé az ECMO támogatás nélküli transzplantációt. A másik esetben egy előrehaladott, szupraszisztémas pulmonális nyomással bíró, PPH-s betegnél már altatás előtt, lokális érzéstelenítésben szükség volt az ECMO használatára. Ennél a betegnél VA-ECMO-t

vezettünk be inguinalis behatolásból, így stabilizálva a beteg keringését, és a műtétet a perifériás támogatással végeztük el, mert a szívó kanül nagysága lehetővé tette a megfelelő ECMO áramlás elérését. A harmadik beteg esetében csak egy, bal oldali tüdő beültetésére került sor, ezért nála perifériás VA-ECMO-t alkalmaztunk.

Két beteg kivételével az összes műtétet clamshell behatolásból végeztük. A korai posztoperatív szakban mért funkciós paraméterek alapján a kétoldali torakotómia ugyan kíméletesebb a clamshell feltárásnál, de sok esetben rosszabb feltárást biztosít [90]. Centrális keringéstámogatás igénye (pl. ECMO, szívmotor) esetén a clamshell behatolás kiváló hozzáférést ad mind a kanüláláshoz, mind a tüdőhilusokhoz. [82]

A műtétek során az átlagos ECMO idő 201 ± 36,51 perc volt, két kivétellel minden beteg kapott vvt kontectrátumot, átlagosan 5 ± 0,57 egységet, illetve 10 ± 2,6 egység Octaplast (Octapharma AG, Lachen, Switzerland). Öt esetben adtunk vérlemezke készítményt. Vérzés miatt 5 esetben, 7,2%-ban vált szükségessé a posztoperatív szakban hemotorax miatt revízió. Egy esetben kényszerültünk ECMO kör cseréjére sürgősséggel az intraoperatív szakban, mert az operált betegen végzett vénabiztosítás során jelentős mennyiségű levegő jutott a rendszerbe. Centrális ECMO kanülálással összefüggő szövődményünk nem volt. A 69 betegből intraoperatív szakban egy beteg sem hunyt el, „first lung” szindrómát sem tapasztaltunk. A műtéteink során a VA-ECMO támogatás biztosította kontrollált hipoperfúziónak köszönhetően primer graft diszfunkciót is alacsony, 8,7 %-ban tapasztaltunk. Ebből két esetben észleltünk PGD 3-t (mellkasröntgenen tüdőödémának megfelelő bilaterális pulmonális infiltrátum, paO2/FiO2<200 az artériás vérgázon), oka az egyik esetben egyértelműen a donorszerv minősége volt (füstmérgezés), másik esetben a donorszerv minőségén túl (traumás tüdőkontúzió) a recipiens rossz általános állapota, és kardiális státusza is indokolttá tette a műtét utáni ECMO alkalmazását. Sajnos ez utóbbi beteg pár nap múlva exitált. A transzplantáció alatt végzett VA-ECMO nyújtotta kardiális és respiratórikus támogatásnak köszönhető kielégítő perfúzió és oxigenizáció egyik bizonyítékának tekintjük, hogy szemben az irodalmi adatok alapján a korai perioperatív szakban 6-8%-ban szükségessé váló vesepótló kezelésre [91] gyakorlatunkban még nem került sor [92].

5.2 Az ECMO modalitás megválasztásának szerepe és jelentősége a kardiopulmonális státusz függvényében a tüdőtranszplantáció előtt

A tüdőtranszplantáció állapotjavító műtét, olyan betegek kerülnek műtétre, akiknél – ahogyan korábban elemeztem – a várható mortalitás magas, két éven belül 50%. A betegek krónikus légzési elégtelenségben szenvednek, otthoni folyamatos oxigénterápiára szorulnak. Valamennyi konzervatív terápiás beavatkozás ellenére is állapotuk folyamatosan progrediál, a progresszió kapcsán a rezervkapacitásuk egyre jobban beszűkül. A progresszió nem feltétlenül fokozatos, gyakran ugrásszerű, akut exacerbáció, fertőzés, légmell, vérköpés stb. miatt. Az ISHLT betegség specifikusan részletezi funkcionális paraméterek alapján, hogy mikor optimális a transzplantáció célú betegbemutatás és a beteg várólistára helyezése [93], ennek ellenére az ideális időpontot nehéz kiszámítani. Mivel a műtét funkciónyereséget jelent a beteg számára, állapotromlás esetén az intenzív terápia teljes eszköztárának bevetése ésszerű és indokolt lehet (21. ábra). A tüdőtranszplantáció után a transzplantáltak hasonló, vagy jobb fizikai teljesítményt is elérhetnek, mint egészséges embertársaik [94].



21. ábra A tüdőtranszplantáció előtti hirtelen állapotromlás esetén szükség lehet az intenzív terápia szervtámogató, szervpótló kezelésére

Klasszikusan a listán várakozó betegek romlása esetén gépi lélegeztetést kezdtek, azonban a lélegeztetőgépről végzett tüdőtranszplantáció eredménye szignifikánsan rosszabbnak bizonyult, a kétéves túlélés 57%, szemben a kontroll csoport 70%-kával [95]. Gyakran magával a gépi lélegeztetéssel sem tudunk kielégítő gázcserét elérni, ilyenkor ECLS támogatás szükséges. A korábbi statisztikai adatok alapján ugyanez volt igaz az ECLS-sel végzett bridge-to-tx terápiára is, a kétéves túlélés 45% volt. Az ECLS terápia technikai fejlődésének, a válogatott indikációknak, a terápia megfelelő időpontjának megválasztásával a bővülő modalitásoknak és az egyre jobb kanülálási technikának, valamint az úgynevezett „ambuláns", vagyis éber kezelésnek köszönhetően a jelenlegi szakirodalom a túlélés terén javulásról számol be [96]. Egy viszonylag fiatal, induló programnak nem törvényszerűen kellene része legyen a bridge terápia, a 3,5 év alatt 7 beteg ECLS kezelésére került sor hazánkban. Bár a transzplantáció öt eleme közül a szervkivétel (2002), a kivizsgálás és a várólista bizottság (2004), és az utógondozás (2005) már több, mint 10 éve hazai keretek között működik [97], a finanszírozásuk jelenleg sem teljesen megoldott, ezért a betegek kivizsgálása gyakran elhúzódó, nehézkes. A betegek várólistabizottság előtti bemutatása és a tüdőtranszplantációs várólistára helyezésük közötti időszakot a kivizsgálás komplettálásának nevezzük, ez a 69 tüdőtranszplantált beteg esetében átlagosan 161 nap volt, 16 beteg esetében a fél évet, 7 betegnél pedig az egy évet is meghaladta. Talán ezzel magyarázható, hogy a várólista feltöltöttségünk az ET térség átlagához képest 20 % körüli [82]. Ugyanez a bostoni Brigham and Women's kórházban átlagosan három hét, sürgős esetben 1 hétre csökkenthető. A hosszú kivizsgálás hozzájárulhat ahhoz, hogy a várólistán levő betegeink általános állapota (BMI, 6MWT) meglehetősen rossz. Érthető, hogy a várólista mortalitásunk az ET átlagtól magasabb, 2017-ben 12,4% volt. A már várólistán levő betegek akut állapotrosszabbodása esetén a transzplantációs team-nek két döntése lehet: vagy alkalmatlannak nyilvánítja a beteget és leveszi a várólistáról, vagy - ha az állapotrosszabbodás hátterében csak a tüdőfunkció további romlása áll, és nem egy transzplantációt kontraindikáló, korrigálhatatlan állapotváltozás lép fel (pl. fertőzés okozta többszervi elégtelenség, szepszis, hipoxiás agykárosodás, stb.) – a betegnél extrakorporális életfenntartó kezelést javasol, abban a tudatban, hogy ennek az időkorlátja véges.

5.2.1 Extrakorporális életfenntartó kezelés modalitásai

Extrakorporális életfenntartó kezelésnek (ECLS) nevezzük a konvencionális kezelés ellenére romló tüdő-, vagy szív-, illetve a tüdő és szívfunkció egyidejű támogatására szolgáló mechanikai eszközös terápiát. Minden ECLS eszköz őse a szívmotor, kifejlesztése lehetővé tette a szív megnyitásával végzett műtéteket, kezdetben rövid idejű szimultán tüdő- és szívfunkció teljes pótlásával (22. ábra). Később, a fejlesztéseknek köszönhetően kialakult zárt rendszerű mechanikai eszközös támogatás segítségével már nem csak műtői körülmények között rövid időre, hanem tartósan, az intenzív osztályon is - további tüdő-, vagy szívkárosítás nélkül - kezelhetünk betegeket, úgy, hogy elkerüljük a túlzott vazopresszor használatot vagy a tüdőkárosodáshoz vezető invazív lélegeztetést (magas nyomások, magas FiO2). ECLS indikált, ha akár a romló tüdőfunkció, akár a csökkenő szívperctérfogat miatt a szervezet oxigén kínálata az oxigén igény kétszerese alá csökken, ez alatt az érték alatt az aerob metabolizmus anaerobbá alakul és elégtelen szervműködéshez vezet. Nyugalomban egy felnőtt oxigénfogyasztása 3 ml/kg/perc vagy 120 ml/perc/m^2.

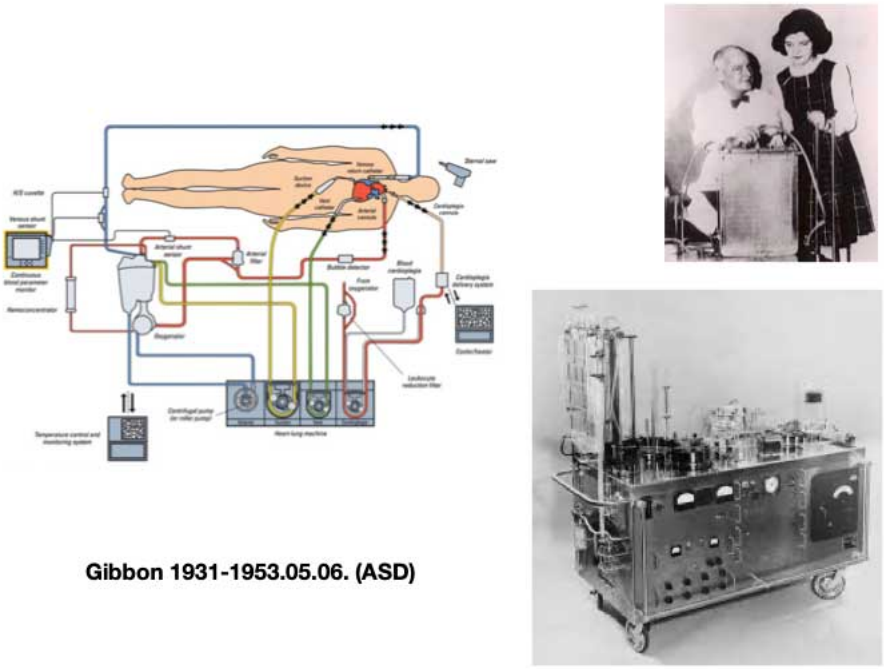

22. ábra Az első kardiopulmonális bypass készülék, melyet először pitvari szeptumdefektus (ASD) műtéti korrekciója során használtak

Az ECLS gyűjtőfogalom, a különböző eljárások célja a vitális funkciók fenntartása a szervezeten kívüli mesterséges keringés és/vagy gázcsere alkalmazásával. Ha csak a szívpumpafunkció támogatása szükséges, akkor annak pótlására kifejlesztett mechanikus keringéstámogató eszközöket alkalmazunk (VAD, ventricular assist device) (23. ábra) membrán-oxigenátor nélkül, ennek ismertetése nem célja dolgozatomnak.

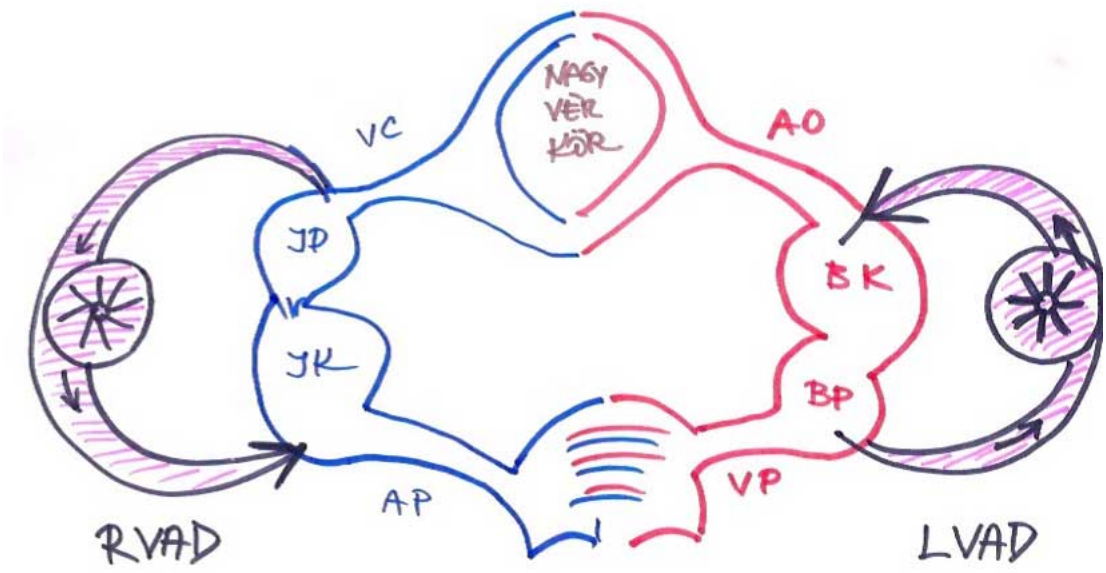

23. ábra Csak a szív pumpafunkcióját segítő mechanikus keringéstámogató eszköz

Ennek ellentéte, ha csak a tüdőfunkció pótlására van szükség, amikor pumpa nélkül csak oxigenátorral segítjük a gázcserét. Ez a speciális technika az arteriovenózus (AV) modalitás, ahol a membrán-oxigenátoron történő átáramlást közbeiktatott aktív pumpa nélkül, a szív saját perctérfogata biztosítja (részleges mesterséges bal-jobb shuntkeringés). Az eljárás csak speciális, alacsony ellenállású membránoxigenátorral végezhető. Aktív pumpa hiányában a membránon átáramló perctérfogat limitált, ennek következtében elsősorban szén-dioxid elimináció biztosítható, az oxigenizáció mértéke alacsony (24. ábra). AV-ECMO támogatás csak jó balkamra funkció esetén használható, a maximális flow mértékét az alkalmazott kanülök és a beteg szívfunkciója határozzák

meg, maximum 1-2 l/perc áramlás érhető el még az alacsony ellenállású oxigenátoron át is. A hemodinamikai stabilitás biztosításához inotróp támogatás válhat szükségessé.



24. ábra AV-ECMO, az áramlást a beteg szívpumpafunkciója biztosítja, bal-jobb shunt

Speciális változata a súlyos végállapotú pulmonális hipertóniás betegek bridge-to-transplant (BTT) eljárása: a pulmonalis artéria (PA) és a bal pitvar (LA) közé iktatott alacsony ellenállású membrán (PAL: paracorporeal arteficial lung). PAL rendszer esetében az áramlást a pulmonális hipertónia biztosítja, a kisvérköri keringés magas ellenállása miatt az oxigenátoron át 3-3,5 l/perc flow is elérhető, stabil hemodinamikai körülmények mellett.

Az extrakorporális membránoxigenizáció, az ECMO lényege, hogy a szervezetből kivezetett vénás vért aktív pumpamechanizmussal egy mesterséges tüdőn (membrán-oxigenátoron) áramoltatjuk át, ahol megtörténik a gázcsere (szén-dioxid elimináció és oxigenizáció), majd az így frissített vért vagy a vénás rendszerbe (venovenózus, VV mód), vagy az artériás rendszerbe (venoarteriózus, VA mód) vezetjük vissza. VV-ECMO

esetében az oxigenátor és a beteg tüdeje sorba, VA-ECMO esetében párhuzamosan kapcsoltan működik (részleges-teljes kisvérköri bypass) (25. ábra).

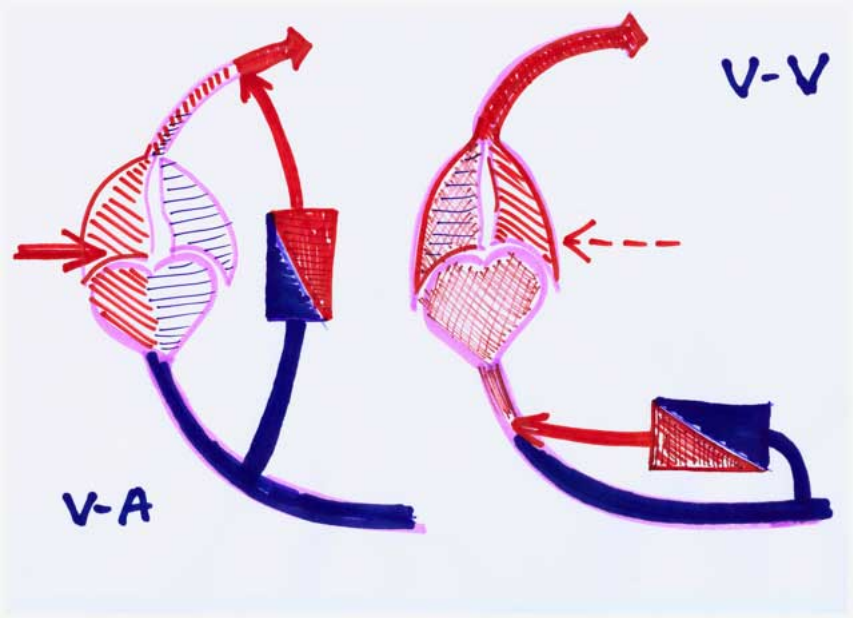

25. ábra VA-ECMO esetén az oxigenátor és a beteg tüdeje párhuzamosan, míg VV-ECMO esetén sorba kapcsoltan működik.

Annak ellenére, hogy a szívmotor és az ECMO (VA/VV) rendszer számos hasonló elemet tartalmaz, a két extrakorporális támogatási mód lényegesen különbözik egymástól. Míg a szívmotor műtői körülmények között végzett kardiotómia, az ECMO alapvetően az intenzív osztályon történő hosszabb kardio-respiratorikus támogatás céljára konstruált eszköz. A szívmotor félig nyílt rendszer, a bypass során a tüdőben és a szívüregekben stagnáló vér alvadásgátlása teljes heparinizációt igényel. Ilyen körülmények között a műtéti területről ill. a bronchiális, a sinus coronarius és a Thebesius vénák felől visszaáramló vér folyamatos elszívása szükséges a vénás rezervoár tartályba. Az elszívás vérrel együtt levegőt és szöveti elemeket is továbbít. A teljes antikoaguláció mellett a keringő vér jelentős része a vénás rezervoárban tartható, és igény szerint nagy volumen mozgatható az extra- és intrakorporális keringési rendszer között. A műtéti terület felőli vérzés csökkentése érdekében a szisztémás perfúziót általában alacsony perctérfogattal, hipotermia és hemodilúció mellett végzik. Az aorta lefogása esetén a bal szívfél vent segítségével tehermentesíthető.

Az ECMO-ban a vér zárt csőrendszerben kering, a meghajtást nem roller-, hanem -leggyakrabban- centrifugálpumpa biztosítja, ezért a szolgáltatott perctérfogat ellenállásfüggő. A centrifugálpumpa lényegesen kíméletesebb a vér alakos elemeivel szemben, mint a rollerpumpa. A teljes csőrendszer heparin bevonatú, ezért a rendszer alkalmazása nem igényel teljes heparinizációt. A vérrel kapcsolatba lépő idegen felszín ECMO esetében lényegesen kisebb, vér- és levegőfelszín közvetlenül nem találkozik. A szívmotorral szemben az ECMO műtéti alkalmazása esetén az elszívott vér nem a rezervoár edénybe, hanem külön cell saverbe kerül, ezért a szöveti aktivátorok sem kerülnek vissza a vérkeringésbe. Mindezekre tekintettel az ECMO biokompatibilitása jobb a szívmotorhoz képest. További előny, hogy az ECMO konzol mobilis, ezért amennyiben használatát műtőben kezdik meg, a kezelés folytatható az intenzív osztályon is.

A modern, integrált ECMO rendszerekben az egyes elemek részben összeépítve kerülnek kialakításra, ami nagyban egyszerűsíti, és lehetővé teszi intenzív osztályos rutin használatukat. Az ECMO részei:

Kanülök: a vér elvezetésére és visszaadására szolgáló invazív, az érpályába vezetett, a megtöretés ellen spirális dróttal megerősített műanyag csövek. A vér kivezetésére a vénás vagy szívó kanül szolgál, a vér visszajuttatására az érpályába a visszaadó kanül. A kanülök ellenállása egyenes arányos a kanül hosszával és fordítottan arányos a kanül sugarának 4. hatványával.

Pumpa: feladata a vér továbbítása a szívó kanülből a membrán-oxigenátor felé, majd vissza az érpályába. Lehetnek roller (okklúziós) pumpák, szervo-pumpák, illetve centrifugál megoldásúak. A leggyakrabban a leghosszabb használatra tervezett centrifugál pumpákat használják. Kör szétesése a 300 Hgmm feletti pumpanyomásnál következhet be. Ötven Hgmm alatti szívóerő esetén a centrifugálpumpa károsítja az alakos elemeket, hemolízishez vezethet.

Oxigenátor: a modern membrántüdőt üreges csövecskék ezrei alkotják. A vér a csövek között folyik el, míg az üregben folyamatosan friss gáz áramlik, tiszta oxigén vagy oxigén-levegő keverék. Az üregek falát polymethylpenthen membrán alkotja, melyen keresztül az oxigén és szén-dioxid a nyomásgrádiensnek megfelelően diffundál. A membrán oxigéntranszfer kapacitása függ a membrán területétől. Ezt a kapacitást a „rated flow” értékkel mérjük, mely megmutatja azt a maximális áramlási értéket, mely mellett a

membrán a vénás vért (hgb: 12 g/dl, sat: 70%) 95%-s szaturációjúra oxigenizálja. Ez alatt az áramlási érték alatt a membrán által szállított oxigén a membrán két oldalán (bemeneti és kimeneti) vett vérminta oxigéntartalom különbségének és az áramlásnak a szorzata, kb. 5 ml/dl. Bár a membrán két oldalán az oxigén grádiens sokszorosa a CO2-nak, a szén-dioxid sokkal könnyebben diffundál, ezért, ha a véráramlás és a friss gáz áramlás egyenlő, az oxigén és a CO2 csere is megegyezik.

Csőrendszer: az oxigenátort, a pumpát és a kanülöket csőrendszer köti össze. Minél rövidebb csöveket használunk, annál kisebb az ellenállás, viszont annál nehezebb a beteget ápolni. A modern ECMO-ban valamennyi elem heparin bevonatos.

A VV-ECMO-t respiratórikus ECMO-nak is nevezik, mert alapvetően tüdőtámogatást biztosít (26. ábra).

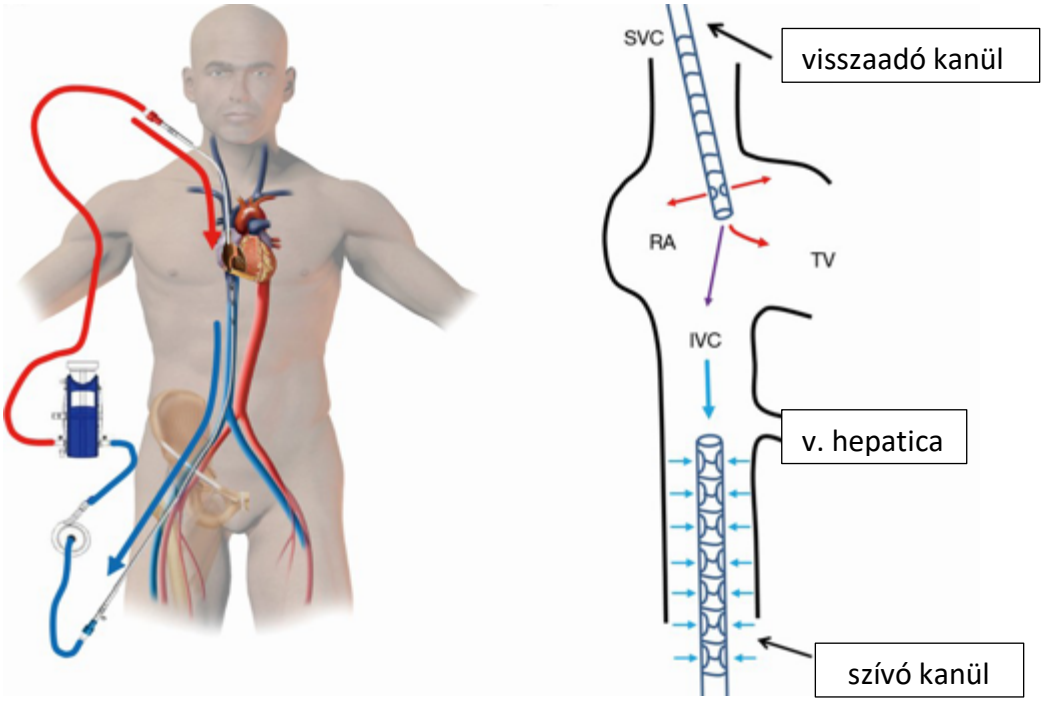

26. ábra Femoro-juguláris VV-ECMO, a szívókanül a femorális vénában a visszaadó kanül a juguláris vénában helyezkedik el

VV-ECMO esetében leggyakoribb a kettős kanülálás: a vénás elvezető szár a véna femorálison át a v. cava inferior intrahepatikus részébe (a vénafal itt merevebb, itt a legkisebb a vénafal kollapszus veszélye), a visszavezető szár a véna jugulárison át a véna

cava szuperior kezdeti szakaszába kerül. Ilyen helyzetben minimális a recirkuláció aránya, vagyis az oxigenizált vér visszajutása a szívókanülbe, anélkül, hogy a jobb pitvarban megfelelően keveredett volna az alacsonyabb oxigéntelítettségű vérrel. Lehetőségünk van egy szúrcsatornából kettős lumenű kanülök használatára is, egyes típusai mind a véna jugulárison, mind a véna femorálison át pozícionálhatók (Twinport), más típusok csak a v. jugulárison keresztül, ezeknél fontos, hogy a disztális visszavezető nyílások a véna cava inferior szintjébe kerüljenek, a visszavezető szár nyílása a jobb pitvar ill. a tricuspidális billenytű irányába mutasson (Avalon) (27. ábra)

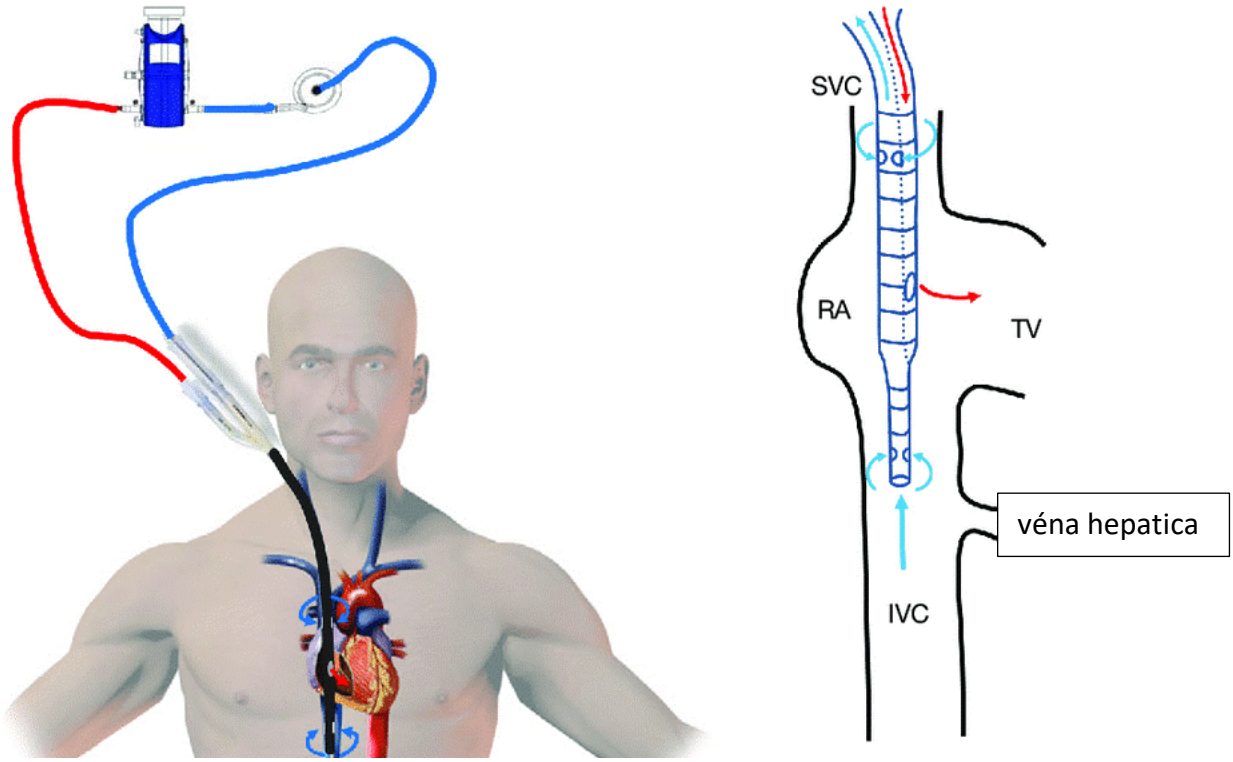

27. ábra Dupla lumenű, bicavalis VV-ECMO (Avalon), a szívólumen a véna cava superiorban és inferiorban van, a visszaadó lumen a jobb pitvarban a tricuspidális billentyűvel szemben

Bármilyen kanülálást is alkalmazunk, az oxigenizált vért a jobb szívfélbe juttatjuk vissza prepulmonálisan. Tekintettel arra, hogy az ECMO kör térfogatsemlegesnek tekinthető (a rendszerbe vezetett, majd visszajuttatott volumen azonos), direkt hemodinamikai hatások

nem jelentkeznek, a centrális vénás nyomás, a jobb szívfél volumenterhelése, a bal kamrai töltőnyomás változatlan marad. A tüdőben további gázcsere történhet, de ha a tüdő működése súlyosan károsodott, az artériás vérgázértékek lényegében a jobb kamrai értékeket tükrözik. A perifériás artériás szaturáció az ECMO flow és a saját CO arányának a függvénye lesz, jellemzően 60-90% között. Mindaddig, amíg a hgb szint és a CO kielégítő, a nem tökéletesen szaturált artériás vér biztosítani tudja a szervezet fenntartásához szükséges oxigén extrakciót. Meg kell azonban említeni a prepulmonális oxigenizáció indirekt hemodinamikai hatását. Azzal, hogy a tüdőbe oxigenizált vért juttatunk, csökkentjük a HPV reflexet, csökken az artériás pulmonális nyomás, csökken a jobb szívfél terhelés. A bal szívfelet is a kiindulási állapothoz képest oxigénben gazdagabb vér hagyja el, ezáltal javulni fog a koszorús erek oxigéntartalma, mely a szív kontrakciójának javulásához, és így a CO emelkedéséhez vezethet.

A VA modalitás együttes szív (keringési)- és tüdőtámogatást jelent. A tromboembóliás szövődmények veszélye miatt a VA-ECMO-t lényegesen invazívabb eljárásnak tekintik. Venoarteriózus ECMO kanül bevezetése lehet perifériás vagy centrális, ez utóbbi csak műtői körülmények között mellkas megnyitásával lehetséges (28. ábra). VA üzemmódban az ECMO áramlásával szabályozható az artériás középnyomás, a kevert vénás ill. az artériás oxigén szaturáció. A minimális szív és tüdő véráramlás fenntartásának kiemelkedő jelentősége van, ezért fontos, hogy lehetőleg legalább 10 Hgmm-es pulzatilis artériás nyomásgörbe maradjon meg (nagyon rossz kardiális funkció mellett ez nem mindig lehetséges). Perifériás VA támogatás esetében a véna femorálison keresztül bevezetett vénás szár a véna cava inferior intrahepatikus részét drenálja. Az artériás szár csecsemők és gyermekek esetében az a. carotis lekötése és kanülálása, ezt felnőttekben a cerebrovaszkuláris szövődmények kockázata nem teszi lehetővé. A leggyakoribb kanülálási helyzet az a. és v. femoralis lágyéki szakasza.

Az artériás szár az aorta descendens hasi szakaszáig kerül felvezetésre, szükség esetén a végtag perifériás perfúzióját az artériás szár oldalágából biztosíthatjuk (29. ábra). VA üzemmódban mind a szív, mind a tüdő funkcióját részben vagy teljesen (szubtotálisan) az ECMO rendszer helyettesíti. Az ECMO artériás szár kanüljéből magas nyomással folyamatosan áramló nem-pulzatilis áramlás (jet-flow) az aortában keveredik azzal a bal kamrai pulzatilis áramlással, mely a tüdőből érkező vért hozza (30. ábra). A beteg artériás vérgáz vizsgálata ezért a kétféle forrásból keveredett vér értékeit tükrözi, és

értelemszerűen a teljes nagyvérköri véráramlás is a kisvérköri perctérfogat és az ECMO-n beállított áramlási perctérfogat összege lesz. Megtartott vagy javuló balkamrai funkció, és egyidejű perifériás kanülálás esetében az aortában a szív generálta anterográd és az ECMO artériás katéter retrográd véráramlása egymás ellen hat, és kedvezőtlen esetben az aortaív első ágait a jól oxigenizált ECMO-jetflow nem éri el. Ennek következményeként az agyi vérellátásban csak a tüdő felől továbbított, - adott esetben - hipoxémiás vér fog részt venni (Harlequin szindróma).

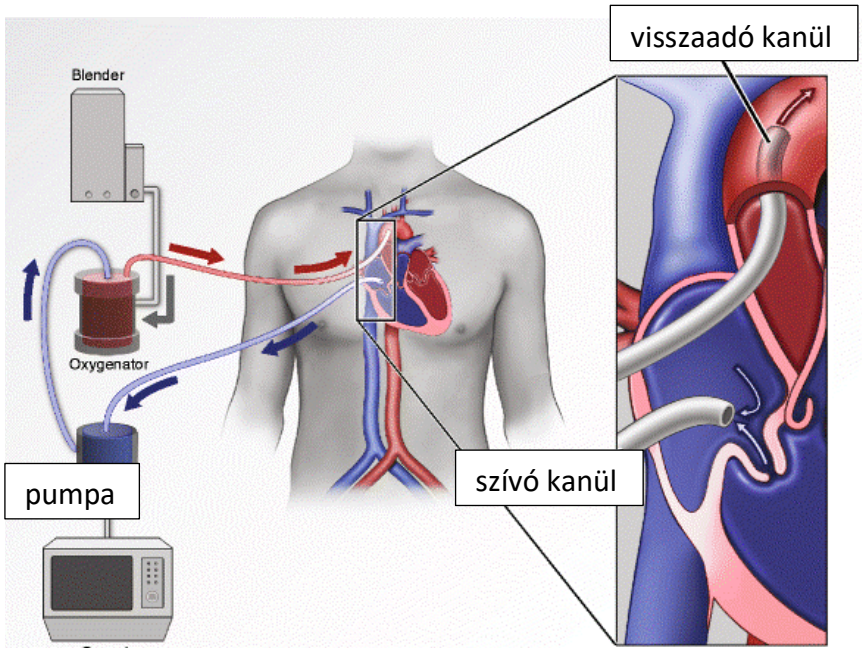

28. ábra Centrális VA-ECMO esetében a szívó kanül a jobb pitvarban, a visszaadó kanül az aorta ascendensben helyezkedik el

Ugyanez érvényes a koszorúserek vérellátására is. Az ilyen helyzet felismerése a jobb és bal kéz szelektív monitorizálása segítségével lehetséges (vérgázértékek ill. szaturáció). A tapasztalat szerint, mivel az ECMO jetflow a bal a. subclavia-t általában eléri, a bal kéz az ECMO vérgázértékeket tükrözi, míg a jobb kézen a tüdő funkciója (jobb a. subclavia) ill. az agyi oxigénellátottság (jobb és bal a. carotis) ítélhető meg. Szívmegállás mellett fenntartott mesterséges keringés esetében a bronchiális és Thebesius vénákon át folyamatosan vénás vér kerül a bal pitvarba és kamrába. Műtői körülmények között, hagyományos szív-motor alkalmazása során a bal szívfél folyamatos tehermentesítése (ventelése) megoldott. Totális VA-ECMO keringés mellett azonban erre nincs lehetőség.

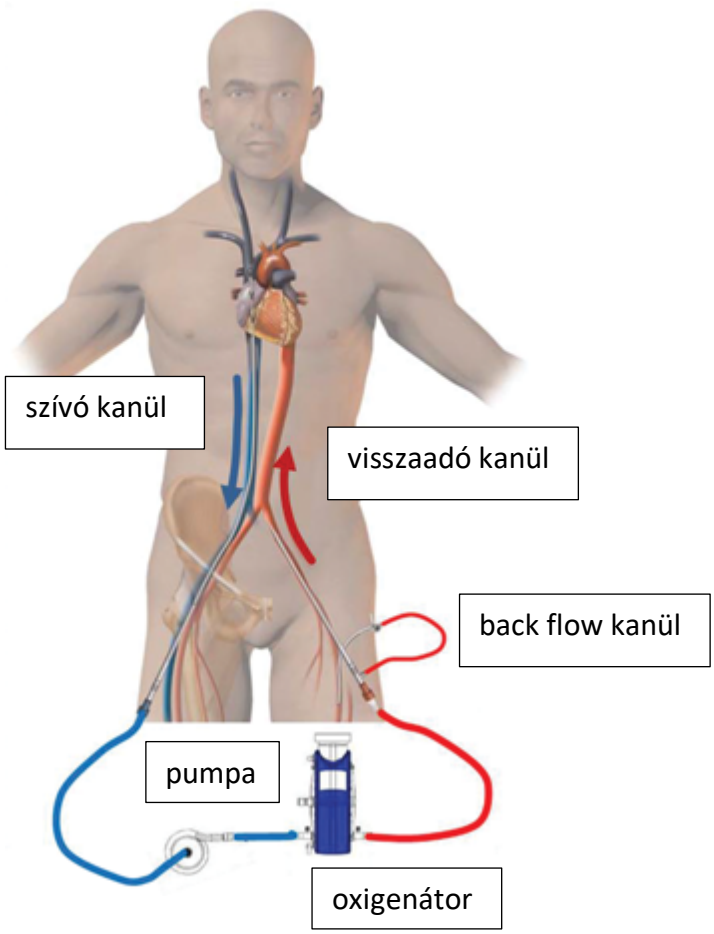

29. ábra Perifériás VA-ECMO: a szívó kanül a v. cava inferiorban, a visszaadó kanül az aortában helyezkedik el.

Ezért a reziduális balkamrai funkció fenntartása fontos, ellenkező esetben súlyos disztenzió, további myokardiális károsodás ill. tüdőödéma következhet be. A perifériás VA-ECMO által generált szisztémás nyomás a bal kamra pillanatnyi teljesítményét meghaladhatja, ilyenkor a szisztémás ellenállás hatásos csökkentése (vazodilatátorok alkalmazása) válhat szükségessé. A kialakuló tüdőödéma haladéktalan tehermentesítő beavatkozást igényel: ez történhet a már pozícionált Swan-Ganz katéteren át, katéteres ballon szeptosztómia útján (bal-jobb pitvari shunt képzés), vagy sebészi feltárással (bal pitvar/kamra vent).

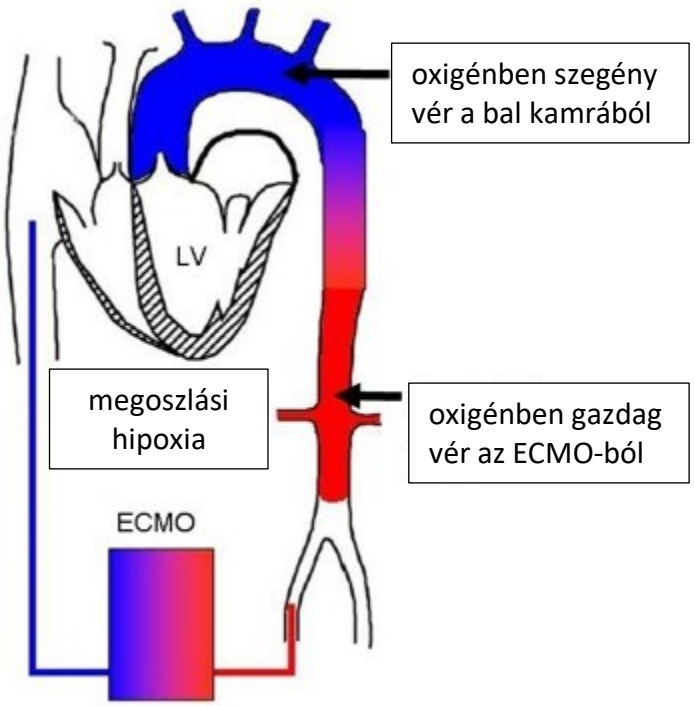

30. ábra A Harlequin-szindróma mechanizmusa perifériás VA-ECMO esetén

A bal kamrai ejekció súlyos zavara esetén az aortagyökben a keringés stagnál, magas a trombózisveszély. Ennek megítélésére a rendszeres echocardiográfia kiemelkedő jelentőségű, ebben az esetben az antikoaguláció szintjének fokozása javasolt.

VA-ECMO esetében nem-pulzatilis véráramlást generálunk. Az artériás nyomásgörbén ilyenkor a beteg saját pulzatilis ill. a VA-ECMO folyamatos nyomásgörbéjének szuperponálódása látható. A nem pulzatilis véráramlás – annak ellenére, hogy afiziológiás – mai ismereteink szerint nem károsítja a szerveket, és hosszú ideig is fenntartható. A vesében a juxtaglomeruláris rendszer a nem pulzatilis véráramlásra antidiuretikusan reagál, ezért VA-ECMO mellett vízhajtó szerek óvatos alkalmazása célszerű. VA-ECMO esetében mindig igaz, hogy a szöveti oxigénellátottság legmegbízhatóbb paramétere a kevert vénás szaturáció. Ameddig ez 75% feletti, a beteg más speciális monitorizálást nem igényel. Súlyos szívelégtelenség esetében VA-ECMO alkalmazása során a kezelés célja a kardiogén sokk okozta perifériás szervkárosodás kivédése ill. a szív tehermentesítése. A VA-ECMO mesterséges, mindkét szívfelet ill. a tüdőkeringést elkerülő keringést létesít (bypass): csökken a centrális vénás nyomás (CVP), a jobb pitvari (RA) nyomás és a jobb kamrai (RV) ejekció, következményesen a bal pitvari (LA) végdiastolés térfogat (EDV) és nyomás is (EDP). A bal kamra

„kirürítése” tehermentesíti a szívizomszövetet, a bal kamrai végdiastolés nyomás (LVEDP) csökkenése pedig javítja a koszorúéráramlást. Az ECMO artériás szárán érkező véráram emeli a szisztémás nyomást, és javítja mind a koronária, mind a további szervek perfúzióját. A valóságban a helyzet jóval összetettebb, és a hatások a szív mindenkori saját funkciója és az ECMO keringési helyzet eredőjeként jelentkeznek. Gyakori kezdeti hatás a szívizom kontraktilitásának romlása, de ez az előterhelés csökkenésének következménye is lehet, ennek megfelelően általában átmeneti, és néhány nap alatt helyreáll. Feltételezhető az is, hogy éppen az előterhelés említett csökkenése javítja a koronária perfúziót. Mindezekre tekintettel önmagában a kontraktilitás megítélése echokardiográfiás vizsgálattal VA-ECMO mellett bizonytalan és nehezen interpretálható. Kedvező prognosztikai jel és a szívizomfunkció regenerálódásának mutatója lehet az ECMO keringés mellett ismét erősödő pulzatilis artériás nyomásgörbe. Szívtámogatás céljával végzett VA-ECMO esetében három súlyos szövődmény veszélyeztet, melyek szoros monitorizálása ill. elhárítása kiemelt jelentőségű: 1. bal kamra disztenziója, 2. aorta gyök trombózis és 3. agyi hipoxia (Harlequin syndroma). Súlyos balkamrai működészavar esetében a VA-ECMO támogatás indítása előtt kialakult vazokonstrikció fennmaradása ill. az extrakorporális keringés biztosította emelkedő szisztémás nyomás együttesen meghaladhatja az aortabillentyű nyitásához szükséges balkamrai ejekciós nyomást: súlyos helyzet alakul ki, a bal szívfél túltágulását tovább rontja a bronchiális és Thebesius vénákon visszaáramló vérmennyiség. A keringés hiánya miatt az aortagyökben trombusképződés indulhat. Ilyen esetekben a bal pitvar fent leírt haladéktalan sebészi vagy katéteres tehermentesítése, esetleg az afterload gyógyszeres csökkentése nyújthat megoldást. Kevésbé súlyos balkamrai funkció esetében a koszorúéráramlást és az agyi vérellátást döntően a bal kamrai ejekció biztosítja, vagyis a tüdő felől érkező vér. Ezekben az esetekben a külső oxigenizáció lehetősége ellenére fontos a megfelelő lélegeztetés biztosítása és a tüdőn át történő gázcsere fenntartása.

Újabban bevezetett eljárás az extrakorporális szén-dioxid eltávolítás, ECCO2R, melynek célja csak a szén-dioxid eltávolítása, és a vér pH-nak a korrigálása. Alacsony áramlás (0,2-1,5 L/min) miatt kisebb, a dialízishez szükséges kanülátmérőkkel, „katéterrel” dolgozik, ezáltal csökken a kanülálásból adódó szövődmények gyakorisága. Az áramlást itt is pumpa biztosítja, gyakran a membránt egy tényleges dialízis körbe építik be, vagy önálló géppel működtetik (iLA).

A különböző ECLS modalitások élettani hatását a 8. táblázat foglalja össze.

8. táblázat ECLS modalitások élettani hatásainak összefoglalása

	ECCO2R	**AV**	**VV-ECMO**	**VA-ECMO**
pO_2⇧	-	-/+	++	++
pCO_2 ⇩	++	++	++	++
PAP ⇩	-	-	-	++
RR ⇧	-	-	-	+
Indikáció	pCO_2 ⇩	pCO_2 ⇩	pCO_2 ⇩ / pO_2⇧	pCO_2 ⇩ / pO_2⇧ / PAP ⇩/ RR ⇧

A fentieket összegezve, ha egy kivizsgált, tüdőtranszplantációs várólistán levő beteg állapota hirtelen romlik és megtartott hemodinamika mellett a légzési elégtelenségének fő tünete a vér szén-dioxid tartalmának növekedése, respiratórikus acidózissal, és nem társul hozzá csak mérsékelt hipoxia, akkor választható BTT eljárás az pumpa nélküli AV-ECMO, vagy az akár dialízis körrel integrálható VV-ECCO2R. Fischer és munkatársai 2003-2005 között 106 HU tüdőtranszplantációból 12 betegnél alkalmaztak NovaLung AV bridge-to-tx terápiát 4-32 nap között [97]. 10 beteg eljutott a műtétig, 8 beteg egy éves túléléséről számoltak be. A CO2 szint, és a pH szignifikánsan csökkent, míg az artériás oxigén enyhén emelkedett, de ez nem bizonyult szignifikánsnak. A beavatkozás hemodinamikai hatása nehezen kiszámítható, vagy csökken a nagyvérkör perfúziója, vagy nagyobb szívmunka árán tartható csak fenn az eredeti áramlás, mindenesetre az oxigenizált vér a nagyvérkört bypasszolja. A bécsi munkacsoport 2014-ben megjelent közleményében 12 retranszplantációra váró betegből 4 esetben alkalmazott AV-ECCO2 eltávolítást éber betegen. Mind a négy beteg bronchiolitis obliterans szindróma miatt várt retranszplantációra, két beteg jutott el a transzplantációig, egy intrakraniális vérzésben, egy pedig májelégteleneségben hunyt el [98]. A cikkben beszámolnak 39 retranszplantációra váró betegről, ebből 16 esetben indítottak akut állapotromlás miatt gépi lélegztetést, 12 esetben ECLS-sel kiegészítve, melyből 5 esetben a gépi légzéstámogatás elhagyhatóvá vált. Ezen betegek transzplantáció utáni egyéves túlélése

összemérhető volt a listáról retranszplantációra kerülő betegcsoportéval. A magyarázatot az éber állapot, a szedáció kiküszöbölése jelentette, ezek a betegek szájon át táplálhatók, aktívan tornáznak a bridge időszakában is, ezáltal megőrzik, vagy kevésbé veszítik el a műtét utáni rehabilitálhatóság esélyét.

Amennyiben a bridge terápia indikációja a jelentős hipoxia CO2 retencióval vagy anélkül a nagyobb áramlást biztosító VV-ECMO a választandó eljárás. Megvalósítható két kanül alkalmazásával, vagy kétlumenű, kanüllel, akár a felső testfélbe (v. jugularis interna), akár az alsó testfélbe vezetve. A felső testfél kanülálása esetén a mobilizálás talán egyszerűbb. Az Avalon, bicavalis dual lumenű kanült egy időben a mobilizáció és így az éber ECMO feltételének tekintették, azonban egyre inkább beszámolnak a kényes pozicionálás miatti, pont a mobilizáláskor megfigyelt migráció okozta instabilitására [99].

VA-ECMO használata, tehát a respiratórikus funkció mellett a szívtámogatás biztosítása is a tüdőtranszplantációban csak nagyon szűk csoportban, primer vagy a tüdőbetegség miatti szekunder pulmonális hipertóniában és következményes jobb szívfélelégtelenségben indokolt. Klasszikus megoldása a femoro-femorális VA-ECMO, azonban ezzel a konfigurációval gyakran nem kielégítő a felső testfél oxigenizációja, és a szív vagy az agy hipoxiás károsodásához vezethet. Ebben az esetben szükséges lépés az ECMO konfiguráción változtatni és a bonyolultabb V-AV-re váltani, vagyis a visszaadó szárat megosztani és kiegészíteni a véna jugularis internába is oxigenizált vért juttató kanüllel. Ennek feltétele a két visszaadó kanül áramlásának a folyamatos monitorizálása. (Személyes meggyőződésünk, hogy a jövőben ezt két külön pumpa valósítja meg.) Minél bonyolultabb a rendszer, annál nagyobb a szövődmény esélye és annál nehezebben rehabilitálható a beteg. Mérsékelt pulmonális nyomásemelkedéskor VV-ECMO konfiguráció csak már meglévő ASD, vagy művi pitvari szeptosztóma mellett nyújthat kielégítő megoldást. Speciális, de sebészi, nyílt torakotómiával kivitelezhető eljárás szupraszisztémás kisvérköri hipertónia esetén a korábban részletezett PAL is [100]. Ezek közül a BTT megoldások közül a perifériás VA-ECMO-nál a jobb szívfél nyomásterhelésének csökkentésével és a balszívfél nyomásterhelésének emelésével gyakorlatilag a bridge alatt megteremtjük a lehetőséget a szív számára, hogy a transzplantáció utáni időszakra az alkalmazkodását megkezdje. Transzplantáció előtt

már kondicionáljuk a szívet, ennek jelentősége az idiopátiás pulmonális hipertóniában lehet jelentős.

5.2.2 Az ECMO modalitás megválasztásának szerepe és jelentősége a kardiopulmonális státusz függvényében a tüdőtranszplantáció előtt - hazai tapasztalatok

A tüdőtranszplantáció történetének korai kezdete óta a recipiensek száma meghaladja a donorszervek számát, még úgyis, hogy – ha a feltételelek megengedik – csak egyoldali tüdő cseréjére kerül sor. Míg 1990-ben a 408 tüdőtranszplantációnak több, mint fele féloldali, addig 2016-ban a 4661-ből ez csak 913 volt. Ennek hátterében a féloldali tüdőtranszplantáció rosszabb túlélési statisztikája is szerepet játszik, 5 év esetében csak 48%, szemben a kétoldali transzplantáció 60%-val [72]. Érthető módon a várólistán eltöltött idő egyre hosszabb, a legsúlyosabb állapotú betegek is heteket, hónapokat várnak. A kivizsgált, transzplantációra váró betegek romlása esetén egyre gyakrabban, 3-6%-ban [101] merül fel az eszközös támogatás igénye, amivel a beteget a transzplantációig el lehet juttatni. Az USA-ban 2017-ben a transzplantációra kerülők 8,2%-a igényelt a műtét előtt eszközös támogatást: 3% gépi lélegeztetést, 3% lélegeztetést és ECLS-t, 2,2% pedig csak ECLS-t [102]. Az endotracheális intubációval, lélegeztetőgépről transzplantált betegek túlélése messze elmarad a kontroll csoport eredményeitől, még akkor is, ha a lélegeztetés mellett ECLS-t is használnak. Bíztató eredmények a bridge terén csak éber, nem intubált betegek esetén voltak kimutathatók [98], [103],[104].

A vizsgált időszakban 10 betegünk esetében volt szükség bridge terápiára, ez több, mint 10%-a volt a transzplantált betegek számának, és ez az érték meghaladja a nemzetközi irodalomban található adatokat. Hátterében a várólistabizottság felé referált betegek rosszabb általános állapota (BMI, 6MWT) állhat és a korábbi Bécsben végzett transzplantáció nehézkesebb elérhetősége. A 10 betegből 9 beteg már várólistán volt. 3 esetben (1 retranszplantáció, 2 első transzplantáció) tudtunk nem konvencionális, HFJV lélegeztetéssel éber betegen, tracheosztómán keresztül megfelelő gázcserét biztosítani, nem volt indokolt ECLS használata. Közülük egy beteg jutott el a transzplantációig, két

betegnek nem érkezett időben szervfelajánlás. 7 beteg esetében került sor ECMO-bridge terápiára, 1 VA és 6 VV modalitásra. A közel 10%-s arány szintén meghaladja a nemzetközi irodalmi adatokat, főleg, ha figyelembe vesszük, hogy fiatal induló programról van szó.

A VA modalitásra volt szükség egy IPF-s beteg esetében a szekunder súlyos, szupraszisztémás pulmonális hipertónia okozta alacsony perctérfogat szindróma miatt. A bridge során az artériás kanül oldali végtag ischémiát back flow kanüllel védtük ki. Az ECMO beültetésére is enyhe szedációban, helyi érzéstelenítésben került sor, az ECMO terápia alatt a beteget nem szedáltuk, nem lélegeztettük. Trombotikus szövődményünk nem volt, viszont a kanüláláshoz szükséges sebészi feltárás lokális fertőzéses szövődménye lépett fel. A beteg tüdejének maradt annyi diffúziós kapacitása, hogy nazális oxigénterápia (5-6 l/min) és megfelelő ECMO áramlás biztosítása mellett a Harlequin szindrómát el tudtuk kerülni és a beteg sikeresen eljutott a transzplantációig (31. ábra).

31. ábra Éber VA-ECMO támogatás, bridge-to-tx

A 6 VV-ECMO-s esetből 4 alkalommal BTT, két esetben pedig „bridge to decision" jelentette az indikációt. Ez utóbbi közül az egyik esetben a 4 hónappal korábban transzplantált beteg hirtelen állapotromlása kapcsán kialakult légzési elégtelenség ellátása során, az invazív lélegeztetés ellenére romló oxigenizáció miatt került sor. A diagnózis és további terápiás lépés tisztázásához volt szükségünk a VV-ECMO kezelés biztosította időre, infekció esetén az ECMO bridge-to-recovery, akut rejekció esetén bridge-to-(re)tx lett volna, sajnos a beteg exitált. További két beteg hunyt el, mindkét esetben éber, két kanülös femoro-jugularis ECMO-t alkalmaztunk. Egyik esetben a beteg

akut jobbszívfél elégtelenségben exitált, mely olyan hirtelen lépett fel, hogy nem tudtunk VA-modalitásra konvertálni. A másik IPF-ben szenvedő betegnél az ECMO mellet tracheosztómán keresztül HFJV is szükség volt, az ő esetében sem érkezett meg a várt donortüdő, súlyos májelégtelenség lépett fel, mely a transzplantációt kizárta. Ebből a betegcsoportból 3 beteg jutott el a transzplantációig, egy CF-s beteg, akinél gépi lélegeztetés vált indokolttá akut légmell miatt. Oxigenizáció és CO2 retenció miatt két kanülös femoro-juguláris VV-ECMO- indítottunk, és bár törekedtünk az extubálásra, a transzplantációig fenn kellett tartanunk a gépi légzéstámogatást. A másik két esetben egy kanülös jugularis bicavalis VV-ECMO-t alkalmaztunk szedáció nélkül (32. ábra).

32. ábra Egy kanülös bikaválís duplalumenű VV-ECMO támogatás, az indulás után a beteget extubáltuk, és NIV támogatás mellett szállítottuk Bécsbe, ahol sikeres retranszplantációt végeztek

Mindkét esetben szükség volt NIV támogatásra. Egyik esetben a beteget ECMO mellett szállítottuk Bécsbe, ahol a BOS miatt sikeres retranszplantációt végeztek. A másik beteg ARDS talaján kialakult, szövettannal igazolt fulmináns lefolyású tüdőfibrózis miatt került gépi légzéstámogatásra. Emellett sem volt kielégítő a gázcsere, ezért VV-ECMO támogatást vezettünk be, bridge-to-decision céllal. Tüdőtranszplantációs irányú kivizsgálás kontraindikációt nem talált, transzplantáció mellett döntöttünk. A szedáció

leépítésével éber ECMO-val a rehabilitálhatóság megőrzésével jutott el a beteg a tüdőtranszplantációig [105].

ECLS bridge terápiában részesülő 7 betegünkből végül is 4 beteg jutott el a transzplantációig, mely megfelel a nemzetközi adatoknak [106], bár a kicsi esetszám miatt messzemenő következtetést nem szabad levonni. Korai mortalitás, 30 napon belüli halálozás nem volt. Posztoperatív szakban a betegek légzéstámogatásra nem szorultak, a betegeket rehabilitálni tudtuk. 3 beteget haza is tudtunk engedni, a 4. beteg esetében pedig vénás antimikotikus kezelés miatt volt szükség a folyamatos kórházi tartózkodásra. A vizsgált időszak végéig 3 beteg esetében lehetett az egy éves utánkövetést elvégzeni, fél éven belül mindhárom beteg exitált, a túlélés 2-6 hónapnak bizonyult, mely messze elmarad a nemzetközi adatoktól. A halál okát két esetben infekció egy esetben krónikus rejekció okozta. A 4. sikeresen (re)transzplantált beteg él, de a transzplantáció óta még csak két hónap telt el.

A szerény hosszútávú kimenetelben szerepet játszik véleményünk szerint a tüdőtranszplantáció indikációjának késői felmerülése, a betegek elhúzódó kivizsgálása, a hazai várólistán levő betegek nemzetközitől rosszabb általános állapota, valamint a várólistán tarthatóság és a várólistáról történő levétel döntési mechanizmusának, jogkörének, precíz szabályozásának hiánya. A nem kellően feltöltött várólista és így az a paradox helyzet, hogy hazánkban a tüdőtranszplantáció számának nem a donor szerv szab határokat, nem kényszeríti a transzplantációt végzőket, hogy a rehabilitálhatóságot kritikusabban ítéljék meg. Talán az induló programnak köszönhető, hogy -részben tapasztalat hiányában - a bridge-re történő referáláskor csak a bridge kivitelezhetőségének rövidtávú szempontjait vettük figyelembe, a hosszútávú kimenetel kisebb súlyt kapott a döntésünkben. Ugyanakkor maga az ECLS-bridge eredménye intézetünkben a nemzetköziekkel összemérhető.

5.3 Az ECMO modalitás megválasztásának szerepe és jelentősége a kardiopulmonális státusz függvényében a tüdőtranszplantáció után

A tüdőtranszplantáció száma évről-évre növekszik a világon, jellemzően a donorszervek korlátozott elérhetősége szabja meg a határait. A tüdőtranszplantáció után akár 25%-ban előforduló primer graft elégtelenség (PGD) életet veszélyeztető szövődmény [107]. Az

úgy nevezett marginális, nem első osztályú donor szervekkel és a nem dobogó szívű donorokból (NHBD) származó tüdők felhasználásával megnövelt donorszám nem csak szervezési, jogi és etikai problémákat vet fel, hanem a hosszabb meleg ischémiás idő, a trombus képződés miatt potenciálisan növeli a PGD előfordulásának valószínűségét is, így jelentősen befolyásolja a TX korai és késői eredményességét [108]. Specifikus terápiája nincsen, csak szupportív kezelése lehetséges (21. ábra). Enyhe esetben gépi légzéstámogatás elégséges, azonban súlyosabb formáiban a protektív lélegeztetés csak ECLS támogatás mellett tartható fenn. Az időzítése lehet akut és tervezett, vagy már a műtét végén elkezdik, vagy a korai posztoperatív szakban romlik úgy a beültetett szerv funkciója, hogy az ECLS indokolttá válik. Az átültetett tüdő elégtelenségének számos oka lehet. Szerepet játszik a donor haláloka, a donor gondozás minősége, a lélegeztetés és szövődményei, a hideg és meleg ischémiás idők, de nem szabad figyelmen kívül hagyni, hogy a tüdő az egyik legkomplexebb szerv, a gázcserefunkción túl számos ismert és kevéssé ismert szerepet játszik a szervezet homeosztázisában, ugyanakkor a teljes véráram átmegy rajta, így minden szervvel szoros kapcsolatban van. Azt is fontos megemlíteni, hogy a beültetett tüdő nyirokkeringését, és beidegzését az átültetéssel nem állítják helyre. A beültetett tüdőben könnyen kialakulhat pneumónia a donor lélegeztetésével összefüggően, de bizonyos betegségek esetén a fertőzés forrása maga a recipiens.

Ha a műtét végén, vagy a posztoperatív szakban a donorszerv gázcsere funkciója elégtelen, akkor a választandó ECLS támogatás a respiratórikus, VV-ECMO. Előfordul azonban, hogy a műtét menete során a recipiens kardiális funkciója romlik és vagy ez önmagában, vagy – akár a balszívfél elégtelenség okozta - társuló graft inszufficiencia miatt kardiopulmonális támogatás VA-ECMO válik szükségessé.

Speciális kérdést jelent a primer pulmonális hipertónia, aminek az első éves túlélése elmarad az egyéb indikációjú átültetések túlélésétől [109]. A PGD független és szignifikáns rizikófaktorának tekintik a tüdőtranszplantáció utáni pulmonális hipertóniát [110],[111]. Egy nemrégen megjelent közleményben pedig az tüdőtranszplantáció utáni ECLS kezelést az egy éves mortalitás független rizikófaktorának találták [112]. Ugyanakkor, ha a PPH-ban a romló jobb kamra funkció segítésére időben VA-ECMO támogatást indítanak, a poszttranszplantációs túlélés nem rosszabb, mint más indikációjú tüdőátültetésnél [113]. PPH-ban és PGD-ben prolongált ECMO használattal jobbak a

túlélési eredmények [89]. Primer pulmonális hipertóniában a tüdőátültetés után a jobb kamra afterloadja azonnal csökken, azonban a jobb kamra szisztolés funkciója kezdetben változatlan. Ezalatt az edzetlen balkamra diasztolés és szisztolés funkciója nem javul, ami hemodinamikai instabilitáshoz vezet a korai műtét utáni időszakban. A VA-ECMO csökkenti a preload-t, javítja a szisztémás perfúziót és a gázcserét. Ez nemcsak időt ad a jobb és bal szívfélnek az új, alacsonyabb ellenállású tüdőhöz történő alkalmazkodásra, de meg is védi az új tüdőt a hiperdinám jobb kamra által okozott elárasztástól, és segít elkerülni az edzetlen bal kamra miatt kialakuló szívelégtelenség következtében fellépő tüdőödémát. A VA-ECMO-t a szív funkciójának javulásával 3-7 nap alatt le lehet építeni. Sabashnikov és munkatársai 2007-2014 között végzett 321 tüdőtranszplantáció adatait gyűjtötték, és vizsgálták. Tizenöt esetben végeztek PPH miatt LuTX-t, ebből 4 beteg részesült ECLS bridge- terápiában (2 ECCO2R, és 2 VA-ECMO), 26% vs 3%. Egy beteg kivételével valamennyit CPB-n végezték (93% vs, 68%), és 9 esetben volt szükség a posztoperatív szakban ECMO használatára (60% vs. 5%). A PPH csoportban szignifikánsan alacsonyabb paO2/FiO2 arányt mértek a műtét után 24, 48, de még 72 óra múlva is, hosszabb volt az intenzív ápolás és a kórházi tartózkodás is. A BOS aránya összemérhető volt a két csoport között, míg a PPH-sok középtávú túlélése rosszabbnak (44% vs. 87%) bizonyult [114].

A vizsgált időszakban bár Magyarországon a törvény nem teszi lehetővé a NHBD transzplantációt, és - -mint azt korábban hangsúlyoztam – a transzplantáció számát nem a donorszerv elérhetősége korlátozza, mégis speciális helyzetünknél fogva találkozhatunk nem dobogó szívű donációval. Egyrészt az Eurotransplant országai közül érkezhet DCD felajánlás, amit elfogadhatunk, másrészt a magyar program indulása után is a Bécsi munkacsoporttal az együttműködésünk szoros maradt [81]. Két betegünk kapott új szervet nem dobogó szívű donorból [108], egyik esetben sem tapasztaltunk graft diszfunkciót.

Négy beteg esetében alkalmaztunk tüdőtranszplantáció után ECLS kezelést. Egy IPF-s beteg esetében a műtét végén a donorszerv compliance-e alacsony volt, megfelelő oxigenizációt még invazív lélegeztetési paraméterekkel sem tudtunk biztosítani. Feltételezésünk szerint a donor szerv traumás kontúziója okozta citokin felszabadulás, és következményes ARDS állhatott a háttérben. Már az első tüdő reperfúzióját követően a recipiens szívpumpafunkciója is jelentősen csökkent, szintén a donorszervből

felszabaduló mediátorokat gyanítottuk a háttérben. Kardiális és respiratórikus támogatás vált szükségessé, biztosításához a műtét végén sebészi feltárásból a jobb oldali a. és v. femorális kanülálását végeztük és perifériás VA-ECMO kezelésre konvertáltuk az intraoperatív centrális ECMO-t. Sajnos a donorszerv funkciója nem javult, a páciens a posztoperatív 4. napon szepszis tünetei között exitált.

A másik három esetben tervezetten végeztünk posztoperatív perifériás VA-ECMO kezelést, PPH miatt végzett tüdőtranszplantációban. A vizsgált időszakban 5 PPH-s beteg került várólistára, két beteg hirtelen, otthonában hunyt el, lehetőségünk sem volt bridge-terápiára [82]. A három tüdőtranszplantációig eljutott PPH-s beteg közül kettő beteg állapota gyorsan progrediált, és jobb szívfél elégtelenség jeleként ascites jelent meg nem sokkal a transzplantáció előtt. Exceptional LAS alapján gyorsan donor szervhez jutottak, ezért el tudtuk kerülni a bridge terápiát. Mindhárom beteg narkózis bevezetése előtt tekintettel a szupraszisztémás pulmonális nyomásra intravénás szedációban perifériás femoro-femorális VA-ECMO támogatást indítottunk, és csak a kielégítő áramlás elérését követően altattuk el, és intubáltuk a betegeket. Két beteg esetében a kanülálás sebészi feltárásból történt a jobb lábon, egy beteg esetében pedig perkután Seldinger technikával a vénát a jobb lábon, míg az artériát a bal lábon kanüláltuk. Egy beteg esetében akkora áramlást tudtunk elérni, hogy nem volt szükség az intraoperatív szakban centrális VA-ECMO-ra konvertálni, a szívet jól ki tudtuk a bypasszal üríteni, és a pulmonális nyomás is lecsökkent a szisztémás érték két-harmadára. A másik két beteg esetében a perifériás VA-ECMO megtartása mellett centrális VA-ECMO-t is alkalmaztunk, majd a műtét végén tervezetten a fent leírt módon konvertáltunk femoro-femorális VA-ECMO-ra, hogy időt adjuk a szívnek az alkalmazkodáshoz, és megóvjuk az új tüdőt az ödémától. PGD-t egyik esetben sem tapasztaltunk. ECMO támogatással összefüggő szövődményünk nem volt. Az ECMO kezelést két esetben 4 napig, egy esetben 3 napig tartottuk fenn, sorozatos TTE-vel, valamint Swan-Ganz katéterrel monitorizáltuk a szív adaptációját. Mindhárom betegünk él, kettő műtéte több, minte egy éve volt. Egy beteg esetében korai BOS lépett fel, ezért nála egy év után sikeres retranszplantációt végeztünk.

5.4 A nagyfrekvenciás JET lélegeztetés szerepe és jelentősége a tüdőtranszplantációban

Nagyfrekvenciás JET lélegeztetés egy speciális lélegeztetési mód, melyet az 1970-s években fejlesztettek ki. Magyarországon az első nagyfrekvenciás JET lélegeztetésre alkalmas készüléket 1986-ban az OKTPI-ben helyezték üzembe (5. ábra). Azóta jelentős tapasztalatokat szereztünk a JET alkalmazásával, mind a műtői használatával a mellkassebészet (karina reszekció), fül-orr-gégészet (hangszalag-, gége, és légcsősebészet), fej-nyak sebészet területén, mind az intenzív osztályos ellátásban. Kiemelt szerepe van bronchopleurális fisztulával szövődött lélegeztetés terén, váladékmobilizáláskor, de szerepet kap protektív lélegeztetés válogatott eseteiben is. Nagy frekvenciás (1-10 Hz) JET lélegztetés esetén nagy nyomással (1-5) bar, JET fúvókával juttatunk a holttér térfogatánál kisebb, egyszeri légzési térfogatú (1-5 ml) levegőt a légútba. Nem teljesen tisztázott, hogyan is oxigenizál. A direkt, úgy nevezett tömegáramláson kívül a gázáramlásban szerepe van a lamináris áramlásnak, a Taylor-féle diszperziónak, a „pendelluft"-nak, a kollaterális légzésnek, molekuláris diffúziónak és kardiogén hatásnak. HFJV esetén frekvenciától függő pozitív végkilégzési nyomás alakul ki, de a csúcs és átlag légúti nyomások jelentősen kisebbek, mint konvencionális lélegeztetés esetén. Nyílt rendszerű lélegeztetés, a gázcsere biztosítása mellett a folyamatos kiáramlásnak köszönhetően véd az aspirációtól. [115].

A saját gyakorlatunkban a HFJV-t önállóan alkalmazzuk, mindig szubglottikusan. A JET katétert vagy nazálisan vezetjük a hangrés alá, ritkán minitracheosztómán keresztül alkalmazzuk, vagy a fúvókára szerelt adapterrel kötjük össze az intratracheális tubussal, vagy a tracheosztómás kanüllel.

A nagyfrekvenciás lélegeztetés alkalmas lehet transzplantáció előtti légzéstámogatásra. Gyakran, főleg az IPF-s betegcsoportban a rendkívül alacsony compliance miatt még extrém lélegeztetési paraméterekkel sem biztosítható a gázcsere, ilyenkor alternatív megoldást jelenthet a JET, melynek további előnye, hogy akár nazális szondával, akár tracheosztómán keresztül lélegztetve, a betegek jól tolerálják, nem szükséges mély szedáció, p. os táplálhatók, fizioterápiában aktívan részt tudnak venni. Tízből háromszor bizonyult elégségesnek: konvencionális lélegeztetésről JET-re váltva a gázcsere kielégítően javult, további invazívabb modalitásra, ECMO-ra nem volt szükség.

Nagyfrekvenciás JET lélegeztetést alkalmaztunk 5 szekunder pulmonális hipertóniás beteg narkózis bevezetésénél a tüdőtranszplantációban. A tüdőtranszplantáció egyik indikációját képezi a tüdő vaszkuláris betegsége, az idiopátiás pulmonális artériás hipertónia (IPAH, régebben PPH), mely okklúzív érbetegség és a pulmonális vaszkuláris rezisztencia (PVR), folyamatos emelkedéséhez vezet. A tüdőtranszplantáció indikációját jelentő egyéb betegségek, mint a COPD, ILD és a krónikus infekciók is, a HPV reflexen keresztül és a pulmonális érmeder keresztmetszetének folyamatos csökkenésével emelik a PVR-t, mely emeli a jobb kamra terhelését. A jobb kamra hipertófizál, az oxigénigénye nő, a szubendokardiális perfúziója és a koronáriaperfúziója csökken, jobb szívfél ischémia alakul ki, a jobb kamra dilatál, a végdiasztolában a kamrai szeptum a bal kamra felé tolódik, csökken a bal kamra telődése, a szívperctérfogat, és végül bal kamra elégtelenség alakul ki. Ebben az állapotban az átalános anesztézia bevezetése és az endotrachealis intubáció hemodinamikai kollapszushoz vezethet. A pozitív nyomású lélegeztetés növeli a PVR-t, gondoljunk a hiperinflációra, légúti nyomásemelkedésre, a szimpatikus tónusfokozódására, az esetleges hipoxiára, hiperkapniára és acidózisra a manipuláció kapcsán. Ugyanakkor a preload-t csökkenti a gyógyszerhatás okozta vazoplégia, az IPPV okozta intratorakális nyomás fokozódás, és a folyadékbevitel a jobb kamra további dilatációjához vezethet. A jobb kamra afterload szenzitív és preload függő. Pulmonális hipertóniás beteg esetében ideális anesztézia az afterload-t nem emeli tovább, a preload-t fenntartja, úgy, hogy a túltöltést elkerüli, a jobb kamra oxigénellátását biztosítja, az oxigénigényét minimalizálja, vagyis a tachycardiát elkerüli, és a PVR-t csökkenti. A narkózis bevezetésekor alkalmazott JET lélegeztetés a pozitív nyomású konvencionális lélegeztetés hátrányos hatásainak elkerülésével szerepe van a pulmonális hipertóniával szövődő végstádiumú tüdőbetegek transzplantációja esetén.

A vizsgált időszakban végzett 69 tüdőtranszplantációból 10 beteg esetében észleltünk aránytalanul emelkedett kisvérköri nyomást, amikor a nyomás nem csak abszolút értékben haladta meg a 25 Hgmm-s átlagnyomást, hanem nagyobb volt, mint a szisztolés átlagnyomás 40%-a. Az alapbetegségeket a 33. ábra mutatja.

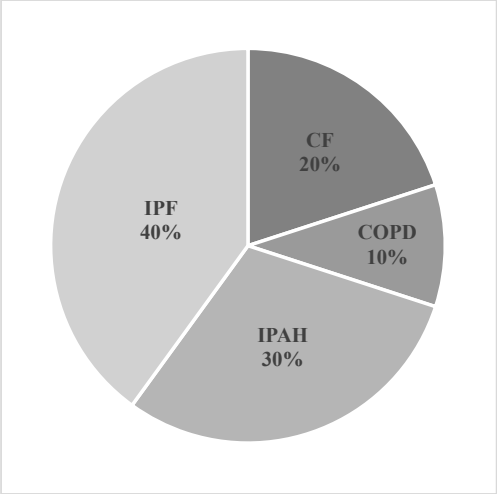

33. ábra Az alapbetegség megoszlása 10 beteg esetében, akiknek a pulmonális középnyomása meghaladta a szisztémás átlagnyomás értékének 40%-t.

A jobb kamra longitudinális funkcióját tükröző TAPSE érték mindegyik beteg esetében a normál érték alatt maradt, átlagosan: 14±1,72 mm volt. A COPD-s beteg átlag pulmonális nyomása éppen, hogy meghaladta a szisztémás átlagnyomás 40%-t. A két CF-s fiatal betegé pedig 50 Hgmm-felé emelkedett, esetükben ijesztőnek tűnt, hogy a TAPSE értékek is a legalacsonyabbak közé tartoztak (10, 15 mm). A legmagasabb átlagnyomásértékeket az IPAH-s betegek esetében mértük (91, 100, és 95 Hgmm), közülük csak egy esetben volt szupraszisztémás, a MAP 135%-a, a másik két esetben „csak" a MAP 90 és 88%-t érte el. Az IPF-s csoportra is az aránytalanul magas pulmonális átlagnyomások voltak jellemzőek, egy esetben szupraszisztémás volt, a legalacsonyabb érték, pedig nem releváns, hiszen a Swan -Ganz katétert már perifériás VA-ECMO támogatás mellett vezettük a betegbe (34. ábra).

A bécsi munkacsoport protokollja alapján az IPAH-s betegek esetében enyhe intravénás szedáció mellett a műtőben perifériás VA-ECMO kanülálása történik, és megfelelő ECMO áramlás elérésével biztosított hemodinamikai stabilitás esetén altatják el és intubálják a beteget, majd hilusok kipreparálása után váltanak centrális VA-ECMO-ra, amennyiben a perifériás vénás kanül korlátozza a műtéthez szükséges ECMO flow-t. A perifériásról centrálisra történő váltásnak számos technikai buktatója lehet, illetve a perifériás áramlás megállításakor a -még károsodott, régi tüdejű - beteg könnyen instabillá válhat. A műtét végén, a korábban részletezett módon már az új tüdővel térnek vissza a perifériás prolongált VA-ECMO-ra [86].

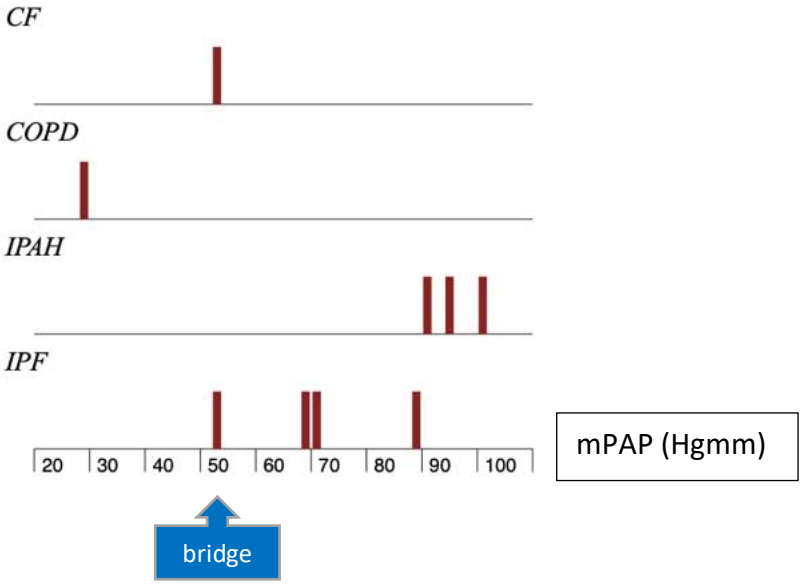

34. ábra Primer és szekunder pulmonális hipertóniások átlagos pulmonális nyomás értékei alapbetegségek szerint csoportosítva.

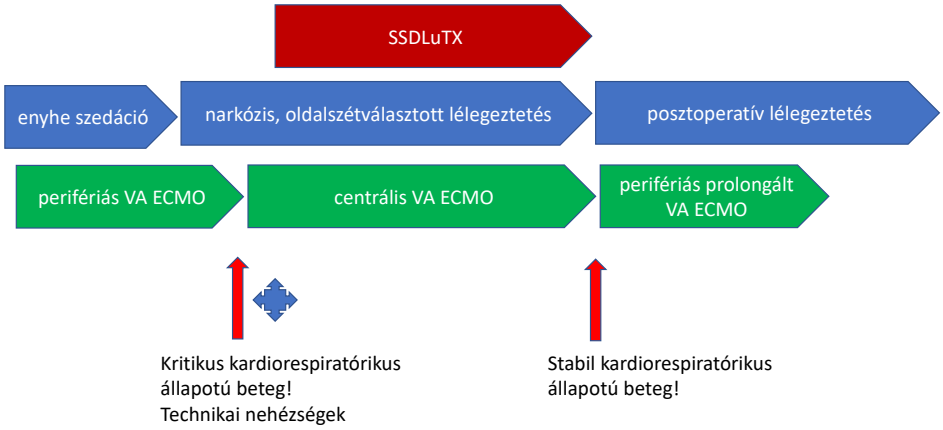

35. ábra A bécsi centrum korábbi protokollja az IPAH-s beteg narkózisának bevezetésére.

A műtét elején a kritikus állapotú betegnél történő perifériásról centrális ECMO-ra váltás elkerülhető, ha műtét alatt alacsony áramlással fenntartjuk a perifériás ECMO áramlást, a műtét végén ez a kör a posztoperatív szakban tovább használható. Az alacsony áramlás miatt mérsékleten nagyobb dózisú antikoaguláció szükséges, illetve centrális kanüláláskor a perifériás ECMO áramlását minimálisra kell csökkenteni a levegő

beszívásának megelőzése céljából. Ennek a megoldásnak a legnagyobb hátránya a két ECMO szerelék miatti többlet költség (36. ábra).

Az IPAH alapbetegség esetén a bécsi munkacsoport protokollját követtük, azonban a szekunder pulmonális hipertónia súlyos eseteire saját eljárást dolgoztunk ki (37. ábra). Ezekben az esetekben a narkózis bevezetése nagyfrekvenciás JET lélegeztetés mellett történt, így kihasználva a JET lélegeztetés fenn részletezett előnyeit, miszerint a légúti és az intratorakális nyomások is a konvencionális lélegeztetéshez képest kevésbé nőnek, kevésbé befolyásolva a hemodinamikát. JET lélegeztetés mellett történt a hilusok kipreparálása és a centrális VA-ECMO kanülálás, majd a műtét végén a centrális ECMO

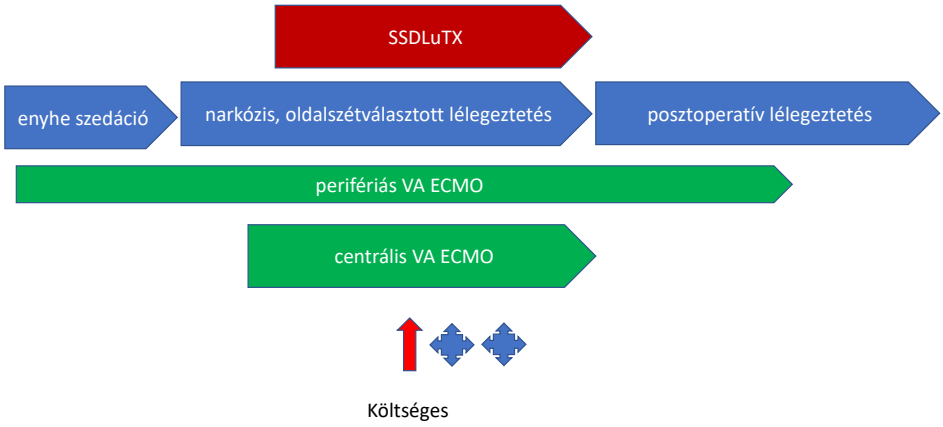

36. ábra Perifériás és centrális ECMO egyidejű használata IPAH alapbetegség esetén

eltávolítható, vagy szükség esetén perifériásra konvertálható. Az eljárás előnye, hogy nincs szükség instabil betegen technikailag nehézkes perifériás-centrális ECMO áthelyezésre, és költségtakarékos, mert csak egy ECMO szettet igényel. A szekunder pulmonális hipertóniás betegeink közül öt beteget a 37. ábrán szereplő metódus alapján láttuk el, míg a legmagasabb mért szívperctérfogatú COPD-s betegeinknél a narkózis bevezetése hagyományos módon történt.

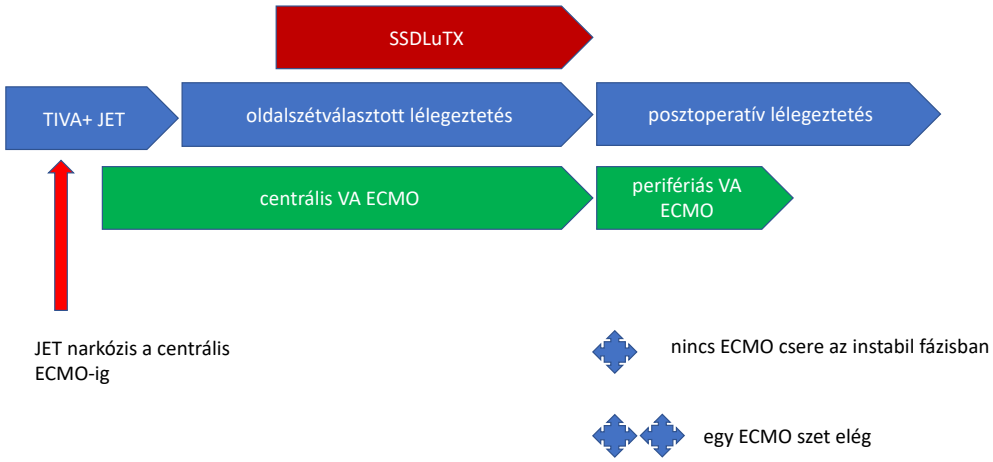

37. ábra Saját eljárásunk a súlyos szekunder pulmonális hipertóniával szövődött tüdőtranszplantáció narkózisának bevezetésére

A két CF-s beteg (mPAP 52 és 53 Hgmm) esetén az alacsony TAPSE érték (10 és 15 mm) miatt JET narkózis bevezetése mellett döntöttünk, csakúgy mint a bridge terápiában nem részesülő IPF-s betegek esetében (38. és 39. ábrák) [82],[92].

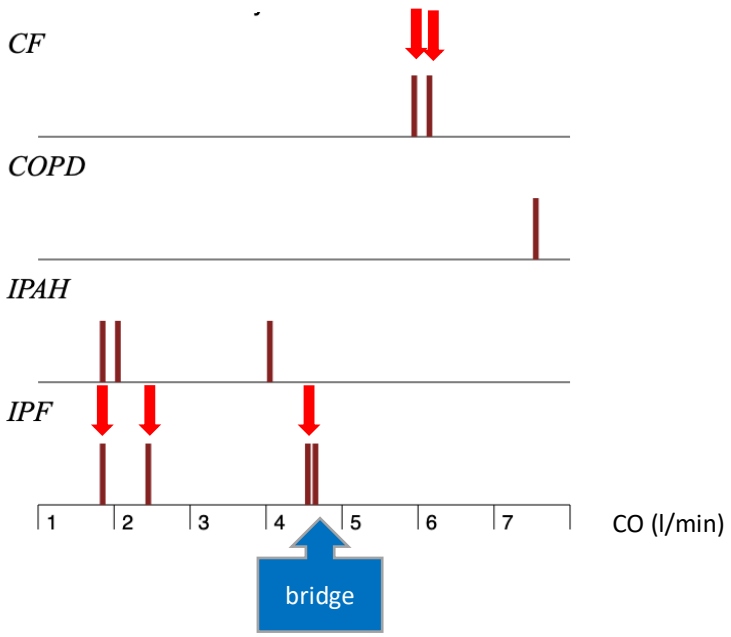

38. ábra A pulmonális hipertóniás betegek szívperctérfogata az alapbetegségek szerint, a piros nyíl a JET narkózist jelöli

Az öt beteg narkózisának JET bevezetésével szerzett tapasztalatunk pozitív volt, nem tapasztaltunk hemodinamikai elégtelenséget, nem volt szükség sűrgősségi perifériás ECMO kanülálásra még a szupraszisztémás pulmonális nyomású beteg esetén sem. A JET lélegeztetés bár oldalszétválasztást nem tud biztosítani, de a műtéti feltárást nem akadályozta, az asszisztens egyszerűen csak eltartotta a tüdőt, ami a nyílt rendszer lévén nem járt légúti nyomásemelkedéssel. Nem volt szükség konvencionális lélegeztetésre

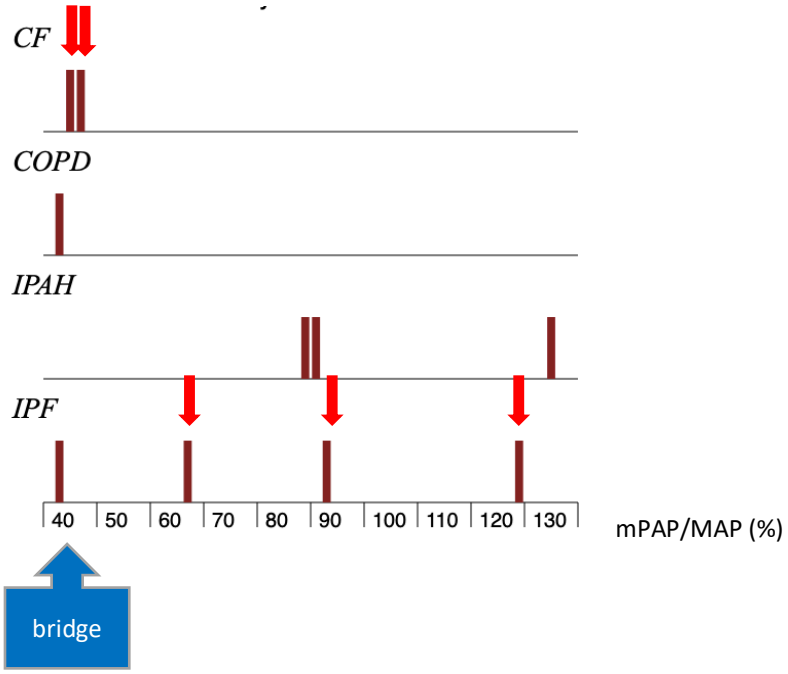

39. ábra Az átlagos pulmonális artériás középnyomás és az átlagos szisztémás középnyomás aránya az alapbetegség függvényében, a piros nyíl a JET narkózist jelöli

váltásra, szelektív intubációra a centrális ECMO indulásáig. Sőt tüdősérülés esetén is kielégítőnek bizonyult a gázcsere.

Tapasztalataink alapján egy döntési algoritmust dolgoztunk ki a pulmonális hipertóniások tüdőtranszplantációjának narkózis bevezetésére (40. ábra), technikailag egyszerűbb, költséghatékonyabb és biztonságos. A súlyos PH-s betegek tüdőtranszplantációjakor a centrális VA-ECMO indításáig tartó instabil időszakban a HFJV-t alternatívája a jelenleg bécsi munkacsoport által alkalmazott perifériás, intravénás szedációban bevezetett VA-ECMO-nak. Fontosnak tartjuk, hogy PH-s beteg egyéb, tüdőtranszplantáció kívüli műtéte

során is gondolni kell a nagyfrekvenciás JET lélegeztetés alkalmazására. Míg a nagylégúti sebészetben az ECMO teret hódított a nagyfrekvenciás JET lélegeztetéssel szemben, addig a tüdőtranszplantáció aneszteziológiájának indukciójában a JET nyerhet teret az ECMO rovására.

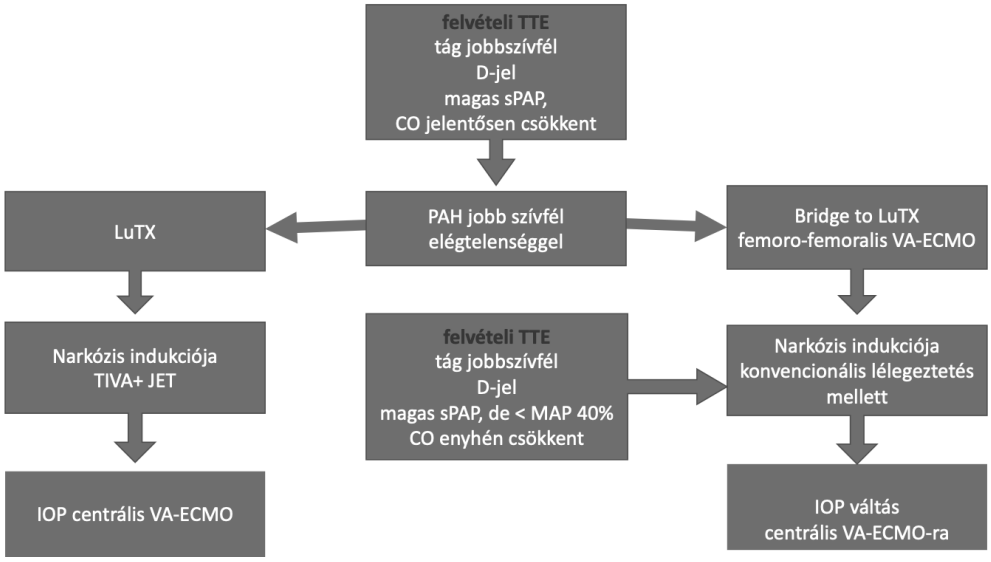

40. ábra Döntési algoritmus a pulmonális hipertóniával járó végstádiumú tüdőbetegek transzplantációjának narkózis indukciójához

5.5 Az ECMO szerepe és jelentősége a tüdőtranszplantációtól független légzési elégtelenség ellátásában

A közelmúltban megjelent 5 kontinens 50 országának 454 intenzív osztályán folytatott LUNG SAFE vizsgálat 4 hetes adatgyűjtése során a betegek 10,4% (3022) felelt meg az ARDS Berlini kritériumának. Ezek a betegek tették ki az invazívan lélegeztetett esetek negyedét [116],[117]. Hazai adatok nem állnak rendelkezésre. Az Egyesült Államokban évi 190.000-re becsülik az ARDS gyakoriságát, és 74.000 halálesetet tulajdonítanak a betegségnek [118]. A módosított Berlini definíciót figyelembe véve a mortalitás az

ARDS súlyosságától függően változhat 27-45% között [119], de az igen súlyos ARDS mortalitása (PaO2/FiO2<50) elérheti a 60%-t is [120]. A lélegeztetéssel összefüggő további tüdőkárosodás mértéke csökkenthető alacsonyabb légúti nyomások (Pdriving<16vízcm, Pplateau<30vízcm) és térfogatok (TV<6ml/ttkg) alkalmazásával. A korszerű lélegeztetés mellett fennálló hipoxémia, korrigálhatatlan acidózis esetében felmerül az extrakorporális membránoxigenizáció lehetősége. A respirációs indikációval végzett kezelések száma világszerte nő [121], bár hatékonysága továbbra is vita tárgya [122],[123].

Az első sikeres ECMO kezelést ARDS-ben 1972-ben végezte Hill és csapata. Egy 24 éves politraumatizált páciensen alkalmaztak az akut fázisban 75 órán keresztül megfelelően adaptált kardiopulmonalis bypasst [124].

Az 1979-ben [125] és 1994-ben [126] megjelent első két tanulmány, mely az ECMO hatásosságát vizsgálta felnőttkori ARDS-ben - a gyermekkori alkalmazások eredményével ellentétben - nem találta az ECMO alkalmazását kedvező hatásúnak a konvencionális terápiákkal szemben. Az ECMO technika fejlődése, valamint az a felismerés, hogy a légzési elégtelenség ellátására elsődlegesen a veno-venózus (VV) ECMO alkalmas, és a 2009-s H1N1 pandémia indikálta nagyszámú ECMO kezelés tapasztalata új lendületet adott a légzési elégtelenségben alkalmazott ECMO terápiának. Peek és munkatársai által végzett vizsgálatban 2009-ben mutatták ki először, hogy a VV ECMO a tüdőprotektív lélegeztetéssel együtt jobb túlélést biztosít a súlyos légzési elégtelenség ellátásában a konvencionális terápiával szemben [127]. Az idén megjelent EOLIA (ECMO to rescue Lung Injury in Severe ARDS) vizsgálatban azonban a 60 napos mortalitás nem bizonyult szignifikánsan alacsonyabbnak a kontroll csoporthoz viszonyítva. Érdemes felhívni a figyelmet arra, hogy a kontroll csoportból a betegek 28% végül is ECMO kezelésben részesült és több, mint 42%-s volt a túlélés [122]. 2017-re világszerte megnövekedett az ECMO centrumok száma, megközelítette a 380-t, a kezelt esetek meghaladták az évi 10.000-t. 2013 és 2018 júliusa között a felnőtt pulmonális indikációjú regisztrált ECMO esetszám 11.846 volt. A kezelések 68%-ban tudták az ECMO terápiát abbahagyni, a betegek 56% távozott az ellátó osztályról [121].

Hazánkban az alapvetően kardiológiai indikációjú ECMO-ról 2015-ben publikált összefoglaló tanulmányban két esetet is említenek, ahol légzési elégtelenség ellátására VV-ECMO-t alkalmaztak [83]. A cikk megjelenését követően számos esetben végeztek

ECMO kezelést respirációs indikációval. Ugyanebben a cikkben foglalnak állást a szerzők a magyarországi ECMO centrumok szervezési kérdéseiről, miszerint az akut/krónikus légzési elégtelenséget ellátó ECMO centrum kialakítását a tüdőtranszplantációt végző központtal szoros együttműködésben képzelik el.

2013-ban az önálló hazai tüdőtranszplantációs program kialakítása ismét előtérbe került és az Egészségügyi Minisztérium döntése alapján megalapították az Országos Onkológiai Intézet bázisán működő Semmelweis Egyetem Mellkassebészeti Klinikáját. 900 millió forint céltámogatással a OOI-be 4 multifunckionális kompakt, földi és légi szállításra is alkalmas ECMO készülék került, mely alapvető funkciója a tüdőtranszplantációs program kiszolgálása, beleértve a bridge terápiát, és a posztoperatív PGD ellátását [81]. Tekintettel arra, hogy hazánkban a respirációs elégtelenség ellátásának ECLS terápiája addig csak ad hoc jelleggel, a kardiológiai kapacitás terhére volt elérhető, érthető, hogy a tüdőtranszplantációs program indulása után ECLS igénnyel ARDS-ben mind gyakrabban fordultak az OOI intenzív osztálya felé.

A technikai fejlesztéseknek és a növekvő tapasztalatoknak köszönhetően a súlyos légzési elégtelenség ellátásában a megfelelő indikációval végzett ECMO terápia életmentő eszköz lehet. A károsodott szerv gyógyulásának feltétele az érintett szerv részleges vagy teljes nyugalomba helyezése. ARDS-ben a tüdő további károsodását mérséklő alacsony légzési térfogatú vagy alacsony csúcsnyomású [128], illetve újabban az alacsonyabb driving nyomást célzó lélegeztetési irányelvek [129] javítják a kimenetelt. A tüdő teljes nyugalomba helyezése a szervezet egészének oxigénellátási igénye miatt, az ECMO technika alkalmazásáig nem volt lehetséges. Intraoperatív tapasztalataink alapján tudjuk, hogy a tüdő teljes kollapszusa esetén is lehetséges VV ECMO-val kielégítő oxigenizációt biztosítani. A tartós tüdőkollapszus esetleges káros következményei még nem tisztázottak. Az ELSO ajánlása szerint megfontolandó az ECLS terápia hypoxiás légzési elégtelenség esetén, ha a várható mortalitás meghaladja az 50%-t, és indikált, ha meghaladja 80%-t [130]. Tapasztalatok alapján a várható mortalitás meghaladja az 50 %-t, ha PaO2/FiO2<150 Hgmm FiO2> 90%-nál, és /vagy a Murray score 2-3 [131], AOI score 60 [133]. 80 %, vagy a feletti a várható mortalitás, amennyiben PaO2/FiO2<150 Hgmm FiO2> 90%-nál, és /vagy a Murray score 3-4 [131], AOI> 80 [132], APPS>8 [133] 6 órát meg nem haladó optimális ellátás ellenére. Megfontolandó az ECMO továbbá, ha szén-dioxid retenció áll fenn magas belégzésvégi nyomású (Pplat>30 vízcm)

gépi lélegeztetés mellett, súlyos légáteresztésnél, tüdőtranszplantációs várólistára helyezett beteg légzési elégtelenségénél, valamint hirtelen kialakuló keringési-, légzési elégtelenségben (masszív tüdőembólia, légút elzáródása). Abszolút kontraindikáció nincsen, de relatív kontraindikációnként értékelhetők azok az állapotok, melyek fennállása esetén -az eddigi tapasztalatok alapján- a kimenetelben nem várható javulás. Ilyen a 7 napot meghaladó lélegeztetés FiO2>90%-kal, Pplat>30 vízcm-rel; súlyos immunszuppresszió (abszolút granulocitaszám <400/mm3); friss intrakraniális vérzés. Megfontolandó a terápia súlyos társbetegség, mint korábbi kiterjedt központi idegrendszeri károsodás, malignus betegség végstádiuma; vérzékenység; vagy előrehaladott biológiai életkor esetén.

Az aerob metabolikus igények (VO2) kielégítésének feltétele a megfelelő oxigén szállítás (DO2). Egészséges emberben a DO2 ötszöröse a felhasználásnak, ami igen nagy „extrakciós tartalékot" jelent. Tapasztalatok szerint háromszoros DO2/VO2 elégséges a megfelelő extrakcióhoz. Ha ez az érték 2 alá csökken a metabolizmus anaerobbá válik. ECMO kezelés esetében a szervezetet a membránoxigenátor és a még működő tüdő látja el oxigénnel (DO2-ECMO + DO2-beteg). Ha a károsodás extrém és a tüdő gázcseréje minimális, a VV-ECMO egyedül is képes kielégíteni a szervezet oxigénigényét. Az artériás szaturáció általában 75-85% (PaO2 40-50 Hgmm), ami megtartott szívfunkció és hemoglobin szint mellett képes biztosítani az oxigénigény háromszorosát [130]. A VV-ECMO-hoz nem szokott intenzív osztályos ellátók gyakran aggódnak 90% alatti szaturáción és növelik a lélegeztetés (FiO2, Pplat) invazivitását, ezzel továbbra is fenntartva a VALI lehetőségét. A VV-ECMO célja, hogy a kielégítő oxigénellátás mellett a beteg tüdő nyugalomba helyezhető legyen, funkciójának pótlásával ne tegyük ki károsodásnak! Az élettan alapvető ismerete, az O2 kínálat és felhasználás rendszeres számítása, illetve az ellátók oktatása elengedhetetlen részét képezi a VV-ECMO kezelésnek.

Az első tüdőpótlásként használt ECLS (1972) óta az ECLS terápia eszközparkja óriási technikai fejlődésen ment keresztül. A ma használatos membránok akár egy hónapos kezelést is lehetővé tesznek intolerábilis plazmavesztés nélkül. Az okklúziós pumpákat kiváltó centrifugálpumpák sejtkárosító hatása kisebb. A gyárilag egybeépített oxigenátor-pumpa-bevonatos csőrendszerek alkalmazása minimalizálja a trombózis, illetve légembólia veszélyét és felhasználóbaráttá teszi a készülékeket. Mindez -kiegészítve ágy

melletti laborvizsgálatok lehetőségével, komplex monitorizálással- az ECLS kezelést a kardiológiai centrumokon kívül az általános intenzív osztályos felhasználásra is alkalmassá teszi. Intézetünkben először kiterjesztett mellkasi műtétek intraoperatív támogatásához használtunk VV-ECMO-t. A hazai tüdőtranszplantációs program kialakítása tette lehetővé, hogy eszközparkunk segítségével vállalhassunk -a konvencionális respirátor terápiára és az ARDS-ben alkalmazott rescue eljárásokra nem javuló- súlyos ARDS-s betegek kezelését. Az első, és egyben sikeres VV-ECMO kezelésre intézetünkben 2016 tavaszán került sor Legionella pneumonia miatt[134]. A vizsgált időszakban 13 ECMO kezelést végeztünk súlyos ARDS-ben, az átlag Horowitz hányados 53 ± 8,68 volt. A betegek súlyos ARDS-nek hátterébe alapvetően atípusos kórokozó, illetve influenza vírus állt. Hét esetben (58%) javult úgy a tüdőfunkció, hogy az ECMO kezelést le tudtuk állítani, a 7 betegből 5 (38%) hagyta el a kórházat és tudomásunk szerint az életminőségük jó. Érdekes megfigyelés, hogy viruspneumoniás betegeink kivétel nélkül elhunytak. A nemzetközi terápia sikerességi és túlélési adataihoz képest eredményeink szerényebbek, ennek hátterében a kis esetszám, a nehézkes referálás, az igen súlyos ARDS, illetve tapasztalat hiányában az ECMO indikációjának nem eléggé kritikus mérlegelése és a nem kialakult betegút is szerepet játszhatott.
A közölt sikeres eset, és az azóta kezelt súlyos légzési elégtelen betegek terápiája, valamint a tüdőtranszplantáció és a kiterjesztett mellkasi műtéti tapasztalataink alapján megfontolandónak tartjuk az ECMO kezelés hazai indikációjának szélesítését.

5.6 Az elektív, intraoperatív VV-ECMO-val végzett mellkassebészeti műtéteink retrospektív vizsgálata, különös tekintettel az indikációra, a módszer biztonságosságára, a perioperatív morbiditásra és mortalitásra

A mellkassebészetben technikai inoperábilitást jelent, ha az onkológiailag indokolt, és sebészileg operálható műtét az intraoperatív gázcsere lehetetlensége miatt nem végezhető el. Ezek okai: 1. a lélegeztetéshez nem áll rendelkezésre használható légút; 2. a kielégítő gázcseréhez nem elegendő a tüdőállomány. A fenti műtéteket korábban szórványosan CPB mellett végezték. Wiebe és munkatársai 10 év alatt 13 esetről számolt be, becslése szerint a mellkassebészeti beavatkozások 0,1% történik szív-tüdőmotorral [135]. CPB

alkalmazásának hátránya a teljes antikoaguláció miatti nagyobb intraoperatív vérigény, tumorsejtek szóródásának lehetősége, a gyulladásos kaszkád aktiválódása [136]. A CPB helyett a technika fejlődése a zárt rendszerű VA-ECMO használatát tette lehetővé, mellyel a fenti hátrányok csökkenthetők, kiküszöbölhetők [137]. Ha csak légzéstámogatásra van szükség, és nem történik a szívet, nagy ereket érintő beavatkozás (aorta, pulmonális törzs, v. cava), úgy a VV-ECMO alkalmazása reális alternatívát jelent. A mellkassebészeti beavatkozások jelentős részénél féloldali lélegeztetésre van szükség az optimális sebészi feltáráshoz. Esetenként a szelektív lélegeztetés nem kivitelezhető. Például, ha extrém, feltágíthatatlan légcsőszűkülete van a betegnek, vagy a daganat a légcső jelentős szűkületét okozza, ráterjed a főhörgőkre. Előfordul, hogy olyan légzésrokkant betegen válik szükségessé a beavatkozás, ahol a műtét utáni késői légzéskapacitás tolerálható lenne, azonban intraoperatívan a fél tüdő lélegeztetése nem biztosít elegendő gázcserét. Ezt is a technikai inoperábilitás egy formájának tartjuk. Napjaink modern mellkassebészetében egyre nagyobb teret nyerő minimál-invazív sebészetnek, a VATS technikának alapvető feltétele a féloldali tüdőkollapszus, ez a technika nem alkalmazható légző tüdő mellett. A nyílt torakotómiához képest éppen a VATS kifejezetten előnyös a rossz légzésfunkciójú betegek esetében, mert csökkenti a posztoperatív légzési elégtelenség gyakoriságát, a kórházban eltöltött napok számát [64], kisebb a posztoperativ FEV1 és vitálkapacitás csökkenés mértéke [65].

Az aneszteziológusoknak a konvencionális respiráltatás mellett alternatív módszerek is rendelkezésükre állnak a műtét alatti gázcsere biztosításához. JET lélegeztetés vékony katéteren keresztül, belső intubáció (cross-table technika) [138], 100% oxigén lélegeztetés, a nem lélegeztetett tüdő oxigén inszufflációja. Szelektív bronchus blokkerrel csak az operálandó tüdőterületet rekesztik ki a lélegeztetésből. Előfordul, hogy a shunt csökkentésének érdekében a nem légző tüdő artériáját átmenetileg ki kell rekeszteni. A sebészi beavatkozásokhoz segítséget jelenthet a kontrollált apnoe alkalmazása. Ezek az operatőr és az aneszteziológus szoros együttműködésével megvalósítható technikák gyakran nem, vagy nem optimálisan biztosítanak feltételeket a műtét biztonságos elvégzéséhez. Az elégtelen sebészi feltárás, az anatómiai ok, a stabil légút fenntarthatóságának hiánya, hipoxia, szén-dioxid retenció, acidózis, barotrauma mind képezhetik a műtét elvégzésének akadályát.

A vizsgált periódus alatt 13 beteg esetében intraoperatív szakban tervezetten alkalmaztunk ECMO támogatást. Valamennyi betegünknél VV-ECMO-val biztosítottuk a teljes gázcserét, mert vaszkuláris beavatkozás híján kardiopulmonális bypass-ra nem volt szükség. VV-ECMO alkalmazásáról mellkassebészeti indikációval csak egy-egy eset kapcsán szórványosan számoltak be [139],[140],[141]. Nagyobb cohort elemzését Rinieri és munkatársa végezte, amikor is 42 hónapos időszakról gyűjtött adatokat a franciaországi mellkassebészeti centrumok tüdőtranszplantáción kívüli ECMO használatáról [142]. 17 centrumban összesen 36 esetben használtak ECMO-t. A műtétek száma egyik centrumban sem haladta meg a hármat. 20 betegnél alkalmaztak VV-ECMO-t. Egy másik munkacsoport a németországi Ibbenbuerenben 1 év alatt 9 betegnél végzett VV-ECMO támogatással mellkassebészeti beavatkozást [143], de ebből 6 esetben szén-dioxid elimináció történt és csak 3 esetben alkalmaztak globális gázcserét biztosító femoro-jugularis (pitvari) high-flow ECMO-t.

Magunk a kanülálást perkután, Seldinger technikával végeztük. Szövődményt nem észleltünk sem a kanülök bevezetésekor, sem az ECMO kezelés fenntartása alatt, sem a kanülök eltávolítása után. A femoro-juguláris kanülpozíció különösen az egy combon végzett VA femorális kanül pozícióhoz képest kevésbé invazív, kisebb az esély a hematoma, az AV fisztula, a lymphacsorgás kialakulására. Ez utóbbiról VA-ECMO során alkalmazott sebészi feltárás kapcsán számoltak be [137]. Az artériás érpálya érintetlensége miatt a VV-ECMO során a kanülálás kevésbé szövődményes, a légembólia veszély is kisebb.

Éber kanülálást három esetben végeztünk, két esetben extrém súlyos légcsőszűkület miatt (1. és 2. betegek). A harmadik esetben (12. beteg) a korábbi bal oldali pulmonektómiát követően kialakult bronchopleurális fisztula előrevetítette a lélegeztetés lehetetlenségét, a jobb oldali pneumonia pedig az elégtelen intra-, és posztoperatív gázcserét. Ébren bevezetett VV-ECMO alkalmazásáról intubáció nélkül már beszámoltak intratorakális traumás légcsősérülés sűrgős műtéte kapcsán [144].

Az általunk használt nagy kapacitású oxigenátoroknak köszönhetően a tüdő funkciójának teljes pótlása 5 órán túl is biztosítható volt. Mind az átlagos apnoe időnk (142 perc), mind a leghosszabb apnoe időnk (310 perc) meghaladta a franciaországi adatokat (78 és 209) illetve az Ibbenbuerenből közölt 40 percet. Korvenoja és munkatársai 48 perces légzésszünetről számoltak be VV-ECMO-val egy eset kapcsán [145]. Betegeinknél az

apnoe alatt a VV-ECMO megfelelő gázcserét biztosított, az apnoe hosszát a sebészi igény határozta meg. A sebészi manipulációt egyszer sem kellett megszakítani, nem volt szükség a tüdő átmeneti lélegeztetésére sem.

A műtéti vérvesztés a műtét típusának megfelelően alakult, a VV-ECMO alkalmazása nem igényelte a szívmotor technikánál megszokott teljes antikoagulációt. A kezdeti trombotikus problémáktól és az ECMO kör bealvadásától való félelem miatt első műtéteink kapcsán magasabb dózisú véralvadásgátlást alkalmaztunk, de a tapasztalat és az időközben megjelenő szakirodalmi közlések nyomán [137],[146] az antikoaguláció mértékét tovább csökkentettünk, ennek eredményeképpen az első betegek során szükséges, nem kirívóan sok transzfúzió mennyisége tovább mérséklődött, 7 esetben vérpótlás nélkül végeztünk műtétet.

ECMO kezelésnek tulajdonítható szövődményünk nem volt. Rinieri és csoportja által vizsgált betegek 17%-nál volt reoperációt indikáló vérzéses szövődmény. Ennek hátterében állhatott a nagy számban műtét után is folytatott ECMO kezelés [142]. Saját betegeinkből csak egy prolongált ECMO kezelésre volt szükség a posztoperativ 3. napig, ezalatt vérzést nem észleltünk.

Intraoperatív halálozásunk nem volt, hasonlóan a Franciaországi és Ausztriai munkacsoporthoz [137],[142],[147]. 30 napos perioperatív halálozás 7,69%, azaz egy beteget vesztettünk el, ez nem haladja meg a bécsi centrum hasonló betegcsoporton, de VA-ECMO-n végzett műtéti eredményét. Tapasztalataink szerint az introperatív ECMO és anélkül végzett hasonló módon operált betegek átlagos posztoperatív intenzív osztályos és a kórházi tartózkodási ideje nem tért el jelentősen.

A VV-ECMO indikációja szerint a vizsgált betegeinket 3 nagy csoportra oszthatjuk (12. ábra).

Technikai inoperábilitás, ha a műtét alatt:

1. nincs a lélegeztetéshez biztos, fenntartható légút
    a. a műtét menete során a légút folytonossága hosszabb időre megszakad
    b. légcső lumene extrém módon beszűkült (az intubáció lehetetlen)
    c. ECMO használatával a beteg számára jobb életminőséget jelentő műtéti megoldás biztosítható
2. nincs intraoperatív oxigenizációt biztosító elegendő parenchyma

a. súlyosan károsodott tüdőfunkció vagy korábbi jelentős parenchymavesztéssel járó műtét (pl. bilobektómia), ami az intraoperatív féloldali lélegeztetést, és ezáltal a sebészi beavatkozás lehetetlenné teszi
b. korábbi féloldali tüdőeltávolítás

3. komplex tracheobronchiális reszekció pulmonektómiával (sleeve pulmonectomia, karina reszekcióval): reszekció alatt nincs légút, a rekonstrukció fázisában pedig nincsen gázcserét biztosító parenchyma.

Az ECMO alkalmazásával operált betegeink nagyobb része e technika nélkül egyáltalán nem kerülhetett volna műtétre. Egyes esetekben mind a műtét, mind a posztoperatív szak rizikója sokkal nagyobb lett volna.

A bifurkációs karinából kiinduló, mindkét főhörgőre terjedő, súlyos légúti obstrukciót okozó tumoros beteg (1.beteg) intubálását meg sem kíséreltük a vérzés és tumoraspiráció veszélye miatt. ECMO nélkül két tüdőfelet külön-külön kellett volna belső intubációval, vagy JET-tel lélegeztetni, ami technikailag extrém nehézséget jelentett volna és a rekonstrukció nem lett volna lehetséges. Extrakorporális életfentartó technika (ECLS) hiányában a műtét elvégezhetetlen.

A légcső jugulum magassága alá terjedő, feltágíthatatlan, súlyos szűkülete esetén (2. beteg) a JET lélegeztetés sem jött szóba a kiáramlási pálya hiánya miatt. Quo ad vitam alternatív megoldásként szóba jöhetett volna a helyi érzéstelenítésben végzett mély, esetleg transzsternális tracheosztóma, melynek elkészítése is kockázatos, ráadásul a disztális, ép tracheaszakasz „feláldozásával" a rekonstrukció lehetősége elvész. A VV-ECMO alkalmazása a definitív tracheosztómával szemben biztosította a rekonstrukció lehetőségét. Szerencsére az intubálhatatlan és feltágíthatatlan légcsőszűkület rendkívül ritka, esetünkben ennek az állapotnak a hátterében légúti égés, tracheitis ossificans, sokszoros korábbi rekontrukciós kísérlet állt.

Másik már tracheosztómizált, posztintubációs légcsőszűkületes, többszörös tracheosztóma után lévő betegünk (3. beteg) műtéténél intraoperatív fázisban vált szükségessé a VV-ECMO használata. A sebészileg problémás anatómiai viszonyok ellenére sikerült elkerülni a meglévő tracheosztóma mellett mindig problémás sternotómiát, és optimalizálni a rekonstrukció feltételeit.

Súlyosan károsodott légzésfunkció, vagy korábbi tüdőműtét (4.,5.,7. betegek) esetén az ismételt tüdőreszekció ECLS nélkül csak légző tüdő mellett kísérelhető meg,

természetesen nyílt torakotómiából, ami a posztoperatív időszakban a mellkaskosár statikájának megbontása miatt hosszú ideig, akár hónapokig is légzési kapacitás csökkenést jelent [150]. Éppen ezért ennél a betegcsoportnál domborodik ki VATS technika előnye. Számos olyan beteg van, aki ugyanazt a parenchyma vesztést VATS technikával könnyen, míg nyílt torakotómiával alig vagy nem tolerálja. Jellemzőnek tartjuk, hogy a mellkassebészeti tankönyvek a reszekábilitás megítélésekor 40%-s prediktív légzéskapacitás határt szabnak, a minimál-invazív sebészet módszereivel a minden napok rutinjában vállalunk ennél rosszabb statuszú betegeket is.
Kritikus tüdőkapacitású betegek műtéte során oxigén inszufflláció segítséget jelenthet átmeneti apnoe fenntartásához, de az apnoe ideje behatárolja a manipuláció időtartamát, ráadásul kizárja a parenchyma-kímélő lézer alkalmazásának lehetőségét, még extrakorporális szén-dioxid eltávolítással együtt sem optimális a gázcsere [149].

5.7 A VV-ECMO szerepe és jelentősége a technikai operábilitás kiterjesztésében a modern mellkassebészeti anesztéziában

A parenchyma elégtelenség speciális esete, ha korábbi pulmonektómia után az egyetlen, gázcserét biztosító tüdőfelen kerül sor az operációra (6. beteg). A VATS technika előnye nyilvánvaló a torakotómiából történő légző tüdőn végzett operációval szemben. Az ilyen műtétekre extrém rizikójuk miatt csak kivételes esetben került sor. A single lung-beteg tüdejének kollabáltatásakor nem észleltünk olyan fokú pulmonális vaszkuláris rezisztencia (PVR) növekedést, ami a VV-ECMO VA-ECMO-ra konvertálását indokolta volna (mPAP: 18 Hgmm, átmenetileg csak 28 Hgmm-re nőtt, azaz a tüdő atelektáziája, csak mérsékelten hatott a PVR-re). Ezt a megfigyelésünket rendkívül fontosnak tartjuk, mert megerősíti a VV-ECMO alkalmazhatóságát a tüdőműtétekben, jól lehet, hogy a hozzánk közel álló bécsi centrum egyértelműen VA ECMO-t részesíti előnyben [137].
ECMO támogatás nélkül nem, vagy csak nagyon nehezen kivitelezhető műtét a bal pulmonektómia bifurkációra kiterjesztett reszekcióval és tracheobronchiális anasztomózissal (8. és 9. betegek). A rutin pulmonektómia azonos oldali torakotómiából történik. Ebből a feltárásból a trachea - jobb főhörgő anasztomózis kialakítása az anatómiai viszonyok, az aorta helyzete miatt lehetetlen. A rekonstrukció elvégzése csak

jobb oldali torakotómiából lehetséges, itt viszont a légző jobb tüdő gátolja a sebészi manipulációt. Ezen a szituáción segít az intraoperatív VV-ECMO támogatással biztosított tüdőkollapszus, apnoe. A kétoldali torakotómia posztoperatív terhe ezen betegcsoportban csökkenthető lenne VATS technikával egyik vagy akár mind a két oldalon. ECMO technika nélkül a karinára kiterjesztett pulmonectomia tracheobronchialis anasztomózissal csak sternotómiából transzperikardiális feltárással képzelhető el. De Perrot 1981 és 2004 között elemezte a carinára kiterjesztett pulmonektómia eseteit. 103-ből csak 7 esetben végeztek bal oldali pulmonectomiát, lehetőleg transzsternális behatolásból [150].

Gyakorlatilag ugyanez a műtét történt a 11. és 12. betegeknél is, azzal a különbséggel, hogy esetükben a reszekciót és a rekonstrukciót külön ülésben végeztük el.

6. Következtetések

A disszertációban leírt új megállapításaink, eredményeink:

1. Magyarországon 68 esetben (98%) végeztünk ECMO támogatással tüdőtranszplantációt. A módszer biztonságos, kanülálással, dekanülálással ECMO használattal összefüggő szövődményt nem észleltünk. A VA-ECMO támogatás minden esetben megfelelőnek bizonyult, nem merült fel szívmotor szükségessége. Az intraoperatív vérzés fokozódását az alkalmazott antikoagulációs célértékek mellett nem tapasztaltuk, nem kényszerültünk fokozott mennyiségű vérkészítmény adására. Intraoperatív halálozásunk nem volt, a VA-ECMO biztosította kontrollált reperfúziónak köszönhetően „first lung" szindrómát egy esetben sem észleltünk, a PGD aránya alacsony, 8,7% volt. Az intraoperatív kardiorespiratórikus stabilitás biztosította jó szöveti perfúziónak és oxigenizációnak köszönhetően a posztoperatív szakban egyszer sem kényszerültünk vesepótló kezelésre. A 30 napos mortalitás 4,3%-nak bizonyult, az 1 éves túlélés meghaladta a 80%-t [92],[82],[151].
2. Tüdőtranszplantáció előtt mind perifériás VA-, mind VV-ECMO-nak szerepe van a már kivizsgált betegek esetén bridge-to-transplant, nem kivizsgált betegek esetében pedig bridge-to-decision indikációban[105]. VA-ECMO indikációs területe korlátozottabb, főleg pulmonális hipertónia talaján kialakult kardioprespiratórikus elégtelenség esetén jön szóba, míg gyakrabban csak a tüdőfunkció támogatás képezi a VV-ECMO kezelés indikációját. A csak CO2 eltávolítására szolgáló minimális oxigenizációt biztosító modalitások indikációs területe kivételes. Éber ECMO kezeléssel kedvezőbb posztoperatív eredmények érhetők el a recipiens rehabilitálhatóságának jobb megőrizhetősége miatt, ennek egyik eszköze lehet a bikaválís dupla lumenű juguláris kanül használata [151].
3. Tüdőtranszplantáció után a tervezett perifériás VA-ECMO támogatás szerepe IPAH-ban jelentős, lehetővé teszi a szív alkalmazkodását az új tüdő beültetésével megváltozó nyomásviszonyokhoz. A tervezett 3-4 napos adaptáció kiemelt szerepet játszik a fiatal tüdőtranszplantációs program IPAH-s betegek transzplantációja terén elért sikereiben [151].

4. Hazai viszonylatban a tüdőtranszplantáció utáni ECMO kezelést indikáló primer graft elégtelenség rendkívül alacsony számának hátterében a marginális donorszervek alacsony aránya áll. Hazánkban a nehézkes, hosszadalmas, és alulfinanszírozott kivizsgálással magyarázható alacsony várólista feltöltöttség szab határt a tüdőtranszplantációs aktivitásnak, ellentétben más országokkal, ahol donorszerv korlátozott száma, így ritkán kényszerülünk marginális szerv beültetésére [82], nem kényszerültünk VV-ECMO alkalmazására PGD miatt sem.

5. A szubglottikus nyílt rendszerű HFJV-nak szerepe van tüdőtranszplantáció előtt különös tekintettel az alacsony tüdőcompliance-ű betegek bridge-to transplant kezelésében. Éber betegen, vagy minimális szedációval alkalmazható ott is, ahol konvencionális lélegeztetéssel nem lehet kielégítő oxigenizációt biztosítani, ezáltal elkerülhetővé válhat az időben jobban behatárolt és költségesebb extrakorporális bridge kezelés. Intraoperatív szakban a narkózis bevezetésének JET lélegeztetéssel a pozitív nyomású konvencionális lélegeztetés hátrányos hatásainak elkerülésében van szerepe pulmonális hipertóniával szövődő végstádiumú tüdőbetegek transzplantációja esetén. Nem tapasztaltunk hemodinamikai elégtelenséget, nem volt szükség sürgős perifériás ECMO kanülálásra még szupraszisztémás pulmonális nyomás esetén sem. Tüdősérülés mellett is kielégítően biztosította a gázcserét. A súlyos PH-s betegek tüdőtranszplantációjakor a centrális VA-ECMO indításáig tartó instabil időszakban a HFJV-t alternatívája a jelenleg bécsi munkacsoport által alkalmazott perifériás, intravénás szedációban bevezetett VA-ECMO-nak. Ezen betegek ellátására új eljárást dolgoztunk ki. Fontosnak tartjuk, hogy PH-s beteg egyéb, tüdőtranszplantáció kívüli műtéte során is gondolni kell a nagyfrekvenciás JET lélegeztetés alkalmazására. Míg a nagylégúti sebészetben az ECMO teret hódított a nagyfrekvenciás JET lélegeztetéssel szemben, addig a tüdőtranszplantáció aneszteziológiájának indukciójában a JET nyerhet teret az ECMO-val szemben.

6. Infekció talaján kialakult súlyos ARDS okozta légzési elégtelenségben 11 esetben a VV, kettőben VA-ECMO módszerrel biztosítottuk a kezelést. A nemzetközi terápia sikerességi és túlélési adataihoz képest eredményeink szerényebbek, ennek hátterében a kis esetszám, az igen súlyos ARDS, illetve tapasztalat hiányában az ECMO indikációjának nem eléggé kritikus mérlegelése és a nem kialakult betegút is szerepet játszhatott [151].

7. Használható légút és elegendő tüdőparenchyma hiányában VV ECMO-t alkalmaztunk tüdőtranszplantáción kívüli műtétek esetében, olyan műtétekre kerülhetett sor, melyek ECMO nélkül elvégezhetetlenek lettek volna. Kanülálással, ECMO kezeléssel kapcsolatos szövődményt nem észleltünk. A VV-ECMO több, mint öt órás apnoet tett lehetővé, a műtét hosszát a sebészi manipuláció igénye határozta meg, a betegek oxigenizációja minden esetben biztosítható volt. Korai mortalitás alacsonynak, 7,69%-nak bizonyult, és ez az ECMO alkalmazásától független volt [152].
8. VV-ECMO biztosítja a teljes oxigenizációt az új mellkassebészeti műtéti eljárások alatt, úgymint a baloldali sleeve PNO kettős torakotómiából, továbbá megteremti a lehetőségét a korábbi pulmonektómia után az egyoldali tüdőn végzett, kisebb posztoperatív terhet jelentő VATS-szal végzett beavatkozásoknak [152].

A tüdőtranszplantációban, valamint a tüdőtranszplantáció perioperatív szakában alkalmazott ECMO kezelések, az azóta ECMO-val ellátott súlyos légzési elégtelenségben szenvedő betegek terápiája, és a kiterjesztett mellkasi műtétek során szerzett tapasztalataink alapján fontosnak tartjuk az ECMO kezelés hazai, szélesebb körű bevezetését.

6.1 Tézisek

1. A centrális VA-ECMO alkalmazása a tüdőtranszplantációban kiemelkedő értékű. Biztonságos, az ECMO használattal kapcsolatos morbiditást és mortalitást nem észleltünk, intraoperatív szakban beteget nem vesztettünk el, az egyéves túlélés meghaladta a 80%-t. Az ECMO biztosította intraoperatív kardiorespiratórikus stabilitásnak is köszönhető a primer graft elégtelenségek kis száma, valamint, hogy egyszer sem kényszerültünk vesepótló kezelésre.

2. Tüdőtranszplantáció előtt mind perifériás VA-, mind a VV-ECMO szükséges lehet a már kivizsgált betegek esetén bridge-to-transplant, nem kivizsgált betegek esetében pedig bridge-to-decision indikációban.

3. Tüdőtranszplantáció után a tervezett perifériás VA-ECMO támogatás IPAH-ban jelentős, lehetővé teszi a szív alkalmazkodását az új tüdő beültetésével megváltozó nyomásviszonyokhoz. Primer graft elégtelenségben a VV-ECMO-nak lehet szerepe.

4. A szubglottikus nyílt rendszerű HFJV alkalmazható a tüdőtranszplantáció előtt az alacsony tüdőcompliance-ű betegek bridge-to-transplant kezelésére. Kiemelkedő a JET alkalmazásának előnye a narkózis bevezetésekor fellépő pulmonális nyomásemelkedés elkerülésére: JET lélegeztetéssel elkerülhető a pozitív nyomású konvencionális lélegeztetés kardiodepresszív hatása, ami különösen a pulmonális hipertóniával szövődő végstádiumú tüdőbetegek transzplantációja esetén fontos, ahol kiválthatja a centrális VA-ECMO indítása előtti perifériás pre-, és intraoperatív VA-ECMO bridget.

5. A súlyos ARDS-s betegek ECMO kezelésének tapasztalatai alapján fontosnak tartjuk, hogy a légzési elégtelenség indikációval végzendő ECMO kezelések lehetősége biztosított legyen. Egy esetleges következő influenza-világjárványra történő felkészülésnek -a 2009/2010-s H1N1 járvány kapcsán megfogalmazott prevenciós feladatain túl a hazai ECMO háttér kialakítása, szervezése is feladata lehet.

6-7. A modern mellkassebészetben a VV-ECMO támogatás jelentős szerepet játszik, és megfelelő indikáció esetén elsőként választandó a CPB és a VA-ECMO helyett. ECMO hiányában technikai inoperábilitást jelent az intraoperatív lélegeztetéshez használható légút, vagy a gázcseréhez elegendő tüdőparenchyma hiánya. Amennyiben a kisvérköri vérkeringés fenntartásához elegendő a pulmonális érmeder és nincs szükség a nagy erek reszekciójára, a VV-ECMO biztonságosan, a vérzésveszély fokozódása nélkül, több órán keresztül pótolhatja a teljes pulmonális gázcserefunkciót. A VV ECMO alkalmazása nem növeli a perioperatív morbiditást és mortalitást. A VV-ECMO bevezetésével a korábban műtéttel nem gyógyítható betegek operálhatóvá válnak.

7. Összefoglalás

A modern mellkassebészet fejlődése hol sebészeti, hol aneszteziológiai technikai fejlesztéshez kötődik. A korszerűbb aneszteziológiai eljárások új mellkassebészeti módszerek bevezetését teszik lehetővé, az újabb mellkassebészeti beavatkozások igénylik az aneszteziológiai fejlesztéseket. A hazai tüdőtranszplantációs programnak köszönhetően az ECMO technika megjelent a mellkassebészeti műtőben. Az OOI ECMO kapacitása a pre-, és poszttranszplantációs légzési elégtelenségen kívül egyéb etiológiájú ARDS-k ECMO kezelését is lehetővé teszi, valamint a -tüdőtranszplantáción kívüli, korábban- inoperábilis műtétek elvégzését. Az értekezés a különböző ECMO modalitásokat vizsgálja a modern mellkassebészetben és a vele szoros egységben működő aneszteziológiai és intenzív terápiában. A vizsgált 5 évben retrospektív adatgyűjtéssel megállapítottuk, hogy 107 esetben alkalmaztunk ECMO támogatást, 91 esetében műtéti, 16 esetben nem műtéti indikációval VV vagy VA (centrális/perifériás) modalitásban. A centrális VA-ECMO alkalmazása a tüdőtranszplantációban kiemelkedő. Intraoperatív halálozás nem volt, az egyéves túlélés meghaladta a 80%-t. Az ECMO biztosította stabil intraoperatív kardiorespiratórikus paramétereknek köszönhetően a PGD alacsony aránya, valamint a vesepótló kezelés nélküli korai poszttranszplantációs szak alapján a centrális VA-ECMO szerepe a tüdőtranszplantációban kimagasló. Tüdőtranszplantáció előtt mind a perifériás VA-, mind a VV-ECMO szükséges lehet a már kivizsgált betegek esetén bridge-to-transplant, nem kivizsgált betegek esetében pedig bridge-to-decision indikációban. Tüdőtranszplantáció után a tervezett perifériás VA-ECMO támogatás IPAH-ban kiemelkedő. A modern mellkassebészetben a VV-ECMO támogatás jelentős szerepet játszik, és megfelelő onkológiai és nem onkológiai indikáció esetén elsőként választandó a CPB és a VA-ECMO helyett. Amennyiben a kisvérköri vérkeringés fenntartásához elegendő a pulmonális érmeder és nincs szükség a nagy erek reszekciójára, a VV-ECMO több órán keresztül pótolhatja a teljes pulmonális gázcserefunkciót. A VV-ECMO bevezetésével a korábban műtéttel nem gyógyítható betegek operálhatóvá válnak. A tüdőtranszplantáció perioperatív szakában alkalmazott ECMO kezelések, az ECMO-val ellátott súlyos légzési elégtelenségek, és a kiterjesztett mellkasi műtétek során szerzett tapasztalataink alapján fontosnak tartjuk az ECMO kezelés hazai, szélesebb körű bevezetését.

8. Summary

The advance in modern thoracic surgery is based on the technical development of either surgery or anaesthesiology. The modern techniques of anaesthesiology enable new procedures in thoracic surgery, and these recent methods require new developments in anaesthesia. Owing to the national lung transplantation program the ECMO is ready to use in the thoracic operation rooms. Beside the treatment of pre-, and posttransplant respiratory insufficiencies, patients with ARDS of other causes, and also previously inoperable cases (except lung transplantation) can be supported by ECMO available in NIO. In this essay we studied the role of different ECMO modalities in the modern thoracic surgery and in anaesthesiology-intensive care working together as a team. During the investigated 5 years 107 patients were supported by VV or VA (central/periferial) ECMO, 91 of them for operation, 16 for non-operational reasons. The role of central VA-ECMO in lung transplantation is extraordinary. None of the patients died during the intraoperative period, the one-year survival exceeded 80%. Owing to the stabile intraoperative cardiorespiratory circumstances assured by ECMO we experienced low rate of PGD and no need for renal replacement therapy in the early posttransplant period. Before lung transplantation either periferial VA-, or VV-ECMO is useful to bridge the patient already on the waiting list to transplant, or to bridge a non-waiting list patient to decision. The intended prolonged periferial VA-ECMO support has pivotal role in the care of IPAH patients after the transplantation. VV-ECMO can be the first choice instead of CPB, or VA-ECMO in certain oncological and other operations in modern thoracic surgery. In case of technical inoperability, when there is no airway or insufficient parenchyma for gas exchange, but the pulmonary vascular bed is enough and there is no need for great-vessel resection, VV-ECMO can safely replace the complete gas exchange for several hours. The use of VV-ECMO didn't increase the perioperative morbidity and mortality. Previously inoperable patients can be operated with VV-ECMO. Our experiences gathered during ECMO support of severe respiratory insufficiency, extended thoracic surgery cases, as well as lung transplantation encourage us to suggest the comprehensive introduction of ECMO therapy in a wider clinical use in our country.

9. Irodalomjegyzék

1. WHO, (2013) Global action plan for the prevention and control of noncommunicable diseases 2013-2020. WHO Press, Genf, World Heal Organ 1–55, www. who.int.
2. Roser M, Ritchie H. (2013) Smoking. Our World Data, https://ourworldindata/smoking
3. Decramer M. (2011) The European respiratory roadmap. Multidiscip Respir Med, 6(5): 272-273.
4. Böszörményi NGY. COPD In Kovács G (szerk.), Korányi Bulletin 2018 1. szám. OKPI, Budapest, 2018: 24-29.
5. Lung cancer statistics | World Cancer Research Fund. https://www.wcrf.org/dietandcancer/cancer-trends/lung-cancer-statistics.
6. Vitrai J, Demjén T, Bőti E, Koncz B. (2011) A felnőttek dohányzására vonatkozó magyarországi felmérések adatai 2000-2009. www.fokuszpont.dohanyzasvisszaszoritasa.hu
7. KSH. (2014) A haláloki struktúra változása Magyarországon, 2000-2012. http://epp.eurostat.ec.europa.eu/portal/page/portal/population/data/main_tables
8. A sebészet története In: Littmann (szerk.), Sebészeti műtéttan. Medicina, Budapest, 1977: 11–16 .
9. Paget S. The Surgery of the Chest. Illustrated. Bristol, Wright, London, 1896: 242-243.
10. Kittle CF. (2000) The history of lobectomy and segmentectomy including sleeve resection. Chest Surg Clin N Am, 10: 105–130.
11. Antony M. (1824) Case of Extensive Caries of the Fifth and Sixth Ribs, and Disorganization of the Greater Part of the Right Lobe of the Lungs; with a Description of the Operation for the Same. Lond Med Phys J 51: 114-121.
12. Chang JH. (1991) Progress in pediatric surgery. Historical Aspects. Prog Pediatr Surg, 27: 5–29.
13. Sihoe ADL. The Evolution of VATS Lobectomy. In: Guerreiro Cardoso PF (szerk.) Topics in Thoracic Surgery, InTech, Rijeka, 2012: 181-210.
14. Lindskog GE. (1957) A history of pulmonary resection. Yale J Biol Med 30: 187–

200.
15. Meyer JA. (1988) Hugh Morriston Davies and Lobectomy for Cancer, 1912. Ann Thorac Surg, 46(4): 472-474.
16. Mikulicz. (1904) Über operationen in der brusthole mit hilfe der sauerbruchs chen kammar. Dtsch Med Wochenschr, 30: 530–532.
17. Meltzer SJ, Auer J. (1909) Continuous respiration without respiratory movements. J Exp Med, 11(4): 622-625.
18. Meyer JA. (1989) Gotthard Bülau and closed water-seal drainage for empyema, 1875-1891. Ann Thorac Surg 48: 597–599.
19. Robinson S. (1910) Acute thoracic empyema. Avoidance of chronic empyema. Rib trephining for suction drainage. Bost Med Surg J, 163: 561–570.
20. Lilenthal. Thoracic surgery. Saunders, Philadelphia, 1926: vol I, 24, 52-56; vol II, 156-157.
21. O'Dwyer. (1885) Intubation of the larynx. NY Med J 42: 145–147.
22. Trendelenberg. (1871) Beilage zu den operationen an den lufwegen. Arch Klin Chir, 12: 112–133.
23. MacEwen W. (1880) Clinical observation on the induction of tracheal tubes by the mouth, instead of performing tracheostomy or laryngotomy. Br Med J, 2: 163-165.
24. Tuffier T, Hallion L. (1896) Operations intrathoraciques avec arteficielle par insufflations. C R Soc Biol, 3: 951–953.
25. Magill I. (1930) Technique in endotracheal anaesthesia. Br Med J, 2: 817-819.
26. Rowbotham E. (1936) Intratracheal anaesthesia. Lancet, 2: 583–584.
27. Hirsch NP, Smith GB, Hirsch PO. (1986) Alfred Kirstein. Pioneer of direct laryngoscopy. Anaesthesia, 41(1): 42-45.
28. Chevalier J. (1923) The technique of insertion of intratracheal insufflations tubes. Surg Gynecol Obs, 17: 507–509.
29. Fell G. Method-forced respiration-report of cases resulting the saving of twenty-eight human lives. In: Proc Sect Gen. Med. Pan Am. Congr. Washington, 309.
30. O'Dwyer. (1892) An improved method of performing artificial forcible respiration (with exchibition of instruments). Trans Am Pediatr Soc 128–132.
31. Matas R. (1900) Intralaryngeal insufflation. JAMA 34: 1468–1473.
32. Guedel A, Waters R. (1928) A new intratracheal catheter. Anesth Analg, 7: 238–

239.
33. Reinhoff W. (1933) Pneumonectomy. A preliminary report on the operative technique in two successfull cases. Bull Johns Hopk Hosp 53: 390–393.
34. Archibald E. (1934) The technic of unilatral pneumonectomy. Ann Surg, 100: 796–811.
35. Graham E, Singer J. (1933) Successful removal of an entire lung for carcinoma of the bronchus. JAMA, 101: 1371–1374.
36. Frenckner P. (1934) Bronchial and tracheal cathatarization. Acta Otolaryngol Suppl, 20: 133–134.
37. Anderson E, Crafoord C, Frenckner P. (1940) A new and parctical method of producing rhythmic ventilation during positive pressure anaesthesia. Exp Biol Med, 28: 98–102.
38. Griffith H, Johnson G. (1942) The use of curare in general anaesthesia. Anaesthesiology, 3: 418-420.
39. Overhol R, Woods F. (1947) Prone position in thoracic surgery. J Int Coll Surg, 10: 216.
40. Gale J, Waters R. (1932) Closed Endobronchial anaesthesia in thoracic surgery: preliminary report. Anaesth Analg, 11: 283–287.
41. Carlens E. (1949) A new flexible double-lumen catheter for bronchospirometry. J Thorac Surg, 18: 742–746.
42. Robertshaw FL. (1962) Low resistance double lumen endobronchial tubes with 1170 patients. Br J Anaesth, 34: 576–579.
43. Mutz N. (1984) [High-frequency ventilation. Development of new ventilation systems--experimental and clinical results]. Wien Klin Wochenschr, Suppl 146: 21–22.
44. Rea F, Marulli G, Schiavon M, Zuin A, Hamad AM, Feltracco P, Sartori F. (2008) Tracheal sleeve pneumonectomy for non small cell lung cancer (NSCLC): Short and long-term results in a single institution. Lung Cancer, 61(2): 202-208.
45. Severinghaus JW, Astrup PB. (1985) History of blood gas analysis. I. The development of electrochemistry. J Clin Monit, 1: 180–192.
46. Warring F. (1945) Experiences with a simple, practical procedure for its evaluation in patients with pulmonary tuberculosis. Am Rev Tuberc, 51: 432–472.

47. Kristersson S, Lindell S, Svanberg Ll (1972) Prediction of lung funcition loss due to pneumonectomy using 133Xe-radiospireometry. Chest, 62: 694–698.
48. Boysen P, Block A, Olson G. (1977) Prospective evaluation for pneumonectomy using 99m technecium quantitative lung perfusion scan. Chest, 72: 422–425.
49. Koch R. (1882) Die ätiologie der tuberculose. Berliner Klin Wochenschrift 19: 221–230.
50. Steele JD. (1968) Clinical review. The surgical treatment of pulmonary tuberculosis. Ann Thoracic Surg, 6(5): 484-502.
51. Adler I. Primary malignant growths of the lungs and bronchi: A pathological and clinical study. Longmans, Green, New York 1912: 80
52. Spiro SG, Silvestri GA.(2005) One Hundred Years of Lung Cancer. Am J Respir Crit Care Med, 172: 523–529.
53. Hoffmann T, Randsdell H. (1980) Comparison of lobectomy and wedge resection for carcinoma of the lung. J Thorac Cardiovasc Surg, 79: 211–217.
54. Kutschera W. (1984) Segment resection for lung cancer. Thorac Cardiovas Surg, 32: 102–104.
55. Koga Y, Tomita M, Shibata K, Onitsuka T. (1982) Evaluation of limited resection of the lung for treatment of lung cancer. Jpn J Surg, 12(1): 1–5.
56. Bozzini P. Der Lichtleiter oder Beschreibung einer einfachen Vorrichtung und ihrer Anwendung zur Erleuchtung Innerer Höhlen und Zwischenräume des lebenden Animalischen Köpers. Weimar, 1807
57. Jacobeus HC. (1910) Über die Möglichkeit die Zystoskopie bei Untersuchung seroser höhlungen Anzuqwenden. Munch Med Wochenschr, 57: 2090-2092.
58. Unverricht W. Tuberkulose In: Barth JA (szerk.) Tuberculose Bibliothek, Lepzig, 1931: 37–43 .
59. Lewis RJ, Caccavale RJ, Sisler GE, Mackenzie JW. (1992) One hundred consecutive patients undergoing video-assisted thoracic operations. Ann Thorac Surg 54(3): 421–426.
60. Berry MF, Onaitis MW, Tong BC, Balderson SS, Harpole DH, D'Amico TA. (2012) Feasibility of hybrid thoracoscopic lobectomy and en-block chest wall resection. Eur J Cardiothorac Surg, 41: 888–892.
61. Li Y, Wang J. (2013) Video-assisted thoracoscopic surgery sleeve lobectomy with

bronchoplasty. World J Surg, 37: 1661–1665.

62. Yu DP, Han Y, Zhao QY, Liu ZD. (2013) Pulmonary lobectomy combined with pulmonary arterioplasty by complete video-assisted thoracic surgery in patients with lung cancer. Asian Pac J Cancer Prev, 14: 6061–6064.
63. Ghaly G, Kamel M, Nasar A, Paul S, Stiles BM, Altorik NK, Lee PC, Port JL, Christos PJ . (2016) Video-assisted thorascoscopic surgery is a safe and effective alternative to thoracotomy for anatomical segmentectomy in patients with clinical stage I non-small cell lung cancer. Ann Thorac Surg, 101(2): 465–472.
64. Ng CSH, Gonzalez-Rivas D, D'Amico TA, Rocco G. (2015) Uniportal VATS-a new era in lung cancer surgery. J Thorac Dis, 7(8): 1489–1491.
65. McKenna RJ Jr, Houck W, Fuller CB. (2006) Video-assisted thoracic surgery lobectomy: Experience with 1,100 cases. Ann Thorac Surg 81(2): 425–426.
66. Gharagozloo F, MArgolis M, Tempesta B, Strother E, Najam F. (2009) Robot-assisted lobectomy for early-stage lung cancer: report of 100 consecutive Ccses. Ann Thorac Surg, 88(2): 380-384.
67. Cerfolio RJ, Bryant AS, Skylizard L, Minnich DJ. (2011) Initial consecutive experience of completely portal robotic pulmonary resection with 4 arms. J Thorac Cardiovasc Surg, 142(4): 740-746.
68. Park BJ, Melfi F, Mussi A, Maisonneuve P, Spaggiari L, Da Silva RK, Veronesi G. (2012) Robotic lobectomy for non-small cell lung cancer (NSCLC): long-term oncologic results. J Thorac Cardiovasc Surg, 143(2): 383-389.
69. Hardy JD, Webb WR, Dalton ML Jr, Walker GR. (1963) Lung Homotransplantation in Man: Report of the Initial Case. JAMA, 186(12): 1065-1074.
70. Toronto Lung Transplant Group. (1986) Unilateral Lung Transplantation for Pulmonary Fibrosis. N Engl J Med, 314(18): 1140–1145.
71. Patterson GA, Cooper JD, Dark JH, Jones MT. (1988) Experimental and clinical double lung transplantation. J Thorac Cardiovasc Surg, 95: 70–74.
72. Chambers DC, Cherikh WS, Goldfarb SB, Hayes D Jr, Kucheryavaya AY, Toll AE, Khush KK, Levvey BJ, Meiser B, Rossano JW, Stehlik J, International Society for Heart and Lung Transplantation. (2018) The International Thoracic Organ Transplant Registry of the International Society for Heart and Lung

Transplantation: Thirty-fifth adult lung and heart-lung transplant report-2018; Focus theme: Multiorgan Transplantation. J Hear Lung Transplant, 37(10): 1169-1183.

73. Agócs L. A magyar mellkassebészet története 1945-től napjainkig. In: Kapronczay K (főszerk.), Kós R, Ribári O. A sebészet és ágainak története. Orvostört. Közl Suppl, Budapest, 2002.
74. Keszler P. (1950) A túlnyomásos altatás kérdéseinek mai állása. Orv Hetil, 91: 370–376.
75. Keszler P. (2012) Experiences with the simultaneous developement of the Hungarian anaesthesiology, heart and lung surgery in the postwar period. Orv Hetil, 153: 791–796.
76. Keszler P, Sarlós P. (1958) A tracheotomia jelentősége a tüdősebészetben és a posztoperatív tüdőszövődmények leküzdésében. Orv Hetil, 99: 1679–1682.
77. Nádasi A, Keszler P, Székely O. (1960) Tartós gépi lélegeztetés a posztoperatív légzési elégtelenség kezelésében. Orv Hetil, 101: 1336–1340.
78. Nádasi A, Keszler P, Sarlós P. (1961) A posztoperatív szoba szervezése. Anesthesiol. vándorgyűlés
79. Pálffy Gy, Vadász P, Kostic Sz, Jákó G. (1993) A " minimálisan invaziv " sebészet alkalmazhatósága a mellkassebészetben. Magy.seb 46: 171.
80. Klepetko W, Grimm M, Laufer G, Jellinek H, Lenz K, Laczkovics A, Wolner E, (1991) Uni- and bilateral lung transplantation: surgical results and experiences of the 1st year. Vienna Lung Transplant Group. Wien. Klin. Wochenschr, 103(24): 728-733.
81. Rényi-Vámos F, Radeczky P, Gieszer B, Ghimessy, Czebe K, Török K, Döme B, Elek J, Klepetko W, Lang G, Madurka I, Ghimessy Á, Czebe K, Török K, Döme B, Elek J, Klepetko W, Lang G, Madurka I. (2017) Launching the Hungarian lung transplantation program. Transplant Proc, 49: 1535–1537.
82. Gieszer B, Ghimessy Á, Radeczky P, Farkas A, Csende K, Bogyó L, Fazekas L, Kovács N, Madurka I, Kocsis Á, Agócs L, Török K, Bartók T, Dancs T, Schönauer N, Tóth K, Eszes N, Bohács A, Czebe K, Csiszér E, Mihály S, Kovács L, Müller V, Elek J, Rényi-Vámos F, Lang G. (2019) First 3 years of the Hungarian lung transplantation program. Transplant Proc, 51: 1254–1257.

83. Fazekas L, Sax B, Hartyánszky I, Pólos M, Horkay F, Varga T, Rácz K, Németh E, Székely A, Paulovich E, Heltai K, Zima E, Szabolcs Z, Merkely B. (2015) Mechanical circulatory support saves lives – three years' experience of the newly established assist device program at Semmelweis University. Orv Hetil, 156(13): 521-527.

84. Nagendran M, Maruthappu M, Sugand K. (2011) Should double lung transplant be performed with or without cardiopulmonary bypass? Interact Cardiovasc Thorac Surg 12(5): 799–805.

85. Nelems JM, Duffin J, Glynn FX, Brebner J, Scott AA, Cooper JD. (1978) Extracorporeal membrane oxygenator support for human lung transplantation. J. Thorac Cardiovasc Surg, 76(1): 28-32.

86. Aigner C, Wisser W, Taghavi S, Lang G, Jaksch P, Czyzewski D, Klepetko W, (2007) Institutional experience with extracorporeal membrane oxygenation in lung transplantation. Eur J Cardiothorac Surg, 31(3): 468-473.

87. Ius F, Kuehn C, Tudorache I, Sommer W, Avsar M, Boethig D, Fuehner T, Gottlieb J, Hoeper M, Haverich A, Warnecke G. (2012) Lung transplantation on cardiopulmonary support: Venoarterial extracorporeal membrane oxygenation outperformed cardiopulmonary bypass. J Thorac Cardiovasc Surg, 144: 1510–1516.

88. Machuca TN, Collaud S, Mercier O, Cheung M, Cunningham V, Kim SJ, Azad S, Singer L, Yasufuku K, De Perrot M, Pierre A, McRae K, Waddell TK, Keshavjee S, Cypel M. (2015) Outcomes of intraoperative extracorporeal membrane oxygenation versus cardiopulmonary bypass for lung transplantation. J Thorac Cardiovasc Surg, 149(4): 1152-1157.

89. Hoetzenecker K, Schwarz S, Muckenhuber M, Benazzo A, Frommlet F, Schweiger T, Bata O, Jaksch P, Ahmadi N, Muraközy G, Prosch H, Hager H, Roth G, Lang G, Taghavi S, Klepetko W. (2018) Intraoperative extracorporeal membrane oxygenation and the possibility of postoperative prolongation improve survival in bilateral lung transplantation. J Thorac Cardiovasc Surg, 155: 2193-2206.

90. Marczin N, Popov AF, Zych B, Romano R, Kiss R, Sabashnikov A, Soresi S, De Robertis F, Bahrami T, Amrani M, Weymann A, Mcdermott G, Krueger H, Carby M, Dalal P, Simon AR. (2016) Outcomes of minimally invasive lung

transplantation in a single centre: The routine approach for the future or do we still need clamshell incision? Interact Cardiovasc Thorac Surg, 22(5): 537-545.

91. George TJ, Arnaoutakis GJ, Beaty CA, Pipeling MR, Merlo CA, Conte J V., Shah AS. (2012) Acute Kidney Injury Increases Mortality After Lung Transplantation. Ann Thorac Surg, 94: 185–192.

92. Madurka I, Elek J, Schönauer N, Bartók T, Kormosói-Tóth K, Radeczky P, Gieszer B, Ghimessy, Lang G, Klepetko W, Rényi-Vámos F. (2017) Early postoperative problems after lung transplantation: First-year experiences in light of the newly established national hungarian lung transplantation program. Transplant Proc, 49(7):1538-1543.

93. Weill D, Benden C, Corris PA, Dark JH, Davis RD, Keshavjee S, Lederer DJ, Mulligan MJ, Patterson GA, Singer LG, Snell GI, Verleden GM, Zamora MR, Glanville AR. (2015) A consensus document for the selection of lung transplant candidates: 2014--an update from the Pulmonary Transplantation Council of the International Society for Heart and Lung Transplantation. J Heart Lung Transplant, 34: 1–15.

94. Gieszer B, Radeczky P, Farkas A, Csende K, Mészáros L, Török K, Fazekas L, Bogyó L, Agócs L, Kocsis Á, Varga J, Bartók T, Dancs T, Kormosoi Tóth K, Schönauer N, Madurka I, Elek J, Döme B, Rényi-Vámos F, Lang G, Jaksch P, Ghimessy ÁK. (2019) Lung Transplant Patients on Kilimanjaro. Transplant Proc, 51: 1258–1262.

95. Mason DP, Thuita L, Nowicki ER, Murthy SC, Pettersson GB, Blackstone EH. (2010) Should lung transplantation be performed for patients on mechanical respiratory support? The US experience. J Thorac Cardiovasc Surg, 139(3): 765-773.

96. Cypel M, Keshavjee S. (2011) Extracorporeal Life Support as a Bridge to Lung Transplantation. Clin Chest Med, 32(2): 245-251.

97. Fischer S, Simon AR, Welte T, Hoeper MM, Meyer A, Tessmann R, Gohrbandt B, Gottlieb J, Haverich A, Strueber M. (2006) Bridge to lung transplantation with the novel pumpless interventional lung assist device NovaLung. J Thorac Cardiovasc Surg, 131(3): 719-723.

98. Lang G, Kim D, Aigner C, Matila J, Taghavi S, Jaksch P, Murakoezi G, Klepetko

W. (2014) Awake extracorporeal membrane oxygenation bridging for pulmonary retransplantation provides comparable results to elective retransplantation. J Hear Lung Transplant, 33: 1264–1272.

99. Hirose H, Yamane K, Marhefka G, Cavarocchi N. (2012) Right ventricular rupture and tamponade caused by malposition of the Avalon cannula for venovenous extracorporeal membrane oxygenation. J Cardiothorac Surg, 7: 36.

100. Schmid C, Philipp A, Hilker M, Arlt M, Trabold B, Pfeiffer M, Schmid FX. (2008) Bridge to lung transplantation through a pulmonary artery to left atrial oxygenator circuit. Ann Thorac Surg, 85(4): 1202-1205.

101. Rajagopal K, Hoeper MM. (2016) State of the Art: Bridging to lung transplantation using artificial organ support technologies. J Hear Lung Transplant. 35: 1385–1398.

102. Organ Procurement and Transplantation Network Data Reports. In: Available online: http://optn.transplant.hrsa.gov/ data/.

103. Fuehner T, Kuehn C, Hadem J, Wiesner O, Gottlieb J, Tudorache I, Olsson KM, Greer M, Sommer W, Welte T, Haverich A, Hoeper MM, Warnecke G. (2012) Extracorporeal membrane oxygenation in awake patients as bridge to lung transplantation. Am J Respir Crit Care Med, 185: 763–768.

104. Olsson KM, Simon A, Strueber M, Hadem J, Wiesner O, Gottlieb J, Fuehner T, Fischer S, Warnecke G, Kühn C, Haverich A, Welte T, Hoeper MM. (2010) Extracorporeal Membrane Oxygenation in Nonintubated Patients as Bridge to Lung Transplantation. Am J Transplant, 10: 2173–2178.

105. Madurka I, Elek J, Schönauer N, Bartók T, Kormosói-Tóth K, Zöllei, Ghimessy, Lang G, Klepetko W, Rényi-Vámos F. (2017) Urgent lung transplantation in severe acute respiratory failure based on rapidly progressive interstitial lung disease:a case report. Transplant Proc, 49(7): 1544-1548.

106. Tipograf Y, Salna M, Minko E, Grogan EL, Agerstrand C, Sonett J, Brodie D, Bacchetta M. (2019) Outcomes of extracorporeal membrane oxygenation as a bridge to lung transplantation. Ann Thorac Surg, 107: 1456–1463.

107. Boffini M , Ranieri VM, Rinaldi M. (2010) Lung transplantation: is it still an experimental prodedure? Curr Opin Crit Care, 16(1): 53–61.

108. Ghimessy ÁK, Farkas A, Gieszer B, Radeczky P, Csende K, Mészáros L, Török

K, Fazekas L, Agócs L, Kocsis Á, Bartók T, Dancs T, Tóth KK, Schönauer N, Madurka I, Elek J, Döme B, Rényi-Vámos F, Lang G, Taghavi S, Hötzenecker K, Klepetko W, Bogyó L. (2019) Donation after cardiac death, a possibility to expand the donor pool: review and the hungarian experience. Transplant Proc, 51: 1276–1280.

109. Gottlieb J, Corris PA. Lung transplantation for pulmonary hypertension. In Hoeper MM, Humbert M (szerk.) Pulmonary hypertension. European Respiratory Society, Lausanne, 2012: 247-256.

110. Diamond JM, Lee JC, Kawut SM, Shah RJ, Localio AR, Bellamy SL, Lederer DJ, Cantu E, Kohl BA, Lama VN, Bhorade SM, Crespo M, Demissie E, Sonett J, Wille K, Orens J, Shah AS, Weinacker A, Arcasoy S, Shah PD, Wilkes DS, Ware LB, Palmer SM, Christie JD. (2013) Clinical risk factors for primary graft dysfunction after lung transplantation. Am J Respir Crit Care Med, 187: 527–534.

111. Kuntz CL, Hadjiliadis D, Ahya VN, Kotloff RM, Pochettino A, Lewis J, Christie JD. (2009) Risk factors for early primary graft dysfunction after lung transplantation: a registry study. Clin Transplant, 23: 819–830.

112. Sabashnikov A, Weymann A, Mohite PN, Zych B, Patil NP, Garcia Saez D, Popov A-F, Zeriouh M, Wahlers T, Wittwer T, Wippermann J, De Robertis F, Bahrami T, Amrani M, Simon AR. (2014) Risk factors predictive of one-year mortality after lung transplantation. Eur J Cardio-Thoracic Surg, 46: 82–88.

113. de Perrot M, Granton JT, McRae K, Cypel M, Pierre A, Waddell TK, Yasufuku K, Hutcheon M, Chaparro C, Singer L, Keshavjee S. (2011) Impact of extracorporeal life support on outcome in patients with idiopathic pulmonary arterial hypertension awaiting lung transplantation. J Hear Lung Transplant, 30: 997–1002.

114. Sabashnikov A, Mohite PN, Zeriouh M, Zych B, García-Sáez D, Maier J, Weymann A, Fatullayev J, Mahesh B, Popov A-F, Stock U, De Robertis F, Bahrami T, Wahlers T, Carby M, Simon AR, Reed A. (2019) The role of extracorporeal life support in the management with severe idiopathic pulmonary artery hypertension undergoing lung transplantation: are those patients referred too late? J Thorac Dis, 11: 929–937.

115. Evans E, Biro P, Bedforth N. (2007) Jet ventilation. Continuing Education in Anaesthesia, Critical Care and Pain, 7(1): 2-5.

116. Bellani G, Laffey JG, Pham T, Fan E. (2016) The LUNG SAFE study: A presentation of the prevalence of ARDS according to the Berlin Definition! Crit Care, 20(1): 268.
117. Bellani G, Laffey JG, Pham T, Fan E, Brochard L, Esteban A, Gattinoni L, Van Haren FMP, Larsson A, McAuley DF, Ranieri M, Rubenfeld G, Thompson BT, Wrigge H, Slutsky AS, Pesenti A. (2016) Epidemiology, patterns of care, and mortality for patients with acute respiratory distress syndrome in intensive care units in 50 countries. JAMA , 315(8): 788-800.
118. Rubenfeld GD, Caldwell E, PeabodyE, Weaver J, Martin DP, Neff M, Stern EJ, Hudson, LD. (2005) Incidence and outcomes of acute lung injury. N Engl J Med, 353(16): 1685-1693.
119. ARDS Task Force, Ranieri VM, Rubenfeld GD, Thompson BT, Ferguson ND, Caldwell E, Fan E, Camporoa L, Slutsky AS. (2012) Acute Respiratory Distress Syndrome: the Berlin Definition. JAMA, 307(23): 2526-2533.
120. Umbrello M, Formenti P, Bolgiaghi L, Chiumello D. (2016) Current concepts of ARDS: a narrative review. Int J Mol Sci, 18(1): 1-20.
121. Thiagarajan RR, Barbaro RP, Rycus PT, McMullan DM, Conrad SA, Fortenberry JD, Paden ML. (2017) Extracorporeal Life Support Organization Registry International Report 2016. ASAIO J, 63(1): 60-67.
122. Combes A, Hajage D, Capellier G, Demoule A, Lavoué S, Guervilly C, Da Silva D, Zafrani L, Tirot P, Veber B., Maury E., Levy B, Cohen Y, Richard C, Kalfon P, Bouadma L, Mehdaoui H, Beduneau G, Lebreton G, Brochard L, Ferguson ND, Fan E, Slutsky AS, Brodie D, Mercat A, EOLIA Tiral Group, REVA, and ECMO Net. (2018) Extracorporeal Membrane Oxygenation for Severe Acute Respiratory Distress Syndrome. N Engl J Med, 378(21): 1965-1975.
123. Gattinoni L, Vasques F, Quintel M. (2018) Use of ECMO in ARDS: does the EOLIA trial really help? Crit Care, 22: 171.
124. Hill JD, O'Brien TG, Murray JJ, Dontigny L, Bramson ML, Osborn JJ, Gerbode F. (1972) Prolonged extracorporeal oxygenation for acute post-traumatic respiratory failure (Shock-Lung Syndrome). N Engl J Med, 286: 629–634.
125. Zapol WM, Snider MT, Hill JD, Fallat RJ, Bartlett RH, Edmunds LH, Morris AH, Peirce EC 2nd, Thomas AN, Proctor HJ, Drinker PA, Pratt PC, Bagniewski A,

Miller RG Jr. (1979) Extracorporeal membrane oxygenation in severe acute respiratory failure. A randomized prospective study. JAMA 242(20): 2193–2196.

126. Morris AH, Wallace CJ, Menlove RL, Clemmer TP, Orme JF, Weaver LK, Dean NC, Thomas F, East TD, Pace NL, Suchyta MR, Beck E, Bombino M, Sittig DF, Böhm S, Hoffmann B, Becks H, Butler S, Pearl J, Rasmusson B. (1994) Randomized clinical trial of pressure-controlled inverse ratio ventilation and extracorporeal CO2 removal for adult respiratory distress syndrome. Am J Respir Crit Care Med, 149: 295-305.
127. Peek GJ, Mugford M, Tiruvoipati R, Wilson A, Allen E, Thalanany MM, Hibbert CL, Truesdale A, Clemens F, Cooper N, Firmin RK, Elbourne D. (2009) Efficacy and economic assessment of conventional ventilatory support versus extracorporeal membrane oxygenation for severe adult respiratory failure (CESAR): a multicentre randomised controlled trial. Lancet, 374: 1351–1363.
128. Gattinoni L, Quintel M. (2016) How ARDS should be treated. Crit Care, 20: 86.
129. Amato MBP, Meade MO, Slutsky AS, Brochard L, Costa ELV, Schoenfeld DA, Stewart TE, Briel M, Talmor D, Mercat A, Richard J-CM, Carvalho CRR, Brower RG. (2015) Driving pressure and survival in the acute respiratory distress syndrome. N Engl J Med, 372(8): 747-755.
130. Extracorporeal Life Support Organization, (2013) Extracorporeal Life Support Organization (ELSO) Guidelines for Adult Respiratory Failure.
131. Murray JF, Matthay MA, Luce JM, Flick MR. (1988) An expanded definition of the adult respiratory distress syndrome. Am Rev Respir Dis, 138(3): 720-723.
132. Dechert RE, Park PK, Bartlett RH. (2014) Evaluation of the oxygenation index in adult respiratory failure. J Trauma Acute Care Surg, 76(2): 469-473.
133. Villar J, Ambrós A, Soler JA, Martínez D, Ferrando C, Solano R, Mosteiro F, Blanco J, Martín-Rodríguez C, Fernández MDM, López J, Díaz-Domínguez FJ, Andaluz-Ojeda D, Merayo E, Pérez-Méndez L, Fernández RL, Kacmarek RM. (2016) Age, Pao2/Fio2, and plateau pressure score: a proposal for a simple outcome score in patients with the acute respiratory distress syndrome. Crit Care Med, 44(7): 1361-1369.
134. Madurka I, Bartók T, Kormosói-Tóth K, Schönauer N, Elek J, Bobek I. (2019) Sikeres extracorporalis membránoxigenizációs (ECMO-) kezelés Legionella -

pneumoniában. Orv Hetil, 160(6): 235-240.

135. Wiebe K, Baraki H, Macchiarini P, Haverich A. (2006) Extended pulmonary resections of advanced thoracic malignancies with support of cardiopulmonary bypass. Eur J Cardio-Thoracic Surg, 29: 571–577.

136. Hasegawa S, Otake Y, Bando T, Cho H, Inui K, Wada H. (2002) Pulmonary dissemination of tumor cells after extended resection of thyroid carcinoma with cardiopulmonary bypass. J Thorac Cardiovasc Surg, 124: 635–636.

137. Lang G, Taghavi S, Aigner C, Charchian R, Matilla JR, Sano A, Klepetko W. (2011) Extracorporeal membrane oxygenation support for resection of locally advanced thoracic tumors. Ann Thorac Surg, 92: 264–271.

138. Pénzes I, Elek J, Bede A, (1991) A nagyfrekvenciás JET lélegeztetés klinikai alkalmazása. Aneszt Intenzív Terápia 21: 15–21.

139. Horita K, Itoh T, Furukawa K, Katayama Y, Ohnishi H, Natsuaki M. (1996) Carinal reconstruction under veno-venous bypass using a percutaneous cardiopulmonary bypass system. Thorac Cardiovasc Surg. 44(1): 46-49.

140. Felten ML, Michel-Cherqui M, Puyo P, Fischler M. (2010) Extracorporeal membrane oxygenation use for mediastinal tumor resection. Ann Thorac Surg, 89(3): 1012.

141. Spaggiari L, Rusca M, Carbognani P, Contini S, Barboso G, Bobbio P. (2002) Segmentectomy on a single lung by femorofemoral cardiopulmonary bypass. Ann Thorac Surg. 64(5): 1519.

142. Rinieri P, Peillon C, Bessou JP, Veber B, Falcoz PE, Melki J, Baste JM. (2014) National review of use of extracorporeal membrane oxygenation as respiratory support in thoracic surgery excluding lung transplantation. Eur J Cardio-Thoracic Surg, 47: 87–94.

143. Redwan B, Ziegeler S, Freermann S, Nique L, Semik M, Lavae-Mokhtari M, Meemann T, Dickgreber N, Fischer S. (2015) Intraoperative veno-venous extracorporeal lung support in thoracic surgery: a single-centre experience. Interact Cardiovasc Thorac Surg, 21(6): 766-772.

144. Carretta A, Ciriaco P, Bandiera A, Muriana P, Pappalardo F, Broman LM, Montisci A, Negri G. (2018) Veno-venous extracorporeal membrane oxygenation in the surgical management of post-traumatic intrathoracic tracheal transection. J

Thorac Dis, 10(12): 7045-7051.

145. Korvenoja P, Pitkänen O, Berg E, Berg L. (2008) Veno-venous extracorporeal membrane oxygenation in surgery for bronchial repair. Ann Thorac Surg, 86(4):1348-1349.

146. Abrams D, Combes A, Brodie D. (2014) Extracorporeal membrane oxygenation in cardiopulmonary disease in adults. J Am Coll Cardiol, 63: 2769-2778.

147. Rosskopfova P, Perentes JY, Ris HB, Gronchi F, Krueger T, Gonzalez M. (2016) Extracorporeal support for pulmonary resection: current indications and results. World J Surg Oncol, 14: 25.

148. Richardson J, Sabanathan S, Shah R. (1999) Post-thoracotomy spirometric lung function: the effect of analgesia: a review. Minerva Pneumol, 38: 151–164.

149. Perdomo JM Gomar C. (2015) Use of venovenous extracorporeal membrane oxygenation to anticipate difficult one lung ventilation in thoracic surgery. Case report. J Anesth Clin Res, 6: 505.

150. de Perrot M, Fadel E, Mercier O, Mussot S, Chapelier A, Dartevelle P. (2006) Long-term results after carinal resection for carcinoma: Does the benefit warrant the risk? J Thorac Cardiovasc Surg, 131: 81–89.

151. Gieszer B, Radeczky P, Ghimessy Á, Farkas A, Csende K, Bogyó L, Fazekas L, Kovács N, Madurka I, Kocsis Á, Agócs L, Török K, Bartók T, Dancs T, Schönauer N, Tóth K, Szabó J, Eszes N, Bohács A, Czebe K, Csiszér E, Mihály S, Kovács L, Müller V, Elek J, Rényi-Vámos F, Lang G. (2018) A magyar tüdőtranszplantációs program indulása és első eredményei. Orv Hetil, 159: 1859–1868.

153. Madurka I, Elek J, Kocsis Á, Agócs L, Rényi-Vámos F. () Venovenózus extrakorporális membránoxigenizációval (ECMO)-val végzett mellkassebészeti műtétek tapasztalatai Magyarországon (Retropsektív klinikai tanulmány). Orv Hetil,

10. Saját publikációk jegyzéke

10.1 Az értekezés témájában megjelent eredeti közlemények

Rényi-Vámos F, Radeczky P, Gieszer B, Ghimessy Á, Czebe K, Török K, Döme B, Elek J, Klepetko W, Lang G, **Madurka I.** (2017) Launching the Hungarian lung transplantation program. Transplant Proc, 49: 1535–1537.

Madurka I, Elek J, Schönauer N, Bartók T, Kormosói-Tóth K, Radeczky P, Gieszer B, Ghimessy Á, Lang G, Klepetko W, Rényi-Vámos F. (2017) Early postoperative problems after lung transplantation: first-year experiences in light of the newly established national Hungarian lung transplantation program. Transplant Proc, 49: 1538-1543.

Madurka I, Elek J, Schönauer N, Bartók T, Kormosói-Tóth K, Zöllei É, Ghimessy Á, Lang G, Klepetko W, Rényi-Vámos F. (2017) Urgent lung transplantation in severe acute respiratory failure based on rapidly progressive interstitial lung disease: a case report. Transplant Proc, 49: 1544-1548.

Gieszer B, Radeczky P, Ghimessy Á, Farkas A, Csende K, Bogyó L, Fazekas L, Kovács N, **Madurka I**, Kocsis Á, Agócs L, Török K, Bartók T, Dancs T, Schönauer N, Tóth K, Szabó J, Eszes N, Bohács A, Czebe K, Csiszér E, Mihály S, Kovács L, Müller V, Elek J, Rényi-Vámos F, Lang G. (2018) A magyar tüdőtranszplantációs program indulása és első eredményei. Orv Hetil, 159: 1859-1868.

Madurka I, Bartók T, Kormosói-Tóth K, Schönauer N, Elek J, Bobek I. (2019) Sikeres extracorporalis membránoxigenizációs (ECMO-) kezelés Legionella-pneumoniában, Orv Hetil. 160: 235-240.

Gieszer B, Ghimessy Á, Radeczky P, Farkas A, Csende K, Bogyó L, Fazekas L, Kovács N, **Madurka I**, Kocsis Á, Agócs L, Török K, Bartók T, Dancs T, Schönauer N, Tóth K, Eszes N, Bohács A, Czebe K, Csiszér E, Mihály S, Kovács L, Müller V, Elek J, Rényi-Vámos F, Lang G. (2019) First 3 Years of the Hungarian Lung Transplantation Program. Transplant Proc, 51: 1254-1257.

Gieszer B, Radeczky P, Farkas A, Csende K, Mészáros L, Török K, Fazekas L, Bogyó L, Agócs L, Kocsis Á, Varga J, Bartók T, Dancs T, Kormosoi Tóth K, Schönauer N, **Madurka I**, Elek J, Döme B, Rényi-Vámos F, Lang G, Jaksch P, Ghimessy ÁK. (2019) Lung transplant patients on Kilimanjaro. Transplant Proc, 51: 1258-1262.

Ghimessy ÁK, Farkas A, Gieszer B, Radeczky P, Csende K, Mészáros L, Török K, Fazekas L, Agócs L, Kocsis Á, Bartók T, Dancs T, Tóth KK, Schönauer N, **Madurka I**, Elek J, Döme B, Rényi-Vámos F, Lang G, Taghavi S, Hötzenecker K, Klepetko W, Bogyó L. (2019) Donation after cardiac death, a possibility to expand the donor pool: review and the Hungarian experience. Transplant Proc, 51: 1276-1280.

Madurka I, Elek J, Kocsis Á, Agócs L, Rényi-Vámos F. (2019) Venovenózus extrakorporális membránoxigenizáció (ECMO)-val végzett mellkassebészeti műtétek tapasztalatai Magyarországon (Retrospektív klinikai tanulmány). Orv Hetil, 160: 1655-1662.

10.2 Egyéb - nem az értekezés témájában megjelent – eredeti közlemények

Radeczky P, Ghimessy ÁK, Farkas A, Csende K, Mészáros L, Török K, Fazekas L, Agócs L, Kocsis Á, Bartók T, Dancs T, Tóth KK, Schönauer N, Bogyó L, Bohács A, **Madurka I**, Elek J, Döme B, Rényi-Vámos F, Lang G, Gieszer B. (2019) Antibody-mediated rejection in a multiple lung transplant patient: a case report. Transplant Proc, 51: 1296-1298.

Fazekas L, Ghimessy Á, Gieszer B, Radeczky P, Mészáros L, Török K, Bogyó L, Hartyánszky I, Pólos M, Daróczi L, Agócs L, Kocsis Á, Bartók T, Dancs T, Tóth KK, Schönauer N, **Madurka I**, Elek J, Döme B, Rényi-Vámos F, Lang G, Farkas A. (2019) Lung transplantation in Hungary from cardiac surgeons' perspective. Transplant Proc, 51: 1263-1267.

Igaz P, Tóth S, **Madurka I**, Falus A. (1998) Az interleukin-6 különbözőképpen fejti ki hatását szolubilis és membránreceptorán keresztül. Orv Hetil, 139: 1741-1744.

Igaz P, Toth S, Rose-John S, **Madurka I**, Fejer G, Szalai C. (1998) Soluble interleukin 6 (IL-6) receptor influences the expression of the protooncogene junB and the production of fibrinogen in the HepG2 human hepatoma cell line and primary rat hepatocytes. Cytokine, 10: 620-626.

Pálfi T, Lang Gy, Rényi-Vámos F, Andi J, **Madurka I**, Fillinger J, Éles K, Tóth E, Balázs Gy, Gálffy Gabriella, Bohács A. ROS1 pozitív tüdőrák COPD miatt tüdőtranszplantált betegben. In: Szalai Zs, Gálffy G (szerk.), Orvosi Esettanulmányok-Onkopulmonológia, SpringMed, Budapest, 2017: 196-200.

11. Köszönetnyilvánítás

Köszönettel tartozom prof. dr. Kásler Miklósnak, az Országos Onkológiai Intézet korábbi főigazgatójának, aki teljes mellszélességgel támogatta a hazai tüdőtranszplantációs program elindítását, s ezáltal lehetővé tette, hogy az orvostudomány egyik legmodernebb technikáját kezdhessük el használni a tüdőtranszplantáción túl a mindennapi betegellátásban is. Szintén köszönettel tartozom prof. dr. Polgár Csaba, jelenlegi főigazgató úrnak, aki legalább olyan elkötelezett a program folytatását illetően, mint elődje, valamint az Országos Onkológiai Intézet valamennyi dolgozójának, akik munkájukkal és lelkesedésükkel a mindennapokban helyt állnak.

Köszönöm témavezetőmnek dr. Fazekas Leventének, hogy figyelemmel kísérte és támogatta PhD munkám elkészülését.

Külön köszönet illeti dr. Rényi-Vámos Ferencet biztató szavaiért, aktív támogatásáért, és segítség nyújtásáért az eredményeim publikálásában.

Hálásan köszönöm dr. Elek Jenőnek önzetlen és kitartó segítségét, akinek az évek során megszerzett orvosi és gyógyító szemléletemet, gyakorlati tudásomat köszönhetem, és akinek szigorúan lényegretörő, de mindig őszinte, emberséges, biztató szavai és tettei nélkül a dolgozatom nem jöhetett volna létre. Köszönöm neki azt a „fűszálat”, amit mindig a lábam alá tett.

Köszönettel tartozom prof. dr. Bak Mihálynak az útmutatásért, a dolgozatom átnézéséért, a hasznos diszkussziókért, optimista szavaiért, biztató támogatásáért.

Megköszönöm a családomnak, barátaimnak és kollégáimnak az önzetlen támogatást, bíztatást, valamint a türelmet, amit a dolgozat elkészítése során irányomba tanúsítottak.