Terhelőfelszíni ízületi defektusok pótlása friss osteochondralis allografttal

Doktori értekezés

Dr. Hangody László Rudolf

Semmelweis Egyetem
Klinikai Orvostudományok Doktori Iskola

Témavezető: Dr. Szőke Györgyegyetemi tanár, az MTA doktora

Hivatalos bírálók: Dr. Fekete Károlyegyetemi tanár, az MTA doktora
Dr. Glasz Tibor egyetemi docens, Ph.D.

Szigorlati bizottság elnöke: Dr. Poór Gyula egyetemi tanár, az MTA doktora
Szigorlati bizottság tagjai: Dr. Bejek Zoltán egyetemi adjunktus, Ph.D.
Dr. Bodzay Tamás főorvos, Ph.D.

Budapest
2014

1. Tartalomjegyzék

1. Tartalomjegyzék 1. oldal
2. Rövidítések jegyzéke 4. oldal
3. Bevezetés 5. oldal
   3.1. A porcfelszínképzésről általában 5. oldal
   3.2. Diagnózis és indikáció 7. oldal
   3.3. Csontvelőt stimuláló porcfelszínképző eljárások 8. oldal
      3.3.1. Pridie-féle felfúrás 8. oldal
      3.3.2. Abrasios arthroplastica 10. oldal
      3.3.3. Mikrofraktúra 11. oldal
   3.4. Hyalin jellegű porcot eredményező porcfelszínképző eljárások 14. oldal
      3.4.1. Első generációs autológ chondrocyta implantáció (ACI) 14. o.
      3.4.2. Második generációs ACI 16. oldal
      3.4.3. Biodegradábilis scaffold-ok 18. oldal
      3.4.4. Mozaikplasztika 22. oldal
      3.4.5. Osteochondralis allograft átültetés 24. oldal
         3.4.5.1. Friss osteochondralis allograft átültetés 25. oldal
            3.4.5.1.1. Fertőző ágensek átvitele, immunológiai vonatkozások 28. oldal
            3.4.5.1.2. Méretezés és illeszkedés 29. oldal
            3.4.5.1.3. Indikáció 30. oldal
            3.4.5.1.4. Kontraindikáció 31. oldal
            3.4.5.1.5. Műtéti technika 31. oldal
            3.4.5.1.6. Rehabilitáció 33. oldal
4. Célkitűzések 35. oldal
5. Anyagok és módszerek 37. oldal
   5.1. Experimentális vizsgálatok 37. oldal
      5.1.1. Élő donorokból származó osteochondralis minták hisztológiai elemzése 37. oldal
   5.2. Klinikai vizsgálatok 41. oldal
      5.2.1. Térdízületi transzplantációk 41. oldal

5.2.1.1. Osteochondralis defektus miatt megoperált betegek, akik „élő donorból” származó friss osteochondralis allograftot kaptak 42. oldal
5.2.1.2. Várólistás betegek, akik kadaverből származó friss osteochondralis allograftot kaptak 44. oldal
5.2.1.3. Kontroll artroszkópia és azt követő vizsgálataink 46. oldal
5.2.2. Bokaízületi transzplantáció 49. oldal
5.3. A magyarországi friss osteochondralis allograft átültetés intézményrendszerének megszervezése 52. oldal
5.4. A 24 órán belüli friss osteochondralis allograft beültetés megszervezése 54. oldal
5.5. A friss osteochondralis allograft beültetés utókezelési gyakorlatának kialakítása 55. o.
6. Eredmények 57. oldal
6.1. Experimentális vizsgálatok 57. oldal
6.1.1. Élő donorokból származó osteochondralis szövetek hisztológiai vizsgálatának eredménye 57. oldal
6.2. Klinikai vizsgálatok 60. oldal
6.2.1. Térdízületi transzplantációk eredményei 60. oldal
6.2.2. Bokaízületi transzplantáció eredménye 66. oldal
6.3. Eredményeink a magyarországi friss osteochondralis allograft átültetés intézményesítésével kapcsolatban 67. oldal
6.4. Átültetéseink utókezelési gyakorlatával kapcsolatos eredmények 68. oldal
7. Megbeszélés 71. oldal
7.1. Experimentális vizsgálatok 71. oldal
7.1.1. Élő donorokból származó minták szövettani eredményeinek elemzése 71. oldal
7.2. Klinikai vizsgálatok 72. oldal
7.2.1. Térdízületi átültetéseink eredményeinek megbeszélése 72. oldal
7.2.2. A bokaízületi allograft beültetés eredményének megbeszélése 74.o.
7.3. A magyarországi friss osteochondralis allograft átültetés intézményi hátterének elemzése 75. oldal
7.4. A 24 órán belüli friss osteochondralis allograft beültetés elemzése 76. oldal
7.5. Allograft átültetéseink utókezelésének megbeszélése 77. oldal
8. Következtetések 79. oldal
9. Összefoglalás 81. oldal
10. Irodalomjegyzék 85. oldal

11. Saját publikációk jegyzéke 93. oldal
12. Köszönetnyilvánítás 95. oldal

2. Rövidítések jegyzéke

ACI	autológ chondrocyta implantáció
AMIC	autologous matrix-induced chondrogenesis
CPM	continuous passive motion
DMEM	Dulbecco's Modified Eagle Medium
DMMK	dimetilmetilénkék festés
EDTA	etilén-diamin-tetraecetsav
FDA	U. S. Food and Drug Administration
GAG	glükózamino-glikán
HE	hematoxilin-eozin festés
HSS score	Hospital for Special Surgery score
IKDC score	International Knee Documentation Committee Subjective Knee Form
LCA	elülső keresztszalag
LFC	lateralis femur condylus
MACI	matrix associated autolog chondrocyte implantation
MFC	medialis femur condylus
MRI	mágneses rezonancia impedancia vizsgálat
OATS	osteochondral autograft transplantation surgery
PBS	phosphate buffered saline
PG	proteoglikán molekula
PS	picrosirius vörös festés
RTG	röntgen vizsgálat
TEP	Total EndoProthesis

3. Bevezetés

3.1. A porcfelszínképzésről általában

Az ízületi porcdefektusok kezelése a mai napig kihívást jelent a sebészek és a kutatók számára. Az egyre gyarapodó sebészi tapasztalat és számos kutatás ellenére a súlyos osteochondralis léziók esetén a legtöbb porcfelszínképző eljárás csak részleges sikerrel kecsegtet. A megfelelő sebészi technika kiválasztását sok tényező befolyásolja: a defektus mérete, típusa és elhelyezkedése; más műtéti technikákkal való kombinálhatóság; a beteg életkora, aktivitási szintje, motivációja; a rehabilitáció hossza; financiális szempontok; és nem utolsó sorban az operáló sebész tapasztalata.Az egyik legfontosabb szempont a megfelelő porcfelszínképző eljárás kiválasztásánál a defektusméret.

A kisméretű ízületi defektusok gyakran semmiféle funkcionális zavart nem okoznak. Mindazonáltal az ízületi porc – a saját vérellátás hiánya miatt - nem rendelkezik regenerációs képességgel, és ha egyszer elpusztul, többé meg nem gyógyul, mivel hiányoznak a gyógyulási folyamathoz szükséges sejtes mediátorok (Alford és Cole 2005). Ezen túlmenően, egy panaszt nem okozó lézió egy fiatal és aktív betegben kezelés nélkül az idő előrehaladtával nagy valószínűséggel progrediál és tovább nő, és ekkor már szignifikáns funkcionális zavart okozhat: krónikus fájdalmat, duzzanatot, a mozgásterjedelem csökkenését, és ez a folyamat végül korai arthrosis-ba torkollhat (Alford és Cole 2005, Bhosale és mtsai. 2009).

A porcfelszínképzés nélkülözhetetlen szerepet tölt be az ilyen típusú károsodások kezelésében, és prevenciós szemléletet jelenít meg a terápiás nihilizmus és a protézis beültetés között. A különféle porcfelszínképző technikák célja a közel normál ízületi funkció hosszútávú, fájdalommentes visszaállítása úgy, hogy a regeneráció során az ízületi porchoz hasonló struktúrájú és teherbírású szövet jöjjön létre (Brittberg és mtsai. 2003).Annak ellenére, hogy ma már számos technika áll rendelkezésre, illetve a modern képalkotó vizsgálatok és az ízületi tükrözés nyújtotta segítség a porckárosodások gyakorisága és típusai egyre jobban megítélhetővé vált, a megfelelő terápiás protokoll kiválasztása még mindig

nehéz feladat elé állítja az operatőrt. A terápia során nemcsak a porcdefektus kezelése, hanem a biomechanikai okok feltárása és megoldása is feladat (Mandelbaum és mtsai. 2010).

A különféle porckárosodást kiváltó okok – úgymint szalagsérülések, femorotibiális tengelyeltérések, meniscus-ok sérülései, az extensor mechanizmus zavarai, stb. – gyakran fordulnak elő az ízfelszín károsodásával együtt. Különböző szerzők, akik porckárosodás miatt kezelt sportolók utánkövetését végezték, úgy vélik, hogy azon sportolók, akiknél a porcfelszínképzés mellett a sérülést kiváltó ok korrekcióját is elvégezték, azoknál jobb eredmények születtek, és hamarabb térhettek vissza sportolni (Blevins és mtsai. 1998, Mithoefer és mtsai. 2010). Mikrofraktúra és mozaikplasztika mellett párhuzamosan elvégzett adjuváns terápia (elülső keresztszalag pótlás illetve meniscus ellátás) ezen porcfelszínképző eljárások eredményeit is lényegesen javította (Rue és mtsai. 2008, Hangody és mtsai 2010). Hosszabb távon is sikeres porcfelszínképzés a kiváltó okok egyidejű kezelése (szalagrekonstrukciók, femorotibiális korrekciós osteotomiák, meniscus sebészet, patellofemoralis húzási irány korrekciója, lateralis release, patella- illetve trochlea osteotomiák) mellett valósulhat meg (Blevins és mtsai. 1998, Kon és mtsai. 2009).

Az ízületi porc – ami lehetővé teszi az ízület fájdalmatlan, minimális súrlódással járó mozgását – szórványos eloszlású, specializálódott sejtekből (chondrocytákból) és a porcsejteket körülvevő mátrixállományból épül fel. A chondrocyták termelik a szöveti mátrix makromolekuláris szerkezetét felépítő három fő molekulát: a kollagént, a proteoglikánt és a nem-kollagén típusú fehérjéket. A mátrix védi a porcsejteket a normál ízületi használatból eredő mechanikai hatásoktól, sérülésektől, kontrollálja a sejteket elérő molekulák típusait és mennyiségét, jelátvivő funkciót tölt be a sejtek felé, és segít fenntartani a chondrocyták fenotípusát. Az emberi élet folyamán az ízületi porc folyamatosan átalakul, mivel a porcsejtek a mátrix degradálódó makromolekulái helyett újakat termelnek. Az életkor előrehaladtával azonban a chondrocyták makromolekulákat termelő- és mátrixot helyreállító képessége csökken, ami miatt az ízfelszín degenerációjának kockázata megnövekszik. Ha a porcfelszín pusztulása progrediál, megjelenik a fájdalom és az ízületi funkció csökkenése. Ebben az esetben beszélünk *osteoarthritis*-ről vagy *arthrosis*-ról.Ezt a degeneratív folyamatot mindenképpen meg kell különböztetni a fiatalkori, nem progresszív, felszínes lézióktól és a fokális porcdefektusoktól (Buckwalter és mtsai. 2005).

A sebésznek feltétlenül meg kell határoznia a porckárosodás eredetét, körülményeit, a kiváltó okokat, helyi és szisztémás tényezőket, családi anamnézist, tehát minden olyan faktort, ami a defektus progresszióját, a degenerációt vagy a regenerációt befolyásolhatja. A beteg tüneteinek gondos értékelése nélkülözhetetlen a helyes terápiás algoritmus megválasztásához. A különböző etiológiájú és méretű sérülések különböző kezelést igényelnek, a kiváltó okok és a porckárosodás egyidejű kezelése egyértelműen jótékony hatással bír. A beteg és betegségének komplex szemlélete tehát a kulcs a választott terápia sikeréhez (Mandelbaum és mtsai. 2010).

3.2. Diagnózis és indikáció

Egy beteg ízületi panaszainak kivizsgálása során az első lépés az anamnézis felvétele. Meg kell ismernünk a sérülés mechanizmusát, a panaszok intenzitását és fellépésük gyakoriságát, és fel kell térképeznünk a korábbi sebészi beavatkozásokat és azok hatékonyságát (Peterson és mtsai. 2003).

Az ezt követő alapos fizikális vizsgálat során tisztázni kell, hogy a porcdefektus mellett vannak-e egyéb patológiás elváltozások, amelyek a beteg panaszaiért felelősek lehetnek. Fontos megemlíteni, hogy nem minden porckárosodás okoz tünetet. Egy több mint 31 ezer térdízületi artroszkópos beavatkozást felölelő, retrospektív tanulmányban az elvégzett ízületi tükrözés csak az esetek 63%-ában talált porckárosodást, ráadásul egy térdízületben átlagosan 2,7 lézió volt megtalálható (Curl és mtsai. 1997). Egy másik, prospektív tanulmányban, ahol 1000 egymásután elvégzett artroszkópia eredményét vizsgálták, azt találták a szerzők, hogy a betegek 61%-ának volt bármilyen típusú porckárosodása, viszont fokális defektus csak a páciensek 19%-ánál fordult elő (Hjelle és mtsai. 2002). Nem minden porcdefektus okoz tehát tünetet, a beteg panaszaiért sokszor egyéb patológiás elváltozások felelősek.Fontos figyelmbe venni azt az anatómiai körülményt, hogy a porcszövet nem tartalmaz idegvégződéseket – korai károsodásai ennek megfelelően rendszerint nem okoznak panaszokat. A fájdalmak a subchondralis csontot érintő mechanikai erőbehatások révén alakulnak ki. Ezek pedig akkor jönnek létre, amikor a porc erőelnyelő ill. pufferfunkciója károsodik, mert vagy felszíni kiterjedésében, vagy mélységében olyan méretűvé válik a porckárosodás, hogy sérül a subchondralis csont mechanikai védelme. Ennek megfelelően igen kicsi átmérőjű

porcdefektus nem biztos, hogy panaszokat okoz, de a panaszmentesség várhatóan csak időleges és a defektus növekedésével fájdalmak jelentkeznek.

A fizikális vizsgálat során értékeljük az érintett ízület érzékeny pontjait, esetleges duzzanatát, krepitációját és elakadását, megvizsgáljuk a mozgásterjedelmet, és az esetleges tengelyeltéréseket. Az ízület szalagos rendszerének vizsgálata is nélkülözhetetlen a porckárosodáshoz társuló patológiás elváltozások értékelésében. Egyéb fizikai adottságok, úgymint a beteg túlsúlya és rossz testtartása, bizonyos terápiák alkalmazását meghiúsíthatja, mivel a gyakran igen megterhelő rehabilitáció elvégzését veszélyezteti.

A képalkotó vizsgálatok közül hasznos információkkal szolgálhatnak a porcdefektus értékelése során a sagitalis, coronalis, illetve axialis síkú MRI felvételek, melyek segítségével az ízfelszín jól ábrázolódik és mérhetővé válik. Ezek segítségével nemcsak az érintett oldali defektust, hanem az ellenoldali ízületet és a meniscusokat is láthatóvá tehetjük. Ha a lézió a subchondralis csontot is érinti, CT vizsgálatra is szükség lehet a defektus pontos méretének és geometriájának meghatározása végett, különösen akkor, ha a csonthiány helyreállításával is számolnunk kell a terápia során.

3.3. Csontvelőt stimuláló porcfelszínképző eljárások

3.3.1. Pridie-féle felfúrás

Ha az ízületben a porc elhalt, akkor a defektus területén történt porcfelszínképzés szempontjából nihilista szemléletű debridement-hoz képest előrelépést jelentett a subchondralis kortikális csontréteg fúrás útján történő perforálása. Így, a nekrotikus rész eltávolítását követően kihasználható a szervezet meglévő, spontán regenerációs hajlama a porchiány pótlására. A néhány mm távolságban létrehozott fúrt lyukak ugyanis lehetőséget biztosítanak a vererek, és velük együtt a mesenchymalis őssejtek betörésére*(1. ábra)*.A spontán regeneráció során hyalin porc helyett gyengébb teherbírású rostos porc jöhet csak létre. E folyamat lépései a következők: Először a defektus területéhez véralvadéknak kell kötődnie, amit kötőszöveti proliferáció követ. Ez fibrózus metaplázia révén aztán rostos

porccá alakulhat. Az így kialakult reparatív rostos porc az az elérhető regeneratív szövet, ami porcújdonképződés során a sérült helyen keletkezhet, mivel hyalin porc képződés nem fordul elő reparációs folyamat során felnőtt szervezetben (Convery és mtsai. 1972). A különböző szerzők szerint változó átmérőjű (1,5mm – 5mm) fúrcsatornák másik kedvező hatása az, hogy ezek révén megtörténik a subchondralis tér dekompressziója. Degeneratív elváltozások esetében ugyanis megnő az intraossealis nyomás az érintett területen, ami komoly fájdalmat okoz a betegnek. A Pridie által ajánlott felfúrások kedvezően csökkentik ezt az emelkedett nyomást, ami azonnali fájdalomcsökkenést eredményez (Galloway és Noyes 1992, Insall 1967, Insall 1974, Mitchell és Shephard 1976, Pridie 1959).

1. ábra. Pridie-féle felfúrást követően kialakult szigetszerű rostos porcos regenerátum

Ma már tudjuk, hogy a Pridie-féle felfúrásoknak több hátulütője is van. Az egyik az, hogy a spontán regeneráció hatásfoka csak átmeneti, mivel a fúrt csatornák elzáródnak, s a továbbiakban nem nyújtanak megfelelő hatásfokú csúszófelszínképzést. *Lanny Johnson* munkáiból tudjuk, hogy a porcdegeneráció során a már csökkenő biomechanikai értékű porcfelület nem képes kellő mechanikai védelmet nyújtani a subchondralis csontnak, s így az sclerosis-sal reagál az extrém erőbehatásoknak. Ily módon egy subchondralis sequester réteg keletkezik. Ez a nekrotikus szövet nem alkalmas felület a Pridie csatornákon keresztül benövő kötőszövet, illetve reparatív rostos porc megtapadására. Ezért a benövő reparatív szövet nem képes a felszínen összefüggő csúszófelszínt létrehozni, hanem csak gyenge minőségű, szigetekben elhelyezkedő regenerátum alakul ki (Johnson 1986).Az eljárás másik hátránya, hogy a viszonylag vastag és mély fúrt lyukak oly mértékben gyengíthetik a subchondralis

csontfelületet, hogy jelentősebb erőbehatásokra az beroppanhat, s ezzel kevésbé kongruens ízfelszín jöhet csak létre.

Mindezeket mérlegre téve, a szervezet spontán regenerációs hajlamát kihasználó porcfelszínképző eljárások közül a Pridie-féle felfúrás ma már elavult technikának számít. Az alábbiakban részletezésre kerülő, korszerűbb csontvelőt stimuláló eljárások jobb eredményekkel kecsegtetnek, habár reparatív rostos porcfelszín kialakításánál többet nem várhatunk tőlük.

3.3.2. Abrasios arthroplastica

Az egyébként a maga korában komoly áttörést jelentő Pridie-féle felfúrás hátrányait vizsgálva *Lanny Johnson* – más, módosításokat szorgalmazó szerzőkkel szemben – elméletileg új eljárást ajánlott (Johnson 1986). Véleménye szerint döntő szerepet játszhat a subchondralis sequester réteg eltávolítása, ami gátja a reparatív szövet szétterjedésének. Emellett hangsúlyozta azt is, hogy fontos lenne a subchondralis spongiosa gerendázat megóvása a mechanikai szempontok miatt. Mindezek mellett Johnson álláspontja az volt, hogy a regenerációhoz szükséges minimális vérzés, ill. kötőszöveti betörés a subchondralis élő kortikálisból is lehetséges, annak megfelelő kiképzése után.

Ezek a megfontolások a relatíve vastag és mély fúrcsatornák helyett a felszíni sequester réteg lemarását szorgalmazták. Annak érdekében, hogy összeköttetés alakulhasson ki a velőűr és az ízületi üreg között, az egyébként mély fúrcsatornák helyett apró gödrök kialakítását javasolta. A procedúra során az erre a célra kifejlesztett, szívóval ellátott speciális gömbmaró segítségével távolította el a nekrotizált porcot és a felszínes kortikális réteget úgy, hogy a visszamaradt élő kortikálisban pontszerű, vérző mélyedéseket alakított ki*(2. ábra)*. Így, mint azt kontrollartoszkópiákkal és hisztológiai vizsgáltokkal igazolta, jó minőségű, összefüggő rostos porcfelszín alakul ki.

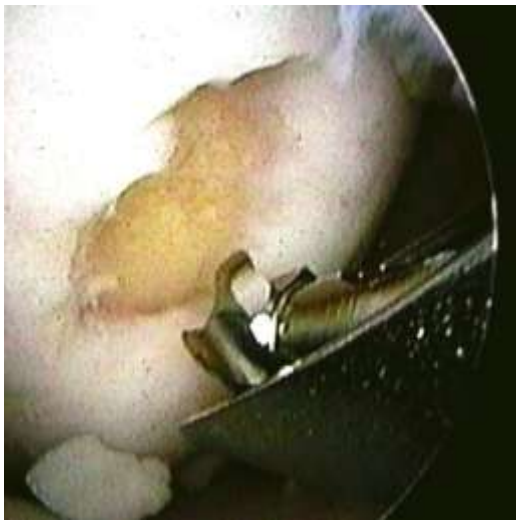

2. ábra. Abrasios arthroplastica artroszkópos műtéti képe

A módszert kezdetben nagy lelkesedéssel, széles körben alkalmazták, de a mérsékelt eredmények miatt ez az eljárás is – a Pridie-féle felfúráshoz hasonlóan – visszaszorult a klinikai gyakorlatban (Galloway és Noyes 1992, Baumgartner és mtsai. 1990, Rand 1991). Napjainkban az ortopéd sebészek reparatív rostos porcfelszín kialakításához már elsősorban mikrofraktúrát alkalmaznak.

3.3.3. Mikrofraktúra

A mikrofraktúra is egy olyan porcfelszínképző eljárás, ami a szervezet saját regenerációs képességét felhasználva rostos porcot eredményez az ízületi defektus területén (Miller és mtsai. 2004).Az abrasios arthroplastica sikertelensége több kutatónak módosította az elképzelését a spontán regeneráció előmozdításával kapcsolatban. Úgy tűnt, hogy a siker kulcsa a sequester réteg eltávolítása helyett inkább a subchondralis velőűr és az ízületi üreg közötti minél tökéletesebb kapcsolatteremtés. Ennek révén a regenerátum a defektus területén nagyobb százalékban törhet be, így jobb eséllyel alakulhat ki összefüggő csúszófelszín. Ugyanakkor a csontfelszín kezelése vonatkozásában – a felszínes kortikális értéktelensége mellett – nagyobb jelentőséget kapott a szivacsos csontszerkezet megkímélése.

A technika – amit *J.R. Steadman* fejlesztett ki és írt le először 1994-ben, – ma a leggyakoribb porcfelszínképző metódus az Amerikai Egyesült Államokban, ahol több, mint 25 000 ilyen

műtétet végeznek évente (McNickle és mtsai. 2008). Az ízületi tükrözéssel elvégezhető procedúra során különböző szögben görbített, ár típusú eszközöket használnak, melyek lehetővé teszik, hogy artroszkópos úton az ízület szinte bármely felszínét kezelni lehessen. Az erőbehatásoknak át kell törniük a felszínes kortikális réteget. Az ár típusú eszköz extraartikuláris végét kalapáccsal megütve olyan sűrűn kell kialakítani a lukakat az ízületben, hogy a defektus alapja összefüggően göröngyös, feltöredezett legyen*(3.ábra)*.Bár az ily módon kiváltott regenerációs válasz sem haladja meg a rostos porc minőséget, a technika mégis előrelépést jelent elődeihez képest, mivel a regenerátum kiterjedtsége a korábbiaknál szélesebb és összefüggőbb.

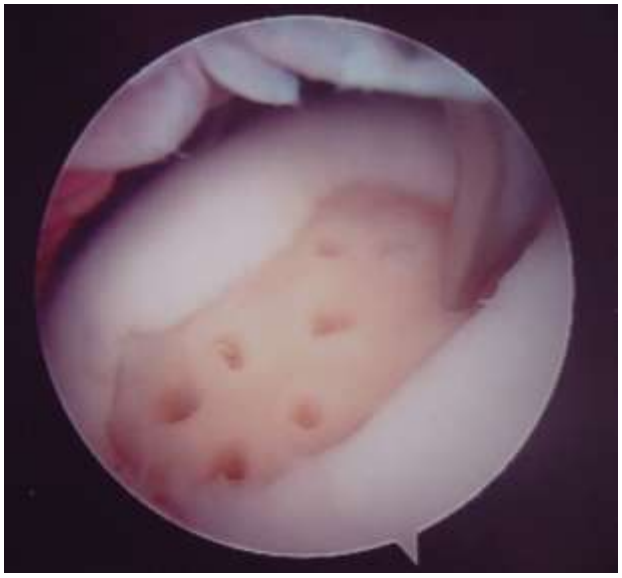

3. ábra. Mikrofraktúra artroszkópos műtéti képe

Habár az utóbbi két évtizedben a porcfelszínképzés jelentős fejlődésen ment keresztül, még mindig e technika kapcsán rendelkezünk a legtöbb tapasztalattal a porcfelszínképző eljárások közül. Fontos azonban az optimális indikáció, ha a mikrofraktúrát választjuk primer beavatkozásnak, ugyanis nemrég megjelent irodalmi adatok szerint a csontvelő stimuláció negatív módon befolyásolja egy esetleges későbbi porcfelszínképzés eredményét (Minas és mtsai. 2009). A helyesen megválasztott porcfelszínképző technika, ami a beteg egyéni igényeit és körülményeit is figyelembe veszi, képes garantálni az aktív életmód lehetőségét a műtét után is. Ugyanakkor tény, hogy a 2 cm^2-nél kisebb léziók esetén szignifikánsan magasabb a sportba visszatérők aránya mikrofraktúra elvégzését követően, mint az ennél

nagyobb defektussal rendelkező betegek csoportjában (Gobbi és mtsai. 2004, Gudas és mtsai. 2006).

Komoly kihívást jelent a mai napig a patellofemoralis ízületben található porcdefektusok kezelése. Mindamellett, hogy az ilyen típusú léziók természetüknél fogva nehezebben gyógyulnak, a patellofemoralis ízület komplex mivolta miatt kezelésük bizonyítottan rosszabb eredményekkel kecsegtet (Saleh és mtsai. 2005).A trochleán és a patellán elvégzett mikrofraktúra eredményei még fiatal betegek esetében is rosszabbak, mint a térdízület egyéb területein elvégzett beavatkozásokat követően. Több tanulmány is beszámol arról, hogy mikrofraktúra jobb eredményekkel végezhető femurcondyluson, mint a patellofemoralis ízületben (Steadman, Briggs és mtsaik. 2003, Steadman, Miller és mtsaik. 2003).
Habár nem létezik mindenki által elfogadott, életkor szerinti terápiás algoritmus a kisméretű ízületi porcdefektusok sebészi kezelését illetően, az artroszkóposan elvégzett mikrofraktúrát gyakran választják első vonalbeli kezelésként, és az eljárás gyakran szerepel standard összehasonlítási alapként egyéb porcfelszínképző eljárásokkal történő összehasonlítás kapcsán (Gobbi és mtsai. 2004, Steadman, Miller és mtsaik. 2003, Knutsen és mtsai. 2007).

Az eljárás utáni rehabilitáció függ a megoperált defektus természetétől, méretétől, valamint elhelyezkedésétől és döntően befolyásolják a kísérőelváltozások és az azok miatt végzett beavatkozások utókezelési igénye (Hurst és mtsai. 2010, Steadman és mtsai. 2001). Ha a femur condyluson vagy a tibia platón végeztünk mikrofraktúrát, akkor az érintett végtag terhelése rendszerint 6 hétig tilos, viszont a meghatározott mozgásterjedelemben végzett mozgatás kifejezetten kívánatos. Ha a defektus a patellofemoralis ízületben volt, akkor ez minimális mozgásterjedelmet jelent (0-15 fok), hogy a hajlítás által generált nyomást elkerüljük az érintett területen, de femorotibialis defektusok esetében 0-60 vagy 0-90 fok is lehet (Gomoll és mtsai. 2010). A kontrollált, folyamatos passzív mozgatás (CPM) szerepét a szerzők többsége igen fontosnak tartja. Salter és O'Driscoll publikációi kapcsán a CPM nemcsak általános keringésjavító, fájdalom- és oedemacsökkentő hatása miatt, hanem specifikus porcfelszínképzést támogató effektusa révén is integráns része a mikrofraktúra utáni rehabilitációnak (Salter és mtsai. 1984, O'Driscoll és mtsai. 1983, O'Driscoll és Salter 1986). A legaktívabb protokollok szerint a CPM kezelést a drain kivételétől 6 hetes korig szokás adni, napi 6 – 8 órát a defektus elhelyezkedésétől függően. A klinikai gyakorlatban ennél többnyire rövidebb az alkalmazása. A legutóbbi közlemények szerint a defektus területén kialakuló rostos porc minőségére kedvező hatással van egy részterheléses periódus

beiktatása. Rendszerint a hat hét tehermentesítés utolsó két hetében szoktak 30kg részterhelést alkalmazni. Patellofemoralis defektusok esetében viszont a teljes testsúllyal való terhelés néhány nap után engedélyezett s csak a hajlítás terjedelmét kell korlátozni 0-15 ill. 0-30 fok közé.Az alapos gyógytorna tehát nagyon lényeges, aminek passzív, aktív-asszisztált mozgatásos, terhelés nélküli ill. részterheléses gyakorlatokat kell tartalmaznia (Steadman és mtsai. 2002).

Összegezve, a mikrofraktúra egy vonzó opció az ízületi porckárosodások kezelésében, mert egy olyan eljárás, ami technikailag egyszerű, eszközök vonatkozásában igénytelen, nem költséges és minimális morbiditással jár. A legjobb eredménnyel azoknál a fiatal betegeknél végezhető, akiknek kisebb méretű, akut porcdefektusuk van, azonban mérlegelendő az a tény, hogy az eljárás után képződő rostos porc miatt gyengébb klinikai eredményekre számíthatunk az idő múlásával, mint valódi hyalin porc képzés illetve átültetés esetén.

3.4. Hyalin jellegű porcot eredményező porcfelszínképző eljárások

3.4.1. Első generációs autológ chondrocyta implantáció (ACI)

Az ACI bevezetését a klinikai gyakorlatba a laboratóriumi szövettenyésztés és a sejtterápia együttes alkalmazása tette lehetővé, ami a károsodott porc (bizonyos fokú) regenerációját eredményezte. Az eljárás 1992-es bevezetése tovább bővítette a porcsérülések kezelési lehetőségeit (Brittberg és mtsai. 2003, Ochi és mtsai. 2004, Peterson és mtsai. 2010). Az ACI előnye más porcfelszínképző technikákkal szemben, hogy saját sejtekből tenyésztett szövet beültetése történik, csekély a donor területi morbiditás esélye, és a technika elvileg bármekkora kiterjedésű defektusra alkalmazható (Peterson és mtsai. 2002). A kétlépcsős ACI során első lépcsőben kis mennyiségű porcszövet kinyerése történik a betegből egy artroszkópos beavatkozás során, majd – 4 – 6 hét múlva – második lépcsőben a laboratóriumi körülmények között, ex vivo szaporított chondrocyta tenyészet beültetésére kerül sor. Több szerző szerint ez az első generációs kezelés hosszú távon is hatékony tud lenni, mert –

véleményük szerint – mechanikailag és funkcionálisan is stabil hyalin jellegű porc képződik, amely integrálódni képes a környező struktúrákhoz (Brittberg és mtsai. 2003, Mandelbaum és mtsai. 2007, Sgaglione és mtsai. 2002).

Az első generációs ACI, bár komplex technika, magában hordozza a folyékony chondrocyta szuszpenzió használatának hátulütőit. További hátrány, hogy a porcsejt szuszpenzió megfelelő helyre juttatásához, illetve ott tartásához egy periosteum darab kimetszése is szükséges, amit igen precíz, gyakorlatilag vízhatlan varratokkal kell a defektus fölé rögzíteni megakadályozva ezzel a chondrocyták kifolyását*(4. ábra)*.

4. ábra. Periosteum lebeny rögzítése vízhatlan varratokkal az osteochondralis defektus fölé, majd a chondrocyta szuszpenzió beinjektálása a lebeny alá első generációs ACI során.

Azeljáráshoz nyitott műtét szükséges, ami az ízületi mozgásterjedelem beszűkülésének, és arthrofibrosisnak megnövekedett kockázatát vonja maga után (Kon és mtsai. 2009, Marcacci és mtsai. 2002).Ennél nagyobb probléma az, hogy az állatkísérletekben tapasztalt jó minőségű regenerátum a klinikai gyakorlatban sok esetben nem alakult ki. Az esetek jelentős részében bár összefüggő és összetételében hyalin jelllegű porcréteg keletkezett, de annak mechanikai jellemzői elmaradtak a üvegporctól. A magas glukózaminoglikán tartalom mellett a kollagénösszetétel is a hyalinporcra volt jellemző (magas II. típusú és alacsony IX.-X. típusú kollagén tartalom), de a regenerátumban a rostszerveződés nem mutatta a kiváló erőelnyelő tulajdonságot biztosító árkádikus alakzatot ill. az egyenletes háromdimenziós elrendeződést. Ez abban is megnyilvánult, hogy a regenerátum puha volt s elaszticitása is elmaradt a normál üvegporcétól. Ezen problémák kiküszöbölése végett továbbfejlesztették a technikát, létrehozva ezzel a második generációs ACI-t.

3.4.2. Második generációs ACI

A chondrocyta implantáció továbbfejlesztésében előrelépést jelentett a biodegradábilis polymerek által nyújtott lehetőség, amivel a laboratóriumban tenyésztett chondrocyták egy ideiglenes, háromdimenziós vázszerkezetet kapnak, és így kerülnek beültetésre a befogadó helyre (*MACI - matrix associated autolog chondrocyte implantation*). Ez a biodegradábilis mátrix lehet háló, szivacs vagy zselé formájú. Az ipari háttér fejlődésének köszönhetően a szervezetben lebomló, biológiailag kedvező tulajdonságú anyagok már szinte bármilyen szerveződésben, konzisztenciában, tetszőleges pórusmérettel előállíthatók s mechanikai jellemzőik is illeszthetőek a porcfelszínképzés szempontjaihoz. Az új generációs technikák szükségtelenné teszik a periosteum darab kimetszését a betegből. Az esetek döntő többségében az oltvány ragasztással is rögzíthető, ill. kevesebb varrat szükséges a graft helyben tartásához, valamint kiküszöbölődnek a folyékony chondrocyta kultúrával való kényes bánásmód miatti aggodalmak*(5. ábra)*.

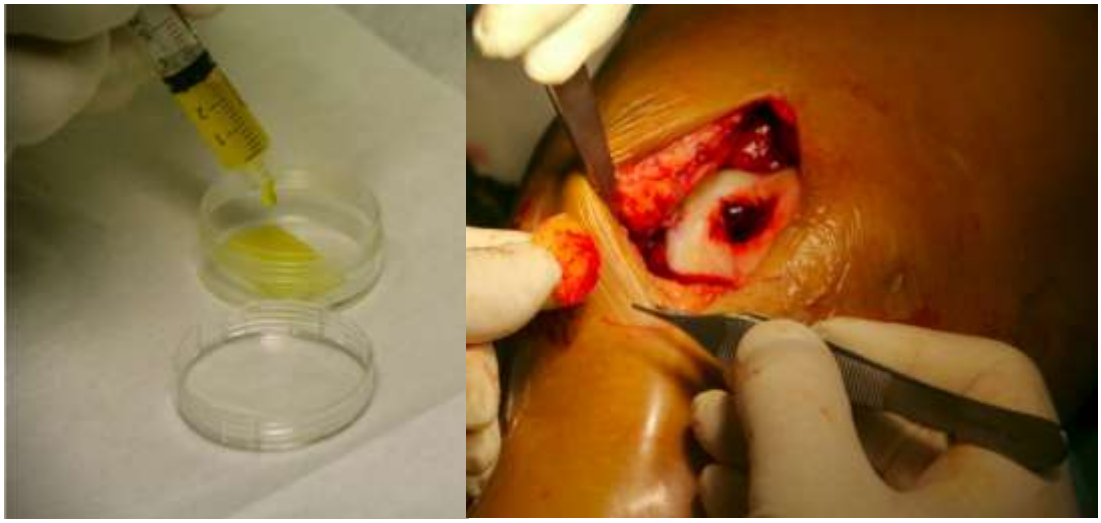

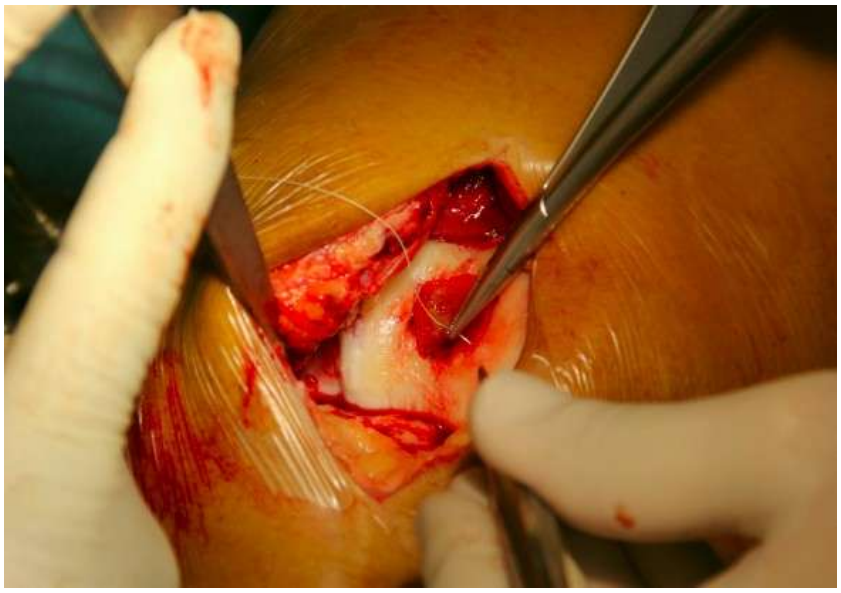

5. ábra. Autológ chondrocytákkal bevont szivacs állományú biodegradábilis scaffold varratokkal történő rögzítése a befogadó helyre (MACI).

Ezzel a fejlesztéssel az ACI alkalmazása egyszerűbbé vált és a szükséges műtéti idő is lerövidülts a beültetést már artroszkópos úton isel lehet végezni (Brittberg és mtsai. 2003, Gobbi és mtsai. 2009, Marcacci, Kon, Zaffagnini és mtsaik. 2007). A graftok közvetlenül rögzíthetőek a defektus területére, ezzel elkerülhető a környező porc varratokkal történő megterhelése is, illetve a periosteum lebeny használata. A beültetés artroszkópos kivitelezése miatt kevesebb szövődmény fordul elő és nem csak a műtéti idő, hanem – a nyitott műtéthez képest – a betegek felépülése is lerövidül (Kon és mtsai. 2009, Marcacci, Kon, Zaffagnini és mtsaik. 2007).
Anyagukat tekintve kezdetben többféle biodegradábilis anyaggal is történtek próbálkozások, de a kollagén és a hyaluronan alapú vázszerkezetek váltak be leginkább a klinikai gyakorlatban.

A biodegradábilis scaffold-okkal kombinált autológ chondrocyták beültetésével már jelentős klinikai tapasztalatok vannak Európában, habár az USA-ban – a szigorú *FDA*reguláció miatt - a technika még nem elérhető. Egy ideális scaffold utánozza a támasztószövet vázszerkezeti és mechanikai tulajdonságait, elősegíti a sejtek infiltrációját, kötődését, proliferációját és differenciálódásukat.

3.4.3. Biodegradábilis scaffold-ok

Az autológ osteochondralis mozaikplasztika donorterületeiből történő bevérzések kiküszöbölésére Hangody László és munkatársai számos állatkísérletet végeztek különböző biodegradábilis anyaggal való kitöltés klinikai alkalmazásának vizsgálatára (Hangody és mtsai. 2009, Feczkó és mtsai. 2003, Bartha és mtsai. 2007). A kísérletek során olyan lebomló vázszerkezeket kerestek, amelyek csökkentik a donorcsatornákból származó extrém vérzéslehetőségét, ugyanakkor viszont vázként szolgálnak a rostos porcos adóterületi regenerációhoz. Ezzel egyidejűleg vetődött fel a biodegradábilis anyagok vázként történő használata a porcsejtbeültetés támogatására. Később megnövekedett az érdeklődés a különböző biodegradábilis anyagok iránt autológ chondrocytákkal való kombinálás nélkül is. Ennek az új terápiás megközelítésnek a lényege a következő: bizonyos biodegradábilis scaffold-ok olyan tulajdonságokkal rendelkeznek, amelyek a beültetésük helyén „in situ" porcregenerációt váltanak ki. Ezek az anyagok ugyanis támogathatják a csontvelőfelnőtt típusú őssejtjei által történő regenerátum képződést scaffold-jellegük révén. Olyan potenciáljuk van felépítésükből kifolyólag, amivel képesek támogatni a szervezet saját gyógyulási folyamatait, aminek az eredménye chondralis, illetve osteochondralis regeneráció lesz (Gille és mtsai. 2010, Kon és mtsai. 2011).Mind sebészi, mind kereskedelmi igényeket figyelembe véve az volna az ideális, ha ezek a graftok polcról levehető (*off-the-shelf*) termékek lennének. Az, hogy sikerüljön előállítani egy olyan sejtmentes biodegradábilis scaffold-ot, ami elég "okos" ahhoz, hogy támogassa a gazdaszervezetet arra, hogy az az ízületben egy megfelelő felépítésű, tartós támasztószöveti regenerátumot hozzon létre, valóban egy új, igen vonzó kutatási iránynak tűnik*(6. ábra, 7. ábra)*.



6. ábra. Egyfázisú, sejtmentes biodegradábilis scaffold (PolyActive-B® implantátum) makroszkópos képe.

7. ábra. Mozaikplasztika donorterületeinek „press-fit" kitöltése PolyActive-B® implantátummal. Artroszkópos műtéti képek.

A közelmúltban már jelentekmeg biztató eredmények az ilyen tulajdonságokkal rendelkező biodegradábilis anyagokkal kapcsolatban. Különböző irányokban haladnak a kutatások, illetve a fejlesztő mérnöki munkák a biodegradábilis scaffold-ok fizikai megjelenését, illetve anyagát illetően (rostos-, hálózatos-, zselés szerkezet). A különféle anyagok különféle módon imitálják a háromdimenziós struktúrát, vannak porcszöveti mátrix alapú graftok, de vannak teljesen szintetikus alappal rendelkező scaffold-ok is (Kon és mtsai. 2009).

A legtöbb ma elérhető biodegradábilis scaffold *monofázisos*, tehát egyféle anyagból, homogén módon épül fel. Ugyanakkor léteznek már *bifázisos* termékek is, amelyek dupla rétegű felépítésüknél fogva alkalmasak a teljes osteochondralis regenerációt elősegíteni, mivel egyik fázisuk inkább a csontos regenerációt, míg másik fázisuk a porcfelszín kialakulását indukálja. Ez a kedvező tulajdonság különösen fontos osteochondralis ízületi defektusok esetén, ahol nagy szükség van arra, hogy a hiányzó csont helyén csont, míg a porc helyén porc képződjön (Kon és mtsai. 2011, Carmont és mtsai. 2009).

A különféle biodegradábilis scaffold-okat ma már egylépcsős sebészi beavatkozások keretén belül felhasználhatóak a klinikai gyakorlatban. A monofázisos, chondralis scaffold-ok használatát illetően az egyik legelterjedtebb sejtmentes technika az ún. *AMIC* (autologous matrix-induced chondrogenesis). Ez a technika a mikrofraktúrát kombinálja egy I-es és III-as típusú sertés kollagénből előállított, kétrétegű mátrix beültetésével. A mátrix stabilizálja a mikrofraktúra során kiváltott vérzésből keletkező véralvadékot, ami a porcdefektus egylépcsős kezeléséért felelős. *Gille és munkatársai* 27 beteget vizsgáltak, akiknek porcdefektusát AMIC technikával kezelték. Átlagosan 37 hónapos utánkövetési idő után 87%-uknál regisztráltak kiváló eredményeket, MRI vizsgálattal a defektusok részleges, ill. teljes kitöltöttségét észlelték (Gille és mtsai. 2010) .

A bifázisos scaffold-okat azzal a céllal alkalmazzák, hogy a komplett osteochondralis egységet reprodukálják, tehát csontot a csontos résznek, illetve porcot a porcos résznek megfelelően. Egy ezt előidéző struktúra megalkotása komoly kihívást jelent(ett), hiszen az érintett kétféle szövet gyógyulási kapacitása alapvetően különböző (Keeney és Pandit 2009). A bifázisos scaffold-ok különböző fázisai különböző biológiai tulajdonságokkal rendelkeznek, ezáltal képesek irányítani a kétféle támasztószövet regenerációját*(8. ábra, 9. ábra)*.



8. ábra. Bifázisos biodegradábilis scaffold (ChondroMimetic ®) makroszkópos képe, valamint a chondralis rétegkinagyított képe (szemléltető ábra). A porcképző réteg kollagénből és glükózamino-glikánból (GAG), míg acsontképzőréteg kollagénből, GAG-ból és kalcium-foszfátból épül fel.



9. ábra. A ChondroMimetic ®lágysugártechnikás RTG képe. A 6mm vastag csontos rétegen 2 mm vastag chondralis réteg található.

Fontos kihangsúlyozni, hogy a biodegradábilis vázszerkezetek nyomán létrejövő regenerátum optimális esetben is csak egy olyan rostos porc, aminek a legjobb esetben lehetnek bizonyos paraméterei hasonlóak az üvegporcéhoz (pl. magasabb II. típusú kollagéntartalom), de bizonyosan értéktelenebb csúszófelszín, mint a valódi hyalinporc. Ennek megfelelően egy ilyen regenerátum csak kicsi defektusok kezelésére lehet jó. Ezt az irodalom az 1 négyzetcentiméternyi kategóriában határozza meg. További aggály, hogy minden

biodegradábilis vázszerkezet savar hidrolízissel bomlik le, ami szövődmény („graft failure”) esetén a defektus expanzióját eredményezheti.

3.4.4. Mozaikplasztika

A mozaikplasztika az osteochondralis autograft átültetés elméleti lehetőségeit a klinikai gyakorlat számára is használhatóvá tette. A műtéti technika kisméretű, 1 – 4 cm^2 kiterjedésű, fokális porcdefektusok kezelésére kifejlesztett eljárás, amit Hangody László 1992-ben vezetett be a klinikai gyakorlatba. Az eljárás során a sebész cylindrikus, ép hyalinporccal borított, csontos bázissal rendelkező autograftokat vesz ki a beteg femur condylusának perifériás, nem teherviselő részéről (leggyakrabban a supero-medialis vagy a supero-lateralis részről), és ezeket az oltványokat ülteti be mozaikszerűen a károsodott, előzetesen kitakarított teherviselő felszínre (Ahmad és mtsai. 2001, Bartz és mtsai. 2001, Garretson és mtsai. 204). A műtét mini-arthrotomiából és artroszkóposan is elvégezhető (Hangody és mtsai. 2004).Lényeges, hogy a hyalinporccal borított oltványok a csontos bázissal kerüljenek átültetésre, mert a csont képes a befogadó környezet csontjához hozzágyógyulni, míg a porc önmagában csak igen limitált kötődést képes produkálni a környező porcos struktúrákhoz. A mozaikplasztika során egy ülésben történik az oltványok kivétele és beültetése, ezzel életképes osteochondralis egységek azonnali, megbízható átültetése valósul meg (Marcacci, Kon, Delcogliano és mtsaik. 2007).Úgy tűnik, hogy a miniarthrotomia útján vagy artroszkóposan elvégzett osteochondralis autograft átültetés – amellett, hogy kevesebb intraoperatív és postoperatív stresszt okoz a betegnek – az egyetlen olyan porcfelszínképző eljárás, ami egy lépésben képes egy fokális osteochondralis defektust helyreállítani, mind a defektus alakját, mind a mélységét illetően (Marcacci, Kon, Delcogliano és mtsaik. 2007). A mozaikplasztika jelen pillanatban az egyetlen porcfelszínképző technika, ami gyorsan terhelhető,a tökéletes hyalin porc mechanikai jellemzőivel rendelkező, nagyrészt üvegporcból álló kompozit porcot eredményez (Gudas és mtsai. 2006).*(10. ábra, 11. ábra, 12. ábra)*

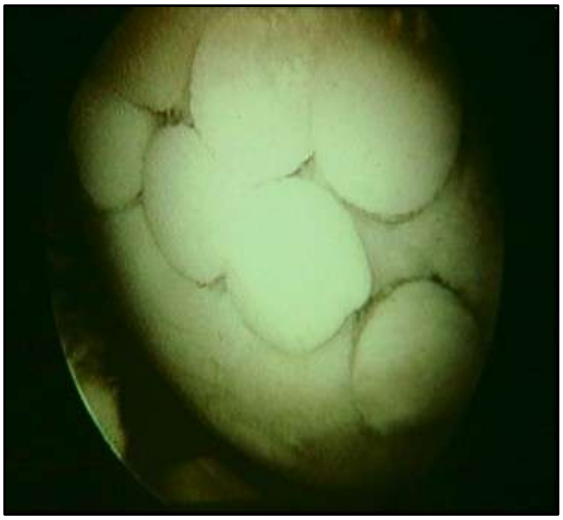

10. ábra. Artroszkópos mozaikplasztikaműtéti képe.

11. ábra. Mozaikplasztika utáni 8, 10, ill. 12 hetes kontroll artroszkópiás képek. A pótolt ízületi felszínek kongruensek, de még kissé heterogén a pótolt felszín megjelenése a graftok közötti kitöltő regenerátum viszonylagos puhasága miatt.

12. ábra. Mozaikplasztika utáni 1, 5, ill. 8 éves kontroll artroszkópiás kép. Az előző ábrához képest jóval homogénebb megjelenésű ízfelszínek figyelhetők meg, mivel a graftok közötti kitöltő szövet rostban gazdagabb –érett rostos porc jellegű.

3.4.5. Osteochondralis allograft átültetés

Az osteochondralis allograft átültetés több mint 100 éves múlttal rendelkező eljárás a végtagsebészetben. A 20. század elejének egyik vezető sebészprofesszora, a német *Erich Lexer* már 1908-ban beszámolt osteochondralis allograft átültetéseiről, melyeket arckoponyai és alsó végtagi defektusok kezelésére alkalmazott (Lexer 1908). Korának csekély mikrobiológiai és immunológiai ismereteinek megfelelően ezek a műtétek meglehetősen szerény eredménnyel végződtek. Többek között ezek az eredmények is több évtizedre visszavetették az eljárás utáni érdeklődést.

A téma az 1970-es években került ismét előtérbe az Amerikai Egyesült Államokban, és azóta – a megnövekedett klinikai érdeklődésnek és tudományos kutatásoknak köszönhetően – reneszánszát éli (Czitrom és mtsai. 1986). Az ekkor megjelent publikációk friss-fagyasztott ill. fagyasztott és konzervált („cryopreserved") osteochondralis allograftok vizsgálatairól számolnak be (Ohlendorf és mtsai. 1996, Schachar és mtsai. 1989, Wingenfeld és mtsai. 2002). Ezek a fizikai és kémiai eljárások kedvezőtlenül befolyásolják a chondrocyták hosszú távú túlélését.A fagyasztás ugyan megnöveli a graftok eltarthatóságát, emellett azonban az ízületi porcban megtalálható élő chondrocyták több mint 95%-át elpusztítja (Ohlendorf és mtsai. 1996). Sőt mi több, a klinikai tapasztalat azt mutatta, hogy a hyalinporcban lévő sejtmentes mátrix a fagyasztott graftokban az idő előrehaladtával degenerálódik, valószínűleg azért, mert a minimális számú túlélő sejt nem képes fenntartani a szöveti homeosztázist (Enneking és Campanacci 2001). Az ún. „cryopreserved" graftok esetében a fagyasztás valamilyen nutritív médiumban történik, ez valamelyest javítja a chondrocyták túlélését, azonban a sejtelhalás ilyen előkezelés mellett is drasztikus mértékű marad (Malinin és mtsai. 1985, Jomha és mtsai. 2002, Csönge és mtsai. 2002). Ezért az ily módon tartósított és előkezelt graftok nem hozták meg a várt eredményt.

Az osteochondralis allograft bizonyos aspektusaival magyar szerzők is foglalkoztak. *Csönge Lajos, Bakay András és munkatársaik* 60 napig, különböző kondíciók mellett tárolt osteochondralis allograftok chondrocyta túlélését vizsgálták (Csönge és mtsai. 2002). Ugyanezen szerzők ún. „cryopreserved" osteochondralis allograft beültetéseket is végeztek (Bakay és mtsai. 1998). *Bárdos Tamás és munkatársai* 9 hónapos sertéseken fokális porcdefektusok kezelési lehetőségeit vizsgálták, többek között a basalis felszín felőli

többszörös bemetszéssel előkészített chondrograftok – héjszerű porcrétegek – segítségével (Bardos és mtsai. 2009).

3.4.5.1. Friss osteochondralis allograft átültetés

A nemzetközi irodalomban az elmúlt évtizedben megjelent hosszútávú utánkövetésekből az derül ki, hogy hosszabb távon is sikeres osteochondralis allograft átültetés friss, hipotermikus körülmények között tárolt oltványok beültetésével elérhető. Ezek az oltványok a stabil csontos alapnak és a felszínen túlélő hyalin porcnak köszönhetően akár 25 évig is képesek túlélni és funkcionálni (Gross és mtsai. 2008). A frissallograftoknagyarányú élő chondrocytát tartalmaznak, amelyek képesek fenntartani az extracelluláris mátrix mechanikai tulajdonságait, sok évvel a beültetés után is (Gross és mtsai. 2001, Ghazavi és mtsai. 1997).

Az Amerikai Egyesült Államok néhány centrumában már néhány évtizedestapasztalat támasztja alá a módszer eredményességét (Shasha és mtsai. 2003, Williams és mtsai. 2007, Lightfoot és mtsai. 2007), és az eljárás olyannyira jól bevált, hogy a friss osteochondralis allograftokat nem csak nagy kiterjedésű, mély defektusok esetében, hanem felszínesebb léziókra is alkalmazzák a fiatalabb betegpopulációban (Bugbee és Convery 1999). Az osteochondralis allograftok alkalmazási területe elsősorban a térdízület, de sikerrel alkalmazzák őket a bokaízületben (Gross és mtsai. 2001), és kevesebb indikációval ugyan, de a csípő- (Meyers 1985), és a vállízületben (Chapovsky és Kelly 2005) is. A tengerentúlon az allograftokat megfelelő szövetbanki háttér biztosítja.

A friss osteochondralis allograftok átültetésének alapkoncepciója az, hogy olyan érett, csontos alappal rendelkező hyalinporcot ültetünk át, ami – metabolikus aktivitását, és kollagén mátrixát megtartva – a hipotermikus tárolást túléli. A hyalinporc olyan tulajdonságokkal rendelkező szövet, amely transzplantációra ideális. Elsősorban azért, mert – tekintve, hogy avascularis szövet – nem igényel vérellátást, metabolikus igényeit a synovialis folyadék felől, diffúzió útján elégíti ki. Másodsorban, mivel aneuralis struktúra, beidegzés nem szükséges a működéséhez. Harmadrészt, az ízületi porc immunológiai szempontból semlegesnek tekinthető, hiszen a chondrocyták a sejtmentes mátrixba ágyazottan szinte teljesen rejtve maradnak a recipiens immunrendszere elől (Langer és Gross 1974).Az osteochondralis

allograftok másik fő komponense a csontos bázis. Ez biztosítja a graft rögzítését és beépülését a befogadó oldalra. Ez a struktúra az átépülés során vázszerkezeti – ún. scaffold – funkciót tölt be, és tekintettel arra, hogy eredetileg vascularizált szövet, a benne maradt vérsejtek a recipiens immunválaszát válthatják ki (Strong és mtsai. 1996). Az eredményes műtéti technika fő kívánalma ezeknek az immunválaszt kiváltó sejtes elemeknek a lehetőség szerinti tökéletes eltávolítása.

Mostanáig a világon viszonylag kevés helyen foglalkoztak friss allograftok beültetésével, csupán néhány, ilyen típusú transzplantációval foglalkozó észak-amerikai centrumban gyűlt össze érdemi klinikai tapasztalat a módszert illetően. Ezek a centrumok megfelelően felszerelt és szigorú protokollokkal dolgozó szövetbankokkal kollaborálnak. A graftokat olyan 15 és 40 év közötti donorokból nyerik, akiknél a porcfelszín makroszkóposan épnek látszik (American Association of Tissue Banks. Standards for tissue banking 2012). A graftvétel aszeptikus körülmények között zajlik, a meleg ischaemiás időszak minimalizálása mellett. A tárolási hőmérséklet vonatkozásában a kinyert oltványokat a jelenlegi protokoll szerint 4 Celsius fokon, hűtve kell tárolni, bár már vannak olyan szerzők is, akik 37 Celsius fokon való tárolás mellett jobb chondrocyta túlélést regisztráltak (Pallante és mtsai. 2009, Chahal és mtsai. 2013, Garrity és mtsai. 2012).Az allograftok átültetése kapcsán az egyik legfontosabb tényező a graftvétel és a beültetés között eltelt idő, amely az átültetés hosszútávú sikerét döntően befolyásolja. Habár az átültetési időt tekintve eleinte a lehető leggyorsabb – néhány napon belüli – transzplantáció volt a cél;a tengerentúli centrumok gyakorlatában a patogén ágensek transzmissziója miatti aggodalom egy minimum 14 napos szűrési időszak bevezetését követelte meg. Ez az idő szükséges ahhoz, hogy a szövetbank az aerob, anaerob, illetve spórákat képző baktériumokat, valamint a vírusokat kiszűrhesse, mielőtt a graft beültetésre kerül. Mindezt figyelembe véve, bár a friss allograftok eltarthatóságával kapcsolatosan egységes álláspont egyelőre nem alakult ki (Amiel és mtsai. 1989, Sammarco és mtsai. 1997, Williams és mtsai. 2003, Williams és mtsai 2004, Rohde és mtsai. 2004, Pearsall és mtsai. 2004, Allen és mtsai. 2005), ezekben a centrumokban az átültetési időt tekintve az a gyakorlat alakult ki, hogy a hipotermikus körülmények között tárolt allograftokat 24 – 28 napon belül ültetik be a betegeknek (Pearsall és mtsai. 2004, Williams és mtsai. 2003, Garrity és mtsai. 2012). Az ennyi ideig tárolt allograftokat a szakirodalom a „friss” jelző helyett „hosszan friss” (*prolonged fresh, delayed fresh*) jelzővel illeti.

Több tanulmány számol be a hűtött graftok különféle – aminosavakat, glukózt, és szervetlen sókat tartalmazó – tápoldatokban történő tárolásáról, ami a chondrocyták túlélésére és a szerkezeti integritás megtartására jó hatással van. Ezek a tanulmányok azt mutatják, hogy a sejtek denzitása, életképessége és metabolikus aktivitása a tárolás kezdetétől számítva 14 napig változatlannak tekinthető, míg a hyalin-mátrix 28 napig többé-kevésbé intakt marad, degenerálódása csak ezután válik szignifikánssá (Williams és mtsai. 2004, Ball és mtsai. 2004).E kutatások alátámasztják a fent részletezett amerikai gyakorlatot az átültetési idő vonatkozásában.

A friss osteochondralis allograft átültetés eredményessége a helyesen megválasztott betegpopulációban jól dokumentált a nemzetközi irodalomban. Számos szerző számol be sikeres közép- és hosszú távú eredményekről ezen graftok használata kapcsán.
Az első nagyobb beteganyagot áttekintő közlemény *Allan Gross és munkacsoportja* nevéhez fűződik 1985-ből (McDermott és mtsai. 1985). Ezen szerzők osteochondralis allograft átültetéseiket 1972-ben kezdték a Torontói Egyetemen, és közleményükben az első 100 esetük eredményeit mutatják be. Shell allograftokat használtak femur illetve tibia defektusok esetén 95 alkalommal, emellett 3 patella és 2 talus beültetést végeztek. Átlagos utánkövetési idejük 3,8 év volt, de minimum 2 év. A módosított Hospital for Special Surgery (HSS) Score alapján 56%-os összesített sikerességi rátáról számolnak be. Megjegyzendő, hogy ezt az eredményt döntően befolyásolta a léziók etiológiája: a traumás eredetű defektusok esetében 75 %-os, míg arthrosis esetén csupán 42%-os sikerről számolnak be a szerzők. Ugyanebből a centrumból kisméretű graftok vonatkozásában *Mahomed és mtsai.* egy későbbi tanulmányban 122 beteg 126 térdízületi osteochondralis defektusának friss osteochondralis allografttal való megoldásáról számolnak be, a módosított HSS score szerint 86%-os sikerrel (Mahomed és mtsai. 1992). Náluk az átlagos utánkövetési idő 7,5 év (2-22), a graftok túlélési ideje 5 év után 95%, 10 év után 71%, míg 20 év után 66%.
Már több, mint tíz évvel ezelőtt *Bugbee és Convery* 100-nál több sikeres osteochondralis allograft beültetésről számoltak be izolált femur vagy tibia condylus léziók esetén (Bugbee és Convery 1999), s a technika azóta még népszerűbbé vált. A friss monopoláris allograftok rövid távú utánkövetésében kevés esetben regisztráltak rejekciós reakcióhoz hasonló szövődmény miatti revíziót. E szerzők hangsúlyozzák azt, hogy a friss allograftok korlátozott elérhetősége, a logisztikai és biztonsági vonatkozások kihívást jelentenek e technika kapcsán.
Chu és mtsai. 55 térdízületi allograft átültetésről számolnak be, amelyek elvégzése osteochondritis dissecans, osteonecrosis, traumás porckárosodás illetve patellofemoralis

defektus miatt vált szükségessé (Chu és mtsai. 1999). Betegeik átlagéletkora 35,6 év, az átlagos utánkövetési idő 75 (11-147) hónap volt. Az 55-ből 43 esetben unipoláris, míg 12 esetben bipoláris porcfelszínképzés történt. Negyvenkét beteg (76%) jó ill. kiváló minősítést ért el egy 18 pontos értékelő skálán és csak 3 beteg kapott gyenge minősítést. Fontos megjegyezni, hogy a 43 unipoláris esetből 36 eset lett jó ill. kiváló eredményű, míg a bipoláris pótlások esetén csupán 50% érte el ugyanezt a minősítést.

A friss osteochondralis allograft beültetés legnagyobb akadálya Magyarországon a friss oltványokat biztosítani képes szövetbank hiánya. E hiány miatt kezdtünk el kutatni alternatív allograft-források után, hogy a transzplantáció szövetbanki háttér nélkül is kivitelezhető legyen. Ez irányú munkánkat az „Anyagok és módszerek" c. fejezetben részletezem.

3.4.5.1.1. Fertőző ágensek átvitele, immunológiai vonatkozások

Minden szerv- és szövetátültetés kapcsán megvan a veszélye a különböző fertőző ágensek átvitelének, a donorok megfelelő szűrővizsgálatainak ellenére is (Tomford 1995). Az USA-ban a donorok szűrése – akárcsak a graftvétel és a tárolás is – az *American Association of Tissue Banks* irányelvei szerint zajlik (American Association of Tissue Banks. Standards for tissue banking 2012). Ez tartalmazza a donor részletes anamnézisét, szerológiai és bakteriológiai vizsgálatait. Habár a HIV, a hepatitis vírusok és egyéb patogén ágensek szerológiai vizsgálatai jelentős fejlődésen mentek keresztül, és biztonságosnak tekinthetőek; csekély, de mégis mérhető ezeknek a súlyos betegségeknek a transzmissziós kockázata. E kockázat számszerűsítésével kapcsolatban eddig viszonylag szerények az irodalmi közlések.

A friss osteochondralis allograftok immunológiai vonatkozásait szintén figyelembe kell venni. Igaz ugyan, hogy a chondrocyták az extracelluláris mátrixba való beágyazottságuk miatt rejtve vannak a recipiens immunrendszere elől (Langer és Gross 1974); viszont az is igaz, hogy a jelenlegi klinikai gyakorlatban vércsoport és HLA (human leukocyta antigén) szerinti egyeztetés nincs a donor és a recipiens között, és ez különböző mértékű immunválaszt képes kiváltani, elsősorban a graft csontos részében megmaradó vér alakos elemeinek köszönhetően. Mégis, az ezzel foglalkozó tanulmányok következetesen azt mutatják, hogy a betegek immunrendszere általában jól tolerálja a beültetést, immunmediált patológiás elváltozás nem,

vagy csak minimális mértékben detektálható (Kandel és mtsai. 1985, Oakeshott és mtsai. 1988). Ennek valószínűsíthető műtéttechnikai alapja a szivacsos csontállomány makroszkópos sejtmentesítése különböző kimosási technikákkal (pl.*jet-lavage*). A korábban használt fagyasztási és tartósítási módszerek bizonyos mértékű dezantigenizáló hatással rendelkeztek, de a mai friss beültetések esetén csak a velőállomány sejtes elemeinek mechanikus eltávolítása jöhet szóba.

3.4.5.1.2. Méretezés és illeszkedés

A friss osteochondralis allograftok átültetése kapcsán megkerülhetetlen kérdés a méretezés és illeszkedés problematikája is. Minden porcfelszín rekonstrukció esetében döntően törekedni kell a lehető legjobb kongruenciaviszonyokra az optimális teherelosztás érdekében.Alapigazság az, hogy a friss osteochondralis allograftok átültetése során szükséges a donor és a recipiens méretbeli illeszkedése. Ez a tudomány jelenlegi állása szerint – egy optimális, standard illesztési technika hiányában – kétféle módon érhető el:

1.) néhány nagyobb méretű (általában 15mm – 35mm átmérőjű), cilindrikus graft mozaikszerű beültetésével (ún. mega-OATS technika);

2.) a sebész által szabad kézzelkialakított és megformáltstrukturális, vagy vékonyabb, ún. shell-allograftok átültetésével.

Ez utóbbi technika nagy sebészi tapasztalatot igényel, mert – erre a műtétre kifejlesztett műszerkészlet hiányában – az operatőr kézügyességét, illetve szemmértékét igencsak igénybe veszi. A strukturális allograftokat masszív osteochondralis defektusok esetén alkalmazzák, míg a shell-allograftok felszínesebb osteochondralis defektusok esetén kerülnek beültetésre.

A tengerentúli gyakorlatban a recipiens térdének preoperatív AP röntgenfelvételét egy hosszmarkerrel együtt készítik el és ehhez viszonyítva a felvételen milliméterre pontosan megmérik a tibia-plató medialis-lateralis dimenziójú kiterjedését. A szövetbankban közvetlenül lemérik a donor tibia-platójának szélességét, és a két adatot összevetve 2 milliméternél kisebb különbséget tartanak elfogadhatónak a műtétre való kiválasztás

során(Highgenboten és mtsai. 1994). Ez az egyezés természetesen nem oldja meg a felszínek illeszkedésének kérdését, amire jelen pillanatban a fentiekben vázolt két lehetőség áll rendelkezésre.

3.4.5.1.3.Indikáció

A friss osteochondralis allograft átültetés elsősorban a nagy kiterjedésű, mély osteochondralis defektusok megoldására alkalmas eljárás, melyek orvoslására a sebész megítélése szerint más porcfelszínképző eljárások nem alkalmazhatók. A felszín nagyságának vonatkozásában megoszlanak az irodalmi ajánlások. Általában 6-8 cm^2 defektus kiterjedés felett mindenképpen ajánlható az eljárás, de több szerző már 2-4 cm^2felett is indikálhatónak tarja a homológ transzplantációt. Az indikációs körbe tartoznak az olyan tiszta porckárosodások, melyek mérete kontraindikációt jelent más eljárások alkalmazására, illetve azok az osteochondralis defektusok, amelyek csontérintettsége 6 mm-nél nagyobb mélységű. A klinikai gyakorlatban az alábbi betegségek esetén alkalmazzák leggyakrabban a friss osteochondralis allograftok átültetését: osteochondritis dissecans, osteonecrosis, valamint a térd periarticularis törései következtében kialakult poszttraumás defektusok. Ezeken kívül az eljárást alkalmazzák patellofemoralis destrukciók és arthrosis esetén, illetve az unikompartmentalis vagy multifokális poszttraumás és degeneratív tibiofemoralis arthrosis-ok bizonyos eseteiben (Görtz és Bugbee 2006, Gross és mtsai. 2008).

Az egyre inkább kedvező térdízületi tapasztalatok miatt a friss allograftokat sikerrel alkalmazzák a bokaízületben is. A leggyakoribb indikációk a következők: poszttraumás arthrosis a felső ugróízületben (Gross és mtsai. 2001), a talus osteonecrosisa és az osteochondritis dissecans azon eseteiben, ahol egyéb porcfelszínképző eljárás nem alkalmazható (Tasto és mtsai. 2003).
A csípőízületben a friss osteochondralis allograftokat a femurfej osteonecrosisának kezelésére alkalmazzák, változó eredménnyel (Meyers 1985). A jelenlegi klinikai gyakorlatban a combfejelhalás olyan tünetet produkáló, kisméretű, részleges lézióiban indikálják ezt az eljárást, amelyek más kezelésre nem reagálnak.
A vállízületben friss allograft átültetés glenohumeralis instabilitással és diszlokációval társuló, nagy kiterjedésű porcos-csontos léziók eseteiben (Chapovsky és Kelly 2005), valamint a

humerusfejen fellépő osteochondritis dissecans és osteonecrosis esetén indikálható (Johnson és Warner 1997).

Az allograft beültetés életkori alkalmazhatóságát illetően megoszlanak a vélemények, korábban több szerző a 40-45 éves életkort ajánlotta felső korhatárnak, de ez az utóbbi évtizedben feljebb tolódott, s nemrégiben 60 éves kor utáni sikeres beültetésekről is számoltak már be. Egységes álláspont az életkor vonatkozásában nem alakult ki (Davidson és Carter 2007).

3.4.5.1.4.Kontraindikáció

A friss osteochondralis allograft átültetés nem alternatívája az olyan endoprotetikai műtéteknek, amelyek a beteg életkorát és aktivitási szintjét figyelembe véve helyesen lettek indikálva. A kétoldali, illetve multikompartmentális allograft átültetések kevésbé sikeresek, sőt, előrehaladottabb arthrosis az allograft átültetés kontraindikációját jelenti, még fiatal betegek esetében is. Egyéb relatív kontraindikációk közé tartoznak a nem korrigált, szalagsérülések miatti ízületi instabilitások és a csípőízület axiális tengelyeltérései. Az ilyen típusú biomechanikai eltérések az allograft beültetést megelőzően, vagy azzal egyidejűleg korrigálhatóak. A meniscus sérülései szintén egyidejűleg kezelhetőek, míg a teljes hiányok ugyancsak homológ átültetéssel orvosolhatóak. Kontraindikációnak tekinthetők a gyulladásos betegségek, anyagcserebetegségek és minden ismeretlen eredetű synovitis (Görtz és Bugbee 2006). A 30-as értéket meghaladó BMI, alkohol- illetve gyógyszer abusus, és a dohányzás szintén relatív ellenjavallatként jönnek szóba (Davidson és Carter 2007).

3.4.5.1.5.Műtéti technika

Tekintettel arra, hogy az allograft átültetés indikációja, és a megfelelő donor megtalálása között általában több hét, több hónap is eltelik, célszerű egy preoperatív, diagnosztikus célú artroszkópia elvégzése. Ez lehetőséget biztosít a sebész számára, hogy az ízületben esetlegesen meglévő egyéb morbiditásokat észlelje, és azokat megfelelően ellássa az allograft

beültetést megelőzően. Ez kiemelt jelentőséggel bír az indikációt képező esetek többségében, ahol a kiváltó noxa már több korábbi műtétet kívánt meg.

A friss osteochondralis allograft átültetés általában nyitott műtétet igényel. A feltárás nagysága változó, ez a defektus méretének és elhelyezkedésének függvénye.
Az optimális illesztés előmozdítása érdekében alapvetően két technika használatos. Az egyik az autológ osteochondralis átültetéseknél használt *mozaikszerű graftok („dowel grafts")* beültetésével történő felszínképzés, a másik a szemmérték/sebészi tehetség útján történő alaki lekövetés. Mindkét technikának egyaránt vannak előnyei és hátrányai is.

Az átültetett graft tömegének meghatározó jelentősége van a beépülés tempója, sikerrátája vonatkozásában. A masszív osteochondralis defektusok esetében használt *strukturális* graftok nagyobb tömegük miatt hosszabb tehermentesítést igényelnek s beépülési esélyeik is gyengébbek, mint a felszínes károsodások esetében használható*shell-allograftok,* melyek csak egy vékony csontréteget tartalmaznak, aminek a be- és átépülése viszonylag gyorsabb.

A mozaikszerű allograftok ideális átmérője 15mm és 35mm között van. Ezek az oltványok ún. *„press fit"* módon rögzülnek a befogadó oldalra, egyéb fixálást általában nem igényelnek. A technika hátránya, hogy nehezen alkalmazható olyan defektusoknál, amelyek a femuron vagy a tibián hátul helyezkednek el, illetve a patellán vagy a trochleán találhatók. Hátrány továbbá az, hogy minél oválisabb formájú a defektus, annál több ép porcot kell feláldoznia a sebésznek a recipiens oldalon, hogy a cilindrikus donor graftok beültethetőek legyenek. Ma már több olyan műszerkészlet is elérhető, amit erre a technikára fejlesztettek ki. Ezek segítségével az allograft hengerek viszonylag könnyen beültethetőek. A hengerek száma természetesen növelhető – 2-3 nagyobb korong segíthet a hosszanti formájú defektust lefedni – de ez növeli az interface- ek számát, ami az integrálódás szempontjából a gyenge pontnak számít.

A nem hengerszerűen beültetett *strukturális*- és*shell-allograftok* használata technikailag nehezebb és az oltványok külön fixálást igényelnek. Ugyanakkor az alkalmazott technikától függően kevesebb ép porcot kell feláldozni a műtét során, és a rejtettebb elhelyezkedésű defektusok megoldására ez a technika kézenfekvőbb. Az allograft méretre szabása ebben az esetben meglehetősen nehéz. A technika fő nehézségét az adja, hogy itt – tekintettel arra, hogy nincs erre kifejlesztett standard eljárás és műszerkészlet – a módszer teljesen

individuális. A sebész kézügyességétől függ az, hogy a körberajzolt formát egy optimális vastagságú allografttal a lehető legjobban lefedje. Ha a defektus nemcsak nagy kiterjedésű, hanem mély is (tehát jelentős csonthiánnyal is számolni kell), akkor shell-allograft helyett strukturális allograft beültetése válik szükségessé. Miután sikerült kialakítani a legideálisabb formájú oltványt, azt rögzíteni kell a befogadó oldalra, legtöbbször felszívódó implantátumokkal vagy a porcfelszín alá vagy azon kívül elhelyezett (többnyire titán alapanyagú) kompressziós csavarok segítségével.

Bármelyik technikát választjuk is, a graftok csontos bázisát a beültetést megelőzően nagy nyomású vízsugárral („jet-lavage") alaposan ki kell mosni. Erre azért van szükség, hogy a csontgerendák között esetlegesen visszamaradt, immunválaszt kiváltani képes, donortól származó vérsejtek, csontvelői elemek számát minimálisra csökkentsük (Görtz és Bugbee 2006). Értelemszerűen ez lényegesen jobb hatásfokú a vékony csontréteget tartalmazó héjszerű oltványoknál s ez szerepet játszhat azok biztonságosabb beépülésében.

3.4.5.1.6. Rehabilitáció

A műtét után már az első órákban meg kell kezdeni az operált végtag passzív mozgatását. Alapesetben, ha a beteg az allograft beültetésen kívül egyéb beavatkozáson nem esett át, teljes terjedelmű mozgatás is engedélyezhető. Kezdetben a CPM használata előnyös, de nincs specifikus előnye a terhelés nélkül végzett aktív mozgatással szemben. A későbbiekben az aktív gyakorlatok kerülnek előtérbe. Hakísérő beavatkozás is történt (pl.: meniscus műtét, LCA pótlás, osteotomia), akkor változik a protokoll. Imitált járás végzése minimum 8, de gyakran 12 hétig szükséges.Ez függ a beültetett graft méretétől, rögzítésének módjától, s végül az oltvány beépülésének radiológiai leleteitől.A negyedik héttől engedélyezett zárt láncú ciklikus gyakorlatok végzése is (pl.: kerékpározás).A graft porcborítékának táplálása, kondicionálása és a csontrész fokozatos beereződése az átépülés szempontjából különös jelentőséggel bír. Ezért alapvető fontosságú a megfelelően adaptált terhelés bevezetése, részterheléses periódusok formájában.Ezek mértékét, hosszát alapvetően a graft tömege és a befogadó ágy vitalitása határozza meg. A terhelés fokozatos, tűréshatárig történő növelése általában a harmadik hónaptól engedélyezett. Amennyiben a végtag funkciója teljesen helyreállt, a beteg rekreációs, ill. szabadidős sporttevékenységet a hatodik hónap környékén

kezdhet el. A beültetett graft intenzív megterhelése, a hirtelen irányváltások és az ütközéssel járó sportok kerülendők, különösen a beültetést követő első évben.*Brace* alkalmazása általában nem szükséges, néhány eset kivételével:

- Ha a patellofemoralis ízületben (is) történt beültetés. Ebben az esetben flexió csak 45°-ig végezhető az első 4-6-8 hétben.
- Ha egyidejűleg történik transzplantáció a femoralis és a tibialis oldalra. Ekkor szükség lehet brace-re tehermentesítés céljából, hogy megvédje a transzplantált felszíneket a túlzott terheléstől.
- Unipolaris femoralis vagy tibialis condyluspótlás esetén a valgus- vagy varus irányba modellált „hinge" típusú ortézis segíthet védeni az oltványt a terheléstől a rehabilitáció során.

Ahogy minden porcfelszínképző eljárás során, úgy friss allograft beültetés esetén is a hosszútávú eredmények nagyban függnek az érintett ízület betegségének súlyosságától és a kezelés időtartamától. Nem irreális remény az, hogy egy fiatal, fokális lézió miatt transzplantált beteg, már egy évvel a beültetés után, normál ízületi funkció mellett visszatérjen a sérülés előtti aktivitási szintre, és akár versenyszerűen sportoljon (Krych és mtsai. 2012). Mégis, az esetek többségében, már az is sikernek számít, ha az allograft beültetésével a beteg fájdalmai csökkennek, protetizálása elkerülhető, vagy évekkel elodázható, és a mindennapi tevékenységek panaszmentes elvégzése mellett, szabadidős sporttevékenységre is képessé válik (Görtz és Bugbee 2006).

4. Célkitűzések

1) Friss osteochondralis allograftok átültetésével 2008-ban kezdtünk el foglalkozni osztályunkon, megkezdve ezzel a módszer magyarországi alkalmazását, e technika hazai feltételeinek megteremtését. A friss allograftok transzplantációjának legnagyobb akadálya az oltványokat biztosítani képes hazai szövetbank hiánya. Alternatív lehetőségként ún. élő donorokból nyert oltványokkal végeztünk kísérleteket. Célul tűztük ki, hogy az ilyen típusú graftok transzplantációra való alkalmasságát hisztológiai módszerekkel igazoljuk.

2) Célul tűztük ki, hogy – kedvező szövettani eredmények esetén – az élő donorokból származó friss osteochondralis allograftokat felhasználjuk a klinikumban is, és megfelelő indikációt követően beültetéseket végzünk s klinikai pontrendszerekkel, modern képalkotókkal objektív információkat nyerünk a módszer klinikai tapasztalatairól.

3) A friss osteochondralis allograftok átültetésével mostanáig csak az Amerikai Egyesült Államokban és Kanadában van érdemi klinikai tapasztalat néhány ezzel foglalkozó centrumban. Ezekben a centrumokban szövetbanki háttér biztosítja az allograftokat, amit – bár nincs egységes álláspont az oltványok eltarthatósági idejét illetően – átlagosan 24 – 28 napon belül használnak fel.Eddigi experimentális és klinikai tapasztalatok szerint az átültetés során a chondrocyták túlélését döntően a graftvétel és a beültetés között eltelt idő határozza meg, ezért célul tűztük ki, hogy ezt az átültetési időt jelentősen lerövidítjük, és megteremtjük egy 12-24 órán belüli ún. „ultra-friss” transzplantáció feltételeit.

4) Célként határoztuk meg, hogy a rövidebb transzplantációs idővel átültetett oltványok klinikai eredményességéről és a chondrocyta túlélésről tapasztalatokat nyerjünk.

5) A nagyszámú és rendszeres donorelérhetőség érdekében, valamint a friss osteochondralis allograft programszerűátültetésének előmozdítására, célul tűztük ki a

magyarországi friss osteochondralis allograft beültetés intézményrendszerének megszervezését.

6) A graftminőség biztosítása végett célul tűztük ki, hogy graftkivételi kritériumrendszert dolgozunk ki, és saját team-et állítunk fel, amely e kritériumok szerint nyeri ki az oltványokat a kadaver donorból, és riasztás esetén néhány órán belül kiszáll a helyszínre.

7) Ismert, hogy a friss osteochondralis allograft átültetéseknek a méretezés és illeszkedés az egyik fő problémája. A megfelelő illesztést kvantitatív radiológiai paramétereken nyugvó donor – recipiens párosítással lehet megoldani. Célként határoztuk meg egy olyan várólista felállítását, melynek adatrendszerét felhasználva a lehető legjobb donor – recipiens illesztést érhetjük el a transzplantációk során.

8) Célul tűztük ki egy friss osteochondralis allograft átültetést követő rehabilitációs protokoll kidolgozását, s ennek követelményeit a modern képalkotókkal nyert információk alapján pontosítjuk.

5. Anyagok és módszerek

5.1. Experimentális vizsgálatok

5.1.1. Élő donorokból származó osteochondralis minták hisztológiai elemzése

Klinikai kutatásunk elsődleges helyszínén, az Uzsoki Kórház Ortopéd-traumatológiai Osztályán nagyszámú térd-, illetve csípőprotézis beültetés történik, így kézenfekvő kutatási iránynak tartottuk a protetizált betegekből műtétük kapcsán eltávolított osteochondralis szövetek vizsgálatát. Ezek a szövetek ugyanis az esetek egy részében nem 100%-osan destruáltak, hanem tartalmaznak olyan részeket is, amelyek preoperatív RTG vizsgálat, illetve intraoperatív inspekció alapján ép porccal fedettnek néznek ki. Ezeket az épnek kinéző részeket is el kell távolítani ahhoz, hogy a protézis beültethető legyen. Ebből kifolyólag protézisbeültetés kapcsán szert tehetünk olyan osteochondralis szövetekre, melyek homológ transzplantációra megfelelőek lehetnek.Jellemzően két anatómiai régiót tartottunk potenciális allograft-forrásnak:

1.) coxarthrosis miatt csípőprotézis beültetésre váró betegek combfejének caudalis, preoperatív RTG leletek alapján ép porcborítással rendelkező része*(13. ábra)*

13. ábra. Coxarthrosis miatt protetizált beteg preoperatív RTG felvétele és az eltávolított caput femoris. A szövettani vizsgálat szerint ebből a combfejből beültetésre alkalmas allograftot lehetett volna kialakítani.

2.) varus tengelyeltérés talaján kialakult gonarthrosis miatt térdprotézis beültetésre váró betegek lateralis femur condylusának preoperatív RTG leletek alapján ép porcborítású része *(14. ábra)*.

14. ábra. Gonarthrosis miatt protetizált beteg preoperatív RTG felvétele és condylusának intraoperatív képe. A szövettani vizsgálat szerint az LFC potenciális allograft-forrás lehetett volna.

A radiológiai leletek alapján kiválasztott, ép porcborítású részeket a protézisek beültetésekor reszekáltuk, és makroszkópos megjelenésük alapján is megítéltük, hogy transzplantációra alkalmasak lehetnek-e.

A hisztológiai vizsgálatra szánt szövetblokkokat az alábbi módon készítettük elő, és küldtük el vizsgálatra:

A protézis beültetésekor eltávolított combfejből ill. femurcondylusból vékony osszcillációs fűrészsegítségével átlagosan *3-4 cm* hosszú, *0,6-0,8cm* (caput femoris esetén) ill. *2-3cm* (LFC esetén) széles, teljes vastagságú (ízületi porcot, subchondralis kortikális csontállományt, valamint spongiosus csontállományt is tartalmazó) szövetblokkokat alakítottunk ki. A preparátumokat Saint Marie fixációs oldatba (alkohol-formalin 4:1 keveréke)tettük, és abban küldtük el hisztológiai elemzésre*(15. ábra)*.

15. ábra. Osteochondralis szövetblokkok kialakítása hisztológiai elemzéshez.

Az élő donorokból nyert, makroszkóposan és RTG leletek alapján ép részeket is tartalmazó graftokat a Debreceni Egyetem Orvos- és Egészségtudományi Centrumának Anatómiai, Szövet- és Fejlődéstani Intézetével együttműködve szövettani vizsgálatoknak vetettük alá. Arra kerestünk választ, hogy az operatőr által transzplantációra alkalmasnak ítélt allografttok minősítése hisztológiai szempontból is megállja-e a helyét.

Szövettani vizsgálataink során összesen 27 betegből származó mintából készültek metszetek. Belőlük 15 potenciális allograft donor volt (tehát makroszkópos megítélés alapján felhasználható részeket is tartalmazott az eltávolított combfej ill. femurcondylus), míg 12 esetben makroszkóposan teljesen destruált mintákat vizsgáltunk kontrollcsoport gyanánt.

Az ízületi porcot tartalmazó femurfej illetve femurcondylus darabokat Saint Marie fixációs technikával – alkohol-formalin 4:1 keverékben fixáltuk, 25%-os hangyasavas oldatban dekalcináltuk, paraffinba ágyaztuk. A paraffinos blokkokból 5-7 mikrométer vastag metszeteket készítettünk az ízületi felszínre merőleges síkban. A metszeteket az alábbi hisztokémiai reakciókkal dolgoztuk fel:

- dimetilmetilénkék (DMMK) festéssel a proteoglikán (PG) molekulákattüntettük fel, a reakció lilás-piros színben jelenik meg (a PG molekulák jelentős mértékben felelősek a porcszövet teherbíró képességéért);

- picrosirius vörös (PS) festéssel a kollagént jelöltük, a reakció piros színben jelenik meg.

A mikroszkópos felvételeket NIKON ECLIPSE 800 kutató mikroszkópban SPOT JUNIOR digitális kamerával készítettük. A hisztológiai értékelés során a vizsgáló nem kapott információt a radiológiai és a makroszkópos értékelésről.

5.2.Klinikai vizsgálatok

5.2.1. Térdízületi transzplantációk

Az osteochondralis allograftok vonatkozásában, a nemzetközi gyakorlatban eddig a legtöbb transzplantáció térdízületben történt. A hazai gyakorlatot illetően is ebben az ízületben ültettek át különböző homológ oltványokat magyar kollégák (ld. 3.4.5. fejezetben Bakay, Csönge és mtsai, ill. Bárdos és mtsai).A legtöbb tapasztalat tehát a térdízületi allograft átültetésekkel kapcsolatosan gyűlt össze.

Az 5.1.1. fejezetben bemutatott experimentális vizsgálatsorozat alapján úgy véltük, hogy a friss osteochondralis allograftok klinikai alkalmazását a térdízületben kezdjük meg, nagy kiterjedésű, mély porcdefektusok kezelésére.Eddig 9 térdízületi transzplantációt végeztünk. A korábbi hazai és nemzetközi kutatási eredmények, tapasztalatok ill. az elővizsgálatok alapján összeállított klinikai bevezetési tervet az Egészségügyi Tudományos Tanács Tudományos és Kutatásetikai Bizottsága jóváhagyta s ennek alapján kezdtük a műtéteket (ügyiratszám: 2237-0/2011-EKU (62/PI/11.)). A korábbi tapasztalatok és alapkutatásos eredmények alapján az új alkalmazási technika – melynek lényege az „ultra friss beültetés" – megalapozottnak tűnt. Betegeink megfelelő műtét előtti tájékoztatást kaptak és aláírásukkal elfogadták a vizsgálatban való részvételt. A műtéteket a mozgásszervi sebészetben nagy tapasztalattal rendelkező, a különféle porcpótlási módszerekben jártas sebész végezte. A betegek utánkövetését prospektív módszerrel fizikális kontrollvizsgálatok, képalkotó vizsgálatok (RTG, MRI) és független vizsgáló által végzett klinikai score-ok (IKDC score, Hospital for Special Surgery score, Cincinatti score) segítségével végeztük.

5.2.1.1.Osteochondralis defektus miatt megoperált betegek, akik „élő donorból" származó friss osteochondralis allograftot kaptak

Két olyan beteget vizsgáltunk, akik – egyéb donorelérhetőség híján – élő donorból származó allograft beültetésen estek át:

- Egyikük a műtét idején 29 éves férfibeteg volt, akinek Hoffa törés utáni szeptikus szövődményként masszív osteochondralis defektusa alakult ki a femur condylusán. A lateralis femurcondylus masszív csonthiánya miatt a beteg életminőségét súlyos multidirekcionális instabilitás, habituális patellaficam és teljes terhelésképtelenség jellemezte. Az instabilitás, a patellaficam és a terhelésképtelenség csak a hiány pótlásával volt megoldható. Protetikai szempontból ez szegmentprotézis beültetést kívánt volna meg, de a fiatal életkor miatt biológiai megoldásra törekedtünk. Ezt a nagyméretű, mély osteochondralis léziót kezeltük friss osteochondralis allograft beültetésével.

- Másik betegünk az operációkor 30 éves nőbeteg volt, akinél recidív haemorraghiás synovitis talaján progrediáló valgus tengelyeltérést okozó gonarthrosis alakult ki. Az ily módon létrejött, közepes mélységű osteochondralis defektus friss allografttal való pótlását végeztük el.

A transzplantációhoz szükséges friss osteochondralis allograftokat az átültetés előtt 1-1.5 órával csípő- illetve térdprotézis beültetésen átesett betegekből nyertük. A tervezettdonorok beleegyező nyilatkozatot írtak alá, hogy protetizálásuk során eltávolított szöveteiket egy esetleges transzplantációra felhasználhatjuk. Vírusszűrésükre – lévén, hogy elektív műtetek során nyertük a donorszövetet – a preoperatív kivizsgálás során került sor. Masszív osteochondralis defektus miatt megoperált betegünk friss allograftját femurfejből; míg másik, közepes mélységű osteochondralis defektustól szenvedő betegünk oltványát lateralis femur condylusból alakítottuk ki*(16. ábra, 17. ábra)*.

16. ábra. Friss osteochondralis allograft combfejből

17. ábra. Friss osteochondralis allograft lateralis femur condylusból

A műtétek során nem allograft beültetésekhez kifejlesztett műszerkészletet, hanemszokványos csontsebészeti műszerezettséget, fúró- és oszcillációs fűrészmotorokathasználtunk.Graftjaink kialakítását ezek segítségével, szabad kézzel, szemmérték alapján végeztük el. A graftvétel és a beültetés közötti néhány órában az oltványokat fiziológiás sóoldattal átitatott sebészeti törlőben, szobahőmérsékleten tároltuk. A megfelelő méretűre faragott graftok spongiosus csontállományából a beültetés előtt nagynyomású fiziológiás sóoldatsugarat használó eszköz (*jet lavage*vagy *pulsed lavage*) segítségével kimostuk a medulláris sejtes elemeket, melyek immunválasz kiváltására képesek*(18. ábra)*.

18. ábra. A sejtes elemek eltávolítása pulsed lavage segítségével műtét közben.

5.2.1.2. Várólistás betegek, akik kadaverből származó friss osteochondralis allograftot kaptak

Hétolyan beteget vizsgáltunk, akiket várólistáról hívtunk be műtétre akkor, amikor kadaverből származó friss osteochondralis allograft állt rendelkezésünkre. A várólistáról a recipiens beteg kiválasztása az adott transzplantációra az alapján történt, hogy nem és testmagasság alapján a lehető legjobban hasonlítson azadott donorhoz. A kiválasztott betegeket telefonon értesítettük a donor meglétéről, illetve a transzplantáció lehetőségéről (a betegeket műtéti előjegyzésükkor, azaz várólistára kerülésükkor tájékoztattuk, hogy egy leendő értesítést követően 24 órán belüli műtétre kell készülniük). Az értesített betegek másnap műtétre jelentkeztek.

Kadaverből származó friss osteochondralis allograftokat egy esetben a Pécsi Tudományegyetem Mozgásszervi Sebészeti Intézetétől kaptunk, míg hat esetben az Országos Vérellátó Szolgálat Szervkoordinációs Irodájával való együttműködésünk kapcsán jutottunk hozzá az oltványokhoz. A donorok vírusokra való szűrését a fent nevezett intézmények végezték/végeztették el. A graftkivételt a Pécsi Tudományegyetemen helyi csapat, míg a többi esetbensaját kollégáinkból álló teamvégezte el aszeptikus körülmények között. A kadaverből való szövetkivételkor a donorszövetet fiziológiás sóoldatba mártott gézlapokba csomagoltuk, egyéb tároló médiumot nem alkalmaztunk. A donorszövet szállítását steril csomagolásban,

hűtőtáskában végeztük. A szállítást követő 24 órában az oltványokat hűtőszekrényben, 4°C-on tároltuk a transzplantációig.A transzplantációkhoz a friss allograftokat kadaverből kivett, egész térdízületekből nyertük*(19. ábra)*.

19. ábra. Kadaverből származó jobboldali distalis femoralis epiphysis, melyből friss osteochondralis allograftot alakítottunk ki.

A műtétek során az alábbi két technika valamelyikét alkalmaztuk:

1.) az előző pontban már említett, szabad kézzel történő graftkialakítást nem specifikus műszerek segítségével, mellyel jelentősebb csontkomponenst tartalmazó struktúrális allograftot vagy vékonyabb, héjszerű ún. shell-allograftot hoztunk létre, melyeket Herbert-csavarokkal rögzítettünk

2.) allograft beültetésekhez kifejlesztett megaOATS instrumentárium (ARTHREX INC., 1370 Creekside Blvd., Naples, Florida 34108, USA)segítségével 15mm – 35mm átmérő közötti cilindrikus allograftokat alakítottunk ki*(20. ábra),*amelyeket press fit módon rögzítettünk a befogadó helyre*(21. ábra)*.

Az előző pontban már említett jet lavage-zsal való kimosást minden esetben alkalmaztuk.

20. ábra. MegaOATS instrumentárium.

21. ábra. Press fit módon rögzített cilindrikus allograftot a lateralis femur condyluson.

5.2.1.3. Kontroll artroszkópia és azt követő vizsgálataink

Egy térdízületi transzplantáción átesett betegünknél kontroll artroszkópiát végeztünk a 34. posztoperatív héten. Az ízületi tükrözést azért végeztük el, hogy betegünk sportba való visszatérésének lehetőségét eldönthessük, ill. időpontját meghatározzuk.

A tükrözés során 3 próbaexcíziót végeztünk:

1) a pótolt területből szövettani vizsgálat céljából
2) a pótolt területből élő sejtszám meghatározás céljából
3) a lateralis femur condylus-ból kontroll gyanánt

A mintavétel során 2mm átmérőjű, 1cm hosszúságú, spongiosus csontbázissal rendelkező szövetblokkokat távolítottunk el *(22. ábra, 23. ábra)*.

22. ábra. Biopsziavétel az allograftból, szövettani vizsgálatra – tükrözés során két helyről vettünk mintát: az elsőt a graft hátsó részéről, a másodikat a medialis oldalról(kontroll artroszkópiás kép).

23. ábra. 2 mm átmérőjű 1 cm hosszúságú, spongiosus csontbázissal rendelkező szövetblokk.

A szövettani vizsgálat során a pótolt területből származó osteochondralis szövet feldolgozása az alábbiak szerint történt:

A szövethengertSaint Marie fixációs technikával – alkohol-formalin 4:1 keverékben fixáltuk, 25%-os hangyasavas oldatban dekalcináltuk, paraffinba ágyaztuk. A paraffinos blokkokból 5-7 mikrométer vastag metszeteket készítettünk az ízületi felszínre merőleges síkban. A metszeteken az alábbi festési eljárásokatalkalmaztuk:

- hematoxilin-eozin (HE) festés, ami a sejtmagokat és egyéb bazofil struktúrákat kék színűre, a fehérjék nagy részét piros színűre festeti meg;

- dimetilmetilénkék (DMMK) festés, amivel a proteoglikán (PG) molekulákat tüntettük fel, a reakció bíbor metakromáziás színben jelenik meg;

- picrosirius vörös (PS) festés, amivel a kollagént jelöltük, a reakció piros színben jelenik meg.

A picrosirius vörössel megfestett metszeteket normál fénymikroszkóppal, és polarizációs mikroszkóppal is megvizsgáltuk. A mikroszkópos felvételeket NIKON ECLIPSE 800 kutató mikroszkópban OLYMPUS DT 72digitális kamrával készítettük.

A beültetett allograft hosszútávú túlélése szempontjából kardinális kérdés az oltványban lévő élő porcsejtek aránya. Ezért a Semmelweis Egyetem Genetikai, Sejt- és Immunbiológiai Intézetének segítségével élő sejtszámra vonatkozó vizsgálatokat végeztünk az allograftból származó mintán, illetve összehasonlításként a kontrollként vett mintán is. A mintákat fiziológiás sóoldatban, szobahőmérsékleten szállítottuk át a műtőből sejtszám-meghatározásra. A vizsgálat a biopsziát követően 4 óra elteltével megkezdődött. A sejtszám-meghatározás során a vizsgálók nem kaptak információt a biopsziák eredetét illetően.

A sejtszám-meghatározás az alábbiak szerint történt:

A porcot sterilen lemetszettük a csontról, és PBS alatt szikével felaprítottuk. Majd a PBS-t leszívtuk a porcdarabkáról, és mind a kontroll, mind a graft biopszia esetében 1-1 ml steril Trypsin-EDTA oldatot (Sigma-Aldrich Co, St. Louis, MO, USA) adtunk a porcvagdalékhoz.A mintákat 37 ^{o}C-on 30 percig emésztettük trypsin-EDTA jelenlétében (100units/ml penicillin/streptomycint tartalamzó DMEM-ben). Ezt követően a porcdarabkákról óvatosan eltávolítottuk a trypsin-EDTA-t tartalmazó DMEM-et, és 1 ml 2 mg/mL collagenase D (Roche Applied Science, Indianapolis, IN, USA) enzimet tartalmazó DMEM-ben emésztettük további 3 órán keresztül. A 3 órát követően a porcdarabkák még egyben maradtak, azonban az enzimet tartalmazó DMEM egy részét leszívtuk és 300g 7' lecentrifugáltuk. Az üledéket 100 μl 1:10 arányban hígított 0,4% tripánkék oldattal (Life Technologies) festettük, kicseppentettük tárgylemezre, és fedőlemezzel lefedve NIKON ECLIPSEkutatómikroszkóppal vizsgáltuk 60x illetőleg 100x nagyítással.
A porcmintákat tovább emésztettük, 48 óra elteltével a teljes mátrix megemésztődött. A mintát 300g 10' lecentrifugáltuk, az üledéket 1:10 arányban kevertük 0,4% tripánkék oldattal,és Bürker kamrában megszámoltuk az élő és a festődő (elpusztult) porcsejteket.

Az ízületi tükrözés során nyert információkról, valamint az azt követő vizsgálatok eredményeiről a 6.2.1. fejezetben számolok be.

5.2.2. Bokaízületi transzplantáció

A friss osteochondralis allograftokkal nyert kedvező térdízületi tapasztalataink miatt a módszer más ízületben történő alkalmazását is elkezdtük. Egy 67 éves férfibetegünknél – aki jó mozgásterjedelem mellett, súlyos fájdalmakat okozó felső ugróízületi arthrosis-tól szenvedett – bokaízületifriss allograft átültetést végeztünk kadaverből származó, azonos oldali talocruralis ízület felhasználásával. A beteg komoly fájdalom miatt jelentkezett, ami az ízület súlyos fokú arthrosis-ával volt magyarázható *(24. ábra)*.

24. ábra. Betegünk preoperatív RTG felvételein a jobb oldali talocruralis ízület súlyos fokú arthrosis-a figyelhető meg. Az érintett ízület jó mozgásterjedelme és a beteg nagy aktivitási igénye miatt friss osteochondralis allograft átültetést végeztünk.

A fizikális vizsgálat során jó mozgásterjedelmet állapítottunk meg (15 fok – 0 fok – 30 fok).Azízület jó funkcionális állapota miatt felső ugróízületi arthrodesist elvetettük, endoprotetikai megoldás pedig a nehéz fizikai terhelés miatt nem jött szóba, ezért friss allograft beültetés mellett döntöttünk.

A műtét során elülső, medián feltárásból oszcillációs fűrész segítségével reszekáltuk a distalis tibiavég, valamint a talus ízfelszínét. A tibián két, egymásra merőleges síkban reszekáltunk:

1) a diaphysis-re merőlegesen, horizontális síkban,
2) a diaphysis-sel párhuzamosan, sagittalis síkban, eltávolítva ezzel a belboka lateralis egyharmadát. A harántreszekciót a distalis tibiofibularis syndesmosis szintje alatt végeztük a lehető legtakarékosabb módon. A syndesmosis megkímélésén túl az volt a célunk, hogy a lehető legvékonyabb transzplantátummal tudjuk megoldani az ízfelszín pótlását.

A taluson horizontális síkban reszekáltuk az ízfelszínt *(25. ábra)*.

25. ábra. A felső ugróízület friss osteochondralis allograft átültetéshez való előkészítése. A bal oldali képen az előkészített befogadó hely látható, míg jobb oldalon az onnan eltávolított, károsodott osteochondralis szövet figyelhető meg.

A befogadó hely kialakítását követően először a tibialis allograftot alakítottuk ki. Ez a következőképp történt:A donor tibiavégén, az ízfelszíntől távolabb eső részen két tűződrótot helyeztünk el. Ezek segítségével az asszisztens rögzítette az allograftot, hogy az operatőr oszcillációs fűrész segítségével a két egymásra merőleges síkot kialakíthassa, a recipiens oldalon kialakított síkoknak megfelelően. Elsőre a befogadó helynél nagyobb méretű oltványt alakítottunk ki, amiből vékony részek lemetszését követően alakult ki a végleges graft. Ezt a graftot ideiglenesen két tűződróttal rögzítettük a beteg tibiájának distalis epiphysis-éhez, majd a végleges rögzítést Herbert-csavarok segítségével oldottuk meg.

A talaris oltvány kialakításánál az asszisztens szintén két, az ízfelszíntől távolabb elhelyezett tűződrót segítségével rögzítette a donor talust. Az operatőr a recipiens taluson kialakított

síknak megfelelő síkot oszcillációs fűrész segítségével alakította ki a donorszöveten. Ebben az esetben is először egy szükségesnél nagyobb méretű oltványt alakítottunk ki, amit apró lefaragásokkal véglegesítettünk. A graft fixálását ebben az esetben is Herbert-csavarokkal oldottuk meg. A talaris pótlás kialakításánál a szalagrendszer egyenletes megfeszítésére törekedtünk az ízület kellő stabilitása érdekében.

Az oltványok kialakításához és beültetéséhez szokványos csontsebészeti műszerezettséget, fúró- és oszcillációs fűrészmotorokat, csontreszelőkethasználtunk. Mielőtt a megfelelő méretűre faragott allograftokat beültettük, az 5.2.1. pontban ismertetett jetlavage-zsal való kimosást hajtottuk végre. *(26. ábra, 27. ábra, 28. ábra)*.

26. ábra. Kadaverből eltávolított felső ugróízület, amelyből az átültetett oltványokat kialakítottuk.

27. ábra. A szabad kézzel kialakított bipoláris allograftot Herbert-csavarokkal rögzítettük.

28. ábra. A beültetett bipoláris allograft műtét utáni RTG képe.

Ezt a műtétet is az Egészségügyi Tudományos Tanács Tudományos és Kutatásetikai Bizottságának jóváhagyása mellett végeztük(ügyiratszám: 2237-0/2011-EKU (62/PI/11.)). A betegmegfelelő műtét előtti tájékoztatást kapott és aláírásával elfogadta a vizsgálatban való részvételt.A műtétet a mozgásszervi sebészetben nagy tapasztalattal rendelkező, a különféle porcpótlási módszerekben jártas sebész végezte.Utánkövetését fizikális kontrollvizsgálatok, képalkotó vizsgálatok (RTG, MRI) és klinikai score-ok (Hannover score és AOFAS ankle – hindfoot scale) segítségével végeztük.

5.3. A magyarországi friss osteochondralis allograft átültetés intézményrendszerének megszervezése

Az első néhány sikeres allotranszplantáció után úgy véltük, hogy a módszernek van létjogosultsága a jövőben elsősorban a fiatalkori, masszív osteochondralis defektusok ellátásában, sőt, megfelelő donorelérhetőség esetén az indikációs kört ki lehetne terjeszteni a kisebb kiterjedésű, felszínesebb léziók kezelésére is.Mindehhez azonban megfelelő mennyiségű donorra van szükség, ami szövetbank hiányában más beszerzési útvonalat igényel.

Azért, hogy nagyszámú, rendszeres donorelérhetőséget biztosítsunk, és friss osteochondralis allograft átültetéseinket programszerűen végezhessük, felvettük a kapcsolatot az Országos Vérellátó Szolgálattal, ill. a Szervkoordinációs Irodával, melyek a hazai szerv- és szövetátültetésért felelős intézmények. Az volt a célunk, hogy a hazai transzplantációs gyakorlatba, amely a medicina más területein működik, friss allografttok vonatkozásában – a módszer specifikusságát figyelembe véve – országos centrumként bekapcsolódhassunk. A gyors elérhetőség érdekében Magyarország centrális régiójában történő donációkban kívántunk részt venni. Ez Budapestet és nagyjából 60km-es körzetét jelenti, a fővároson kívül olyan kórházzal rendelkező városok részvételével, mint Székesfehérvár, Vác, Tatabánya, Esztergom, Cegléd és Dunaújváros.

Szükségünk volt továbbá a fent említett kollaboráció megvalósulásához egy saját szövetkivevő team felállítására, amely egy kadaver donáció esetén kiszáll a helyszínre, és a distalis femoralis epiphysis, a proximalis tibiavég ill. a felső ugróízület szakszerű

eltávolítására képes. Ezt a team-et három ortopéd-traumatológus szakorvos kolléga alkotja, akik a hét minden napján, előzetes beosztás alapján, telefonos ügyeletet biztosítanak egy esetleges donációhoz. A fent említett centrális régióban, riasztás esetén ez a szövetkivevő team néhány órán belül képes a helyszínre érni ésaz osteochondralis szövetetaszeptikus körülmények között, szakszerűen eltávolítani.A kiszálló team által végzett munka optimalizálása céljából kidolgoztunk egy graftkivételi kritériumrendszert, melynek sarkalatos pontjai a következők:

- Friss osteochondralis allograft átültetéshez 50 évnél fiatalabb férfi,illetve 40 évnél fiatalabb női donorok egészséges térdízületének distalis femoralis epiphysise alkalmas. Ritkább esetben ugyanilyen életkorú donoroknak a proximalis tibiavége, illetve felső ugróízülete is szükséges lehet.

- Riasztás esetén, szövetkivételi helyszíntől függően, ill. szükség szerint asszisztenst és/vagy műtősnőt, valamint egy erre a célra kialakított mobil műszerparkot, tároló- és szállító eszközöket (steril csomagolás, hűtőláda stb.) is magával visz az operatőr.

- Az allograftok kivétele a sterilitási rendszabályok betartásával, a donort felajánló intézmény steril műtőjében, megfelelő azonosító és háttér dokumentációval (demográfiai azonosítók, származási adatok, vírusszűrési információk, stb.) történik. A szövetkivételre vonatkozó műtétet az általunk biztosított operáló orvos műtéti leírással pontosan dokumentálja.

- A szövetkivételt követően az oltványokat az operáló orvos duplafalú steril csomagolásban, 0-4° fokos hűtést biztosító hőszigetelt tartályban személyesen jutatja el a centrumba (Uzsoki Kórház Ortopéd-traumatológiai Osztály), ahol a beültetés a korábban kialakított várólistáról történő behívással 24 órán belül megtörténik.

Csatlakozási kérelmünk elbírálását a 6.3. pontban ismertetem.

5.4. A 24 órán belüli friss osteochondralis allograft beültetés megszervezése

A külföldi, allograftokkal foglalkozó centrumok transzplantációs gyakorlatát figyelembe véve úgy véltük, hogy a transzplantációs idő további rövidítésével az átültetett szövetben a chondrocyták túlélési aránya kedvezőbbé válhat, s ez által a transzplantáció hosszútávú eredményei javulhatnak. A nagyobb számú chondrocyta jó porcminőséget képes biztosítani hosszútávon is, biztosítva ezzel a graft túlélését, és a transzplantáció sikerességét több év után is.

Azért, hogy donorelérhetőség esetén a graftkivételt követő 24 órán belül a transzplantációt elvégezhessük, betegeinket várólistára vettük fel, amelyen lakcímüket, telefonszámukat, életkorukat, nemüket, testmagasságukat, testsúlyukat, lábuk méretét, érintett ízületük oldaliságát, diagnózisát és a megelőző beavatkozásokat tüntettük fel. A betegeket az előjegyzéskor tájékoztattuk, hogy megfelelő donor esetén, telefonon értesítjük őket, és hívásunkat követően másnap reggel műtétre kell jelentkezniük. Betegeink ezt tudomásul vették, eddigi gyakorlatunkban jó együttműködést tapasztaltunk. Ennek a várólistának a felállítása segítséget jelentett továbbá abban, hogy donorelérhetőség esetén a donor fizikai paramétereihez – elsősorban neméhez, testsúlyához, testmagasságához, lábméretéhez– leginkább hasonlító recipiens számára ajánljuk fel az operáció lehetőségét. Ez a szelektálás a méretezés és illeszkedés kapcsán segítséget jelentett az operatőr számára. Másfelől, biztosítanunk kellett azt is, hogy ha a donor is megvan, és a recipiens is műtétre jelentkezik, képesek legyünk az operáció elvégzésére. Ehhez megszerveztük, hogy az allotranszplantáció személyi és tárgyi feltételei non-stop rendelkezésre álljanak, az elektív műtéti program, illetve az akut betegellátás terheitől függetlenül.

5.5. A friss osteochondralis allograft beültetés utókezelési gyakorlatának kialakítása

Az irodalomban fellelhető, friss osteochondralis allograft átültetés utáni rehabilitációs irányelveket saját transzplantációink vonatkozásában csak kiindulópontnak tekinthettük. Térdízületi transzplantációink esetében ugyanis figyelembe kellett vennünk azt, hogy az egyes betegek defektusának mérete, ezáltal az átültetett graftok mérete is jelentősen különbözik egymástól.Bokaízületi transzplantációnk utókezelése – figyelembe véve a beültetett oltvány bipoláris mivoltát – még nagyobb kihívást jelentett.

Ezért a műtétek után egyénre szabott rehabilitációt kellett betegeinkkel végeztetnünk, amit az utókezelés folyamán a beteg, illetve a gyógytornász visszajelzései, valamint a képalkotó vizsgálatok alapján az esetek egy részében modifikálnunk kellett.

A legfontosabb elv, amit az egyes betegek rehabilitációs tervének felállításakor követtünk, hogy a graft porcborítékának táplálása, kondicionálása és a csontrész fokozatos beereződése az átépülés szempontjából különös jelentőséggel bír. Ezért alapvető fontosságúnak tartottuk a megfelelően adaptált terhelés bevezetését, részterheléses periódusok formájában. Ezek mértékét, hosszát alapvetően a graft tömege és a befogadó ágy vitalitása határozta meg. A műtéti technika minden esetben támogatta a porcpótlás utókezelési igényét – az azonnali mozgathatóságot. Ugyanakkor az átültetett csont – döntően a mennyiségétől függően – hosszabb-rövidebb tehermentesítést kívánt meg.

A terhelés fokozatos, tűréshatárig történő növelését általában a harmadik hónaptól engedélyeztük. Ebben fontos szerepet kaptak a részterheléses periódusok (15-30-50 kg-os terhelési fázisok). Amennyiben a végtag funkciója teljesen helyreállt, a beteg rekreációs, ill. szabadidős sporttevékenység végzését a hatodik hónap környékén kezdhette el (A sportba való visszatérés engedélyezését egy betegünk esetében kontroll artroszkópia elvégzése után tettük meg). A beültetett graft intenzív megterhelését elkerülendő, a hirtelen irányváltásokkal és ütközéssel járó sportokat a beültetést követő első évben nem engedélyeztük. (Betegeink részéről eddig nem merült fel ilyen irányú igény. Kontakt sportok végzésének engedélyezése a későbbiekben is egyéni elbírálás alá esne.) Ortézisalkalmazását néhány unipolaris femur

condylus pótlást követően szükségesnek tartottuk azért, hogy a valgus- vagy varus irányba modellált „hinge” típusú térdrögzítő védje az oltványt a terheléstől a rehabilitáció során.

Betegeink rehabilitációs eredményeiről a 6.4. fejezetben számolok be.

6. Eredmények

6.1. Experimentális vizsgálatok

6.1.1. Élő donorokból származó osteochondralis szövetek hisztológiai vizsgálatának eredménye

Szövettani vizsgálataink során összesen 27 betegből származó mintából készültek metszetek. Belőlük 15 potenciális allograft donor volt (tehát makroszkópos megítélés alapján felhasználható részeket is tartalmazott az eltávolított combfej ill. femurcondylus), míg 12 esetben makroszkóposan teljesen destruált mintákat vizsgáltunk kontrollcsoport gyanánt. A makroszkóposan használhatónak ítélt 15 esetből 14 került szövettani szempontból jó *(29. ábra, 30. ábra)*, ill. elfogadható *(31. ábra)* kategóriába és csak egy esetben nem igazolta a hisztológia az operatőr megfigyelését *(32. ábra)*. A makroszkóposan súlyosan destruált esetek szövettanilag is annak bizonyultak.*(1. táblázat)*

29. ábra. Makroszkóposan épnek minősített porcfelszín hisztológiai képe (DMMK festés, 4x) – teljesen ép ízületi porcot látunk: a zonális tagozódás megtartott, porcdefektus, fibrilláció nem látható. A felszínes zónában a PG-koncentráció kisebb, mint a mély zónában, ez magyarázza a festődési különbséget. (értékelést végezte: Prof. Dr. Módis László)

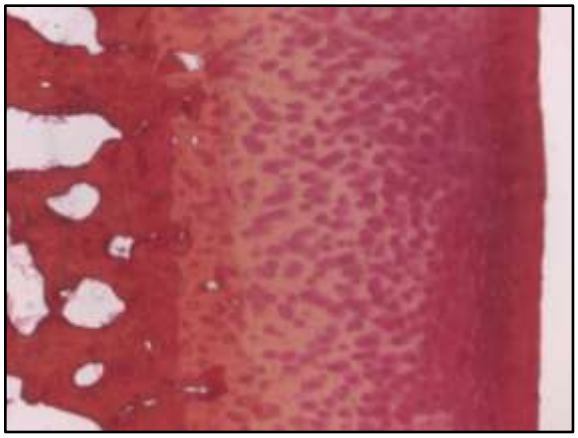

30. ábra. Az előző minta átnézeti képe (PS festés, 4x) – a felszíni zóna extracelluláris mátrixa (ECM) és a chondronok (chondrocyta csoportok) territoriális mátrixa festődik a legerősebben, ezt ezen struktúrák kollagén-gazdagsága magyarázza. (értékelést végezte: Prof. Dr. Módis László)

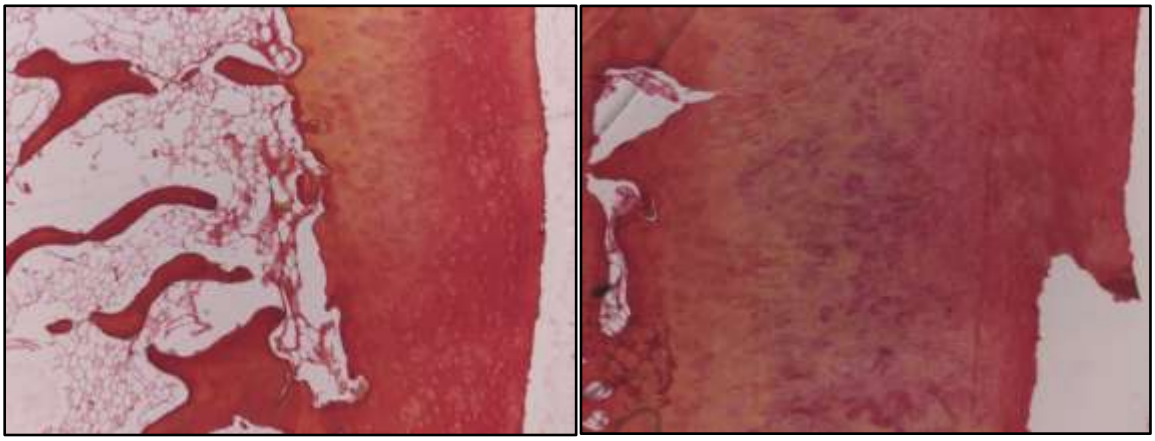

31. ábra.Makroszkóposan épnek minősített porcminta szövettani képe (PS festés, 4x) – szigetszerű rostos porcos transzformáció (6PS4xCa), illetve az ízület elvékonyodása (4PS4xCa) figyelhető meg. Ezeket és a hasonló mintákat (összesen 5 mintát) a szövettanilag még elfogadható kategóriába soroltuk. (értékelést végezte: Prof. Dr. Módis László)

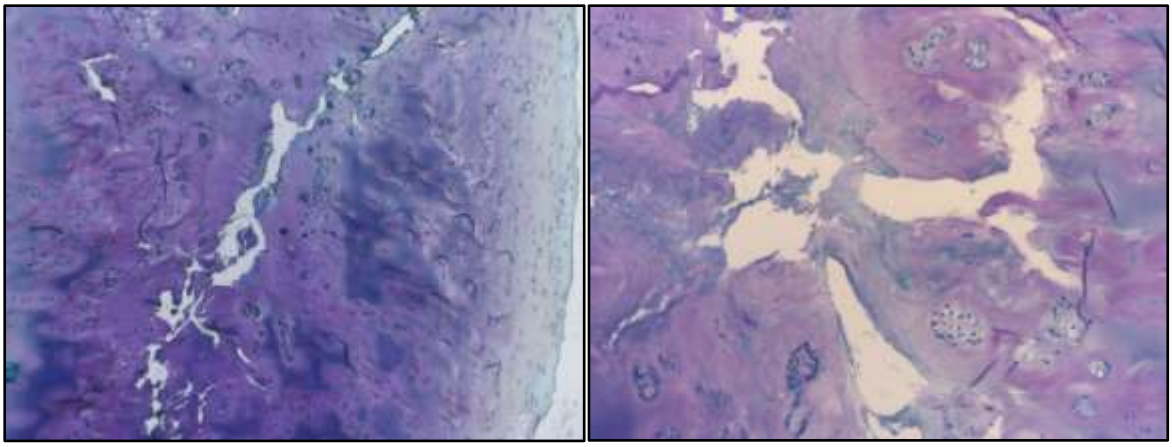

32. ábra. Makroszkóposan épnek minősített porcminta szövettani képe (DMMK festés, 4x és 10x) – ez volt az egyetlen olyan minta, amely szabad szemmel épnek látszó porcot tartalmazott, de szövettani vizsgálattal jelentős PG-festődés csökkenést, fissurákat, repedéseket, valamint arthrosisra jellemző sok, kisméretű chondrocytát tartalmazó chondronokat észleltünk. (értékelést végezte: Prof. Dr. Módis László)

1. táblázat. 27 betegből származó osteochondralis szövetmintát elemeztünk hisztológiai módszerekkel. Ezek számszerinti megoszlását és szövettani minősítését mutatja a táblázat.

Szövettani eredmények:	**Szövettanilag jó** (db)	**Szövettanilag elfogadható** (db)	**Szövettanilag rossz** (db)	**Összesen** (db)
Combfej (makroszkóposan ***ép*** részek)	**3**	**3**	**1**	**7**
Combfej (makroszkóposan ***károsodott***)	**-**	**-**	**5**	**5**
Femur condylus (makroszkóposan ***ép*** részek)	**6**	**2**	**-**	**8**
Femur condylus (makroszkóposan ***károsodott***)	**-**	**-**	**7**	**7**

Fontos hangsúlyoznunk, hogy a szövettani vizsgálatokat és azok kiértékelését független szakemberek végezték, akik nem kaptak információt a vizsgált szövet általunk elvégzett radiológiai, illetve makroszkópos értékelését illetően.

6.2.Klinikai vizsgálatok

6.2.1. Térdízületi transzplantációk eredményei

Az 5.2.1. fejezetben ismertetett módon kezelt betegek ellenőrzésekor az utánvizsgálat ideje 3 –48 hónapig terjedt. Eredményeit a *2. táblázat* mutatja. Numerikus összehasonlító értékelésre a módosított HSS score-t, az IKDC score-t és a Cincinatti score-t használtuk. Szeptikus és tromboembóliás szövődményt nem tapasztaltunk. A kilenctérdízületi transzplantáció közül két esetben reoperáció vált szükségessé. Egyik betegünk esetébenTEP beültetéstvégeztünk18 hónappal az allotranszplantációt követően, másik betegünknél az allograft a helyén maradt, azonban 6 hónappal a beültetés után részleges graftnecrosis miatt a pótolt terület egyharmadának debridement-jét, mikrofraktúráját és az allograftot rögzítő csavarok eltávolítását végeztük. Két betegünk protokoll-szerű utánkövetése nem volt megvalósítható életvitelszerű külföldi tartózkodás miatt, bár néhány kontroll vizsgálaton megjelentek.

2. táblázat. Allotranszplantált betegeink utánvizsgálata során gyűjtött adatokat mutatja be a táblázat (rövidítések: n.a. – nincs adat, preop – preoperatív, „+” – van, „-” – nincs).

	Sz. T. ffi	B. E. nő	Sz. Zs. ffi	K. K. nő
Allograft eredete	"élő donor"	"élő donor"	kadaver	kadaver
Életkor a transzplantációkor	29 éves	30 éves	32 éves	36 éves
Pótolt ízfelszín	LFC	LFC	MFC	MFC
Utánvizsgálati idő	48 hó	18 hó	36 hó	18 hó
Reoperáció	nem volt	18 hó után TEP beültetés	nem volt	7 hó után mikrofraktúra
Ízületi rés szűkület(preop, 6 hét, 3 hó, 6 hó, 1 év, 2 év)	n.a.	+, -, -, -, +	n.a.	+, -, -, -, -, -
Flexiós kontraktúra(preop, 6 hét, 3 hó, 6 hó, 1 év, 2 év)	n.a.	10°, -, -, -, 5°	n.a.	-, -, -, -, -, -
Folyadékgyülem(preop, 6 hét, 3 hó, 6 hó, 1 év, 2 év)	n.a.	++, +, -, +, +	n.a.	+, -, -, +, -, -
módosított HSS score(preop, 6 hét, 3 hó, 6 hó, 1 év, 2 év)	n.a.	28, 84, 96, 77, 64	n.a.	53, 75, 93, n.a., 93, 97
IKDC score(preop, 6 hét, 3 hó, 6 hó, 1 év, 2 év)	n.a.	18, 36, 49, 60, 26	n.a.	31, 17, 58, n.a., 60, 82
Cincinatti score(preop, 6 hét, 3 hó, 6 hó, 1év, 2 év)	n.a.	14, 53, 75, 67, 36	n.a.	20, 38, 72, n.a., 78, 83

	K. L. M. nő	H. Cs. ffi	B. M. nő	T. C. nő	B. M. ffi
Allograft eredete	kadaver	kadaver	kadaver	kadaver	kadaver
Életkor a transzplantációkor	27 éves	40 éves	62 éves	23 éves	15 éves
Pótolt ízfelszín	LFC	MFC	LFC	MFC	LFC
Utánvizsgálati idő	18 hó	15 hó	12 hó	8 hó	3 hó
Reoperáció	nem volt	nem volt	nem volt	nem volt	nem volt
Ízületi rés szűkület(preop, 6 hét, 3 hó, 6 hó, 1 év, 2 év)	+, -, -, -, -, -	+, -, -, -, -	+, -, -, -, -	+, -, -, -	+, -, n.a.
Flexiós kontraktúra(preop, 6 hét, 3 hó, 6 hó, 1 év, 2 év)	-, -, -, -, -, -	-, -, -, -, -	-, -, -, -, -	-, -, -, -	-, -, n.a.
Folyadékgyülem(preop, 6 hét, 3 hó, 6 hó, 1 év, 2 év)	-, -, -, -, -, -	-, -, -, -, -	-, -, -, -, -	+, +, -, -	+, -, n.a.
módosított HSS score(preop, 6 hét, 3 hó, 6 hó, 1 év, 2 év)	81, 66, 100, 100, 100, 100	81, 66, 93, 93, 93	65, 63, 70, 81, 88	76, 76, 89, 100, 100	64, 83, n.a.
IKDC score(preop, 6 hét, 3 hó, 6 hó, 1 év, 2 év)	28, 32, 37, 70, 81, 82	63, 5, 22, 73, 61	26, 41, 45, 46, 63	44, 29, 63, 98, 86	18, 47, 94,
Cincinatti score(preop, 6 hét, 3 hó, 6 hó, 1év, 2 év)	32, 36, 52, 80, 87, 90	81, 30, 48, 76, 83	42, 52, 52, 66, 68	52, 52, 69, 92, 88	38, 72, 99,

Az 5.2.1.3. fejezetben említettek szerint elvégzett kontroll artroszkópia a következő eredményekkel zárult:

Az ízületi tükrözés során a medialis femur condylus-on, a pótolt területnek megfelelően jó minőségű, a környezet porcmagasságával azonos szintű, tapintószondával vizsgálva jó konzisztenciájú csúszófelszínt találtunk *(33. ábra)*.

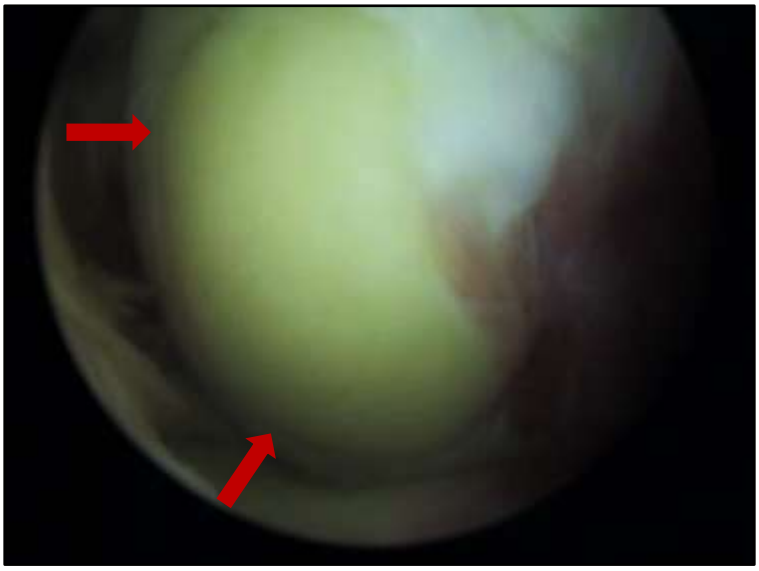

33. ábra. Kontroll artroszkópia során készített felvétel. A medialis femur condylus-on, a pótolt területnek megfelelően jó minőségű, a környezet porcmagasságával azonos szintű, tapintószondával vizsgálva jó konzisztenciájú csúszófelszínt találtunk. A nyilak az allograft és a környező ízületi porc határát jelölik.

Az allograftból való szövetkivételt követően a visszamaradt lukakból jó vérzést tapasztaltunk, ami a graft gazdaszervezetbe történő integrációját támasztotta alá*(34. ábra)*. Hasonló vérzést láttunk a lateralis femur condylus-ból való kontroll mintavétel során is.

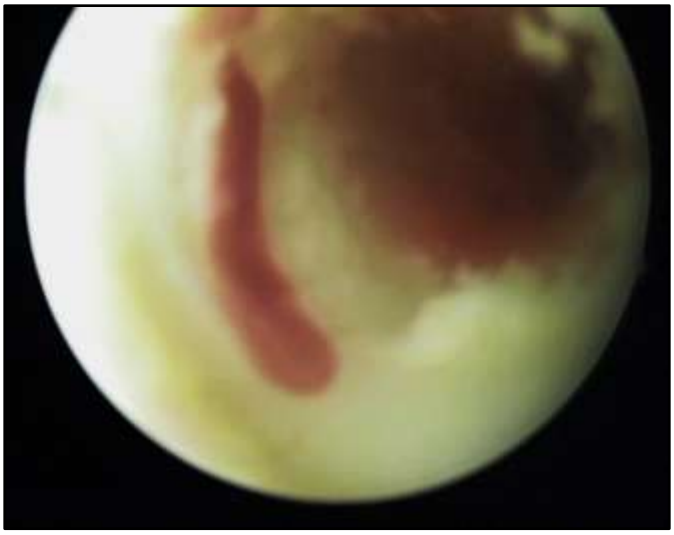

34. ábra. Az oltványból történt biopszia helyén jó vérzés látható. Ez az oltvány beépülését igazolja (kontroll artroszkópiás kép).

A szövettani vizsgálat során valamennyi vizsgált metszetben jó minőségű, érett hyalin porcot találtunk az ízületi felszínen*(35. ábra, 36. ábra, 37. ábra)*.

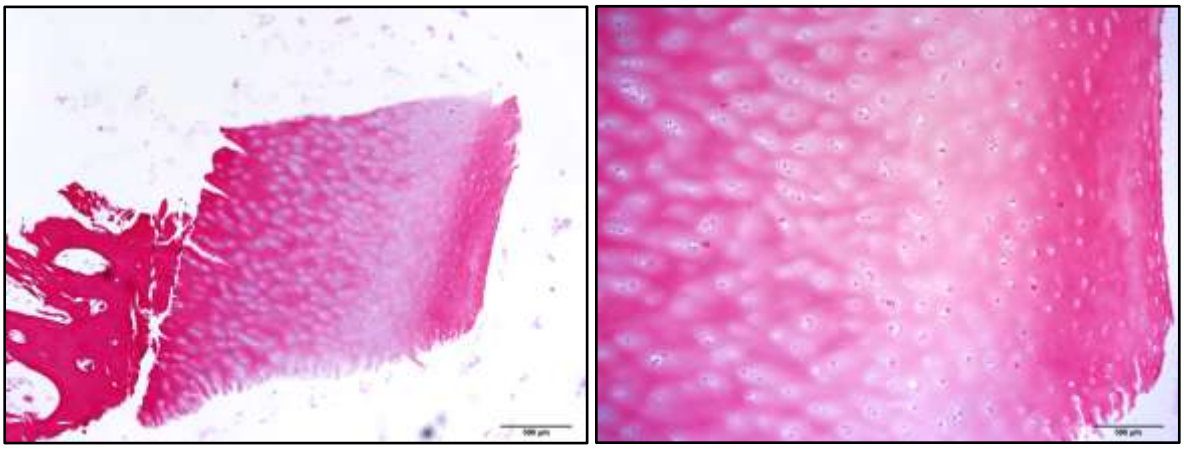

35. ábra. Kifogástalan ízületi porc mikroszkópos képe a beültetett allograftból (HE-festés). (értékelést végezte: Prof. Dr. Módis László)

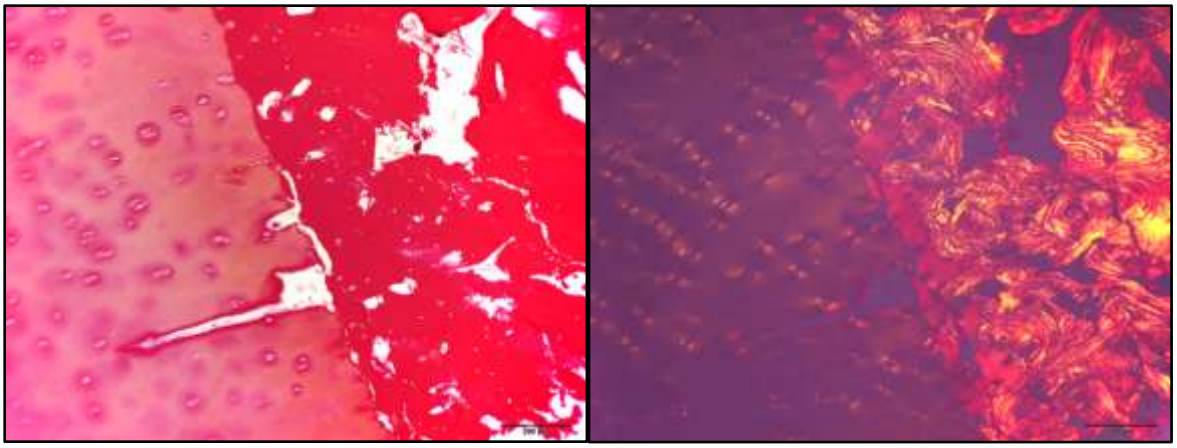

36. ábra. A beültetett oltványból származó ízületi porc mikroszkópos képei. Ugyanaz a látótér lett lefényképezve normál, illetve polarizált fényben is (PS festés). Normál fényben a kollagén tartalmú struktúrák pirosak. A polarizációs mikroszkópos üzemmódban a kettőstörő (fényes) struktúrákban a kollagén rostok rendezettek (minél fényesebb a struktúra, annál rendezettebb a szerkezete). (értékelést végezte: Prof. Dr. Módis László)

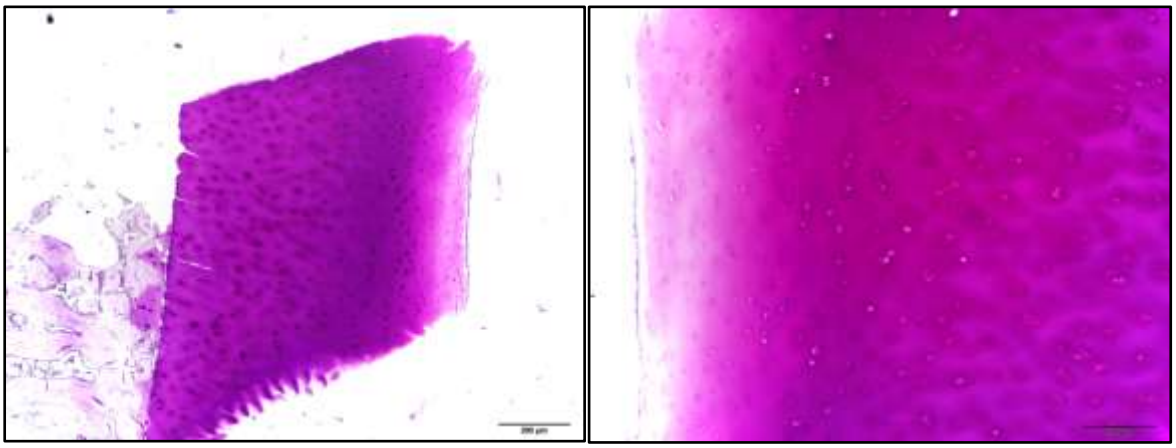

37. ábra. Egészséges hyalin porc mikroszkópos képe a transzplantált szövetből (DMMK festés). A proteoglikán molekulák bíbor metakromáziás színben tűnnek fel. (értékelést végezte: Prof. Dr. Módis László)

Az élő sejtszám-meghatározás során vizsgált mintákban 100-100 sejt vizsgálatával az élő (tripánkéket kizáró) sejtek aránya ***68%***-nak adódott az allograftból vett minta esetén, míg***48%***-nak adódott azLFC-ból származó kontroll minta esetében*(38. ábra, 39. ábra, 40. ábra, 41. ábra)*.

38. ábra. Ép porcsejt.(értékelést végezte: Prof. Dr. Buzás Edit)

39. ábra. Teljesen épnek tűnő porcsejtekből álló sejtcsoport. (értékelést végezte: Prof. Dr. BuzásEdit)

40. ábra. Apoptotikus sejtek? Zsugorodottnak tűnő sejtek (főleg a kétsejtes sejtcsoport), és a kromatin is kondenzáltnak tűnik. Ha valóban apoptotikus sejtekről van is szó, a biopszia után is elindulhatott az apoptózis. (értékelést végezte: Prof. Dr. Buzás Edit)

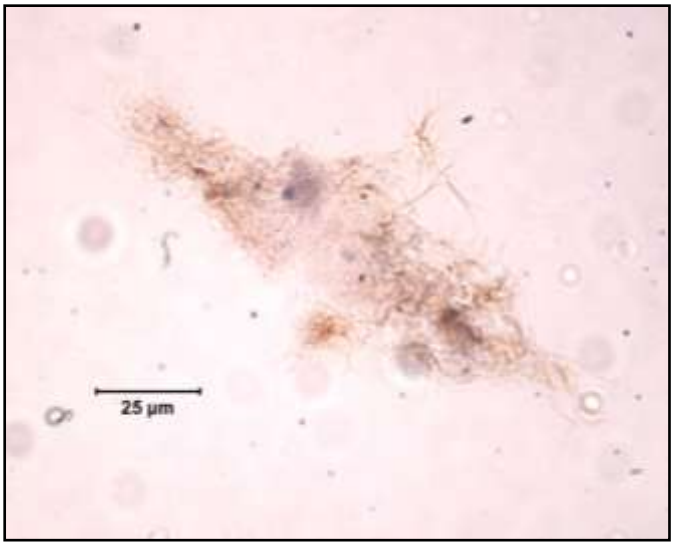

41. ábra. A barnás rostok között ép sejtmagok tűnnek át.(értékelést végezte: Prof. Dr. Buzás Edit)

6.2.2. Bokaízületi transzplantáció eredménye

Az 5.2.2. fejezetben bemutatott beteg ellenőrzésekor az utánvizsgálat ideje 8 hónap volt. Numerikus összehasonlító értékelésre a Hannover score-t, ill. az AOFAS ankle-hindfoot scale-t használtuk. A beteg Hannover score-ja a műtét előtt 44 pont, míg 6 hónappal a műtétet követően 76 pont volt. Az AOFAS score ugyanezen időpontokban 21 pont, illetve 80 pont volt.A rehabilitáció során a beteg folyamatos gyógytorna mellett 6 hétig teljesen tehermentesített, 6 hét után 10kg-mal, 10 hét után 30kg-mal, 14 hét után 45 kg-mal való részterhelést végzett. Emellett medencében történő vízi tornán is részt vett rehabilitációja során. Betegünk az ízület teljes terhelését és a mankó elhagyását a műtét után 17 héttel érte el, ekkor már propriocepciós gyakorlatokat is végzett. Szeptikus és tromboembóliás szövődményt az ő esetében sem tapasztaltunk*(42. ábra)*.

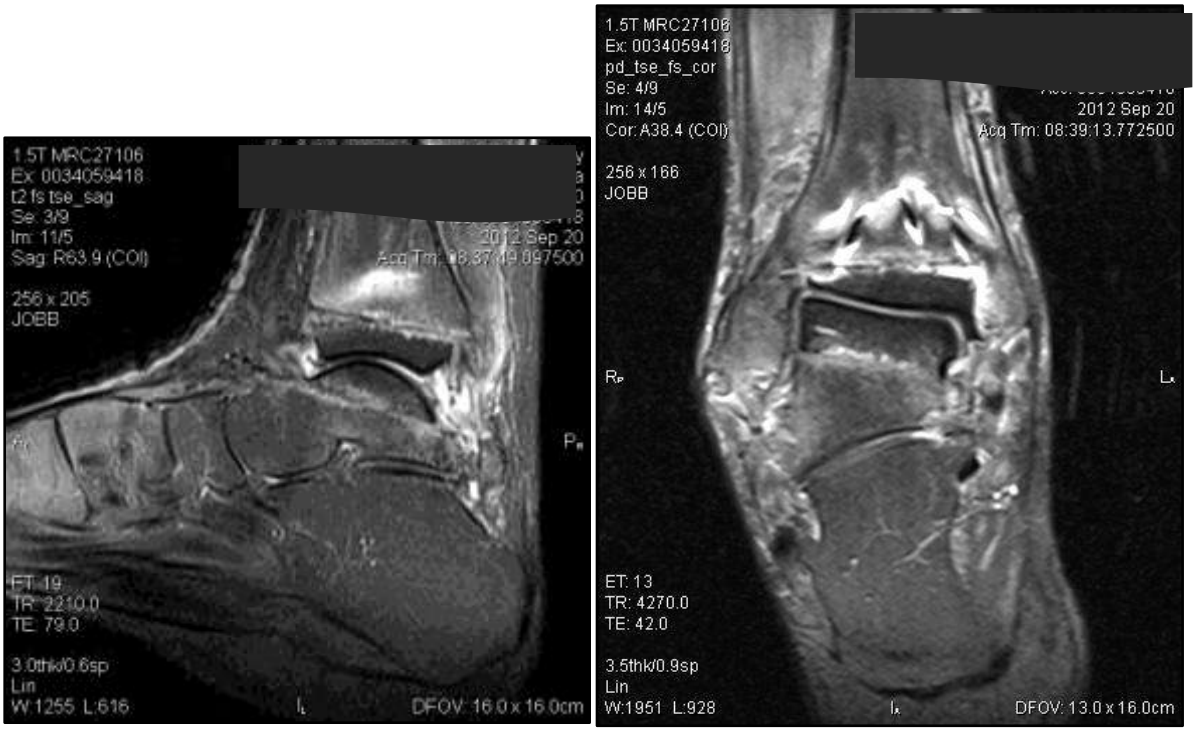

42. ábra. Kontroll MRI vizsgálat képei a műtét után 6 héttel.

6.3. Eredményeink a magyarországi friss osteochondralis allograft átültetés intézményesítésével kapcsolatban

Az 5.3. pontban kifejtett csatlakozási kérelmünk elbírálását számos hivatalos engedély és hatósági hozzájárulás beszerzésétől tették függővé. Ezek a következők voltak:

- Szakhatósági állásfoglalás az Egészségügyi Tudományos Tanács Tudományos és Kutatásetikai Bizottságától (ETT TUKEB) részéről *„Héjszerű friss osteochondralis allograft beültetés hazai bevezetése”* című kutatásunkhoz. A Bizottság a szakmai-etikai engedélyt megadta (ügyiratszám: 2237-0/2011-EKU (62/PI/11.)).

- Engedély az Országos Szakfelügyeleti Módszertani Központ országos ortopéd szakfelügyelőjétől, amely az Uzsoki Kórház Ortopéd-traumatológiai Osztályának szakmai felkészültségét, technikai és infrastrukturális lehetőségeit vizsgálta (iktatószám: 65-15/2010). A szakfelügyelő főorvos a megfelelő indikációval történő allotranszplantáció szakmai, feltételrendszeri akadályát nem látta.

- Engedélyt kértünk Budapest Főváros Kormányhivatala – Népegészségügyi Szakigazgatási Szervétől (ügyiratszám: 6744-2/2011), mely szerv hatáskör és illetékesség hiányát állapította meg önmaga részéről, és ügyünket az Egészségügyi Engedélyezési és Közigazgatási Hivatalhoz helyezte át.

- Engedélykérelmünk átkerült az Egészségügyi Engedélyezési és Közigazgatási Hivatal – Orvostechnikai Főosztályára, mely közölte, hogy klinikai vizsgálatunkra *„az emberen végzett orvostudományi kutatásokról”* szóló 23/2003. (V.) EüM rendelet 1§-ában foglaltak az irányadók. E rendelet előírásait kell alkalmazni minden emberen végzett orvostudományi kutatásra. Megállapította továbbá, hogy a benyújtott klinikai kutatás engedélyezése nem tartozik a Hivatal hatáskörébe (ügyiratszám: 24838-002/2011/OTIG).

Ezen hivatalos procedúrák végeztével, 2011 nyarán bekapcsolódhattunk országos egyedüli centrumként az Országos Vérellátó Szolgálat Szervkoordinációs Irodájának donációs gyakorlatába. Centrumunk azóta a korábban már említett centrális régióból kap riasztásokat kadaver donor megléte esetén. Eddig hét műtétet végeztünk a Szervkoordinációs Iroda által közvetített friss donorszövet segítségével.

6.4. Átültetéseink utókezelési gyakorlatával kapcsolatos eredmények

Transzplantált betegeink rehabilitációja minden esetben egyénre szabottan történt, amin az idő előre haladtával, a beteg és a gyógytornász visszajelzései alapján néhány esetben változtatnunk kellett. Általánosságban azt mondhatjuk, minél tömegesebb oltványt transzplantáltunk, az utókezelés annál hosszabb ideig tartott *(3. táblázat)*.

Annál a térdízületi átültetésünknél (K.K.), amely után részleges graftnecrosis miatt reoperációt (debridement, mikrofraktúra, fémeltávolítás) végeztünk, gyaníthatóan a rész-, illetve a teljes terhelés engedélyezése elhamarkodott volt. Hasonló probléma adódott a

talocruralis átültetésen átesett betegünknél (Zs.B.) is, akinél a 20-ik posztoperatív héten kiváló mozgásterjedelem és jó terhelési viszonyok mellett radiológiailag a tibialis oldalon a ventralis rész minimális zömülését észleltük. Ezen kívül a többi esetnél radiológiailag zömülést nem észleltünk, illetőleg graftleválás, necrosis egyetlen esetben sem fordult elő.

MRI vizsgálatokkal a beültetett oltványok fokozatos beereződését és keringésjavulását észleltük, de a csontödéma, illetve a keringészavar az esetek többségében egy éven túl fennállt. Az MRI vizsgálatok ugyanakkor a pótolt porcfelszín teljes leválását egyetlen esetben sem mutatták – egy esetben (K.K.) a graft elülső részének porcdelaminációját, ill. részleges subchondralis necrosis-át jelezték – ezt ismételt műtét során a levált rész eltávolításával és a csontalap mikrofraktúrájával kezeltük.

3. táblázat. Minél nagyobb méretű oltványt ültettünk be, annál hosszabb ideig volt szükség teljes tehermentesítésre az utókezelés során.

NÉV	GRAFT TÍPUSA	GRAFT MÉRETE (felszín/cm^2 – mélység/mm)	GRAFT MŰTÉTI KÉPE	TELJES TEHERMENTESÍTÉS HOSSZA (hét)
Sz. T.	strukturális	$10cm^2$ – 30mm		20
B. E.	shell	$10cm^2$ – 8mm		8
Sz. Zs.	strukturális	$8cm^2$ – 10mm		10

K. K.	shell	7cm^2 – 6mm		6
K. L. M.	shell	10cm^2 – 8mm	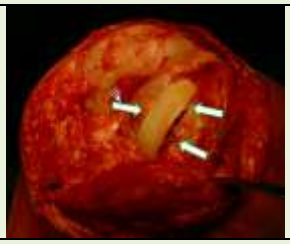	8
H. Cs.	strukturális	6cm^2 – 8mm	(nincs műtéti kép)	8
B. M. dr.	strukturális	10cm^2 – 8mm	(nincs műtéti kép)	16
T. C.	strukturális	6cm^2 – 8mm		8
B. M.	strukturális	6cm^2 – 6mm		6
Zs.B.	bipoláris (boka)	teljes ízfelszín		16

7. Megbeszélés

7.1. Experimentális vizsgálatok

7.1.1. Élő donorokból származó minták szövettani eredményeinek elemzése

Az élő donorokból származó osteochondralis szövetek hisztológiai elemzése elsősorban azt a célt szolgálta, hogy bebizonyítsuk, nem csak szövetbanki háttérrel lehet friss osteochondralis allograftokat beültetni. Az, hogy preoperatív képalkotó vizsgálatok (elsősorban RTG),illetve az osteochondralis szövetek makroszkópos megjelenése alapján történő sebészi megítélést 15 esetből 14-szer (~93%) a szövettani vizsgálat konfirmálta, azt jelezte, hogy a módszer porcfelszínképzésre használható.

Ezeknek az eredményeknek fontos gyakorlati következményei voltak:

- Talán a legfontosabb, hogy elkezdhettük a friss allograftok klinikai alkalmazását megfelelő szövetbank hiányában is. Az első magyarországi friss osteochondralis allograft átültetést élő donorból származó oltvány segítségével végeztük el (a műtét leírása az 5.2.1.1. fejezetben, eredménye a 6.2.1 fejezetben, elemzése a 7.2.1. fejezetben található). Az, hogy az operatőr graftminőségre vonatkozó megítélése több mint 93%-ban helyes volt a szövettani vizsgálatok alapján, lehetővé tette azt, hogy a kinyert graft transzplantációra való alkalmassága már a műtőben eldönthető legyen. Ezzel egyéb időigényes elemző vizsgálat nélkül az allotranszplantáció a graftvételtől számított néhány óra alatt elvégezhetővé vált, pusztán az oltvány sebészi megítélése alapján. Ez a rövid átültetési idő mindenképpen kedvezőaporcsejtek,illetve a graft hosszútávú túlélése szempontjából is.

- Fontos hozadéka ennek az alternatív graftnyerésnek az is, hogy az amúgy időigényes, donort érintő alapos vírusszűrő vizsgálatok tervezetten elvégezhetőek a donor elektív protetizálása előtt.

- Igen kedvező egy ilyen típusú transzplantáció logisztikai szempontból is, hiszen mind az élő donor protetizálása (ezzel egyidejűleg a graftnyerés), mind a recipiensbe való átültetés tervezett módon, előkészített műtőkkel és személyzettel, az ellátó intézmény napi programjához igazodva zajlik.

Az endoprotetikai műtétek során nyert hisztológiai minták elemzése igazolta az élő donorokból származó allograftok felhasználhatóságát, azonban körvonalazta a módszer limitációit is. Ezeket az oltványokat ugyanis olyan betegekből nyerjük, akiknél az érintett ízület progresszív degeneratív folyamata már megindult, és ugyan – szövettani szempontból is – ép porcborítású részeket nyerhetünk, ezek mennyisége elmarad egy kadaverből származó, ép ízületekből nyerhető mennyiségtől.

A fentieket figyelembe véveaz a véleményünk, hogy azélő donorokból származó friss allograftok alkalmasak átültetésre. A módszer megfelelő választás elsősorban fiatal betegek, masszív osteochondralis térdízületi defektusainak kezelésére különösen abban az estben, ha kadaver donor nem áll rendelkezésre. Ugyanakkor, ha a sebész abban a szerencsés helyzetben van, hogy hozzájuthat kadaverből származó friss allografthoz, akkor – figyelembe véve az ilyen típusú oltvány jobb minőségét (nem degeneratív folyamattól érintett ízületből származik), illetve a beültetés várhatóan kedvezőbb technikai feltételeit (megaOATS technika) – ezt a „standard utat” jobb választásnak tartjuk.

7.2. Klinikai vizsgálatok

7.2.1. Térdízületi átültetéseink eredményeinek megbeszélése

Élő donoros térdízületi átültetéseink kapcsán nyert tapasztalataink a transzplantáció körülményeinek javítására ösztönöztek bennünket. Ahogy a 7.1.1. pontban is említettem,

mind a szövettani vizsgálatok, mind a klinikai tapasztalatok alapján az az álláspontunk alakult ki, hogy az élő donorokból származó, megfelelően megítélt osteochondralis szövetek alkalmasak allotranszplantációra. Ugyanakkor nem elhanyagolható az a tény, hogy egy progresszív degeneratív folyamat miatt megoperált donor térdízületéből származó oltvány szövettani szempontból gyengébb minőségű, mint egy egészséges térdízülettel rendelkező kadaver donorból való. Ezen felül az, hogy az élő donoros műtétek standardizálása nem megoldható, és emiatt egy ilyen műtét komoly technikai kihívást jelent, szintúgy a kadaverből származó graftok felé terelte figyelmünket.

Az oltványok eredetétől függetlenül betegeink utánkövetése során – egy páciens kivételével – javuló klinikai képet tapasztaltunk, amelyet a klinikai score-ok is alátámasztottak *(lásd 2. táblázat)*. Egy betegünknél a transzplantáció után fél évvel krónikus ízületi bevérzések léptek fel alapbetegsége következtében (recidív haemorraghiás gonarthritis). Az emiatt kialakuló térdízületi folyadékgyülemeket punctio-k útján távolítottuk el. Ezzel párhuzamosan betegünk térde funkcionálisan romlott, RTG-felvételein az ízületi rés szűkületét észleltük, a beteg panaszossá vált, ezért 18 hónappal az allograft beültetést követően TEP beültetést végeztünk. Egy másik betegünknél részleges graftnecrosis miatt fél évvel a transzplantációt követően mikrofraktúrát, debridement-et, és fémeltávolítást végeztünk, a maradék ép allograft (az eredeti nagyjából kétharmada) azonban a helyén maradt.A részleges graftnecrosis vélhetően a rehabilitáció során nem megfelelően adagolt terhelés miatt következett be.

Annál a páciensnél, akinél a 34. posztoperatív héten kontroll artroszkópiát végeztünk,osteochondralis szövetmintákat vettünk további elemzés céljából. Akinyert szövetminták elemzéséből fontos visszajelzéseket kaptunk:

- A szövettani vizsgálat során valamennyi vizsgált metszetben jó minőségű, érett hyalin porcot találtunk az ízületi felszínen. Ez azt támasztja alá, hogy több mint fél évvel a transzplantáció után az átültetett allograft jól beépült a gazdaszervezetbe, és a felszíni porc minőségi szempontból kifogástalan.

- Az élő sejtszám meghatározása során kapott eredmény – miszerint az oltványból származó mintában 68%, míg a kontrollként használt, LFC-ből származó mintában 48% volt az élő sejtek aránya – arra enged következtetni, hogy az a protokoll, amit az

átültetéseink kapcsán követünk (transzplantációs idő, kadaver donor életkora, oltványok tárolása stb.), egyáltalán nem rontja a graftban a túlélő porcsejtek arányát.

A viszonylag kis esetszám miatt objektív, numerikus összehasonlítást az élő donoros műtétek (2 műtét, amiből egy beteg utánkövetése valósult meg), illetve a kadaverből származó beültetések (7 műtét) között nem tudtunk megvalósítani. Hozzájárult ehhez az a tény is, hogy a fent említett minőségbiztosítási, illetve műtéttechnikai okokból, amint kadaver donor állt rendelkezésünkre, azt a graftnyerési lehetőséget preferáltuk az élő donorokkal szemben.

7.2.2. A bokaízületi allograft beültetés eredményének megbeszélése

A felső ugróízületben végzett friss allograft beültetésünket is eredményesnek tekinthetjük, habár 8 hónapos utánkövetésünk alatt regisztrált eredményeink még nem tekinthetők hosszútávú sikernek. Ez idő alatt a Hannover score (44 → 76) és az AOFAS ankle-hindfoot scale (21 → 80) pontszámában is jelentős javulás következett be. Az RTG és az MRI vizsgálatok is a beültetett bipoláris allograft beépülését mutatták.

Nyilvánvaló, hogy eddigi egy műtétünk eredményéből hosszútávú következtetéseket levonni nem lehet, azonban ez az egy eset úttörő jellege miatt mindenképpen figyelmet érdemel. Fontos megjegyezni azt is, hogy ennek a műtétnek más alternatívája a páciens súlyos fokú arthrosis-ának kezelése kapcsán nem volt, ezt a műtétet leszámítva csak arthrodesis elvégzésére lett volna lehetőségünk. Az egyébként jó mozgásterjedelemmel rendelkező ízület elmerevítése azonban funkcionális szempontból mindenképpen elmaradt volna az allograft átültetéshez képest, és az allotranszplantáció esetleges sikertelensége esetén még mindig azt a végső megoldást jelenti, ami a beteg fájdalmának eliminálásáért elvégezhető.

Az a véleményünk, hogy bár az eljárás technikailag igen nehéz, és kevéssé standardizált, mégis érdemes friss allograft beültetésével megpróbálkozni olyan felső ugróízületi arthrosis esetében, ami jó mozgásterjedelem mellett súlyos fájdalmat okoz, és a panaszok mérséklése az arthrodesis-en kívül egyéb műtéttel nem megoldható. Fontos megjegyezni, hogy – ahogy a

legtöbb műtét esetében – az operációt követő rehabilitáció döntő jelentőségű a beavatkozás sikerességét illetően, ezért a beteg jó compliance-e rendkívül fontos. A mi esetünkben a gyógyulás elérése érdekében igen motivált beteg nagyon jó együttműködést tanúsított az utókezelése során.

A beteg 67 éves életkora a javallat vonatkozásában ugyan csak relatív indikációként jöhetett szóba, de tekintettel a beteg motivációjára, jó általános állapotára, és jelentős fizikai aktivitására ezt a megoldást választottuk, amit az eredmények igazoltak.

7.3. A magyarországi friss osteochondralis allograft átültetés intézményi hátterének elemzése

Mivel hazánkban nincs olyan szövetbank, amely megfelelő minőségű friss osteochondralis szövetet képes biztosítani, friss osteochondralis allograft átültetések végzéséhez egyéb allograft források felkutatása vált szükségessé. A korábbi fejezetekben taglalt élő donoros allotranszplantáció egy lehetséges válasz erre a kihívásra, azonban több szempontból is kompromisszumos megoldásnak számít, mind a graftminőség, mind a graftmennyiség tekintetében.

Az a tény, hogy intézményi szinten sikerült együttműködést kialakítanunk az Országos Vérellátó Szolgálat Szervkoordinációs Irodájával, döntően befolyásolta a lehetőségeinket az allograft átültetéseket illetően. Ezzel a kooperációval jelentős mennyiségű kadaver donor, illetve belőlük származó osteochondralis szövet elérése vált lehetővé. A Szervkoordinációs Iroda adatai alapján az elmúlt 15 évben több mint 120 szervkivételi riadó történt évente Magyarországon*(43. ábra)*, ezeknek legalább egyharmada az ország középső régiójában zajlott le (ez a főváros és annak körülbelül 60km-es vonzáskörzete, intézetünk ebben a régióban történő szerv- illetve szövetkivételi riadókban érintett).

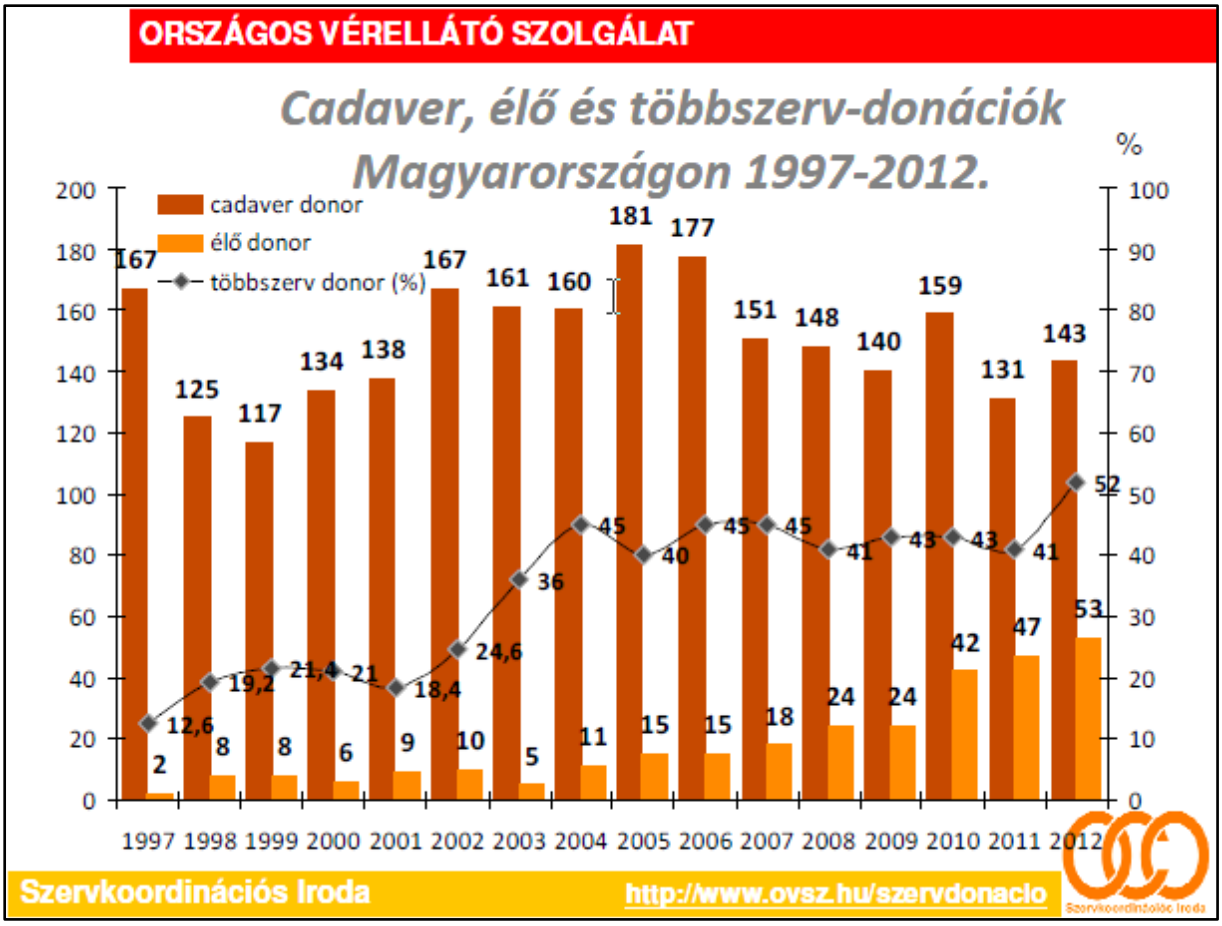

43. ábra. Kadaver, élő és többszerv-donációk Magyarországon az elmúlt 15 évben. (Forrás: www.ovsz.hu)

Ezekből a szervkivételi riadókból– az 5.3. pontban ismertetett graftkivételi kritériumrendszerünk alapján meghúzott életkori határokat is figyelembe véve – elegendő mennyiségű és minőségű friss osteochondralis szövethez tudunk jutni. Ezt a potenciális mennyiséget (évi 30-40 riasztás) eddig nem tudtuk mind kihasználni, az együttműködésből származó osteochondralis szövetmennyiség a várólistánk bővülése esetén is elegendő lenne.

7.4. A 24 órán belüli friss osteochondralis allograft beültetés elemzése

Az eddigiekben ismertetett allograft átültetéseink mindegyike 24 órán belül megtörtént a kadaver ill. az élő donorból való graftkivételt követően. Ehhez szükséges volt az 5.4. pontban

ismertetett személyi- és infrastrukturális háttér megszervezésre, egy megfelelő adatokkal kiegészített várólista felállítására, és nem utolsó sorban a várólistán szereplő, jól kooperáló recipiens-jelölt betegekre, akik eddigi transzplantációink során kiváló együttműködést tanúsítottak. Míg a kadaverből származó graftok 1 napon belüli beültetése komoly szervezést igényelt, addig az élő donorokból származó oltványok beültetését 24 órán belül elvégezni – tekintettel az eljárás elektív mivoltára – nem jelentett problémát.

Ezeknek az *„ultra friss”* átültetéseknek a célja az volt, hogy a transzplantációk hosszútávú sikerességét alapvetően meghatározó élő porcsejtek arányát a lehető legmagasabb szinten tartsuk. További transzplantációk, kontroll artroszkópiák és sejtszámot meghatározó laboratóriumi vizsgálatok szükségesek ahhoz, hogy meg tudjuk határozni azt, hogy 24 órán belüli beültetéseink pontosan milyen mértékben őrzik meg az átültetett chondrocyták életképességét. Az eddig egy alkalommal elvégzett kontroll artroszkópia eredménye (68% élő sejt az átültetett graftban 34 héttel a transzplantációt követően) mindenesetre igen biztató arány.

Az a véleményünk, hogy azzal, hogy a lehető leggyorsabban elvégezzük az oltványok átültetését, a porcsejtek életképességét semmiképpen nem rontjuk egy több napos, esetleg több hetes tárolást követő beültetéshez képest. Ahhoz, hogy megítélhető legyen az, hogy ez a gyorsaság javít-e a chondrocyták túlélésén, több „ultra friss” transzplantációra, valamint sejtszám-meghatározásra van szükség.

7.5. Allograft átültetéseink utókezelésének megbeszélése

Allotranszplantált betegeink utókezelése kapcsán hasznos tapasztalatokat gyűjtöttünk. Az átültetett graft beépüléseszempontjából kiemelt jelentőségű a graft porcborítékának táplálása, kondicionálása és a csontrész fokozatos beereződése. Ezért alapvető fontosságúnak tartottuk a megfelelően adaptált terhelés bevezetését, részterheléses periódusok formájában. Ezek mértékét, hosszát alapvetően a graft tömege és a befogadó ágy vitalitása határozta meg. A sikeres átültetés szempontjából azt is nagyon lényegesnek tartottuk, hogy a defektus alatti csontrészből a lehető legtakarékosabban reszekáljunk. Egy szükségesnél nagyobb oltvány beültetése ugyanis megnehezíti az utókezelést, és a hosszú távú eredményeket is ronthatja. A

csontágy kialakításánál azonban fontos a gyakran szklerotikus felszíni réteg eltávolítása, mert ez akadályozza a beereződést.

Az osteochondralis graft csontrészének túlzott vastagsága, a részterheléses periódusok túl korai bevezetése, illetve túl nagy súllyal való engedélyezése, a gazdaszervezetbe még nem eléggé integrálódott allograftra kedvezőtlenül hatnak. Az a véleményünk, hogy a 6.4. fejezetben leírt két betegünk esetében jelentkező panaszok,ill. tünetek ezen okok miatt alakultak ki.

8. Következtetések

Az eddigiekben bemutatott munkánk célja az volt, hogy a friss osteochondralis allograftok átültetését a magyarországi klinikai gyakorlatban meghonosítsuk. A módszer hazai bevezetésének legnagyobb gátja a megfelelő minőségű friss osteochondralis donorszövetet biztosító szövetbank hiánya volt. A donorszövet alternatív (szövetbanki háttér nélküli) beszerzése mellett a lehető legjobb donor – recipiens illesztés megvalósítása (méretezés és illeszkedés), a patogén ágensek (elsősorban vírusok) transzmissziójának megakadályozása, a transzplantáció műtéti technikájának elsajátítása, valamint az allotranszplantáción átesett betegek megfelelő rehabilitációjának kidolgozása is mind megoldandó feladatok voltak.Ezen úttörő munka során szerzett tapasztalataink, az elvégzett laboratóriumi vizsgálatok és a műtétek, illetve megoperált betegeink utánkövetése alapján az alábbi következtetéseket vontuk le:

1) Szövettani vizsgálatok segítségével igazoltuk, hogy friss osteochondralis allograft átültetés végezhető megfelelően szelektált, protézis beültetésen átesett betegekből („*élő donorokból*”) kinyert, makroszkóposan ép porcborítással rendelkező donorszövet segítségével is.

2) Az „élő donorokból” nyert osteochondralis szövetek hisztológiai vizsgálatának kedvező eredményeinek köszönhetően a friss osteochondralis allograft átültetést elkezdtük alkalmazni a klinikumban. Transzplantációinkról klinikai pontrendszerek, valamint modern képalkotó vizsgálatok segítségével objektív információkat gyűjtöttünk.

3) Megteremtettük a friss allograftok 12 – 24 órán belüli átültetésének feltételeit, mind az élő donorokból, mind kadaverekből származó oltványok alkalmazása esetén. Ezekkel az „*ultra friss*” beültetésekkel elősegítettük az oltványokban lévő chondrocyták túlélését, ami az átültetés hosszútávú eredményét döntően befolyásolja.

4) „Ultra friss” beültetéseink kapcsán megkezdtük a módszer porcsejt-túlélést befolyásoló hatásának vizsgálatát. A rövidebb idő alatt elvégzett transzplantáció potenciálisan chondrocyta túlélést javító hatásának bizonyításához további vizsgálatok szükségesek.

5) A Szervkoordinációs Irodával való együttműködésünkön keresztül lehetővé vált a magyarországi mozgásszervi sebészetben az, hogy kadaverből származó, transzplantációra alkalmas friss osteochondralis szövetek programszerű átültetése ilyen típusú allograftokat biztosító szövetbanki háttér nélkül is megvalósuljon.

6) Felállítottunk egy autonóm szövetkivevő team-et, ami a Szervkoordinációs Iroda riasztása (szervkivételi riadó) esetén a kadaverből a szükséges osteochondralis allograftok önálló, szakszerű eltávolítására és azoknak centrumba szállítására képes. Kidolgoztunk egy graftkivételi kritériumrendszert az osteochondralis allograftok eltávolítására, mely alapján a szövetkivevő csapat az oltványok kinyerését végzi.

7) Létrehoztunk egy várólistát, amelyen osteochondralis allograftra váró betegeink különböző adatait rögzítettük. Ezen adatok (nem, életkor, testsúly, testmagasság, lábméret) segítségével választottuk ki az egyes transzplantációk előtt a donor fizikai paramétereihez leginkább hasonlító recipienst. A kiválasztott beteget – kadaver donor megléte esetén – a várólistán feltüntetett elérhetőségén keresztül tájékoztattuk az operáció lehetőségéről. Az általunk elvégzett transzplantációk igazolták a várólistáról történő behívás gyakorlatban való működését.

8) Transzplantált betegeink rehabilitációjának tapasztalatai megerősítették azt a kiindulási megközelítést, miszerint a graft csontrészének védelme vonatkozásában indokolt a grafttömegtől függő, relatíve hosszú tehermentesítés, melyet azonban a porc táplálása és a csontrész beereződése szempontjából egyaránt fontos, kellően adaptált részterhelési periódusoknak kell követniük.

9. Összefoglalás

A kiterjedt és mély osteochondralis defektusok pótlására a szakirodalom egyöntetű vélekedése szerint a friss osteochondralis allograftok beültetése megoldást jelenthet. Elsősorban az Amerikai Egyesült Államokban és Kanadában kedvező klinikai tapasztalat támasztja alá a módszer eredményességét, Európában azonban e technika alkalmazása még várat magára. A friss, illetve hosszan friss beültetések a fagyasztás elkerülése révén lehetővé teszik a chondrocyták jelentős részének túlélését.A dolgozatban bemutatott munkánk során előtérbe helyeztük az osteochondralis allograftok ultra friss, 24 órán belüli átültetését, megőrizve ezzel az átültetett osteochondralis szövetben a porcsejtek életképességét.

A módszer hazai alkalmazásának legnagyobb akadálya a megfelelő mennyiségű és minőségű friss osteochondralis szövetet biztosító szövetbank hiánya volt. Ezért alternatív megoldásként élő donorokbólszármazó szövetek transzplantációra való alkalmasságát kezdtük el vizsgálni. Szövettani vizsgálatok segítségével sikerült igazolnunk ezen – endoprotetikai műtétek során nyert– allograftok transzplantálhatóságát. A módszer klinikaialkalmazásához szükséges engedélyek megszerzését követően első műtéteinkhez élő donorokból származó allograftokat használtunk.

Az endoprotetikai műtétek során nyert hisztológiai minták elemzése igazolta az élődonoros graftnyerés használhatóságát, de körvonalazta a módszer limitációit is. Ezért megkíséreltünk kadaverből származó allograftokat beszerezni. Sikerült együttműködést kialakítanunkaz Országos Vérellátó Szolgálat Szervkoordinációs Irodájával, melynek révén az ország középső részén történő donáció esetén riasztást kapunk, ezáltal az előzetesen meghatározott feltételrendszernek megfelelő friss osteochondralis allograftot nyerhetünk. A korábban kialakított várólistáról már a riasztás pillanatában megtörténik az operálandó beteg behívása.

Az eddig elvégzett 9 térdízületi beültetésünket követően kedvezőek a klinikai tapasztalatok mind a masszív, mind a héjtípusú osteochondralis allograftok vonatkozásában.A betegek utánkövetését fizikális- és képalkotó vizsgálatokkal, valamint klinikai score-okkal végeztük. A transzplantációval kapcsolatosan végzett hisztológiai porcminőség elemzés, illetve egy

betegünk esetében végzett kontroll artroszkópia eredményei bíztatóak. A módszert a kedvező térdízületi tapasztalatoknak köszönhetően egy páciensnél jó mozgásterjedelem mellett, súlyos fájdalmakat okozó felső ugróízületi arthrosis kezelésére is alkalmaztuk. A műtétet az eredmények alapján sikeresnek minősítettük.

A friss osteochondralis allograftok beültetését megkezdtük a hazai klinikai gyakorlatban is. A módszer gyakorlati problémái közül a legjelentősebb az erre alkalmas hazai szövetbank hiánya. Ennek kiküszöbölésére mind az élő donoros graftnyerés, mind a megfelelő szervezési háttér segítségével történő, héjszerű oltványok mozaikszerű beültetése megoldást kínálhat. A technikai szempontból igényes eljárás terápiás opciót jelent elsősorban fiatal betegek masszív osteochondralis lézióira, de elegendő donorszövet esetén felszínesebb defektusok kezelésére is alkalmazható.

Summary

International literature unanimously considers fresh osteochondral allograft transplantation as a solution for the treatment of extended and deep osteochondral defects. The positive clinical results primarily from the United States of America and Canada support the effectiveness of the method, but in Europe, the application of this technique is still pending. The use of fresh or prolonged fresh implants allows the survival of a significant proportion of chondrocytes by avoiding freezing. In our work presented, we emphasized the use of ultra-fresh osteochondral allografts, implanted within 24 hours, thus preserving the viability of chondrocytes of the transplanted osteochondral tissue.

In Hungary, the greatest barrier in the application of this technique was the lack of a national tissue bank providing the proper quality and quantity of fresh osteochondral tissue. Therefore, as an alternative, we performed experiments with grafts obtained from so-called living donors. Using histological examinations, we were able to confirm that the allografts obtained from endoprostetic replacement surgeries were suitable for transplantation. After obtaining the necessary permission for the clinical application of this method, we used allografts obtained from living donors for our first transplantation surgeries.

Histological analysis of samples obtained during the endoprostetic replacement surgeries verified of the usability of living donor allografts, but outlined the limitations of the method also. Therefore, we tried to obtain allografts from cadavers. Through our collaboration with the Organ Coordination Office of the Hungarian National Blood Transfusion Service, we were notified when an organ donation was to be performed in the central region of Hungary, and we procured the necessary fresh osteochondral allografts according to the pre-established criteria. The recipient patient from the previously established waiting list was called into the hospital at the time of notification of a possible donor.

The clinical experience of the 9 knee joint transplantations performed thus far was favorable in both the massive and the shell type osteochondral allografts. Patient follow-up was performed via physical examination, imaging, and clinical scores. The histological analysis of the transplanted cartilage and a case where a follow up arthroscopy was performed following the transplantation showed encouraging results. Due to the favorable results of the fresh osteochondral allografts in the knee joint, we applied the method in the treatment of talocrural joint arthritis, in a patient who suffered from severe ankle joint pain, but had a good range of motion. We considered the surgery successful based on the results.

We began the clinical implementation of fresh osteochondral allograft transplantation in Hungary. The lack of a national tissue bank was the greatest obstacle of this method. Grafts harvested from living donors, as well as the mosaic-like transplantations of shell allografts obtained from cadavers prove to be a solution, if the conditions are established. The technically difficult procedure can be a therapeutic possibility of massive osteochondral lesions in younger patients, but if enough donor tissue is available, it can be used in the treatment of superficial defects also.

10. Irodalomjegyzék

1) Ahmad CS, Cohen ZA, Levine WN, Ateshian GA, Mow VC. Biomechanical and topographic considerations for autologous osteochondral grafting in the knee. Am J Sports Med. 2001; 29: 201-206.
2) Alford JW, Cole BJ. Basic science update: cartilage restoration, part 1. Am J Sports Med. 2005; 33: 295-306.
3) Allen RT, Robertson CM, Pennock AT, Bugbee WD, Harwood FL, Wong VW, Chen AC, Sah RL, Amiel D. Analysis of stored osteochondral allografts at the time of surgical implantation. Am J Sports Med. 2005; 33: 1479–1484.
4) American Association of Tissue Banks. Standards for tissue banking. Arlington, VA: American Association of Tissue Banks; 2012.
5) Amiel D, Harwood FL, Hoover JA, Meyers M. A histological and biomechanical assessment of the cartilage matrix obtained from in vitro storage of osteochondral allografts.Connect Tissue Res. 1989; 23: 89–99.
6) Bakay A, Csönge L, Papp G, Fekete L. Osteochondral resurfacing of the knee joint with allograft. Clinical analysis of 33 cases. Int Orthop. 1998; 22 (5): 277–281.
7) Ball ST, Amiel D, Williams SK, Tontz W, Chen AC, Sah RL, Bugbee WD. The effects of storage on fresh human osteochondral allografts. Clin Orthop Relat Res. 2004; 418: 246–252.
8) Bardos T, Farkas B, Mezes B, Vancsodi J, Kvell K, Czompoly T, Nemeth P, Bellyei A, Illes T. Osteochondral integration of multiply incised pure cartilage allograft: repair method of focal chondral defects in a porcine model. Am J Sports Med. 2009; 37 (1): 50–57.
9) Bartha L, Hangody L, Kaposi NP, Vajda A. The role of biodegradable materials in the treatment of articular cartilage defects. Joint Diseases and Related Surgery. 2007; 18: 101–107.
10) Bartz RL, Kamaric E, Noble PC, Lintner D, Bocell J. Topographic matching of selected donor and recipient sites for osteochondral autografting of the articular surface of the femoral condyles. Am J Sports Med. 2001; 29: 207-212.

11) Baumgaertner MR, Cannon WD Jr, Vittori JM, Schmidt ES, Maurer RC. Arthroscopic debridement of the osteoarthritic knee. Clin Orthop Relat Res. 1990; 253: 197–202.
12) Bhosale AM, Kuiper JH, Johnson WE, Harrison PE, Richardson JB. Midterm to long-term longitudinal outcome of autologous chondrocyte implantation int he knee joint: a multilevel analysis. Am J Sports Med. 2009; 37 (suppl 1): 131-138.
13) Blevins FT, Steadman JR, Rodrigo JJ, Silliman J. Treatment of articular cartilage defects in athletes: an analysis of functional outcome and lesion appearance. Orthopedics. 1998; 21: 761-767.
14) Brittberg M, Peterson L, Sjögren-Jannson E, Tallheden T, Lindahl A. Articular cartilage engineering with autologous chondrocyte transplantation: a review of recent developments. J Bone Joint Surg Am. 2003; 85 (suppl 3): 109-115.
15) Buckwalter JA, Mankin HJ, Grodzinsky AJ. Articular cartilage and osteoarthritis. Instr Course Lect. 2005; 54: 465-480.
16) Bugbee WD, Convery FR. Osteochondral allograft transplantation. Clin Sports Med 1999; 18 (1): 67–75.
17) Carmont MR, Carey-Smith R, Saithna A, Dhillon M, Thompson P, Spalding T. Delayed incorporation of a TruFit plug: perseverance is recommended. Arthroscopy. 2009; 25: 810–814.
18) Chahal J, Gross AE, Gross C, Mall N, Dwyer T, Chahal A, Whelan DB, Cole BJ. Outcomes of osteochondral allograft transplantation in the knee. Arthroscopy. 2013; 29 (3): 575–588.
19) Chapovsky F, Kelly JD 4th. Osteochondral allograft transplantation for treatment of glenohumeral instability. Arthroscopy. 2005; 21: 1007.
20) Chu CR, Convery FR, Akeson WH, Meyers M, Amiel D. Articular cartilage transplantation. Clinical results in the knee. Clin Orthop Relat Res. 1999; 360: 159–168.
21) Convery FR, Akeson WH, Keown GH. The repair of large osteochondral defects. An experimental study in horses. Clin Orthop Relat Res. 1972; 82: 253–262.
22) Curl WW, Krome J, Gordon ES, Rushing J, Smith BP, Poehling GG. Cartilage injuries: a review of 31,516 knee arthroscopies. Arthroscopy. 1997; 13 (4): 456-460.
23) Czitrom AA, Langer F, McKee N, Gross AE. Bone and cartilage allotransplantation. A review of 14 years of research and clinical studies. Clin Orthop Relat Res. 1986; 208: 141–145.

24) Csönge L, Bravo D, Newman-Gage H, Rigley T, Conrad EU, Bakay A, Strong DM, Pellet S. Banking of osteochondral allografts, Part II. Preservation of Chondrocyte Viability During Long-Term Storage. Cell Tissue Bank. 2002; 3 (3): 161–168.
25) Davidson PA, Carter TR. Osteochondral Allograft Transplantation. Operative Techniques in Sports Medicine. 2007; 15 (2): 53–61.
26) Enneking WF, Campanacci DA. Retrieved human allografts: a clinicopathological study. J Bone Joint Surg Am. 2001; 83: 971–986.
27) Feczkó P, Hangody L, Varga J, Bartha L, Diószegi Z, Bodó G, Kendik Z, Módis L. Experimental results of donor site filling for autologous osteochondral mosaicplasty. Arthroscopy. 2003; 19 (7): 755–761.
28) Galloway MT, Noyes FR. Cystic degeneration of the patella after arthroscopic chondroplasty and subchondral bone perforation. Arthroscopy. 1992; 8 (3): 366–369.
29) Garretson RB III, Katolik LI, Verma N, Beck PR, Bach BR, Cole BJ. Contact pressure at osteochondral donor sites in the patellofemoral joint. Am J Sports Med. 2004; 32: 967-974.
30) Garrity JT, Stoker AM, Sims HJ, Cook JL. Improved osteochondral allograft preservation using serum-free media at body temperature. Am J Sports Med. 2012; 40 (11): 2542–2548.
31) Ghazavi MT, Pritzker KP, Davis AM, Gross AE. Fresh osteochondral allografts for post-traumatic osteochondral defects of the knee. J Bone Joint Surg Br. 1997; 79: 1008 – 1013.
32) Gille J, Schuseil E, Wimmer J, Gellissen J, Schulz AP, Behrens P. Mid-term results of Autologous Matrix-Induced Chondrogenesis for treatment of focal cartilage defects in the knee. Knee Surg Sports Traumatol Arthrosc. 2010; 18 (11): 1456–1464.
33) Gobbi A, Kon E, Berruto M, Filardo G, Delcogliano M, Boldrini L, Bathan L, Marcacci M. Patellofemoral full-thickness chondral defects treated with second-generation autologous chondrocyte implantation: results at 5 years'follow-up. Am J Sports Med. 2009; 37 (6): 1083-1092.
34) Gobbi A, Nunag P, Malinowski K. Treatment of chondral lesions of the knee with microfracture in a group of athletes. Knee Surg Sports Traumatol Arthrosc. 2004; 13: 213-221.

35) Gomoll AH, Madry H, Knutsen G, van Dijk N, Seil R, Brittberg M, Kon E. The subchondral bone in articular cartilage repair: current problems in the surgical management. Knee Surg Sports Traumatol Arthrosc. 2010; 18 (4): 434–447.
36) Görtz S, Bugbee WD. Allografts in articular cartilage. J Bone Joint Surg. 2006; 88-A: 1374–1384.
37) Gross AE, Agnidis Z, Hutchison CR. Osteochondral defects of the talus treated with fresh osteochondral allograft transplantation. Foot Ankle Int. 2001; 22: 385–391.
38) Gross AE, Kim W, Las Heras F, Backstein D, Safir O, Pritzker KP. Fresh osteochondral allografts for posttraumatic knee defects: long-term followup. Clin Orthop Relat Res. 2008; 466 (8): 1863–1870.
39) Gudas R, Stankevicius E, Monastyreckiene E, Pranys D, Kaleskinas RJ. Osteochondral autologous transplantation versus microfracture for the treatment of articular cartilage defects in the knee joint in athletes. Knee Surg Traumatol Arthrosc. 2006; 14: 834-842.
40) Hangody L, Dobos J, Baló E, Pánics G,Hangody LR, Berkes I. Clinical experiences with autologous osteochondral mosaicplasty in an athletic population, a 17-year prospective multicenter study. Am J Sports Med.2010; 38 (6): 1125-1132.
41) Hangody L, Hangody LR, Módis L. Mosaicplasty – experimental background and 17-years clinical experiences with autologous osteochondral mosaicplasty. Cartilage. 2009; 1 (1): 1–63.
42) Hangody L, Rathonyi GK, Duska Z, Vasarhelyi G, Fules P, Modis L. Autologous osteochondral mosaicplasty: surgical technique. J Bone Joint Surg Am. 2004; 86 (1): 65-72.
43) Highgenboten CL, Jackson A, Trudelle-Jackson E, Meske NB. Cross-validation of height and gender estimations of femoral condyle width in osteochondral allografts. Clin Orthop Relat Res. 1994; 298: 246–249.
44) Hjelle K, Solheim E, Strand T, Muri R, Brittberg M. Articular cartilage defects in 1,000 knee arthroscopies. Arthroscopy. 2002; 18 (7): 730-734.
45) Hurst JM, Steadman JR, O'Brien L, Rodkey WG, Briggs KK. Rehabilitation following microfracture for chondral injury in the knee. Clin Sports Med. 2010; 29 (2): 257–265.
46) Insall JN. Intra-articular surgery for degenerative arthritis of the knee. A report of the work of the late K. H. Pridie. J Bone Joint Surg Br. 1967; 49 (2): 211–228.

47) Insall JN. The Pridie debridement operation for osteoarthritis of the knee. Clin Orthop Relat Res. 1974; 101: 61–67.
48) Johnson DL, Warner JJ. Osteochondritis dissecans of the humeral head: treatment with a matched osteochondral allograft. J Shoulder Elbow Surg. 1997; 6: 160–163.
49) Johnson LL. Arthroscopic abrasion arthroplasty historical and pathologic perspective: present status. Arthroscopy. 1986; 2 (1): 54–69.
50) Jomha NM, Lavoie G, Muldrew K, Schachar NS, McGann LE. Cryopreservation of intact human articular cartilage. J Orthop Res. 2002; 20: 1253–1255.
51) Kandel RA, Gross AE, Ganel A, McDermott AG, Langer F, Pritzker KP. Histopathology of failed osteoarticular shell allografts. Clin Orthop Relat Res. 1985; 197: 103–110.
52) Keeney M, Pandit A. The osteochondral junction and its repair via bi-phasic tissue engineering scaffolds. Tissue Eng Part B Rev. 2009; 15: 55–73.
53) Knutsen G, Drogset JO, Engebretsen L, Grontvedt T, Isaksen V, Ludvigsen TC, Roberts S, Solheim E, Strand T, Johansen O. A randomized trial comparing autologous chondrocyte implantation with microfracture: findings at five years. J Bone Joint Surg Am. 2007; 89: 2105-2112.
54) Kon E, Delcogliano M, Filardo G, Busacca M, Di Martino A, Marcacci M. Novel nano-composite multilayered biomaterial for osteochondral regeneration: a pilot clinical trial. Am J Sports Med. 2011; 39 (6): 1180–1190.
55) Kon E, Verdonk P, Condello V, Delcogliano M, Dhollander A, Filardo G, Pignotti E, Marcacci M. Matrix-assisted autologous chondrocyte transplantation for the repair of cartilage defects of the knee: systematic clinical data review and study quality analysis. Am J Sports Med. 2009; 37 (suppl 1): 156S-166S.
56) Krych AJ, Robertson CM, Williams RJ III, Cartilage Study Group. Return to athletic activity after osteochondral allograft transplantation in the knee. Am J Sports Med. 2012; 40: 1053–1059.
57) Langer F, Gross AE. Immunogenicity of allograft articular cartilage. J Bone Joint Surg Am. 1974; 56: 297–304.
58) Lexer E. The use of free osteoplasty together with trials on arthrodesis and joint transplantation. Archiv für klinische Chirurgie. 1908; 86 (4): 939–954.
59) Lightfoot A, Martin J, Amendola A. Fluorescent viability stains overestimate chondrocyte viability in osteoarticular allografts. Am J Sports Med. 2007; 35 (11): 1817 – 1823.

60) Mahomed M, Beaver R, Gross AE. The long-term success of fresh, small fragment osteochondral allografts used for intra-articular post-traumatic defects in the knee joint. Orthopedics. 1992; 15 (10): 1191–1199.
61) Malinin TI, Wagner JL, Pita JC, Lo H. Hypothermic storage and cryopreservation of cartilage. An experimental study. Clin Orthop Relat Res. 1985; 197: 15–26.
62) Mandelbaum B, Browne JE, Fu F, Micheli LJ, Moseley JB Jr, Erggelet C, Anderson AF. Treatment outcomes of autologous chondrocyte implantation for full-thickness articular cartilage defects of the trochlea. Am J Sports Med. 2007; 35 (6): 915-921.
63) Mandelbaum BR, Boyer J, Delcogliano M. Cartilage Repair Treatment Flow Charts In: Brittberg M, Imhoff A, Madry H, Mandelbaum B, eds. Cartilage Repair: Current Concepts. DJO Publications, UK, 2010: 71-79.
64) Marcacci M, Kon E, Delcogliano M, Filardo G, Busacca M, Zaffagnini S. Arthroscopic osteochondral grafting for cartilage defects of the knee: prospective study results at a minimum 7-year follow-up. Am J Sports Med. 2007; 35 (12): 2014-2021.
65) Marcacci M, Kon E, Zaffagnini S, Filardo G, Delcogliano M, Neri MP, Iacono F, Hollander AP. Arthroscopic second generation autologous chondrocyte implantation. Knee Surg Sports Traumatol Arthrosc. 2007; 15: 610-619.
66) Marcacci M, Zaffagnini S, Kon E, Visani A, Iacono F, Loreti I. Arthroscopic autologous chondrocyte transplantation: technical note. Knee Surg Sports Traumatol Arthrosc. 2002; 10: 154-159.
67) McDermott AG, Langer F, Pritzker KP, Gross AE. Fresh small-fragment osteochondral allografts long-term follow-up on the first 100 cases. Clin Orthop. 1985; 197: 96–102.
68) McNickle AG, Provencher MT, Cole BJ. Overview of existing cartilage repair technology. Sports Med Arthrosc. 2008; 16 (4): 196-201.
69) Meyers MH. Resurfacing of the femoral head with fresh osteochondral allografts. Long-term results. Clin Orthop Relat Res. 1985; 197: 111–114.
70) Miller BS, Steadman JR, Briggs KK, Rodrigo JJ, Rodkey WG. Patient satisfaction and outcome after microfracture of the degenerative knee. J Knee Surg. 2004; 17: 13-17.
71) Minas T, Gomoll AH, Rosenberger R, Royce RO, Bryant T. Increased failure rate of autologous chondrocyte implantation after previous treatment with marrow stimulation techniques. Am J Sports Med. 2009; 37: 902-908.

72) Mitchell N, Shephard N. The resurfacing of adult rabbit articular cartilage by multiple perforations through the subchondral bone. J Bone Joint Surg Am. 1976; 58 (2): 230–233.

73) Mithoefer K, Gill TJ, Cole BJ, Williams RJ, Mandelbaum BR. Clinical Outcome and Return to Competition after Microfracture int he Athlete's Knee: An Evidence-Based Systematic Review. Cartilage. 2010; 1 (2): 113-120.

74) O'Driscoll SW, Kumar A, Salter RB. The effect of the volume of effusion, joint position and continuous passive motion on intraarticular pressure in the rabbit knee. J Rheumatol. 1983; 10 (3): 360–363.

75) O'Driscoll SW, Salter RB. The repair of major osteochondral defects in joint surfaces by neochondrogenesis with autogenous osteoperiosteal grafts stimulated by continuous passive motion. An experimental investigation in the rabbit. Clin Orthop Relat Res. 1986; 208: 131–140.

76) Oakeshott RD, Farine I, Pritzker KP, Langer F, Gross AE. A clinical and histologic analysis of failed fresh osteochondral allografts. Clin Orthop Relat Res. 1988; 233: 283–294.

77) Ochi M, Adachi N, Nobuto H, Yanada S, Ito Y, Agung M. Articular cartilage repair using tissue engineering technique – novel approach with minimally invasive procedure. Artif Organs. 2004; 28 (1): 28-32.

78) Ohlendorf C, Tomford WW, Mankin HJ. Chondrocyte survival in cryopreserved osteochondral articular cartilage. J Orthop Res. 1996; 14: 413–416.

79) Pallante AL, Bae WC, Chen AC, Gortz S, Bugbee WD, Sah RL. Chondrocyte viability is higher after prolonged storage at 37 degrees C than at 4 degrees C for osteochondral grafts. Am J Sports Med. 2009; 37 (suppl 1): 24S–32S.

80) Pearsall AW 4th, Tucker JA, Hester RB, Heitman RJ. Chondrocyte viability in refrigerated osteochondral allografts used for transplantation within the knee. Am J Sports Med. 2004; 32: 125–131.

81) Peterson L, Brittberg M, Kiviranta I, Akerlund EL, Lindahl A. Autologous chondrocyte transplantation. Biomechanics and long-term durability. Am J Sports Med. 2002; 30 (1): 2-12.

82) Peterson L, Minas T, Brittberg M, Lindahl A. Treatment of osteochondritis dissecans of the knee with autologous chondrocyte transplantation: results at two to ten years. J Bone Joint Surg Am. 2003; 85 (suppl 2): 17-24.

83) Peterson L, Vasiliadis HS, Brittberg M, Lindahl A. Autologous chondrocyte implantation: a long-term follow-up. Am J Sports Med. 2010; 38 (6): 1117-1124.
84) Pridie KH. A method of resurfacing osteoarthitic knee joint. J Bone Joint Surg Br. 1959; 41-B: 618–619.
85) Rand JA. Role of arthroscopy in osteoarthritis of the knee. Arthroscopy. 1991; 7 (4): 358–363.
86) Rohde RS, Studer RK, Chu CR. Mini-pig fresh osteochondral allografts deteriorate after 1 week of cold storage. Clin Orthop Relat Res. 2004; 427: 226–233.
87) Rue JP, Yanke AB, Busam ML, McNickle AG, Cole BJ. Prospective evaluation of concurrent meniscus transplantation and articular cartilage repair: minimum 2-year follow-up. Am J Sports Med. 2008; 36 (9): 1770-1778.
88) Saleh KJ, Arendt EA, Eldridge J, Fulkerson JP, Minas T, Mulhall KJ. Operative treatmentof patellofemoral arthritis. J Bone Joinr Surg Am. 2005; 87: 659-671.
89) Salter RB, Hamilton HW, Wedge JH, Tile M, Torode IP, O' Driscoll SW, Murnaghan JJ, Saringer JH. Clinical application of basic research on continuous passive motion for disorders and injuries of synovial joints: a preliminary report of a feasibility study. J Othop Res. 1984; 1 (3): 325–342.
90) Sammarco VJ, Gorab R, Miller R, Brooks PJ. Humanarticular cartilage store in cell culture medium: Guidelines for storage of fresh osteochondral allografts. Orthopedics. 1997; 20: 497–500.
91) Schachar NS, Novak K, Hurtig M, Muldrew K, McPherson R, Wohl G, Zernicke RF, McGann LE. Transplantation of cryopreserved osteochondral dowel allografts for repair of focal articular defects in an ovine model. J Orthop Res. 1989; 17: 909–919.
92) Sgaglione NA, Miniaci A, Gillogly SD, Carter TR. Update on advanced surgical techniques in the treatment of traumatic focal articular cartilage lesions in the knee. Arthroscopy. 2002; 18: 9-32.
93) Shasha N, Krywulak S, Backstein D, Pressman A, Gross AE. Long-term follow-up of fresh tibial osteochondral allografts for failed tibial plateau fractures. J Bone Joint Surg Am. 2003; 85-A (2): 33–39.
94) Steadman JR, Briggs KK, Rodrigo JJ, Kocher MS, Gill TJ, Rodkey WG. Outcomes of microfracture for traumatic chondral defects of the knee: average 11-years follow-up. Arthroscopy. 2003; 19: 477-484.

95) Steadman JR, Miller BS, Karas SG, Schlegel TF, Briggs KK, Hawkins RJ. The microfracture technique in the treatment of full-thickness chondral lesions of the knee in National Football League players. J Knee Surg 2003; 16: 83-86.

96) Steadman JR, Rodkey WG, Briggs KK. Microfracture to treat full-thickness chondral defects: surgical technique, rehabilitation, and outcomes. J Knee Surg. 2002; 15 (3): 170–176.

97) Steadman JR, Rodkey WG, Rodrigo JJ. Microfracture: surgical technique and rehabilitation to treat chondral defects. Clin Orthop Relat Res. 2001; 391 (Suppl): S362–369.

98) Strong DM, Friedlaender GE, Tomford WW, Springfield DS, Shives TC, Burchardt H, Enneking WF, Mankin HJ. Immunologic responses in human recipients of osseous and osteochondral allografts. Clin Orthop Relat Res. 1996; 326: 107–114.

99) Tasto JP, Ostrander R, Bugbee WD, Brage M. The diagnosis and management of osteochondral lesions of the talus: osteochondral allograft update. Arthroscopy. 2003; 19 (1): 138–141.

100) Tomford WW. Transmission of disease through transplantation of musculoskeletal allografts. J Bone Joint Surg Am. 1995; 77: 1742–1754.

101) Williams RJ 3rd, Dreese JC, Chen CT. Chondrocyte survival and material properties of hypothermically stored cartilage: an evaluation of tissue used for osteochondral allograft transplantation. Am J Sports Med. 2004; 32: 132–139.

102) Williams SK, Amiel D, Ball ST, Allen RT, Tontz WL Jr.,Emmerson BC, Badlani NM, Emery SC, Haghighi P, Bugbee WD. Analysis of cartilage tissue on a cellular level in fresh osteochondral allograft retrievals. Am J Sports Med. 2007; 35 (12): 2022–2032.

103) Williams SK, Amiel D, Ball ST, Allen RT, Wong VW, Chen AC, Sah RL, Bugbee WD. Prolonged storage effects on the articular cartilage of fresh humanosteochondral allografts.J Bone Joint Surg Am. 2003; 85: 2111–2120.

104) Wingenfeld C, Egli RJ, Hempfing A, Ganz R, Leunig M. Cryopreservation of Osteochondral Allografts: Dimethyl Sulfoxide Promotes Angiogenesis and Immune Tolerance in Mice. J Bone Joint Surg. 2002, 84-A: 1420–1429.

11. Saját publikációk jegyzéke

1) Hangody L, Vásárhelyi G,**Hangody LR,** Sükösd Z, Tibay Gy, Bartha L, Bodó G. Autogenous osteochondral grafting – technique and long-term results. Injury. 2008; 39 (suppl 1): 32–39.

2) Koreny T,**Hangody LR,** Vásárhelyi G, Kárpáti Z, Módis L, Hangody L. Az ízületi csúszófelszínek defektusainak sebészeti kezelési lehetőségei különös tekintettel az autolog osteochondralis mozaikplasztikára. Sportorvosi Szemle, 2008; 49 (2): 82–95.

3) **Hangody LR,**Baló E, Kárpáti Z, Hangody L. Terhelő felszíni osteochondralis defectus kezelése allograft átültetésével. Magyar Traumatológia, Ortopédia, Kézsebészet, Plasztikai Sebészet. 2009;52 (suppl): 8.

4) Hangody L, Kish G, Koreny T,**Hangody LR,** Módis L. Cartilage tissue repair: autologous osteochondral mosaicplasty. In Archer C, Ralphs J (szerk.), Regenerative medicine and biomaterials for the repair of connective tissues.Woodhead Publishing Ltd., Oxford-Cambridge-New Delhi, 2010: 201–227.

5) **Hangody LR,** Baló E, Módis L, Hangody L. Friss osteochondralis allograftok beültetésével szerzett kísérletes és klinikai tapasztalataink.Magyar Traumatológia, Ortopédia, Kézsebészet, Plasztikai Sebészet. 2010; 53 (suppl): 71.

6) Szerb I,**Hangody LR,** Vásárhelyi G, Bodó L,Hangody L. Az ízületi porcfelszín körülírt károsodásainak sebészeti kezelési lehetőségei. Orvosképzés. 2010; 85 (3): 189–196.

7) Hangody L, Dobos J, Baló E, Pánics G,**Hangody LR,**Berkes I. Clinical experiences with autologous osteochondral mosaicplasty in an athletic population, a 17-year prospective multicenter study. Am J Sports Med. 2010; 38 (6): 1125–1133.

8) Hangody L, Vásárhelyi G,**Hangody LR.** Osteochondral mosaicplasty. In: Brittberg M, Gersoff W (szerk), Cartilage Surgery. An Operative Manual. Elsevier, Philadelphia, 2010: 67–82.

9) Bartha L, Hamman D, Pieper J, Fabiénne P, Riesle J, Vajda A, Kaposi Novák P,**Hangody LR,** Vásárhelyi G, Bodó L, van Blitterswijk C, de Wijn J, Kenyeres A, Módis L, Baló E, Hangody L. A clinical feasibility study to evaluate the safety and efficacy of PEOT/PBT implants forhuman donor site filling during mosaicplasty. Eur J Orthop Surg Traumatol. 2013; 23 (1): 81–91.

10) Pánics G,**Hangody LR,**Baló E, Vásárhelyi G, Gál T, Hangody L. Osteochondral autograft and mosaicplasty in the football (soccer) athlete. Cartilage.2012; 3 (suppl 1): 25–30.

11) **Hangody LR,**Baló E, Szűcs A, Vásárhelyi G, Módis L, Hangody L. Porcfelszínképzés friss osteochondralis allografttal. Magyar Traumatológia, Ortopédia, Kézsebészet, Plasztikai Sebészet. 2012; 55 (1-2): 27–38.

12) **Hangody LR,**Gál T, Szűcs A, Vásárhelyi G, Tóth F, Módis L, Hangody L. Osteochondral allograft transplantation from a living donor. Arthroscopy. 2012; 28 (8): 1180–1183.

12. Köszönetnyilvánítás

Köszönöm az Uzsoki Kórház Ortopéd – traumatológiai Osztály dolgozóinak a kutatás megvalósulásához nyújtott segítségüket és áldozatos munkájukat. Külön köszönöm a szövetkivevő team tagjainak: Vásárhelyi Gábornak, Szűcs Attilának, Kollár Róbertnek, Lőrincz Erikának a szövetkivételi riadóknál végzett munkájukat. Köszönöm az anesztéziának, a műtők személyzetének, hogy lehetővé tették – akár karácsony napján is – allograft átültetéseink elvégzését.

Szeretnék köszönetet mondani Módis László Professzor úrnak és debreceni munkacsoportjának a szövettani vizsgálatok elvégzéséért és azok precíz dokumentálásáért.

Köszönöm Buzás Edit Professzor asszonynak és kollégáinak a sejtszámlálásos vizsgálatok elvégzését.

Hálával tartozom Gál Tamásnak az anyanyelvi szintű angol nyelvre történő fordításokért.

Köszönöm Szőke György Professzor úrnak, hogy témavezetőként végigkísérte Ph. D. munkámat.

Köszönöm feleségemnek a dolgozat stilisztikai rendbetételét, és türelmét, amit az egész kutatás alatt tanusított.

Végül, de nem utolsó sorban, a legtöbb köszönettel Édesapámnak, Hangody László Professzor úrnak tartozom. Az Ő biztatására vágtam bele ebbe a kutató munkába, széleskörű szakmai tapasztalatának és tudományos naprakészségének köszönhetően találtam meg ezt a kutatási témát, aminek – reményeim szerint – valódi gyakorlati haszna lehet. Ő végezte a transzplantációkat.Medicinán belüli kapcsolatrendszere elengedhetetlen volt úttörő munkánk megvalósulásához. Ösztönzése, szakmai példamutatása nélkül ez a dolgozat nem jöhetett volna létre.