# A kötőhártya és a könny vizsgálata conjunctivochalasisban

Doktori értekezés

**Dr. Fodor Eszter**

Semmelweis Egyetem
Klinikai Orvostudományok Doktori Iskola

Konzulens: Dr. Németh János egyetemi tanár, az MTA doktora

Hivatalos bírálók: Dr. Módis László egyetemi tanár, MTA doktora
Dr. Kerényi Ágnes osztályvezető főorvos, Ph.D.

Szigorlati bizottság elnöke: Dr. Fidy Judit egyetemi tanár, MTA doktora
Szigorlati bizottság tagjai: Dr. Farkas Ágnes egyetemi docens, Ph.D.
Dr. Fodor Mariann egyetemi adjunktus, Ph.D.

Budapest
2014

TARTALOMJEGYZÉK

1. RÖVIDÍTÉSEK JEGYZÉKE ..... 3
2. BEVEZETÉS ..... 4
3. IRODALMI ÁTTEKINTÉS ..... 7
3.1. A conjunctivochalasis előfordulása, etiológiája és kóroktana ..... 7
3.2. A HLA- DR molekula szerepe a szemfelszíni gyulladásos állapotokban ..... 9
3.3. A könny ozmolaritása és változása szemfelszíni gyulladásos állapotokban ..... 9
3.4. A kötőhártya elváltozásainak szövettani jellemzői conjucntivochalasisban ... 11
4. CÉLKITŰZÉSEK ..... 13
4.1. A kötőhártya hámsejtek HLA – DR expressziójának vizsgálata conjunctivochalasisban ..... 13
4.2. A könny ozmolaritásának vizsgálata conjunctivochalasis különböző súlyosságú eseteiben ..... 13
4.3. Conjunctivochalasis ellenes műtéten átesett betegek kötőhártyamintájának szövettani elemzése ..... 14
5. MÓDSZEREK ..... 15
5.1. Vizsgálati módszerek ..... 15
5.1.1. Klasszikus könnyfilm vizsgáló módszerek ..... 15
5.1.2. Impressziós citológia ..... 16
5.1.3. Áramlási citometria ..... 17
5.1.4. A könnyfilm ozmolaritásának mérése ..... 18
5.1.5. Hisztopatológiai festési eljárások ..... 20
5.2. Etikai engedély ..... 20
5.3. Vizsgálati protokollok ..... 20
5.3.1. A kötőhártya hámsejtek HLA – DR expressziójának vizsgálata conjunctivochalasisban ..... 20
5.3.1.1. Vizsgált betegcsoport ..... 20
5.3.1.2. Impressziós citológiai mintavétel ..... 23
5.3.1.3. A szemfelszínről nyert sejtek analízise áramlási citometriával ..... 23
5.3.1.4. Statisztikai analízis ..... 24
5.3.2. A könny ozmolaritásának mérése conjunctivochalasisban ..... 24
5.3.2.1. Vizsgált betegcsoport ..... 24

5.3.2.2. A vizsgálat menete ... 25
5.3.2.3. Statisztikai analízis ... 26
5.3.3. A kötőhártyaminták szövettani elemzése conjunctivochalasisban ... 26
5.3.3.1. Vizsgált betegcsoport ... 26
5.3.3.2. A vizsgálat menete ... 26
6. EREDMÉNYEK ... 31
6.1. A kötőhártya hámsejtek HLA-DR expressziója conjunctivochalasis különböző súlyosságú eseteiben ... 31
6.2. A könny ozmolaritása a conjunctivochalasis különböző súlyosságú eseteiben 34
6.3. A kötőhártya minták szövettani jellemzői súlyos conjunctivochalasisban ... 38
7. MEGBESZÉLÉS ... 44
7.1. A kötőhártya hámsejtek HLA – DR expressziója conjunctivochalasisban ... 44
7.2. A könny ozmolaritása conjunctivochalasis különböző súlyosságú eseteiben . 49
7.3. Conjunctivochalasis ellenes műtéten átesett betegek kötőhártyamintájának szövettani jellemzői ... 53
7.4. Az általunk vizsgált paraméterek összefüggései ... 55
8. KÖVETKEZTETÉSEK, ÚJ EREDMÉNYEK ... 59
8.1. A kötőhártya hámsejtek HLA – DR expressziója conjunctivochalasisban ... 59
8.2. A könny ozmolaritása conjunctivochalasis különböző súlyosságú eseteiben . 59
8.3. Conjunctivochalasis ellenes műtéten átesett betegek kötőhártyamintájának szövettani jellemzői ... 60
9. ÖSSZEFOGLALÁS ... 61
10. SUMMARY ... 62
11. IRODALOMJEGYZÉK ... 63
12. SAJÁT PUBLIKÁCIÓK JEGYZÉKE ... 74
13. KÖSZÖNETNYÍLVÁNÍTÁS ... 76

# 1. RÖVIDÍTÉSEK JEGYZÉKE

APC – antigen presenting cell, antigénprezentáló sejt

BM – membrana basalis, bazális membrán

BUT – break up time, könnyfilm felszakadási idő

CCh – conjunctivochalasis

CD – cluster of differentiation, differenciálódási antigének

CK – cytokeratin, citokeratin

ECM – extracellular matrix, extracelluláris mátrix

FACS - fluorescens activated cell sorting, fluorescencia aktivált sejtszeparálás

FSC– forward scatter, előre irányuló fényszórás

HLA – DR – human leukocyte antigen, humán leukocita antigén DR izoforma

ICAM – intercellular adhesion molecule, intercelluláris celluláris adhéziós molekula

IL-1ß – interleukin 1 béta

IL-6, -8 – interleukin 6, -8

KCS – keratoconjunctivitis sicca

LFU – lacrimal functional unit, lakrimális funkcionális egység

LIPCOF – Lidkanten Paralelle Conjunctival Falten, szemhéjszéllel párhuzamos kötőhártyaredők

MAPK – mitogen activated protein kinase, mitogén aktivált protein kináz

MFI – mean fluorescence intensity, átlagos fluoreszcencia intenzitás

MHC – major histocompatibility complex, fő hisztokompatibilitási komplex

MMP –matrix – metalloproteases, mátrix metalloproteáz

PAS – periodic acid Schiff, perjódsavas- Schiff- festés

PBS - phosphat buffered saline, foszfát pufferes fiziológiás sóoldat

SSC – side scatter, oldalra irányuló fényszórás

TNF-α– tumor nekrózis faktor – α

## 2. BEVEZETÉS

A conjunctivochalasis (CCh) a bulbáris kötőhártya olyan tartós megereszkedése, megnyúlása, melynek következtében az alsó szemhéjszéllel párhuzamosan – súlyosabb esetben a temporális, nazális és a felső kötőhártya területeken, a szaruhártya előtt – redők alakulnak ki, amelyek a könnyfilm egységét megbontva és a könnyelfolyást késleltetve, súlyosabb esetben könnycsorgáshoz vezetve okoznak jellegzetes panaszokat (1. ába). Az elváltozás kétoldali és szimmetrikus (Meller és mtsai 1998, Pasquale és mtsai 2004, Murube 2005).

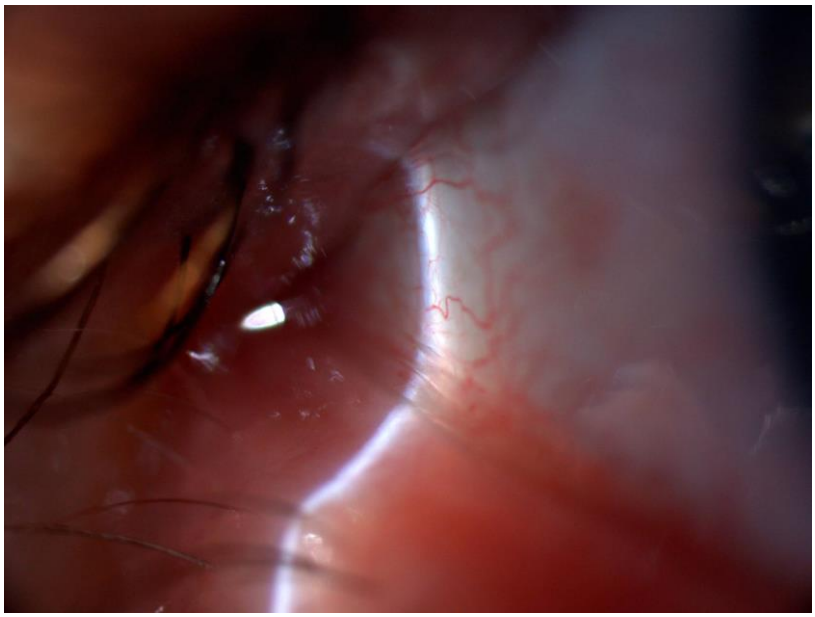

1. ábra. Réslámpás vizsgálat során megfigyelt kötőhártyaredők az alsó szemhéjszéllel párhuzamosan, a könnymeniszkusz területén

A kórkép első említése Middlemore-tól származik 1835-ből (Murube 2005), de maga az elnevezés Hughes 1942-es közleményében szerepel először (Hughes 1942). Az első szövettani megfigyeléseket 1930-ban Denti publikálta, aki degeneratív elváltozásnak tartotta (Watanabe és mtsai 2004, Murube 2005).

A múlt század első felében a betegséget még csupán úgy tartották számon, mint a szemfelszíni hámhiányok, fekélyek mellett észlelt jelenséget, majd a 80-as években főleg a könnycsorgás okaként vizsgálták. Napjainkban a könnyfilm instabilitás kapcsán

a kevésbé súlyos elváltozások is előtérbe kerültek (Meller és mtsai 1998). Arra azonban még nem született egyértelmű magyarázat, hogy a redőképződés elsődleges elváltozás vagy egyéb krónikus kórállapotok (száraz szem betegség, szoláris keratopátia, allergia) következménye-e.

Számos hipotézis látott napvilágot a CCh kóroktanát illetően az elmúlt évtizedekben. A két alapvető feltételezés szerint a kötőhártya rugalmas rostjainak feltöredezése (Meller és mtsai 2000, Li és mtsai 2000, Watanabe és mtsai 2004, Yokoi és mtsai 2005) és a szemfelszín gyulladása okozza az elváltozást (Acera és mtsai 2000, Erdogan-Poyraz és mtsai 2009). A két folyamat sorrendje tisztázatlan. Nem egyértelmű, hogy a diffúz szemfelszíni gyulladás vezet a kötőhártya rostszerkezetének károsodásához, vagy a rostok feltöredezése az elsődleges elváltozás és ez vezet a redőképződéshez, ami a könnyfilm elégtelen működésén keresztül a krónikus szemfelszíni gyulladást okozza. Mindkét elméletet alátámasztják immunológiai és szövettani vizsgálatok egyaránt (Meller és mtsai 1998, Francis és mtsai 2005, Meller és mtsai 2000, Li és mtsai 2000). Egyes szerzők az elváltozást a korral járó elfajulásos állapotok közé sorolják, azonban az utóbbi évek közleményeiben fiatal esetek is bemutatásra kerültek (Watanabe és mtsai 2004, Zhang és mtsai 2011).

A CCh előfordulási gyakorisága nem ismert. A mindennapi gyakorlatban rendszeresen találkozhatunk különböző súlyosságú esetekkel, de nem mindig okoz panaszokat. Amennyiben igen, úgy az instabil könnyfilm, a következményes száraz szem panaszok, súlyos esetben pedig könnycsorgás a fő panasz (Meller és mtsai 1998, Murube 2005, Erdogen – Poyraz és mtsai 2007)

A szemfelszíni gyulladás vizsgálatának több célpontja is lehet. Vizsgálhatjuk a szemfelszínről nyert sejteket közvetlenül, kereshetjük a felszínükön gyulladásban kifejeződő molekulákat. Ilyen pl. a HLA-DR (humán leukocita antigén DR izotípusa) molekula, ami az MHC II. osztályba tartozó molekula és az antigének prezentálásában vesz részt az immunfolyamatokban. Normálisan az immunrendszer antigén prezentáló sejtjeinek (B sejtek, makrofágok, dendritikus sejtek, Langerhans sejtek) felszínén expresszálódik, azonban a szemfelszín gyulladásos állapotaiban ez a molekula a kötőhártya hámsejteken is megfigyelhető. Ez az egyik legbiztosabb jele a szemfelszín gyulladásának (Brignole – Baudouin és mtsai 2004).

A szemfelszíni gyulladás másik jele a könny összetételének, ezáltal az ozmolaritásának megváltozása (Lemp és mtsai 2007, Bauduoin és mtsai 2013). A könny, több más funkciója mellett, a szemfelszín, mint „immunológiai egység” „transzportközege” (Barabino és mtsai 2012). A könny ozmolaritását számos tényező befolyásolja, mint a csökkent könnyelválasztás, a könnyfilm összetétele, a könny párolgásának mértéke vagy a könnyelvezetés akadályozottsága (Gilbard és mtsai 1978, Farris és mtsai 1986, Lemp és mtsai 2007). Ezek megváltozása a szemfelszín különböző megbetegedéseiben a könny ozmolaritásának növekedéséhez vezethet. Ugyanakkor maga a gyulladás is hiperozmolaritáshoz vezet a könny összetételének megváltozásán keresztül (Farris és mtsai 1986, Li és mtsai 2004, Lemp és mtsai 2007).

A krónikus szemfelszíni gyulladás jelei kimutathatóak szemészeti műtét során nyert kötőhártya minta szövettani vizsgálatával is. Megfigyelhetőek a gyulladásra jellemző hámeltérések, a gyulladásos sejtek jelenléte vagy hiánya, a kehelysejtek mennyisége. A gyulladás jeleinek keresése mellett pedig a CCh kóroktanában leírt másik jelentős tényező, a rugalmas rost elfajulás jelei is vizsgálhatóak (Francis és mtsai 2004, Watanabe és mtsai 2004).

Kutatásaink során conjunctivochalasis különböző súlyosságú eseteiben vizsgáltuk a kötőhártya hámsejtek HLA – DR expresszióját, a könny ozmolaritását, valamint conjunctivochalasis ellenes műtéten átesett betegek kötőhártya mintájának szövettani elemzésével kerestük a gyulladás és a rugalmas rostok szerkezeti elváltozásának jeleit. Ebből következtettünk a gyulladás jelenlétére CCh-ban a normál kontroll csoporthoz viszonyítva. Vizsgáltuk továbbá, hogy ezek az elváltozások csak súlyos CCh-ban érhetők tetten, vagy már enyhe esetben is megfigyelhetők.

# 3. IRODALMI ÁTTEKINTÉS

## 3.1. A conjunctivochalasis előfordulása, etiológiája és kóroktana

A CCh előfordulása és gyakorisága pontosan nem ismert. Az élet első két évtizedében a CCh előfordulása nagyon alacsony, majd a harmadik évtized után növekedni kezd, idősekben gyakori. A kor előrehaladtával nem csak a gyakorisága nő, hanem a súlyossága is fokozódik. A nemek között is különbözően oszlik meg, nőknél gyakrabban fordul elő (Mimura és mtsai 2009).

Meller és mtsai 1998-ban kiadott történeti áttekintése szerint a kórkép megítélése az elmúlt évszázadban sokat változott. A század első évtizedeiben főként szaruhártyafekélyek és a kötőhártya alatti vérzések mellékleleteként tartották számon. Később, a 80-as években, a kevésbé súlyos esetekre is felfigyeltek, mivel azok a könnyelvezetés megzavarásával könnyezéses panaszokhoz vezettek. Napjainkban a könnyfilm felépülésének, stabilitásának megzavarása miatt az enyhe elváltozások is a figyelem középpontjába kerültek (2. ábra). Utóbbi száraz szem panaszokhoz vezet, de még nem tisztázott mechanizmuson keresztül (Meller és mtsai 1998). Annak ellenére, hogy enyhe esetekben a panaszok és tünetek a száraz szem betegségéhez nagyon hasonlóak, nem tisztázott a kapcsolata a száraz szem betegséggel, sem a betegség kóroktana és a kezelése.

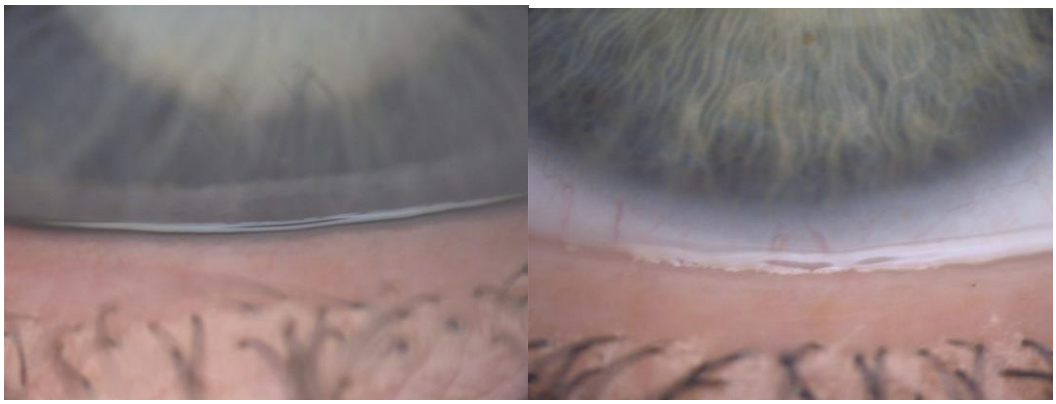

a. b.

2. ábra. a.) alsó könnymeniscus képe b.) alsó könnymeniszkusz egyetlen, szemhéjszéllel párhuzamos kötőhártyaredővel és a következményes könnymeniszkusz feltöredezéssel réslámpához csatlakoztatott TearScope Plus készülékkel rögzítve

A kórkép etiológiáját illetően számos tényező merült fel. Egyes szerzők a korral járó hám és hám alatti kötőszövet degeneratív elváltozásának tartják (Zhang és mtsai 2011). Más szerzők a szemmozgások és pislogás indukálta súrlódást okolják a kötőhártya következményes megnyúlásáért (Watanabe és mtsai 2004). Murube összefoglalásában a szemhéjak elváltozásai közül a hipotóniás, túl laza szemhéjak miatt a környezeti hatásoknak fokozottan kitett kötőhártya károsodását, valamint a túl feszes szemhéjszél szemgolyóra gyakorolt nyomását és a következményes nyirokkeringési zavart említi (Murube 2005). A szemfelszín krónikus irritációjával járó egyes betegségekben, mint az allergia vagy a száraz szem betegség, a szemhéjak dörzsölése vezethet nyirokkeringési zavarhoz és következményes degenerációhoz. Leírták a szoláris keratózissal való kapcsolatát is, mivel annak szövettani jellemzői (elasztózis, hiperkeratózis) nagyon hasonlóak a CCh-ban megfigyeltekkel, így felmerült az UV sugárzás is, mint etiológiai tényező (Murube 2005).

A kötőhártyaredők kialakulásának kóroktanában a két alapvető elképzelés a rugalmas rostok degenerációja és a szemfelszín krónikus gyulladása (Yokoi és mtsai 2005, Acera és mtsai 2008, Erdogan-Poyraz és mtsai 2009, Francis és mtsai 2005, Meller és mtsai 2000). Ezt immunhisztokémiai és szövettani vizsgálatok is alátámasztják (Meller és mtsai 1998, Li és mtsai 2000, Wanatabe és mtsai 2004, Farris és mtsai 2004, Francis és mtsai 2005). In vitro kötőhártyasejt tenyészeteket és kötőhártya műtéten átesett betegek szövettani mintáját is vizsgálták. Előbbiekben a kötőhártya fibroblasztokban az extracelluláris mátrixot bontó enzimek (mátrix-metalloproteázok) fokozott szintézisét figyelték meg, ami megnövekedett proteolítikus aktivitáshoz vezet (Li és mtsai 2000). Utóbbiakban a kötőhártya rugalmas rostjainak elfajulását írták le és a kötőhártyahám gyulladásos sejtes beszűrődését (Watanabe és mtsai 2004, Francis és mtsai 2005). Egyes gyulladásos mediátorok (interleukin (IL) -1β, tumor nekrózis faktor (TNF) -α, IL-6 and IL-8) megnövekedett szintjét kimutatták in vitro sejttenyészetekben is (Meller és mtsai 2000). Conjunctivochalasisban szenvedő betegektől nyert könnymintákból is azonosították ezeket a citokineket (Erdogan- Poyraz és mtsai 2009).

Meller és mtsai által közölt hipotézis szerint a könnyben a gyulladásos mediátorok és enzimek akkumulálódnak a csökkent könnyelvezetés miatt, ami a kollagenáz aktivitást fokozza. A következményes elasztózis és a kollagenolízis CCh

kialakulásához vezet (Meller és mtsai 1998). A hiperozmoláris, gyulladásos mediátorokkal teli „toxikus könnynek” a szerepe száraz szem kialakulásában már bizonyított (Rolando és mtsai 2001, Rolando és mtsai 2005, Lemp és mtsai 2007).

### 3.2. A HLA- DR molekula szerepe a szemfelszíni gyulladásos állapotokban

A HLA – DR (humán leukocita antigén DR izotípusa) molekula normális körülmények között az immunrendszer antigénprezentáló (APC) sejtjein (B- sejtek, makrofágok, Langerhans sejtek, stb.) expresszálódik. Az MHC II. osztályba tartozó HLA – DR molekula CD 4+ T helper sejteket aktiválva részt vesz a citotoxikus reakciókban, a gyulladásos sejtek toborzásában (Tsubota és mtsai 1999 a és b) továbbá a programozott sejthalál beindításában is szerepel (Brignole – Baudouin és mtsai 2004). Immun eredetű gyulladásos állapotokban azonban a kötőhártya hámsejtjei is kifejezik felszínükön. Ez a jelenleg ismert egyik legbiztosabb jele a szemfelszín immun eredetű, diffúz gyulladásának. Szenzitivitása magas, olyan fontos markereket előz meg, mint a TNF – α, a CD 40 vagy a Fas - ligand (Baudouin és mtsai 1997, Brignole- Baudouin és mtsai 2004). Szemfelszíni betegségekben ezért gyulladásos mediátorként tartják számon (Rolando és mtsai 2005). Autoimmun eredetű szemfelszíni gyulladásban (pl. keratoconjunnctivitis sicca – KCS) fokozottabb az expressziója a nem immun eredetű gyulladásos állapotokhoz képest. Más sejtaktivitási markerek (az apoptózisban szerepet játszó CD 40, a CD95 -Apo-1 vagy Fas receptor, CD54, ICAM -1 adhéziós molekula) szintje is szignifikánsan emelkedett azokban az esetekben, ahol a HLA – DR expresszió mértéke nőtt a hámsejteken. Ezekben az esetekben a lokális ciklosporin terápia hatékonyságát is kimutatták 3-6 hónapos kezelés után a HLA – DR expreszió mértékének csökkenésén keresztül (Brignole és mtsai 2001).

### 3.3. A könny ozmolaritása és változása szemfelszíni gyulladásos állapotokban

A lakrimális funkcionális egység (LFU – lacrimal functional unit) magában foglalja a szemfelszínt (könnyfilm, szaruhártya – és kötőhártya hámsejtek, kehelysejtek, Meibom mirigyek), a könnymirigyet, a járulékos könnymirigyeket és mindezek

beidegzését is (Stern és mtsai 1998). Ennek a rendszernek a feladata elsődlegesen a szemfelszín védelme a külső környezettel szemben, de alapvető feltétele az éleslátásnak és a szemfelszín anyagcseréjének is (Stern és mtsai 1998). A LFU működésének kulcsa az egészséges könnyfilm, ami a szemfelszín, mint „immunológiai egység" „transzportközege" (Barabino és mtsai 2012). A könny ozmolaritása függ a könny kvantitatív (könnytermelés, könnyeloszlás és könnyelvezetés működésétől) és a kvalitatív jellemzőitől (összetétel) (Mishima 1966). A kvantitatív és kvalitatív paraméterek megváltozása hiperozmolaritáshoz vezethet, a két folyamat egymást erősítve a LFU károsodását fokozza (Gilbard és mtsai 1978, Farris és mtsai 1986, Savigni és mtsai 2008, Lemp és mtsai 2007, Barabino és mtsai 2012, Bauduoin és mtsai 2013).

A szemfelszín krónikus gyulladásának kialakulása (pl. száraz szem betegség) során alapvető tényező a hiperozmoláris stressz (Lemp és mtsai 2007, Baudouin és mtsai 2013). A hiperozmolaritás különböző jelátviteli utakon keresztül (MAPK – mitogén aktivált protein kináz, NFκ B- nukleáris faktor κ B) citokinek felszabadulását stimulálja (IL -1α, IL - 1β, IL - 8, TNF - α) és proteolízist indukál (MMP). Ezek további gyulladásos és apoptózis markereket indukálnak (CD 40, Fas ligand, ICAM – 1) (Lemp és mtsai 2007, Luo és mtsai 2008, Baudouin és mtsai 2013). Az immunválasz beindításáért, a T helper sejtek működésének beindításáért, a HLA – DR molekula a felelős, ami hiperozmoláris körülmények között szintén fokozottan jelenik meg a hámsejtek felszínén (Versura és mtsai 2011, Baudouin és mtsai 2013). A hámsejtek károsodása további gyulladásos mediátorok felszaporodásához vezet a könnyben. Ez tovább növeli a könny omolaritását így a folyamat mindkét irányban egymást erősíti. A hiperozmolaritás stimulálja a szemfelszín idegvégződéseinek receptorait is, ez okozza a jellegzetes panaszokat és a kompenzáló reflexes könnytermelést, ami csökkent könnytermelés esetén tovább súlyosbíthatja a kórképet (Lemp és mtsai 2007).

A szemhéjszélre kiérő és a könnyet kivezető kötőhártyaredők hozzájárulnak a könny ozmolaritásának változásához. CCh-ban szenvedő betegek könnymintáiban kimutatott hiperozmolaritás a szemfelszíni gyulladás jele lehet.

### 3.4. A kötőhártya elváltozásainak szövettani jellemzői conjucntivochalasisban

A conjunctivochalasis szövettanával foglalkozó első közlés Denti nevéhez fűződik (1930), amelyben egy 50 éves nőbeteg kötőhártya plasztikát követő szövettani elemzését olvashatjuk. Denti a kötőhártya hámon elváltozást nem tapasztalt, azonban az elasztikus rostok degenerációját igen. Gyulladásra utaló eltérésekről nem számolt be, mindezek alapján a conjunctivochalasist korfüggő, degeneratív kórképnek tartotta (Watanabe 2004).

Watanabe és munkatársai 2004-ben 44 beteg 44 szemén végeztek könnycsorgással együtt járó száraz szem panaszok miatt kötőhártya plasztikát. Ez az eddig közölt legnagyobb esetszámot felmutató tanulmány, azonban a betegek nem csupán conjunctivochalasisban, hanem egyéb szemészeti megbetegedésben is szenvedtek, például a kórtörténetben szerepelt csökkent könnytermeléssel járó száraz szem betegség, Meibom mirigy diszfunkció, pinguecula, vagy kötőhártyát is érintő szemészeti műtét. Mintáikban gyulladásra utaló eltérést nem találtak, a kehelysejtek számát normálisnak ítélték és az elasztikus rostok lefutásában sem találtak kórosat. Nyirokértágulatot mutattak ki 39 esetben, ennek alapján a kórképet degeneratív eredetűnek tartották, amelynek okaként az alsó szemhéj által a kötőhártya nyirokereire ható mechanikus obstrukciót feltételezték (Watanabe és mtsai 2004).

Francis és mtsai a következő évben adtak ki első összehasonlító közleményt saját eseteikről. Az ő vizsgálatukban 24 kötőhártya plasztikán átesett beteg és 18 egészséges kontroll szerepel, utóbbi mintákat szürkehályogműtéten átesett betegektől nyerték. Betegeik a conjuncivochalasis mellett szintén társbetegségekben is szenvedtek. Az egészséges kontrollok között nem találtak eltérést a kötőhártyamintákban. A kóros kötőhártyák szövettani elemzése során 4 esetben találtak krónikus gyulladásra utaló jeleket és 3 esetben elasztikus rost elfajulást. Mivel összehasonlító vizsgálat során nem találtak eltérést az egészséges és beteg csoportok mintái között, a kórkép etiológiájára vonatkozóan nem vontak le következtetéseket, azt multifaktoriális elváltozásnak tartották (Francis és mtsai 2005).

Az irodalmat áttekintve, kevés közleményt találhatunk a conjunctivochalasisban megfigyelhető szövettani eltérésekről. Általában a krónikus gyulladásra jellemző

szövettani eltérések mellett (hiperkeratózis, immunsejtek felszaporodása, kehelysejt veszteség) a nyirokkeringés zavarára és rugalmas rost elfajulásra utaló jeleket mutattak ki (Francis és mtsai 2004, Watanabe és mtsa i2004).

# 4. CÉLKITŰZÉSEK

## 4.1. A kötőhártya hámsejtek HLA – DR expressziójának vizsgálata conjunctivochalasisban

Vizsgálatunk során arra a kérdésre kerestük a választ, hogy conjunctivochalasisban kimutatható-e diffúz szemfelszíni gyulladás olyan betegekben, akiknél nem ismert olyan egyéb szemészeti vagy általános megbetegedés, amely szemfelszíni gyulladáshoz vezethet.

Vizsgáltuk, hogy a felső bulbaris kötőhártya szemhéj által takart - így a környezeti hatásoktól részben védett - részéről származó impressziós citológiai mintákból nyert sejtek közül leválasztva a kötőhártya hámsejteket, azok kifejezik-e felszínükön a HLA-DR molekulát, és ha igen, akkor az egészséges kontroll mintákhoz viszonyítva milyen mértékben.

Vizsgáltuk továbbá, hogy van-e különbség e tekintetben a különböző súlyosságú esetek között, azaz csak súlyos, könnyelvezetést késleltető, vagy enyhe esetekben is kimutatható-e diffúz szemfelszíni gyulladás jele ezzel a módszerrel. Az elváltozás súlyosságának megállapításához azt az ismert osztályozási sémát alkalmaztuk, amely a lehető legkisebb elváltozást is már figyelembe veszi.

## 4.2. A könny ozmolaritásának vizsgálata conjunctivochalasis különböző súlyosságú eseteiben

Célul tűztük ki, hogy felmérjük, hogy a conjunctivochalasis okozhat-e eltérést a könny ozmolaritásában olyan esetekben, ahol ezen elváltozáson kívül más szemészeti és általános betegség nem ismert.

Felmértük, hogy az egészséges kontroll csoporthoz viszonyítva van-e eltérés a könny ozmolaritásában a conjunctivochalasisban szenvedőkben.

Vizsgáltuk továbbá, hogy van-e különbség az ozmolaritás tekintetében a különböző súlyosságú esetek között.

Az ozmolaritás méréséhez olyan „lab-on-a-chip” technikával működő ozmométert használtunk, ami a könnygyűjtés és mérés során adódó problémákat leginkább kiküszöböli.

### 4.3. Conjunctivochalasis ellenes műtéten átesett betegek kötőhártyamintájának szövettani elemzése

Szövettani vizsgálatunk célja az volt, hogy súlyos fokú conjunctivochalasis miatt kötőhártya műtéten átesett betegektől származó szövettani mintákban felmérjük és elemezzük azokat az elváltozásokat, amelyek a betegség hátterében állhatnak.
Kerestük a gyulladásra utaló jeleket: az akut vagy krónikus gyulladásos sejtek jelenlétét, megfigyeltük a kehelysejteket, a nyirokkeringés elégtelenségére utaló jeleket és a kötőhártya rostszerkezetét.
Arra a kérdésre kerestük a választ, hogy a gyulladásos jelek és a degeneratív elváltozásra utaló jelek hogyan viszonyulnak egymáshoz ezekben a mintákban.

# 5. MÓDSZEREK

## 5.1. Vizsgálati módszerek

### 5.1.1. Klasszikus könnyfilm vizsgáló módszerek

Schirmer I próba

A könnytermelés mértékét fejezi ki számszerűen, mm-ben mérve, egységnyi idő alatt. A próbához kereskedelmi forgalomban kapható (Dr. Mann Pharma, Bausch&Lomb, 135871, Berlin, Germany), standard méretű (0,5 x 30,0 mm) tesztcsíkot használtunk. A Schirmer-papírt az alsó szemhéj külső harmadában, a külső zughoz közel helyeztük el, stabil pozícióját a jelölésnek megfelelően behajlítva, a szemhéj mögé helyezve nyerte el. Helyi érzéstelenítő szemcseppet nem használtunk. A könnytermelés mértékét a papíron jelzett, mm beosztású skála segítségével olvastuk le a vizsgálat kezdetétől számított 5. percben (Süveges 2004). Ez idő alatt kevesebb, mint 10 mm-es átnedvesedést tekintettünk kórosnak (Berta 1991).

Könnyfilm felszakadási idő mérése

Eredeti nevén tear film break – up – time (BUT) ismert klasszikus teszt. A könnyfilmet előzőleg fluorescein (Fluorescein Paper, Haag- Streit International) festékkel megfestjük, majd primer szemállásban, réslámpás vizsgálat során kobalt kék filtert alkalmazva megfigyeljük a normál pislogást követően a precorneális könnyfilmen megjelenő festékmentes (sötét) foltok megjelenését. Az utolsó pislogástól az első festékmentes folt megjelenéséig eltelt idő adja a BUT értékét másodpercben kifejezve. Kórosnak a 10 másodperc alatti értéket tekintettük (Berta 1991, Németh 1985, Süveges 2004)

Fluorescein festés

A fluorescein vízoldékony, vitális festék, amely a könnyfilmben oldódva a szemfelszín hámsérülésein keresztül a sejtközötti térben akkumulálódik. A festődés vizsgálata kobalt - kék filteren keresztül történik réslámpás vizsgálat során. A könnyfilmet fluoresceinnel megfestettük (Fluorescein Paper, Haag- Streit International),

majd a felesleges festék eltávolítása után a festődő pontokat vizsgáltuk a szaruhártyán, valamint a nazális és temporális bulbáris kötőhártyán. Kórosnak a 3 vagy több festődő pontot értékeltünk a szemrésben az említett lokalizációkon belül egyenként (Korb és mtsai 2002, Van Bijsterveld 1969).

Lisszamin - zöld festés

A lisszamin - zöld vízoldékony, vitális festék, ami az elhalt sejteket és a mucust festi meg a szemfelszínen. A vizsgálat során előre impregnált teszt papírt használtunk (Lissamine Green Opthalmic Strips, 1, 5 mg lissamine green per strip, Rose Stone Enterprises), majd réslámpával Van Bijsterveld szerint értékeltük az eredményt (Van Bijsterveld 1969).

### 5.1.2. Impressziós citológia

Az impressziós citológia felszíni sejtek gyűjtésére (a hám 1-3 rétege, a kiérett sejtek, valamint a szemfelszín egyéb felszínes sejtjei, a kehelysejtek, immunrendszer sejtjei) alkalmas eljárás, melynek során a szemfelszínre olyan eszközt helyezünk - ez leggyakrabban cellulóz alapú filter papír – amelyre a sejtek képesek kitapadni. Az így nyert sejteket transzport közegbe helyezve, további előkezelést követően, többféle eljárás segítségével analizálhatjuk. A kötőhártya hámsejtek, kehelysejtek és gyulladásos sejtek, valamint a szaruhártya és a limbus sejtjei is begyűjthetőek ezzel a módszerrel (Calonge és mtsai 2003). A filter papír pórusmérete nem közömbös a mintagyűjtés szempontjából. Minél nagyobb a pórusméret, annál több sejt gyűjthető, de a kisebb pórusméret a későbbi vizsgálat során részletgazdagabb elemzést tesz lehetővé. A legtöbb szerző által ajánlott pórusméret intervallum 0,025 és 0,45 µm között van, a legjobb eredményeket pedig 0,22 µm pórusmérettel lehet elérni (Calonge és mtsai 2003). A filterpapíron keresztül a szemfelszínre gyakorolt enyhe nyomással a sejtek kitapadása elősegíthető (Nelson és mtsai 1983). A sejteket transzportközegbe helyezve a megfelelő körülmények között a minta néhány órától néhány napig terjedő időtartamig tárolható (Brignole- Baudouin és mtsai 2004, Barabino és mtsai 2009).

### 5.1.3. Áramlási citometria

Az áramlási citometria a szuszpendált sejtek olyan gyors, akár több paraméteres vizsgálatára alkalmas laboratóriumi módszer, melynek során kevert sejtszuszpenzióban az egyes sejtcsoportok szeparálhatók (FACS- fluorescens activated cell sorting), analizálhatók fenotípusuk (pl. immunfenotipizálás) vagy funkcionális állapotuk szerint (pl. a sejtciklusban mely fázisban vannak) és kvantitatív mérések végezhetők (pl. sejtfelszíni antigének meghatározása). A módszer lényege, hogy a vizsgálni kívánt sejtek felszíni vagy intracitoplazmatikus markeréhez (epitóp) monoklonális ellenanyagot kötünk, amihez fluorescein festék van kapcsolva. A fluorokróm-konjugált ellenanyagok direkt (direkt immunfluoreszcencia) és indirekt módon (indirekt immunfluoreszcencia) is köthetőek az epitópokhoz, utóbbi esetben egy primer ellenanyaggal reagáltatjuk először a sejteket, majd ehhez kapcsoljuk a második, fluorokróm-konjugált ellenanyagot. Így felerősíthetjük a gyengén expresszálódó ellenanyagok vizsgálata esetén a jelet. Egyszerre többféle hullámhosszúságú fényt kibocsájtó festéket is használhatunk (fluorescein-isothyocianat, FITC; phyocoerythrin, PE; allophycocyanin, APC stb.), így több paramétert is vizsgálhatunk egy időben. Az egyes sejtek vizsgálata speciális hidrodinamikai fókuszálást követően lehetséges az áramlási cellában. Az emissziót monokromatikus argon lézerfény megvilágítás váltja ki, és a különböző festékek által különböző hullámhosszú fénykibocsájtást speciális szenzorok érzékelik. A cellában haladó sejtekről méret (forward scatter: FSC) és struktúra, granuláltság szerint (side scatter: SSC) kapunk információt. A különböző sejteket ún. kapuzással választhatjuk el egymástól, így különíthetjük el, hogy az egyes sejttípusok külön milyen arányban expresszálják a felszínükön a vizsgálni kívánt molekulát (Baudouin és mtsia 1997, Brignole-Baudouin és mtsai 2004, Virgo és Gibbs 2012).

Az eredményeket ábrázolhatjuk lineárisan vagy logaritmikus léptékben, koordináta rendszerben vagy ún. dotplot hisztogramon, utóbbi ábrán minden pont egy sejtnek felel meg. Biparaméteres hisztogramon ábrázolhatjuk a sejtek méretéhez (FSC) viszonyítva a struktúrájukat (SSC). Ábrázolhatjuk az egyes sejttípusok fluorescenciájának átlagát (átlagos fluorescencia intenzitás: MFI) a pozitív sejtek számához viszonyítva, a pozitív

sejteket százalékos arányban a vizsgált sejttípus mennyiségéhez viszonyítva, stb (Virgo és Gibbs 2012).

Az áramlási citometria az impressziós citológiai minták gyors, nagyon szenzitív és objektív vizsgálati módszere a szemfelszíni betegségek kóroktanának vizsgálatában és a kezelés monitorozásában egyaránt (Baudouin és mtsai 1997). A vizsgált sejtszuszpenzió esetünkben az impressziós citológiai mintavétel során nyert szemfelszíni sejteket tartalmazta.

### 5.1.4. A könnyfilm ozmolaritásának mérése

A könnyfilm ozmolaritásának mérése a könny só – és fehérjetartalmának kvantitatív meghatározásán alapuló eljárás (Benjamin 1983). Ebből következtethetünk a könnyfilm koncentrációjára. Ozmométer segítségével a minta elektromos vezetőképessége meghatározható és számszerű értékké transzformálható.

A legújabb fejlesztésű ozmométerek, mint a TearLab Osmolarity System (TearLab Corp., San Diego, CA), már képesek gyorsan, kis mennyiségű minta (50 nl) felhasználásával is mérést végezni (3. ábra). Ezáltal csökkenthető a reflexes könnytermelés hígító hatása a mintavételkor (Tomlinson és mtsai 2010, Benitez-del-Castillo és mtsai 2009, Benelli és mtsai 2010, Sullivan és mtsai 2010, Versura és mtsai 2010). A TearLab technológia egyetlen chipben koncentrálja a laboratóriumi funkciókat („lab-on-a-chip”). A rendszer egy kézi eszközt tartalmaz, amelybe a vizsgáló maga helyezi be az egyszer használatos, gyárilag egyenként csomagolt, polikarbonát chip kártyát tartalmazó mérőfejet. A mintagyűjtés passzív kapilláris elven működik, a minta azonnal a mérőcsatornába jut, így a párolgás hatása kizárható. A mintagyűjtés a könnymeniszkusz temporális részéből néhány másodpercet vesz igénybe, majd a leolvasóba helyezve a chipet tartalmazó kézi fejet, a minta ozmolaritását a készülék kevesebb, mint 1 perc alatt számszerűen meghatározza és azt a számlálón kijelzi. Ugyanitt jelzi ki az esetleges hibaüzeneteket is. Az értéket mOsmol-ban adja meg. A száraz szem betegség súlyossága hatfokozatú skálán meghatározható (Lemp és mtsai 2007) (1. táblázat).

A műszer naponta egyszer kalibrálandó a megfelelő ellenőrző chip segítségével. A rendszer nem steril.

3. ábra. A TearLab ozmométer (www.tearlab.com, 2014. 02.17.)

1. táblázat. A száraz szem súlyossági beosztása a TearLab System segítségével (Lemp és mtsai 2007, Benitez-del-Castillo 2009)

| **száraz szem súlyossága** | **ozmolaritás (mOsmol)** |
|---|---|
| normál | 275-301 |
| határérték | 302-312 |
| 1 | 313-323 |
| 2 | 324-332 |
| 3 | 333-345 |
| 4 | 345 + |

### 5.1.5. Hisztopatológiai festési eljárások

Kötőhártya műtétek során nyert kötőhártyamintát 10 %-os pufferolt formalinba helyeztük, majd éjszakai („overnight”) fixálást követően paraffinba ágyaztuk. Szövettani metszeteket készítettünk, melyeket három különböző festést követően fénymikroszkóppal, 100-x–os, illetve 600-x–os nagyításban vizsgáltunk.

A hematoxilin-eozin festés során a haematoxilin a sejtmagot és a bazofil struktúrákat festi meg, az eozin pedig általánosan a citoplazma kontrasztfestésére alkalmas. A sejteket a morfológiájuk alapján különíti el a vizsgáló. Ezzel a módszerrel vizsgáltuk a kötőhártyahám állapotát, a gyulladásos sejtek, valamint nyirokér tágulatok jelenlétét is.

A PAS reakció (perjódsavas- Schiff- festés) makromolekuláris szénhidrát komponenseket fest meg (glikogén, hyalin, fibrin, nyák, porcalapállomány, rácsrost, bazális membrán, kolloid, amyloid, kollagén rost, sejtmag). Esetünkben a hámban levő kehelysejtek arányát határoztuk meg azok mucin tartalmának köszönhetően.

A Hart- Van Gieson festés az elasztikus rostokat festi meg, segítségével azok morfológiája jobban vizsgálható.

## 5.2. Etikai engedély

A Helsinki Deklaráció elveinek betartásával, a Semmelweis Egyetem Tudományos – és Kutatásetikai Bizottsága, valamint a Genovai Egyetem Etikai Bizottsága által engedélyezett vizsgálati protokoll alapján végeztük a kutatásainkat. A résztvevők a beleegyező nyilatkozatot aláírásukkal hitelesítették.

## 5.3. Vizsgálati protokollok

### 5.3.1. A kötőhártya hámsejtek HLA – DR expressziójának vizsgálata conjunctivochalasisban

#### 5.3.1.1. Vizsgált betegcsoport

A vizsgálatunkban 30 beteg (átlagéletkor: 57 év, SD: 21 év) és 7 egészséges kontroll (átlagéletkor: 48 év, SD: 16 év) szerepelt. Az önkénteseket a conjunctivochalasis súlyossága szerint négy csoportba osztottuk. Azt az ismert sémát alkalmaztuk, amely a lehető legkisebb elváltozást is már figyelembe veszi, ezért esett választásunk a LIPCOF beosztásra (Höh és mtsai 1995) (2. táblázat).

2. táblázat. A szemhéjszéllel párhuzamos kötőhártyaredők (LIPCOF) beosztása Höh szerint (Höh és mtsai 1995)

| LIPCOF fokozat | a kötőhártyaredők jellemzése primer szemállásban | a száraz szem betegség súlyossága |
|---|---|---|
| 0 | nincs redő | nincs száraz szem |
| 1 | egyetlen redő, amely kisebb, mint a normál könnymeniszkusz magassága | enyhe |
| 2 | több redő, amely kisebb, mint a normál könnymeniszkusz magassága | közepesen súlyos |
| 3 | több redő, ami meghaladja a normál könnymeniszkusz | súlyos |

A részvevők mindegyike valamilyen fokú conjucntivochalasisban szenvedett, száraz szem panaszokkal vagy anélkül. A LIPCOF osztályozás szerint 9 enyhe, 11 közepesen súlyos és 10 súlyos esetet különítettünk el. A vizsgálatból kizártuk azokat a betegeket, akiknek egyéb ok miatt ismert száraz szem betegsége volt, a szemfelszínt érintő más betegségekben szenvedőket, valamint azokat, akik a vizsgálatot megelőzően bármilyen szemészeti műtéten estek át. Kizártuk továbbá azokat, akiknek a szemfelszín

gyulladására hajlamosító általános betegség szerepelt az kórelőzményében. Ezeket részletesen az 3. táblázat tartalmazza.

3. táblázat. Kizárási kritériumok a kötőhártya hámsejtek HLA – DR expressziójának vizsgálatakor conjunctivochalasisban

| **Szemészeti állapotok, mint kizárási kritériumok** | **Általános állapotok, mint kizárási kritériumok** |
|---|---|
| megelőző vagy folyamatosan alkalmazott bármilyen helyi kezelés | megelőző vagy folyamatosan alkalmazott általános gyulladáscsökkentő kezelés |
| kontaktlencse viselés | autoimmun – és reumás megbetegedések |
| allergia | cukorbetegség és más anyagcserebetegség |
| műtét a kórelőzményben | pajzsmirigy – és egyéb endokrin betegség |
| egyéb szemfelszíni gyulladás | allergia |

A vizsgálatokat a következő sorrendben végeztük: réslámpás vizsgálat során, közepes erősségű megvilágításban, primer szemállásban, néhány teljes pislogást követően meghatároztuk a conjunctivochalasis súlyosságát Höh szerint (Höh és mtsai 1995). Megfigyeltük a nyirokkeringés elégtelenségére utaló nyirokér tágulatokat, és a chemosis jelenlétét. A klasszikus teszteket is elvégeztük. Fluorescein festést követően (Fluorescein Paper, Haag- Streit International) meghatároztuk a könnyfilm felszakadási időt, és megfigyeltük a festődést. Lissamin - zöld festést (Lissamine Green Opthalmic Strips, 1, 5 mg lissamine green per strip, Rose Stone Enterprises) és Schirmer tesztet is végeztünk (Van Bijsterveld 1969).

#### 5.3.1.2. Impressziós citológiai mintavétel

Az impressziós citológiai mintákat minden esetben azonos személy gyűjtötte be, legkorábban az utolsó fluorescein tartalmú vitális festést követően 15 perccel, ezzel megelőzve az esetleges interferenciát az immunfluorescens analízis során (Baudouin és mtsai 1997, Barabino és mtsai 2009). A mintagyűjtést helyileg ható érzéstelenítő szemcsepp alkalmazását követően végeztük. (Baudouin-Brignole és mtsai 2004, Calonge és mtsai 2004, Módis és mtsai 2007). Minden esetben két mintát vettünk a felső bulbáris kötőhártyáról, egy-egy polyehtersulfone filterpapír segítségével (Supor 200 Membrane Disc Filters, pórusméret: 0.2 mikron, átmérő: 13 mm, Pall Corporation, USA). A polyehtersulfone filterpapírt steril, tompa végű csipesz segítségével helyeztük a kötőhártya szemhéjak által fedett felső nazális és felső temporális részére 3-5 másodperces enyhe nyomást gyakoroltunk a szemfelszínre a filterpapíron keresztül (Baudouin és mtsai 1997, Calonge és mtsai 2004, Módis és mtsai 2007, Barabino és mtsai 2009). A mintákat ezt követően azonnal transzportközegbe helyeztük (2 ml, 10% - os foetal borjú szérumot (FCS) tartalmazó RPMI 1640 sejt kultúra médium, 100 UI/ml penicillin, 100 UI/ml streptomycin és 2 mmol glutamin) és + 4,0 °C hőmérsékleten tároltuk a laboratóriumi feldolgozást megelőzően, maximum 4 -6 óráig (Barabino és mtsai 2009).

#### 5.3.1.3. A szemfelszínről nyert sejtek analízise áramlási citometriával

Az impressziós citológiai mintavétel során nyert sejtek leválását a filter papírról a transzportközeget tartalmazó kémcső 10-15 perces rázásával segítettük elő. Az így nyert sejtszuszpenziót centrifugáltuk (1600 rpm, 8 min, 4,0 °C). A felülúszó eltávolítása után a sejteket újraszuszpendáltuk és négy azonos részre (100 µl) osztottuk. Az immunfluorescens analízishez szükséges festési eljárásokat standardizált eljárással végeztük el (Bauoduin és mtsai 1998, Brignole- Baudouin és mtsai 2004, Barabino és mtsai 2009). A jelöléshez kétféle antitestet és a nekik megfelelő negatív kontrollokat használtuk. Mouse-anti-human-Cytokeratin19, clone K4.26 (származás: Sigma-Aldrich, St. Louis, MO, USA); goat-anti-mouse-IgG1 PE, mouse-anti-human-HLA-DR FITC és isotype control mouse IgG2a FITC (származás: BD Bioscience, San Jose, CA, USA).

A következő CD sejtmarkereket használtuk az analízis során:

anti-CD8 (IgG1) – T – limfocita marker;

anti-CD45 (IgG2a) – általános leukocita marker; Leucogate (anti-CD45 PE/anti-CD14 FITC) (BD Bioscence, San Jose, CA, USA),

JT3a (anti-CD3 IgG2a) – T- limfocita marker,

c218 (anti-CD56 IgG1) – természetes ölősejt (NK sejt) marker,

HP2.6 (anti-CD4 IgG2a) – T limfocita marker,

anti-CD19 IgG1 – B – limfocita marker.

A kötőhártyasejteket a leukocitáktól CK 19 (citokeratin 19) és CD 45 (cluster of differentiation 45) pozitív sejt kapuzással különítettük el.

Az így előkészített sejteket áramlási citométer segítségével analizáltuk (FACS Calibur, BD Bioscience, San Jose, CA, USA) a CELLQuestPro software segítségével (BD Bioscience, San Jose, CA, USA).

#### 5.3.1.4. Statisztikai analízis

Az egyes csoportok között a HLA-DR molekula expresszió mértékének összehasonlítását a Kruskal – Wallis teszt segítségével végeztük. A HLA-DR molekula expressziója, a Schirmer teszt és a könnyfilm felszakadás idő közötti összefüggést a Mann – Whitney U- teszttel vizsgáltuk, míg a HLA – DR molekula expressziója és a vitális festések eredményét a Kendall – tau –b teszttel hasonlítottuk össze.

### 5.3.2. A könny ozmolaritásának mérése conjunctivochalasisban

#### 5.3.2.1. Vizsgált betegcsoport

Kutatásunk e részében 40 önkéntes vett részt (átlagéletkor: 59,1 ±18,6 év). A résztvevőket 4 csoportra osztottuk a conjunctivochalasis súlyossága szerint a LIPCOF beosztás alapján (Höh és mtsai 1995). Minden súlyossági csoportba 10-10 beteget válogattunk be. Tíz enyhe (LIPCOF I, átlagéletkor: 47,8 ± 18,3 év), 10 közepesen súlyos (LIPCOF II., átlagéletkor: 64,3 ± 25,0 év), 10 súlyos (LIPCOF III., átlagéletkor::

62,3 ± 2,7 év) conjunctivochalasisban szenvedő beteg és 10 normál kontroll (LIPCOF 0., átlagélekor: 50,4 ± 16,4 év) vett részt a vizsgálatban.

A kísérletből kizártuk azokat a betegeket, akiknek olyan helyi vagy szisztémás betegségük volt, ami ismereteink szerint a könnyfilm ozmolaritását befolyásolhatta (egyéb eredetű száraz szem betegség, szemészeti műtét a kórtörténetben, a szemfelszín gyulladásához vezető általános betegség). Kizárásra kerültek továbbá azok a betegek, akik bármilyen összetételű szemészeti készítményt használtak a vizsgálatot megelőző 5 napban, hogy elkerüljük ezek közvetlen vagy közvetett hatását a könnyfilm ozmolaritására (3.táblázat).

#### 5.3.2.2. A vizsgálat menete

Minden vizsgálatot azonos helyiségben, azonos napszakban (délután 14.00 és 16.00 óra között) és azonos, diffúz megvilágításban végeztük el. A résztvevőktől könnymintát gyűjtöttünk, minden esetben a jobb oldali könnymeniszkusz temporalis részéből a réslámpás vizsgálatot megelőzően, hogy lehetőség szerint minimálisra csökkentsük a fényhatás által kiváltható reflexes könnytermelés hígító hatását a könny ozmolaritására (Nelson és mtsai 1986, White és mtsai 1993). A résztvevőket három egymást követő, teljes pislogásra kértük. Ezt követőn primer szemállás mellett, a könnymeniszkusz temporális részéből egyetlen mintát vettünk, a szemfelszín érintése nélkül, ezzel is csökkentve a reflexes könnyezés lehetőségét. A minták ozmolaritását TearLab (TearLab Corp., San Diego, CA, USA) készülékkel határoztuk meg. A mérést nem ismételtük meg, minden esetben egyetlen mérést végeztünk, hogy elkerüljük az ismételt mérések által stimulált reflexes könnytermelést (Benjamin és mtsai 1983, Farris és mtsai 1986).

Réslámpás vizsgálat során meghatároztuk a conjunctivochalasis jelenlétét és súlyosságát a LIPCOF teszt segítségével (Höh és mtsai 1995). Ezt követően elvégeztük a klasszikus száraz szem teszteket is. Fluorescein festést követően (Fluorescein Paper, Haag- Streit International) meghatároztuk a könnyfilm felszakadási időt, és megfigyeltük a festődést. Lissamin-zöld festést (Lissamine Green Opthalmic Strips, 1, 5 mg lissamine green per strip, Rose Stone Enterprises) és Schirmer tesztet is végeztünk (Van Bijsterveld 1969).

#### 5.3.2.3. Statisztikai analízis

Az egyes csoportokban mért könny ozmolaritás értékeket a Kruskal-Wallis teszt és a Mann-Whitney – U próba segítségével vetettük össze. Az ozmolaritás értékeket és a Schirmer próba, valamint a könnyfilm felszakadási idő értékeket a Mann-Whitney – U teszttel hasonlítottuk össze. A vitális festések és az ozmolaritás értékek összevetését a Kendall-tau-b teszttel végeztük (SPSS for Windows, Version 15.0, Chicago, IL, USA).

### 5.3.3. A kötőhártyaminták szövettani elemzése conjunctivochalasisban

#### 5.3.3.1. Vizsgált betegcsoport

Esetsorozatunkban conjunctivochalasisban szenvedő betegek kötőhártya kimetszését követően végeztük el a kötőhártyaminták szövettani vizsgálatát. Hat beteg tíz szövettani mintáját vizsgáltunk meg (4 nő, átlagéletkor: 68 év és 2 férfi, átlagéletkor: 53 év). A betegek minden esetben önkéntesen vettek részt a Tudományos és Kutatásetikai Bizottság által engedélyezett vizsgálatban. A betegek a műtéti és vizsgálati beleegyező nyilatkozatot minden esetben aláírásukkal hitelesítették.
A vizsgáltakból kizártuk azokat a betegeket, akik korábban szemészeti műtéten estek át, bármilyen akut vagy krónikus szemfelszíni gyulladásban szenvedtek a közelmúltban vagy ismert volt olyan általános betegségük, amely a szemfelszín gyulladásához vezethet (3. táblázat).

#### 5.3.3.2. A vizsgálat menete

A műtéti beavatkozást megelőzően szemészeti vizsgálatot végeztünk. Gondos anamnézis felvételt követően réslámpás vizsgálattal tájékozódtunk a szemhéjszéllel párhuzamos kötőhártya redők jelenlétéről és súlyosságáról (Höh és mtsai 1995). Ezt követően a szemészeti beavatkozások előtt szokásos szemészeti vizsgálatot végeztünk.
A műtéti beavatkozás során a limbustól legalább 2 mm távolságban sarló alakú kimetszést végeztünk a redők területében (Meller és mtsai 1998). A keletkezett kötőhártyasebet 2 beteg esetén varratokkal (10,0- ás nylon), 4 beteg esetén

kétkomponensű szövetragasztóval (Tissucol Duo®, Baxter, Bécs, Ausztria) zártuk. A szövetmintának minden esetben legalább egy átmérőjében 1,0 mm méretet el kellett érnie, de a műtét során – a kötőhártya redundancia megszüntetése érdekében – minden esetben ennél nagyobb kötőhártyarész került eltávolításra. A betegek a műtét után gyulladáscsökkentő és antibiotikus cseppkezelésben részesültek.

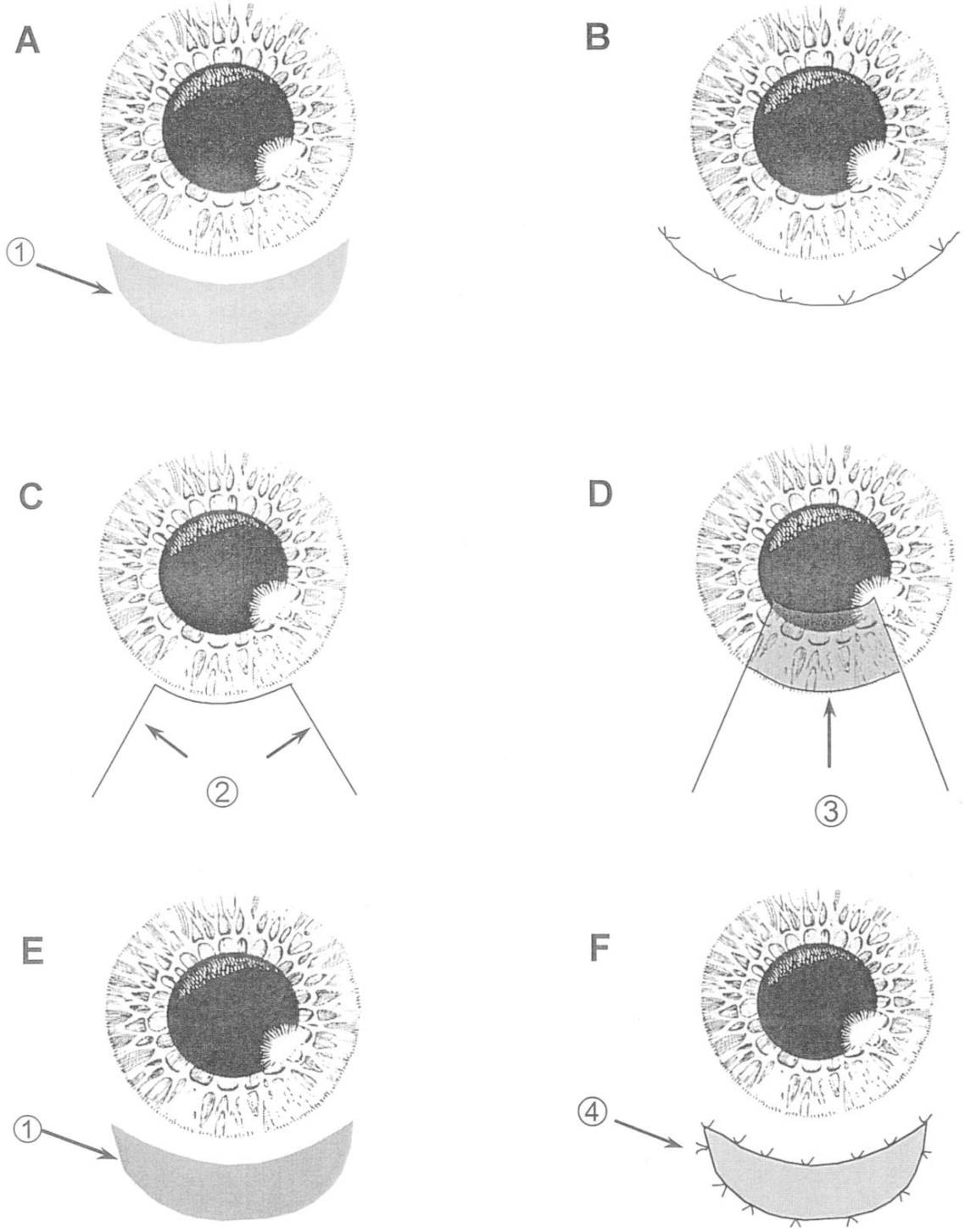


4. ábra. A conjunctivochalasis különböző műtéti tecnikái Meller és mtsai szerint. Esetünkben az A jelű ábra szerint végeztük a kötőhártya kimetszést és a B jelű ábra szerint zártuk a sebet varratsorral (Meller és mtsai 1998).

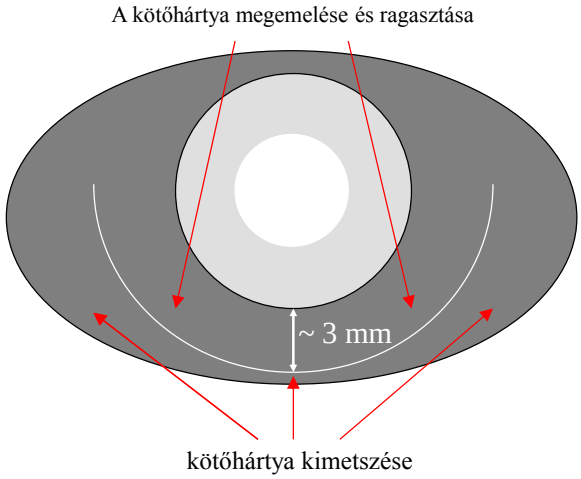


5.ábra. A conjunctivochalasis műtéti technikája Korányi szerint. A kimetszést követően a sebzárás kétkomponensű szövetragasztóval történik (Korányi 2005)

Az így nyert kötőhártyamintát 10 %-os pufferolt formalinba helyeztük, majd éjszakai (overnight) fixálást követően paraffinba ágyaztuk. Szövettani metszeteket készítettünk, melyeket három különböző festést követően fénymikroszkóppal, 100-x–os, illetve 600-x–os nagyításban vizsgáltunk. Hematoxilin-eozin festéssel vizsgáltuk a kötőhártya hám állapotát, a gyulladásos sejtek jelenlétét és mennyiségét háromfokozatú skálán, ahol egy kereszt enyhe, kettő mérsékelt, három pedig súlyos gyulladást jelentett. Megfigyeltük nyirokér tágulatok jelenlétét is, PAS reakcióval pedig a hámban levő kehelysejtek arányát. Hart- Van Gieson festés után vizsgáltuk az elasztikus rostok állapotát. Minden festési eljárást 3-3 metszeten alkalmaztunk (4. táblázat).

4. táblázat: Az alkalmazott festési technikák és a vizsgált struktúrák conjunctivochalasisban

| **festési eljárás** | **vizsgált struktúrák** |
|---|---|
| Hematoxilin - eozin | kötőhártya hámsejtek<br>gyulladásos sejtek<br>nyirokerek |
| PAS | kehelysejtek |
| Hart – van Gieson | elasztikus rostok |

# 6. EREDMÉNYEK

## 6.1. A kötőhártya hámsejtek HLA-DR expressziója conjunctivochalasis különböző súlyosságú eseteiben

A betegek átlagéletkora a normál csoportban 36,5 (SD:21.9) év volt. A LIPCOF I-es csoportban 40,0 (SD:11,3) év; a LIPCOF II-es csoportban 72,5 (SD: 17,6) év; a LIPCOF III-as csoportban 65,0 (SD: 1,41) év volt.

Az impressziós citológiai mintákból nyert sejtpopulációból, áramlási citometria során, a kötőhártya hámsejtek felszínén a HLA – DR molekula expressziója CK 19 kapuzással elkülönítve jól vizsgálható volt. A kötőhártya hámsejtek átlagos HLA – DR expressziójának mértékét az 5. táblázat mutatja az egyes csoportokban a pozitív kötőhártya hámsejtek százalékos arányában kifejezve.

5. táblázat. Az átlagos HLA - DR expresszió normál kontrollokban és conjunctivochalasis különböző súlyosságú esteiben a pozitív kötőhártya hámsejtek százalékában kifejezve.

| CCh mértéke | átlagos HLA – DR expresszió (%) | median (első kvartilis-utolsó kvartilis) |
|---|---|---|
| **normál** | 3,32 | 1,45 (1,01-12,25) |
| **enyhe (LIPCOF I.)** | 14,18 | 4,88 (3,1-43,97) |
| **közepesen súlyos (LIPCOF II).** | 10,98 | 6,1 (3,83-33,04) |
| **súlyos (LIPCOF III.)** | 40,89 | 35,93 (25,93-79,65) |

Az analízis eredménye szerint súlyos conjunctivochalasisban szignifikánsan nagyobb mértékű volt a HLA – DR molekula kifejeződése a kötőhártya hámsejteken a normál kontroll csoport mintáihoz viszonyítva (Kruskall- Wallis teszt, p= 0.0011). Enyhe és közepesen súlyos esetekben a normál kontroll csoporthoz képest nem találtunk eltérést ebben a paraméterben (6. ábra).

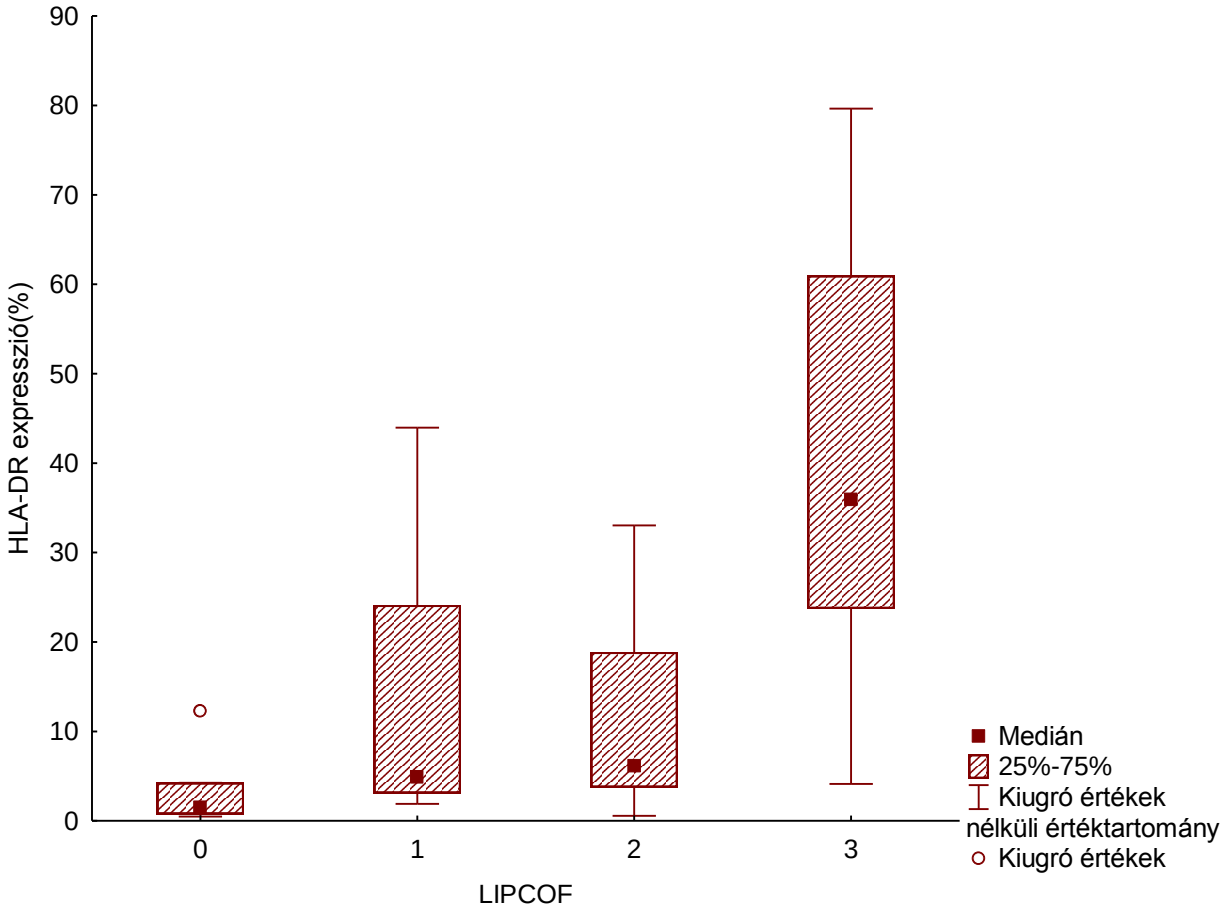


6. ábra. A kötőhártya hámsejtek HLA – DR molekula expressziója normál kontrollokban és a conjunctivochalasis különböző súlyosságú esteiben

Az alábbi hisztogramokon az áramlási citometria során végzett sejtanalízis eredményeit láthatjuk minden vizsgált betegcsoport egy jellegzetes esetének bemutatásán keresztül. A vízszintes tengelyen a HLA-DR pozitivitás mértéke látható, a függőleges tengelyen pedig a CK 19 pozitív sejtek aránya tízes nagyságrendben kifejezve, illetve a százalékos arányban is kiemelve (7. ábra). A súlyos (LIPCOF III) betegcsoportban a többi csoporthoz képest nagyobb mértékű az eltolódás az x tengelyen a hámsejtek (CK 19 pozitivitás) között.

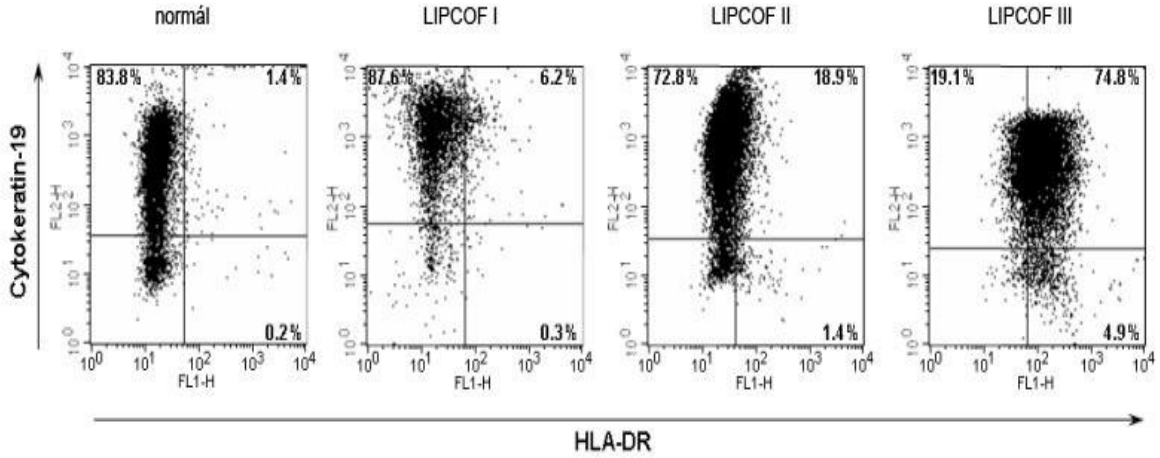


7. ábra. A HLA – DR molekula expresszió bemutatása a kötőhártya hámsejteken az egyes betegcsoportok egy – egy jellemző mintáján keresztül (az FL1-H szűrő filteren a HLA-DR pozitivitás mértékét, a FL2-H csatornán pedig a CK-19 jelölt kötőhártya hámsejtek arányát jelöltük).

Összehasonlítottuk a hagyományos tesztek eredményeit a kötőhártya hámsejtek HLA – DR expressziójának mértékével. Azoknál a betegeknél, akiknél a kötőhártya hámsejtek HLA – DR expressziója magasabb százalékban fordult elő, a klasszikus tesztek közül mindkét általunk alkalmazott vitális festési eljárás, a fluorescein festődés (Kendall – tau –b teszt, r= 0.36, p=0.009) és a lissamin – zöld festődés (Kendall – tau – b –teszt, r= 0.30, p = 0.027) mértéke is fokozottabb volt.

A Schirmer - próba eredménye és a HLA – DR expresszió mértéke közötti összefüggést vizsgálva a betegek értékeit akkor tekintettük kórosnak, ha legalább az egyik szemen mért Schirmer próba értéke kisebb volt 10 mm-nél. A kóros és nem kóros betegek között Mann-Whitney-teszttel szignifikáns eltérést kaptunk, a Schirmer próba szerint kóros betegeknél a HLA-DR szignifikánsan kisebb volt (p=0.009).

A könnyfilm felszakadási idő és a HLA – DR expresszió mértékét összehasonlítva a következőket láttuk: ha a BUT-ot akkor tekintettük kórosnak, ha legalább az egyik szemen 10 másodpercnél kisebb volt, akkor a BUT szerint kóros és nem kóros betegek HLA-DR szintje között nem volt szignifikáns különbség (Mann-Whitney-próba, p=0.45). Ha viszont a BUT és HLA-DR értékek közötti Kendall-tau-b nem paraméteres korrelációt számítottunk ki, akkor a korreláció 0.46, ami mérsékelt erősségű pozitív kapcsolatot jelez, szignifikáns volt (p=0.0001). Az adatokat részletesebben megvizsgálva, a látszólagos ellentmondás úgy oldható fel, hogy a BUT értékek csak a nagyobb, nem kóros értékek mellett mutattak szignifikánsan pozitív korrelációt a HLA-DR szinttel. Továbbá nagyon alacsony volt a kóros BUT-tal rendelkezők száma a nem kórosokéhoz képest (6 eset), így a korrelációval kimutatott kapcsolathoz képest a betegeket csoportosítva már nem jött ki azonos eredmény.

Nyirokkeringési zavarra utaló jelet (nyirokértágulat) és kötőhártya chemosist a réslámpás vizsgálat során nem tapasztaltunk egyetlen esetben sem. Az elvégzett ún. „lid laxicity test” eredménye minden esetben normál tartományban volt (< 8 mm), kivéve egy beteget a LIPCOF beosztás szerint súlyos betegcsoportban, akinek az alsó szemhéj lehúzásakor 9 mm-es megnyúlást tapasztaltunk, de nem ítéltük ectropiumnak, sem floppy eyelid szindrómának.

## 6.2. A könny ozmolaritása a conjunctivochalasis különböző súlyosságú eseteiben

A normál kontroll csoportban az átlagéletkor 50,4 (SD: 16,4) év volt. A LIPCOF I-es csoportban az átlagéletkor 47,8 (SD:18,3) év volt; a LIPCOF II-es csoportban 64,3 (SD: 25,0) év volt; a LIPCOF III-as csoportban pedig 62,3 (SD:24,7) év volt.

Az egyes betegcsoportokban mért átlagos ozmolaritás mértékét a 6. táblázat mutatja.

6. táblázat. A könny ozmolaritásának mértéke normál kontrollokban és conjunctivochalasis különböző súlyosságú esteiben

| CCh mértéke | átlagos ozmolaritás (mOsmol/l) | SD |
|---|---|---|
| **normál** | 290,3 | 8,28 |
| **enyhe (LIPCOF I.)** | 296,3 | 9,95 |
| **közepesen súlyos (LIPCOF II).** | 297,9 | 6,82 |
| **súlyos (LIPCOF III.)** | 315,8 | 16,56 |

A könnyminták ozmolaritása az általunk használt TearLab ozmométerrel mérve, súlyos conjucntivochalasisban szenvedő betegeknél szignifikánsan magasabb volt a normál kontroll csoport könnymintáihoz viszonyítva (Kruskal- Wallis teszt, p= 0.0007). Az enyhe és közepesen súlyos betegcsoportban ilyen eltérést nem tudtunk kimutatni, könnymintáik ozmolaritása nem tért el jelentősen a normál kontroll csoporthoz képest (8. ábra)

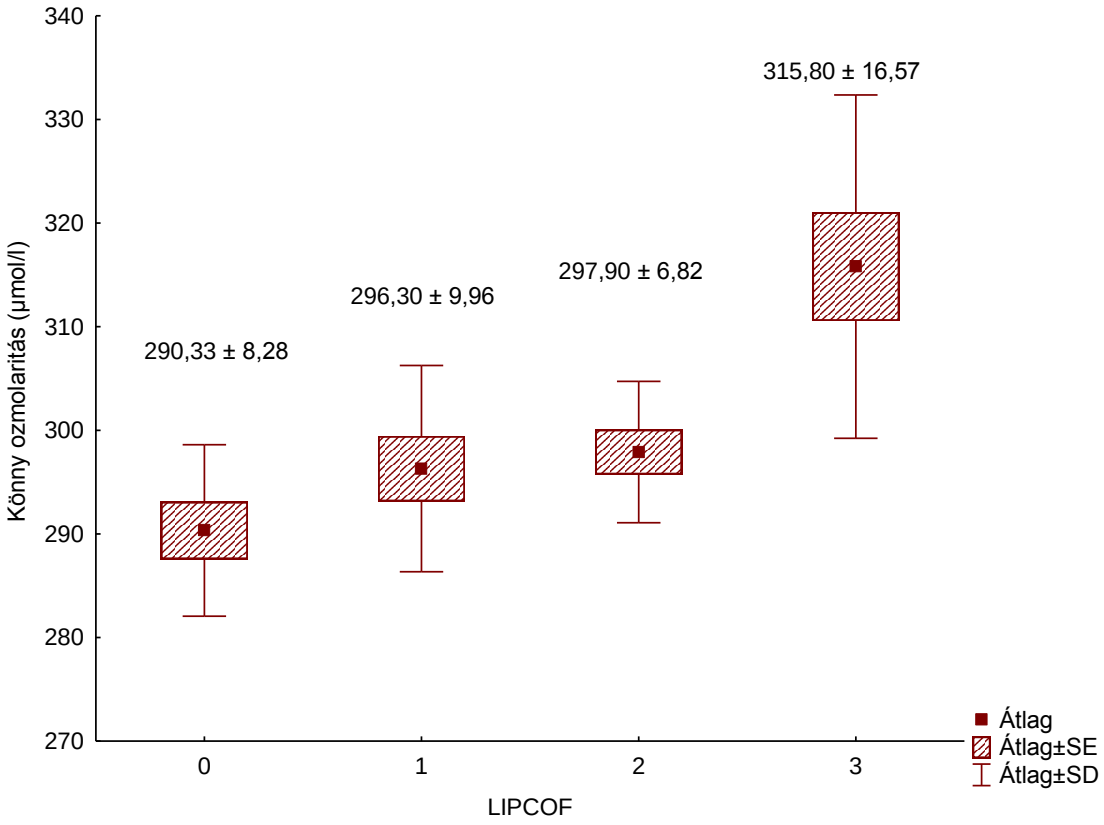


8. ábra. A könny ozmolaritása a különböző betegcsoportokban

A hagyományos vizsgálati módszerek (könnyfilm felszakadási idő, fluorescein – és lisszamin – zöld festődés, Schirmer próba) eredményét és a TearLab készülékkel mért ozmolaritás mértékét összehasonlítottuk.

Azoknak a résztvevőknek, akiknek réslámpás vizsgálat során a könnyfilm felszakadási idejét kórosnak mértük (< 10 sec), szignifikánsan nagyobb volt a könnymintájukból meghatározott ozmolaritása is (Mann – Whithney – U teszt, p=0.018) (9 .ábra).

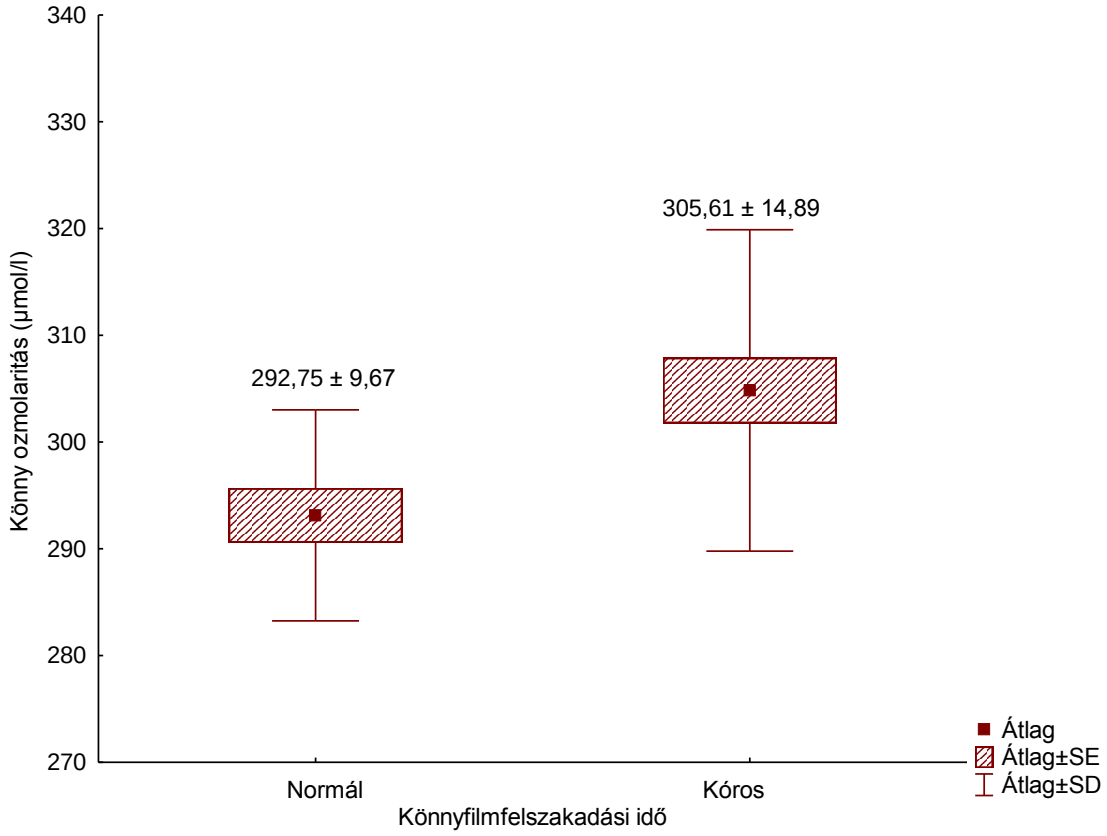


9. ábra. A könny ozmolaritása normál és kóros könnyfilm felszakadási idő esetén (a normál és kóros könnyfilm felszakadási idő között a határérték 10 sec).

Az egyes csoportokban meghatározott lisszamin- zöld festődés esetén is azt tapasztaltuk, hogy azoknak a betegeknek, akiknek a lisszamin – zöld festődését kórosnak ítéltük meg, a könnyfilm ozmolaritását is magasabbnak mértük (Mann – Whithney – U teszt, $p = 0.023$) (10. ábra).

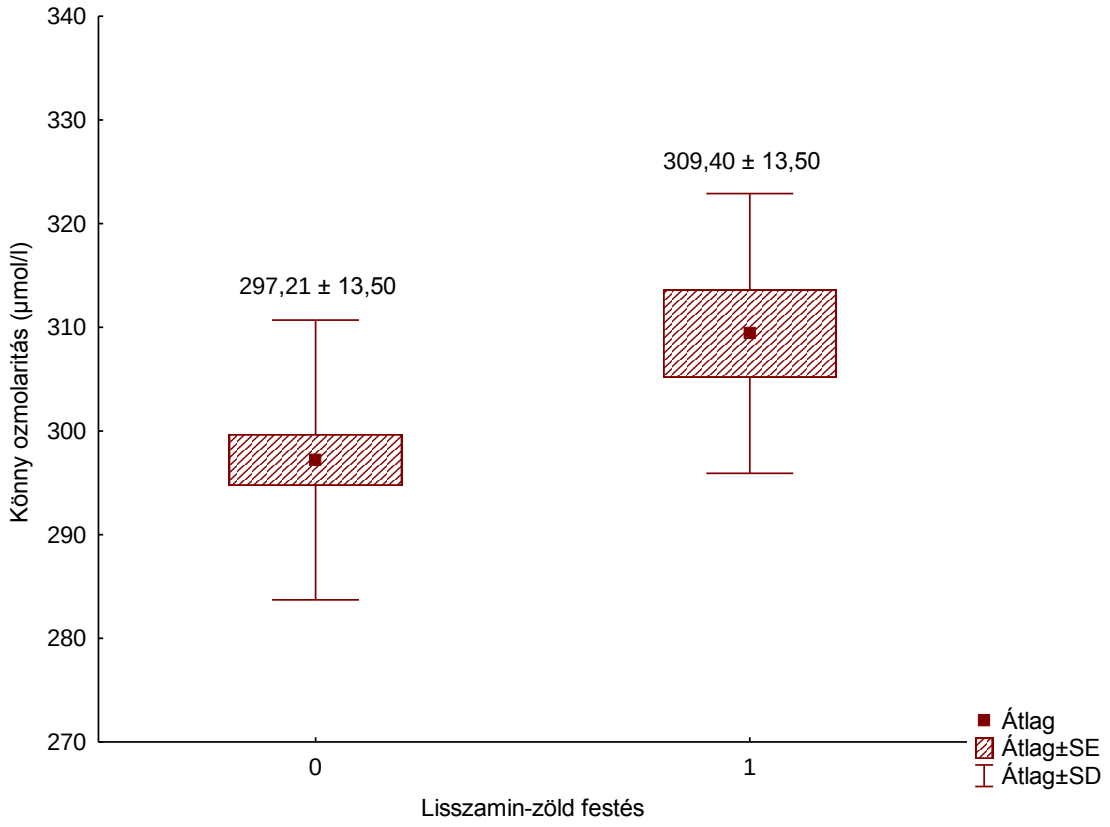


10. ábra. A könnyozmolaritása normál és kóros lisszamin - zöld festődéshez képest (0: nincs festődés, 1: pozitív festődés van Bijsterweld szerint)

Nem találtunk azonban pozitív összefüggést a Schirmer próba eredményében és a fluorescein festődés mértékében a könnyminták ozmolaritáshoz képest a vizsgálatban részvevőknél.

### 6.3. A kötőhártya minták szövettani jellemzői súlyos conjunctivochalasisban

Minden betegnél - réslámpás vizsgált során diagnosztizált - súlyos (LIPCOF III.) fokú conjunctivochalasis indikálta a műtétet. A kötőhártya kimetszése megfelelő lokalizációban történt és a kapott minta elegendő volt a sorozatmetszetek elkészítéséhez. Eredményeinket az 7. számú táblázatban összegeztük.

7. táblázat. Súlyos fokú (LIPCOF III.) conjunctivochalasisban szenvedő betegek szövettani mintáinak elemzése során nyert adatok (i: igen, n: nem, +, ++ : a gyulladás súlyossága háromfokozatú skálán, ahol agy egy kereszt az enyhe, a kettő a mérsékelt gyulladást jelzi – súlyos gyulladás nem volt)

| | **hematoxilin eozin** | | | | **PAS** | **Hart van Gieson** |
|---|---|---|---|---|---|---|
| azonosító | hámhiperplázia | akut | krónikus | nyirokértágulat | kehelysejtek | elasztikus rost károsodás |
| 1/2902 | i | n | + | i | norm | i |
| 1/2903 | i | n | + | i | norm | i |
| 2/3466 | i | n | n | n | kevés | i |
| 2/3467 | n | n | n | n | kevés | i |
| 3/4737 | i | n | + | i | norm | i |
| 4/6941 | i | + | + | i | kevés | i |
| 4/6942 | i | ++ | ++ | i | kevés | i |
| 5/8157 | i | n | + | i | norm | i |
| 6/8532-1 | i | n | + | i | kevés | i |
| 6/8532-2 | i | n | + | i | kevés | i |

A vizsgált minták közül egy beteg egy mintájának kivételével mindegyikben megfigyeltük a kötőhártya hám hiperpláziát és parakeratózis jeleit (11. ábra). Akut szemfelszíni gyulladásra utaló polimorfonukleáris leukocita beszűrődést két mintában találtunk, amelyek egy betegtől származtak. Krónikus gyulladásra utaló plazmasejt és limfocita felszaporodás ezzel szemben egy beteg két mintájának kivételével minden esetben kimutatható volt (12. ábra), mint ahogy ennek a betegnek a kivételével a

nyirokerek tágulata is minden esetben megfigyelhető volt (11. ábra). Három betegnél a kehelysejtek aránya a hámban csökkent (13. ábra).

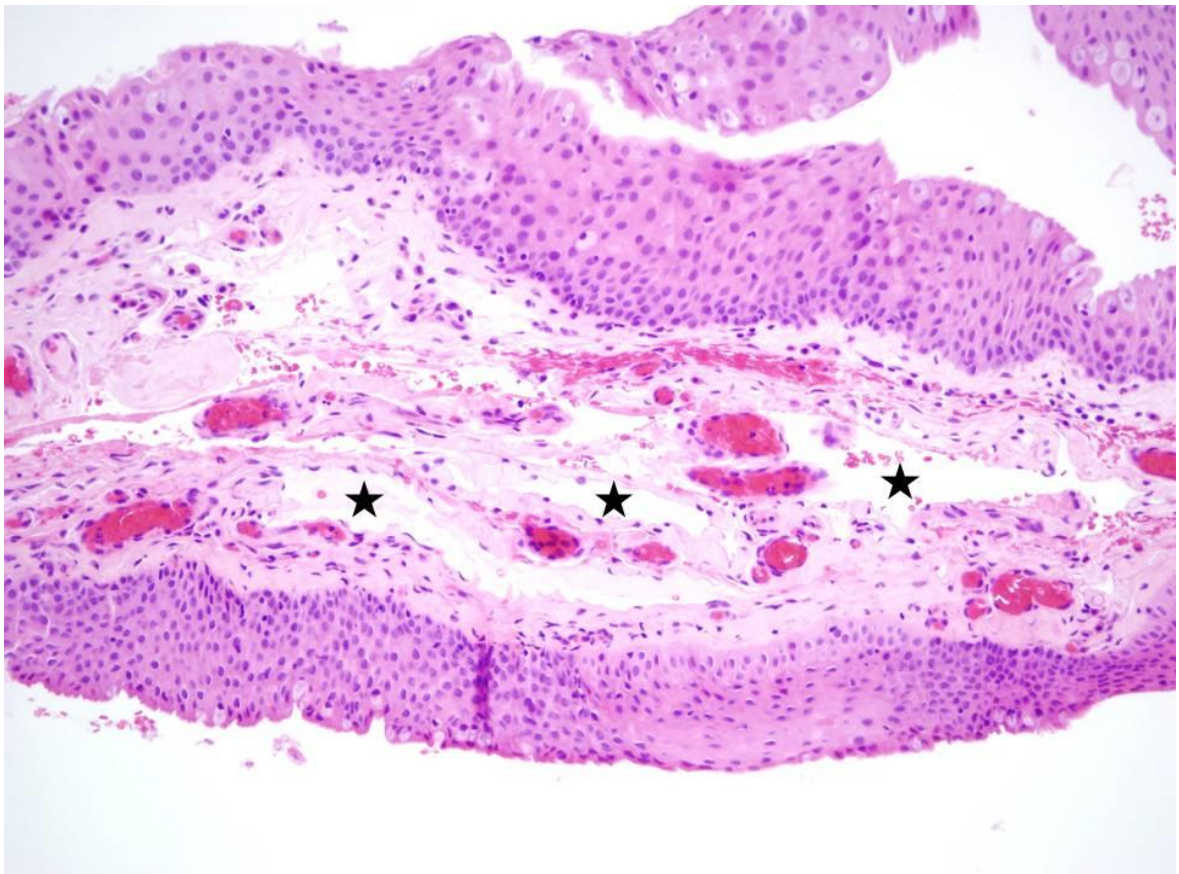

11. ábra. Enyhe hámhiperplázia és krónikus gyulladás, valamint tágult limfatikus kapillárisok (csillaggal jelölve) súlyos conjunctivochalasisban (hematoxilin - eozin, 100 x- os nagyítás)

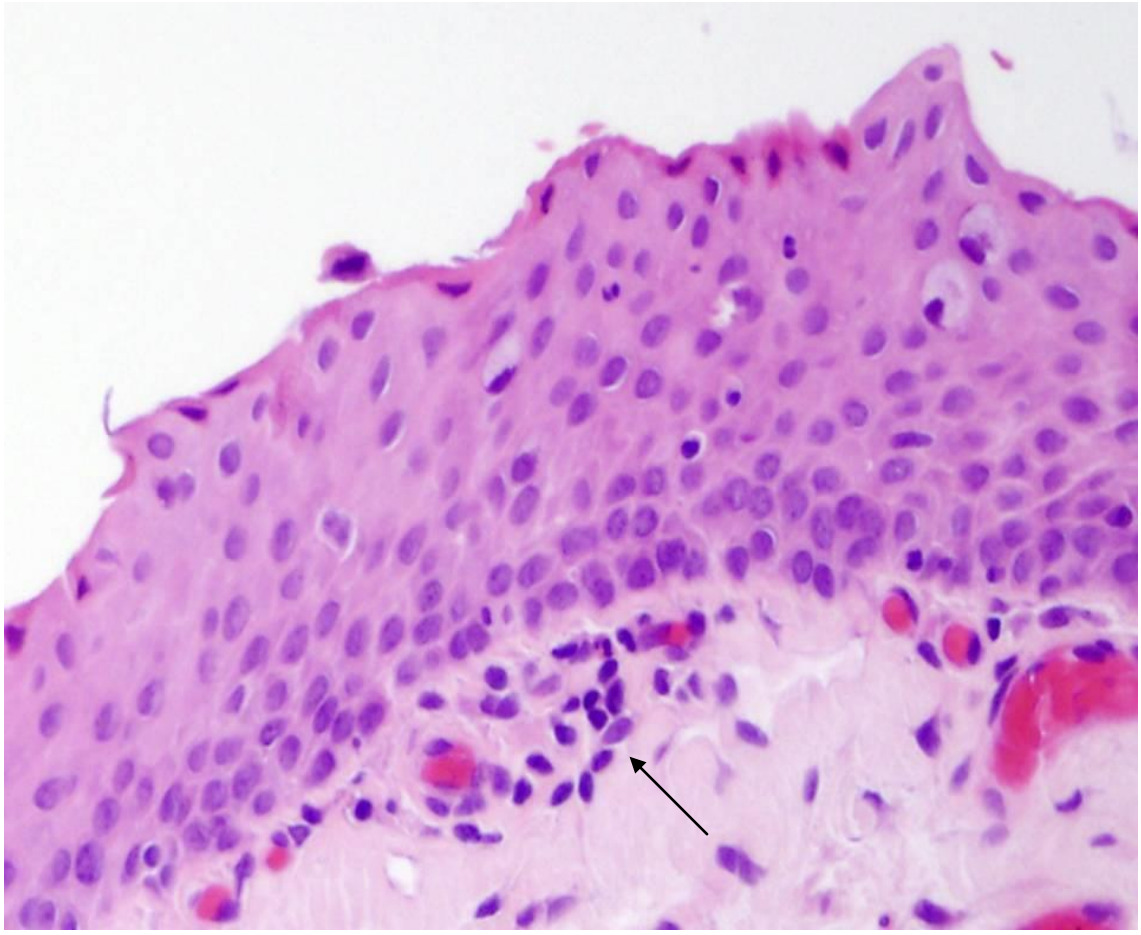

12. ábra. Leukocitás és limfocitás beszűrődés (nyíl) parakeratotikus hámban súlyos conjunctivochalasisban (hematoxilin - eozin festés, 600 x- os nagyítás).

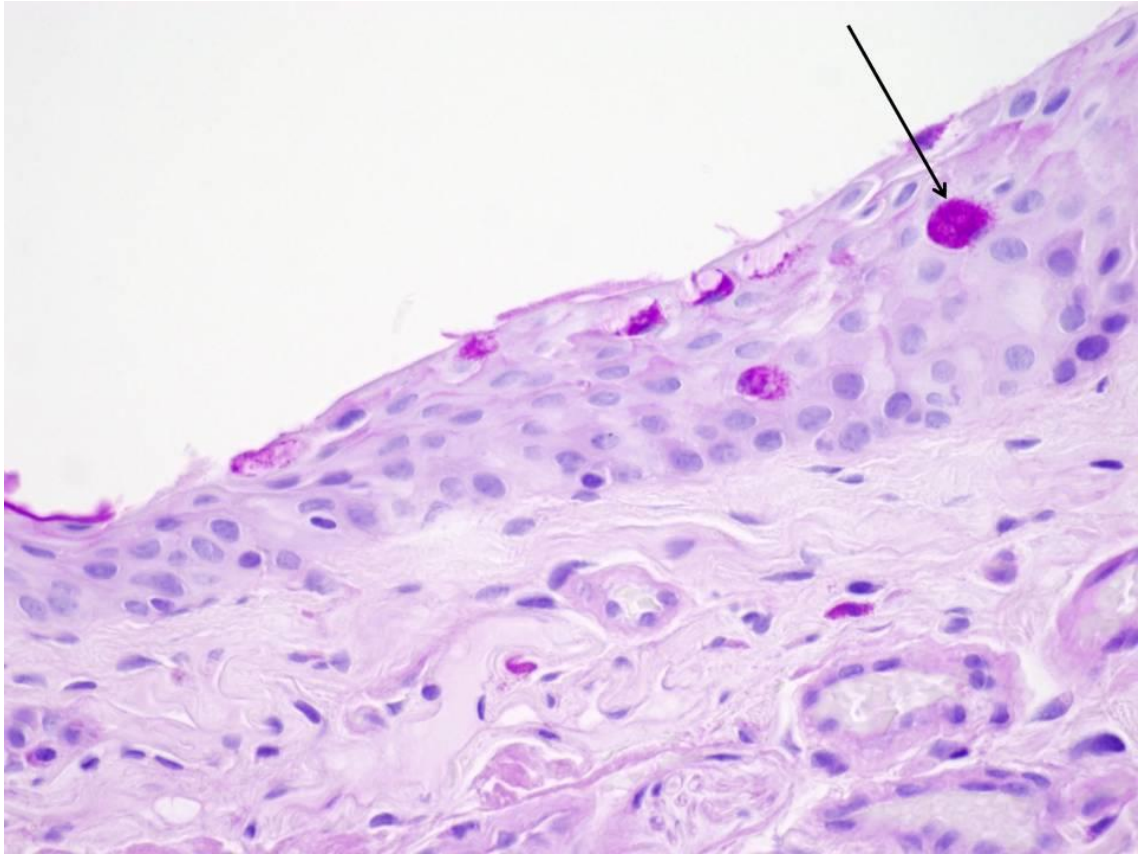

13. ábra. Csökkent mennyiségű kehelysejt a kötőhártya hámban súlyos conjunctivochalasisban (nyíl, PAS reakció, 600 x - os nagyítás).

Az elasztikus rostok Hart-Van Gieson festés után minden esetben feltöredezettnek mutatkoztak és lefutásuk egyenetlenné vált (14. ábra).

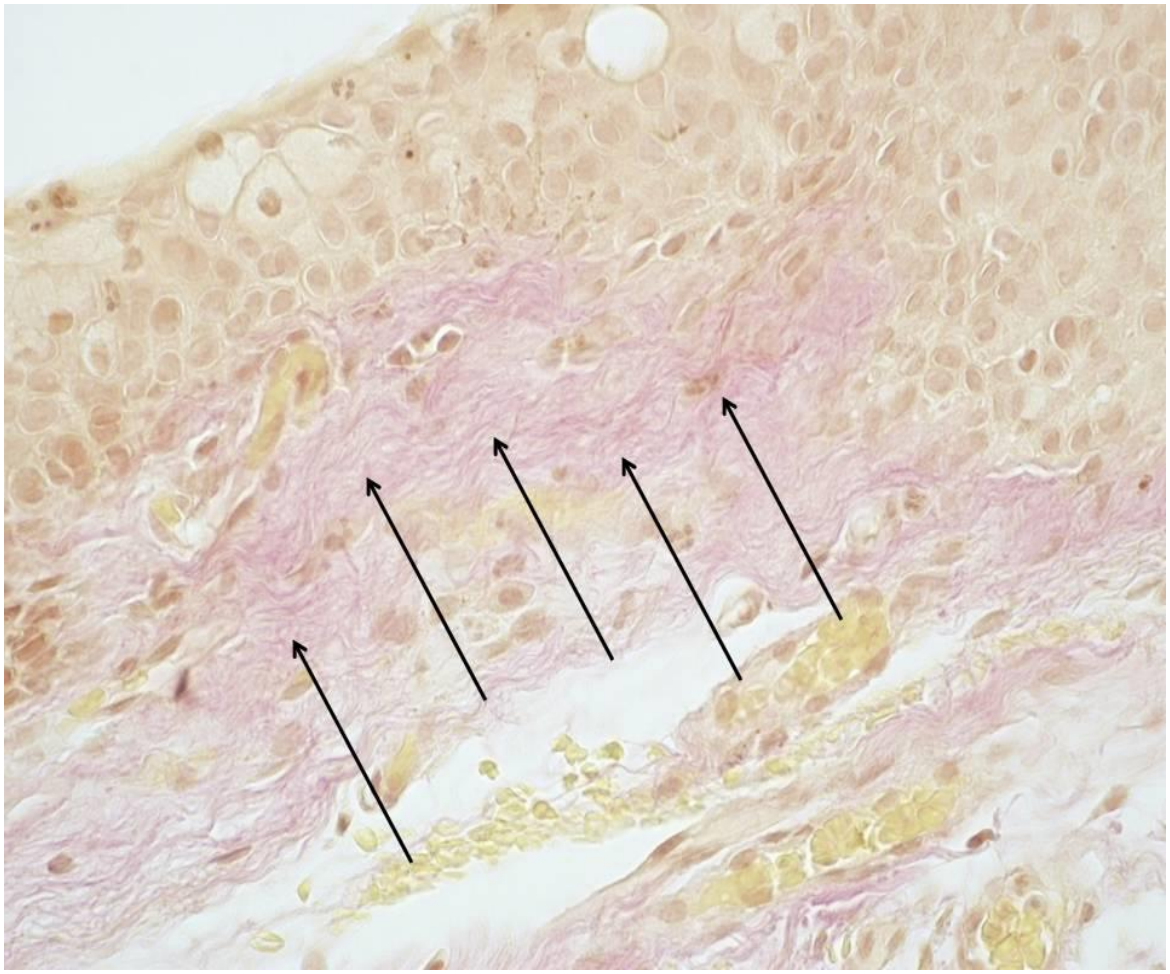

14. ábra. Feltöredezett, rendezetlen lefutású elasztikus rostok (nyilak) súlyos conjunctivchalasisban (Hart van Gieson festés, 600 x - os nagyítás).

Esetsorozatunkban a kötőhártyaminták szövettani elemzése során krónikus gyulladásra utaló eltérések és degeneratív eredetre utaló elváltozások egyaránt megfigyelhetőek voltak, de míg gyulladást nem minden esetben tapasztaltunk, addig a rugalmas rostok degeneratív elváltozásait minden mintában tapasztaltuk.

# 7. MEGBESZÉLÉS

## 7.1. A kötőhártya hámsejtek HLA – DR expressziója conjunctivochalasisban

Kutatásaink során elsőként vizsgáltuk a CK 19 jelölt kötőhártya hámsejtek HLA – DR expresszióját a CCh különböző súlyosságú eseteiben. A kötőhártyasejteket impressziós citológiai mintavétel segítségével gyűjtöttük a felső bulbáris kötőhártyáról. A szemhéjak által takart részen kisebb a környezeti hatások közvetlen befolyása a szemfelszínre a szemrés területéhez képest, ez lokalizáció alkalmas a diffúz szemfelszíni gyulladás kimutatására (Rolando és mtsai 2004). A kapott mintákat áramlási citometriával analizáltuk. Eredményeink a LIPCOF osztályozás szerint a különböző betegcsoportokban, a vizsgálat körülményei között azt mutatják, hogy súlyos CCh-ban a kötőhártya hámsejtek fokozottabban expresszálják felszínükön a HLA – DR molekulát a normál kontroll csoporthoz képest és az enyhe és közepesen súlyos CCh esetekhez képest egyaránt.

Vizsgálataink során azt a *CCh osztályozási módszert* alkalmaztuk, ami már a lehető legkisebb eltérést – egyetlen, finom redő képződését - is figyelembe veszi klinikailag (Höh és mtsai 1995, Németh és mtsai 2012). Az osztályozás alapja az alsó könnymeniscus magasságához mért lokalizáció, valamint a redők száma. Höh és mtsai az általuk LIPCOF ("Lidkantenparallele Conjunctivale Falten") tesztnek elnevezett osztályozási sémát saját munkáikban nagy megbízhatósággal alkalmazták száraz szem betegség diagnózisában (Höh és mtsai 1995). Más osztályozási sémák is ismertek, de ezek nem különítenek el ilyen enyhe eseteket (Meller és mtsai 1998, Yokoi és mtsai 2003). Meller és mtsai által közölt osztályozási séma alapja a lokalizáció, az alsó könnymeniszkuszhoz való viszony, az alsó könnypont okklúzió megléte vagy hiánya, a redők változásai a szemmozgások hatására (lefelé nézéskor fokozódó tünetek) és a redők provokálhatósága az alsó szemhéjra gyakorolt nyomással (Meller és mtsai 1998). Yokoi és mtsai a szemhéjszéllel párhuzamos kötőhártyaredőket háromfokozatú beosztás alapján értékelték a könnymeniszkuszhoz való viszony és a pislogás okozta fokozódás alapján (Yokoi és mtsai 2003, Ward és mtsai 2010). Enyhe esetben, a LIPCOF I. csoportban, csupán egyetlen redőt láthatunk a könnymeniszkuszon belül. Számunkra azért volt fontos a lehető legenyhébb esetek elkülönítése is, mert arra a kérdésre is

kerestük a választ, hogy kimutatható –e szemfelszíni gyulladás abban a korai stádiumban, amikor még csupán egyetlen kötőhártyaredőt láthatunk. A LIPCOF besorolás nem ad számszerű értéket a normál könnymeniszkusz magasságára vonatkozóan. A kórképben általunk is fontosnak tartott könnymeniszkusz működésének megzavarására helyezi a hangsúlyt. Eszerint nem szükséges a CCh-ban az alsó könnypont okklúzióval direkt megvalósulnia a könnyelvezetés akadályozottságának, elegendő, ha csupán a könnymeniszkusz működése akadályozott.

Az *impressziós citológiai* mintavétel napjainkban a szemfelszíni betegségek kóroktanának kutatásában és a terápia monitorozásában egyaránt széles körben alkalmazott sejtgyűjtési eljárás (Baudouin és mtsai 1997, Calonge és mtsai 2003, Versura és mtsai 2009). Előnye a többi sejtgyűjtési technikához képest (pl. brush citológia), hogy gyors, kevéssé invazív – akár felszíni érzéstelenítés nélkül is alkalmazható – és a mintavétel során nem károsítja a sejteket. Napjainkban előtérbe került a krónikus szemfelszíni gyulladás, a száraz szem betegség, a limbuselégtelenség, a szemfelszíni neoplázia és egyes mikroorganizmusok kimutatásában is (Calonge és mtsai 2003, Singh és mtsai 2005). A nemzetközi irodalom szerint impressziós citológiai mintavétel során a filterpapíron keresztül a szemfelszínre gyakorolt nyomással a sejtek kitapadása elősegíthető. Több szerző is vizsgálta különböző eszközökkel (üvegpálca, tompa végű csipesz) a filterpapírra gyakorolt nyomás hatását (Nelson és mtsai 1983, Martinez és mtsai 1995, Tseng 1985). Vizsgálatunkban mi a mintavétel során tompa végű csipesz segítségével 5-10 másodpercig gyakoroltunk enyhe nyomást a filterpapíron keresztül a szemfelszínre (Módis és mtsai 2007, Tseng 1985).

Ahhoz, hogy elegendő mennyiségű sejtet nyerhessünk *megfelelő transzportközeg kiválasztása* volt szükséges. Az impressziós citológiai mintavétel egyik problémája volt korábban, hogy viszonylag kevés számú sejtet eredményezett ahhoz, hogy áramlási citometria során több sejtmarkert is vizsgálni lehessen az adott sejtmintán egyszerre. A Baudouin és mtsai által alkalmazott összetételt (PBS + 0.05% -os paraformaldehid) Barabino és mtsai szerint módosítva olyan transzport közeget használtunk (2 ml, 10% -os foetal borjú szérumot (FCS) tartalmazó RPMI 1640 sejt kultúra médium100 UI/ml penicillin, 100 UI/ml streptomycin és 2 mmol glutamin), melynek segítségével nagyobb mennyiségű sejthez juthattunk az áramlási citometriai vizsgálathoz az impressziós citológiai mintákból. A módszer hátránya, hogy a paraformaldehiddel tartósított

sejtekhez képest, amelyek több napig tárolhatóak, az általunk használt transzportközegben néhány óra elteltével a sejtszám csökkenhetett, ezért a mintákat 4 -6 órával a begyűjtést követően analizálni kellett. Előnye viszont, hogy az eredmény, amit közöltünk, nagyobb számú sejtet tartalmazó minták vizsgálatán alapszik (Baudouin és mtsai 1997, Barabino és mtsai 2010).

A sejteket ezt követően *áramlási citometriával* analizáltuk. Az áramlási citometriát elsőként 1997-ben alkalmazta Baudouin és mtsai impresziós citológiai minták elemzésére (Baudouin és mtsai 1997). Mára bizonyítottan jól alkalmazható, gyors és objektív eljárás az impressziós citológia során nyert szemfelszíni sejtek néhány rétegének (kötőhártya hámsejtek, limfociták) vizsgálatára és a terápia monitorozására egyaránt (Calonge és mtsai 2003, Brignole- Baudouin és mtsai 2004, Barabino és mtsai 2010). Segítségével fluorokrómmal konjugált felszíni és intracitoplazmatikus markereket vizsgálhatunk kvalitatív és kvantitatív módon (Brignole- Baudouin és mtsai 2004, Calonge és mtsai 2004). Ezzel az eljárással a szemfelszín krónikus gyulladásos állapotaiban (száraz szem betegség, krónikus conjunctivitis, allergia) a HLA – DR expresszió szignifikáns növekedése a CK 19 jelölt kötőhártya hámsejteken már bizonyítást nyert (Calonge és mtsai 2003). A kötőhártya hámsejt populáció és a limfocita sejt populáció CK 19 és CD 45 kapuzással biztonsággal elkülöníthető, így a HLA –DR pozitivitás a hámsejteken elkülönítetten vizsgálható (Barabino és mtsai 2010). Ennek az a jelentősége, hogy a kötőhártya hámsejtek eredetileg nem, csak krónikus szemfelszíni gyulladás esetén expresszálnak a felszínükön HLA – DR molekulát (Brignole és mtsai 1999, Tsubota és mtsai 1999).

Az immun patomechanizmusú *krónikus szemfelszíni gyulladás és annak szerepe a CCh-ban* eddig nem tisztázott. A szem ún. immunprivilegizált szervünk, azaz az immunrendszer működése modifikált a szöveti homeosztázis fenntartása érdekében. Azonban ennek hátránya, hogy nincs olyan antigén elsöprő, erős immunválasz a ferzőzéses megbetegedésekben, könnyen kialakulhatnak autoimmun patoechanizmusú gyulladásos folyamatok és a tumorsejtek elleni védekezés sem olyan, mint a szervezetben máshol (Forrester és mtsai 2012). Autoimmun eredetű gyulladás számos szemfelszínt, közvetlenebbül kötőhártyát érintő betegség alapja (allergia, száraz szem betegség, krónikus kötőhártyagyulladás, stb.). Az autoimmun gyulladás során valamely antigén speciális sejtfelszíni receptorokhoz kötődve, különböző jelátviteli útvonalakon

keresztül, gyulladásos meditátorok felszabadulásához vezet. Az antigén konstans jelenléte a szemfelszínen amellett, hogy fenntartja a kaszkádrendszer működését, beindítja az apoptózist, károsítva a hámsejtek újraképződését.

Conjuncivochalasisban számos szerző tartja alapvető eltérésnek az immuneredetű gyulladást (Acera és mtsai 2000, Wang és mtsai 2007, Erdogan-Poyraz és mtsai 2009) és az extracelluláris mátrix, a rugalmas rostok és a Tenon-tok degenerációját (Meller és mtsai 2000, Li és mtsai 2000, Yokoi és mtsai 2005). Acera és mtsai kimutatták conjunctivochalasisban - és a szemfelszín különböző krónikus gyulladásos megbetegedéseiben (blepharitis, allergiás conjunctivitis, száraz szem betegség) - a szemfelszín sejtjei által termelt gyulladásos citokinek (IL- 1, IL- 6, TNF –α) akkumulációját a könnyben. A citokinek szolubilis, nem antigénspecifikus fehérjék, amelyeknek az immunrendszer működése során a sejtek közti kapcsolatokban van fontos szabályozó szerepük, a sejtek közötti ún. „kommunikációs molekulák". Funkciójuk elsősorban a szabályozás és egyes effektor funkciók kivitelezése az immunológiai, gyulladásos folyamtok során (Falus 1996). Mások kimutatták az extracelluláris mátrixot bontó enzimek (MMP család) felszabadulását conjunctivochalasisban könnyben, kötőhártya fibroblaszt tenyészetben és humán szövettani minták immunhisztokémiai festésével (Meller és mtsai 2000, Li és mtsai 2000, Ward és mtsai 2010, Guo és mtsai 2012, Acera és mtsai 2013). A mátrix - metalloproteinázok egy enzimcsalád, amely az extracelluláris mátrix, a kollagén –és elasztikus rostok degenerációjáért felelős különböző megbetegedésekben (pl. szaruhártya sebgyógyulása, de nem szemészeti kórképekben is, mint a cutis laxa) és a daganatos invázióban. Ezeket az enzimeket többféle sejt is termeli, esetünkben a kötőhártya fibroblasztok, különösen INF-ɤ és TNF –α stimuláció hatására (Meller és mtsai 2000). Krónikus szemfelszíni gyulladásban a membrana basalis (BM) fehérjéit bontják (pl. elasztin, I. és IV. típusú kollagén, occludin), ezáltal recidiváló hámsérülésekhez vezetnek. A kötőhártya különböző gyulladásos folyamataiban nem azonos mechanizmusok dominálnak. Conjucntivochalasisban a kötőhártya fibroblasztok által termelt MMP-1, 3, és 9 szintjének növekedése a BM 1-es és 4-es típusú kollagén és az elasztin degenerációjához vezet. Az elasztikus rostok degenerációja a kötőhártya rugalmasságának csökkenéséhez, ezáltal feltételezhetően a redőképződéshez vezet (Acera és mtsai 2000, Meller és mtsai 2000, Li és mtsai 2000). Az MMP-9 további

gyulladásos citokinek felszabadulását stimulálja (IL-1 β, IL- 6), amelyek a könnyben akkumulálódnak tovább a CCh miatt zavart könnyelvezetés során a krónikus gyulladást tovább erősítve (Acera és mtsai 2008).

Napjainkban a *HLA – DR molekula szerepe a szemfelszíni gyulladásban* a kutatások középpontjába került. Az MHC – molekulák genetikailag meghatározott „saját" antigének, sejtfelszíni fehérjék. Legfontosabb feladatuk az antigénekből származó peptidek bemutatása a T limfocitáknak. Utóbbiak csak az MHC – molekulákkal együtt képesek az antigén felismerésére (Falus 1996). Az MHC II. osztályba tartozó HLA – DR fehérje exogén antigének hatására a programozott sejthalál beindításában is fontos szerepet játszik. Immunszupresszív szerekkel expressziója gátolható (Versura és mtsai 2011). Az utóbbi időben a szemfelszín autoimmun patomechanizmusú gyulladásaiban és a kapcsolódó apopotózisban is számos tanulmány vizsgálta. Ezek kimutatták, hogy a normálisan az immunkompetens sejtek felszínén kifejeződő molekula a kötőhártya hámsejteken is megjelenik pl. Sjögren szindrómában (Tsubota 1999) és a szemfelszín más, különböző eredetű krónikus gyulladásos megbetegedéseiben is (allergia, száraz szem betegség, krónikus kötőhártyagyulladás) (Baudouin és mtsai 1997, 2000, Brignole és mtsai 2000, Barabino és mtsai 2010). Autoimmun patomechanizmusú szemfelszíni gyulladásban a HLA – DR és több más immun – és apoptózis marker (CD 40, Fas, APO 2,7) is kifejeződik a kötőhártya hámsejtek felszínén (De Saint Jane és mtsai 1999, Boucier és mtsai 2000, Brignole és mtsai 2001). Az apopotózis olyan genetikailag programozott folyamat, amelyben a sejtfelszíni speciális receptorokhoz kötődő ligandok beindítják a sejt genetikailag kódolt pusztulásának folyamatát különböző jelátviteli útvonalakon keresztül. A speciális sejtfelszíni receptorok három fő csoportjának egyike TNF- receptor család, a HLA – DR molekulával kapcsoltan működik. A kötődő ligand pedig elsősorban az INF – ɤ, de más citokinek is lehetnek. Az INF-ɤ glikoprotein, ami a szervkilökődésben, a hiperszenzitivitási reakciókban és a gyulladásos folyamatokban is részt vesz. A citotoxikus T – limfociták és a természetes ölősejtek termelik. Számos más szerepe mellett a HLA – DR molekula, a Fas rendszer és az intracelluláris adhéziós molekula – 1 (ICAM-1) expresszióját is segíti. A HLA – DR molekula jelentős szereppel bír az immunválasz elindításában. Beindítja a helper T –sejtek és az antigénprezentáló sejtek működését azokhoz kapcsolódva ICAM-1 molekulán keresztül. Ezeknek a fehérjéknek az állandó expressziója a szemben nem csupán a szaruhártya

átültetés után, hanem a krónikus gyulladásos folyamatokban is jelen van (De Saint Jane és mtsai 1999). Jelenléte a szemfelszín krónikus gyulladásában súlyos könnyhiányhoz, neurotrófikus károsodáshoz, ismétlődő eróziókhoz és hám squamosus metapláziájához vezet a nem autoimmun száraz szem betegségben is (Brignole és mtsai 2000, 2001). A HLA – DR expresszióját hámsejteken több citokin is szabályozza. Az IFN – ɤ mellett a TNF – α is növeli. Utóbbi a HLA – DR expresszió mellett a CD 40 és Fas expresszióját is. A HLA – DR maga is stimulálja a Fas – és CD 40 rendszereket, amelyek különböző anyagcsere útvonalakon (Fas – Fas-ligand - rendszer, CD 40 rendszer) keresztül a hámsejtek apoptózisához vezetnek (Brignole és mtsai 1998, 2000). Nem tisztázott, hogy a hámsejtek ilyenkor részt vesznek-e az antigén prezentációban, de az igen, hogy az immunválaszban és a további gyulladásos sejtek toborzásában igen (Versura és mtsai 2011). Kimutatták, hogy lokális immunszupresszív terápiára (Cyclosporin A) ezeknek a mediátoroknak (HLA – DR, CD 40, CD 40 ligand) a felszabadulása csökkent (Brignole és mtsai 2001).

Így kapcsolódik a szemfelszín immun eredetű krónikus gyulladásos folyamataiban a HLA – DR molekula és a gyulladásban szereplő citokinek, a kollagén és rugalmas rostok degenerációját katalizáló enzimek, valamint az apoptózist beindító folyamatok.

A hiperozmoláris könny, a hiperozmoláris stressz szerepe nem választható el élesen ezektől a folyamatoktól, mert a HLA – DR fokozott expresszióját a kötőhártya hámsejteken a hiperozmoláris stressz is kiváltja (Versura és mtsai 2011, Muselier-Mathieu és mtsai 2013).

## 7.2. A könny ozmolaritása conjunctivochalasis különböző súlyosságú eseteiben

A hiperozmoláris stressz kérdése napjainkban a szemfelszíni gyulladást vizsgáló tanulmányok fókuszpontjában van (Lemp és mtsai 2007, Baudouin és mtsai 2013). Az ozmolaritás az oldatban található valamennyi oldott részecske molális koncentrációjának összege térfogatra vonatkozatva (mOsmol/l). A könny ozmolaritásának vizsgálatáról azt tartják, hogy klinikai körülmények között a legmegbízhatóbb vizsgálati módszer a könnyfilm elégtelenségre visszavezethető betegségekben (Khanal és mtsai 2008, Lemp és mtsai 2010, Sullivan és mtsai 2010). Eredményeink a LIPCOF osztályozás szerint elkülönített betegcsoportokban azt

mutatták a vizsgálat körülményei között, hogy a súlyos CCh-ban szenvedő betegcsoportban nyert könny ozmolaritása szignifikánsan magasabb a normál kontrollokhoz és az enyhe és közepesen súlyos esetekhez képest egyaránt.

A CCh osztályozási módszerek közül ebben az esetben is azt választottuk, ami már a lehető legkisebb eltérést is figyelembe veszi klinikailag. A cél azonos volt az előző tanulmányhoz képest, arra voltunk kíváncsiak, hogy már egyetlen redő is okozhat – e eltérést az ozmolaritásban (Höh és mtsai 1998).

Az *ozmolaritás mérésére* számos módszert közöltek az elmúlt évtizedekben (a könny fagyáspont változásán alapuló eljárás, „gőznyomásos ozmométer", a könny elektromos vezetőképességen alapuló eljárás) (Ogasawara és mtsai 1996, Savigni és mtsai 2008, Tomlinson és mtsai 2010). A könnygyűjtés és a minták feldolgozás során azonban több probléma adódott a hagyományos módszereket alkalmazva. Ezek a könnygyűjtés során a reflexes könnytermelés, a viszonylag nagy mennyiségű minta igénye - amit különösen nehéz gyűjteni azokban az esetekben, amikor a könnytermelés egyébként is csökkent - valamint a párolgás befolyásoló hatása (White és mtsai 1993, Benelli és mtsai 2010). A feldolgozáshoz sokszor laboratóriumi körülményekre volt szükség (Gilbard és mtsai 1978, 1979, Farris és mtsai 1986, Savigni és mtsai 2008). Mindezen hátrányok felvetették az igényt olyan gyors és egyszerű vizsgálóeljárás kifejlesztésére, amelynek segítségével kis volumenű mintából, rövid idő alatt, egyszerű módszerrel, zárt rendszerben, csaknem valós idejű mérés végezhető. Így jutottuk el napjainkban a „lab – on – a- chip" technikával működő ozmométerekig. Munkánk során a TearLab ozmométert használtuk, ami egy „lab- on- a- chip" elven működő berendezés és a könny ozmolaritásának vizsgálatában megbízhatóan alkalmazható (Benitez del Castillo és mtsai 2009, Lemp és mtsai 2010, Tomlinson 2010).

A kötőhártyaredők és a könny ozmolaritásának mértékét Miller és mtsai is összevetették ún. „gőznyomásos" ozmométer segítségével száraz szem betegek és normál kontroll csoport között. Azt találták, hogy a könny ozmolaritása magasabb a közepesen súlyos száraz szemű betegeknél a normál kontrollokhoz képest, de nincs különbség közöttük a kötőhártyaredők számában (Miller és mtsai 2003). Esetünkben 8 súlyos CCh-ban szenvedő beteg könnymintájában mértünk magasabb ozmolaritást, ami a TearLab készülékkel mérve az irodalomban meghatározott határértéket (312 mOsmol/l) meghaladta (Lemp és mtsai 2010). Az enyhe és közepesen súlyos esetek

egyikében sem mértünk magasabb ozmolaritást. Tehát a kötőhártyaredők számához viszonyítva mi jelentős különbséget találtunk ezzel a módszerrel mérve a könny ozmolaritásának mértékében.

A *hiperozmoláris stressz szerepe* szemfelszíni krónikus gyulladásos állapotokban sokat tanulmányozott jelenség. A hiperozmoláris stressz beindítja a szervezet immunválaszát, fokozza a gyulladásos mediátorok (pl. HLA – DR) felszabadulását a károsodott hámsejtekből, és stimulálja az ECM bontó enzimek működését (matrix – metalloproteinázok) (Li és mtsai 2004, Li és mtsai 2006, Versura és mtsai 2011, Baudouin és mtsai 2013). Emellett beindítja a szemfelszín sejtjeiben a programozott sejthalált, ami egyes szerzők szerint a kehelysejtek számának csökkenéséhez vezet (Baudouin és mtsai 2013), mások szerint az izolált hyperozmolaritást a kehelysejtek képesek tolerálni, azaz számuk ilyen körülmények között nem csökken (Moore és mtsai 2011). Az így kialakuló circulus vitiosus központi eleme a hiperozmolaritás. Ez nem egyszerűen a könnyhiány vagy a fokozott párolgás következménye, hanem a LFU bármely részének változásából (ide sorolhatóak a kötőhártyaredők is – a szerző) és a könnyfilm összetételének megváltozásából is adódik (Baudouin és mtsai 2013). A könny ozmolaritásának növekedéséhez vezethet a könnytermelés csökkenése és azonos könnytermelés mellett az összetételének megváltozása, valamint a könnyelvezetés akadályozottsága is. A könny fehérje összetételének megváltozását több szerző is vizsgálta. A könnymirigyből és a járulékos könnymirigyekből gyulladás során felszabaduló, hiperozmolaritást okozó fehérjék mellett (lizozim, lakoferrin, szérum albumin) elkülönítettek kifejezetten a CCh-ra jellemző könnyben levő fehérjéket is (Farris és mtsai 1986, Acera és mtsai 2011). Ismert, hogy a könnyfilmben normálisan is jelen vannak pro- és antiiflammatorikus citokinek (IL- 1, IL-6, IL -8 stb.), amelyek a könnyfilm egyik legfontosabb feladatában, a szemfelszín védelmében szerepelnek (Fodor és mtsai 2006, Carreno és mtsai 2010). Ezeknek a citokineknek a gyulladásban megnő a mennyiségük, ami a könny ozmolaritásának növekedéséhez vezet (Farris és mtsai 1986, Solomon és mtsai 2001, Tomlinson és mtsai 2006, Lee és mtsai 2014).

A *hagyományos tesztek és a könny ozmolaritás összefüggésének* vizsgálata során a könnyfilm felszakadási idő és a lisszamin – zöld festődés mértéke között találtunk szignifikáns összefüggést. Ha feltételezzük, hogy a hiperozmoláris stressz a szemfelszíni sejtek károsodásához és apoptózisához vezet akkor érthető, hogy a

károsodott sejtek lisszamin – zöld festéssel kimutathatóak. A könnyfilm bármely rétegében bekövetkező minőségi és mennyiségi változás hatására a felületi feszültség csökken. A felületi feszültség csökkenése a BUT csökkenéséhez vezet. A könnyfilm felszakadásának rövidüléséhez általában fokozott párolgás is társul, ez okozhatja a könny ozmolaritásának növekedését (Nichols és mtsai 2006) A Schirmer teszt és a fluorescein festődés és az ozmolaritás között nem találtunk összefüggést. Gilbard és mtsai hasonló eredményre jutottak, szignifikáns pozitív korrelációt találtak az ozmolaritás és a rose – bengal festődés között (ami szintén az elhalt sejteket mutatja ki). A Schirmer teszt és az ozmolaritás között nem találtak összefüggést (Gilbard és mtsai 1978,1979). Miller és mtsai nem találtak összefüggést a LIPCOF és a klasszikus tesztek között, de pozitív korrelációt mutattak ki a ozmolaritás és a szemfelszíni festődés között (Miller és mtsai 2003). Van der Meid és mtsai egészséges résztvevőkön a Schirmer próbához használt papírból vonták ki centrifugálással a könnyet és analizálták a benne levő citokineket, majd vizsgálták azok összefüggését az ozmolaritással, a Schirmer próba eredményével és a BUT-tal. Eseteikben a Schirmer próba eredménye és az ozmolaritás korrelált a citokinek növekedett koncentrációjával, de a BUT nem (Van Der Meid és mtsai 2012). Mások nem találtak összefüggést a TearLab készülékkel mért ozmolaritás és a hagyományos száraz szem tesztek között (Szalai és mtsai 2012). Természetesen felmerül, hogy a hagyományos klinikai teszteket minden szerző másképp használja és értékeli (pl. Schirmer próba érzéstelenítéssel és anélkül, vitális festések kiértékelésére használt különböző pontrendszerek használata), ebből adódhatnak különbségek a tanulmányok eredményei között. A klinikai tesztek között nincs egyetlen, ami a szemfelszíni gyulladásban, különösen a száraz szem betegségben önmagában használható lenne a diagnózis felállítására. Azonban a napjainkban használatos tesztek között (BUT, Schirmer, vitális festések) a TearLab készülékkel mért ozmolaritás mérése az, amelynek a legnagyobb a specificitása és szenzitivitása a száraz szem diagnózisában (Lemp és mtsai 2010). Természetesen nem feltétlenül cél egyetlen tesztet alkalmazni a szemfelszín immun eredetű gyulladásainak diagnosztikájában, de mindenesetre figyelemre méltó, hogy a hagyományos tesztekhez képest a hipeozmolaritás kimutatása megbízhatóbb módszer klinikai körülmények között.

A száraz szem betegségben a könny ozmolaritásának napi ingadozása, a bazális és reflexes könnytermelés során nyert könny ozmolaritása és a két szem közötti

variabilitás nagyobb mértékű az egészséges kontrollokhoz képest (Farris és mtsai 1986, Lemp és mtsai 2010). Vizsgáltunk során ezért azonos napszakban, azonos körülmények között és csupán egyetlen méréssel igyekeztünk kiküszöbölni az ebből adódó hibalehetőségeket. A két szem közötti különbséget a száraz szem diagnózisában jelentősnek tartják és a könnyfilm instabilitásából adódó reflexes könnytermelésnek tulajdonítják (Lemp és mtsai 2010). Tanulmányunkban mi igyekeztünk kizárni a reflexes könnytermelés befolyását az eredményre és elsősorban arra voltunk kíváncsiak, hogy a CCh különböző stádiumaiban van –e különbség a könny ozmolaritásában, így nem vizsgáltuk a két szem közötti ozmolaritás különbségét.

A könny ozmolariátásnak *normál értéke és a kóros ozmolaritás* közötti határértéket különböző szerzők, különböző módszerekkel mérve hasonlónak találták, a határértéket Tomlinson és mtsai metaanalízisében 315, 6 mOsmol/l értékben határozták meg (Tomlinson és mtsai 2006). Az általunk használt készülékkel mérve Lemp és mtsai a határértéket 312 mOsmol/l értékben határozták meg (Lemp és mtsai 2010). Eszerint a mi betegcsoportjaink közül csupán a súlyos CCh-ban szenvedők között voltak magas ozmolaritású betegek, ott azonban két kivétellel mindannyian.

## 7.3. Conjunctivochalasis ellenes műtéten átesett betegek kötőhártyamintájának szövettani jellemzői

A conjunctivochalasisban szenvedő betegek kötőhártyájának szövettanával a nemzetközi irodalomban csupán néhány közlemény foglalkozik. Az első közlés Denti nevéhez fűződik 1930-ból, amelyben egy 50 éves nőbeteg kötőhártya plasztikát követő szövettani elemzését olvashatjuk. Denti a kötőhártya hámon elváltozást nem tapasztalt, azonban a kötőhártya alatti kötőszövetben az elasztikus rostok feltöredezését igen. Gyulladásra utaló eltérésekről nem számolt be, mindezek alapján a conjunctivochalasist korfüggő, degeneratív kórképnek tartotta (Watanabe és mtsai 2005).

Watanabe és munkatársai 2004-ben 44 beteg 44 szemén végeztek könnycsorgással együtt járó száraz szem panaszok miatt kötőhártya plasztikát. Bár ez az eddig közölt legnagyobb esetszámmal járó tanulmány, azonban a betegek nem csupán conjunctivochalasisban, hanem egyéb szemészeti megbetegedésben is szenvedtek

(hiposzekretív száraz szem betegség, Meibom mirigy diszfunkció, pinguecula, kötőhártyát is érintő műtét az anamnézisben). Mintáikban gyulladásra utaló eltérést nem találtak, a kehelysejtek számát normálisnak ítélték és az elasztikus rostok lefutásában sem találtak kórosat. Mikroszkópikus nyirokértágulatot mutattak ki 39 esetben, ennek alapján a kórképet degeneratív eredetűnek tartották, amelynek okaként az alsó szemhéj által a kötőhártya nyirokereire ható mechanikus obstrukciót feltételezték (Watanabe és mtsai 2005). Eseteikben az említett társbetegségek mindegyike okozhatott szemfelszíni gyulladást.

Francis és mtsai ugyanebben az évben adtak ki első összehasonlító közleményt saját eseteikről. Az ő vizsgálatukban 24 kötőhártya plasztikán átesett beteg és 18 egészséges kontroll szerepel, utóbbi mintákat szürkehályogműtéten átesett betegektől gyűjtötték. Betegeik a conjuncivochalasis mellett szintén társbetegségekben is szenvedtek. Az egészséges kontrollok között nem találtak eltérést a kötőhártyamintákban. A conjunctivochalasis miatt végzett kötőhártya plasztika a kötőhártya alsó bulbaris részén történ. A kóros kötőhártyák szövettani elemzése során 4 esetben találtak krónikus gyulladásra utaló jeleket és 3 esetben elasztikus rost elfajulást. Mivel összehasonlító vizsgálat során nem találtak eltérést az egészséges és beteg csoportok mintái között, a kórkép etiológiájára vonatkozóan nem vontak le következtetéseket, azt multifaktoriális elváltozásnak tartották (Francis és mtsai 2005). Az említett társuló kórképek itt is vezethettek a szemfelszín krónikus gyulladásához.

A conjunctivochalasis kóroktanában számos tényezőről beszámoltak már. A korábban már részletezett gyulladásos és ECM degenerációhoz vezető okok mellett ismert az elmélet, hogy a szemfelszín fokozottan ki van téve a környezeti hatásoknak, különös tekintettel az UV sugárzásra és az ennek következtében kialakuló solaris keratosishoz hasonló elváltozás állhat a háttérben (Murube és mtsai 2005). A szövettani eltérések valóban hasonlóak, a hám hiperkeratotikus lehet, gyulladásos sejtek (plazmasejtek, limfociták) infiltrálhatják a szöveteket és a nyirokerek tágulata figyelhető meg (Francis és mtsai 2005). A szemhéjak által a kötőhártyára kifejtett mechanikus obstrukció is oki szerepet játszhat egyes megbetegedésekben (allergia, száraz szem betegség) és eredményezheti a nyirokerek tágulatát és a következményes kötőhártya degenerációt (Watanabe és mtsai 2004). A kehelysejtek aránya a kötőhártya hámsejtekhez képest 5-20 % egészségesekben (Pflugfelder és mtsai 2004). A krónikus

szemfelszíni gyulladásban kimutatható kehelysejt veszteség concjunctivochalasisban is megfigyelhető. Az elasztikus rostok elváltozásai megtalálhatóak az élettanilag normálisnak tekinthető, korral járó elváltozások között és nem korfüggő degeneratív kórképekben is, mint a cutix laxa (Watanabe és mtsai 2005).

Eseteinkben a műtéti indikáció minden alkalommal a súlyos conjunctivochalasis volt. Betegeinknek egyéb szemészeti elváltozása, amely akut vagy krónikus szemfelszíni gyulladáshoz vezethetett nem volt és korábban szemészeti beavatkozáson sem estek át. Súlyos conjunctivochalasis szövődhet száraz szem szindrómával, azonban utóbbi nem feltétlenül magyarázza az elasztikus rostok degenerációját, ami egy esetben krónikus szemfelszíni gyulladás nélkül is kimutatható volt. Ezen szempontok alapján feltételezhetőnek tartjuk, hogy eredményeink jellemzőek lehetnek a conjunctivochalasisra. Vizsgálatunkban a kis esetszám és a szemikvantitatív értékelés miatt statisztikai elemzésre nem volt lehetőség. Továbbá korai stádiumban levő betegek szövettani mintáit sem hasonlítja össze a súlyos, már panaszokat okozó conjunctivochalasisban található elváltozásokkal, mivel a korai stádiumban levő betegek rendszerint nem kerülnek műtétre. Arra azonban, hogy a kötőhártya szerkezete megváltozik a már ismert módon, újabb eredményeket szolgáltat egy egységesebb betegcsoportban. A tanulmány jelentősége az, hogy olyan válogatott szövettani mintákat tartalmaz, amely betegek sem szemészeti sem olyan általános betegségben nem szenvedtek, amelynek a szemfelszíni gyulladás és az elasztikus rost degeneráció részjelensége lenne, illetve korábbi szemészeti beavatkozáson sem estek át, ami a kötőhártya szerkezetét megváltoztathatta volna. Továbbá újabb eredményeket szolgáltat arra, hogy conjunctivochalasisban az elasztikus rost degeneráció szövettanilag igazolható gyulladásos sejtszaporulat nélkül is kimutatható.

## 7.4. Az általunk vizsgált paraméterek összefüggései

A CCh az esetek nagyobb részében nem okoz *tünetek*et vagy a szemfelszíni diszkomfortérzés hátterében nem kerül felfedezésre. Az elégtelen könnyfilm okozta társuló száraz szem panaszok jelentkezhetnek először: az idegentest érzés, égő érzés, irritáció, a fluktuáló látóélesség, homályos látás, ami conjunctivochalasisban lefelé nézéskor (pl. olvasás) fokozódik (Di Pascuale és mtsai 2009). Súlyos esetben a

könnycsorgás lehet a vezető tünet. Ez lehet intermittáló vagy folyamatos panasz. Utóbbi esetben a redők az alsó könnypontot elzárva okozhatnak valódi okklúziót is (Liu és mtsai 1986, Kanski 2003), de a szemhéjszélre kiérő redők okklúzió nélkül is kivezetik a könnyt a szemfelszínről. A szaruhártyán a bulbáris kötőhártya súlyos érintettsége keratitis punctata superficialist okozhat (Yokoi és mtsai 2003). Súlyos esetben dellen képződéssel is számolni kell (Meller és mtsai 1998). Mivel a bulbáris kötőhártya lazán kapcsolódik a sclerához, a subconjunctiválís erek pislogás vagy a szemhéjak dörzsölése következtében könnyebben rupturálnak, így subconjuntivalis suffusio alakulhat ki (Di Pascuale és mtsai 2004).

A conjunctivochalasis réslámpás *vizsgálat*tal felismerhető. A száraz szem diagnosztika eszköztárával a társuló könnyfilm eltérések és szemfelszíni tünetek vizsgálhatók. A réslámpás vizsgálat során a következőket figyeljük meg: pislogási ráta, könnymeniszkusz, könnyfilm, kötőhártyaredők, kötőhártya chemosis, nyirokerek tágulata, könnypont elhelyezkedése, viszonya a könnymeniszkuszhoz, a szemhéj hibás állásai, gyulladása, egyéb eltérései. A redők nézetéskor változnak, lefelé nézéskor fokozódnak, felfelé nézéskor el is tűnhetnek. Az ismert klasszikus vitális festéseket alkalmazhatjuk CCh vizsgálatakor is. Ezek láthatóbbá teszik a redőket és kapcsolatukat a könnymeniszkusszal. Fény derülhet a társuló szaruhártya – és kötőhártya hámhiányokra. A fluorescein a könnyben oldódva a hámhiányokon keresztül az intercelluláris térbe kerül és ott akkumulálódik. Segítségével mérjük fel a könnyfilm felszakadási időt is. A lisszamin – zöld az elhalt hámsejteket festi meg.

Az általunk vizsgált betegcsoportokban a súlyos conjunctivochalasisban szenvedő betegek impressziós citológiával nyert mintájában a kötőhártya hámsejtek HLA – DR expressziójának mértéke szignifikánsan magasabb volt a normál kontroll csoporthoz képest. A nemzetközi irodalmi adatokat figyelembe véve eszerint súlyos conjunctivochalasisban immun patomechanizmusú, krónikus szemfelszíni gyulladás valószínűsíthető. Hipotézisünk szerint ennek hátterében a könnyfilm és a könnymeniszkusz megzavarása következtében kialakuló kvalitatív könnyelváltozások állhatnak. Ezt támasztja alá az az eredmény is, hogy súlyos conjunctivochalasisban a betegek könnymintáinak ozmolaritása szignifikánsan magasabb volt a normál kontrollokhoz képest. Amint már korábban kimutatták, a hiperozmoláris stressz maga is a HLA – DR fokozott expressziójához vezet a kötőhártya hámsejteken. A két folyamat

egymással összefüggésben tovább erősítheti a szemfelszíni gyulladást. Eseteinkben tehát a szemfelszíni gyulladás gyanúját súlyos conjunctivochalasisban két különböző módon is sikerült kimutatni.

A tanulmány érdekessége, hogy nem találtunk ilyen eltérést a közepesen súlyos és az enyhe betegcsoportokban a normál kontrollokhoz képest. Sem a HLA – DR expressziója nem növekedett a kötőhártya hámsejteken, sem a betegek könnymintáinak ozmolaritása nem tért el szignifikánsan a normál kontroll csoporthoz képest. Az előző gondolatmenet szerint haladva, a nemzetközi irodalom eredményeit is figyelembe véve, ezekben az esetekben nem találtunk diffúz szemfelszíni gyulladásra utaló eltéréseket ezekkel a vizsgálati módszerekkel mérve. Hipotézisünk szerint magyarázat lehet a jelenségre, hogy az enyhe és közepesen súlyos esetekben a könnymeniszkusz egysége nem bomlik meg olyan mértékben, hogy az a könny érdemi elvezetési zavarához vezethetne a könnypont felé. Az enyhe esetben egyetlen redő látszik a könnymeniszkuszon belül, a közepesen súlyos esetekben pedig több redő, de a könnymeniszkuszon belül, tehát a könnyelvezetés dinamikája nem sérül olyan mértékben, mint a súlyos esetekben (Németh és mtsai 2012).

A conjunctivochalasis pathogenezisében korábban kimutatták az ECM bontó enzimek (mátrix- metalloproteinázok) szerepét, ami a redők kialakulásához vezethet. Mivel a HLA – DR és más gyulladásos citokinek is fokozhatják a nemzetközi irodalom szerint ezeknek az enzimeknek a felszabadulását, valamint az enzimek működése is fokozhatja a gyulladás kialakulását további citokinek felszabadulásán keresztül, így a mi vizsgálataink alapján nem dönthető el egyértelműen, hogy a redőképződés az elsődleges elváltozás vagy a diffúz szemfelszíni gyulladás vezet redőképződéshez. Az mindenesetre érdekes megfigyelés, hogy enyhe és középsúlyos esetekben, amikor tehát kötőhártyaredők már megfigyelhetőek, még ezekkel a módszerekkel szemfelszíni gyulladást kimutatni nem tudtunk.

Felmerül a kérdés, hogy a hagyományos Koppenhágai Kritériumok (Manthorpe és mtsai 1989) szerint voltak-e száraz szemű betegek a betegcsoportokban az elvégzett vizsgálatok alapján, ami befolyásolhatta az eredményt, mivel Sjögren szindrómában és nem Sjögren szindrómához társuló száraz szemben is korábban kimutatták a HLA- DR és a hiperozmoláris könny szerepét is. Vizsgálataink során a HLA – DR expressziójának vizsgálatakor a LIPCOF II. és LIPCOF III. csoportokban két –két beteg volt, aki a

klasszikus tesztek alapján száraz szem betegnek bizonyult. A könny ozmolaritásának vizsgálatakor a közepesen súlyos és súlyos betegcsoportban kettő beteg volt, aki száraz szem betegnek bizonyult a hagyományos tesztekkel vizsgálva. Ezek a betegek nem szenvedtek Sjögren szindrómában (ld. kizárási kritériumok). A hagyományos könnyfilm vizsgáló módszerek relevanciája napjainkban csökken. Azok a változások a szemfelszínen és a könnytermelésben, amelyek már eltéréseket okoznak a hagyományos vizsgálati módszerekkel, sokszor előrehaladott gyulladást jelentenek. A korszerűbb vizsgálómódszerek – amelyek a napi diagnosztikában ugyan nem mindig alkalmazhatóak - már a gyulladás jelenlétét korai fázisban is képesek kimutatni, így a betegség kórtanáról egyre többet tudhatunk. Ez a sikeres kezelés feltétele is (Brignole és mtsai 2001).

A szövettani mintákat vizsgáló esetsorozatunkban szintén kimutathatóak voltak azok az eltérések, amelyek a nemzetközi irodalomban is a conjunctivochalasis kóroktanában szerepet játszanak, mint a krónikus gyulladás jelenléte és az elasztikus rostok károsodása. A kis esetszám nem enged általános következtetéseket, azonban az eredmények alátámasztják az alapvető hipotéziseket és érdekes megfigyelés, hogy krónikus gyulladás nélkül is jelen lehet az elasztikus rost degeneráció CCh-ban.

Összefoglalásként elmondhatjuk, hogy vizsgálataink eredményeit a nemzetközi irodalommal összevetve több különböző, de egymással szoros kapcsolatban levő módszerrel is kimutattuk az immun patomechanizmusú gyulladás és a rugalmas rostok károsodásának lehetőségét CCh-ban, továbbá gondolatébresztő megfigyelésnek tartjuk, hogy az általunk használt osztályozási sémát alkalmazva enyhe és közepesen súlyos esetekben nem találtunk erre utaló jeleket. További célzott vizsgálatok során eredményeink kiterjeszthetőek és pontosíthatóak.

# 8. KÖVETKEZTETÉSEK, ÚJ EREDMÉNYEK

## 8.1. A kötőhártya hámsejtek HLA – DR expressziója conjunctivochalasisban

Vizsgálatunk során különböző súlyosságú conjunctivochalasisban szenvedő betegek és normál kontroll csoport felső bulbaris – így a környezeti hatásoktól részben védett - kötőhártyájáról impressziós citológia segítségével sejteket gyűjtöttünk. A betegek kórtörténetében nem szerepelt olyan egyéb szemészeti vagy általános megbetegedés, amely szemfelszíni gyulladáshoz vezethet. Az elváltozás súlyosságának megállapításához azt az ismert osztályozási sémát alkalmaztuk, amely a lehető legkisebb elváltozást is figyelembe veszi. A mintából CK 19 jelölés segítségével a kötőhártya hámsejteket leválasztva vizsgáltuk azok HLA – DR expressziójának mértékét áramlási citométerrel. A sejtanalízis során elsőként írtuk le, hogy a súlyos conjunctivochalasisban szenvedő betegek kötőhártya hámsejtjei szignifikánsan nagyobb mértékben expresszálják felszínükön a HLA – DR molekulát a normál kontroll csoport sejtmintáiból nyert kötőhártya hámsejtekhez viszonyítva. A közepesen súlyos és enyhe esetekben azonban ugyanezt az eltérést nem tapasztaltuk.

## 8.2. A könny ozmolaritása conjunctivochalasis különböző súlyosságú eseteiben

Elsőként vizsgáltuk conjunctivochalasis különböző súlyosságú eseteiben a könny ozmolaritásának mértékét olyan betegeken, akiknél ezen az elváltozáson kívül más szemészeti és általános betegség nem szerepelt a kórtörténetben. Az ozmolaritás méréséhez olyan „lab-on-a-chip” technikával működő ozmométert használtunk, ami a könnygyűjtés és mérés során adódó problémákat leginkább kiküszöböli. Az egészséges kontroll csoporthoz viszonyítva szignifikánsan nagyobb ozmolaritást mértünk a súlyos conjunctivochalasisban szenvedő betegek könnymintáiban. Ugyanezt az eltérést a közepesen súlyos és enyhe betegcsoportban nem találtuk.

## 8.3. Conjunctivochalasis ellenes műtéten átesett betegek kötőhártyamintájának szövettani jellemzői

Súlyos fokú conjunctivochalasis miatt kötőhártya műtéten átesett betegektől származó szövettani mintákat elemezve kerestük a kötőhártyában a gyulladásra utaló jeleket, az akut vagy krónikus gyulladásos sejtek jelenlétét a mintában, megfigyeltük a kehelysejteket a kötőhártya hámjában, a nyirokkeringés elégtelenségére utaló tágult nyirokkapillárisokat és a kötőhártya rostszerkezetét. Eseteinkben krónikus gyulladásos sejteket nem minden mintában találtunk, azonban a rugalmas rostok degenerációját minden mintában megfigyeltük. Tapasztaltuk továbbá a kehelysejtek számának csökkenését és nyirokértágulatot is.

# 9. ÖSSZEFOGLALÁS

A conjunctivochalasis a bulbaris kötőhártya olyan tartós szerkezetváltozása, melynek következtében redőket vet a szemhéjszél mentén. Különböző súlyosságú eseteiben a könnyfilm dinamikájának megzavarásától a könnycsorgásig terjedően okozhat panaszokat. Hatására megváltozhatnak a könnyfilm minőségi és mennyiségi paraméterei. Kóreredetét illetően két fontos elváltozást tartanak számon a nemzetközi irodalomban, a szemfelszín immun eredetű, krónikus gyulladását és a kötőhártya rugalmas rost szerkezetének megváltozását. A két folyamat egymással összekapcsolódva egymást erősíti. Jelenleg nem tisztázott, hogy melyik mechanizmus alakul ki elsőként.

Munkánk során conjunctivochalasis különböző súlyosságú eseteiben vizsgáltuk a kötőhártya hámsejtek HLA – DR expresszióját. Ezt a molekulát az immunkompetens sejtek fejezik ki felszínükön különböző immunfolyamatok során. A kötőhártya hámsejtek csak a szemfelszín immun eredetű gyulladásában fejezik ki felszínükön. Eseteinkben a súlyos fokú conjunctivochalasisban szenvedő betegek kötőhártya hámsejtjei fokozottabban expresszálták felszínükön a HLA – DR molekulát a normál kontroll csoporthoz képest. A közepesen súlyos és enyhe csoportokban nem találtunk hasonló összefüggést.

A könnyfilm összetételének megváltozása az ozmolaritás megváltozásához vezet. A hiperozmoláris stressz közvetlenül és közvetve is károsítja a szemfelszín sejtjeit, azokból további gyulladásos mediátorok felszabadulását kiváltva és a hámsejtek apoptózisához vezetve, krónikus szemfelszíni gyulladást tart fenn. A hiperozmolaritás és szemfelszíni gyulladás egymást erősítő folyamat. Vizsgálataink során conjuntivochalasis különböző súlyosságú eseteiben „lab –on –a chip” technikán alapuló ozmométer segítségével kimutattuk, hogy súlyos conjunctivochalasisban a könny ozmolaritása szignifikánsan magasabb a normál kontroll csoporthoz képest. Közepesen súlyos és enyhe esetekben ezt a különbséget nem tudtuk kimutatni.

A szemfelszín gyulladása és a rugalmas rostok szerkezetének megváltozása szövettani mintákban is vizsgálható. Esetsorozatunkban súlyos conjunctivochalasis miatt kötőhártya műtéten átesett betegek szövettani mintáját elemezve azt találtuk, hogy

a krónikus gyulladásra utaló jelek nem minden mintában tapasztalhatóak, de a rugalmas rostok szerkezetének megváltozása minden általunk vizsgált mintában látható volt.

## 10. SUMMARY

Conjunctivochalasis is redundant, loose bulbar conjunctival folds interposed between the globe and the eyelid. Different grades of this condition lead to tear film instability and cause changes of quantitative and qualitative parameters of the tear film and epiphora in severe cases. Several various hypotheses have been referred about the pathogenesis of CCh, but the most reported two etiological theories are immune based inflammation of the conjunctiva and breakdown of elastic fibres in the redundant conjunctiva. These are the most important pathogenetic mechanism responsible for the development of CCh.

In our study, conjunctival cytological samples were collected from the upper, bulbar conjunctiva and they were analysed by flow cytometry to evaluated HLA-DR expression of the conjunctival epithelial cells. Normally, HLA-DR molecule is expressed by the antigen presenting cells, however, in immune based ocular surface inflammation conjunctival epithelial cells express HLA – DR on their surface. In our cases, patients with severe CCh, HLA –DR was overexpressed in the conjunctival cells relative to normal eyes and mild or moderate cases.

Variation of the qualitative or quantitative parameters of the tear film or tear film instability leads to tear hyperosmolarity. Hyperosmolar stress causes cytokine release from the ocular surface cells and apopotosis. This vitious circle influences permanent ocular surface inflammation.

Our results confirm that patients with severe CCh have a higher tear osmolarity relative to normal eyes and mild or moderate cases of CCh.

Immune based inflammation of the conjunctiva and degeneration of the elastic fibers in subconjunctival tissue were evaluated in our case – series. Patients with severe CCh were operated and redundant conjunctival tissue were excised. Histopathological samples were analysed after staining. In our cases, inflammatory cells (limfocytes, plasma cells), lymphangiectasia and reduced goblet cell density were evaluated most of cases. However, elastic fiber degeneration was detected all of our conjunctival samples.

## 11. IRODALOMJEGYZÉK

Acera A, Rocha G, Vecino E, Lema I, Durán JA. (2008) Inflammatory markers in the tears of patients with ocular surface disease. Ophthalm Res 40:315-321.

Acera A, Suárez T, Rodríguez – Agirrexte I, Vecino E, Durán JA. (2011) Changes in tear protein profile in patients with conjunctivochalasis. Cornea 30:42-49.

Acera A, Vecino E, Duran JA. (2013) Tear MMP-9 levels as a marker of ocular surface inflammation in conjunctivochalasis. Invest Ophthalmol Vis Sci 54:8285-9291.

Barabino S, Montaldo E, Solignani F, Valente C, Mignari MC, Rolando M. (2010) Immun response in conjunctival epithelium in patients with dry eye. Exp Eye Res 91:524-529.

Barabino S, Chen Y, Chauhan S, Dana R. (2012) Ocular surface immunity: homeostatic mechanisms and their disruption in dry eye disease. Progr Retin Eye Res 31:271-285.

Baudouin, C., Brignole, F., Becquet, F., Pisella, P.J., Goguel, A. (1997) Flow cytometry inimpression cytology specimens. A new method for evaluation of conjunctival inflammation. Invest. Ophthalmol Vis Sci 38:1458-1464.

Baudouin C, Bourcier T, Brignole F, Bertel F, Moldovan M, Goldschild M, Goguel A. (2000) Correlation between tear IgE levels and HLA-DR expression by conjunctival cells in allergic and nonallergic chronic conjunctivitis. Graefe's Arch Clin Exp Ophthalmol 238:900–904.

Baudouin C, Aragona P, Messmer EM, Tomlinson A, Calonge M, Boboridis KG, Akova YA, Geerling G, Labetoulle M, Rolando M. (2013) Role of hyperosmolarity

in the pathogenesis and management of dry eye disease: proceedings of the OCEAN group meeting. Ocul Surf 11(4):246-258.
Benelli U, Nardi M, Posarelli C, Albert TG. (2010) Tear osmolarity measurement using the TearLabTM Osmolarity System in the assessment of dry eye treatment effectiveness.Contact Lens and Anterior Eye 33:60-67.

Benitez del Castillo JM. (2009) Testing tear osmolarity. Cataract and refractive surgery Today. 2009. Apr.

Benjamin WVJ, Hill RNI. (1983) Human tears: osmotic characteristics. Invest Ophthalrnol Vis Sci 24:1624-1626.

Berta A. A Sjögren –szindróma koppenhágai kritériumai. (1991) Szemészet 128:76-78.

Boucier T, De Saint Jane M, Brignole F, Goguel A, Baudouin C. (2000) Expression of CD 40 and CD 40 ligand in the human conjunctival epithelium. Invest Ophthalmol Vis Sci. 41:120–126.

Brignole F, De Saint Jane M, Goldschild M, Becquet F, Goguel A, Baudouin C. (1998) Expression of Fas-Fas Ligand Antigens and Apoptotic Marker APO2±7 by the Human Conjunctival Epithelium. Positive Correlation with Class II HLA DR Expression in Inflammatory Ocular Surface Disorders. Exp. Eye Res. 67, 687-697.

Brignole F, Pisella PJ, Goldschild M, De Saint Jane M, Goguel A, Baudouin C. (2000) Flow – cytometry analysis of inflammatory markers in conjunctival epithelial cells of patients with dry eyes. Invest Ophthalrnol Vis Sci 41:1356-1363.

Brignole F, Pisella PJ, De Saint Jane M, Goldschild M, Goguel A, Baudouin C. (2001) Flow-cytometry analysis of inflammatory markers in KCS: 6-month treatment with topical cyclosporine A. Invest Ophthalrnol Vis Sci 42:90-95.

Brignole-Baudouin F, Ott AC, Warnet JM, Baudouin C. (2004) Flow cytometry in conjunctival impression cytology: a new tool for exploring ocular surface pathologies. Exp Eye Res 78:473-481.

Calonge M, Diebold Y, Sáez V, Enríquez de Salamanca A, García-Vázquez C, Corrales RM, Herreras JM. (2004) Impression cytology of the ocular surface: a review. Exp Eye Res 78: 457-472

Carreno E, Enrıquez-de-Salamanca A, Teson M, Garcıa-Vazquez C, Stern ME, Whitcup SM, Calonge M. (2010) Cytokine and chemokine levels in tears from healthy subjects. Acta Ophthalmol 88:250–258.

De Saint Jane M, Brignole F, Feldmann G, Goguel A, Baudouin C. (1999) Interferon-gamma induced apoptosis and expression of inflammation-related proteins in Chang- ocnjunctival cells. Invest Ophthalmol Vis Sci 40:2199–2212.

Erdogan-Poyraz C, Mocan MC, Irkec M, Orhan M. (2007) Delayed tear clearance in patients with conjunctivochalasis is associated with punctal occlusion. Cornea 26:290–293.

Erdogan-Poyraz C, Mocan MC, Bozkurt B, Gariboglu S, Irkec M, Orhan M. (2009) Elevated tear interleukin-6 and interleukin-8 levels in patients with conjunctivochalasis. Cornea 28:189–193.

Falus A. Az immunológia élettani és molekuláris alapjai. 1996. Semmelweis Kiadó. Budapest

Farris RL, Stuchell RN, Mandel ID. (1986) Tear osmolarity variation in dry eye. Am. Ophth. Soc 84: 250-265.

Fodor M, Facskó A, Rajnavölgyi E, Hársfalvi J, Bessenyei E, Kardos L, Berta A. (2006) Enhanced release of IL-6 and IL-8 into tears in various anterior segment eye diseases. Ophthalmic Res 38(4):182-188.

Forrester JV, Xu H. Good news – bad news: the Yin and Yang of immune privilege in the eye. (2012) Front in Immunol DOI:10.3389.

Francis IC, Chan DG, Kim P, Wilcsek G, Filipic M, Yong J, Coroneo MT. (2005) Case-controlled clinical and histopathological study of conjunctivochalasis. Br J Ophthalmol
89:302–305.

Gilbard JP, Farris RL, Santamaria J. (1978) Osmolarity of tear microvolumes in keratoconjunctivitis sicca. Arch Ophthalmol 96: 677-681.

Gilbard JP, Farris RL. (1979) Tear osmolarity and ocular surface disease in keratoconjunctivitis sicca. Arch Ophthalmol 97: 1642-1646.

Guo P, Zhang S, He H, Zhu Y, Tseng SCG. (2012) TSG -6 controls transcription and activation of matrix metalloproteinase 1 in conjunctivochalais. Invest Ophthalmol Vis Sci. 53:1372–1380

Höh H, Schirra F, Kienecker C, Ruprecht KW. (1995) Lidparallele konjunctivale Falten (LIPCOF) sind ein sicheres diagnostisches Zeichen des trockenen Auges. Ophthalmologe 17: 104-117.

Hughes WL. (1942) Concjuntivochalasis. Am J Ophthalmol 25:48-51.

Khanal S, Tomlinson A, McFadyen, Diaper AC, Ramaesh K. (2008) Dry Eye Diagnosis. Invest Ophthalmol Vis Sci 49:1407–1414.

Korányi G. Conjunctivochalasis surgery. (2005) Symposium on cataract IOL and refractive surgery. Congress on Ophthalmic Practice Management Clinical and Surgical Staff Program. Washington 2005.

Korb DR, Craig J, Doughty M, Guillon J, Smith G. Butterworth – Heinemann. London 2002.

Kansky J. Clinical Ophthahmology; a systemiatic approach. Butterworth – Heinemann. London. 2003.

Lemp MA, Baudouin C, Baum J, Dogru M, Foulks GN, Kinoshita S, Laibson P, McCulley J, Murube J, Pflugfelder SC, Rolando M, Toda I. (2007) The Definition and Classification of Dry Eye Disease: Report of the Definition and Classification Subcommittee of the International Dry Eye Work Shop. Ocular Surface, 5: 75-92.

Lemp M, Bron AJ, Baudouin C, Benitez del Castillo JM, Geffen D, Tauber J, Foulks GN, Pepose JS, Sullivan BD. (2011) Tear Osmolarity in the Diagnosis and Management ofDry Eye Disease Am J Ophthalmol 151:792–798.

Li D, Meller D, Liu Y, Tseng SCG. (2000) Overexpression of MMP-1 and MMP-3 by Cultured Conjunctivochalasis Fibroblasts. Invest Ophthalmol Vis Sci 41:404–410.

Li D, Chen Z, Song XJ, Luo L, Pflugfelder SC. (2004) Stimulation of Matrix Metalloproteinases by Hyperosmolarity via a JNK Pathway in Human Corneal Epithelial Cells. Invest Ophthalmol Vis Sci 45:4302–4311.

Li DQ, Luo L, Chen Z, Kim HS, Song XJ, Pflugfelder SC. (2006) JNK and ERK MAP kinases mediate induction of IL-1b, TNF-a and IL-8 following hyperosmolar stress in human limbal epithelial cells. Exp Eye Res 82:588–596.

Li JH, Min K, Kim SK, Kim EK, Kim T. (2014) Inflammatory cytokine and osmolarity changes in the tears of dry eye patients treated with topical 1% methylprednisolone. Yonsei Med J 55(1):203-208.

Luo L, Li DQ, Pflugfelder SC. (2007) Hyperosmolarity-induced apoptosis in human corneal epithelial cells is mediated by cytochrome c and MAPK pathways. Cornea 26: 452-460.

Manthorpe R, Oxholm P, Prause JU, Schiødt M. (1986) The Copenhagen criteria for Sjögren's syndrome. Scand J Rheumatol Suppl 61: 19-21.

Martinez AJ, Mills MB, Jaceldo KB, Tio FO, Aigbivbalu IB, Hilsenbeck SB, Yee RW. (1995) Standardization of conjunctival impression cytology. Cornea 14:515-522.

Meller D, Scheffer C, Tseng G. (1998) Conjunctivochalasis: Literature Review and Possible Pathophysiology. Surv Ophthalmol 43:225–232.

Meller D,Li D, Tseng SCG. (2000) Regulation of Collagenase, Stromelysin, and Gelatinase B in Human Conjunctival and Conjunctivochalasis Fibroblasts by Interleukin-1b and Tumor Necrosis Factor-alpha. Invest Ophthalmol Vis Sci 41:2922–2929.

Miller WL, Narayanan S, Jackson J, Bergmanson J. (2003) The association of bulbar conjunctival folds with other clinical findings in normal and moderate dry eye subjects. Optometry. 74:576-582.

Mimura T, Yamagami S, Usui T, Funatsu H, Mimura Y, Noma H, Honda N, Amano S. (2009) Changes of Conjunctivochalasis with Age in a Hospital-based Study. Am J Ophthalmol 147:171–177.

Mishima S, Gasset A, Klyce, SD, Baum JL. (1966) Determination of tear volume and tear flow. Invest Ophthalmol Vis Sci. 5: 264-276.

Moore JE, Vasey GT, Dartt DA, McGilligan VE, Atkinson SD, Grills C, Lamey PJ, Leccisotti A, Frazer DG, Moore TCB. (2011) Effect of Tear Hyperosmolarity and Signs of Clinical Ocular Surface Pathology upon Conjunctival Goblet Cell Function in the Human Ocular Surface. Invest Ophthalmol Vis Sci. 52:6174–6180.

Módis L, Fodor M, Berta A. (2007) A conjunctivalis impressziós citológia szerepe a száraz szem diagnózisában. Szemészet 144: 171-175.

Murube J. (2005) Characteristics and etiology of conjunctivochalasis: Historical perspective. Ocul Surf 1:7-12.

Muselier-Mathieu A, Bron AM, Mathieu B, Souchier M, Brignole-Bauduoin F, Acar N, Bréttilon R, Creuzot-Garcher C. (2013) Ocular surface assessment in soft contact lens wearers; the contribution of tear osmolarity among other tests. Act Ophthalmol 2013. doi: 10.1111/aos 12.103

Nelson JD, Havener VR, Cameron JD. (1983) Cellulose acetate impressions of the ocular surface. Dry eye states. Arch Ophthalmol 101:1869-1872.

Nelson JD, Wright JC. (1986) Tear film osmolality determination: an evaluation of potential errors in measurement. Curr Eye Res 5: 677-681.

Németh J, Pokorny Gy. (1985) A Sjören-syndroma klasszikus szemészeti tesztjei. Szemészet, 122: 70-75.

Németh J, Fodor E, Lang Z, Kosina-Hagyó K, Berta A, Komár T, Petricek I, Higazy M, Prost M, Grupcheva C, Kemer OE, Schollmayer P, Samaha A, Hlavackova K. (2012) Lid-parallel conjunctival folds (LIPCOF) and dry eye: a multicentre study. Br Journ of Ophthalmol. 96(11): 1380-1385.

Ogasawara K, Mitsubayashi K, Tsuru T, Karube I. (1996) Electrical conductivity of tear fluid in healthy persons and keratoconjunctivitis sicca patients measured by a flexible conductimetric sensor. Graefes Arch Clin Exp Ophthalmol. 234:542-546.

Pascuale D, Espana EM, Kawakita T, Tseng SCG. (2004) Clinical characteristics of conjunctivochalasis with or without aqueous tear deficiency. Br J Ophthalmol 88:388–392.

Pflugfelder SC, Beuerman RW, Stern ME. (2004) The conjunctiva and the tear film maintenance. Calonge M. Stern ME (ed.) Dry eye and ocular surface disorders. Marcel Dekker Inc. New York 2004;101-102.

Rolando M, Barabino S, Mingari C, Moretti S, Giuffrida S, Calabria G. (2005) Distribution of Conjunctival HLA-DR Expression and the Pathogenesis of Damage in Early Dry Eyes.Cornea 24:951–954

Savigni G, Prabhawasat P, Kojima T, Grueterich M, Espana E, Goto E. (2008) The callenge of dry eye diagnosis. Clin. Ophthalmol. 2: 31-55.

Singh R, Joseph A, Umapathy T, Tint NL, Dua HS. (2005) Imoression cytology of the ocular surface. Br J Ophthalmol 89:1655-1659.

Solomon A, Dursun D, Liu Z, Xie Y, Macri A, Pflugfelder SC. (2001) Pro- and Anti-inflammatory Forms of Interleukin-1 in the Tear Fluid and Conjunctiva of Patients withDry-Eye Disease Invest Ophthalmol Vis Sci. 42:2283–2292.

Stern ME, Beuerman RW, Fox RI, Gao J, Mircheff AK, Pflugfelder SC. (1998) The pathology of dry eye: the interaction between the ocular surface and lacrimal glands. Cornea. 17(6):584-9.

Sullivan BD, Whitmer D, Nichols KK, Tomlinson A, Foulks GN, Geerling G, Pepose JS, Kosheleff V, Porreco A, Lemp MA. (2010) An objective approach to dry eye disease severity. Invest Ophthalmol Vis Sci. 51: 6125 – 6130.

Süveges I. Szemészet. Medicina, Budapest, 2004: 321.

Szalai E, Berta A, Szekanecz Z, Szûcs G, Módis L. (2012) Evaluation of Tear Osmolarity in Non-Sjögren and Sjögren Syndrome Dry Eye Patients With the TearLab System. Cornea 31:867–871.

Terry JE, Hill RM. (1978) Human Tear Osmotic Pressure. Arch Ophthalmol. 96:120-122.

Tomlinson A, McCann LC, Pearce EI. (2010) Comparison of Human Tear Film Osmolarity Measured by Electrical Impedance and Freezing Point Depression Techniques. Cornea 29: 1036 – 1041.

Tseng SCG. (1985) Staging of conjunctival squamosus metaplasia by impression cytology. Ophthalmology 92:728-733.

Tsubota K, Fujihara T, Sait o K, Takeuchi T. (1999 a) Conjunctival Epithelium Expression of HLA-DR in Dry Eye Patients. Ophthalmologica 213:16–19.

Tsubota K, Fukawaga K, Fujihara T, Shimmura S, Saito I, Takeuchi T. (1999 b) Regulation of human leukocyte antigen expression in human conjunctival epithelium. Invest Ophthalmol Vis Sci. 4:28-34.

Van Bijsterveld. (1969) Diagnostic tests in the sicca syndrome. Arch Ophthalmol 82:10-14.

Van der Meid K, Su SP, Ward KW, Zhang J. (2012) Correlation of tear inflammatory cytokines and matrix – metalloproteinases with four dry eye diagnostic test. Invest Ophthalmol Vis Sci. 53:1512–1518.

Versura P, Profazio V, Fresina M, Campos EC. (2009) A novel scarping cytology score system (SCSS) grades inflammation in dry eye patients. Curr Eye Res 34, 340–346.

Versura P, Profazio V, Campos EC. (2010) Performance of tear osmolarity compared to previous diagnostic tests for dry eye diseases. Curr Eye Res 35: 553-564.

Versura P, Profazio V, Schiavi C, Campos E. (2011) Hyperosmolar Stress Upregulates HLA-DR Expression in Human Conjunctival Epithelium in Dry Eye Patients and In Vitro Models Invest Ophthalmol Vis Sci. 52:5488–5496.

Wang Y, Dogru M, Matsumoto Y, Ward SK, Ayako I, Hu Y, Okada N, Ogawa Y, Shimazaki J, Tsubota K. (2007) The Impact of Nasal Conjunctivochalasis on Tear Functions and Ocular Surface Findings. Am J Ophthalmol 144:930–937.

Watanabe A, Yokoi N, Kinoshita S, Hino Y, Tsuchihashi Y. (2004) Clinicopathologic Study of Conjunctivochalasis. Cornea 23:294–298.

Ward SK, Wakamatsu TH, Dogru M, Ibrahim OMA, Kaido M,Ogawa Y, Matsumoto Y, Igarashi A, Ishida R, Shimazaki J,Schnider C, Negishi K, Katakami C, Tsubota K. (2010) A role of oxidative stress and inflammation in conjnctivochalasis. Invest Ophth Vis Sci 51:1994 – 2002.

White KM, Benjamin WJ, Hill RM. (1993) Human basic tear fluid osmolality. I. Importance of sample collection strategy. Acta Ophthalmol 71(4): 524-529.

Yokoi N, Komuro A, Maruyama K, Tsuzuki M, Miyajima S, Kinoshita S. (2003) New surgical treatment for superior limbic keratoconjunctivitis and its association with conjunctivochalasis. Am J Ophthalmol 135:303-308.

Yokoi N, Komuro A, Nishii M, Inagaki K, Tanioka H, Kawasaki S, Kinoshita S. (2005) Clinical impact of conjunctivochalasis on the ocular surface. Cornea. 24:S24-S31.

Virgo P, Gibbs G. (2012) Flow cytometry in clinical pathology. Ann Clin Biokem 49:17-28.

Zhang X, Li Q, Zou H, Peng J, Shi C, Zhou H, Zhang G, Xiang M, Li Y. (2011) Assessing the severity of conjunctivochalasis in a senile population: a community-based epidemiology study in Shanghai, China. BMC Public Health. 31;11:198.

## 12. SAJÁT PUBLIKÁCIÓK JEGYZÉKE

### Az értekezés témájában megjelent közlemények

**Fodor E**, Hagyó K, Resch M, Somodi D, Németh J. (2010) Comparison of Tearscope-plus versus slit lamp measurements of inferior tear meniscus height in normal individuals. Eur J Ophthalmol. 20(5):819-824.

**Fodor E**, Barabino S, Montaldo E, Mingari MC, Rolando M. (2010) Quantitative evaluation of ocular surface inflammation in patients with different grade of conjunctivochalasis. Curr Eye Res. 35(8):665-669.

**Fodor E**, Kosina-Hagyó K, Bausz M, Németh J. (2011) Increased tear osmolarity in patients with severe cases of conjunctivochalasis. Curr Eye Res. 37(1):80-84.

Németh J, **Fodor E**, Lang Z, Kosina-Hagyó K, Berta A, Komár T, Petricek I, Higazy M, Prost M, Grupcheva C, Kemer OE, Schollmayer P, Samaha A, Hlavackova K. (2012) Lid-parallel conjunctival folds (LIPCOF) and dry eye: a multicentre study. Br Journ of Ophthalmol. 96(11): 1380-1385.

Kosina-Hagyó K, **Fodor E**, Veres A. (2012) Újabb diagnosztikai módszerek a szemfelszín megbetegedéseiben. Szemészet 149: 236-240.

**Fodor E**, Győrffy H, Tóth J, Bausz M, Resch M, Lukáts O, Németh J. (2013) Szövettani vizsgálatok conjunctivochalasisban: esetsorozat. Szemészet 150: 60-62.

### Egyéb közlemények

**Fodor E**, Bausz M. Antiszeptikum vagy antibiotikum? (2006) Kongresszusi összefoglaló közlemény 2006. SHIOL Könyv p:182-185.

Bausz M, **Fodor E,** Resch M, Kristóf K. (2006) Bacterial contamination in the anterior chamber after povidone-iodine application and the effect of the lens implantation device. J. Cat. Refract Surg. 32(10):1691-1695

**Fodor E**, Fok E, Maka E, Lukáts O, Tóth J. (2009) Recently recognized cases of ophthalmofilariasis in Hungary. Eur J Ophthalmol. 19(4):675-678

Camicione P, **Fodor E**, Pannarello S, Barabino S. (2009) Retinal peripapillary nerve fiber layer thickness in a 13-year-old boy with neuromyelitis optica. Eur J Ophthalmol. Eur J Ophthalmol. 20(2):485-488

Kosina-Hagyó K, Veres A, **Fodor E**, Lang Z, Csákány B, Németh J. (2010) Kinetic analysis of topographical parameters and interference pattern of tear lipid layer in normal subjects. Ophthalmic Physiol Opt. 30(6):790-799.

Kosina-Hagyó K, Veres A, **Fodor E**, Mezei G, Csákány B, Németh J. (2011) Tear film function in patients with seasonal allergic conjunctivitis outside the pollen season. Int Arch Allergy Immunol. 157(1):81-88.

Kosina-Hagyó K, Veres A, **Fodor E**, Csákány B, Németh J. (2011) Az alsó könnymeniszkusz-magasság mérésének pontossága. Szemészet 148: 3-9.

Resch M, **Fodor E**, Szász AM, Győrffy H, Tóth J, Lukáts O, Bausz M. (2010) Szövetragasztó használata a szemfelszíni mikrosebészetben. Szemészet 147:9-15.

# 13. KÖSZÖNETNYÍLVÁNÍTÁS

Köszönöm témavezetőmnek, Németh János professzor úrnak, hogy figyelmemet a témára irányította és a tudományos munka lehetőségét biztosította.

Köszönöm Süveges Ildikó professzor asszonynak, hogy programvezetőként engedélyezte a Doktori Iskola Szemészet Programjában való részvételemet.

Külön köszönettel tartozom dr. Bausz Máriának a folyamatos szakmai vezetésért, segítségéért, ösztönzésért és támogatásáért.

Baráti köszönettel tartozom Dr. Hagyó Krisztinának a munkám során nyújtott sok segítségéért, bátorításért.

Köszönöm szerzőtársaimnak a munkában való részvételüket, különösen dr. Tóth Jeannettenek és Dr. Győrffy Hajnalkának a szövettani vizsgálatokban nyújtott segítségüket. Köszönöm Lang Zsoltnak a statisztikai számításokban való segítségét.

Köszönettel tartozom Maurizio Rolando professzor úrnak és Christina Mignari professzor asszonynak, hogy engedélyt adtak az impressziós citológiai és áramlási citometriai vizsgálatok elvégzéséhez a Genovai Egyetemen. Köszönöm Dr. Stefano Barabinonak a tudományos munka külföldi vezetését és Elisa Montaldonak a nélkülözhetetlen segítségét a laboratóriumi vizsgálatok elvégzésében, valamint folyamatos barátságukat, érdeklődésüket.

Mindenekelőtt köszönöm családomnak a szerető támogatást és bíztatást, férjemnek és kislányomnak a végtelen türelmét és a mindennapok erőt adó örömét.