Az orthodonciai implantátumok alkalmazása serdülő életkorban

Doktori tézisek

Dr. Borsos Gabriella

Semmelweis Egyetem
Klinikai Orvostudományok Doktori Iskola

Témavezető:	Dr. Végh András SE magántanára, Ph.D.
Hivatalos bírálók:	Dr. Nagy Katalin egyetemi tanár Ph.D. Dr. Németh Zsolt egyetemi docens Ph.D.
Szigorlati bizottság elnöke:	Dr. Zelles Tivadar, egyetemi tanár, MTA doktor
Szigorlati bizottság tagjai:	Dr. Tarján Ildikó, egyetemi tanár, Ph.D. Dr. Szabó Gyula, egyetemi tanár, Ph.D.

Budapest
2013

1. Bevezetés

Korunkban, a harmadik évezred elején míg egyes (elsősorban a fertőző) betegségek eltűnőben vannak, addig az ún. civilizációs ártalmaknak köszönhetően a nem fertőző, krónikus degeneratív betegségek állítják állandó és növekvő kihívás elé a medicinát. Ilyen betegség például a diabétesz, a hipertónia vagy az allergiás megbetegedések, de ugyanígy a malokklúziók (fogazati rendellenességek) növekvő prevalenciája is összefügg a gyors urbanizációs változásokkal.

A magyar epidemiológiai vizsgálatok eredményei hangsúlyossá teszik a serdülőkori fogszabályozó ellátás növekvő jelentőségét. A fogváltás lezajlása után a serdülőkori növekedés lezáródásával egyre inkább a precíz fogmozgatásokat is lehetővé tevő, rögzített készülékes fogszabályozó terápia a preferált ellátási mód. Ennek során a fogszabályzó orvos a gyakorlatban több fog ellenében mozgat kevesebb fogat; az e célból alkalmazott erő az esetek többségében nemkívánatos, bár legtöbbször akceptálható mértékű fogelmozdulást is okoz, hiszen minden fogmozgatás kivitelezésekor számolnunk kell a biomechanika értelmében fellépő azonos nagyságú, ellentétes irányú ellenerővel. Az elhorgonyzás a nemkívánatos fogelmozdulások megakadályozása, egyes fogak helyükön való rögzítése, melynek problematikája gyakorlatilag egyidős magával a fogszabályozással.

Az elmúlt 10-15 évben az implantátumok - kiváló horgonylatot biztosító szerepüknél és ideális terhelhetőségüknél fogva – az orthodonciai kezelésbe is egyre gyakrabban integrálódnak. Amennyiben egy implantátumot kizárólag horgonylatot biztosító funkciója miatt alkalmazunk zárt fogsor vagy éppen zárandó extrakciós rések esetén, akkor az alveolus nem alkalmas a hely az implantációra, ezért az orthodonciai implantátumok számára alternatív topográfiai-anatómiai régiókat választottak a cavum oris területén belül. Az 1980-as évek végétől használatos az os palatinumba helyezett implantátum, amely kizárólag orthodonciai horgonylatként szolgál. Egyértelművé vált, hogy ezen ortho-implantátumok könnyedén integrálhatók a fogszabályozó kezelés menetébe és alkalmazásuk igen hatékony. A korábban publikált vizsgálatokban azonban elsősorban felnőtt páciensek vettek részt, akiknél a testi csontnövekedés már bizonyítottan befejeződött.

Jelen randomizált klinikai vizsgálat célja a szájpadba ültetett, orthodonciai erőkkel terhelt implantátum klinikai relevanciájának tesztelése serdülőkorban. Ezzel egyidejűleg egy hisztomorfometriai vizsgálatot is végeztünk, amiben az implantátum azonnali terhelhetőségének lehetőségét teszteltük.

2. Célkitűzések

Jelen **vizsgálat indikációja** az, hogy a fogszabályozó esetek döntő többségében ténylegesen fiatal korban van szükség ún. maximális horgonylatra, hiszen a fogak mozgathatósága szempontjából közismert, hogy a nem teljesen lezáródott általános csontnövekedési szakaszban a csontszöveti reakciók kedvezőbbek és ilyenkor a malokklúziók többsége még sem morfológiailag, sem funkcionálisan nem visszavonhatatlanul manifesztálódott, ezért e beavatkozások tartós sikerrel inkább a fiatalabb életkorban alkalmazhatóak. A **randomizált klinikai vizsgálat (TUKEB eng. szám:236/2000) célja** a szájpadba ültetett, orthodonciai

erőkkel terhelt implantátum klinikai relevanciájának tesztelése az ortopédiailag még nem teljesen lezárult csontnövekedés idején, azaz serdülőkorban. Az összehasonlításhoz (kontroll) egy hagyományosan felépített maximális intraorális dentális horgonylattal ellátott azonos korú csoport fogszabályozási kezelését követtük és azonos szempontok szerint értékeltük. Jelen kutatás **klinikai relevanciája** az, hogy a két csoport összevetésével EBM (Evidence Based Medicine) II. szinten (Grimes és mtsa 2002) igazolható-e, hogy

- a palatinális implantátum használatával elkerülhető-e a *horgonylatvesztés*
- az implantációs elhorgonyzás alkalmazása összességében lerövidíti-e a *kezelési időt*, aminek gazdaságossági szempontból is számottevő jelentősége lehet.

Továbbá **in vitro** hisztológiai vizsgálatokban választ kerestünk arra, hogy

- a palatum durum közepén, a sutura palatina mediana területén elegendő csonttámasz áll-e rendelkezésre
- a palatinális implantátum eltávolítását követően szövettanilag igazolható-e a csontintegráció létrejötte
- befolyásolja-e a csontintegráció létrejöttét és mértékét a gyógyulási idő – más szóval feltétlenül szükséges-e a 12 hetes gyógyulási idő kivárása az orthodonciai terhelés előtt.

3. Módszerek

3.1. Randomizált klinikai vizsgálat (TUKEB eng. szám: 236/2000)

3.1.1. Páciens kiválasztás

Az első vizsgálat során – ugyanúgy, mint minden, a Heim Pál Gyermekkórház Állcsontortopédiai és Fogszabályozási Osztályára felvett gyermeknél – szájvizsgálat történik az adott fogazati anomália etiológiájának tisztázására és annak megállapítására, hogy szükséges-e az adott eltérés orthodonciai/állcsontorthopédiai terápiája. E vizsgálat része továbbá az általános egészségi állapot felmérése és a kórelőzmény felvétele, mely egy kérdőív segítségével történik. A részletes kezelési terv és az esetleges kezelési alternatívák felállításához szükség van néhány röntgenfelvételre és az okklúziós viszonyt is rögzítő gipszmodell-párra.

A kezeléstervezés során a kezelőorvos megvizsgálja a felvételi kritériumokat és indikációkat (3.1.1.1.) és miután a tájékoztatási kötelességének eleget tett, az azoknak megfelelő pácienstől – kiskorúakról lévén szó természetesen a szülőtől, gondviselőtől is – a beleegyező nyilatkozat aláírását kéri. A páciens ezek után nyilvánítható a vizsgálatban résztvevő személynek. Ekkor még néhány speciális röntgenfelvétel és fénykép készül.

3.1.1.1. Felvételi kritériumok

- általános fogszabályzási indikáción belül az olyan anomáliák, melyeknél harmonikus állcsontreláció, esetleg dentálisan kompenzálható skelettalis dysgnathia mellett egyes fogak helyzeti rendellenessége, dentoalveoláris diszharmónia áll fenn. A kezelés során a maximális horgonylat biztosításának karakterisztikus célként kell szerepelnie.
- morfológiailag és funkcionálisan extrakciós esetek
- a fogszabályzási indikációjú extrakció a felső első premoláris fogakat is érinti

- a fogszabályzó kezelés rögzített készülékkel, vestibuláris technikával történik
- még nem lezárult csontfejlődés, de már elért *MP3cap* stádium; a páciens skelettalis kora a kézcsontok röntgenvizsgálatával ismert kritériumok alapján megállapítható
- a tervezett implantátum helyén elegendő csontréteg áll rendelkezésre
- aláírt beleegyező nyilatkozat

3.1.1.2. Kontraindikációk

- dohányzás (több mint napi 10 cigaretta)
- alkohol-, vagy drogfüggőség
- kezeletlen parodontitis
- kontrollálatlan diabetes
- haemofilia és más vérképzőszervi betegség
- szisztémás csontbetegségek
- immunbetegségek
- folyamatban levő szteroid kezelés
- folyamatban levő kemoterápia
- pszichiátriai ellenjavallat, pl. antidepresszáns kezelés
- terhesség
- általános sebészeti kontraindikációk
- csekély kooperációs készség a páciens részéről, nem kielégítő szájhigiénia
- lokális sugárterápia
- beleegyező nyilatkozat hiánya

3.1.2. Randomizálás

A randomizálás lényege, hogy a klinikai vizsgálatban résztvevők *véletlenszerűen* kerülnek az egyes csoportokba. Ennek többféle lehetséges módja van; relatív kis mintaszámú vizsgálatról lévén szó, olyan módszert kellett választanunk, melynek eredményeképpen a két vizsgálati csoport mintaszáma lehetőleg nem tér el egymástól. Ezért az ún. randomizált tömbök használata mellett döntöttünk, mégpedig hatos csoportokban. Ez a gyakorlatban azt jelenti, hogy meg kell várni, míg összegyűlik hat, a fenti kritériumoknak megfelelő páciens, akik hajlandóak részt venni a vizsgálatban. Ekkor a 20 lehetséges tömbből sorsolunk ki egyet, amelyik mindegyikében fele-fele arányban képviseltetik a két (A és B) csoport.

3.1.3. Vizsgálati anyag

A randomizált *klinikai* vizsgálatba – a fent leírt kritériumok alapján – **30** serdülőkorú **páciens** (**átlagéletkor: 14,22** év, SD= ± 1,37); **17 lány** (átlagéletkor: 14,34 év, SD= ± 1,64) és **13 fiú** (átlagéletkor: 14,01 év, SD= ± 0,88) került beválasztásra. A randomizálást (lsd. 5.1.2.) követően a palatinális implantátum (PI) csoportba került 15 páciens (átlagéletkor: 14,15 év, SD= ± 1,23) közül 6 lány (átlagéletkor: 14,16 év, SD= ± 1,67) és 9 fiú (átlagéletkor: 14,1 év, SD= ± 0,91) volt. A dentális horgonylati csoport (DH) 15 páciense (átlagéletkor: 14,4 év, SD= ±1,57) 11 lányból (átlagéletkor: 14,43 év, SD= ± 1,69) és 4 fiúból (átlagéletkor: 13,81 év, SD= ± 0,89) állt.

3.1.3.1. Palatinális implantátum (PI) csoport

Implantáció

Minden egyes sebészi beavatkozás előtt a palatinális csontmorfológia többirányú röntgenológiai vizsgálatával meghatározzuk az Orthosystem® implantátum leendő helyét. A protokoll értelmében az implantátumot mediansagittálisan, az első molárisokat összekötő vonalban, a frontális síkkal kb. 5-10˚-os szögben helyeztük be, mert itt nincs szükség olyan mértékű angulációra, mint a szájpad elülső részén, továbbá a műtéti terület jobban látható és könnyebben hozzáférhető. Ez a csontágy kialakításánál, az implantátum behelyezésénél és különösen az eltávolításkor előnyös. A disztopalatinális pozíció választásakor azonban szem előtt kell tartani, hogy csak a középvonalban, a sutura palatina mediana (torus palatinus) területén van kellő vastagságú csont. Az ily módon kiválasztott anatómiai topográfiai régióban a vertikális csontmennyiség minden esetben elegendőnek bizonyult legalább a 4 mm-es implantátum számára.

Fogszabályozási szempontból az általunk alkalmazott disztopalatinális pozíciónak több előnye is van:

1. A szájpad lefutásának köszönhetően az implantátum tengelye a nagyőrlőkkel közel párhuzamos, így a merev felépítmény integrálása könnyebben kivitelezhető.
2. A disztálisan behelyezett implantátum esetében a behelyezett TPI ív rövidebb, így a deflekció is kisebb.
3. Különösen a fogszabályozás kontrakciós fázisa alatt mutatkozik meg a konvencionálisan javasolt pozíció hátránya; a metszők gyökerei kontaktusba kerülhetnek az implantátummal, ami a torque kontrollt és a testes fogelmozdítást kivitelezhetetlenné teszi. A disztopalatinális pozíció nem gátolja a frontfogak palatinális gyökértorquálását.

Az optimális hely és inklináció meghatározása után ezt az információt át kellett vinni a páciensre. A tökéletes átvitelhez röntgenológiailag is ellenőrizhető műtéti sablont alkalmaztunk, mely egy kb. 1 cm vastag, a legvastagabb csontfúró átmérőjének megfelelő vezetőcilindert tartalmazó akril bázislemez volt.

A szisztémás antibiotikus árnyékot a korábbi irodalmi adatok alapján kívánatosnak tartottuk. A páciensek 2 x 625 mg amoxicillint /Augmentin Duo filmtabl (625 mg amoxicillin + 125 mg acidum clavulanicum) szedtek perorálisan (Divinyi 1998) a műtét előtt két nappal kezdve és azt követően további öt napig.

A PI transmucosalis sebészi behelyezése a kétoldali nn. palatini majores és a n. incisivus helyi érzéstelenítésével /2 ml Inj. Ultracain DS Forte, Hoescht/ zajlik. A páciensek a műtét előtt szájfertőtlenítő oldattal (Chlorhexamed®) öblögetnek. A palatinális nyálkahártya eltávolítás egy mucosa lyukasztóval (Ø 4,5 mm) és egy raspatóriummal történik. Gömbfúróval (Ø 2,3 mm) távolítjuk el a periosteumot és az így feltárt mucoperiostealis ablak közepén a corticalis csonton apró bemélyedést fúrunk. Az implantátum ágy lege artis előkészítése a kiválasztott implantátum méretének és a palatum alakjának megfelelő méretű ún. profilfúróval (Ø 2,8 mm) történik, lassú fordulaton (max. 750/min) folyamatos, 5˚-os steril fiziológiás sóoldattal történő hűtés mellett. Szükség esetén az implantátum ágy mélysége egy periodontális mérőeszközzel kontrollálható és egyúttal a palatinális nyálkahártya vastagsága is lemérhető ily módon. A palatum morfológiáját sem árt figyelembe venni az implantátum nyak hosszának kiválasztásakor, hiszen egy gótikus szájpad valamelyest kompenzálható egy

hosszabb nyakú (4,5 mm) implantátum kiválasztásával. Lapos szájpad esetében viszont a legrövidebb nyakú implantátum használata ajánlott, mivel így minimalizálható a nyelvfunkció (-diszfunkció) diszlokáló hatása. A kiválasztott, önvágó menettel rendelkező implantátumot manuálisan, az óramutató járásával megegyező irányban csavarjuk be, továbbra is külső hűtés mellett. A behelyezéskor észlelhető torque rezisztencia és a csont minősége között egyértelmű összefüggés tapasztalható. Az implantátum primer stabilitását - mint az osseointegráció elsődleges feltételét – klinikailag (kopogtatási hang és Periotest) ellenőrizzük. Végül az implantátum fejhez egy ún. gyógyuló sapkát rögzítettünk okkluzális csavar segítségével. Ez egyrészt lezárja az implantátum fej centrális csavarmenetét, másrészt ideálisan megformázza a nyálkahártyaseb szélét a gyógyulási időszak alatt.
A beavatkozás időtartama átlagosan 10-15 perc, így a páciens terhelése minimális.
A behelyezett implantátumot 2 különböző irányból készített röntgenfelvétellel (sinus OP, teleröntgen,) ellenőriztük.
A műtétet követően minden páciens szóbeli instrukciókat kapott, különös tekintettel a szájápolásra; az első héten a műtéti terület fogkefével való tisztítása még kerülendő, de napi háromszori chlorhexidin-digluconat-os szájöblítés javasolt. A nyolcadik naptól az implantátum már puha fogkefével óvatosan tisztítható, de a szájöblítés kétszer naponta folytatandó. A tizennegyedik naptól már csak a fogkefés tisztítást javasoljuk, de az implantátum körül jelentkező gyulladás esetén a fertőtlenítő szájöblítés újra szükségessé válhat.
Az implantációt követően a beteget egy-két napon belül, egy hét majd egy hónap múlva kontrolláljuk. Ilyenkor vizsgáljuk, hogy

- a páciensnek vannak-e szubjektív panaszai
- látható egy gyulladás a nyálkahártyán, esetleg suppuratio az implantátum körül
- a kopogtatási hang megfelelő-e
- az implantátum immobilis-e.

Technikai fázis

Mivel az implantátum terhelését a Straumann cég eredetileg 12 hetes gyógyulási periódus után javasolja, a *konvencionális terheléses* alcsoportban (8 páciens) 10-11 héttel a műtét után – miután az implantátum immobilitását ellenőriztük – elvégeztük a lenyomatvételt. Ehhez az implantátum fejre – a gyógyulási csavar eltávolítása után – egy pontosan illeszkedő műanyag átviteli sapkát kell helyezni és ezzel az átviteli sapkával és a felhelyezett moláris gyűrűkkel együtt vesszük az alginát (Kromopan®, Lascod SpA, Sesto Fiorentino, Firenze, Italy) lenyomatot. Az átviteli sapkába fixen illeszkedő, az implantátum fejet imitáló technikai analóggal kiöntött mintára készül el a felépítmény. A palatinális implantátum indirekt horgonylati felhasználása esetén egy transpalatinál ívet rögzítettünk lézerhegesztéssel a két moláris gyűrűhöz és az implantátum fejre illeszkedő acél sapkához. A transzpalatinál ív anyagánál (hőkezelt acél), vastagságánál és átmetszeténél (1,2 x 1,2 mm) fogva kellően rigid, deformitást – orthodonciai erők alkalmazása mellett - nem mutat. (Wehrbein és mtsai 2004)
Az *azonnali terheléses* alcsoportba sorsolt 7 páciensnél az implantációt követően azonnal megtörtént a lenyomatvétel a fent leírt módon. Ezután 72 órán belül helyeztük szájba a felépítményt, mely természetesen megegyezett a másik alcsoportban is használt, fent leírt felépítménnyel.

A felépítmény szájba helyezése

A felépítmény szájba helyezéséhez a gyógyuló csavart eltávolítjuk és az acél sapkát az implantátum fejre illesztjük. Ekkor a moláris gyűrűk is relatív feszülés mentesen a helyükre kerülnek. Ezeket a hagyományos módon, fluorid tartalmú üvegionomer cementtel rögzítjük az első molárisokra majd az acél sapkát is fixáljuk egy okkluzális csavar segítségével az implantátum fejhez.

Explantáció

A palatinális implantátum eltávolítására annak szükségtelenné válásakor, de legkésőbb az orthodonciai kezelés befejezésekor kerül sor. A felépítmény eltávolítása után egy ún. vezető csavart kell rögzíteni az implantátum fejhez, mely a hengerpalást alakú trepán fúrót (Ø 4,2 mm) pontosan vezeti az implantátum test mellett a csontban. Az explantáció szintén lokális érzéstelenítésben történik. Az eltávolított implantátum cirkulárisan kb. 0,4 mm vastagságban csonttal borított.

A csontseb cca. 4 mm mély, megközelítően 5 mm átmérőjű és néhány hét alatt a másodlagos sebgyógyulás értelmében komplikációmentesen gyógyul.

3.1.3.2. Dentalis horgonylati (DH) csoport

A kontroll csoportban egy *hagyományos, stacioner intraorális elhorgonyzási* módszert alkalmaztunk. Ez egy 0,017 x 0,025 inch átmetszetű, hőkezelt acél 'utility' ívből és az első molárisokat összekötő transpalatinál ívből áll. A 'utility' ív összekapcsolja az első molárisokat a frontfogakkal, jelentősen megnövelve így az elhorgonyzásra szolgáló gyökérfelszínek összméretét, azaz a dezmodontális elhorgonyzást. A transzpalatinál ív ugyan a sagittalis erőkkel szemben nem bizonyul elegendőnek, azonban a molárisok rotációját és mesialis irányú dőlését képes megakadályozni. E két intraorális elemmel biztosíthatjuk a stacioner maximális intraorális elhorgonyzást.

3.1.4. A klinikai vizsgálat menete

3.1.4.1. A fogszabályzó kezelés menete

A fogszabályozó kezelés (0.018 inch slot-méretű) rögzített készülékkel, Alexander technikával történt. (Alexander R.G. 1986, Alexander R.G. 2008) A kezelés menete – a horgonylat biztosításától eltekintve – azonos volt a két csoportban. A rögzített készülék szájba helyezésének időpontját tekintjük a kezelés kezdő időpontjának. (T0)

A kezelés első, ún. *ívkonszolidáló* vagy más néven nivelláló fázisában a fogak vertikális irányban történő sorba rendezése és a derotálása történik. Általában ezután kerül sor a felső premolárisok extrakciójára, hacsak kifejezett szemfog ectopia vagy retenció nem indokolja a korábbi fogeltávolítást. Erősen torlódott fogak esetén már a nivellálás is terheli – még ha kis mértékben is – a horgonylati szegmentumot.

Az extrakciós fogszabályozó kezelés következő a szakasza az ún. *caninus-retrakció* vagy szemfog-vezetés. Ennek során a premolárisok extrakciója után keletkezett extrakciós rést zárjuk úgy, hogy a szemfog és a második premoláris kontaktusba kerüljön egymással. A reciprok erőhatások a szemfogak és az első molárisok között hatnak és elhorgonyzás hiányában az első molárisokat mesiális irányba mozgatják, ami a kiválasztott maximális horgonylatot igénylő eseteknél abszolút hátrányos. A vizsgálatban résztvevő pácienseknél – a

DH csoportban alkalmazott, a frontfogakat is magába foglaló horgonylati egység miatt – szegment íveket alkalmaztunk mindkét csoportban. Ezek 0,016 x.0,022 inch méretű, a caninnusoknál megfelelő kontrollt biztosító hajlításokkal ellátott acél szegment ívek voltak. Maga a szemfog vezetés szuperelasztikus húzórugó alkalmazásával történt. (1. ábra) A szuperelasztikus rugó nagy előnye, hogy az általa leadott erő (150 cN) konstans marad, függetlenül a rugó – fogelmozdulás során egyre csökkenő - hosszától. A szemfogvezetés megkezdésének (T1) és befejezésének (T2) időpontját rögzítettük.

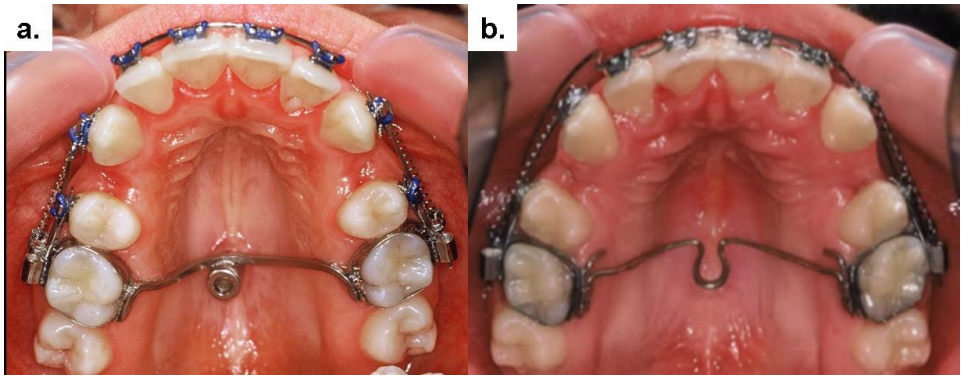

1. ábra. A szemfogvezetés szuperelasztikus húzórugó alkalmazásával történt SS szegmentív mentén. A horgonylatot a PI csoportban (a) a palatinális implantátum biztosította, melyhez az 1,2x1,2 mm-es hőkezelt acélív rögzíti az első molárisokat. A DH csoportban (b) hagyományos, stacioner intraorális elhorgonyzási módszert alkalmaztunk. Ez egy 0,017 x 0,025 inch átmetszetű, hőkezelt acél 'utility' ívből és az első molárisokat összekötő transpalatinál ívből áll.

A fogszabályozó kezelés következő lépése az ún. 'en-masse' *front-retrakció*, vagy más néven kontrakciós fázis, melynek során a négy frontfogat egy speciális ún. kontrakciós ív (0,016 x 0,022 SS) segítségével mozgatjuk distalis irányba. Ennek során a kismetszőktől laterálisan levő rések záródnak. A reciprok erőhatások a frontfogak és az oldalsó szegmensek (szemfog, premoláris, molaris) között hatnak és maximális elhorgonyzás hiányában az egész oldalsó szegmentumot mesiális irányba mozgatják.
Ez alatt a fázis alatt a 'utility' ív értelemszerűen már nem használható, a DH csoportban a transzpalatinál ívvel és az első molárisok előtti segédhajlításokkal igyekszünk biztosítani a horgonylatot. A kontrakciós fázis végét (T3) jelöltük.
A kezelés utolsó fázisa a *'finishing',* melynek fő célja az okklúzió tökéletesítése. Ehhez konvencionálisan különböző irányú és erősségű intermaxilláris gumihúzásokat használunk, melynél a páciens együttműködése meghatározó jelentőségű.
A beteg felvételekor (T0) és az aktív kezelés befejezésekor (T4) gipszmodelleket készítünk az adott fogazati státus és az okklúziós helyzet rögzítése céljából.
A fogszabályozó kezelés menetének ellenőrzésére és a rögzített fogszabályozó készülék aktiválására 3-5 hetenként kerül sor mindkét csoportban.
A kezelés megkezdését követően a fogszabályozó kezelés monitorozása céljából az egyes fázisok során bekövetkezett fogelmozdulások minőségi és mennyiségi elemzésére röntgenkontrollokat (OP, Tele) végzünk.

Retenció

A tervezett fogelmozdítások elvégzése után, az individuális kezelési cél elérését követően minden páciens kivehető alsó-felső retenciós készüléket kap, melyet az első hónapban 10-12

órát, majd 8 órát köteles viselni. A retenciós fázis elméletileg minimum kétszer annyi ideig tart, mint az aktív kezelés. Gyakorlatilag legalább a bölcsességfogak áttörését vagy eltávolítását javasolt kivárni.

3.1.5. Az elvégzett mérések

3.1.5.1. Az extrahált felső első premolarisok mesiodistalis mérete

A kezelés tervezéséhez használt gipszmodelleken digitális tolómérővel lemértem a fogak mesiodistalis méretét. A premolárisok méretét tizedmilliméteres pontossággal regisztráltam. Ez megmutatja számunkra az extrakciós rés nagyságát és a szemfog vezetés során a részáráshoz szükséges fogelmozdulás mértékét.

3.1.5. 2. A kezelés időtartama

Mindkét csoportban rögzítettem a fogszabályozó kezelés két – a horgonylat-biztosítás szempontjából legfontosabb – fázisának, a szemfog-vezetésnek (T2-T3) és a front retrakciónak (T3-T4), illetve a teljes (T1-T4) multiband kezelésnek az időtartamát. Ugyan az időt napokban mértük, ez természetesen nem tökéletesen pontos, hiszen a páciensek három-öt hetente jöttek ellenőrzésre, de természetesen egy-egy időpont ki is maradt betegség vagy egyéb tényező miatt. Azonban ez a mértékegység mégis nagyobb pontosságot feltételez, mintha hónapokban számoltunk volna.

3.1.5. 3. A felső első molarisok elmozdulása

Vizsgálatunk fő célja a két különböző elhorgonyzási módszer összehasonlító vizsgálata volt. Mindkét csoportban a felső első molárisok rögzítésével indirekt horgonylatot kívántunk biztosítani a felső fogívben a szemfogak disztalizálásához és a protrudált és/vagy torlódott frontfogak felállításához. A fogszabályozó kezelés során a felső első molarisok mesialis irányú elmozdulásának mértéke jól jellemzi a horgonylat stabilitását.

A kefalometriai méréseket *Ricketts-féle cefalometriai analízis* (Ricketts 1972, 1979) szerint végeztem, az FR-WIN® (Computer Konkret AG, Falkenstein, Germany) software segítségével. A minden egyes esetben elvégzett teljes analízisből kiragadtuk az egyes, a kutatás szempontjából releváns mutatókat, pl. a felső molárisok mesialis elmozdulását jellemző ún. 6-PTV távolságot. (2. ábra)

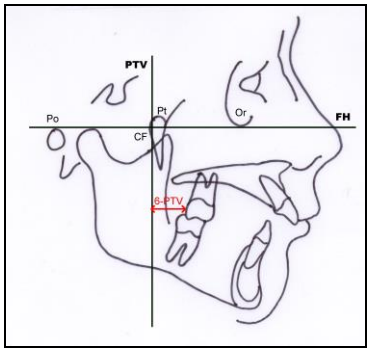

2. ábra. A 6-PTV távolság mérése a laterocephalogramon

A ’6’ a felső első moláris koronájának legdisztálisabb pontját jelöli, míg a ’PTV’ az ún. pterygoid vertikális rövidítése. A pterygoid vertikális egy, a PT pontból (fossa pterygopalatina

disztokraniális pontja) a frankfurti horizontálisra (Orbitale és a Porion pontokat összekötő vízszintes) bocsátott merőleges. A pterygoid vertikális és a frankfurti horizontális metszéspontját (CF; center of face) tartják az egész maxillofaciális komplexum növekedési központjának. Ebből következik, hogy a pterygoid vertikális a növekedés során is állandónak tekinthető vertikális referencia vonal.
Mindkét csoportban követtük a 6-PTV távolság változását a kezelési fázisok alatt.

3.1.5.4. A felső első metszők dőlésének (1-APo angle) változása

A felső metszők dőlésének változását a maxilla A pontját (a maxilla processus alveolarisának profilvonalán a spina nasalis anterior és prosthion kozötti görbület legdorzálisabb pontja a mediansagittalis síkban) és a pogoniont (a csontos áll legelülső pontja a mediansagittalis síkban) összekötő vonal és a felső nagymetszők tengelye által bezárt szög változásával határoztuk meg.

3.1.5.5. Az interincizális szög (1-1 angle) változása

Az interincizális szög az alsó-felső középső metszők tengelye által bezárt szög. Ennek változását is követtük a kezelés fázisai során.

3.1.5.6. Az arctengely változása a fogszabályozó kezelés során

Az arctengely és a basion- (clivus leghátsó, legalsó pontja a mediansagittalis síkban) nasion (sutura nasofrontalis elülső pontja a mediansagittalis síkban) vonal által bezárt szög (16. ábra) a mandibula és ezáltal az arc egészének növekedésének irányára utal. E szögnek a klinkai jelentőségét az adja, hogy a növekedés során változatlan marad (± 1°) továbbá a felső első moláris az arctengely mentén mozdul el az erupció és a növekedés során megközelítőleg 1 mm-t évente. Bármilyen eltérés a felső első moláris fent leírt növekedésében valamint az arctengely szögében az orthodonciai kezelés következménye.
Az arctengely változását T0-T4 időszak alatt vizsgáltuk.

3.1.6. Statisztikai elemzés

A módszertani hibák csökkentése céljából minden koponyafelvételen minden kefalometriai mérést kétszer végeztem el és a két mérés eredményének átlagát használtuk a statisztikai elemzéshez.
A statikus paraméterek statisztikai vizsgálatára két mintás t-próbát, míg a folytonos változók különbségének statisztikai vizsgálatára Mann-Whitney-Wilcoxon próbát alkalmaztunk. A szignifikancia szintet $P < 0,05$ – nél határoztuk meg az alacsony mintaszámra való tekintettel. A leíró statisztika a számtani középértékeket és a variabilitást jellemző szórás értékeit mutatja.

3.2. A palatinális implantátum azonnali terhelhetőségének hisztológiai, hisztomorfometriai vizsgálata

3.2.1. Vizsgálati anyag

A randomizált klinikai vizsgálat során palatinális implantátumot kapó páciensek számát eggyel kibővítve – aki a klinikai vizsgálatban már nem vett részt - 16 serdülő (átlagéletkor: 14,2 ± 1,3 év) került abba a vizsgálatba, melyben a palatinális implantátum azonnali terhelhetőségét vizsgáltuk az implantátum eltávolítását követően *szövettani* módszerekkel. A vizsgálati csoportban, ahova három lány és öt fiú került besorolásra, az implantátum terhelése a beültetést követő 72 órán belül, tehát „azonnal" megtörtént (n=8, átlagéletkor 14,15 ± 1,2 év). A kontroll csoportban, ahol öt lány és három fiú volt, (n=8, átlagéletkor 14,3 ± 1,5 év) a palatinális implantátum terhelésére a feltételezett ossseointegrációt követően a gyártó ajánlását követve csak 12 hét múlva került sor. A palatinális implantátum beültetése, a lenyomatvételi eljárás és a felépítmény szájba helyezése, valamint az explantáció minden esetben megegyezett a fent leírtakkal.

3.2.2. Minta feldolgozás

Az implantátumot tartalmazó csonthengereket 4°C-os, 4%-os paraformaldehid oldatban fixáltuk. Ezt követően a mintákat Donath és Breuner által leírt módszer szerint dolgoztuk fel. Az explantátum felszálló alkoholsorral történő dehidrálása után a beágyazást műgyantával, hidegen polimerizálódó metil-metakriláttal (Technovit® 9100, Heraeus-Kulzer, Abteilung Kulzer, Werheim, Németország) végeztük, majd az így készült blokkot mikrotómmal (Exakt Apparatebau GmbH, Norderstedt, Németország) felszeletelve vékony metszeteket készítettünk, úgy, hogy a metszet tartalmazza az implantátumot teljes hosszában. A kb. 180 µm vastag metszeteket egy speciális csiszológéppel (Exakt Apparatebau GmbH, Norderstedt, Németország) tovább redukáltuk 90 -130 µm vastagságúra és Faxitron® röntgenkészülékkel 2,5 mA mellett 13-14 kV-os csőfeszültséggel 2,5 percig besugaraztuk. A tárgy-film távolság gyakorlatilag nullának mondható így a képfelbontás a lehető legjobb minőségű. Az így készült mikroröntgen felvételeket egy scanner segítségével digitalizáltuk és 12 bit-es felbontásban tömörítés nélkül jpg fájl formátumban mentettük.
A szövettani értékeléshez azonban a minták vastagságának további csökkentésére volt szükség, tehát azt az említett csiszolásos módszerrel 30 µm-esre redukáltuk. A megfelelő fénymikroszkópos értékeléshez a kapott félvékony metszeteket toluidinkék oldattal festettük. Ily módon a mineralizálódott keményszövetek átlátszóak vagy egészen halványkékek maradnak, a sejtek, sejtmagok, az osteoid szegélyek, kollagén rostok a kék különböző árnyalataiban tűnnek elő. (15. ábra)

3.2.3. Hisztomorfometriai értékelés

A minták kiértékelése egy képfeldolgozó software-rel (Bioquant Osteo, BIOQUANT Image Analysis Corporation, Nashville, USA) történt. Ehhez a mikroszkópikus képet egy nagyfelbontású fényképezőgéppel le kell fotózni és digitalizálni. A software automatikusan felismeri a különböző anyagok, szövetek határát és azokat eltérő színekkel jeleníti meg. A program szemkontroll mellett meghatározza a csonttal borított implantátum szakasz hosszát, majd egy integrált algoritmus szerint kiszámolja a csont-implantátum kapcsolat (Knochen-Implantat-Kontakt = KIK, vagy bone-implant kontakt = BIC) százalékos arányát. (14. ábra) A méréseket minden implantátum esetében kétszer végeztük el, majd az eredmények átlagolva értékeltük csökkentve így az esetleges mérési hibákból adódó torzításokat.

3.2.4. Statisztikai értékelés

A biostatisztikai elemzéshez az Axum® (Version 7, Insightful Corporation, Seattle, WA, USA) statisztikai software-t használtuk. A leíró statisztika a számtani középértékeket és a variabilitást jellemző szórás értékeit mutatja. A két csoport eredményeinek összehasonlítására két mintás t-próbát alkalmaztunk $P < 0,05$ szignifikancia szinttel.

4. Eredmények

4.1. A randomizált klinikai vizsgálat eredményei

4.1.1. Az extrahált felső első premolárisok mesiodistalis mérete

A premolárisok méretében nem volt eltérés a két csoport között. A PI csoportban 7,32 (±0,33) mm-t, míg a dentális horgonylati csoportban 7,23 (±0,59) mm-t mértünk. Mint már említettem, a statikus paraméterek statisztikai vizsgálatára két mintás t-próbát alkalmaztunk.

4.1.2. A kezelés időtartama

A fogszabályozó kezelés egyes szakaszainak időtartamát leíró statisztikát foglaltam össze a 1. táblázatban. A szemfogvezetés idejét tekintve nem volt szignifikáns eltérés a két csoport között, hiszen ez átlagosan 9 hónap volt a PI csoportban, míg 7 hónap a DH csoportban. Ezzel szemben a front retrakció (T2-T3) öt és fél hónapig tartott a PI csoportban és csaknem 9 hónapig a DH csoportban, mely különbség szignifikáns ($P = 0,02$). A teljes kezelés ideje (T0-T4) a PI csoportban 860 nap volt átlagosan, ami 2 év és 9 hónap, ezzel szemben a DH csoportban a kezelés átlagosan 1000 napig tartott, ami bár 5 hónappal többet jelent, a statisztikai próba értelmében mégsem szignifikáns különbség.

1. táblázat: A fogszabályozó kezelés egyes szakaszainak időtartamát leíró statisztika (ΔT)

T0 = kezelés kezdete; T1 = szemfogvezetés kezdete; T2 = szemfogvezetés vége, front kontrakció kezdete; T3 = front kontrakció vége, befejező fázis kezdete; T4 = aktív kezelés vége

	Átlag ΔT (nap)	SD	Min	Max	szignifikancia
T1-T2					
DH	212.6	133.3	27	446	P = 0,45
PI	273.5	171.2	89	684	
T2-T3					
DH	265.4	129.1	137	546	***P = 0.02***
PI	170.1	75.6	63	336	
T3-T4					
DH	224.2	111.0	27	391	P = 0,95
PI	221	141.5	43	459	
T0-T4					
DH	1002.3	257.7	605	1492	P = 0,22
PI	860	298.5	369	1273	

4.1.3. A felső első molárisok elmozdulása

Az 2. táblázatban foglaltam össze a felső első molárisok elmozdulását mutató mérési eredményeimet. A felső 6-Ptv távolság változásában nem találtunk eltérést a caninus retrakció során, viszont a front retrakció alatt szignifikáns eltérés mutatkozott a két csoport között (P = 0,039).

2. táblázat: A felső első moláris elmozdulását (ΔU6-PTV) leíró statisztika

T0 = kezelés kezdete; T1 = szemfogvezetés kezdete; T2 = szemfogvezetés vége, front kontrakció kezdete; T3 = front kontrakció vége, befejező fázis kezdete; T4 = aktív kezelés vége

		Átlag ΔU6-PTV (mm)	SD	Min	Max	szignifikancia
T1-T2						
	DH	1.48	1.56	0	5.1	P = 0,049
	PI	1.57	1.06	0	3.29	
T2-T3						
	DH	1.26	0.93	0	3.6	***P = 0,039***
	PI	0.59	0.74	0.2	2.2	
T3-T4						
	DH	0.89	0.77	0	2.1	P = 0,55
	PI	1.52	1.69	0	5.5	
T0-T4						
	DH	4.28	1.5	1	6.6	P = 0,51
	PI	4.19	2.7	0	10.5	

4.1.4. A felső első metszők inklinációjának (1-APo angle) változása

A 3. táblázatban látható a felső metszők dőlésének változása az A-Pogonion egyenesre vonatkoztatva. A kezelés első fázisában (T1-T2) a DH csoportban a nagymetszők kevésbé – szinte nem – dőltek hátra összehasonlítva PI csoporttal. Ez az általunk alkalmazott utility ívnek köszönhető. Ezzel ellentétben a front retrakció során (T2-T3) a metszők több mint kétszer annyit dőltek hátra, mint a PI csoportban, noha ez statisztikailag nem volt szignifikáns (P = 0,1). A kezelés végső fázisa alatt (T3-T4) azonban DH csoportban a felső metszők felállításához éppen ezért jelentős protrudálásra volt szükség (P = 0,002).

4.1.5. Az interincizális szög (1-1 angle) változása

A következő táblázat (4. táblázat) mutatja az interincizális szög változását a kezelés egyes fázisai során. A caninus retrakió és front retrakció alatt nem találtunk szignifikáns

különbséget a két csoport között, azonban a befejező szakasz során szignifikáns különbség mutatkozott a két csoport között (P = 0.039). A teljes kezelésre vonatkoztatva azonban itt sem mutatható ki szignifikáns különbség.

3. táblázat: A felső első metszők inklinációjának (1-APo) változását leíró statisztika

T0 = kezelés kezdete; T1 = szemfogvezetés kezdete; T2 = szemfogvezetés vége, front kontrakció kezdete; T3 = front kontrakció vége, befejező fázis kezdete; T4 = aktív kezelés vége

		Átlag ΔU1-APo (°)	**SD**	**Min**	**Max**	**szignifikancia**
T1-T2						
	DH	-3.99	11.5	-26.2	7.9	P = 0,15
	PI	-6.9	4.3	-15.2	-0.5	
T2-T3						
	DH	-11.45	10.8	-29.3	9.8	P = 0,09
	PI	-5.65	5.3	-13.9	4.2	
T3-T4						
	DH	6.6	3.5	-0.4	13.1	***P = 0,002***
	PI	1.7	3.8	-7.2	6.8	
T0-T4						
	DH	-11.99	8.8	-27	3.8	P = 0,41
	PI	-14.12	8.3	-28.6	-0.7	

4. táblázat : Az interincizális szög (1-1 angle) változását leíró statisztika

T0 = kezelés kezdete; T1 = szemfogvezetés kezdete; T2 = szemfogvezetés vége, front kontrakció kezdete; T3 = front kontrakció vége, befejező fázis kezdete; T4 = aktív kezelés vége

		Átlag (°)	**SD**	**Min**	**Max**	**szignifikancia**
T1-T2						
	DH	8.1	13.8	-7.9	42	P = 0,95
	PI	-3.8	36.6	-12.4	16.7	
T2-T3						
	DH	15.6	12.5	-12.3	30.5	P = 0,09
	PI	13.3	24.7	-6.6	94.2	
T3-T4						
	DH	-11.3	7.0	-30.5	-2.6	***P = 0,0039***
	PI	-1.3	7.7	-12.1	14.5	
T0-T4						
	DH	19.4	33.3	-10.5	126.7	P = 0,77
	PI	13.8	14.7	-17.5	39.9	

4.1.6. Az arctengely változása a fogszabályozó kezelés során

A fogszabályozó kezelés során a növekedést jellemző arctengely szög értékében egyik csoportban sem történt változás. (5. táblázat)

5. táblázat : Az arctengely változását leíró statisztika

T0 = kezelés kezdete; T4 = aktív kezelés vége

	Átlag (°)	SD	Min	Max	szignifikancia
T0-T4					
DH	-0.29	1.7	-3	2.8	P = 0,86
PI	0.04	1.9	-2.8	3.8	

4.2. A szövettani vizsgálat eredményei

Az összes implantátum a behelyezést követően pozíció-stabilnak bizonyult és komplikáció-mentesen, jelentősebb periimplantitis vagy nyálkahártya hyperplasia nélkül gyógyult.
Mind a 16 szövettanilag vizsgálatnak alávetett 4 mm hosszú implantátum körül kimutatható volt a csontintegráció létrejötte. A csontos remodelláció folyamata lezárult, a lemezes csont közvetlenül az implantátum felszínéhez kapcsolódik Az azonnali terheléses csoportban nyolcból négy esetben borította csont az implantátum vállát is.
A hisztomorfometriai vizsgálat eredménye szerint a konvencionális terhelést kapott csoport magasabb csont-implantátum kapcsolatot jellemző (BIC, bone-implant contact) értéket mutat, átlagosan 73,1%-ot (±19,8%). Az azonnali terheléses csoport átlagos BIC értéke 55 ± 21,6%. A t-test alapján az osseointegráció mértékét jellemző csont-implantátum kapcsolat (BIC, bone-implant contact) vonatkozásában a két csoport között nincs szignifikáns különbség.

5. Következtetések

Eredményeink alapján bebizonyosodott, hogy a palatinális implantátum serdülőkben is alkalmazható a posterior horgonylat fokozására. Ebben a randomizált klinikai vizsgálatban egyes fogak, fogcsoportok mozgásában felfedezhető szignifikáns különbség az egyes kezelési fázisok során, a végeredmény szempontjából azonban nincs szignifikáns különbség a palatinális implantátumhoz rögzített és a hagyományos intraorális dentális elhorgonyzási módszer hatásossága között, amennyiben ez utóbbi is a lehető legnagyobb desmodontális felület bevonásával történik.
A palatinális implantátum alkalmazása ugyanakkor jár némi előnnyel, mert kiküszöböli a dentális elhorgonyzás nem kívánatos mellékhatásait (pl. frontfogak felesleges torquálása), ezáltal a kezelés időtartamát is lerövidíteni látszik. A kezelési idő további csökkenése érhető el úgy, hogy az implantátumokat azonnal (72 órán belül) az indirekt horgonylati egységbe foglaljuk.

A *in vitro* vizsgálat során kiderült, hogy a palatum durum közepén, a sutura palatina mediana distalis területén is elegendő csonttámasz áll rendelkezésre egy 4 mm hosszú implantátum számára, hiszen a palatinális implantátum eltávolítását követően szövettanilag minden esetben igazolható volt a magas fokú csontintegráció létrejötte. A hisztomorfometriai vizsgálataink alátámasztják azt a klinikai megfigyelést, miszerint a korábbi protokoll szerinti három hónapos gyógyulási idő kivárása semmilyen előnyt nem jelent sem az implantátum stabilitása, sem a kezelés sikere, sem pedig a páciens komfortérzete szempontjából.
Tapasztalataink alapján arra a következtetésre jutottunk, hogy a „maximális horgonylat" definícióját kellene a serdülők esetében az új skelettalis horgonylati eszközöknek megfelelően újraértelmezni, hiszen a növekedésben levő maxillofaciális komplexumban stabil pont kialakítására törekedni feltehetően irreális. További vizsgálatok szükségesek a palatinális implantátum klinikai előnyeinek bizonyításához, lehetőleg nagyobb mintaszámmal és valószínűleg más indikációs területtel. Egy ilyen, néhány eset kapcsán máris ígéretesnek tűnő indikációs terület például a korábbi fogszabályozó kezelés eredményeként létrejött horgonylatvesztés kétoldali moláris disztalizálással történő korrekciója, ahol a palatinális implantátum közvetlenül terhelve direkt horgonylatként szolgál vagy pedig az olyan paradontálisan sérült páciensek fogszabályozó kezelése, ahol nagymértékű vertikális csontpusztulást diagnosztizáltak.

6. Új megállapítások

Korábbi kutatások csak egyes esetek kapcsán mutatták be a palatinális implantátum horgonylatként történő klinikai alkalmazását. Bár néhány, elsősorban felnőtteket integráló randomizált klinikai vizsgálatot publikáltak (Benson és mtsai 2007, Sandler és mtsai 2008, Spivalovsky és mtsa 2010), melyek a palatinális implantátumot egy erősen compliance függő extraorális készülékkel (headger) hasonlítja össze, valamint megjelent egy 120 pácienst felvevő négy különböző horgonylati módszert összahasonlító RCT (Feldmann és mtsa 2008), ez volt az első - 2000-ben kezdődött - olyan EBM II. szintű kutatás, mely a maximális horgonylati indikációt figyelembe véve a kontrollcsoportban hagyományos intraorális horgonylatot alkalmaz serdülők esetében.
A kezdeti hipotézist, miszerint a PI magasabb rendű horgonylatot biztosít, mint egy hagyományos horgonylati protokoll, összességében nem sikerült bizonyítani. Bár az egyes fogak, fogcsoportok mozgásában felfedezhető szignifikáns különbség az egyes kezelési fázisok során, a végeredmény szempontjából azonban nincs szignifikáns különbség a palatinális implantátumhoz rögzített és a hagyományos intraorális dentális elhorgonyzási módszer hatásossága között.
A palatinális implantátum alkalmazása mégis jár némi előnnyel, mert kiküszöböli a dentális elhorgonyzás nem kívánatos mellékhatásait, valamint a kezelés időtartamát is lerövidíti, különösen akkor, ha alkalmazzuk a PI azonnali terhelését, melynek a vizsgálataink értelmében nem befolyásolja az osseointegrációt.

7. Saját publikációk jegyzéke

7.1. PhD tézisekkel kapcsolatos tudományos közlemények jegyzéke lektorált folyóiratokban

Borsos G, Vokó Z, Gredes T, Kunert-Keil C, Vegh A. (2012) Tooth movement using palatal implant supported anchorage compared to conventional dental anchorage. Ann Anat, 194(6): 556-60. **IF: 1,861**

Borsos G, Jianu R, Vegh A. (2011) Comparison of bone-borne and tooth tissue-borne anchorage during maxillary canine retraction in growing patients: a randomised clinical trial. TMJ, 61:(1-2): 98-101

Borsos G, Rudzki-Janson I, Stockmann P, Schlegel KA, Végh A. (2008) Immediate loading of palatal implants in still-growing patients: a prospective, comparative, clinical pilot study. J Orofac Orthop, 69(4): 297-308

Végh A, Jianu R, Borsos G, Ogodescu A. (2006) The use of palatal implant for posterior anchorage in extraction cases by adolescent patients. Case report. TMJ, 56: 3-7

7.2. PhD tézisekkel szorosan nem összefüggő tudományos közlemények jegyzéke lektorált folyóiratokban

Gedrange T, Gredes T, Gredes M, Allegrini M.R.F, Borsos G, Vegh A, Salles MB, Heinemann F, Dominiak M, Allergrini JR. S. (2009) Comparative Animal Study on Hard Tissue Integration and Bone Formation of Different Nobel Biocare Implants. J Physiol Pharmacol, 60(Suppl 8): 38-56 **IF: 1,489**

Gedrange T, Mai R, Mack F, Zietek M, Borsos G, Vegh A, Spassov A, Gredes T. (2008) Evaluation of shape and size changes of bone and remodelled bone substitute after different fixation methods. J Physiol Pharmacol, 59(Suppl 5): 87-94.

Nagy Krisztián, Nagy A. Péter, Borsos Gabriella, Végh András, Maurice Y. Mommaerts, Becse Miklós. (2004) A distractiós osteogenesis szerepe az arcközép sebészetében (TPD műtéttechnika és esetismertetés) Fül-,Orr-, Gégegyógyászat, 50(3): 235-260

Hably C, Borsos G, Bartha J. (1994) Different effects of naproxen on the organ blood flows in normo- and hypervolemic anaesthetized rats. Acta Physiol Hung, 82(3): 267-79.

7.3. PhD tézisekkel kapcsolatos tudományos közlemények jegyzéke nem lektorált folyóiratokban

Borsos G, Jianu R, Végh A. (2007) Disto-palatinale Positionierung des Gaumenimplantates bei Jugendlichen. Kieferorthopaediesche Nachrichten, Nr.11.: 6-7

Borsos G, Végh A. (2005) A disztopalatinálisan behelyezett osszeointegrált szájpadimplantátum. Implantológia, 2 évf. 1: 50-53

Végh A, Borsos G. (2004) Az ortodonciai célból ideiglenesen a palatumba helyezett osseointegrált implantátum és annak klinikai alkalmazása. Implantológia, 1 évf. 2: 32-36

Borsos G, Végh A. (1999) Implantátumok alkalmazása az orthodonciában. Dental Hírek,3 évf. 6. 10-11

7.4. Lektorált folyóiratokban megjelent citálható kongresszusi absztraktok

Borsos G, Gedrange T, Kunert-Keil C, Vegh A. (2012) Osseointegrated Palatal Implant Supported versus Conventional Dental Anchorage in Adolescents. Eur J Orthod, 34:(5) p. e81.
Borsos G, Gedrange T, Végh A. (2010) Palatal Implant Supported Versus Conventional Dental Anchorage in Adolescents. Randomized Controlled Trial. Eur J Orthod, 32:(6) p. e5.
Borsos G, Gedrange T, Végh A. (2010) Osseointegrated Palatal Implant Supported Versus Conventional Dental Anchorage in Adolescents. Randomized Controlled Trial. World J Orthod, 11:(Suppl.)
Vegh A, Borsos G. (2008) Immediate loading of orthodontic palatal implants with masticatory forces J Dent Res 87(Spec Iss B):1223. (www.dentalresearch.org)
Borsos G, Vegh A. (2008) Early versus conventional loading of palatal implants with masticatory forces ABSTRACTS OF LECTURES AND POSTERS • EUROPEAN ORTHODONTIC SOCIETY, 84th Congress Lisbon, Portugal 2008, 10–14 June Eur J Orthod, 30: e52
Borsos G, Schlegel KA, Rudzki-Janson I, Vegh A. (2007) Osseointegrated palatal implant versus dental anchorage in adolescents. RCT study. ABSTRACTS OF LECTURES AND POSTERS • EUROPEAN ORTHODONTIC SOCIETY, 83rd Congress Berlin, Germany 2007, 20–24 July Eur J Orthod , 29: e5– e6
Vegh A, Schlegel KA, Borsos G**.** (2006) Palatal implant anchorage vs. tooth-connected anchorage: a randomized controlled study J Dent Res, 85(Spec Iss C): 0463, (www.dentalresearch.org).
Borsos G, Schlegel KA, Vegh A. (2006) Stability of palatinal implant supported vs. tooth-connected anchorage in adolescents. ABSTRACTS OF LECTURES AND POSTERS • EUROPEAN ORTHODONTIC SOCIETY, 82nd Congress Vienna, Austria 2006, 4–8 July *Eur J Orthod*, 28: e188 – e189
Borsos G, Végh A. (2006) Comparison of the Palatal Implant and a Conventional Tooth-Connected Anchorage System in Adolescents Fogorv. Szle. 99: 244-245.
Borsos G, Vegh A. (2005) Maxillary canine retraction using bone-borne versus tooth-borne anchorage in growing patients World Journal of Orthod, 6: 83-84.
Vegh A, Borsos G. (2005) How to apply palatal implants in difficult anchorage cases World J Orthod, 2005; 6: 327
Borsos G, Végh, A. (2003) Clinical Investigation method of Conventional Dental Anchor Versus Palatal Implant Used in Adolescent Extraction Orthodontic Therapy with Maximal Anchorage Indication Fogorv. Szle. 99: 239.
Végh A, Borsos, G.: (2003) Method of Use and Comparative Evaluation of Anchorage Implants in Palate Fogorv. Szle. 99: 239.