A retina vizsgálata patkánymodellben, streptozotocin-indukált diabétesz korai stádiumában

Doktori értekezés

Dr. Bakos-Kiss Anna
(Születési név: Dr. Énzsöly Anna)

Semmelweis Egyetem
Klinikai orvostudományok Doktori Iskola

Témavezető: Dr. Németh János, MTA doktora, egyetemi tanár

Hivatalos bírálók: Dr. Gábriel Róbert, MTA doktora, egyetemi tanár
Dr. Alpár Alán, Ph.D., egyetemi docens

Szigorlati bizottság elnöke: Dr. Csillag András, MTA doktora, egyetemi tanár
Szigorlati bizottság tagjai: Dr. Milibák Tibor, Ph.D., osztályvezető főorvos
Dr. Nagy Nándor, Ph.D., egyetemi adjunktus

Budapest
2015

Tartalomjegyzék

1. Rövidítések jegyzéke 4
2. Bevezetés 5
2.1. A retina egyes rétegei, sejttípusok 6
2.1.1. Gliasejtek 7
2.1.2. Fotoreceptorok 8
2.1.3. Retinális pigmenthám 9
2.1.4. Bipoláris sejtek, interneuronok 10
2.1.5. Ganglionsejtek 11
2.2. Az emberi és a patkány retina jellegzetességei 12
2.3. A diabéteszes retinopátia a szemészeti gyakorlatban 13
2.3.1. A diabéteszes retinopátia kezelési lehetőségei 14
2.4. A diabéteszes retinopátia kísérletes körülmények között 15
2.5. A diabéteszes retinopátia kialakulása 16
2.5.1. A retina funkciózavarai diabéteszben 16
2.5.1.1. Színlátászavar 17
2.5.1.2. Elektrofiziológiai eltérések 18
2.5.2. A diabéteszes retinopátia, mint neurovaszkuláris kórkép 19
2.5.2.1. Hemodinamikai és egyéb vaszkuláris eltérések kialakulása 19
2.5.2.2. Neurodegeneráció a diabéteszes retinában 20
3. Célkitűzések 22
4. Módszerek 23
4.1. Kísérleti állatok 23
4.2. Diabétesz indukció, csoportok 23
4.3. Szövetpreparálás, fixálás 23
4.4. TUNEL 24
4.5. Lektincitokémiai és immunhisztokémiai vizsgálat 25
4.6. Elektronmikroszkópia 29
4.7. Kvantifikálás, sztereológia 29
4.7.1. Teljes retina vastagság és a külső magvas réteg vastagság mérése 29
4.7.2. Csapok eloszlásának és denzitásának vizsgálata 30
4.7.3. Belső retinarétegek sejttípusainak kvantitatív elemzése 31
4.8. Statisztikai analízis 31
5. Eredmények 32

5.1. Vércukor értékek, testsúlyok 32
5.2. Apoptózis jelenlétére utaló jelek vizsgálata 32
5.2.1. Retinavastagság vizsgálata 32
5.2.2. TUNEL reakció elemzése 33
5.3. Gliaaktiváció vizsgálata diabéteszben 35
5.4. Fotoreceptorok vizsgálata diabéteszben 37
5.4.1. M- és S-csapok eloszlásának és denzitásának vizsgálata 37
5.4.2. Duális csapok vizsgálata 39
5.4.3. M- és S-csap kültagok vizsgálata 41
5.4.4. Pálcika kültagok vizsgálata 43
5.5. A retinális pigmenthám vizsgálata diabéteszben 46
5.6. A belső magvas réteg sejtjeinek vizsgálata diabéteszben 48
5.6.1. Kalcium-kötő fehérjék jelölési mintázata diabéteszben 48
5.6.1.1. Parvalbumin 48
5.6.1.2. Calbindin 49
5.6.1.3. Calretinin, recoverin 52
5.6.2. Protein kináz C-alfa marker vizsgálata diabéteszben 54
5.7. Ganglionsejtek vizsgálata diabéteszben 56
6. Megbeszélés 57
6.1. Apoptózisra utaló jelek vizsgálata korai diabéteszben 57
6.2. Gliaaktiváció a diabéteszes retinában 58
6.3. Diabéteszes kültag-degeneráció 60
6.4. Mi állhat a fotoreceptorok diabéteszes károsodásának a hátterében? 62
6.5. Kalcium-kötő fehérjék jelölési mintázatának változása diabéteszben 63
6.6. A neuroretina diabéteszes károsodásainak lokalizációja 65
6.7. Párhuzamos események diabéteszben és a fejlődés alatt 66
6.8. Új eredmények 69
7. Következtetések 70
8. Összefoglalás 71
Summary 72
9. Irodalomjegyzék 73
10. Saját publikációk jegyzéke 88
11. Köszönetnyilvánítás 90

1. Rövidítések jegyzéke

AO	anti-rodopszin
CB	kakodilát puffer
DAPI	4,6-diamidin-2-fenilindol
DCCT	Diabetes Control and Complications Study
DRS	Diabetic Retinopathy Study
ERG	elektroretinogram
ETDRS	Early Treatment Diabetic Retinopathy Study
GCL	ganglionsejt réteg
GFAP	glia fibrilláris savas protein
ILM	belső határhártya
INL	belső magvas réteg
IPL	belső plexiform réteg
IPM	interfotoreceptor mátrix
L-opszin	hosszú hullámhossz-érzékeny opszin
M-opszin	közepes hullámhossz-érzékeny opszin
OCT	optikai koherencia tomográf
OLM	külső határhártya
ONL	külső magvas réteg
OPL	külső plexiform réteg
P14	posztnatális 14. nap
PB	foszfát puffer
PBS	sós foszfát puffer
PFA	paraformaldehid
PKC-α	protein kináz C-alfa
PNA	„peanut” agglutinin lektin
RPE	retinális pigmenthám
RPE65	retinális pigment epitélium-specifikus protein 65 kDa
SD	standard deviáció
S-opszin	rövid hullámhossz-érzékeny opszin
STZ	streptozotocin
TUNEL	„deoxynucleotidyltransferase-mediated biotinylated UTP nick end labeling”
WGA	„wheat germ” agglutinin lektin

2. Bevezetés

A diabetes mellitus, valamint látást veszélyeztető szövődménye, a diabéteszes retinopátia világméretű probléma. A diabétesz elterjedése „járványszerű” méreteket kezd ölteni, napjainkban a világon körülbelül 382 millió diabéteszes beteg él, becslések szerint 2035-re ez a szám az 592 milliót is elérheti [1]. Hazánkban jelenleg a kórkép előfordulása a teljes népességet tekintve nagyságrendileg 5-5,5%-ra becsülhető. Sőt - tekintettel arra, hogy az életkorral nő az előfordulási arány -, az idősebb korú magyarországi lakosság akár 15-20%-át is érintheti a diabétesz [2].

A diabétesz szemészeti szövődményeinek előfordulási incidenciája és prevalenciája szintén magas. Az 1980-as és 90-es években végzett multicentrikus tanulmányok alapján 30 évvel a diabétesz fennállását követően gyakorlatilag minden betegnél megfigyelhető a retinopátia valamely stádiuma, méghozzá 14-20%-ban a teljes látásvesztéssel járó forma van jelen [3, 4].

A diabétesz, valamint a diabéteszes retinopátia patomechanizmusát még ma sem ismerjük teljes egészében, tanulmányozása tehát minden tekintetben aktuális, sőt sürgető jelentőséggel bír. A diabéteszes retinopátia lefolyásának leírásához és terápiás célpontok teszteléséhez kontrollált körülmények, állatkísérletes modellek beállítása szükséges. Ugyanakkor, tisztában kell lennünk azzal, hogy az alkalmazott kísérleti körülmények és a fajok közti különbségek miatt az állatkísérletekből nyert eredmények relevanciája a humán diabéteszes retinopátiára vonatkozóan korlátozott lehet.

Vizsgálataim során az irodalomban jól ismert állatmodellt alkalmaztam az I-es típusú diabétesz tanulmányozásához: streptozotocin indukcióval diabéteszessé tett patkánytörzseket vizsgáltam. A Humánmorfológiai és Fejlődésbiológiai Intézet Retina munkacsoportja, ahol a kutató munkámat végeztem, évtizedek óta tanulmányozza a fotoreceptorok szerkezetét, fejlődését. Munkacsoportunk etéren szerzett több évtizedes tapasztalatai nyújtottak alapot vizsgálatainkhoz. Jelen értekezésben taglalt új eredményeink a diabéteszes retinopátia neurális elemeire vonatkoznak, különös tekintettel a fotoreceptorokra.

2.1. A retina egyes rétegei, sejttípusok

A retinát felépítő különböző sejttípusok keresztmetszeti felvételen jól elkülöníthető rétegekbe rendeződnek (*1. ábra*).

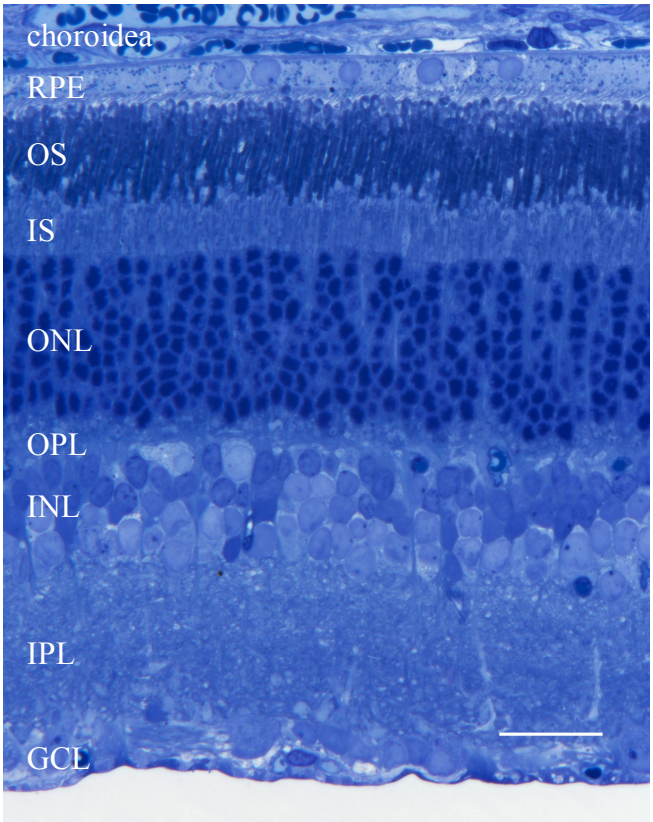

1. ábra *Felnőtt patkány retina keresztmetszeti képe, toluidinkék festéssel. GCL: ganglionsejt réteg, IPL: belső plexiform réteg, INL: belső magvas réteg, OPL: külső plexiform réteg, ONL: külső magvas réteg, IS: fotoreceptor beltagok, OS: fotoreceptor kültagok, RPE: pigmenthámsejt réteg. Bar 50 µm.*

A fotoreceptorok (csapok és pálcikák) magvai alkotják a külső magvas réteget (ONL), külső nyúlványuk a külső határhártyán (OLM) túlnyúlik, a retinális pigmenthámot (RPE) eléri. A nyúlványok kül- és beltag részekből állnak, ezeket keskeny összekötő csilló köti össze. A szembe érkező fény feldolgozása a kültagok korongjaiban, a fotopigmentek révén kezdődik. A fotonok hatására az ingerület úgy keletkezik, hogy a fotopigmentek fehérjerészéhez, azaz az opszinhoz kovalensen kapcsolt kromofór molekula (11-cisz retinál) konformáció változáson megy keresztül és csupa-transz retinállá alakul. Ezzel a lépéssel kezdődik a fototranszdukciós kaszkád, mely végeredményeképpen a sejt hiperpolarizálódik, a foton energiája elektromos jellé alakul, és továbbhalad a bipoláris sejtek felé. A belső magvas

rétegben (INL) a bipoláris sejtek és az interneuronok (horizontális sejtek, amakrin sejtek) magvai találhatóak. Az üvegtesthez legközelebbi magvas réteg a ganglionsejt réteg (GCL); a ganglionsejtek axonjai továbbítják a retina felől az agyi központok felé az információt [5].

2.1.1. Gliasejtek

A retina gliasejtjei közé a mikro- és a makrogliasejtek (Müller sejtek és asztrociták) tartoznak. A mikrogliasejtek elsősorban a belső retinarétegekben megtalálható rezidens makrofágok, külső károsító ágensek ellen nyújtanak védelmet. A Müller sejtek a retinális gliapopuláció 90%-át teszik ki, csaknem a retina teljes vastagságán átérnek: a belső (ILM) és a külső határhártya (OLM) között helyezkednek el. Ezzel szemben a másik makrogliasejt típus, az asztrociták lokalizációja csak az idegrostrétegre korlátozódik.

Mind az asztrociták, mind pedig a Müller sejtek jelentős fejlődéstani és élettani szerepet töltenek be a többi retinális sejttípus számára. Fő funkciójuk a retina idegi elemeinek és a fotoreceptoroknak a neurotrofikus, metabolikus ellátása, az extracelluláris retinális tér normál homeosztázisának fenntartása, illetve növekedési faktor termelésük révén neuroprotektív szerepüket is feltételezik. A Müller sejtek elhelyezkedésük szerint támasztó és mechanikai védelmet nyújtó funkciót is betöltenek [6].

A retinában jellemző radiális információtovábbítás a fotoreceptoroktól a ganglionsejtek felé oszlopszerű egységekbe rendezetten zajlik, ahol egy-egy Müller sejt áll a középpontban, a környező neuronok számára metabolikus ellátást biztosítva. Elhelyezkedésük továbbá lehetővé teszi, hogy a fény útját a fotoreceptorok irányába optikai rostokként biztosítsák, mely funkcióhoz magas refrakciós indexük, tölcsérszerű formájuk is hozzájárul [7].

Különböző sérülésekre a központi idegrendszer, ezen belül a retina is, gliasejt aktivációval reagál [6, 8]. A gliaaktiváció során jellegzetes molekuláris és morfológiai változások történnek a citoszkeletonban: többek között az intermedier filamentum proteinek glia fibrilláris savas protein- (GFAP-), nestin-, synemin-, vimentin-expressziója fokozódik. Sérülés hatására retinaszerte a Müller sejtek és az asztrociták is teljes egészükben GFAP-pozitivitást mutatnak, holott nyugalmi állapotban csak a belső határhártyára korlátozódó expresszió jellemző [9, 10]. A megnövekedett GFAP immunreaktivitás a legkorábban kialakuló diabéteszes elváltozások közé tartozik. A diabéteszes retinában a mikro- és makrogliasejtek proliferációja is megfigyelhető, mely számbeli és méretbeli növekedéssel is jár [11, 12]. A mikroglia-aktiváció a humán diabéteszes retinopátiában elsősorban érrendellenességekhez, tágult vénákhoz, mikroaneurizmákhoz, gyapottépéses gócokhoz kapcsoltan fordul elő [13]. Experimentális adatok utalnak a mikrogliasejtek és a retina

neurális elemeinek kapcsolatára. Streptozotocin (STZ) által indukált diabéteszben a mikrogliasejtek már 1 hónappal a diabétesz indukciót követően aktiválódnak, számuk 4-6 hónap elteltével a legmagasabb, a szignifikáns sejtpusztulással párhuzamosan [12].

A gliózis célja a neuroprotekció, de feltételezések szerint bizonyos fokú regeneráció is, ugyanakkor ezekkel a folyamatokkal toxikus hatás is járhat: experimentális diabéteszben a gliaaktiváció során az extracelluláris térbe jutó glutamát mennyisége megnő [9, 14, 15]. Ez az ún. glutamát excitotoxicitáshoz vezet, mely során a sejten belüli kalcium koncentráció emelkedik és kalciumdependens enzimek, például foszfolipidek, protein kinázok, proteázok, kaszpázok aktiválódnak, sejthalált indukálnak. A gliaaktiváció és a következményeként kialakuló folyamatok a diabéteszes retinopátia patogenezisének kulcslépései [6].

2.1.2. Fotoreceptorok

Az emlősök retinájában lévő csapok és pálcikák specifikus opszintartalmuk révén, illetve metabolikusan és morfológiailag is jelentősen különböznek egymástól [16]. A pálcikák rodopszin molekulájuk révén a szkotopikus látásért felelősek, míg a csapok a fotopikus látást és a színek megkülönböztetését teszik lehetővé.

Az emberi trikromatikus látásért felelős egyes csap-opszinok a rövid („short wavelength sensitive”, azaz S-opszin), a közepes („medium wavelength sensitive”, azaz M-opszin) és a hosszú („long wavelength sensitive”, azaz L-opszin) hullámhossz tartományokban mutatják érzékenységük maximumát. A legtöbb emlős, így az általunk vizsgált patkány is, ezzel szemben dikromát, azaz az S-opszin tartalmú csapjaik mellett a spektrum vagy csak a zöld, vagy csak a vörös (azaz közepes vagy hosszú hullámhossz) tartományában érzékeny csapjaik vannak [17].

A Humánmorfológiai Intézet Sejt- és Molekuláris Biológiai laboratóriuma Szél Professzor úr és Röhlich Professzor úr munkássága során, a világon elsőként állított elő a fotoreceptorok különböző opszinjai ellen specifikus antitesteket [18]. Ezek között van a rodopszin ellenes antitest (AO, antiopszin), az M- és L-opszin ellenes COS-1 antitest és az S-opszin ellenes OS-2 antitest, melyeket az itt részletezett munkáinkban is alkalmaztunk [19].

A csapok és pálcikák morfológiája is, ultrastrukturálisan vizsgálva, részben lehetővé teszi a megkülönböztetésüket. A pálcikák kül- és beltagjai vékonyabbak és hosszabbak, hengerded jellegűek. A pálcikákban a sejtmembrántól elkülönülő lemezek vannak, azokat az extracelluláris tértől folyamatos sejtmembrán választja el. A pálcikák magjai az ONL üvegtesthez közelebbi sejtmagsoraiban foglalnak helyet.

A csapok nevüket a vastagabb, rövidebb beltagjuk után kapták. A pálcikákkal szemben, a csap-kültagok korongjai a sejtmembránnal összefüggésben állnak, beltagjuk mitokondriumokban gazdag. Magvaik egy sejtmagsort alkotnak az ONL-ben, az OLM közvetlen szomszédságában. Tisztán morfológiai jegyek alapján azonban az egyes csaptípusok megkülönböztetése nem (vagy csak nehézkesen) lehetséges [16, 19].

A fotoreceptorok kültagjait az interfotoreceptor mátrix (IPM) hüvelyszerűen körülveszi és ezzel az OLM és a retinális pigmenthám közötti ún. szubretinális teret tölti ki [20]. Az IPM összetevői elsősorban szénhidrátok, illetve proteinek, proteoglikánok, glikoproteinek, glukózaminoglikánok. A szénhidrátláncok egy része általános, más része pedig az egyes fotoreceptor típusokra specifikus [21]; a pálcikákra az N-acetil-D-glukózamin, a csapokra pedig a D-galaktóz-béta-N-acetil-D-galaktózamin jelenléte specifikus, ezáltal lehetővé válik, hogy a kötődő lektinek segítségével megkülönböztessük őket (*1. táblázat*). Az IPM-nak a fotoreceptorok fejlődésében és fenntartásában is fontos szerepet tulajdonítanak, a táplálásukhoz szükséges mikrokörnyezetet biztosítják, illetve részt vesznek a fagocitózis folyamatában is [22].

2.1.3. Retinális pigmenthám

A fotoreceptorok és a retinális pigmenthám (RPE) már fejlődésük során is szoros interakcióban álló egységet képeznek [23, 24], és később is egymás megfelelő működéséhez szükségesek [25]. A RPE egyrétegű köbhám, nevét a fényabszorpcióban szerepet játszó pigmentgranulumairól kapta, emellett tartalmaz a kültagok degradációjához szükséges fagoszómákat is. A RPE egyik fontos feladata a szubretinális tér ion homeosztázisának fenntartása, ehhez szükséges iontranszportot bonyolít.

Funkciói közül továbbá kiemelendő a fototranszdukcióban való részvétel. A kromofórokban foton hatására bekövetkező 11-cisz-retinál – csupa-transz-retinál konformáció változás a fotoreceptorok kültagjában zajlik, a reizomeráció pedig nagyrészt a pigmenthámban, ahol az ehhez szükséges enzimkészlet rendelkezésre áll. A reizomerizáció több lépésben zajlik, melyeket három enzim katalizál: a lecitin:retinol transzferáz, a 65 kDa molekulasúlyú RPE protein (RPE65, izomerohidroláz) és a 11-cisz-retinol dehidrogenáz enzimek [23, 26].

Diabéteszes állatainkban a RPE morfológiai vizsgálata mellett a funkcióra vonatkozóan is nyertünk adatokat az RPE65 enzim immuncitokémiai vizsgálata révén.

2.1.4. Bipoláris sejtek, interneuronok

A fotoreceptor – bipoláris sejt – ganglionsejt irányú vertikális információtovábbítás szinaptikus színterei a külső és a belső plexiform rétegek (OPL, IPL). A plexiform rétegekben jelentős moduláló szerepet játszanak az interneuronok: az OPL-ben a horizontális sejtek, az IPL-ben pedig az amakrin sejtek képeznek szinapszist, magvaik a bipoláris sejtekkel együtt az INL-be rendeződnek (*2. ábra*).

Az OPL-ben a fotoreceptor – bipoláris sejt közötti kapcsolatok mellett, jelen vannak a *horizontális sejtek* terminálisai is, melyek az ún. laterális szinapszisokat alkotják. Egy horizontális sejt szinaptikus kapcsolatban áll több fotoreceptorral, valamint bipoláris sejtekkel is. Szinapszisaikat a változó fényviszonyoktól függő neuromoduláció jellemzi, tehát feltételezhetően a fény- és sötétadaptációban is szerepet játszhatnak. Mintáinkban a horizontális sejteket egy kalcium-kötő fehérje ellenes antitesttel, calbindinnel jelöltük [27].

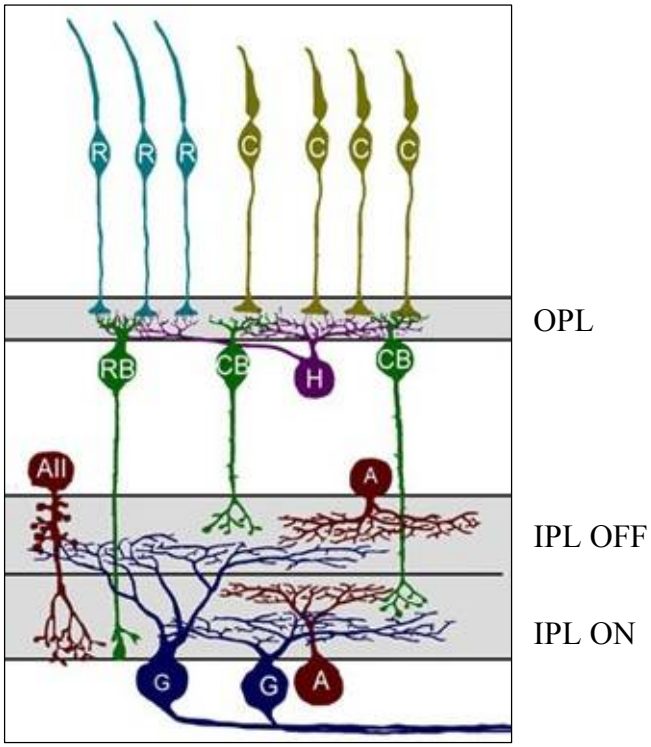

2. ábra *Sémás ábra a külső és belső retina rétegek egyes sejttípusairól és szinapszisairól. R: pálcika, C: csap, H: horizontális sejt, RB: pálcika bipoláris sejt, CB: csap bipoláris sejt, AII: AII amakrin sejt, A: amakrin sejt, G: ganglionsejt, OPL: külső plexiform réteg, IPL OFF, IPL ON: belső plexiform réteg OFF és ON rétege. Az ábra forrása: [28].*

A *bipoláris sejtek* között megkülönböztetünk csak pálcika, csak csap, illetve csap és pálcika jelet is közvetítőket. Az 1960-as évekből származik a bipoláris sejtek első típusokba

sorolása: ON és OFF típusokat különböztettek meg, attól függően, hogy a kisülési frekvenciájuk nő vagy csökken a receptív mezejük centrumának megvilágítására. Az elmúlt évtizedekben a tipizálás szempontjai kiterjedtek, így egyre több típus vált ismertté: morfológiájuktól, a különböző IPL alrétegekben szinapszist képező axonterminálisuktól, receptor-expressziótól stb. függően.

Bár számos típusú bipoláris sejt különböztethető meg, a *pálcika bipoláris sejtek* emlősökben jellemzően egységesek: ON típusúak, axonjaik az IPL ON sublamina b alrétegében végződnek (*2. ábra*). Az axonterminálisaik nem közvetlenül a ganglionsejtekkel szinaptizálnak, hanem a jeltovábbítás az intermedier AII típusú amakrin sejtek révén zajlik. A pálcika bipoláris sejtek az általunk is vizsgált protein kináz C-alfa ellenes antitesttel (PKC-α) jelölhetőek [29]. Az ON bipoláris sejteket általánosságban véve sérülékenyebbnek tartják. Speciális jellegzetességük, hogy szelektíven sérülhetnek, például a metabotróp glutamát receptor-6 mutációja, vagy a glikoprotein nyctalopin károsodása esetén. Sérülésük a szürkületi látás romlásával jár, míg a retina egyéb sejttípusai és funkciói épek maradnak.

A *csap bipoláris sejtek* ON és OFF típusúak is lehetnek, csapokkal és pálcikákkal is dendritikus kapcsolatban állhatnak. Szemben a pálcika bipoláris sejtekkel, a csap bipolárisok a ganglionsejtekkel AII amakrin sejtek közreműködése nélkül teremtenek kapcsolatot.

Az IPL interneuronjai, az *amakrin sejtek* jellemzően gátló típusúak. Típusokba sorolásuk többek között morfológiai jegyek alapján történik, olyan szempontok figyelembevételével, mint a dendritikus elágazódásaik kiterjedése és hogy melyik IPL sublamina(k)-ban képeznek szinapszist. Az egyik legtöbb információ az irodalomban az AII amakrin sejt típusról áll rendelkezésünkre. Az AII amakrin sejtek fontos szerepet töltenek be a fent említett módon a pálcika jelek ganglionsejtek felé történő továbbításának modulálásában [30, 31]. Az AII amakrin sejtek az általunk vizsgált parvalbumin antitesttel jelölhetők [32].

2.1.5. Ganglionsejtek

A fotoreceptorokban keletkező jel bipoláris sejtek és interneuronok segítségével jut el a ganglionsejtek felé. A ganglionsejtek a retina „output” sejtjei, axonjaik alkotják a látóideget, mely révén az információt agyi központok felé továbbítják.

Az emberi retinában legalább 18-féle ganglionsejt típust említ az irodalom, mely típusok jelentősen eltérnek egymástól méretük, receptív mezejük, vezetési sebességük, valamint funkciójuk tekintetében. Az egyes altípusok megkülönböztetése ma sem könnyű, hiszen csak néhány típusnak van ismert specifikus molekuláris markere [33]. Különleges csoportot alkotnak az ún. „intrinsically photosensitive” ganglionsejtek, melyek fotoreceptív

pigmentet, melanopszint tartalmaznak. Ezáltal ezek a ganglionsejtek a fény hatására a fotoreceptorsejtektől függetlenül is ingerületbe kerülnek. A retinális interneuronok a melanopszin-pozitív ganglionsejtekkel is kommunikálnak. Az általunk is vizsgált fotoszenzitív ganglionsejtek csupán 1-3%-át teszik ki a GCL réteg sejtjeinek, azonban rendkívül fontos szerepük van többek között a szemmozgás szabályozásához, a pupilla reflexhez és a cirkadián ritmushoz szükséges információ közvetítésében [34].

2.2. Az emberi és a patkány retina jellegzetességei

Az emberi retina speciális (a főemlősökön kívül más emlősre nem jellemző) területe a fovea. A fovea a szem optikai tengelyébe eső kb. 1,5 mm átmérőjű terület. A fovea közepén az éleslátás helye egy apró, kb. 250-350 µm átmérőjű kör (foveola), mely kizárólag csapokat tartalmaz. Ekörül nagy számban S-, M- és L-opszin tartalmú csapok helyezkednek el, kifelé a csapok denzitása egyre csökken, a makulatájon kívül pedig a humán retina pálcika-dominánsnak tekinthető [16, 35] (*3. ábra*). A humán retina csapdenzitása a patkányénak többszöröse [36], mivel a patkánynak - éjszaka aktív élőlény lévén - valóban pálcika-domináns retinája van.

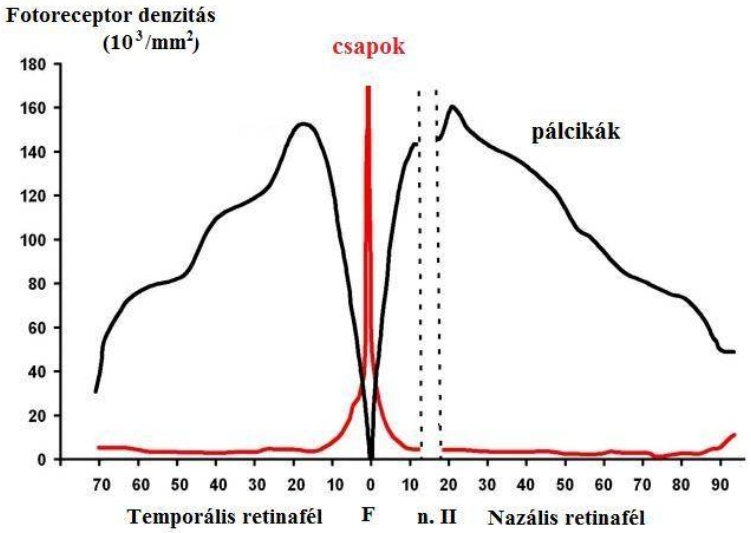

3. ábra *Csapok és pálcikák denzitása emberi retinában, Østerberg és mtsai. 1935-ös ábrája után. Az adatok horizontális meridiánban, a foveától való ekcentrikus távolság függvényében, fokokban vannak megadva. F: fovea. Az ábra forrása: [17].*

A humán retinában a szemfenéken tükrözéssel is látható erek árkádot képeznek, létrehozva a fovea körül egy 5-600 µm-nyi avaszkuláris területet, ezzel szemben a patkány retinában érárkád helyett sugárirányban futnak az erek. A patkány retinából továbbá hiányzik

a foveális behúzottság, az „éles” látásuk helye centrálisan egy széles sáv (ún. visual streak), ennek megfelelően itt emelkedett a csapok száma, a periféria felé pedig egyre csökken. Mind a humán, mind a patkány retinában a széli perifférián, az ora serrata közelében S-csapokban gazdag régió van, melynek jelentősége egyelőre nem ismert [19, 35].

2.3. A diabéteszes retinopátia a szemészeti gyakorlatban

A diabetes mellitus két fő típusát különböztetjük meg: az I-es típus a pancreas β-sejtek pusztulásával és abszolút inzulinhiánnyal járó forma, míg a diabéteszes esetek 90%-át kitevő II-es típus kialakulása során inzulinrezisztencia lép fel, mely a későbbiekben inzulinszekréció elégtelenséggel, relatív inzulinhiánnyal párosul. A korábbi nomenklatúra (inzulindependens és –nondependens diabétesz) nem feleltethető meg teljes egészében a mai elnevezés szerinti I-es és II-es típusnak, hiszen a II-es típusú diabéteszben gyakran, a kórkép 5 éves ismert fennállása esetén az esetek 40 százalékában inzulinkezelés szükséges [37].

A diabetes mellitus mind az abszolút, mind a relatív inzulinhiánnyal járó típusainak szemészeti szövődményei között legsúlyosabbként szerepel a diabéteszes retinopátia. Klinikailag maguk a retinopátiás elváltozások nem különböznek attól függően, hogy I-es, II-es vagy egyéb típusú diabéteszről van-e szó, ám a léziók súlyossága és incidenciája eltérő lehet az egyes típusokban [38, 39]. Mivel napjainkban a diabétesz egyre fiatalabb életkorban üti fel a fejét, és a diabéteszes retinopátia prevalenciája a diabétesz fennállási idejével nő, ezért aggodalomra ad okot, hogy a kórkép hosszú távú fennállása során látóélesség-csökkenéshez, látásvesztéshez vezethet [3, 4].

A szemészeti gyakorlatban a diabéteszes retinopátia diagnózis felállítását a szemfeneki kép alapján végezzük (szükség esetén kiegészítő vizsgálatok mellett), mely a stádiumokba sorolás alapjául, valamint a kezelés szükségessének megítélésére is szolgál. Klinikailag a diabéteszes retinopátia non-proliferatív és proliferatív stádiumokba osztható, megkülönböztetünk preretinopátia, enyhe, mérsékelt és súlyos non-proliferatív retinopátia állapotokat. A diabéteszes retinopátia lefolyása során, a szemfeneki képen jellemzően megjelennek mikroaneurizmák, gyapottépéses gócok, vérzések, kemény exszudátumok, intraretinalis mikrovaszkuláris abnormalitások, vénarendellenességek. A mikroaneurizmák vagy pontszerű vérzések a retinakapillárisok fokális dilatációjával alakulnak ki, nagy számuk a retinopátia progressziójára utaló jel lehet [40]. A non-proliferatív érrendellenességek következtében egyes területek a keringéstől elzáródhatnak.

A non-proliferatív retinopátia talaján kialakuló nagy kiterjedésű non-perfundált területeken érújdonképződés, azaz proliferatív retinopátia indulhat. A proliferáció kialakulása

feltehetően a progresszív ischaemia következtében termelődő angiogén faktorokkal függ össze. A proliferáció során újonnan képződött erek nőnek a retina felől, az ILM-en penetrálva, az üvegtesti térbe. Ezek az erek kóros szerkezetűek, törékenyek, idővel fibrotikus kötegekké vaskosodnak. Az érújdonképződés szövődményeként preretinalis vagy az üvegtesti térbe törő vérzés és trakciós retinaleválás léphet fel, hirtelen látásvesztést okozva [40]. A proliferatív retinopátia az I-es típusú diabéteszes páciensek 50%-ában és a II-es típus 15%-ában fordul elő 25 évnyi diabétesz után [41]. Súlyosbíthatja a kórállapotot a bármely stádiumban fellépő makulopátia, ischaemiás vagy ödémás formában, további jelentős látóélesség-csökkenést, akár vakságot okozva [40, 42].

A diabéteszes betegek egyharmadában jelen van a diabéteszes retinopátia valamely stádiuma. Ezen belül, a látást potenciálisan veszélyeztető formák (proliferatív retinopátia, vagy makulaödéma) a betegek egytizedét érintik [43]. A szemészeti ellátás fejlődésének és jobb hozzáférhetőségének köszönhetően a legsúlyosabb típusokba történő progresszió aránya az elmúlt évtizedekben csökkenő tendenciát mutat [44].

2.3.1. A diabéteszes retinopátia kezelési lehetőségei

A diabétesz előfordulási gyakoriságának emelkedő tendenciája, valamint a szemészeti szövődmények súlyossága az időben történő felismerés és a megfelelő kezelés jelentőségére hívják fel a figyelmet. Az elmúlt évtizedekben jelentős erőfeszítések történtek a kezelés optimalizálására (multicentrikus tanulmányok, például a „Diabetic Retinopathy Study” – DRS, az „Early Treatment Diabetic Retinopathy Study” - ETDRS, a „Diabetes Control and Complications Study” - DCCT). Ennek ellenére, a WHO adatai szerint a diabétesz szövődményeinek következményeként 5 millió ember él ma vakon, ezzel az összes vaksági okok közül 1 százalék írható a diabéteszes retinopátia számlájára [45].

A klinikai gyakorlatban a fentiekben részletezett, a szemfeneken oftalmoszkóppal látható vaszkuláris elváltozások képezik a terápiás javallatok alapjait. A DRS és az ETDRS prospektív randomizált tanulmányok az 1970-es és ’80-as években vizsgálták a pan-retinális lézer fotokoaguláció hatékonyságát a súlyos non-proliferatív és a korai proliferatív retinopátia kezelésében. Azóta evidenciaként ismert, hogy a lézerkezelés a megfelelő időpontban alkalmazva 50%-kal csökkenti a súlyos látóélesség-csökkenés rizikóját a következő 2 évben [46, 47]. A proliferatív stádiumban, az üvegtesti vérzés kezelésére vitrektómia végezhető; a „Diabetic Retinopathy Vitrectomy Study” vizsgálatokat végzett a korai vitrektómia eredményességéről. A vitreoretinális sebészet instrumentális fejlődésével a várható kimenetel egyre javul [48]. Az ETDRS vizsgálati eredményei óta a makulaödéma standard kezelésére a

fokális/grid lézer fotokoagulációt alkalmazzuk, használata jelentősen csökkenti a látóélesség-csökkenés rizikóját a következő 3 éven belül [46]. A lézerkezelés mellett további terápiás lehetőséget jelentenek az intravitreális injekciók: a triamcinolon acetát, dexamethason és a VEGF-gátlók is a klinikai gyakorlatban a makulaödéma kezelésében alkalmazhatók. Fentiek közül különösen a VEGF-gátlók biztonságos és hatékony mivoltára van egyre több bizonyíték, akár első választandó kezelésként is, azonban szélesebb körű alkalmazásának a rendkívül magas ára határt szab [49].

Mindezen túl is, intenzív kutatások zajlanak ma a diabéteszes retinopátia farmakológiája terén. A kórkép patomechanizmusának tanulmányozása során különböző támadáspontú szerek merülnek fel potenciális terápiás alkalmazás céljára, ezek között kísérleti stádiumban vannak például gyulladáscsökkentők, NMDA receptor blokkoló (glutamát gátló) szerek, apoptózist gátló készítmények, renin-angiotenzin rendszert gátló szerek, fibrátok, peroxiszóma proliferátor-aktivált receptor gamma agonisták, protein kináz C-β gátlók [48, 50].

A diabéteszes retinopátia kialakulásának legfőbb rizikótényezői az anyagcsere-egyensúly felborulásának mértéke és időtartama. A kialakulás megelőzése és a progresszió lassítása szempontjából a megfelelő glikémiás és vérnyomás kontroll szerepe a legfontosabb. Sajnos, sok beteg számára az intenzív inzulinterápia beállítása nehézségekbe ütközik és nem megoldott. Egy több, mint 10 évvel ezelőtti vizsgálat szerint a diabétesszel diagnosztizált betegek mindössze egyharmadának volt a javasolt 7%-os célértéken belül a hemoglobin-A1c értéke [51]. Ez az arány szerencsére javuló tendenciát mutat: 2006-ban már a betegek 50%-a érte el a célértéket [52]. Ugyanakkor, a DCCT felméréséből kiderült az is, hogy még a megfelelően karban tartott diabétesz mellett is kialakulhat jelentős látóélesség-csökkenéssel járó forma [53]. A diabetes mellitus és szövődményeinek kezelését illetően tehát további optimalizálásra váró területek vannak.

2.4. A diabéteszes retinopátia kísérletes körülmények között

A diabéteszes retinopátia patomechanizmusának alaposabb megismeréséhez állatkísérletekből származó adatokra támaszkodhatunk. A diabétesz, valamint a diabéteszes retinopátia modellezésére a zebradániótól a főemlősökig számos fajban, számos kísérleti beállítási körülmények között van példa a szakirodalomban [54, 55]. Ezzel kapcsolatban fontos figyelembe venni azt, hogy a diabéteszes retinopátia lezajlása az egyes fajok, sőt, fajon belül egyes törzsek esetén is jelentősen különbözhet [56]. Fontos aspektus, hogy az alkalmazott modell típusától és kísérleti beállításoktól függően mennyire közelíti meg a humán diabéteszes retinopátia természetes folyamatát [55, 56]. Itt bemutatott kísérleteinkhez

rágcsáló modellt választottunk, mivel a patkányok könnyen kezelhető, viszonylag olcsón hozzáférhető állatok, és genetikai hátterük az emberéhez hasonlít [43, 55]. Ugyanakkor, tisztában kell lennünk azzal, hogy a patkánymodell vizsgálata a humán diabéteszes retinopátiára vonatkozóan csak korlátozottan szolgáltathat következtetéseket, például a korábbiakban ismertetett anatómiai különbségek miatt: a rágcsálók retinája a humán retinával szemben érárkád helyett sugárirányú erekkel rendelkezik, nincs foveájuk, opszinkészletük pedig nem tri-, hanem dikromatikus látást biztosít.

A humán I-es típusú diabéteszt modellezhetjük rágcsálókban (leggyakrabban patkányban és egérben) streptozotocinnal (STZ) vagy alloxánnal, melyek a pancreas β-sejtjeit szelektíven pusztítják [57], illetve sebészi módszerekkel is. Ismertek spontán és genetikailag diabéteszes („knock out", transzgénikus) törzsek a humán II-es típusú diabétesz modelljeiként is [43].

Rágcsálókban, az STZ-indukciós hiperglikémiás modellekben, már 1-2 hónappal a diabétesz kiváltását követően jelentős patológiás elváltozásokat írtak le (lásd részletesen a következő alfejezetben). Ennek megfelelően a diabéteszes retinopátia korai jeleinek megfigyelésére alkalmas, kontrollálható paraméterekkel bíró, gyors, könnyen reprodukálható modellről van szó, melyet leginkább a humán preretinopátia állapotban kimutatható elváltozások vizsgálatára használhatunk. Ezzel szemben a retinopátia későbbi stádiumai, például a preretinális érújdonképződés ezekben a modellekben jellemzően nem alakulnak ki [43], aminek lehetséges magyarázata lehet a rágcsálók gyorsabb életciklusa miatti rövidebb utánkövetési lehetőség. Hiperglikémia indukciót követően ezidáig maximum 24 hónapig tartó követésről van ismert adat az irodalomban [43].

A humán proliferatív retinopátia állatkísérletes modelljeként egyes transzgénikus törzsek [58], illetve oxigén-indukciós, vagy VEGF-indukciós módszerek ismertek [55].

2.5. A diabéteszes retinopátia kialakulása

2.5.1. A retina funkciózavarai diabéteszben

A diabétesz szövődményei között a központi idegrendszer érintettségéről számos tanulmány beszámol. Már a retinopátia kialakulását megelőzően is, a diabéteszes páciensek rosszabbul teljesítenek bizonyos kognitív funkciók terén, feltételezések szerint szubklinikus vaszkuláris és hemodinamikai változásokkal összefüggésben [59]. Az 1980-as évektől kezdve ismert, hogy korai diabéteszben a retinafunkciók is károsodnak, a színlátás, a térbeli és dinamikus észlelés terén. Ezek a funkcionális eltérések normál látóélesség mellett és már a klinikailag kimutatható vaszkulopátia jelei nélkül is jelen lehetnek állatkísérletekben [60] (*4.*

ábra) és humán páciensekben is [61]. Egyes tanulmányok szerint a vaszkuláris retinopátiával együtt progrediálnak, sőt, akár a retinopátia progresszióját jelezhetik előre [62]. Korai diabéteszben a látás egyes elemeinek és a retina funkcióbeli eltérései lehetnek közvetlenül a retinopátia egyértelmű jelei, de akár a központi idegrendszerben máshol, a látópálya magasabb szintjeinek klinikailag detektálható károsodására is utalhatnak.

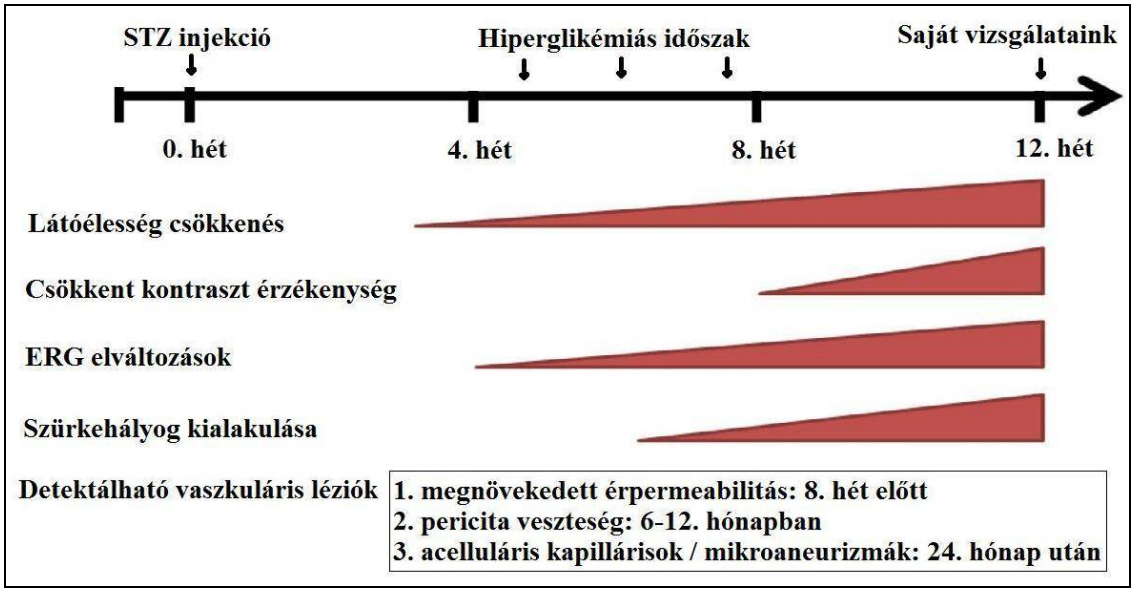

4. ábra *STZ injekcióval kiváltott diabéteszben Aung és mtsai. által leírt funkcionális eltérések megjelenési sorrendje. Az általunk választott vizsgálati időpont a diabétesz indukció utáni 12. hét, amikorra irodalmi adatok szerint a funkcionális eltérések már kimutathatók, a vaszkuláris eltérések pedig klinikailag és szövettani módszerekkel még nem detektálható stádiumban vannak. Ugyanakkor egyéb módszerekkel bizonyos vaszkuláris elváltozások már ekkor is mérhetőek. STZ: streptozotocin. (Aung és mtsai. módosított ábrája [60].)*

2.5.1.1. Színlátászavar

A színlátászavar diabéteszben gyakori, prevalenciája 30-80% közötti [61, 63]. Egyes tanulmányok szerint a színlátás zavara diabéteszben kifejezettebben a kék-sárga tengely mentén alakul ki [64], ez a rövid hullámhosszra érzékeny S-opszint tartalmazó csapok károsodását veti fel. Ez a felvetés összhangban áll azzal, hogy az S-opszint tartalmazó csapokat sérülékenyebbnek tartják a közepes és hosszú hullámhosszra érzékeny M- és L-opszint tartalmazó csapokhoz képest [65]. Erre a feltételezésre szerkezeti vagy egyéb magyarázat az irodalomban jelenleg sincs [66].

Ugyanakkor, a színlátást tesztelő vizsgálati eredmények között sincs teljes összhang. A legtöbb tanulmány ugyan a kék-sárga tengely érintettséget veti fel, azonban vannak olyan vizsgálati eredmények is, melyek a vörös-zöld tengely mentén, vagy tengely-specificitás nélküli, vörös-zöld és kék-sárga színlátászavart egyaránt találtak diabéteszben [67-69].

A színlátás vizsgálatára többféle egyszerűen és olcsón kivitelezhető klinikai módszer áll rendelkezésünkre, például a Farnsworth 15D hue teszt. A színlátás vizsgálat jelenleg nem része a rutin szemészeti vizsgálatoknak diabéteszben. Ennek egyik oka lehet, hogy a tesztek eredményét befolyásolhatják a diabétesz egyéb aspektusai, például a korán kialakuló szürkehályog [70]. Továbbá, olyan prospektív tanulmány nem készült, amely követte volna a színlátászavarok alakulását a diabéteszes retinopátia progressziójával [71].

2.5.1.2. Elektrofiziológiai eltérések

A fény hatására keletkező elektromos jelet non-invazív módon elektroretinográffal tudjuk követni. Az elektroretinogram (ERG) görbéjének egyes részletei az egyes retinális sejttípusokban keletkező választ rögzítik, így a detektált változások vélhetően sejtspecifikusak. A feltételezések szerint, az első negatív hullámot (a-hullám) a fotoreceptorok generálják, a pozitív b-hullámot a depolarizálódó bipoláris sejtek, az oszcillációs potenciálokat (azaz a b-hullám emelkedő fázisában lévő nagy frekvenciájú ingadozásokat) az amakrin sejtek aktivitása hozza létre.

Az elmúlt évtizedekben igen sokan tanulmányozták az ERG-n látható diabéteszes elváltozásokat humán vizsgálatokban és állatkísérletekben is, meglehetősen változatos eredményekkel, a technikáktól, kísérleti beállításoktól, állatmodell típustól függően. Az irodalomban mind a belső, mind a külső retina rétegek sejttípusainak érintettségét illetően találunk ERG adatokat. A csapok károsodására utalva leírták, hogy a fotopikus (30 Hz) flicker válaszok implicit ideje megnyúlik, míg az amplitúdója csökken [72, 73]. A pálcikarendszer károsodására utaló adat is van: a sötét adaptáció után is az oszcillációs potenciál késését figyelték meg. A belső retina sejttípusainak károsodására utaló jelként, a szkotopikus flash ERG-n a b-hullám implicit ideje növekszik, amplitúdója csökken, az oszcillációs potenciál implicit idő késik [39, 72, 74].

Hasonlóképpen, állatkísérletes adatok is ismertek korai funkcionális eltérésekről. STZ-indukciós patkánymodellben, 9 hetes diabéteszben kontrasztérzékenység-csökkenésről és ERG elváltozásokról számoltak be Aung és mtsai. [60]

A retinális diszfunkció a diabéteszes retinopátia korai jeleként értékelendő, mely eszköz lehet az új terápiás irányok meghatározásához. Erre irányuló törekvéssel dolgozik az

„European Consortium for the Early Treatment of Diabetic Retinopathy” munkacsoport, akik új terápiás célpontok kipróbálásához a multifokális ERG-n az implicit idő alakulását tekintik a vizsgálataik végpontjának, jelentősen lerövidítve ezzel a megfigyelési időt [50]. Diabéteszes páciensekben a belső és külső neuroretinális rétegek érintettségére már a manifeszt vaszkulopátia kialakulását megelőzően is utalnak ERG jelek, és feltételezik, hogy az eltérések párhuzamosan fejlődnek a retinopátia progressziójával [74].

2.5.2. A diabéteszes retinopátia, mint neurovaszkuláris kórkép

2.5.2.1. Hemodinamikai és egyéb vaszkuláris eltérések kialakulása

Diabéteszben a legkorábban kialakuló retina elváltozásoknak a hemodinamikai változásokat tartjuk. A retina erekben a véráramlást - az erek autonóm beidegzése híján - lokális tényezők szabályozzák [75]; hiperglikémia és egyéb kóros metabolikus paraméterek hatására a kaliberingadozások kifejezettebbé válnak. Korai diabéteszben, a klinikailag detektálható vaszkuláris léziók megjelenése előtt, a véráramlás csökkenését lehet észlelni fluoreszcein angiogramon és lézer Doppler technikával.

A tekintetben egyelőre nincs egyértelmű bizonyíték, hogy direkt oki összefüggés van-e a korai hemodinamikai változások és a patológiai elváltozások között. Annyi bizonyos, hogy a korai diabéteszes retinában a véráramlás csökkenés összefügg a szöveti hipoxia kialakulásával. Az oxigénszegény állapot következménye krónikus gyulladás, permeabilitás-növekedés, endotélsejt károsodás. A klinikai retinopátia előrehaladásával a hosszú ideig fennálló diabétesz során, a glikémiás ingadozásokkal, a korai vazokonstrikció helyét vazodilatáció váltja fel [38, 41].

Az ily módon megnövekedett véráramlás a vér viszkozitásának növekedésével együtt, hozzájárul a posztmortem diabéteszes retinák tanulmányozása során megismert léziók kialakulásához, mint a bazálmembrán vastagodás, az endotélsejtek és a periciták pusztulása, az acelluláris kapillárisok megjelenése. Ezek a változások experimentálisan diabéteszessé tett rágcsálókban minimum 12 hónapig tartó hiperglikémiás időszak alatt alakulnak ki [76, 77]. Az erek állapotát tripszines kezelés után lehet jól láthatóan tanulmányozni, mely a neuroretina emésztésével csak a retina érhálózatát láttatja [77].

Humán retinában a tartósan fennálló, progresszív, irreverzibilis ischaemia következményeként a szemfeneken olyan oftalmoszkóppal látható mikrovaszkuláris eltérések alakulnak ki, mint az intraretinalis mikrovaszkuláris abnormalitások és a mikroaneurizmák, a továbbiakban pedig a 2.3. fejezetben ismertetett proliferatív stádium felé halad a kórkép.

2.5.2.2. Neurodegeneráció a diabéteszes retinában

Korábban a diabéteszes retinopátia kialakulásával kapcsolatos uralkodó nézet a vaszkuláris eredet volt [78]. Mára azonban világossá vált, hogy a klinikailag definitív vaszkulopátiát szubklinikus vaszkuláris elváltozások időben megelőzik, így komplex folyamatról van szó: a diabétesz következményeként funkcionálisan és strukturálisan is károsodik a retina, mikrovaszkuláris és neurális eltérések egyaránt fellépnek [41, 79] (*4. ábra*).

A neurális retina károsodása már akkor fennáll, amikor oftalmoszkóppal vaszkuláris elváltozás még nem mutatható ki [80]. Ezt elsőként Barber és mtsai. igazolták 1998-ban [81], amikor STZ-indukált diabéteszben patkányon és diabéteszes humán posztmortem retinákon is a vaszkuláris rendszertől függetlenül apoptotikus sejteket mutattak ki. A neuroretinában emelkedett mértékű apoptózist találtak a nem-diabéteszes retinákhoz képest, abban a stádiumban, amikor vaszkuláris eltérések klinikailag még nem detektálhatóak. Továbbá, proapoptotikus molekulák (például kaszpázok, bax protein) jelenléte is megerősíti, hogy a neuroretinában apoptózis zajlik [81-83]. Az apoptotikus sejtek száma azonban egy adott időpontban mindvégig viszonylag alacsony.

A diabéteszes neurodegeneráció koncepcióját igazolandó patológiás eltérésekről is találhatóak irodalmi adatok. Az egyik patológiai bizonyíték a neurodegenerációra a diabéteszben rendkívül korán, állatkísérletes adatok szerint akár 1 hónappal a diabétesz indukciót követően jelentkező gliaaktiváció [9]. Diabéteszes páciensekben is megfigyeltek GFAP expresszió növekedést már enyhe non-proliferatív diabéteszes retinopátia fennállásakor is [84].

A neurodegeneráció másik megjelenési formája experimentális diabéteszben a korán mérhető retinavékonyodás. A retina vékonyodását a leírások szerint a belső retina rétegek atrófiája okozza elsősorban: az INL, a GCL réteg és az idegrost réteg vastagságcsökkenés, a ganglionsejtek számának csökkenése. A GCL és INL réteg vastagságcsökkenésére diabéteszes páciensekben már klinikailag negatív funduskép mellett is van irodalmi adat, spektrál domén OCT-vel vizsgálva [85-87]. Arról azonban nincs adat, hogy összefüggenek-e a ganglionsejt és idegrostréteg veszteséggel a retina egyes funkcionális eltérései.

STZ-indukciós diabéteszes patkánymodellben a GCL atrófiáját, a ganglionsejtek számának csökkenését számos munkacsoport leírta, a ganglionsejtek érintettségét kísérleti beállítástól függően 4 héttel - 9 hónappal az indukciót követő időpontra datálják [88]. Az INL, IPL és ONL rétegek vastagságcsökkenését a diabétesz indukció után legkorábban 6 hónappal írták le [81, 89]. Az irodalmi adatok azt sugallják, hogy a korai neuroretinális elváltozások a

diabéteszes retinopátia későbbi, látást veszélyeztető stádiumaival direkt összefüggésbe hozhatóak [88].

Hogy miként alakulnak ki a neurális retina diabéteszes elváltozásai? Vélhetően összefüggésben állnak korai szubklinikus vaszkuláris és hemodinamikai tényezőkkel, de ezeken túl molekuláris szinten számos egyéb okot találhatunk, ami a károsodáshoz vezethet. A hiperglikémia és inzulinhiány mellett diszlipidémia is jelen van, továbbá gyulladásról, glutamát excitotoxicitásról, megnövekedett oxidatív stresszről, hormonális változásokról, a neuroprotektív faktorok hiányáról is ír az irodalom korai diabéteszben [50, 82, 88, 90]. Ezek a folyamatok oki tényezőként felmerülhetnek nemcsak a vaszkuláris, hanem a neurális elváltozások kialakulásában is.

3. Célkitűzések

Célunk az STZ injekcióval kiváltott I-es típusú diabétesz retinára gyakorolt hatásának tanulmányozása volt. Vizsgálatainkat olyan időpontra terveztük, amikor az adott patkánymodellben a retinát érintő funkcionális eltérések irodalmi adatok alapján már jelen vannak, azonban klinikailag manifeszt vaszkulopátia ekkor még nem várható.

A kérdés az volt, hogy korai diabéteszben van-e már a neurális retinában szövettani vizsgálatokkal kimutatható károsodás a funkcionális eltérések hátterében? Célunk az volt, hogy keresztmetszeti képet nyújtsunk 12 hetes experimentális diabéteszben a retina patológiájáról az alábbi kérdések alapján.

- Kimutatható-e szignifikáns mértékű sejtpusztulás ilyen korai stádiumú diabéteszben?
- Van-e gliaaktivációra utaló intermedier filamentum protein-expresszióváltozás a korai diabéteszes retinában?
- Van-e kimutatható változás korai diabéteszben a fotoreceptorok morfológiáját, finom szerkezetét, valamint a különböző típusú opszint tartalmazó csapok eloszlását és denzitását tekintve?
- Van-e kimutatható változás korai diabéteszben a retinális pigmenthám (RPE) morfológiáját, ultrastruktúráját és funkcióját tekintve?
- Kimutatható-e morfológiai és számbeli változás a neuroretina belső magvas rétegeiben található egyéb sejttípusok (horizontális sejtek, bipoláris sejtek, amakrin sejtek, ganglionsejtek) esetében korai diabéteszben?

4. Módszerek

4.1. Kísérleti állatok

Vizsgálatainkat Wistar és Sprague-Dawley típusú patkánytörzseken (Charles River Magyarország Kft., Isaszeg, Magyarország) végeztük. Kor alapján választottunk állatokat: azonos korú (a kísérlet 0. napján betöltött 12 hetes), hasonló testsúlyú, hím állatokkal dolgoztunk. Az egyes csoportokat megegyező körülmények között tartottuk, azaz állandó, 21 °C hőmérsékleten, 12-12 órás világos-sötét ciklusokban, azonos megvilágítás mellett, standard rágcsálótáp és csapvíz korlátlan fogyasztási lehetősége mellett. Kiegészítő vizsgálatainkat posztnatális 14. napot betöltött (P14) Sprague-Dawley patkányokon végeztük, a fent részletezett tartási körülmények között.

A vizsgálatokat az „Association for Research in Vision and Ophthalmology" szemészeti állatkísérletekre vonatkozó előírásainak, a Magyar Köztársaság állatvédelmi és állatkísérletekkel kapcsolatos törvényeinek (1998/XXVIII.), valamint a Semmelweis Egyetem állatkísérletekre vonatkozó irányelveinek megfelelően végeztük (állatkísérleti engedély száma: 22.1/2194/3/2010).

4.2. Diabétesz indukció, csoportok

A diabétesz indukciót mindkét törzs egy csoportjában (diabéteszes csoport) egyszeri, nátrium-citrát pufferben (0,1 M; pH 4,5) oldott streptozotocin (STZ; 70 mg/ttkg; Sigma-Aldrich Kft., Budapest, Magyarország) intraperitoneális injektálásával végeztük, míg mindkét törzsben a másik csoport állatai (kontroll csoport) STZ nélkül kaptak vivőanyagot, hasonlóképpen (Wistar és Sprague-Dawley felnőtt patkányok: n=7/csoport, illetve n=12/csoport).

Közvetlenül az injekció előtt, az injekció után 24 órával és 12 héttel minden állatot 2 órán keresztül éheztettünk, majd farokvénát szúrtunk, és Dcont Personal típusú vércukormérő készülék segítségével vércukor szintet mértünk. A diabéteszes csoportban csak azok az állatok maradtak, ahol az injekció után mindkét alkalommal 20 mmol/l feletti éhomi értékeket mértünk.

4.3. Szövetpreparálás, fixálás

12 héttel a diabétesz indukciót követően intramuszkuláris ketamin injekcióval túlaltattuk az állatokat, az orientáció és az oldaliság megtartásával kétoldali enukleációt végeztünk, majd minden esetben eltávolítottuk a corneát, a lencsét és az üvegtesti állományt.

Az így kapott hátsó szegmensek közül a Wistar patkány hátsó szegmensek mindegyikét, a Sprague-Dawley patkány hátsó szegmensek egy részét foszfát pufferben (PB; 0,1 M; pH 7,4) oldott 4%-os paraformaldehid (PFA) oldatban 2 órán keresztül szobahőn fixáltuk. Mindkét patkánytörzsben a hátsó szegmensek egy részében (csoportonként n=7 esetben) leválasztottuk a retinát (úgynevezett whole mount retina), a többi esetben a hátsó szegmens egészével dolgoztunk. A whole mount retinákat és a hátsó szegmenseket 4 °C-on PB-ben tároltuk felhasználásukig.

Fénymikroszkópos vizsgálatok céljára az így fixált hátsó szegmenseket cryoprotekció céljából PB-ben oldott 30%-os szaharóz oldatba helyeztük éjszakára. Másnap a hátsó szegmenseket beágyazó médiumban (Shandon Cryomatrix, Thermo Scientific, UK) lefagyasztottuk, majd fagyasztott metszéssel 10 µm vastag metszeteket készítettünk. A metszeteket zselatinos tárgylemezen -20 °C-on tartottuk felhasználásukig.

Fentiekben részletezett fixálási és szövetpreparálási módszerrel dolgoztuk fel a P14 patkányok hátsó szegmenseit is.

4.4. TUNEL

Az apoptotikus testek kimutatását in situ kit (In Situ Cell Death Detection Kit, Fluorescein; Roche (Magyarország) Kft., Budaörs, Magyarország) segítségével Biehlmaier és mtsai. [91] módszere („terminal deoxynucleotidyltransferase-mediated biotinylated UTP nick end labeling”; TUNEL) szerint végeztük el. A reakciót és a jelölést az alábbi lépések szerint végeztük:

1. fagyasztott metszetek dehidrálása termosztátban (37 °C, 1 órán át)
2. utófixálás PFA oldatban (szobahőn, 20 percen át)
3. emésztés proteináz K oldatban (37 °C, 3x5 percen át)
4. inkubáció 70% etanol/30% ecetsav keverékében (-20 °C, 5 percen át), majd mosás
5. nem-specifikus kötőhelyek blokkolása (10% normál kecske szérum, 1% marha szérum albumin, 1% halzselatin, 0,4% Triton X-100 sós foszfát pufferben (PBS, 0,1 M, pH 7,4) feloldva)
6. TUNEL keverék (enzim és jelölőanyag keverék, a gyártó utasításainak megfelelően, 37 °C, 1 órán át)

A TUNEL reakciót Sprague-Dawley patkány fagyasztott hátsó szegmenseken (n=4 patkány/csoport, 4 metszet/retina), a látóidegfő szintjében készült vertikális metszeteken végeztük el. A metszeteket a superior ora serrata és az inferior ora serrata között

végigvizsgáltuk, illetve ugyanezen terület külső magvas rétegében külön is megszámoltuk a jelölt apoptotikus sejteket.

Negatív kontrollként a gyártó utasítása szerint a transzferáz enzim hozzáadása nélkül végeztük el a reakciót, pozitív kontrollként a gyártó utasítása szerint DN-ázzal emésztett metszeteket, illetve P14 patkány retina metszeteket használtunk.

4.5. Lektincitokémiai és immunhisztokémiai vizsgálat

A retina egyes neurális elemei és a pigmenthám vizsgálata céljából lektincitokémiai és immunhisztokémiai analízist végeztünk. A reakciókat whole mount retinákon és hátsó szegmens fagyasztott metszeteken hasonló technikával, de különböző inkubációs időkkel végeztük. A felhasznált lektinek és primer antitestek adatait és jelölési jellegzetességeit az *1.* és a *2. táblázat*ban foglaltam össze.

A lektin- és immuncitokémiát az alábbi protokoll szerint végeztük fagyasztott metszeteken:

1. a fagyasztott metszetek dehidrálása termosztátban (37 °C, 1 órán át)
2. a metszetek rehidrálása PBS oldatban (szobahőn, 10 percen át)
3. nem-specifikus kötőhelyek blokkolása: 1%-os marha szérum albumin és 0,4% Triton X-100 (Sigma-Aldrich Kft., Budapest, Magyarország) PBS-ben feloldva (blokkolás szobahőn, 2 órán át)
4. inkubáció lektinnel (szobahőn, 2 órán át; *1. táblázat*), vagy primer antitesttel (4 °C-on, éjszakára; *2. táblázat*)
5. inkubáció streptavidinnel, vagy faj-specifikus szekunder antitesttel konjugált Alexa 488 vagy Alexa 594 fluorokrómokkal (1:200; szobahőn, 2 órán át; Life Technologies Magyarország Kft., Budapest, Magyarország)
6. kettős jelölés esetén a 4. és 5. lépések ismétlése a második primer és a második szekunder antitestekkel
7. sejtmagjelölés 4,6-diamidin-2-fenilindol (DAPI) festéssel (szobahőn, 20 percen át)

Whole mount retinák vizsgálatához a fagyasztott metszetek fenti protokolljának 3-6. lépéseit végeztük el, azzal a különbséggel, hogy a primer antitestekkel 3 éjszakán keresztül inkubáltunk.

Negatív kontrollként a primer antitest kihagyásával végeztük el a reakciót.

Az immunreakciók vizsgálatát Bio-Rad Radiance 2100 Rainbow Confocal Laser Scanning System (Carl Zeiss, Oberkochen, Németország) típusú konfokális mikroszkóppal, a

mikroszkóphoz kapcsolt Nikon Eclipse E800 (Nikon, Tokió, Japán) készülékkel végeztük. A felvételek készítéséhez LaserSharp 2000 6.0 (Carl Zeiss, Oberkochen, Németország) típusú szoftverrel dolgoztunk. A kiértékelést minden esetben vakon, két kutató végezte. A végleges ábrák szerkesztésére az Adobe Photoshop 7.0 (San Diego, CA, USA) programot használtuk.

1. táblázat *A kísérlet során alkalmazott lektinek adatai. IPM: interfotoreceptor mátrix.*

Lektin neve, eredete	**Lektin hígítása**	**Jelölt struktúra**	**Forrás**	**Referencia**
"peanut" agglutinin lektin (PNA), *Arachis hypogaea*	5 µg/ml	Minden típusú csap IPM	Sigma-Aldrich Kft., Budapest, Magyarország	[92]
"wheat germ" agglutinin lektin (WGA), *Triticum vulgaris*	1:1000	Pálcika IPM	Sigma-Aldrich Kft., Budapest, Magyarország	[21]

2. táblázat *A kísérlet során alkalmazott primer antitestek adatai. GCL: ganglionsejt réteg.*

Antitest neve	Antitest típusa és hígítása	Epitóp specificitás patkány retinában	Forrás	Refe-rencia
Glia fibrilláris savas protein (GFAP)	Monoklonális, egér, 1:400	Müller sejtek végtalpai és asztrociták	Sigma-Aldrich Kft., Budapest, Magyarország	[9]
Vimentin	Monoklonális, egér, 1:10000	Müller sejtek	Millipore, Billerica, MA, USA	[93]
Anti-rodopszin (AO)	Poliklonális, patkány, 1:1000	Elsősorban rodopszin N-terminális	Humánmorfológiai és Fejlődésbiológiai Intézet Prof. Dr. Szél Ágoston laboratóriuma	[18]
OS-2	Monoklonális, egér, 1:5000	S-csap opszin, C-terminális	Humánmorfológiai és Fejlődésbiológiai Intézet Prof. Dr. Szél Ágoston laboratóriuma és az MTA Szegedi Biológiai Kutatóközpont kollaborációjával	[18, 94]
COS-1	Monoklonális, egér, 1:50	M-csap opszin, C-terminális		[18]
AB5405	Poliklonális, nyúl, 1:1000	M-csap opszin	Merck Kft., Budapest, Magyarország	[95]

(2. táblázat folytatása)

AB5407	Poliklonális, nyúl, 1:1000	S-csap opszin	Merck Kft., Budapest, Magyarország	[96]
Anti-RPE65	Monoklonális, egér, 1:500	Izomerohidroláz, retinális pigmenthám		[97]
Parvalbumin	Monoklonális, egér, 1:300	Elsősorban AII amakrin sejtek	Sigma-Aldrich Kft., Budapest, Magyarország	[32, 98]
Calbindin	Monoklonális, egér, 1:200	Horizontális sejtek, néhány amakrin sejt, néhány sejt a GCL-ben	Swant, Marly, Svájc	[98, 99]
Calretinin	Poliklonális, nyúl, 1:2500	Amakrin sejtek és sejtek a GCL-ben	Millipore, Billerica, MA, USA	[100, 101]
Recoverin	Poliklonális, nyúl, 1:500	Csap bipoláris sejtek, pálcikák és csapok, néhány sejt a GCL-ben	Karl-Wilhelm Koch szívélyes ajándéka, Oldenburgi Egyetem, Németország	[102]
Protein kináz C-alfa (PKC-α)	Monoklonális, egér, 1:200	Pálcika bipoláris sejtek, néhány amakrin és „displaced” amakrin sejt	Santa Cruz Biotechnology, Santa Cruz, CA, USA	[103, 104]
Anti-Brn-3a	Monoklonális, egér, 1:500	Ganglionsejtek	Millipore, Billerica, MA, USA	[105]
Melanopszin	Poliklonális, nyúl, 1:80	Fotoszenzitív ganglionsejtek	Affinity Bioreagents, Golden, CO, USA	[106]

4.6. Elektronmikroszkópia

Wistar patkányokban a 4.3. fejezetben részletezett PFA fixálást követően, a hátsó szegmensekből (csoportonként n=4 esetben) 1 x 1 mm-es centrális darabokat vágtunk ki, a látóidegfőtől dorzálisan. Az ily módon megközelítően identikus lokalizációjú darabokat PB-ben oldott 1,5%-os glutáraldehid oldatban utófixáltuk (szobahőn, 90 percen át).

Sprague-Dawley patkányokban a még nem fixált hátsó szegmenseket (csoportonként n=4) PB-ben oldott 2,4%-os PFA és 1,65%-os glutáraldehid oldatok keverékében fixáltuk (37 °C-on, 30 percen át). A glutáraldehides fixálást követően a mintákat kakodilát pufferben (CB; 0,1 M, szobahőn) mostuk, majd CB-ben oldott 1%-os ozmium-tetroxid oldattal további utófixálást végeztünk (4 °C-on, 1 órán át). Mosás után a hátsó szegmensek centrális, a látóidegfőtől dorzálisan eső területét - a Wistar patkány mintákhoz hasonlóan - feldaraboltuk 1x1 mm-es részekre. A darabokat felszálló alkoholsorban dehidráltuk, majd aralditba (Durcupan ACM Fluka, Sigma-Aldrich Kft., Budapest, Magyarország) ágyaztuk. Félvékony és ultravékony metszeteket készítettünk gyémántkéssel, Reichert-Jung UltraCut E típusú ultramikrotommal. Az ultravékony metszeteket uranil-acetáttal és ólom-citráttal kontrasztoztuk. A mintákat Hitachi H 7500 típusú transzmissziós elektronmikroszkóppal tanulmányoztuk és felvételeket készítettünk a pigmenthám és a fotoreceptorok finom szerkezetéről. A felvételeken a pigmenthám vastagságát csoportonként n=4 retinából származó metszeten, metszetenként 3 helyen megmértük.

4.7. Kvantifikálás, sztereológia

4.7.1. Teljes retina vastagság és a külső magvas réteg vastagság mérése

A retina vastagságának méréséhez Wistar és Sprague-Dawley patkány hátsó szegmenseiből származó fagyasztott metszeteket vettünk (n=4/csoport, 3 metszet/retina). A vizsgálathoz a szükséges felvételeket Zeiss Axiophot (Carl Zeiss, Oberkochen, Németország) típusú mikroszkóp 40x-es nagyítású objektív lencséjével készítettük. A vizsgált metszetek a látóidegfő szintjéből származtak minden esetben, attól adott távolságokra vettünk látótér mintákat: a centrálisabb értékek a látóidegfőtől superior és inferior irányba, attól 250 és 500 µm távolságokra eső területekről, a perifériás értékek az ora serrata melletti, attól 250 µm távolságra eső területekről származtak. Ezeken a területeken mértük a retina teljes vastagságát és a külső magvas réteg vastagságát önállóan. A teljes retina vastagság kifejezés alatt az ILM és OLM rétegek közötti távolságot értjük.

4.7.2. Csapok eloszlásának és denzitásának vizsgálata

Az M- és S-opszint expresszáló csapok eloszlását és denzitását Wistar patkányok teljes retináján (n=4 diabéteszes és kontroll patkányon) tanulmányoztuk. Opszinspecifikus antitestekkel (*2. táblázat*) immuncitokémiai jelölést alkalmaztunk a 4.5. fejezetben leírtak szerint. Az analízist Neurolucida szoftver segítségével végeztük, melyhez szükséges felszerelés egy módosított fénymikroszkóp (BX50; Olympus, Tokió, Japán), motorizált tárgyasztal (Märzhäuser, Wetzlar, Németország), CCD videokamera (HV-C20AMP, Hitachi, Tokió, Japán) és egy adatgyűjtő kártyával rendelkező számítógép (FlashPoint Intrigue Lite, Integral Technologies, Indianapolis, IN, USA). Szisztémás random mintavételezési technikával, retinánként átlagosan 83,2 ± 4,7 látómezőt vettünk, melyeken belül megszámoltuk az M- és S-opszint expresszáló csapokat. Az analízis egyes paramétereit a *3. táblázat*ban tüntettük fel. Az adott látómezőkben az M-csapok esetén 130 x 130 µm, az S-csapok esetén 250 x 250 µm-nyi jelölőnégyzeteket vettünk, melyeken belül manuálisan jelöltük meg a számolandó csapokat.

3. táblázat *M-, S-opszint expresszáló és mindkét opszint koexpresszáló (duális) csapok denzitásának becsléséhez végzett mérések adatai. A: számoláshoz felhasznált jelölőnégyzetek mérete; D: távolság a jelölőnégyzetek között x és y tengely irányban; ΣUVCF: jelölőnégyzetek átlagos száma.*

	Centrális M-csapok	**Centrális S-csapok**	**Perifériás M-csapok**	**Perifériás S-csapok**	**Perifériás duális csapok**
Objektív	40 x	20 x	20 x	20 x	20 x
A (µm^2)	16900	62500	2500	2500	2500
Dx (µm) **Dy**	750 750	630 630	75 150	75 150	75 150
ΣUVCF	83	83	330	330	330

A számolással lefedett területeken nyert adatok alapján a lefedetlen területeken lévő csapok denzitására becslést végeztünk az ún. „Adaptive Neuro-Fuzzy Inference System” rendszer segítségével és izodenzitás térképet készítettünk. Jelen dolgozat keretében eltekintünk az izodenzitás térkép készítés módszerének leírásától, a részletes módszer a csatolt cikk [107] különlenyomatában, az S1 „Supplementary Material” fejezet alatt hozzáférhető.

Munkacsoportunk korábbi megfigyelései [108] és az irodalom alapján is ismert [109-111], hogy a felnőtt patkány retina perifériás régiója S-csapokban gazdag. Emiatt erre a területre (a retina széli részén, az ora serrata melletti mintegy 200 µm széles sávban) vonatkozólag a centrálishoz képest sűrűbben, és azoknál kisebb (50 x 50 µm-nyi) jelölőnégyzetekben számoltunk, a négyzeteket a centrális területektől eltérően radier irányba eső módon helyeztük el. A periférián retinánként átlagosan 330 ± 32 jelölőnégyzetet vettünk, melyekben az S-csapokat és a kettősen jelölt elemeket manuálisan jelöltük meg a számoláshoz.

4.7.3. Belső retinarétegek sejttípusainak kvantitatív elemzése

A *parvalbumin, calbindin, recoverin* antitestekkel jelölt sejtek számszerű vizsgálata céljából Wistar patkányok (összesen 3-3 kontroll és diabéteszes állat) whole mount retináinak temporális és nazális felén végeztünk immunreakciókat. Az egyes sejttípusokat 10 random választott 250 x 250 µm-nyi területen számoltuk. Az adatokat átlagos sejtszám/mm^2 ± standard deviáció (SD) formában tüntettük fel.

PKC-α antitesttel jelölt amakrin és „displaced" amakrin sejtek számolásához 10 µm vastag, vertikális, superior-inferior irányban orientált metszeteket vettünk, a nervus opticus magasságából (csoportonként n=3 patkány 1-1 retinájából, retinánként 1-1 metszet). Az egyes sejttípusokat metszetenként 6 különböző helyen (1, 2 és 3 látómezővel a nervus opticus-tól inferior és superior irányban), összesen 700 µm hosszú szakaszokon számoltuk meg. Ezzel a retinametszet hosszának körülbelül a felét fedtük le számolással. Az adatokat átlagos sejtszám/1mm-nyi retinaszakasz ± SD formában közöljük.

4.8. Statisztikai analízis

Az adatokat átlag ± SD formában tüntettem fel. A testsúly, vércukor, retina vastagsági adatokat, a TUNEL-, parvalbumin-, calbindin-, recoverin-, PKC-α-pozitív elemek számát STATISTICA 11 szoftverrel (StatSoft Inc., Tulsa, OK, USA), Student-féle *t*-teszttel végeztük. Ha másképp nem jelöltük, $p<0,05$ értéket tekintettük statisztikailag szignifikánsnak.

5. Eredmények

5.1. Vércukor értékek, testsúlyok

Már az STZ-indukciót követő 1. napon jelentős vércukorszint emelkedést mértünk a diabéteszes állatokban, szemben a kontroll csoport változatlanul normális értékeivel. A diabéteszes csoportokban a vércukorszintek a kísérlet végéig, a 12. hétig magasak maradtak. Ezzel párhuzamosan, a diabéteszes csoportokban az átlagos testsúly értékek csökkentek, a 7. naptól szignifikánsan alacsonyabbak voltak a párhuzamos kontroll állatok gyarapodó értékeihez képest (*4. táblázat*).

4. táblázat *Kísérleti állataink testsúly adatai és vércukorszint értékei. A kísérlet kezdetének (0. napnak) tekintettük azt a napot, amikor a 4.2. fejezetben leírtak szerint beadtuk az injekciókat. *: p<0,05, diabéteszes vs kontroll.*

	Testsúly (átlag (g) ± SD)			**Vércukorszint (átlag (mmol/l) ± SD)**		
Csoport	**0. nap**	**7. nap**	**12. hét**	**0. nap**	**1. nap**	**12. hét**
Wistar kontroll n=7	383,8±12,6	377,6±12,1	457±29,5	6,1±0,3	5,7±0,4	6,3±0,2
Wistar diabéteszes n=7	395,6±9,1	333,3±23,3*	287,4±21,1*	5,8±0,3	>25,0*	>25,0*
Sprague-Dawley kontroll n=12	441,7±24,2	458,8±23,4	609,8±40,2	6,0±0,4	6,1±0,3	7,0±0,6
Sprague-Dawley diabéteszes n=12	440,8±18,1	393,8±20,5*	295,8±47,3*	6,15±0,3	21,5±4,3*	>25,0*

5.2. Apoptózis jelenlétére utaló jelek vizsgálata

5.2.1. Retinavastagság vizsgálata

A retina a periféria felé vékonyodik, ezért a vastagságméréseket orientált metszeteken, minden csoportban identikus helyeken végeztük el. Eredményeink szerint a diabéteszes és a kontroll retinák vastagsága nem különbözött szignifikánsan egyik mérési ponton (perifférián, illetve a látóidegfőtől adott távolságra eső centrális területeken) sem, függetlenül attól, hogy a retina teljes vastagságát (ILM és OLM között mért adatok alapján), vagy pedig csak az ONL

réteg vastagságát hasonlítottuk össze az egyes csoportokban. A diabéteszes csoportban szignifikáns atrófiát tehát nem tudtunk kimutatni (*1. grafikon*). A túlnyomórészt pálcika magokat tartalmazó ONL változatlan rétegvastagsága arra utal, hogy a pálcikák száma nem változott.

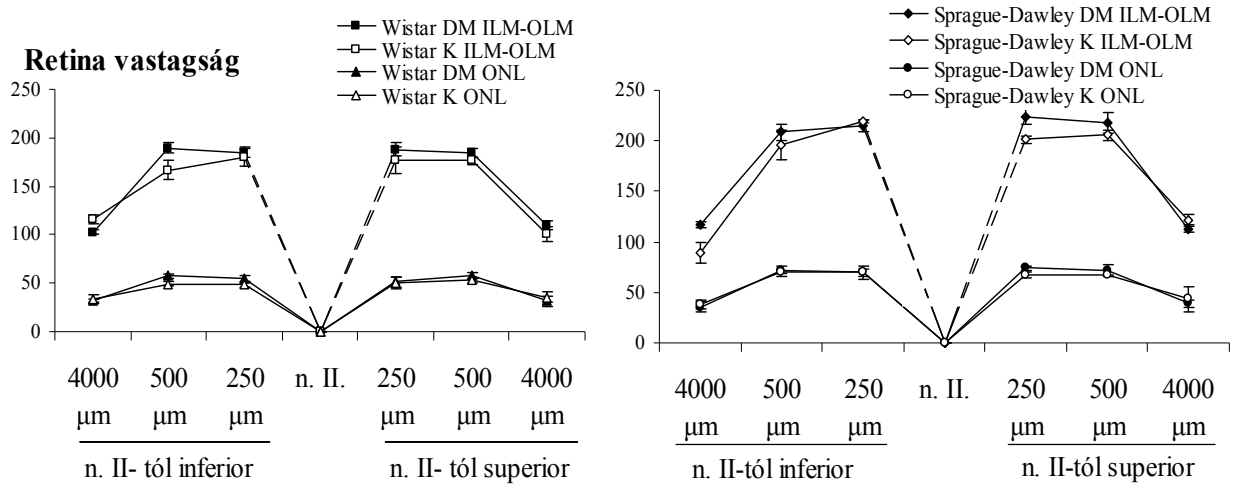

1. grafikon *A retina vastagsága Sprague-Dawley és Wistar patkányokban. A méréseket orientált metszeteken, a nervus opticustól adott irányban és adott távolságra végeztük. Mértük a belső és külső határhártya közötti távolságot és a külső magvas réteg vastagságát (µm ± SD). Kontroll vs diabétesz; p>0,01.*
DM: diabéteszes, K: kontroll, ILM-OLM: belső és külső határhártya közötti távolság, ONL: külső magvas réteg.

5.2.2. TUNEL reakció elemzése

Egészséges kontroll és diabéteszes retina metszetek elemzése során, a TUNEL-pozitív elemek számában nem találtunk szignifikáns különbséget, sem a retina teljes vastagságát, sem az egyes magvas rétegeket tekintve (*5. ábra, 2. grafikon*).

Mérési eredményeink szerint tehát ebben a modellben, a diabétesz 12. hetében a retina nem vékonyabb sem teljes egészét, sem a külső magvas réteget tekintve, mint egészséges kontroll állatokban. Ezzel egybecseng, hogy a TUNEL reakcióval sem találtunk jelentős emelkedést az apoptotikus sejtek számában. Megállapíthatjuk tehát, hogy vizsgálatainkat a diabétesz azon korai pontján végeztük, amikor szignifikáns mértékű apoptózis még nem mutatható ki, és szignifikáns rétegvastagság csökkenés még nem következett be.

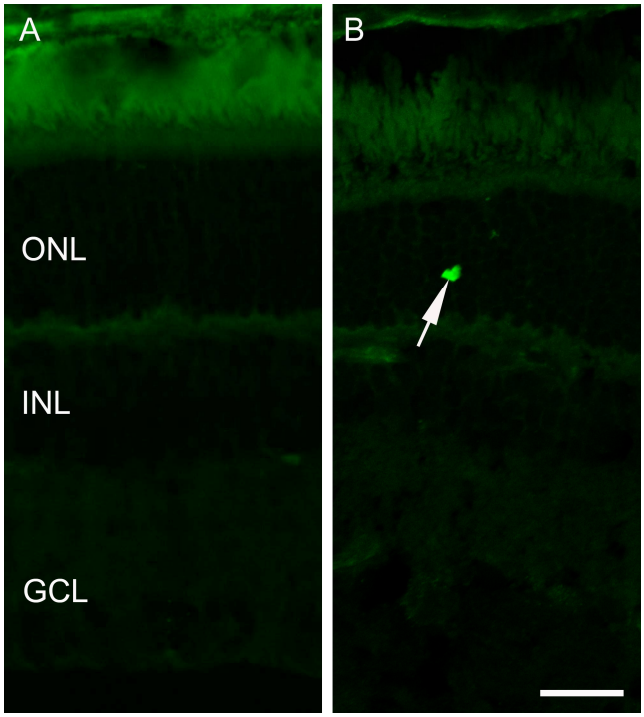

5. ábra *TUNEL reakció. Reprezentatív képek kontroll (A) és diabéteszes (B) patkány retina metszetekből. A nyíl egy TUNEL-pozitív elemet jelöl. Bar 30 µm.*

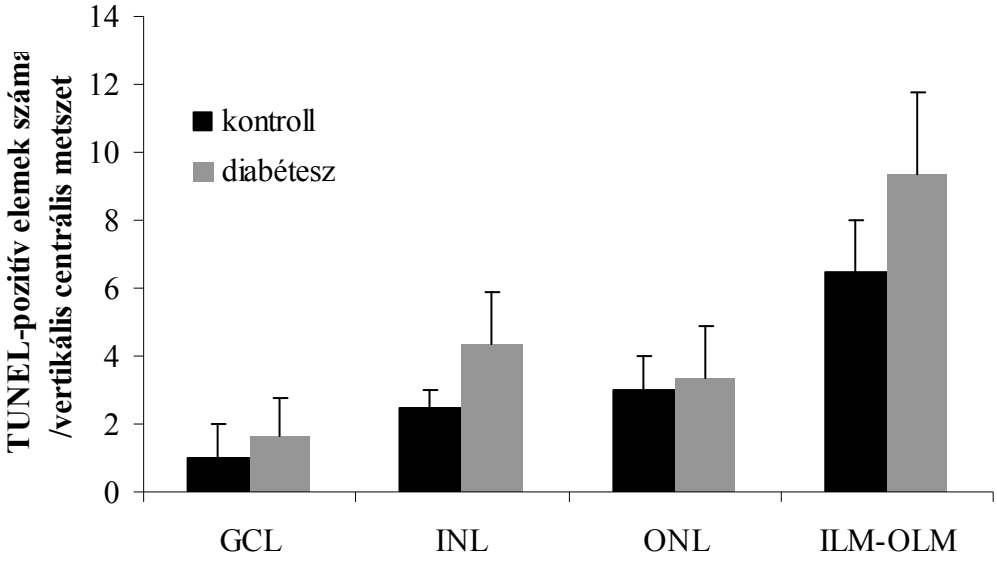

2. grafikon *TUNEL-pozitív elemek átlagos száma diabéteszes és kontroll retinákban (átlag ± SD). Diabéteszben semelyik magvas rétegben, sem pedig a teljes vastagságot tekintve nincs szignifikáns különbség a kontrollhoz képest, bár emelkedő tendencia figyelhető meg, n=4 patkány/csoport, állatonként 4 vertikális metszet vizsgálati eredményei alapján (C).*
GCL: ganglionsejt réteg, INL: belső magvas réteg, ONL: külső magvas réteg, ILM-OLM: belső és külső határhártya között. Kontroll vs diabétesz; p>0,05.

5.3. Gliaaktiváció vizsgálata diabéteszben

A Müller glia sejtek vizsgálatához GFAP és vimentin primer antitestekkel végeztünk reakciókat. Az immuncitokémiai vizsgálatokat fagyasztott metszeteken, Wistar és Sprague-Dawley patkányokon is kiviteleztük.

Az egészséges kontroll retinákban *GFAP* antitesttel a Müller sejtek végtalpai jelölődnek, valamint saját és szakirodalmi adatok is vannak arra, hogy az ora serrata mellett közvetlenül fekvő perifériás retina részeken a teljes Müller sejt adhat jelet [9]. Ezzel szemben, a diabéteszes állatainkban a GFAP jelölés egyenetlen volt: a retina egyes részein kifejezett gliaaktivációnak megfelelő képet mutatott, intenzíven jelölve a Müller sejtek komplett sejttestjeit, míg más területeken a kontroll retinák jelöléséhez hasonlóan az ILM-re korlátozódott. A *6. ábrán* egyazon diabéteszes retina két különböző festődési mintázatot mutató területe látható. A gliózis tehát nem érintette a teljes retinát, ám semmilyen rendszerszerűséget nem figyeltünk meg a gliaaktiváció lokalizációját tekintve: sem centro-perifériás, sem superior-inferior irányú grádienst nem fedeztünk fel.

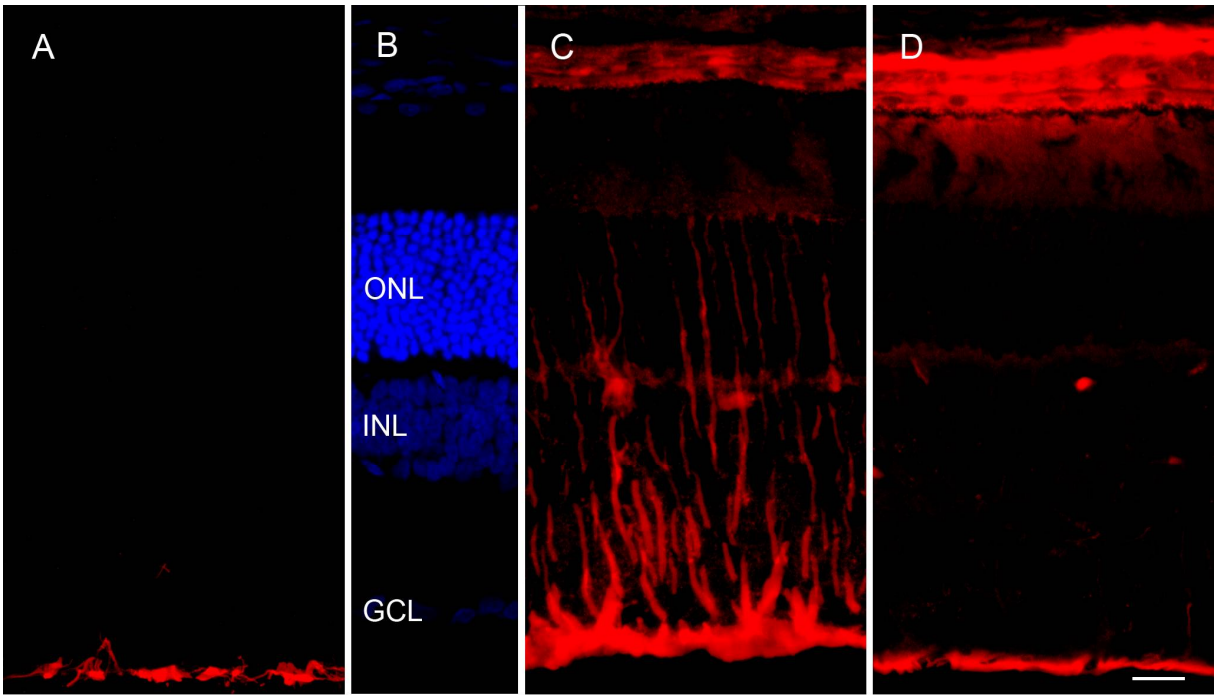

6. ábra *GFAP expresszió kontroll és diabéteszes retina metszeteken. Kontroll retinákban a GFAP jelölés az ILM rétegre lokalizált (A). A diabéteszes retinákat reprezentáló felvételeken látszik, hogy a kontrollhoz hasonló GFAP expresszió (D) mellett megtalálható nyilvánvalóan fokozott (C) jelölés is. A magvas rétegeket DAPI-val jelöltük (B).*

ONL: külső magvas réteg, INL: belső magvas réteg, GCL: ganglionsejt réteg. Bar 20 µm.

A Müller glia sejtek markereként *vimentin* jelölést is alkalmaztunk. A vimentin jelölés - a GFAP jelhez hasonlóan- diabéteszben szintén területi inhomogenitást mutatott. Ám a GFAP jellel ellentétben, a vimentin expressziója nem nőtt, hanem helyenként csökkent. A csökkent vimentin immunreaktivitást mutató területek egyenetlenül helyezkedtek el, egyebütt a retinában a kontrollhoz hasonló, ép vimentin jel volt látható (*7. ábra*). Egymást követő metszeteket áttekintve, megállapítottuk, hogy a fokozott GFAP és a csökkenő vimentin expressziót mutató területek egybeestek.

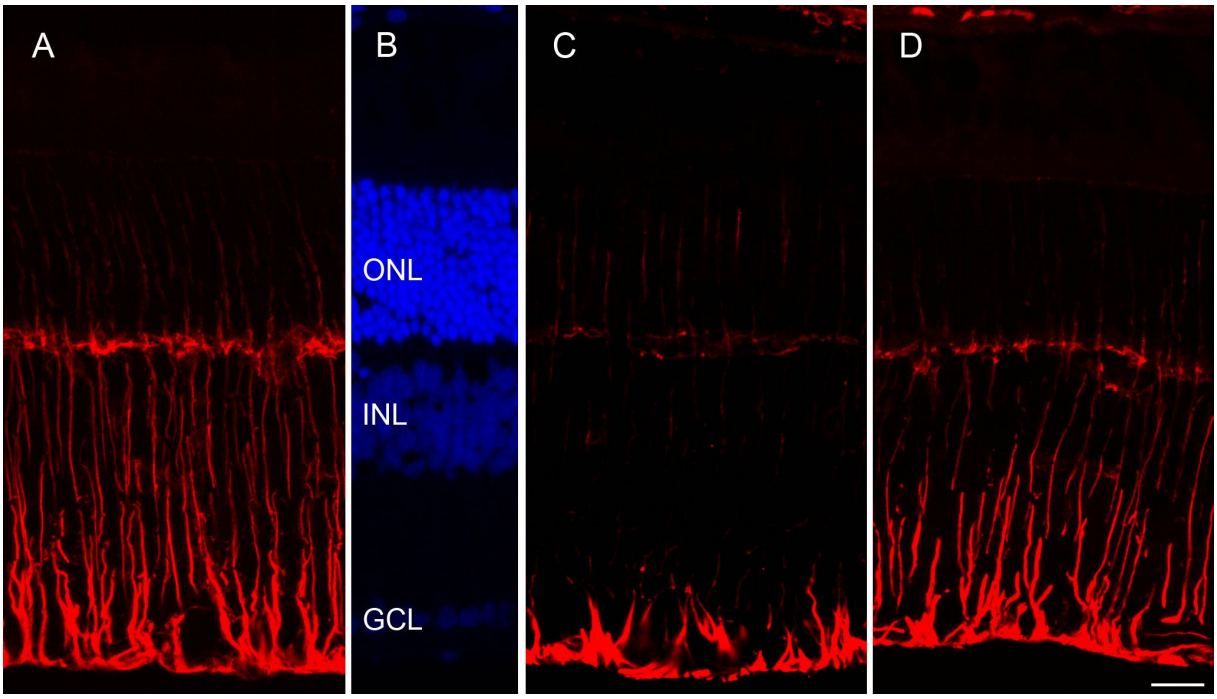

7. ábra *Vimentin expresszió kontroll és diabéteszes retina metszeteken. Vimentinnel a teljes Müller sejt festődik kontroll retinákban (A). A vimentin jelölés intenzitása diabéteszben néhány helyen csökkent (C), de vannak a kontrollhoz hasonló intenzitással jelölt területek is (D). A sejtmagokat az orientáció céljából DAPI-val jelöltük (B).*
ONL: külső magvas réteg, INL: belső magvas réteg, GCL: ganglionsejt réteg. Bar 20 µm.

A vizsgált diabéteszes mintáinkban a gliaaktiváció tehát foltokban volt jelen, a folyamat a GFAP fokozott és a vimentin csökkent expressziójával járt. Superior-inferior irányban orientált metszeteinken, semmilyen konzekvens lokalizációt nem fedeztünk fel a léziók tekintetében, de az érintett területeken jellemzően mindkét vizsgált intermedier filamentum protein változásait megfigyelhettük.

5.4. Fotoreceptorok vizsgálata diabéteszben

5.4.1. M- és S-csapok eloszlásának és denzitásának vizsgálata

Az M- és S-opszint tartalmazó csapok morfológiáját, eloszlását és denzitását teljes retinákon vizsgáltuk, melyeken fluoreszcens immuncitokémiával kettős jelölést alkalmaztunk. A kétféle csaptípus jellegzetességeit diabéteszes és egészséges kontroll Wistar patkányokon hasonlítottuk össze.

Az egyes csaptípusokról készült izodenzitás térképek közül egy-egy reprezentatív darab a *8. ábrán* látható. A kontroll retinákon az M-opszin tartalmú csapok típusos eloszlást mutattak, centrális-perifériás irányban csökkenő grádiens figyelhető meg: a csapszám centrálisan eléri az 5000 M-csap/mm^2 sűrűséget, míg a periférián 2000 M-csap/mm^2 alá esik. Az S-csapok esetében jellemző az inferior-superior irányban csökkenő grádiens: az átlagos értékek az alsó retinafélen 800 csap/mm^2 fölé, míg a felső retinafélen inkább 200 csap/mm^2 alá esnek. A felső retinafél perifériás részén a széli kb. 200 µm széles sávban azonban jóval magasabb értékeket mértünk (> 1200 csap/mm^2). Ezek az értékek az irodalmi adatok alapján a vártnak megfelelően alakultak, ugyanakkor jelentős egyéni különbségek is megmutatkoztak [111-113]. A diabéteszes retinák a kontrollhoz hasonló denzitási és eloszlási mintázatot mutattak, mindkét csaptípus esetében.

Az átlagosan számolt össz-csapszám (retinánként átlagosan 83 jelölőnégyzetben számolva) nem mutatott különbséget a csoportokban: 5621 ± 754 és 5467 ± 660 volt az M-csapokat illetően, míg 3048 ± 776 és 2725 ± 259 S-csapot számoltunk a kontroll és diabéteszes retinákban.

A fenti számolást és ábrázolást Wistar patkányokon végeztük, majd az eredmény ismeretében a vizsgálatot megismételtük Sprague-Dawley patkány egy kvadránsnyi retináján. Ezen a területen lényegében a Wistar patkányokéval megegyező eredményeket kaptunk, melyek a dolgozatban nem kerülnek részletes bemutatásra.

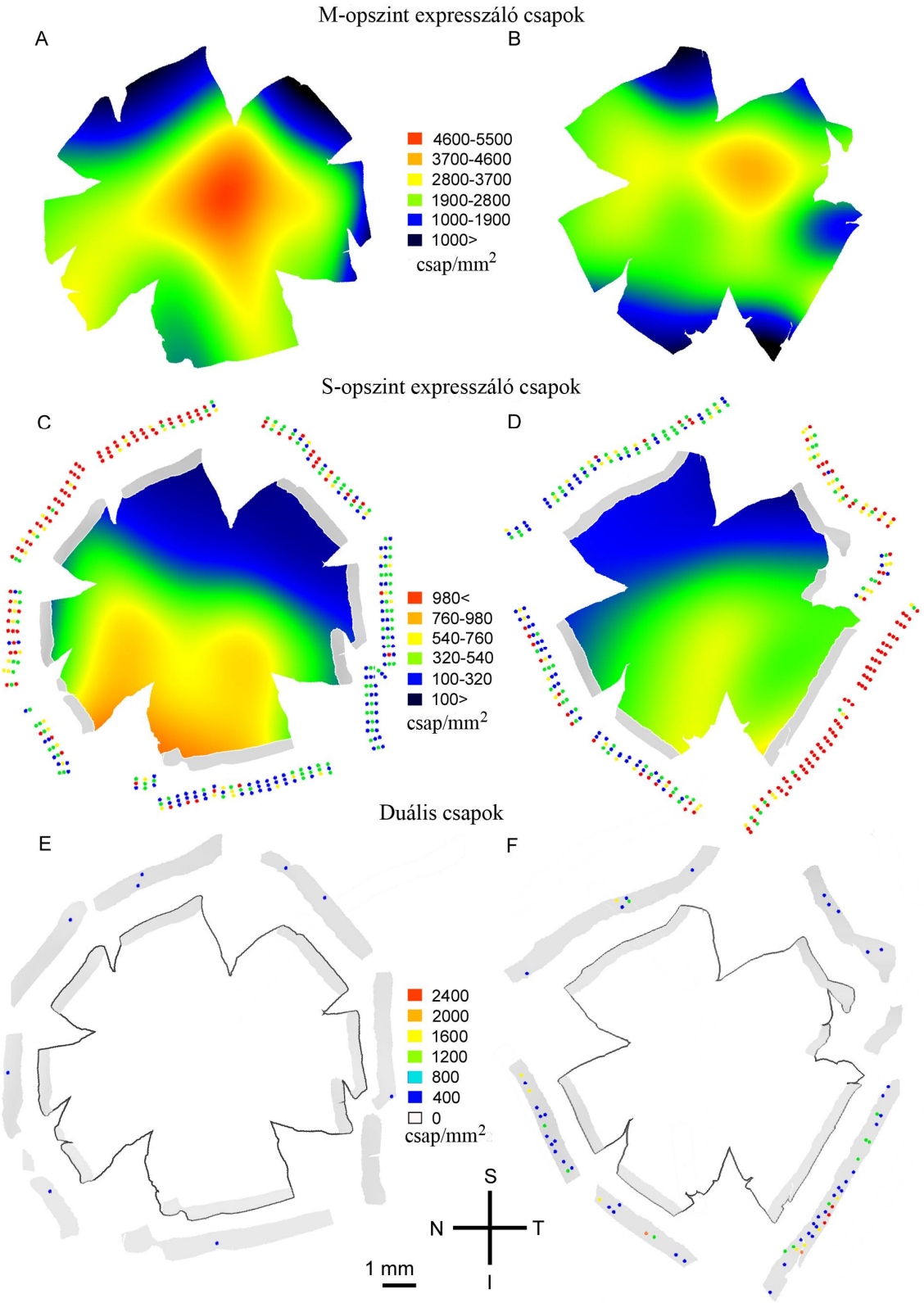
M-opszint expresszáló csapok
A
B
4600-5500
3700-4600
2800-3700
1900-2800
1000-1900
1000>
csap/mm2
S-opszint expresszáló csapok
C
D
980<
760-980
540-760
320-540
100-320
100>
csap/mm2
Duális csapok
E
F
2400
2000
1600
1200
800
400
0
csap/mm2
S
N
T
I
1 mm

8. ábra *Reprezentatív izodenzitás térképek; az M-opszint tartalmazó csapok (A, B), az S-opszin tartalmú csapok (C, D) és a mindkét opszint egyaránt expresszáló duális csapok (E, F) eloszlása és denzitása látható kontroll (A, C, E) és diabéteszes (B, D, F) Wistar patkány retinákon. A denzitás értékeket a feltüntetett színkód alapján adtuk meg. A széli 200 µm széles sáv (szürke színnel jelölve a C-F képeken) S-csapokban gazdag régió, ezért a perifériián körben a számoláshoz használt jelölőnégyzetek kisebbek (50 x 50 µm) és sűrűbben helyeztük el őket, mint egyebütt (C-F). A széli (szürke színnel jelölt) perifériián a számolt értékeket a retina körül tüntettük fel (színkóddal ellátott körökkel), a számolással le nem fedett területek csapszámára itt nem végeztünk becslést. A duális csapokat (E, F) ugyanezeken a jelölőnégyzeteken belül számoltuk, színkóddal azonban csak abban az esetben jelöltük, amikor legalább egy kettősen jelölt elemet találtunk. A szürkével jelölt perifériás részeket a C, D, E, F ábrákon a színkód jobb láthatósága érdekében 1,6-szorosra nagyítottuk. Az M- és S-csapok denzitása és eloszlása nem különbözik a diabéteszes és a kontroll csoportokban, sem a centrális, sem a perifériás értékek tekintetében. A kék csapokban gazdag széli régióban azonban az M- és S-opszint is expresszáló, kettősen jelölt elemek jóval nagyobb számban fordulnak elő diabéteszben (F), mint egészséges kontroll retinákban (E).*
S: superior, T: temporalis, I: inferior, N: nasalis. Bar 2 mm.

5.4.2. Duális csapok vizsgálata

A teljes retinákon (*8-9. ábra*) jól látható módon az M- és S-opszint egyaránt expresszáló (duális) csapok nagy számban reprezentáltak a diabéteszes retina perifériás régiójában. Duális csapok kis számban a kontroll retinák perifériáján is megfigyelhetők voltak. A kontroll retinák perifériás régiójában az általunk megszámolt össz-csapszám mintegy 0,5%-át, viszont diabéteszben közel 4%-át tették ki a kettősen jelölt elemek.

Nemcsak a periférián, hanem a retina teljes területén feltűnt egy-egy koexpressziót mutató csap. Kontroll retinákban csak elvétve, vagy egyáltalán nem fordult elő, míg a diabéteszes retinákat a kontrollhoz képest mindenképpen nagyobb számú duális csap jelenléte jellemezte. Centrális értékekről azonban nem állnak rendelkezésünkre pontos számadatok.

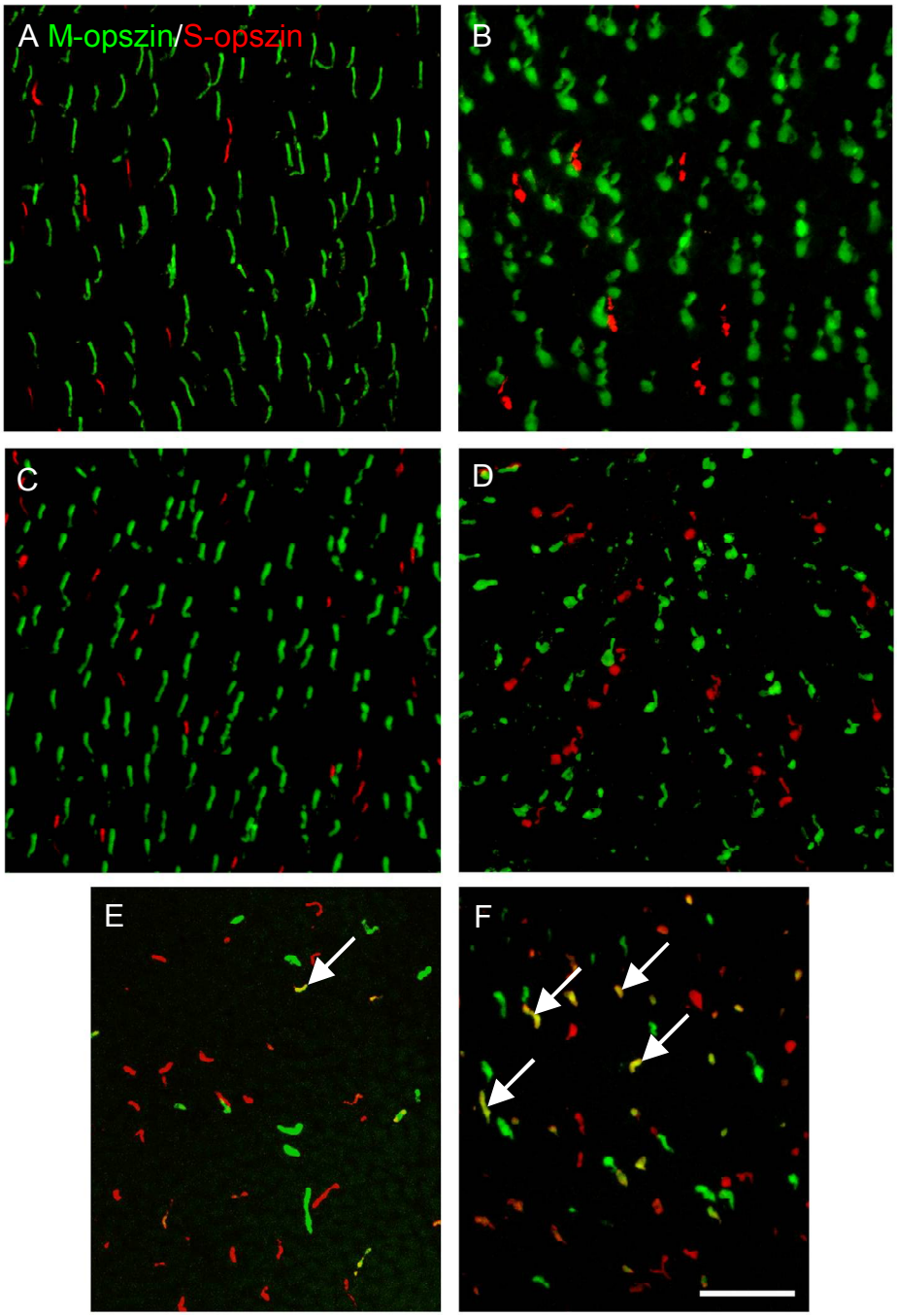

9. ábra *Reprezentatív whole mount retina minták M- és S-csap markerekkel jelölve. Az M-csapokat (AB5405 antitest) zölddel, az S-csapokat (OS-2 antitest) pirossal jelöltük kontroll (A, C, E) és diabéteszes (B, D, F) Wistar patkány retinákban. Különböző retina területekről vettünk mintákat: centrális (látóidegfőtől superior irányban, A, B), közép-perifériás (látóidegfő és superior ora serrata között féltávon, C, D) és a széli perifériás részen (közvetlenül a superior ora serrata mellett, E, F). A diabéteszes retinákon az M-csapok kültagjának kontrollhoz képest deformált alakja retinaszerte megfigyelhető. Jól látható a perifériás retinában a kettősen jelölt elemek számának emelkedése diabéteszben.*
Nyilakkal jelöltünk néhány kettősen jelölt elemet. Bar 50 µm.

5.4.3. M- és S-csap kültagok vizsgálata

Az M- és S-opszin tartalmú csapok morfológiáját Wistar és Sprague-Dawley patkányokon, teljes retinákon és fagyasztott retina metszeteken is tanulmányoztuk, fluoreszcens jelölés alkalmazásával.

Az M-csapok kültagja opszin ellenes antitesttel jelölve, egészséges patkány retinában jellemzően vonalszerű képződmény, egyenetlenség és fragmentáció nem látható rajta, PNA jelöléssel látható, hogy egyenletesen csaphüvely veszi körül. Diabéteszes állatainkban az M-csapok jellemzően legalább két kibunkósodással és vékony összekötő szakasszal rendelkeztek (*9-10. ábra*). Ezt a képet láttuk mindkét M-opszin specifikus antitest alkalmazásakor, az M-csapok többségében, centrális és perifériásabb területeken is, mindkét patkánytörzs vizsgálatakor. Érdekes, hogy a kültag jellegzetes elváltozása a csaphüvelyt nem érintette, a PNA jelöléssel elvékonyodás és kibunkósodás nem volt megfigyelhető ebben a stádiumban (*10. ábra*).

Az S-opszint tartalmazó csapok kültagjai opszin ellenes antitesttel jelölve egészséges patkány retinában két fragmentumként ábrázolódnak. Diabéteszes patkányaink S-csapjainak többsége a kontrollhoz hasonlóan festődött (*9. ábra*). A Wistar patkány retinákban metszetenként 1-2 esetben az S-csap markereinkkel sejttest festődést láttunk (*10. ábra*). Azoknak az S-csapoknak, ahol a sejttest jelölődött, egy esetben sem tudtuk a kültagját vizualizálni. Sprague-Dawley patkány retina metszeteinken S-csap markereinkkel ezt a jelenséget nem tudtuk kimutatni.

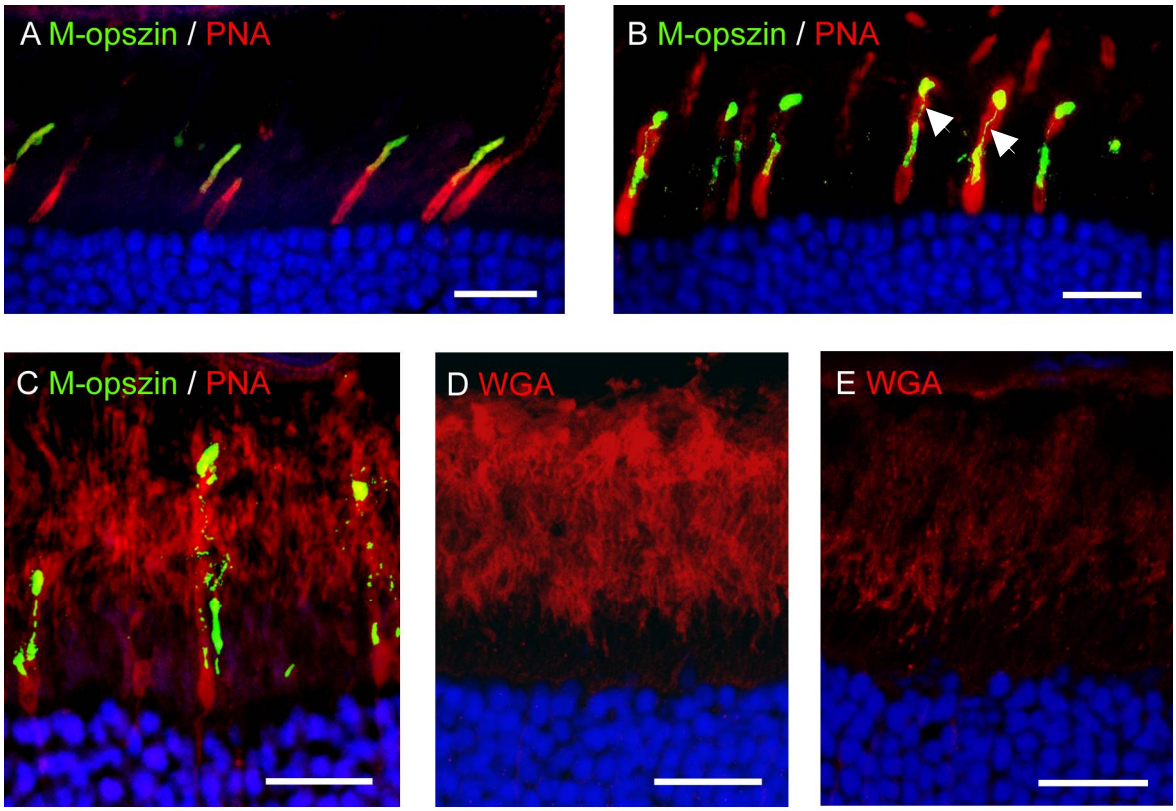

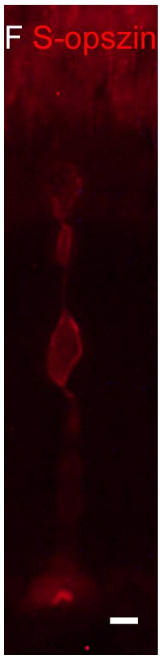

10. ábra *Reprezentatív felvételek az egyes fotoreceptor típusok morfológiai és festődési jellegzetességeiről fagyasztott retina metszeteken. Kontroll Wistar patkányok retinája (A) normál zöld csap festődést mutat (AB5405 antitest zölddel jelölve), normál csaphüvellyel (PNA lektin vörössel jelölve). A diabéteszes retinákon megfigyelhető az M-csapok kültagjának deformitása Wistar (B) és Sprague-Dawley (C) patkányokban is: két kiszélesedett vég látható keskeny összekötő szakasszal (nyílheggyel jelölve). Ezzel szemben mindkét törzsben a csaphüvely a kontrollhoz hasonló: PNA lektincitokémiai jelöléssel a csap interfotoreceptor mátrix normál morfológiát mutat (B, C). A diabéteszes Sprague-Dawley-kban a PNA lektin jelölés a pálcika kültagokat is jelölte (C). Ugyanakkor, WGA lektincitokémiával (vörös színnel jelölve) a diabéteszes Sprague-Dawley patkányok pálcika interfotoreceptor mátrix jelölése (E) csökkent a kontrollhoz képest (D). Néhány S-csap (OS-2 antitest vörös színnel jelölve) károsodása abban mutatkozott meg, hogy a teljes sejtmembrán adott jelet S-opszin érzékeny antitesttel reagálva, ugyanakkor a kültag jel hiányzott (F). Károsodott S-csapokat csak Wistar patkány retinában tudtunk kimutatni.*

Bar 20 µm (A-E), 5 µm (F).

5.4.4. Pálcika kültagok vizsgálata

A pálcikák kültagjai kontroll és diabéteszes retinákban is rodopszin immunpozitivitást mutattak, bár a jelölés intenzitása kissé gyengült diabéteszben a kontrollhoz képest. A diabéteszes kültagok fagyasztott metszeteken vizsgálva nem mutatták az egészséges pálcikák rendezettségét, elmosódottnak tűntek, a pálcikák finom szerkezete nem volt kivehető (*11. ábra*). A dezorganizált, elmosott szerkezet mindkét törzsben megfigyelhető volt, de Sprague-Dawley patkány retinákban kifejezettebbnek láttuk.

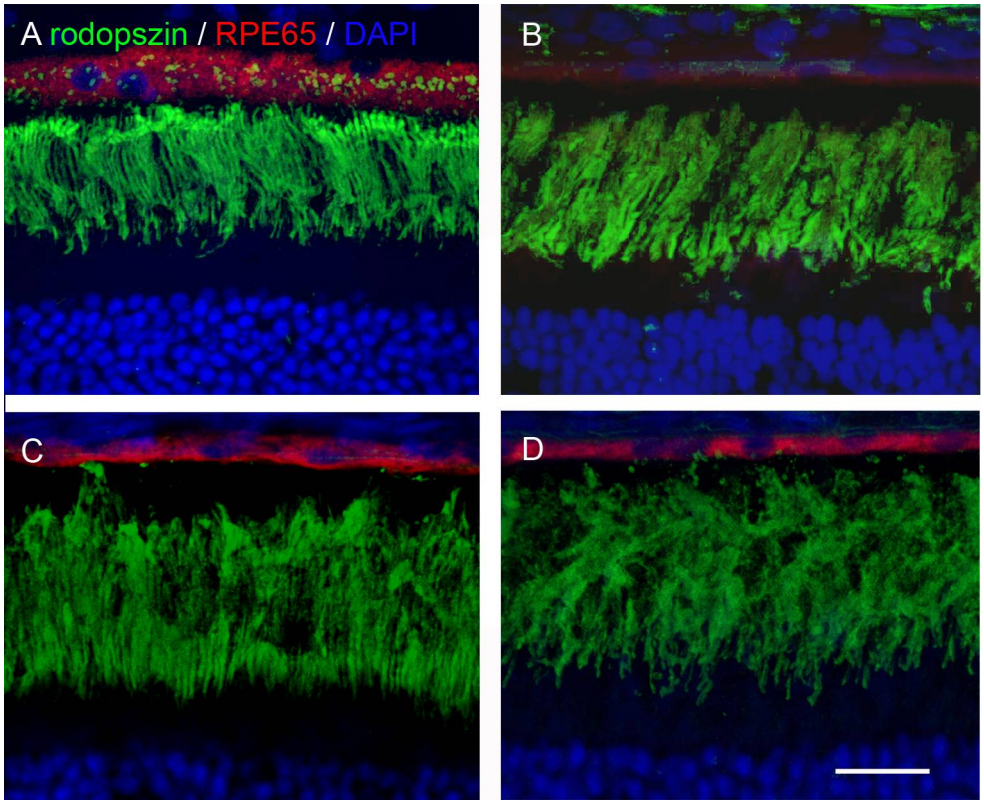

11. ábra *Reprezentatív felvételek a retinális pigmentepitélium és a pálcikák kültagjainak diabéteszes károsodásáról. Az immunreakció során RPE65 (vörössel jelölve) és anti-rodopszin (zöld színnel jelölve) antitestekkel dolgoztunk. A felső sorban Wistar patkány retinák, az alsó sorban Sprague-Dawley patkány retinák láthatók. A, C: kontroll, B, D: diabéteszes retina metszetek. A diabéteszes pigmenthám vékonyodása figyelhető meg mindkét törzsben, kifejezettebben a Wistar patkányokban. A diabéteszes pálcikák kültagjai mindkét törzsben a kontrollhoz képest kisebb intenzitású jelet adnak, elmosott jellegük feltűnő.*
Bar 30 μm.

A lektincitokémiai vizsgálat során, a pálcikák IPM-át jelölő WGA reakció csökkent jelet adott diabéteszben a kontrollhoz képest (*10. ábra*). Ugyanakkor a másik általunk vizsgált lektin, a PNA jele nem korlátozódott a csaphüvelyre, hanem halványan a pálcikákét is jelölte diabéteszben. Ez a megfigyelésünk érdekes módon, csak a Sprague-Dawley állatokat jellemezte.

A kül- és beltagok rendezetlenségét elektronmikroszkóppal is megfigyeltük a diabéteszes csoportokban. A kontroll retinákat rendezett szerkezetű, egymástól jól elkülönülő kül- és beltagok jellemezték, az egyforma vastagságú korongok szabályosan egymásra rendeződtek. A diabéteszes retinákban ez a rendezettség csak nyomokban volt felfedezhető. A diabéteszes beltagok duzzadtak voltak, sokszor a kültagok közé nyúltak be, kerek és duzzadt mitokondriumokat, helyenként különböző méretű vakuolumokat is tartalmaztak. A kültagok rendkívül rendezetlen struktúrát mutattak, bennük a korongokból csak kisebb csoportok maradtak meg. A bel- és kültagok közötti határ zavart volt, ennek következtében a kültag-korongok maradványai közé mitokondriumok keveredtek (*12. ábra*). Az elektronmikroszkóppal látható struktúráról is elmondható, hogy a károsodás minden diabéteszes retinában jelen volt, a rendezetlenség mértéke azonban egyazon retinán belüli területeken, illetve állatonként is nagy különbségeket mutatott.

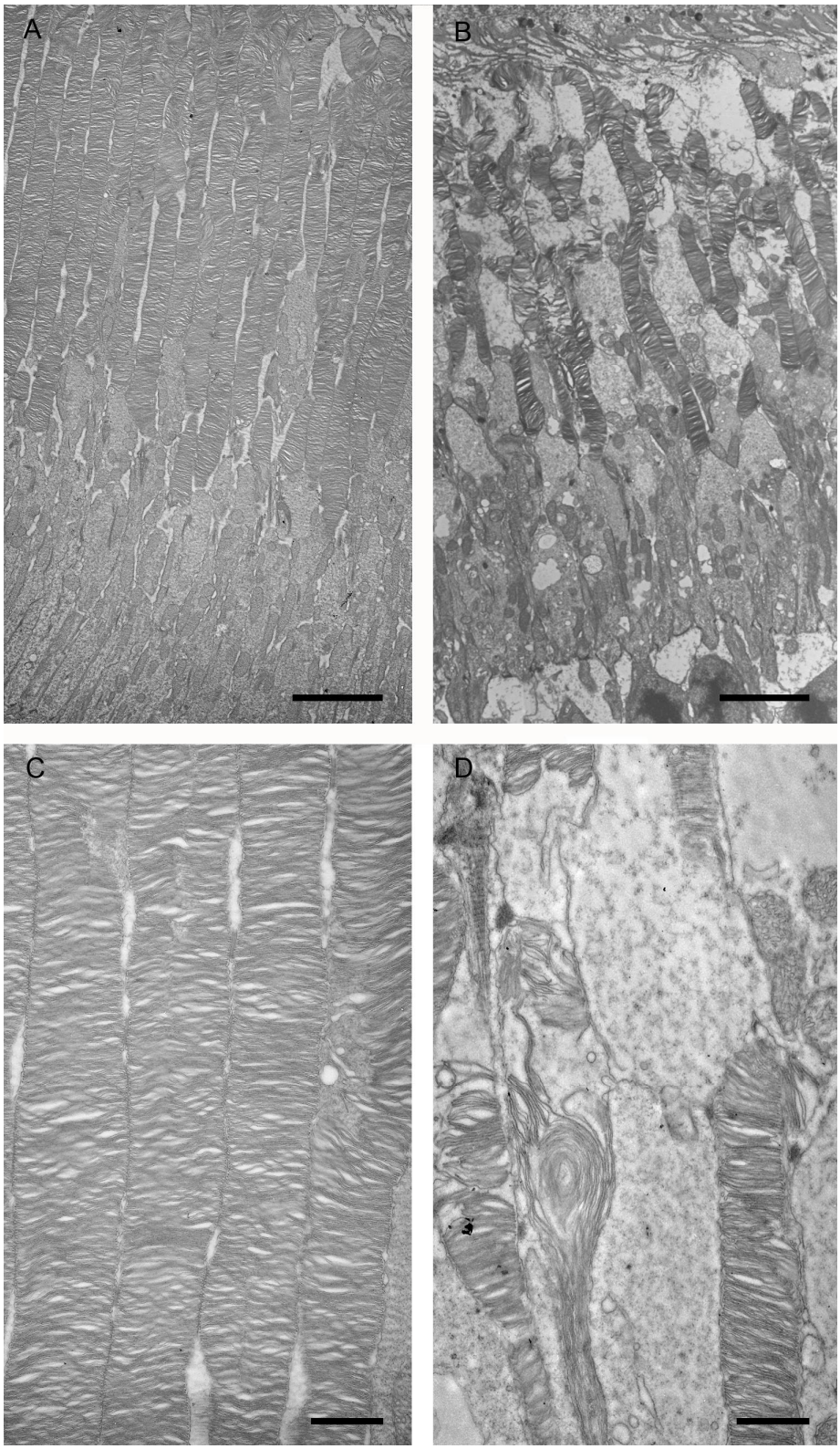

12. ábra *Reprezentatív elektronmikroszkópos felvételek kontroll (A, C) és diabéteszes (B, D) Sprague-Dawley patkány retina fotoreceptor rétegéről, a C és D képek nagyobb nagyítással a részleteket mutatják. Duzzadt beltagok és kevés épnek tűnő kültag mellett, sok deformált, fotoreceptorkorongokat alig tartalmazó, dezorganizált kültag jellemzi a diabéteszes retinákat. Bar 5 μm (A, B), 1 μm (C, D).*

5.5. A retinális pigmenthám vizsgálata diabéteszben

Vizsgálataink kiterjedtek a retinális pigmenthám fény- és elektronmikroszkópos morfológiájára és az RPE65 immuncitokémiai jelölése révén a funkcióra is.

Elektronmikroszkópos felvételeken a RPE sejtjei diabéteszes Wistar patkányokban szignifikánsan vékonyabbak voltak a kontrollhoz képest (*13. ábra*). A sejtek magja ellapult, és a citoplazma simafelszínű endoplazmás retikulum tartalma láthatóan csökkent.

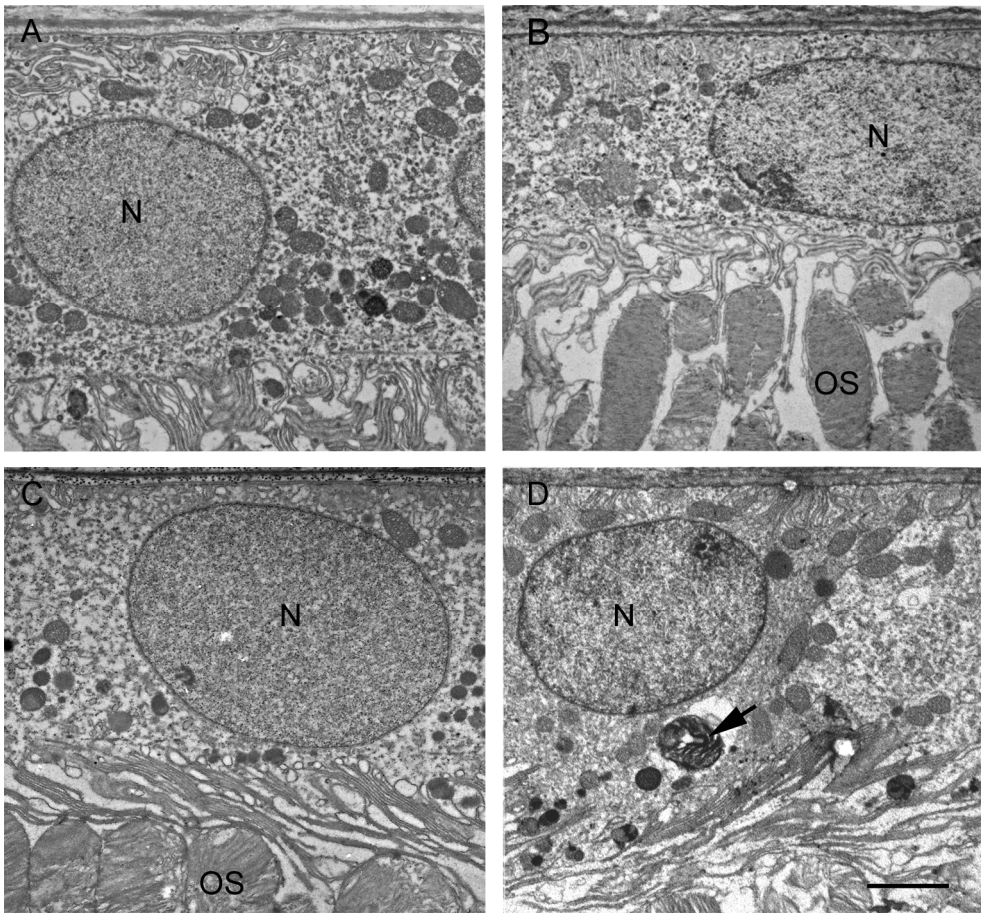

13. ábra *Reprezentatív elektronmikroszkópos felvételek 1-1 retinális pigmenthámsejtről kontroll (Wistar, A, Sprague-Dawley, C) és diabéteszes (Wistar, B, Sprague-Dawley, D) patkányból. A pigmenthám morfológiai elváltozásai Wistar patkányban kifejezettebben vannak jelen, mint Sprague-Dawley patkányokban. Látható, hogy diabéteszben a pigmenthámsejtek vékonyabbak, sejtmagjuk ellapult, csökkent az endoplazmás retikulum tartalmuk. Nyíllal jelölt a diabéteszes pigmenthámsejtben jellegzetesen előforduló nagyméretű fagocitált kültag fragmentum.*

N: sejtmag, OS: pálcika kültag. Bar 2 µm.

Ennek a képnek megfelelően, az RPE65 immunreaktivitás is jelentősen csökkent diabéteszben (*11. ábra*). A morfológiai kép és a párhuzamos RPE65 immunreakció gyengülés a pigmenthám diabéteszes károsodására utalhat.

Sprague-Dawley patkányokban a pigmenthám érintettsége kevésbé volt kifejezett. Az elektronmikroszkópos felvételeken mért pigmenthám vastagság nem csökkent szignifikánsan diabéteszben (*3. grafikon*) és az RPE65 immunreaktivitás is diszkrétebb intenzitáscsökkenést mutatott, mint Wistarokban (*11. ábra*).

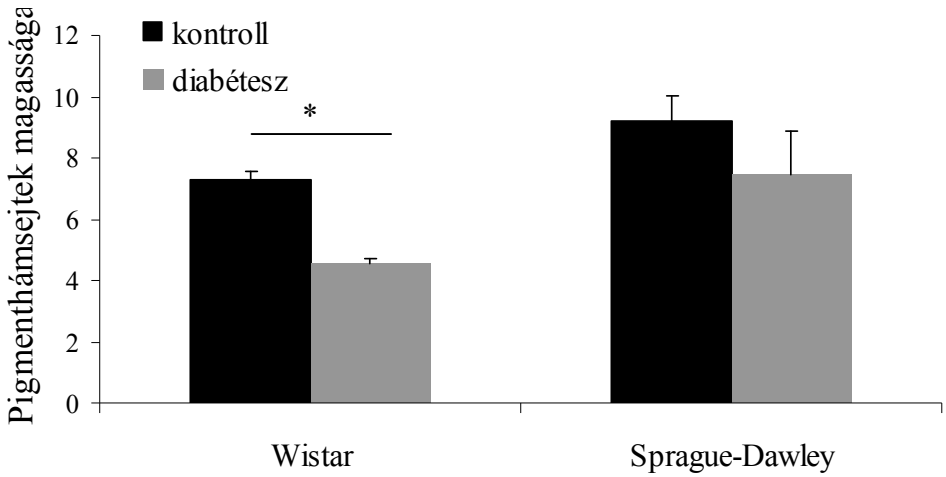

3. grafikon *Elektronmikroszkópos felvételeken mért átlagos RPE sejt vastagság (µm ± SD) kontroll és diabéteszes retinákban. Wistar patkányokban szignifikáns vastagságcsökkenést mértünk diabéteszben (kontroll vs diabétesz; *: p=0,001; n=4.), míg Sprague-Dawley patkányokban nem volt szignifikáns különbség a kontrollhoz képest (kontroll vs diabétesz; p>0,05; n=4).*

5.6. A belső magvas réteg sejtjeinek vizsgálata diabéteszben

5.6.1. Kalcium-kötő fehérjék jelölési mintázata diabéteszben

5.6.1.1. Parvalbumin

Parvalbumin markerrel elsősorban AII amakrin sejtek jelölődnek, illetve halvány festődést kapunk „widefield" amakrin sejteken, néhány bipoláris és ganglion sejten is [32, 114]. Ezt a képet láttuk a vizsgált kontroll retinákban (*14. ábra*). A diabéteszes retinákban többnyire a kontroll retinákhoz hasonló jelölési mintázatot, morfológiát és jelölési intenzitást tapasztaltunk. Ugyanakkor, a retina egyes részein foltokban csökkent a jelintenzitás. Ezeken a retinaterületeken mindegyik jelölt sejttípus immunreaktivitása csökkent. A jelölési mintázat azonban nem változott, és a detektált AII amakrin sejtek számában (kontroll 4912 ± 1159 vs diabéteszes 5197 ± 711 sejt/mm^2) és a GCL rétegben számolt sejtek számában (kontroll 96 ± 42 vs diabéteszes 144 ± 105 sejt/mm^2) sem történt szignifikáns változás (*14. ábra, 4. grafikon*).

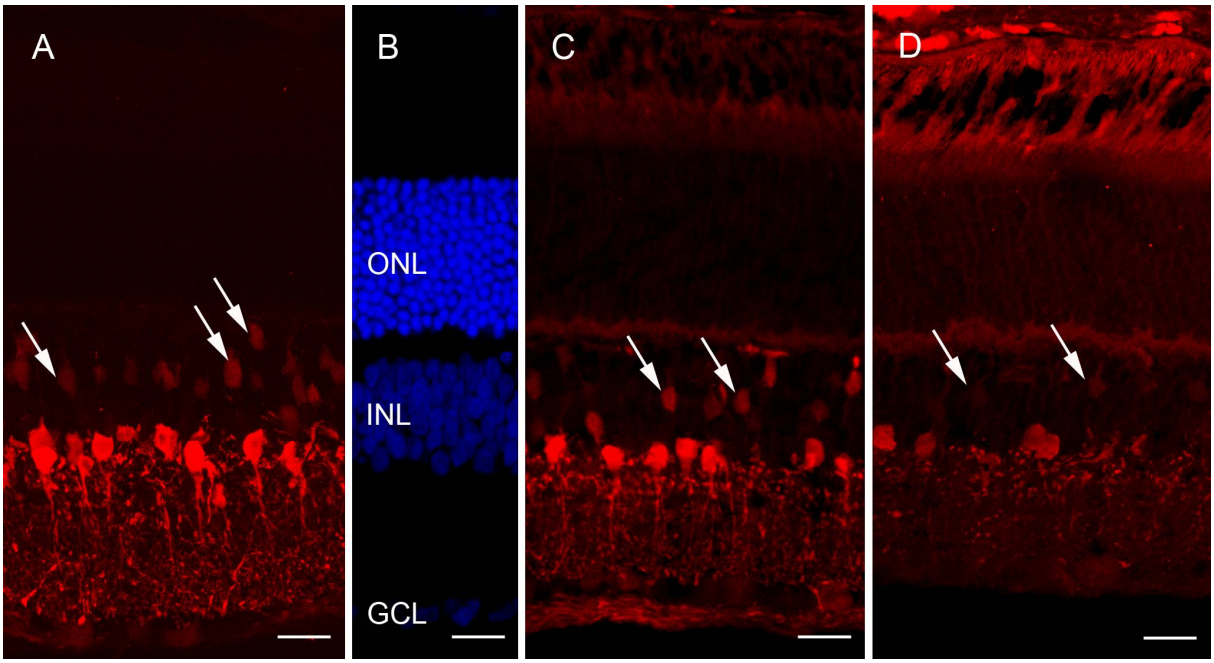

14. ábra *Reprezentatív felvételek parvalbumin ellenes antitesttel reagáltatott (vörös színnel jelölt) kontroll és diabéteszes retinákból. A parvalbumin ellenes antitesttel elsősorban az AII amakrin sejtek, és néhány bipoláris sejt jelölődött (nyilakkal jelölve). Diabéteszben bizonyos retina területeken csökkent a jelintenzitás (D) a kontrollhoz (A) képest, míg más területeken (C) nem látható változás. A sejtmagokat DAPI-val jelöltük (B).*

ONL: külső magvas réteg, INL: belső magvas réteg, GCL: ganglionsejt réteg. Bar 20 µm.

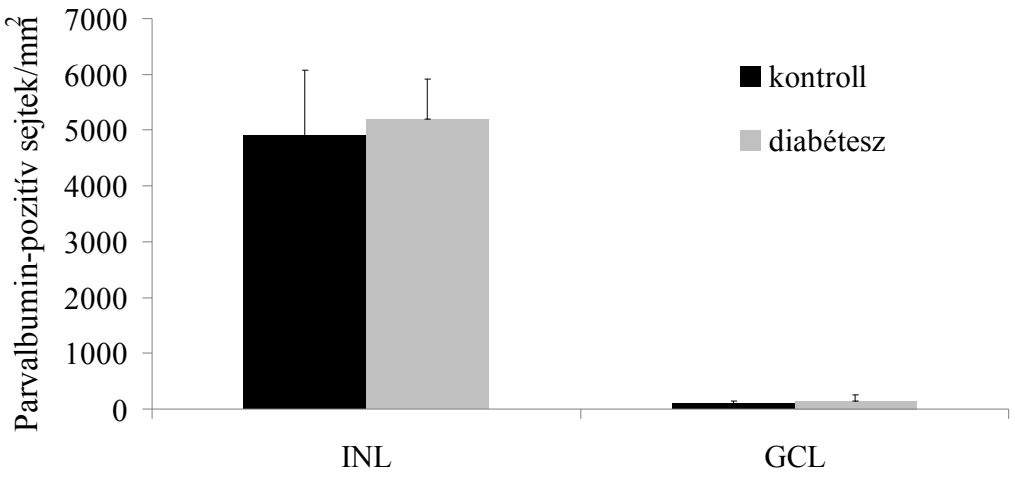

4. grafikon *Nincs különbség a parvalbumin-pozitív sejtek számában a belső magvas rétegben és a ganglionsejt rétegben sem (kontroll vs diabétesz; p>0,05).*

Egy korábbi tanulmány egészséges kontroll retinákban elvétve detektált parvalbumin-pozitív bipoláris sejteket, míg diabéteszben sok jól festődő sejtet, csaknem 20-szoros növekedést írt le [115]. Ezt megerősíteni nem tudjuk, mivel a bipoláris sejtek már a kontroll retina mintáinkban is jelölődtek, bár nagyon halványan, diabéteszben pedig még halványabb jelet láttunk. Emiatt, whole mount retinákon nem tudtunk biztonsággal számolást végezni, ugyanakkor a metszeteken látottak alapján lényeges számbeli emelkedésről biztosan nem tudunk beszámolni.

5.6.1.2.Calbindin

Kontroll patkány retinákban *calbindin* jelöléssel a horizontális sejtekben kifejezett immunreaktivitást mutattunk ki, valamint kevés halványan festődő sejtet láttunk az INL és GCL rétegekben. Irodalmi adatok szerint az INL-ben és a GCL-ben jelölt calbindin-pozitív elemek valószínűleg amakrin és „displaced” amakrin sejtek lehetnek [98]. Ezzel megegyező módon, a diabéteszes patkány retina metszeteken intenzív horizontális sejt jelet és halvány INL és GCL rétegbeli sejtfestődést láttunk. Teljes retinákból vett mintákat vizsgálva, a calbindin-pozitív horizontális sejtek száma nem különbözött szignifikánsan a kontroll (892 ± 97 sejt/mm^2) és a diabéteszes (941 ± 200 sejt/mm^2) mintáinkban (*5. grafikon*). A pars optica retinae festődése tehát hasonló volt a két csoportban.

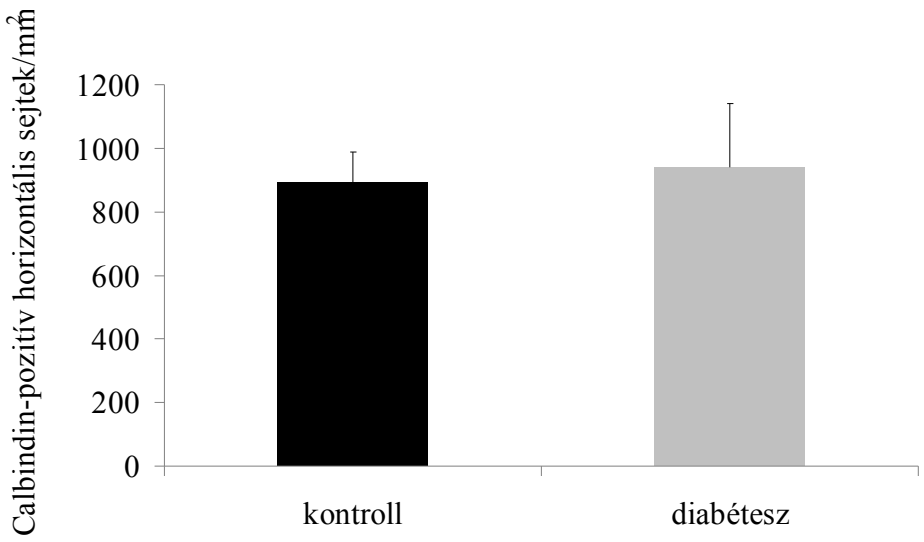

5. grafikon *Nincs szignifikáns különbség a calbindin-pozitív horizontális sejtek számában (kontroll vs diabétesz; p>0,05).*

A pars ciliaris retinae kontroll állatokban calbindin markerrel nem adott jelet, diabéteszben azonban a ciliáris retina belső sejtrétege (a corpus ciliare pars plana résznek megfelelő terület) intenzíven festődött (*15. ábra*). Superior-inferior irányban orientált metszeteinken ez a megfigyelés általános volt, nazális és temporális ciliáris retina részekre vonatkozóan nincs információnk.

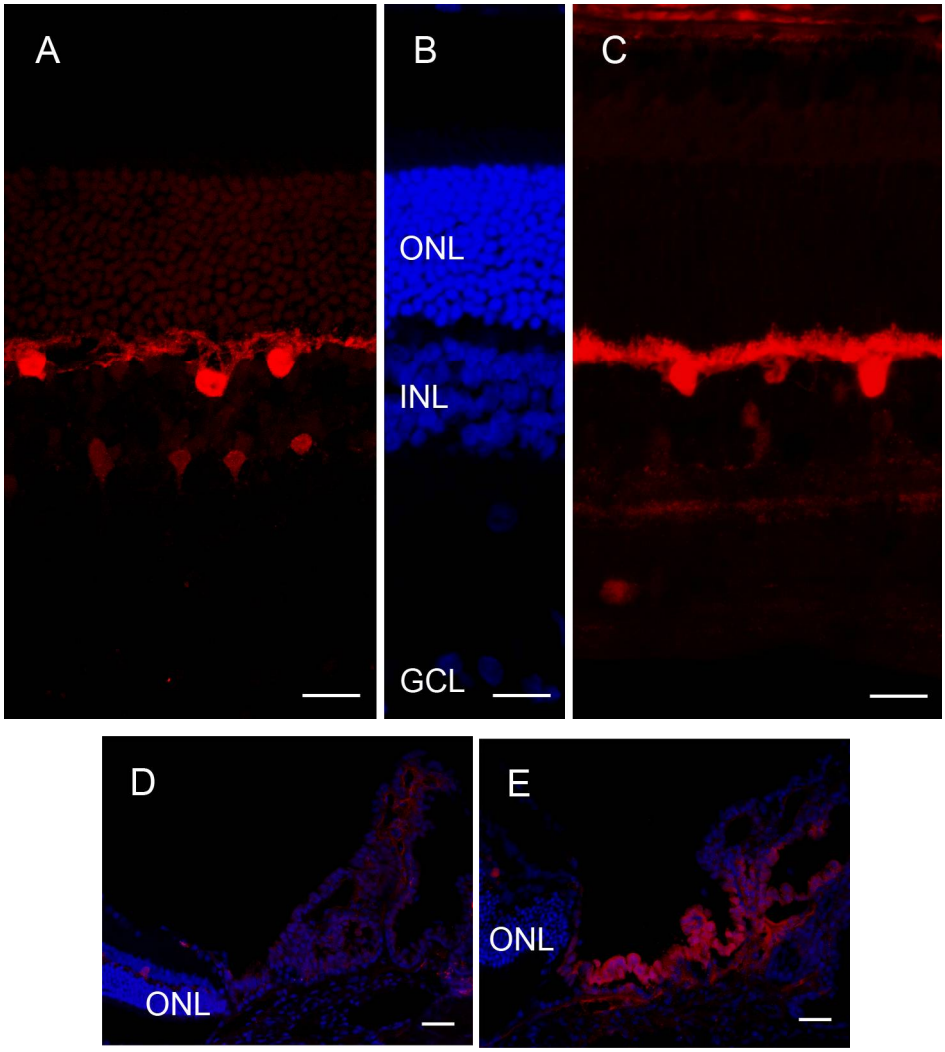

15. ábra *Reprezentatív felvételek a kontroll és diabéteszes retinák calbindin jelölési mintázatáról. A calbindin (vörös színnel jelölve) horizontális sejteket, néhány amakrin és „displaced" amakrin sejtet jelöl egészséges felnőtt patkány retina fotoszenzitív részében (A), míg a pars ciliaris retinae-ben (D) nincs calbindin-pozitivitás. Diabéteszben calbindin ellenes antitesttel jelölve, a pars optica retinae teljes területén a kontrollhoz hasonló jelölési mintázat és immunreaktivitás látható (C). Ugyanakkor diabéteszben a ciliáris retina belső, pigmentálatlan rétegében intenzív jelölés jelenik meg (E). A sejtmagokat DAPI-val, kék színnel jelöltük (B, D, E).*

ONL: külső magvas réteg, INL: belső magvas réteg, GCL: ganglionsejt réteg. Bar 20 µm (A-C), 40 µm (D, E).

5.6.1.3. Calretinin, recoverin

Calretinin antitesttel jelölt kontroll retina metszeteinken az amakrin és „displaced" amakrin sejtek mellett a GCL-ben is festődik néhány sejt, illetve a pozitív sejteknek az IPL három jól elkülöníthető alrétegében végződő nyúlványai jelölődnek. Ez a festődési mintázat az irodalmi adatokkal megegyezik [101]. Diabéteszes patkányainkon ehhez hasonló jelölést mutattunk ki, a kontrollhoz képest nem figyeltünk meg festődési különbséget (*16. ábra*).

A *recoverin* az ON és OFF típusú csap bipoláris sejtek ismert markere, emellett jelöli az összes fotoreceptort és néhány sejtet a GCL-ben is [102]. Ezt a képet láttuk mi is, mind kontroll, mind pedig diabéteszes mintáinkban, nem volt különbség a jelölés mintázatában sem a fotoreceptor sejteket, sem a csap bipoláris sejteket, sem a GCL-ben jelölt sejteket illetően (*16. ábra*). Teljes patkányretina mintákat áttekintve az INL recoverin-pozitív bipoláris sejtjeinek száma (kontroll retinákban: 3932 ± 773 sejt/mm^2, diabéteszes retinákban: 3798 ± 396 sejt/mm^2, p>0,05) nem különbözött szignifikánsan (*6. grafikon*).

A recoverin-pozitív csap bipoláris sejtek axon terminálisait és szinaptikus végződéseit tekintve azonban jelentősen különböztek a kontroll és diabéteszes mintáink: diabéteszben kevésbé kiterjedt nyúlványrendszert és duzzadtabb szinaptikus végtalpakat figyeltünk meg (*16. ábra*).

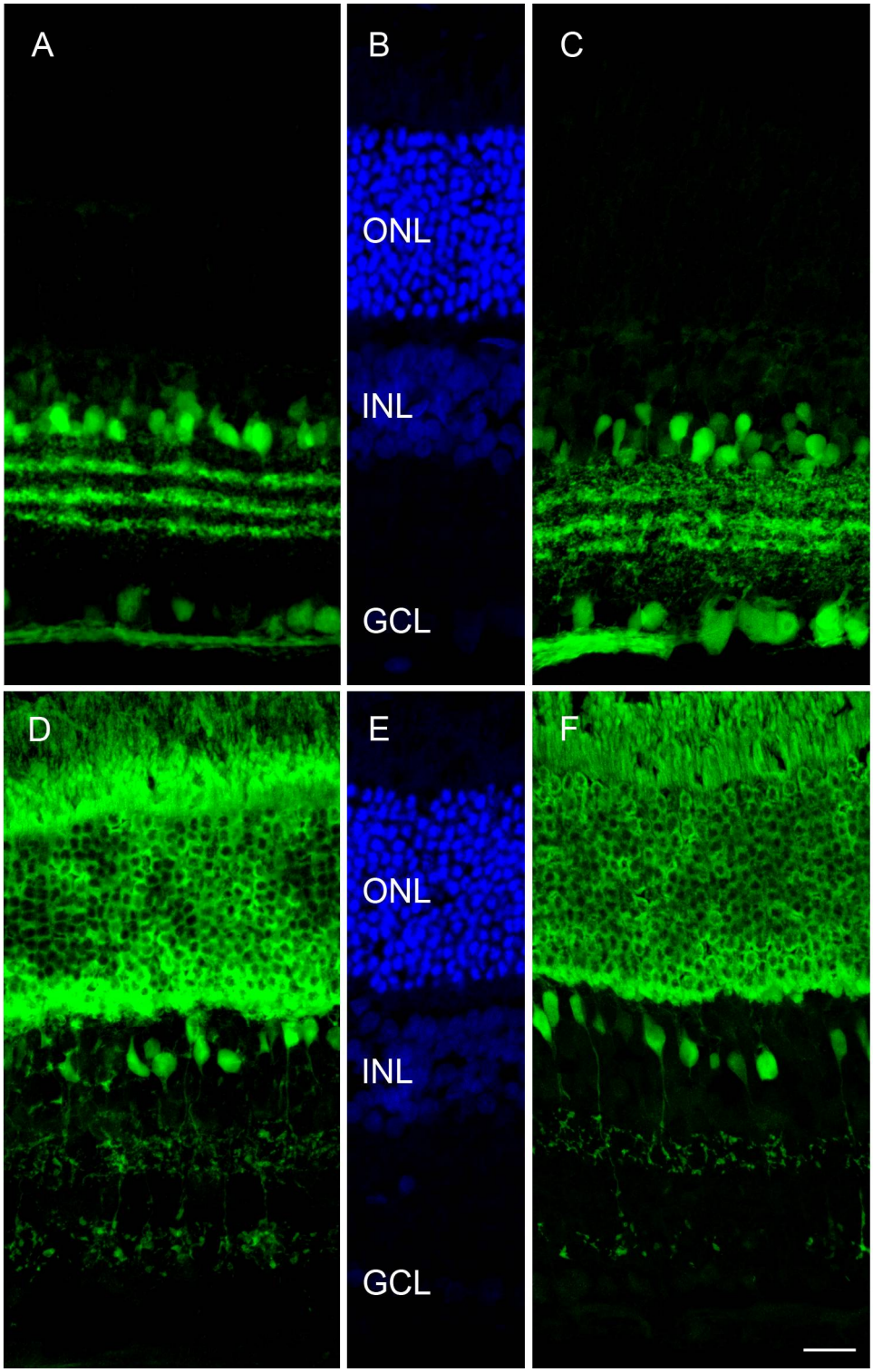

16. ábra *Reprezentatív felvételek kontroll és diabéteszes patkány retinák calretinin és recoverin jelölési mintázatáról. Calretinin ellenes antitesttel végzett immunreakcióval (zöld színnel jelölve) nincs jelentős különbség a kontroll (A) és a diabéteszes (C) minták jelölési mintázatában. A recoverin (zölddel) jelölés esetében sem különbözött a jelölési mintázat kontroll (D) és diabéteszes (F) minták között. A sejtmagokat DAPI-val jelöltük (B, E).*
ONL: külső magvas réteg, INL: belső magvas réteg, GCL: ganglionsejt réteg. Bar 20 µm.

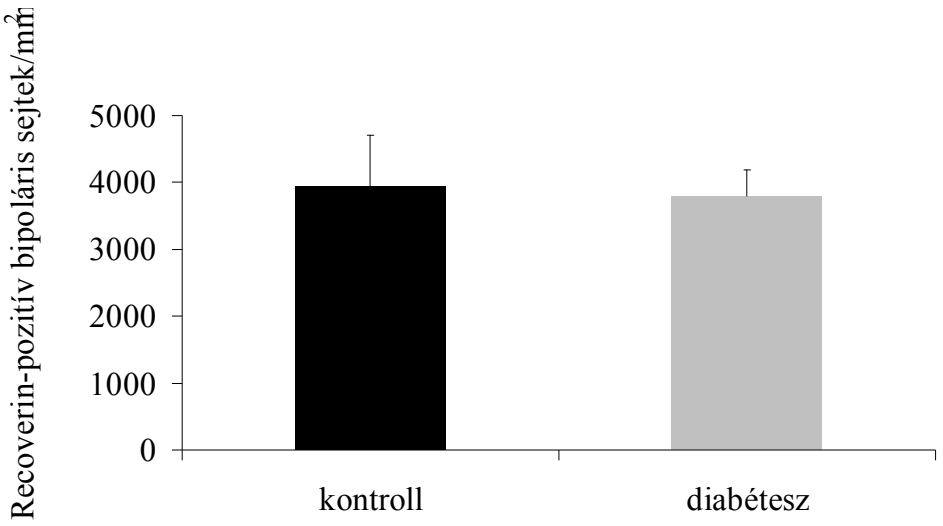

6. grafikon *A recoverin-pozitív bipoláris sejtek száma az INL-ben nem különbözik a kontroll és a diabéteszes mintákban (kontroll vs diabétesz; p>0,05).*

5.6.2. Protein kináz C-alfa marker vizsgálata diabéteszben

PKC-α markerrel elsősorban pálcika bipoláris sejtek jelölődtek kontroll mintáinkban, ezen kívül kis számban valószínűleg amakrin és „displaced" amakrin sejtek is feltűntek; ezt a jelölési mintázatot az irodalmi adatok is alátámasztják [103, 104, 116].

Diabéteszes metszeteinken a PKC-α-pozitív pálcika bipoláris sejtek jelölése változatlan volt, ugyanakkor jellegzetes változást tapasztaltunk a többi sejt jelölésében (*17. ábra*): a pálcika bipoláris sejtek mellett feltűnő volt az INL rétegen belül két elkülöníthető sejtpopuláció szignifikánsan nagyobb arányban történő festődése (kontroll retina metszeteken: 1,4 ± 0,5 sejt/mm vs diabéteszes metszeteken: 6,8 ± 2,2 sejt/mm; $p<0,05$). Továbbá, a GCL PKC-α-pozitív sejtjei is nagyobb számban fordultak elő diabéteszes metszeteinken (kontroll metszeteken: 0,3 ± 0,4 sejt/mm vs diabéteszes metszeteken: 2,0 ± 1,3 sejt/mm; $p<0,05$; *7. grafikon*).

A diabéteszes retinák INL-jében jellemző nagyszámú PKC-α-pozitív amakrin és „displaced" amakrin sejtek jelenléte ahhoz a mintázathoz hasonlít, amelyet a fejlődő, posztnatális 14. napos (P14) patkány retinájában láthatunk (*17. ábra*). A P14 patkány retinában tapasztalható jelölési mintázat munkacsoportunk által korábban leírásra került [117].

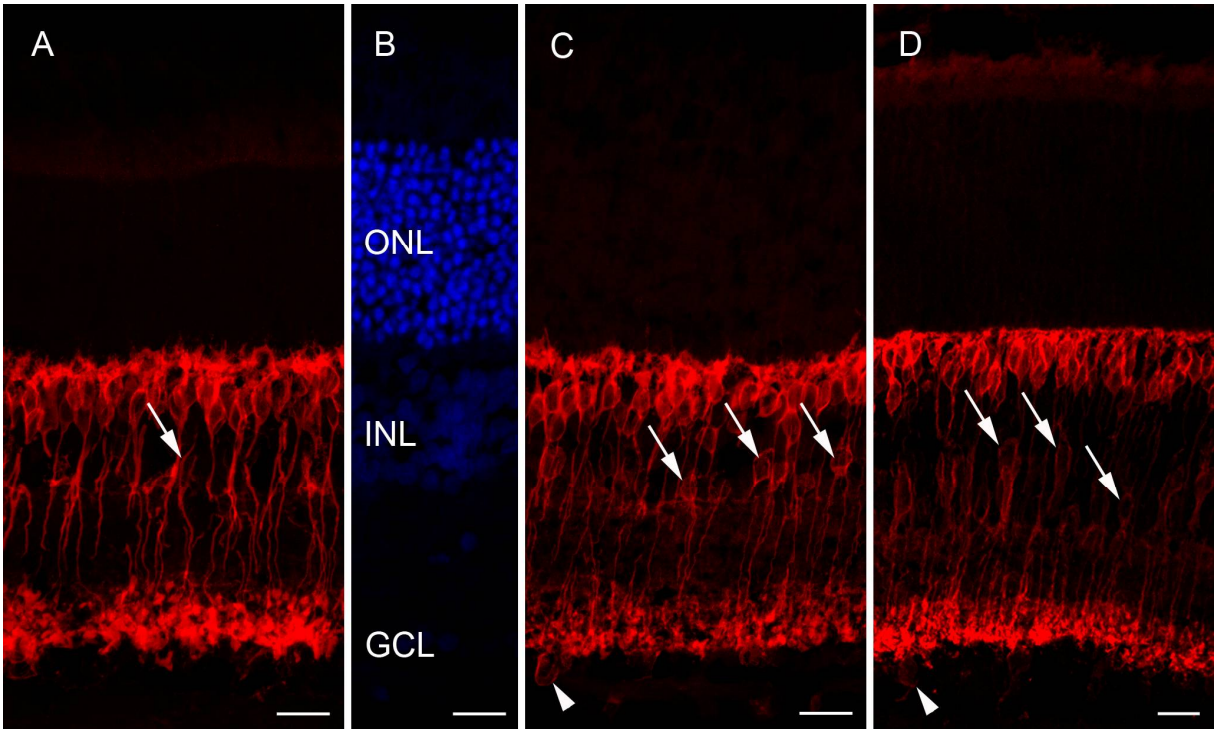

17. ábra *Reprezentatív felvételek kontroll, diabéteszes és fejlődő (P14) retináról PKC-α ellenes antitesttel jelölve. Nyilakkal jelöltük azt az INL rétegben festődő amakrin sejt populációt, amely nagyobb számban jelölődött diabéteszben (C) és fejlődő retinában (D), mint a felnőtt egészséges kontrollban (A). Nyílhegyekkel jelöltek a PKC-α–pozitivitást mutató sejtek a ganglionsejt rétegben.*

A sejtmagokat DAPI-val jelöltük (B). P14: posztnatális 14. napos patkány, ONL: külső magvas réteg, INL: belső magvas réteg, GCL: ganglionsejt réteg. Bar 20 µm.

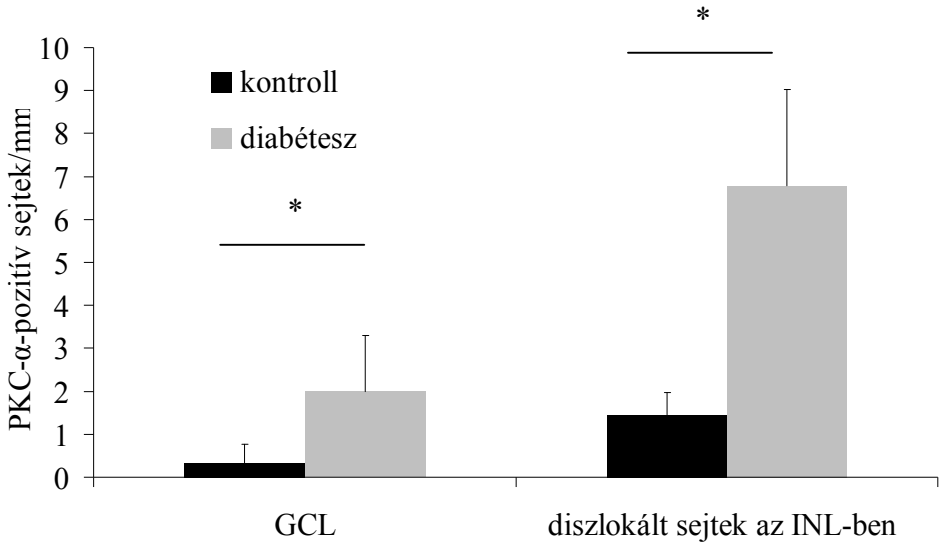

7. grafikon *A PKC-α ellenes antitesttel a GCL-ben és INL-ben jelölt sejtek száma szignifikánsan magasabb volt diabéteszben, mint kontrollban (kontroll vs diabétesz; $p<0,05$).*

5.7. Ganglionsejtek vizsgálata diabéteszben

A ganglionsejtek vizsgálata céljából Brn-3a és melanopszin antitestekkel végeztünk immunreakciót. Fenti antitestekkel jelölt ganglionsejtek nem mutattak morfológiai elváltozást diabéteszben, a kontroll és a diabéteszes minták között nem fedeztünk fel eltérést (*18. ábra*). Számszerűsített adataink jelen értekezés megírásakor még nem állnak rendelkezésünkre, de már folyamatban vannak vizsgálatok. Jövőbeli terveink közé tartozik továbbá a ganglionsejtek további altípusainak részletes, morfológiai és kvantitatív elemzése diabéteszes modellben.

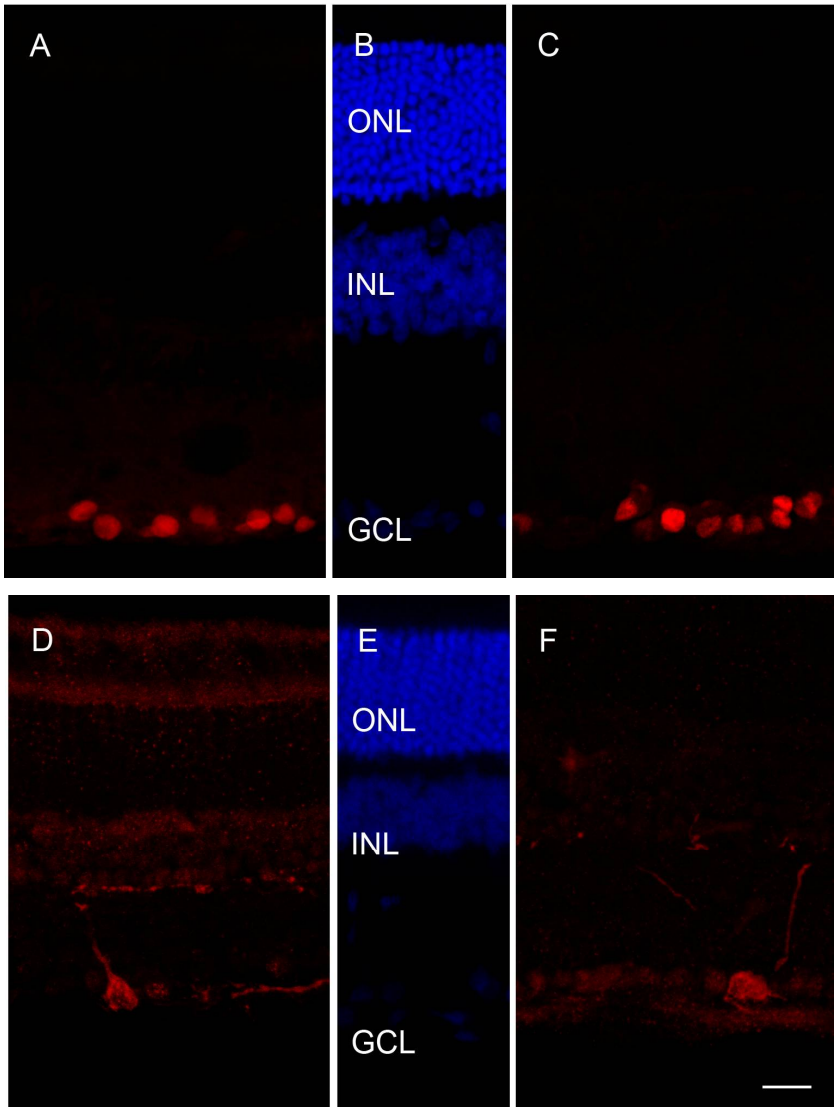

18. ábra *Reprezentatív felvételek ganglionsejt markerekkel jelölt kontroll és diabéteszes retinákról. A diabéteszes retinákban (C, F) sem a Brn-3a (A, C), sem pedig a melanopszin (D, F) antitestekkel végzett reakció során nem ábrázolódik jelentős különbség a jelölt ganglionsejt típusok immunreaktivitását tekintve, a kontroll mintákhoz (A, D) képest.*
DAPI (B, E) jelöli a magvas rétegeket. ONL: külső magvas réteg, INL: belső magvas réteg, GCL: ganglionsejt réteg. Bar 20 µm.

6. Megbeszélés

Vizsgálataink során egy népegészségügyi szempontból igencsak aktuális kórképpel, a diabéteszes retinopátiával foglalkoztunk. A diabetes mellitus népbetegség, legsúlyosabb szemészeti szövődménye a diabéteszes retinopátia, mely világszerte a vaksághoz vezető főbb okok között szerepel a felnőttek körében [48].

A diabéteszes retinopátia patomechanizmusának ezidáig tisztázatlan komponensei közé tartozik a neurodegeneráció. Az irodalomban évtizedek óta ismert, hogy a diabéteszes retinopátia a szemfenéki képen látott vaszkuláris elváltozásokat megelőzően már okoz a látás funkciójában bizonyos elváltozásokat. Állatkísérletes modellünkben funkcionális és vaszkuláris komponenseket nem vizsgáltunk, azt azonban irodalmi adatok alapján tudjuk, hogy STZ-modellben a 12. héten oftalmoszkóppal vaszkuláris elváltozások még nem detektálhatóak, viszont a funkcionális károsodások ekkor már mérhetőek. Jelen értekezés célja, hogy az irodalomban leírt korai funkcióbeli károsodások morfológiai hátterét vizsgáljuk. Az itt részletezett morfológiai elváltozások kialakulása vélhetően szubklinikus vaszkuláris és hemodinamikai tényezőkkel állhat összefüggésben.

6.1. Apoptózisra utaló jelek vizsgálata korai diabéteszben

Az apoptózis, mint a diabéteszes retinopátia egyik jelentős komponense, kiterjedt irodalommal bír [81, 118-121]. Korábbi tanulmányok kimutatták, hogy TUNEL-pozitív elemek és proapoptotikus molekulák retinaszerte jelen vannak, már a vaszkuláris eltérések megjelenését megelőzően, kezeletlen diabéteszes állatmodellekben [119, 122] és diabéteszes pácienseken is [83, 84, 123]. Apoptotikus testeket nemcsak a retinális ereknek megfelelően, hanem azoktól függetlenül is észleltek, valószínűsítve ezzel a diabéteszes retinopátia neurodegeneratív mivoltát [81, 124].

Kísérleteink során a diabétesz indukciót követő 12. héten vizsgáltuk apoptózis jelenlétét. Eredményeink szerint az egészséges, korban illesztett kontroll állatokhoz hasonlóan TUNEL-pozitív elemek csak kis számban vannak jelen diabéteszes retinákban. Ezzel összhangban áll, hogy a retina teljes vastagsága sem mutatott még változást, továbbá az általunk vizsgált sejttípusok egyike sem mutatott számbeli csökkenést.

Eltérő eredményekről számolnak be azonban Barber és mtsai., akik hasonló állatmodellben már egy hónappal a diabétesz indukció után hatszoros TUNEL-pozitivitást regisztráltak. A TUNEL-pozitív elemek arányát nagyjából változatlannak látták, összesen 12 hónapon keresztül [81]. Barber és mtsai. valamint saját eredményeink között tehát lényeges különbség látszik, amely egyelőre tisztázásra vár. A fenti munkacsoport ugyanakkor jelentős

rétegvastagság-csökkenést csak 7,5 hónap elteltével írt le, korábban bekövetkező szignifikáns rétegvastagság-csökkenésre utaló adatokat nem közöltek [81]. Minthogy diabéteszben az apoptózis mértékét számos tényező befolyásolhatja, például az állatok kora, kísérleti körülmények beállítása stb. [125], ezért elképzelhető, hogy a saját adataink és a fenti munkacsoport eredményei közti különbség ilyen tényezőknek tudható be.

Nem kétséges, hogy a diabéteszes retinadegeneráció folyamán hosszú távon jelentős sejtpusztulással és következményes retinavékonyodással kell számolnunk [121]. Minthogy azonban kísérleteink során a diabétesz 12 hetes fennállásának időpontjában nem találtunk kimutatható sejtpusztulást, arra a következtetésre kell jutnunk, hogy eredményeinkkel a diabéteszes retinopátiának azt az állapotát rögzítettük, amely megelőzi a neurodegenerációban kulcsszerepet játszó sejthalál jelentős retinavastagság-csökkenéssel járó mértékét.

6.2. Gliaaktiváció a diabéteszes retinában

A Müller sejtek a retinát érő károsító hatásokra hasonlóképpen, általános válasszal, úgynevezett aktiválódással reagálnak [10]. A diabéteszes retinopátia során is, a neuronális károsodások egyik gyakran vizsgált komponense a gliaaktiváció [9, 14], ám jelentős mértékben szórnak az irodalmi adatok a GFAP immunreaktivitás növekedésének kezdete és a jelölés mintázata tekintetében. A szórás oka lehet az, hogy ezek a paraméterek vélhetően a különböző kísérleti beállításoktól, modellektől, állattörzsektől függően változhatnak. Van irodalmi adat patkánymodellben arra, hogy már 1 hónappal diabétesz indukciót követően a GFAP immunreaktivitás növekszik [9], egy másik munkacsoport 1 hónap után még nem talált eltérést, csak 6 hónap után [126]. Egy harmadik munkacsoport egérmodellt vizsgálva megállapította, hogy átmeneti a reakció: 1 hónap elteltével a legintenzívebb, majd a továbbiakban csökken az immunjelölés [8].

Eredményeink az irodalmi adatok [127] közé illeszkednek, amennyiben a GFAP jel 12 héttel STZ-indukció után a gliózis jeleként kiterjed a teljes sejttestre. Eredményeink azt mutatják, hogy a GFAP immunreakció növekedése a retinában egyenetlenül oszlik el, egyes helyeken a kontrollhoz hasonlóan nincs látható elváltozás. Luna és mtsai. experimentális retinaleválás állatmodelljében egy-egy retinán belül nem egységes, sejtenként változó mértékű gliasejt aktivációt írtak le [10], foltokban jelentkező gliaaktivációra diabéteszben azonban nem találunk példát az irodalomban.

Ly és mtsai. a gliózis kialakulását diabéteszben egyenetlennek írták le, olyan folyamatnak, mely során a gliaaktiváció a periféria felől a centrális területek felé haladva fejlődik ki [128]. Saját mintáinkban a léziók nem korlátozódtak sem centrális, sem perifériás

régiókra. Ugyanakkor, fontos itt megjegyezni, hogy felnőtt egészséges patkány retinában gyakran látunk az ora serrata közelében GFAP immunreaktivitást az egész Müller sejtre kiterjedőleg. Ly és mtsai-val szemben, mi nem vizsgáltuk a gliózis időbeli lefolyását.

A GFAP mellett a vimentin expressziója is változást mutatott, egyenetlenül, foltokban csökkenő immunreakciót észleltünk. Egymást követő metszeteket vizsgálva megállapítható, hogy azonos területeken fokozódott a GFAP- és csökkent a vimentin-expresszió. A vimentin-expresszió csökkenését elsőként mutattuk ki diabéteszes retinákban, de tudomásunk szerint hasonló jelenséget más típusú retinakárosodás modelljében sem írtak le. *In vitro* körülmények között azonban, mikroglia-aktiváció esetén a Müller sejtek csökkenő vimentin- és változatlan GFAP expressziójáról számoltak be Wang és mtsai. [129]. Sérülés hatására a mikrogliasejtek korábban aktiválódnak, mint a Müller sejtek, majd a továbbiakban kétirányú kapcsolat áll fenn a két sejttípus között. A fenti munkacsoport sejttenyészeten végzett vizsgálatai alapján a Müller sejtek morfológiai, gén- és sejtszintű változásokkal reagálnak a mikroglia-aktivációra. Többek között, fokozódó növekedési faktor termelésük révén a fotoreceptorok számára neuroprotektív hatást gyakorolhatnak. Irodalmi adatok szerint a mikrogliasejtek már korai diabéteszben is (a szignifikáns apoptózis kialakulását megelőzően) aktivált állapotba kerülnek [11, 130, 131]; már 12 héttel az STZ-indukció után is kimutatták, hogy nagy arányban aktiválódnak [132]. Ezért elképzelhető, hogy az általunk bemutatott vimentin expresszió csökkenés korai diabéteszben a mikroglia-aktivációval áll összefüggésben.

Az általunk kimutatott egyenetlen GFAP- és vimentin-jelölés arra utalhat, hogy a gliaaktiváció nemcsak a retinaleválás modelljében [10], hanem diabéteszben is fokozatosan alakulhat ki, a teljes gliapopuláció érintettsége ilyen korai diabéteszben még nem várható. A gliaaktiváció egyenetlensége az aránylag korai diabéteszes stádiumban magyarázatként szolgálhat arra, hogy miért számolnak be hasonló kísérleti beállítások eltérő eredményekről a GFAP expresszió fokozódásának kezdetét tekintve. Vizsgálataink során minden diabéteszes állat retináját érintettnek találtuk, a diabéteszes retinákon belüli területenként változó mértékű károsodás azonban felhívja a figyelmet a teljes retina vizsgálatának szükségességére. További vizsgálatok szükségesek ahhoz, hogy felderítsük, hogy az elváltozások elhelyezkedésében van-e rendszerszerűség, például összefügg-e az érhálózattal.

6.3. Diabéteszes kültag-degeneráció

A diabéteszes patkány retinában mindhárom fotoreceptor típusban (M- és S-csapokban, illetve a pálcikákban is) tapasztaltunk valamilyen mértékű kültagkárosodást. A fotoreceptorok morfológiai elváltozásai feltételezhetően megfeleltethetők az irodalomban leírt korai funkcióbeli károsodásoknak, köztük a „Bevezetés" fejezetben részletezett színlátászavaroknak és egyes elektrofiziológiai elváltozásoknak. Az M- és S-opszint expresszáló csapok kültagdegenerációja opszinspecifikus antitestekkel vizsgálva már fénymikroszkópos szinten látható, klinikailag pedig például a vörös-zöld és a kék-sárga tengelyen észlelhető színlátás zavarban nyilvánulhat meg. A pálcika kültagok károsodása elektronmikroszkópos felvételeinken szembetűnő, mely morfológiai károsodás klinikai szempontból a szkotopikus ERG kóros görbéin manifesztálódhat. A szövettanilag kimutatható eltérések mellett ugyanakkor izodenzitás térképeink alapján elmondhatjuk, hogy a csapok eloszlása, sűrűsége nem különbözött az egészséges kontroll patkányokétól. A pálcika kültagok számszerű vizsgálatától eltekintettünk, mivel azok vékonyak, egymást átfedve sűrűn helyezkednek el, ezzel az érdemi számolást lehetetlenné téve. Az azonban nyilvánvaló, hogy a pálcikasejtek száma ebben a modellben, ebben a diabéteszes stádiumban nem csökkenhetett számottevően, tekintettel arra, hogy az ONL réteg vastagsága nem csökkent és ugyanitt apoptotikus testek is csak elvétve fordultak elő. A kültagok károsodását minden diabéteszes mintában megfigyelhettük, ugyanakkor fontosnak tartjuk kihangsúlyozni, hogy jelentős egyéni különbségek voltak a károsodás súlyosságát illetően.

Az S-csapokat általánosságban sérülékenyebbnek gondolják a legtöbb kórállapotban, mint az M-csapokat [65]. Diabéteszes retinopátiában szenvedő betegekben is csak az S-csapok érintettségére van adat: posztmortem mintákban szignifikánsan csökkent S-csap denzitást írtak le [66]. Ezzel szemben az általunk vizsgált korai diabéteszben sem az M-, sem az S-csapok denzitása nem mutatott (vagy még nem mutatott) csökkenést.

Vizsgálataink során az M-csap kültagok többségében kifejezett morfológiai elváltozást találtunk, míg az S-csapok közül csak néhány károsodott. A diabéteszes M-csapok kültagja többnyire deformált volt, a kibunkósodásokat elkeskenyedett szakasz kötötte össze. Ehhez hasonló morfológiai elváltozást egyéb patológiás állapotokban, például időskori makula degenerációban [133] és RPE65 „knock out" állatokban [134] is kimutattak. A hasonló morfológiai kép ezekben a kórképekben arra enged következtetni, hogy ez az elváltozás az M-csapok általános válaszreakciója károsító noxa hatására. Az említett kórállapotokban az M-csapok később elpusztulnak. Ennek alapján az általunk tapasztalt M-csap degenerációt

feltehetőleg diabéteszben is tekinthetjük az apoptózist megelőző lépcsőnek, de erre irányuló kísérleti eredményeket egyelőre még nem tudunk bemutatni.

Néhány S-csap esetében opszin „miszlokalizációt” figyeltünk meg: az opszin markerek a teljes sejtmembránban jelet adtak, viszont a kültagokban nem jelentek meg. A jelenséget magyarázhatja, hogy a kültag valóban hiányzik ezekben az esetekben, vagy pedig az opszin kültag felé irányuló transzportja zavart vagy gátolt. Az opszin-jel sejtmembránban történő megjelenése irodalmi adatok alapján a pigmenthám károsodásakor, méghozzá az RPE65 enzim hiányában következik be [135], de a miszlokalizáció jelenségére az irodalomban időskori makula-degenerációban is van példa [133]. Érdekes módon, ezt az S-csap elváltozást csak Wistar retinákban figyeltük meg, Sprague-Dawley patkányokban nem találtunk rá példát.

Immunjelöléssel történt vizsgálatainkkal az M-csapok kültagjainak deformálódását, (de nem fragmentálódását), egyes S-csapok kültagjainak hiányát, a pálcikaréteg összemosódását írtuk le. Ezeket a leleteinket a pálcikákra vonatkozólag jelentősen kiegészítették elektronmikroszkópos megfigyeléseink, melyek a pálcika-kül- és beltagok többségének mélyreható elváltozásait mutatták, mindkét patkánytörzsben, mindkét fixálási technikával. Az érintett pálcikák kültagjában a korongokból felépülő szabályos szerkezet teljesen dezorganizálódott, a korongok nagyobb része eltűnt, a kültagok a hozzájuk tartozó beltagokkal fúzionáltak, a beltagok megduzzadtak és mitokondriumaik gyakran feltolódtak a deformált kültagba. A legtöbb pálcika degenerációja tehát szembetűnő volt. Ugyancsak a pálcikák érintettségére utalnak fénymikroszkópos lektincitokémiai vizsgálataink, melyek szerint diabéteszben a pálcikákat körülvevő interfotoreceptor mátrixban csökkent a WGA jelintenzitás és megjelent a PNA jelölés. Ebből arra következtethetünk, hogy a pálcikák glikozilációs enzimtevékenysége módosult, és feltehetőleg a termelt IPM szénhidrátláncain a végálló sziálsav (WGA-kötőhely) nem került fel a láncra (valószínűleg a szialil-transzferáz enzim elégtelen működése miatt), ezért az utolsó előtti szénhidrát, a galaktózamin (PNA-kötőhely) vált szabaddá. Feltételezéseink szerint a pálcika IPM-ban megjelenő PNA-pozitivitás korai stádiumú pálcika degenerációra utalhat [21].

Korábbi tanulmányok PNA lektincitokémiai jelölést végeztek diabéteszes patkány retina csap kültagjainak fénymikroszkópos morfológiai vizsgálatára. Ezen vizsgálatok közül két cikk a csapok interfotoreceptor mátrixának rövidüléséről [126, 136], egy cikk pedig változatlan PNA jelölésről számolt be [137]. Saját megfigyeléseink szerint a csap-mátrix morfológiájában nincs észrevehető változás diabéteszben, míg a hozzátartozó kültag károsodása nyilvánvaló. Ez arra utal, hogy a kültag jóval érzékenyebben reagál a sejtet érő ártalomra, mint az azt körülvevő extracelluláris állomány. Opszin-specifikus antitestekkel

tudomásunk szerint korábban nem történt még vizsgálat diabéteszben, így a kültagok morfológiájára, hosszára vonatkozóan nem volt a szakirodalomban elérhető információ.

Munkánk során elsőként végeztünk diabéteszes modellben kiterjedt vizsgálatot a csap kültagok morfológiai elváltozásairól. A kültag-károsodás nyilvánvalóan jelen van tehát már korai diabéteszben, azonban a morfológiai elváltozások funkcionális következményeit még nem ismerjük és a kültagok későbbi sorsáról sincs egyelőre adatunk. Eredményeink további érdekes kérdéseket vetnek fel a morfológia és a funkció összefüggéseivel, valamint azok időbeli lefolyásával kapcsolatosan.

6.4. Mi állhat a fotoreceptorok diabéteszes károsodásának a hátterében?

A diabéteszes kültag-degeneráció okaként elsősorban a retinális pigmenthám károsodását vetettük fel. A felvetés hátterében az áll, hogy a fotoreceptorok és a retinális pigmenthám szoros, egymástól függő viszonyban vannak: a fototranszdukció folyamata, valamint a pigmenthám trofikus és fagocitotikus funkciója révén [138]. Felmerült bennünk, hogy ennek a sokrétű kapcsolatnak a sérülése okozhatja az általunk tapasztalt kültag-degenerációt. Irodalmi adat van arra, hogy a pigmenthám [139], illetve annak fagocitotikus aktivitása diabéteszben érintett lehet [138], mint ahogy leírták azt is, hogy a makrofágok és monociták fagocita aktivitása csökken diabéteszben [140, 141]. Egy korábbi tanulmány szerint, a retina organotipikus tenyésztése során a retinális pigmenthám teljes hiányában sérül a kültag korongok kialakulása [24].

A diabéteszes Wistar patkányokban valóban a pigmenthám jelentős károsodására utaló jeleket találtunk elektronmikroszkóppal és az RPE65 immuncitokémiai vizsgálatával is. Az RPE65 protein (izomerohidroláz enzim) a fotopigment kromofórjának, a retinálnak a cisz-izomer formába történő reizomerizációjában játszik döntő szerepet, és a pigmenthám endoplazmás retikulumának membránjához kötötten funkcionál. Hiányában súlyos fotoreceptor-degeneráció következik be [142, 143]. Az általunk talált pigmenthám elváltozások tehát felvetik a pigmenthám szerepét a fotoreceptorok károsodásában, azonban egyértelmű összefüggést nem tudtunk kimutatni, tekintve, hogy a Wistar patkányokban kifejezettebb pigmenthám károsodást és kevésbé kifejezett kültagkárosodást találtunk, míg Sprague-Dawley patkányokban markáns fotoreceptor-degeneráció mellett alig érintett pigmenthámot figyelhettünk meg. A retinális pigmenthám károsodása ezért valószínűsíthetően nem közvetlen kiváltó oka a diabéteszes kültag-degenerációnak, sokkal inkább egy párhuzamosan kialakuló elváltozásról lehet szó.

Mi egyéb okozhatja a fotoreceptorok diabéteszes degenerációját? A szóbajövő lehetséges okokat számbavettük, a pontos összefüggések feltárására azonban nem végeztünk kísérleteket, ezek megismeréséhez a jövőben további vizsgálatok szükségesek.

Az egyik lehetséges ok a fotoreceptorok vérellátásának károsodása lehet diabéteszben. A fotoreceptorok vérellátását a choroidea biztosítja, melyben diabéteszben - a retina erekhez hasonlóan - vaszkulopátia léphet fel [144]. Már 10 héttel a diabétesz indukció után detektálni lehet a choriocapillarisokban a véráramlás változásait és a csökkenő autoregulációt egér modellben [145]. Ugyanígy, humán adatok is vannak diabéteszes choroidopátiára. Egy korábbi vizsgálat posztmortem humán diabéteszes minták patológiás elváltozásai között a choroideában acelluláris kapillárisokat és endotélsejt diszfunkciót írt le [146]. Több adat is van diabéteszes páciensekben a choroidea réteg vékonyodására, melynek in vivo detektálására lehetőséget ad a spektrál domén OCT készülék [147, 148].

A fotoreceptorok integritását befolyásolhatja a diabéteszben megváltozott glükóz- és inzulinszint is. Érvényesülhet a hiperglikémia vagy hipoinzulinémia direkt toxikus hatása. Ugyanakkor a csapokon lévő receptoron keresztül az inzulin jelpálya elemei is sérülhetnek, mely befolyással lehet a túlélésükre [149, 150]. Közeljövőbeli terveink között más diabéteszes állatmodellek (pl. genetikailag diabéteszes törzs) vizsgálata is szerepel. Ezáltal arra a kérdésre keresünk választ, hogy mennyiben általános önmagában a hiperglikémia retinára kifejtett hatása, illetve mennyiben felelős a szisztémás inzulin csökkenése az itt ismertetett elváltozások kialakulásáért.

A fotoreceptorok működéséhez elengedhetetlenül szükséges a kültagokat ellátó IPM [22]. Az IPM glikozilációs zavarára utaló lektincitokémiai eltérések alapján felmerülhet, hogy ok-okozati összefüggés lehet a fotoreceptor kültagok és az IPM károsodása között, erre vonatkozóan azonban nem állnak rendelkezésünkre megfelelő adatok.

6.5. Kalcium-kötő fehérjék jelölési mintázatának változása diabéteszben

Az általunk vizsgált kalcium-kötő proteinek, a parvalbumin, a calbindin, a calretinin és a recoverin a központi idegrendszer sokat tanulmányozott molekulái közé tartoznak. „Knock out” törzseken végzett vizsgálatok és *in vitro* kísérletes adatok szerint részleges védelmet nyújtanak a magas kalcium szint toxikus hatásával szemben, ez alapján neuroprotektív szerepük feltételezhető, ez azonban egyelőre nem nyert elegendő bizonyítékot. *In vivo* szerepükről annyi bizonyos, hogy kalcium-pufferként működnek, az idegsejteken belüli homeosztázis szabályozásában vesznek részt [100, 151]. Patológiás esetekben, például diabéteszben is, a magas glutamátszinttel együttjáró intracelluláris kalcium koncentráció-

emelkedés potenciálisan neurotoxikus folyamatokhoz vezet [152], így felmerül a kalcium-kötő proteinek esetleges patofiziológiás szerepe. Ischaemiás retina modellekben, oxigén-indukálta retinopátiában vagy fotoreceptor degenerációs modellekben vizsgálva a parvalbumin, calbindin, calretinin és recoverin immunreaktivitás csökkenésére számos példa van irodalmi adatok között [116, 153-157].

A diabéteszes retinában azonban a kalcium-kötő fehérjék jelölési mintázatáról kevés és kevéssé egybehangzó információ lelhető fel az irodalomban. Parvalbumin jel tekintetében nem egyértelmű a változás: Ng és mtsai. vizsgálatai szerint a parvalbumin-pozitív sejtek száma 16 héttel a diabétesz indukció után másfélszeresére emelkedett [158], míg egy másik munkacsoport 12 hetes diabéteszben az AII amakrin sejtek számában nem talált változást, de a parvalbumin-pozitív bipoláris sejtek számában hússzoros emelkedését regisztrált [115]. Saját vizsgálatainkban csak az AII amakrin sejteket és a GCL réteg parvalbuminnal jelölt sejtjeit számoltuk, itt a diabéteszes mintáinkban a jelölt sejtek száma nem változott sem az INL, sem a GCL rétegekben. A parvalbumin-pozitív bipoláris sejtek jelölési intenzitása azonban gyenge volt mindkét csoportban, ezért pontos számolást nem tudtunk végezni. Bátran kijelenthetjük azonban, hogy hasonló számban voltak jelen a diabéteszes és a kontroll mintákban, legalábbis komolyabb (akár hússzoros) emelkedés a bipoláris sejtek számában biztosan nem volt megfigyelhető. A gliaaktivációhoz hasonlóan, a parvalbumin antitesttel jelölt metszeteinken szintén foltokban láttunk diabéteszes károsodást: a jelölés intenzitása egyenetlen volt, helyenként csökkent. A csökkent reaktivitású területek kialakulása vélhetően a kalcium-kötő kapacitás csökkenésével jár együtt, erre azonban nincs közvetlen bizonyítékunk. Az amakrin sejtek funkcióromlására diabéteszben az ERG felvételeken észlelt kóros oszcillációs potenciál adatok utalhatnak [72, 74, 126], ez az azonban nem ismert, hogy specifikus lenne a parvalbumin-pozitív amakrin sejtekre. A pálcikarendszer érintettségére utal - az AII amakrin sejtek foltokban észlelhető parvalbumin immunreaktivitás csökkenésén túl -, a pálcika kültagok morfológiai károsodása is. Véleményünk szerint a pálcikarendszer tagjait érintő ismert funkcióbeli károsodások (például a szkotopikus körülmények között regisztrált kóros ERG, manifeszt diabéteszes retinopátiás jelek nélkül [74]) az általunk leírt morfológiai eltérések következményei lehetnek.

A calbindin-pozitív horizontális sejtek száma diabéteszes és kontroll mintáinkban megegyező volt, hasonlóképpen irodalmi adatokhoz [158, 159]. A recoverin-pozitív bipoláris sejtek számát elsőként vizsgáltuk diabéteszben, számukat változatlannak, nyúlványrendszerüket azonban kevésbé kifejezettnek találtuk. Más munkacsoport 6 hetes

diabéteszben csökkent recoverin proteinszintet mért [160], összehasonlításra azonban nincs módunk, mert ők immuncitokémiai vizsgálatot nem végeztek.

Az INL vastagságbeli csökkenését hosszú távú (6 hónapos) diabéteszben várjuk irodalmi adatok alapján [81]. Ez nem mond ellent eredményeinknek, miszerint 12 héttel az indukció után az általunk vizsgált sejttípusok (calbindin-pozitív horizontális sejtek, parvalbumin-pozitív sejtek, recoverin-pozitív bipoláris sejtek, PKC-α-pozitív sejtek) közül egyik sem mutatott számbeli csökkenést, és ugyanitt a TUNEL-pozitív elemek száma sem volt emelkedett. A vizsgáltakon kívül számos egyéb típusú sejt is van az INL-ben, ezeknek diabéteszes változásait jövőbeli vizsgálatok keretei között ismerhetjük meg.

6.6. A neuroretina diabéteszes károsodásainak lokalizációja

A retina egyes sejttípusait vizsgálva, az általunk észlelt diabéteszes károsodások eloszlása többféleképpen alakult:

- GFAP, vimentin és parvalbumin markerekkel a diabéteszes retinák egyenetlenül, randomnak tűnő módon érintettek;
- a diabéteszes pálcikák és M-csapok többsége érintett;
- diabéteszben az S-csapok között egy-egy csap érintettsége mutatható ki;
- recoverin és calretinin markerekkel, valamint Brn-3a és melanopszin markerekkel jelölt sejttípusok nem érintettek diabéteszben;
- PKC-α markerrel a diabéteszes retinák egyenletesen, teljes egészükben érintettnek bizonyultak;
- calbindin markerrel a diabéteszes retinák fotoszenzitív része ép, csak a ciliáris retinára lokalizált az érintettség.

Mivel az egyes markerekkel többféle eloszlásban detektáltunk diabéteszes eltéréseket, és a kontroll retinák egészségesek voltak, ezért kizártuk azt a lehetőséget, hogy feldolgozásbeli műtermékekről lenne szó. Arra jelenleg nem tudunk magyarázattal szolgálni, hogy miért mutatnak az általunk detektált károsodások többféle eloszlást. Ismertek olyan tanulmányok, melyek jelentős eloszlásbeli különbséget találtak a temporális és nazális retinafelek között, klinikailag mérhető vaszkuláris komponensek, biokémiai markerek, [161] sőt ERG paraméterek tekintetében is [162]. Jelen vizsgálataink során a temporális-nazális retinafeleket külön nem vizsgáltuk, csak superior-inferior orientációt jelöltünk. További vizsgálatok szükségesek ahhoz, hogy esetlegesen az egyes kvadránsok között, illetve egyéb rendszer

szerint a károsodások lokalizációját felderítsük. A háttérben álló mechanizmusok is tisztázásra várnak. Minden bizonnyal az általunk nem vizsgált szubklinikus vaszkuláris eltérésekre és hemodinamikai változásokra adott reakció az egyes sejttípusok esetén eltérő. Felmerül, hogy a foltokban jelentkező elváltozásokkal a diabéteszes retinopátia egy ezidáig szövettanilag részleteiben még nem vizsgált korai állomását regisztráltuk. A korai elváltozások talaján alakulhatnak ki az STZ-indukált diabétesz folyamán később kialakuló irodalomban leírt elváltozások (pl. rétegvastagság csökkenéssel járó apoptózis, vagy a teljes retinát érintő gliaaktiváció).

Az általunk vizsgált eltérések döntő többsége mindkét vizsgált patkánytörzs minden állatában előfordult. Ugyanakkor, az eltérések súlyosságát illetően nyilvánvaló különbségek voltak a két törzs között, ide sorolható például a pigmenthám vékonyodása. Az eltérések minden bizonnyal a két törzs közti genetikai különbségekre vezethetők vissza, de feltételezhetően a kórkép előrehaladásával mindkét törzsben súlyosbodást mutatnának. Ennek tisztázása céljából érdemes volna (és munkacsoportunk tervei között szerepel is) az egyes neurális sejttípusok károsodásának időbeli progresszióját követni.

6.7. Párhuzamos események diabéteszben és a fejlődés alatt

Munkacsoportunk évtizedek óta tanulmányozza a fotoreceptorok fejlődését. Szél és Röhlich professzor urak munkája során vált ismertté, hogy a legtöbb emlős fajban (így az általunk vizsgált patkányban is) a retina posztnatális fejlődése során az M-csapok kialakulása transzdifferentáció révén zajlik: a folyamat során az eredetileg S-opszint expresszáló csapok döntő többsége átmenetileg M- és S-opszint egyidejűleg expresszál (duális csapok), ezt követően alakulnak definitív M-csappá [95, 108, 112] (*19. ábra*). Bizonyított, hogy a duális csapok az emberi retina fejlődése során is jelen vannak [163].

Szintén részben a munkacsoport leírása alapján vált ismertté, hogy egészséges, felnőtt patkány retinában is [108, 111], sőt, a felnőtt humán retinában is jelen vannak duális csapok [163, 164]. A felnőttkori duális csapok funkciója máig tisztázatlan.

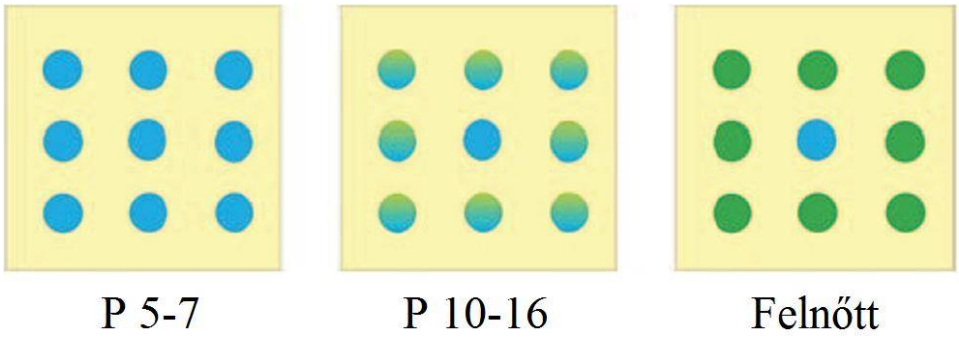

19. ábra *A születés utáni csapfejlődés sémás modellje. A posztnatális 5-7. napon minden csap csak S-opszint expresszál. A csapok kisebb hányada változatlanul, felnőttkorig, csak S-opszint fog expresszálni. A csapok nagy részében a posztnatális 10-16. napon az opszinexpresszió változik: átmenetileg M- és S-opszint is termelnek, majd definitív M-csappá alakulnak, azaz transzdifferenciálódnak. P: posztnatális napokat jelzi. Az ábra forrása: [108].*

Kísérleti adataink szerint diabéteszben megemelkedik az M- és S-opszint koexpresszáló csapok száma a perifériás retinán. A perifériás duális csapok számának emelkedését egyértelműen magyarázó okot nem találtunk. Tekintve, hogy a degenerációra utaló jelek mellett a csapok denzitása és eloszlása nem változott, a retina nem vékonyodott, és semelyik vizsgált sejttípus számában csökkenést nem tapasztaltunk diabéteszben, ezért feltételezhető, hogy a degeneráció mellett regeneratív folyamatok is fellépnek. Lehetséges, hogy a normál fejlődés posztnatális első két hete alatt látottakhoz [112] hasonlóan, differenciálódás történik: a károsodott csapok helyébe a mindkét opszint expresszáló csapok lépnek. Felmerül tehát a regeneráció lehetősége, melynek morfológiailag látható jelei a duális csapok. A fotoreceptorok regenerálódása nem ismeretlen folyamat az élővilágban: különböző fajok esetében fiziológiás és patológiás állapotokban is előforduló folyamat [108, 165, 166]. Irodalmi adatok tanulmányozása során felmerült bennünk, hogy mind a fotoreceptorok, mind egyéb retinális neuronok regenerációjának forrása nemcsak az ora serrata melletti kevéssé differenciált sejtcsoport lehet, hanem akár a reaktív Müller sejtek is. A Müller sejteknek metabolikus és neurotrofikus szerepe mellett ugyanis az elmúlt években több munkacsoport potenciális neurogén funkciót is felvetett. A retinát érő sérülések hatására a gliasejtek nemcsak biokémiailag és morfológiailag változnak, hanem egy dedifferenciálódó populáció is felbukkan, mely retinális neuronokra, illetve fotoreceptorokra jellemző proteineket expresszál (összefoglaló cikk: [6]).

A kettősen jelölt csapok eredetére egy másik teóriát is felvetünk. A csapok fenotípus változását diabéteszben elsőként tanulmányoztuk, azonban bizonyos kórképekben van az opszinexpresszió változásáról irodalmi leírás, például alacsony [167] vagy magas [96] pajzsmirigyhormon szint mellett. Hipotireózisben Glaschke és mtsai. leírása szerint a felnőtt retinában - a fejlődő retinához hasonlóan - M-csapok helyett ismét a duális csapok és az S-opszint expresszáló csapok lesznek többségben [167]. Ezek alapján felmerül, hogy diabéteszben a thyroid-homeosztázis zavara kapcsán alakulhat ki a vizsgálataink során tapasztalt duális csapszám emelkedés. Jelen kísérleti felállásban a pajzsmirigy működést nem vizsgáltuk, azonban a diabétesz - pajzsmirigy diszfunkció összefüggésére utalhat az az ismert tény is, hogy a pajzsmirigy működési zavara gyakoribb diabéteszes betegekben [168, 169].

A koexpressziót mutató csapok mellett, a fejlődő retina más jellemvonásai is jelen voltak diabéteszes mintáinkban: változott a PKC-α és a calbindin jelölési mintázata is. A PKC-α markerrel jelölt pálcika bipoláris sejtek száma nem változott, azonban az INL-ben festődő amakrin és a GCL-ben jelölt „displaced" amakrin sejtek száma szignifikánsan magasabb volt a kontrollhoz képest, akárcsak a retina fejlődésének posztnatális első hetei alatt [117]. Calbindin markerrel jelölve, a diabéteszes retina ciliáris részében calbindin-pozitivitás jelent meg. Ez az a terület, ahol egyes vizsgálatok szerint őssejtek is vannak emlős állatokban [170], a nem-emlős gerincesekben pedig folyamatos osztódás és a retina regenerációja zajlik a corpus ciliare felől [171]. Vizsgálataink azt jelzik, hogy az ora serrata környékén diabéteszben a fejlődő retina képéhez hasonló változások jelennek meg, ezzel felvetjük - bár bizonyítani egyelőre nem tudjuk -, hogy diabéteszben regenerációs törekvések lehetnek jelen.

6.8. Új eredmények

1. Elsőként hívtuk fel a figyelmet arra, hogy a diabéteszes retinopátia következtében kialakuló gliaaktiváció és a parvalbumin kalcium-kötő fehérje károsodására utaló immunreakció csökkenés nem egyenletesen, hanem foltokban kezd kialakulni. Demonstráltuk a gliaaktiváció új aspektusát, miszerint a glia fibrilláris savas protein fokozott expressziója mellett a vimentin expresszió csökken.
2. Elsőként írtuk le, hogy korai diabéteszben a fotoreceptor kültagok károsodásra utaló morfológiai jeleket mutatnak: az M-csapok többségének kültagja deformált, az S-csapok kis hányadában opszin-miszlokalizáció következik be, a pálcikák kültagkorongjai rendezetlenekké válnak, valamint kül- és beltagjaik fűzionálnak. Ugyanakkor a csapok eloszlása változatlan marad, a csapok denzitása, valamint vélhetően a pálcikák száma sem csökkent.
3. Elsőként mutattunk ki közös vonásokat a diabéteszes és a fejlődésben lévő retina között. Az ora serrata közelében az M- és S-opszint koexpresszáló csapok számának emelkedése, a protein kináz C-alfa és a ciliáris retinában a calbindin kalcium-kötő fehérje jelölési mintázatának megváltozása diabéteszben és a fejlődő patkány retinában is hasonló képet mutat. Ezek alapján felmerülhet, hogy a diabéteszes retinában regenerációra irányuló folyamatok léphetnek fel.

7. Következtetések

Egyre több arra utaló adat van a szakirodalomban, hogy a diabéteszes retinopátia patogenezisében a klinikailag megfigyelhető vaszkuláris jelek megjelenése előtt, a szubklinikus vaszkulopátia és a hemodinamikai változások mellett a neurodegeneráció is jelentős szerepet tölt be. Már korai diabéteszben is leírták a retina bizonyos funkcióinak károsodását, mint a színlátászavart és egyes elektrofiziológiai eltéréseket. A funkcióbeli károsodások hátterében álló morfológiai eltérések azonban ma is sok szempontból ismeretlenek. Doktori értekezésemben taglalt új eredményeink a funkcionális elváltozások morfológiai alapjai lehetnek.

Eredményeink a gliaaktiváció új aspektusait bizonyítják. A foltokban jelenlévő elváltozások egy olyan korai stádiumot jelenthetnek, mely talaján a teljes retinát érintő gliózis kialakulhat, továbbá magyarázatul szolgálhatnak a gliaaktiváció kialakulásának kezdeti időpontját illető irodalmi szórásra. Elsőként írtuk le diabéteszes retinában a fotoreceptorok kültagjainak morfológiailag kimutatható degenerációját. Egyértelmű ok-okozati kapcsolatot nem tudtunk bizonyítani a kültagkárosodás és a retinális pigmenthám diabéteszes elváltozásai között. Vizsgált diabéteszes mintáinkban a retina nem vékonyodott, valamint a külső és belső magvas rétegekben vizsgált sejttípusok száma nem csökkent a kontrollhoz képest. Az irodalmi adatok hosszabb távú diabéteszben jelentős sejtszámveszteséget okozó apoptózisról számolnak be, feltételezéseink szerint az általunk ismertetett károsodások az ezt megelőző állapotnak felelhetnek meg.

A korai diabéteszes retinopátia kísérletes körülmények között történő tanulmányozása a patomechanizmus megismerésén túl a terápiás lehetőségek kiszélesítését illetően is hasznos lehet. A neuroprotekció lehetősége a diabéteszes retinopátia terápiájában több kutatócsoportban is felmerült, mely nemcsak a neurális elemekre hathat, hanem a vaszkuláris eltérések kialakulását is késleltetheti. Kísérletes adatok már vannak pl. a szomatosztatin és a brimonidin hatékonyságára, azonban a neuroprotektív szerek klinikai alkalmazása egyelőre a jövőbeli kihívások közé tartozik [172]. A neuroprotekció a jövőben a diabétesz kezelésének ígéretes kiegészítő része lehet [173], az általunk vizsgált neurodegenerációra utaló jelek potenciálisan kísérleti végpontok lehetnek a kísérleti stádiumban lévő szerek tesztelése során.

Vizsgálati eredményeink közül több adat is ahhoz a feltételezéshez vezetett minket, hogy az ora serrata közelében a retina regenerációs kapacitása felnőttkorban is bizonyos mértékben megmaradhat, és diabéteszben regenerációra irányuló folyamatok léphetnek fel. További vizsgálatok szükségesek ahhoz, hogy az esetleges regenerációs kapacitásban rejlő lehetőségeket megismerjük.

8. Összefoglalás

A diabetes mellitus és vaksághoz vezető szövődménye, a diabéteszes retinopátia, óriási globális terhet jelent, szociális és gazdasági, egyéni és társadalmi szempontból is. A diabéteszes retinopátia kezelése ma elsősorban a fundusképen detektálható jelek alapján történik. Bizonyos funkcionális és szubklinikus vaszkuláris eltérések, valamint neurodegeneratív komponensek azonban már ezt megelőzően bizonyítottan jelen vannak a retinában.

Vizsgálataink során patkány modellben experimentálisan indukált diabéteszben, 12 héttel a streptozotocin injekciót követő időpontról nyújtottunk keresztmetszeti képet. Kimutattuk, hogy korai diabéteszben a belső retina egyes sejttípusai, valamint a fotoreceptorok és pigmenthám is érintettek lehetnek, de szignifikáns sejtszám veszteséget okozó apoptózisra utaló jelek még nem voltak jelen.

Diabéteszben ismert, hogy gliaaktiváció zajlik, mely komplex folyamatban elsőként mutattuk ki, hogy az intermedier filamentum proteinek közül a vimentin csökkenő és a glia fibrilláris savas protein fokozott expressziója foltokban van jelen az általunk vizsgált diabéteszes mintákban. A parvalbumin kalcium-kötő fehérje markerrel kimutatható immunreakció szintén foltokban csökkent. Ugyanakkor más kalcium-kötő fehérjék (calbindin, calretinin, recoverin) jelölési mintázata nem mutatott károsodásra utaló morfológiát, a teljes retinán egyenletes immunreakciót figyeltünk meg és a jelölt sejtek száma sem csökkent. Eredményeink az egyes sejttípusok eltérő érzékenységére utalnak.

Elsőként írtuk le, hogy a fotoreceptorok már korai diabéteszben károsodásra utaló morfológiai jeleket mutatnak, ugyanakkor a csapok száma, eloszlása és denzitása, valamint vélhetően a pálcikák száma sem csökkent. Felmerül, hogy a károsodott morfológia a diabéteszben leírt funkcionális eltérésekkel összefüggésben alakul ki.

Munkacsoportunk kimutatta, hogy a diabéteszes retina több tekintetben hasonló vonásokkal bír, mint a fejlődésben lévő retina. Az ora serrata közelében az M- és S-opszint koexpresszáló csapok számának emelkedése, a protein kináz C-alfa és a ciliáris retinában a calbindin kalcium-kötő fehérje jelölési mintázatának megváltozása diabéteszben és a fejlődő patkány retinában is hasonló képet mutat. Felmerülhet ezek alapján, hogy a diabéteszes retinában regenerációra irányuló folyamatok léphetnek fel.

Az általunk bemutatott neurális eltérések eddig felfedezetlen korai jelekhez tartoznak, hátteret szolgáltathatnak a retina korai és késői diabéteszes funkcióbeli károsodásához. Jelen értekezés során felderített morfológiai eltérések patkány retinában egy jelentős szegmenssel járulhatnak hozzá a diabéteszes retinopátia kialakulásának megértéséhez.

Summary

Diabetic retinopathy is a common complication of diabetes mellitus. Diabetic retinopathy is among the leading causes of legal blindness in adults, therefore it is a great social and economical burden globally.

Neurodegeneration as an early event of diabetic retinopathy preceding clinically detectable vascular alterations is a widely proven issue today. Whilst there is evidence for the impairment of color vision and contrast sensitivity in early diabetes, the underlying neuropathology of these functional alterations is still unknown. Our aim was to demonstrate the effects of early diabetes on different types of cells in the neural retina of rats.

Prior to apoptotic loss of cells, degenerative changes of certain cell types in the inner nuclear layer, and also of photoreceptors and the pigment epithelium were shown by us.

Glia activation in our diabetic samples was arranged in a patchy manner, the patches were distributed irregularly throughout the retina, with no specific localization to the central or peripheral regions, or to the superior or inferior retinal halves. To our best knowledge, similar data is not known in literature. The immunoreactivity of calcium binding protein parvalbumin was also altered in patches, while the labeling patterns of other calcium binding proteins like calretinin and calbindin were homogeneously intact. These results may refer to the different sensitivity of cell types towards diabetes.

While the density of cones expressing middle- (M-) and shortwave- (S-) sensitive opsins was similar in diabetic and control retinas, we detected remarkable morphological signs of degeneration in the outer segments of diabetic rods, most M- and some S-cones. The morphological degeneration detected by us may be a key step in the pathogenesis of diabetic retinopathy, ending up in apoptosis later, as described elsewhere.

We have shown here for the first time that diabetic retinas of rats share some common features with the postnatal developing retinas. An increase in the number of dual cones (co-expressing both M- and S-opsins) at the peripheral retina, a change in the labeling pattern of protein kinase C-alpha and the calbindin immunpositivity of the ciliary retina are characteristics of both diabetic and developing rat retinas. These changes may represent a previously uninvestigated regenerative potential in adult diabetic rats.

9. Irodalomjegyzék

1. International Diabetes Federation. IDF Diabetes Atlas 6th edn. International Diabetes Federation, Brussels, Belgium, 2013: 11.

2. Belgyógyászati Szakmai Kollégium és a Magyar Diabetes Társaság. (2009) Az Egészségügyi Minisztérium szakmai irányelve A diabetes mellitus kórismézéséről, a cukorbetegek kezeléséről és gondozásáról a felnőttkorban (1. módosított változat). Egészségügyi Közlöny, 21: 2935-2990.

3. Szemészeti Szakmai Kollégium. (2009) Az Egészségügyi Minisztérium szakmai protokollja a szemészeti szövődmények terápiájáról diabetes mellitusban (1. módosított változat). Egészségügyi Közlöny, 21: 3577-3585.

4. Klein R, Klein BE, Moss SE, Cruickshanks KJ. (1998) The Wisconsin Epidemiologic Study of Diabetic Retinopathy: XVII. The 14-year incidence and progression of diabetic retinopathy and associated risk factors in type 1 diabetes. Ophthalmology, 105: 1801-15.

5. Kolb H. Simple Anatomy of the Retina. In: Kolb H, Nelson R, Fernandez E (editors), Webvision: The Organization of the Retina and Visual System. University of Utah Health Sciences Center, Salt Lake City (UT), 1995-2005 [updated 2012]. http://webvision.med.utah.edu/book/part-i-foundations/simple-anatomy-of-the-retina/ (letöltve: 2015.06.21).

6. Bringmann A, Wiedemann P. (2012) Müller glial cells in retinal disease. Ophthalmologica, 227: 1-19.

7. Franze K, Grosche J, Skatchkov SN, Schinkinger S, Foja C, Schild D, Uckermann O, Travis K, Reichenbach A, Guck J. (2007) Muller cells are living optical fibers in the vertebrate retina. Proc Natl Acad Sci U S A, 104: 8287-92.

8. Feit-Leichman RA, Kinouchi R, Takeda M, Fan Z, Mohr S, Kern TS, Chen DF. (2005) Vascular damage in a mouse model of diabetic retinopathy: relation to neuronal and glial changes. Invest Ophthalmol Vis Sci, 46: 4281-7.

9. Lieth E, Barber AJ, Xu B, Dice C, Ratz MJ, Tanase D, Strother JM. (1998) Glial reactivity and impaired glutamate metabolism in short-term experimental diabetic retinopathy. Penn State Retina Research Group. Diabetes, 47: 815-20.

10. Luna G, Lewis GP, Banna CD, Skalli O, Fisher SK. (2010) Expression profiles of nestin and synemin in reactive astrocytes and Müller cells following retinal injury: a comparison with glial fibrillar acidic protein and vimentin. Mol Vis, 16: 2511-23.

11. Rungger-Brändle E, Dosso AA, Leuenberger PM. (2000) Glial reactivity, an early feature of diabetic retinopathy. Invest Ophthalmol Vis Sci, 41: 1971-80.

12. Grigsby JG, Cardona SM, Pouw CE, Muniz A, Mendiola AS, Tsin AT, Allen DM, Cardona AE. (2014) The role of microglia in diabetic retinopathy. J Ophthalmol, 2014: 705783.

13. Zeng HY, Green WR, Tso MO. (2008) Microglial activation in human diabetic retinopathy. Arch Ophthalmol, 126: 227-32.

14. Yu X, Xu Z, Mi M, Xu H, Zhu J, Wei N, Chen K, Zhang Q, Zeng K, Wang J, Chen F, Tang Y. (2008) Dietary taurine supplementation ameliorates diabetic retinopathy via anti-excitotoxicity of glutamate in streptozotocin-induced Sprague-Dawley rats. Neurochem Res, 33: 500-7.

15. Puro DG. (2002) Diabetes-induced dysfunction of retinal Müller cells. Trans Am Ophthalmol Soc, 100: 339-52.

16. Ahnelt PK. (1998) The photoreceptor mosaic. Eye (Lond), 12 (Pt 3b): 531-40.

17. Kolb H. Photoreceptors. In: Kolb H, Nelson R, Fernandez E (editors), Webvision: The Organization of the Retina and Visual System. University of Utah Health Sciences Center, Salt Lake City (UT), 1995-2005 [updated 2012 Feb 28]. http://webvision.med.utah.edu/book/part-ii-anatomy-and-physiology-of-the-retina/photoreceptors/ (letöltve: 2015.06.21).

18. Röhlich P, Szél A. (1993) Binding sites of photoreceptor-specific antibodies COS-1, OS-2 and AO. Curr Eye Res, 12: 935-44.

19. Lukáts Á. Fotopigment koexpresszió emlősökben: összehasonlító és fejlődéstani vizsgálatok. Doktori értekezés. 2004.

20. Röhlich P. (1970) The interphotoreceptor matrix: electron microscopic and histochemical observations on the vertebrate retina. Exp Eye Res, 10: 80-6.

21. Acharya S, Rayborn ME, Hollyfield JG. (1998) Characterization of SPACR, a sialoprotein associated with cones and rods present in the interphotoreceptor matrix of the human retina: immunological and lectin binding analysis. Glycobiology, 8: 997-1006.

22. Hollyfield JG. (1999) Hyaluronan and the functional organization of the interphotoreceptor matrix. Invest Ophthalmol Vis Sci, 40: 2767-9.

23. Strauss O. (2005) The retinal pigment epithelium in visual function. Physiol Rev, 85: 845-81.

24. Pinzón-Duarte G, Kohler K, Arango-González B, Guenther E. (2000) Cell differentiation, synaptogenesis, and influence of the retinal pigment epithelium in a rat neonatal organotypic retina culture. Vision Res, 40: 3455-65.
25. Jacobson SG, Cideciyan AV, Aleman TS, Sumaroka A, Windsor EA, Schwartz SB, Heon E, Stone EM. (2008) Photoreceptor layer topography in children with leber congenital amaurosis caused by RPE65 mutations. Invest Ophthalmol Vis Sci, 49: 4573-7.
26. Strauss O. The Retinal Pigment Epithelium. In: Kolb H, Nelson R, Fernandez E (editors), Webvision: The Organization of the Retina and Visual System. University of Utah Health Sciences Center, Salt Lake City (UT), 1995-2011. http://webvision.med.utah.edu/book/part-ii-anatomy-and-physiology-of-the-retina/photoreceptors/ (letöltve: 2015.06.21).
27. Perlman I, Kolb H, Nelson R. S-Potentials and Horizontal Cells. In: Kolb H, Nelson R, Fernandez E (editors), Webvision: The Organization of the Retina and Visual System. University of Utah Health Sciences Center, Salt Lake City (UT), 1995-2007 [updated: 2011]. http://webvision.med.utah.edu/book/part-v-phototransduction-in-rods-and-cones/horizontal-cells/ (letöltve: 2015.06.21).
28. Morgan J, Wong R. Development of Cell Types and Synaptic Connections in the Retina. In: Kolb H, Nelson R, Fernandez E (editors), Webvision: The Organization of the Retina and Visual System. University of Utah Health Sciences Center, Salt Lake City (UT), 1995-2005 [updated: 2007]. http://webvision.med.utah.edu/book/part-vi-development-of-cell-types-and-synaptic-connections-in-the-retina/development-of-cell-types-and-synaptic-connections-in-the-retina/ (letöltve: 2015.06.21).
29. Nelson R, Connaughton V. Bipolar cell pathways in the vertabrate retina. In: Kolb H, Nelson R, Fernandez E (editors), Webvision: The Organization of the Retina and Visual System. University of Utah Health Sciences Center, Salt Lake City (UT), 1995-2007 [updated 2012]. http://webvision.med.utah.edu/book/part-v-phototransduction-in-rods-and-cones/bipolar-cell-pathways-in-the-vertebrate-retina/ (letöltve: 2015.06.21).
30. Kolb H. Roles of Amacrine Cells. In: Kolb H, Nelson R, Fernandez E (editors), Webvision: The Organization of the Retina and Visual System. University of Utah Health Sciences Center, Salt Lake City (UT), 1995-2005 [updated 2007]. http://webvision.med.utah.edu/book/part-iii-retinal-circuits/roles-of-amacrine-cells/ (letöltve: 2015.06.21).
31. Demb JB, Singer JH. (2012) Intrinsic properties and functional circuitry of the AII amacrine cell. Vis Neurosci, 29: 51-60.

32. Wässle H, Grünert U, Röhrenbeck J. (1993) Immunocytochemical staining of AII-amacrine cells in the rat retina with antibodies against parvalbumin. J Comp Neurol, 332: 407-20.
33. Nelson R. Ganglion cell physiology. In: Kolb H, Nelson R, Fernandez E (editors), Webvision: The Organization of the Retina and Visual System. University of Utah Health Sciences Center, Salt Lake City (UT), 1995-2001 [updated: 2007]. http://webvision.med.utah.edu/book/part-ii-anatomy-and-physiology-of-the-retina/ganglion-cell-physiology/ (letöltve: 2015.06.21).
34. Do MT, Yau KW. (2010) Intrinsically photosensitive retinal ganglion cells. Physiol Rev, 90: 1547-81.
35. Mollon JD, Regan BC, Bowmaker JK. (1998) What is the function of the cone-rich rim of the retina? Eye (Lond), 12 (Pt 3b): 548-52.
36. Curcio CA, Sloan KR, Kalina RE, Hendrickson AE. (1990) Human photoreceptor topography. J Comp Neurol, 292: 497-523.
37. American Academy of Ophthalmology. Preferred Practice Pattern Diabetic retinopathy. 2014. http://www.aao.org/preferred-practice-pattern/diabetic-retinopathy-ppp--2014 (letöltve: 2015.06.21).
38. Kern TS, Tang J, Berkowitz BA. (2010) Validation of structural and functional lesions of diabetic retinopathy in mice. Mol Vis, 16: 2121-31.
39. Bronson-Castain KW, Bearse MA, Neuville J, Jonasdottir S, King-Hooper B, Barez S, Schneck ME, Adams AJ. (2012) Early neural and vascular changes in the adolescent type 1 and type 2 diabetic retina. Retina, 32: 92-102.
40. Viswanath K, McGavin DD. (2003) Diabetic retinopathy: clinical findings and management. Community Eye Health, 16: 21-4.
41. Curtis TM, Gardiner TA, Stitt AW. (2009) Microvascular lesions of diabetic retinopathy: clues towards understanding pathogenesis? Eye (Lond), 23: 1496-508.
42. Antonetti DA, Klein R, Gardner TW. (2012) Diabetic retinopathy. N Engl J Med, 366: 1227-39.
43. Robinson R, Barathi VA, Chaurasia SS, Wong TY, Kern TS. (2012) Update on animal models of diabetic retinopathy: from molecular approaches to mice and higher mammals. Dis Model Mech, 5: 444-56.
44. Wong TY, Mwamburi M, Klein R, Larsen M, Flynn H, Hernandez-Medina M, Ranganathan G, Wirostko B, Pleil A, Mitchell P. (2009) Rates of progression in diabetic

retinopathy during different time periods: a systematic review and meta-analysis. Diabetes Care, 32: 2307-13.

45. Global data on visual impairments 2010. Geneva, World Health Organization 2012. http://www.who.int/blindness/GLOBALDATAFINALforweb.pdf (letöltve: 2015.06.21).

46. Mohamed Q, Gillies MC, Wong TY. (2007) Management of diabetic retinopathy: a systematic review. JAMA, 298: 902-16.

47. Ferris F. (1996) Early photocoagulation in patients with either type I or type II diabetes. Trans Am Ophthalmol Soc, 94: 505-37.

48. Abu El-Asrar AM. (2013) Evolving strategies in the management of diabetic retinopathy. Middle East Afr J Ophthalmol, 20: 273-82.

49. Romero-Aroca P. (2013) Current status in diabetic macular edema treatments. World J Diabetes, 4: 165-9.

50. Stem MS, Gardner TW. (2013) Neurodegeneration in the pathogenesis of diabetic retinopathy: molecular mechanisms and therapeutic implications. Curr Med Chem, 20: 3241-50.

51. Saydah SH, Fradkin J, Cowie CC. (2004) Poor control of risk factors for vascular disease among adults with previously diagnosed diabetes. JAMA, 291: 335-42.

52. Mann DM, Woodward M, Ye F, Krousel-Wood M, Muntner P. (2009) Trends in medication use among US adults with diabetes mellitus: glycemic control at the expense of controlling cardiovascular risk factors. Arch Intern Med, 169: 1718-20.

53. The Diabetes Control and Complications Trial Research Group. (1993) The effect of intensive treatment of diabetes on the development and progression of long-term complications in insulin-dependent diabetes mellitus. The Diabetes Control and Complications Trial Research Group. N Engl J Med, 329: 977-86.

54. Jo DH, Cho CS, Kim JH, Jun HO. (2013) Animal models of diabetic retinopathy: doors to investigate pathogenesis and potential therapeutics. J Biomed Sci, 20: 38.

55. Lai AK, Lo AC. (2013) Animal models of diabetic retinopathy: summary and comparison. J Diabetes Res, 2013: 106594.

56. Kern TS, Miller CM, Tang J, Du Y, Ball SL, Berti-Matera L. (2010) Comparison of three strains of diabetic rats with respect to the rate at which retinopathy and tactile allodynia develop. Mol Vis, 16: 1629-39.

57. Szkudelski T. (2001) The mechanism of alloxan and streptozotocin action in B cells of the rat pancreas. Physiol Res, 50: 537-46.

58. Yamada H, Yamada E, Higuchi A, Matsumura M. (2005) Retinal neovascularisation without ischaemia in the spontaneously diabetic Torii rat. Diabetologia, 48: 1663-8.
59. Ba-Tin L, Strike P, Tabet N. (2011) Diabetic peripheral microvascular complications: relationship to cognitive function. Cardiovasc Psychiatry Neurol, 2011: 723434.
60. Aung MH, Kim MK, Olson DE, Thule PM, Pardue MT. (2013) Early visual deficits in streptozotocin-induced diabetic long evans rats. Invest Ophthalmol Vis Sci, 54: 1370-7.
61. Shoji T, Sakurai Y, Sato H, Chihara E, Takeuchi M. (2011) Do type 2 diabetes patients without diabetic retinopathy or subjects with impaired fasting glucose have impaired colour vision? The Okubo Color Study Report. Diabet Med, 28: 865-71.
62. Bearse MA, Adams AJ, Han Y, Schneck ME, Ng J, Bronson-Castain K, Barez S. (2006) A multifocal electroretinogram model predicting the development of diabetic retinopathy. Prog Retin Eye Res, 25: 425-48.
63. Fong DS, Barton FB, Bresnick GH. (1999) Impaired color vision associated with diabetic retinopathy: Early Treatment Diabetic Retinopathy Study Report No. 15. Am J Ophthalmol, 128: 612-7.
64. Greenstein V, Sarter B, Hood D, Noble K, Carr R. (1990) Hue discrimination and S cone pathway sensitivity in early diabetic retinopathy. Invest Ophthalmol Vis Sci, 31: 1008-14.
65. Greenstein VC, Hood DC, Ritch R, Steinberger D, Carr RE. (1989) S (blue) cone pathway vulnerability in retinitis pigmentosa, diabetes and glaucoma. Invest Ophthalmol Vis Sci, 30: 1732-7.
66. Cho NC, Poulsen GL, Ver Hoeve JN, Nork TM. (2000) Selective loss of S-cones in diabetic retinopathy. Arch Ophthalmol, 118: 1393-400.
67. Feitosa-Santana C, Paramei GV, Nishi M, Gualtieri M, Costa MF, Ventura DF. (2010) Color vision impairment in type 2 diabetes assessed by the D-15d test and the Cambridge Colour Test. Ophthalmic Physiol Opt, 30: 717-23.
68. O'Neill-Biba M, Sivaprasad S, Rodriguez-Carmona M, Wolf JE, Barbur JL. (2010) Loss of chromatic sensitivity in AMD and diabetes: a comparative study. Ophthalmic Physiol Opt, 30: 705-16.
69. Hardy KJ, Lipton J, Scase MO, Foster DH, Scarpello JH. (1992) Detection of colour vision abnormalities in uncomplicated type 1 diabetic patients with angiographically normal retinas. Br J Ophthalmol, 76: 461-4.
70. Li L, Wan XH, Zhao GH. (2014) Meta-analysis of the risk of cataract in type 2 diabetes. BMC Ophthalmol, 14: 94.

71. Rodgers M, Hodges R, Hawkins J, Hollingworth W, Duffy S, McKibbin M, Mansfield M, Harbord R, Sterne J, Glasziou P, Whiting P, Westwood M. (2009) Colour vision testing for diabetic retinopathy: a systematic review of diagnostic accuracy and economic evaluation. Health Technol Assess, 13: 1-160.

72. Luu CD, Szental JA, Lee SY, Lavanya R, Wong TY. (2010) Correlation between retinal oscillatory potentials and retinal vascular caliber in type 2 diabetes. Invest Ophthalmol Vis Sci, 51: 482-6.

73. Weiner A, Christopoulos VA, Gussler CH, Adams DH, Kaufman SR, Kohn HD, Weidenthal DT. (1997) Foveal cone function in nonproliferative diabetic retinopathy and macular edema. Invest Ophthalmol Vis Sci, 38: 1443-9.

74. Pardue MT, Barnes CS, Kim MK, Aung MH, Amarnath R, Olson DE, Thulé PM. (2014) Rodent Hyperglycemia-Induced Inner Retinal Deficits are Mirrored in Human Diabetes. Transl Vis Sci Technol, 3: 6.

75. Ivanova E, Toychiev AH, Yee CW, Sagdullaev BT. (2014) Intersublaminar vascular plexus: the correlation of retinal blood vessels with functional sublaminae of the inner plexiform layer. Invest Ophthalmol Vis Sci, 55: 78-86.

76. Anderson HR, Stitt AW, Gardiner TA, Archer DB. (1995) Diabetic retinopathy: morphometric analysis of basement membrane thickening of capillaries in different retinal layers within arterial and venous environments. Br J Ophthalmol, 79: 1120-3.

77. Kern TS, Engerman RL. (1994) Comparison of retinal lesions in alloxan-diabetic rats and galactose-fed rats. Curr Eye Res, 13: 863-7.

78. Cai J, Boulton M. (2002) The pathogenesis of diabetic retinopathy: old concepts and new questions. Eye (Lond), 16: 242-60.

79. Antonetti DA, Barber AJ, Bronson SK, Freeman WM, Gardner TW, Jefferson LS, Kester M, Kimball SR, Krady JK, LaNoue KF, Norbury CC, Quinn PG, Sandirasegarane L, Simpson IA, Group JDRC. (2006) Diabetic retinopathy: seeing beyond glucose-induced microvascular disease. Diabetes, 55: 2401-11.

80. Villarroel M, Ciudin A, Hernández C, Simó R. (2010) Neurodegeneration: An early event of diabetic retinopathy. World J Diabetes, 1: 57-64.

81. Barber AJ, Lieth E, Khin SA, Antonetti DA, Buchanan AG, Gardner TW. (1998) Neural apoptosis in the retina during experimental and human diabetes. Early onset and effect of insulin. J Clin Invest, 102: 783-91.

82. Ola MS, Nawaz MI, Siddiquei MM, Al-Amro S, Abu El-Asrar AM. (2012) Recent advances in understanding the biochemical and molecular mechanism of diabetic retinopathy. J Diabetes Complications, 26: 56-64.
83. Abu-El-Asrar AM, Dralands L, Missotten L, Al-Jadaan IA, Geboes K. (2004) Expression of apoptosis markers in the retinas of human subjects with diabetes. Invest Ophthalmol Vis Sci, 45: 2760-6.
84. Valverde AM, Miranda S, García-Ramírez M, González-Rodriguez Á, Hernández C, Simó R. (2013) Proapoptotic and survival signaling in the neuroretina at early stages of diabetic retinopathy. Mol Vis, 19: 47-53.
85. van Dijk HW, Verbraak FD, Kok PH, Garvin MK, Sonka M, Lee K, Devries JH, Michels RP, van Velthoven ME, Schlingemann RO, Abràmoff MD. (2010) Decreased retinal ganglion cell layer thickness in patients with type 1 diabetes. Invest Ophthalmol Vis Sci, 51: 3660-5.
86. Vujosevic S, Midena E. (2013) Retinal layers changes in human preclinical and early clinical diabetic retinopathy support early retinal neuronal and Müller cells alterations. J Diabetes Res, 2013: 905058.
87. van Dijk HW, Kok PH, Garvin M, Sonka M, Devries JH, Michels RP, van Velthoven ME, Schlingemann RO, Verbraak FD, Abràmoff MD. (2009) Selective loss of inner retinal layer thickness in type 1 diabetic patients with minimal diabetic retinopathy. Invest Ophthalmol Vis Sci, 50: 3404-9.
88. Kern TS, Barber AJ. (2008) Retinal ganglion cells in diabetes. J Physiol, 586: 4401-8.
89. Li P, Xu X, Zheng Z, Zhu B, Shi Y, Liu K. (2011) Protective effects of rosiglitazone on retinal neuronal damage in diabetic rats. Curr Eye Res, 36: 673-9.
90. Rask-Madsen C, King GL. (2013) Vascular complications of diabetes: mechanisms of injury and protective factors. Cell Metab, 17: 20-33.
91. Biehlmaier O, Neuhauss SC, Kohler K. (2001) Onset and time course of apoptosis in the developing zebrafish retina. Cell Tissue Res, 306: 199-207.
92. Hageman GS, Johnson LV. (1986) Biochemical characterization of the major peanut-agglutinin-binding glycoproteins in vertebrate retinae. J Comp Neurol, 249: 499-510, 482-3.
93. Schnitzer J, Franke WW, Schachner M. (1981) Immunocytochemical demonstration of vimentin in astrocytes and ependymal cells of developing and adult mouse nervous system. J Cell Biol, 90: 435-47.
94. Cserháti P, Szél A, Röhlich P. (1989) Four cone types characterized by anti-visual pigment antibodies in the pigeon retina. Invest Ophthalmol Vis Sci, 30: 74-81.

95. Arango-Gonzalez B, Szabó A, Pinzon-Duarte G, Lukáts A, Guenther E, Kohler K. (2010) In vivo and in vitro development of S- and M-cones in rat retina. Invest Ophthalmol Vis Sci, 51: 5320-7.

96. Ng L, Lyubarsky A, Nikonov SS, Ma M, Srinivas M, Kefas B, St Germain DL, Hernandez A, Pugh EN, Forrest D. (2010) Type 3 deiodinase, a thyroid-hormone-inactivating enzyme, controls survival and maturation of cone photoreceptors. J Neurosci, 30: 3347-57.

97. Susaki K, Kaneko J, Yamano Y, Nakamura K, Inami W, Yoshikawa T, Ozawa Y, Shibata S, Matsuzaki O, Okano H, Chiba C. (2009) Musashi-1, an RNA-binding protein, is indispensable for survival of photoreceptors. Exp Eye Res, 88: 347-55.

98. Hamano K, Kiyama H, Emson PC, Manabe R, Nakauchi M, Tohyama M. (1990) Localization of two calcium binding proteins, calbindin (28 kD) and parvalbumin (12 kD), in the vertebrate retina. J Comp Neurol, 302: 417-24.

99. Chun MH, Kim IB, Ju WK, Kim KY, Lee MY, Joo CK, Chung JW. (1999) Horizontal cells of the rat retina are resistant to degenerative processes induced by ischemia-reperfusion. Neurosci Lett, 260: 125-8.

100. Hwang IK, Yoo KY, Kim DS, Jung JY, Shin MC, Seo K, Kim KS, Kang TC, Won MH. (2005) Comparative study on calretinin immunoreactivity in gerbil and rat retina. Anat Histol Embryol, 34: 129-31.

101. Osborne NN, Larsen AK. (1996) Antigens associated with specific retinal cells are affected by ischaemia caused by raised intraocular pressure: effect of glutamate antagonists. Neurochem Int, 29: 263-70.

102. McGinnis JF, Stepanik PL, Jariangprasert S, Lerious V. (1997) Functional significance of recoverin localization in multiple retina cell types. J Neurosci Res, 50: 487-95.

103. Greferath U, Grünert U, Wässle H. (1990) Rod bipolar cells in the mammalian retina show protein kinase C-like immunoreactivity. J Comp Neurol, 301: 433-42.

104. Wässle H, Yamashita M, Greferath U, Grünert U, Müller F. (1991) The rod bipolar cell of the mammalian retina. Vis Neurosci, 7: 99-112.

105. Nadal-Nicolás FM, Jiménez-López M, Sobrado-Calvo P, Nieto-López L, Cánovas-Martínez I, Salinas-Navarro M, Vidal-Sanz M, Agudo M. (2009) Brn3a as a marker of retinal ganglion cells: qualitative and quantitative time course studies in naive and optic nerve-injured retinas. Invest Ophthalmol Vis Sci, 50: 3860-8.

106. Hattar S, Liao HW, Takao M, Berson DM, Yau KW. (2002) Melanopsin-containing retinal ganglion cells: architecture, projections, and intrinsic photosensitivity. Science, 295: 1065-70.

107. Enzsöly A, Szabó A, Kántor O, Dávid C, Szalay P, Szabó K, Szél A, Németh J, Lukáts A. (2014) Pathologic alterations of the outer retina in streptozotocin-induced diabetes. Invest Ophthalmol Vis Sci, 55: 3686-99.
108. Lukáts A, Szabó A, Röhlich P, Vígh B, Szél A. (2005) Photopigment coexpression in mammals: comparative and developmental aspects. Histol Histopathol, 20: 551-74.
109. Kryger Z, Galli-Resta L, Jacobs GH, Reese BE. (1998) The topography of rod and cone photoreceptors in the retina of the ground squirrel. Vis Neurosci, 15: 685-91.
110. Linberg KA, Lewis GP, Shaaw C, Rex TS, Fisher SK. (2001) Distribution of S- and M-cones in normal and experimentally detached cat retina. J Comp Neurol, 430: 343-56.
111. Ortín-Martínez A, Jiménez-López M, Nadal-Nicolás FM, Salinas-Navarro M, Alarcón-Martínez L, Sauvé Y, Villegas-Pérez MP, Vidal-Sanz M, Agudo-Barriuso M. (2010) Automated quantification and topographical distribution of the whole population of S- and L-cones in adult albino and pigmented rats. Invest Ophthalmol Vis Sci, 51: 3171-83.
112. Szél A, van Veen T, Röhlich P. (1994) Retinal cone differentiation. Nature, 370: 336.
113. Chrysostomou V, Stone J, Valter K. (2009) Life history of cones in the rhodopsin-mutant P23H-3 rat: evidence of long-term survival. Invest Ophthalmol Vis Sci, 50: 2407-16.
114. Uesugi R, Yamada M, Mizuguchi M, Baimbridge KG, Kim SU. (1992) Calbindin D-28k and parvalbumin immunohistochemistry in developing rat retina. Exp Eye Res, 54: 491-9.
115. Park HS, Park SJ, Park SH, Chun MH, Oh SJ. (2008) Shifting of parvalbumin expression in the rat retina in experimentally induced diabetes. Acta Neuropathol, 115: 241-8.
116. Dorfman AL, Cuenca N, Pinilla I, Chemtob S, Lachapelle P. (2011) Immunohistochemical evidence of synaptic retraction, cytoarchitectural remodeling, and cell death in the inner retina of the rat model of oygen-induced retinopathy (OIR). Invest Ophthalmol Vis Sci, 52: 1693-708.
117. Szabó K, Szabó A, Enzsöly A, Szél A, Lukáts A. (2014) Immunocytochemical analysis of misplaced rhodopsin-positive cells in the developing rodent retina. Cell Tissue Res.
118. Martin PM, Roon P, Van Ells TK, Ganapathy V, Smith SB. (2004) Death of retinal neurons in streptozotocin-induced diabetic mice. Invest Ophthalmol Vis Sci, 45: 3330-6.
119. Barber AJ, Antonetti DA, Kern TS, Reiter CE, Soans RS, Krady JK, Levison SW, Gardner TW, Bronson SK. (2005) The Ins2Akita mouse as a model of early retinal complications in diabetes. Invest Ophthalmol Vis Sci, 46: 2210-8.
120. Santiago AR, Cristóvão AJ, Santos PF, Carvalho CM, Ambrósio AF. (2007) High glucose induces caspase-independent cell death in retinal neural cells. Neurobiol Dis, 25: 464-72.

121. Barber AJ, Gardner TW, Abcouwer SF. (2011) The significance of vascular and neural apoptosis to the pathology of diabetic retinopathy. Invest Ophthalmol Vis Sci, 52: 1156-63.
122. Park SH, Park JW, Park SJ, Kim KY, Chung JW, Chun MH, Oh SJ. (2003) Apoptotic death of photoreceptors in the streptozotocin-induced diabetic rat retina. Diabetologia, 46: 1260-8.
123. Abu El-Asrar AM, Dralands L, Missotten L, Geboes K. (2007) Expression of antiapoptotic and proapoptotic molecules in diabetic retinas. Eye (Lond), 21: 238-45.
124. El-Remessy AB, Al-Shabrawey M, Khalifa Y, Tsai NT, Caldwell RB, Liou GI. (2006) Neuroprotective and blood-retinal barrier-preserving effects of cannabidiol in experimental diabetes. Am J Pathol, 168: 235-44.
125. Barber A, Gastinger M, VanGuilder H. Apoptosis in diabetic retinopathy. ISBN: 81-7895-217-3 ed. Kerala, India: Transworld Research Network; 2006. p. 63-88.
126. Aizu Y, Oyanagi K, Hu J, Nakagawa H. (2002) Degeneration of retinal neuronal processes and pigment epithelium in the early stage of the streptozotocin-diabetic rats. Neuropathology, 22: 161-70.
127. Zuo ZF, Zhang Q, Liu XZ. (2013) Protective effects of curcumin on retinal Müller cell in early diabetic rats. Int J Ophthalmol, 6: 422-4.
128. Ly A, Yee P, Vessey KA, Phipps JA, Jobling AI, Fletcher EL. (2011) Early inner retinal astrocyte dysfunction during diabetes and development of hypoxia, retinal stress, and neuronal functional loss. Invest Ophthalmol Vis Sci, 52: 9316-26.
129. Wang M, Ma W, Zhao L, Fariss RN, Wong WT. (2011) Adaptive Müller cell responses to microglial activation mediate neuroprotection and coordinate inflammation in the retina. J Neuroinflammation, 8: 173.
130. Ibrahim AS, El-Remessy AB, Matragoon S, Zhang W, Patel Y, Khan S, Al-Gayyar MM, El-Shishtawy MM, Liou GI. (2011) Retinal microglial activation and inflammation induced by amadori-glycated albumin in a rat model of diabetes. Diabetes, 60: 1122-33.
131. Gaucher D, Chiappore JA, Pâques M, Simonutti M, Boitard C, Sahel JA, Massin P, Picaud S. (2007) Microglial changes occur without neural cell death in diabetic retinopathy. Vision Res, 47: 612-23.
132. Chen X, Zhou H, Gong Y, Wei S, Zhang M. (2014) Early spatiotemporal characterization of microglial activation in the retinas of rats with streptozotocin-induced diabetes. Graefes Arch Clin Exp Ophthalmol.
133. Shelley EJ, Madigan MC, Natoli R, Penfold PL, Provis JM. (2009) Cone degeneration in aging and age-related macular degeneration. Arch Ophthalmol, 127: 483-92.

134. Stieger K, Wimmer T, Lorenz B. Quantitative and qualitative analysis of cone degeneration in RPE65 deficient Briad dogs. XX Biennial Meeting of the International Society for Eye Research2012.
135. Bandyopadhyay M, Kono M, Rohrer B. (2013) Explant cultures of Rpe65-/- mouse retina: a model to investigate cone opsin trafficking. Mol Vis, 19: 1149-57.
136. Szabadfi K, Atlasz T, Kiss P, Reglodi D, Szabo A, Kovacs K, Szalontai B, Setalo G, Banki E, Csanaky K, Tamas A, Gabriel R. (2012) Protective effects of the neuropeptide PACAP in diabetic retinopathy. Cell Tissue Res, 348: 37-46.
137. Yee P, Weymouth AE, Fletcher EL, Vingrys AJ. (2010) A role for omega-3 polyunsaturated fatty acid supplements in diabetic neuropathy. Invest Ophthalmol Vis Sci, 51: 1755-64.
138. Simó R, Villarroel M, Corraliza L, Hernández C, Garcia-Ramírez M. (2010) The retinal pigment epithelium: something more than a constituent of the blood-retinal barrier--implications for the pathogenesis of diabetic retinopathy. J Biomed Biotechnol, 2010: 190724.
139. Kirwin SJ, Kanaly ST, Hansen CR, Cairns BJ, Ren M, Edelman JL. (2011) Retinal gene expression and visually evoked behavior in diabetic long evans rats. Invest Ophthalmol Vis Sci, 52: 7654-63.
140. Liu BF, Miyata S, Kojima H, Uriuhara A, Kusunoki H, Suzuki K, Kasuga M. (1999) Low phagocytic activity of resident peritoneal macrophages in diabetic mice: relevance to the formation of advanced glycation end products. Diabetes, 48: 2074-82.
141. Lecube A, Pachón G, Petriz J, Hernández C, Simó R. (2011) Phagocytic activity is impaired in type 2 diabetes mellitus and increases after metabolic improvement. PLoS One, 6: e23366.
142. Stieger K, Wimmer T, Lorenz B. Quantitative and qualitative analysis of cone degeneration in RPE65 deficient Briad dogs. XX Biennial Meeting of the International Society for Eye Research2012.
143. Kunchithapautham K, Coughlin B, Crouch RK, Rohrer B. (2009) Cone outer segment morphology and cone function in the Rpe65-/- Nrl-/- mouse retina are amenable to retinoid replacement. Invest Ophthalmol Vis Sci, 50: 4858-64.
144. Lutty GA. (2013) Effects of diabetes on the eye. Invest Ophthalmol Vis Sci, 54: ORSF81-7.
145. Muir ER, Rentería RC, Duong TQ. (2012) Reduced ocular blood flow as an early indicator of diabetic retinopathy in a mouse model of diabetes. Invest Ophthalmol Vis Sci, 53: 6488-94.

146. Cao J, McLeod S, Merges CA, Lutty GA. (1998) Choriocapillaris degeneration and related pathologic changes in human diabetic eyes. Arch Ophthalmol, 116: 589-97.
147. Abu El-Asrar AM, Midena E, Al-Shabrawey M, Mohammad G. (2013) New developments in the pathophysiology and management of diabetic retinopathy. J Diabetes Res, 2013: 424258.
148. Esmaeelpour M, Brunner S, Ansari-Shahrezaei S, Shahrezaei SA, Nemetz S, Povazay B, Kajic V, Drexler W, Binder S. (2012) Choroidal thinning in diabetes type 1 detected by 3-dimensional 1060 nm optical coherence tomography. Invest Ophthalmol Vis Sci, 53: 6803-9.
149. Rajala A, Dighe R, Agbaga MP, Anderson RE, Rajala RV. (2013) Insulin receptor signaling in cones. J Biol Chem, 288: 19503-15.
150. Reiter CE, Wu X, Sandirasegarane L, Nakamura M, Gilbert KA, Singh RS, Fort PE, Antonetti DA, Gardner TW. (2006) Diabetes reduces basal retinal insulin receptor signaling: reversal with systemic and local insulin. Diabetes, 55: 1148-56.
151. Schwaller B, Meyer M, Schiffmann S. (2002) 'New' functions for 'old' proteins: the role of the calcium-binding proteins calbindin D-28k, calretinin and parvalbumin, in cerebellar physiology. Studies with knockout mice. Cerebellum, 1: 241-58.
152. Pulido JE, Pulido JS, Erie JC, Arroyo J, Bertram K, Lu MJ, Shippy SA. (2007) A role for excitatory amino acids in diabetic eye disease. Exp Diabetes Res, 2007: 36150.
153. Lee JH, Shin JM, Shin YJ, Chun MH, Oh SJ. (2011) Immunochemical changes of calbindin, calretinin and SMI32 in ischemic retinas induced by increase of intraocular pressure and by middle cerebral artery occlusion. Anat Cell Biol, 44: 25-34.
154. Kim SA, Jeon JH, Son MJ, Cha J, Chun MH, Kim IB. (2010) Changes in transcript and protein levels of calbindin D28k, calretinin and parvalbumin, and numbers of neuronal populations expressing these proteins in an ischemia model of rat retina. Anat Cell Biol, 43: 218-29.
155. Yamamoto H, Schmidt-Kastner R, Hamasaki DI, Parel JM. (2006) Complex neurodegeneration in retina following moderate ischemia induced by bilateral common carotid artery occlusion in Wistar rats. Exp Eye Res, 82: 767-79.
156. Hernandez M, Rodriguez FD, Sharma SC, Vecino E. (2009) Immunohistochemical changes in rat retinas at various time periods of elevated intraocular pressure. Mol Vis, 15: 2696-709.
157. Cuenca N, Pinilla I, Sauvé Y, Lu B, Wang S, Lund RD. (2004) Regressive and reactive changes in the connectivity patterns of rod and cone pathways of P23H transgenic rat retina. Neuroscience, 127: 301-17.

158. Ng YK, Zeng XX, Ling EA. (2004) Expression of glutamate receptors and calcium-binding proteins in the retina of streptozotocin-induced diabetic rats. Brain Res, 1018: 66-72.
159. Agardh E, Bruun A, Agardh CD. (2001) Retinal glial cell immunoreactivity and neuronal cell changes in rats with STZ-induced diabetes. Curr Eye Res, 23: 276-84.
160. Kim YH, Kim YS, Noh HS, Kang SS, Cheon EW, Park SK, Lee BJ, Choi WS, Cho GJ. (2005) Changes in rhodopsin kinase and transducin in the rat retina in early-stage diabetes. Exp Eye Res, 80: 753-60.
161. Tang J, Mohr S, Du YD, Kern TS. (2003) Non-uniform distribution of lesions and biochemical abnormalities within the retina of diabetic humans. Curr Eye Res, 27: 7-13.
162. Holm K, Lövestam Adrian M. (2012) In diabetic eyes, multifocal ERG reflects differences in function between the nasal part and the temporal part of the macula. Graefes Arch Clin Exp Ophthalmol, 250: 1143-8.
163. Xiao M, Hendrickson A. (2000) Spatial and temporal expression of short, long/medium, or both opsins in human fetal cones. J Comp Neurol, 425: 545-59.
164. Cornish EE, Xiao M, Yang Z, Provis JM, Hendrickson AE. (2004) The role of opsin expression and apoptosis in determination of cone types in human retina. Exp Eye Res, 78: 1143-54.
165. Reh TA, Fischer AJ. (2001) Stem cells in the vertebrate retina. Brain Behav Evol, 58: 296-305.
166. Berta AI, Kiss AL, Lukats A, Szabo A, Szel A. (2007) Distribution of caveolin isoforms in the lemur retina. Journal of Veterinary Science, 8: 295-7.
167. Glaschke A, Weiland J, Del Turco D, Steiner M, Peichl L, Glösmann M. (2011) Thyroid hormone controls cone opsin expression in the retina of adult rodents. J Neurosci, 31: 4844-51.
168. Kapadia KB, Bhatt PA, Shah JS. (2012) Association between altered thyroid state and insulin resistance. J Pharmacol Pharmacother, 3: 156-60.
169. Wang C. (2013) The Relationship between Type 2 Diabetes Mellitus and Related Thyroid Diseases. J Diabetes Res, 2013: 390534.
170. Tropepe V, Coles BL, Chiasson BJ, Horsford DJ, Elia AJ, McInnes RR, van der Kooy D. (2000) Retinal stem cells in the adult mammalian eye. Science, 287: 2032-6.
171. Cid E, Velasco A, Ciudad J, Orfao A, Aijón J, Lara JM. (2002) Quantitative evaluation of the distribution of proliferating cells in the adult retina in three cyprinid species. Cell Tissue Res, 308:47-59.

172. Wu Y, Tang L, Chen B. (2014) Oxidative stress: implications for the development of diabetic retinopathy and antioxidant therapeutic perspectives. Oxid Med Cell Longev, 2014: 752387.
173. Ola MS, Nawaz MI, Khan HA, Alhomida AS. (2013) Neurodegeneration and neuroprotection in diabetic retinopathy. Int J Mol Sci, 14: 2559-72.

10. Saját publikációk jegyzéke

A disszertáció témájához kapcsolódó közlemények

Énzsöly A, Szabó A, Szabó K, Szél Á, Németh J, Lukáts Á. (2015) Novel features of neurodegeneration in the inner retina of early diabetic rats. Histol Histopathol. 30: 971-85. **IF: 2,096**

Énzsöly A, Szabó A, Kántor O, Dávid C, Szalay P, Szabó K, Szél Á, Németh J, Lukáts Á. (2014) Pathologic alterations of the outer retina in streptozotocin-induced diabetes. Invest Ophthalmol Vis Sci. 55: 3686-99. **IF: 3,404**

Egyéb közlemények

Enzsoly A, Kammerer K, Nemeth J, Schneider M. (2015) Bilateral cystoid macular edema following docetaxel chemotherapy in a patient with retinitis pigmentosa: a case report. BMC Ophthalmol. 15: 32. **IF: 1,02**

Kántor O, Varga A, Tóth R, **Enzsöly A**, Pálfi E, Kovács-Öller T, Nitschke R, Szél A, Székely A, Völgyi B, Négyessy L, Somogyvári Z, Lukáts A. (2015) Stratified organization and disorganization of inner plexiform layer revealed by TNAP activity in healthy and diabetic rat retina. Cell Tissue Res. 359: 409-21. **IF: 3,565**

Kántor O, Varga A, Kovács-Öller T, **Enzsöly A**, Balogh L, Baksa G, Szepessy Z, Fonta C, Roe AW, Nitschke R, Szél A, Négyessy L, Völgyi B, Lukáts A. (2014) TNAP activity is localized at critical sites of retinal neurotransmission across various vertebrate species. Cell Tissue Res. 358: 85-98. **IF: 3,565**

Szabó K, Szabó A, **Enzsöly A**, Szél A, Lukáts A. (2014) Immunocytochemical analysis of misplaced rhodopsin-positive cells in the developing rodent retina. Cell Tissue Res. 356: 49-63. **IF: 3,565**

Énzsöly A, Markó K, Tábi T, Szökő É, Zelkó R, Tóth M, Petrash JM, Mátyus P, Németh J. (2013) Lack of association between VAP-1/SSAO activity and corneal neovascularization in a rabbit model. J Neural Transm. 120: 969-75. **IF: 2,871**

Chang KC, Laffin B, Ponder J, **Enzsöly A**, Németh J, LaBarbera DV, Petrash JM. (2013) Beta-glucogallin reduces the expression of lipopolysaccharide-induced inflammatory markers by inhibition of aldose reductase in murine macrophages and ocular tissues. Chem Biol Interact. 202: 283-7. **IF: 2,982**

Énzsöly A, Dunkel P, Czompa A, Deme R, Gyires K, Magyar K, Németh J, Mátyus P. (2012) Szemikarbazid-szenzitív aminoxidáz-gátlók mint új hatóanyagok gyulladásos szembetegségek kezelésére: a szelektív inhibitoroktól az új típusú többtámadáspontú gyulladásgátló gyógyszerjelöltig. Magyar Tudomány, Semmelweis Egyetem különszám. 173: 48-52.

Énzsöly A, Dunkel P, Récsán Z, Győrffy H, Tóth J, Marics G, Bori Z, Tóth M, Zelkó R, Di Paolo ML, Mátyus P, Németh J. (2011) Preliminary studies of the effects of vascular adhesion protein-1 inhibitors on experimental corneal neovascularization. J Neural Transm. 118: 1065-1069. **IF: 2,597**

Rosta K, Molvarec A, **Énzsöly A**, Nagy B, Rónai Z, Fekete A, Sasvári-Székely M, Rigó J Jr, Vér A. (2009) Association of extracellular superoxide dismutase (SOD3) Ala40Thr gene polymorphism with pre-eclampsia complicated by severe fetal growth restriction. Eur J Obstet Gynecol Reprod Biol. 142: 134-8. **IF: 1,565**

Rosta K, Tulassay E, **Énzsöly A**, Rónai K, Szánthó A, Pándics T, Fekete A, Mandl P, Vér Á. (2009) Insulin induced translocation of Na^+/K^+-ATPase is decreased in the heart of streptozotocin diabetic rats. Acta Pharmacol Sin. 30: 1616-24. **IF: 1,783**

Rosta K, **Énzsöly A**, Rónai K, Vér Á. (2008) Az inzulin szerepe a központi idegrendszerben. Magy Belorv Arch. 61: 7-12.

11. Köszönetnyilvánítás

Köszönöm Dr. Németh János professzor úrnak, hogy mint a témavezetőm, és mint a Szemészeti Klinika korábbi igazgatója lehetővé tette és mindvégig messzemenőkig támogatta a munkámat.

Köszönöm Dr. Nagy Zoltán Zsolt professzor úrnak, a Szemészeti Klinika igazgatójának és Dr. Süveges Ildikó professzornőnek, a Doktori Iskola Szemészet Program vezetőjének, hogy a munkám elvégzését lehetővé tették.

A Humánmorfológiai és Fejlődésbiológiai Intézetben elsősorban Dr. Lukáts Ákosnak tartozom köszönettel, akivel a kísérlettervezési fázistól kezdve, egészen az eredmények közléséig mindvégig együtt dolgoztunk. Köszönöm, hogy az értekezésben leírt vizsgálatok kivitelezése és értékelése során folyamatos szakmai irányítása alatt állhattam.

Köszönöm Dr. Röhlich Pál professzor úrnak, hogy több évtizedes szakmai tapasztalatával segítette munkánkat, köszönöm Tanár úrnak az elektronmikroszkópos munkákat és a kéziratok alapos bírálatát.

Köszönöm Dr. Szél Ágoston rektor úrnak, hogy engedélyezte és támogatta a kollaborációt a Szemészeti Klinika, valamint a Humánmorfológiai és Fejlődésbiológiai Intézet között.

Továbbá köszönöm a „Retina Labor" többi tagjának, Dr. Szabó Arnoldnak és Szabó Klaudiának, hogy befogadtak a munkacsoportba, gyakorlati és elméleti szakértelmükkel biztosították a kísérleteink és a tudományos közleményeink létrejöttét.

Köszönöm társszerzőimnek, Szalay Péternek, Dr. Dávid Csabának és Dr. Kántor Orsolyának a képfeldolgozás kivitelezésében nyújtott segítséget.

Köszönöm Szemeréné Lőcsey Katalin, Kovácsné Dobozi Éva, Újvári Zsuzsa, Kutasi Ferencné, Vidra Györgyné és Takács Tivadarné laborasszisztenseknek a munkám során nyújtott technikai segítséget.

Végül, de természetesen nem utolsósorban, ezúton is leghálásabb köszönetemet szeretném kifejezni Családom felé, amiért hátteret biztosítottak kutatói lelkesedésemnek.