Ästhetische Aspekte der Implantation. Weichgewebemangement

Prof.Dr. Tamás Divinyi

Klinik für Mund-, Kiefer-, Gesichtschirurgie und Stomatologie

Die Veränderungen von Indikationen der Implantatversorgungen

Vergangenheit:

Bestimmend waren d anatomis Bedingun

Heute:

Alle Zahnverlust Zähne

Wiederherstellung der Funktion und Ästhetik

zimmer | dental
Confidence in your hands
Fogászati implantátumok. A tökéletes mosoly kortal
LIFETIME WARRANTY

MUTASSA MEG ISMÉT
TERMÉSZETES MOSOLYÁT.
Új életminőség a fogászati implantátumokkal
Kérdezze meg a kezelést végző fogorvost, hogyan javíthatják a fogimplantátumok az Ön életminőségét is.
www.straumann.com


NobelSmile
„Mosolyomhoz
a Nobel Biocare-t választottam"
Inge De Bruijn, úszó olimpiai bajnok
Ha olyan szép mosolyt szeretne, mint amilyen
Inge mosolya, forduljon fogorvosához, vagy
látogasson el a nobelsmile.com weboldalra.

zimmer | dental
Confidence in your hands
LIFETIME WARRANTY

Beauty does not arise from the particular character of a form, but from the dynamic relationship existing between forms.

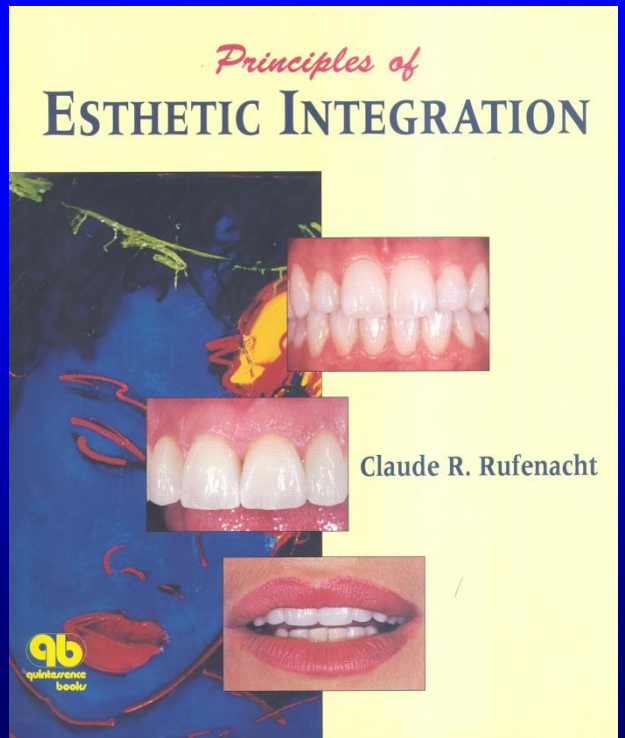

Esthetic zone: was defined as any dentoalveolar segment that is visible upon full smile

/Consensus Statements and Recommended Clinical Procedures Regarding Esthetics in Implant Dentistry. 2004/

Faktoren, die bestimmen den ästhetischen Wert von Implantatversorgungen

- Positionierung des Implantats
- Abformung der Weich,-Hartgeweben

Chirurgie

- Form, Farbe der Krone – Prothetik

Chirurgische Phasen der Anfertigung von ästhetischen Implantatversorgungen

- Untersuchungen, Diagnostik
- Chirurgische Vorbereitung
- Implantation
- Weichgewebemanagement

Chirurgische Phasen der Anfertigung von ästhetischen Implantatversorgungen

- **Untersuchungen, Diagnostik**
- Chirurgische Vorbereitung
- Implantation
- Weichgewebemanagement

Ästhetische Aspekte der Patientenuntersuchung

- Risikobeurteilung
- Auswertung der anatomischen Verhältnisse
  - Hart,-Weichgeweben
  - Position derZähnen

Untersuchung der Sichtbarkeit von Zähnen

von oberen Frontzähnen

bei Männer ~ 1.91 mm

bei Frauen ~ 3.40 mm

sichtbar ist

Bei Jüngeren mehr, Älteren weniger

(Chiche G., Pinault A.: Esthetics of anterior fixed prosthodontics. 1994)

Untersuchung der Form von Periodontium aus ästhetischer Sicht

- **Bestimmung der „Lachenlinie”**

Die Sichtbarkeit der Gingiva, ab 3,0 mm, kann unästhetisch sein

”gummy smile” = implantologisches Risiko

(Chiche G., Pinault A.: Esthetics of anterior fixed prosthodontics. 1994)

Untersuchung der Form von Periodontium aus ästhetischer Sicht

- Bestimmung der „Lachenlinie”

Untersuchung des Gingivaverlaufes

Gerades Schema des Gingivaverlaufes

(Olsson M., Lindhe J.: J. Clin. Periodontol. 1991, 18:78-82)

Wellenförmiges Schema des Gingivaverlaufes

(Sclar A. G.: Soft tissue and esthetic considerations in implant therapy. 2003)

Asymmetrien des Gingivaverlaufes

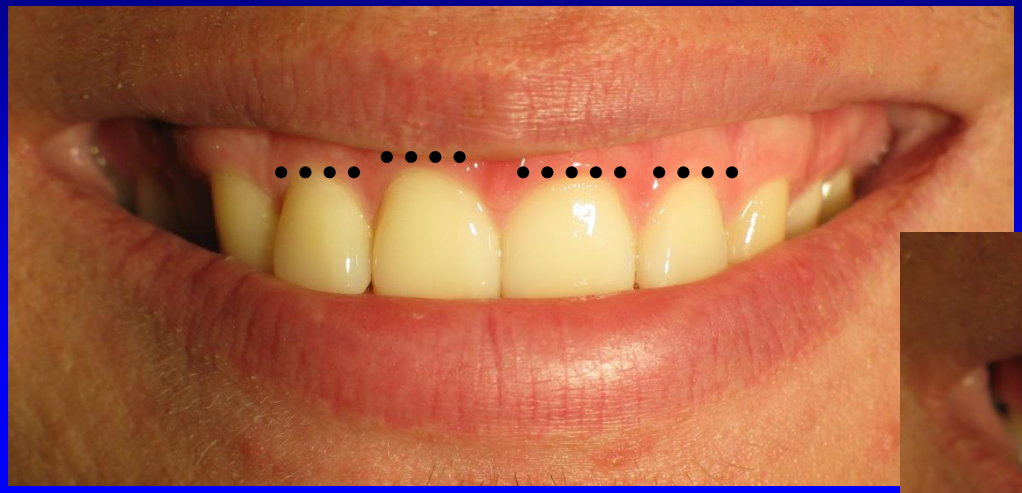

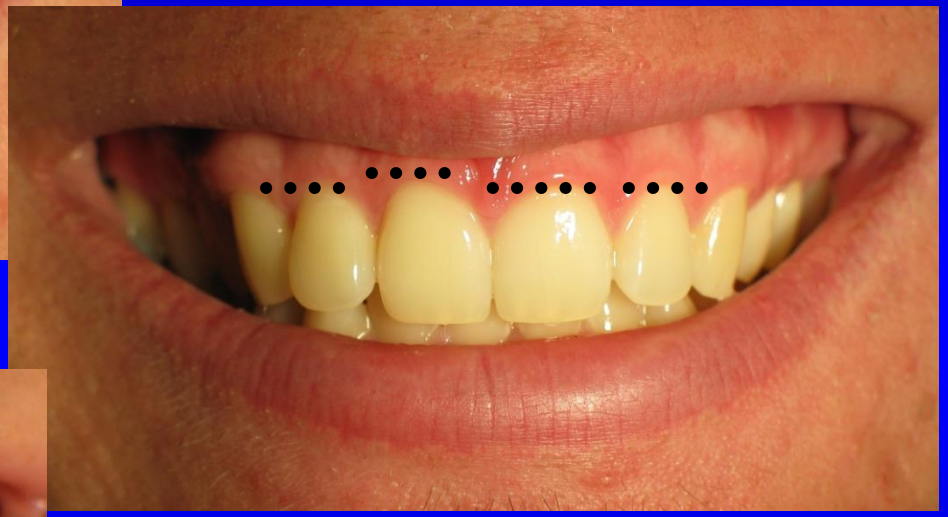

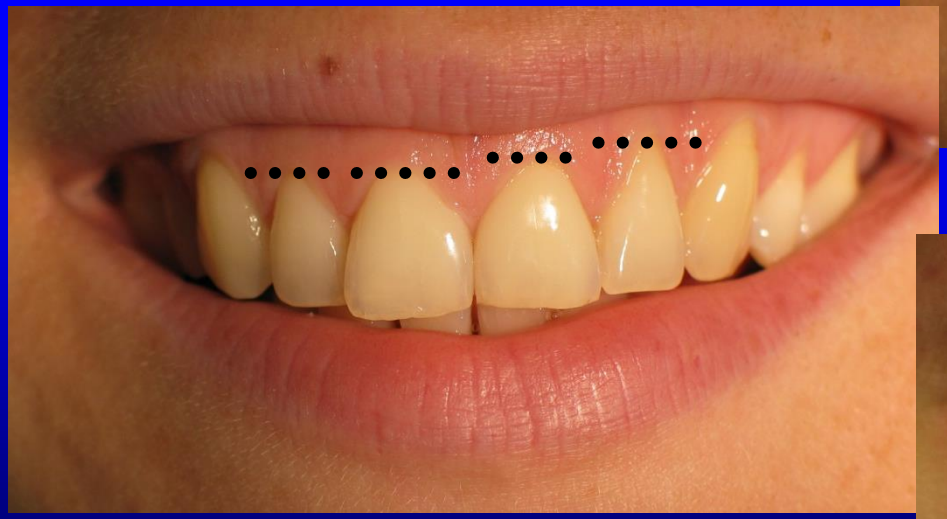

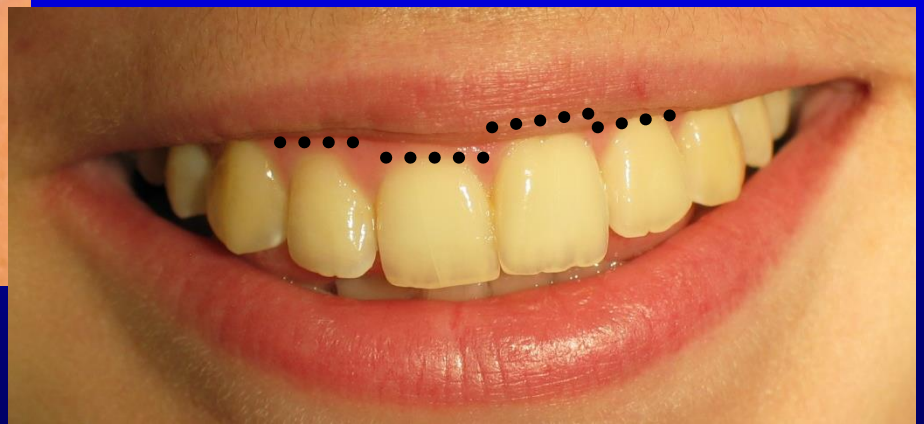

Untersuchung der Form von Periodontium aus ästhetischer Sicht

- Bestimmung der „Lachenlinie”
- Untersuchung des Gingivaverlaufes
- Biotyp der Periodontium

Dicker, flacher Biotyp der Gingiva

(Olsson M., Lindhe J.: J. Clin. Periodontol. 1991, 18:78-82)

- nicht anfällig zur Rezession
- anfällig zur Narbenbildung

Dünner, girlandförmiger Biotyp der Gingiva

(Olsson M., Lindhe J.: J. Clin. Periodontol. 1991, 18:78-82)

- anfällig zur Rezession
- nicht anfällig zur Narbenbildung

Dünner, Girlandförmiger Biotyp der Gingiva

(Olsson M., Lindhe J.: J. Clin. Periodontol. 1991, 18:78-82)

- anfällig zur Rezession
- nicht anfällig zur Narbenbildung

Dicker, flacher Biotyp/15%/

Dünner, girlandförmiger Biotype /85%/

Chirurgische Phasen der Anfertigung von ästhetischen Implantatversorgungen

- Untersuchungen, Diagnostik
- **chirurgische Vorbereitung**
- Implantation
- Weichgewebemanagement

Chirurgische Vorbereitung der Impantatversorgungen

- Augmentationsverfahren
- Vorbereitung der Weichgeweben

Zeitpunkte und Ziele der Weichgewebechirurgie

Vor Implantation - **Vorbereitung**

Während der Implantation – **ideale Wundheilung**

Nach der Implantation - **Korrektion**

Frenulectomie

Frenulectomie

Chirurgische Phasen der Anfertigung von ästhetischen Implantatversorgungen

- Untersuchungen, Diagnostik
- chirurgische Vorbereitung
- **Implantation**
- Weichgewebemanagement

Ideale Position der Implantaten

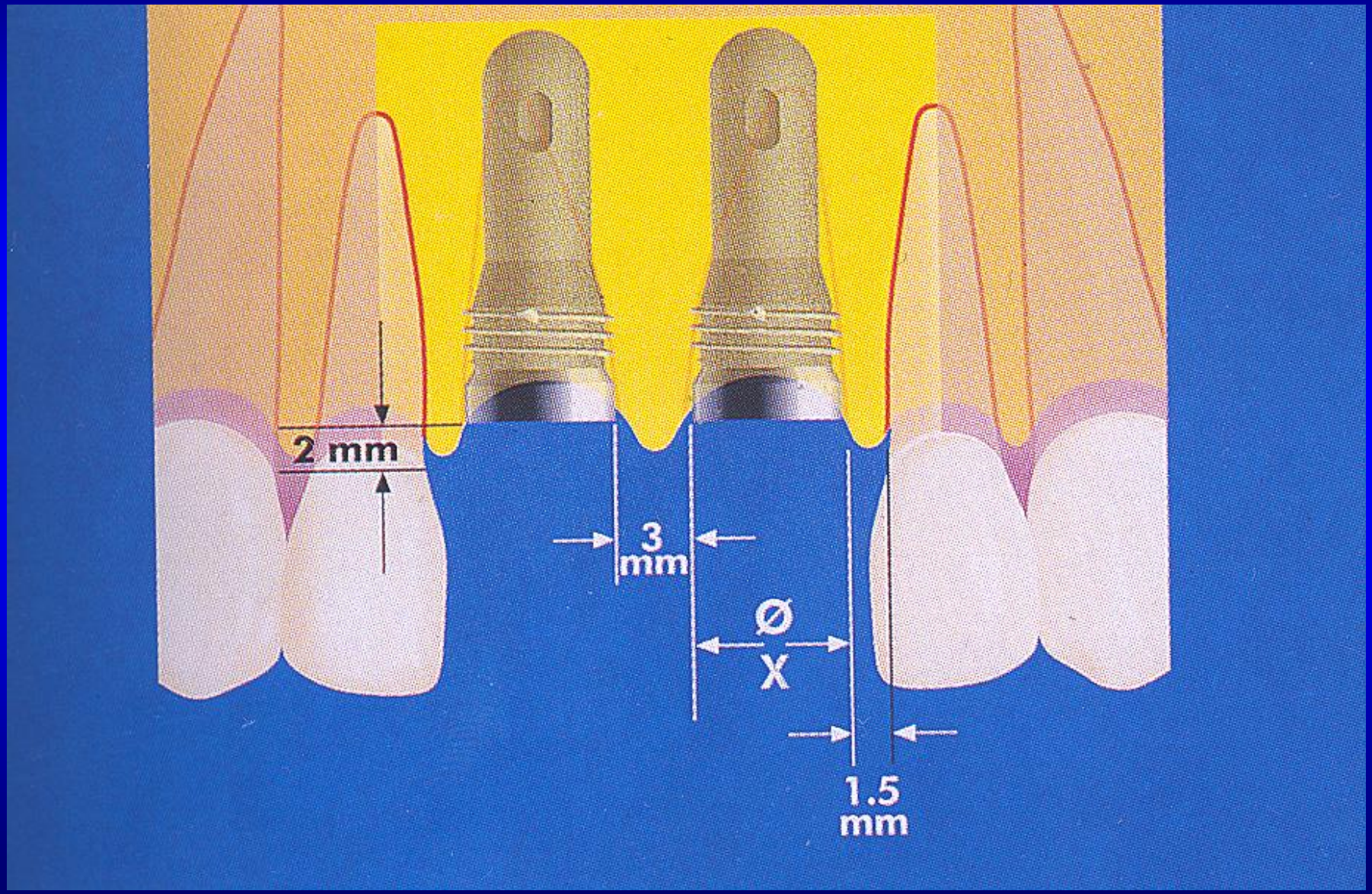

Biologische Breite

/biologic width/

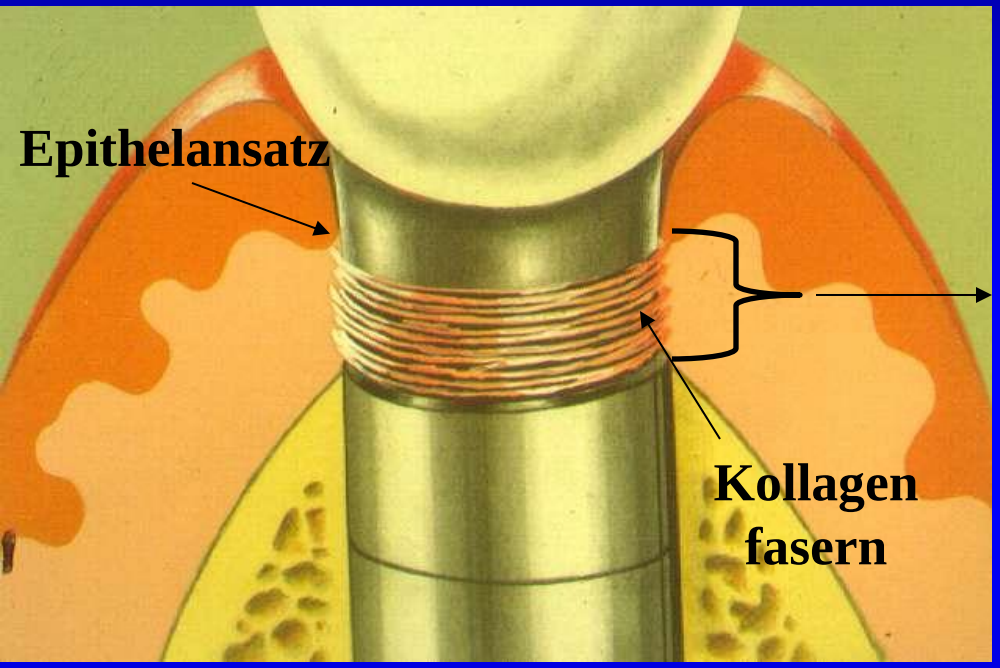

Konstante vertikale Größe des periodontalen und des **perimplantären** Weichgewebes

Hermann JS, Buser D, Schenk RK, Schoolfield JD, Cochran DL.:

Biologic Width around one-and two-piece titanium implants

Clinical Oral Implants Research 12, 2001; 559-571

Biologische Breite

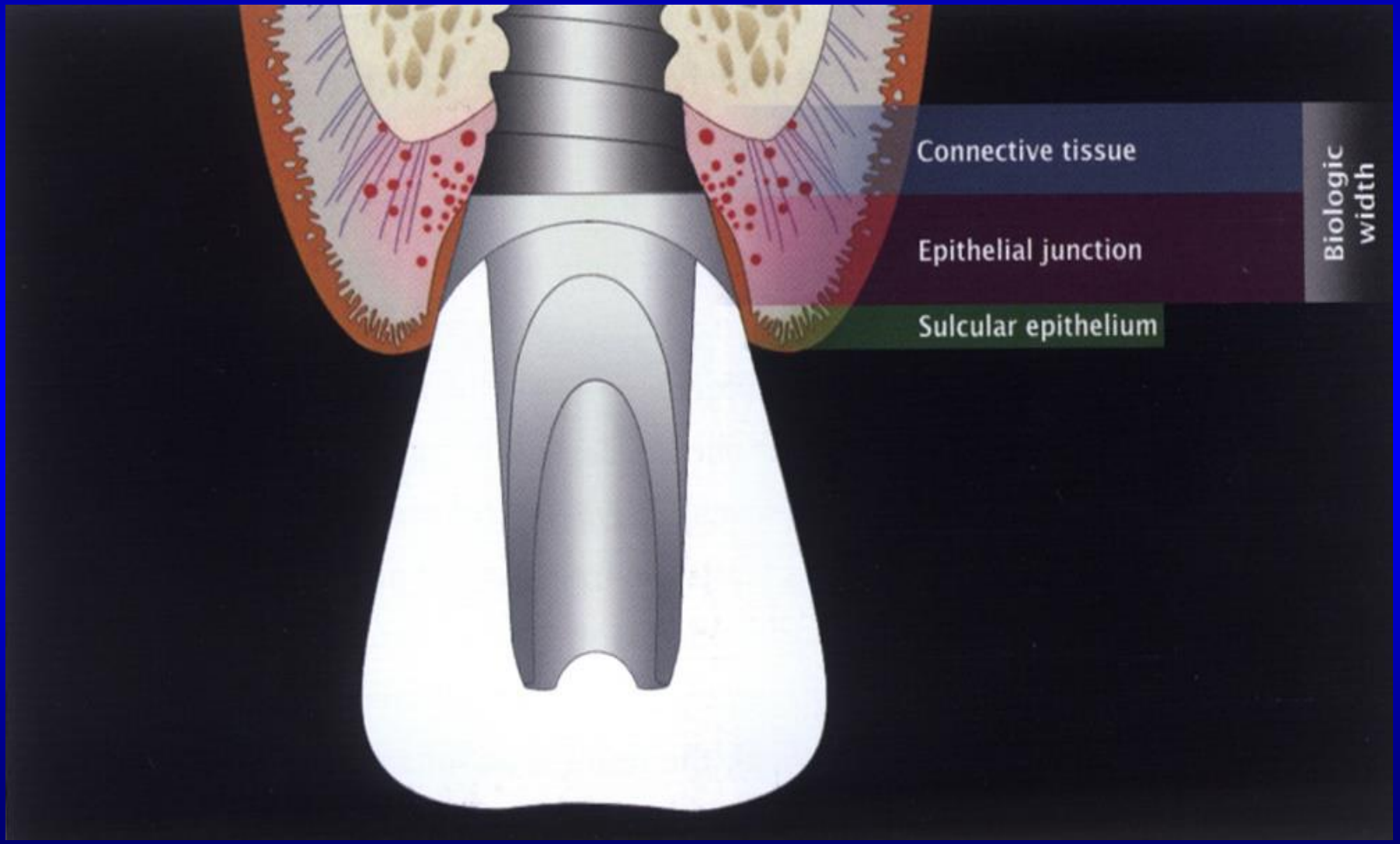

Durchschnittswerte der biologischen Breite an Kadavern gemessen

2,04 mm /Gargiulo A. W. et al. 1961/

0,75-4,33 mm /Vacek J. S. et al. 1994/

Durschnittwert in der Praxis: 3,0 mm

Vertikale Positionierung des Implantats

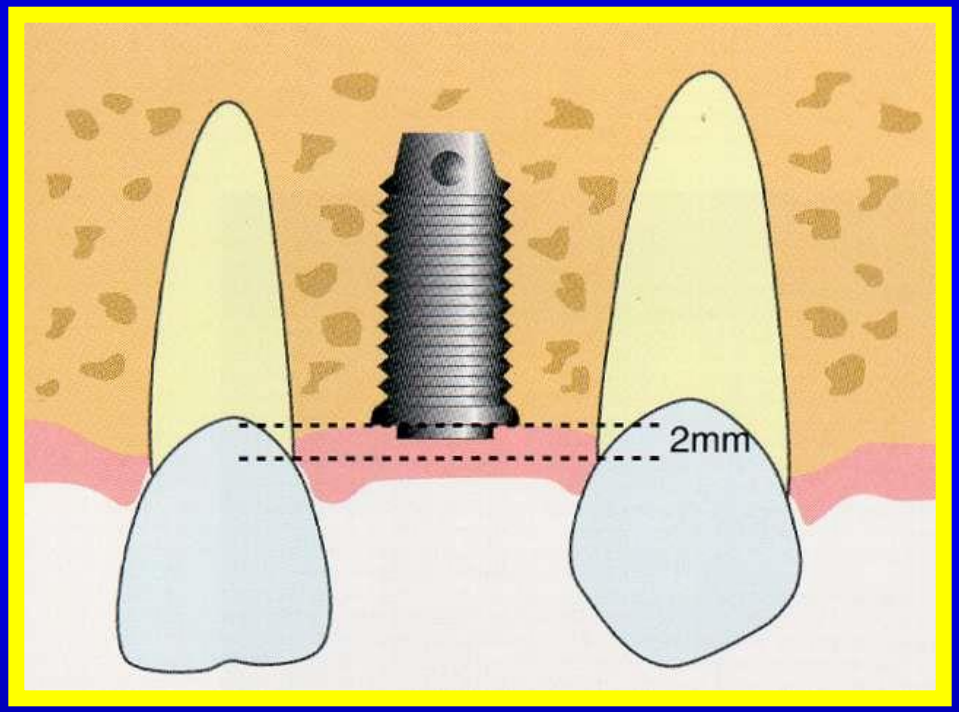

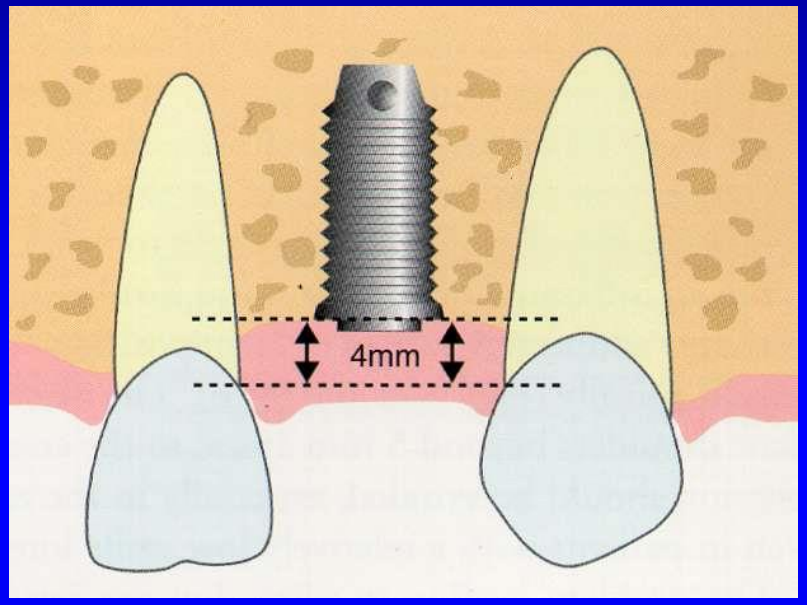

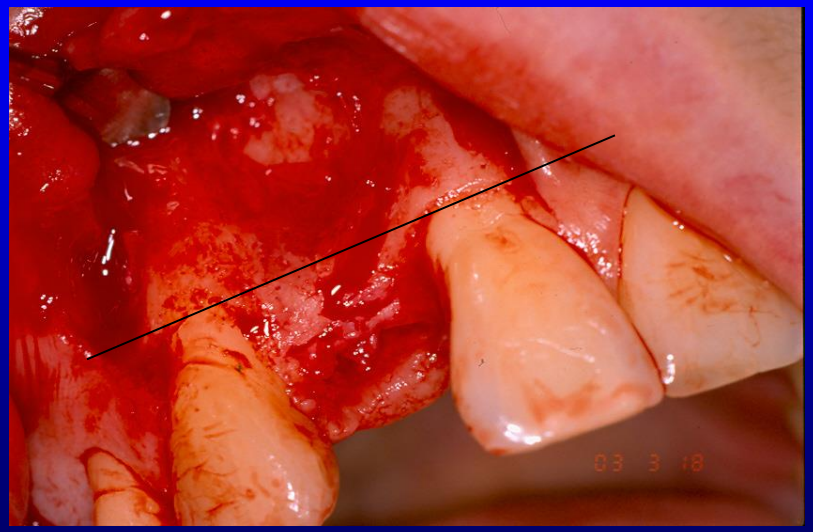

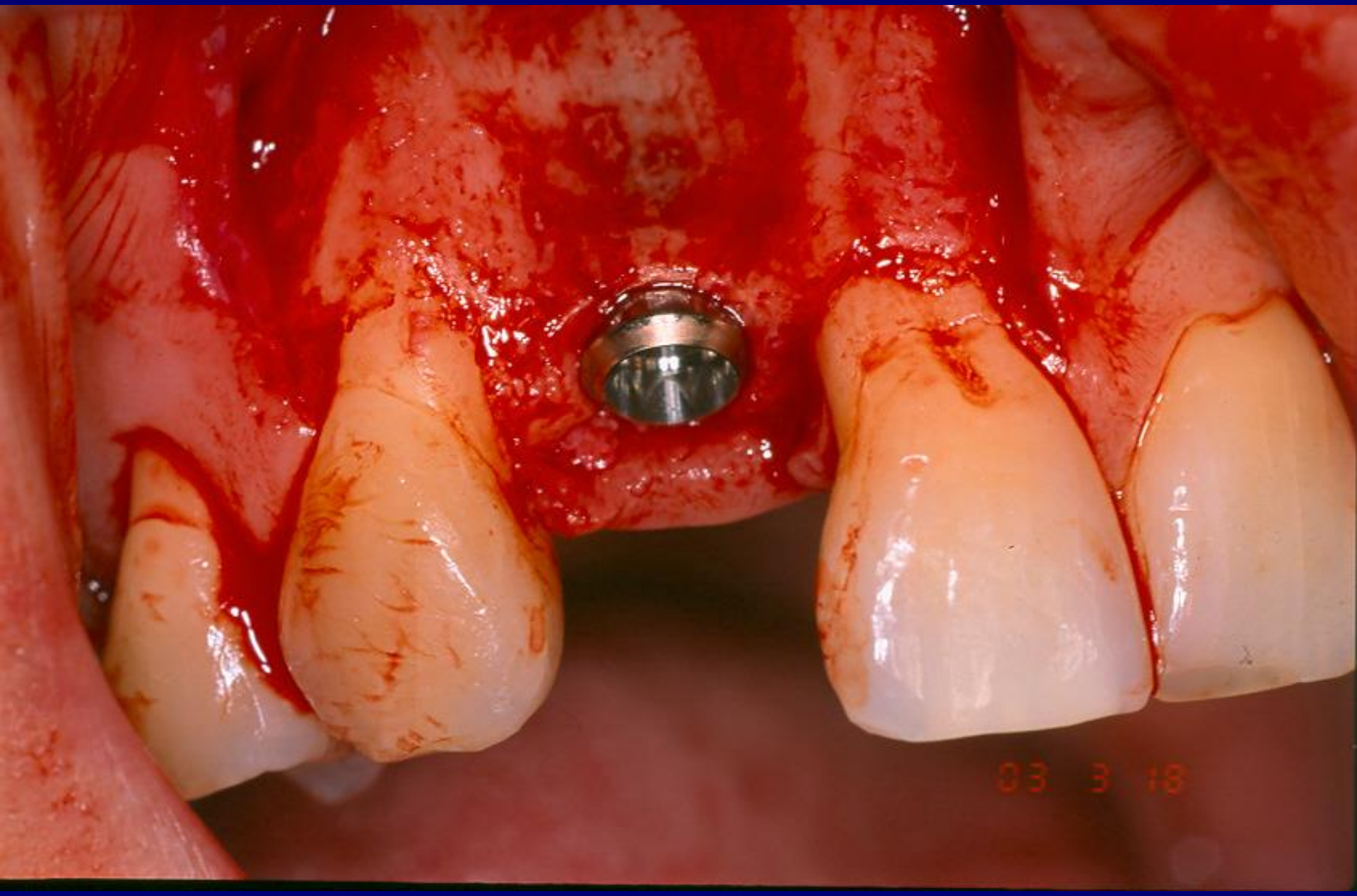
03. 3. 18

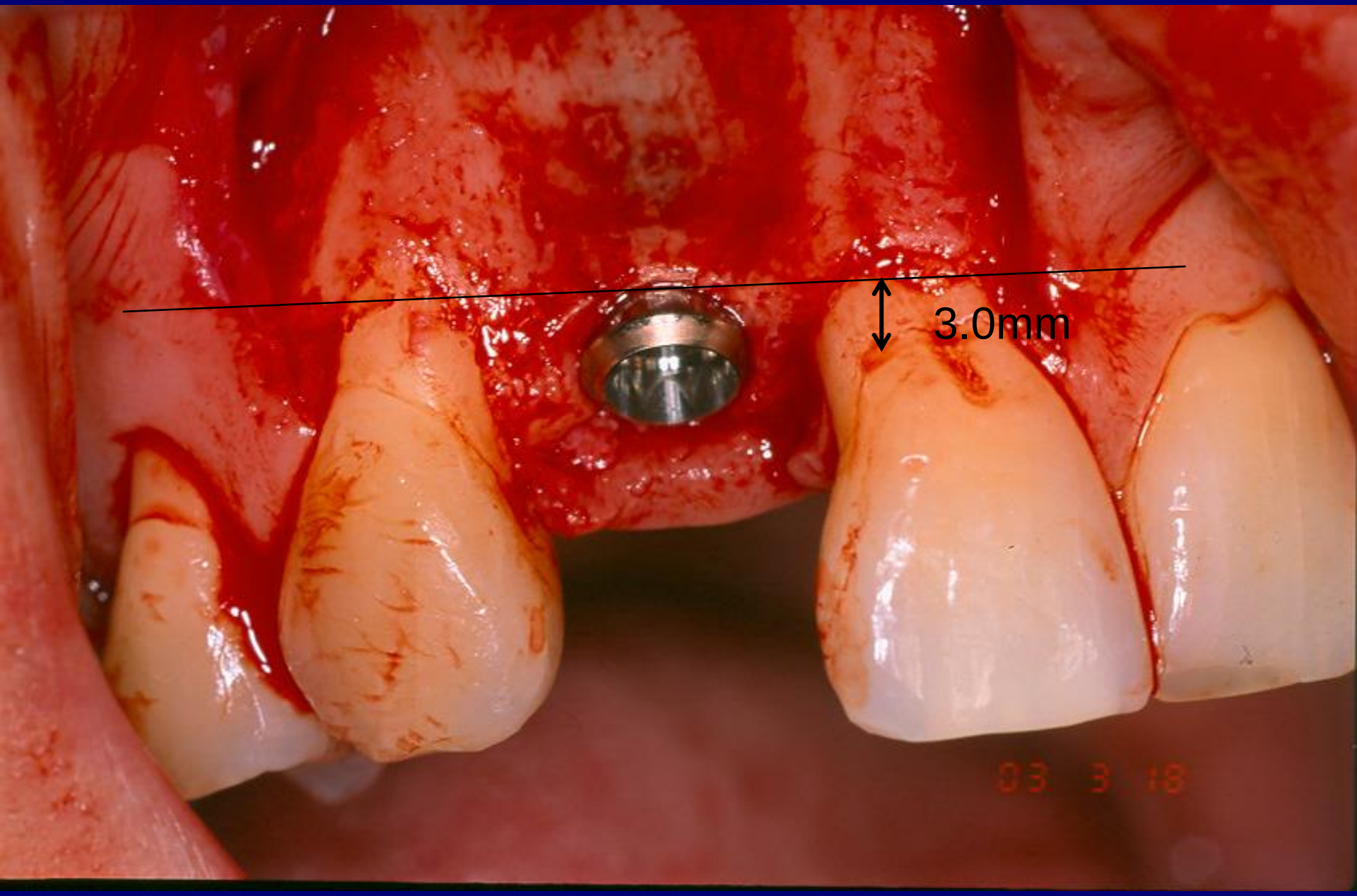
3.0mm

Ungenügende vertikale Positionierung des Implantats

Oro-vestibulare Positionierung des Implantats

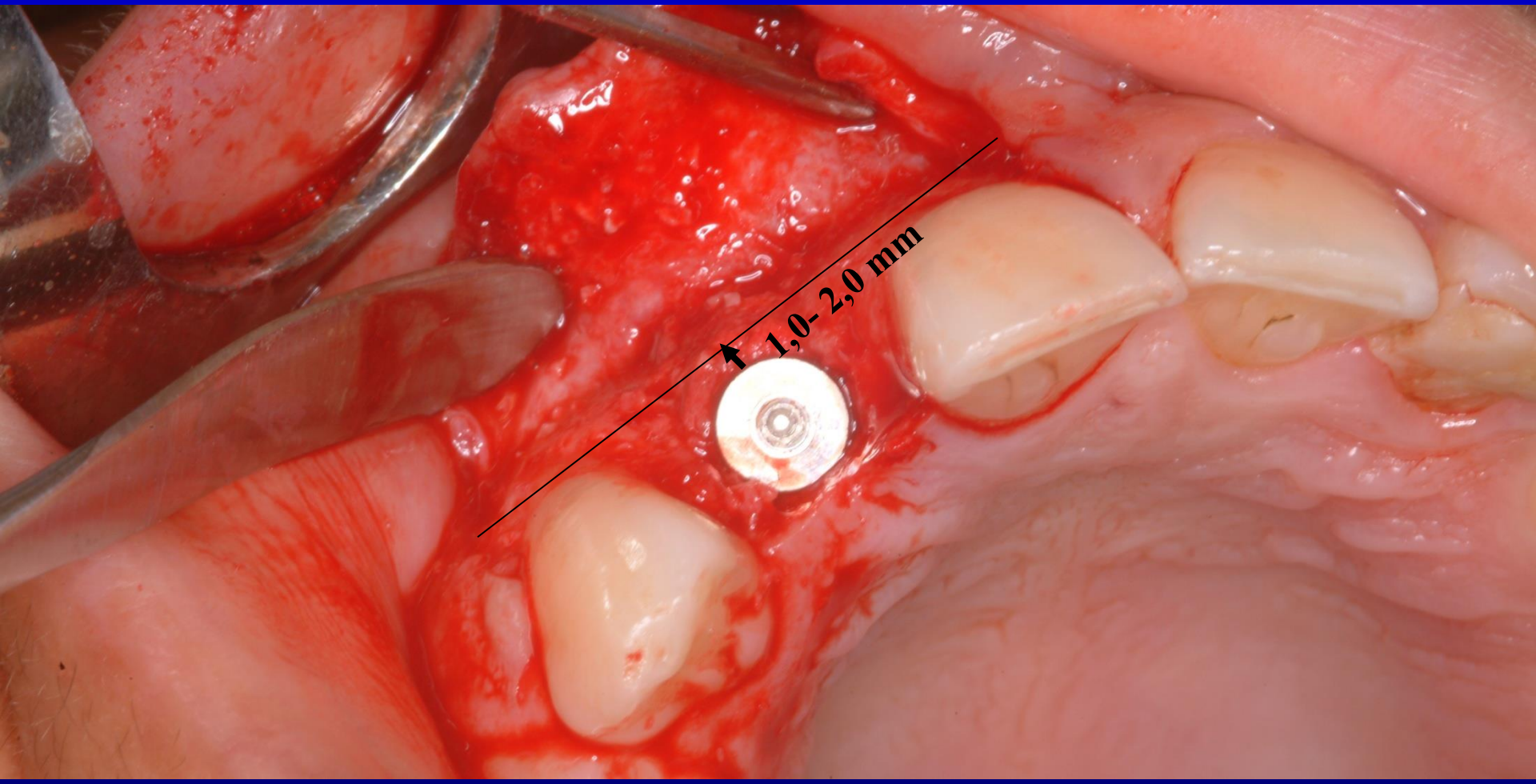

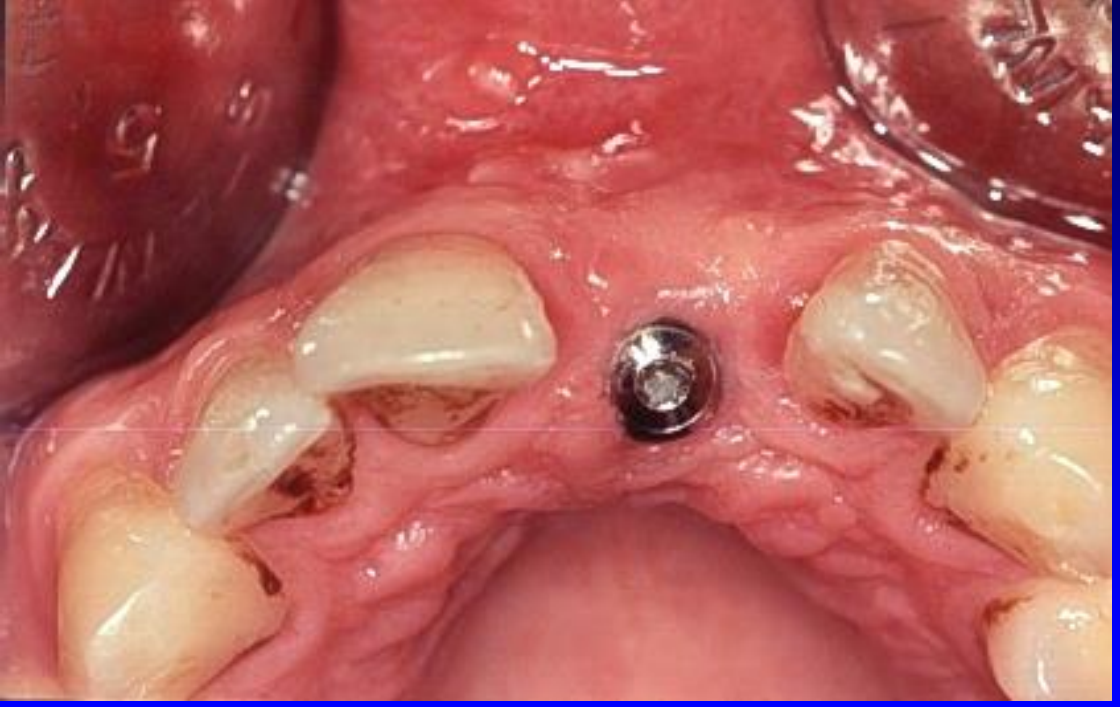

Positionierung des Implantats zu weit nach palatinal

Formung des Alveolarfortsatzes mittels Augmentationsverfahren

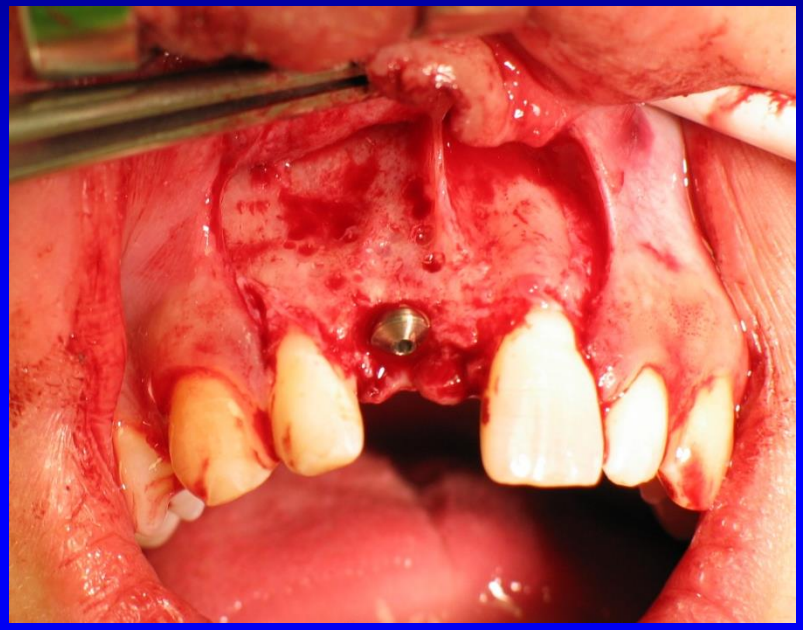

Sofortimplantation mit Augmentation I.

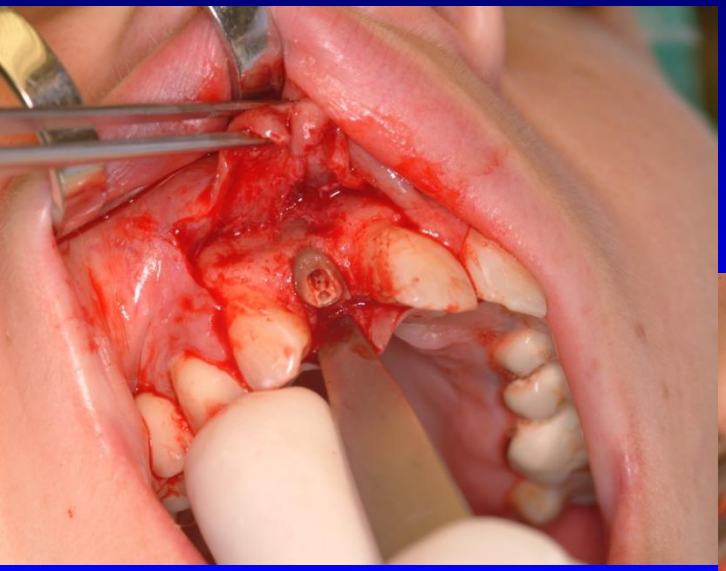

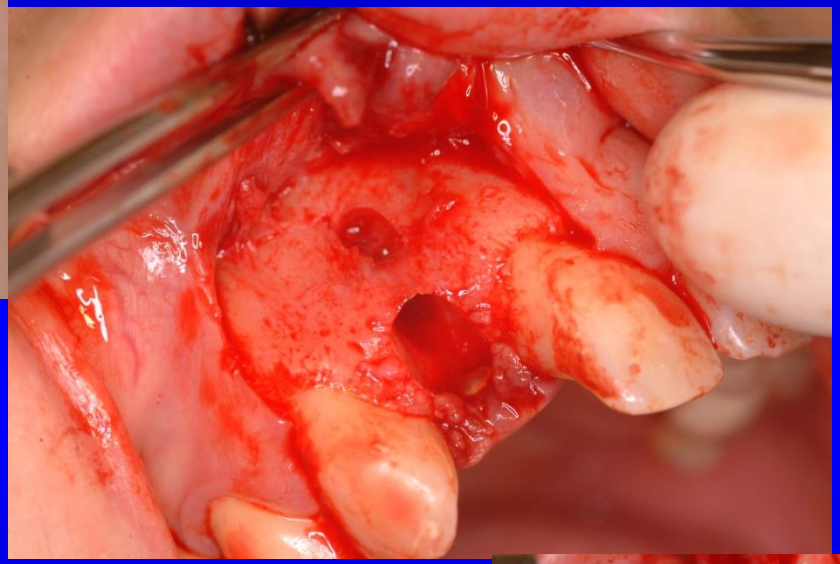

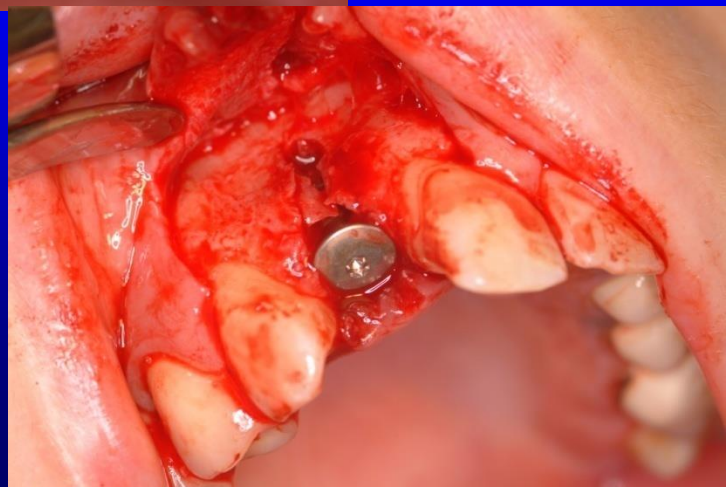

Sofortimplantation mit Augmentation II.

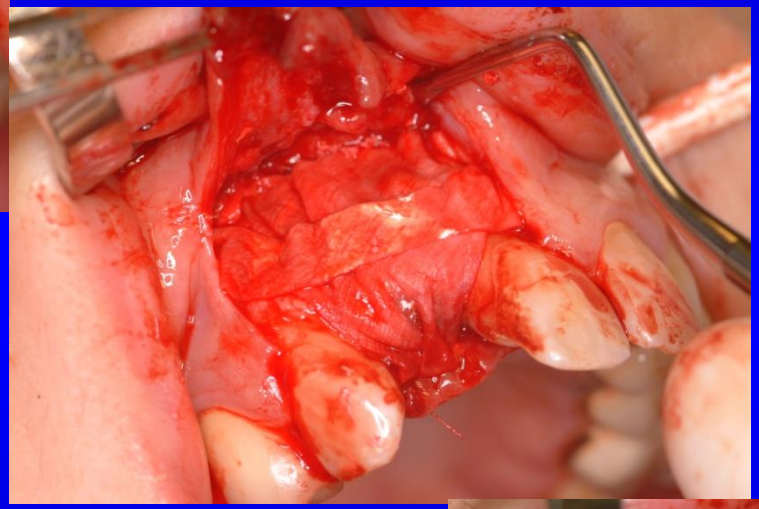

Problem:

Fehlende interimplantäre oder dento-implantäre Papille

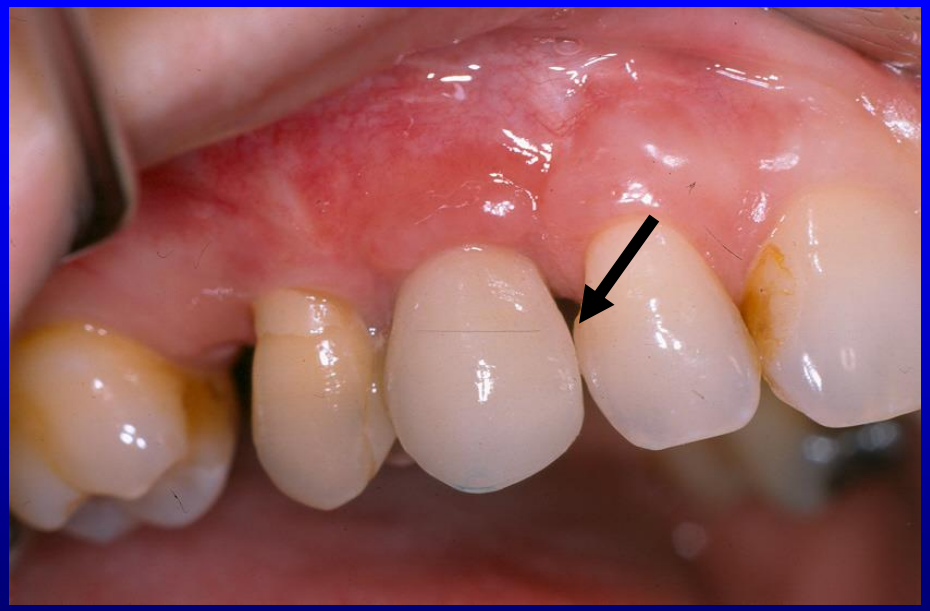

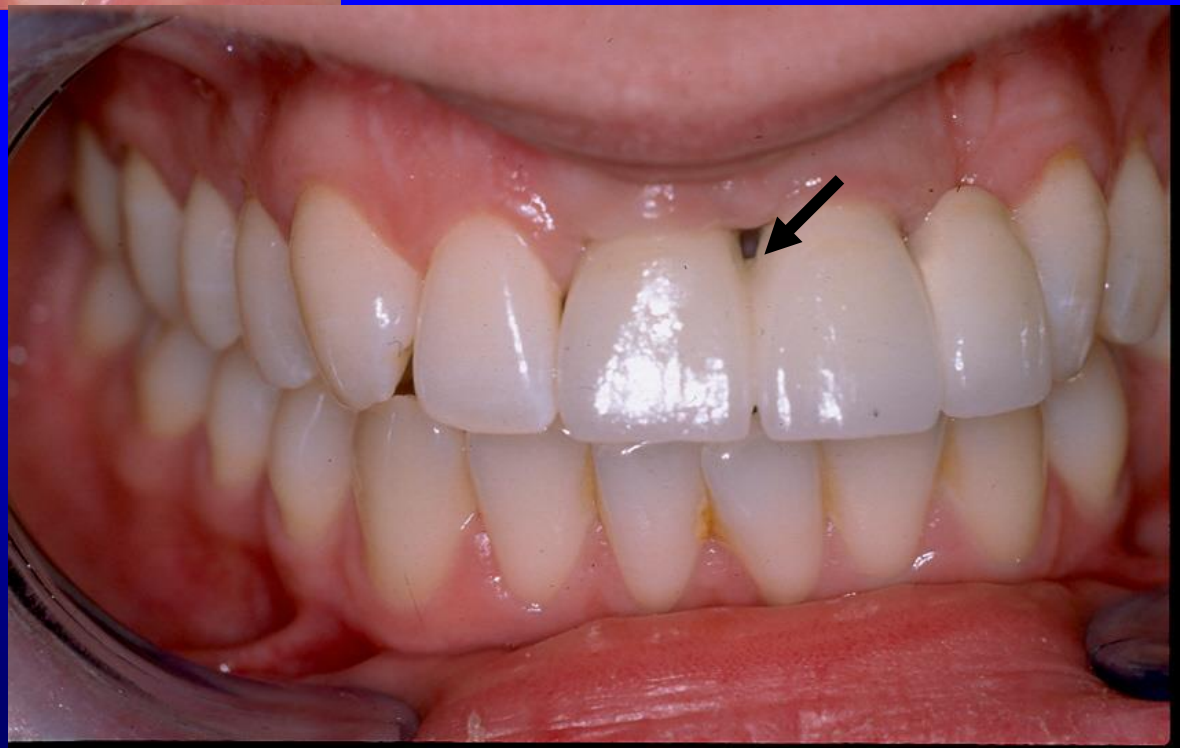

Die vertikale Grösse des Septums determiniert grundsätzlich die Form der Papille

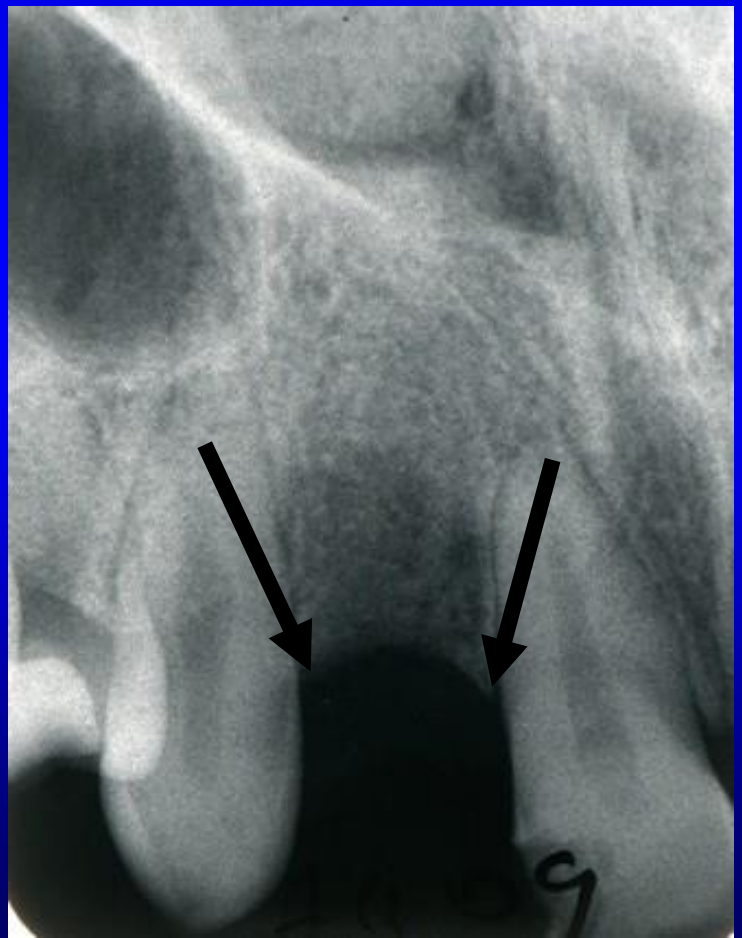

Vertikaler Abstand über 5,0 mm, zwischen Septum und

den Kontaktpunkt der Krone, macht die Entwicklung der Papille, unsicher

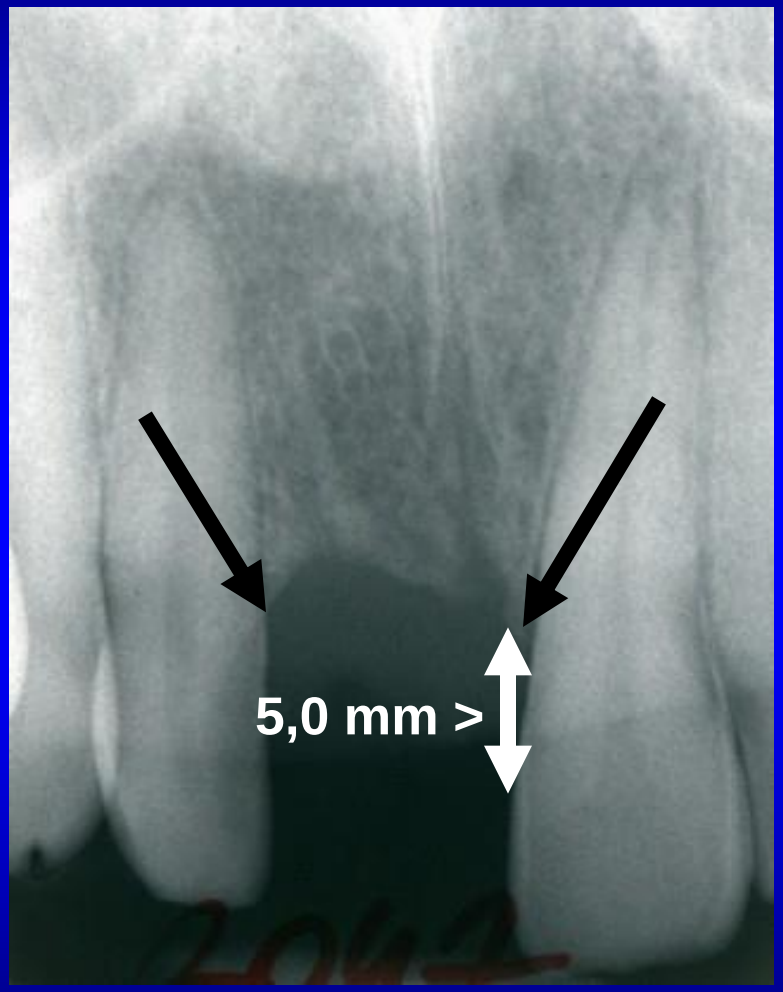

/Tarnow D. P. et.al. 1992, Chocquet U. et al. 2001/

Entstehung der Papille

Möglicher Implantationszeitpunkt nach Zahnextraktion oder Zahnverlust

/Hammärle és mtsai. 2004/

- **Sofort** /immediate/- einzeitig mit der Zahnextraktion
- **Verzögerte** /delayed/ - 4-8 Wochen danach
- **Früh** /early/ - 3-4 Monate danach
- **Spät** /late/ - ausgeheilter Kiefer, 4-6 Monate danach

Sofortimplantation

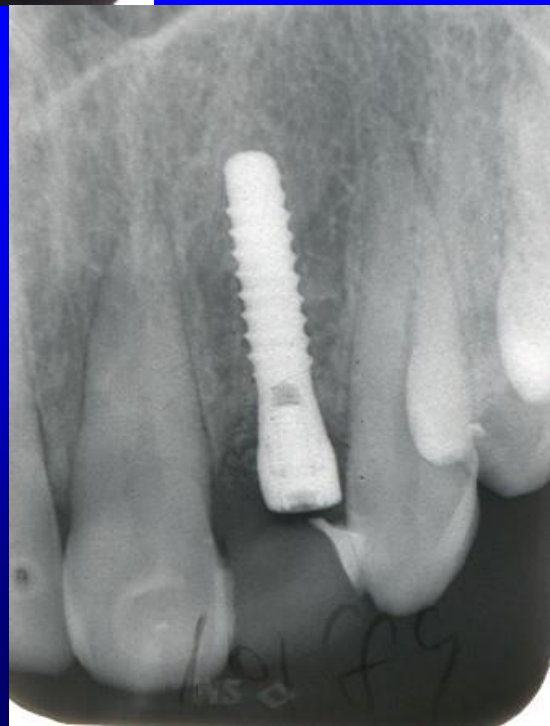

Prothetische Versorgung nach Sofortimplantation

Sofort Implantation

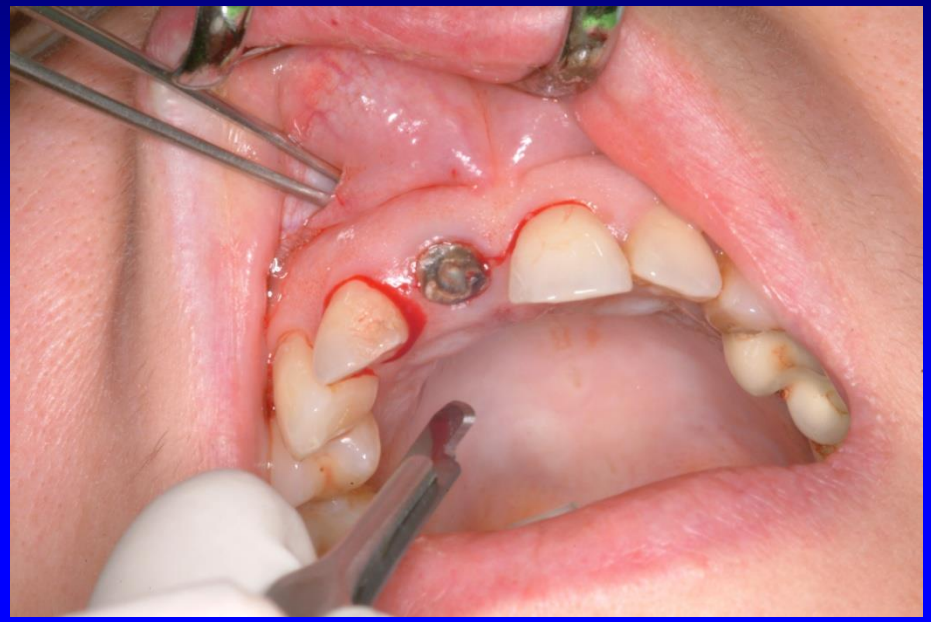

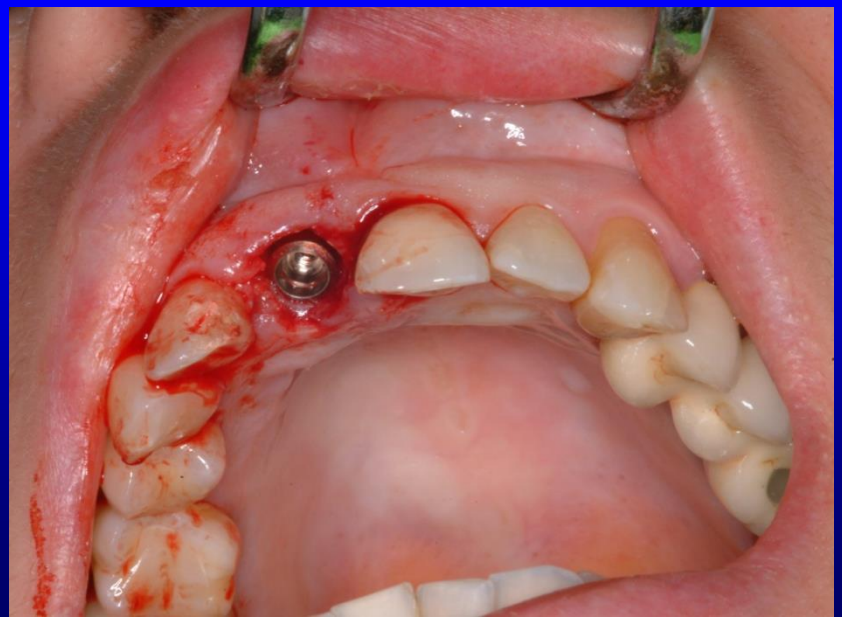

Provisorium gleich nach der Implantation

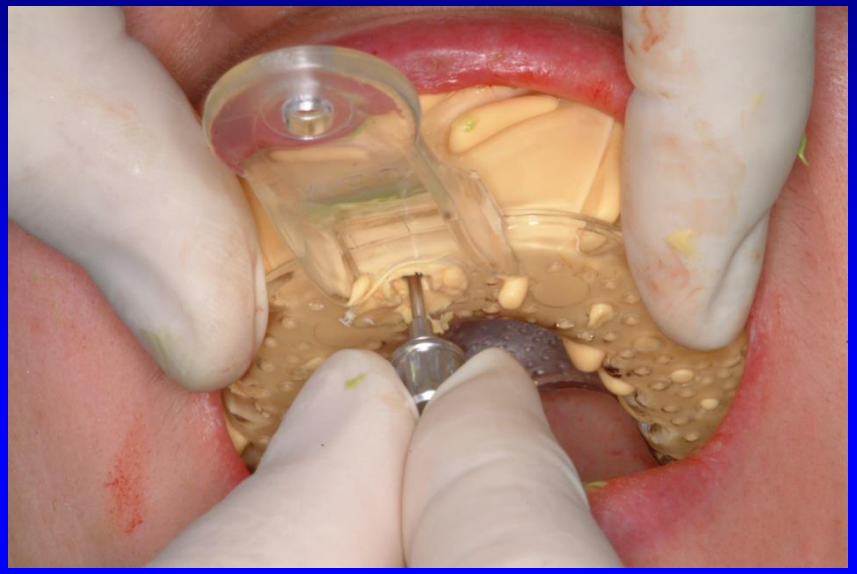

Chirurgische Phasen der Anfertigung von ästhetischen Implantatversorgungen

- Untersuchungen, Diagnostik
- chirurgische Vorbereitung
- Implantation
- **Weichgewebemanagement**

Unterschiedliche Implantationsverfahren:

- **Einzeitig/one-stage/**

  Das Implantat heilt transgingival ein

- **Zweizeitig/two-stage/**

  I. Einheilung subgingival

  II. Freilegung und Formung der Gingiva

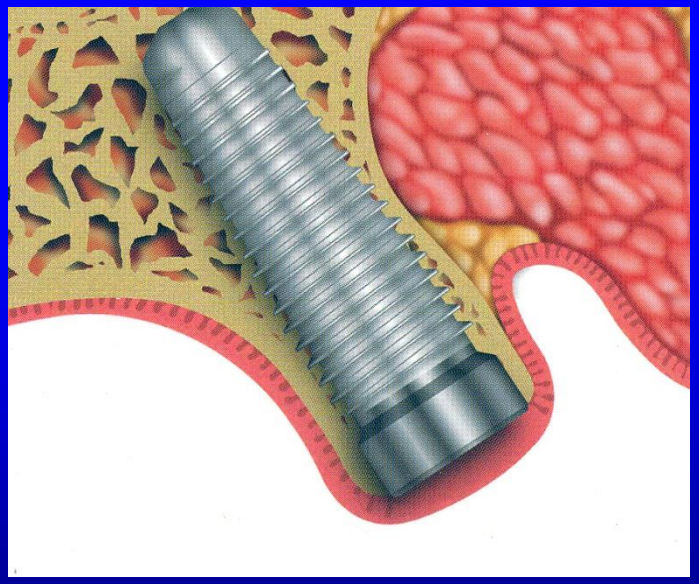

Chirurgische Möglichkeiten für Freilegung des Implantats

GEEIGNETE
Quantität, Qualität der Gingiva

NICHT GEEIGNETE
Quantität, Qualität der Gingiva

Apikal Verschiebelappen

Papillen-rekonstruktion

Bindegewebetransplantat

Gingivaexzision

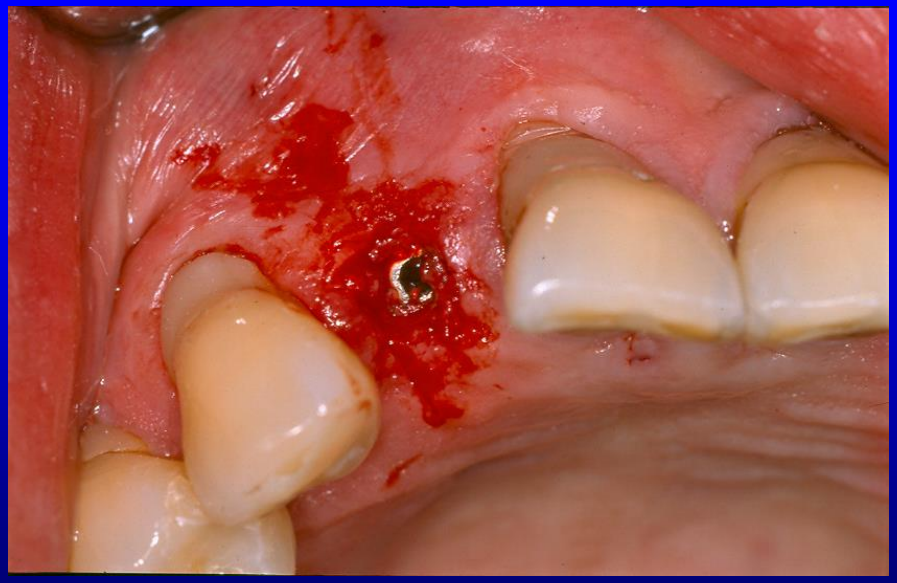

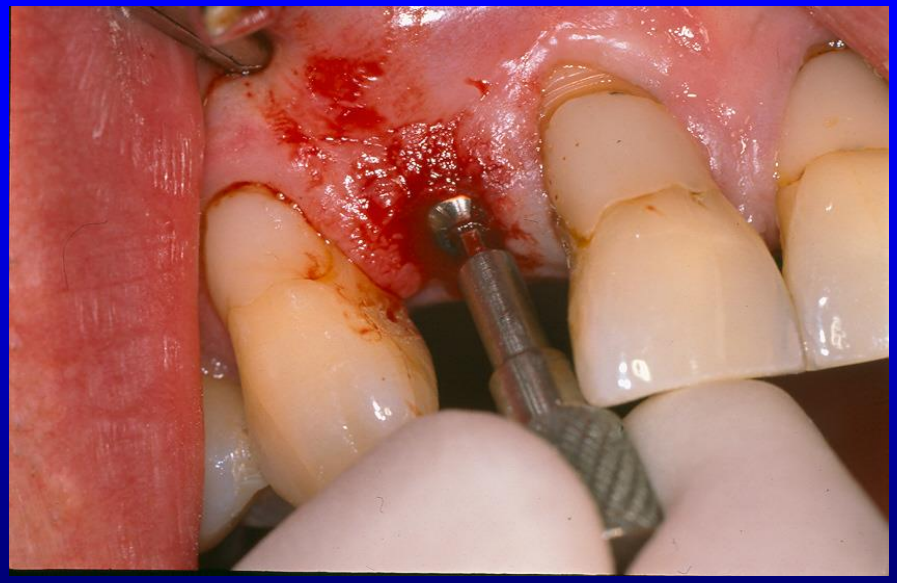

Gingiva, geformt mit transgingivalem Schraube

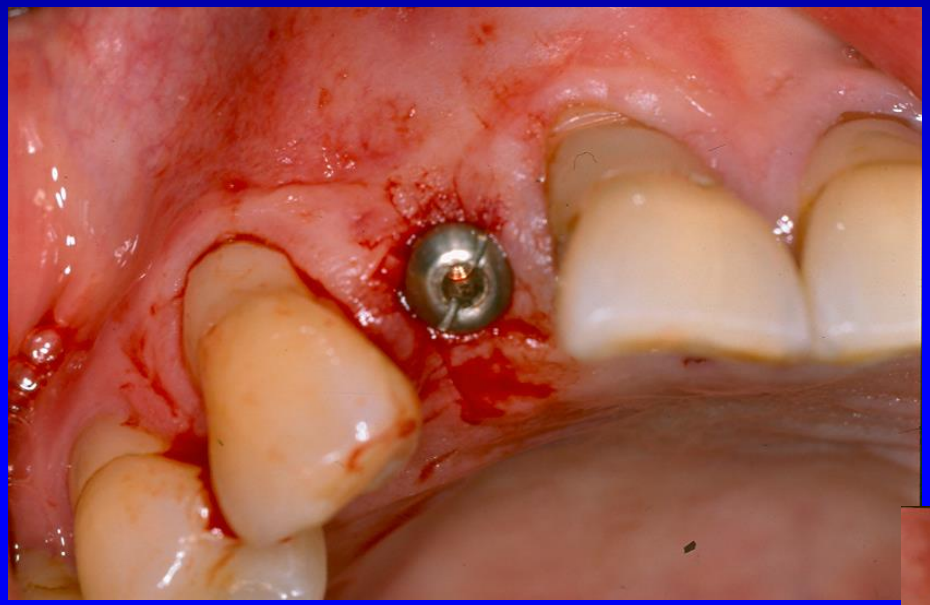

Chirurgische Möglichkeiten für Freilegung des Implantats

GEEIGNETE
Quantität, Qualität der Gingiva

NICHT GEEIGNETE
Quantität, Qualität der Gingiva

Apikal Verschiebelappen

Papillen-rekonstruktion

Bindegewebetransplantat

Gingivaexzision

Schema der Verschiebelappen

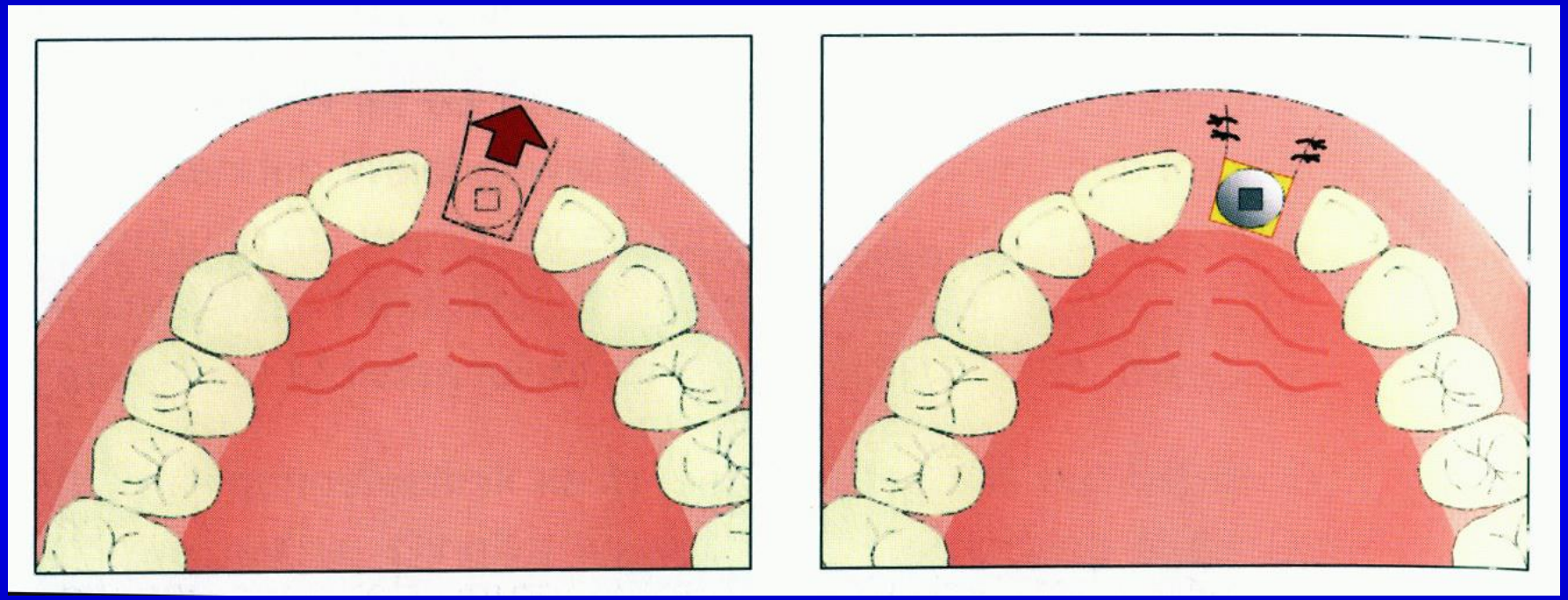

Gingivaformung mit Verschiebelappen

Gingivaformung mit Verschiebelappen

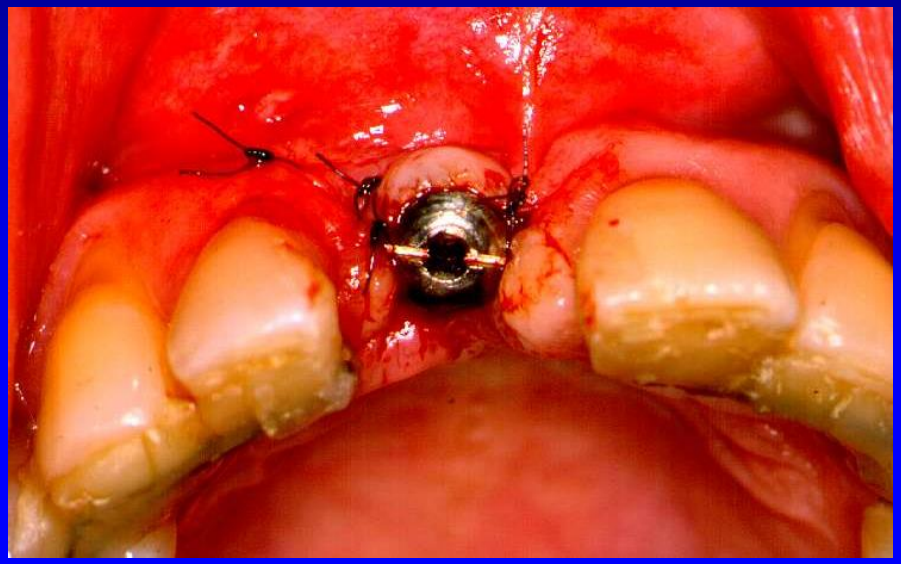

Gingivaformung mit Verschieblappen und provisorische Krone

Implantat-Pfosten Verbindungen

Konventionelle

Platform switching,
/Platform shifting/





Wiederherstellung der biologischen Breite nach konventioneller Implantat-Pfosten Verbindung

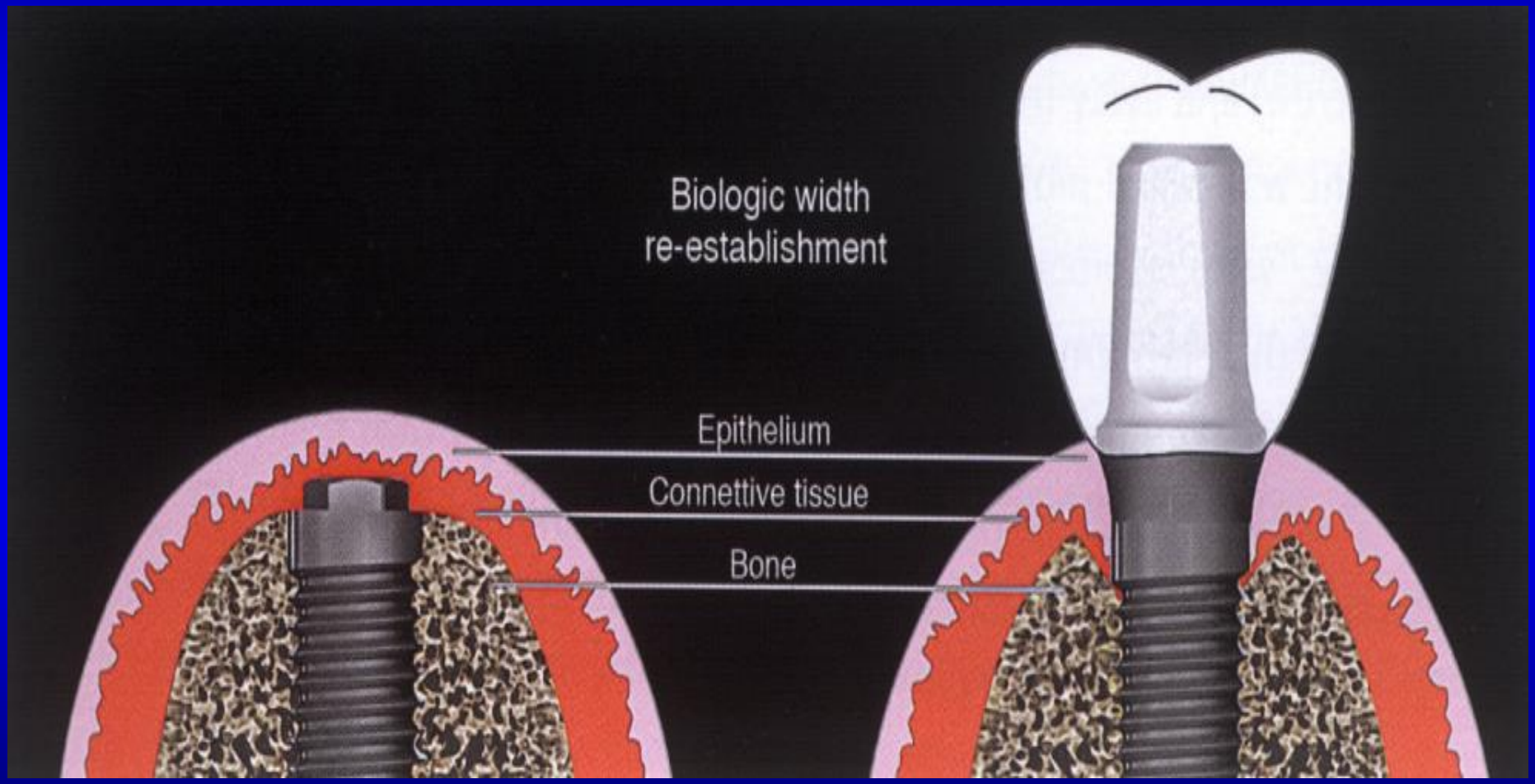

Wiederherstellung der biologischen Breite

Platform switching,
/Platform shifting/

Konventionelle Verbindung

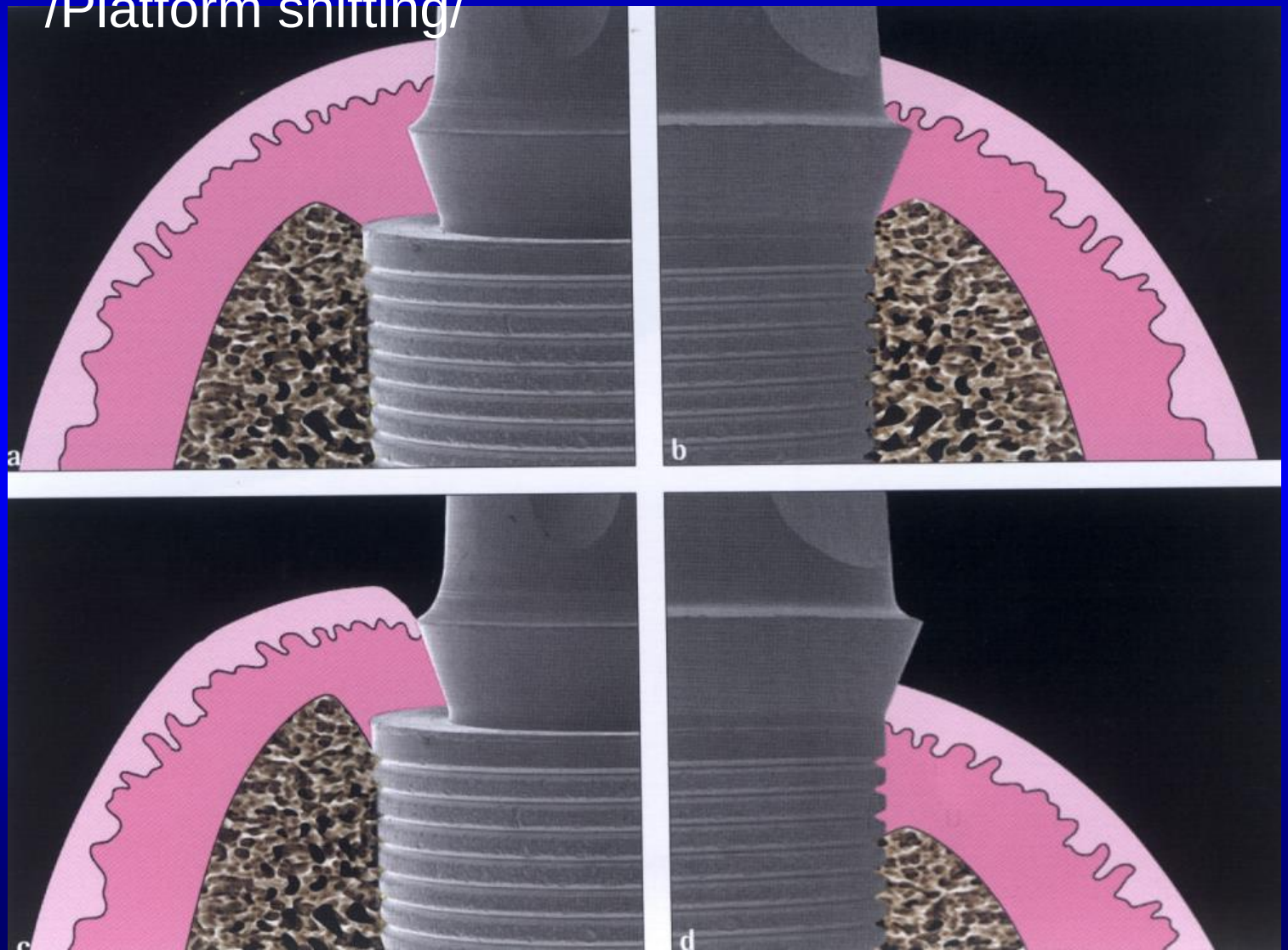

Chirurgische Möglichkeiten für Freilegung des Implantats

GEEIGNETE
Quantität, Qualität der Gingiva

NICHT GEEIGNETE
Quantität, Qualität der Gingiva

Apikal Verschiebelappen

Papillen-rekonstruktion

Bindegewebetransplantat

Gingivaexzision

Papillenrekonstruktion durch gestielten Läppchen /P.Palacci/ I.

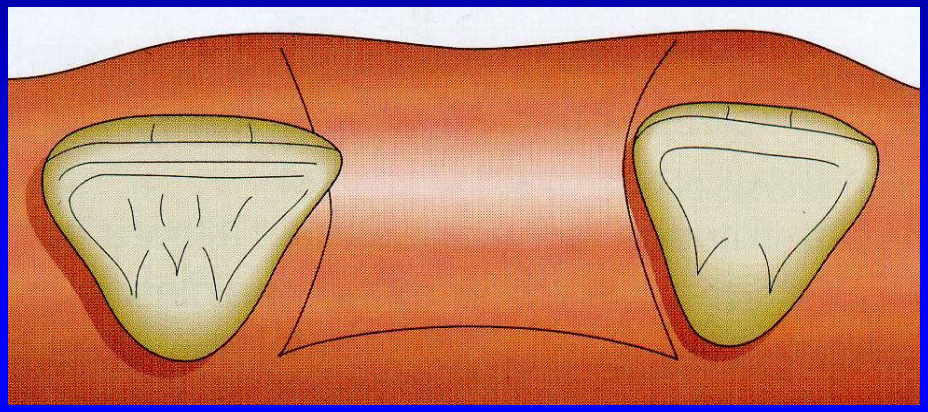

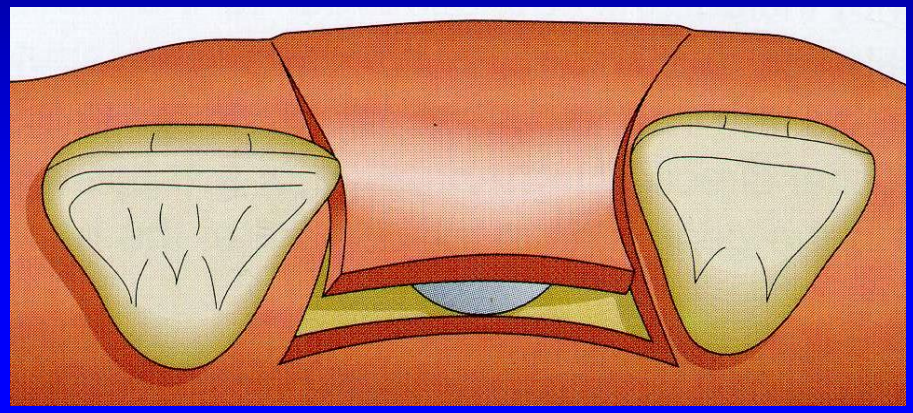

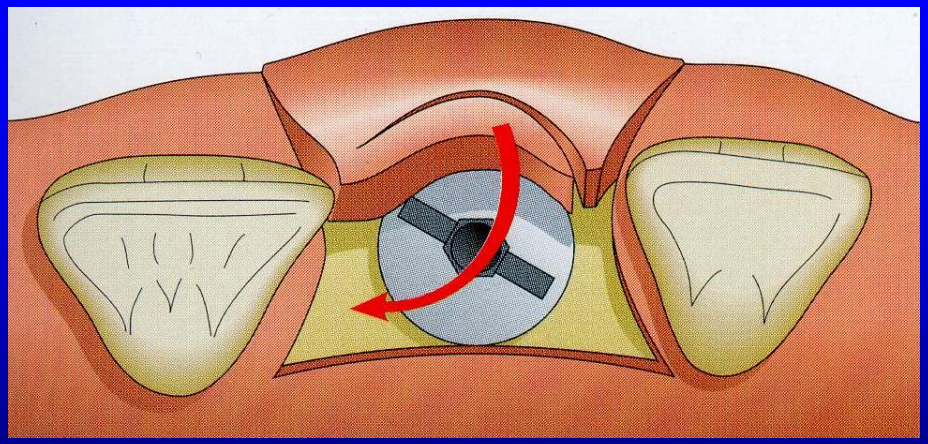

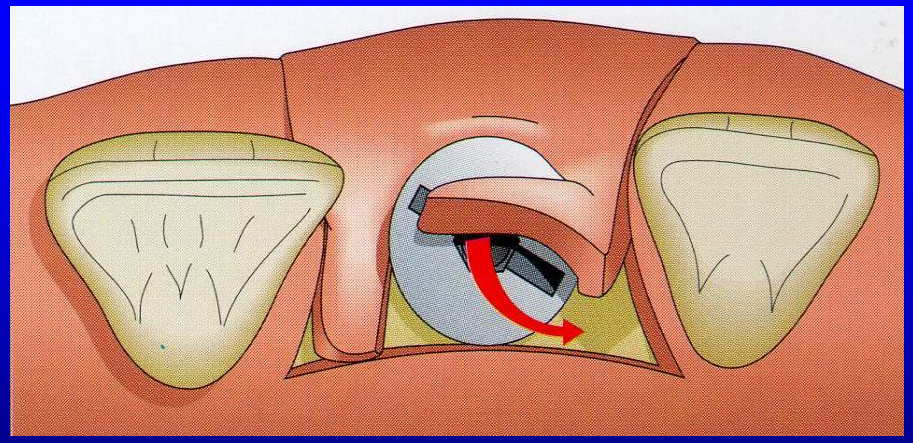

Papillenrekonstruktion durch gestielten Läppchen /P.Palacci/ II.

/

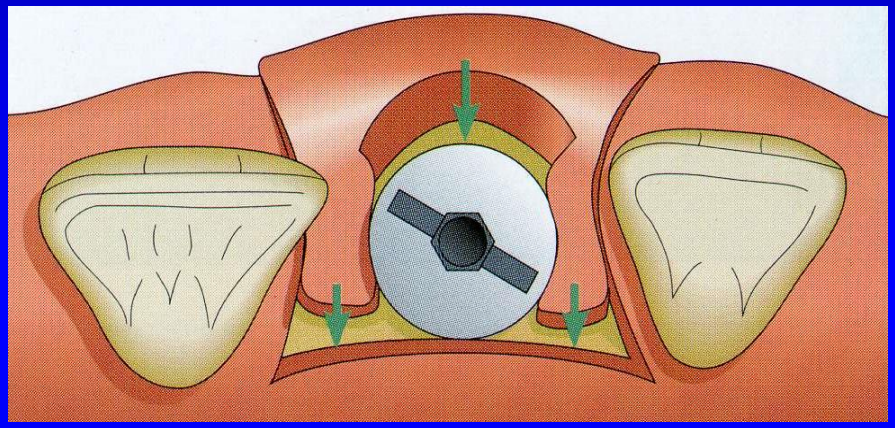

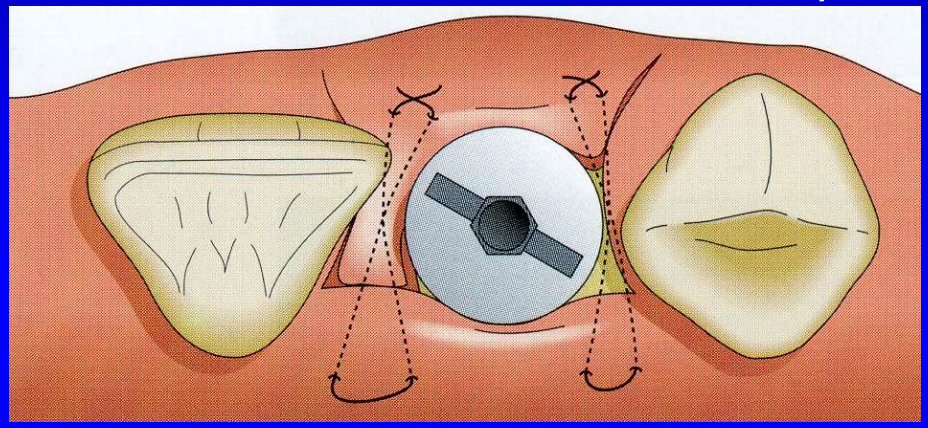

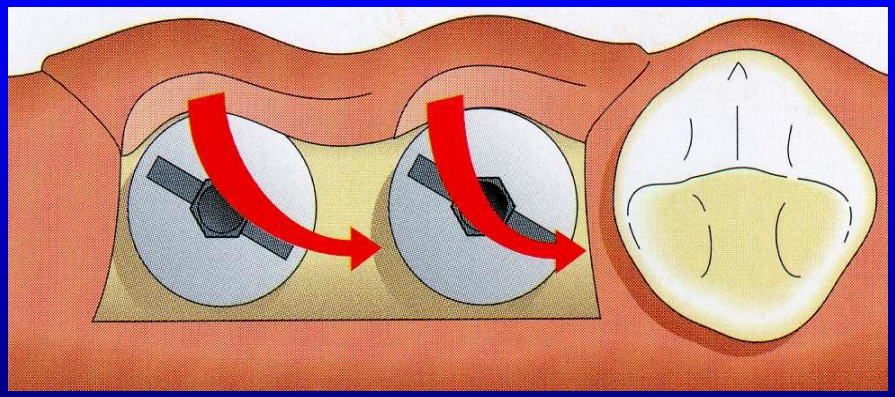

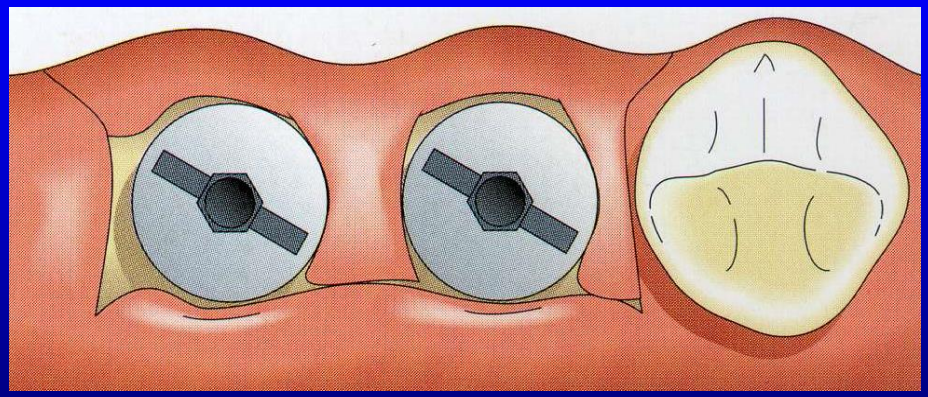

Freilegung des Implantats und Papillenrekonstruktion

/ Haessler ,Kornmann 1998 ,Misch 2004 / I.Abb.

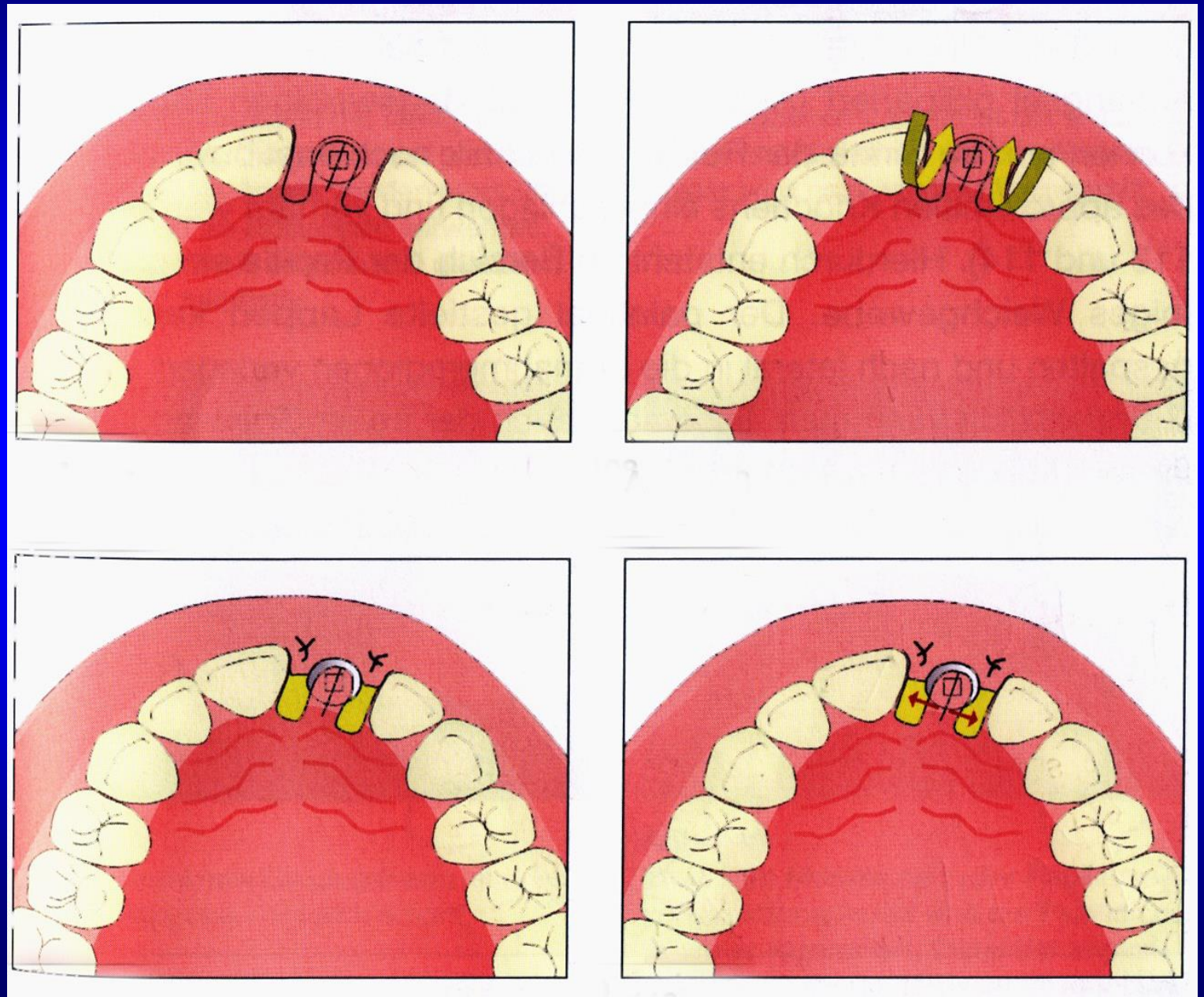

Freilegung des Implantats und Papillenrekonstruktion.

II.Abb.

„Split finger”Technik

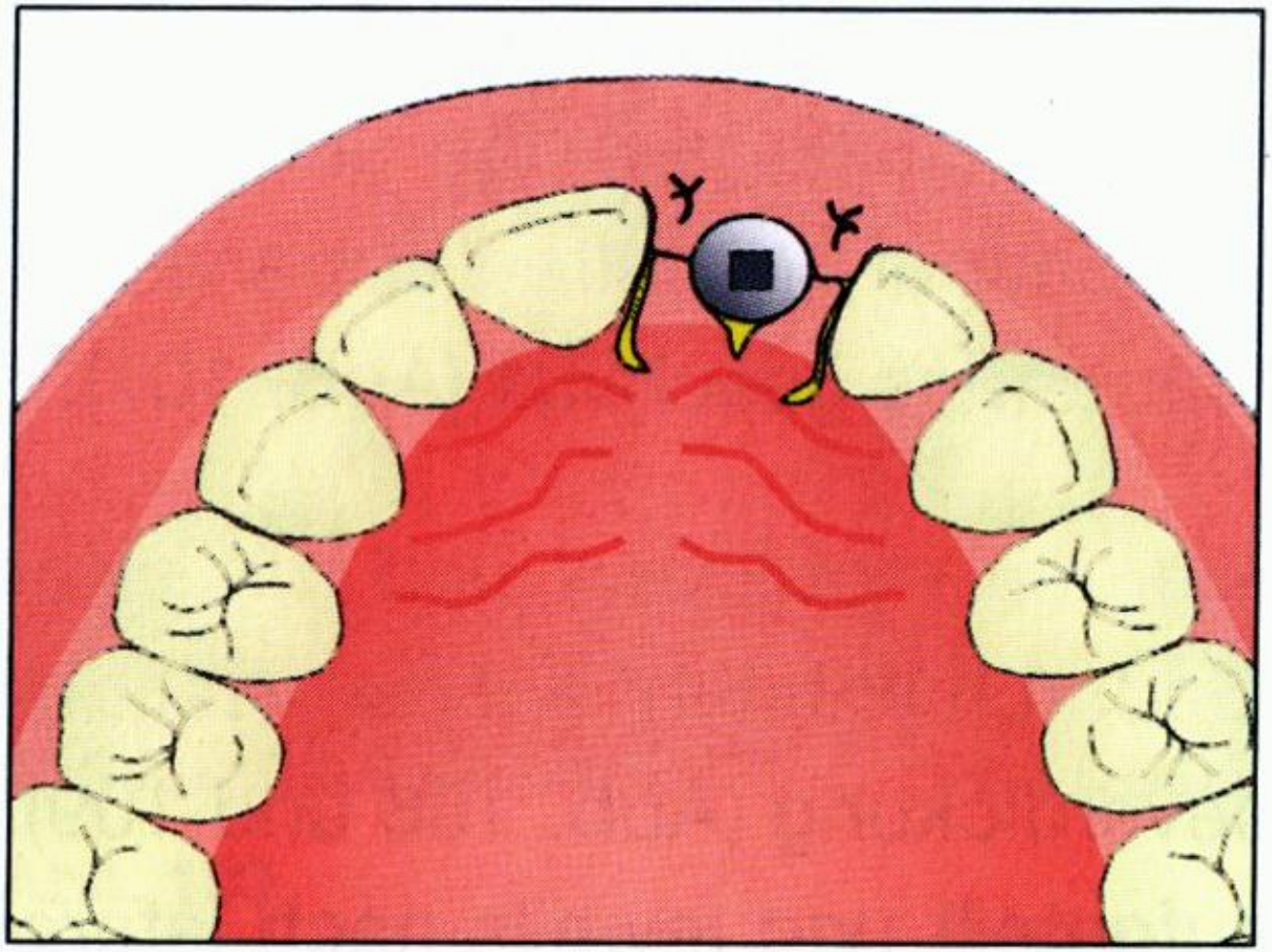

Beim kleinen Läppchen kommt häufiger eine **Nekrose** vor.

/Rosenquist 1997, Adriaenssens et al.1999/

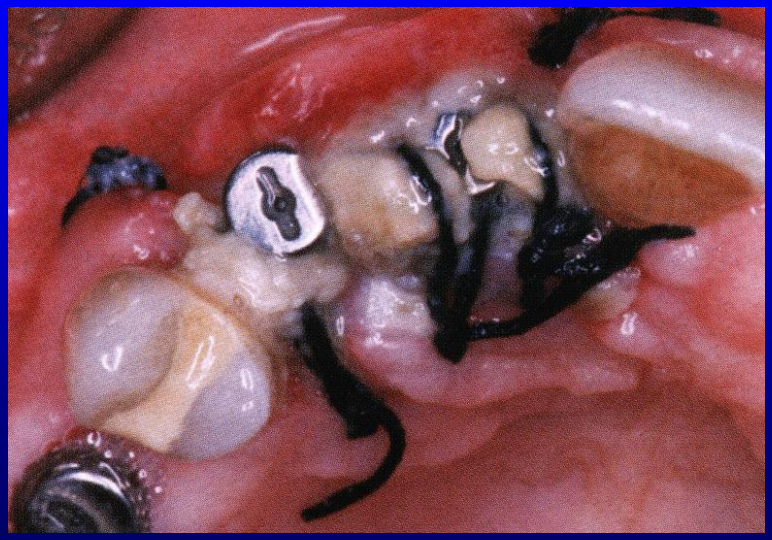

Papillarekonstruktion mit H-Form Lappen /Hahn et al.2005, Shahidi et al.2008/

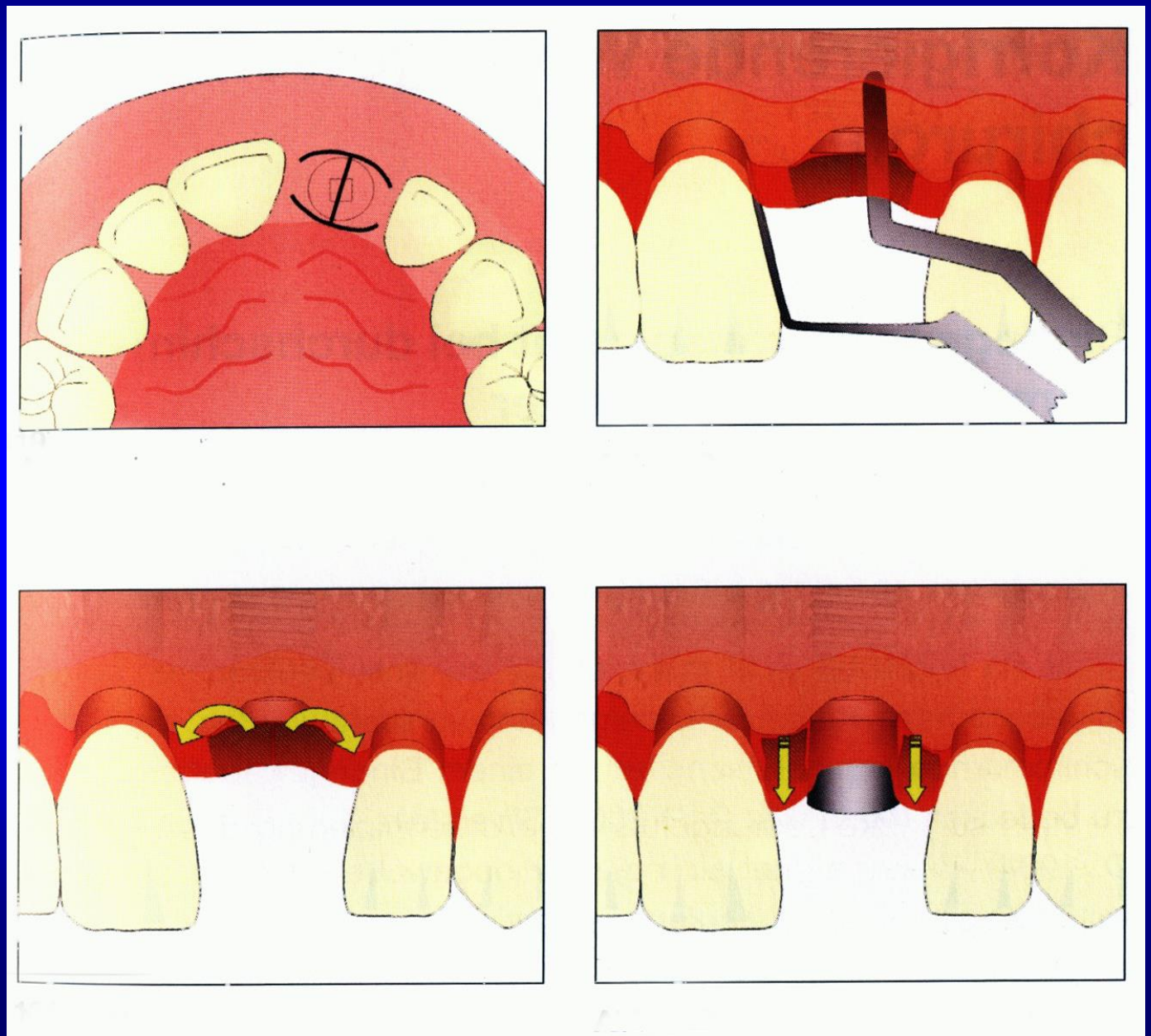

Lateraler Schneidezahn vor Implantation

Geheiltes Implantat

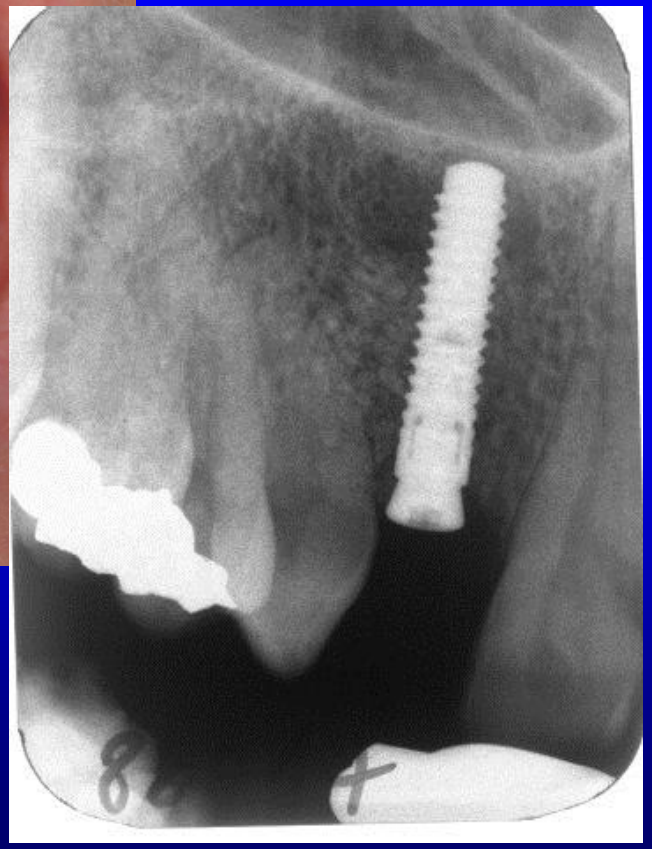

Gingivaformung mit H-Lappen

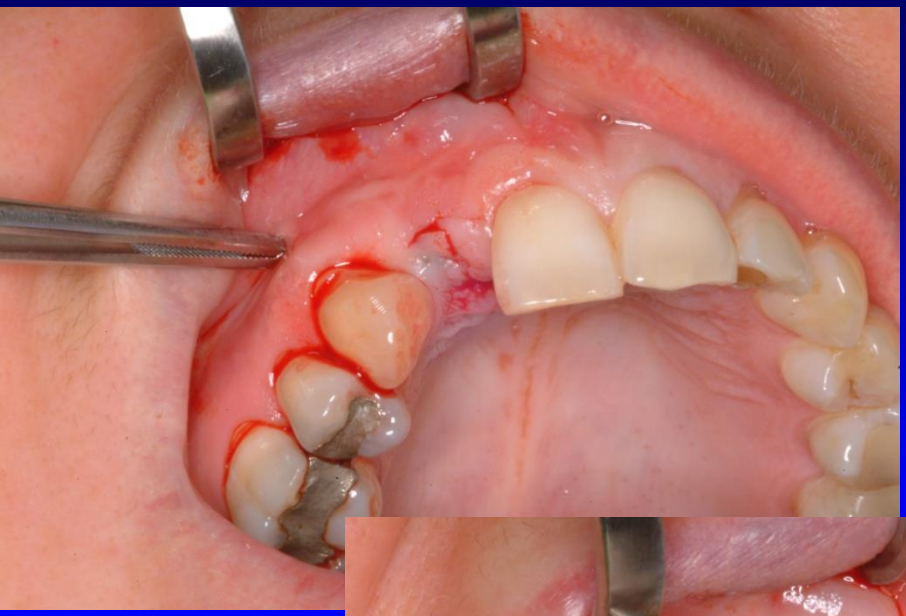

Gefräster Implantatpfost
und eingesetzte Krone

Chirurgische Möglichkeiten für Freilegung des Implantats

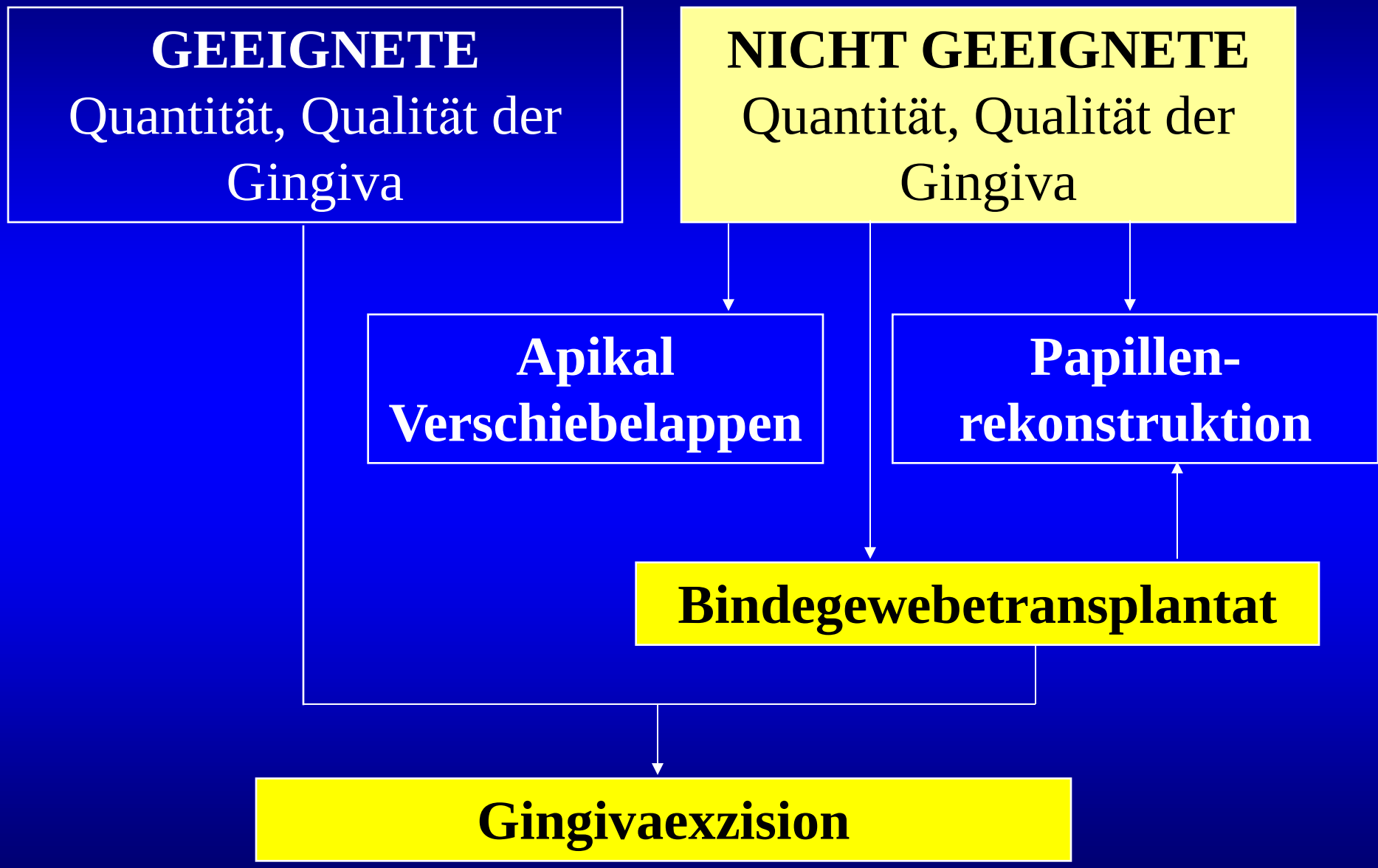

Entnahme der Bindegewebe aus hartem Gaumen

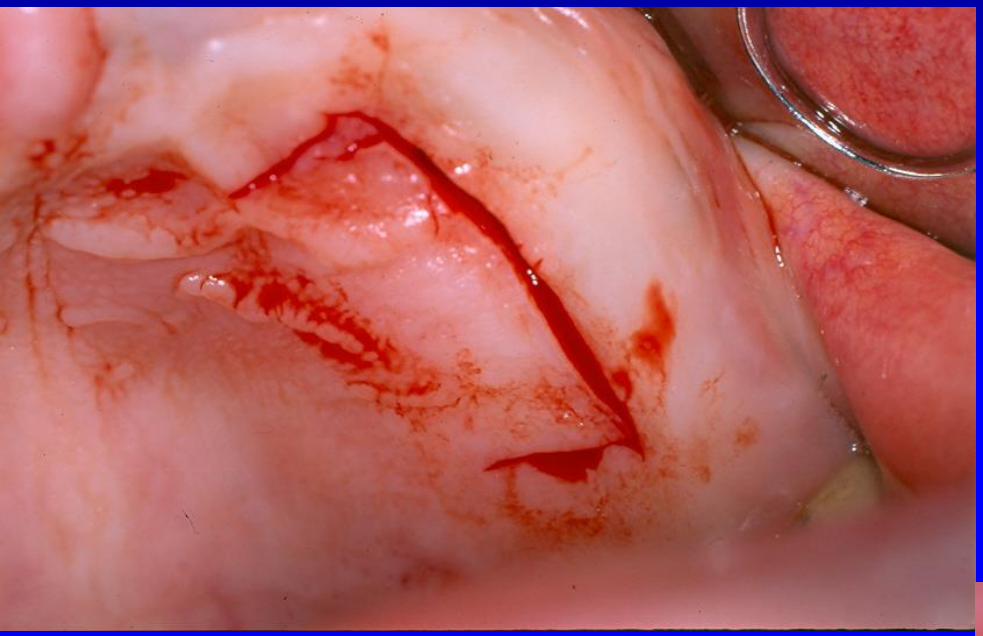

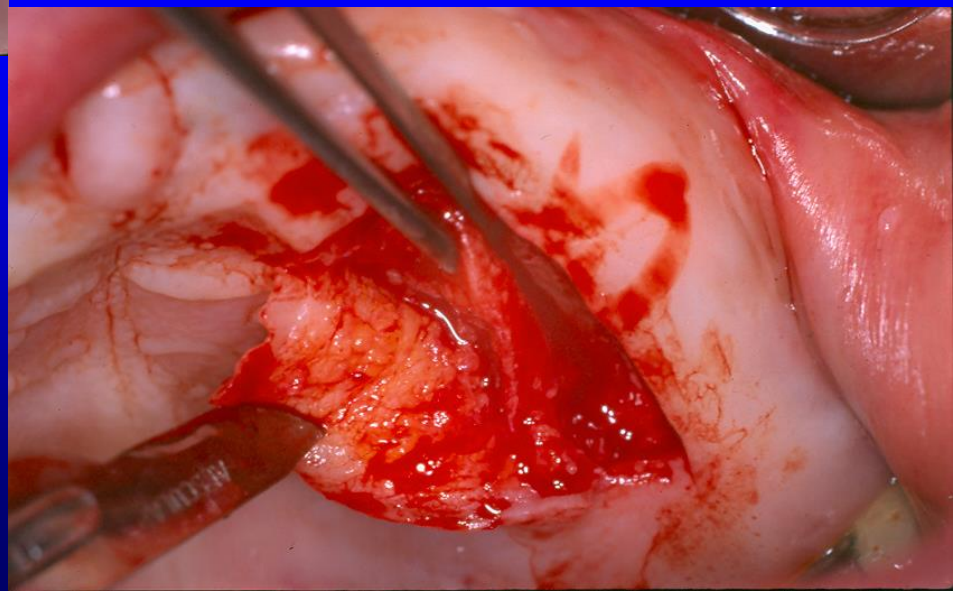

Schema freier Transplantation des Bindegewebes

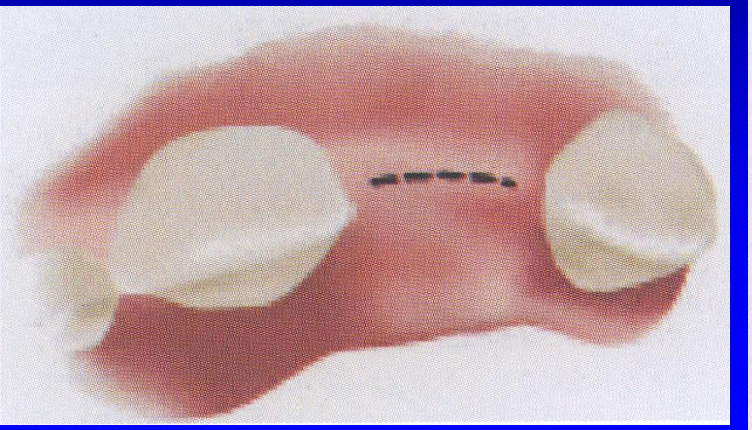

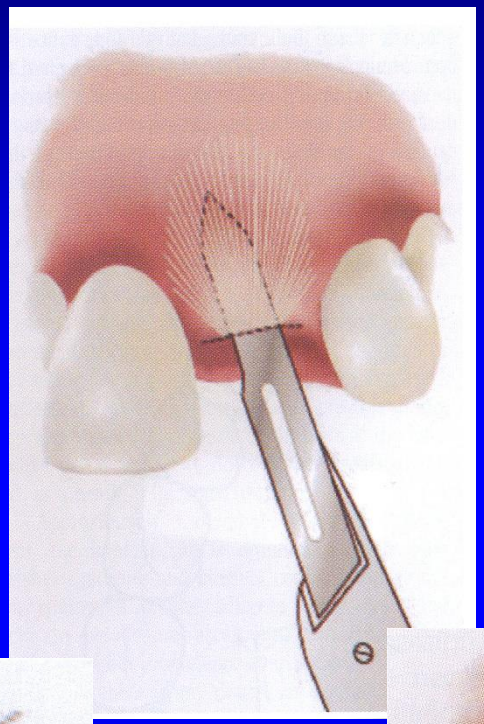

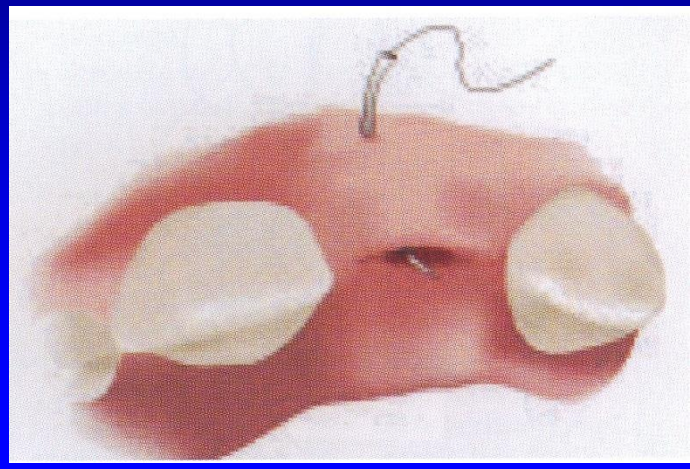

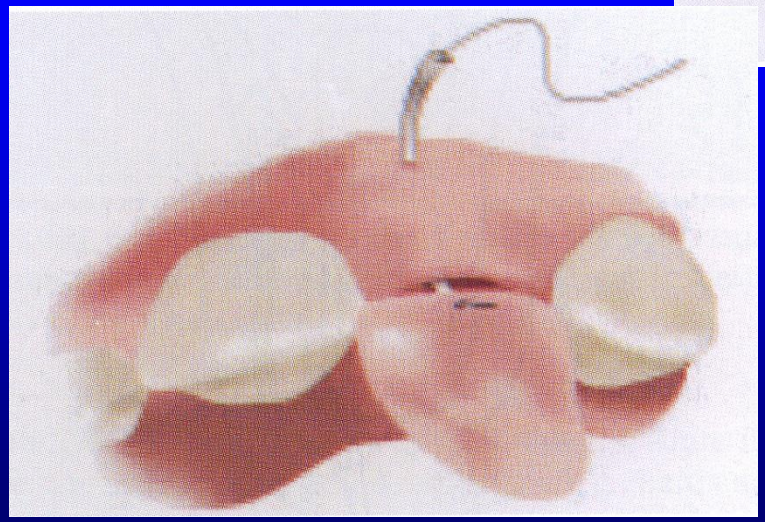

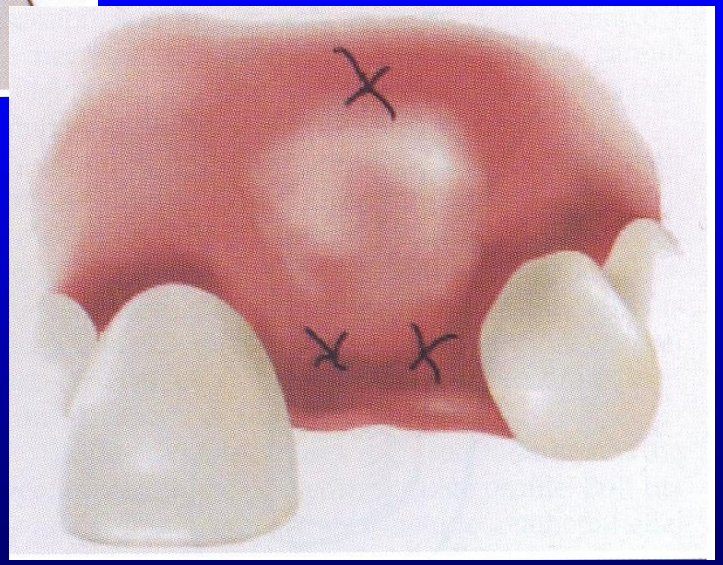

Transplantation des Bindegewebes

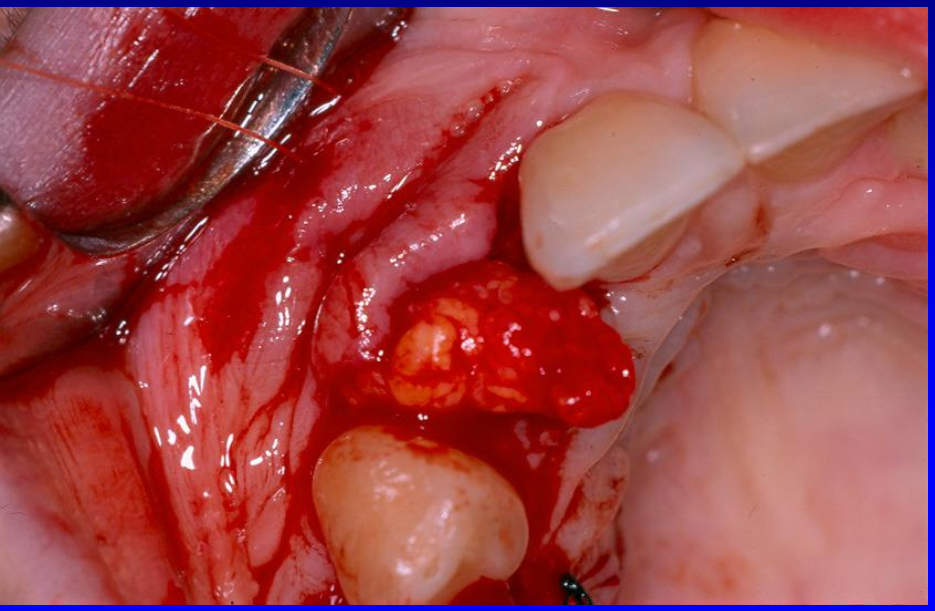

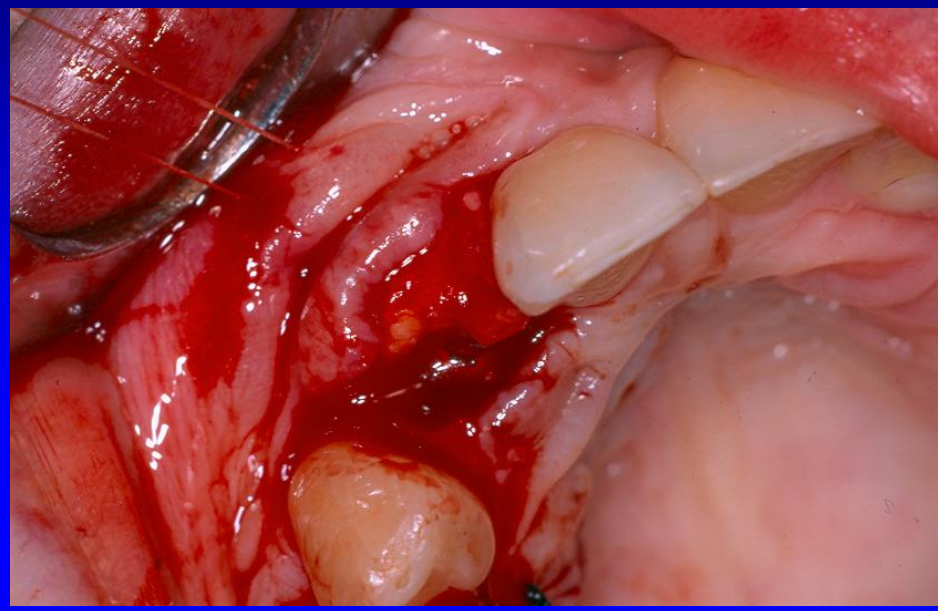

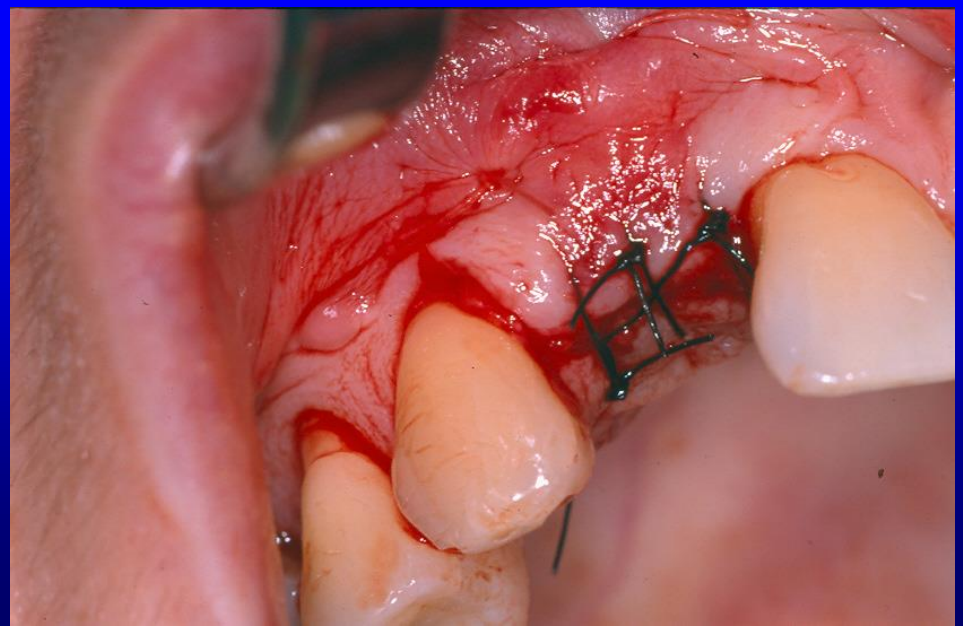

Bindegewebe-

transplantation

Empfohlener Zeitpunkt der Bindegewebetransplantation

Implantation → 3,5 Monaten

Bindegewebetransplantation → 6 Wochen

Prothetische Versorgung

5 Monaten