

Operatív technikák a fogászatban

SZÁJSEBÉSZET

Szájsebészet

- Maxillofacialis sebészet
- Dentoalveolaris sebészet

Szájsebészet

Fogsebészet – dentoalveolaris sebészet

- Fogorvosi rendelő
- Tiszta
- Pl: bölcsességfog eltávolítás, cysta műtétek, fogvésés

Fej-nyak sebészet - maxillofaciális sebészet

- Sebészeti műtő
- Steril
- Pl: daganatok, fejlődési rendellenességek, traumatológiai esetek

Műtő

„nagy műtő”

„kis műtő”

Fej-nyak sebészeti műtő

Fogsebészeti műtő

Aszeptikus-Steril

Tiszta

„Nagy műtő” kialakítása

- Izolált és felső emeleti
- Minimum 36-40 m² alapterületű
- Ha lehet északi fekvésű legyen

„Nagy műtő” felület kialakítása

- Hézagmentes és könnyen tisztítható padlózat
- Falak plafonig csempézettek
- Bútorok: nem „raktár”
 - lekerekítettek, praktikusak
 - fehér vagy zöld

„Nagy műtő” tisztítása

- Csak védőruhában lehet belépni
- Minden munkanap végén takarítás-HYPO
- Egyszer egy héten „nagytakarítás”

Dentoalveoláris műtő kialakítása

- Minimális alapterület: 14 m², több munkahelyes rendelőben székenként 9 m²
- Belmagasság minimum 2,5m
- Burkolat: 2,1 m-ig mosható, padlóburkolat antisztatikus, mosható, fertőtleníthető legyen
- Berendezés/bútorzat mosható felületű legyen, „szellős” elhelyezéssel
- Szőnyeg, élőnövény nem lehet a rendelőben
- Kilincsek, kapcsolók simák és fertőtleníthetőek legyenek

Országos epidemiológiai központ és a szakmai kollégium fog- és szájbetegségek tagozatának módszertani levele a fogászati egészségügyi ellátással összefüggő fertőzések megelőzésére (2016)

<http://www.oek.hu/oek.web?to=16&nid=444&pid=1&lang=hun>

Sebészet specifikumai

Invazív- fontos az INDIKÁCIÓ!

Oki- causalis

„módot adunk a szervezetnek meggyógyítani magát” - MEDICUS CURAT, NATURA SANAT

Manuális és instrumentális szakma

A sebészeti betegség fogalma

**BELGYÓGYÁSZATI
BETEGSÉG**



**SEBÉSZETI
BETEGSÉG**

Pl: cukorbetegség,
Magas vérnyomás

Pl: dentális tályog,
daganatok

Gyógyszerrel gyógyítható

Sebészet fejlődésének fontosabb állomásai:

- **Műtétek technikájának és műszerezettségének fejlődése**
- **Post operatív rehabilitáció fontosságának felismerése**
- **Érzéstelenítés módszereinek és technikájának a fejlődése**
- **Higiénia fejlődése**

Sebészet történelmi áttekintése

Érzéstelenítés

1842. : William E. Clarke+Elijah Pope foghúzás
végzett éter narkózisban

1846 :William T. Morton fogorvos, foghúzás
étternarkózisban, majd 1846. októbert 16.-án
Dr. John Collins Warren először távolított el egy
nyaki daganatot a Morton által biztosított éter
narkózisban

Balassa János, a budapesti egyetem
sebészprofesszora 1847. január 11.-én operált
először étternarkózisban

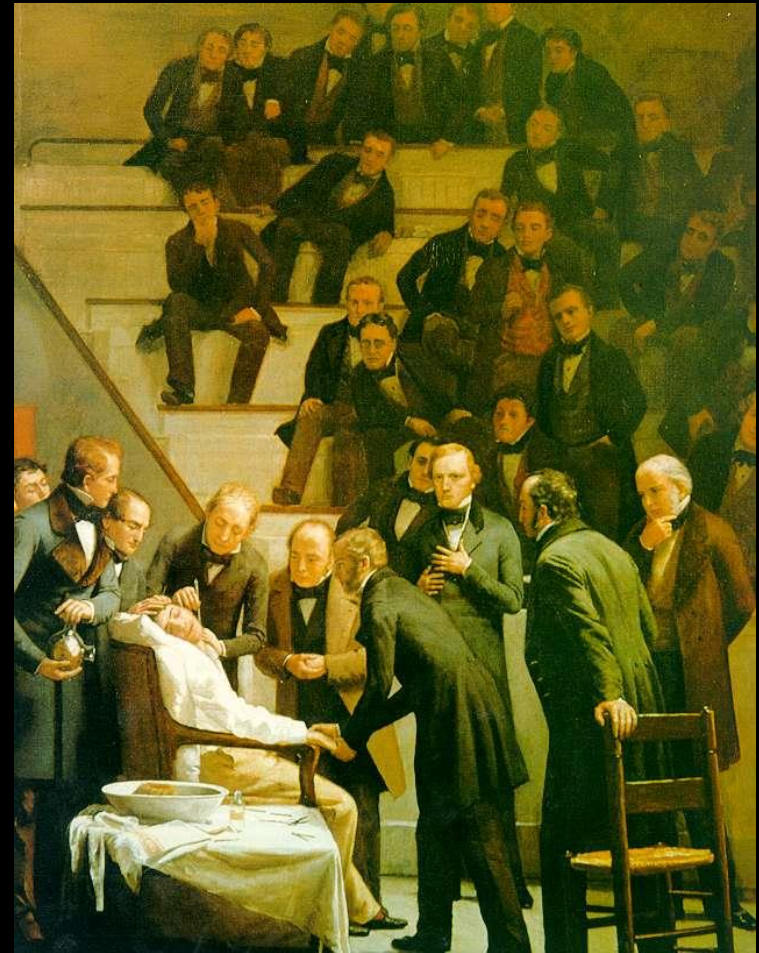
1844.: Horace Wells- kéjgáz (N_2O)

1905. Procain felfedezése

/Novocain/Alfred Einhorn

1943.: N. Löfgren lidocain előállítás

1969.: Articain felfedezése Muscheweck által



Sebészet történelmi áttekintése

Higiénia

Semmelweis Ignác (1818-1865)

1844 orvosi diploma- Bécs

Barátja halála (vérmérgezés)
okán rájött a gyermekágyi láz
okára

1855 Szülészeti tanár Pesten

1865 Paralysis progr.ban
meghal



Sebészet történelmi áttekintése

Műtéti technika kidolgozása

Theodor Billroth (1829-1894)

1871-ben első esophagostomia

1873-ban első laryngectomia

1881-ban első gastrectomia



Sebészet történelmi áttekintése

Penicillin felfedezése

Alexander Fleming (1881-
1955)

Biológus-gyógyszerész

1922-ben izolálta a lysosymet

1928-ban fedezte fel a
penicillint

1945-ben Nobel díj



Hazai szájsebészet története

Árkövy (Arnstein) József

(1851-1922)

Budapest, London, Németország
tanulmányai

1890-ben megalapította az Egyetemi
Fogászati Intézetet (5-10
szakorvost képeztek)

1909-ben igazgatója lett a
Stomatológiai Klinikának, ami
ekkora épült fel.



Hazai szájsebészet története

(Vitéz) Balogh Károly


(1895-1973)

1921 a Stomatológiai Klinikán
díjtalan gyakornok

Haladt a ranglétrán, majd 1944-től
tanszékvezető egy.tanár

1946/47 -ben a Pázmány P.Tudomány
Egyetem orvosi karának dékánja

1955-64 között az Orvosi Egyetem
Fogorvostudományi Karának
dékánja



Hazai szájszabészet története

Szokolóczy-Syllabba Béla


(1901-1960)

1927-től dolgozott a Stomatológiai
Klinikán

Klinika Ambulanciájának lett a
vezetője, majd magántanárrá
habilitált

1943-44 között megbízott
Intézetvezető lett

Műszerek és „Szokolóczy- féle”
műfogás



Hazai szájszabészet története

Skaloud Ferenc

(1902-1981)

1927-46 honvédorvos

1932-fogszakorvos

1940 sebészeti szakorvosi képesítés

1946-69 Szájszabészeti Klinikán
dolgozott

Ő teremtette meg a maxillofaciális
szabészetet hazánkban

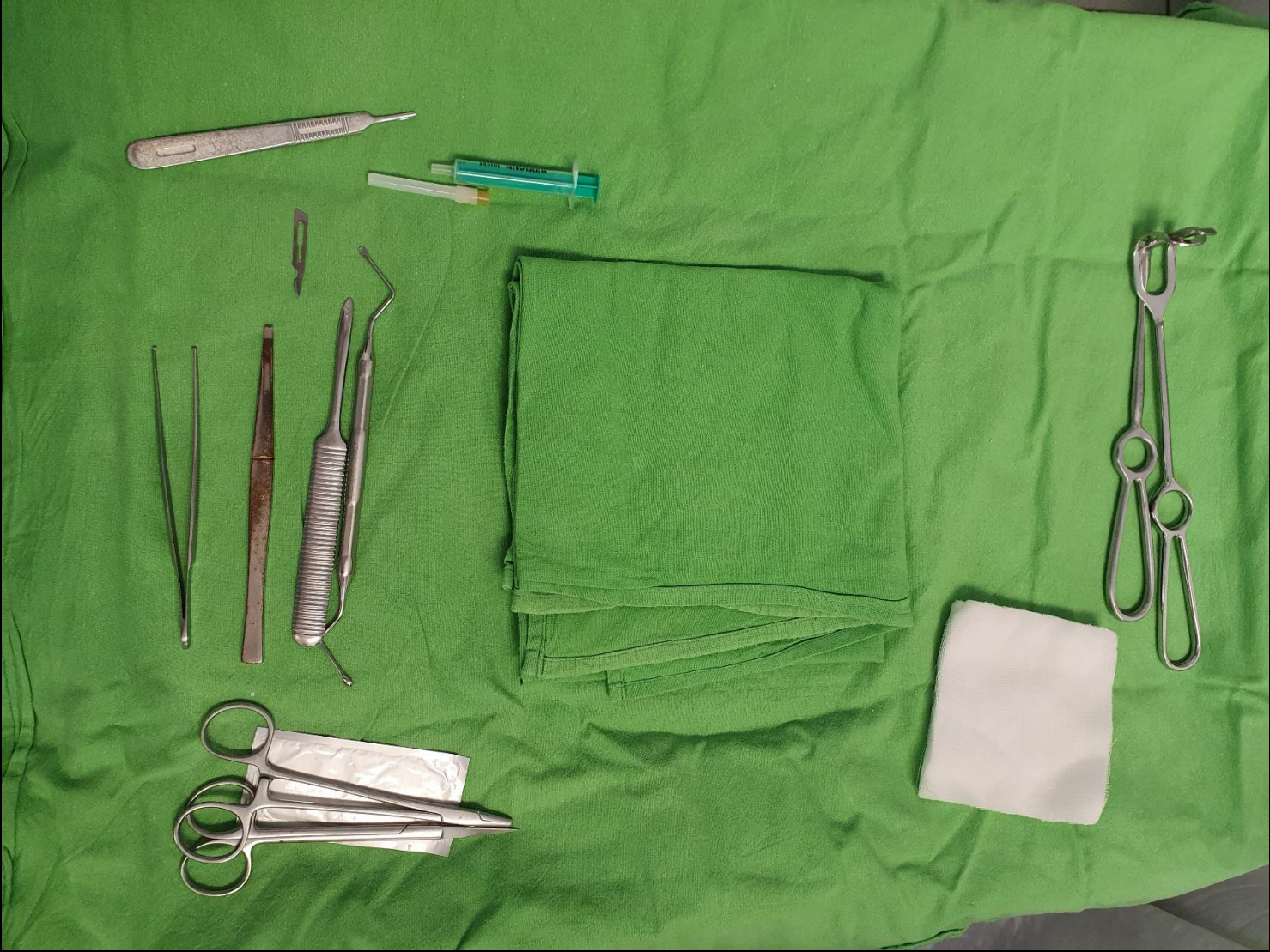
Progénia műtéti technika és az
ankylosis megoldása vitallium
hengerrel



Műszerek



AESCULAP



AESCULAP-Skalpellklingen garantieren optimale Schärfe und Schnitthaltigkeit

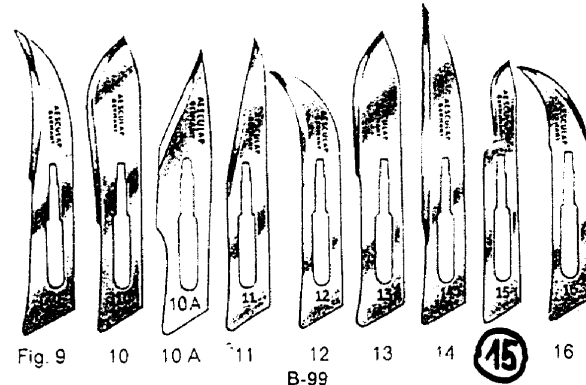
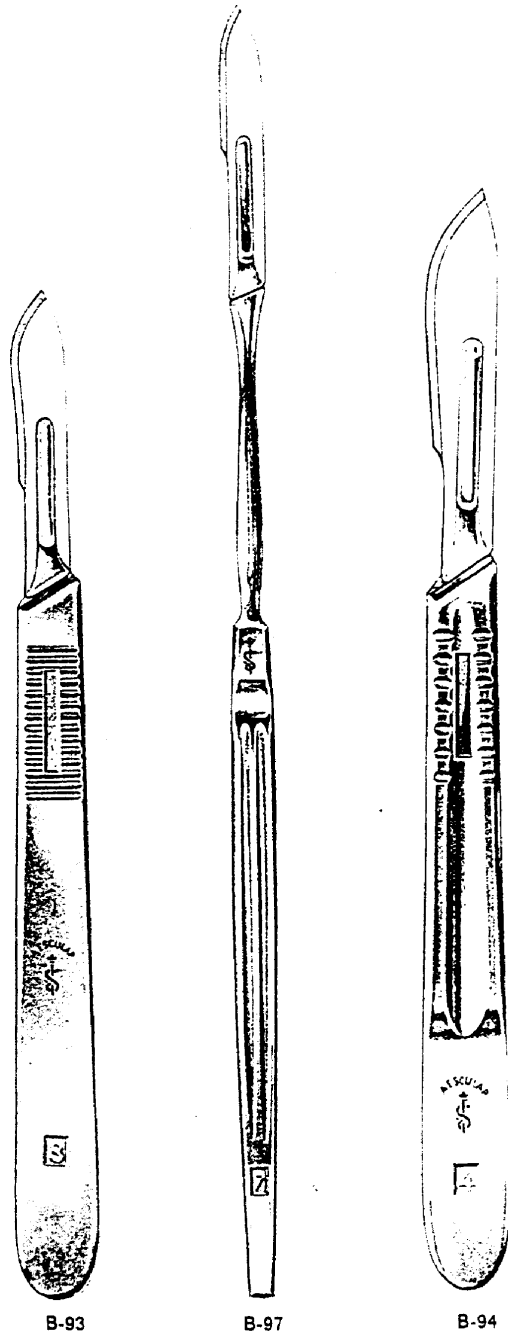
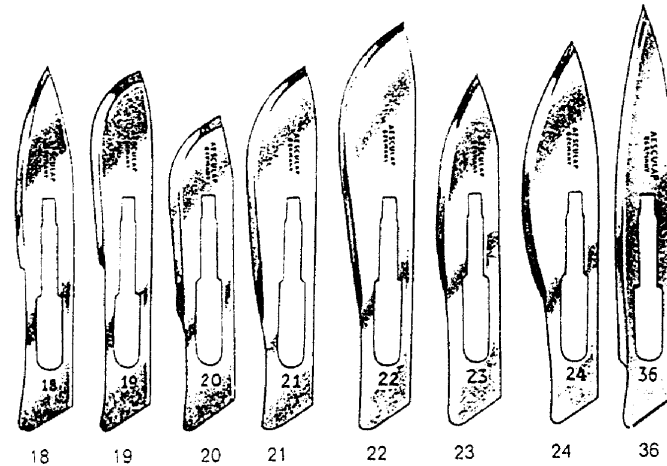


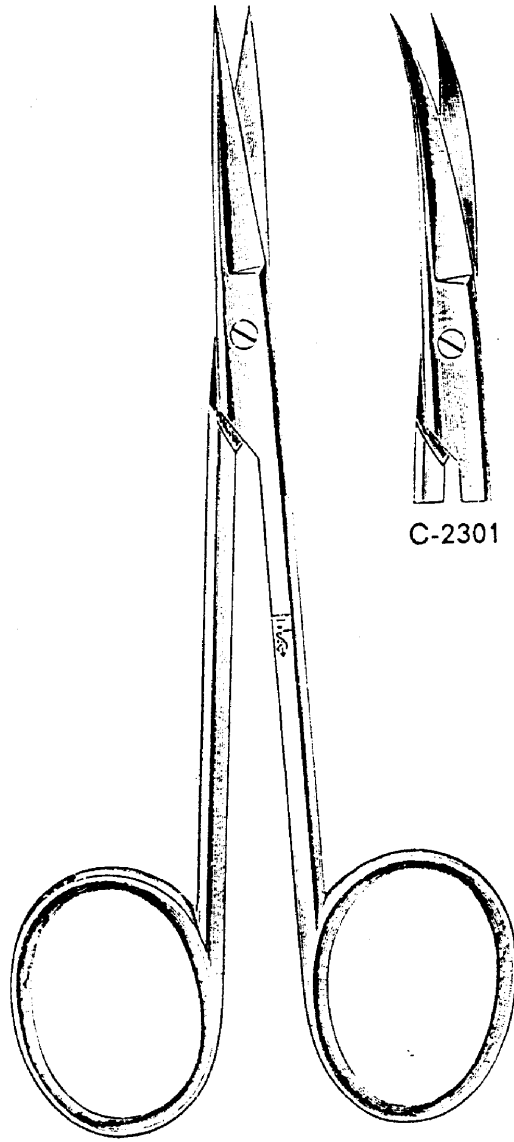
Fig. 9 10 10 A 11 12 13 14 15 16
B-99
passend zu den Griffen B-93 und B-97



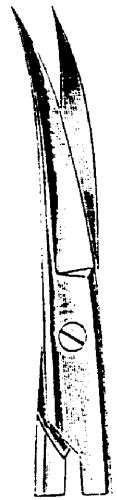
B-99
passend zum Griff B-94

6 Klingen einer Figur oder 6 Stück sortiert sind in einer luft- und feuchtigkeitsdichten Goldfolienpackung verpackt.

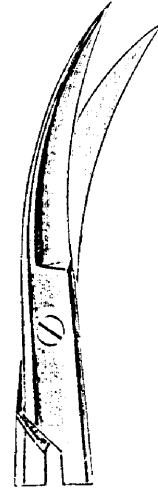
Sortiment I bestehend aus: Fig. 10, 11, 12, 13, 15, 16
Sortiment II bestehend aus: Fig. 20, 21, 22, 23, 24, 36



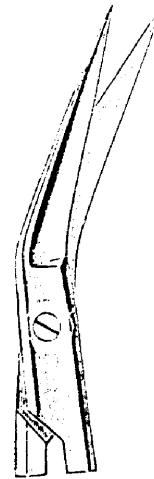
C-2300
11 cm, 4 1/4"



C-2301



C-2302



C-2303



B-1780 13 cm, 5"
B-1781 14½ cm, 5¾"



B-1353 11½ cm, 4½"
B-1355 13 cm, 5"
B-1357 14½ cm, 5¾"
B-1359 16 cm, 6¼"




Gillies
B-1344
16 cm, 6¼"



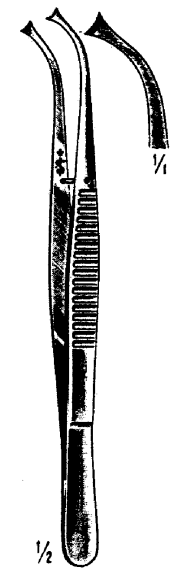
Waugh
B-1340
18 cm, 7"



Brophy
C-7967
20 cm, 8"



Brophy
C-7968
20 cm, 8"



König
C-7990
Fig. 10
16 cm, 6¼"

- B-1340 Hakenpinzette nach Waugh, schlank, 18 cm lang
- B-1344 Hakenpinzette nach Gillies, breite Querkehlen, 16 cm lang
- B-1353 Hakenpinzette, 1x2 Zähne, 11½ cm lang
- B-1355 Hakenpinzette, 1x2 Zähne, 13 cm lang
- B-1357 Hakenpinzette, 1x2 Zähne, 14½ cm lang
- B-1359 Hakenpinzette, 1x2 Zähne, 16 cm lang
- B-1780 Hakenpinzette, 1x2 Zähne, feines Modell, 13 cm lang
- B-1781 Hakenpinzette, 1x2 Zähne, feines Modell, 14½ cm lang
- C-3527 Pinzette nach Troeltsch, kniegebogen, mit Querriefen, 12½ cm lang
- C-3528 Pinzette nach Troeltsch, kniegebogen, 1x2 Zähne, 12½ cm lang
- C-7967 Hakenpinzette nach Brophy, gerade, 1x2 Zähne, 20 cm lang
- C-7968 Hakenpinzette nach Brophy, gebogen, 1x2 Zähne, 20 cm lang
- C-7990 Hakenpinzette nach König, Fig. 10, mit feiner Zahnung, gebogen, 16 cm lang



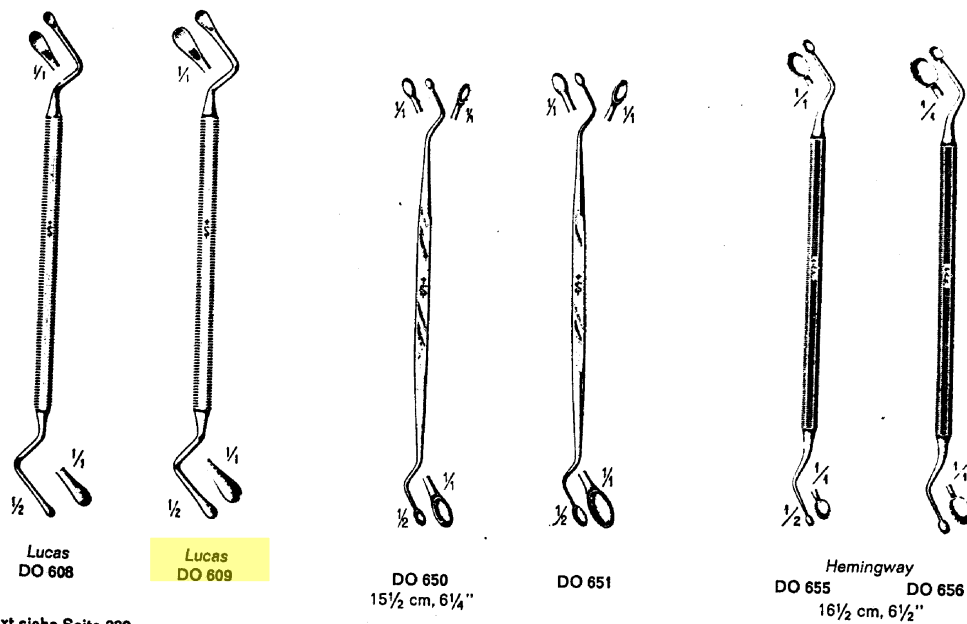
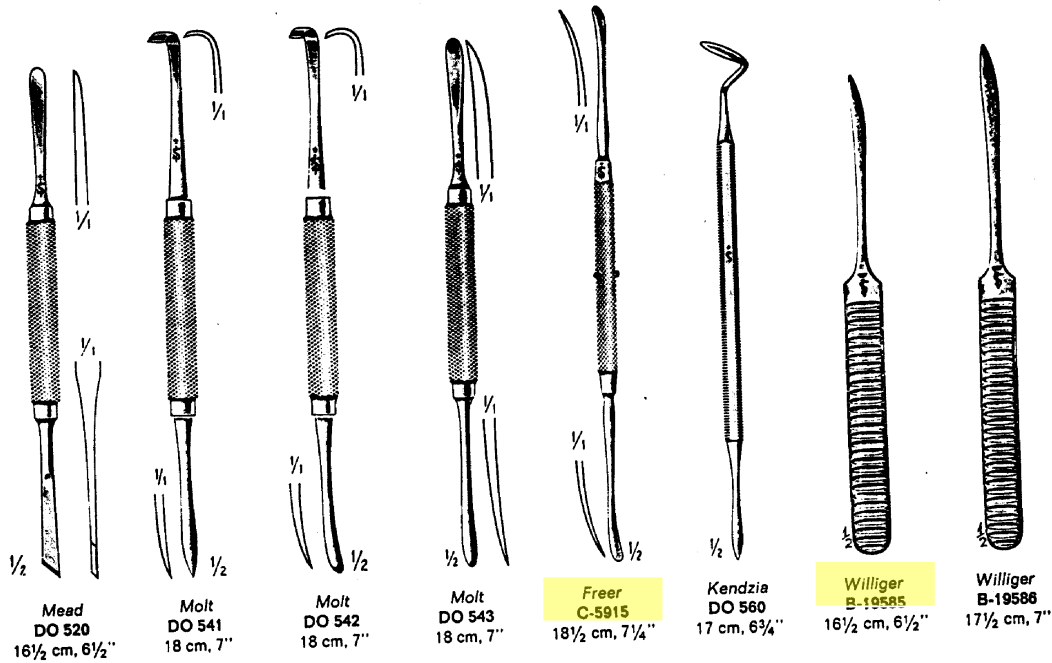
Troeltsch
C-3527-3528
12½ cm, 5"

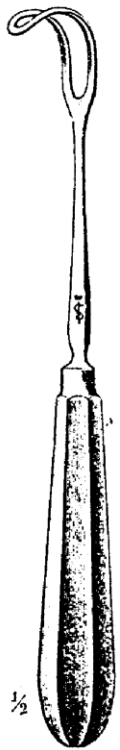

C-3527

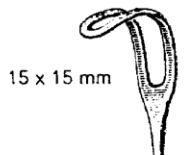


C-3528



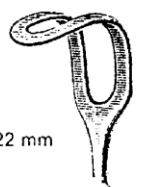


Middelдорpf



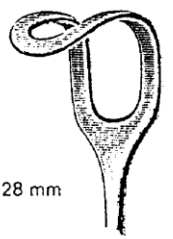
15 x 15 mm

B-19780/B-19866



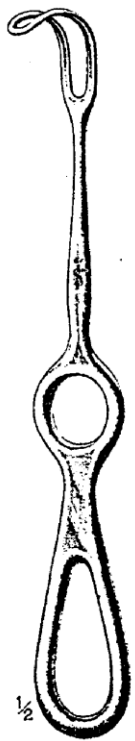20 x 22 mm

B-19781/B-19866 1/4

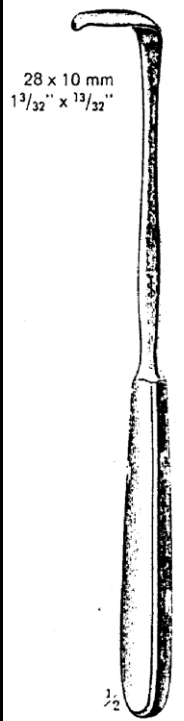


28 x 28 mm

B-19782/B-19866 1/2

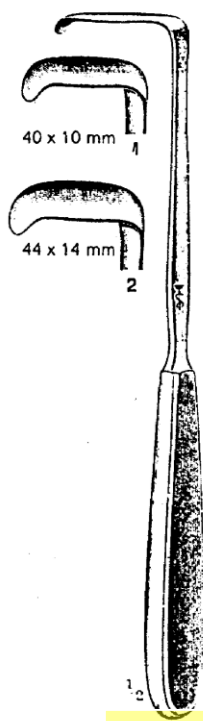


Middeldorpf



28 x 10 mm
1 3/32" x 13/32"

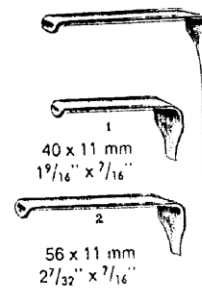
Langenbeck
B-19795
Fig. 1



40 x 10 mm 1

44 x 14 mm 2

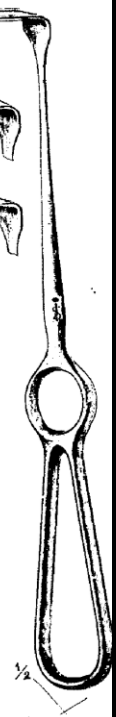Langenbeck
B-19795



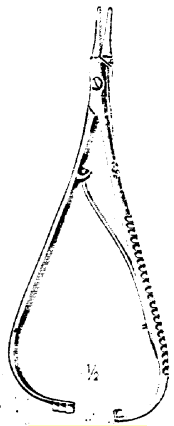
40 x 11 mm
1 9/16" x 7/16" 1

56 x 11 mm
2 1/32" x 7/16" 2

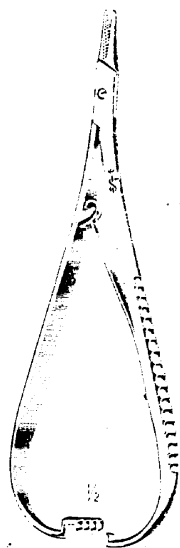
Kocher
B-19527
Fig. 1-2



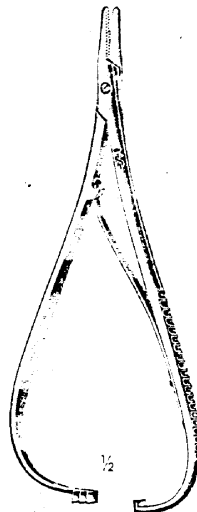
Kocher
B-19527
Fig. 1-2



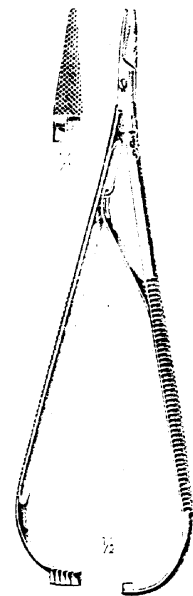
Mathieu
B-3936
14 cm, 5 1/2"



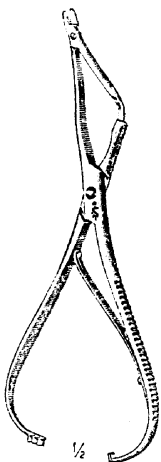
Mathieu
B-4074 17 cm, 6 3/4"
B-4076 20 cm, 8"



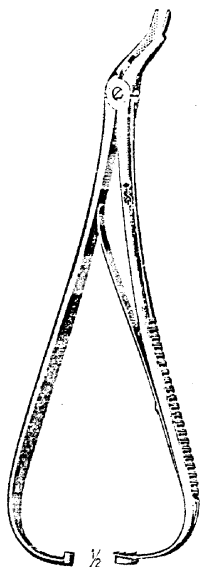
Mathieu
B-4082 14 cm, 5 1/2"
B-4084 17 cm, 6 3/4"
B-4086 20 cm, 8"



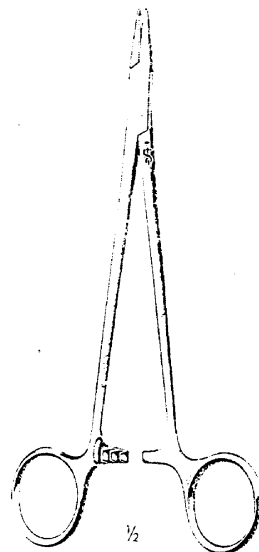
Lichtenberg
B-4068
20 cm, 8"



Kader-Mathieu
B-4145
15 cm, 6"

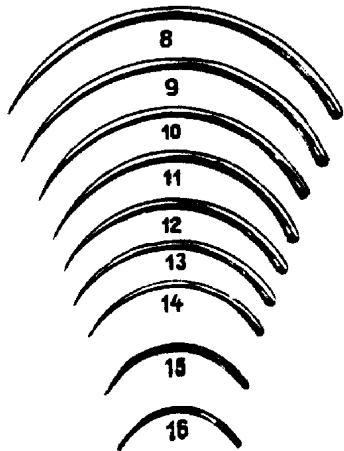


Eiselsberg-Mathieu
B-4368
18 1/2 cm, 7 1/4"



Hegar-Mayo
B-3965 15 cm, 6"
B-3966 18 cm, 7"
B-3967 20 cm, 8"

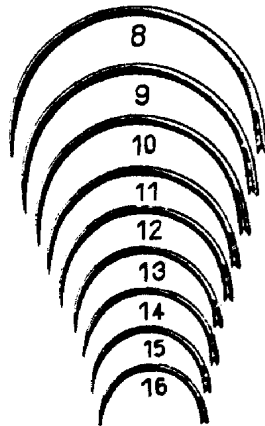
Chirurgische Nähnadeln, Nadeldosen



B $\frac{3}{8}$ Kreis – Dreikantspitze

B-3015

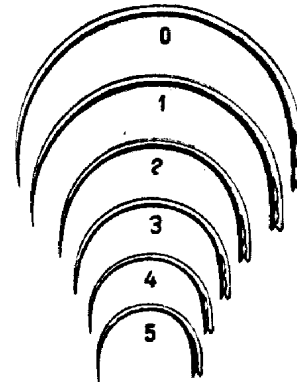
Fig. 8–16



G $\frac{1}{2}$ Kreis – Dreikantspitze

B-3017

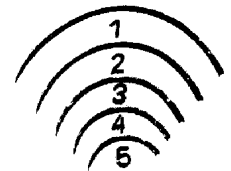
Fig. 8–16



E $\frac{1}{2}$ Kreis – Rundspitze

B-3351

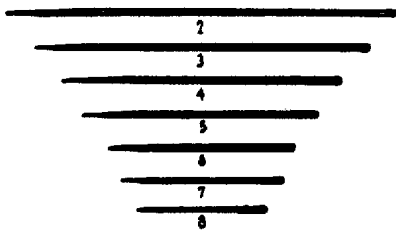
Fig. 0–5



Ob

B-3283

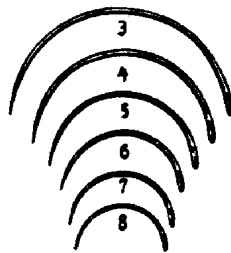
Fig. 1–5



Pc

B-3293

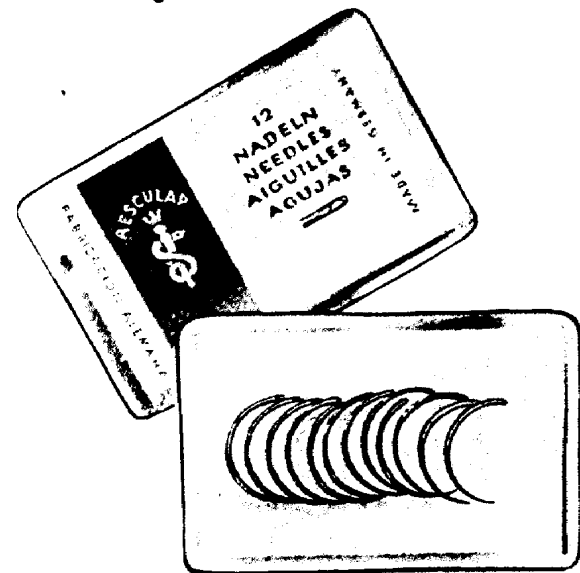
Fig. 2–8



Pb

B-3301

Fig. 3–8



Alle Nadeln werden mit offenem Ohr
in hermetisch verschweißten Packungen geliefert



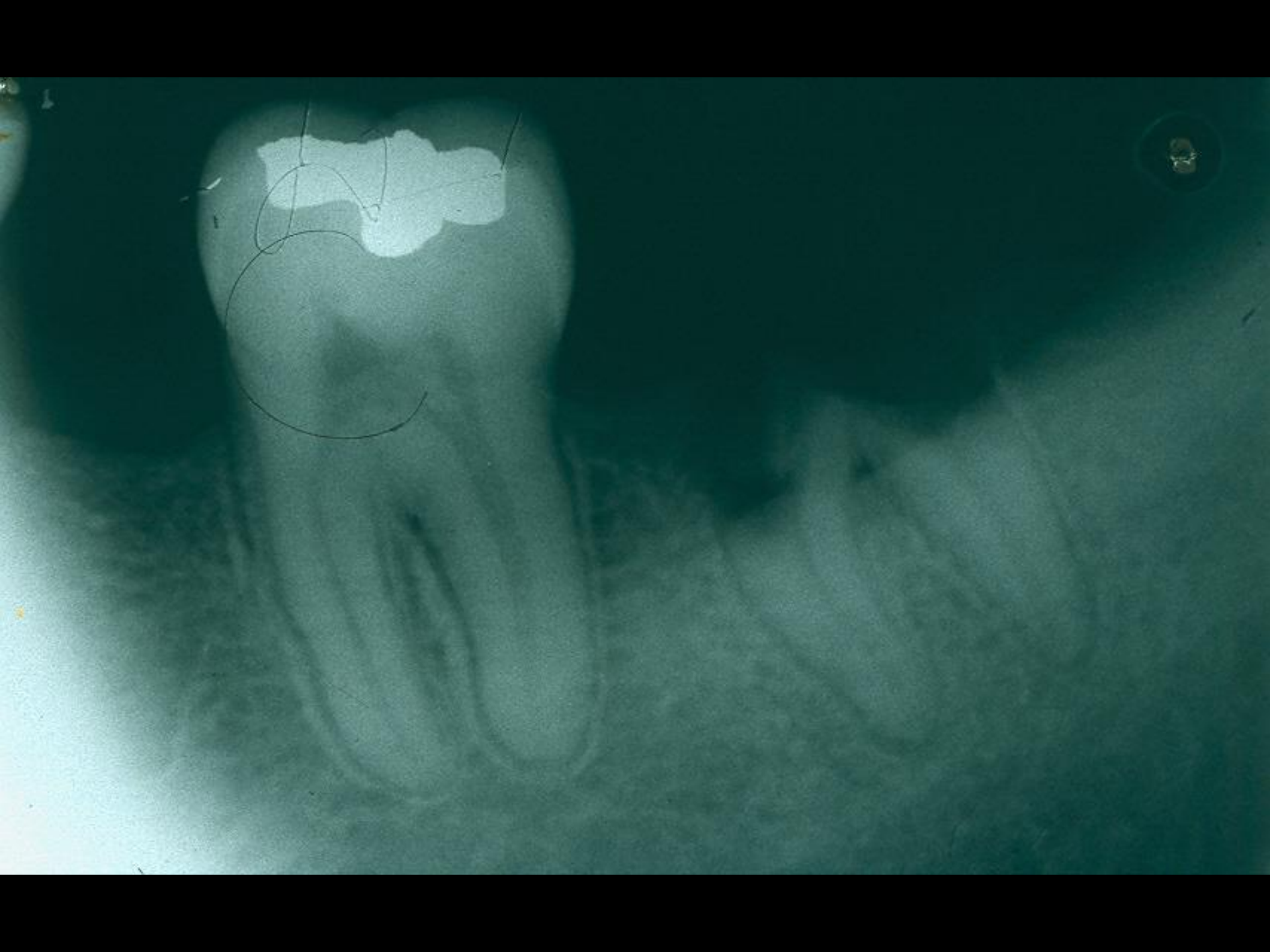Leggyakoribb beavatkozások

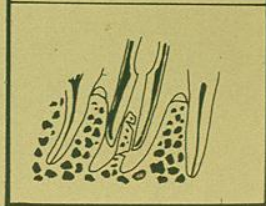
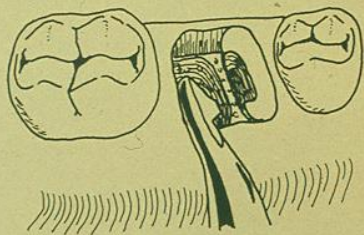

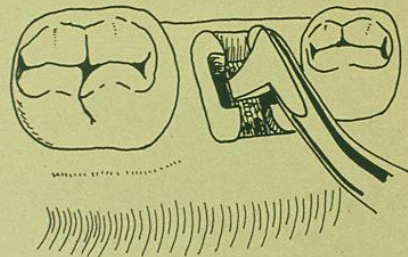

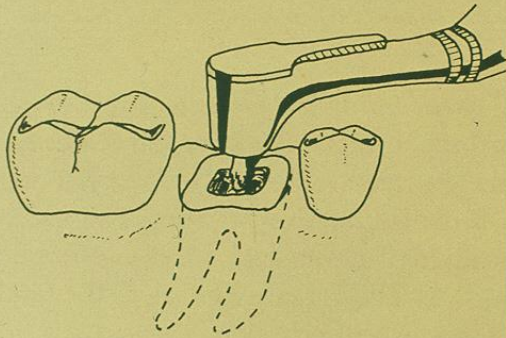
- Fogsebészet
- Impaktált/retineált fogak eltávolítása
- Endodonciai sebészet (gyökércsúcs-amputáció /rezekció/ + retrográd tömés)
- Cisztaműtétek
- Preprotetikai sebészeti beavatkozások
- Implantáció

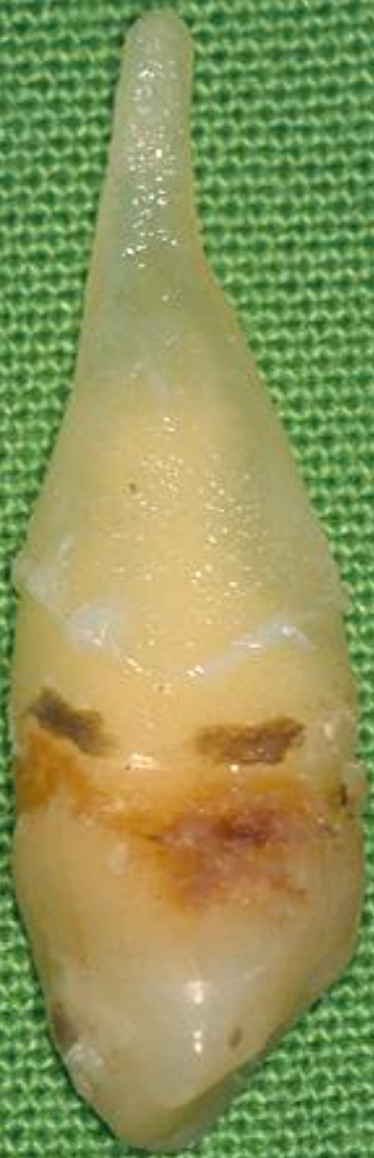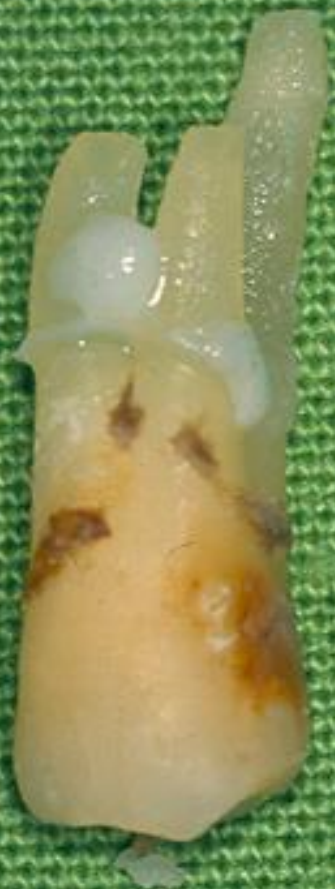Fogsebészet

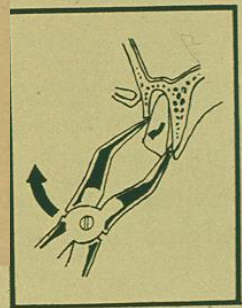
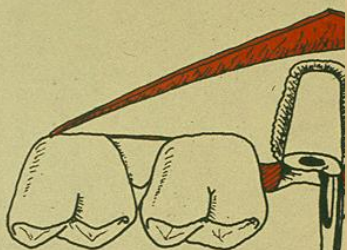
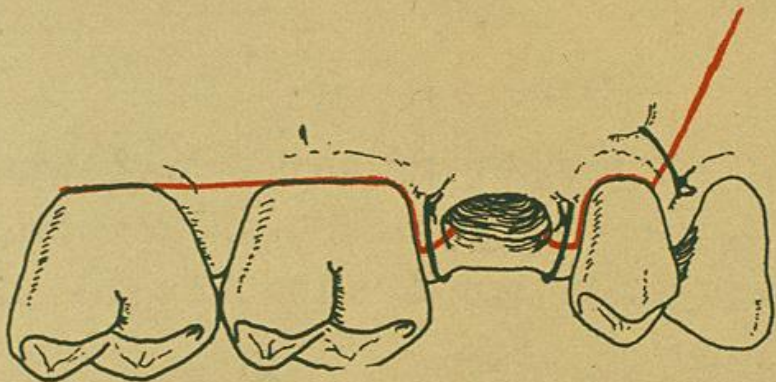
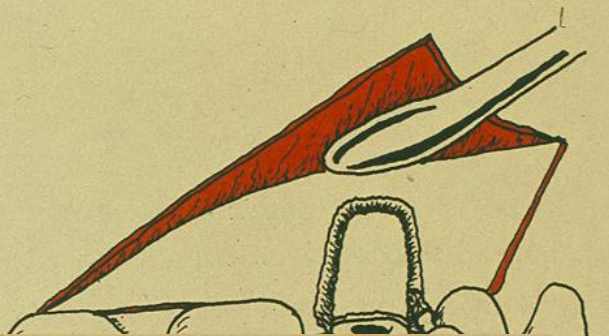
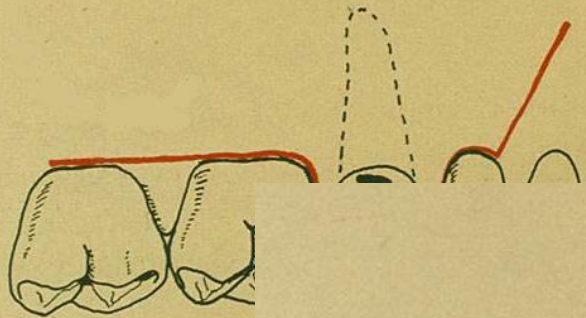
- Fog gyökerének a törése - nyaki
 - középső harmad
 - apikális
 - gyökér a lágyszövetek között

Eltávolítás : fogóval
emelővel
a fog darabolásával (disszekció)
sebészi úton (feltárás)





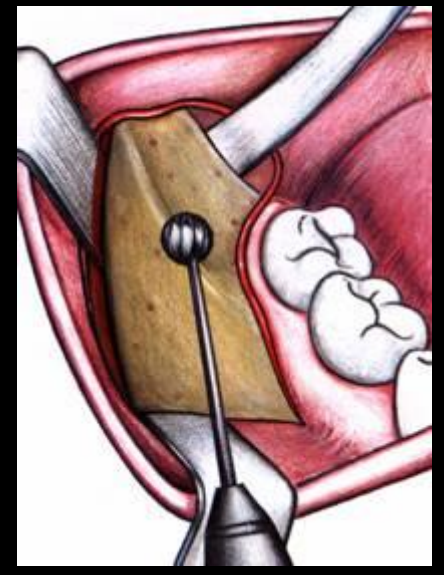
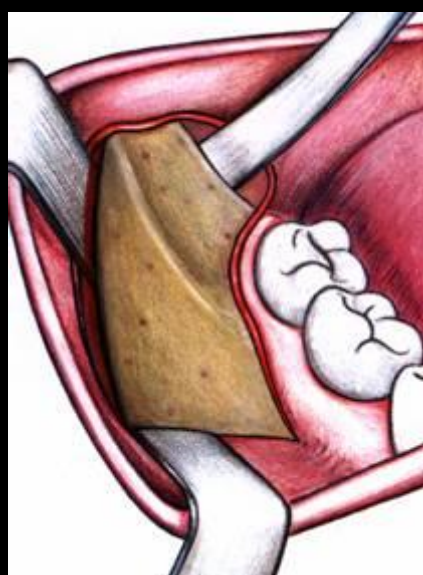
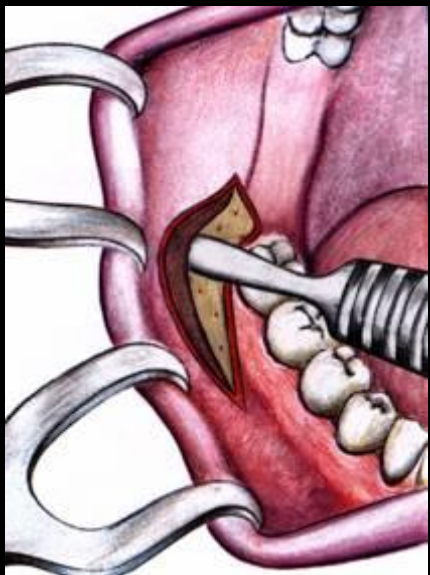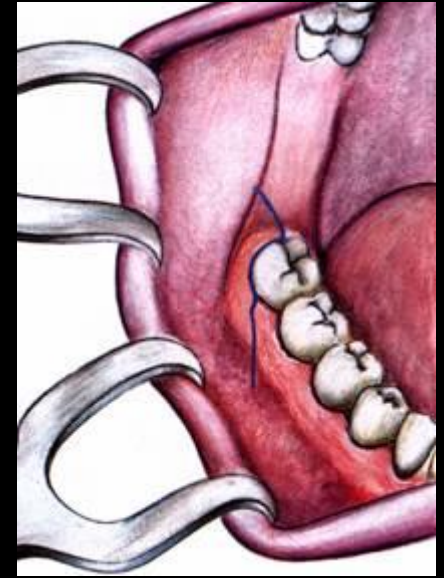
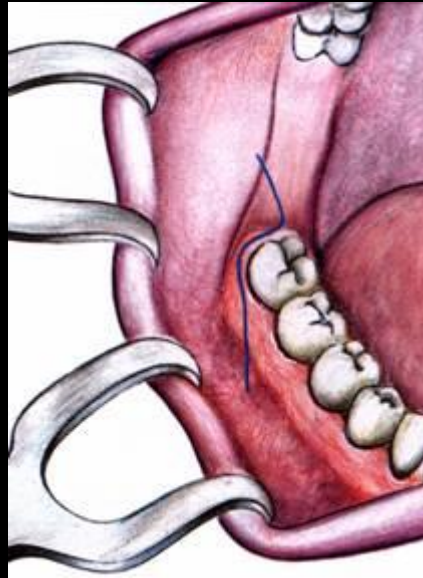
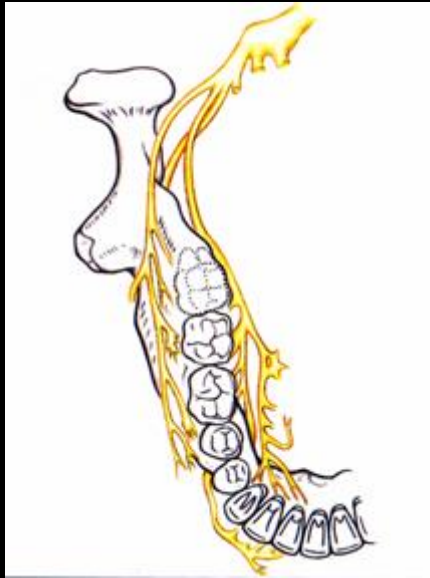




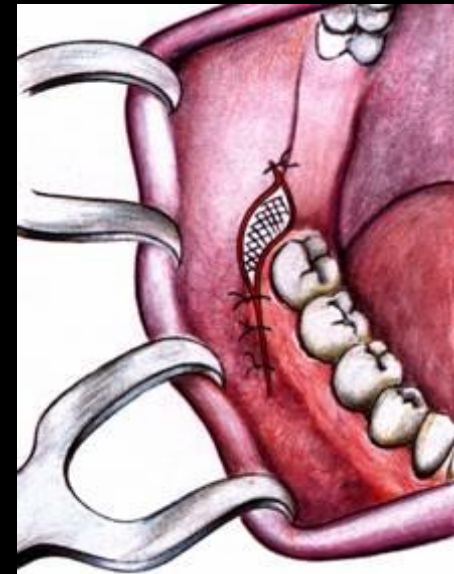
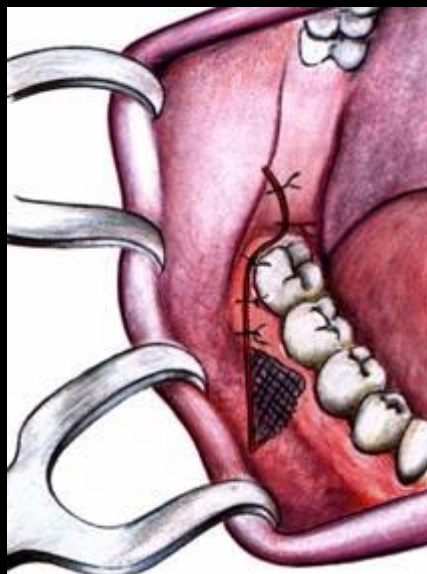
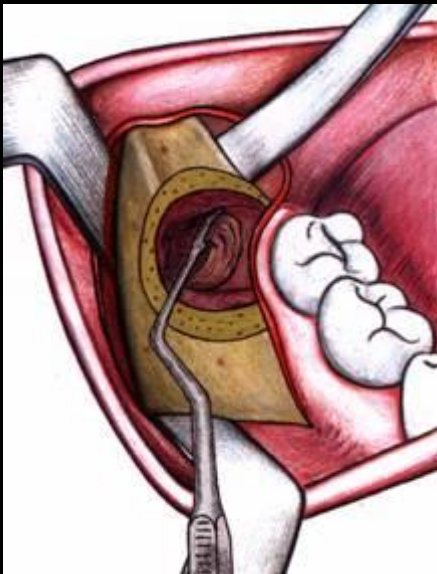
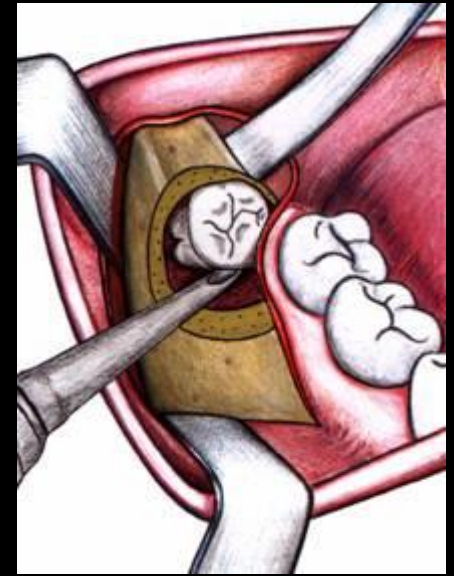
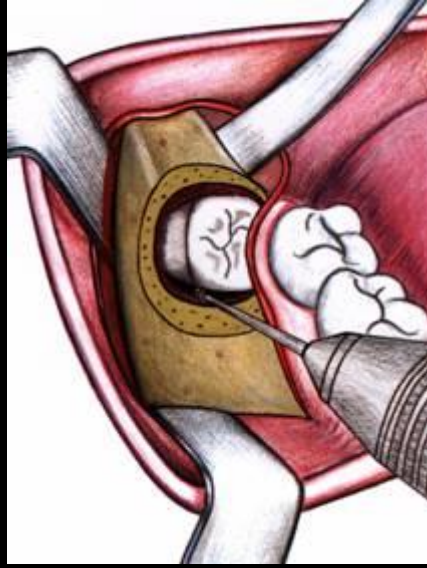
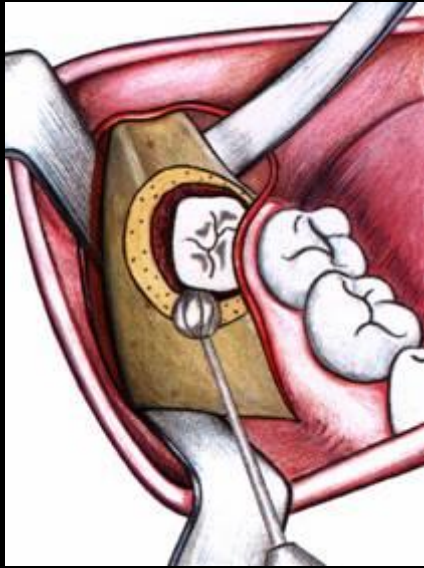
Impaktált/retineált fogak eltávolítása

- Impakció = a fog fejlődése befejeződik de áttörése mechanikai akadály miatt nem valósul meg (általában *alsó bölcsességfogak* esetében)
- Retenció = a fog fejlődése teljes vagy részleges és nem mutat áttörési hajlamot (mechanikai akadály nincsen, általában *felső szemfogak* esetében)

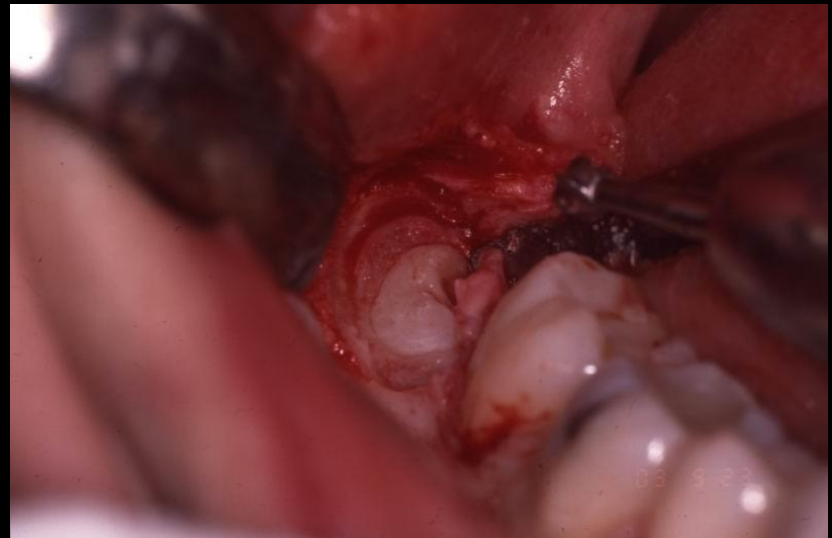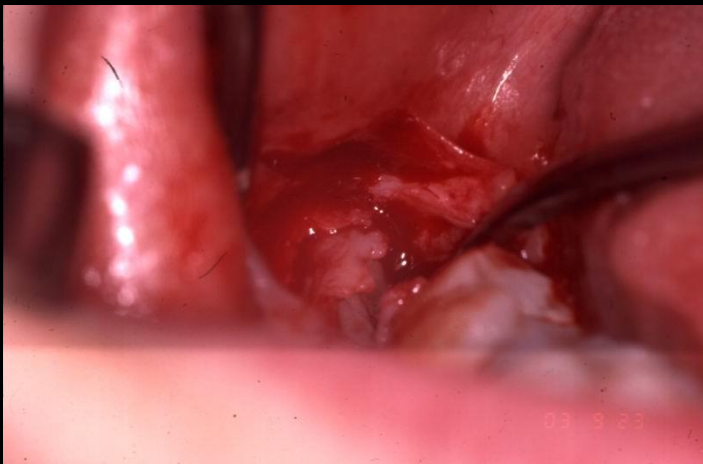
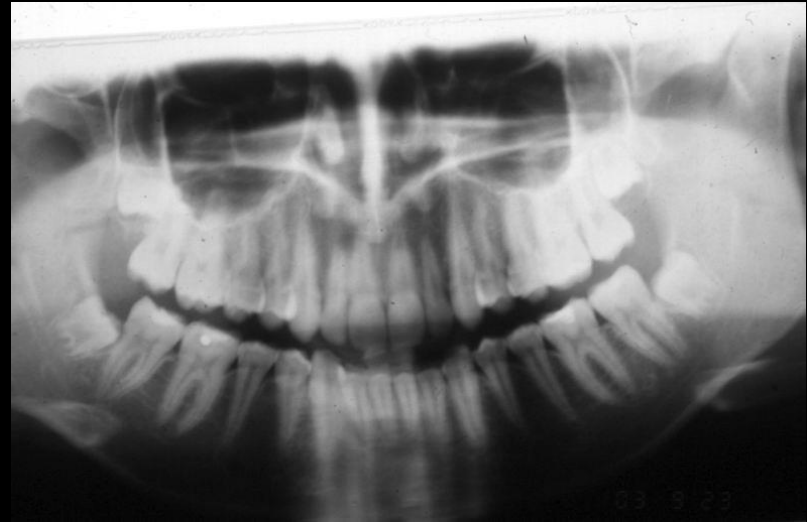
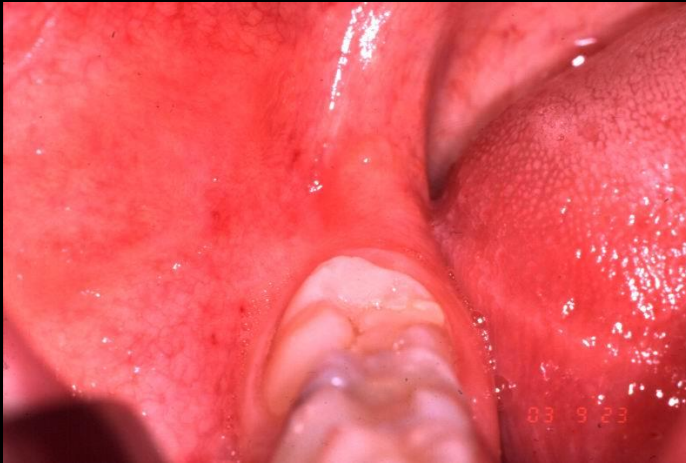Alsó bölcsességfogak



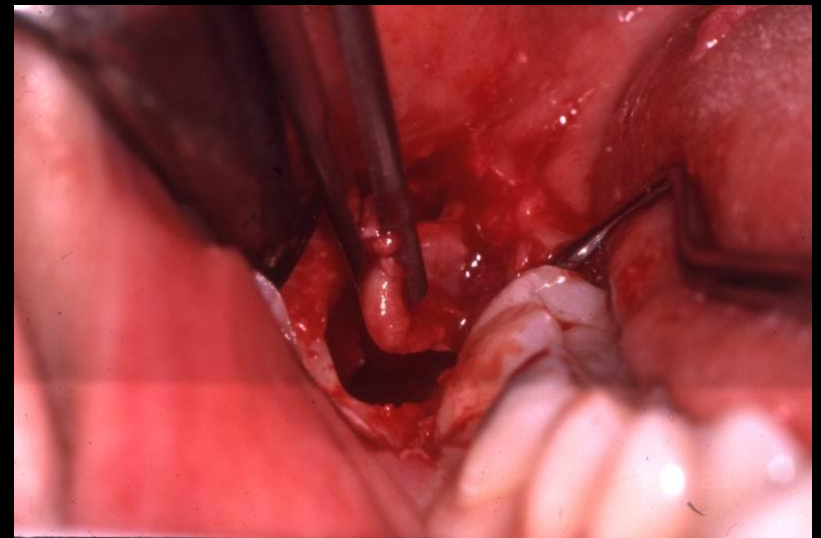
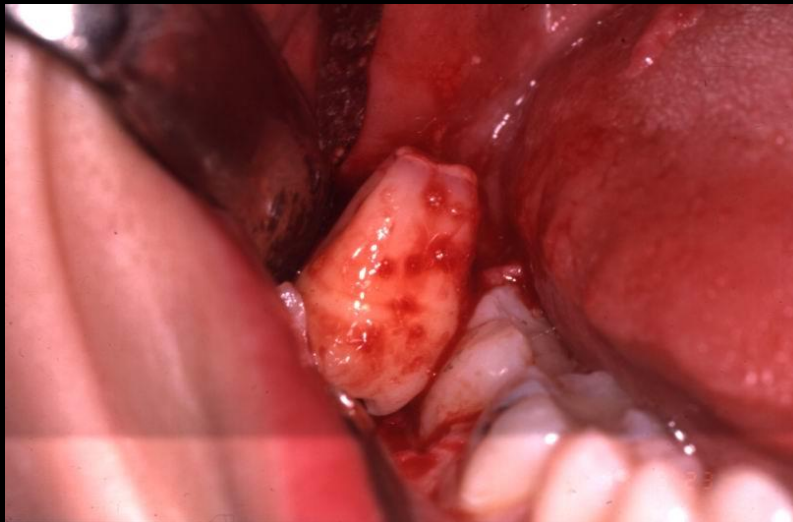
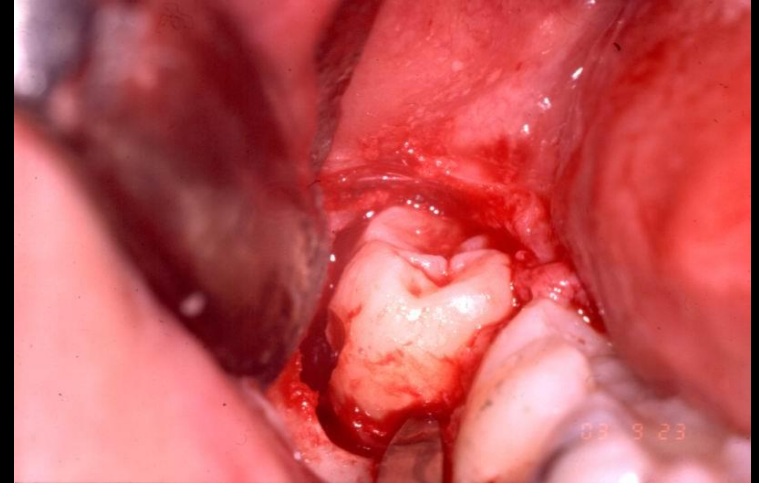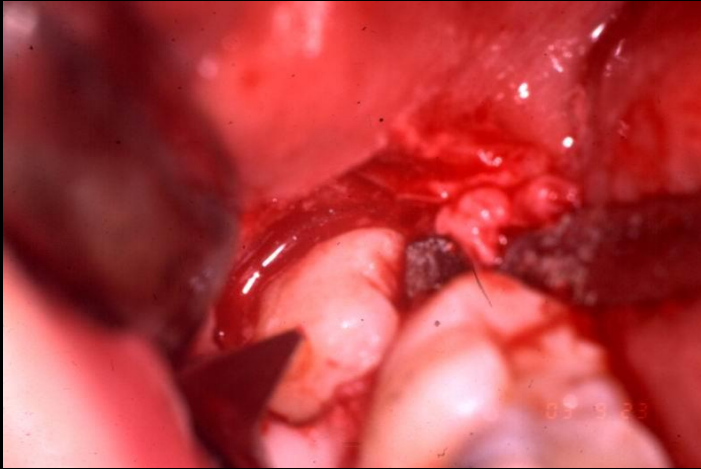
Alsó bölcsességfogak



Alsó bölcsességfogak



Alsó bölcsességfogak



Felső szemfogak

Kezelés

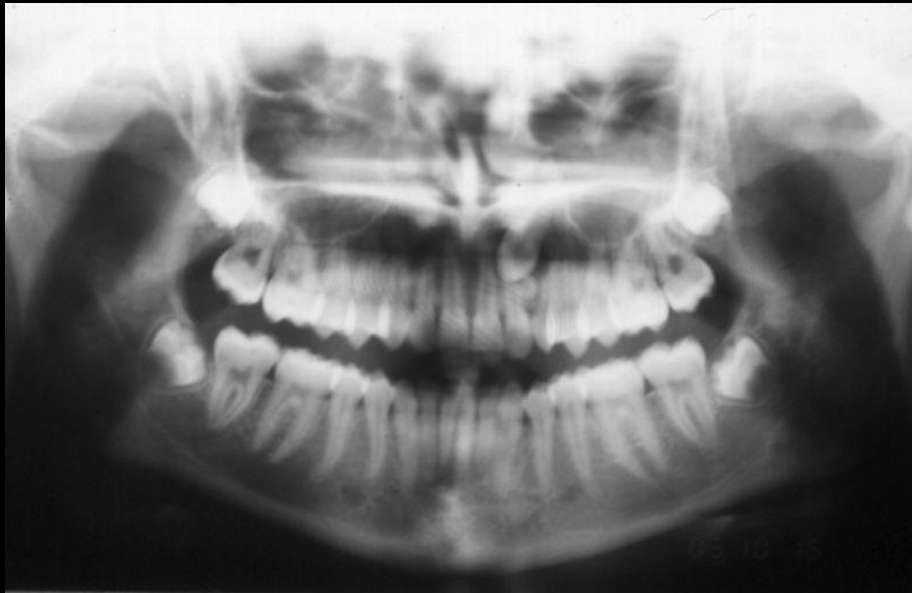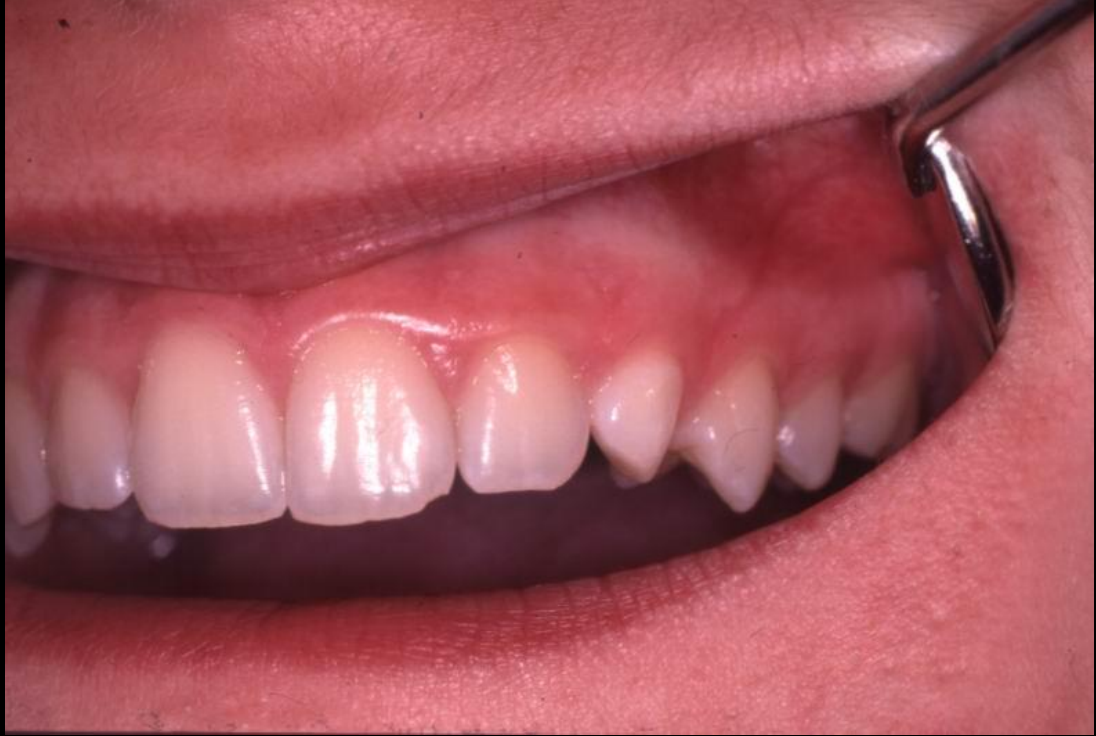- 1. Sebészi-ortodonciai sorbaállítás**
- 2. Sebészi - eltávolítás**
- 3. Sebészi - transzplantáció**

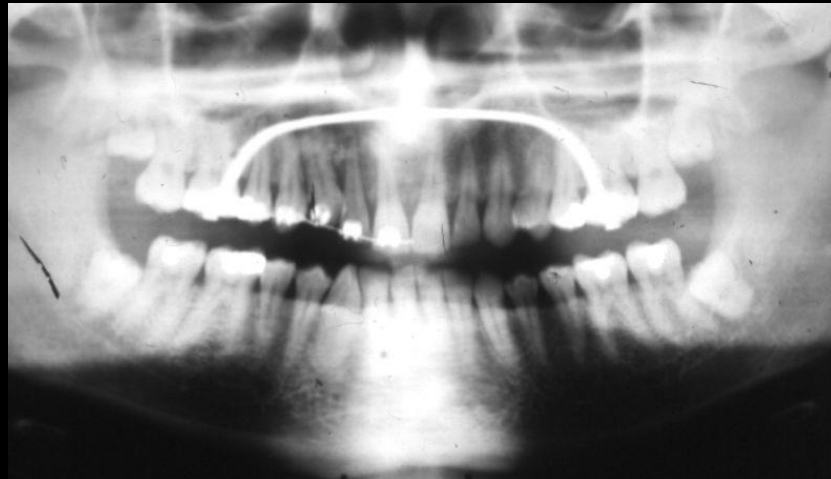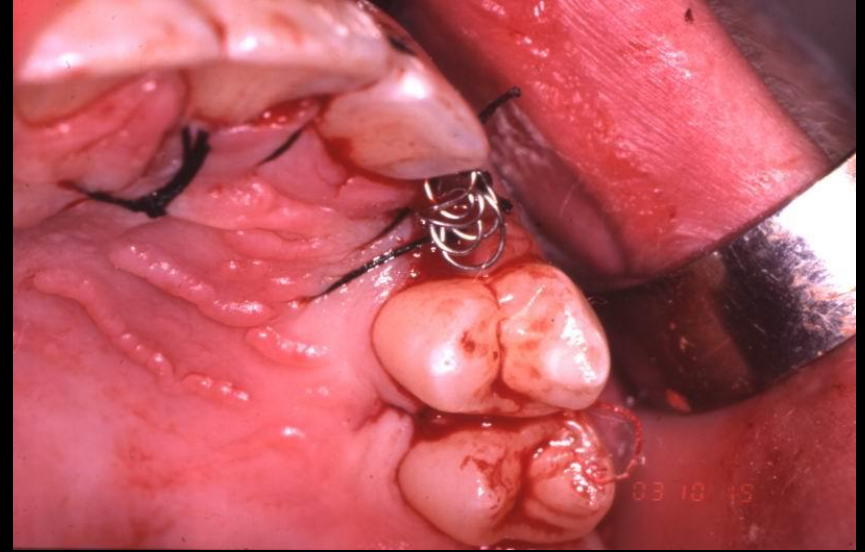
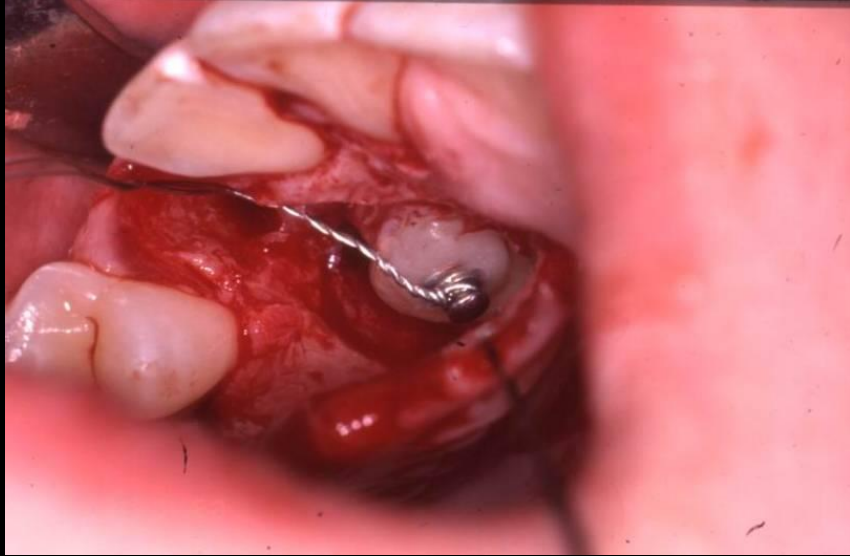Felső szemfog

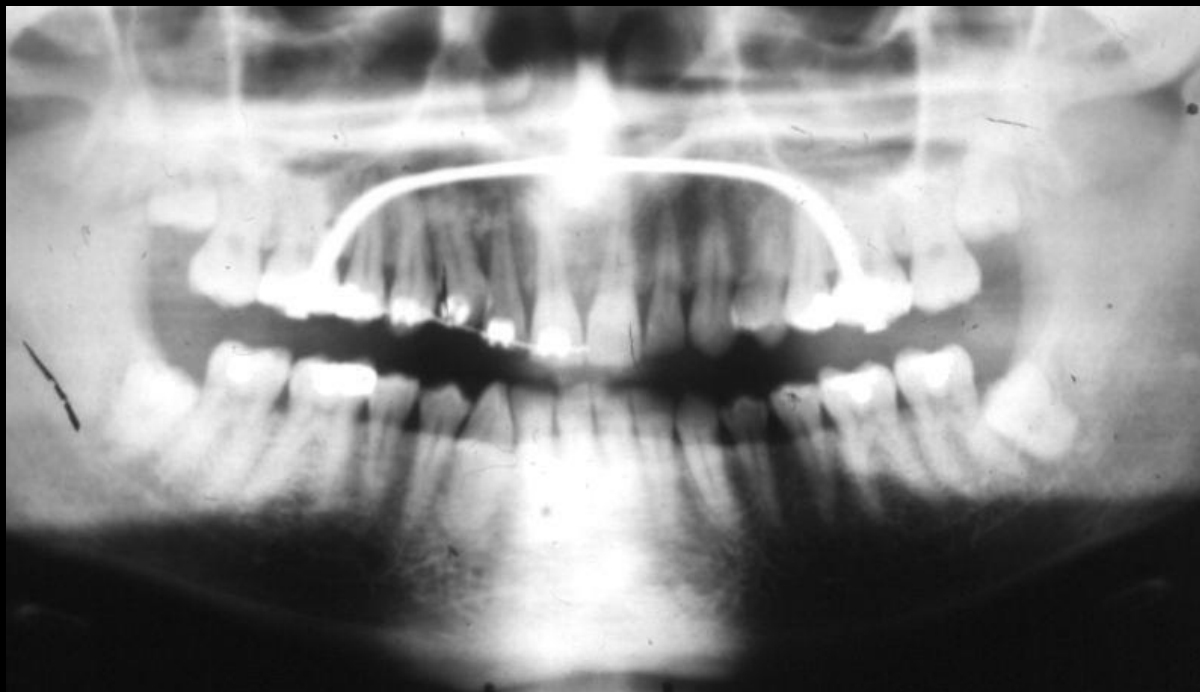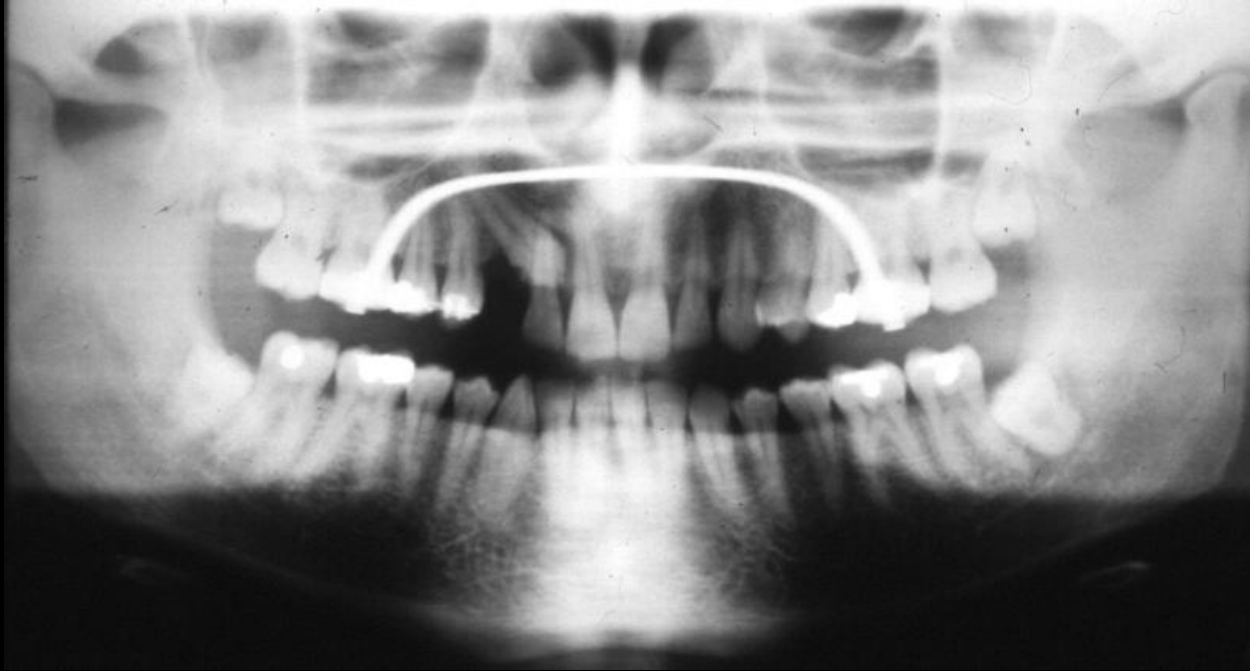Elhelyezkedés:

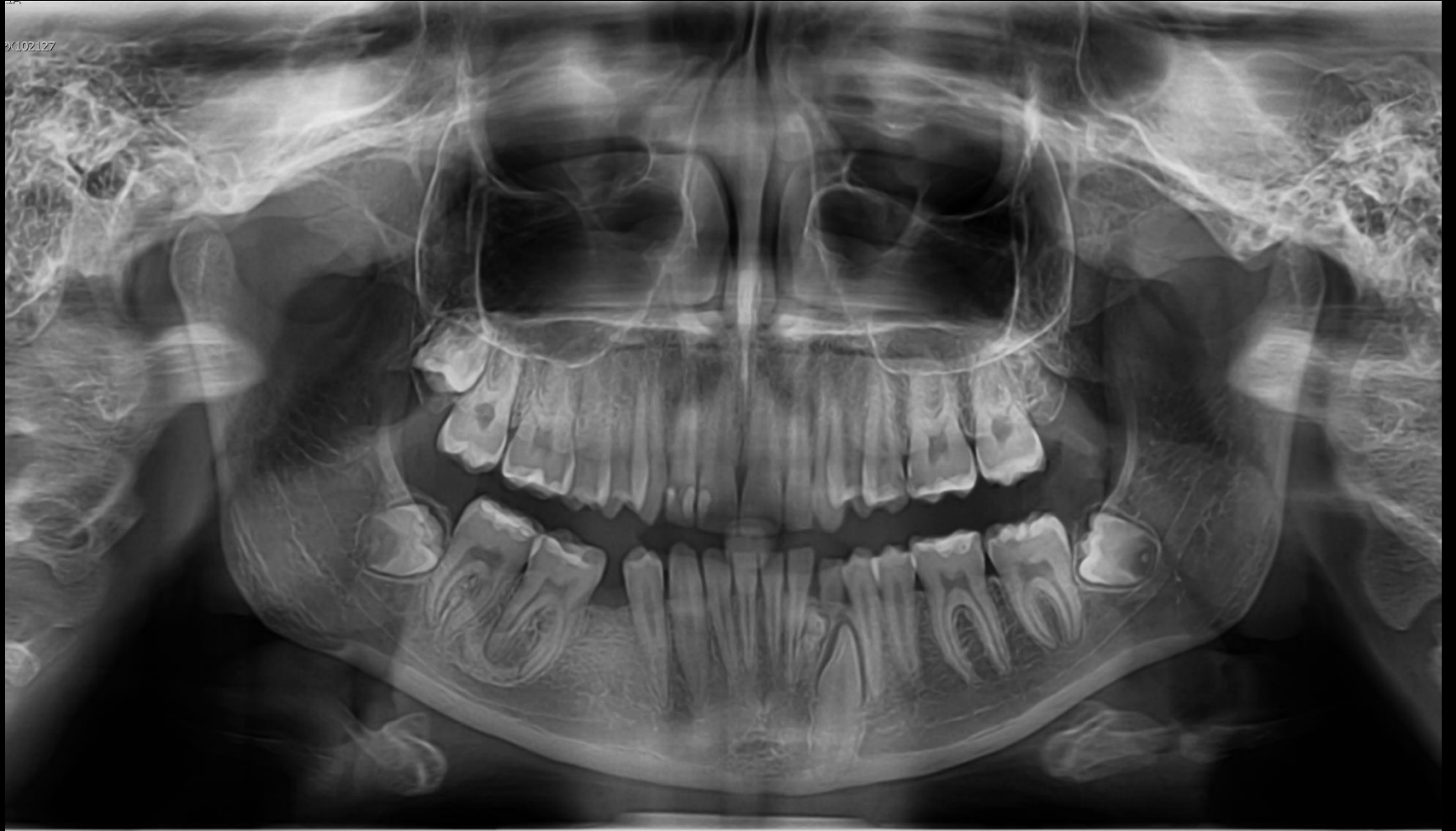Palatinálisan 85%

Bukkálisan 15%









X102127

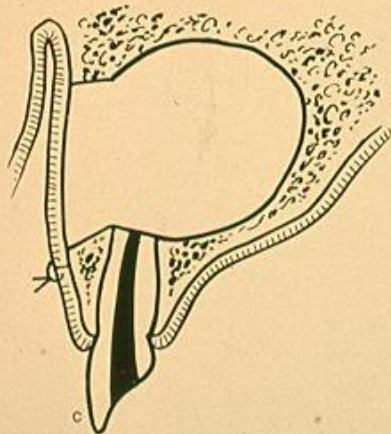
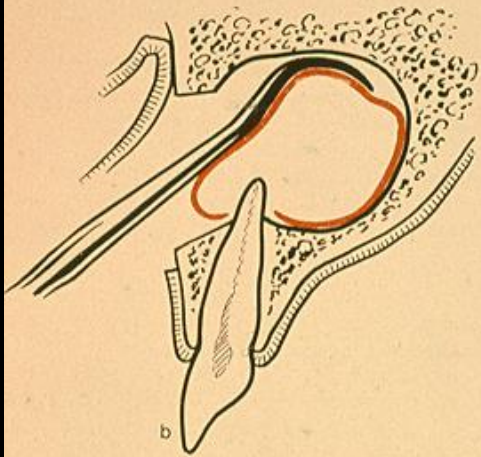
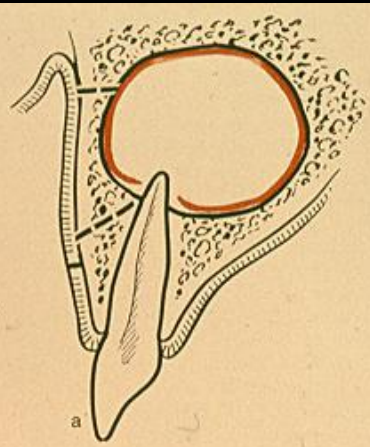
Ciszták

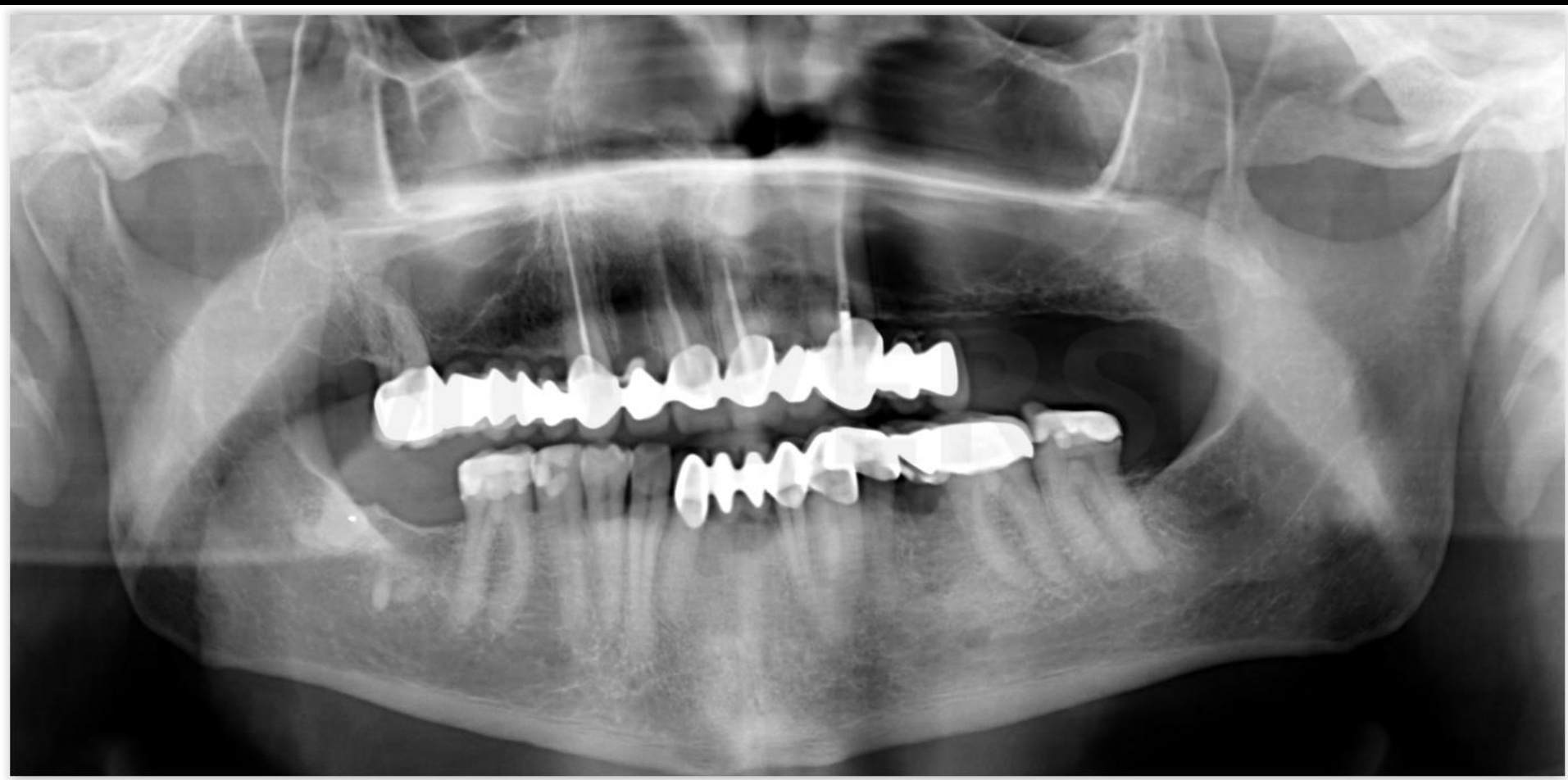Ciszta definíciója:

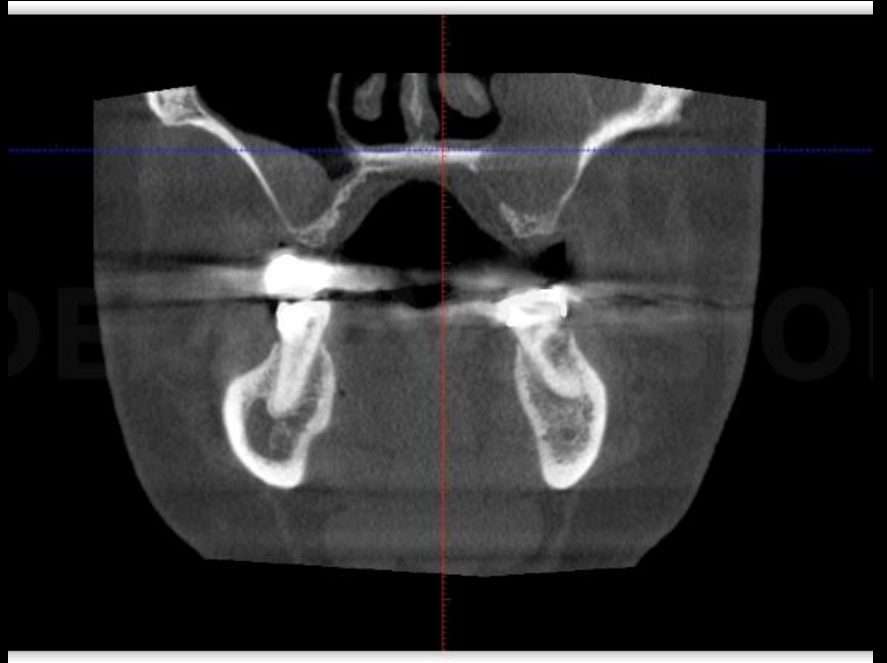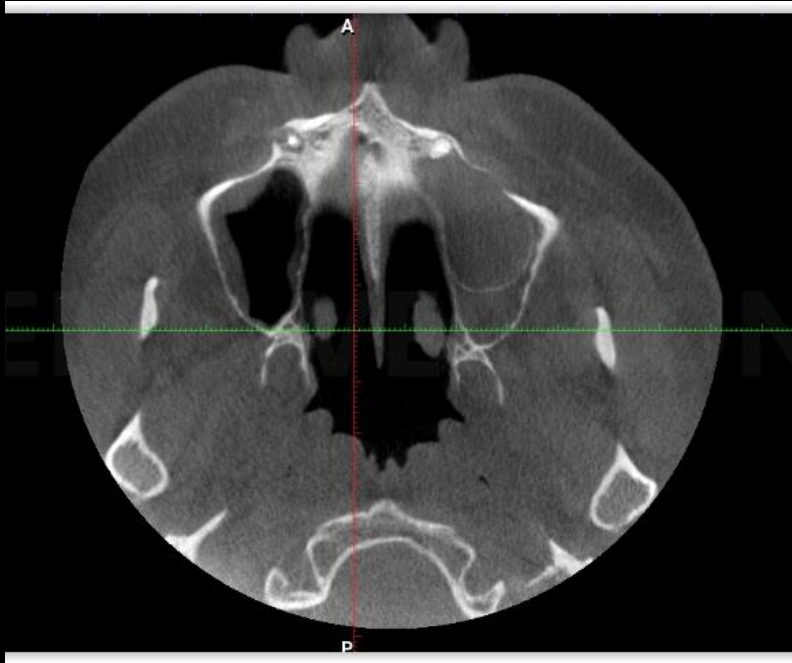Kötőszövetes tokkal körülvett, hámmal bélelt tömlő, amely üregét legtöbbször folyadék vagy egyéb bennék tölti ki

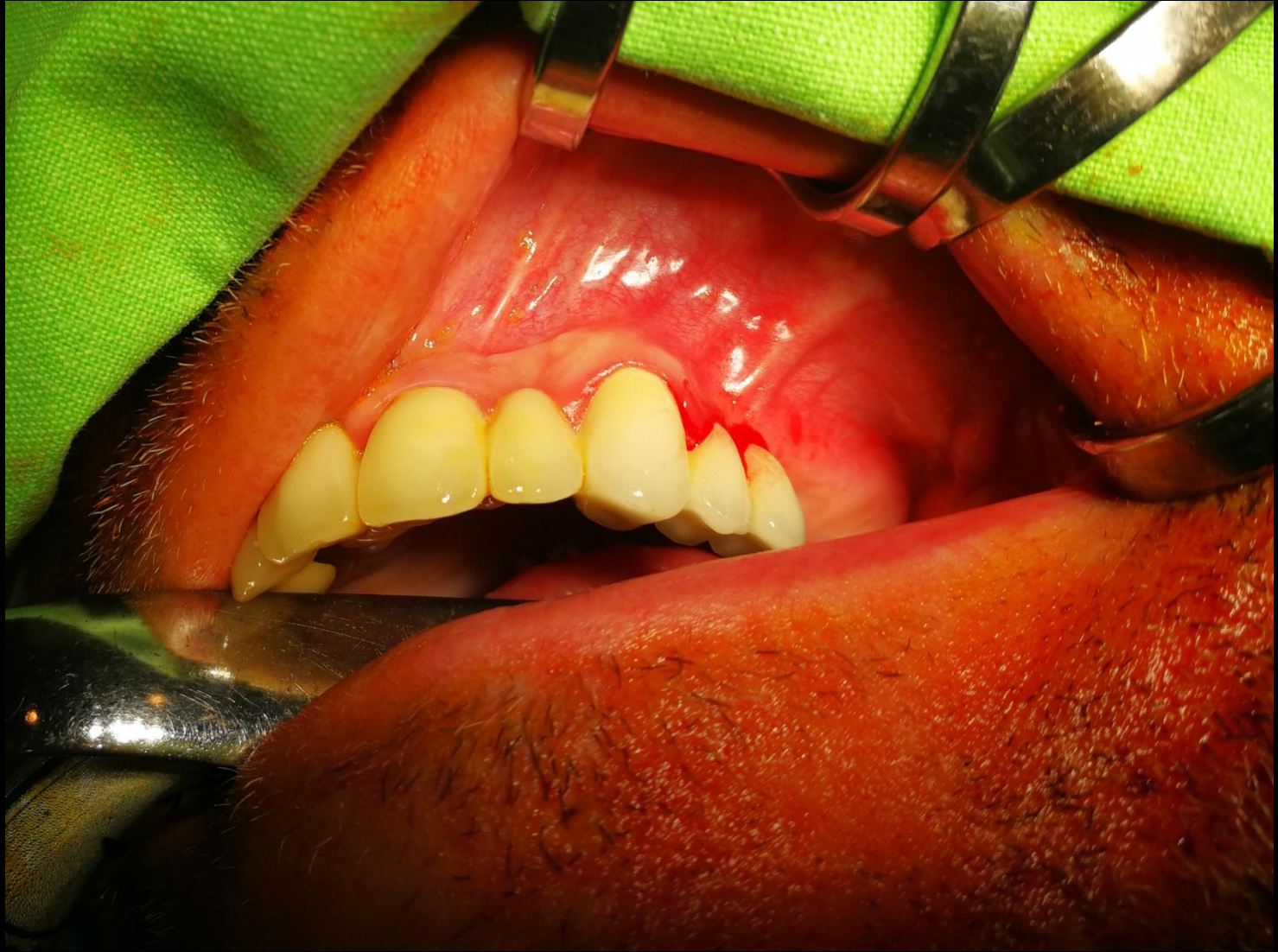A ciszta fejlődési rendellenességből származó, valamint gyulladásos eredetű daganatszerű képlet

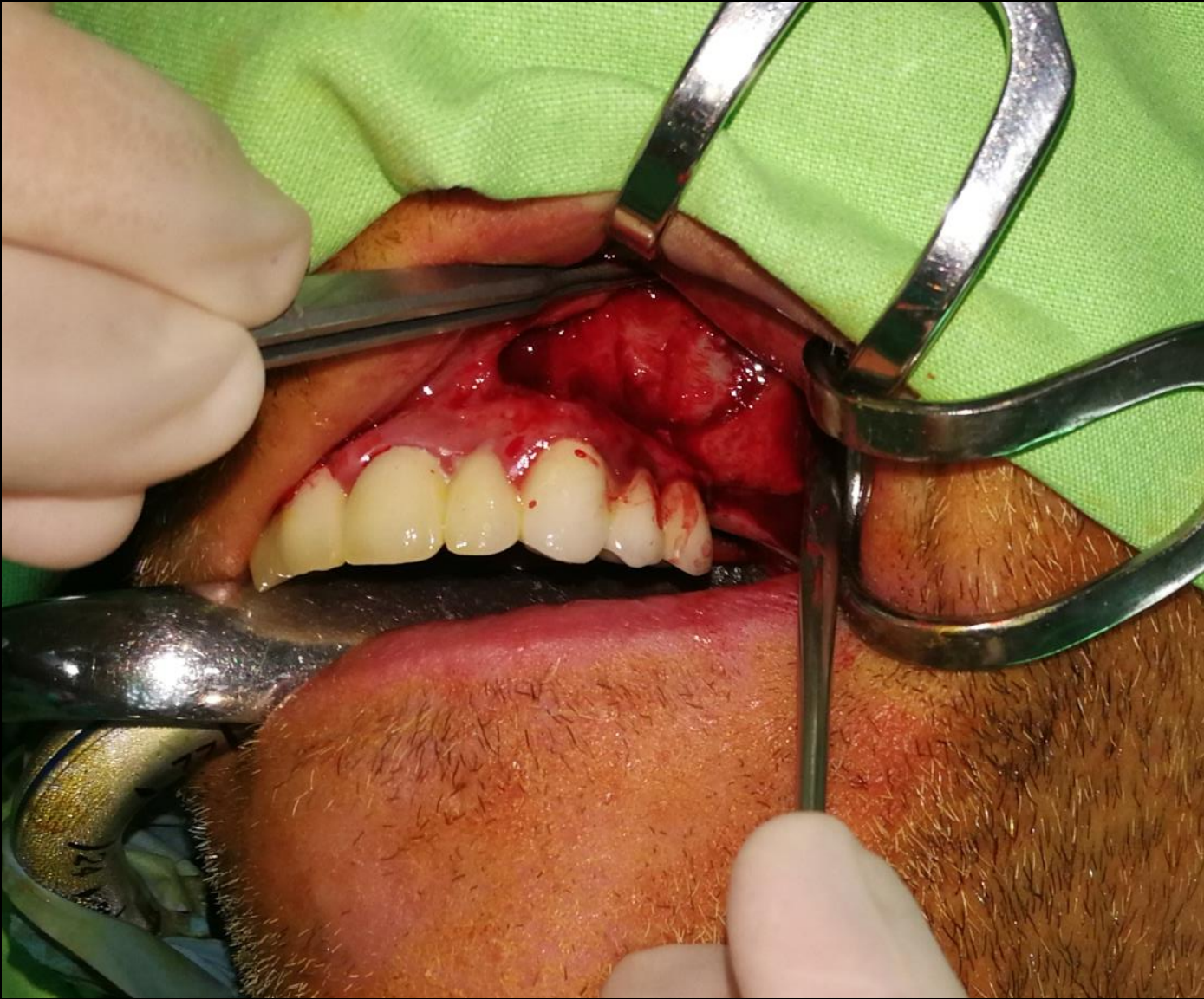Nem daganat, mert növekedése nem sejtproliferáció következménye

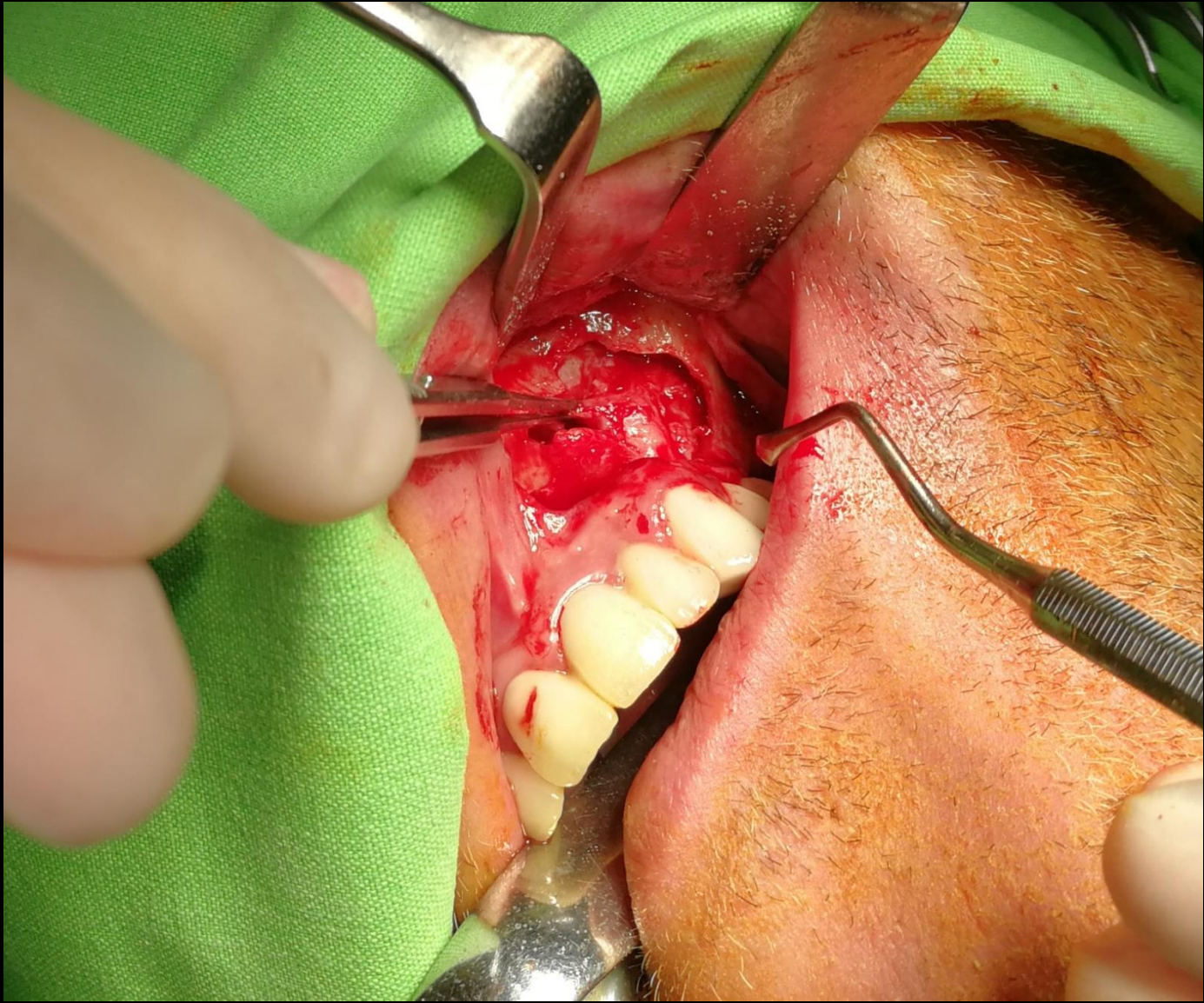


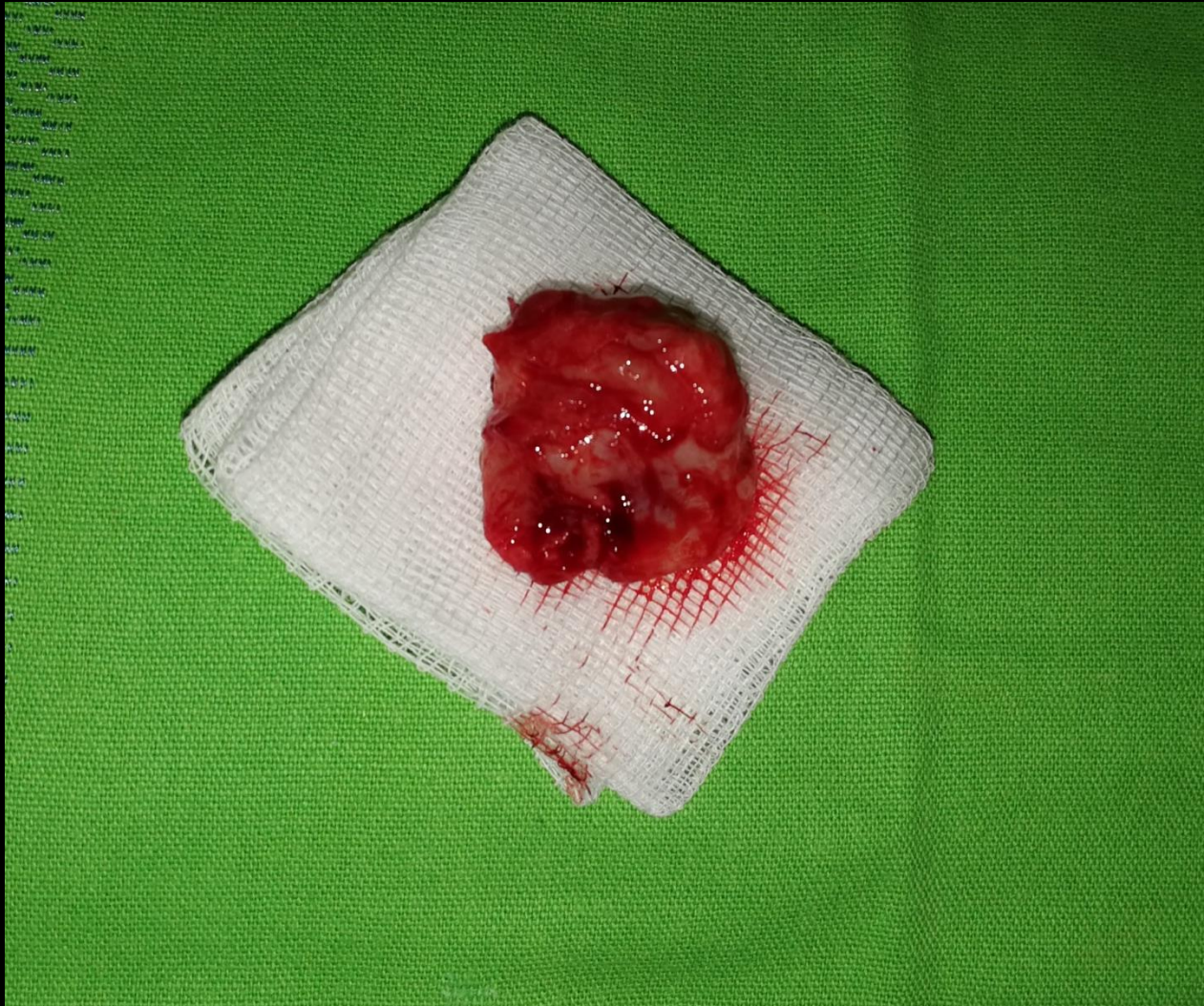


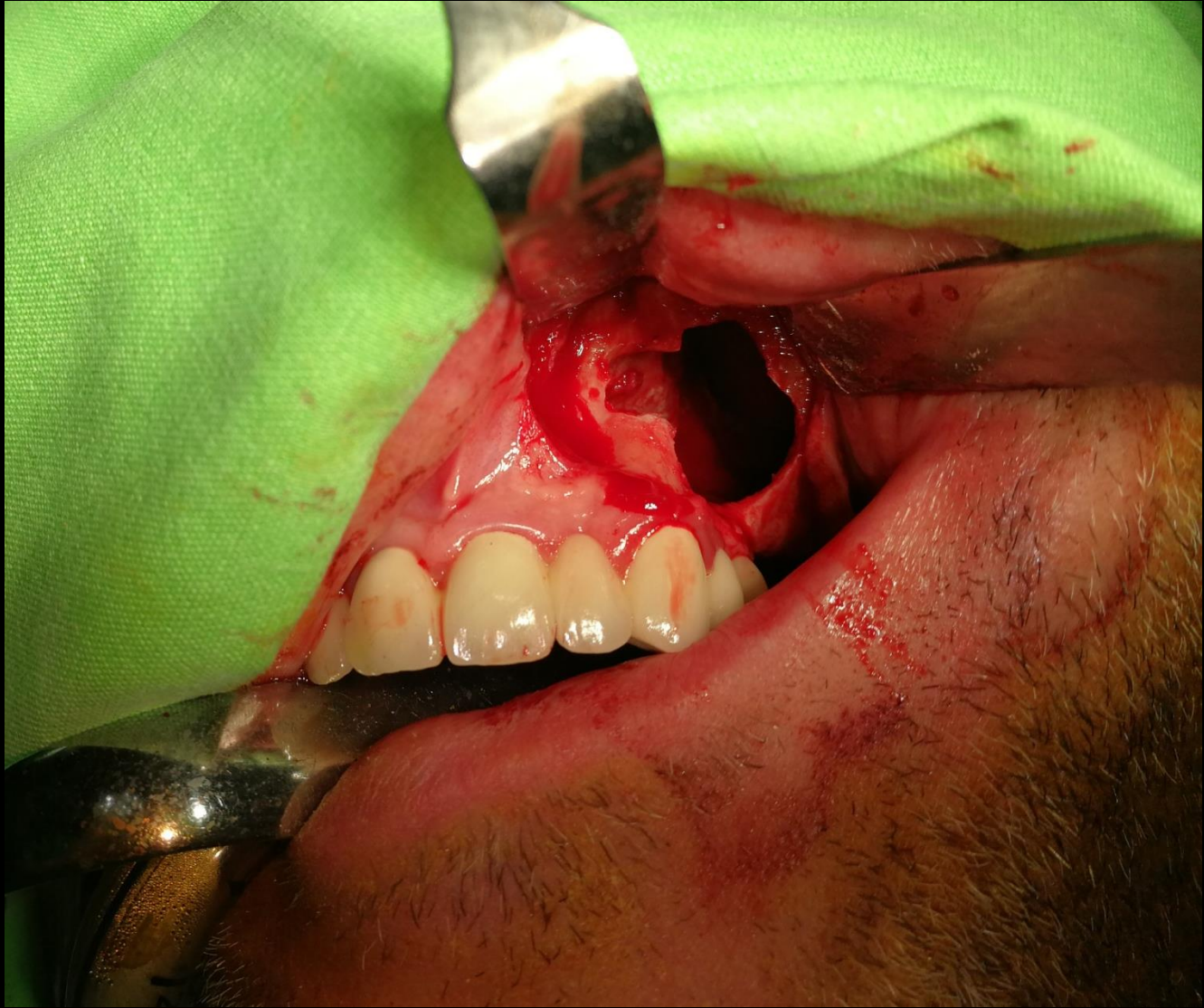


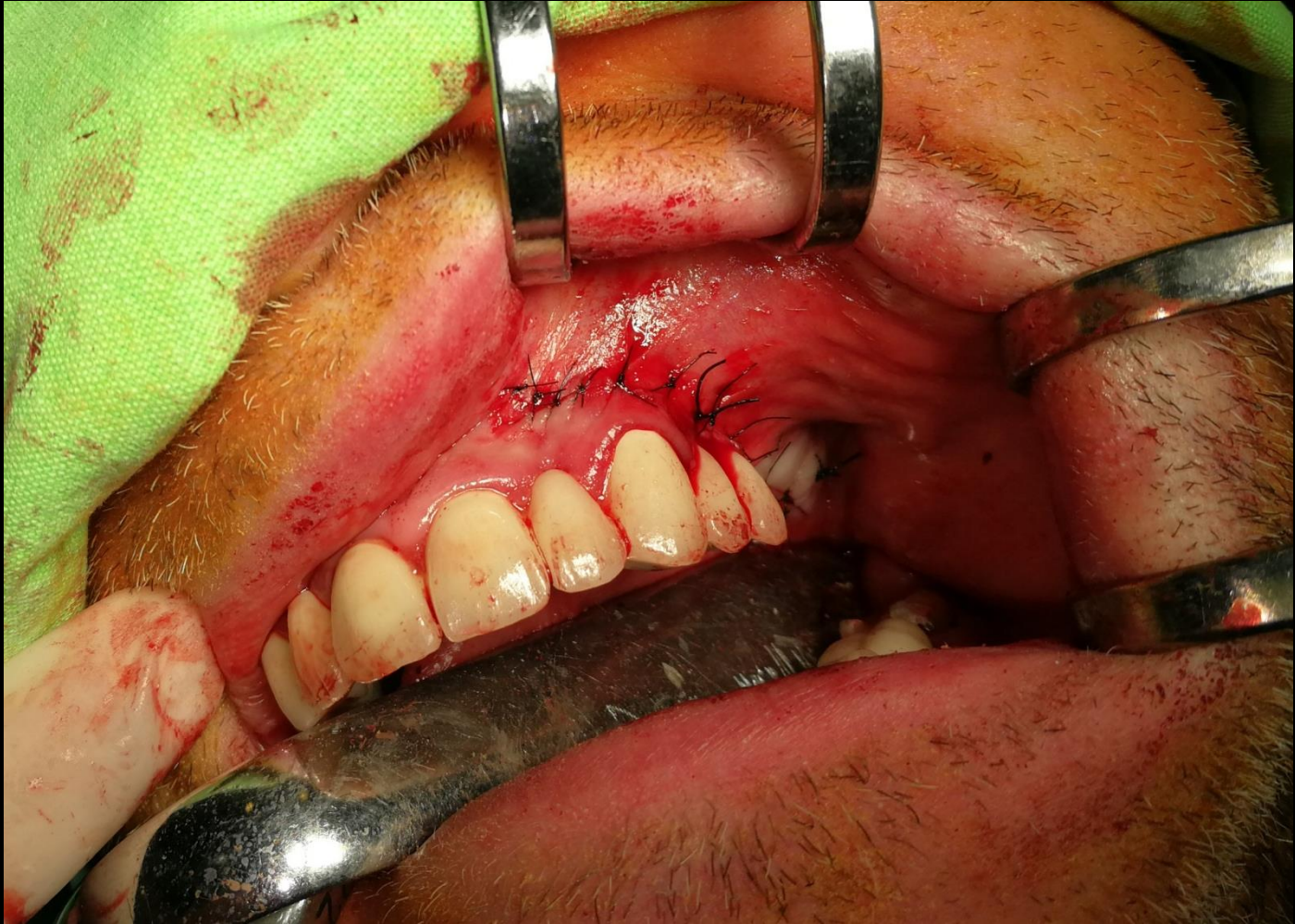



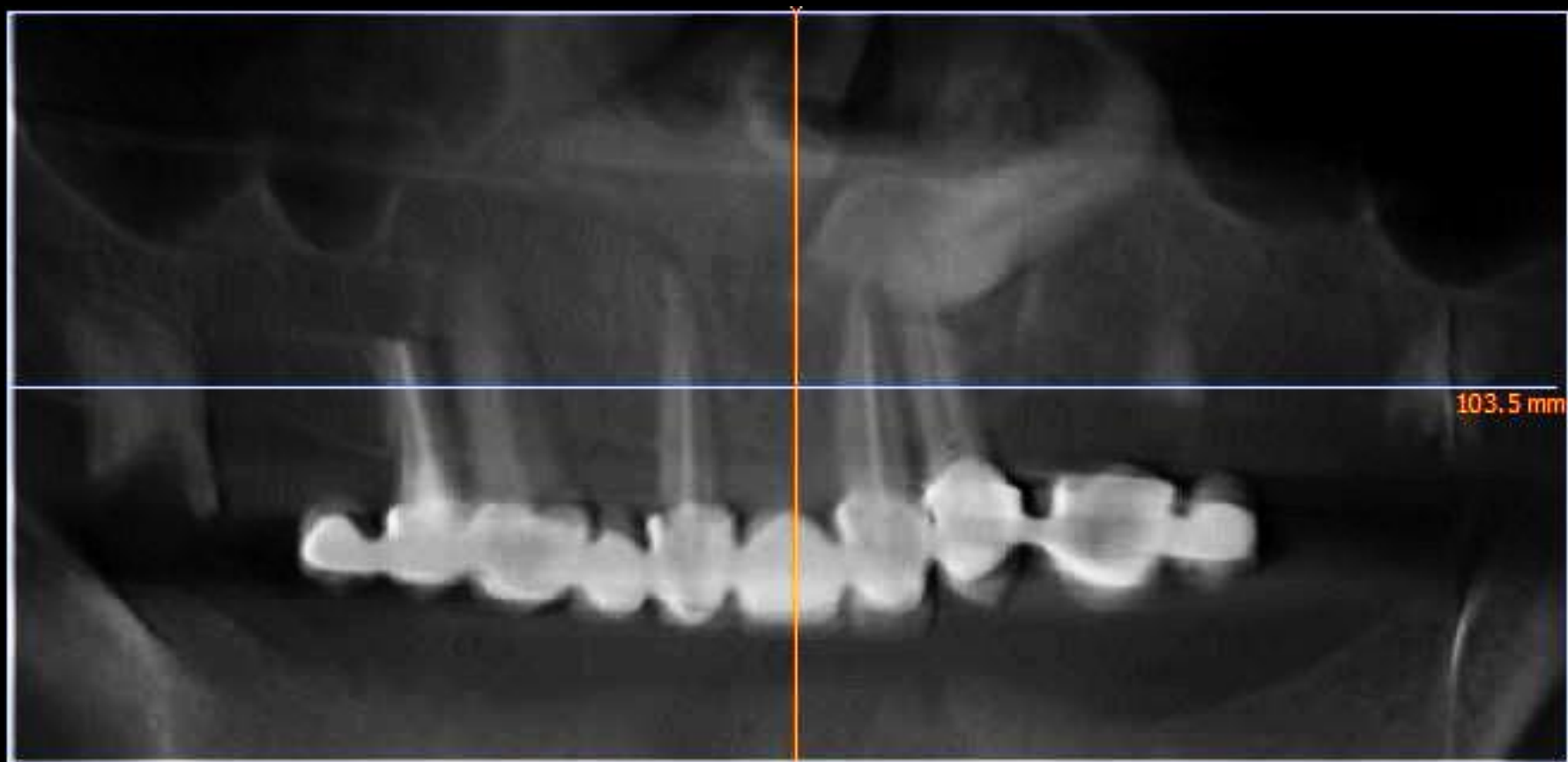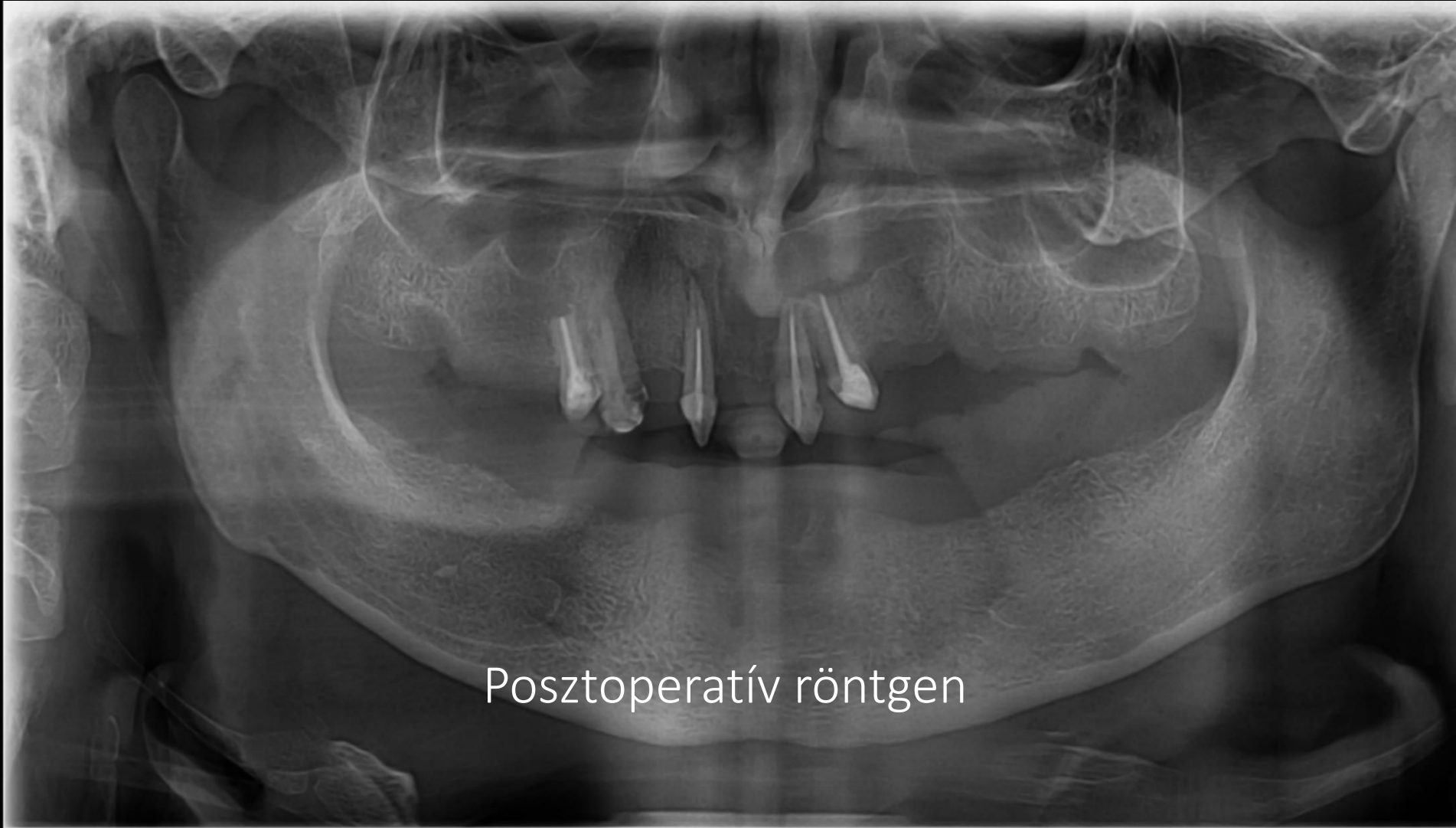






Retineált szemfog+ciszta eltávolítása





Posztoperatív röntgen

Fogászati implantátumok

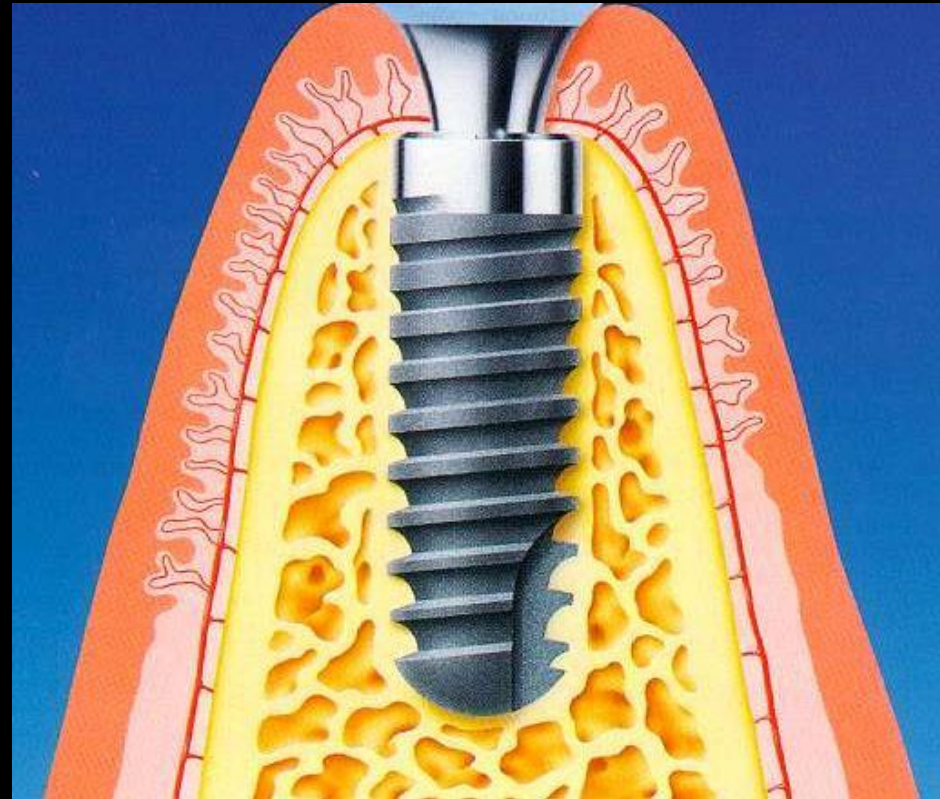


Enossealis csavarimplantátumok

Az oralis /fogászati/ implantológia a fogorvostudományban olyan új interdiszciplináris szakterület, amelynek célja a protetikai helyreállítás, de ehhez sebészeti, parodontológiai, orthodonciai módszereket is igénybe vesz.

Titán csavar implantátumok

- Rögzülési mechanizmus:
csontintegráció
/osseointegration/



Modern implantológia =
A csontintegráció felfedezése
és az azt követő tudományos
kutatások





