



KERINGÉSI ZAVAROK I.

Madaras Lilla

*250 years of EXCELLENCE
in medical education,
research & innovation
and healthcare*

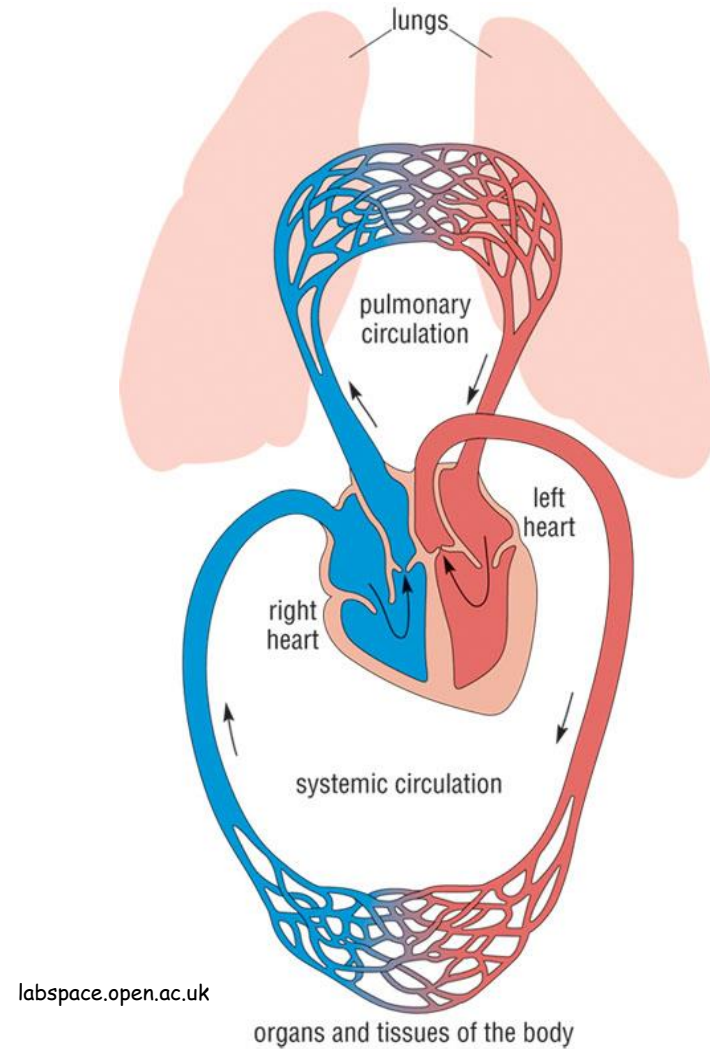
2022. szeptember 13

Normál folyadék homeostasis

- Érfalak integritása megőrzött
- Hidrosztatikai és kolloid ozmotikus nyomás fiziológiás tartományban
- A vér folyékony

Főszereplők

- Szív
- Erek
- Vér



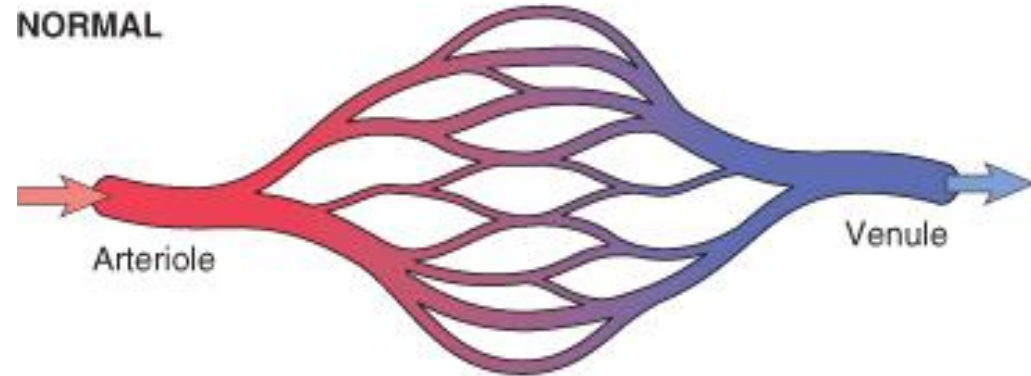Keringési zavarok

- Hyperaemia (aktív, passzív)
- Oedema
- Haemorrhagia
- Thrombosis
- Embolia
- Infarctus
- Shock

HYPERAEMIA

HYPERAEMIA (VÉRBŐSÉG) I.

- **Fogalma:** lokálisan nagyobb vérmennyiség
- **Formái:** aktív, passzív



© Elsevier 2005

- **AKTÍV HYPERAEMIA**
 - Arteria, arteriola, kapilláris aktív dilatáció
 - erythema
 - Formái: fiziológias, patológias (gyulladás, láz, kémiai, fizikai hatás)



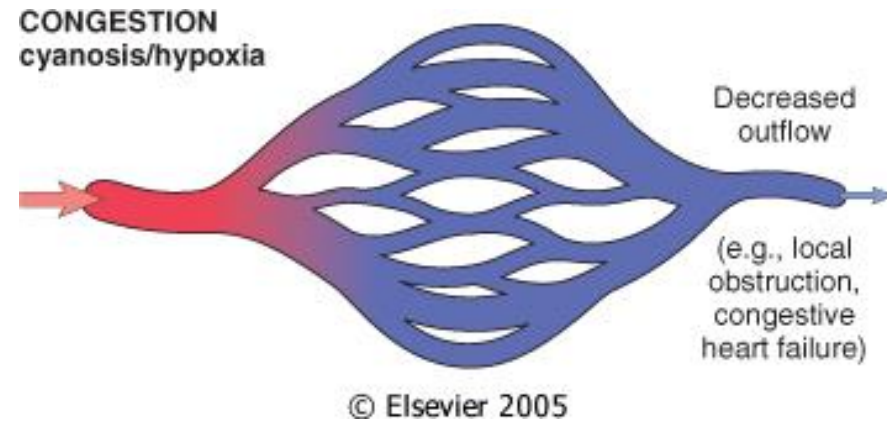

© Elsevier 2005

HYPERAEMIA (VÉRBOŐSÉG) II.

• PASSZÍV HYPERAEMIA

(pangásos vérbőrség, congestio)

- Pathomechanizmus : a vénás elfolyás akadályoztatása
- **Formái:** lokális, generalizált(szisztémás)
- **Jellemző:** cyanosis, hypoxia
- **Okai:**
 - **Szisztémás pangás:** szívelégtelenség
 - **Lokális:**
 - véna szűkület, thrombosis
 - (pl: Stokes gallér, portális pangás, pylethrombosis)



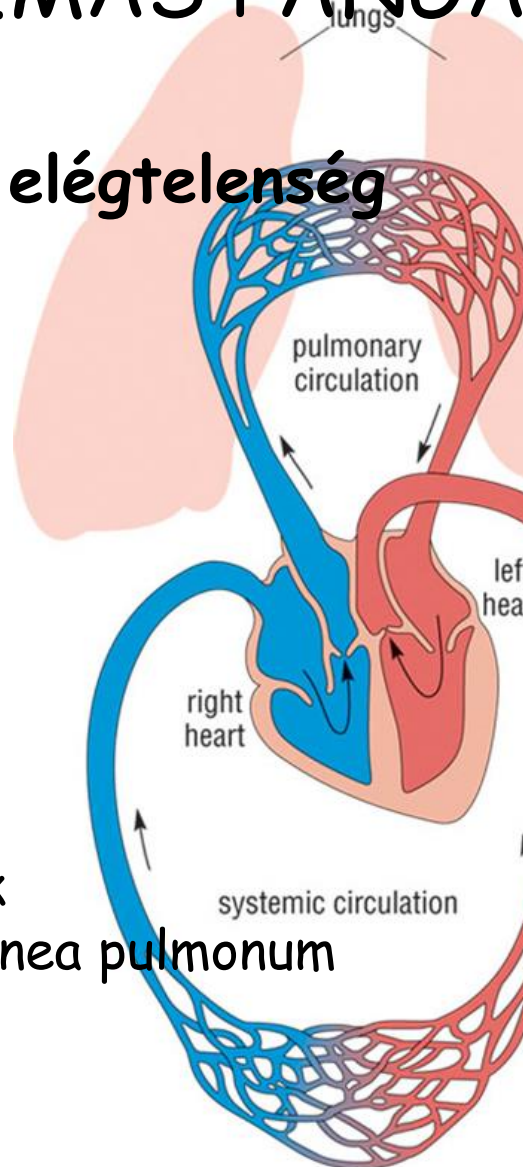
SZISZTÉMÁS PANGÁS KÖVETKEZMÉNYEI

Bal szívfél elégtelenség

Jobb szívfél elégtelenség

Tüdők

Tömött
nehéz
Szívhajsejtek
Induratio brunea pulmonum



Máj

- hepar moschatum-szerecsendiómáj
- centrilobularis necrosis
- fibrosis (cirrhosis-helytelen!!)

Vesék

- Csillagos vénák rajzolata kifejezett
- kiszélesedett a kéreg
- Velő és kéreg élesen elkülönül

Lép

- megnagyobbodott, livid
- fibrosis (Induratio cyanotica lienis)

Bőr

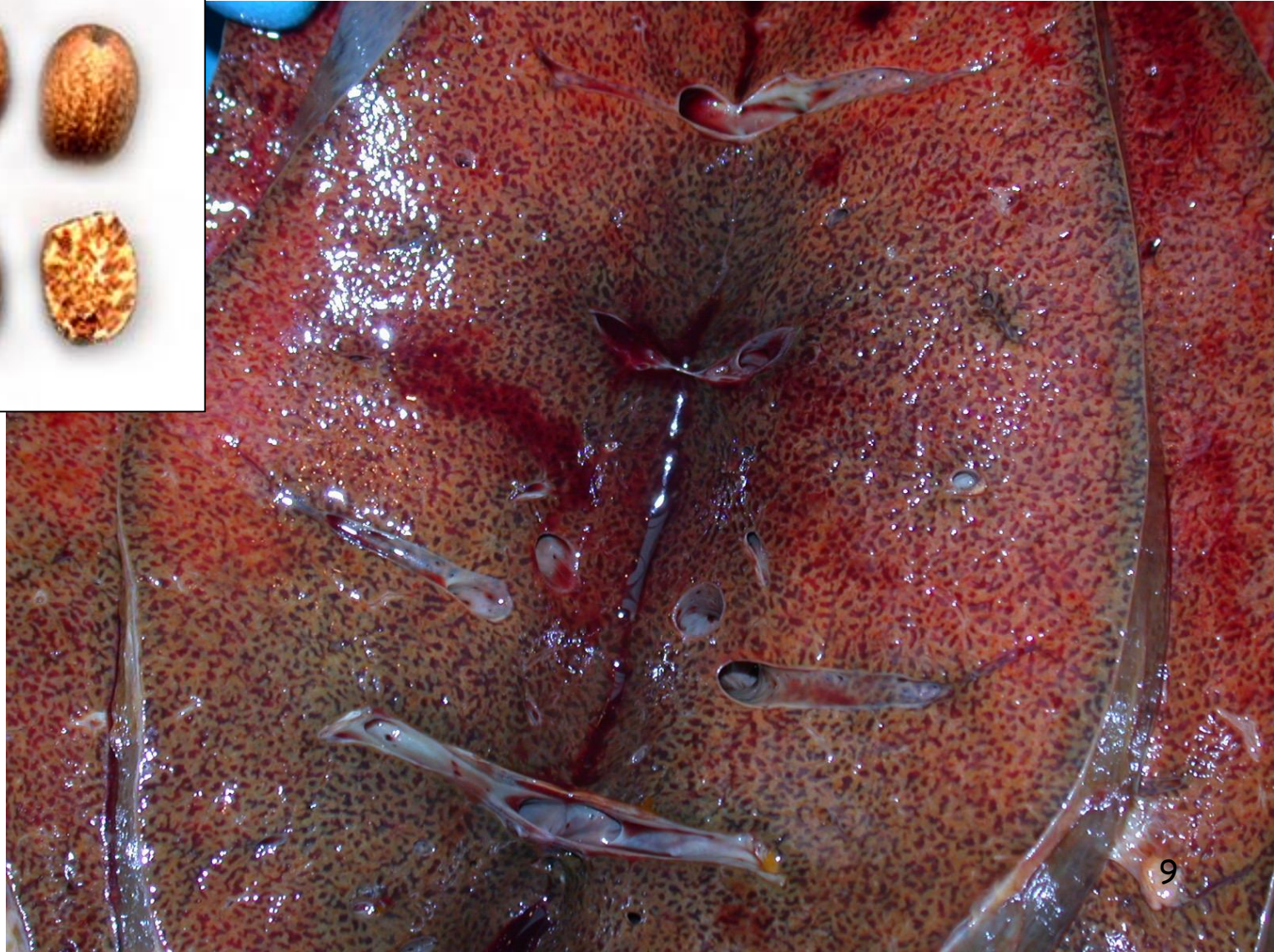
- cyanosis, anasarca

Testüregek

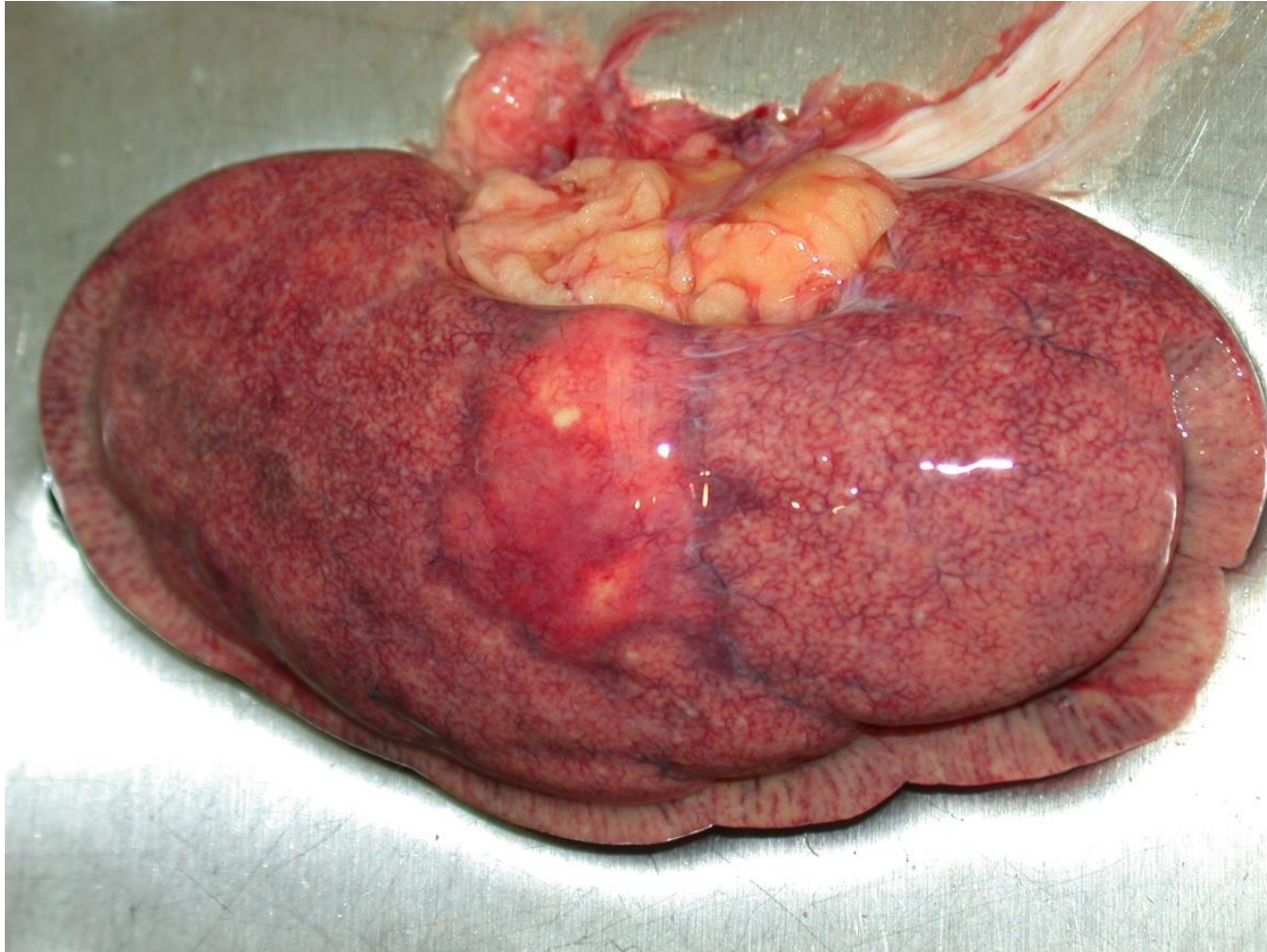
- Ascites, hydrothorax

organs and tissues of the body

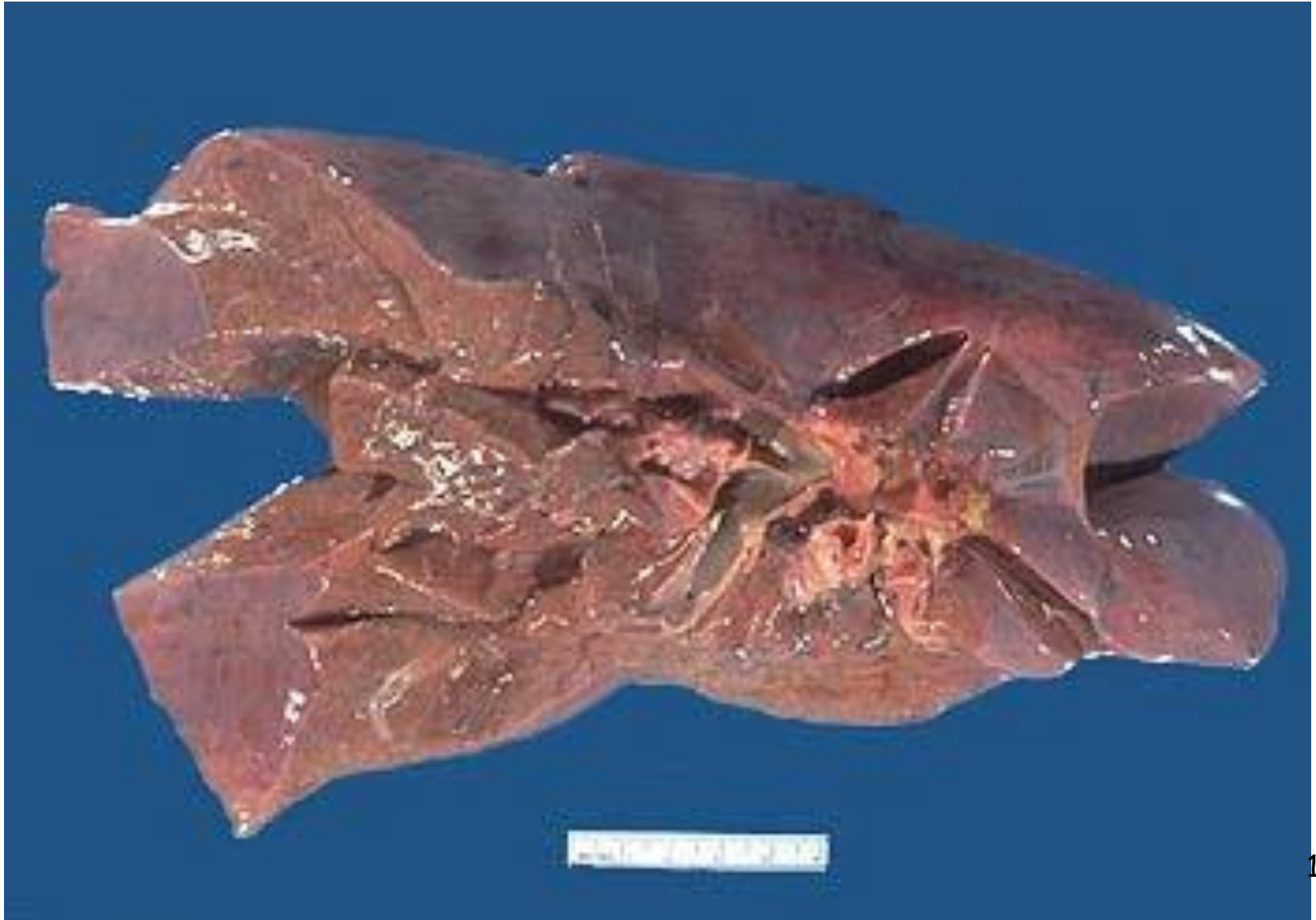Szerecsendiómáj



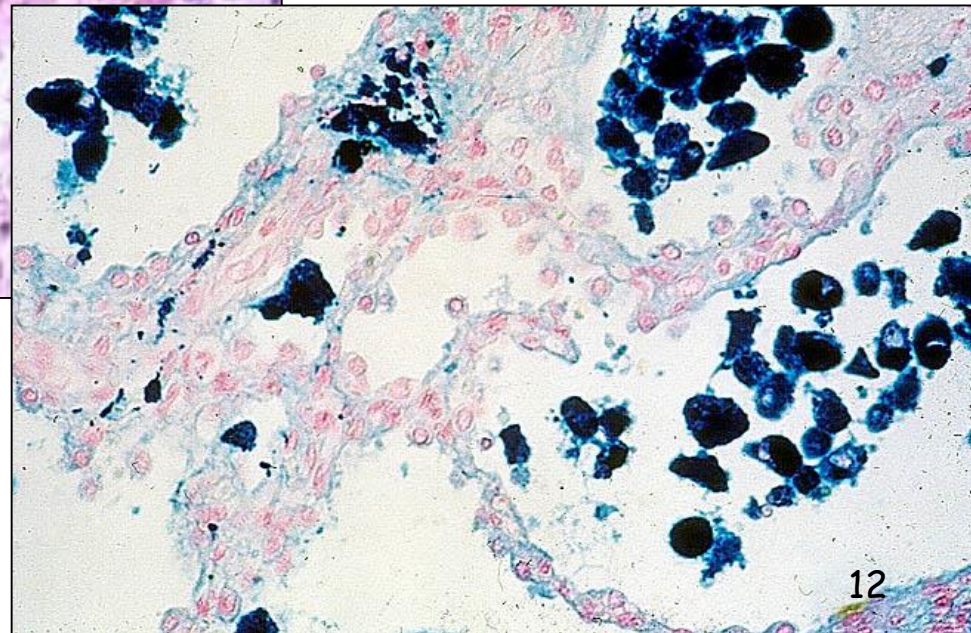
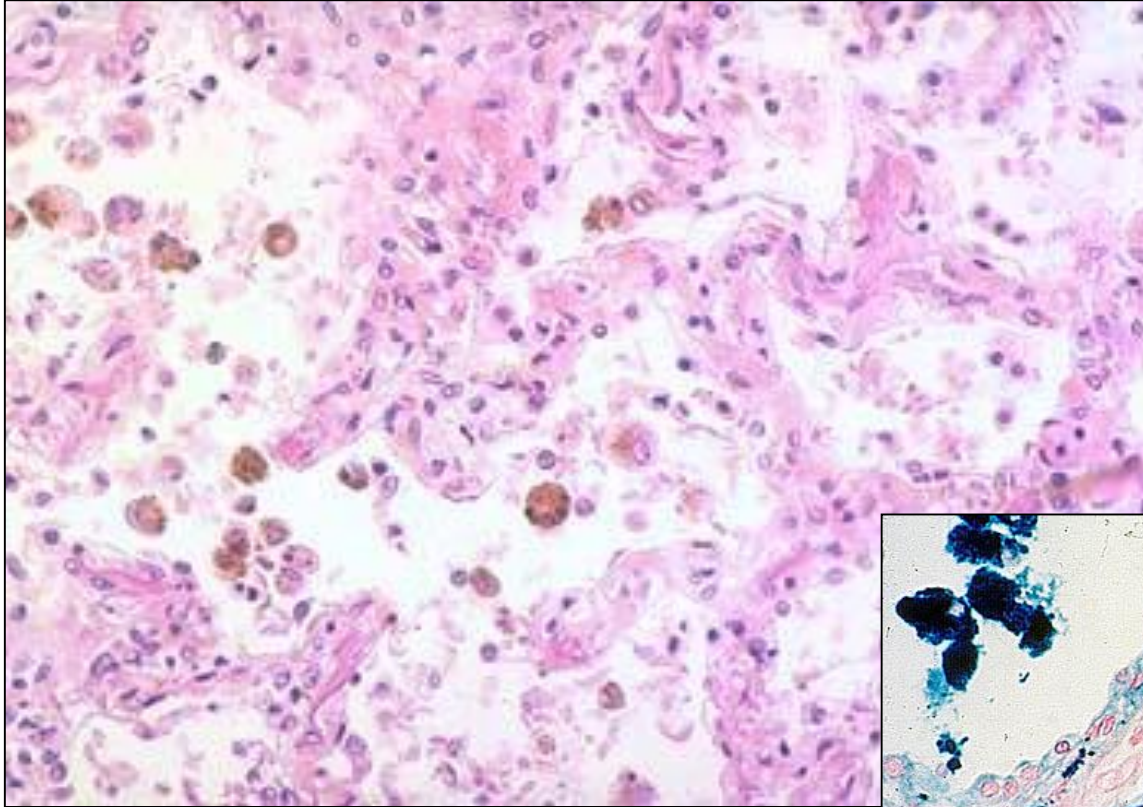
Vese-congestio (+?)

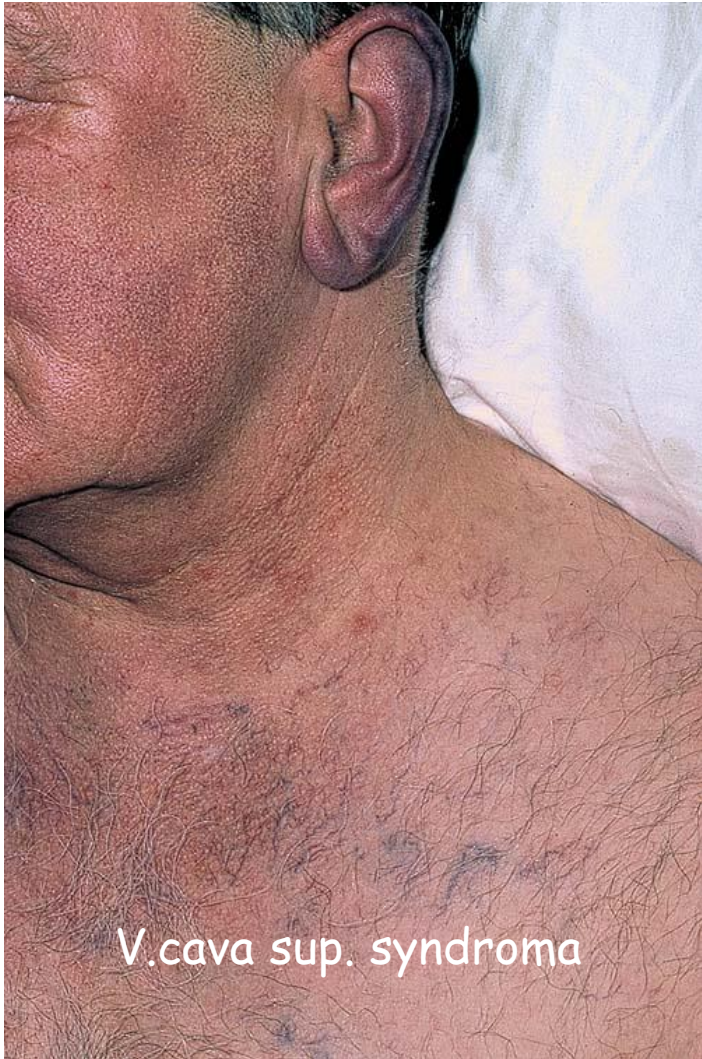

Induratio brunea pulmonum

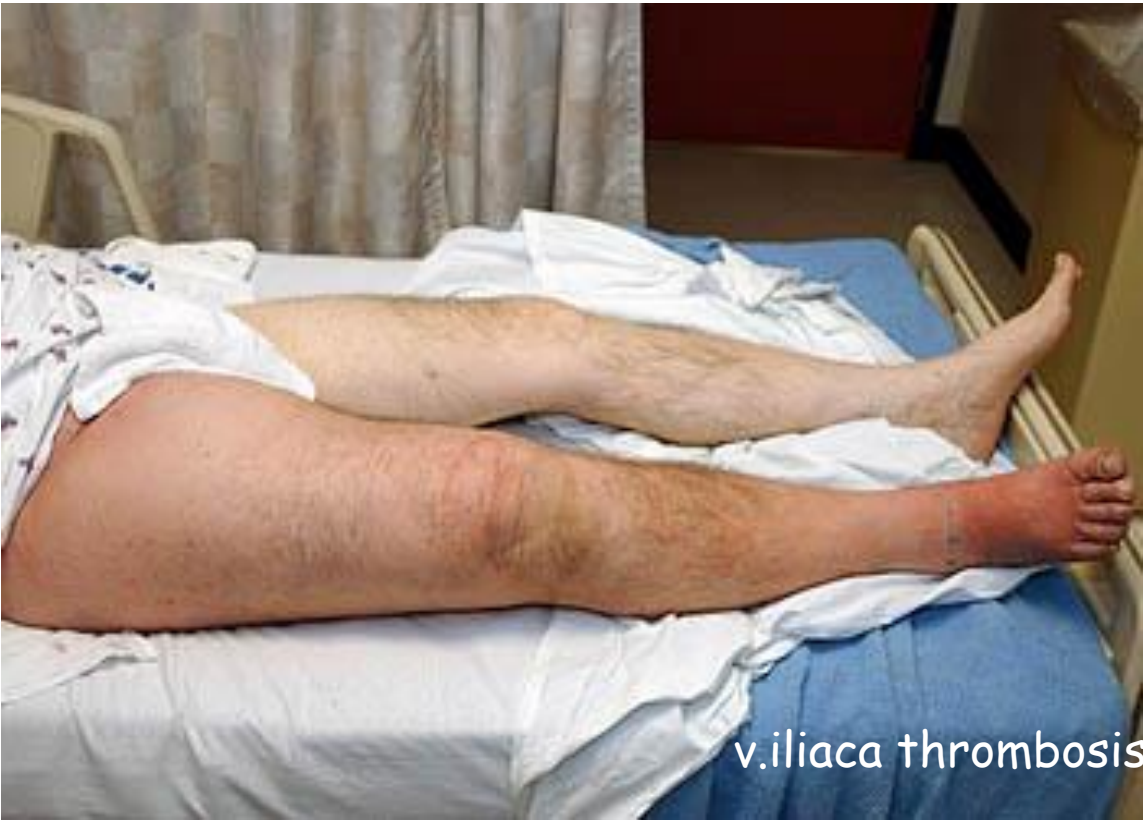

Haemosiderin szívhajsejtekben





V.cava sup. syndroma



v.iliaca thrombosis

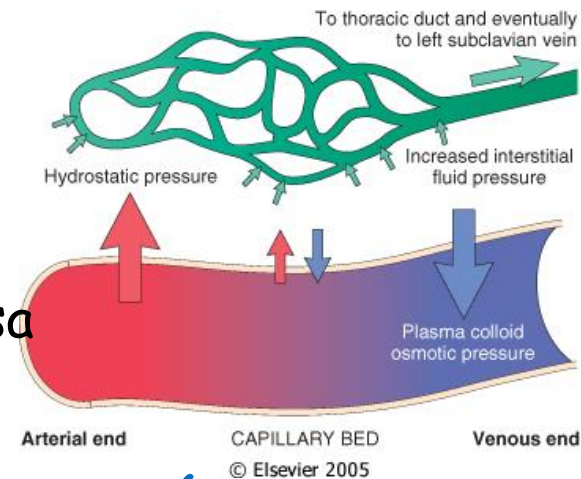
OEDEMA

OEDEMA (VIZENYŐ)

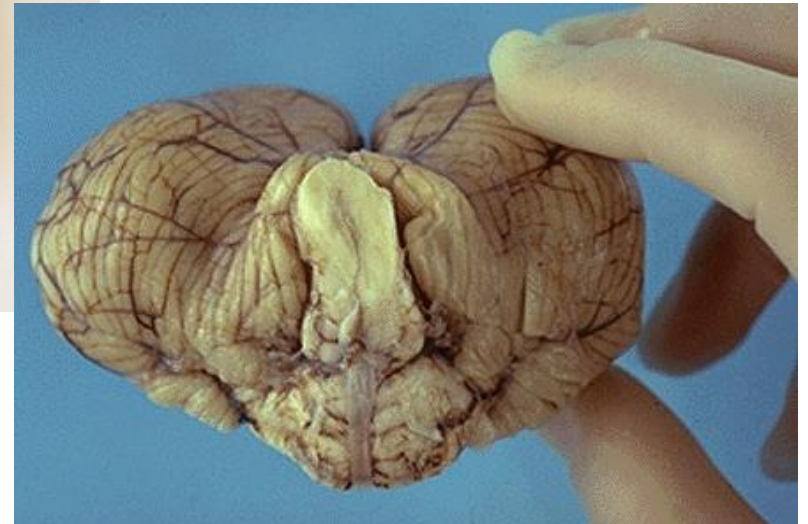
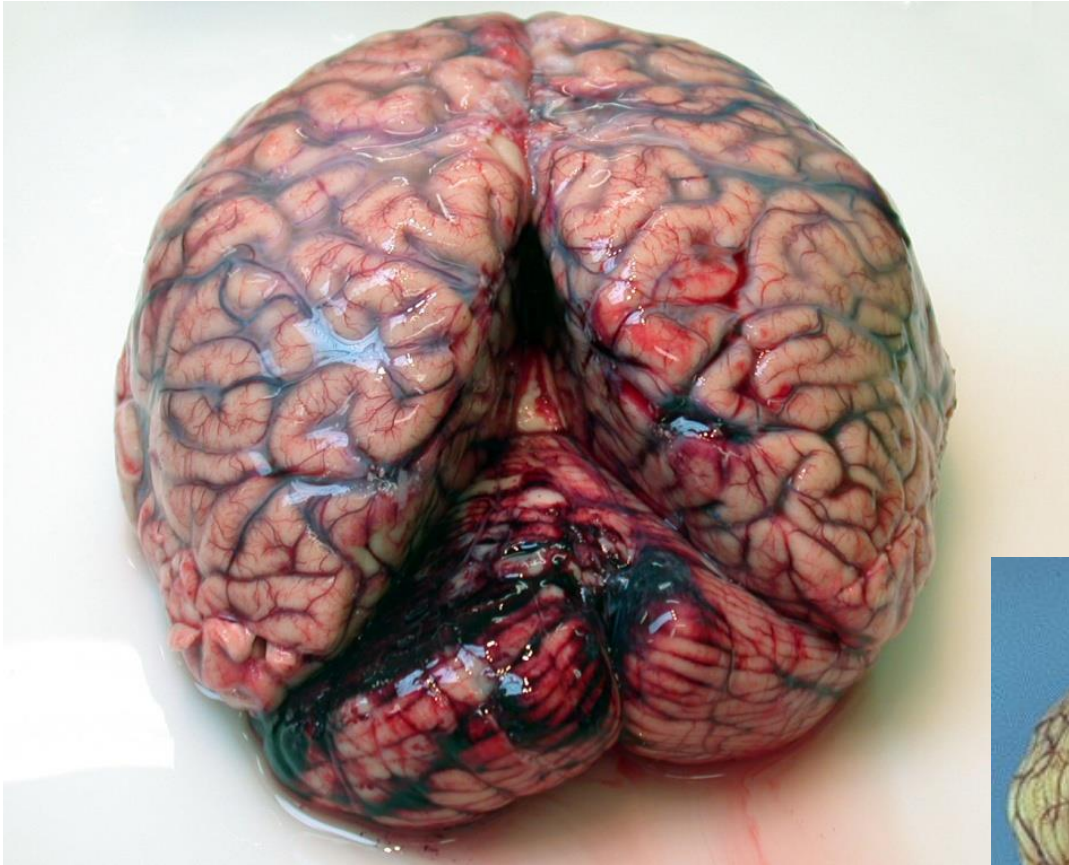
- **Fogalma:** az intersticiális folyadék mennyiségének megnövekedése (lehet **transudatum** vagy **exsudatum**)

- **Okai:**

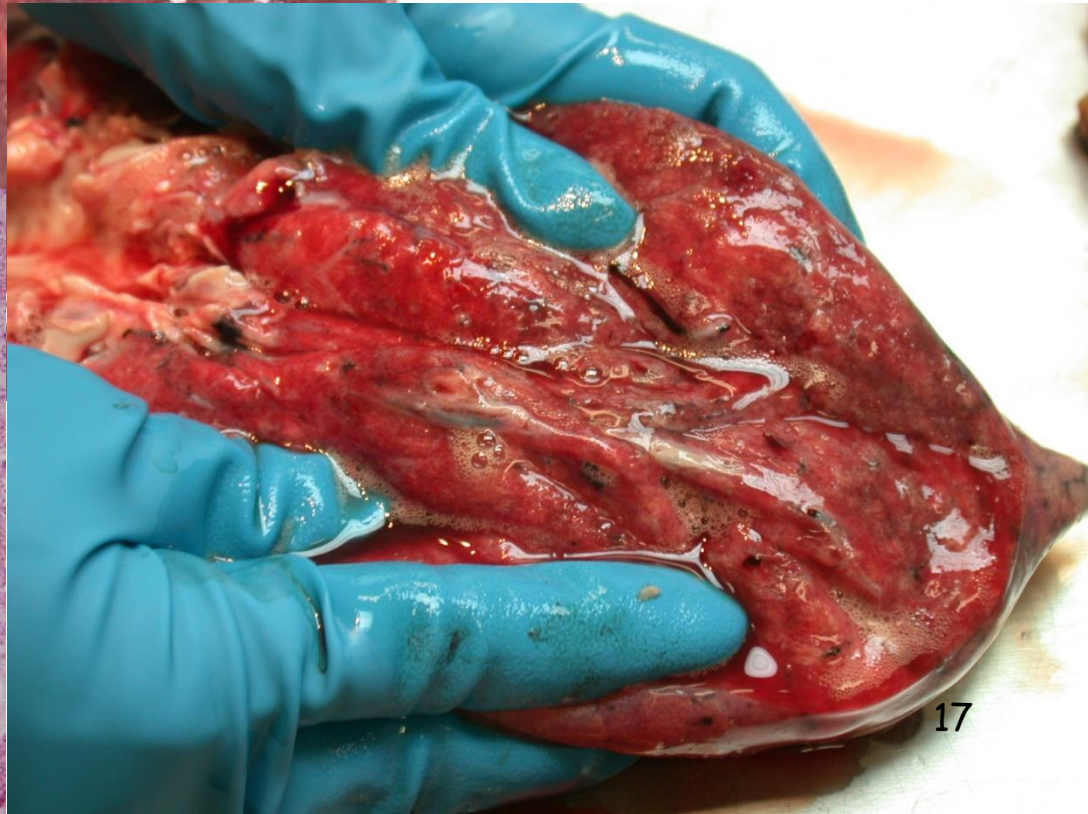
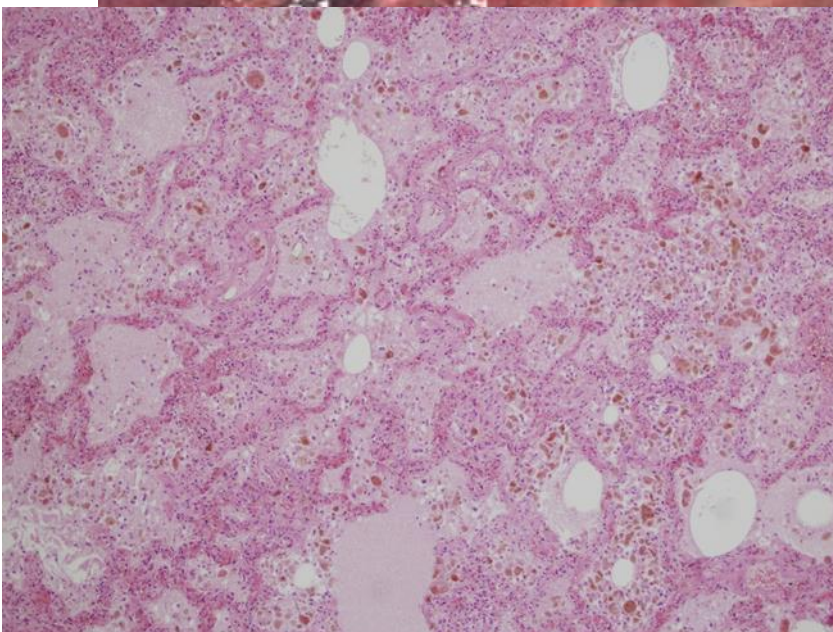
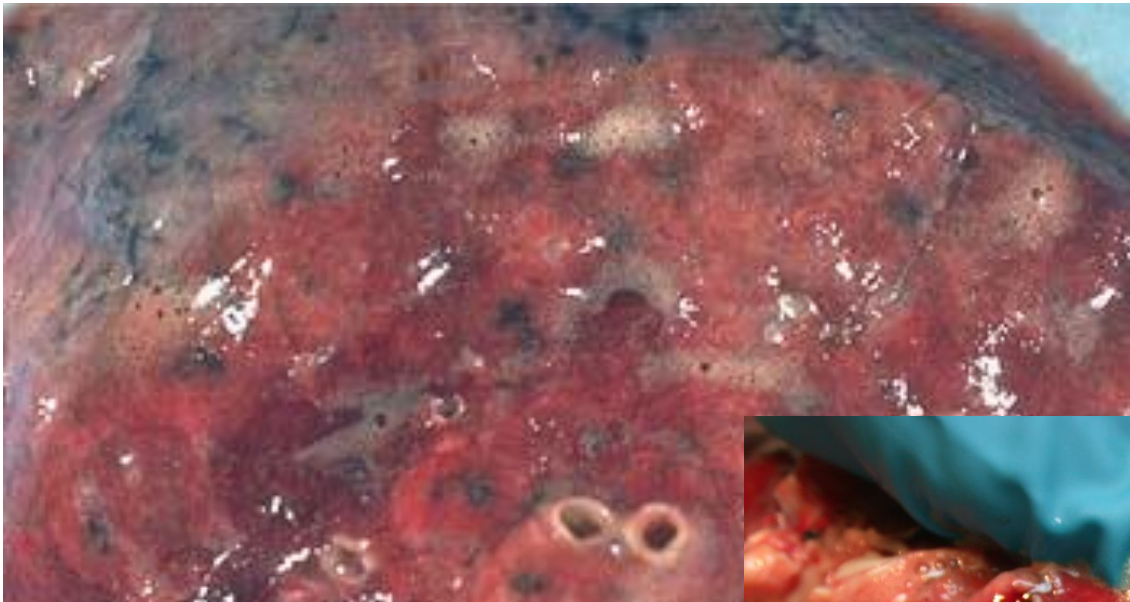
- **HIDROSZTATIKUS NYOMÁS** fokozódása (lokális- pl.mélyvénás thrombosis, szisztémás- pl.szívelégtelenség)
- Csökkent plazma **KOLLOIDOZMOTIKUS NYOMÁS** (pl.cirrhosis, nephrosis syndroma, éhezés)
- **NYIROKPANGÁS** (lymphoedema, elephantiasis)
- **SÓ- ÉS VÍZRETENCIÓ**
- **GYULLADÁS** (exsudatum)

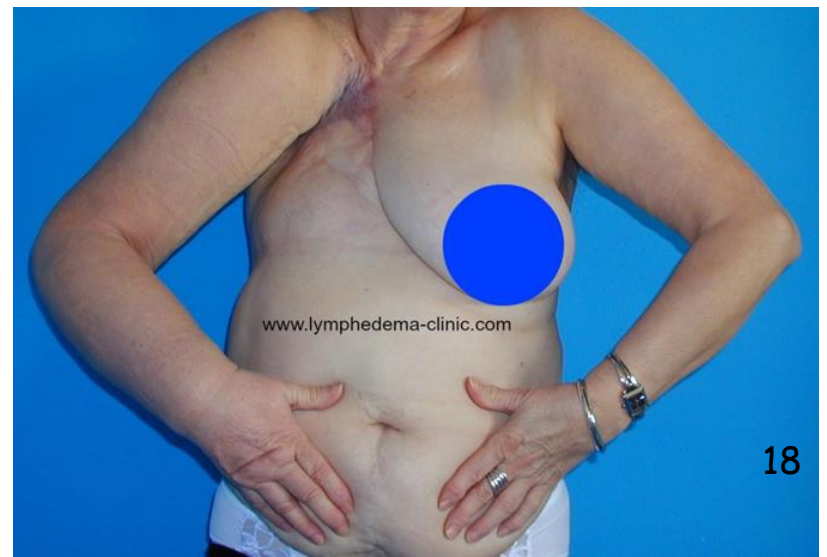
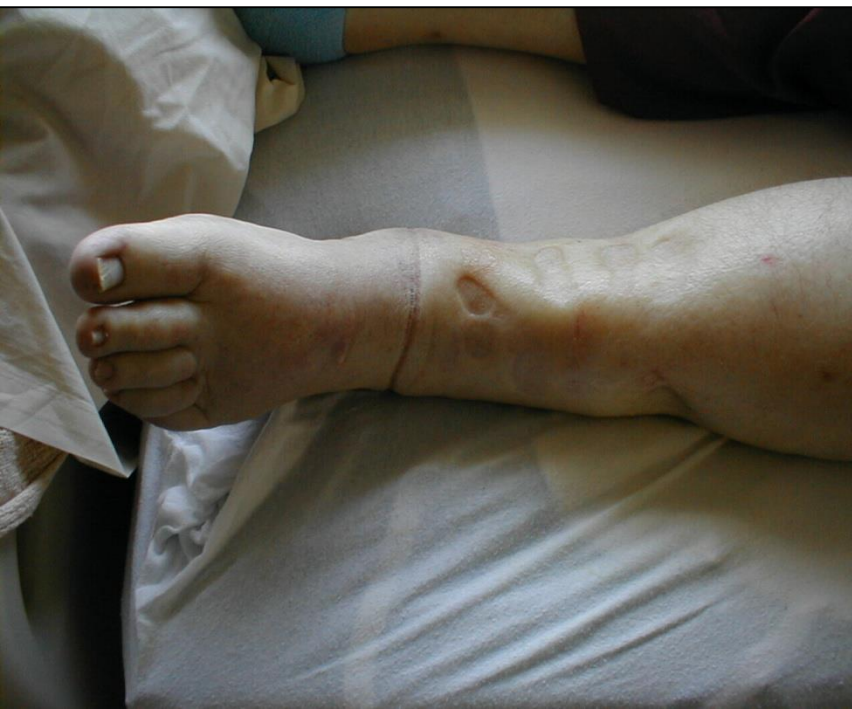
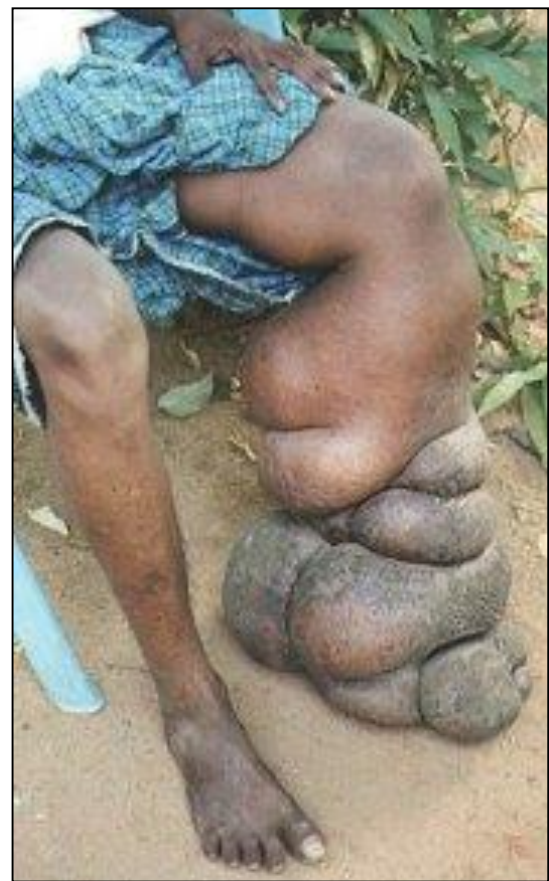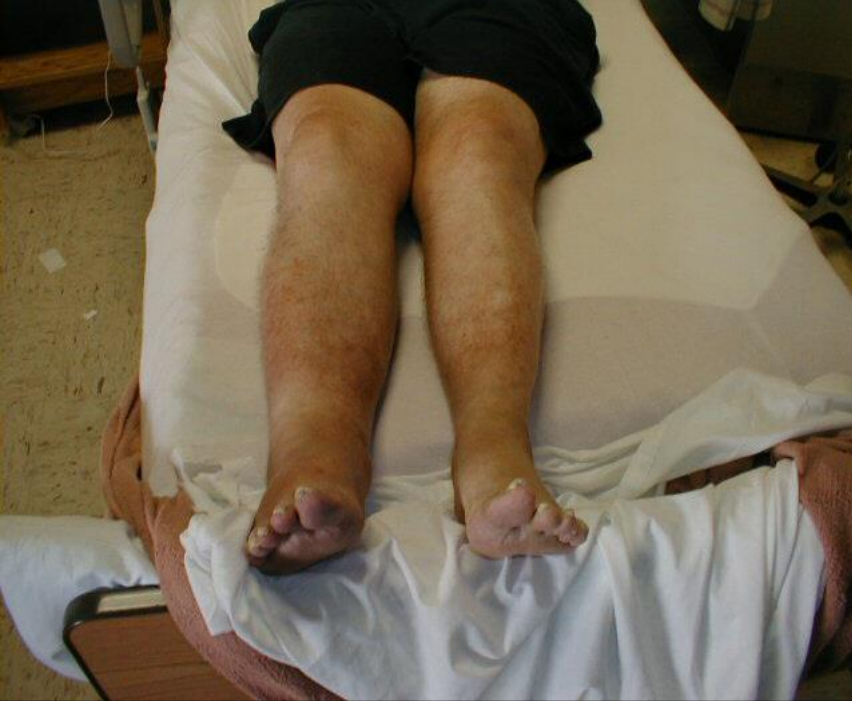Agyoedema



Tüdőoedema





Haemorrhagia (vérzés)

Haemostasis főszereplői

- Érfal (endothel)
- Vérlemezkék
- Véralvadási kaszkád

Normal haemostasis

- **Vasoconstrictio** (endothelin)
- **Primer haemostasis**: vérlemezkek kitapadása, aktivációja, aggregatioja (ECM)
- **Secunder hemostasis**: fibrin háló, további vérlemezkek (Tissue factor)

VÉRZÉS (HAEMORRHAGIA)

- Fogalma: a vér kilépése az ér pályából
- Ok:
 - Érfal mechanikai sérülése (**h. per rhexim**)
 - Érfal felmaródása (**h. per arrosionem**)
 - Érfal, haemostasis zavara (**h. per diapedesim**)
 - Érfal: oka - hypoxia, fertőzés, gyógyszer, kollagénszintézis zavara, Schönlein-Henoch purpura, hereditér hemorrágiás teleangiectasia, szisztémás amiloidózis, hypertonia (más mechanizmus is!)
 - Haemostasis
 - **Thrombocytopenia** (szám csökkenés), okai
 - **Thrombasthenia** (funkció csökkenés): veleszületett, szerzett (aszpirin!!!)
 - » Idiopátiás trombocitopéniás purpura (ITP, autoimmun)
 - » Trombotikus microangiopátiák (TTP: trombotikus trombocitopéniás purpura, HUS: hemolitikus uraemiás szindróma)
 - » Gyógyszerindukált thrombocytopenia (kinin, penicillin, tiazid diuretikumok, heparin stb!!!)
 - » HIV-vel szövődött thrombocytopenia
 - **Véralvadási faktorok zavara miatti vérzések**
 - » Veleszületett, szerzett (májbetegségek!!!)
 - » Von Willebrand-betegség (leggyakoribb vérzéssel járó öröklődő betegség!)
 - » Haemophilia A (VIII.faktor hiánya)
 - » Haemophilia B (IX.faktor hiánya - Christmas betegség)
 - » Haemophilia C (XI.faktor)
 - **Disszeminált intravaszkuláris koaguláció (DIC, konzumpciós koagulopátia)**₂₂
 - » Oka: sepsis, trauma, daganat, szülés,
 - » Vérzés és trombotikus jelenség együtt!!!

A vérzések osztályozása, elnevezései

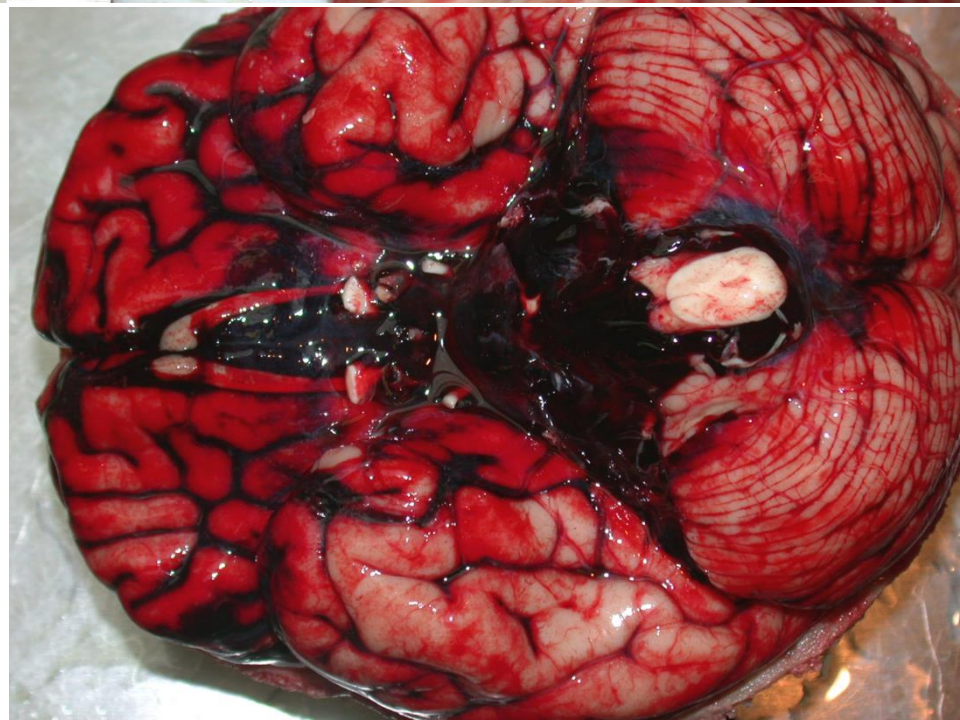
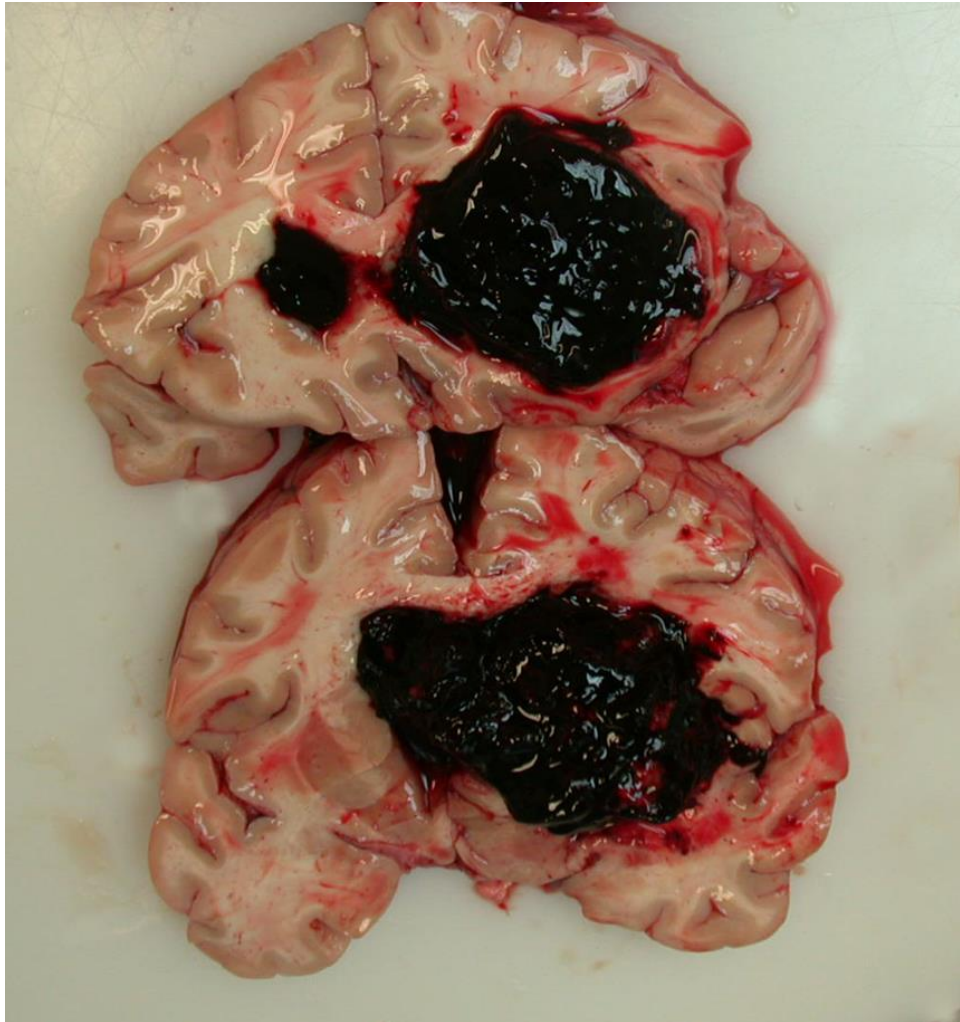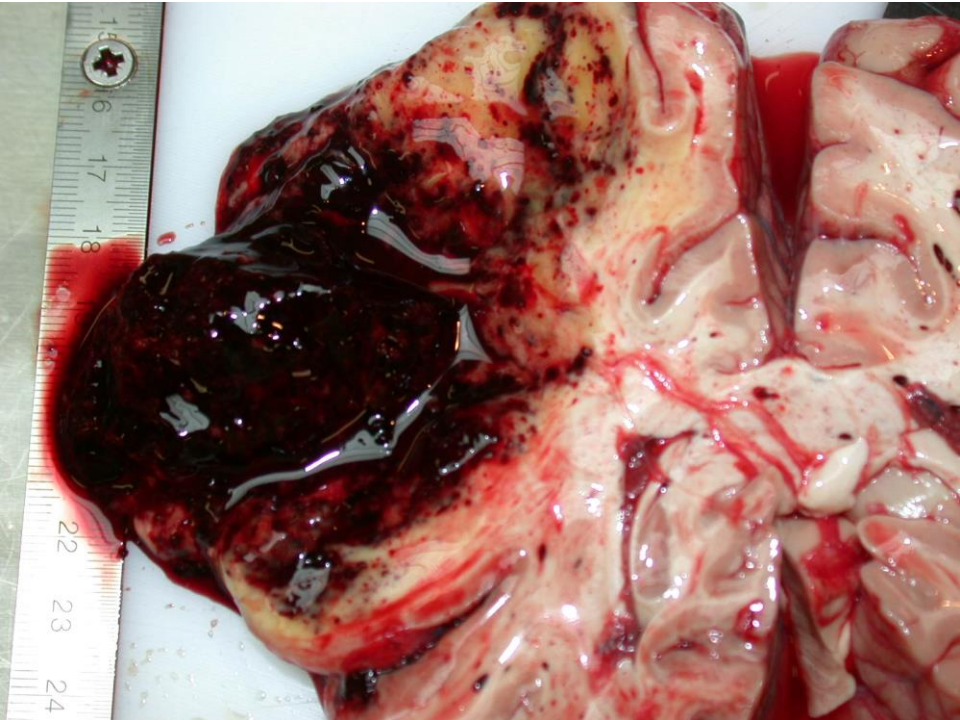
- **Kiterjedése alapján**

- Exsanguinatio, apoplexia, haematoma, suffusio, ecchymosis, purpura, petechia

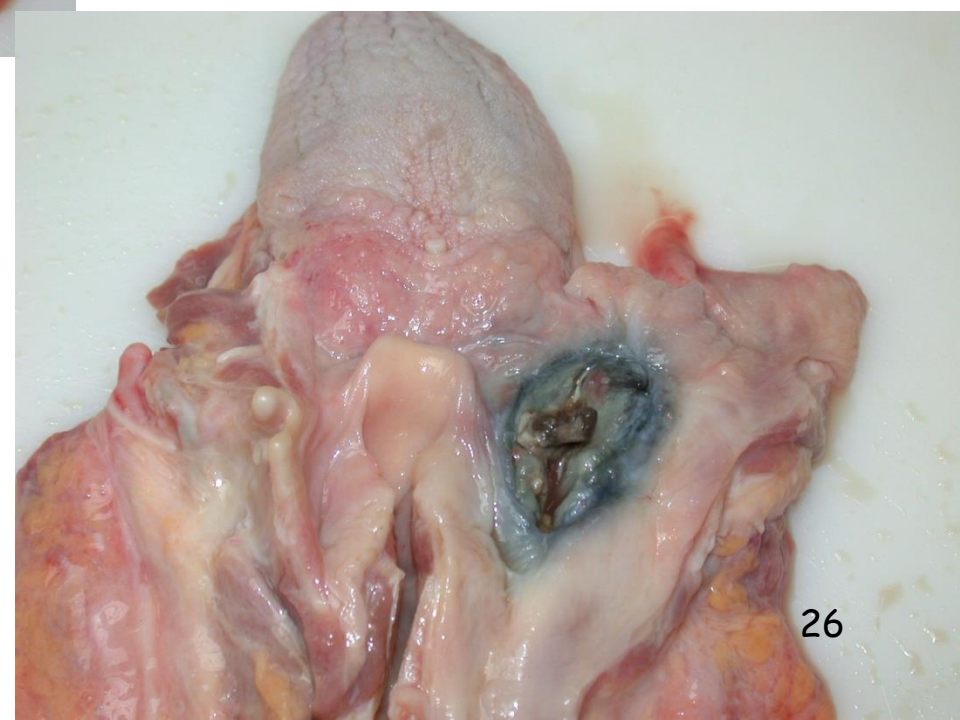
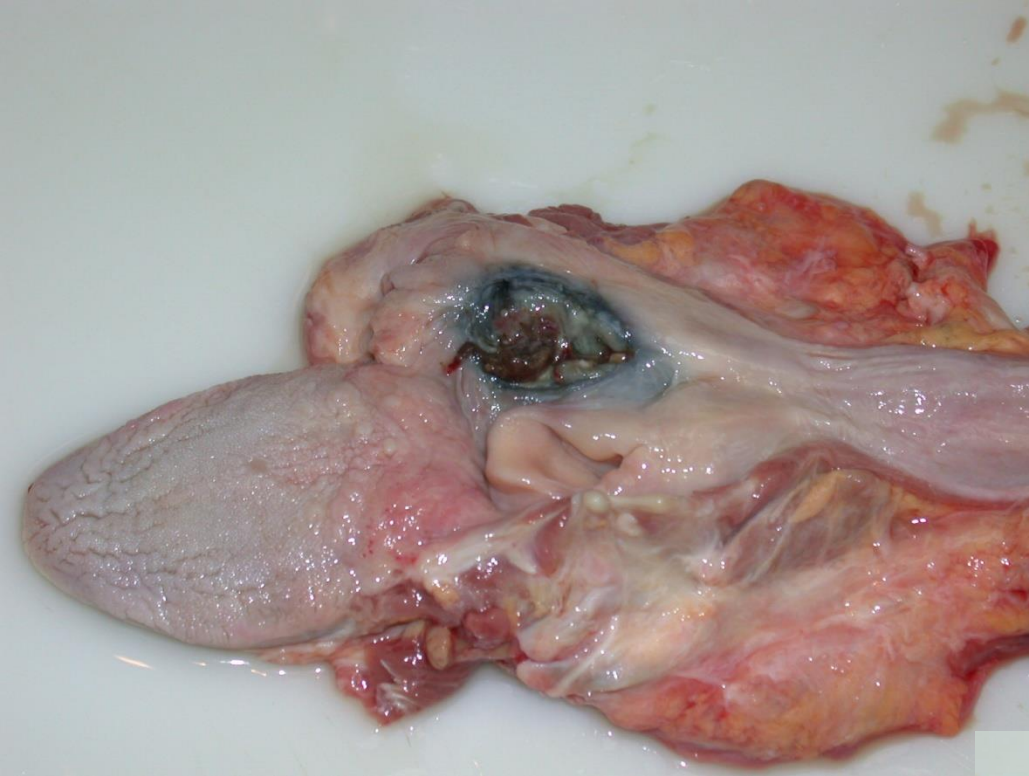- **Lokalizáció alapján**

- Pl: haemothorax, haemopericardium, haemascos, haemarthros, epistaxis, haematemesis, melaena, haematochesia...

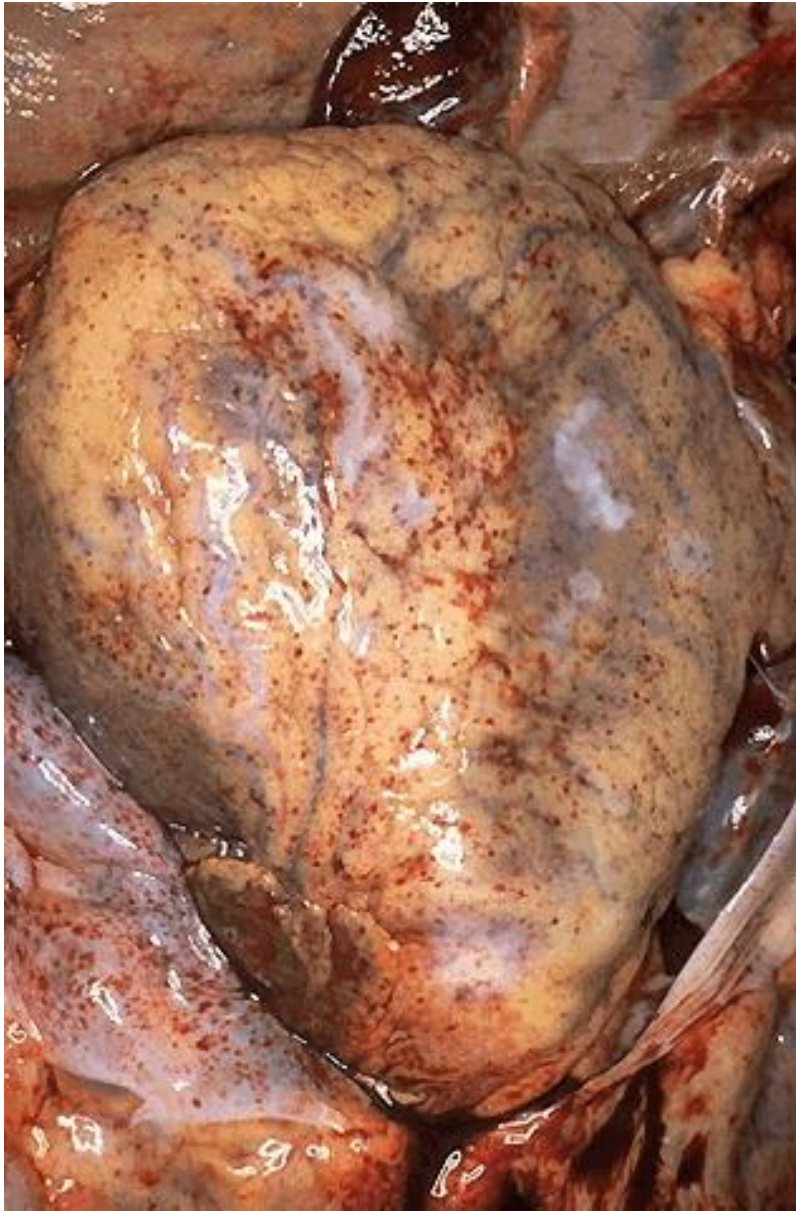Vérzések pathomechanizmus szerint...



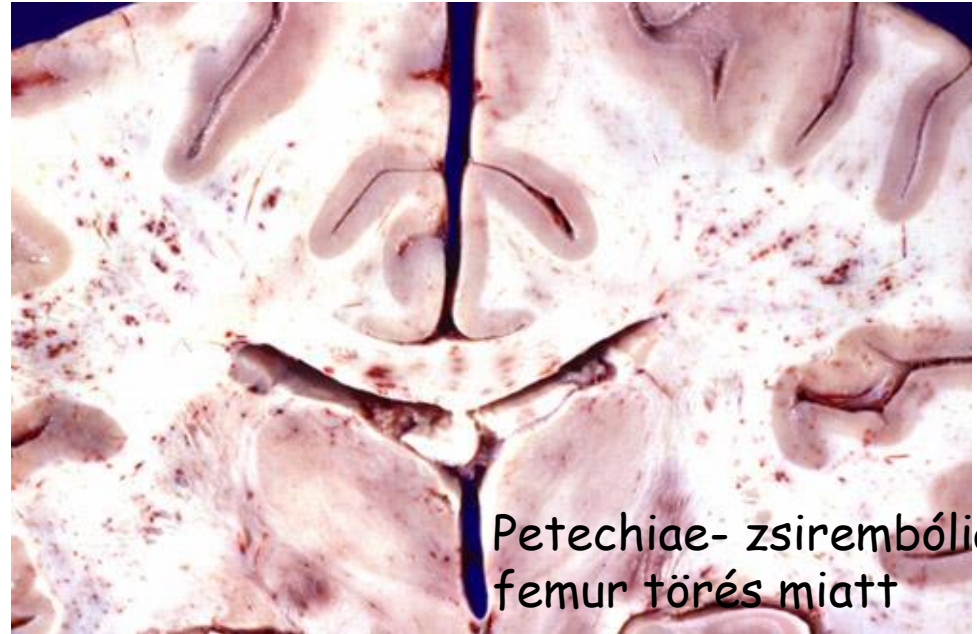Haemorrhagia per rhexim- agy



Haemorrhagia per arrosionem
(hypopharynx tumor)



Petechiae- pericardium
(thrombocytopenia)

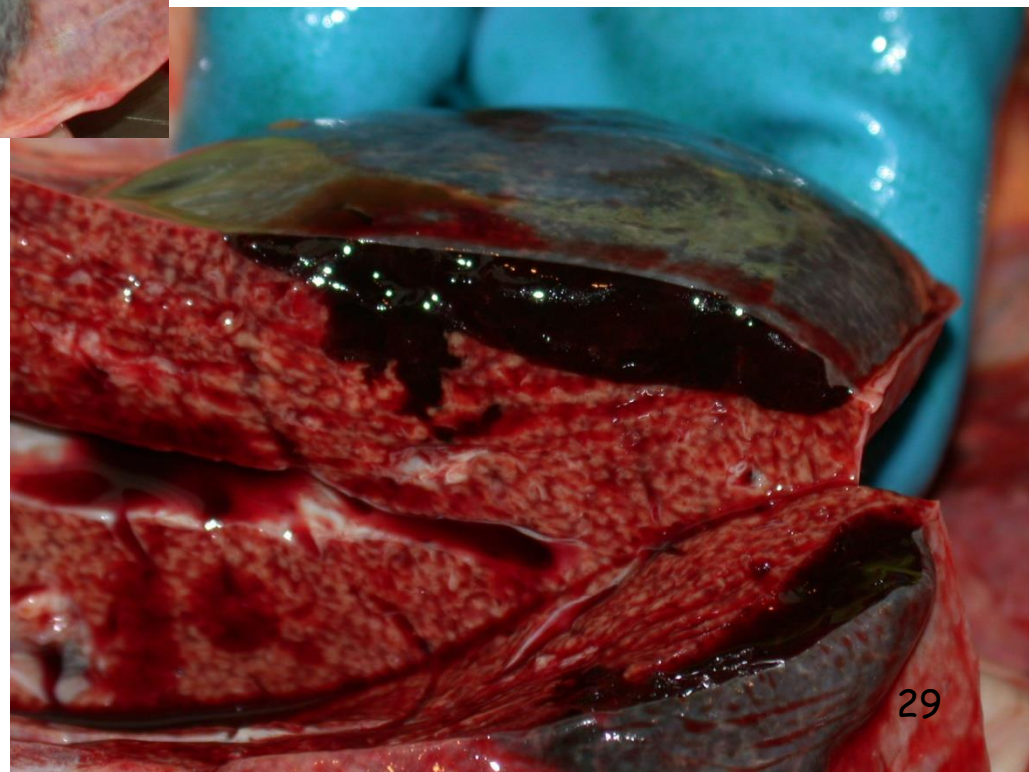
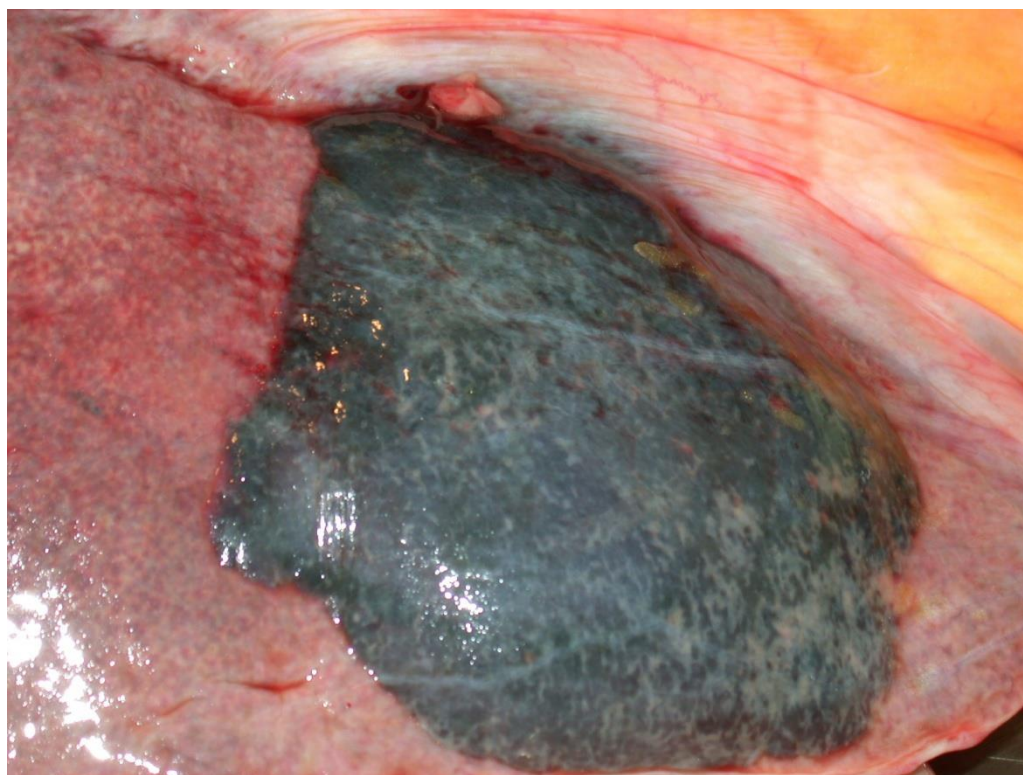


Petechiae- zsirembólia-
femur törés miatt

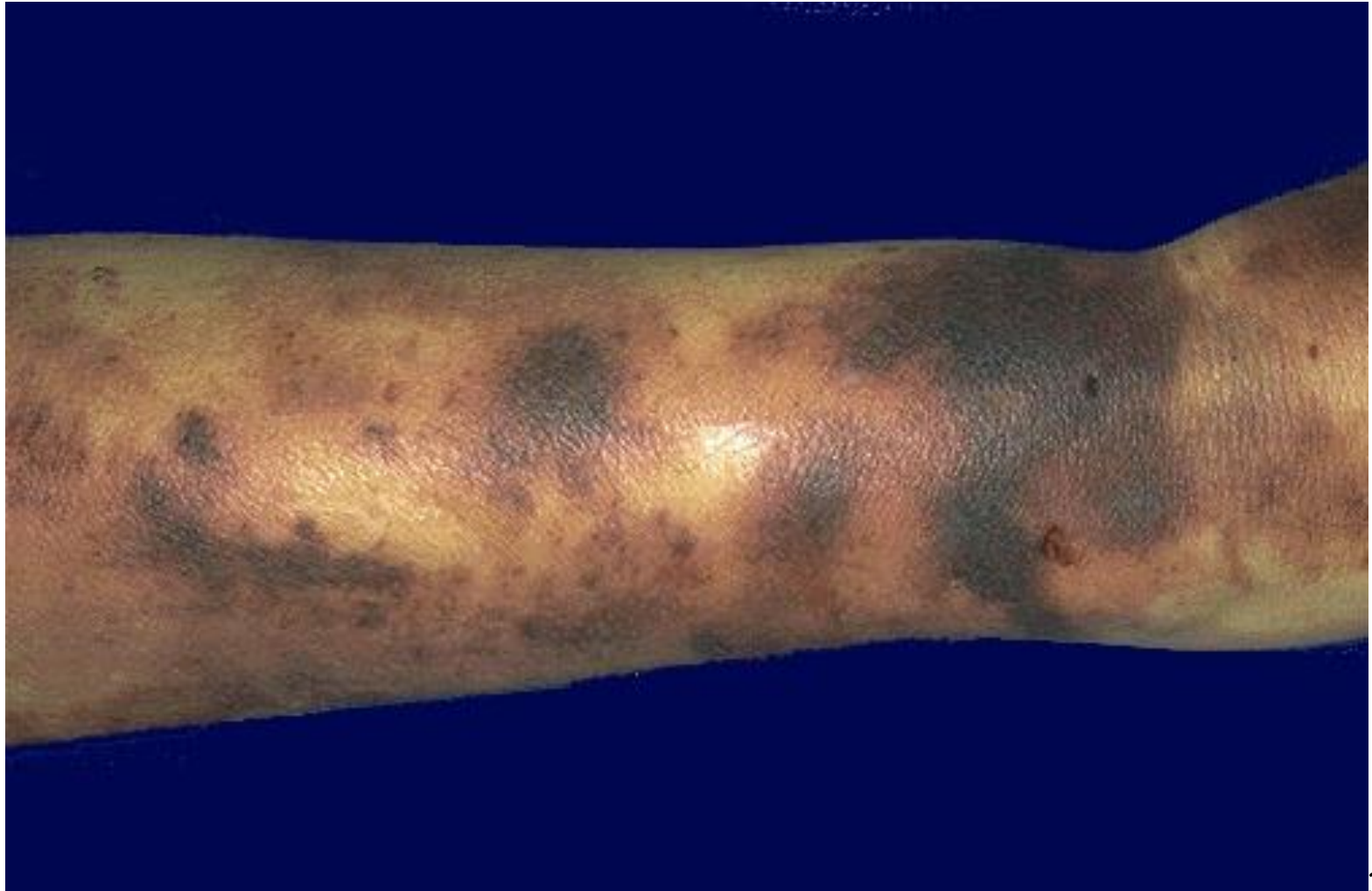Haemorrhagia per diapedesim

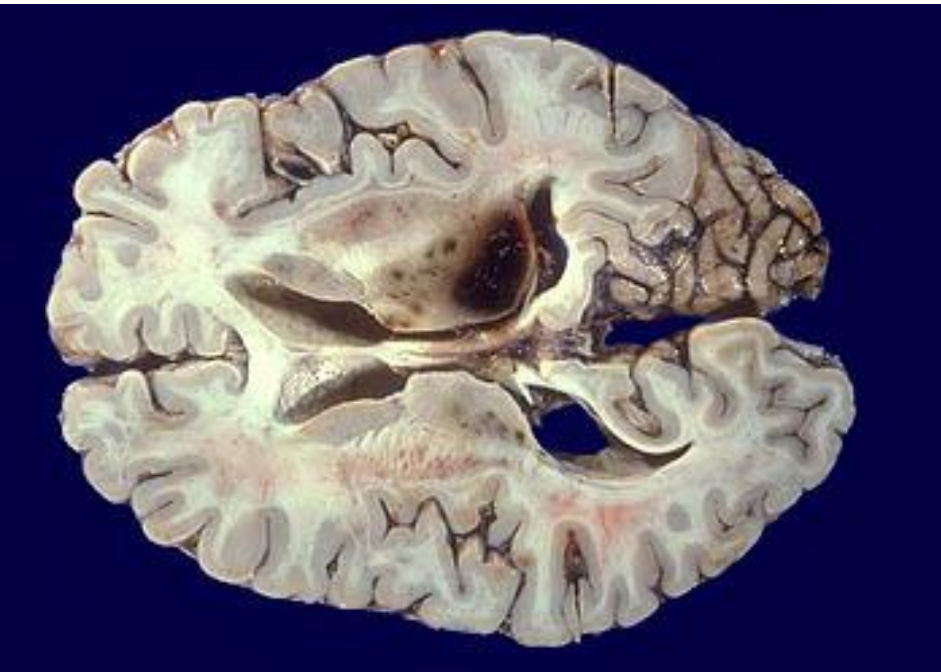Vérzések, kiterjedés
szerint...

Májtok alatti haematoma

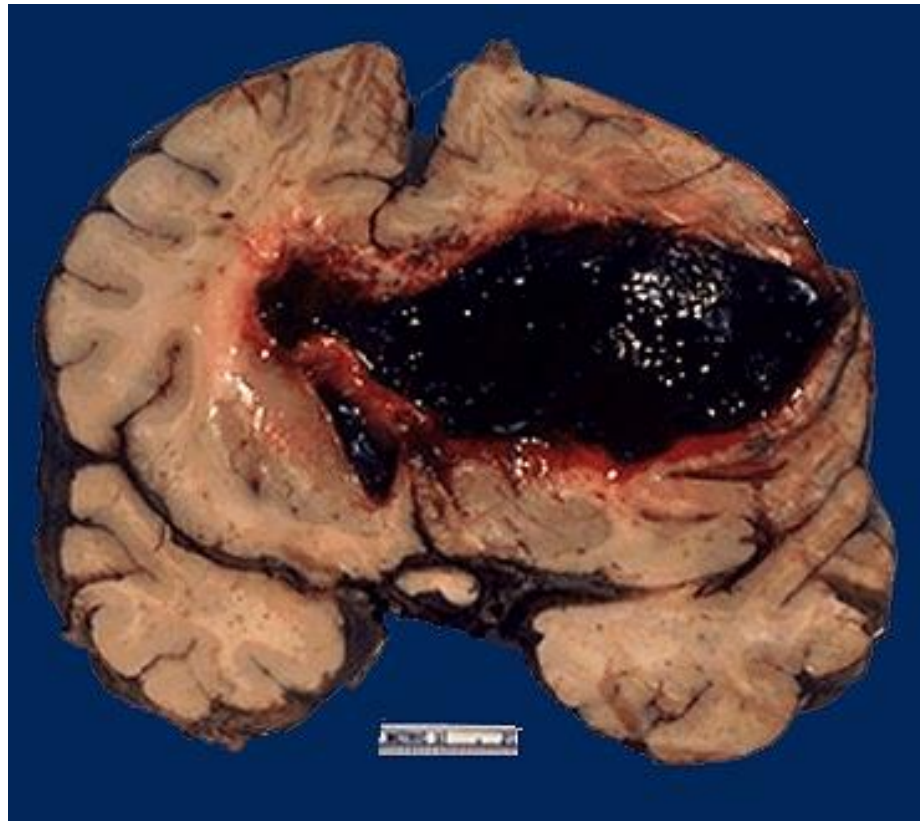


Suffusio, haematoma

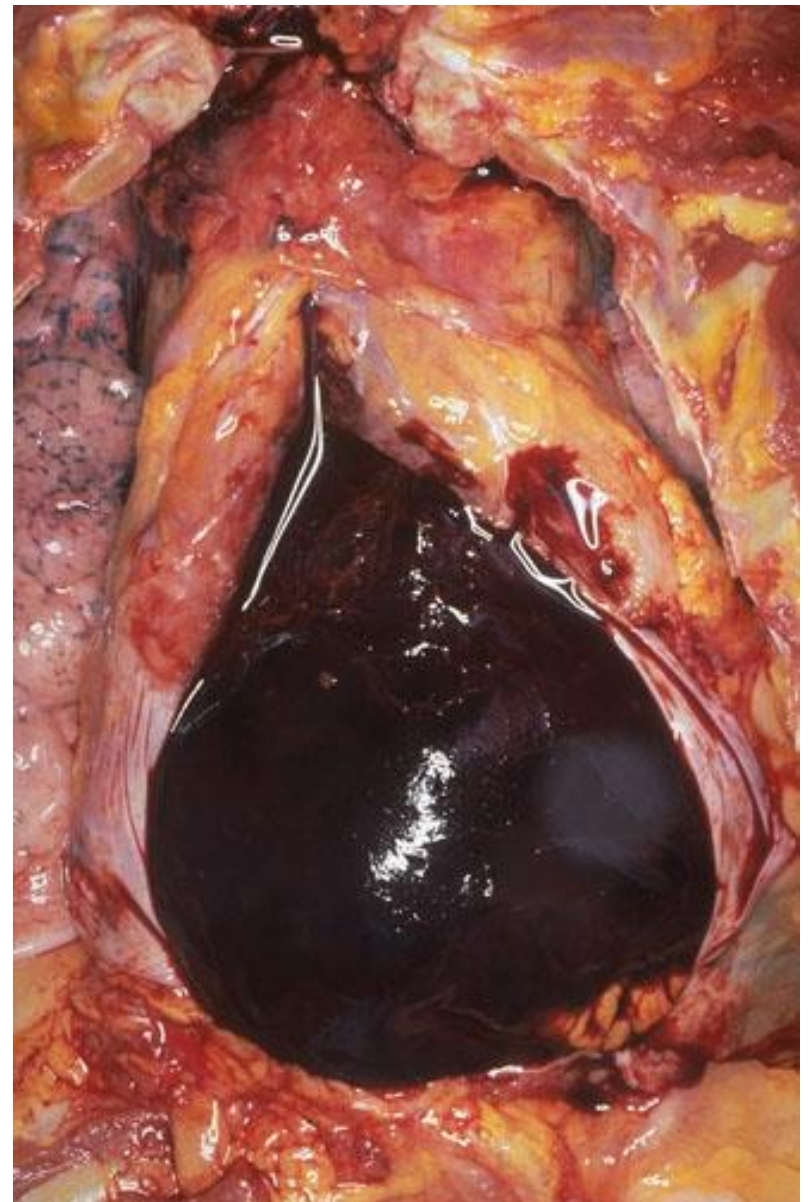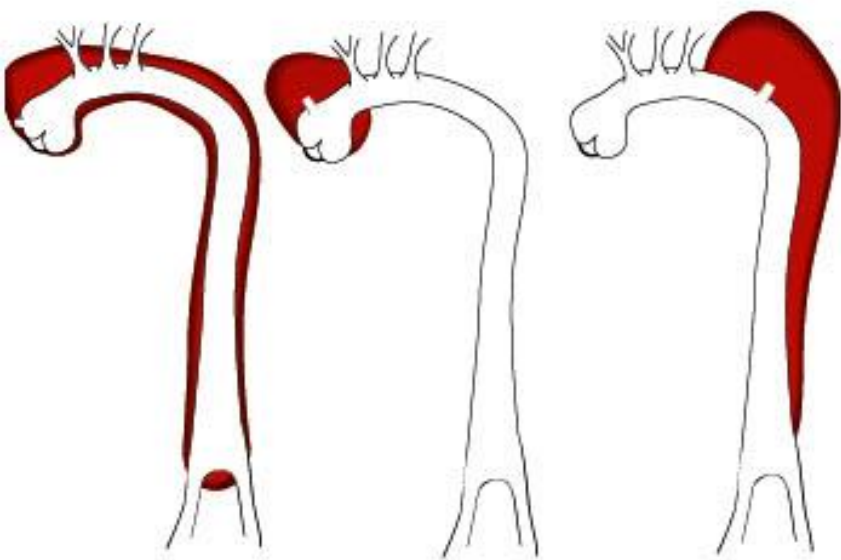




Thalamus vérzés-
hypertonia



Apoplexia cerebri-
hypertonia



Haemopericardium-
aorta dissectio miatt

THROMBOSIS

THROMBOSIS

- **Fogalma:** a vér érlumenben történő megalvadása
 - **Thrombus:** a kialakult vérrög (hullaitól való elkülönítés)
- **Okai (Virchow triász)**
 1. **Endothel sérülés**
 2. **A véráramlás megváltozása (stasis, turbulencia)**
 3. **Hiperkoagulabilitás**
 - **Öröklött:** pl: Leyden-mutáció-V.faktorban (protein C reziszt)
 - **Szerzett:** dohányzás, elhízás, egyes szindrómák, gyógyszerek, malignus daganatok (pl. pancreas- **Trousseau** tünet)

Osztályozás-lokalizáció alapján

Arteriás thrombosis

Oka: endothel sérülés, turbulens áramlás
(atherosclerosis, vasculitis)

Következménye:

- Ischemia (non occlusiv thrombus esetén)
- Infarktus (ha a thrombus occlusiv)

a.coronaria-myocardialis inf.

agyi arteriák-TIA, stroke, status lacunaris

a. mesenterica superior vagy inferior- bélinfarctus

Osztályozás-lokalizáció alapján II.

Vénás thrombosis (phlebothrombosis)

Ok: stasis (varicositas, immobilizatio)
thrombophlebitis

Lokalizáció: 90% alsó végtag

Periprostaticus, parametrialis plexus, dura sinusai, v. portae, vv.hepaticae, Trousseau tünet: thrombophlebitis migrans

Következmény: pl. Ulcus cruris (lábszárfekély),

Posztthrombotikus szindróma,

Vena cava superior szindróma - Stokes gallér

Vena cava inferior szindróma - alsó végtag, kismedencei pangás

Osztályozás-lokalizáció alapján III.

Szívüregekben kialakuló thrombosis (mint arteriás thr)

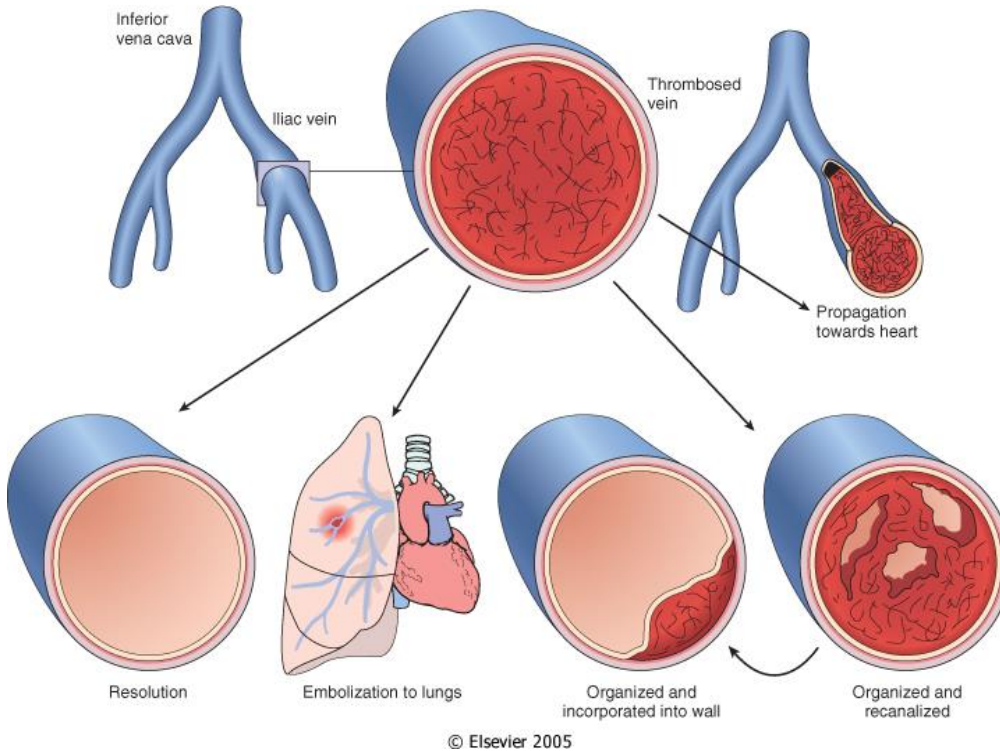
Ok: endothel sérülés (pl. AMI), turbulens áramlás (dilatatio, AMI)

Következmény: fülcsse, fali, kamrai aneurysmában, billentyűkön (endocarditis maranthica) kialakult thrombus **embolizáció** forrása lehet

Hyalinthrombus

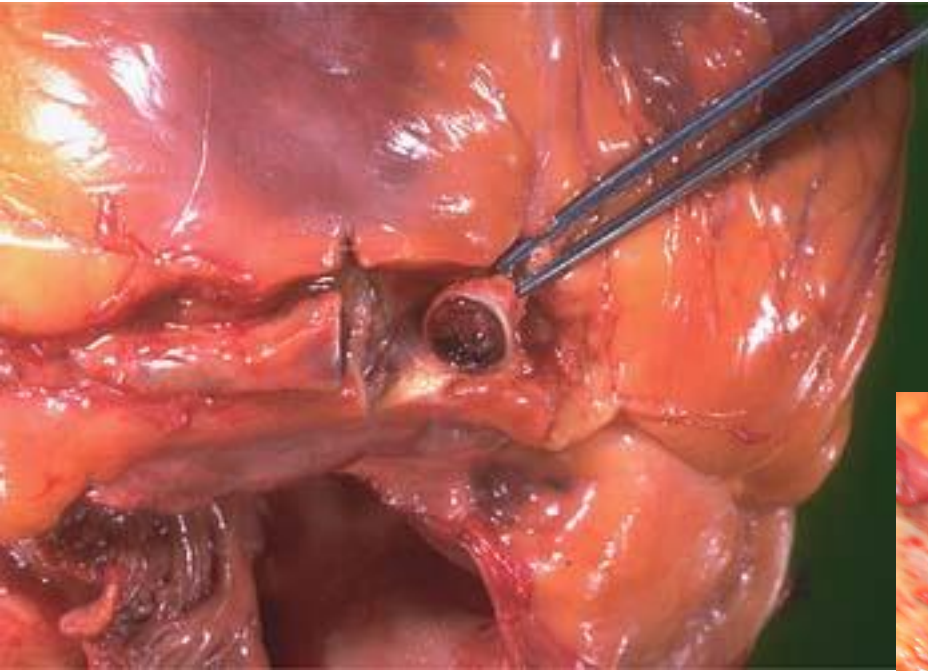
- Arteriolákban, capillarisokban, venulákban (microcirculatio zavara!)
- Thrombocyta, fibrin
- DIC

A THROMBUSOK SORSA

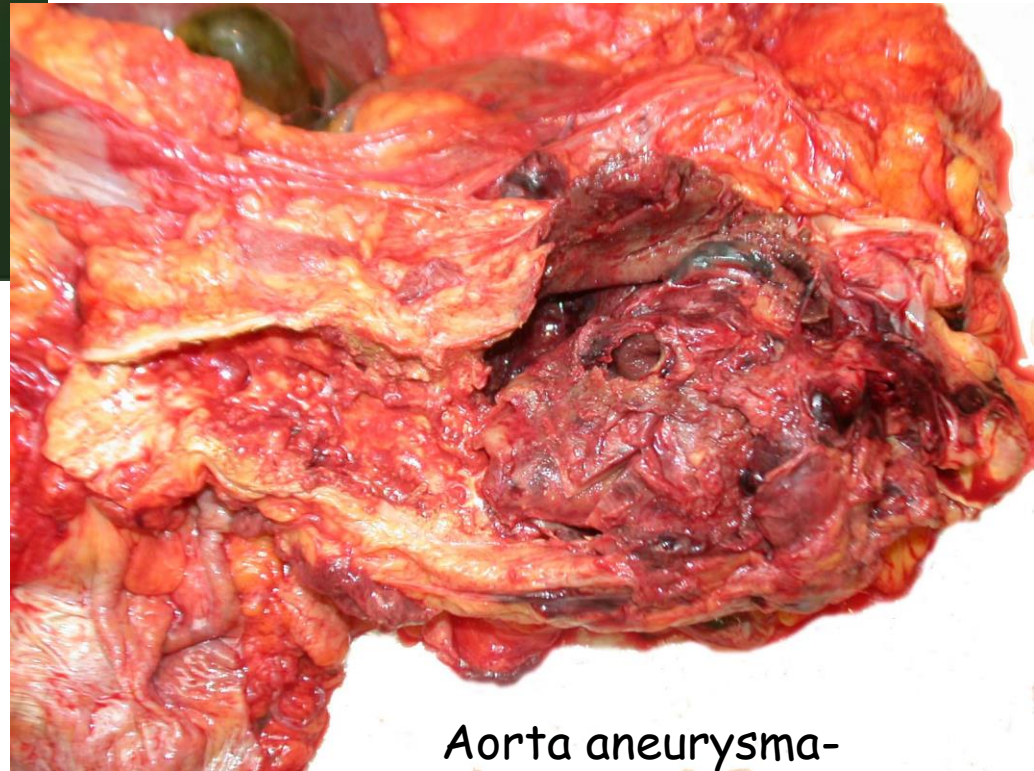


- Feloldódás (thrombolízis)
- További növekedés (propagáció, appozíció)
- Embolizáció (thromboembolia)
- Szervülés, rekanalizáció

Arteriás thrombus

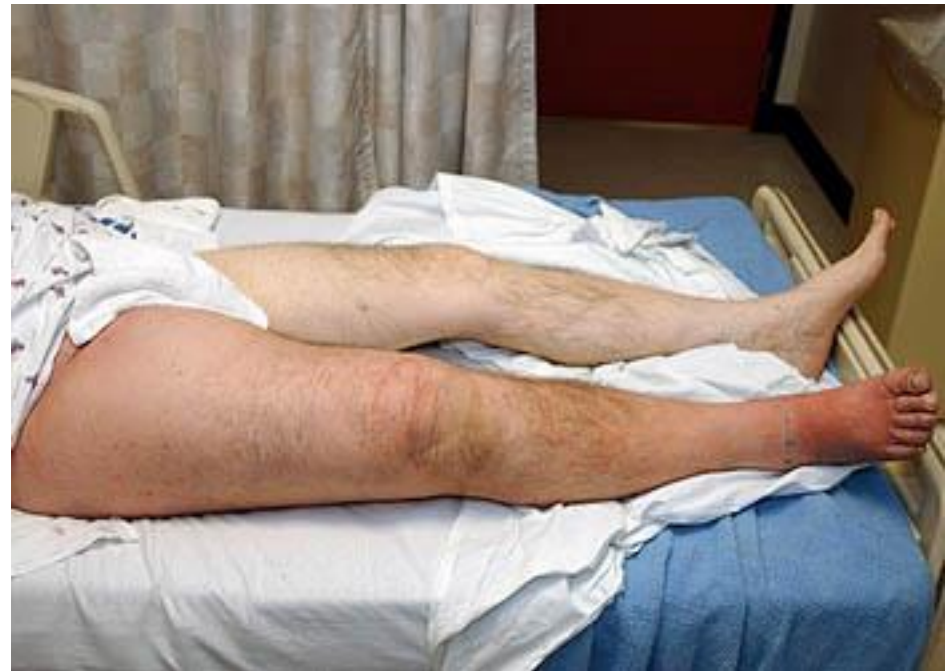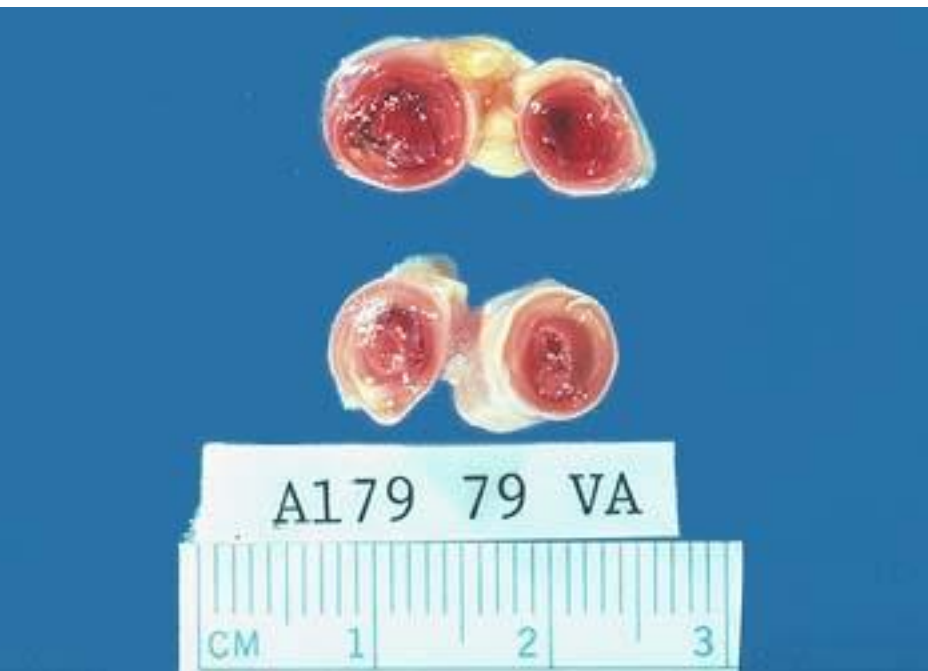


a. coronaria thrombosis



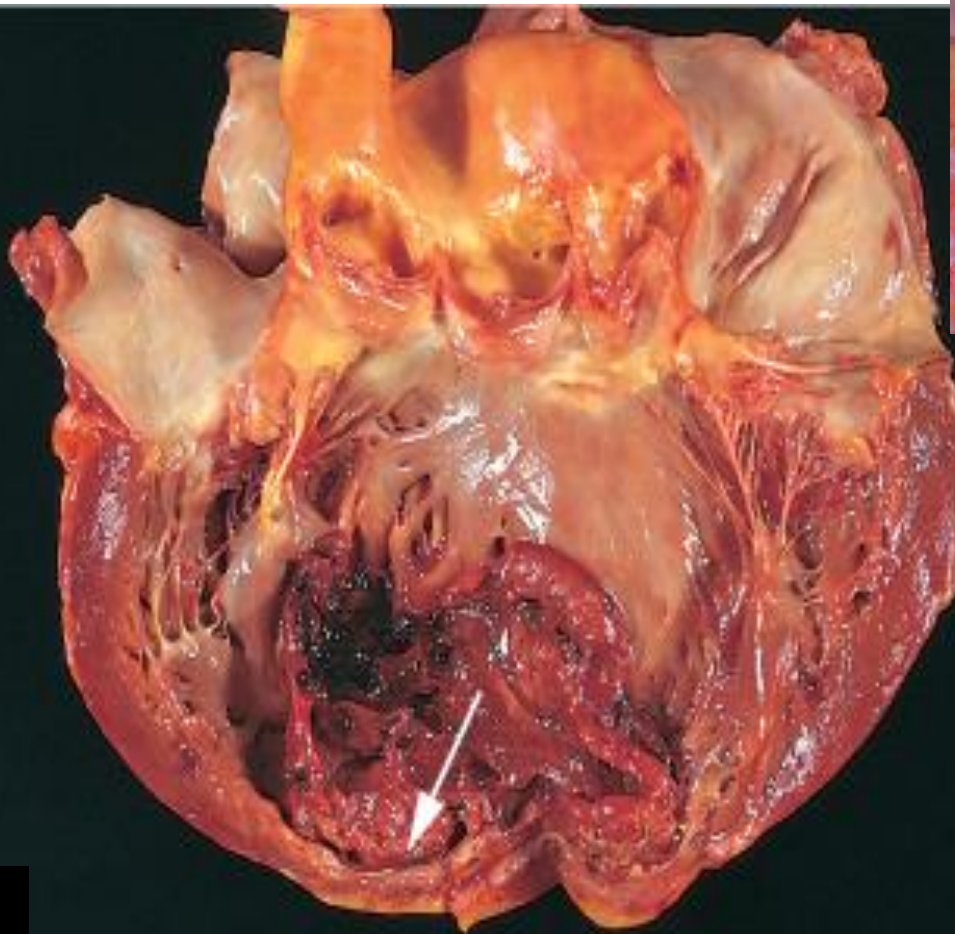
Aorta aneurysma-
thrombussal

Venás thrombosis

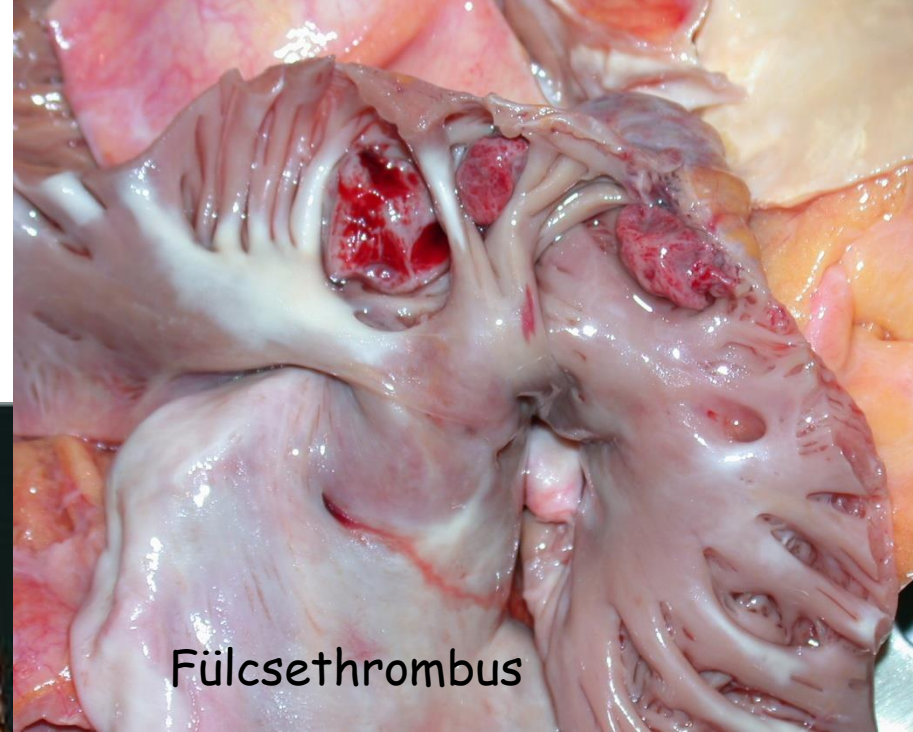


Thrombus a v. iliacaban

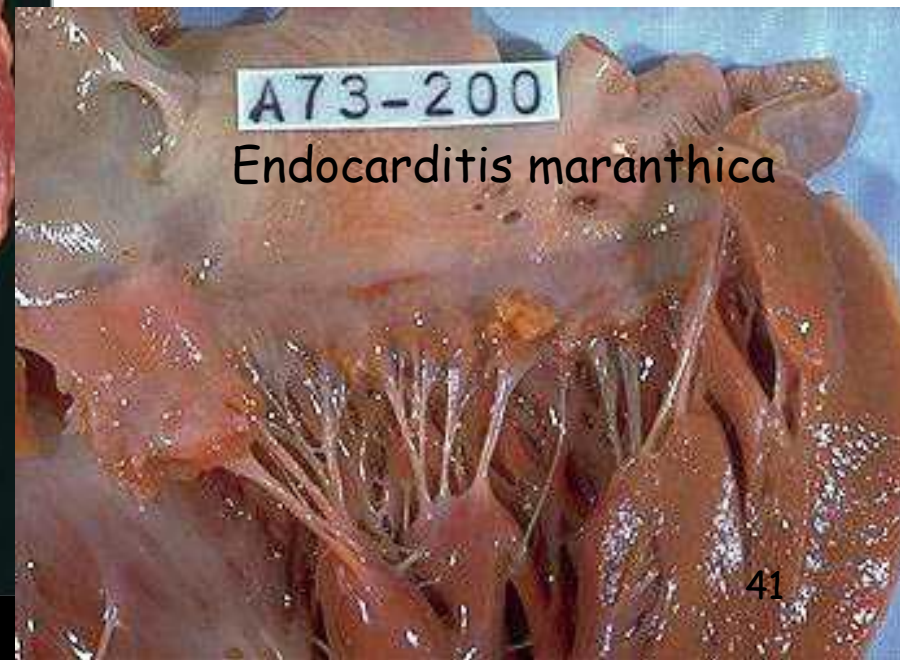Szív thrombusai



Fali thrombus-bal kamra



Fülcsethrombus



Endocarditis maranthica

Embolia

EMBOLIA

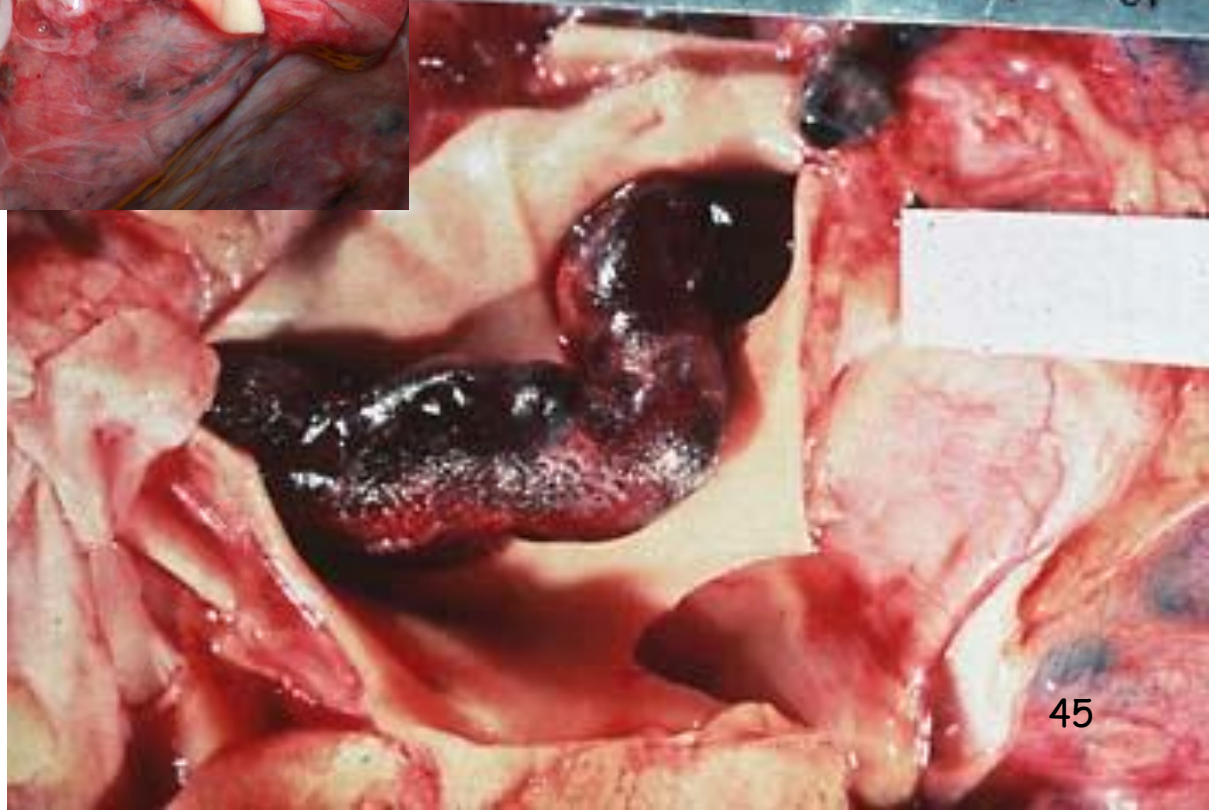
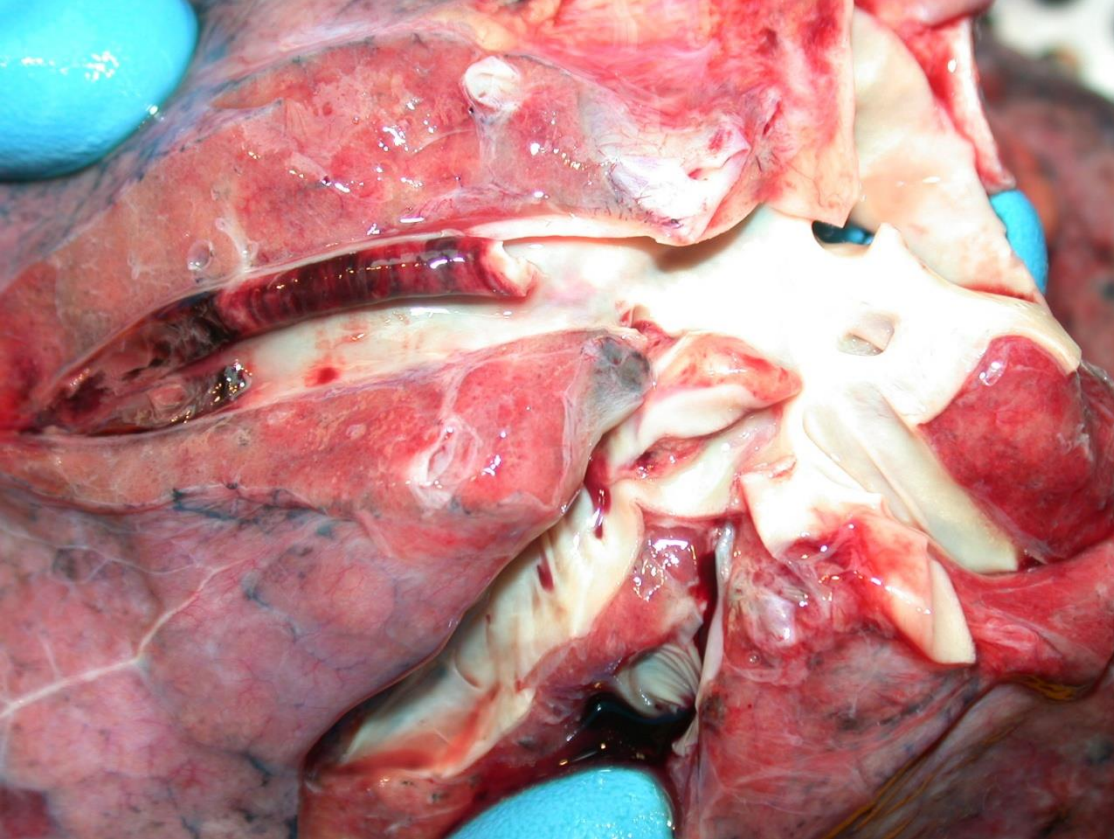
- **Fogalma:** a keringésbe **került**, az ereket elzárni képes szilárd, folyékony vagy légnemű anyag az embolus, a folyamat az embolizáció
- **Formái:**
 - **Thromboembolia**
 - **Atheroma embolia- vese**
 - **Zsírembolia**
 - **Légembolia**
 - **Magzatvíz embolia-tüdőoedema, DIC, neurológiai tünetek**
 - **Sejtembolia**
 - **Daganatsejt embolia**
 - **Baktérium embolia- pl. infektív endocarditisben**
 - **Idegentest embolia- i.v. droghasználók**

Thromboembolia I.

Tüdőembolia

- **Forrás:** alsó végtag mélyvénás thrombosisa
- **Következmény lehet:**
 - hirtelen halál
 - pulmonaris hypertensio,
cor pulmonale
 - tüdővérzés, vérzéses
infarctus

Tüdőembólia

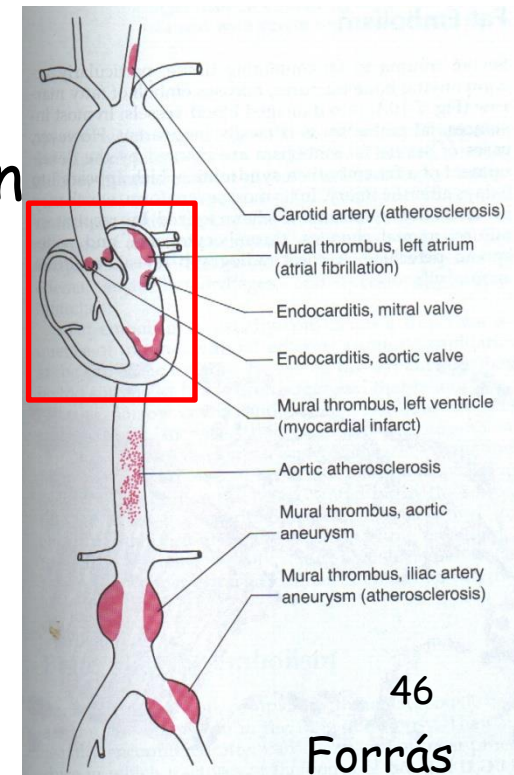


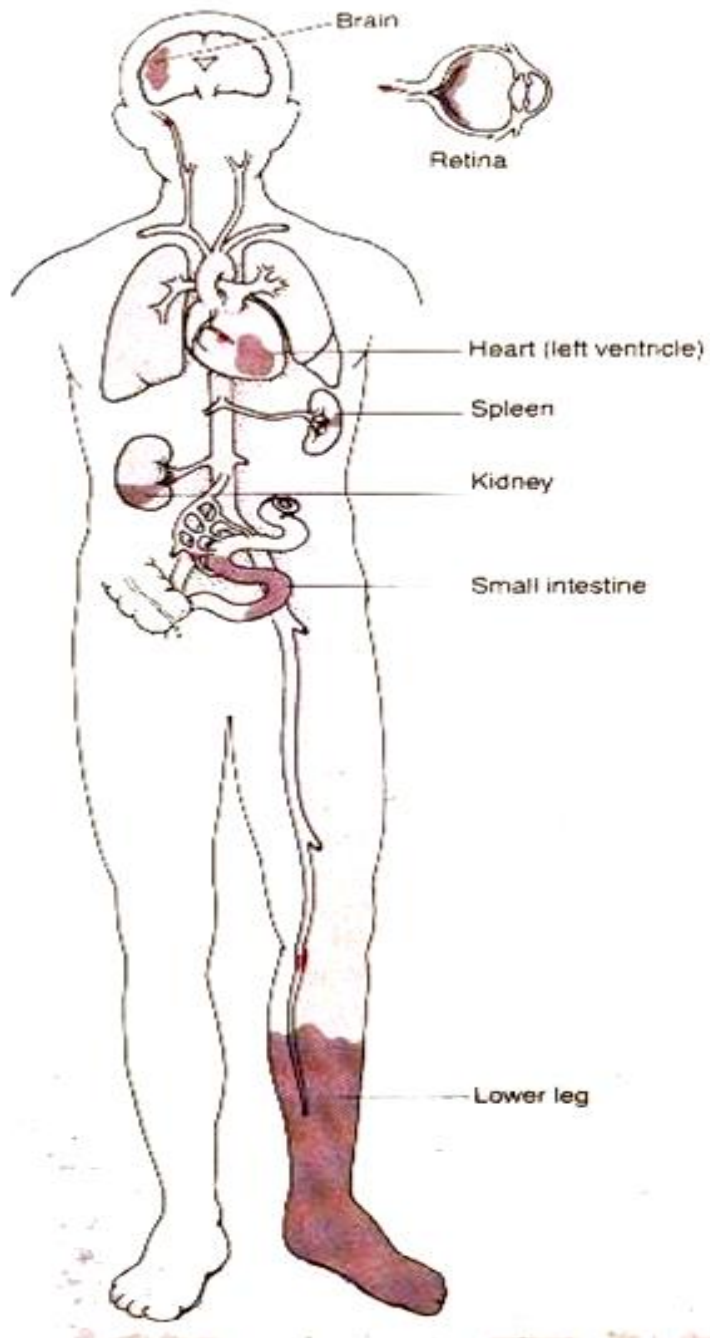
Thromboembolia II.

Szisztemás (nagyvérköri)

- **Forrás:** -80% szív fali thrombusaiból (AMI, bal fülcse thrombus)
 - egyebek: aorta atherosclerosis, aorta aneurysma, billentyűk vegetatiói
- **Következmény:**
 - arteriás embolizáció az alsó végtagban
 - agyban (10%),
 - belek, vese, lép, felső végtag

Paradox embolia!





Arteriás embolisatio
helyei
alsó végtag
agy
retina
szív
lég
vese
vékonybél

Zsírembolia

- Hosszú csövescsontok törése után
- **Klinikum:** légzési elégtelenség, neurologiai tünetek (nyugtalanság, irritabilitás, delirium, coma), anaemia, thrombocytopenia
- Mechanikus és toxikus ártalom

Légembolia

OK:-trauma (mellkasi sérülés)

-szülészeti komplikáció

-dekompressziós betegség (pl.búvárok)

-caisson betegség

Következmény: neurologiai tünetek,
tüdővérzés, oedema, atelectasia, necrosis
a hosszú csöves csontok epifizisében