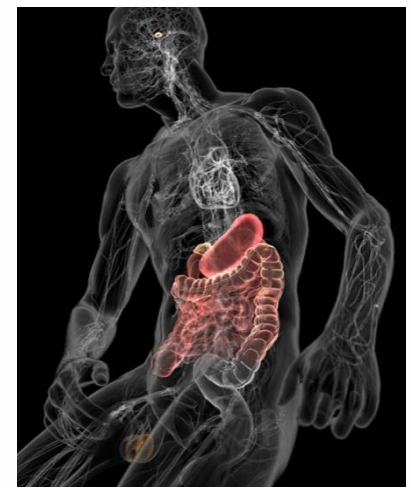



*250 years of EXCELLENCE
in medical education,
research & innovation
and healthcare*



A gyomor-bélrendszer patológiája II.

Dr Madaras Lilla
egyetemi docens

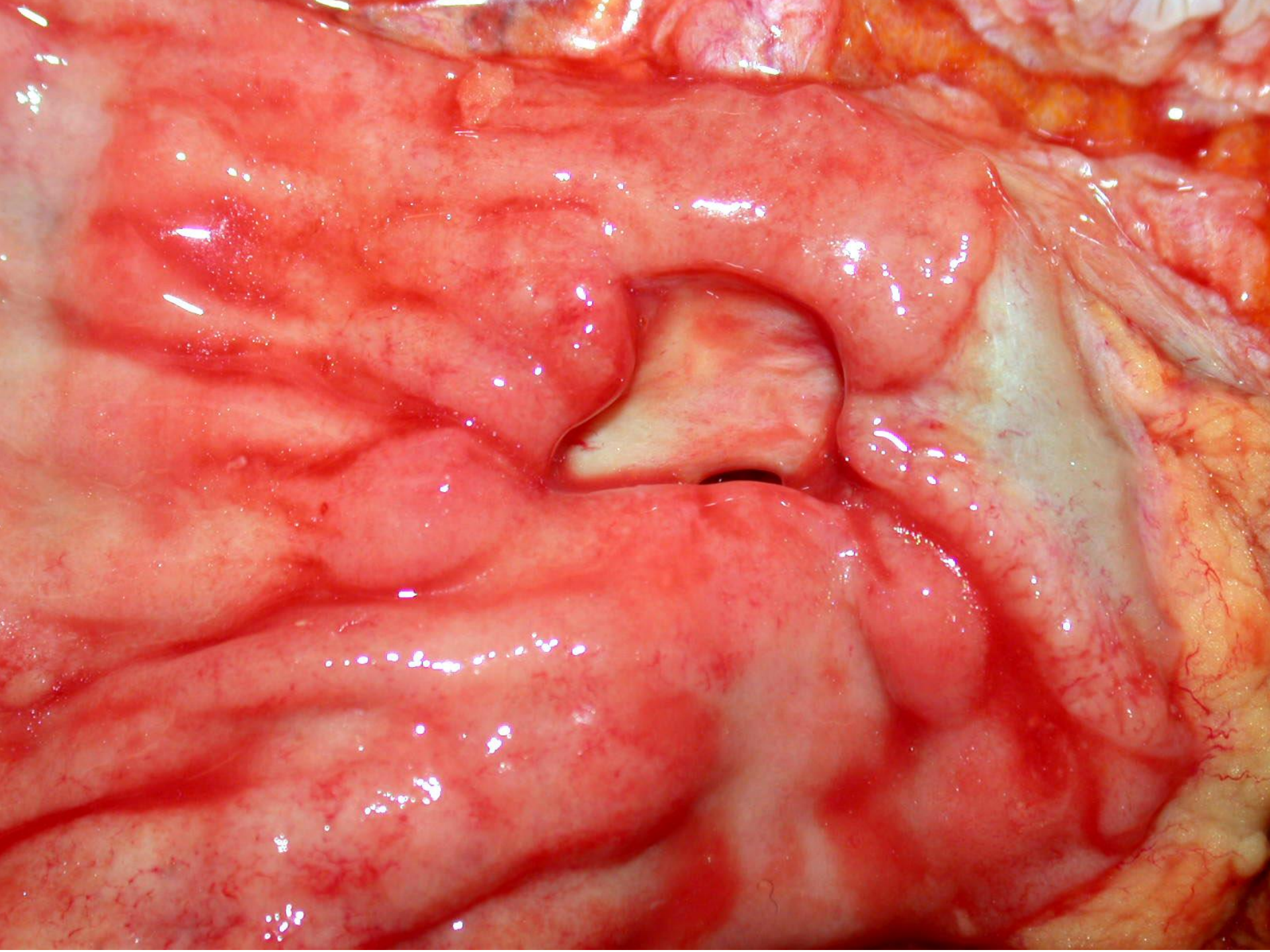
2022. február 17.

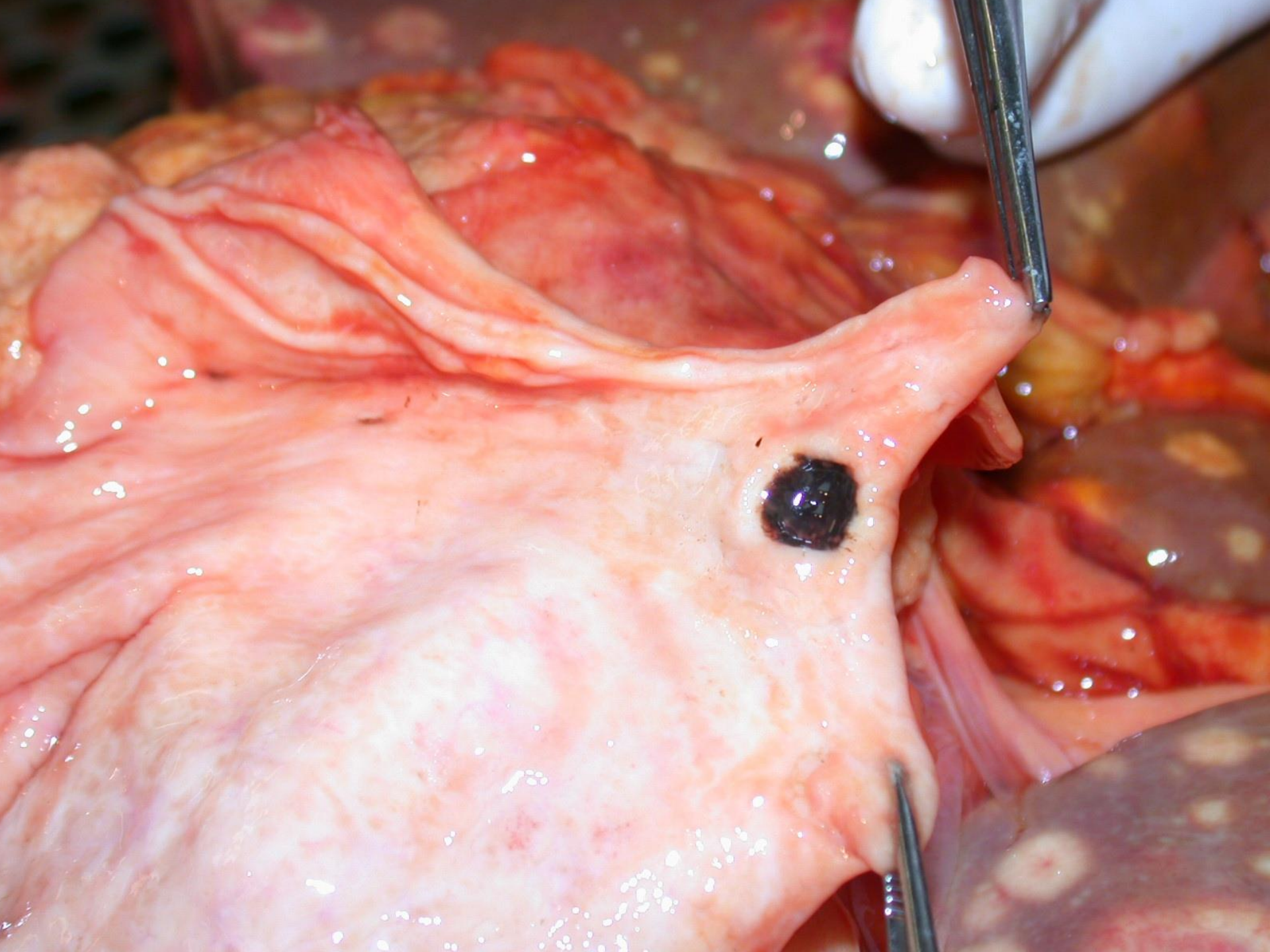
Peptikus fekély

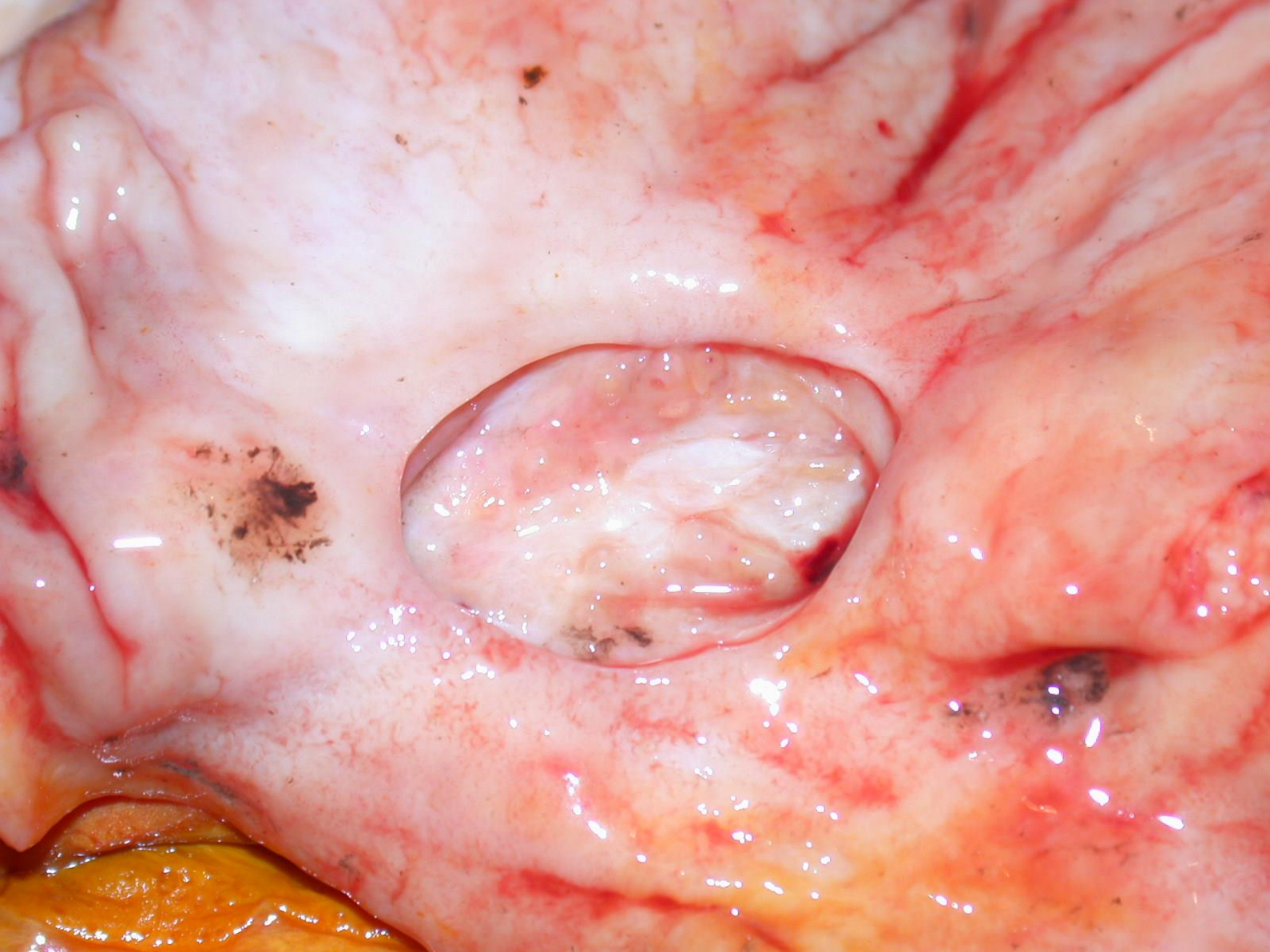
- **Ulcus**- a mucosa defektusa a muscularis mucosae-n túl is (\leftrightarrow erosio)
- **Localisatio:**
 - duodenum (98%)
 - antrum (kisgörbület)
 - gastroesophagealis junctio (GERD, Barrett)
 - Meckel diverticulum (gastricus heterotopia)
- Férfiakban
- Károsító ágensek és a mucosa csökkent védekező képessége
- *H.pylori* asszociált leggyakrabban

Fekély- makroszkópia

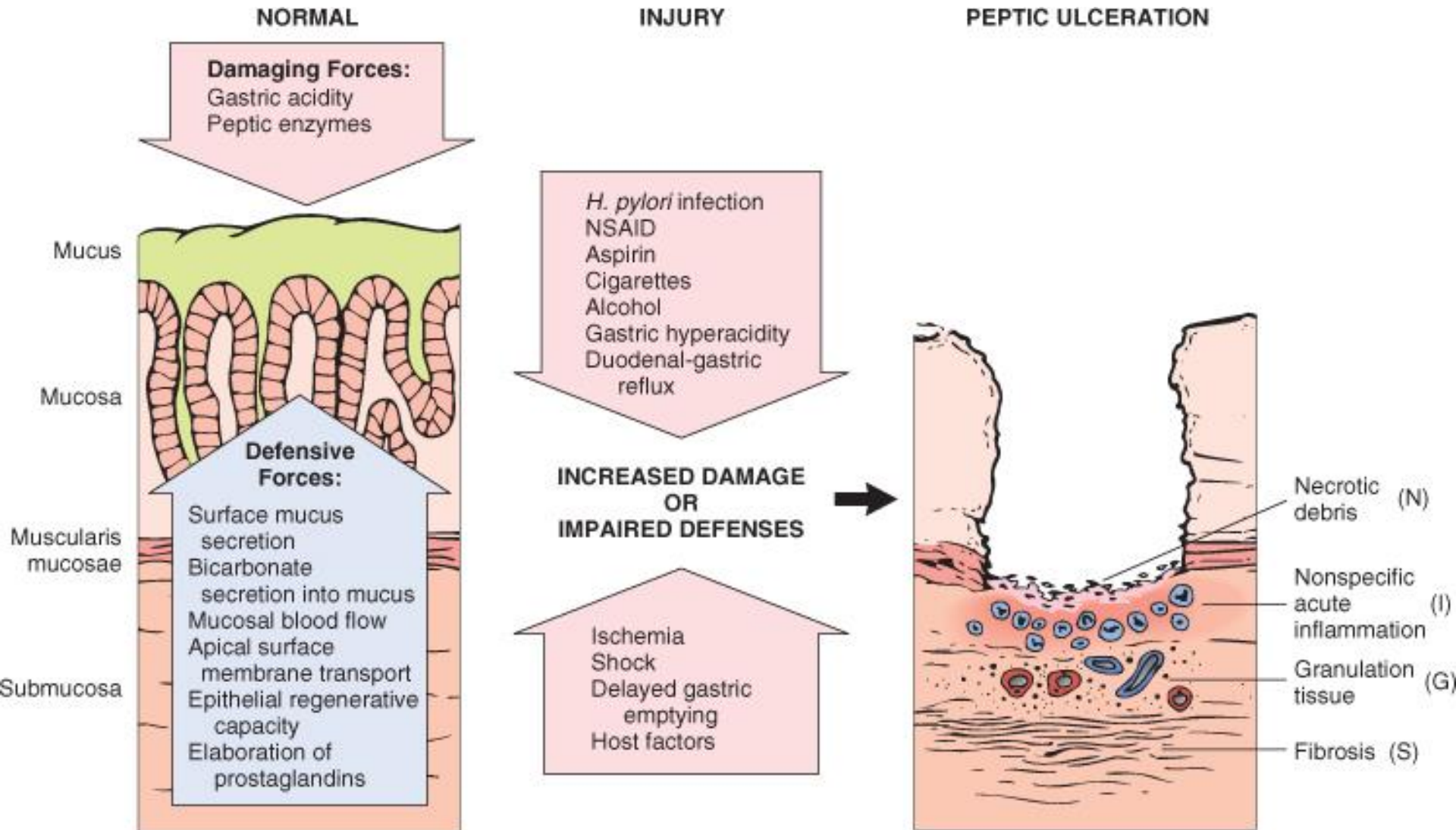
- Lyukasztóval ütött lyuk-szerű
- A fekélyszélek egy szintben vannak a környező mucosával („felhányt” szélű fekély-malign. susp.)
- penetratio a pancreas, máj, omentum felé
- perforatio a hasüreg felé
- A mélyén thrombotizált ér lehet







PEPTIC ULCER DISEASE

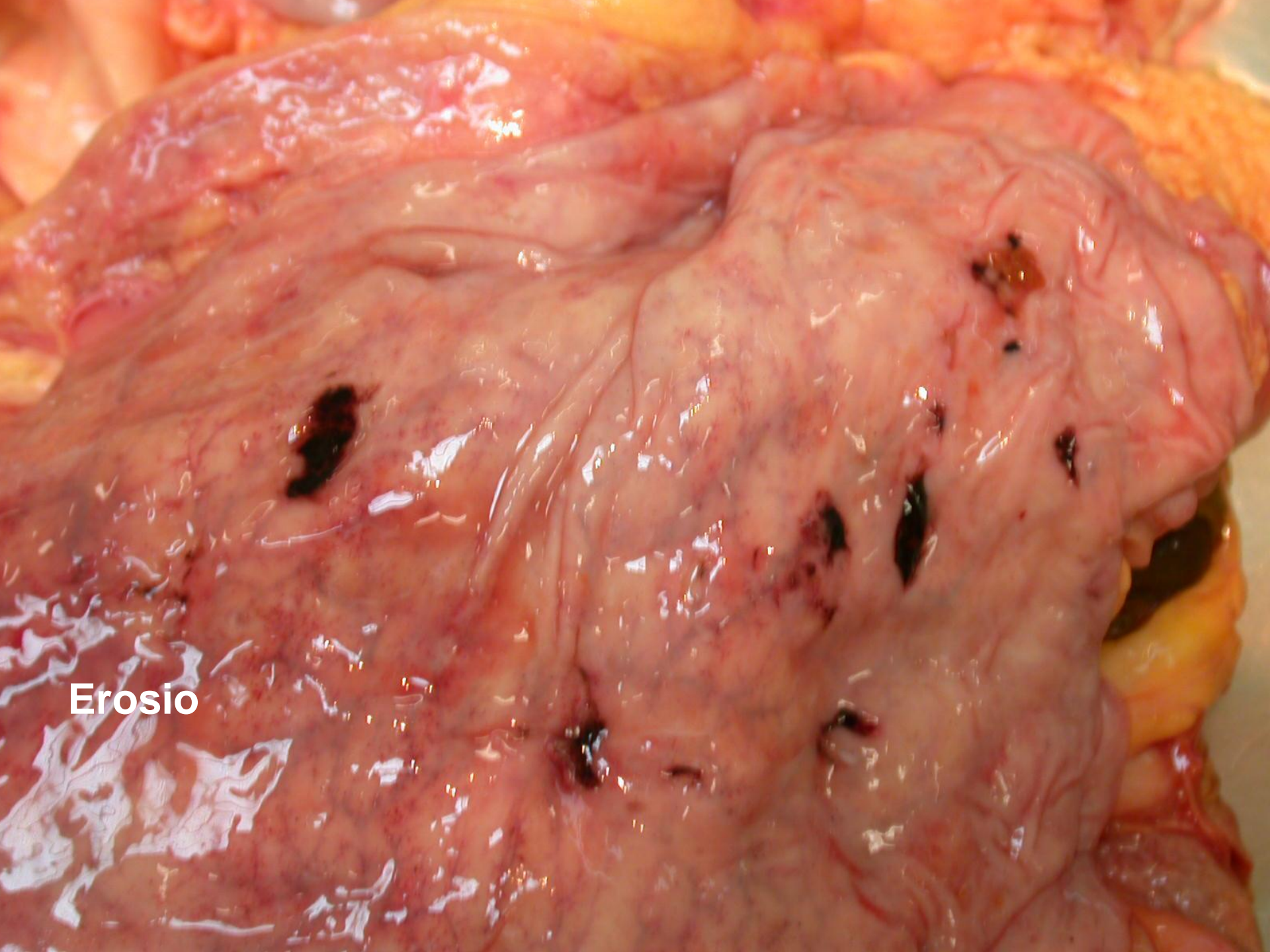


Fekély- tünetek

- epigastrius fájdalom, hányinger, hányás
- vashiányos anémia
- hematemesis, melena
- perforatio - défense, shock, peritonitis
- penetratio - AMI-t utánozhat

Akut fekély

- **Stressz erosiok és fekélyek- shock, súlyos égés, sepsis, trauma, műtét, agyi történés**
 - **CURLING** fekély- égés, trauma
 - **CUSHING** fekély- agyi történés

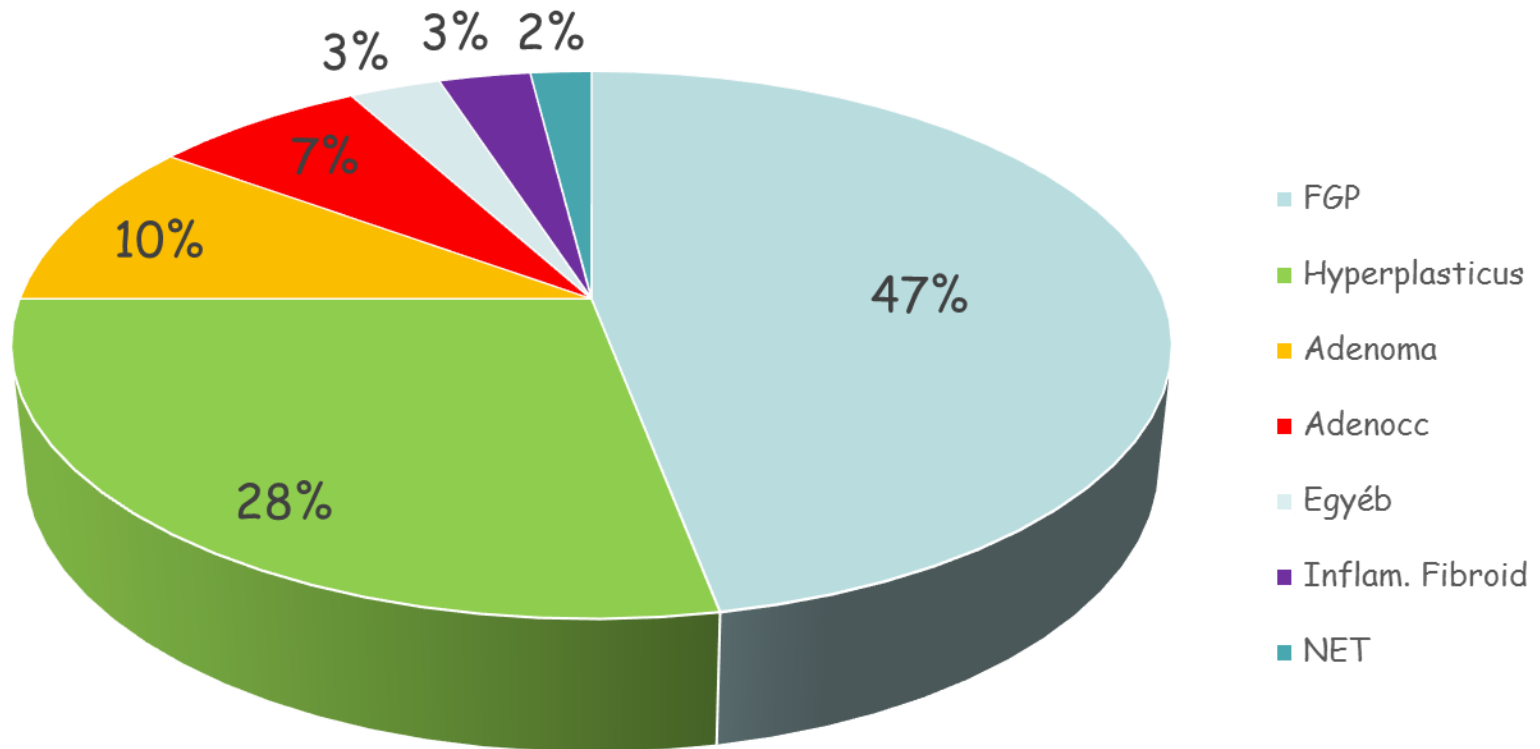


Erosio

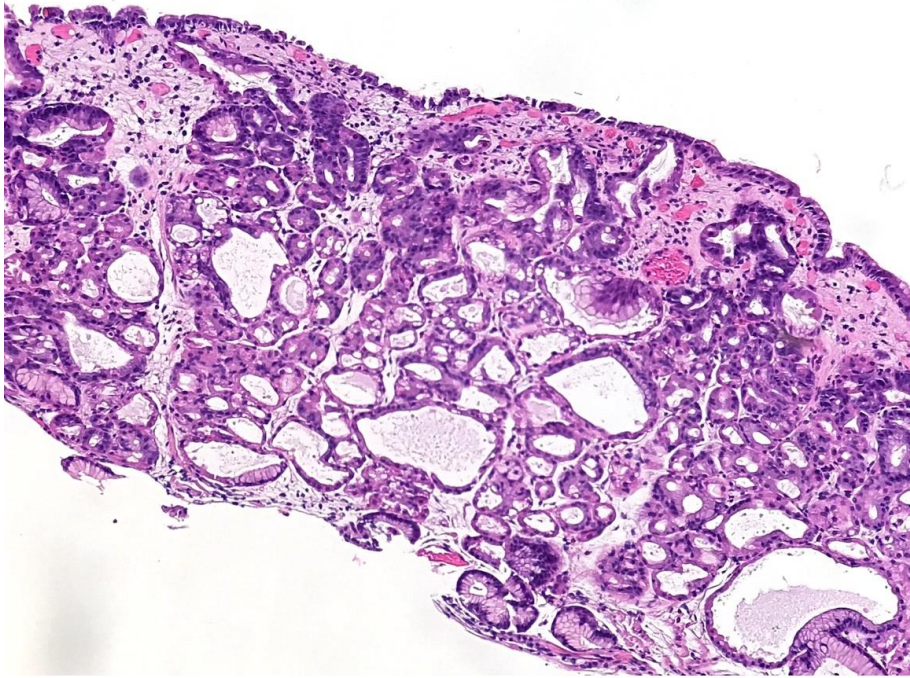
Gyomor polypusok és daganatok

- Polypusok
- Malignus tumorok
 - Adenocarcinoma
 - Gyomor lymphoma
 - Áttéti daganatok
- Gastrointestinalis Stromalis Tumor (GIST)
- Neuroendocrin Tumor

Gyomor polypusok



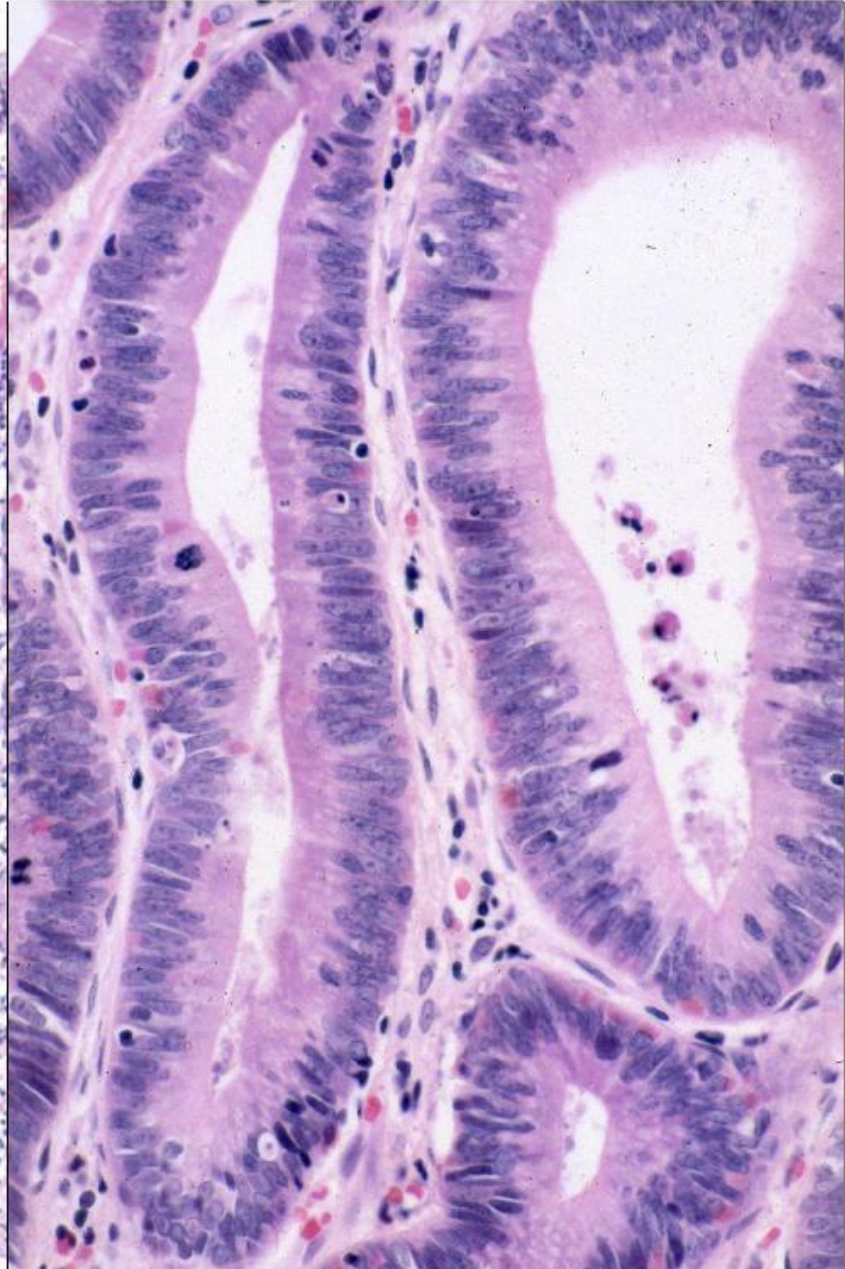
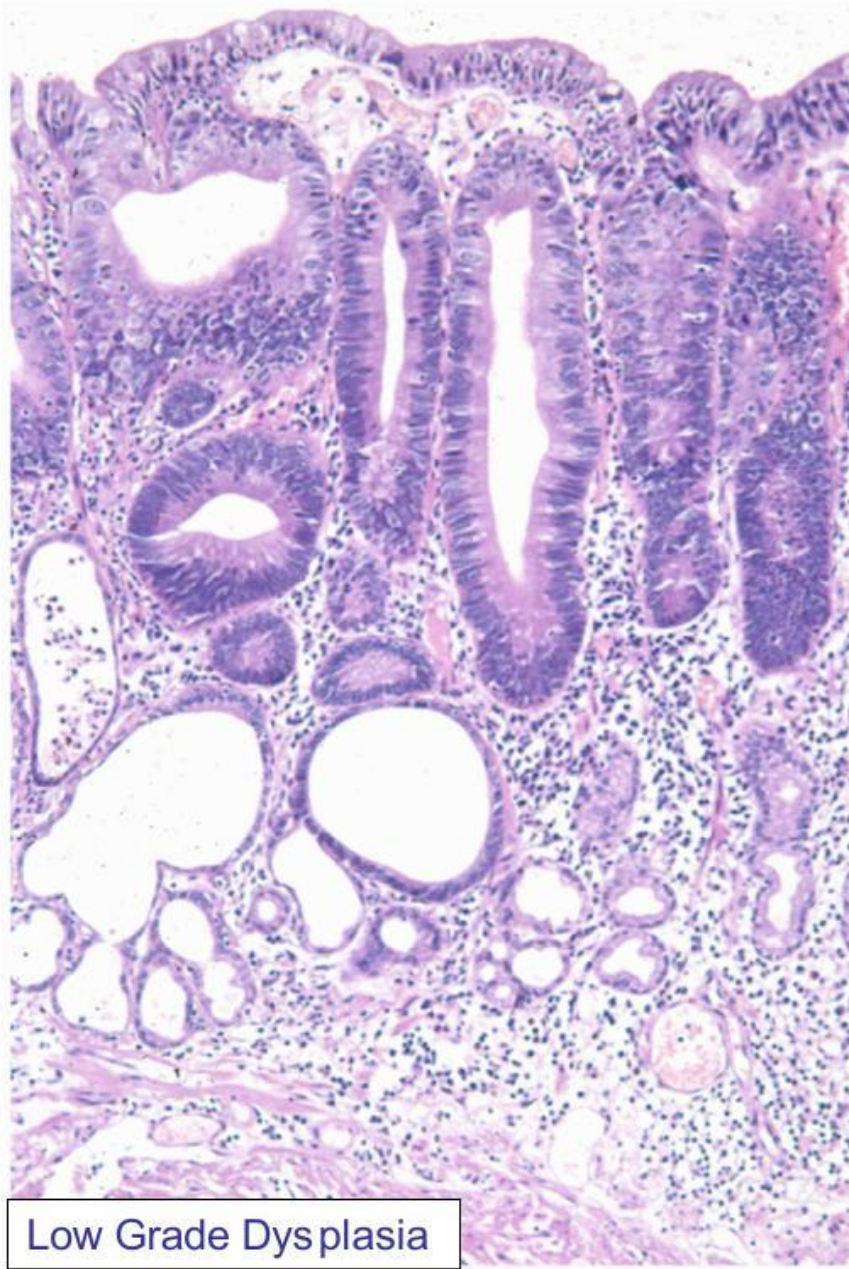
Fundus mirigy polypus



- APC/ β -catenin jelút vonal károsodás sporadikus és FAP-asszociált esetekben is
- Sporadikus lehet PPI kezelés okozta
- Leggyakoribb polypus a gyomorban

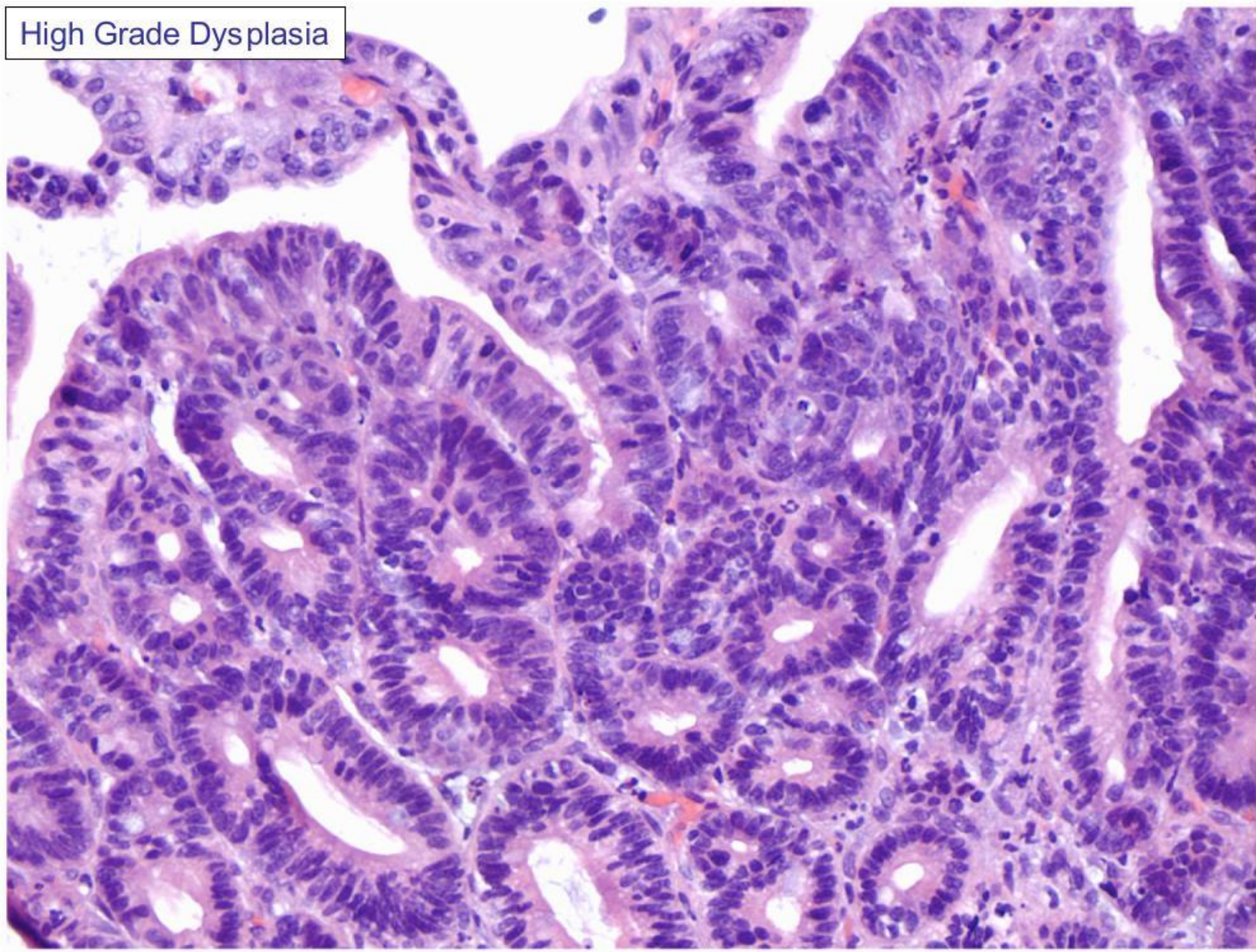
(Adenoma)

- 10% - neoplasticus polypok
- 50-60 éves ffi
- FAP
- Atrófia és intestinalis metaplasia talaján
- MA: általában szoliter elváltozás az antrumban, amely <2 cm
- MI: dysplasia mindig!!!



Low Grade Dysplasia

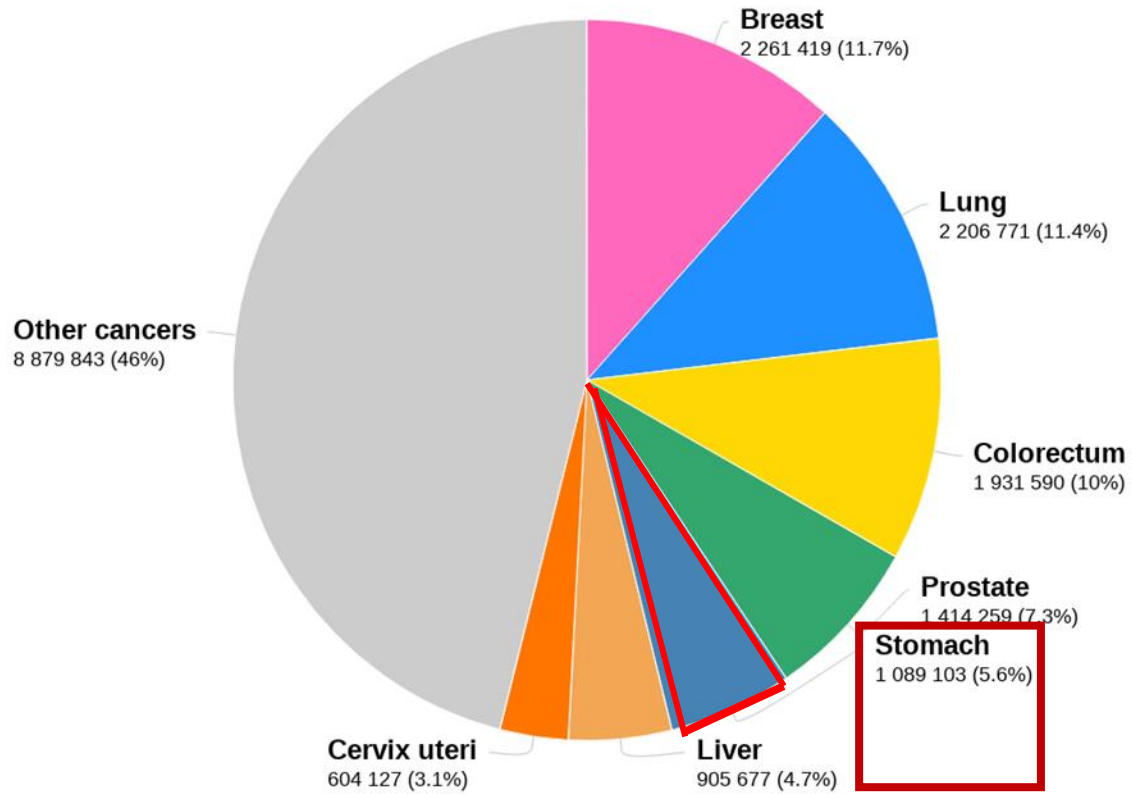
High Grade Dysplasia



Gyomorrák (adenocarcinoma)

- A gyomor leggyakoribb malignus tumora (95%)
- Gyakori Japánban, Chilében, Kínában, Portugáliában, Oroszországban

Estimated number of new cases in 2020, worldwide, both sexes, all ages



Total : 19 292 789

Gyomorrák- Etiologia

- H.pylori (intestinalis típusú gyomorrákban)
- Táplálkozás (füstölt és sózott ételek, chili paprika, friss gyümölcs és zöldség hiánya az étrendben, nitritek az ivóvízben)
- Hátrányos szociális helyzet
- Dohányzás
- Chronicus gastritis intestinalis metaplasziával
- Részleges gyomorrezekció
- Adenomák
- Öröklött tényezők (Lynch sy, gyomorrák a családban, Familial gastric carcinoma syndrome (CDH1 gén mutáció)

Gyomorrák- lokalizáció

- Antrum és pylorus- 50-60%
- Cardia-25%
- Corpus- 15-25%
- A kispörcbületen általában

Klasszifikáció I.

1. Az invázió mélysége alapján

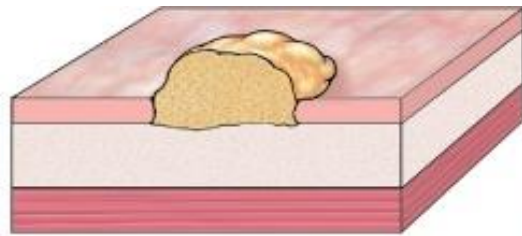
1. In situ carcinoma

2. Korai gyomorrák- mucosa és submucosa nyirokcsomó áttéttel vagy anélkül

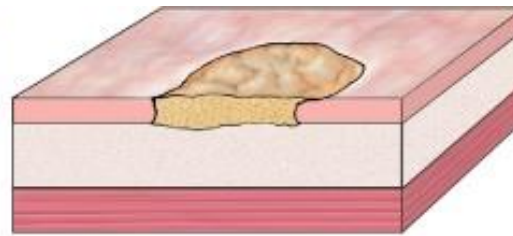
3. Előrehaladott gyomorrák- a muscularis propriat infiltráló vagy azon túl is terjedő gyomorrák

2. Makroszkópos növekedési mintázata alapján

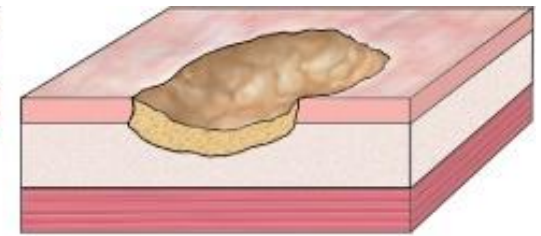Klasszifikáció II.



A. Exophytic

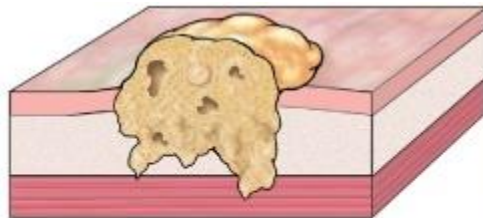


Flat or depressed

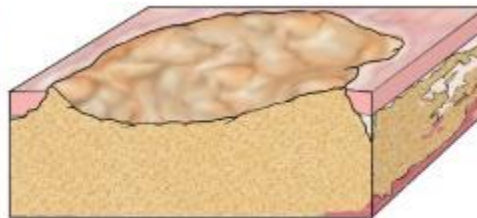


Excavated

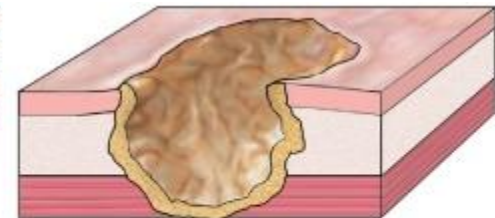© Elsevier 2005



B. Exophytic



Linitis plastica




Excavated

© Elsevier 2005

Malignant epithelial tumours

- 8140/3 Adenocarcinoma NOS
- 8211/3 Tubular adenocarcinoma
- 8214/3 Parietal cell carcinoma
- 8255/3 Adenocarcinoma with mixed subtypes
- 8260/3 Papillary adenocarcinoma NOS
- 8265/3 Micropapillary carcinoma NOS
- 8430/3 Mucoepidermoid carcinoma
- 8480/3 Mucinous adenocarcinoma
- 8490/3 Signet-ring cell carcinoma
- 8490/3 Poorly cohesive carcinoma
- 8512/3 Medullary carcinoma with lymphoid stroma
- 8576/3 Hepatoid adenocarcinoma
- Paneth cell carcinoma
- 8070/3 Squamous cell carcinoma NOS
- 8560/3 Adenosquamous carcinoma
- 8020/3 Carcinoma, undifferentiated, NOS
- 8014/3 Large cell carcinoma with rhabdoid phenotype
- 8022/3 Pleomorphic carcinoma
- 8033/3 Sarcomatoid carcinoma
- 8035/3 Carcinoma with osteoclast-like giant cells
- 8976/1[^] Gaströblastoma
- 8240/3 Neuroendocrine tumour NOS
- 8240/3 Neuroendocrine tumour, grade 1
- 8249/3 Neuroendocrine tumour, grade 2
- 8249/3 Neuroendocrine tumour, grade 3
- 8153/3 Gastrinoma NOS
- 8156/3 Somatostatinoma NOS
- 8241/3 Enterochromaffin-cell carcinoid
- 8242/3 ECL-cell carcinoid, malignant
- 8246/3 Neuroendocrine carcinoma NOS
- 8013/3 Large cell neuroendocrine carcinoma
- 8041/3 Small cell neuroendocrine carcinoma
- 8154/3 Mixed neuroendocrine–non-neuroendocrine neoplasm (MiNEN)

WHO classification of malignant epithelial tumours of the stomach



Klasszifikáció III.

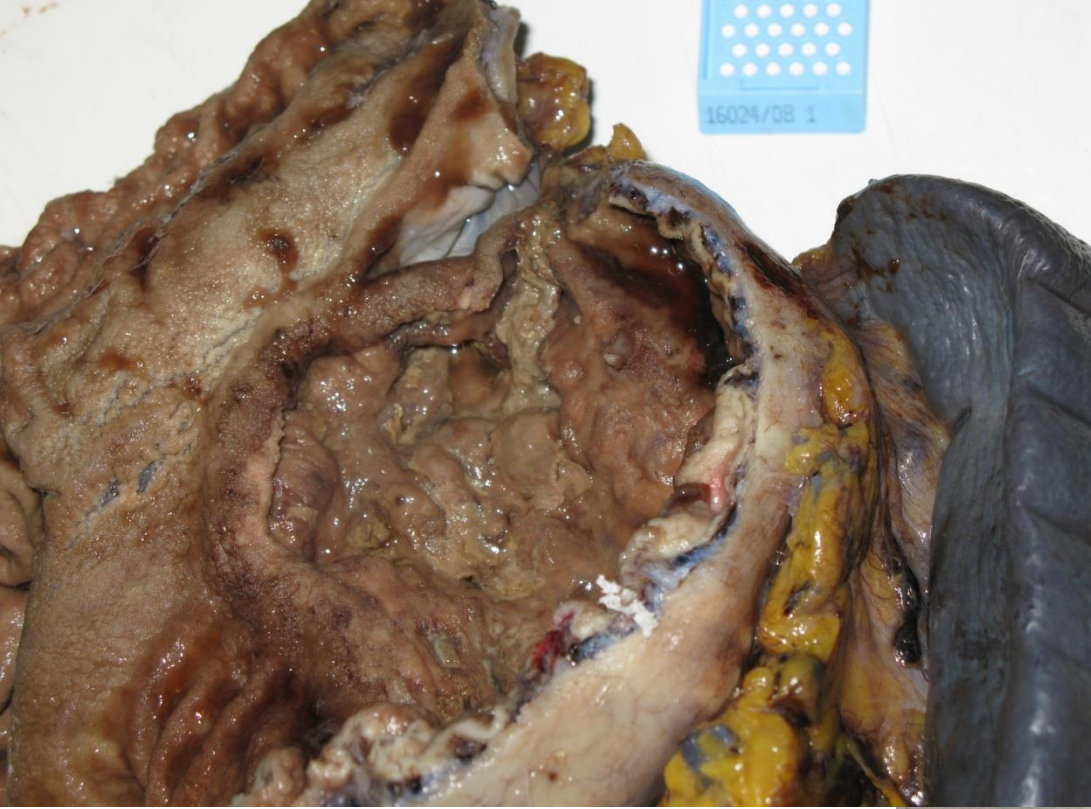
3. Szöveti típus szerint WHO beosztás

Laurén klasszifikáció:

- intestinalis típus
- Diffúz (pecsétgyűrű-sejtes- cc. sigillocellulare)

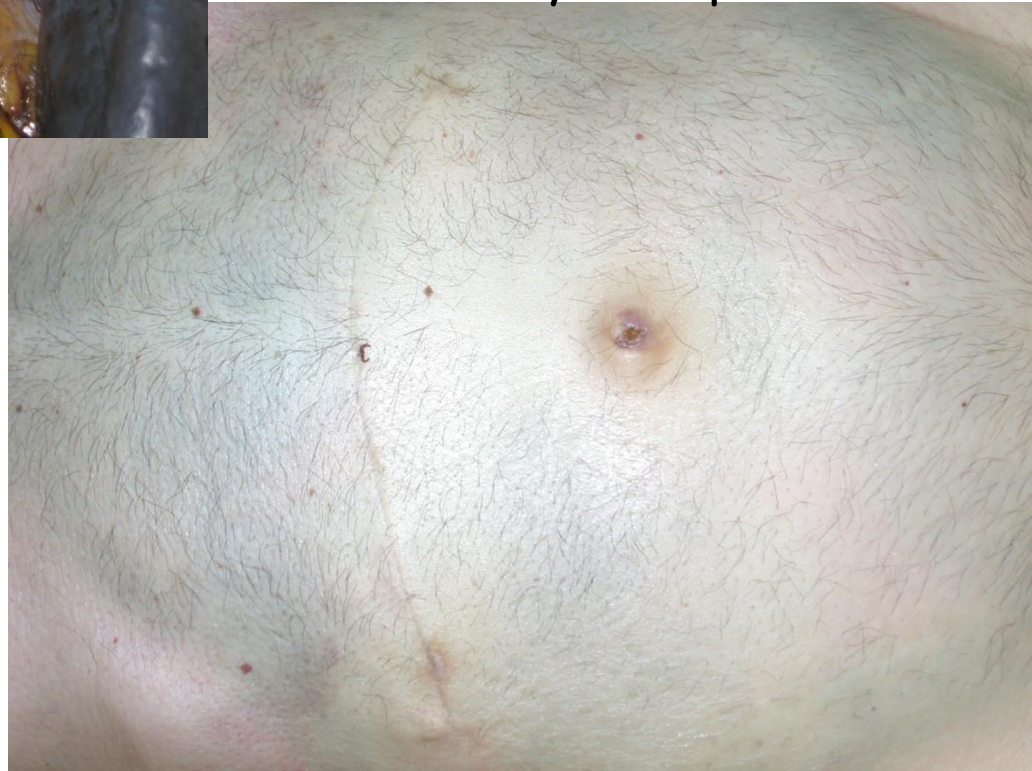Progresszió

1. Localis terjedés (duodenum, pancreas, retroperitoneum, peritoneum)
2. Regionalis nyirokcsomók
3. Máj, tüdő
4. Egyéb:
 1. Virchow nyics- bal supraclavicularis nyirokcsomó
 2. Sister Mary Joseph nodule- periumbilicalisan
 3. Krukenberg tumor- Kétoldali ovarium áttét



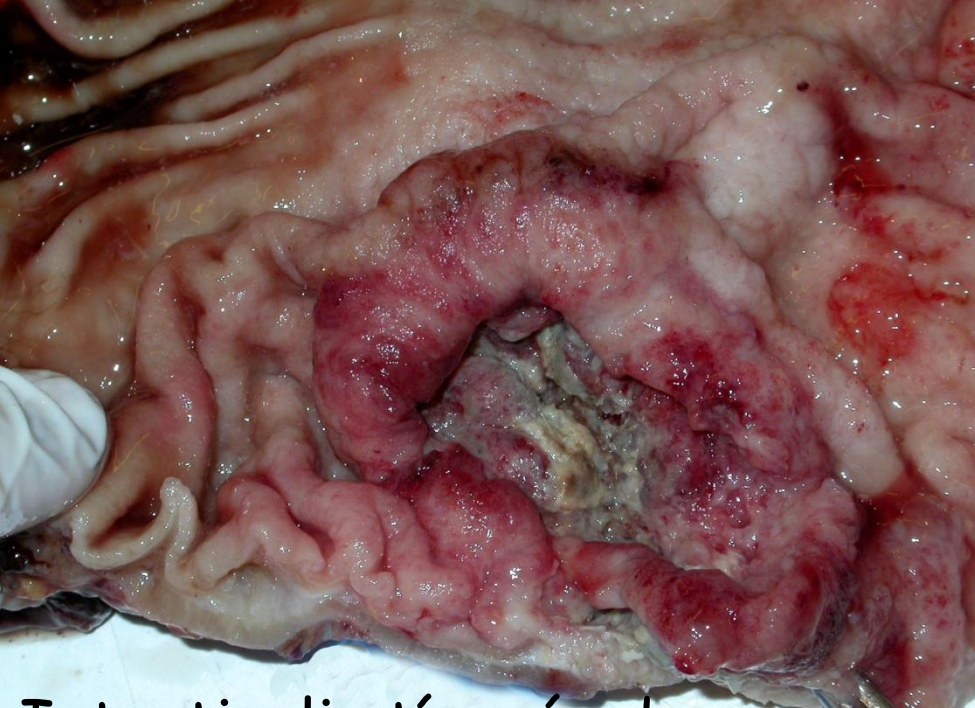
Sister Mary Joseph nodule

Penetratio a lép felé

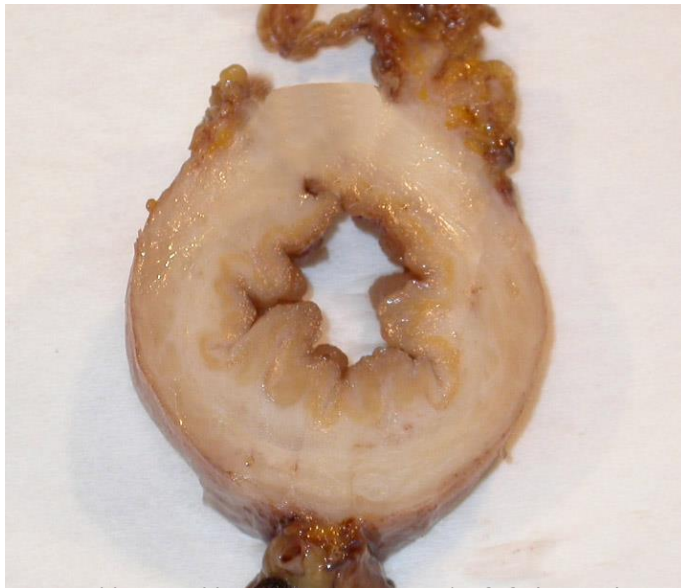

Tünetek

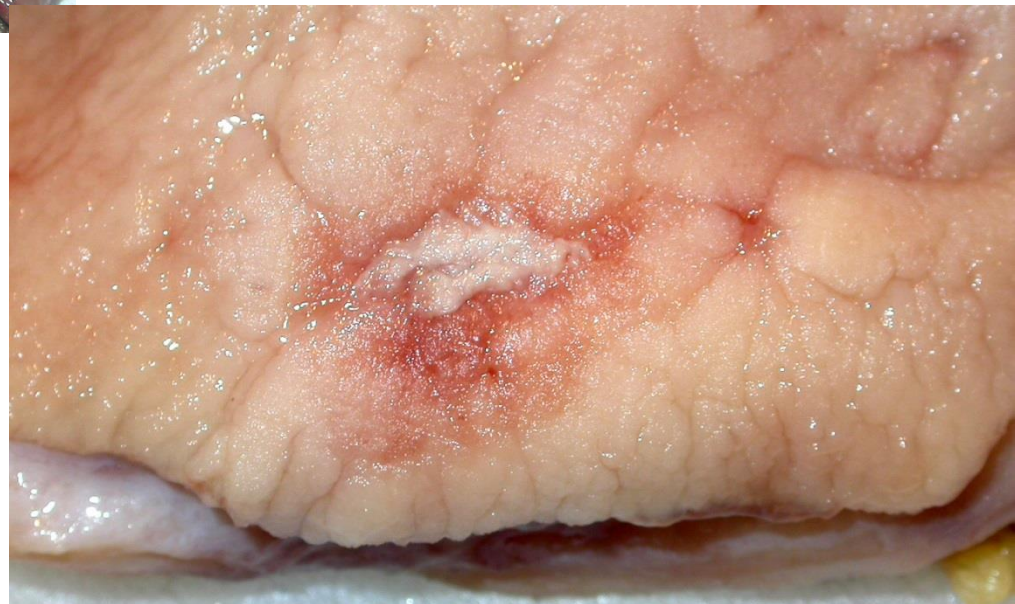
- Sokáig tünetmentes
- Fájdalom, fogyás, hányás, hányinger, anemia, vérzés



Intestinalis típusú adenoccc



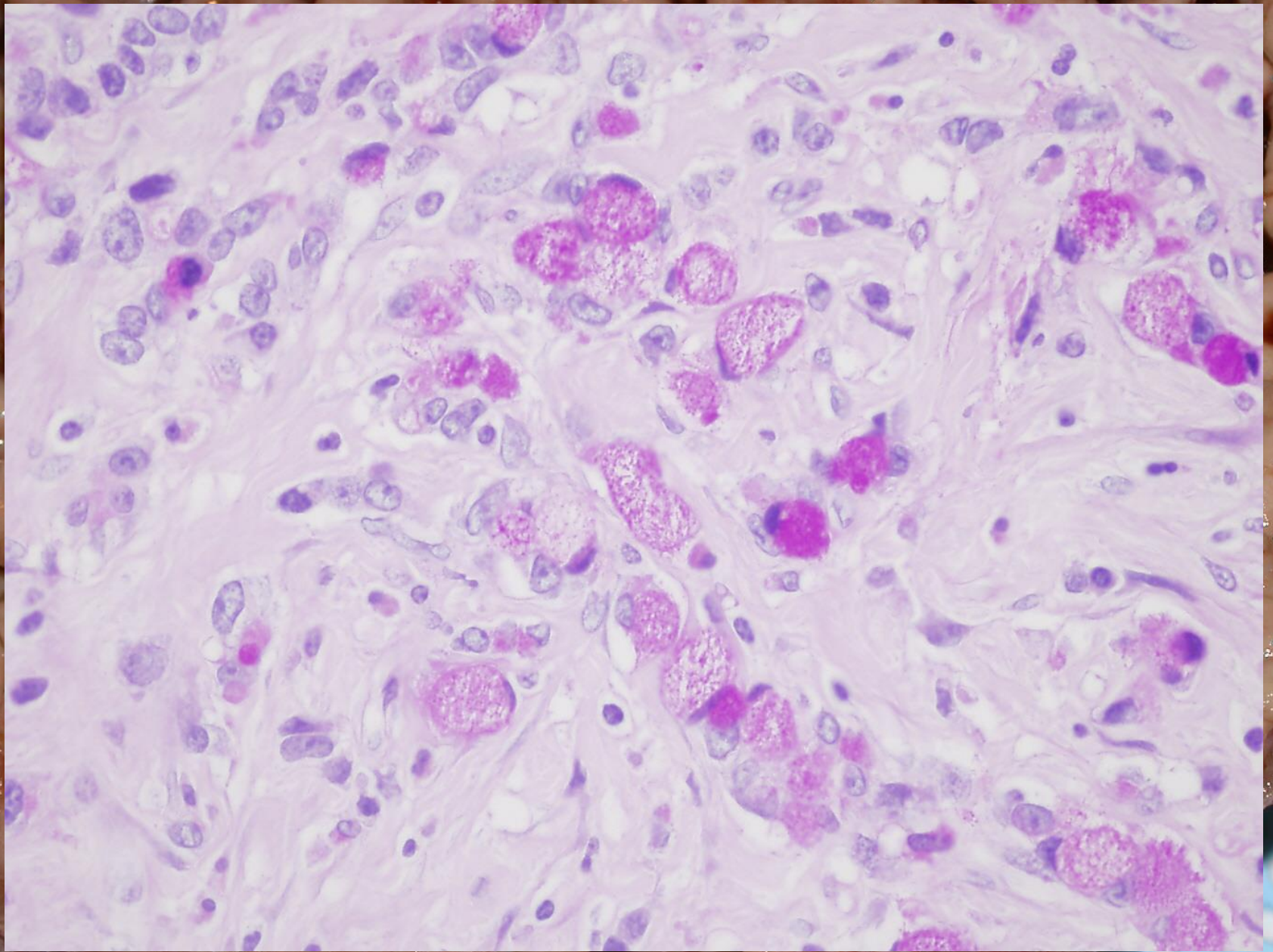
Sigillocellularis cc-diffúz típus



Sigillocellularis carcinoma-diffúz típus

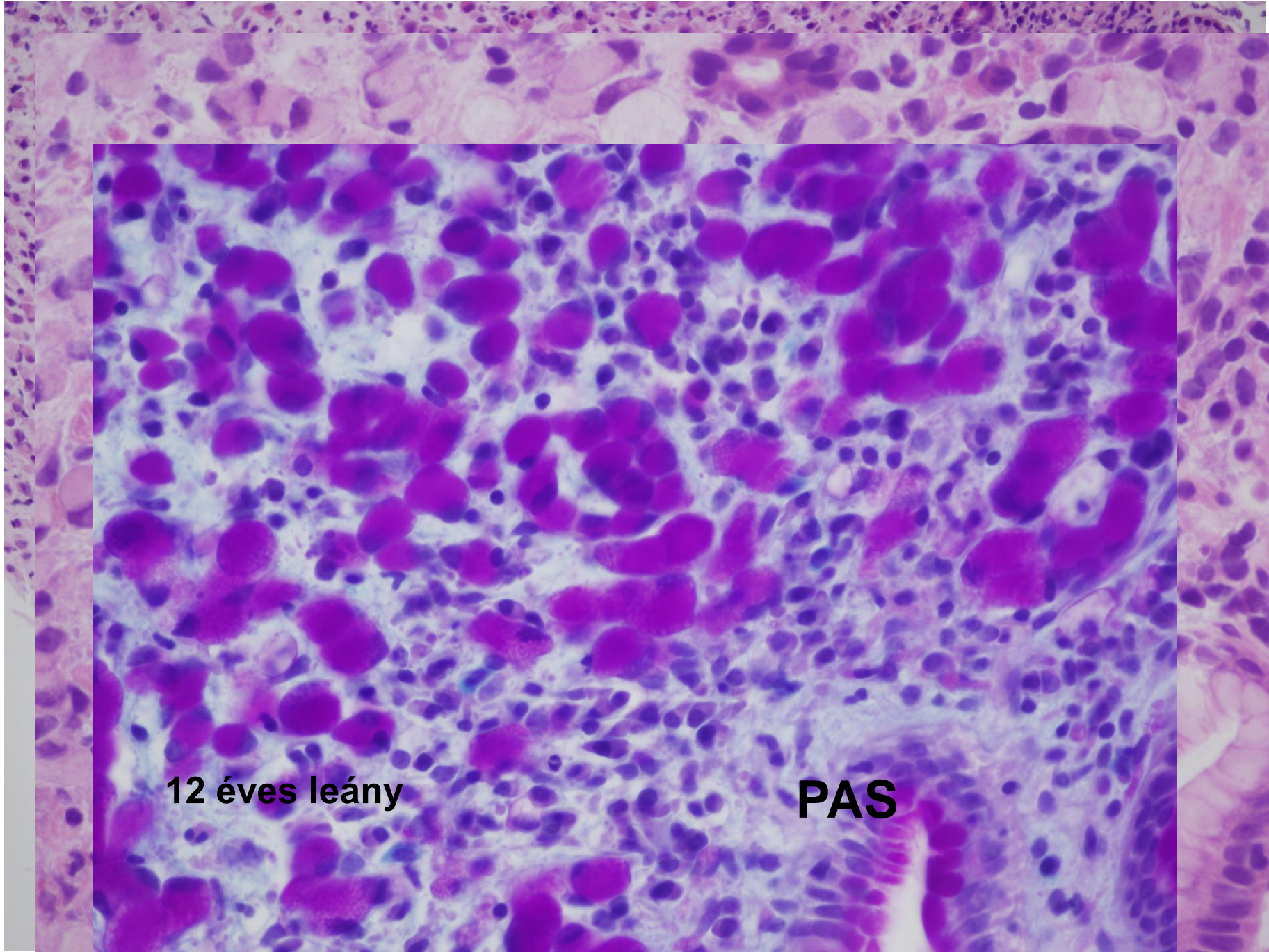
Esetbemutató 1.

- 34 éves ffi



Esetbemutató 2.

- 12 éves leány

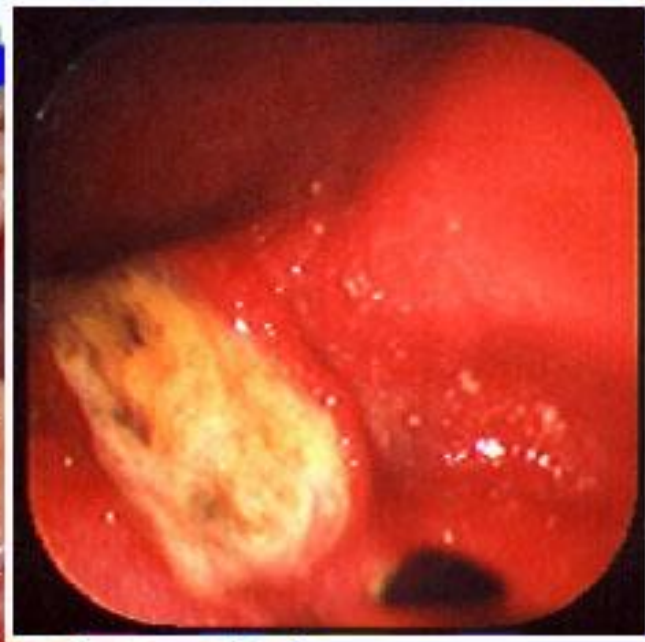
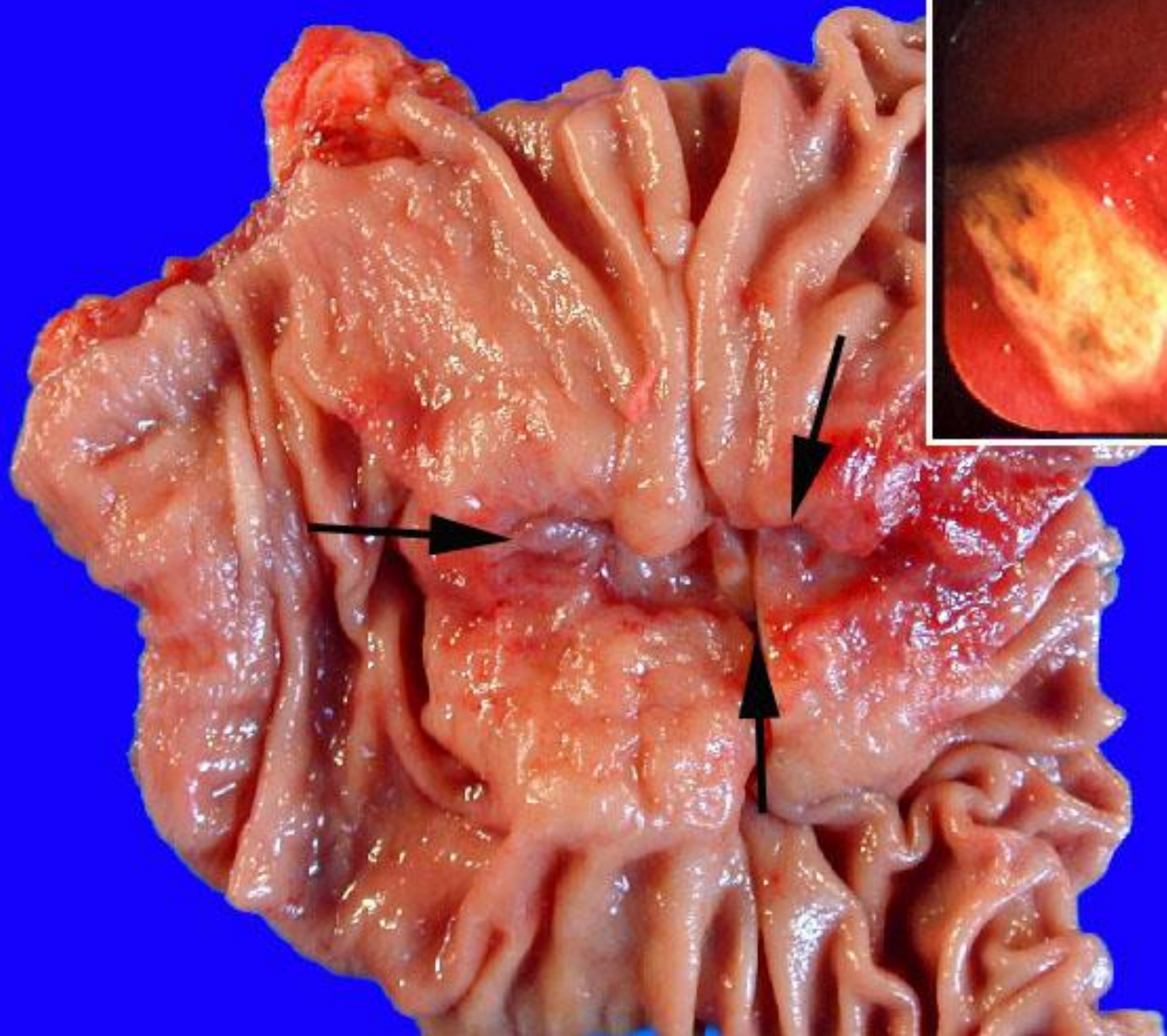


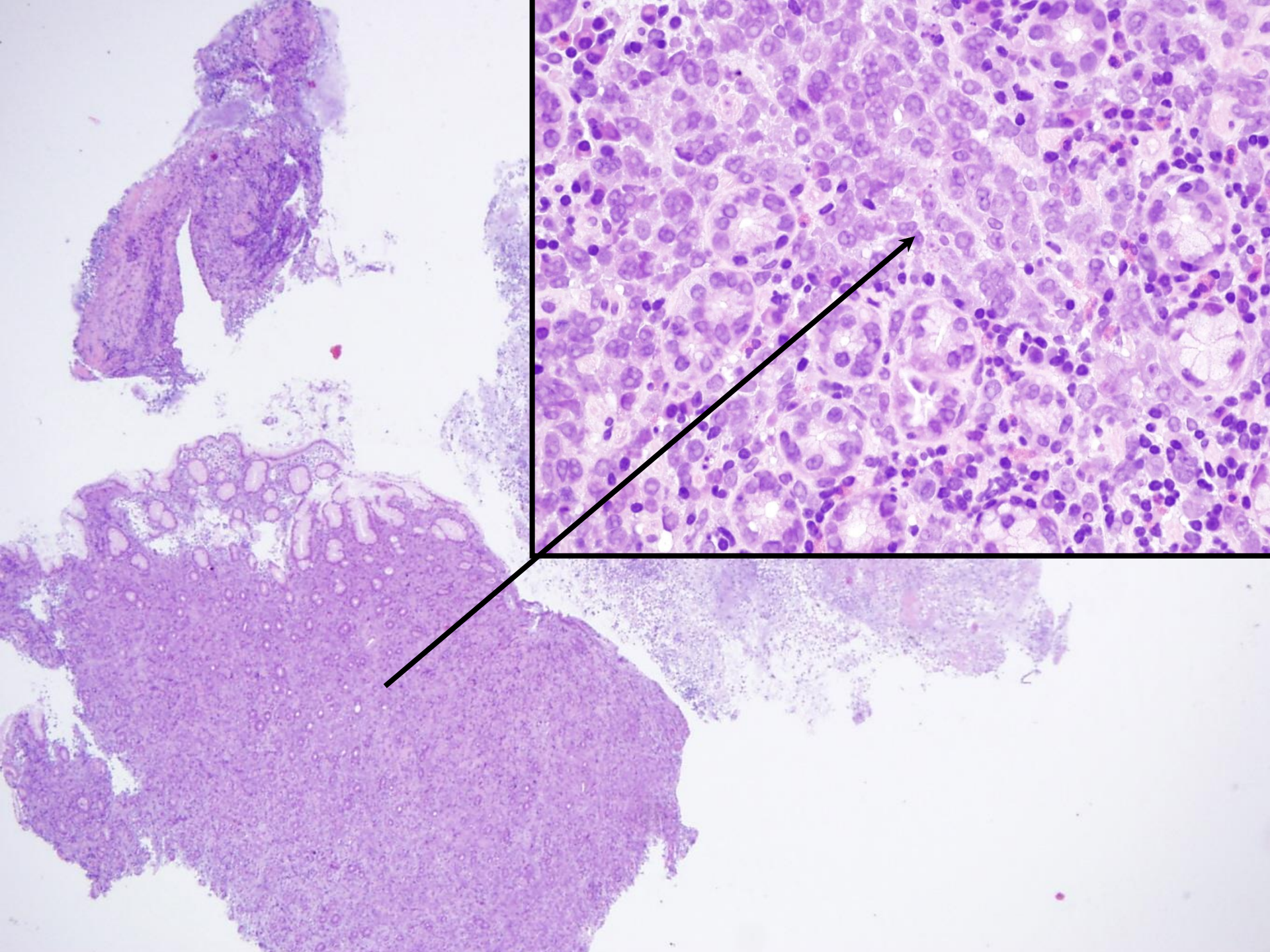
12 éves leány

PAS

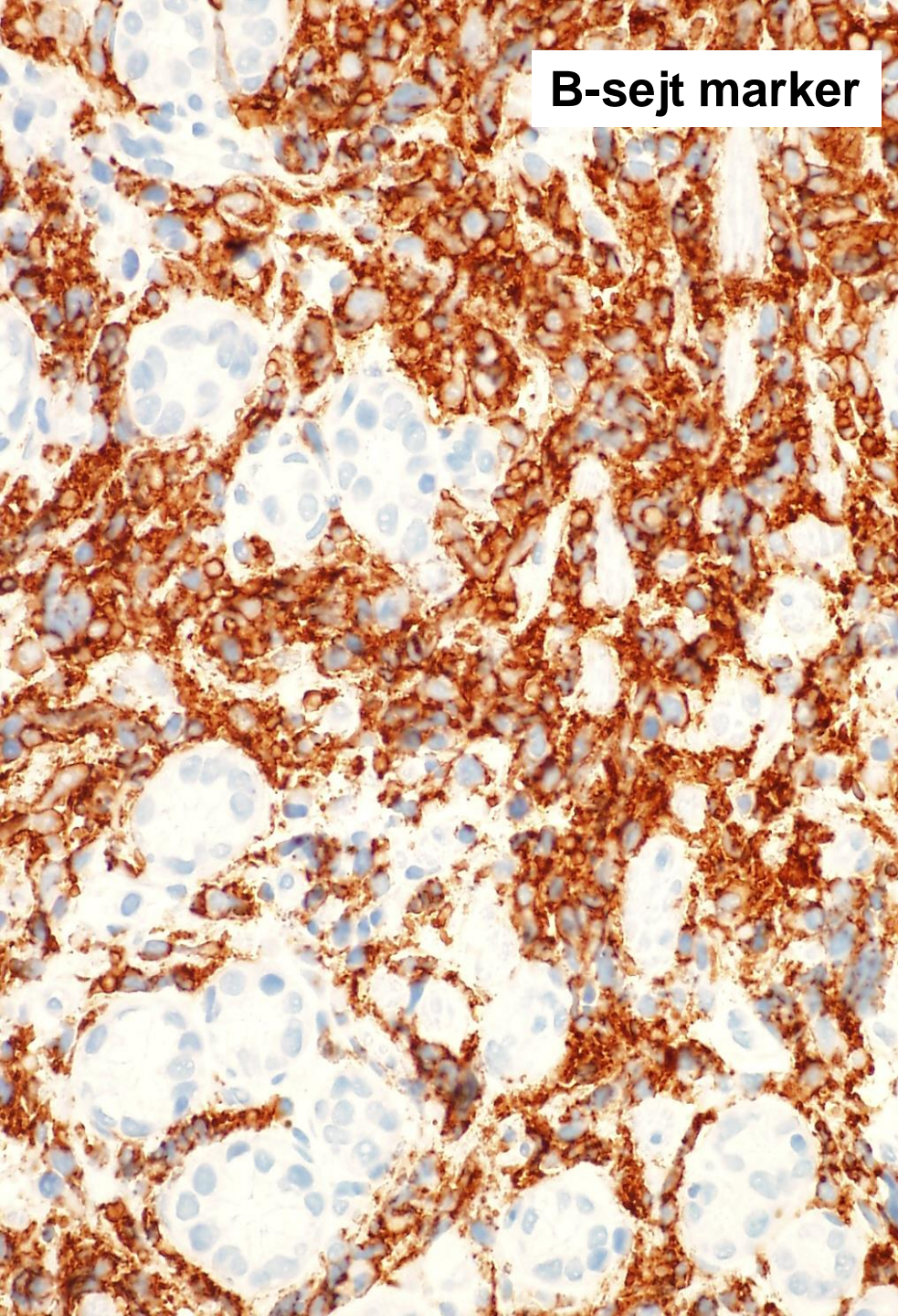
Gyomor Lymphoma

- A gyomor az extranodalis lymphomák előfordulásának leggyakoribb helye
- A gyomor malignus tumorainak 5%-a
- MALT lymphoma- B-sejtes
- 80% H. pylori asszociált

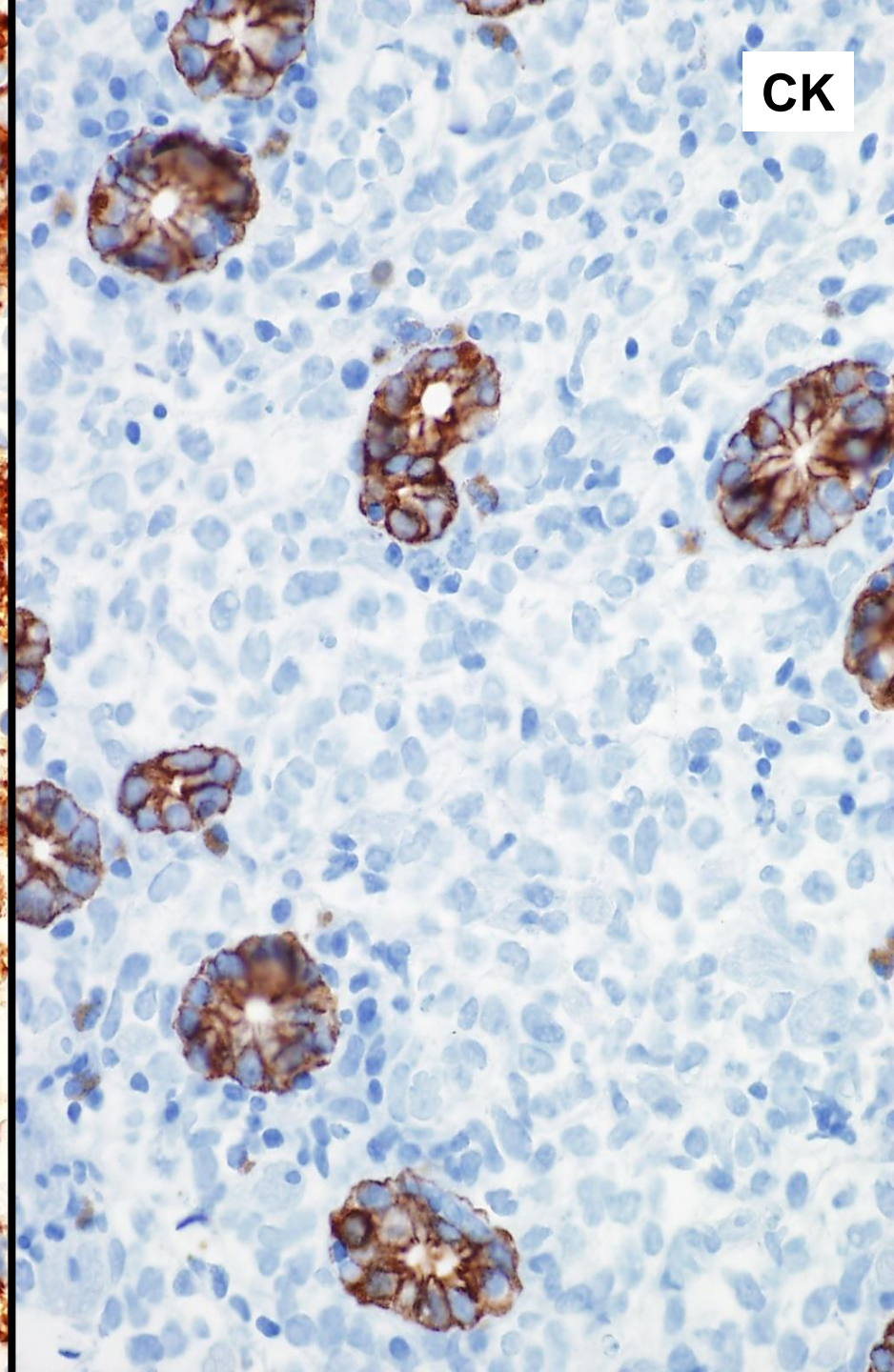




B-sejt marker



CK



Áttéti daganatok a gyomorban

- Emlőrák
- Tüdőrák
- Melanoma malignum

Mesenchymalis tumorok

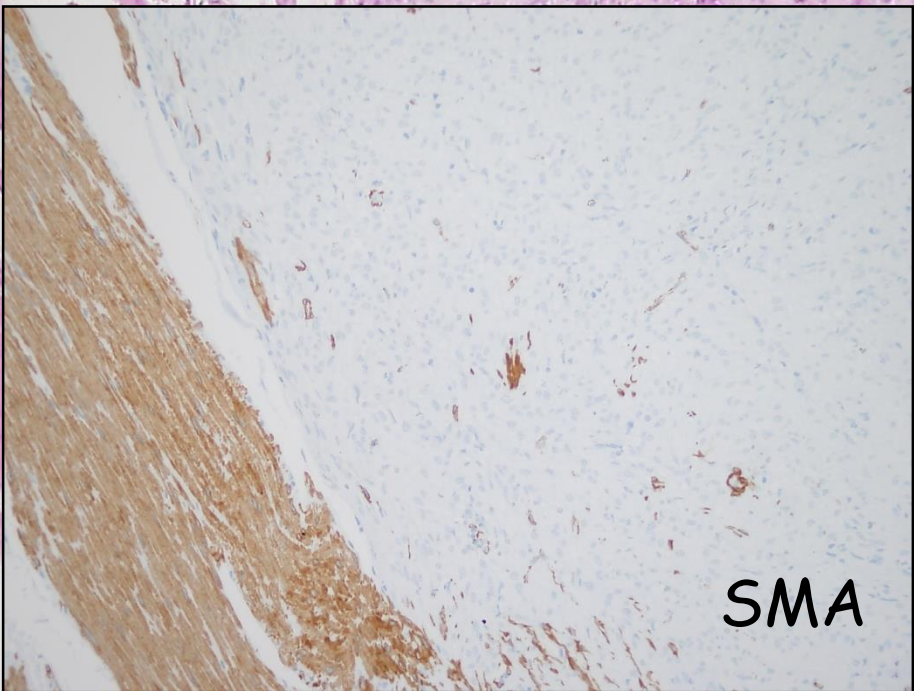
- Leiomyoma, leiomyosarcoma, schwannoma etc.
- GIST- a GI traktus leggyakoribb mesenchymalis tumora
- A GISTek >50%-a a gyomorral összefüggésben fordul elő

Gastrointestinalis Stromalis Tumor (GIST)

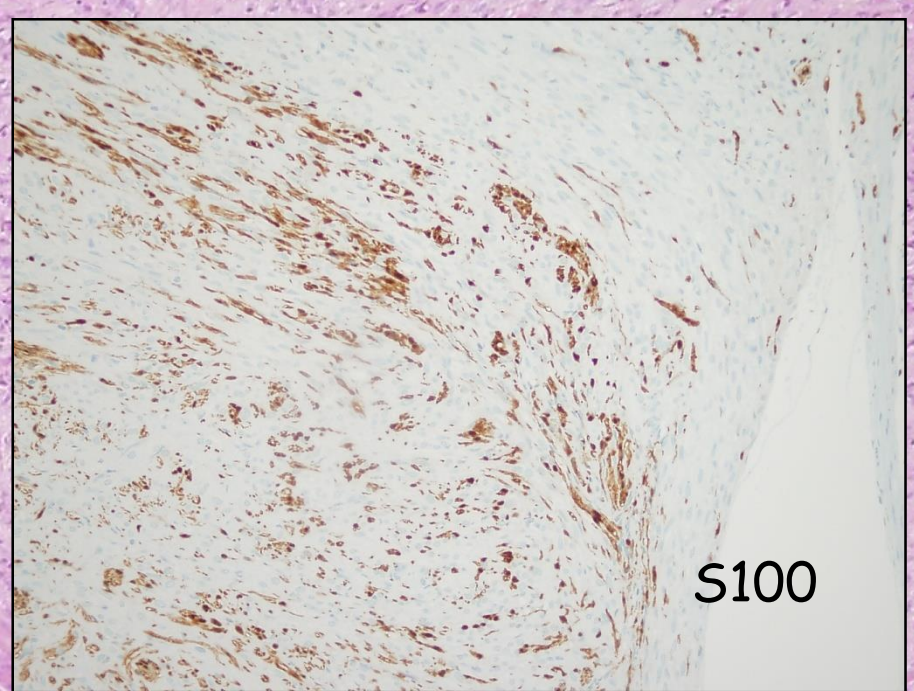
- Ált. 60 év körüli férfi beteg
- A „pacemaker sejtekből” - a CAJAL-féle interstitialis sejtekből származik
- c-kit(CD117) és CD34 expresszió
- Immunfenotípusok:
 - simaizom
 - neurogen
 - mindkettő
 - Egyik sem
- Orsósejtes vagy epithelioid sejtes proliferáció

Gastrointestinalis Stromalis Tumor (GIST)

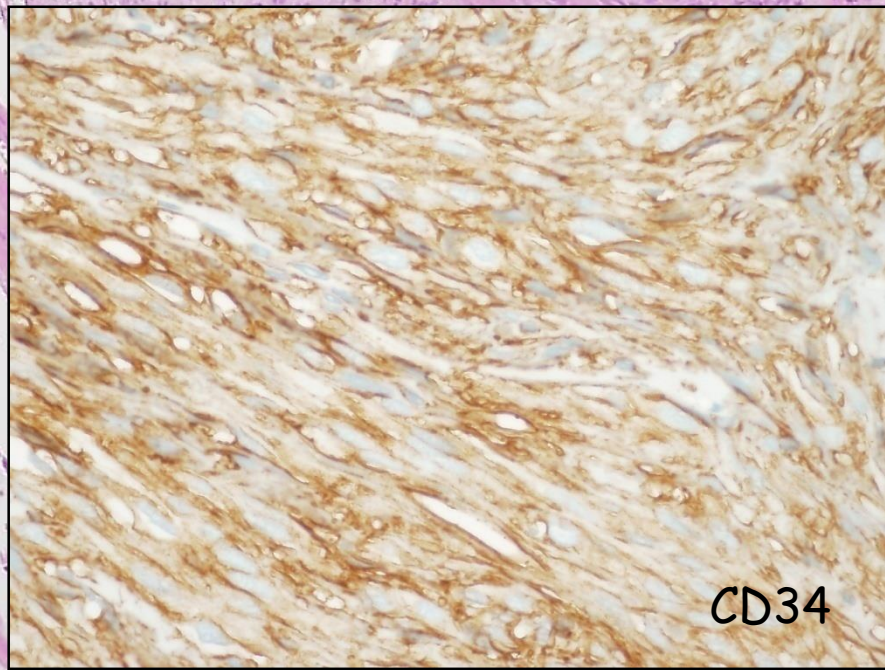
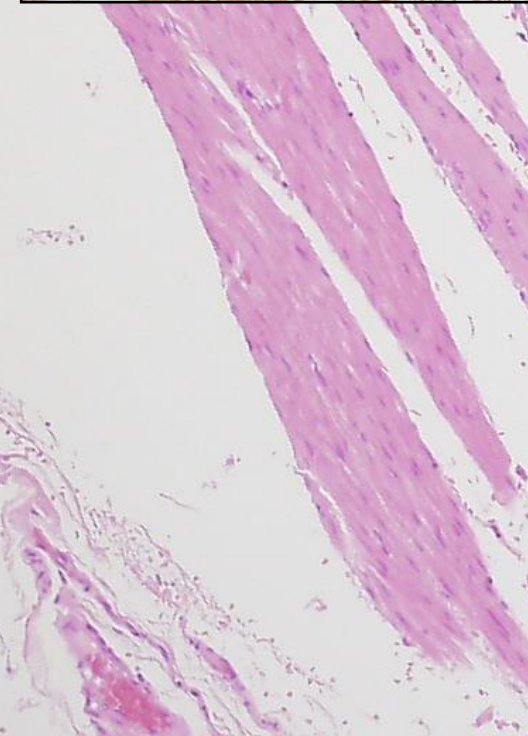
- Biológiai viselkedése függ a méretétől, lokalizációjától és mitotikus indexétől
- 80% -ukban C-KIT mutáció
- 8% normal C-KIT de PDGFRA mutáció
- Mindkettő a tyrosin kináz jelútvonal folyamatos aktiválódását okozza (proliferáció indukció, apoptosis gátlás)
- Th: imatinib-Glivec® (tyrosin kináz inhibitor)



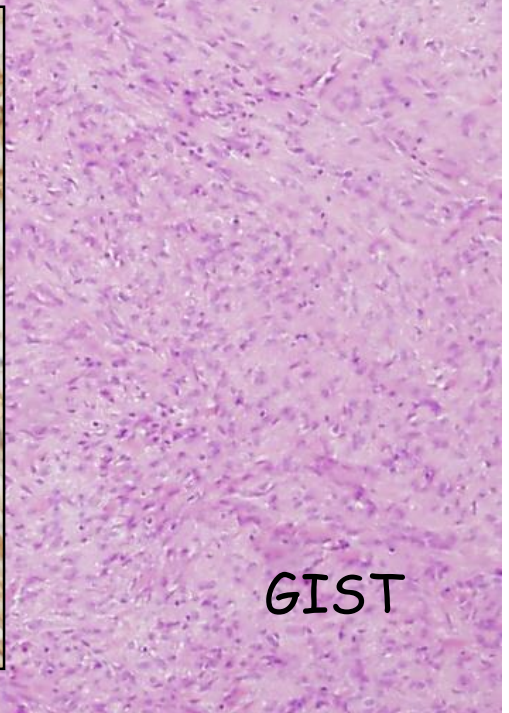
SMA



S100



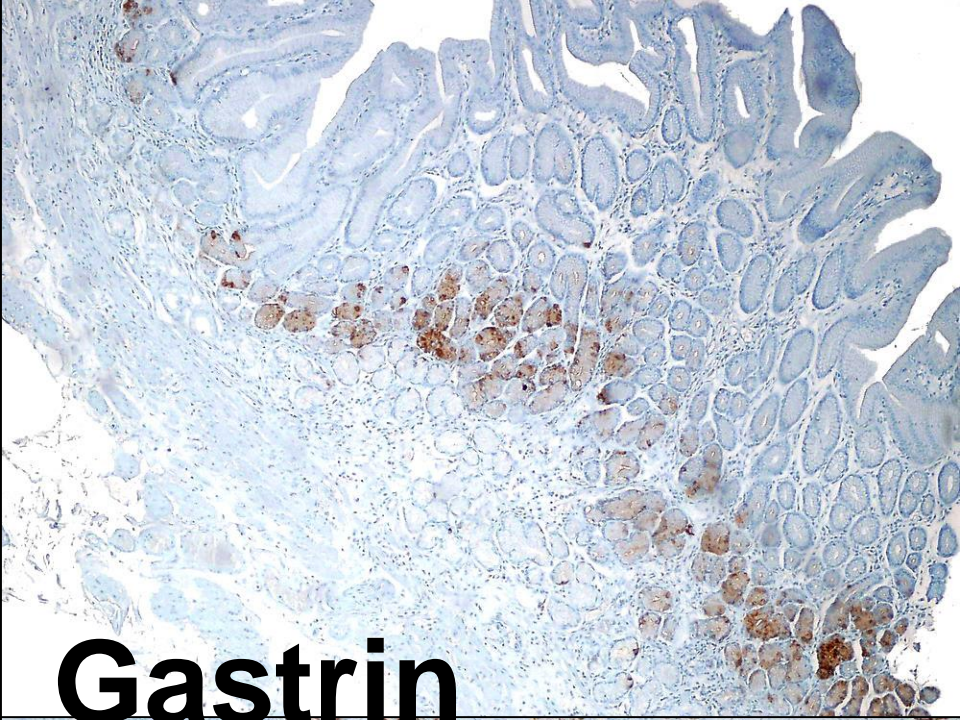
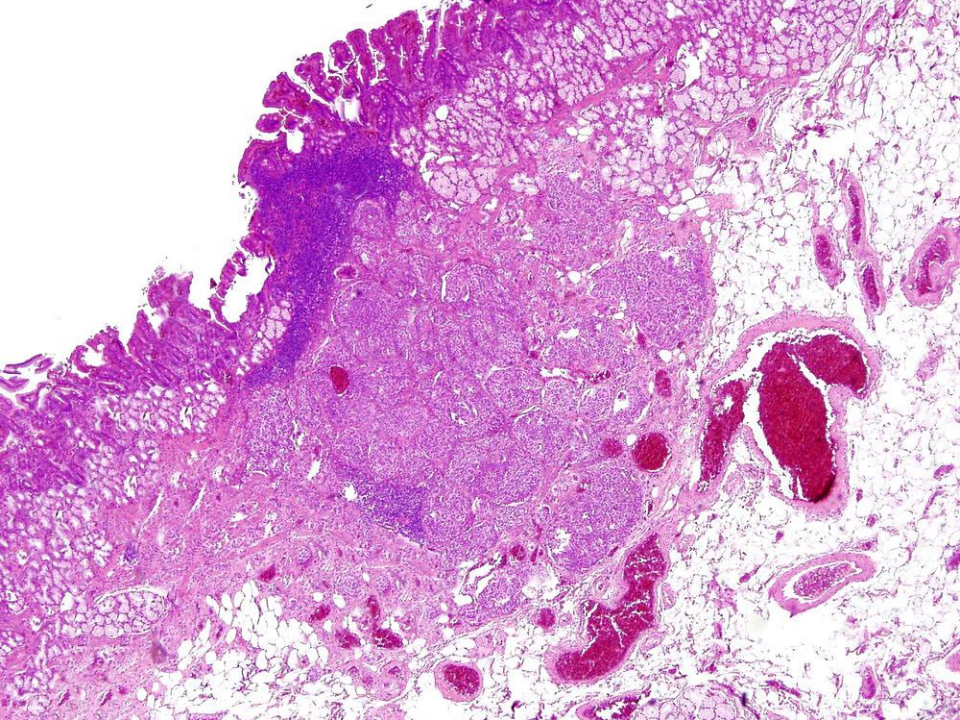
CD34



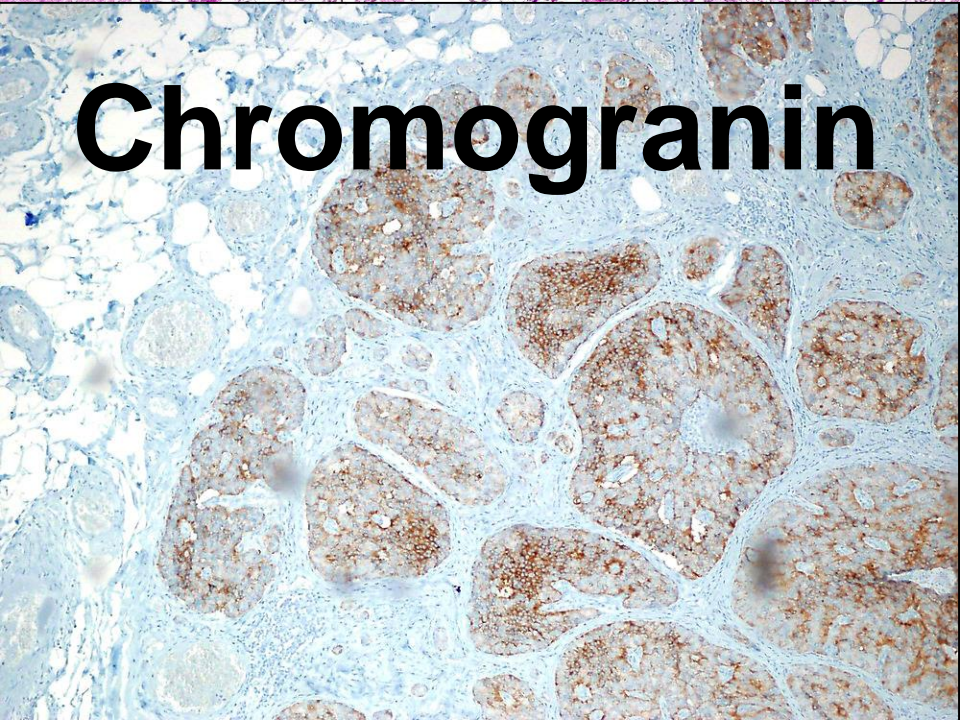
GIST

Neuroendocrin Tumor/Carcinoma

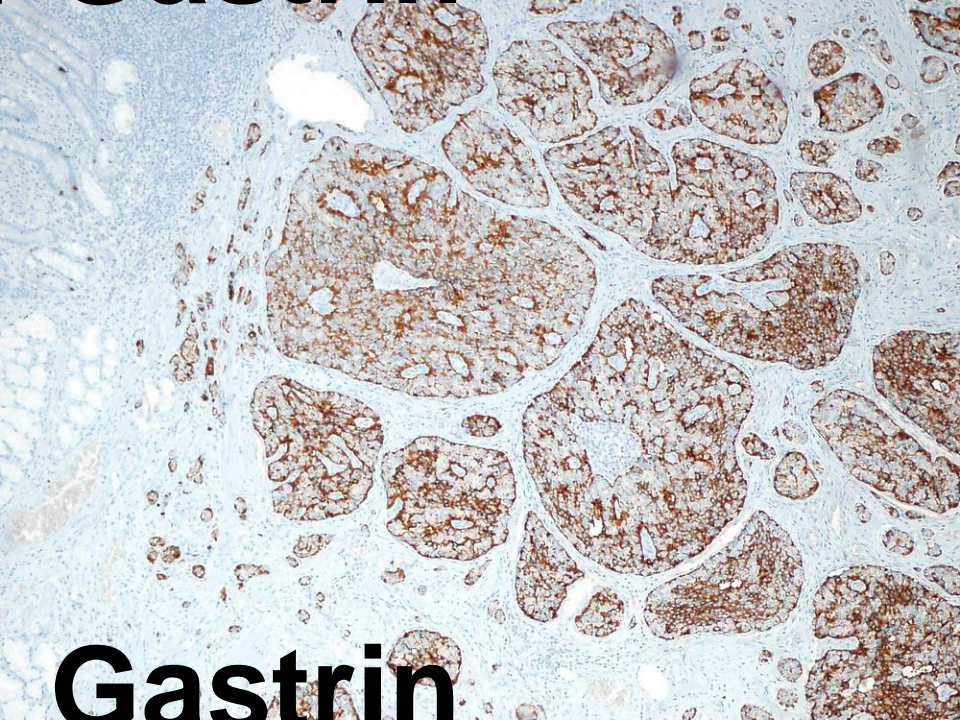
- ECL sejtekből
- MEN 1
- Zollinger-Ellison szindróma
- Malignus potenciál
- Grade a mitotikus aktivitás függvénye ($\geq 2-20 < /10\text{HPF}$)
- TNM
- WHO 2010



Gastrin



Chromogranin

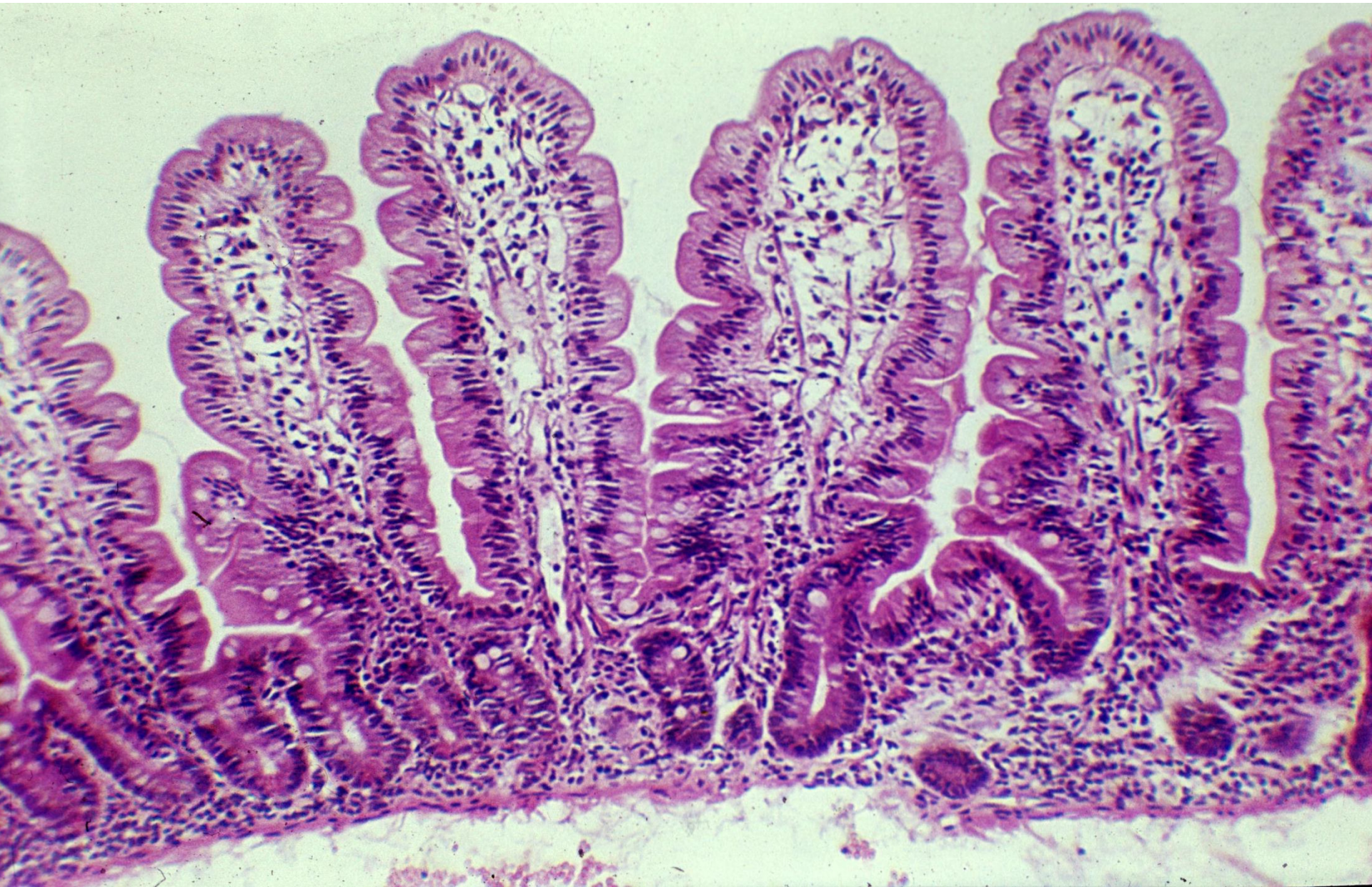


Gastrin

VÉKONYBÉL

Anatomia

- kb. 6 m
- duodenum, jejunum, ileum
- villusok, crypták (4:1)
- absorptiv sejtek microvillusokkal, kehelysejtek, NE sejtek, Paneth sejtek
- Mucosa associated lymphoid tissue (MALT)



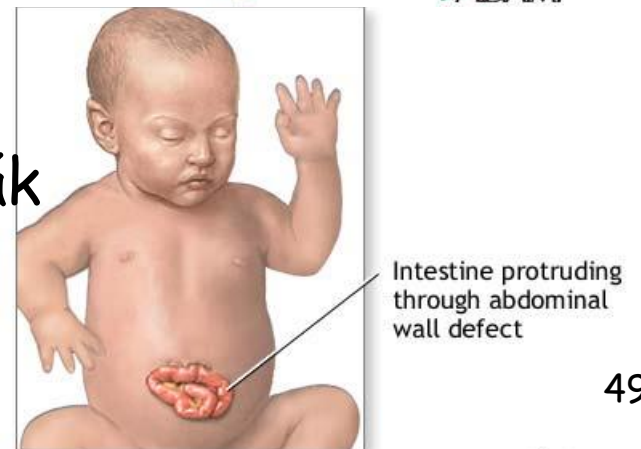
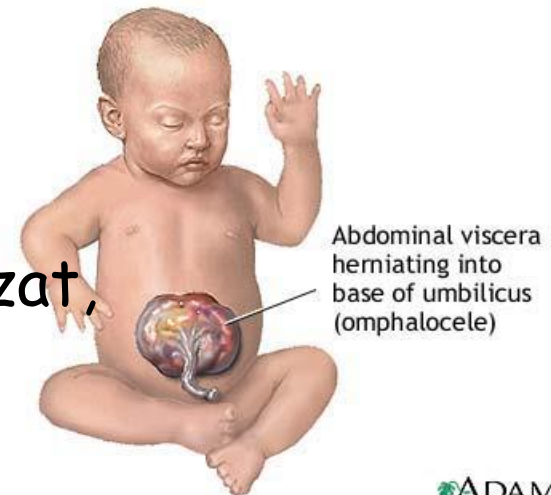
Vékonybél betegségek

1. Congenitalis anomáliák
2. Gyulladásos kórképek
3. Malabsorptios szindrómák
4. Vasculares betegségek
5. Obstrukció
6. Polypusok és daganatok

1. Congenitalis anomáliák

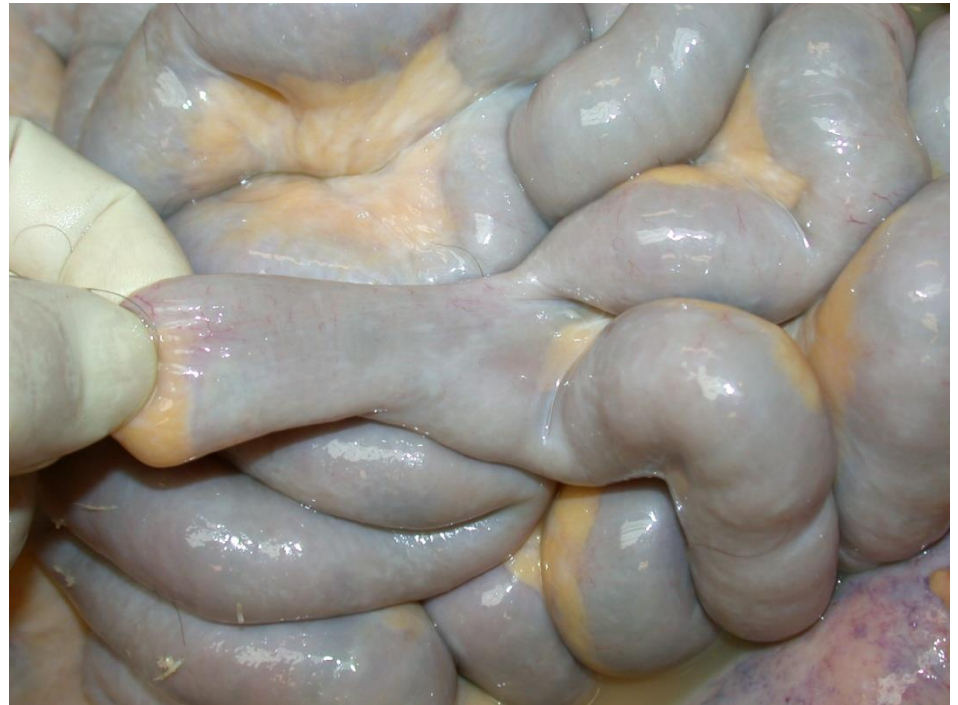Congenitalis anomáliák I.

- **Heterotopia**- gastricus, pancreaticus
- **Duplicatio** - cysták
- **Malrotatio**
- **Omphalocele**- nincs hasfali izomzat, a hasi szervek herniatioja
- **Gastroschisis**- a belek a hasfal inkomplett záródása miatt a záródási defektuson át előtűremkednek- nincs herniazsák



Congenitalis anomáliák II.

- **Atresia, stenosis**-
főleg a duodenumban
- **Meckel diverticulum** -az
antimesenterialis szélen,
az IC billentyűtől kb. 85
cm-re
 - valódi diverticulum
 - A ductus vitellinus
(omphalomesentericus)
maradványa
 - Gastricus vagy
pancreaticus heterotopia
gyakori
 - intussusceptio, perforatio
komplikálhatja
 - (rule of 2s)



2. Gyulladásos kórképek

Gyulladásos kórképek

- Fertőzőeses Enterocolitis
- Egyéb
- Inflammatory bowel disease (IBD) ami a vékonybelet érinti (Crohn betegség, Colitis Ulcerosa)

Enterocolitis tünetek

- **Diarrhea:** nagy mennyiségű, gyakori, híg széklet
 - Secretorios diarrhea
 - Osmoticus diarrhea
 - Exudative diseases
 - Malabsorptio
 - Motilitászavar
- **Dysenteria:** kis mennyiségű, fájdalmas, véres hasmenés

Fertőzőes enterocolitis

- Virusok

- **Rotavirus**

- 6-24 hónapos gyermekek
 - Gyermekkori hasmenés (és ebből eredő mortalitás) leggyakoribb oka
 - Enterocyták pusztulása → éretlen secernáló sejtek a felszínen → excesszív víz és elektrolit szecernálás → hasmenés
 - Emberről-emberre, étel és víz útján terjed
 - incubatio- 2 nap
 - Hányás, vizes hasmenés

- **Calicivirus**

- Sapporo-like (ritka) és Norovirus (korábban Norwalk-like)
 - Iskolákban, kórházakban, tengerjáró hajókon
 - Emberről-emberre, étel és víz útján terjed
 - incubatio- 1-2 nap
 - Világszerte a gastrointestinális járványok felét okozza

Fertőzőes enterocolitis

- Virusok

- **Adenovirus**

- 2 évesnél fiatalabb gyerekek gastroenteritise (rotavirus után a 2. leggyakoribb)
 - Incubatio 1 hét
 - Emberről-emberre
 - Villus atrófia, kripta hppl

- **Astrovirus**

- Anorexia, láz, fejfájás
 - Incubatio 1-2 nap
 - Emberről-emberre, étel és víz útján terjed

Major Causes of Bacterial Enterocolitis

Organism	Pathogenic Mechanism	Source	Clinical Features
<i>Escherichia coli</i>			Traveler's diarrhea, including:
• ETEC	Cholera-like toxin, no invasion	Food, water	Watery diarrhea
• EHEC	Shiga-like toxin, no invasion	Undercooked beef products	Hemorrhagic colitis, hemolytic-uremic syndrome
• EPEC	Attachment, enterocyte effacement, no invasion	Weaning foods, water	Watery diarrhea, infants and toddlers
• EIEC	Invasion, local spread	Cheese, water, person-to-person	Fever, pain, diarrhea, dysentery
<i>Salmonella</i>	Invasion, translocation, lymphoid inflammation, dissemination	Milk, beef, eggs, poultry	Fever, pain, diarrhea or dysentery, bacteremia, extraintestinal infection, common source outbreaks
<i>Shigella</i>	Invasion, local spread	Person-to-person, low-inoculum	Fever, pain, diarrhea, dysentery, epidemic spread
<i>Campylobacter</i>	Toxins, invasion	Milk, poultry, animal contact	Fever, pain, diarrhea, dysentery, food sources, animal reservoirs
<i>Yersinia enterocolitica</i>	Invasion, translocation, lymphoid inflammation, dissemination	Milk, pork	Fever, pain, diarrhea, mesenteric adenitis, extraintestinal infection, food sources
<i>Vibrio cholerae</i> , other <i>Vibrios</i>	Enterotoxin, no invasion	Water, shellfish, person-to-person spread	Watery diarrhea, cholera, pandemic spread
<i>Clostridium difficile</i>	Cytotoxin, local invasion	Nosocomial environmental spread	Fever, pain, bloody diarrhea, following antibiotic use, nosocomial acquisition
<i>Clostridium perfringens</i>	Enterotoxin, no invasion	Meat, poultry, fish	Watery diarrhea, food sources, "pigbel"
<i>Mycobacterium tuberculosis</i>	Invasion, mural inflammatory foci with necrosis and scarring	Contaminated milk, swallowing of coughed-up organisms	Chronic abdominal pain; complications of malabsorption, stricture, perforation, fistulae, hemorrhage

Fertőzések enterocolitis

- Parazita-okozta
 - *Ascaris lumbricoides*
 - *Strongyloides*
 - *Enterobius vermicularis*
- Protozoon-okozta
 - *Giardia lamblia* (Giardiasis)

Egyebek

- AIDS
- GVHD
- Irradiations enterocolitis
- Gyógyszer-okozta

Inflammatory Bowel Disease (IBD)

- Crohn betegség
- Colitis ulcerosa (backwash ileitis)

3. Malabsorptio

Malabsorptio

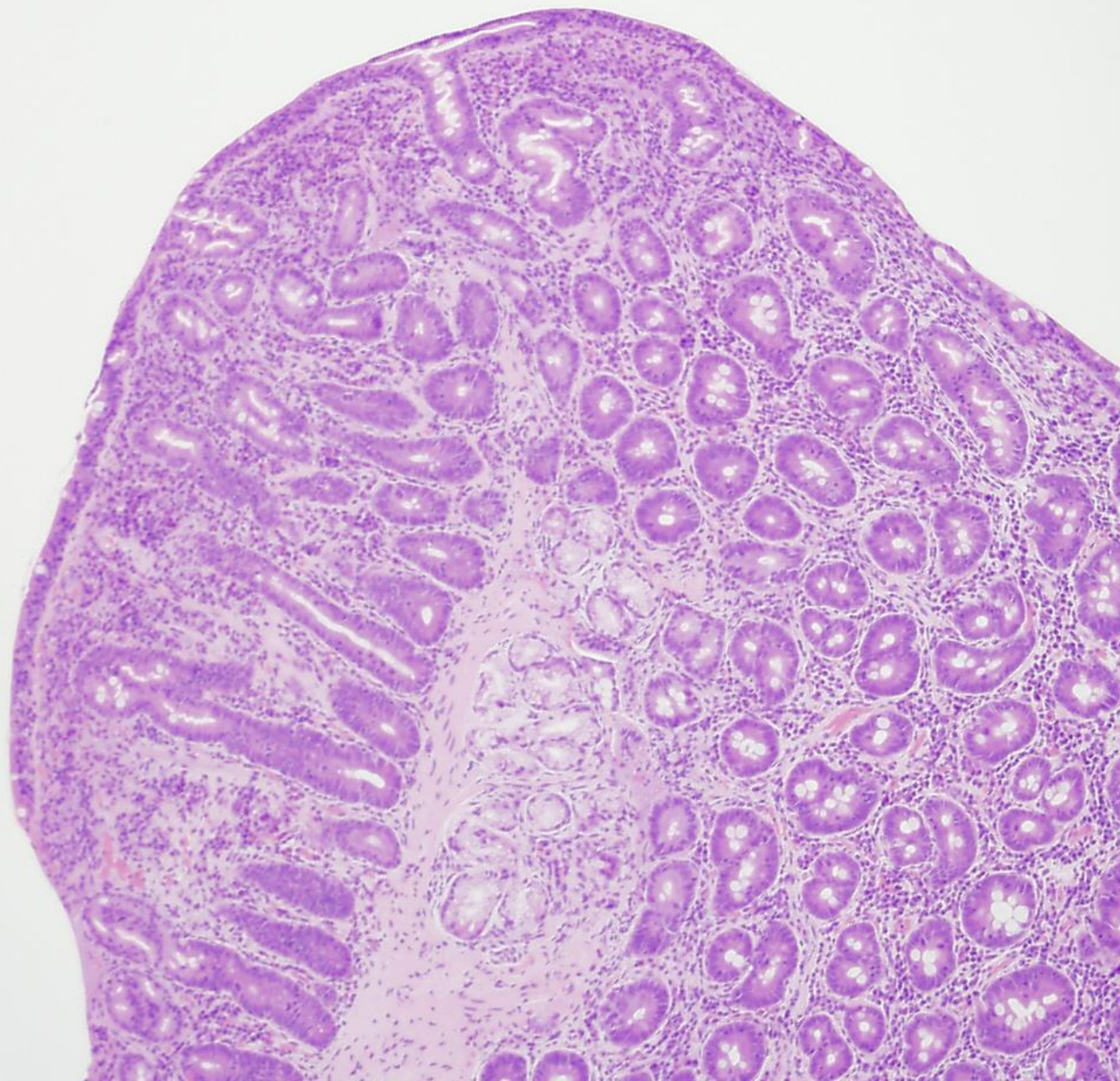
- A zsírok, vitaminok, szénhidrátok, fehérjék, ásványi anyagok és a víz elégtelen felszívódása következtében alakul ki
- **Chronicus diarrhea steatorrheaval**
- Következmények: hasi fájdalom, fogyás, anemia, vérzések, petechiae, purpura, oedema, peripheriás neuropathia, amenorrhea, infertilitás, hyperparathyreosis, osteopenia, tetania etc.
- Leggyakoribb okai: **coeliakia, pancreas insufficiencia és Crohn betegség**

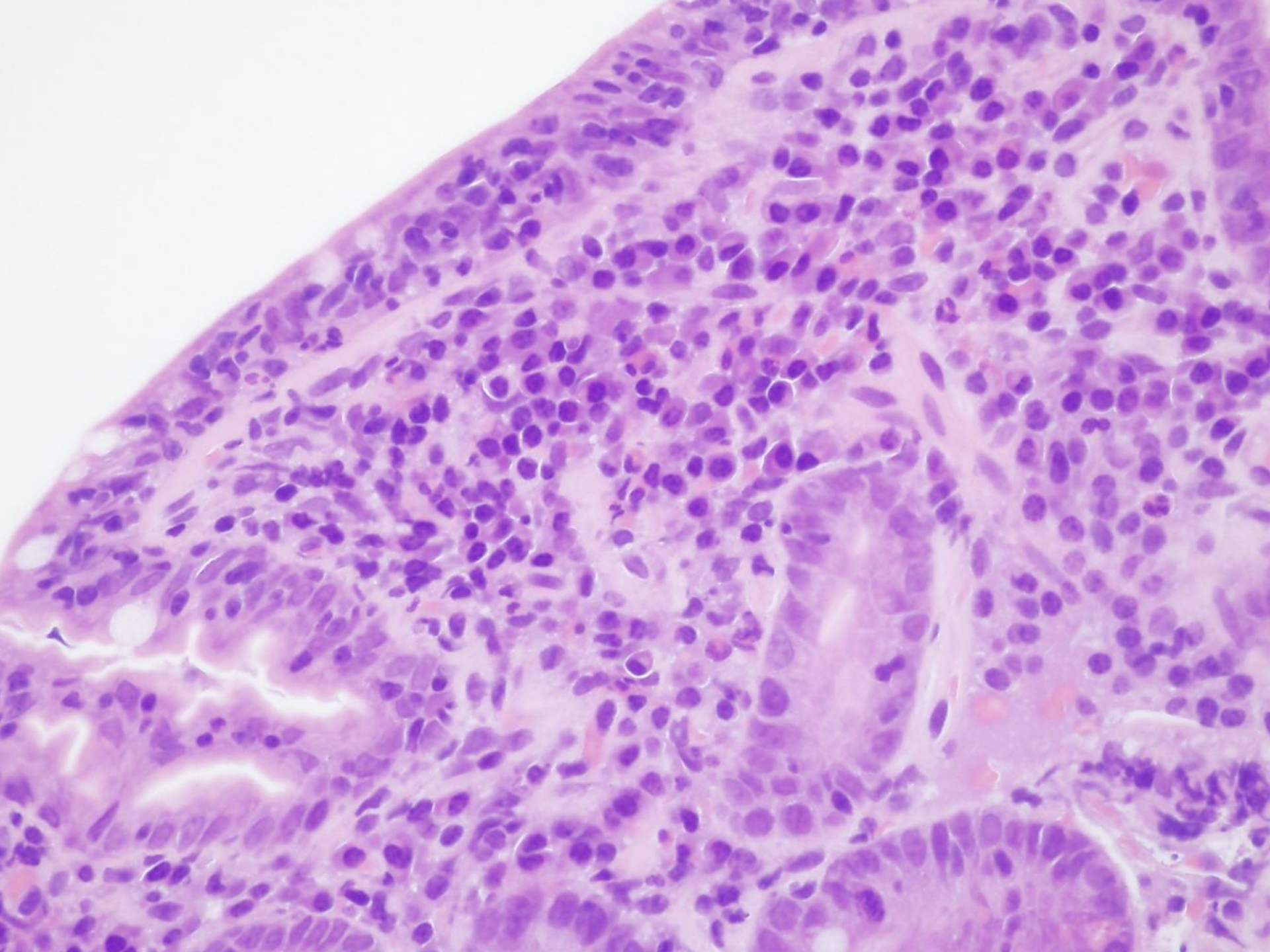
Coeliakia -celiac sprue, gluten-sensitiv enteropathia

- gluten (gliadin) sensitivitás (búza, rozs, árpa és zab)
- autoimmun, T-sejt mediált, családi halmozódást mutató
- Gyerekek és felnőttek (silent vagy latens)
- A vékonybél proximális szakasza érintett elsősorban
- SY: fogyás, fáradtság, puffadás, hasmenés, dermatitis herpetiformis Duhring
- Vékonybél adenocarcinoma és non-Hodgkin lymphoma rizikóját fokozza

Coeliakia

- Endoscopia: a vékonybél mucosa ellapult
- MI: a bélbolyhok teljes vagy részleges atrophiaja
 - A felszíni hám pseudo-stratificatioja
 - lymphocyták (T) a felszíni hámban ↑
 - ↑ mitoticus aktivitás a megnyúlt kriptákban
 - ly, plasmasejtek, eo, macrophagok a lamina propriában
 - Marsh-grading
- Dg: keringő, anti-gliadin vagy anti-endomysialis antitestek vagy szöveti transaminase ellenes antitestek kimutatása
 - duodenum biopszia → gluten-mentes étrend → rebiopszia



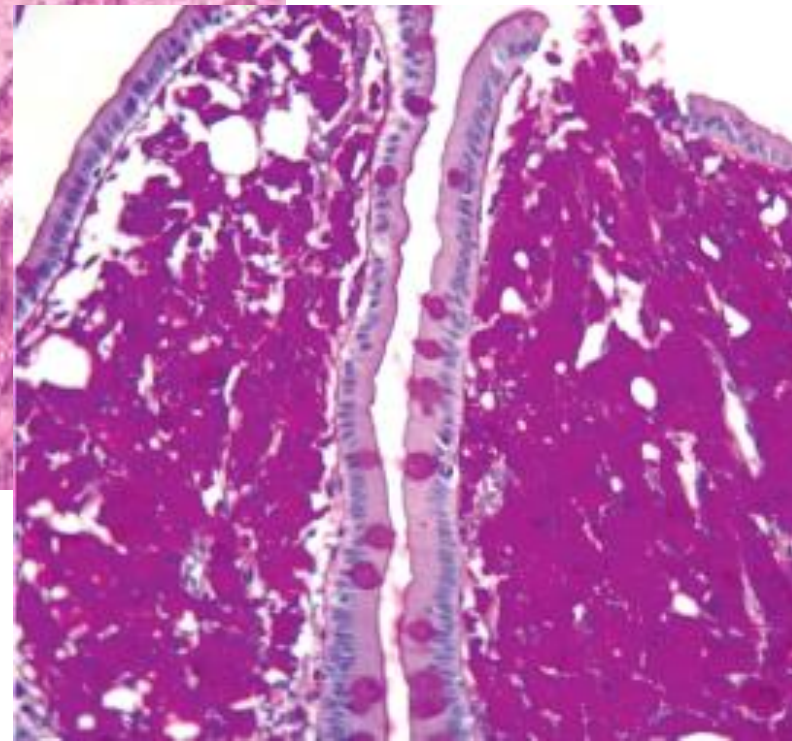
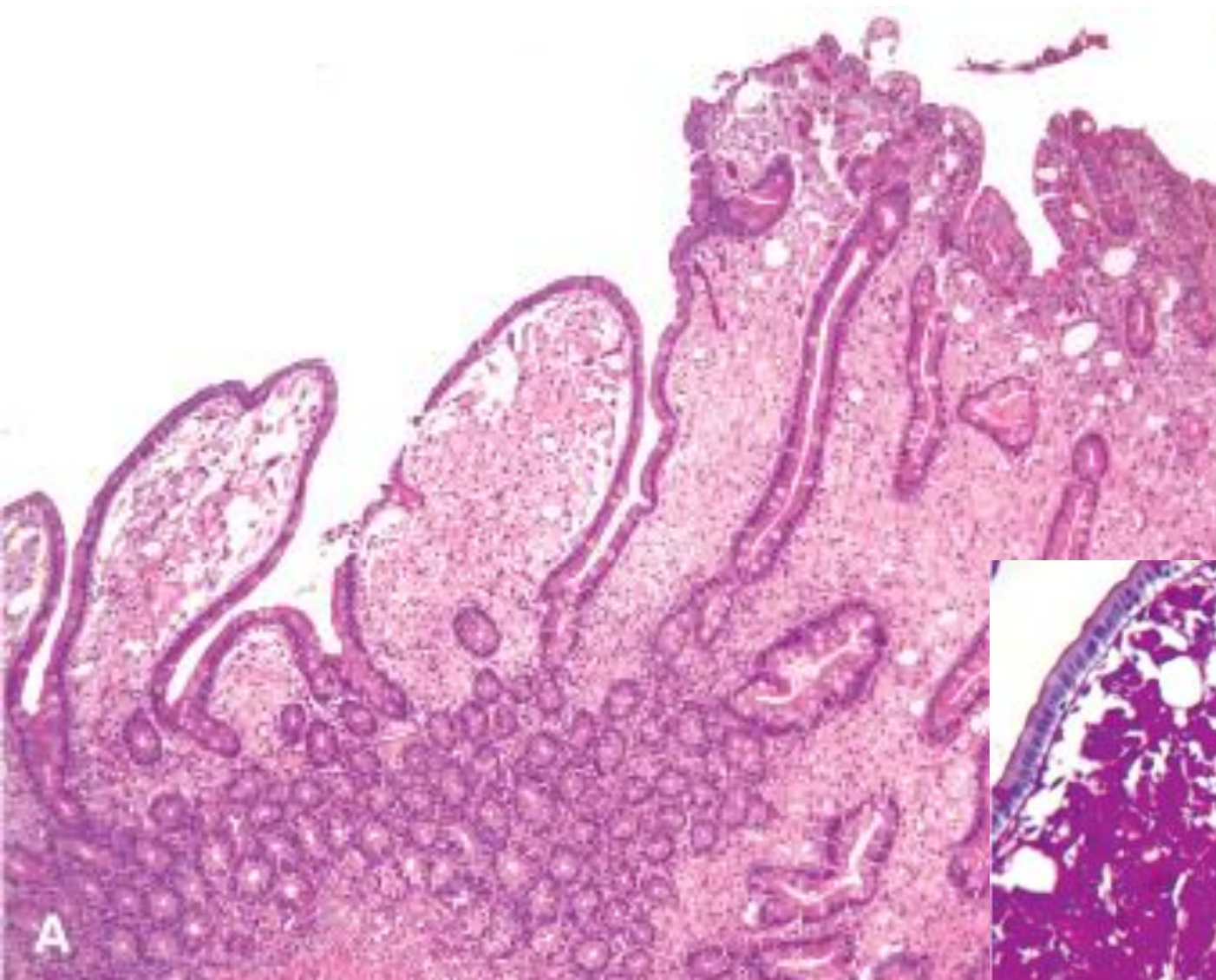


Trópusi sprue (Postinfectiosus sprue)

- A trópusokon élő vagy odalátogató emberekben
- Enterotoxin termelő baktériumok túlnövekedésének szerepe lehet
- Enyhe-súlyos enteritis a teljes vékonybélben
- Epithelialis sejtek B12 vitamin és folsav hiány okozta átalakulása

Whipple kór

- *Tropheryma whippelii* (Gram+ actinomyces, amely macrophagokban szaporodik)
- belek, CNS, ízületek, nyirokcsomók
- intestinal lipodystrophy- 1907 by George Whipple
- SY: fogyás, hasmenés, ízületi érintettség, pszichiátriai kórképek, lymphadenopathia, szív eltérések



Whipple kór

Egyéb malabsorptios szindrómák

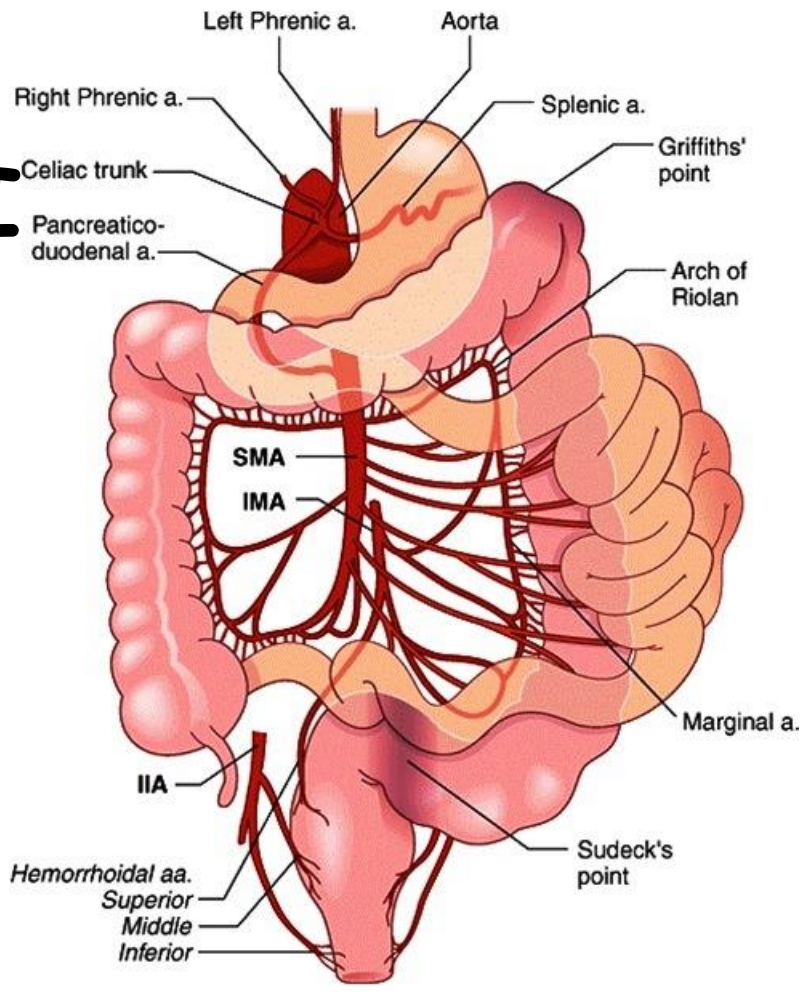
- Lactase deficiencia
 - children: inherited
 - adults: acquired
- Abetalipoproteinemia
 - AR öröklésmenet
 - apolipoprotein B hiányzik → nincs chylomicron, LDL vagy VLDL) → lipid membrán defectusok

4. Vascularis betegségek

Vascularis betegségek

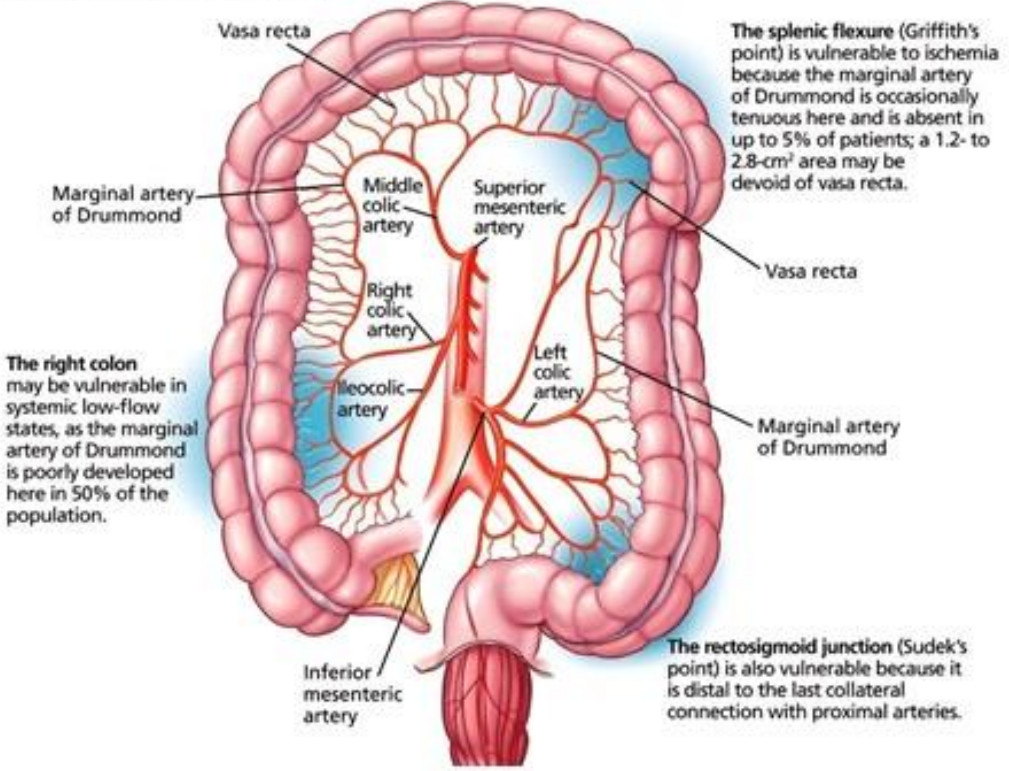
- Ischemiás bélbetegség
- Angiodysplasia

Blood supply to the GI



Why some areas of the colon are prone to ischemia

The colon is protected from ischemia by a collateral blood supply via the marginal artery of Drummond, a system of arcades connecting the major arteries. The anatomy is highly variable, however, and certain areas are more vulnerable in some people.



http://www.medicinemcq.com/index.php/journals/sub_details/91/33/INTESTINAL-ISCHEMIA

Ischemiás bélbetegség

- Vékony-, vagy vastagbél, esetleg együttesen
- Tr. coeliacus, a. mesenterica superior vagy inferior acut elzáródása → **infarctus**
 - Transmuralis
 - Muralis
 - Mucosalis | hypoperfusio következménye
- V. mesenterica thrombosis (hypercoagulabilitás, sepsis, hepatocellularis cc, cirrhosis etc-ritka oka az infarctusnak
- Kezdeti hypoxiás károsodás, amit reperfusios károsodás követ
- SY: fájdalom, défense musculaire, hányás, véres hasmenés
- Komplikációk: peritonitis, ileus, shock, 50-75% halálozási arány



Angiodysplasia

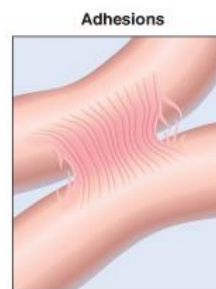- Rendellenes, kanyargós erek (venák, venulák, capillarisek) a mucosában, submucosában
- Főleg jobb colonfélben (coecum)
- >60 év
- Ritka, de az alsó GI vérzések kb. 20%-a

5. Obstruciók

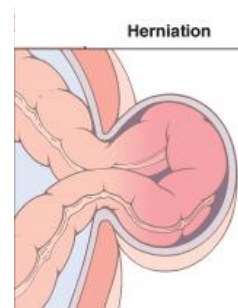
Obstructiók

- Főként a vékonybélben
- Mechanikai obstructio:

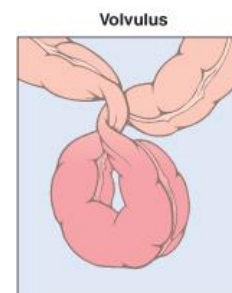
- Adhéziók
- Hernia
- Volvulus
- Intussusceptio
- Tumor
- Stricturák
- Epekövek, idegentestek
- meconium mucoviscidosiban



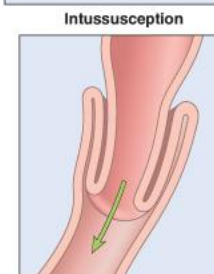
Adhesions



Herniation



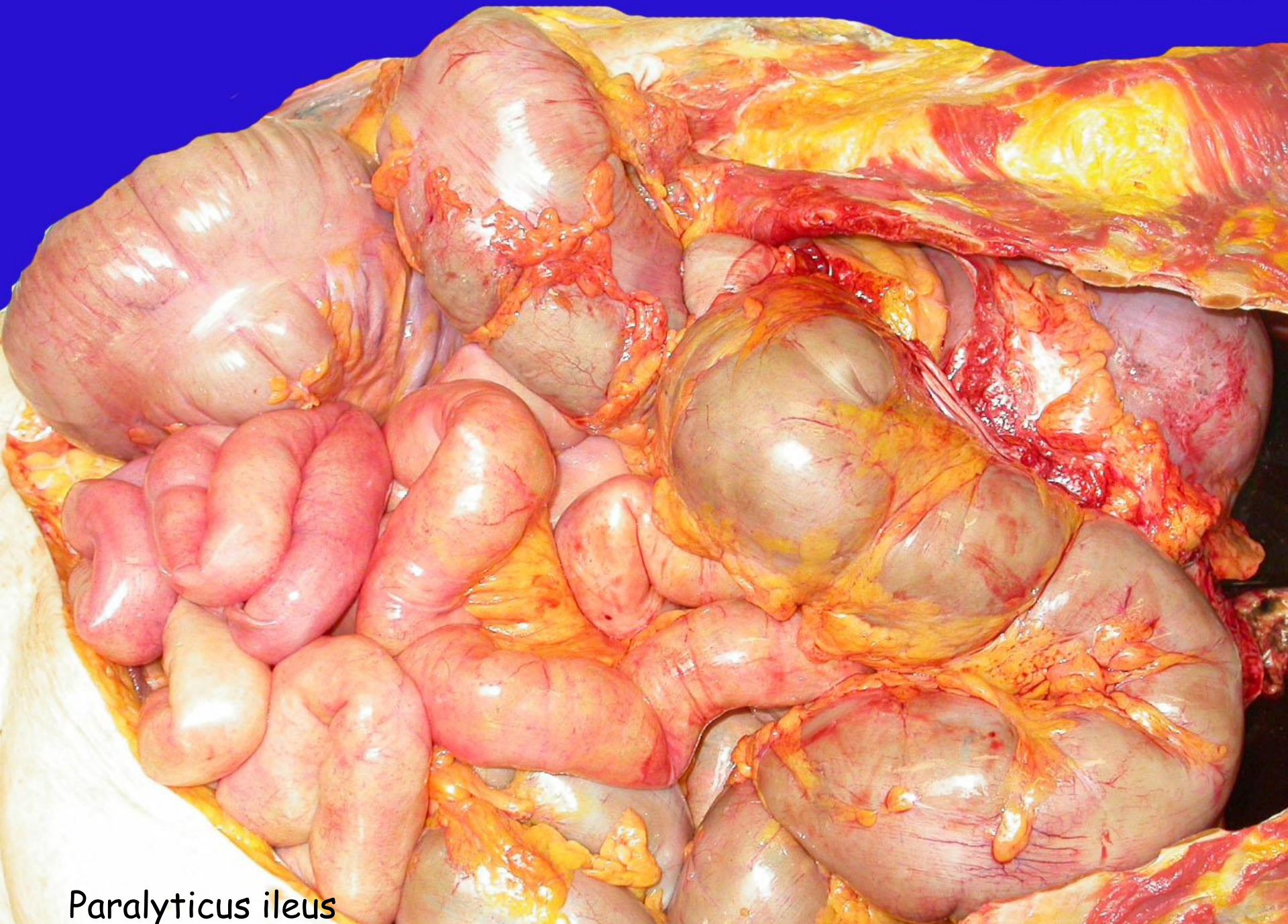
Volvulus



Intussusception

80 %

- Pseudo-obstructio
 - Paralyticus ileus
 - infarctus
 - myopathiák, neuropathiák (eg. Hirschprung betegség, Chagas betegség)



Paralyticus ileus

6. Polypusok és daganatok

Polypusok és daganatok

- A GI tumorok 3-6 %-a a vékonybélben alakul ki
- **Nem-neoplasticus és neoplasticus polypusok** (ld. a vastagbélnél)
- **Adenocarcinoma**
- **Neuroendocrin tumor (carcinoid tumor)**
- **Mesenchymalis tumorok: GIST, lipoma, neuroma, angioma etc.-** (ld gyomor is)
- **Lymphomák** (ld. gyomor)
- **Metastasisok**

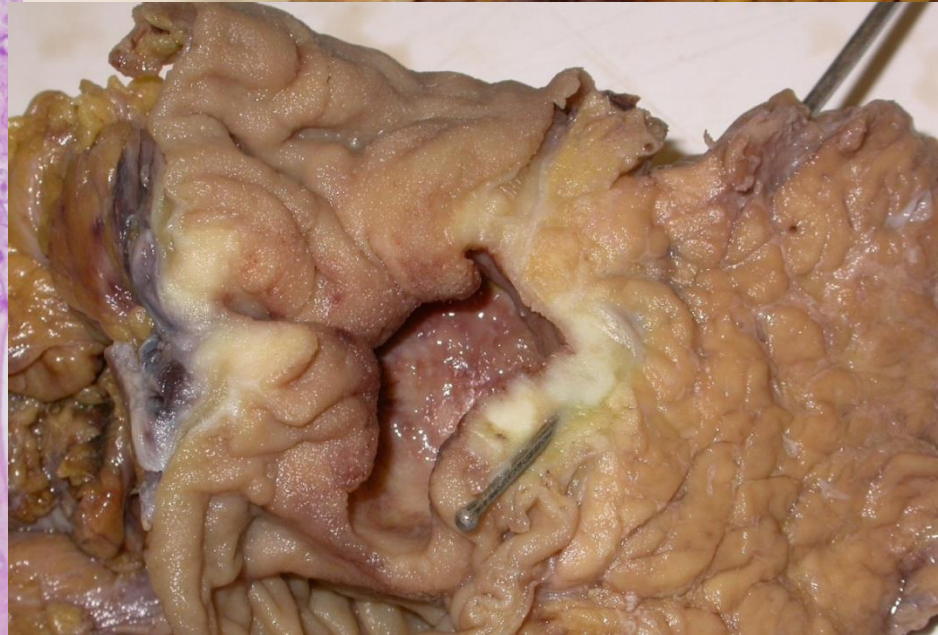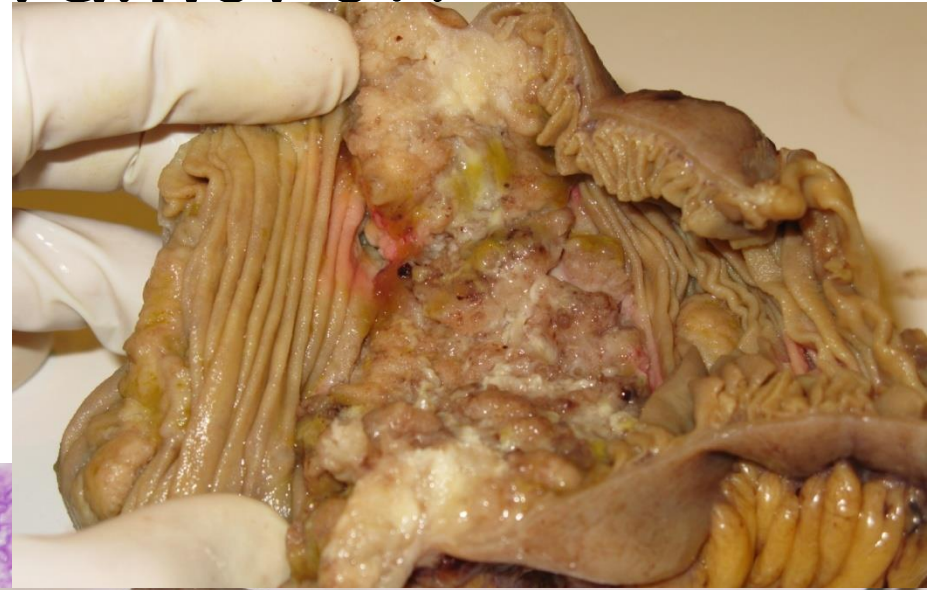
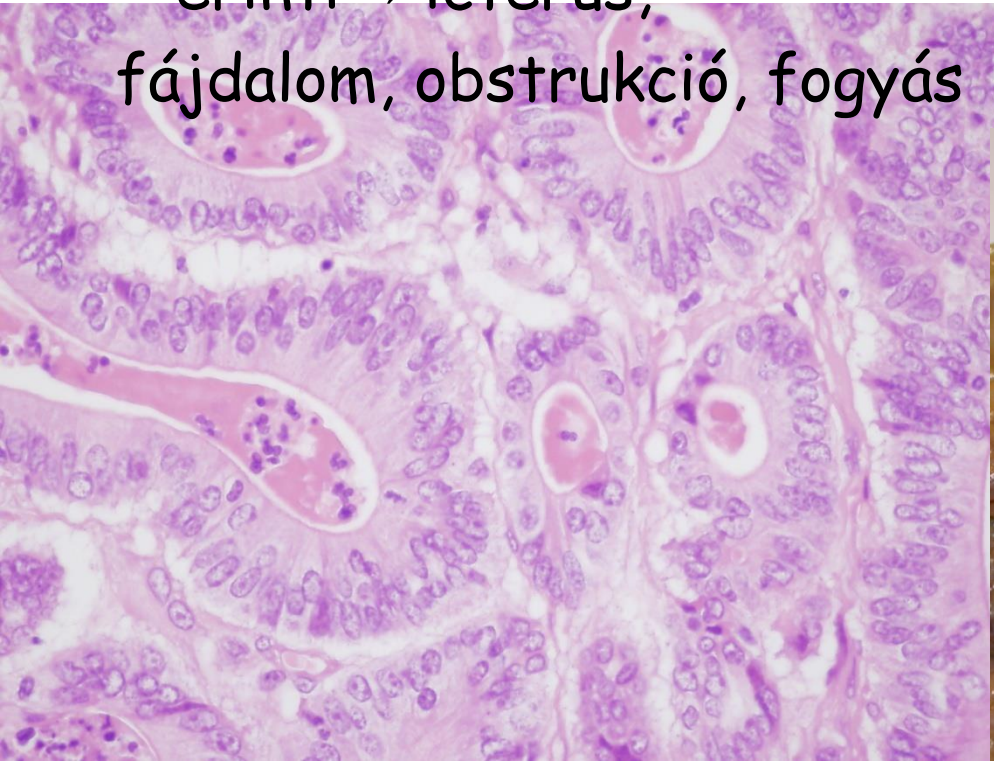Malignus tumorok

- **Adenocarcinoma**

Duodenumban főleg

SY: Ha a Vater papillát érinti → icterus,

fájdalom, obstrukció, fogyás



Neuroendocrin

Tumor/Neuroendocrin Carcinoma

(korábbi neve Carcinoid tumor)

- Az endokrin rendszer diffúz komponenséből
- >40% a vékonybélben (a 2. leggyakoribb lokalizáció a légzőrendszer)
- WHO 2010
 - NET: G1-2
 - NEC: G3
 - Grade a mitotikus aktivitás függvénye: $>2-20</math>/10HPF: G1-3$
 - TNM -a malignus potenciál miatt!

Neuroendocrin Tumor/Neuroendocrin Carcinoma

(korábbi neve Carcinoid tumor)

- 6.évtized
- A tünetek az esetleges hormontermeléssel (pl. Zollinger- Ellison sy) ill. az esetleges obstrukcióval függenek össze
- Prognosis a lokalizáció függvénye!
- Appendix és rectum tumorok: metastasis ritkán
- Malignus tumorok: invazívak, nagy méret, főleg gyomor, ileum, proximalis colon

NET lokalizáció és prognózis

- **Foregut NET**

- Nyelőcső, gyomor, duodenum
- Gyomor: az atrófiás gastritisszel összefüggő NET prognózisa jobb, mint a predispozíció nélkül kialakuló NET-é
- Csak ritkán metastatizál

- **Midgut NET**

- Jejunum, ileum
- Többszörös
- Agresszív, a prognózisa rossz

- **Hindgut NET**

- Appendix, colon, rectum
- Incidental
- Proximalis colon: nagyra nőhet és áttétet is adhat
- Rectum: hormon termelő általában, de ritkán metasztatizál

Gastrointestinalis NET

Feature	Esophagus	Stomach	Proximal Duodenum	Jejunum and Ileum	Appendix	Colorectum
Fraction of GI NET	<1%	<10%	<10%	>40%	<25%	>25%
Mean patient age (yr)	Rare	55	50	65	All ages	60
Location	Distal	Body and fundus	Proximal third, peri-ampullary	Throughout	Tip	Rectum > cecum
Size	Limited data	1–2 cm, multiple; >2 cm, solitary	0.5–2 cm	<3.5 cm	0.2–1 cm	>5 cm (cecum); <1 cm (rectum)
Secretory product(s)	Limited data	Histamine, somatostatin, serotonin	Gastrin, somatostatin, cholecystokinin	Serotonin, substance P, polypeptide YY	Serotonin, polypeptide YY	Serotonin, polypeptide YY
Symptoms	Dysphagia, weight loss, reflux	Gastritis, ulcer, incidental	Peptic ulcer, biliary obstruction, abdominal pain	Asymptomatic, obstruction, metastatic disease	Asymptomatic, incidental	Abdominal pain, weight loss, incidental
Behavior	Limited data	Variable	Variable	Aggressive	Benign	Variable

Carcinoid szindróma

- A betegek <10%-t érinti
- Vasomotor tünetek (kipirulás, cyanosis)
- Intestinalis hypermotilitás (diarrhea, hányás)
- Bronchoconstrictio (köhögés, sípolás)
- Systemás fibrosis (szív: pulmonaris és tricuspid billentyű megvastagodása, jobb kamrai fibrosis, retroperitonealis és pelvicus fibrosis)
- Főleg metastaticus betegségben
- Serotonin

Neuroendocrin tumor (Carcinoid)

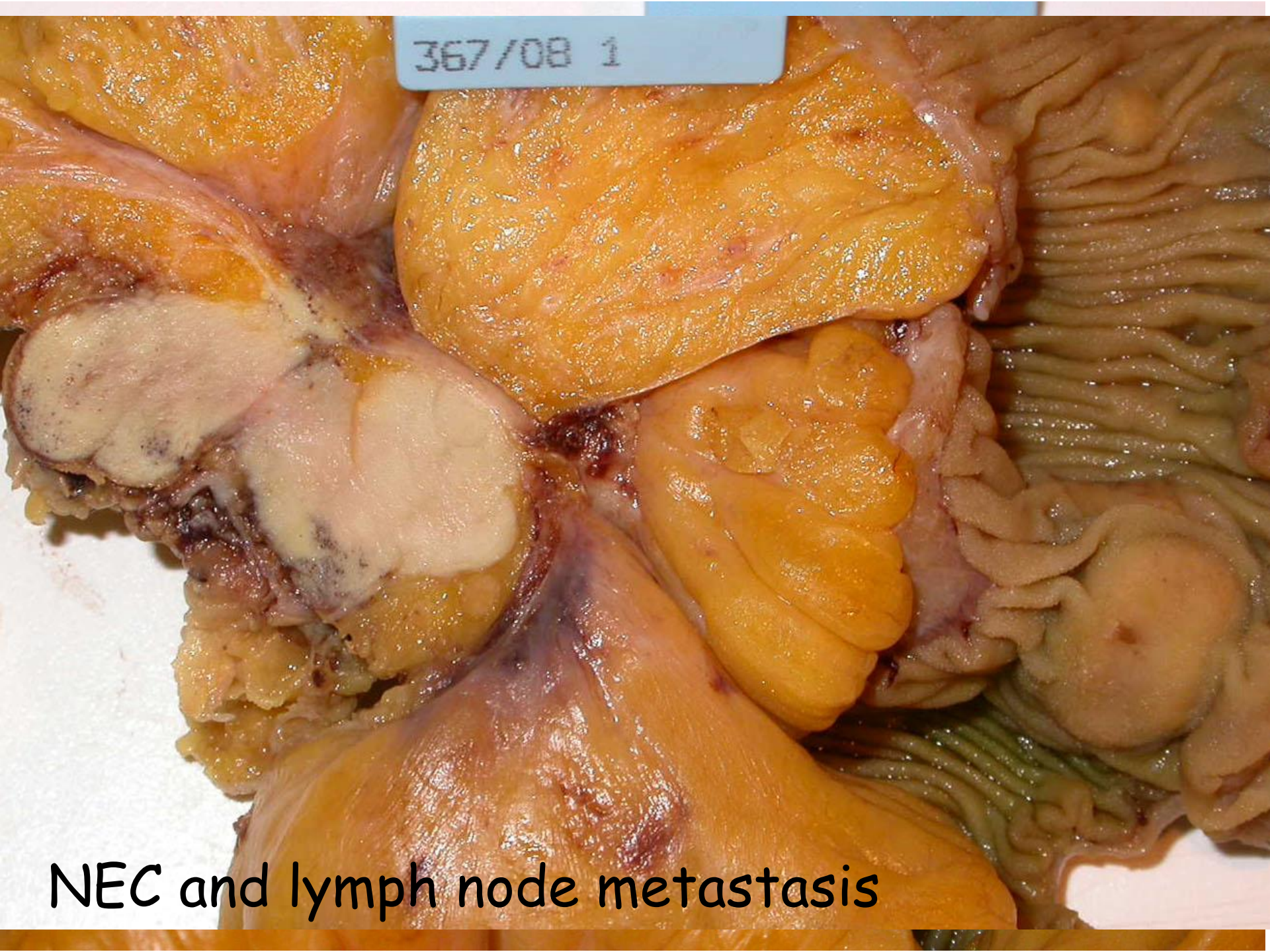
- MA: sárga-okkersárga színű tumor
- MI: monomorf sejtek szigetei, fészkei, vesicularis sejtmag, „salt and pepper” chromatin

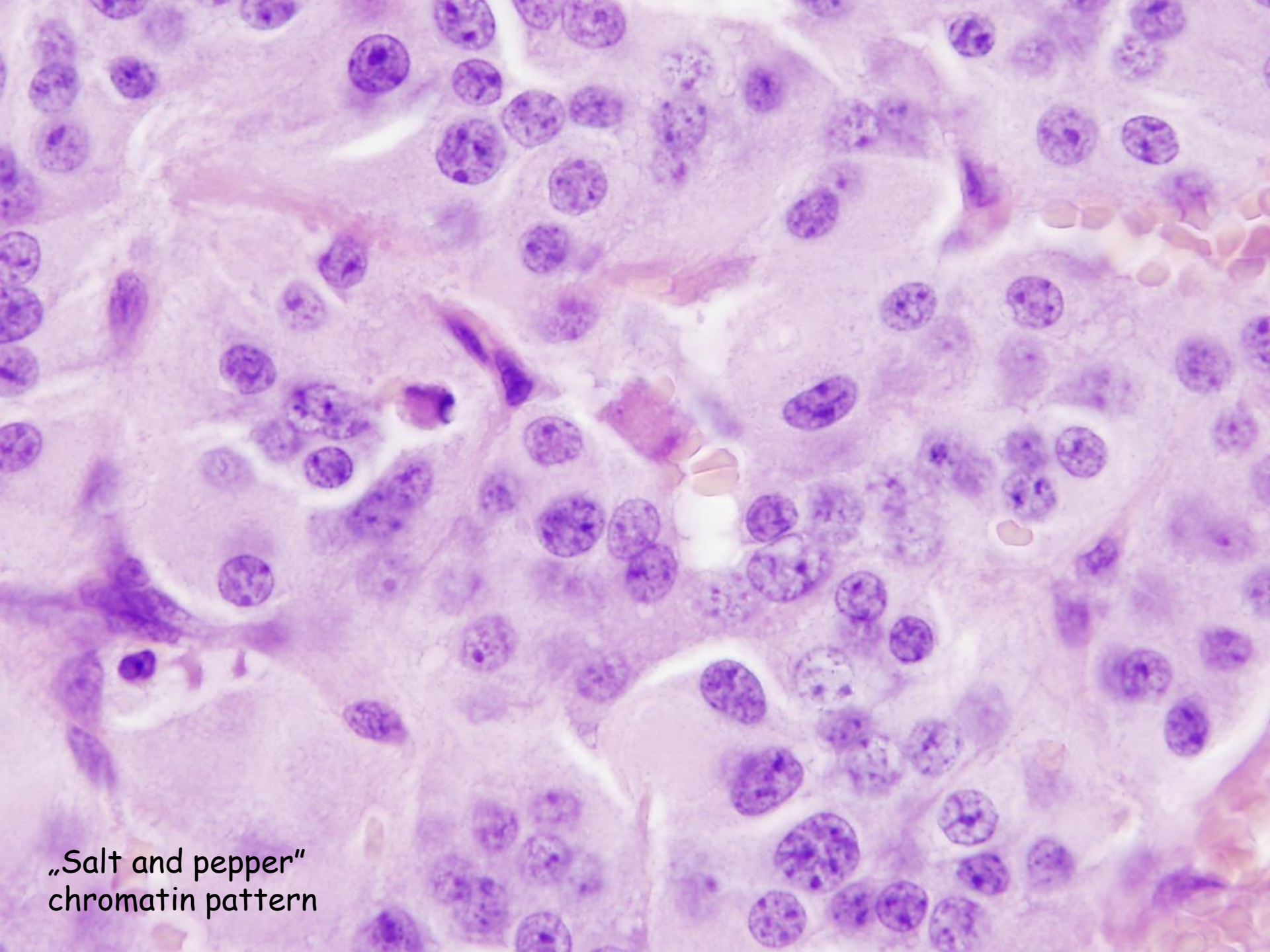


NET

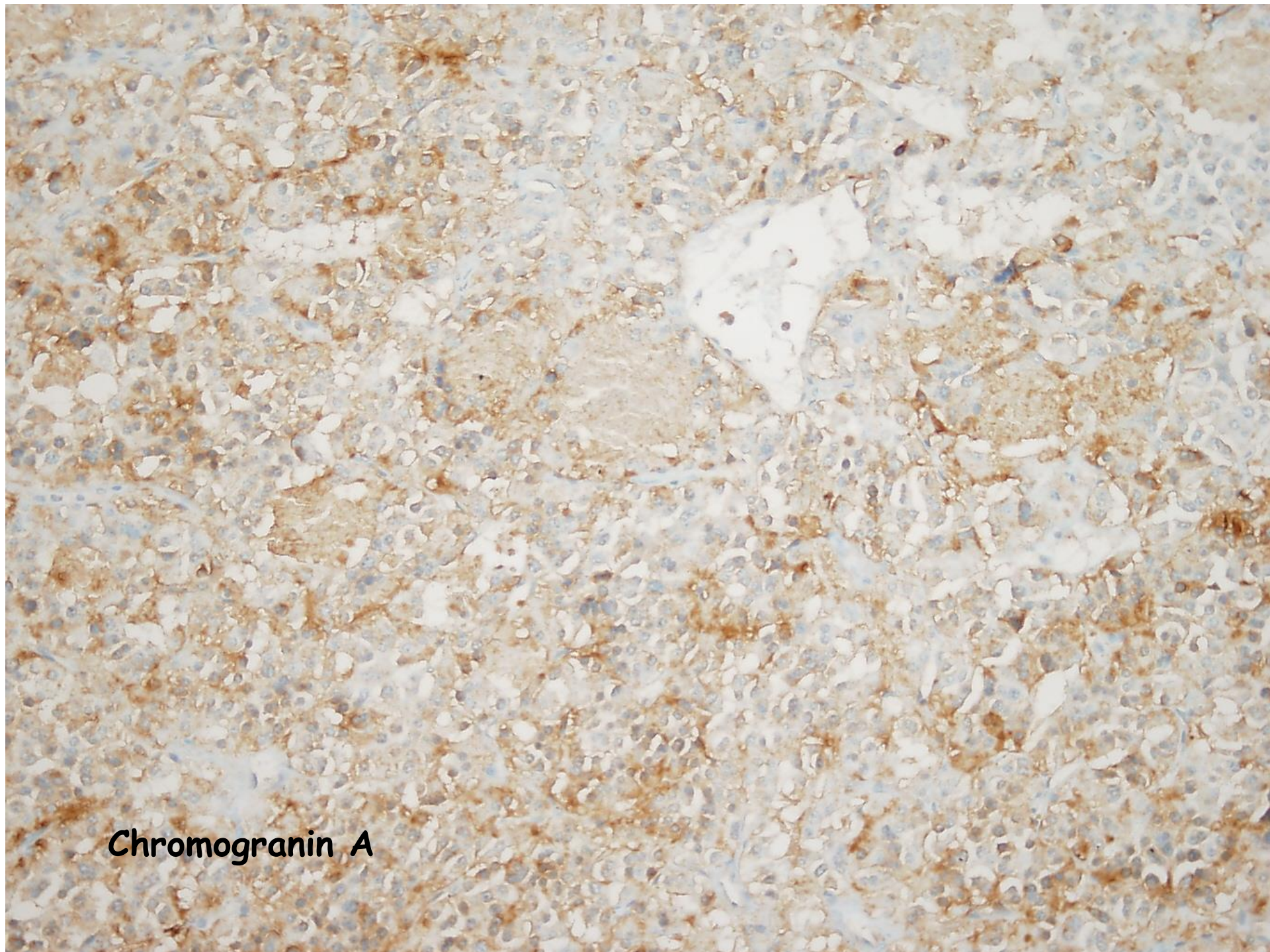
367/08 1

NEC and lymph node metastasis





„Salt and pepper“
chromatin pattern



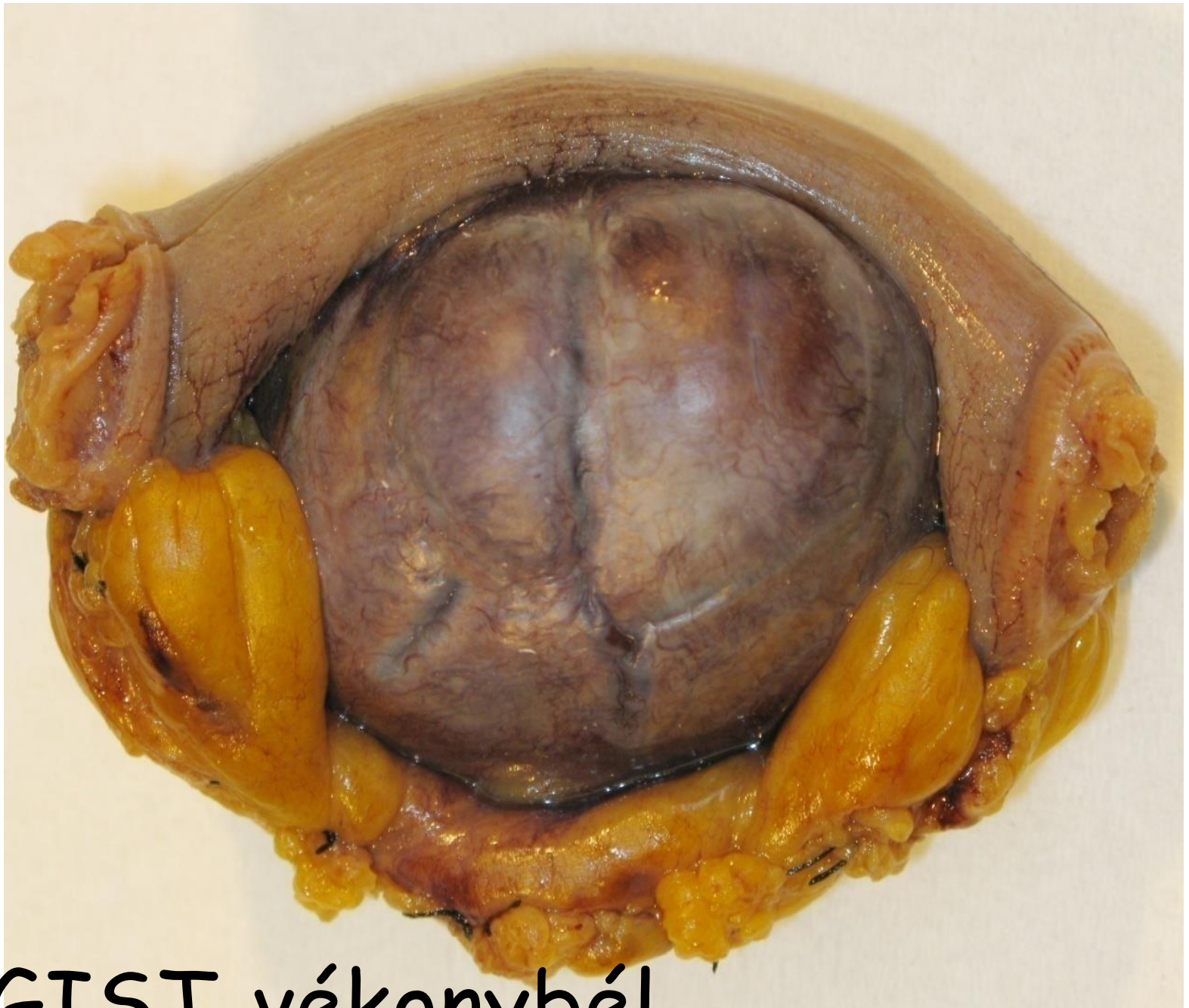Chromogranin A

Gastrointestinalis Stromalis Tumor (GIST)

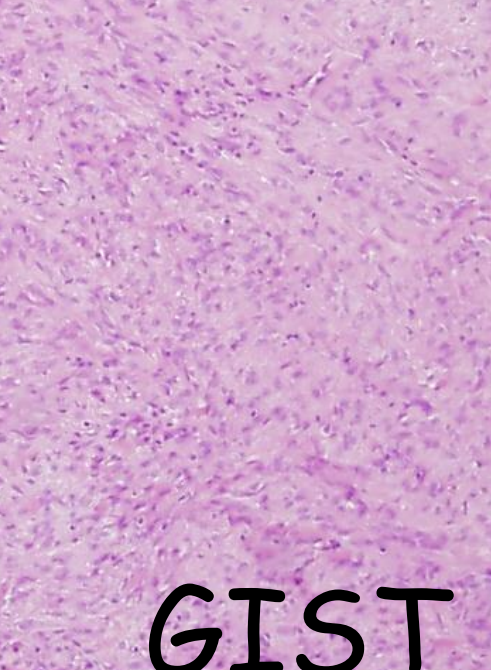
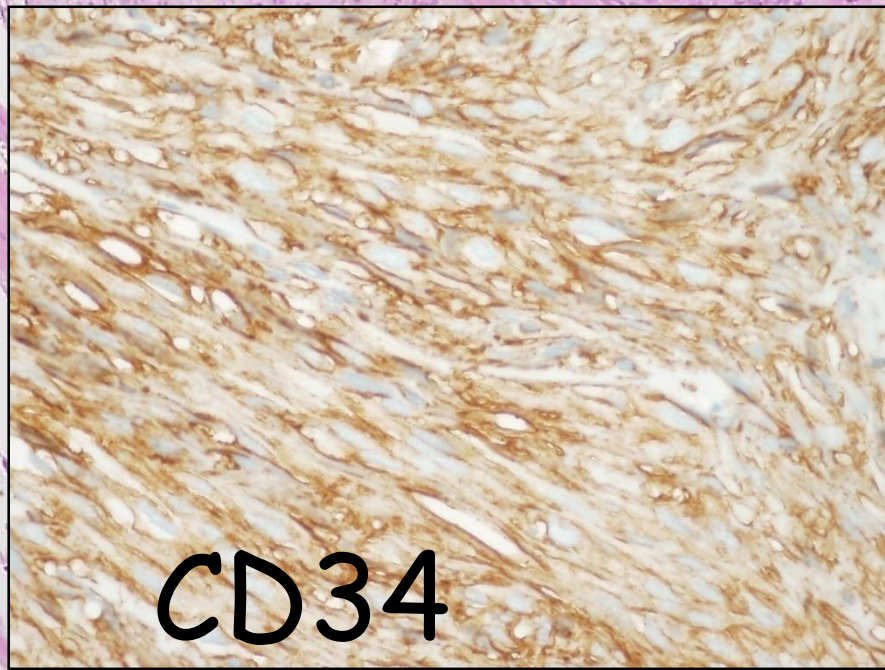
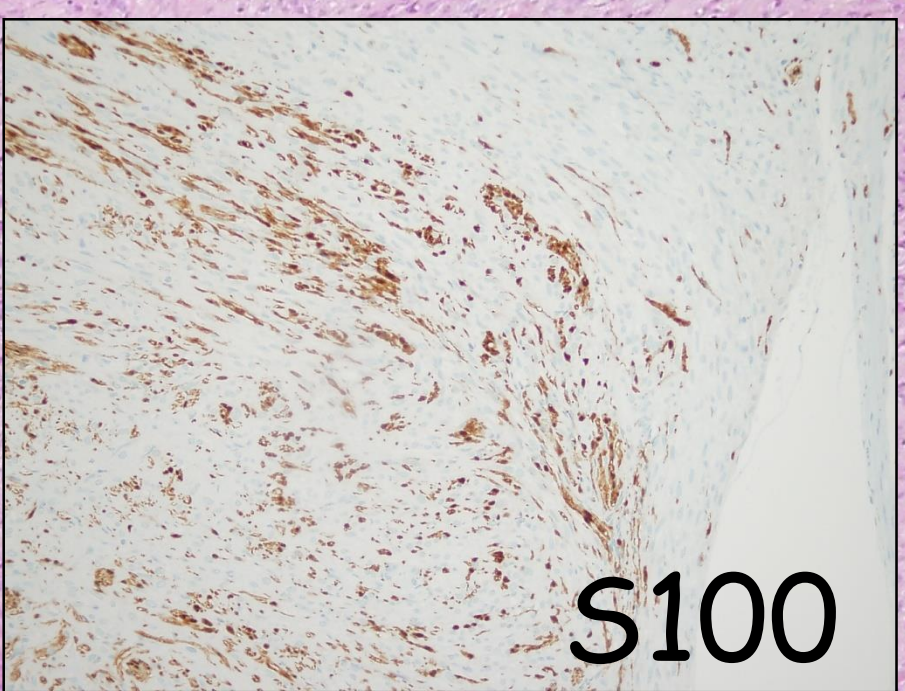
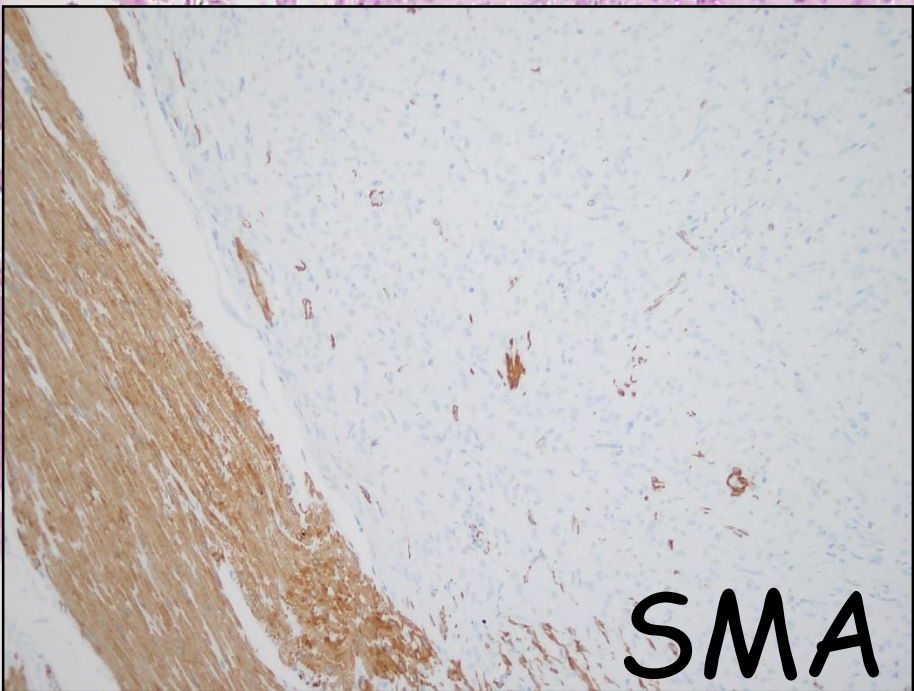
- Ált. 60 év körüli férfi beteg
- A „pacemaker sejtekből” - a CAJAL-féle interstitialis sejtekből származik
- c-kit(CD117) és CD34 expresszió
- Immunfenotípusok:
 - simaizom
 - neurogen
 - mindkettő
 - Egyik sem
- Orsósejtes vagy epithelioid sejtes proliferáció

Gastrointestinalis Stromalis Tumor (GIST)

- Biológiai viselkedése függ a méretétől és mitotikus indexétől
- 80% -ukban c-kit mutáció
- 8% normal c-kit de PDGFRA mutáció
- Mindkettő a tyrosin-kinase jelútvonal folyamatos aktiválódását okozza (proliferáció indukció, apoptosis gátlás)
- Th: imatinib-Glivec® (tyrosin kinase inhibitor)
- A gyomorban kialakuló GIST-nél a vékonybélben kialakuló GIST agresszívabb

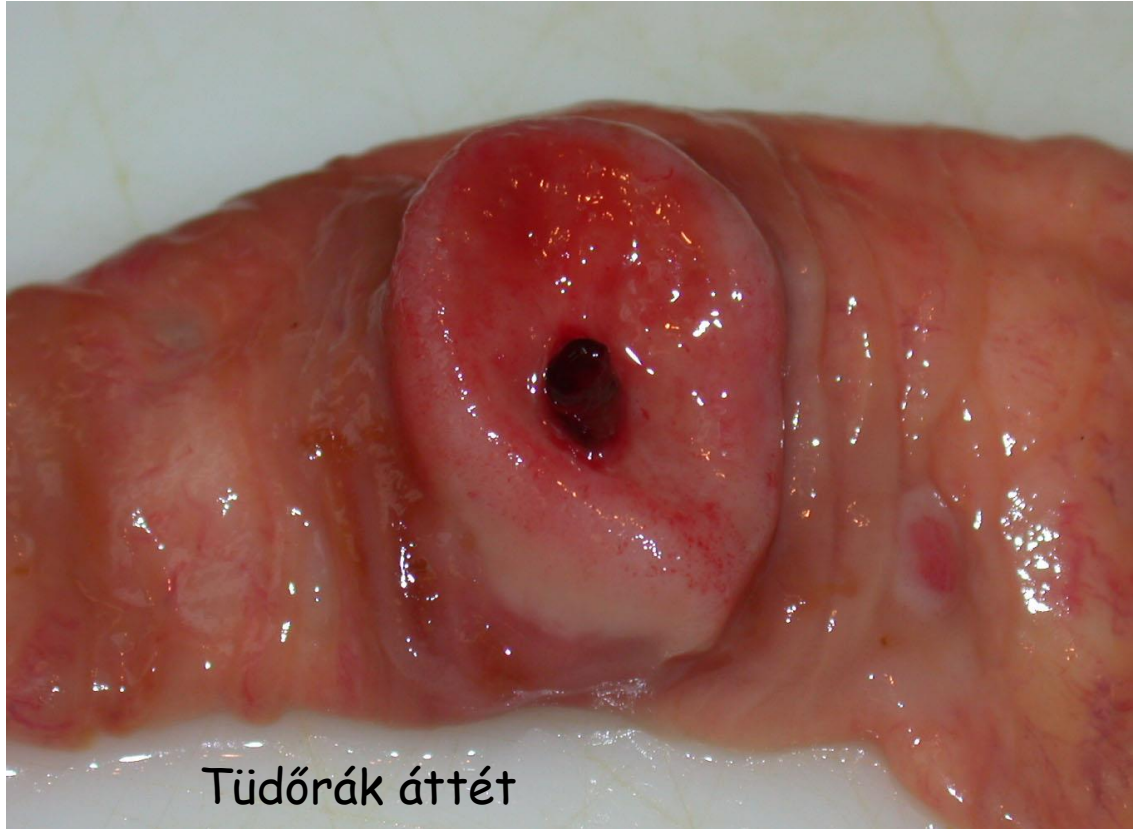

GIST-vékonybél



Áttéti daganatok

- Tüdőrák
- Emlőrák
- Melanoma malignum



Tüdőrák áttét

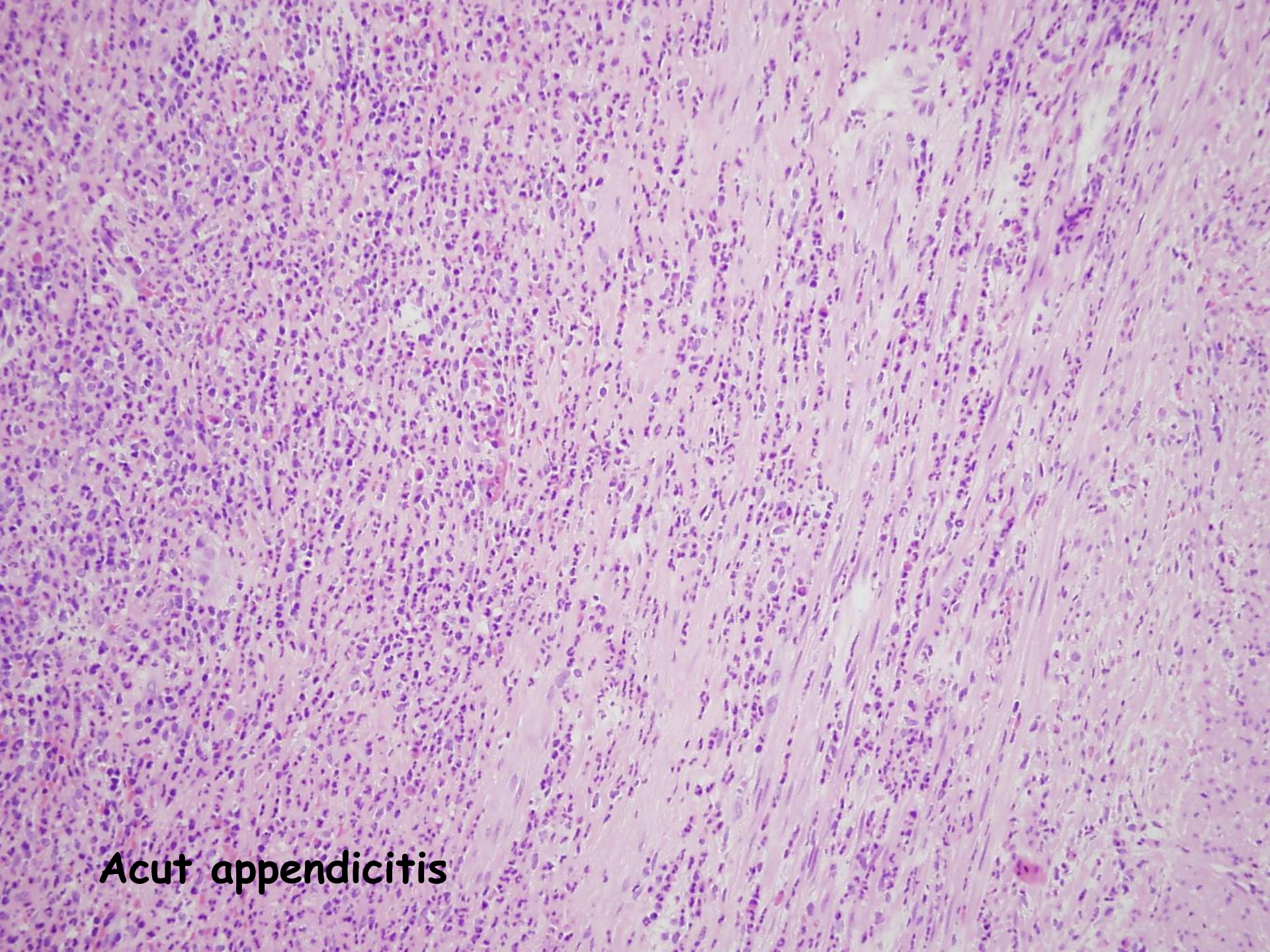
APPENDIX

Anatomia

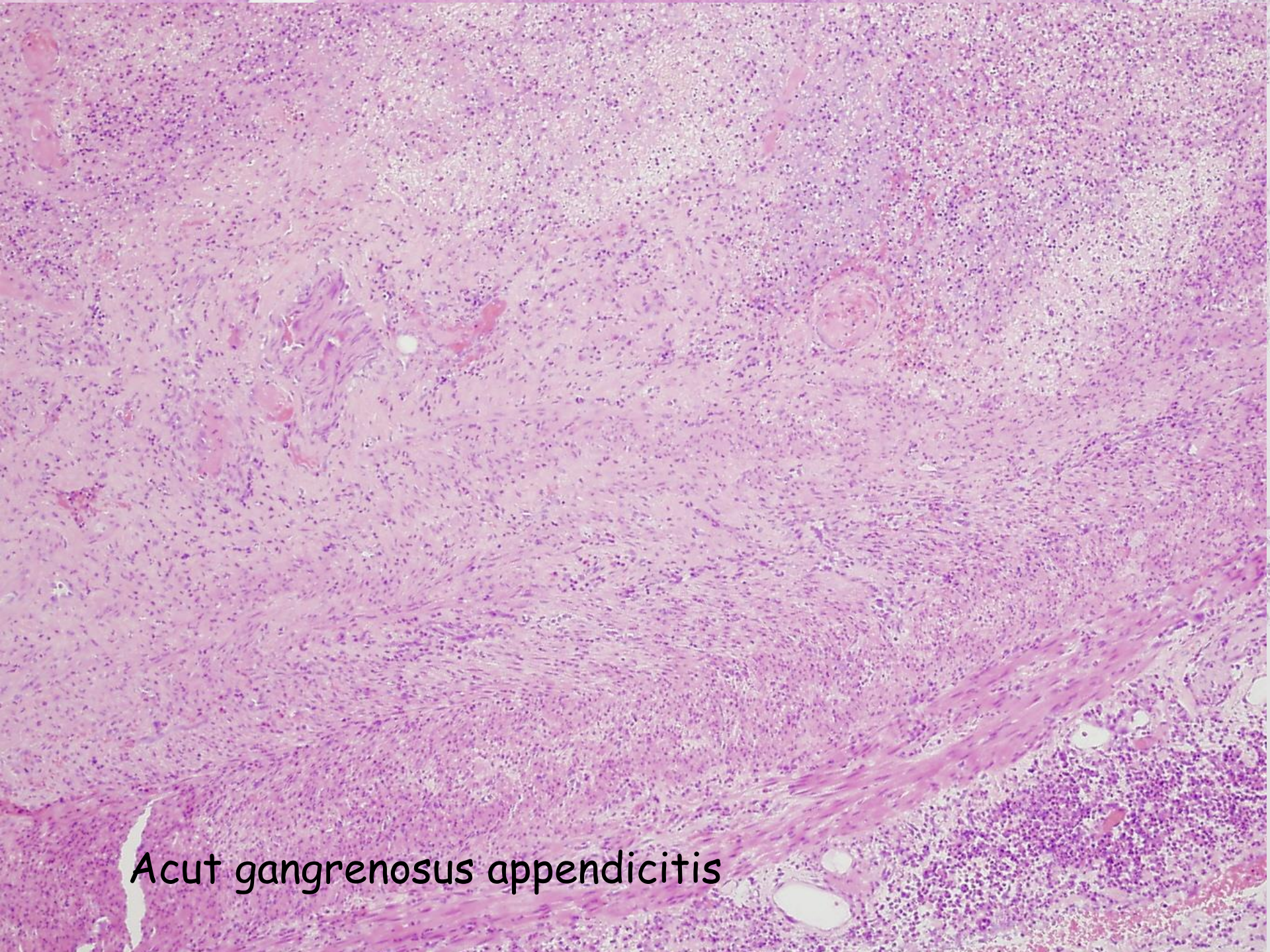
- 6 cm
- Mucosa, submucosa, muscularis propria, serosa

Acut appendicitis

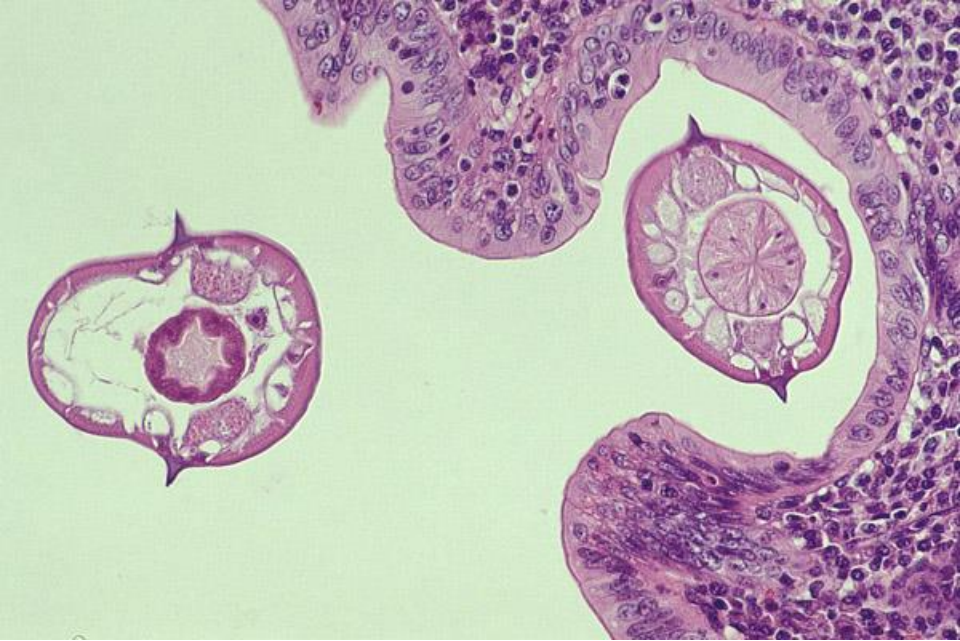
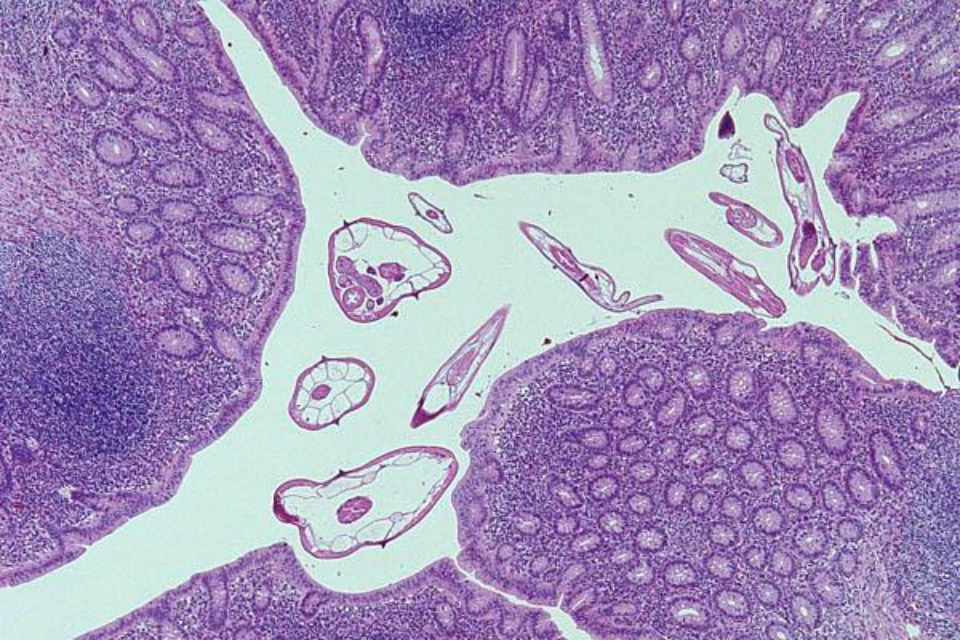
- Korai acut appendicitis
- Acut ulcerophlegmonosus appendicitis
- Acut gangrenosus appendicitis-perforatio→peritonitis
- SY: fájdalom (Mc Burney, Lantz p.), hányás, láz, leukocytosis
- MA: serosa fényevesztett (fibrino-purulens exsudatum)
- MI: neutrophilek a muscularis propriában!
Diagnosztikai kritérium



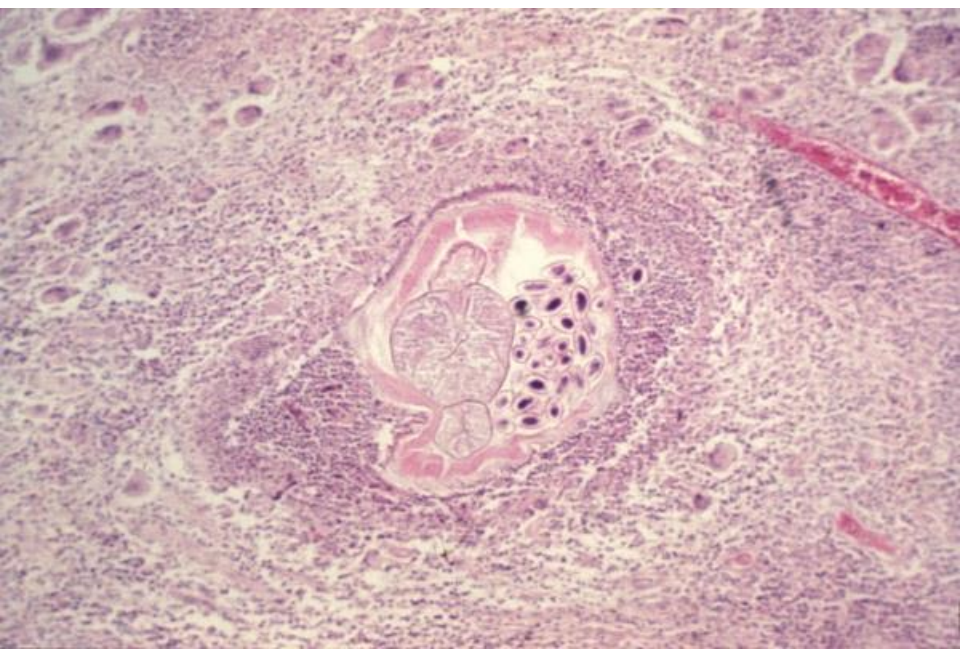
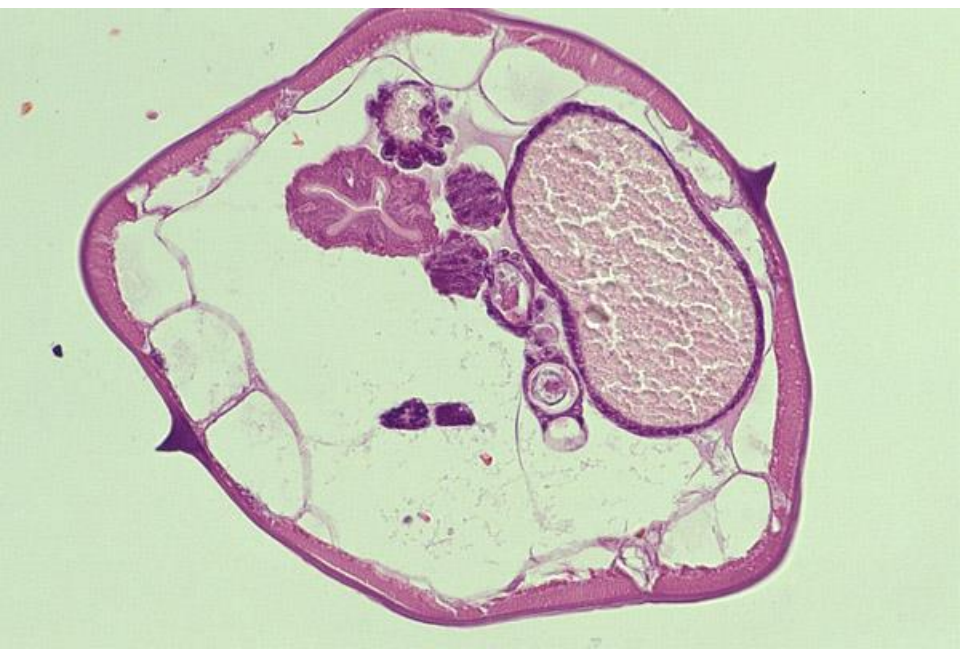Acut appendicitis



Acut gangrenosus appendicitis



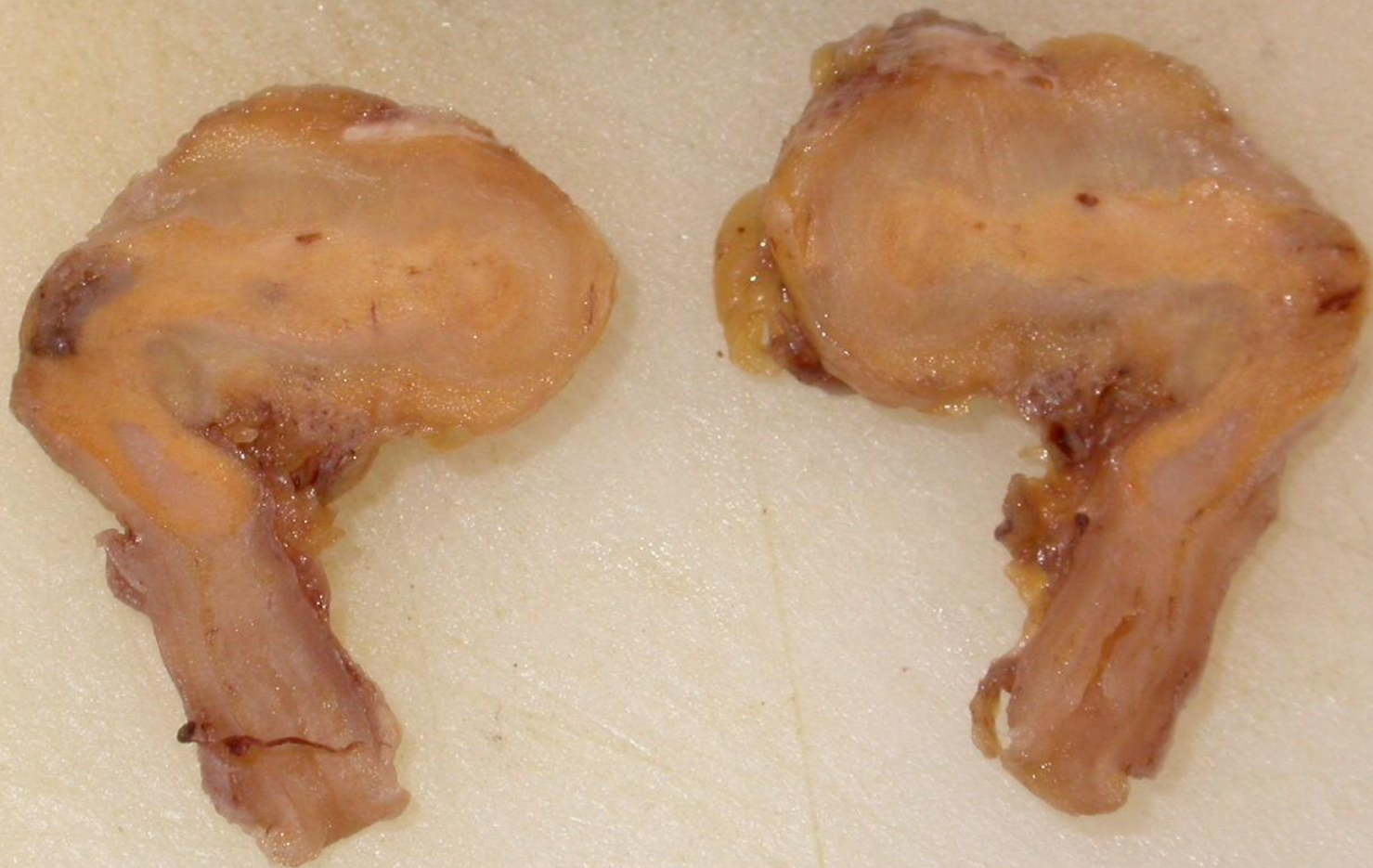Enterobius vermicularis



Polypusok és daganatok

- Neuroendocrin tumor (carcinoid)- az appendix leggyakoribb tumora
- Nem-neoplasticus és neoplasticus polypusok
- Adenocarcinoma
- LAMN
- Mesenchymalis tumorok

14885/07 II



Neuroendocrin tumor

Mucocele

- Klinikai fogalom!
- mucinosus cystadenoma, LAMN
- Nyákkal kitöltött disztendált appendix
- Obstructio következménye
- Incidentalitás- általában appendicitis miatti műtét során derül ki
- Rupturálhat

