Allgemeine Tumorlehre IV.

Tumordiagnostik, Bioptische Gewebsentnahmen, die die Prognose von Geschwülsten beeinflüssende Faktoren (Tumorstadien, TNM)

Dr. Katalin Borka MD, PhD

II. Institut für Pathologie

Semmelweis Universität

2020.

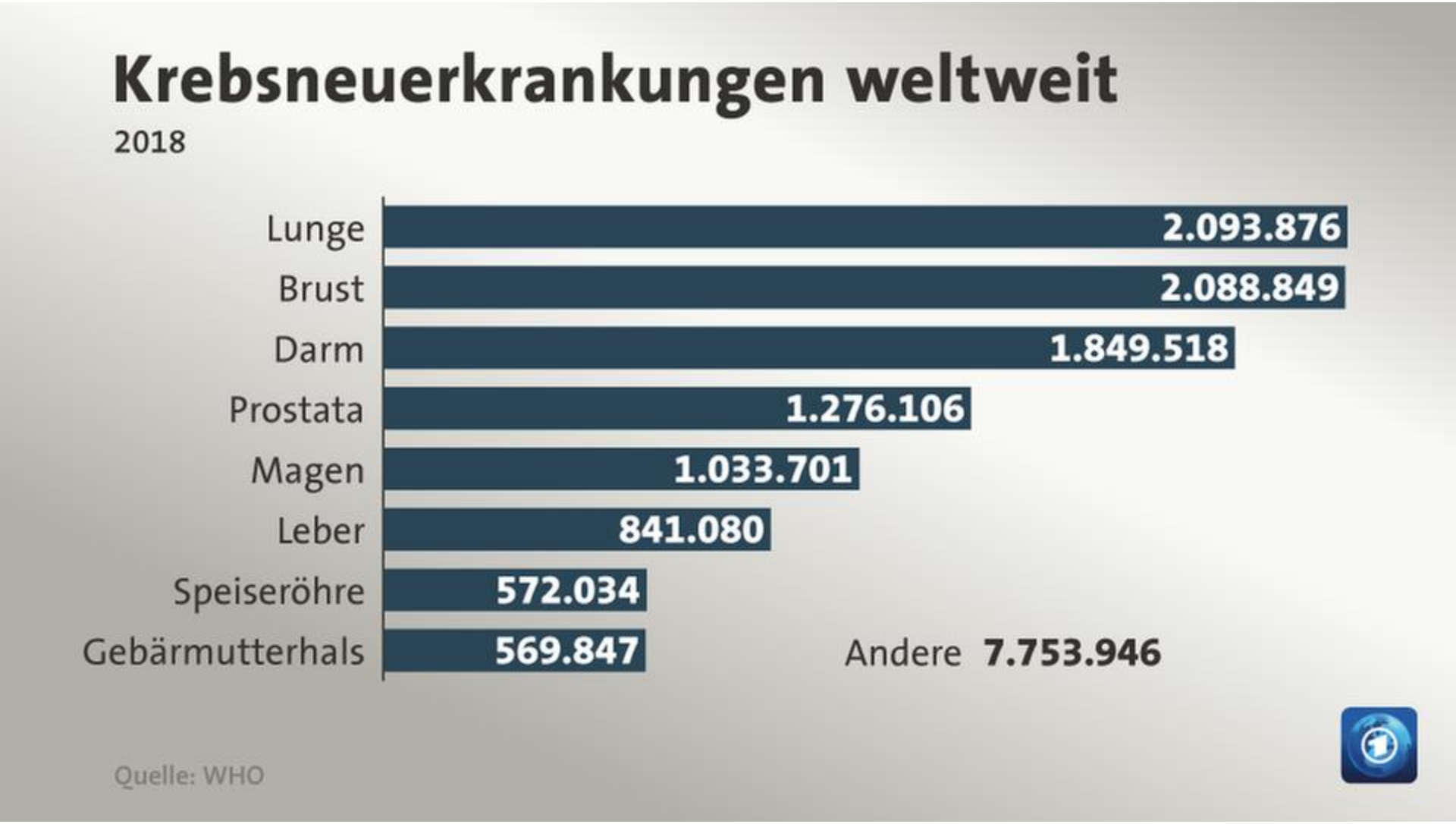

https://www.tagesschau.de/

https://www.tagesschau.de/

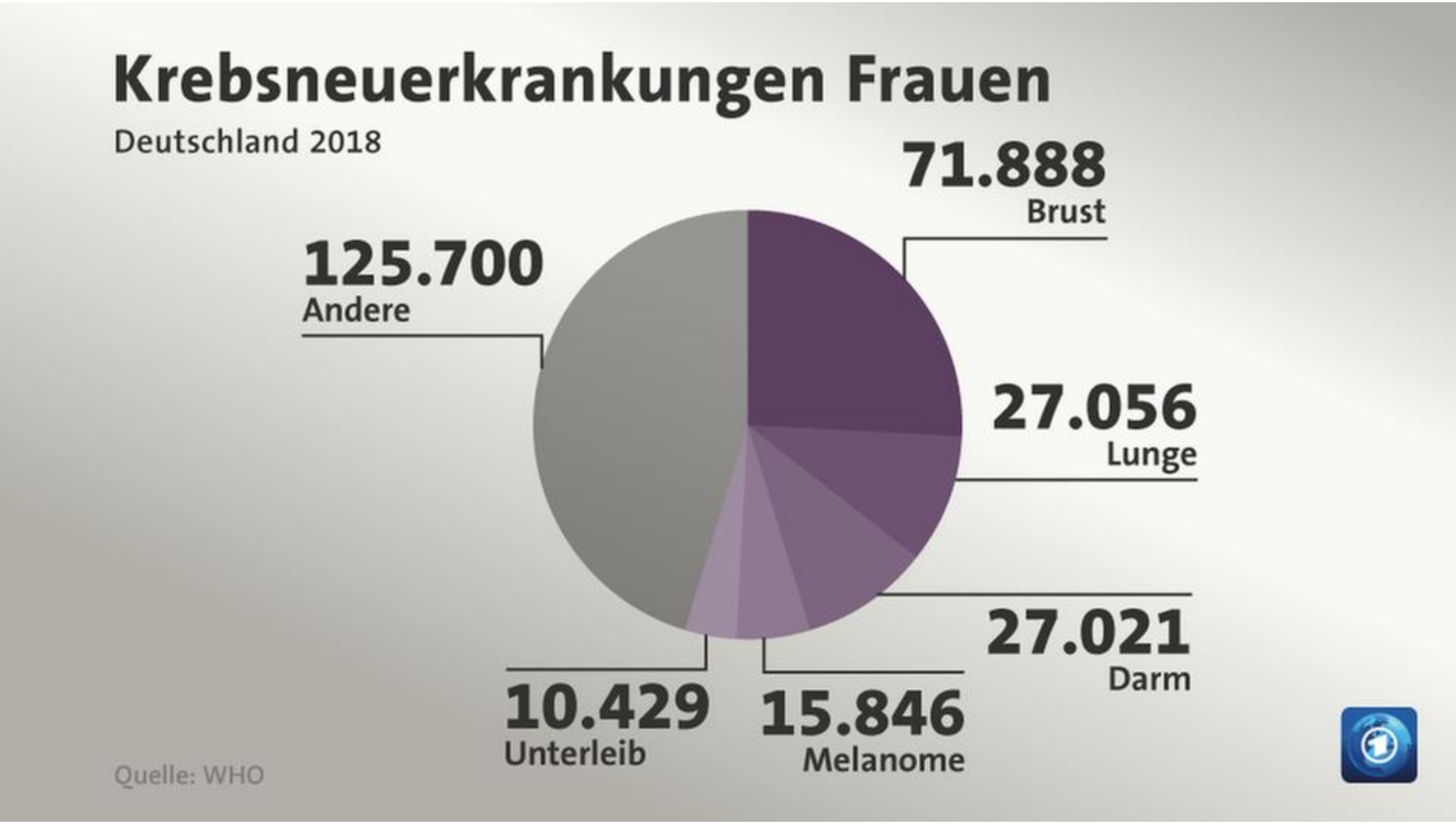

https://www.tagesschau.de/

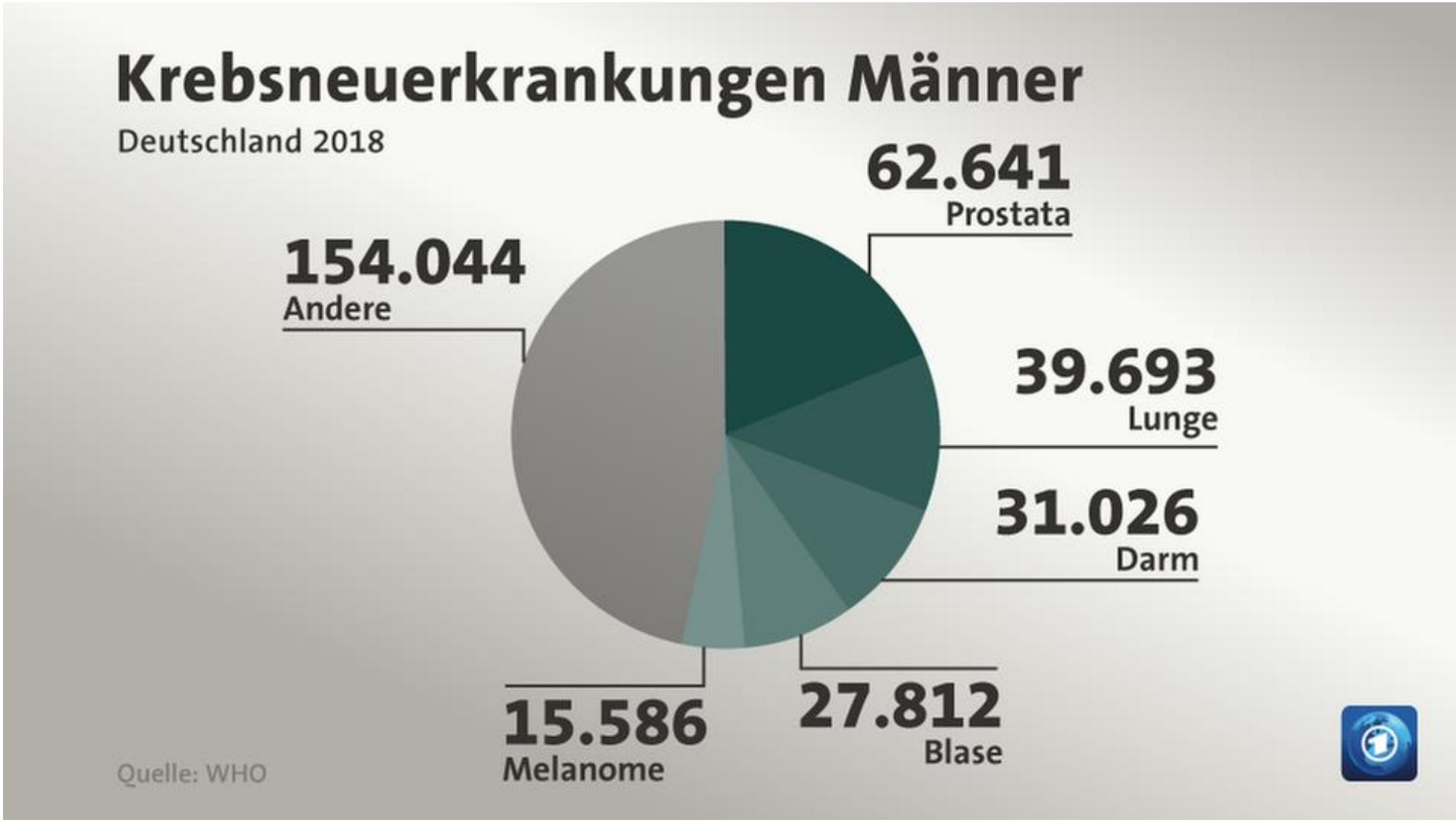

https://www.tagesschau.de/

Präoperative Diagnose

- **Symptomen**
- **Laborchemie**: We, Hb-Htcr, Blut, Leberfunktionstests, CEA, PSA, andere Tumormarkers
- **Bildgebende Untersuchungen**: X-Ray, Isotopdg, US, CT, MRI, PET-CT….
- **Endoskopie**: laryngo-, gastro-, kolono-, irrigo-, recto-, cysto-, mediastino-, pleuro-….
- **Zytologie**:

  Körperhöhle Flüßigkeit

  Exfoliative (Zervix, Bronchus)

  Aspirations /Feinnadelpunktion (oberflächliche oder tiefe Veränderungen)
- **Stanz/Core Biopsie**: Mamma, Leber, Prostata
- **Endoskopische Biopsie**

Paraneoplastische Syndromen

Begleitsymptome einer Krebserkrankung, die weder primär durch den Tumor noch durch Metastasen ausgelöst werden, also weder durch den Raumbedarf des Tumors noch durch die Zerstörung von Gewebe durch Einwachsen von Tumorzellen verursacht werden.

Ursachen:

- Gegen den Tumor gerichtete **Immunreaktion**
- Durch den Tumor veranlaßte **Mediatorfreisetzung**

(Zytokine, Hormone)

Einige sind charakteristisch

Cachexie, Hyperthermie, Anämie, Leukozytose

Endokrinopathie – ektopische Hormonproduktion

ACTH (Bronchus, Leber, Niere), PTH (Bronchus), ADH (Pancreas, Bronchus, Prostata), Insulin, TSH, Kalzitonin,Serotonin, Erythropoetin (Niere)

Neuromyopathien: Polymyopathie, myastenia gravis-artige Symptomen (Lambert-Eaton Syndrom)

Trommelstockfinger

Thrombose: Trousseau Syndrom (Pancreas), abakterielle Endokarditis

Acanthosis nigricans (Magen – Armen, Beinen)

Multiplex seborrhoische Keratose (Leser-Trelat Syndrom)

Tumormarkers

- CA125 Ovar, Uterus
- CA15-3 Mamma, Ovar, Pancreas
- CA19-9 Pancreas, GI
- CA549 Mamma
- CA50 Pancreas, GI, Ovar, Mamma
- CA195 GI
- AFP Leber, Germinale Zellen
- PSA Prostata
- β-HCG Choriokarzinom
- ACTH Kleinzelliger Lungentumor

Tímár J et al: Molecular pathology of tumor metastasis POR 2002;8:204-219

Ein **PET/CT** kombiniert die hohe **Ortsauflösung** (von bis zu 0,35 mm) und detailreiche Anatomiedarstellung des CT mit den hochsensitiven **Stoffwechselinformationen** aus der PET

^{18}F-Fluordesoxyglucose (FDG) Kumulierung

Immunohistochemische Markers

Zytokeratin	Epithel
(verschiedene CKs)	(verschiedene Tumoren)
Vimentin	Mesenchymale Gewebe
Leukocyta Common Antigen (LCA)	Lymphoide Gewebe /Lymphom
Desmin	quergestreifte Muskelzellen
Smooth muscel actin (SMA)	Glattmuskelzellen
Synaptophysin, Chromogranin, Neuron Spezifische Enolase	Neuroendokrine Zellen
S100	Melanom, Schwann Zellen
HMB-45	Melanom
TTF1	Lunge, Schilddrüse

.....

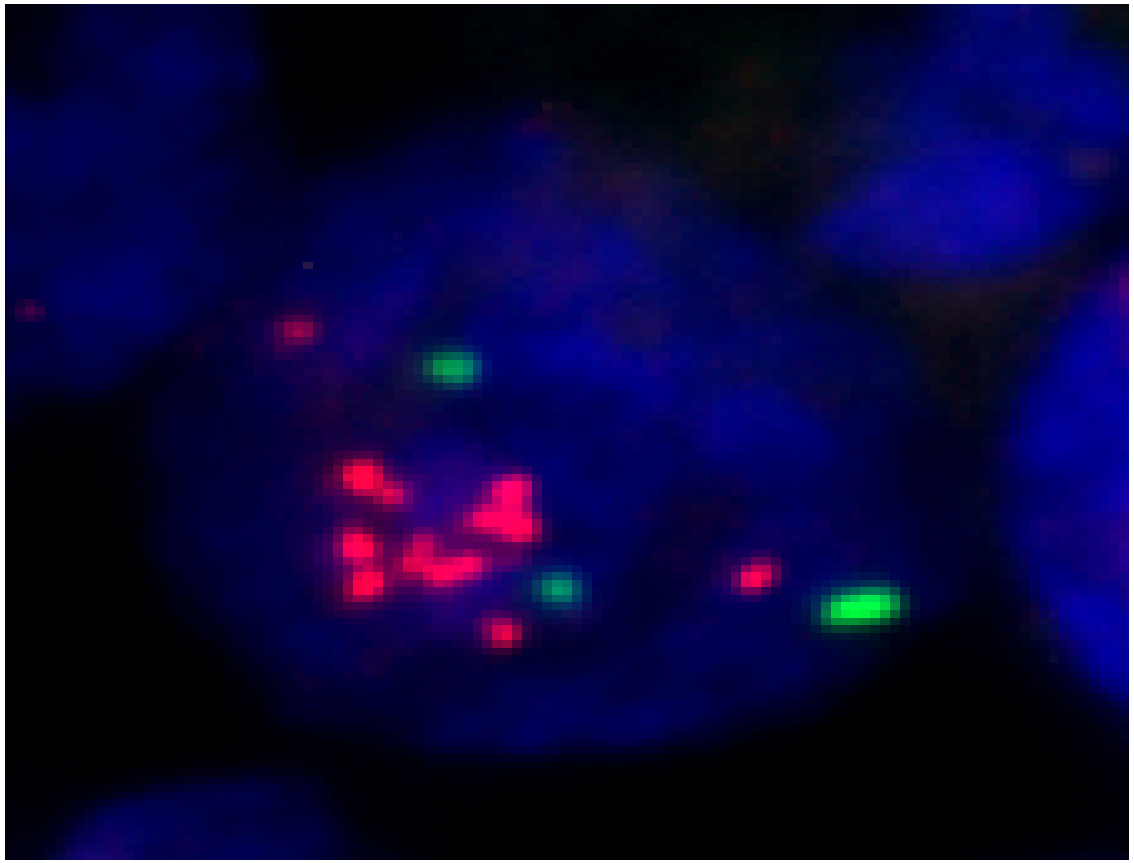

FISH: Gen-Amplifikation
z.B.: Mamma (HER2)

Bilder aus den Archiven des II. Instituts für Pathologie

GRAD / GRADE
Differenzierungsgrad

das Ausmaß, in dem es von den normalen Geweben abweicht (Ausganggewebe)

Gut differenzierte: Grad 1
Mäßig differenzierte: Grad 2
Gering differenzierte: Grad 3
(Anaplastische: Grad 4)

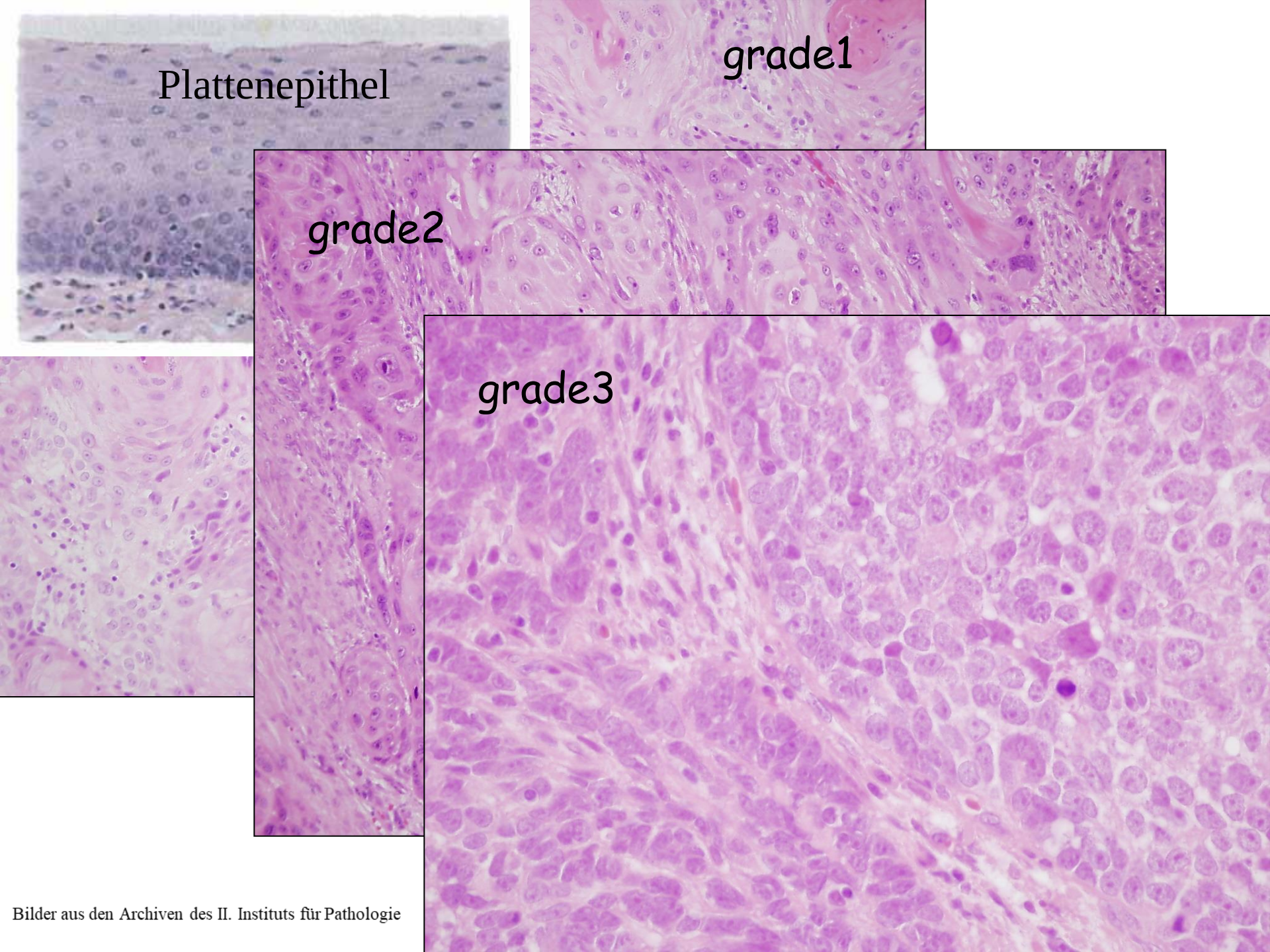

Bilder aus den Archiven des II. Instituts für Pathologie

GRAD - speziell

- ***Mammatumor:***
  - Nottingham Grade:
    - Polymorphism
    - Tubulusbildung
    - Mitosen
- ***Prostatakarzinom***
  - Gleason grade und ISUP (2016) score
- ***Nierenzellkarzinom***
  - ISUP (von 2016), Fuhrman grade (bis 2016)

ISUP: International Society of Urological Pathology

Mammakarzinom - Grade

Tab. 5.6: Grading-System nach [Bässler R 1992]	
Kriterien	Score
Tubulusausbildung	
>75%	1
10-75%	2
<10%	3
Kernpolymorphie	
gering	1
mittelgradig	2
stark	3
Mitoserate	
0-1/HPF3 (0-10/10 HPF)	1
1-2/HPF (11-20/10 HPF)	2
>2/HPF (>20/10 HPF)	3

Summenscore 3-5, Grading G1: gut differenziert, gering maligne
Summenscore 6-7, Grading G2: mäßig differenziert, mäßig maligne
Summenscore 8-9, Grading G3: schlecht differenziert, hoch maligne

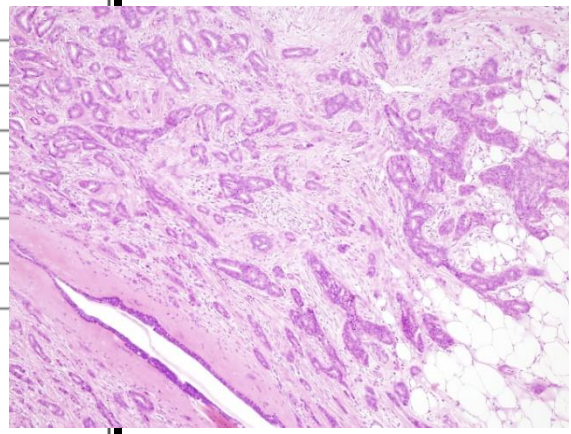

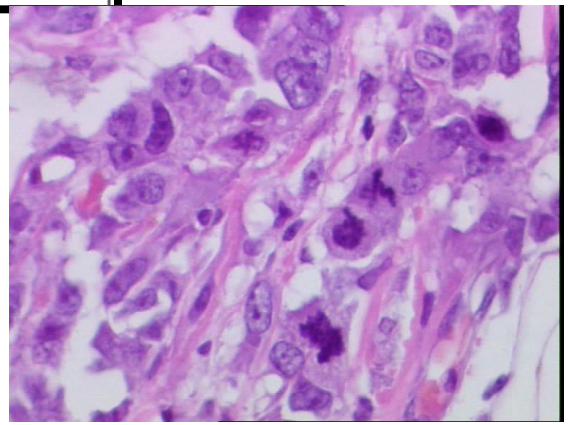

Bilder aus den Archiven des II. Instituts für Pathologie

GLEASON GRADE

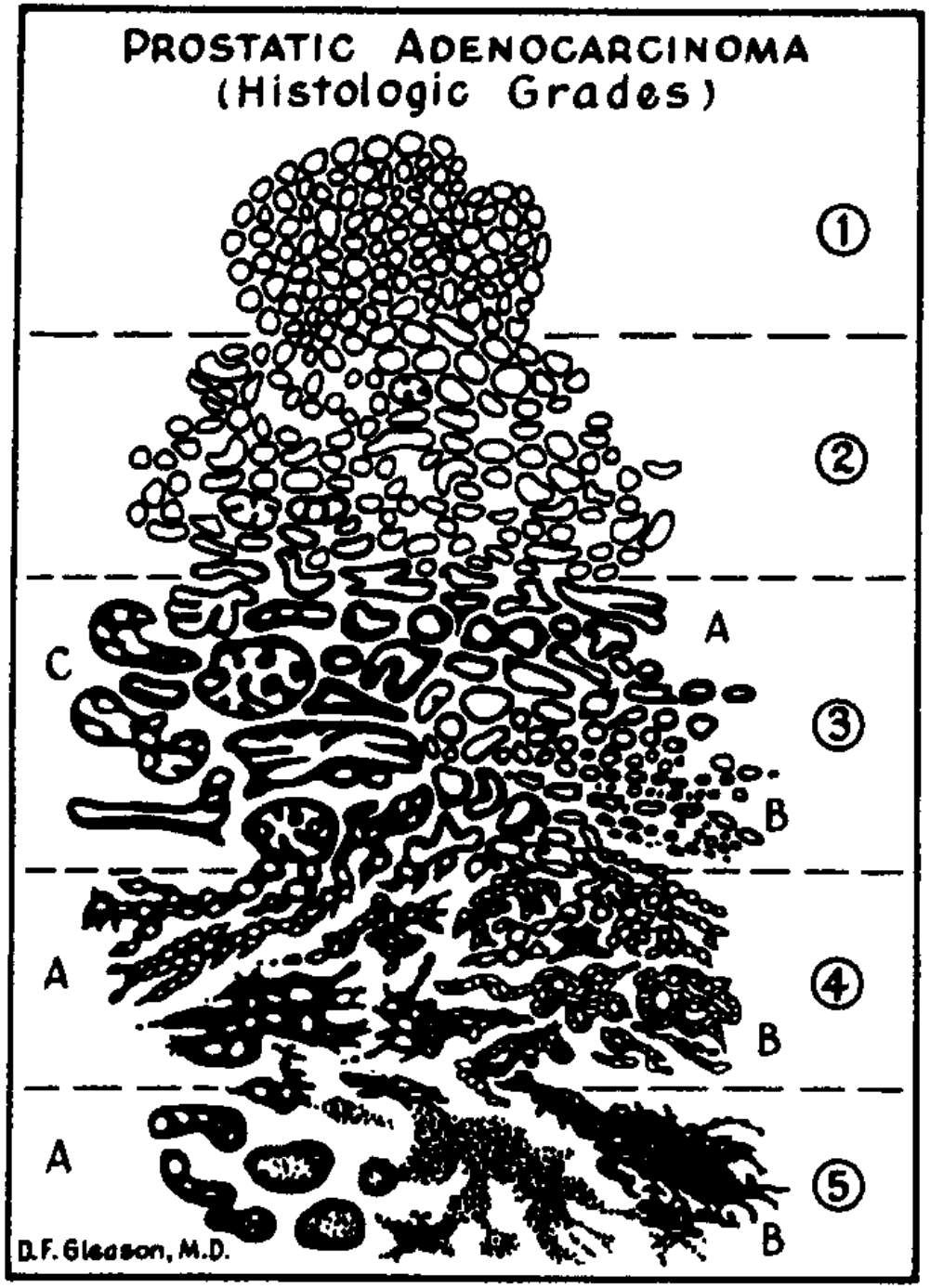

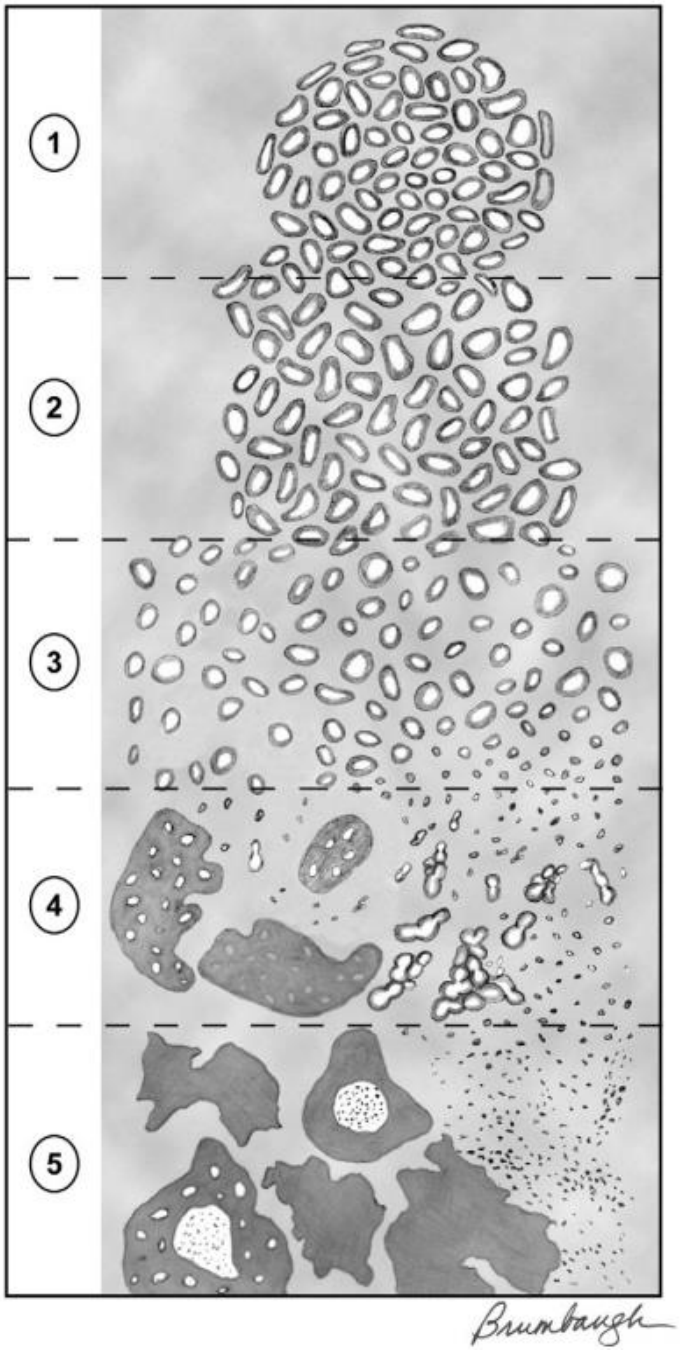

Epstein 2010

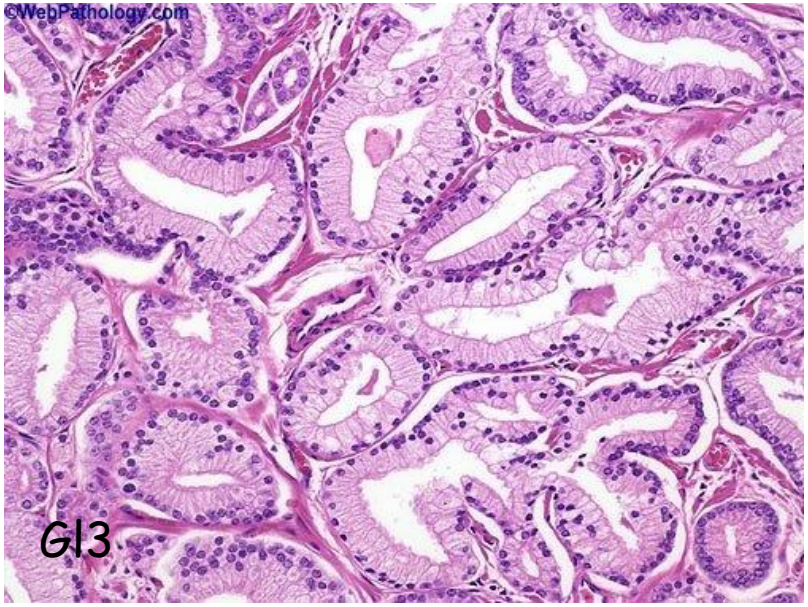

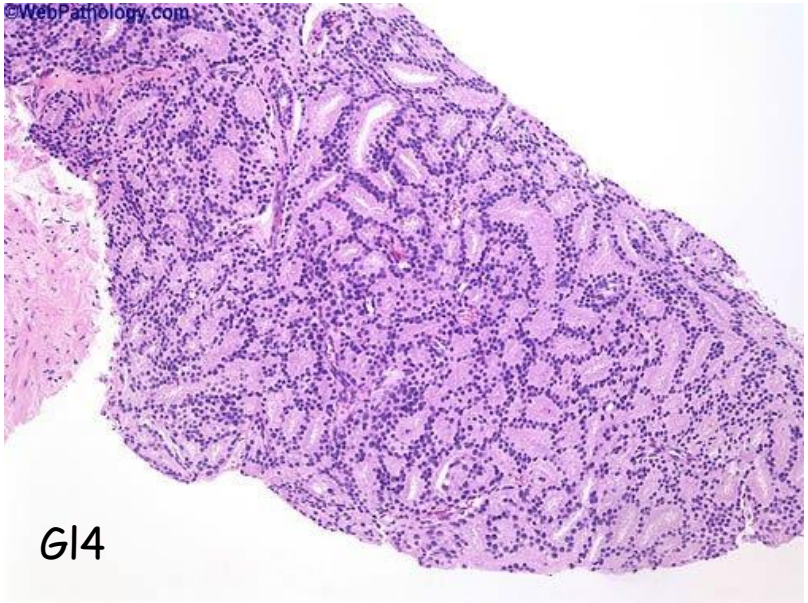

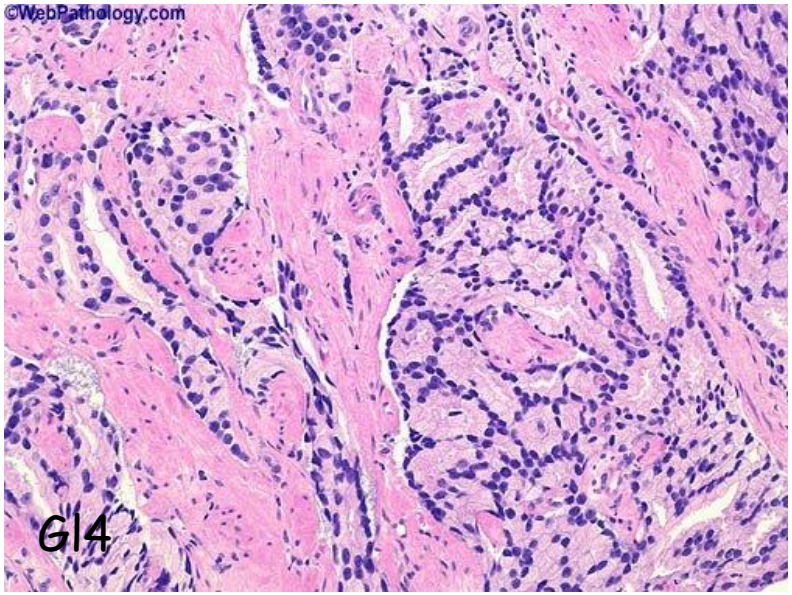

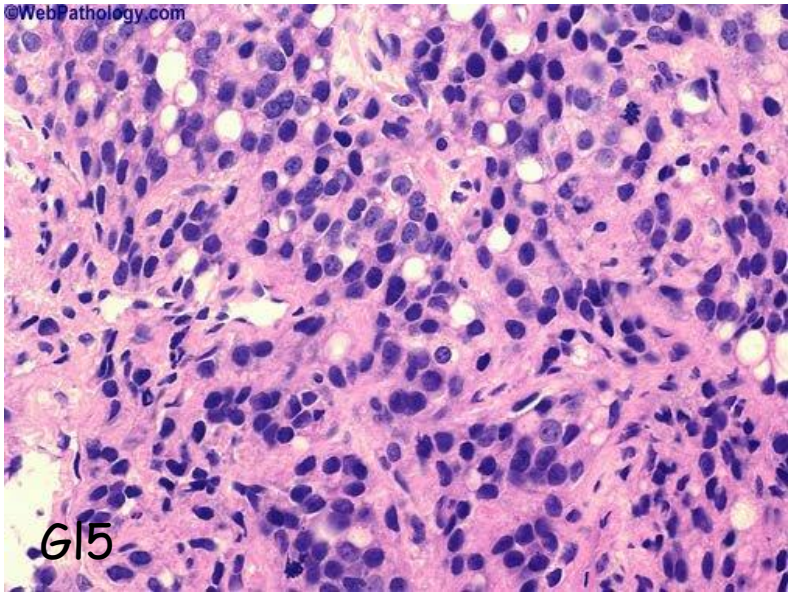

Bilder aus den Archiven des II. Instituts für Pathologie

ISUP grade Prostata

Grade Group 1 = Gleason score ≤6
Grade Group 2 = Gleason score 3 + 4 = 7
Grade Group 3 = Gleason score 4 + 3 = 7
Grade Group 4 = Gleason score 8
Grade Group 5 = Gleason scores 9 and 10.

T - N - M

Tumor - Node - Fern-Metastasen

seit 1950 von der *Union internationale contre le cancer* (UICC) weitergeführt

Stadieneinteilung /Ausdehnung von malignen Tumoren

T: Tumorgröße

N: Regionale Lymphknotenmetastasen (Node)

M: Fernmetastasen

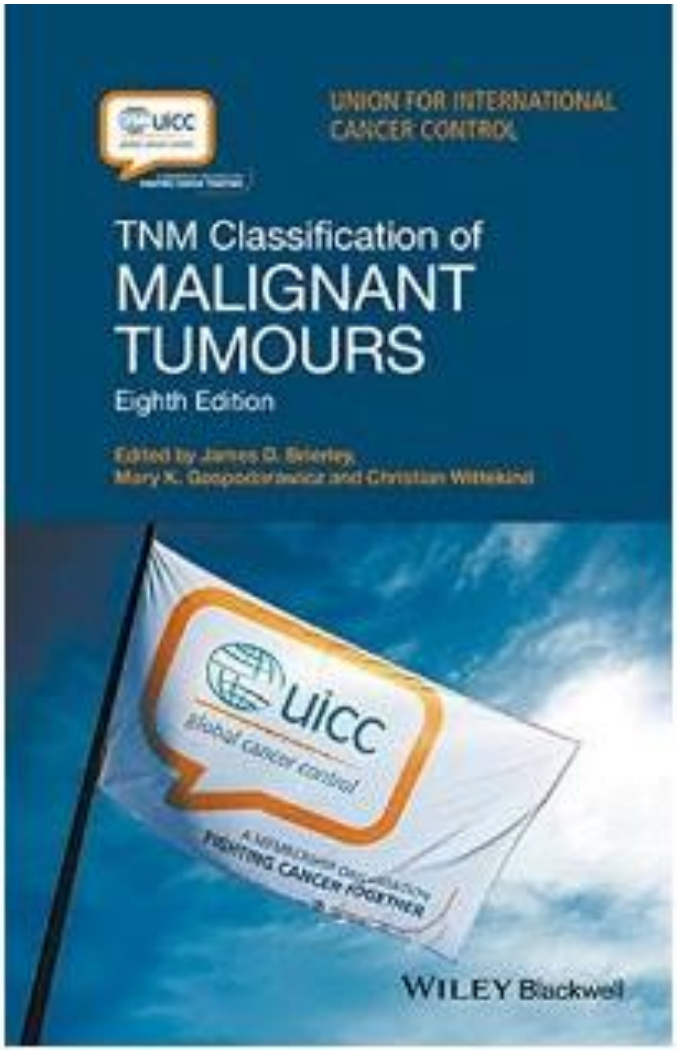
UICC
UNION FOR INTERNATIONAL CANCER CONTROL
TNM Classification of
MALIGNANT TUMOURS
Eighth Edition
Edited by James D. Brierley
Mary K. Gospodarowicz and Christian Wittekind
UICC
global cancer control
FIGHTING CANCER TOGETHER
WILEY Blackwell

- (TX) T0, Tis, T1, T2, T3, T4
- (NX) N0, N1, N2, N3
- (MX) M0, M1

- cTNM: clinical (klinisch)
- pTNM: pathologisch
- rTNM: rezidivierende Tumor
- aTNM: Autopsie
- yTNM: nach neoadjuvanter Chemotherapie
- (m): multiplex primer Tumor

Bilder aus den Archiven des II. Instituts für Pathologie

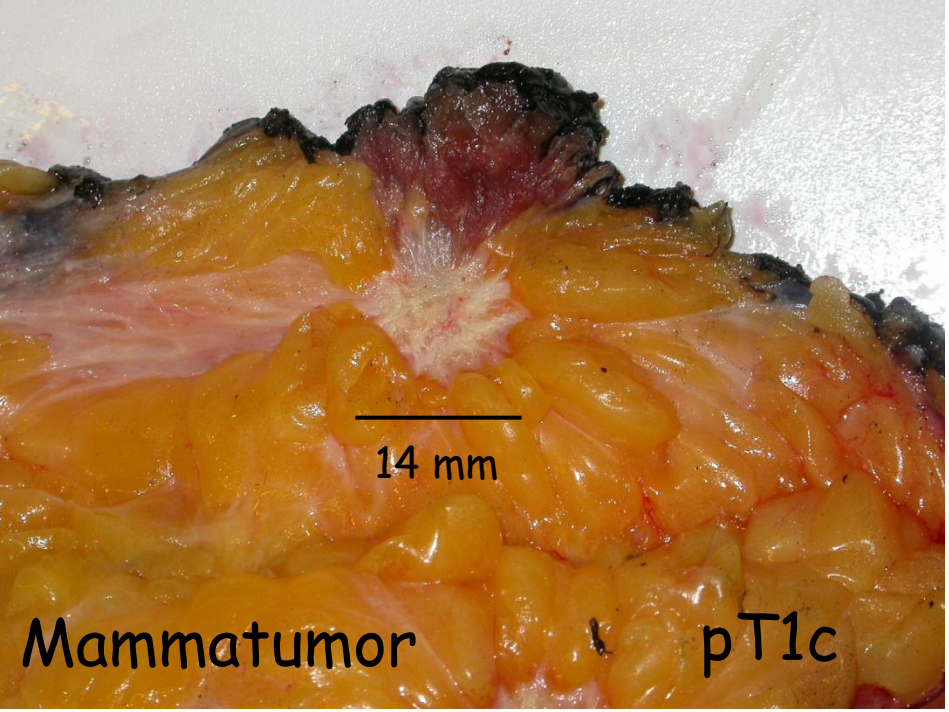

Mammatumor pT1c

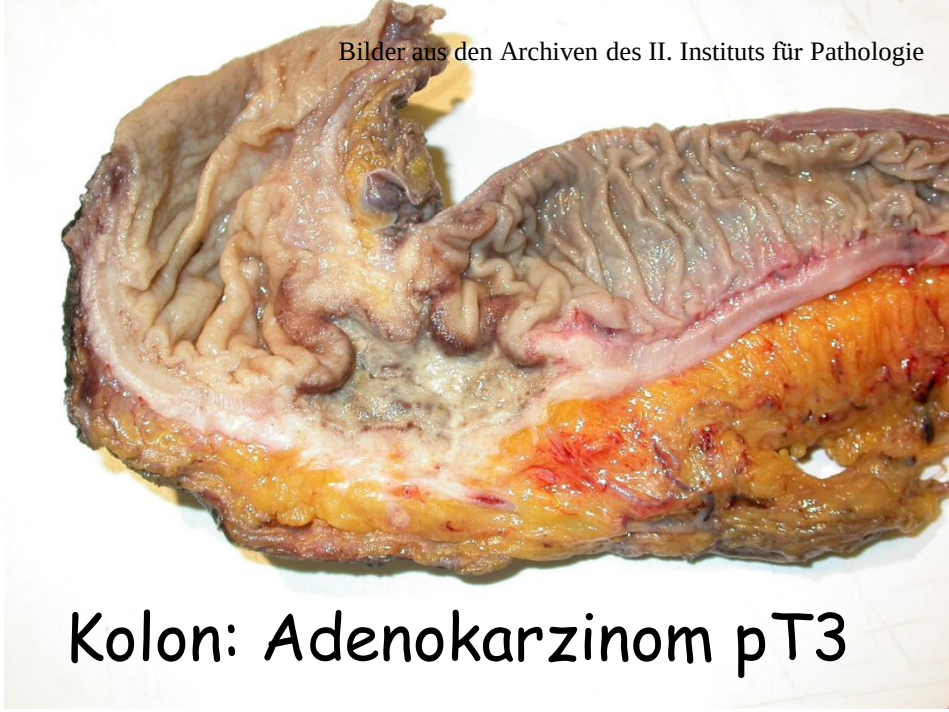

Kolon: Adenokarzinom pT3

Gallenblase: Adenok.pT3

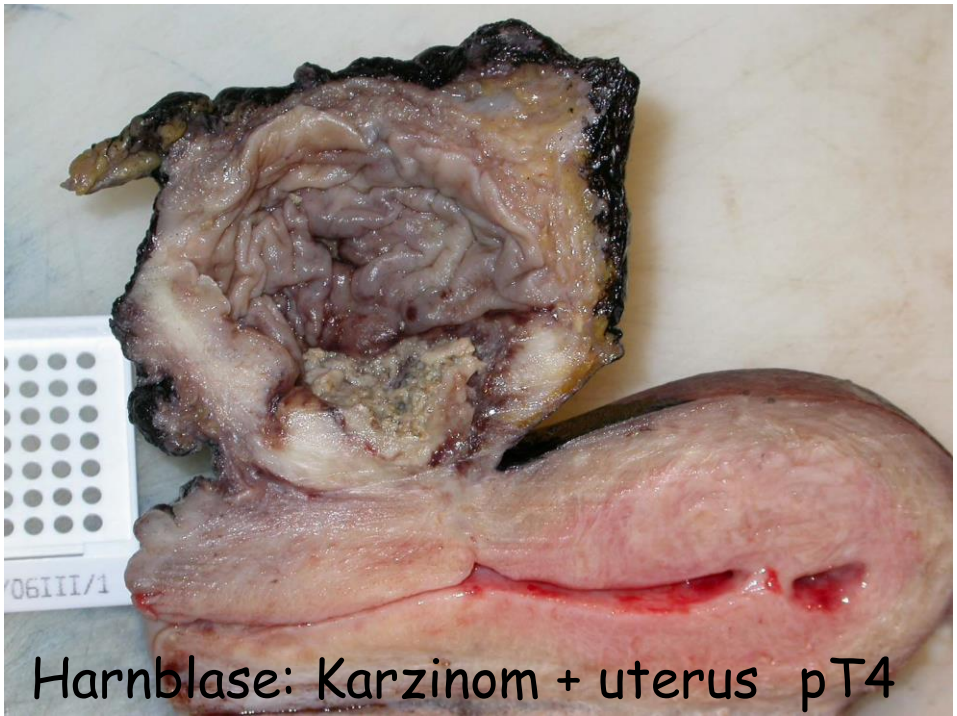

Harnblase: Karzinom + uterus pT4

Tis: Carcinoma in situ

„Krebs an Ort und Stelle“

Frühstadium eines epithelialen Tumor (Karzinom), **intraepithelial wächst**, Basallamina ist nicht durchbrochen

- **Zytologisch bösartig**
- **Kein Infiltration, Keine Metastasen**
- **Screening-Test (Vorsorge): Zervix uteri, Mamma, Kolon, Haut, Prostata, Magen**

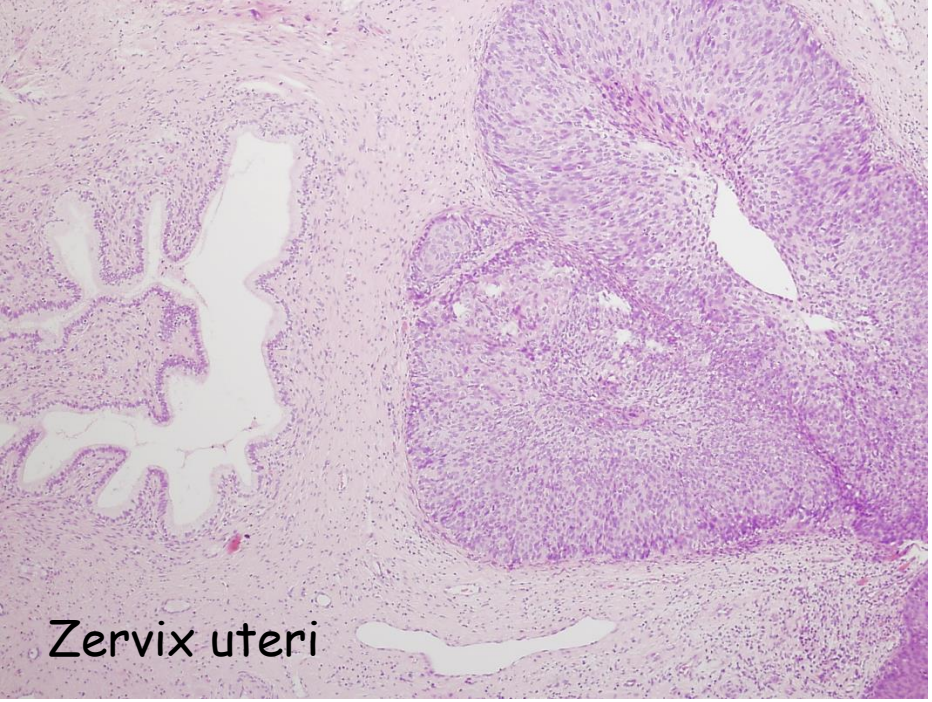

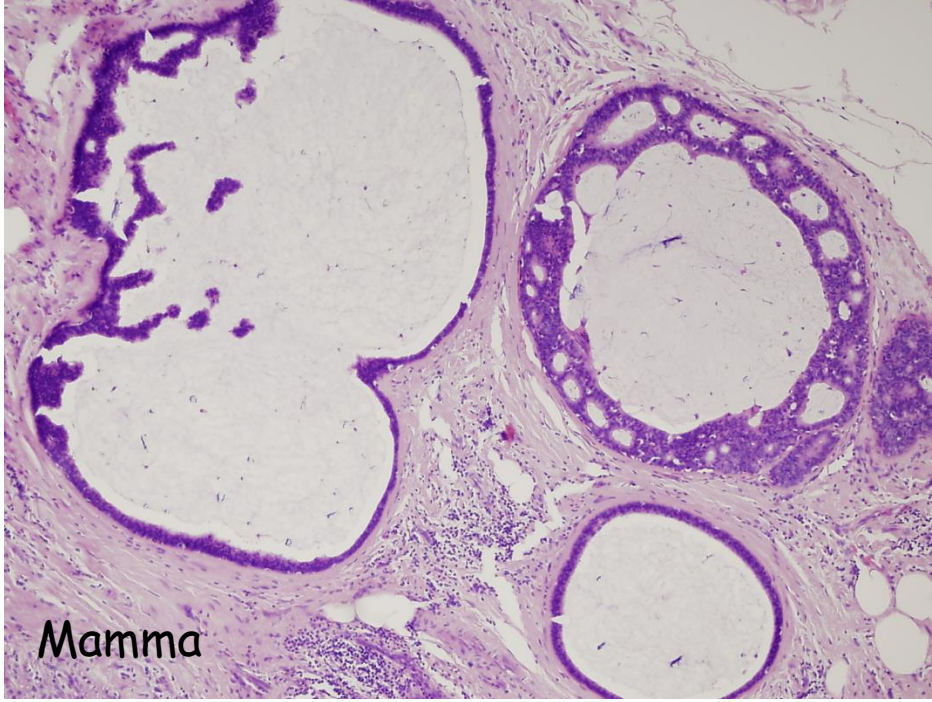

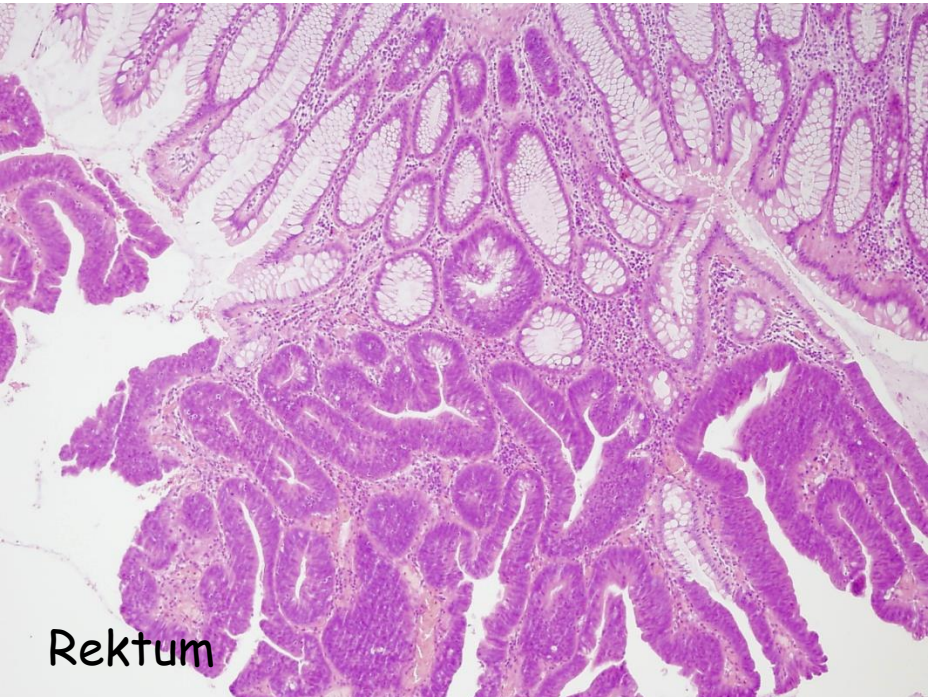

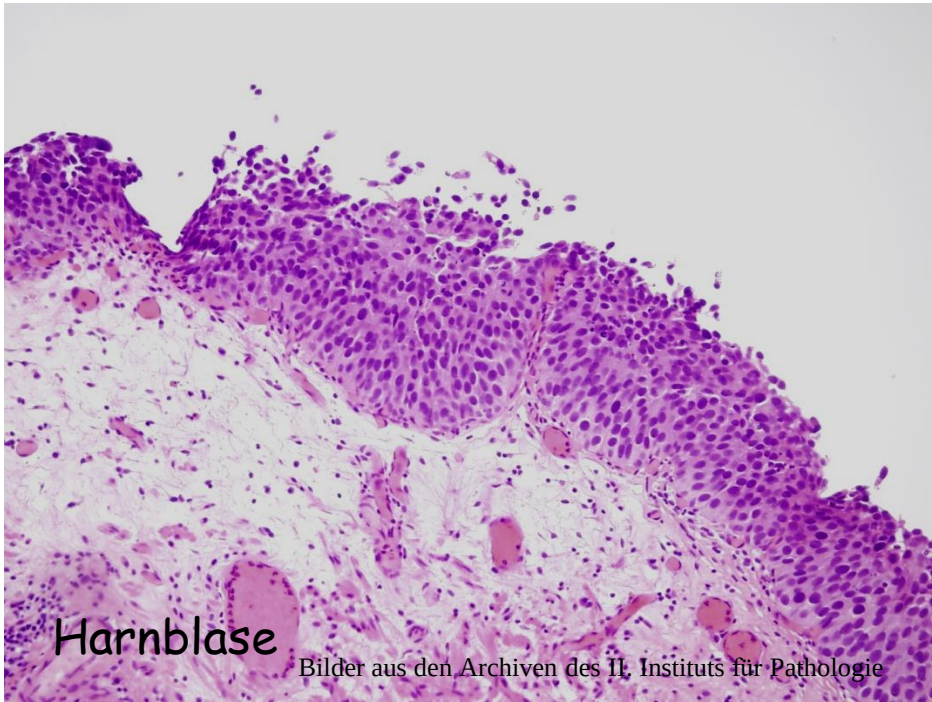

Bilder aus den Archiven des II. Instituts für Pathologie

- pN1 (sn) – sentinel lymph node (Wächterlymphknoten)
- pN (2/13)
- NX: keine Aussagen über Lymphknotenbefall möglich

Mamma

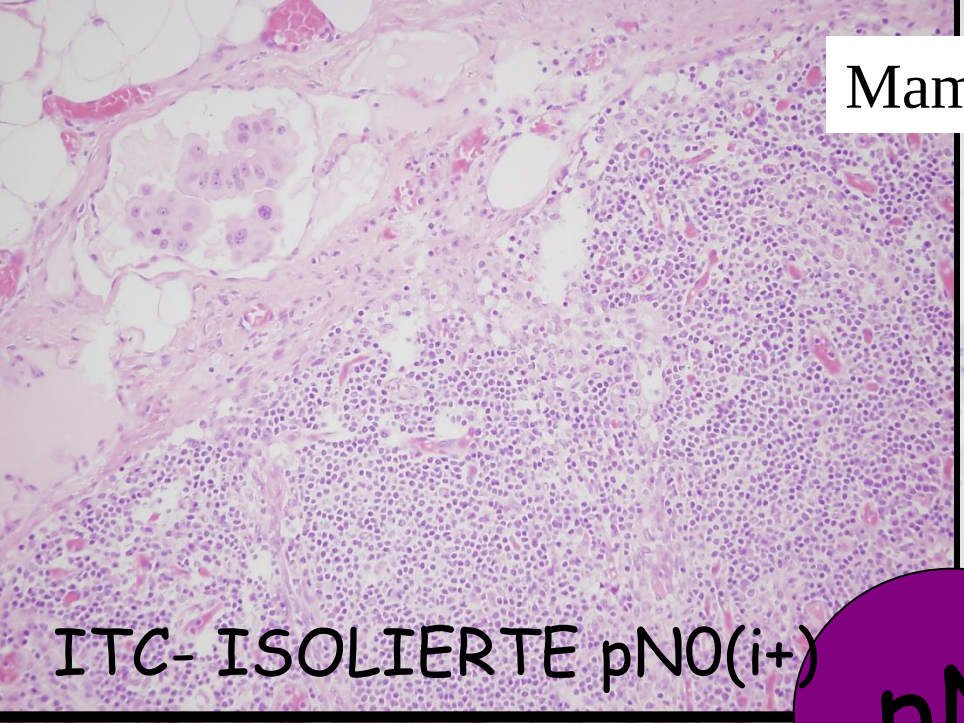

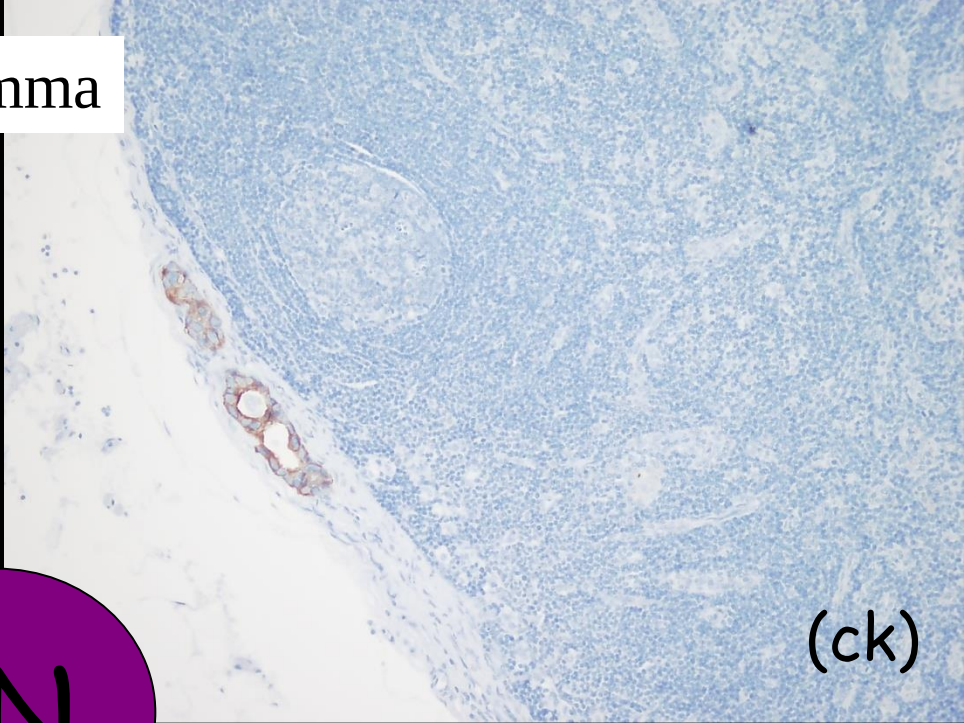

pN

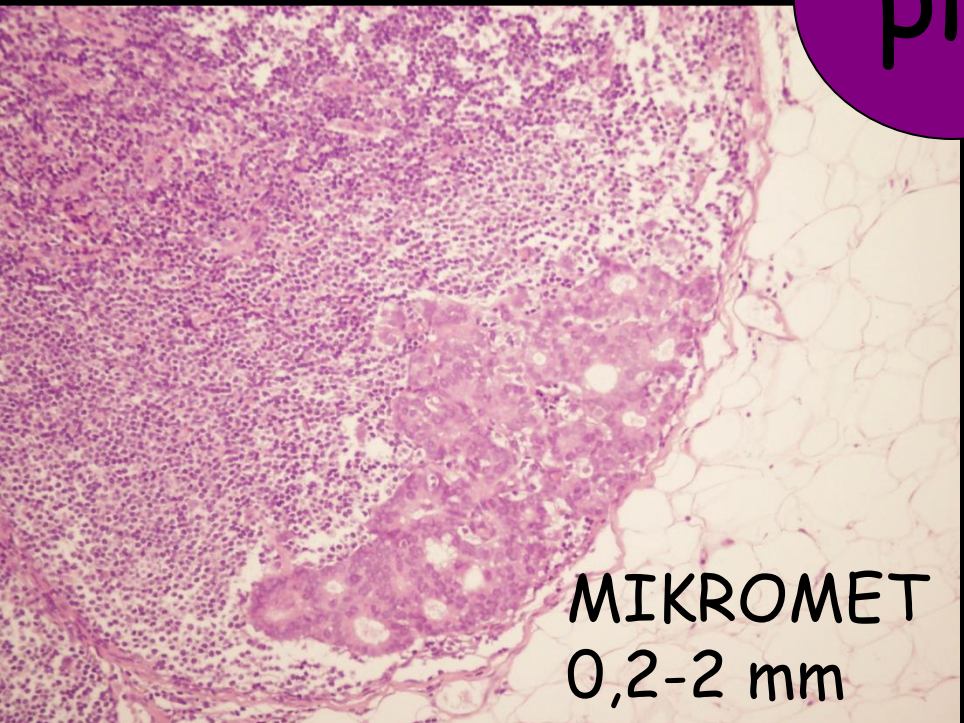

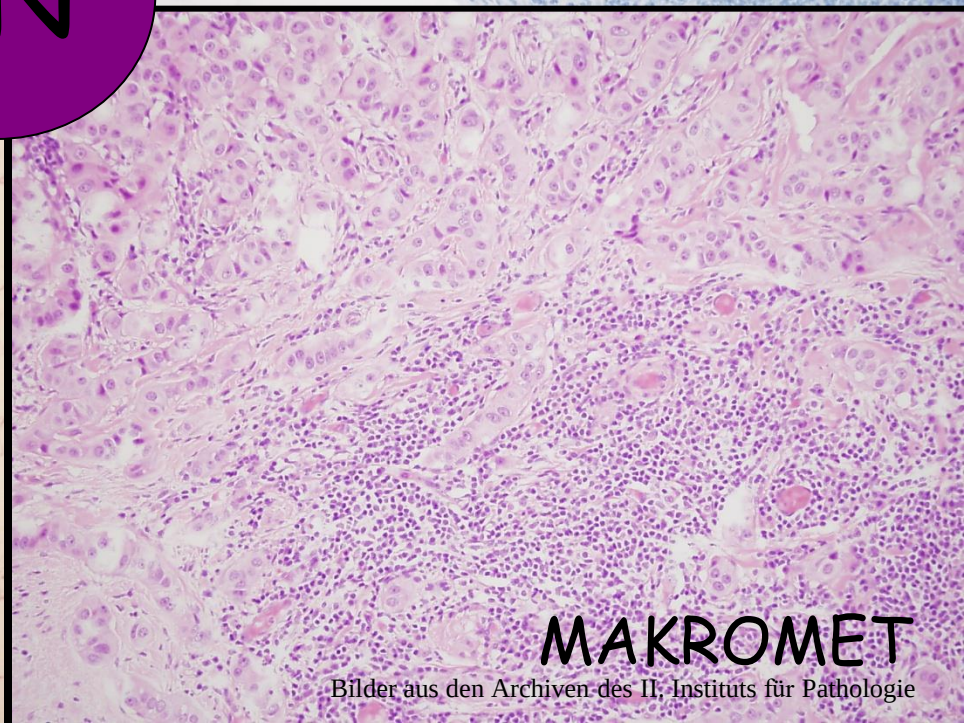

Bilder aus den Archiven des II. Instituts für Pathologie

M

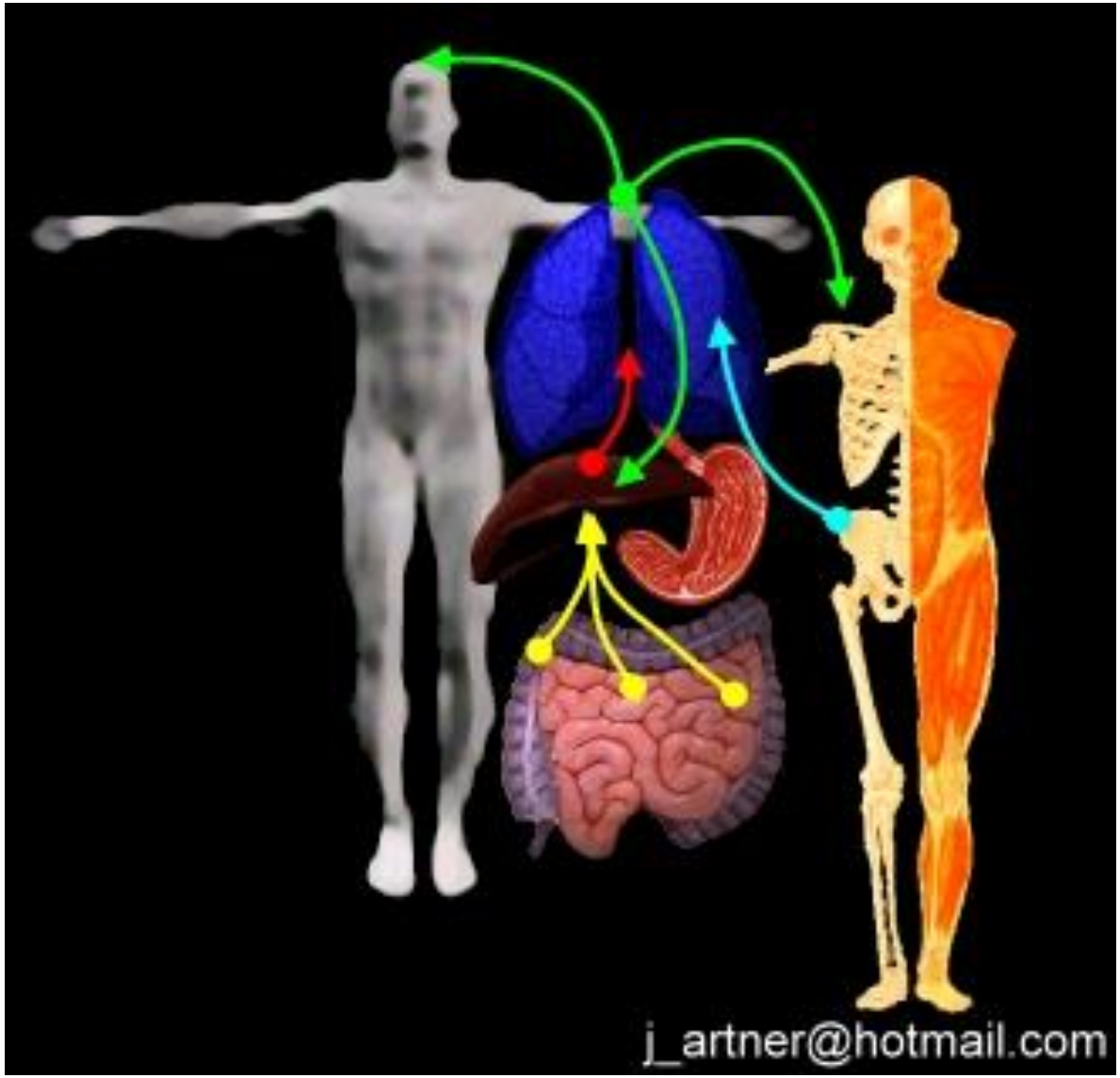

Basalmembran oder die Blut-Hirn-Schranke zu durchdringen, ein Blut- oder Lymphgefäß aktiv aufzusuchen (Chemotaxis), in das Gefäß einzudringen, sich während der Wanderung im Blut gegen das körpereigene Immunsystem zu wehren, andernorts das Gefäß zu verlassen, und sich schließlich zu vermehren, wird als *Invasivität* bezeichnet.

Nur etwa 0,01 % aller im Blut zirkulierenden Krebszellen schafft es, eine **metastatische Kolonie** zu bilden.
Die biochemischen Vorgänge: die verminderte Expression der Cadherine („Klebemoleküle“) auf ihrer Zellmembran die Tumorzellen beweglicher macht.
Für die Anheftung der Zellen im Zielgebiet sollen andere Membranstrukturen, die sogenannten Integrine, eine Rolle spielen.

Onkogene und Tumorsuppressorgene, deren Expression die Metastasierungstendenz erhöhen bzw. senken kann.

Metastasenbildung

- **Lymphogene**: im allgemeine Karzinomen
  - Ductus thoracicus: hämatogen Dissemination
  - Virchow Lymphknoten
  - Wächterknoten (sentinel)
- **Hämatogene**: im allgemeine Sarkomen
  - Karzinomen auch: Lunge, Mamma, Niere, Prostata, Schilddrüse

VERSCHIEDENE ORGANE
VERSCHIEDENE FERNMETASTASENLOKALISATIONEN

Lungetyp (arteriell):

von Lunge – Gehirn, Leber, Knochen

Cava-Typ:

- Gebiet von V. cava – Lunge, dann Skelett, Gehirn, Leber und Milz.
- Metastasen bei bösartigen Tumoren vom Pfortadertyp können ebenfalls in diesen Organen vorkommen

Pfortadertyp:

- Organe des Verdauungstrakts (untere Speiseröhre, Magen, Bauchspeicheldrüse, Dünn- und Dickdarm, oberer Mastdarm (Rektum)

Lebertyp:

- Lebertumoren oder Tumoren von der Leber: Lunge: dann als Lungetyp

Paravertebral oder retrograd

- Batson paravertebrale Venen: von Nebenniere, Pancreas, Prostata, Schilddrüse
- Abdominelle Druckerhöhung: retrograd Strom: Wirbel, Schulter, Schädel und Becken Knochen

Abklatsch/Implantationsmetastasen:

Peritoneum, Pleura
Krukenberg –Tumor

Kanalikulär: ZNS, GI Trakt - Lumen

Haut: Hauttumoren (Mal. Melanom), Leukaemien, Lymphomen

Abklatsch / Implantationsmetastasen

Ovar Karzinom

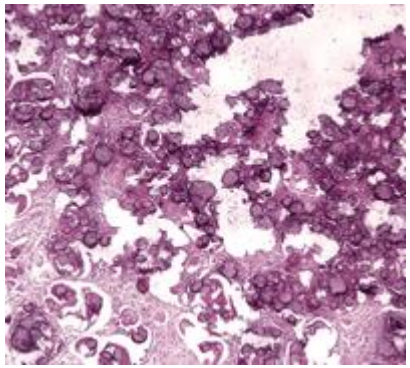

Bilder aus den Archiven des II. Instituts für Pathologie

GEHIRNMETASTASE

LUNGE
MAMMA
MALIGNES MELANOM

Primär Gehirntumoren geben niemals extrakraniale Metastase!

Bilder aus den Archiven des II. Instituts für Pathologie

KNOCHENMETASTASE

LUNGE
MAMMA
SCHILDDRÜSE
PROSTATA
NIERENZELL K.

Prostata Karzinoma gibt Wirbelmetastase durch die Batson Venen.

Bilder aus den Archiven des II. Instituts für Pathologie

LEBERMETASTASE

GASTROINTESTINALE –
LUNGE –
MAMMA

MELANOMA

NEUROBLASTOMA

USW.

Bilder aus den Archiven des II. Instituts für Pathologie

LUNGENMETASTASE

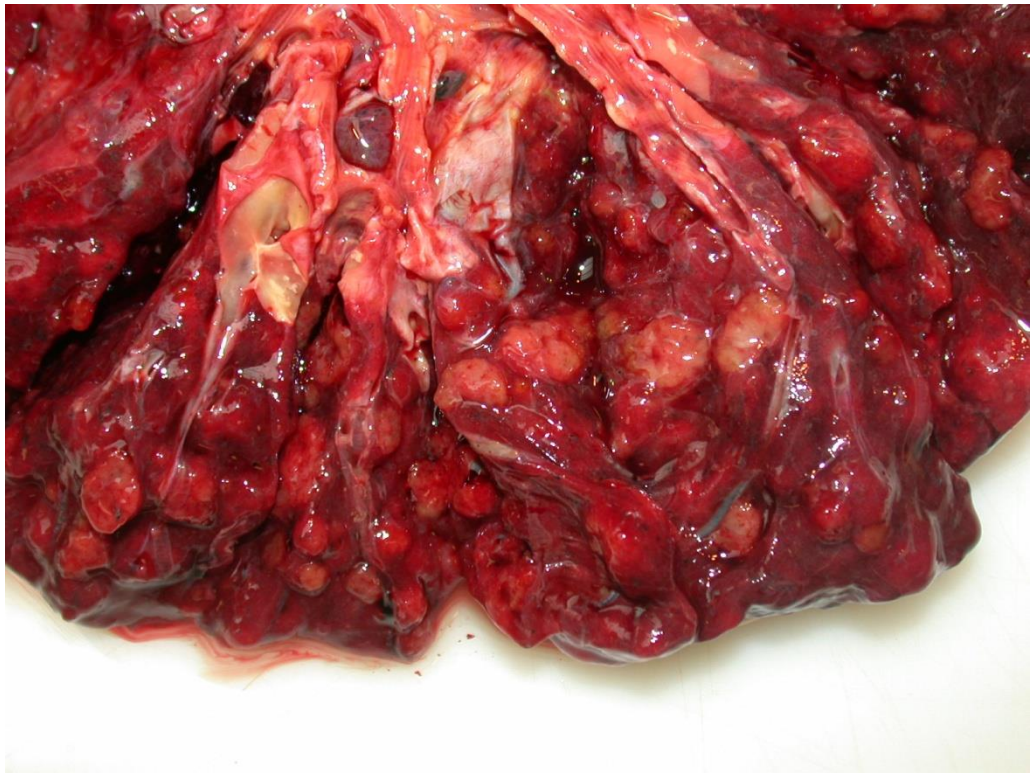

MAMMA
LEBER
NIERE
REKTUM

KEIMZELL TUMOREN

WEICHGEWEBSSARKOMEN

OSTEOSARKOM

Bilder aus den Archiven des II. Instituts für Pathologie

ÜBERALL Lungentumoren

Gehirn Metastase

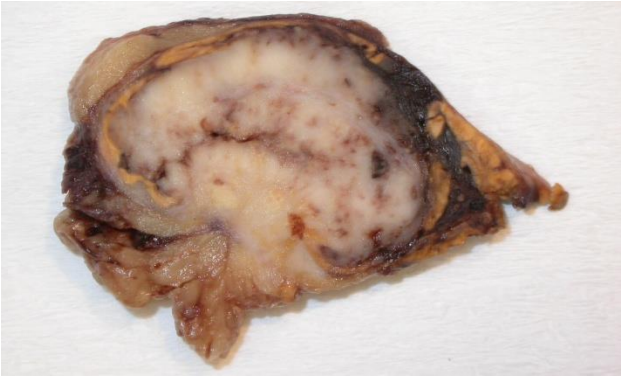

Leber Met.

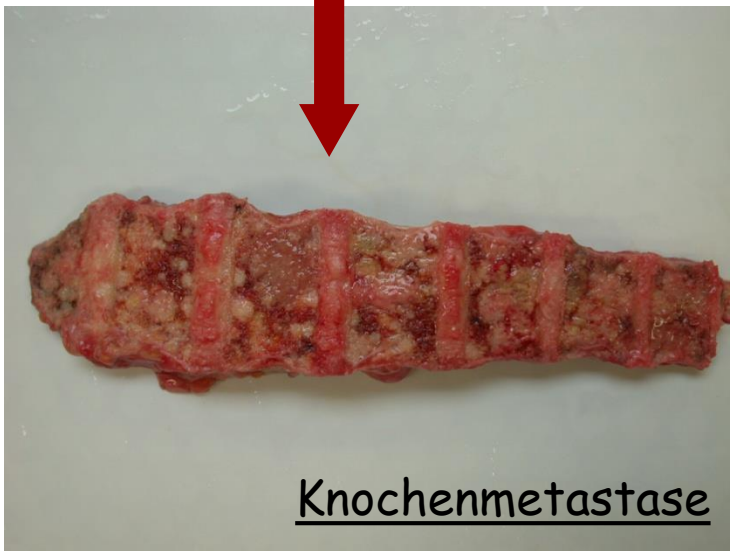

Knochenmetastase

Beidseitige Nebenniere - Metastase

Bilder aus den Archiven des II. Instituts für Pathologie

- Gastrointestinale Tumoren
- Gynekologische Tumoren
- Karzinom bei unbekanntem Primärtumor
  - Unknown primary tumors (CUP)
- Urothelial Tumoren, Respiratorische Trakt

Transperitoneale Infiltratio

V. umbilicalis, lymphogen / hämatogen Weg

Sister Mary Joseph Dempsey (born Julia Dempsey; 1856-1939) was the surgical assistant of William J. Mayo at St. Mary's Hospital in Rochester, Minnesota from 1890 to 1915. She drew Mayo's attention to the phenomenon, and he published an article about it in 1928. The eponymous term Sister Mary Joseph nodule was coined in 1949 by Hamilton Bailey.

AJC STAGE (T,N,M) Ausdehnung

I - II - III - IV

STAGE 0 in situ Karzinom

STAGE IV Fernmetastase

TNM STAGING OF LUNG CANCER

Supraclavicular	Scalene(ipsi-/contralateral)	Mediastinal (contralateral)	Mediastinal (ipsilateral)	Subcarinal	Hilar (contralateral)	Hilar (ipsilateral)	Peribronchial (ipsilateral)	LYMPH NODE (N)	
									Stage IV M1 (any T, any N)
+ /	+ /	+		/	+			N3	Stage III B
–	–	–	+ &/ +		–			N2	Stage III A
–	–	–	–	–	–	* + &/ +		N1	Stage II A / Stage II B
–	–	–	–	–	–	–	–	N0	Stage I A / Stage I B / Stage II B

M0

Stage 0
(Tis, N0, M0)

T1	T2	T3	T4	PRIMARY TUMOR (T)
a&b&c	any of a,b,c,d	(a&c)/b/d	(a&c)/d	Criteria
≤ 3 cm	> 3 cm	any	any	a. Size
No invasion proximal to the lobar bronchus	Main bronchus (≥ 2 cm distal to the carina)	Main bronchus (< 2 cm distal to the carina)	–	b. Endo-bronchial location
surrounded by lung or visceral pleura	Visceral pleura	Chest wall **/ diaphragm/ mediastinal pleura/ parietal pericardium	Mediastinum/ trachea/heart/ great vessels/ esophagus/ vertebral body/ carina	c. Local Invasion
–	Atelectasis/ obstructive pneumonitis that extends to the hilar region but doesn't involve the entire lung	Atelectasis/ obstructive pneumonitis of the entire lung	Malignant pleural/peri-cardial effusion or satellite tumor nodule(s) within the ipsilateral primary-tumor lobe of the lung	d. Other

METASTASES (M)

M0 : Abscent

M1 : Present

Separate metastatic tumor nodule(s) in the ipsilateral nonprimary-tumor lobe(s) of the lung also are classified M1

Tis : Carcinoma *in situ*

Staging is not relevant for Occult Carcinoma (Tx, N0, M0)

* Including direct extension to intrapulmonary nodes

** Including superior sulcus tumor

(& : and) (/ : or) (&/ : and /or)

- **MALIGNANT MELANOMA**
  - **CLARK**
    - **I. intraepidermal (in situ)**
    - **II. papillare Dermis**
    - **III. bis reticulare Dermis**
    - **IV. reticulare Dermis**
    - **V. subkutane Fettgewebe**
  - **BRESLOW: Dicke in mm**

- **GYNEKOLOGISCHE MALIGNISCHE TUMOREN**
  - **F I G O (**International Federation of Gynecology and Obstetrics)

- **LYMPHOM**
  - **Ann-Arbor**

COLORECTALE KARZINOM
DUKES A, B, C
MODIFIED ASTLER-COLLER (MAC) A,B,C,D

current: AJCC				old: Dukes	old: MAC
Stage 0	Tis	N0	M0		
Stage I	T1	N0	M0	Dukes A	Modified Astler-Coller A and B1
	T2	N0	M0		
Stage II	T3	N0	M0	Dukes B	Modified Astler-Coller B2 and B3
	T4	N0	M0		
Stage III	any T	N1	M0	Dukes C	Modified Astler-Coller C1-C3
	any T	N2	M0		
Stage IV and recurrent colon cancer	any T	any N	M1	Dukes D	Modified Astler-Coller D

The Ann Arbor Staging - Lymphomen

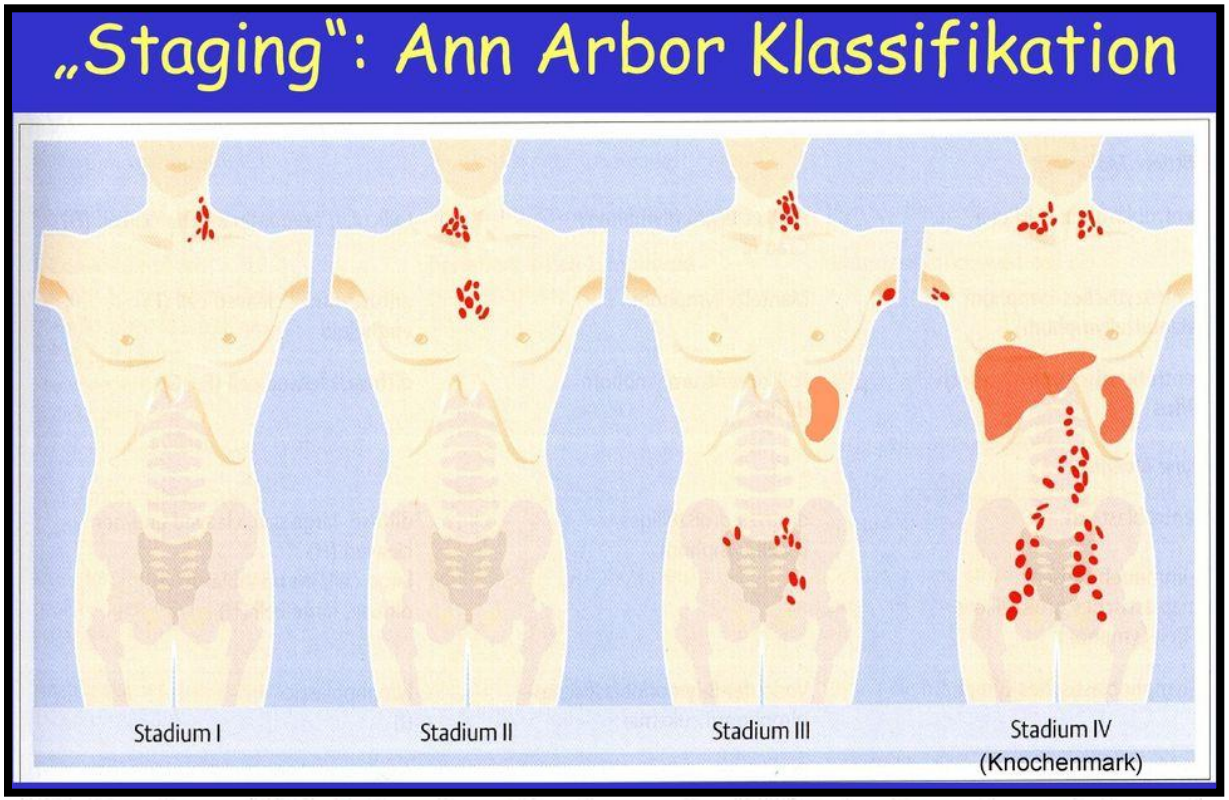

Stadium I	Befall einer Lymphknotenregion (I/N) oder eine extranodaler Lokalisation (I/E)
Stadium II	Befall von 2 benachbarten Lymphknotenregionen auf einer Seite des Zwerchfells (II/N) oder Befall von 2 extranodalen Lokalisationen auf einer Seite des Zwerchfells (II/E).
Stadium III	Befall von Lymphknotenregionen (III/N) oder extranodalen Lokalisationen (III/E) beidseits des Zwerchfells
Stadium IV	Disseminierter oder diffuser Befall eines Organe mit oder ohne Lymphknotenbefall

DocPlayer.org

Prognose

- ÜBERLEBEN
  - **Gesamt Überleben**: overall survival (os)
  - **Krankheitsfreien Überleben**: disease free survival (dfs)
  - QUALITY OF LIFE

Prognose-Einschätzung

- Sex
- Alter
- Tumortyp- Grad - Größe - Stage
- Lokalisation
- Genetische Profil
- Gezielte/targeted/personalisierte Therapie

Therapie

- Chirurgische: kurative oder palliative
- Strahlen / Radiotherapie: pre- oder postoperativ oder beide
- Kemotherapie: pre- oder postoperativ oder beide
- Hormontherapie: Mamma, Prostata
- Immuntherapie
- Thermotherapie

GEZIELTE / TARGETED THERAPIE

Merkmale auf gesunden Zellen meist kaum oder gar nicht vorkommen, soll die gezielte Krebstherapie verträglicher und wirksamer sein.

Molekulargenetische Einheiten dem Tumor

↓

Therapie mit gezielte Medikamente
(Antikörper, Emzymblockierung, stb.)

↓

Höhere Leistungsfähigkeit, wenige Nebenwirkungen

z.B: Kolon-,Mamma- Lungekarzinomen, Gastrointestinale Stromal Tumor (GIST), chronisch myeloid Leukämie (CML)