

CHRONICUS PARODONTITIS

DR. EL-HAGE JADE BENCE

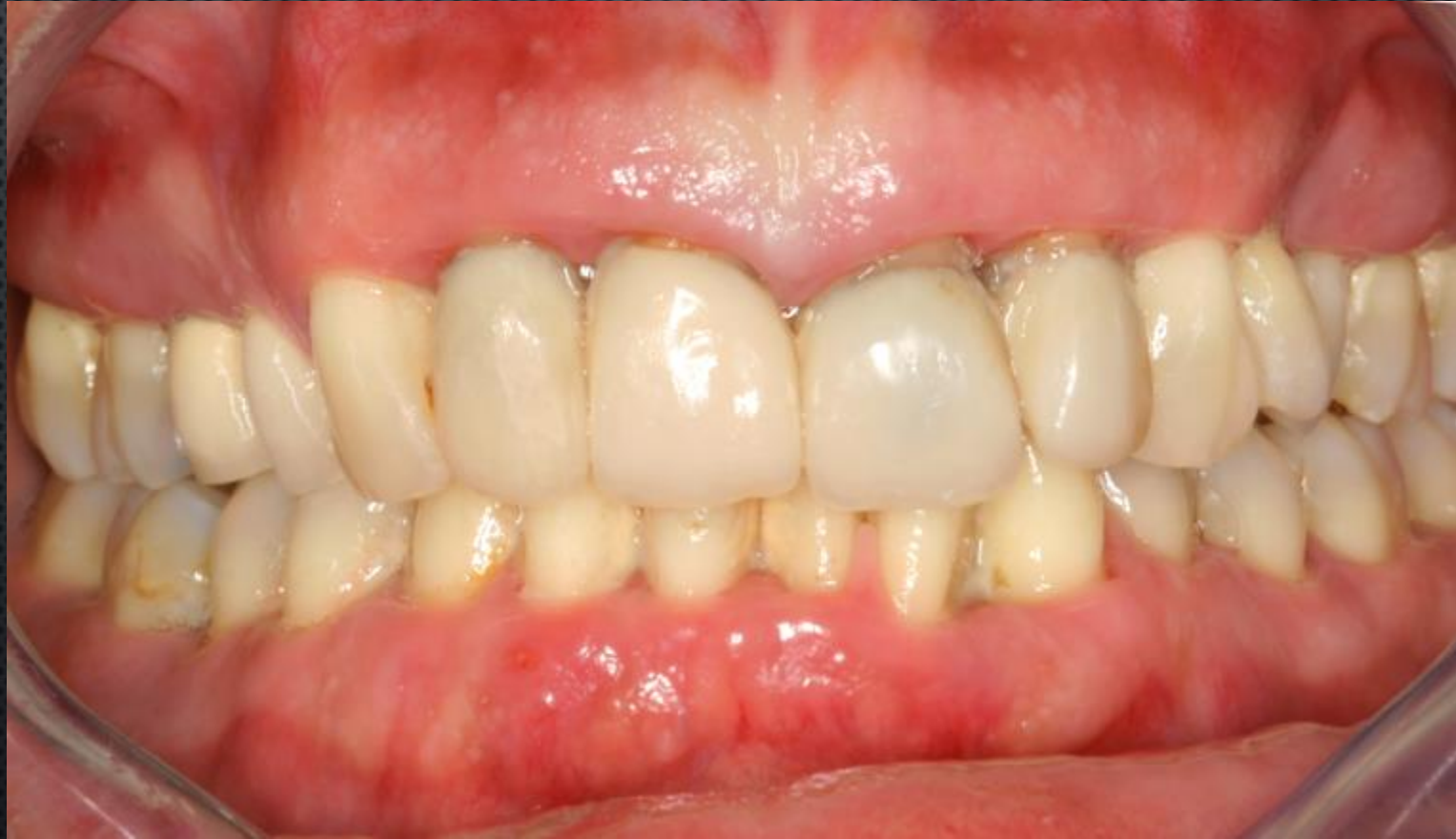TUTOR: DR. MOLNÁR BÁLINT

MENTOR: PROF. DR. WINDISCH PÉTER

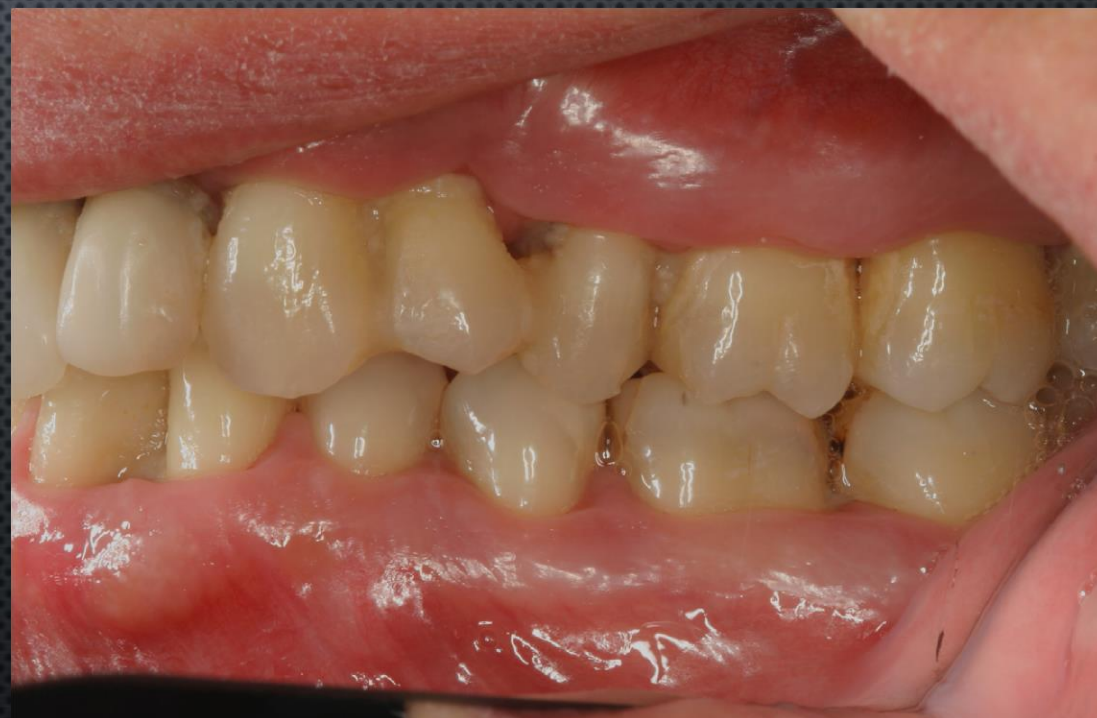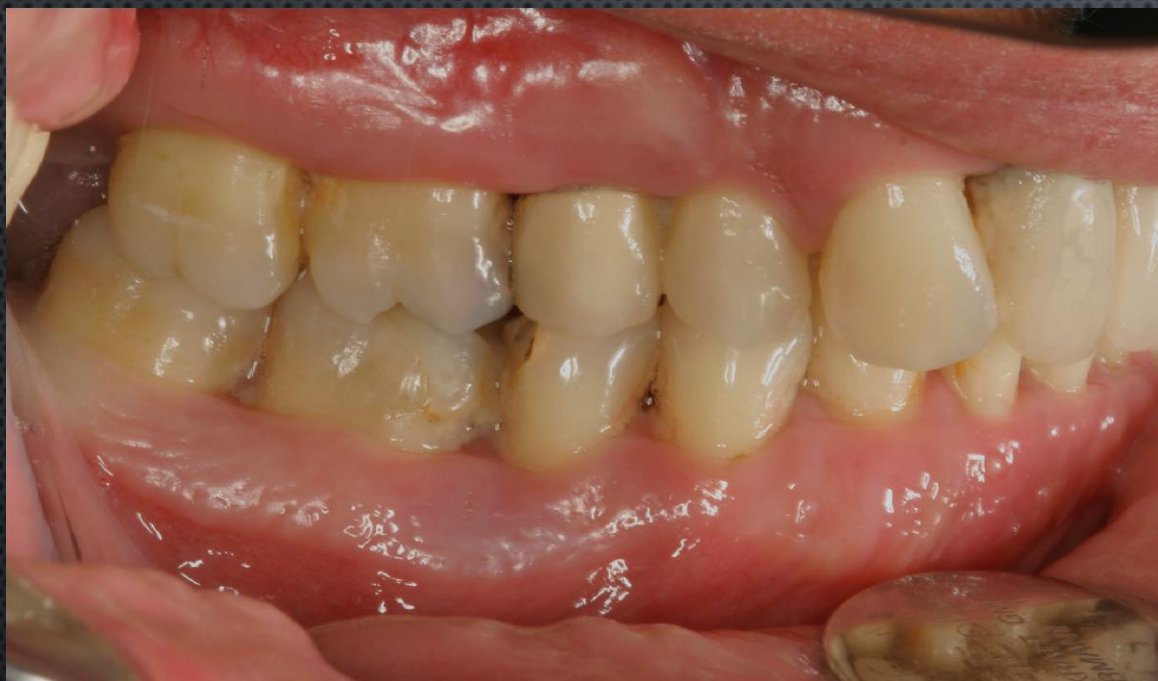ÁLTALÁNOS ANAMNÉZIS, KLINIKAI VIZSGÁLAT

- 45 ÉVES NŐ
- ANAMNÉZISÉBEN A KEZELÉST BEFOLYÁSOLÓ TÉNYEZŐ NEM SZEREPEL
- STOMATONKOLÓGIAI SZŰRÉSE VALAMINT A TMI VIZSGÁLATA NEGATÍV

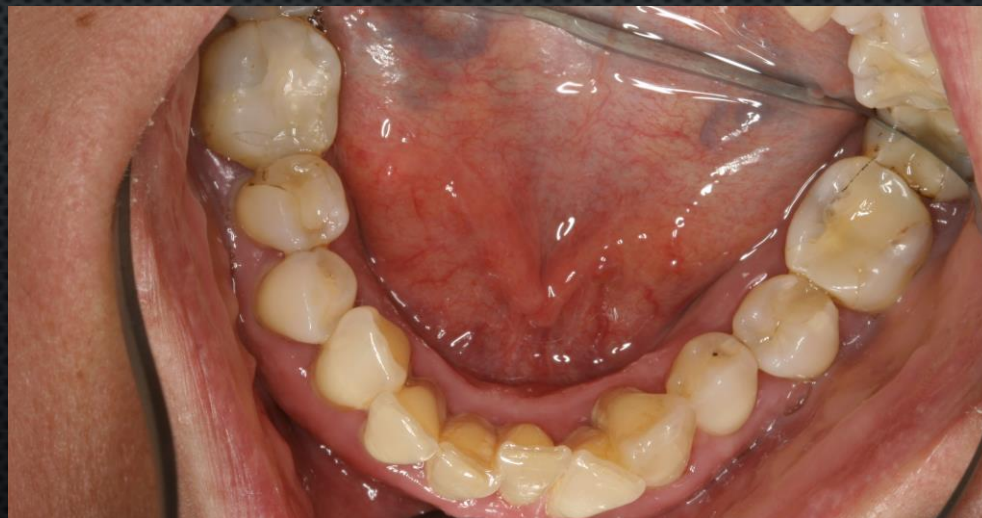
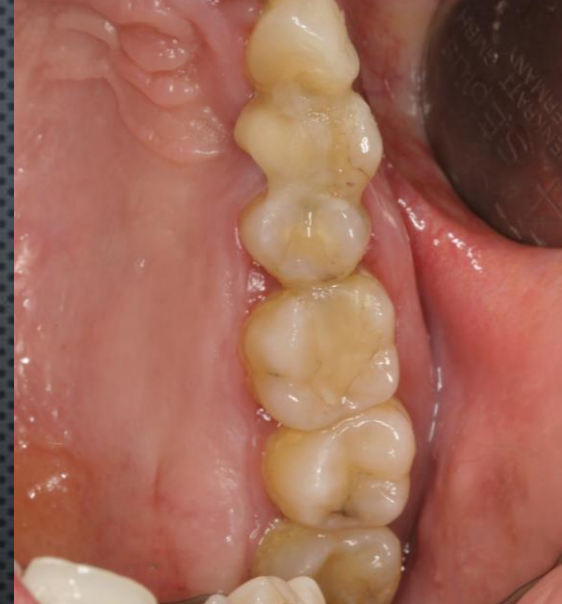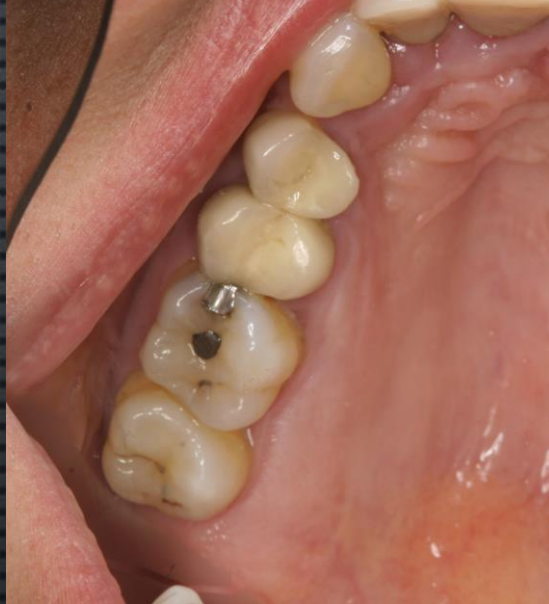KIINDULÁSI FOTÓK I.



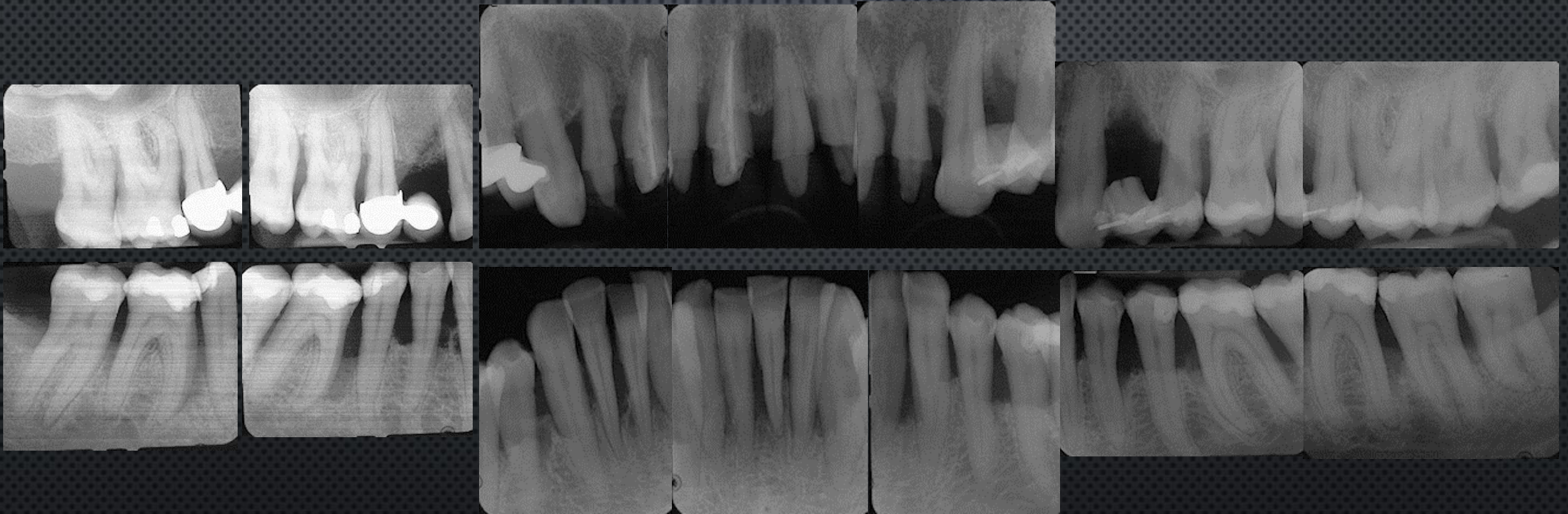
KIINDULÁSI FOTÓK II.



KIINDULÁSI FOTÓK III.



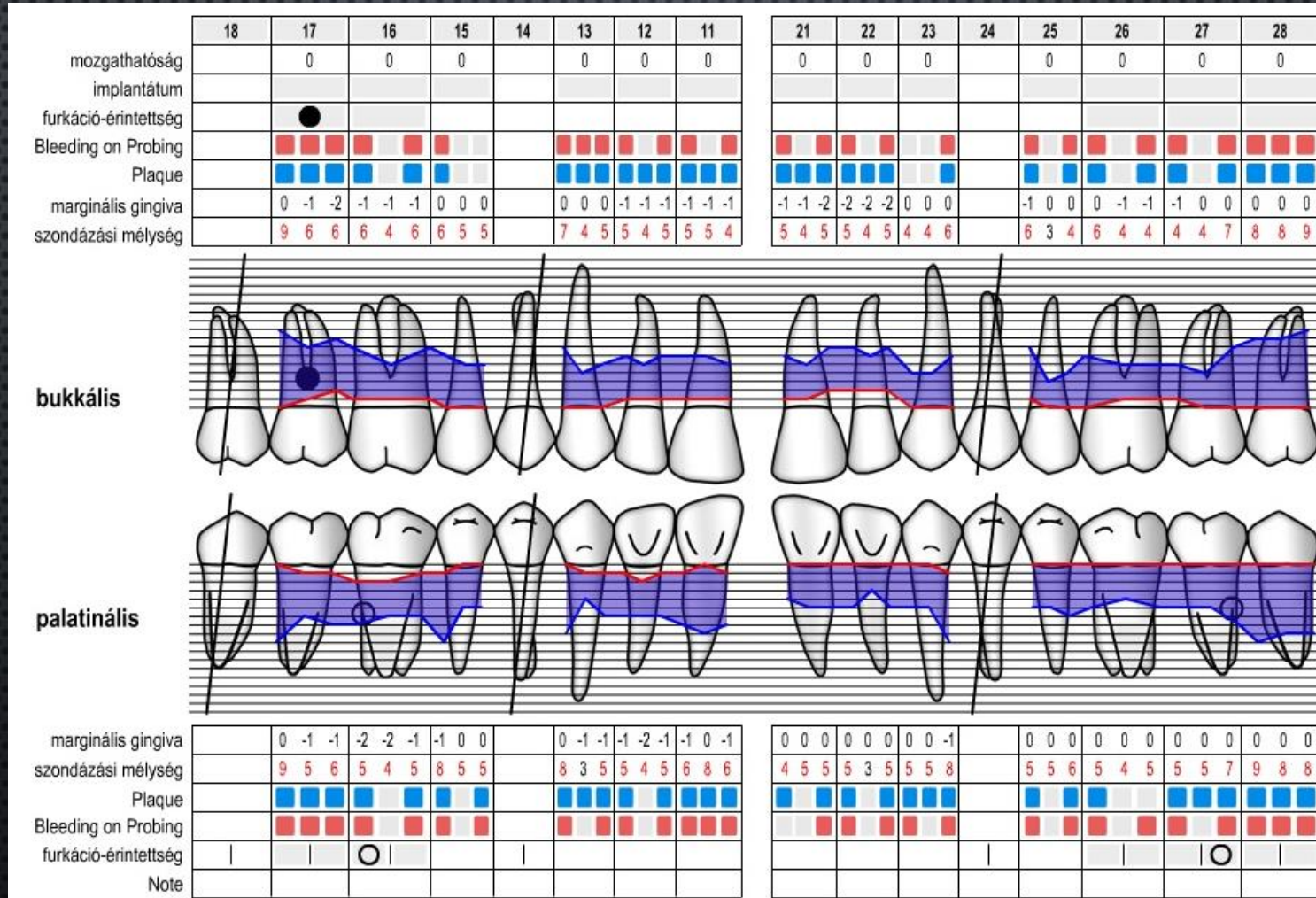
KIINDULÁSI RADIOLÓGIAI STÁTUSZ



BPE:

4	4	4
4	4	4

KIINDULÁSI PARODONTÁLIS STÁTUSZ



DIAGNÓZIS, FOGAK PROGNÓZISA

- CHRONICUS PARODONTITIS
- FOGAK PROGNÓZISA:

	18	17	16	15	14	13	12	11	21	22	23	24	25	26	27	28	
ST.	-		X	X	X	X	X				X	-	X	X	X		ST.
?		?						?	?	?						?	?
R.																	R.
R.																	R.
?			?		?		?	?	?	?						?	?
ST.	-	X		X		X					X	X	X	X	X		ST.
	48	47	46	45	44	43	42	41	31	32	33	34	35	36	37	38	

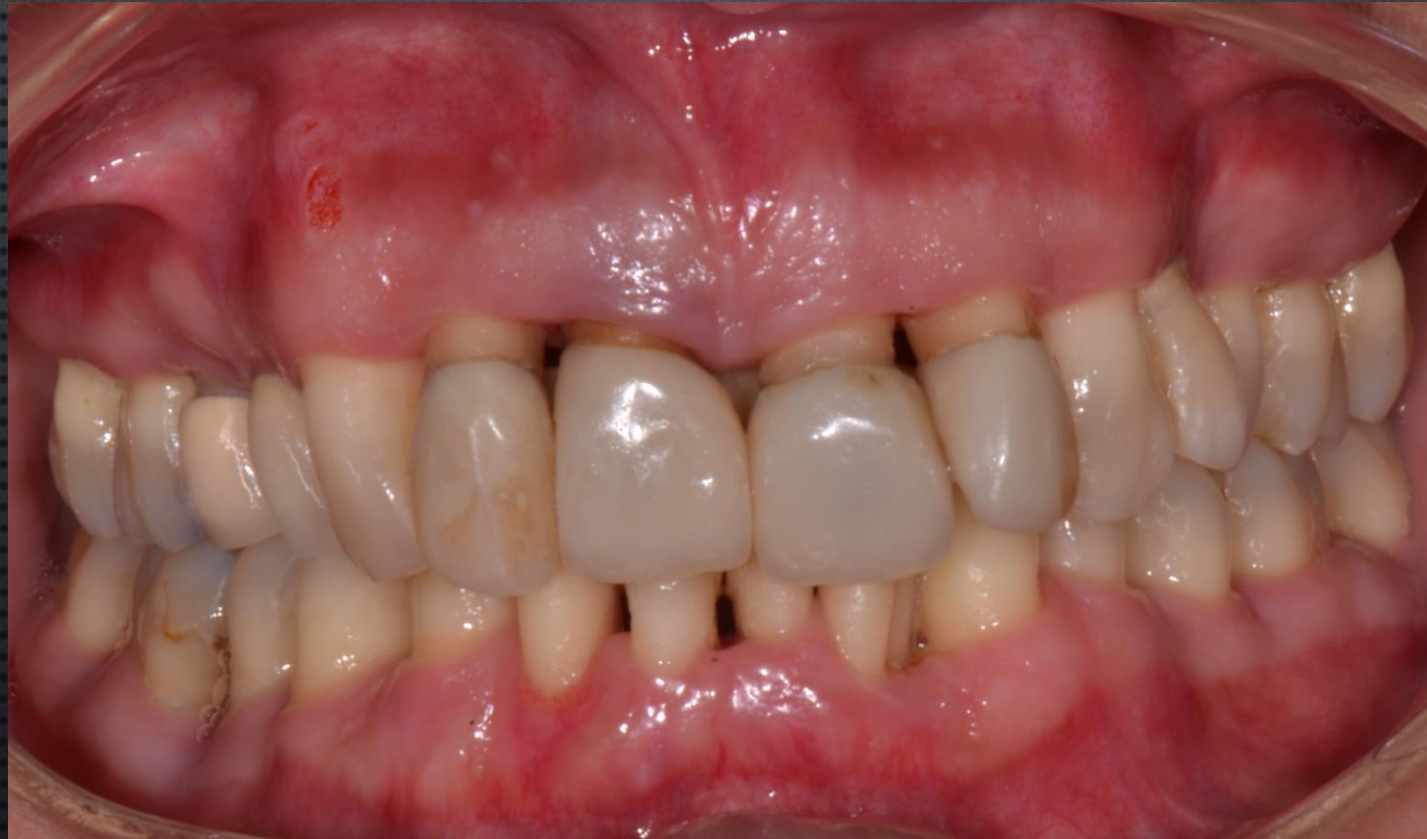ELŐZETES KEZELÉSI TERV

- OKI PARODONTÁLIS TERÁPIA
- SEBÉSZI TERÁPIA (SEXTÁNSONKÉNT)
- PROTETIKAI REHABILITÁCIÓ (FELSŐ ÁLLCSONTON, ILLETVE AZ ALSÓ FRONT FOGAK TERÜLETÉN)
- FENNTARTÓ KEZELÉS

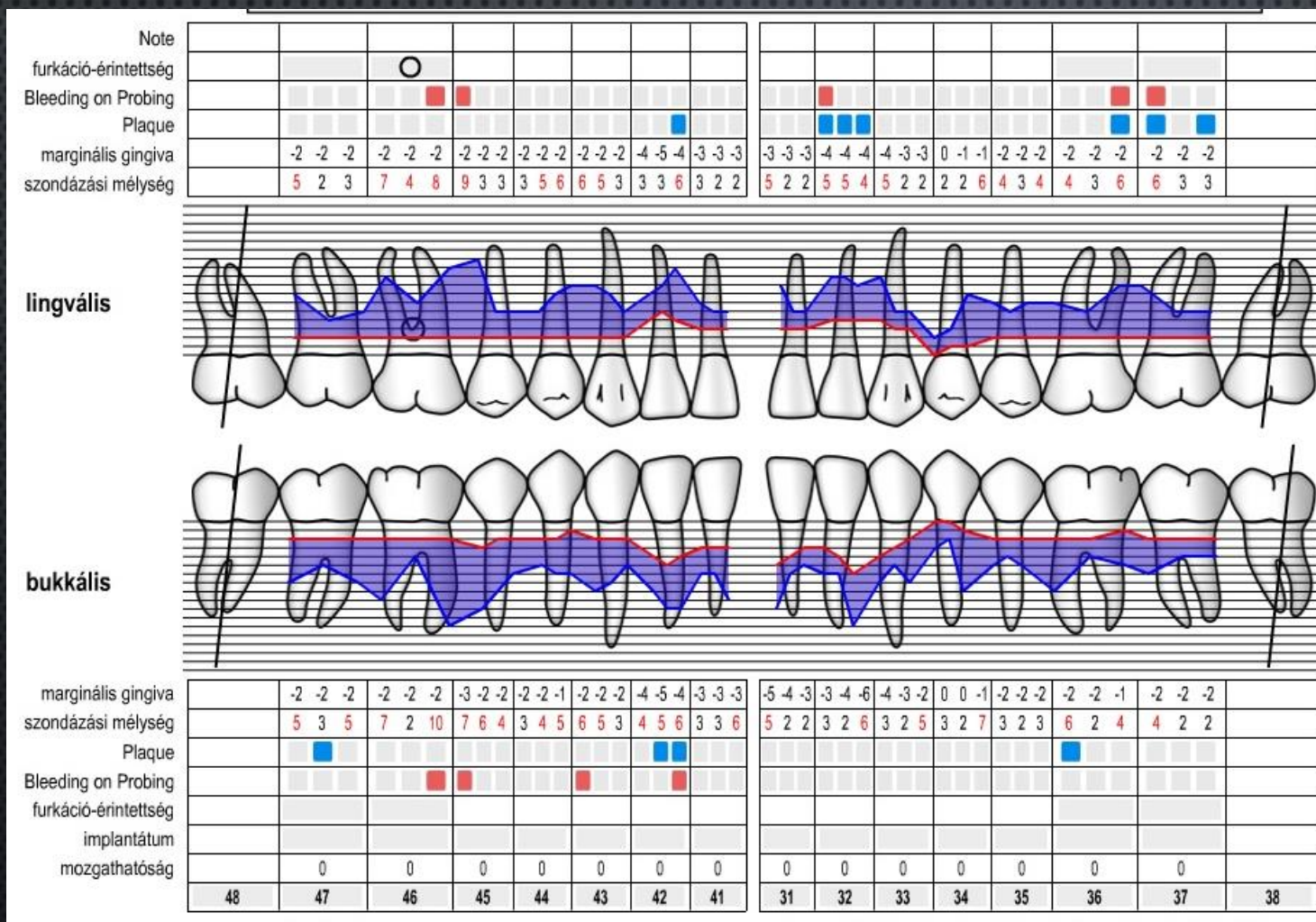
OKI PARODONTÁLIS TERÁPIA

- SUPRA- ÉS SUBGINGIVALIS DEPURÁLÁS
 - SZÁJHIGIÉNIÁS INSTRUÁLÁS ÉS MOTIVÁLÁS,
- JOBB ALSÓ- ÉS FELSŐ ÁLLCSONT SZUBGINGIVALIS DEPURÁLÁS ÉS KÜRETTÁLÁS,
- BAL ALSÓ- ÉS FELSŐ ÁLLCSONT SZUBGINGIVALIS DEPURÁLÁS ÉS KÜRETTÁLÁS

KONZERVATÍV TERÁPIÁT KÖVETŐEN



ÚJRAÉRTÉKELÉS KONZERVATÍV TERÁPIÁT KÖVETŐEN



- FMPS:18%
- FMBS:15%

SEBÉSZI TERÁPIA TERVEZETE

- JOBB FELSŐ KVADRÁNS: MÓDOSÍTOTT WIDMANN LEBENY(MWF), 17 EXTRAKCIÓ?, OSTEOPLASTICA
- JOBB ALSÓ SEXTÁNS: REGENERATÍV TASAKMŰTÉT
- BAL FELSŐ KVADRÁNS: MÓDOSÍTOTT WIDMAN LEBENY, OSTEOPLASTICA?
- BAL ALSÓ SEXTÁNS: REGENERATÍV TASAKMŰTÉT