



Parodontitis ellátása

Készítette:

Dr. Szabó Gábor

Tutor:

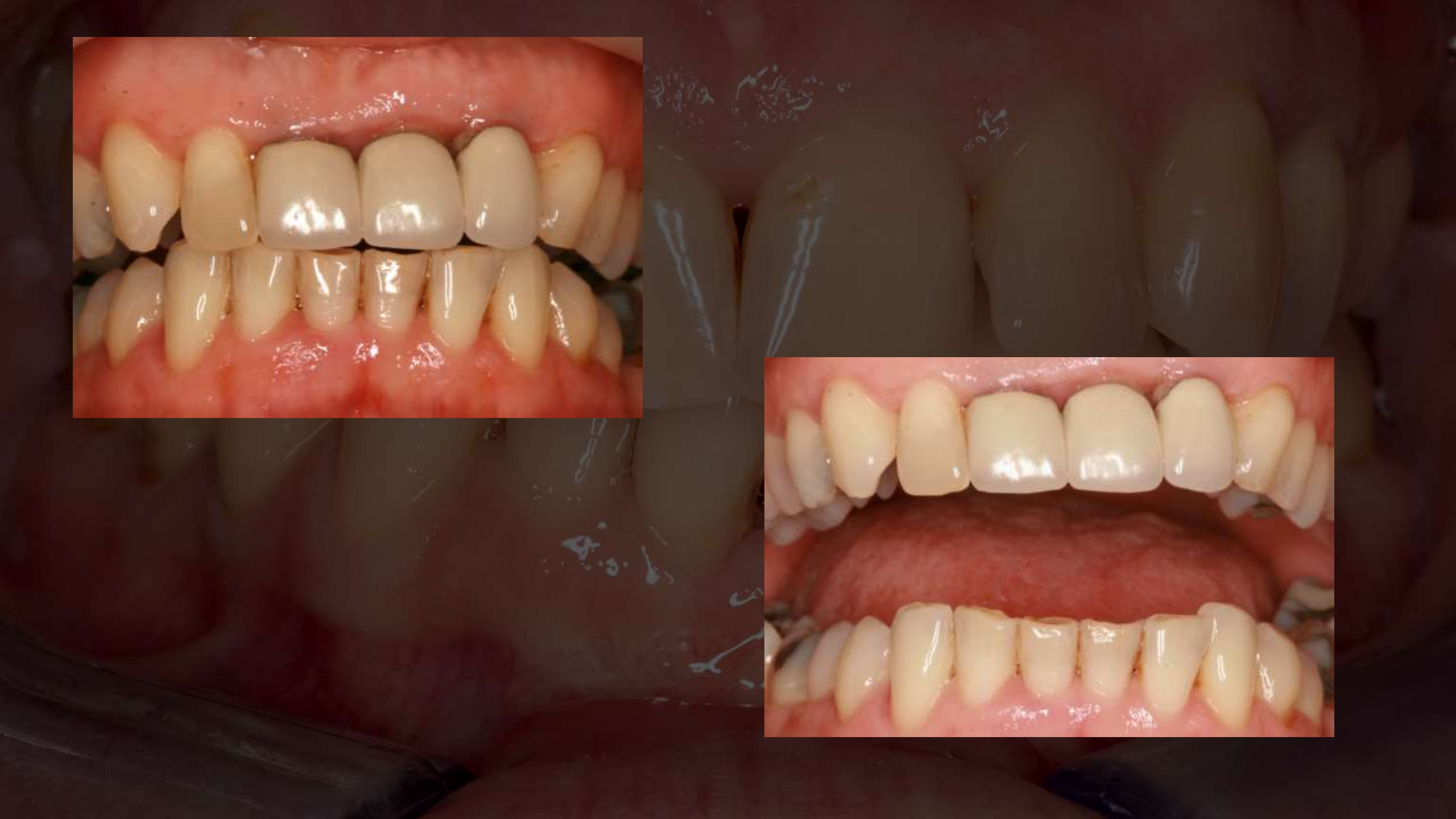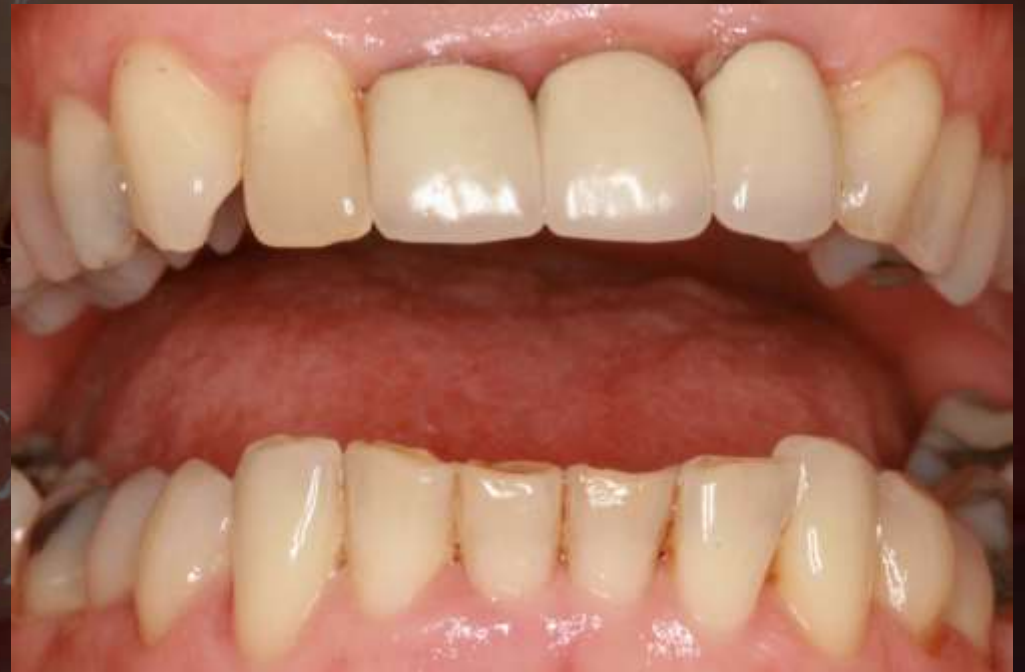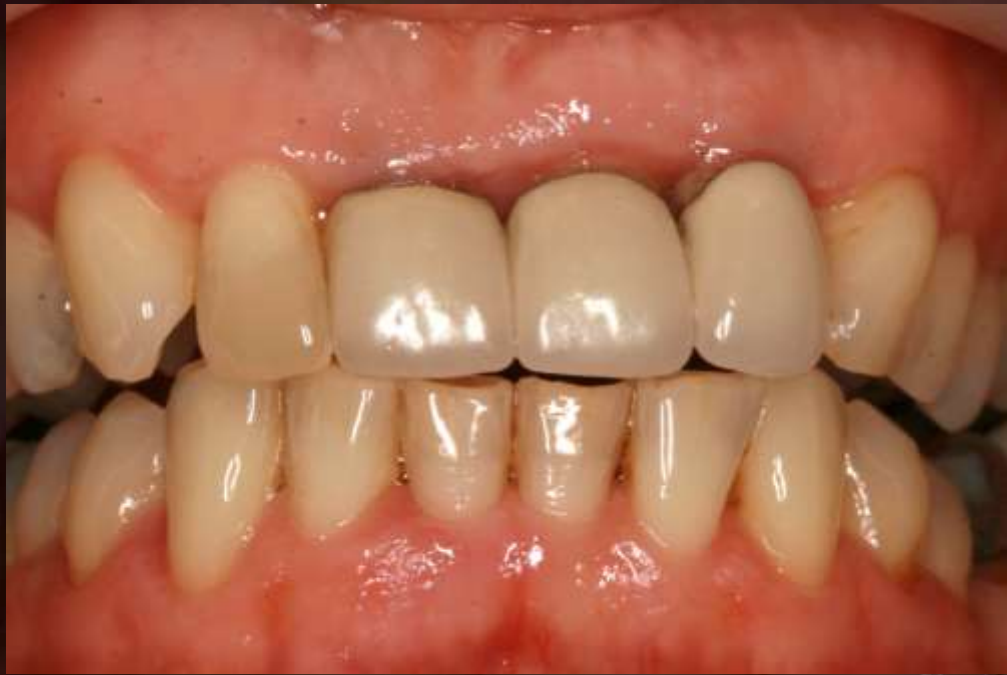Prof. Dr. Gera István

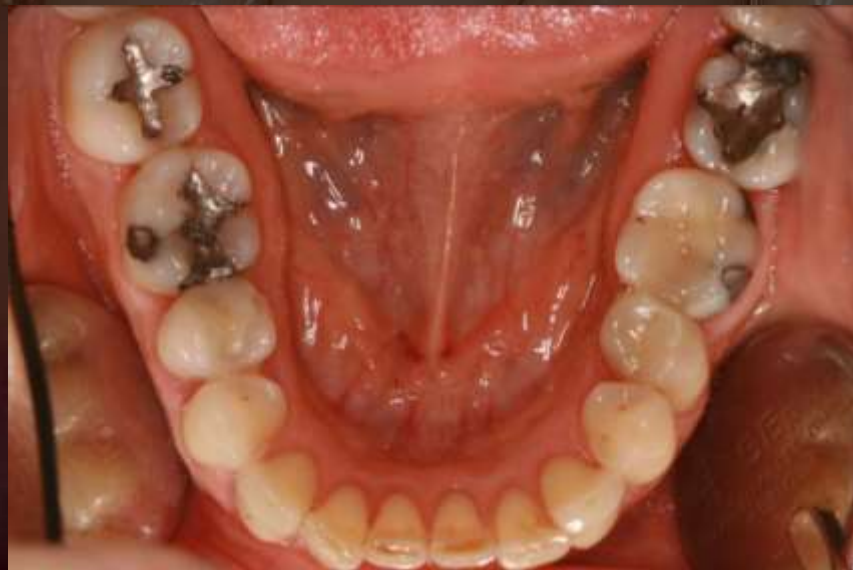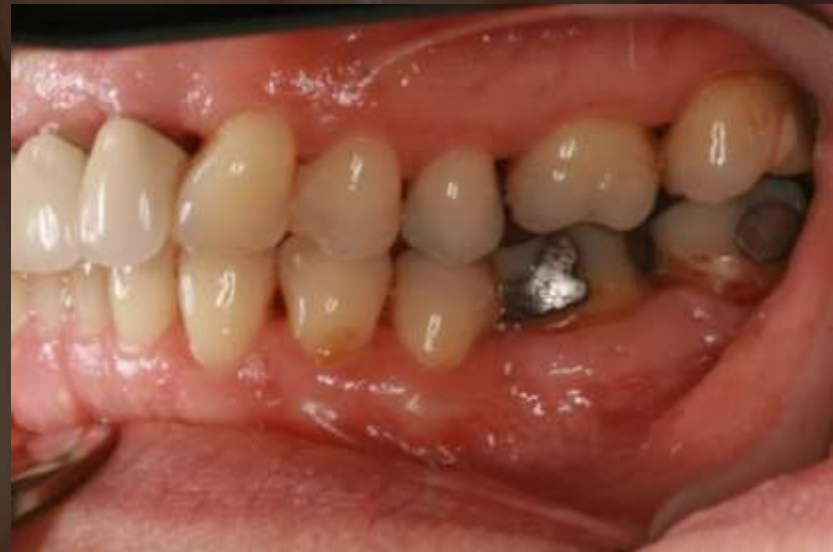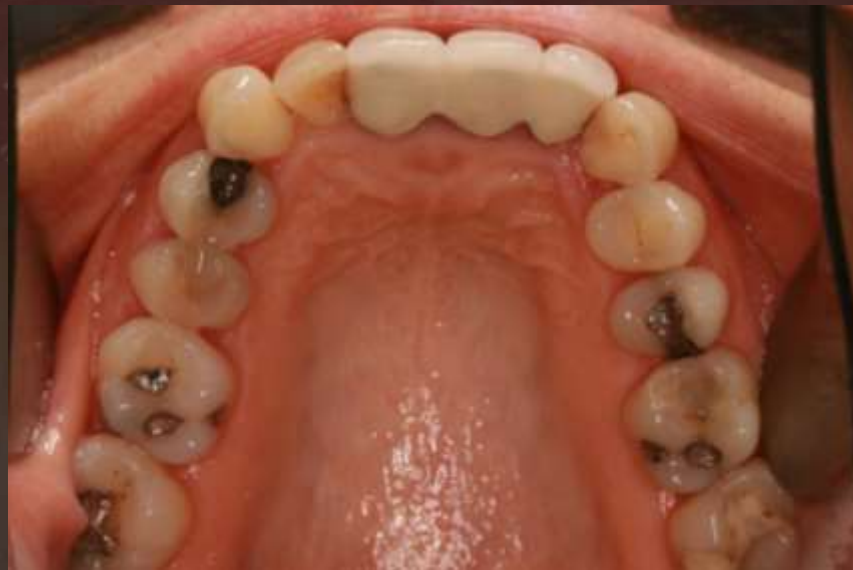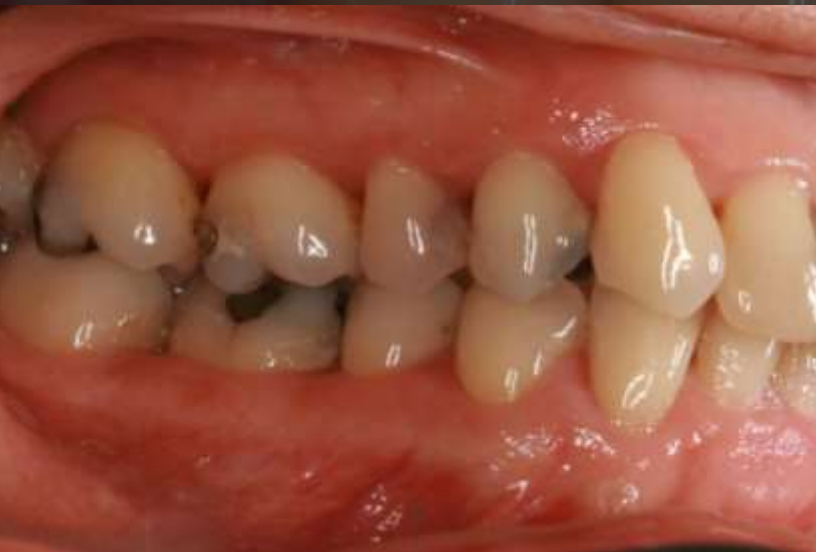Mentor:

Dr. Molnár Bálint

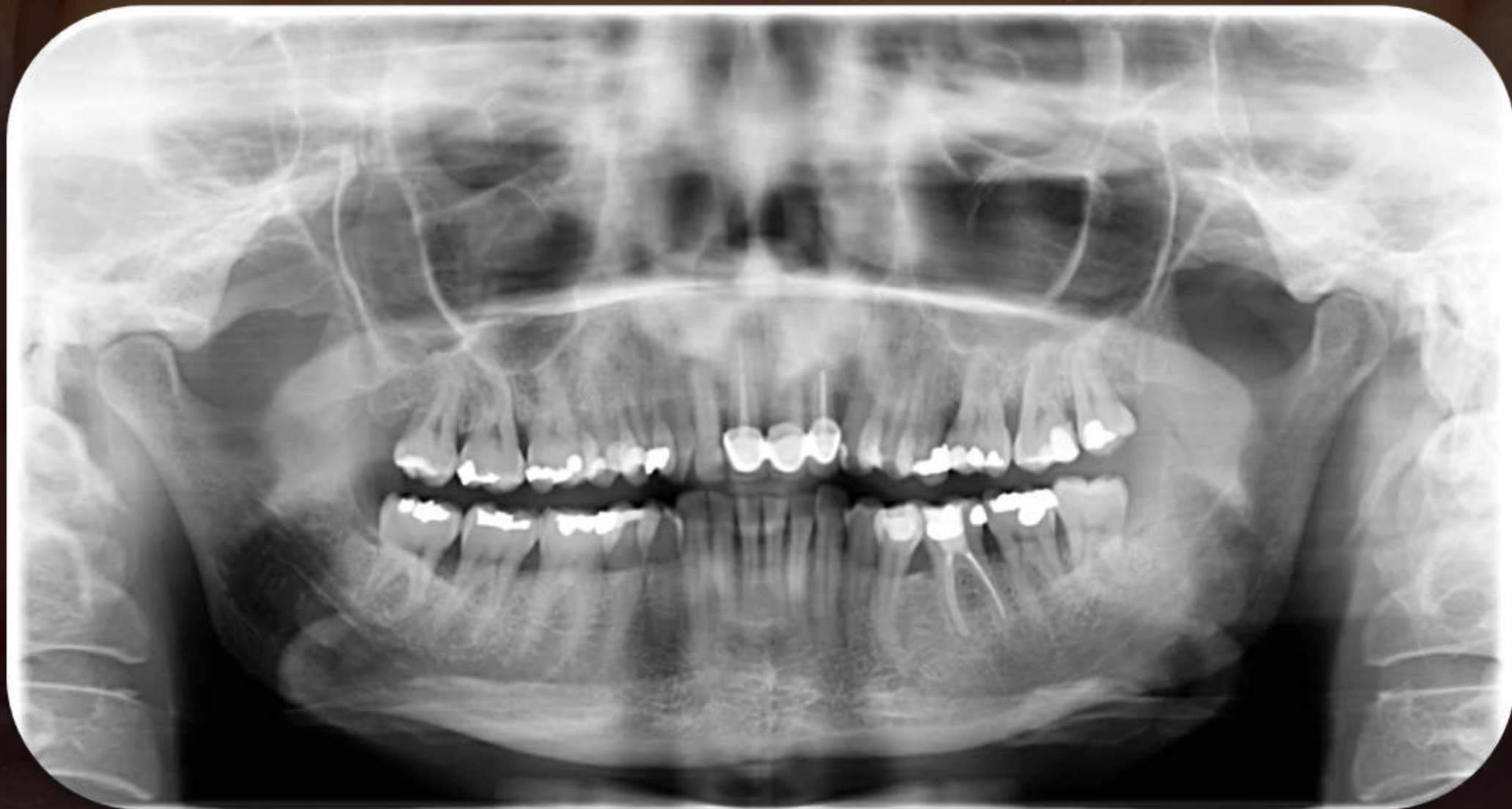Anamnézis

- 50 éves nő
- Gyógyszert nem szed
- Kezelést befolyásoló tényező nem ismert
- Allergia nincs
- Nem dohányzik
- Panasz: ínyvérzés
- Fogászati anamnézis: fogorvosa tanácsára érkezett a klinikára

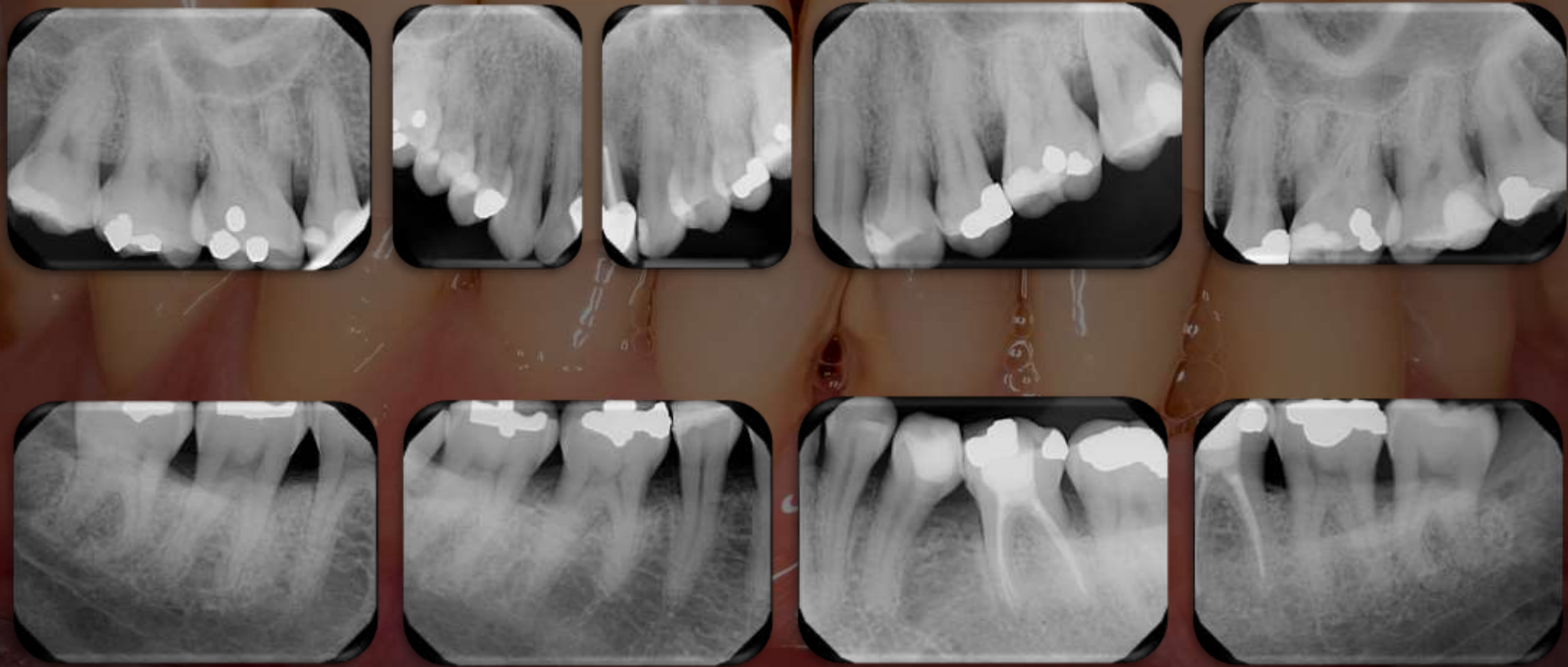



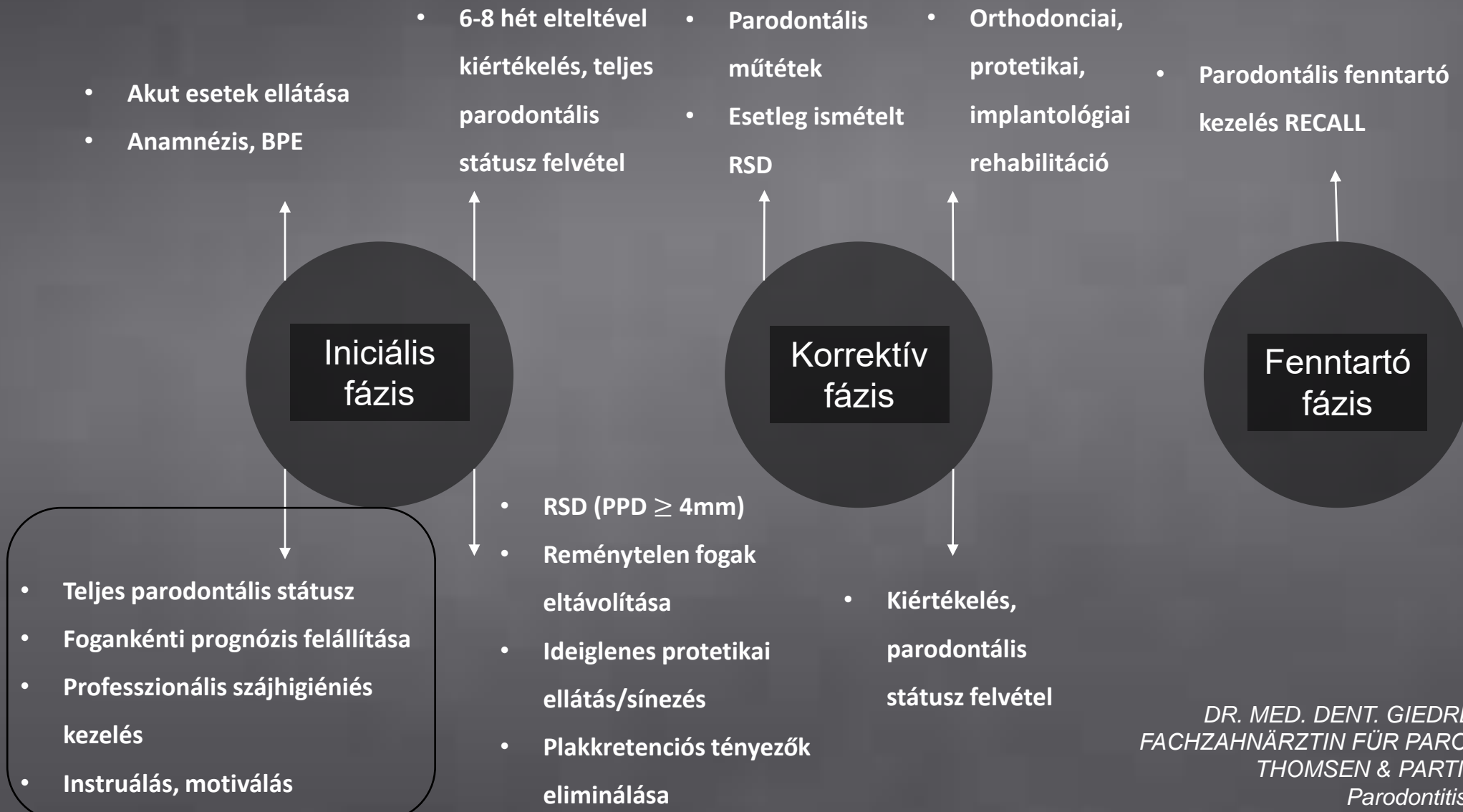
Kiindulási panoráma röntgen



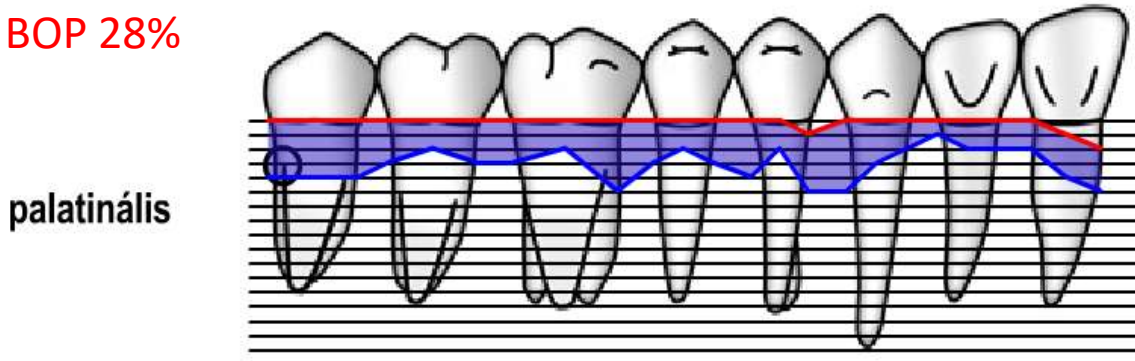
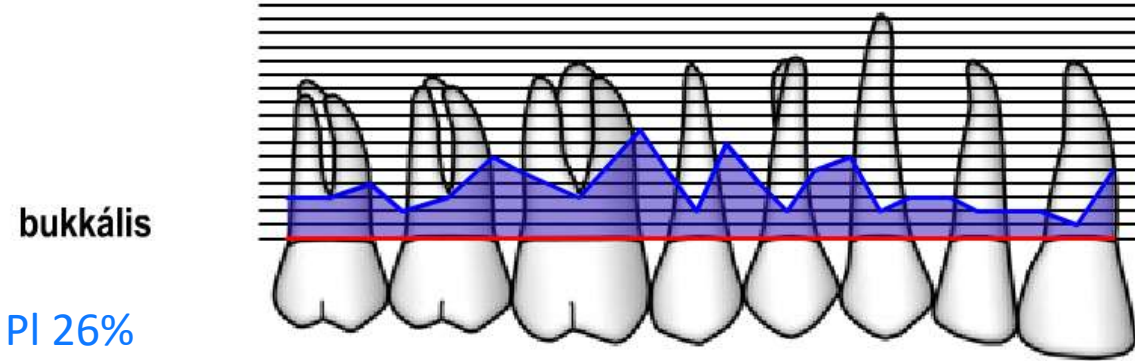
Kiindulási parodontális státusz röntgen felvételek



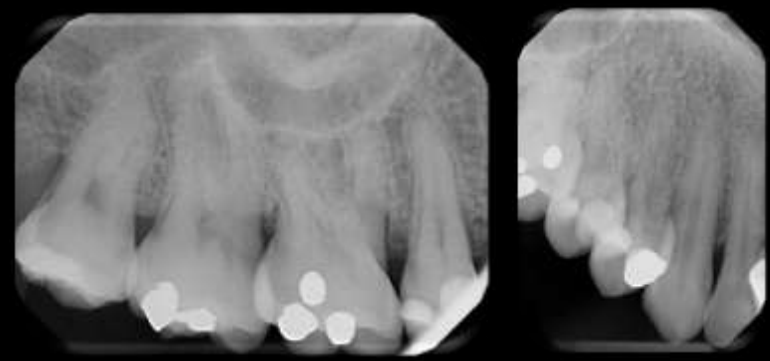Teljeskörű parodontális terápia



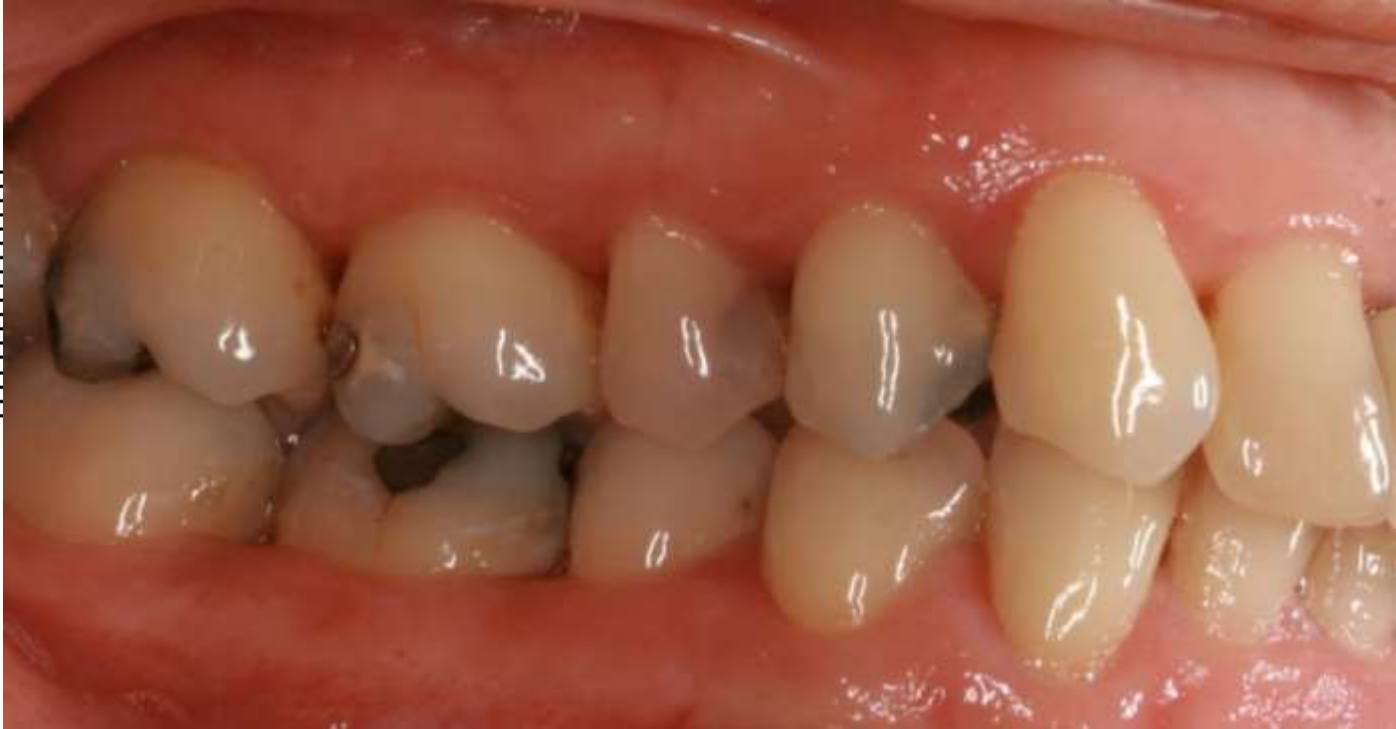	18	17	16	15	14	13	12	11
mozgathatóság	0	0	0	0	0	0	0	0
implantátum								
furkáció-érintettség								
Bleeding on Probing		■	■	■	■	■	■	■
Plaque	■		■	■				
marginális gingiva	0 0 0	0 0 0	0 0 0	0 0 0	0 0 0	0 0 0	0 0 0	0 0 0
szondázási mélység	3 3 4	2 3 6	5 3 8	5 2 7	4 2 5	6 2 3	3 2 2	2 1 5



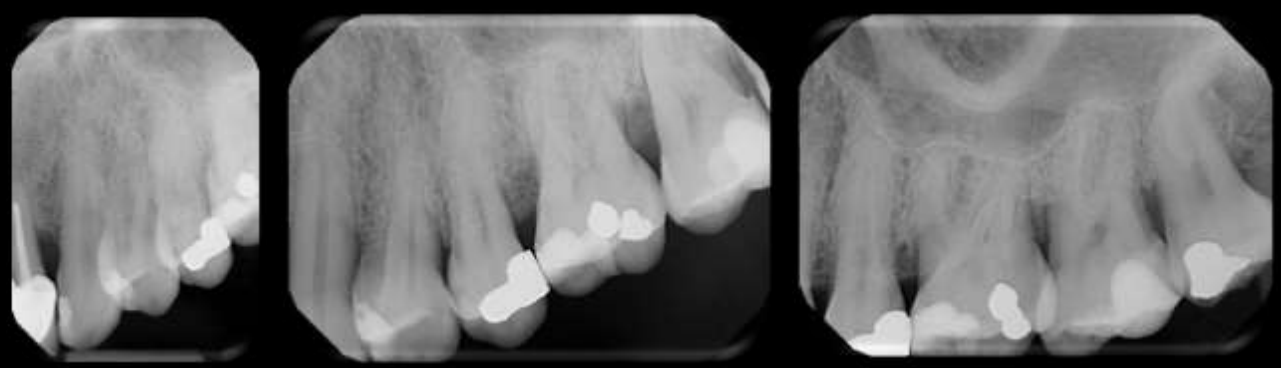
marginális gingiva	0 0 0	0 0 0	0 0 0	0 0 0	0 0 -1	0 0 0	0 0 0	0 -1 -2
szondázási mélység	4 4 4	3 2 3	3 2 5	3 2 3	4 2 4	5 3 2	1 2 2	2 3 3
Plaque	■	■	■	■				■
Bleeding on Probing	■	■	■	■	■	■	■	■
furkáció-érintettség	○							
Note								



Prognózis	18	17	16	15	14	13	12	11
stabil					x		x	x
Kérdéses		x	x	x		x		
reménytelen	x							



	21	22	23	24	25	26	27	28
mozgathatóság	0	0	0	0	0	0	0	0
implantátum								
furkáció-érintettség								
Bleeding on Probing	■	■	■	■		■	■	
Plaque		■		■		■	■	
marginális gingiva	0	-2	0	0	0	0	0	0
szondázási mélység	2	5	6	6	2	5	5	2
	5	6	2	5	5	2	5	4
	2	3	2	1	3	2	1	3



bukkális

PI 26%

BOP 48%

palatinális

marginális gingiva

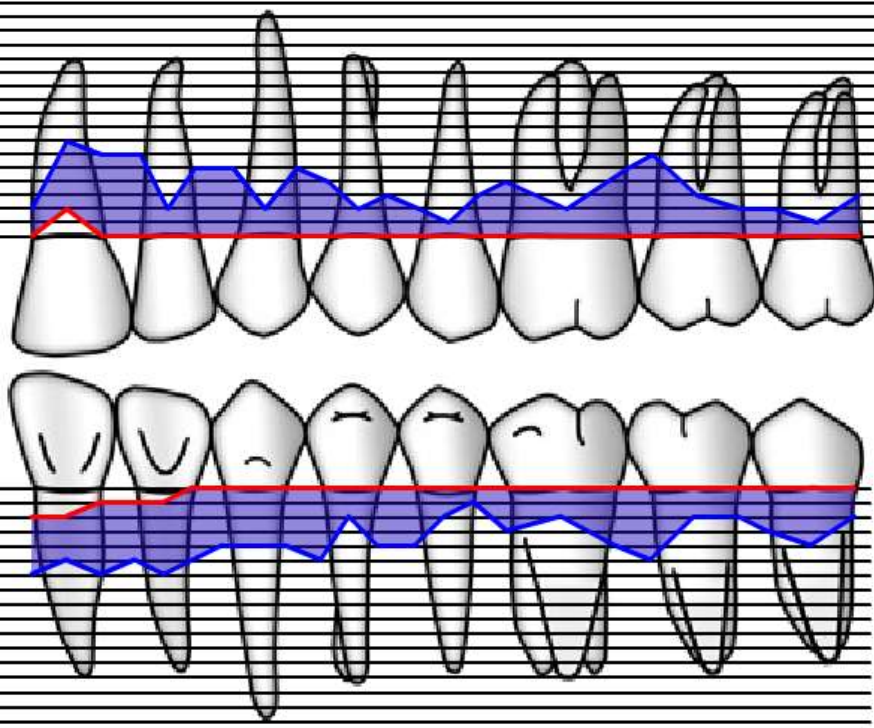
szondázási mélység

Plaque

Bleeding on Probing

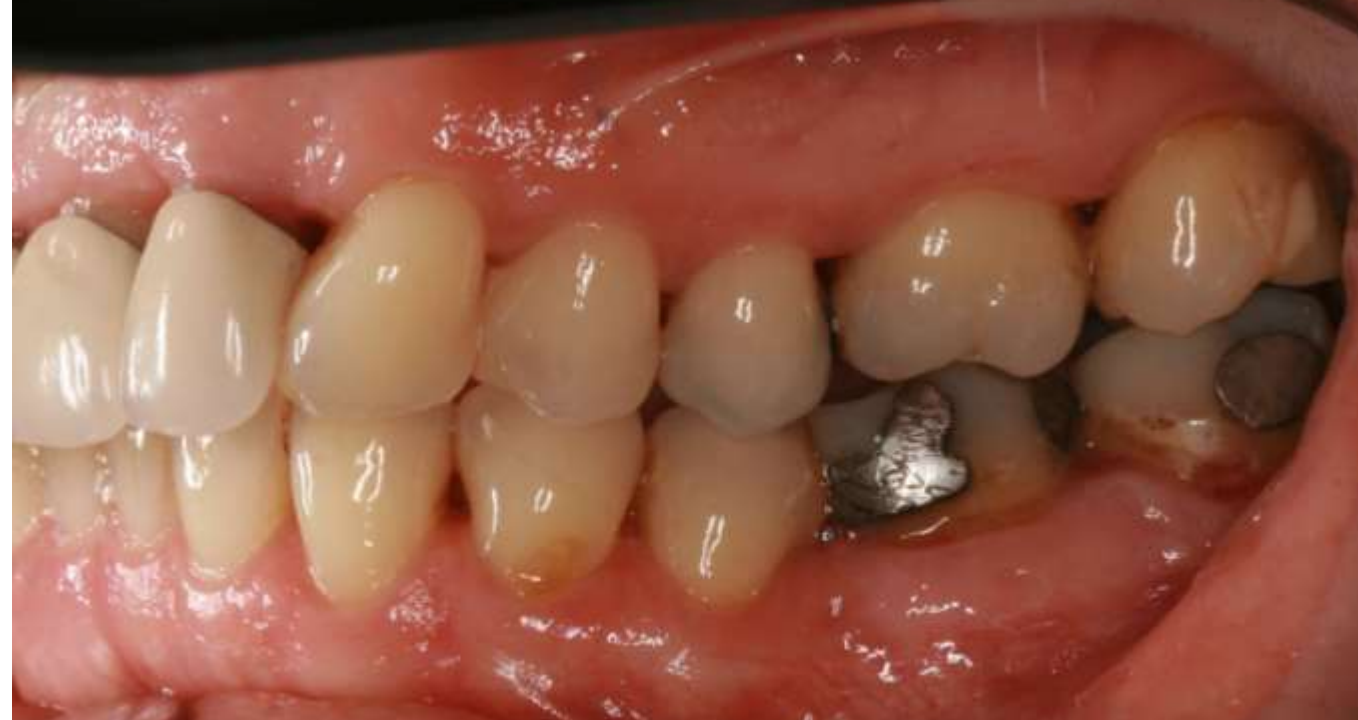furkáció-érintettség

Note

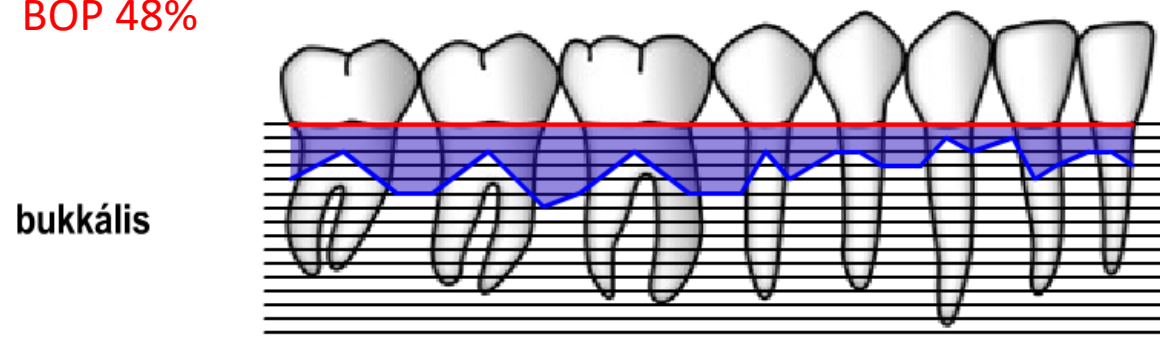
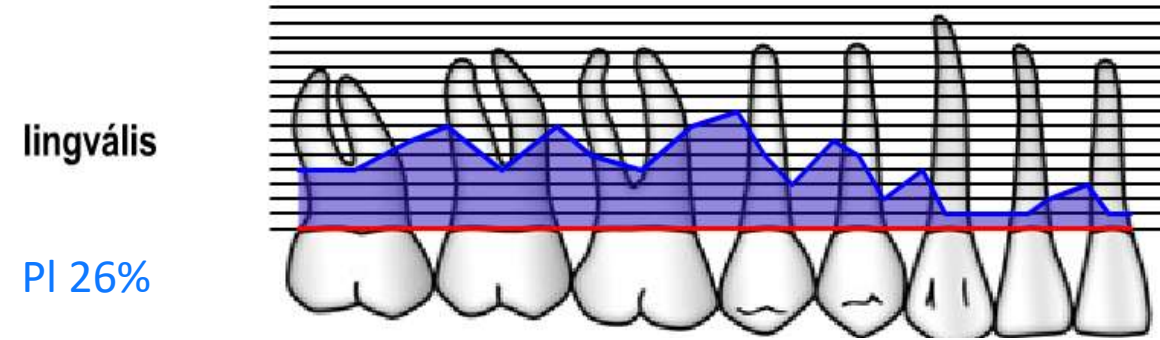


	21	22	23	24	25	26	27	28
marginális gingiva	-2	-2	-1	-1	-1	0	0	0
szondázási mélység	0	0	0	0	0	0	0	0
Plaque	4	3	5	4	5	5	4	4
Bleeding on Probing	■	■	■	■	■	■	■	■
furkáció-érintettség				■			■	■
Note	■	■	■	■	■	■	■	■

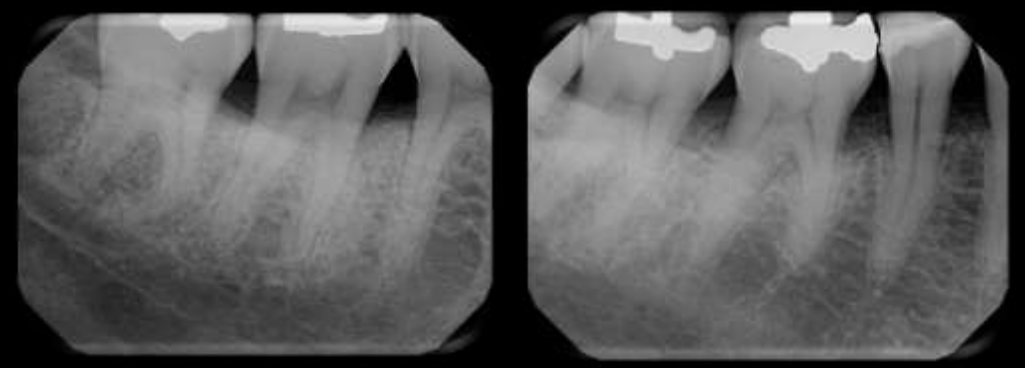
Prognózis	21	22	23	24	25	26	27	28
stabil			x	x	x			
Kérdéses	x	x				x	x	
reménytelen								x



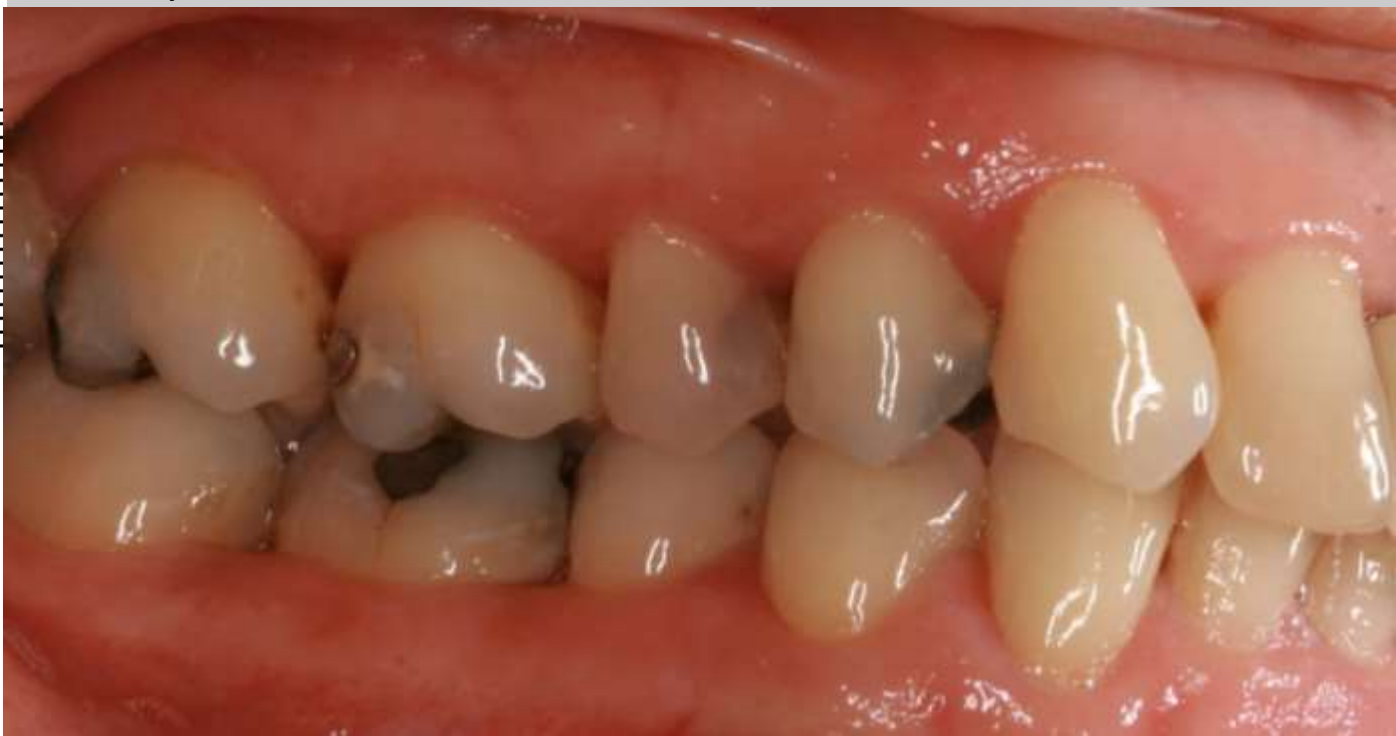Note																								
furkáció-érintettség																								
Bleeding on Probing	■	■	■	■	■	■	■	■	■	■														
Plaque	■	■	■	■	■	■	■	■	■	■														
marginális gingiva	0	0	0	0	0	0	0	0	0	0														
szondázási mélység	4	4	6	7	4	7	5	4	7	8	5	3	6	5	2	4	1	1	1	1	2	3	1	1



marginális gingiva	0	0	0	0	0	0	0	0	0	0	0	0	0	0	0	0	0	0	0	0	0	0	0	0
szondázási mélység	4	2	5	5	2	6	5	2	5	5	2	4	2	2	3	3	1	2	1	4	3	2	2	3
Plaque	■	■	■	■	■	■	■	■	■	■	■	■	■	■	■	■	■	■	■	■	■	■	■	■
Bleeding on Probing	■	■	■	■	■	■	■	■	■	■	■	■	■	■	■	■	■	■	■	■	■	■	■	■
furkáció-érintettség																								
implantátum																								
mozgathatóság	0	0	0	0	0	0	0	0	0	0	0	0	0	0	0	0	0	0	0	0	0	0	0	0
	48		47		46		45		44		43		42		41									

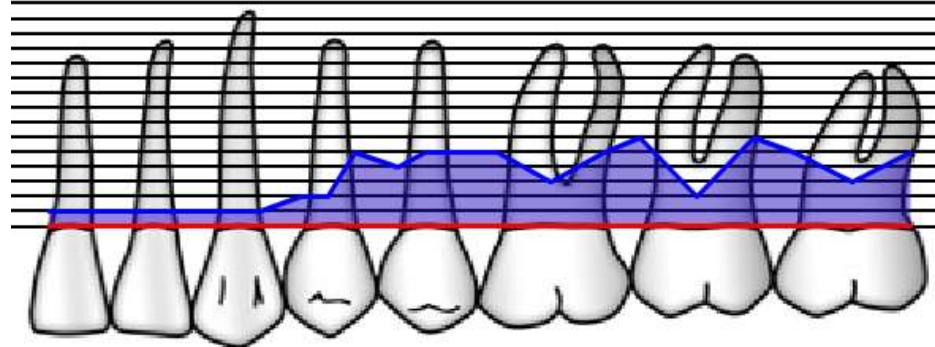


Prognózis	48	47	46	45	44	43	42	41
stabil					x	x	x	x
Kérdéses		x	x	x				
reménytelen	x							



Note										
furkáció-érintettség										
Bleeding on Probing	■				■	■	■	■	■	■
Plaque	■	■	■	■	■				■	■
marginális gingiva	0	0	0	0	0	0	0	0	0	0
szondázási mélység	1	1	1	1	2	2	5	4	5	5
					5	3	5	6	2	6
					5	3	5			

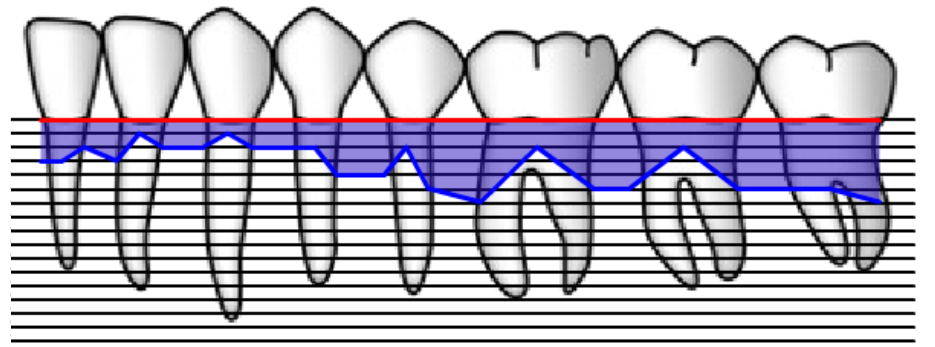
lingvális



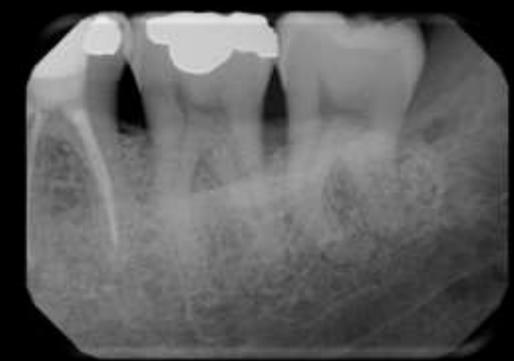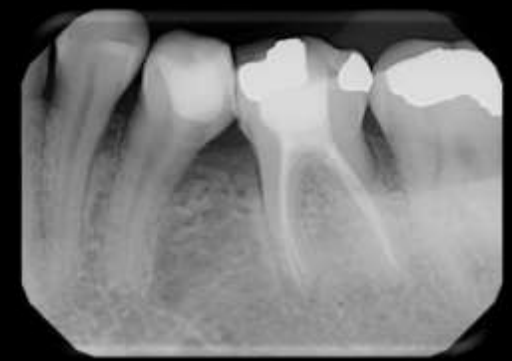
PI 18%

BOP 25%

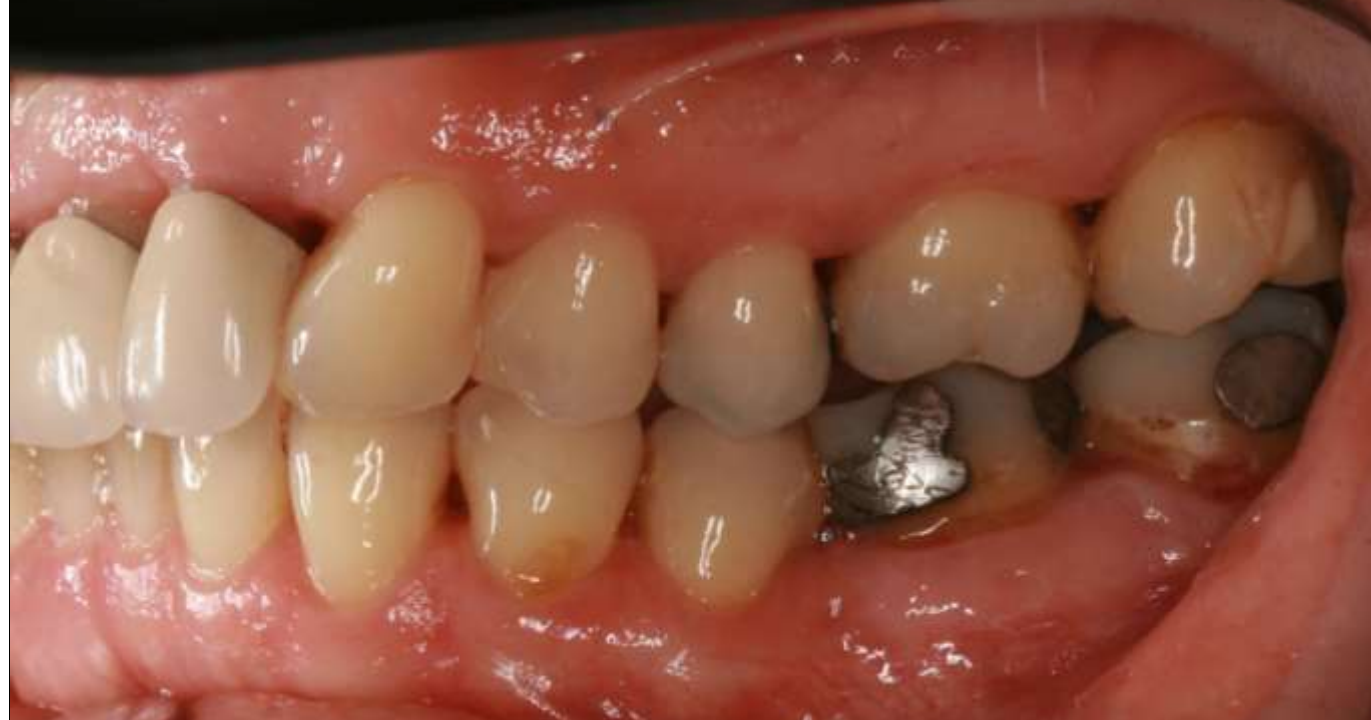bukkális



marginális gingiva	0	0	0	0	0	0	0	0	0	0
szondázási mélység	3	3	2	3	1	2	2	2	4	4
Plaque							■	■		
Bleeding on Probing	■			■			■	■	■	■
furkáció-érintettség										
implantátum										
mozgathatóság	0	0	0	0	0	0	0	0	0	0
	31	32	33	34	35	36	37	38		



Prognózis	31	32	33	34	35	36	37	38
stabil	x	x	x	x				
Kérdéses					x	x	x	
reménytelen								x

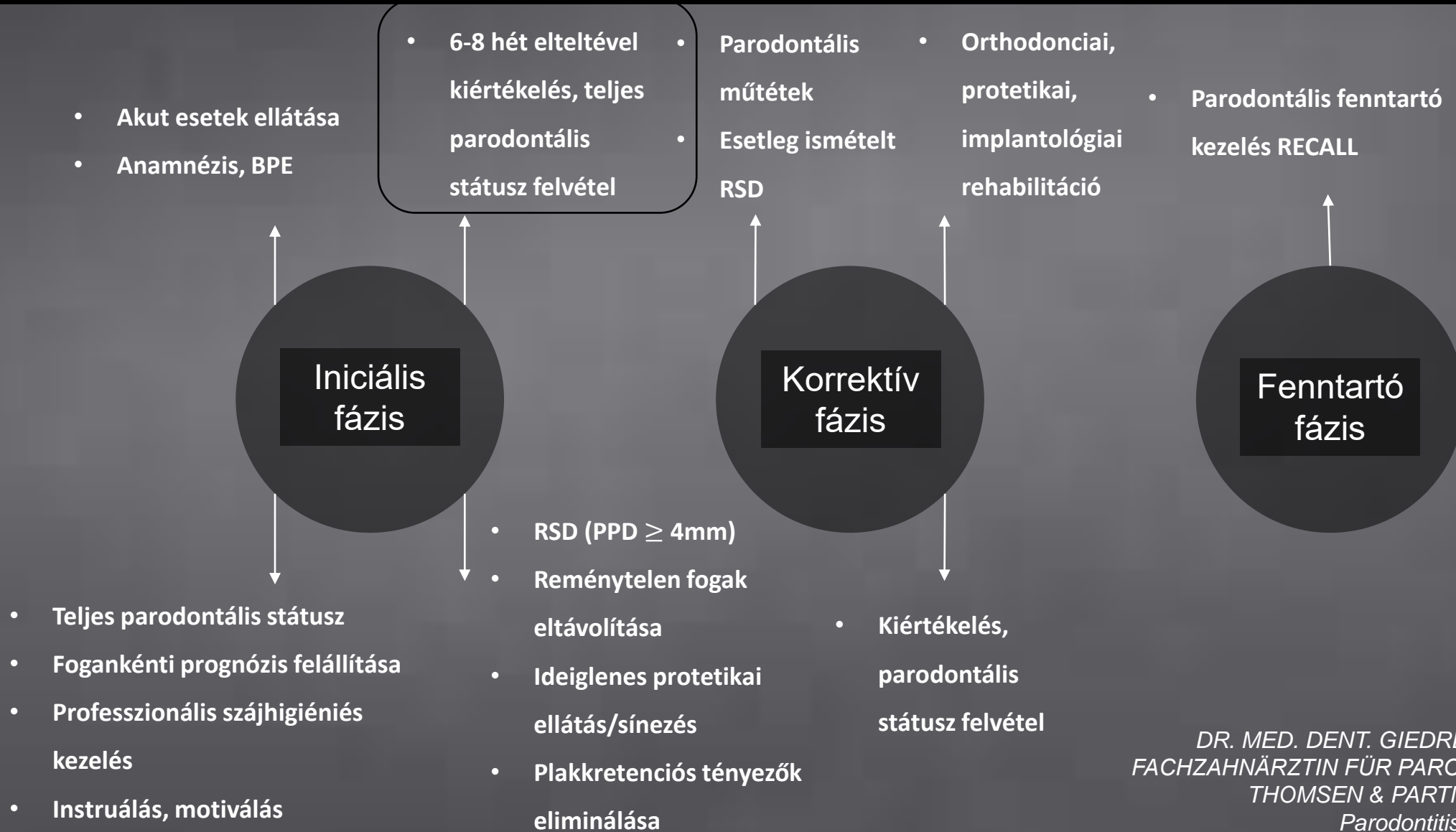




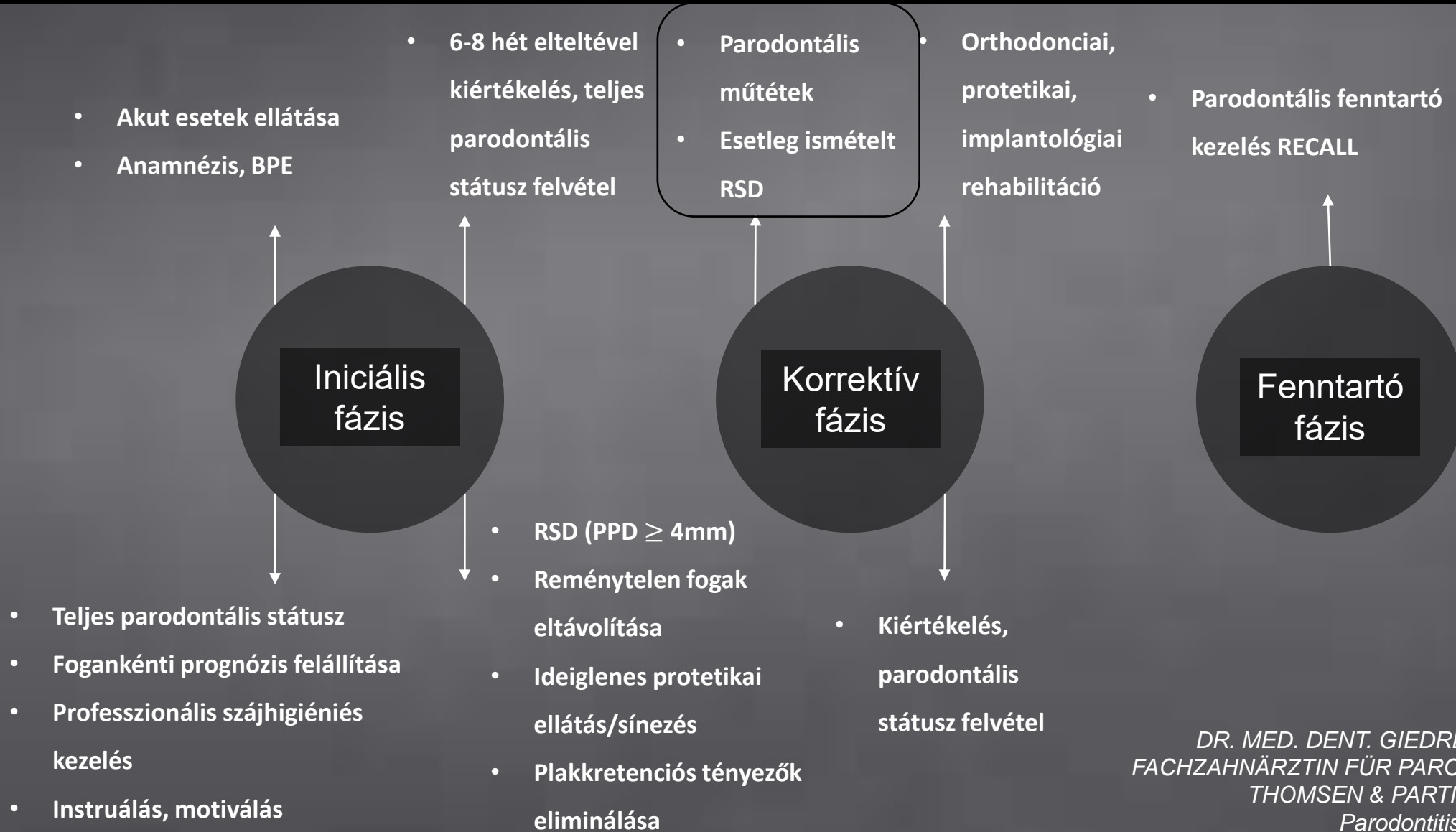
Diagnózis

- **Generalizált parodontitis**
- **Stádium III.**
- **Osztály C**

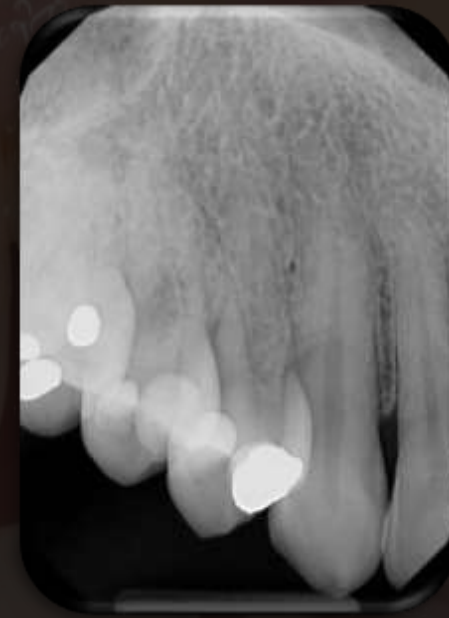Teljeskörű parodontális terápia



Teljeskörű parodontális terápia



13 regeneratív célzatú parodontális műtét



- Single Flap Approach

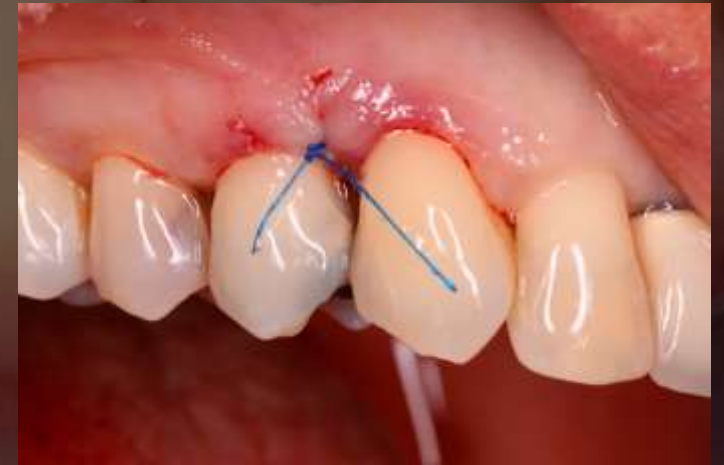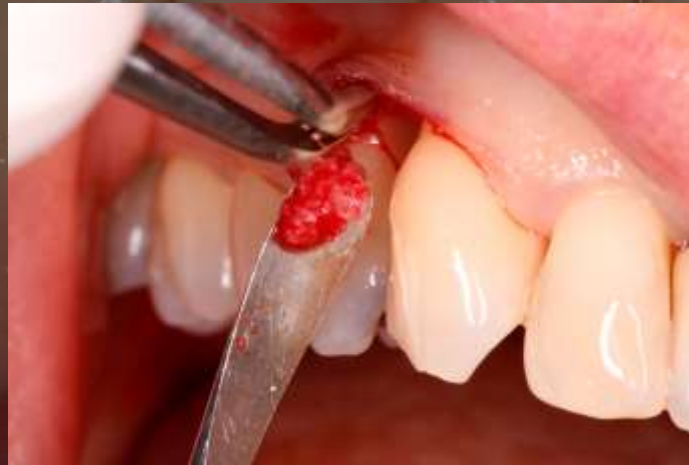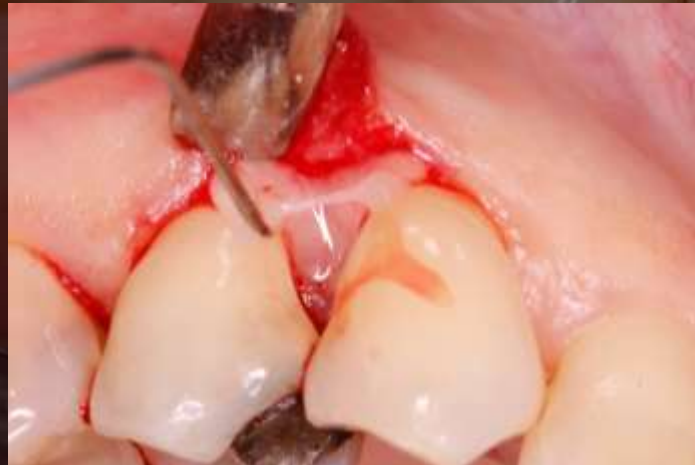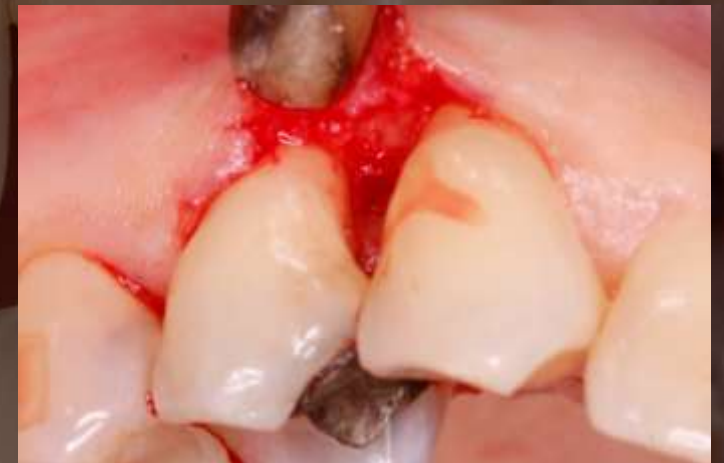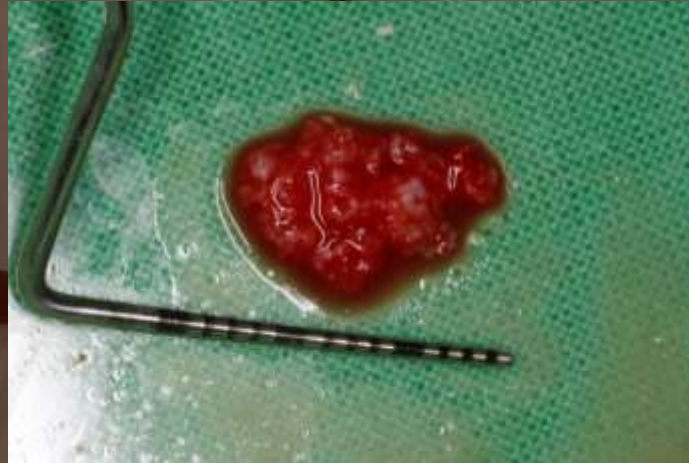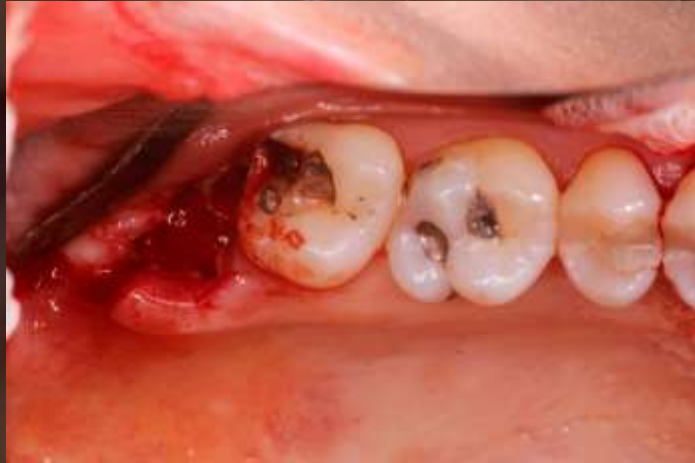Trombelli, L., Simonelli, A., Minenna, L., Vecchiatini, R., & Farina, R. (2018). Simplified procedures to treat periodontal intraosseous defects in esthetic areas. *Periodontology 2000*, 77(1), 93–110.
<https://doi.org/10.1111/prd.12213>

- Zománc mátrix derivátum és autológ csontforgács alkalmazása

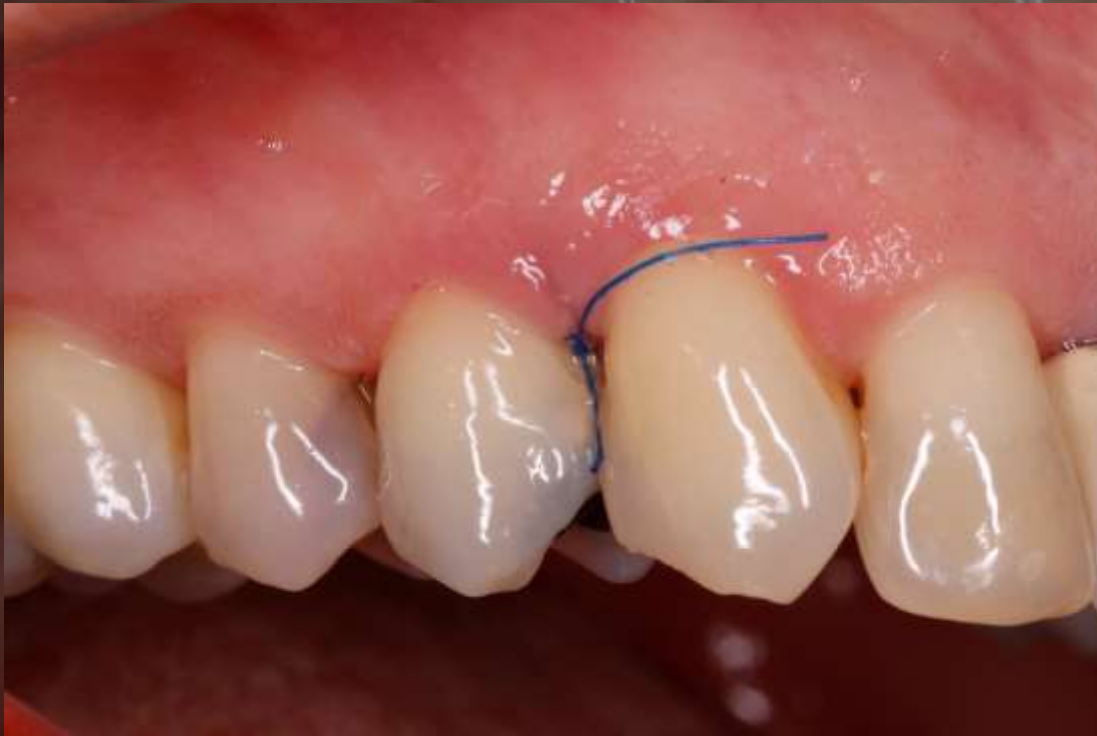Yilmaz S, Cakar G, Yildirim B, Sculean A. *Healing of two and three wall intrabony periodontal defects following treatment with an enamel matrix derivative combined with autogenous bone. J Clin Periodontol. 2010 Jun;37(6):544-50.*

- 18-as fog eltávolítása

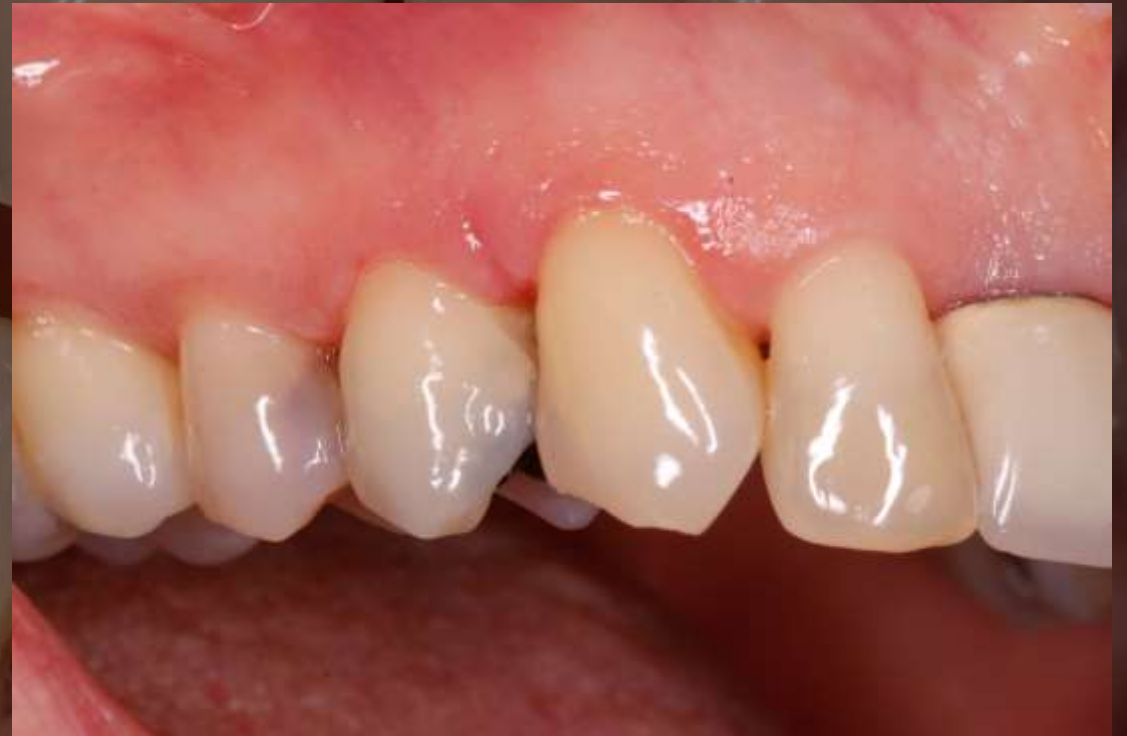13 regeneratív célzatú parodontális műtét



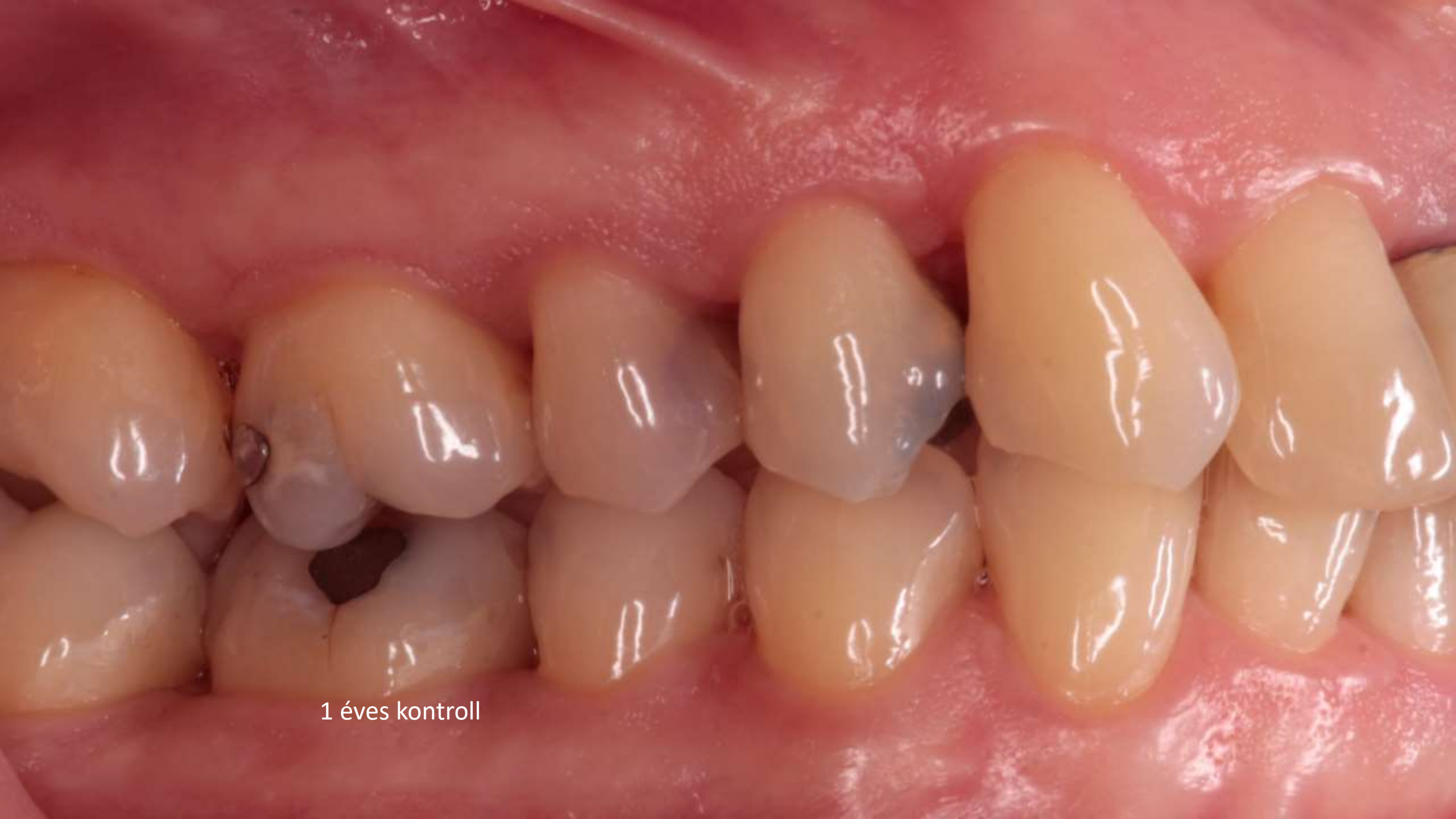13 regeneratív célzatú parodontális műtét



1 hét

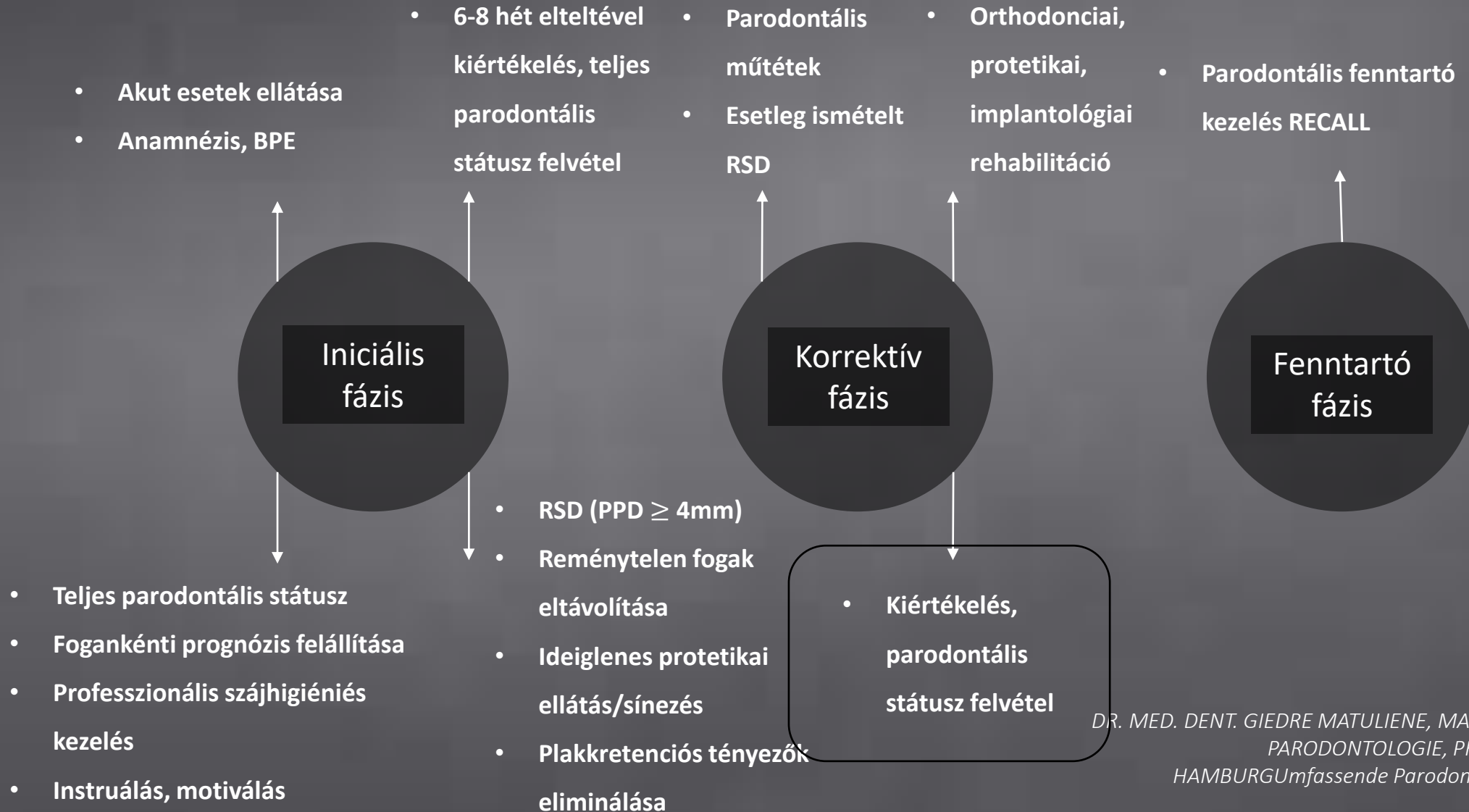


2 hét

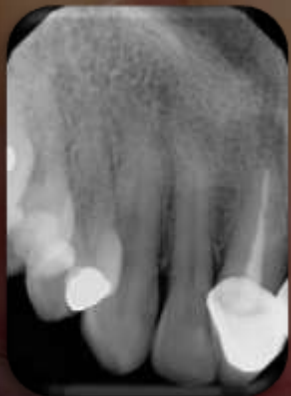
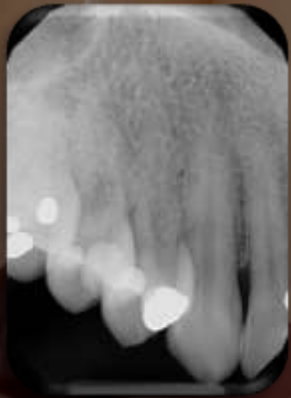
1 éves kontroll

Teljeskörű parodontális terápia



13 regeneratív célzatú parodontális műtét

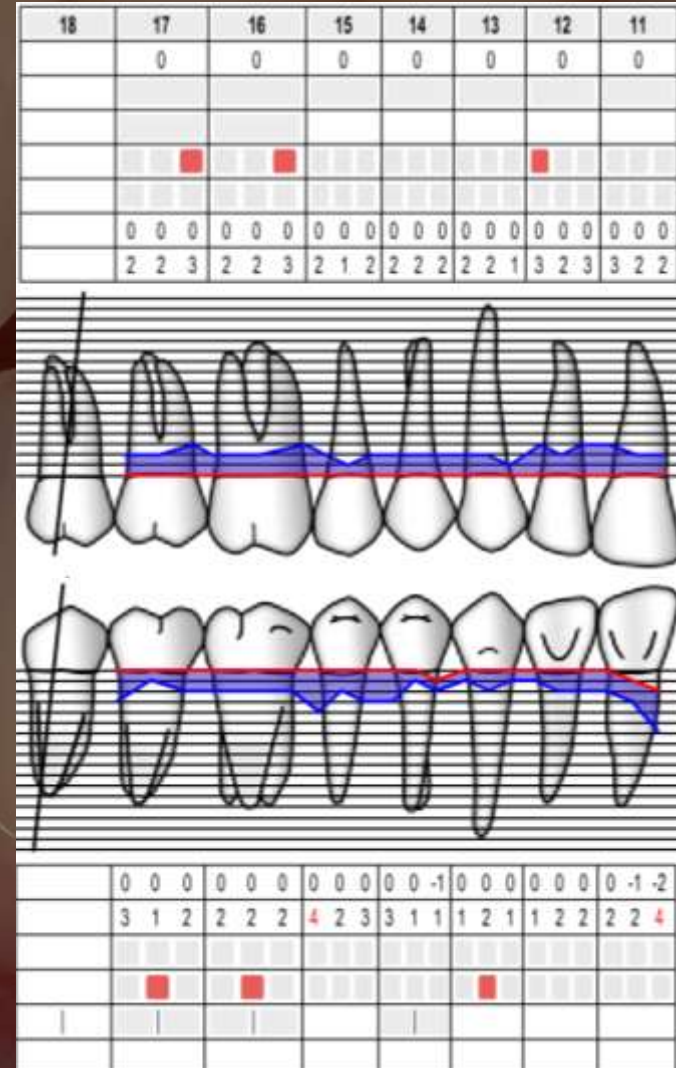


PI 0%

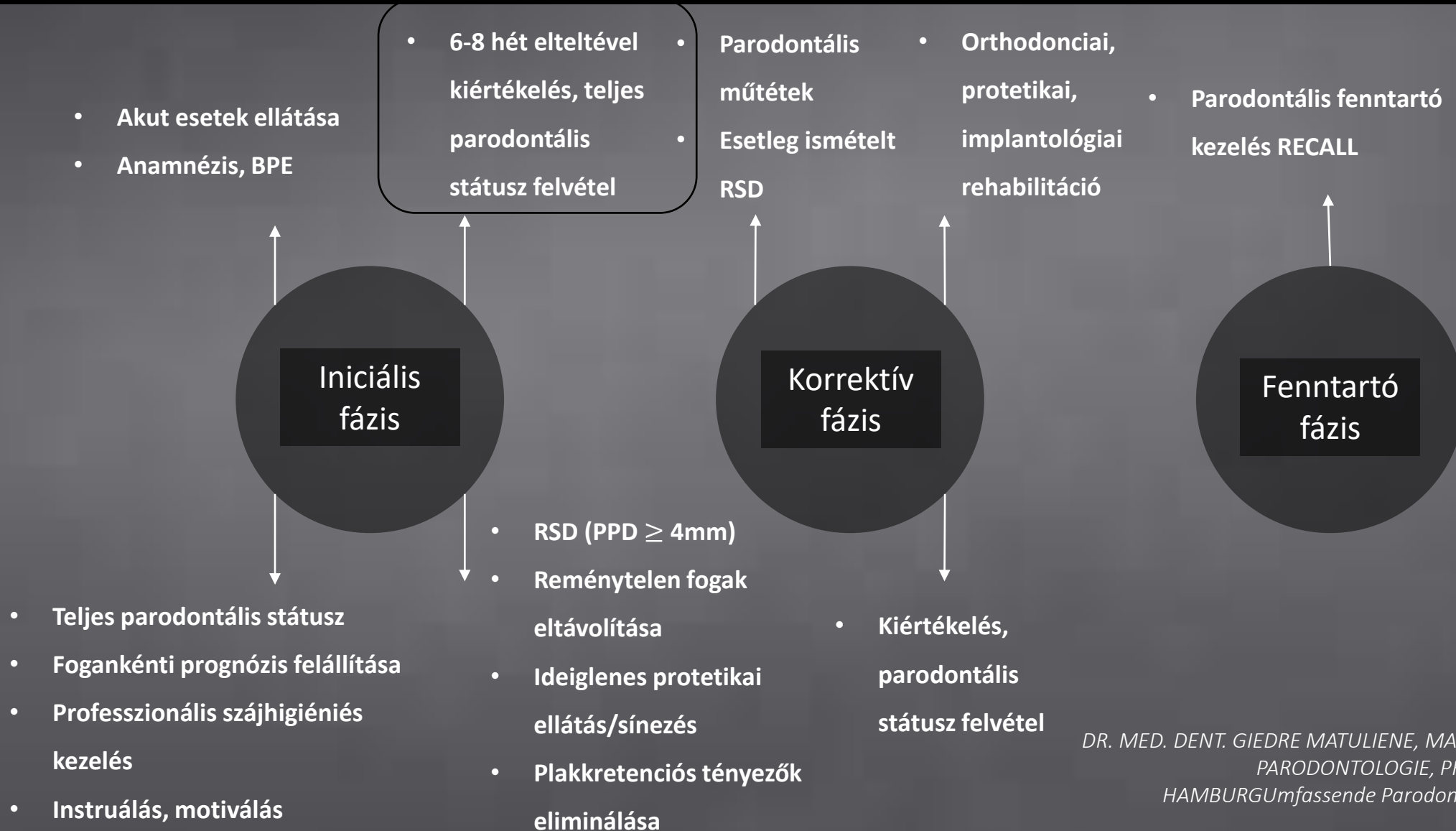
BOP 12%



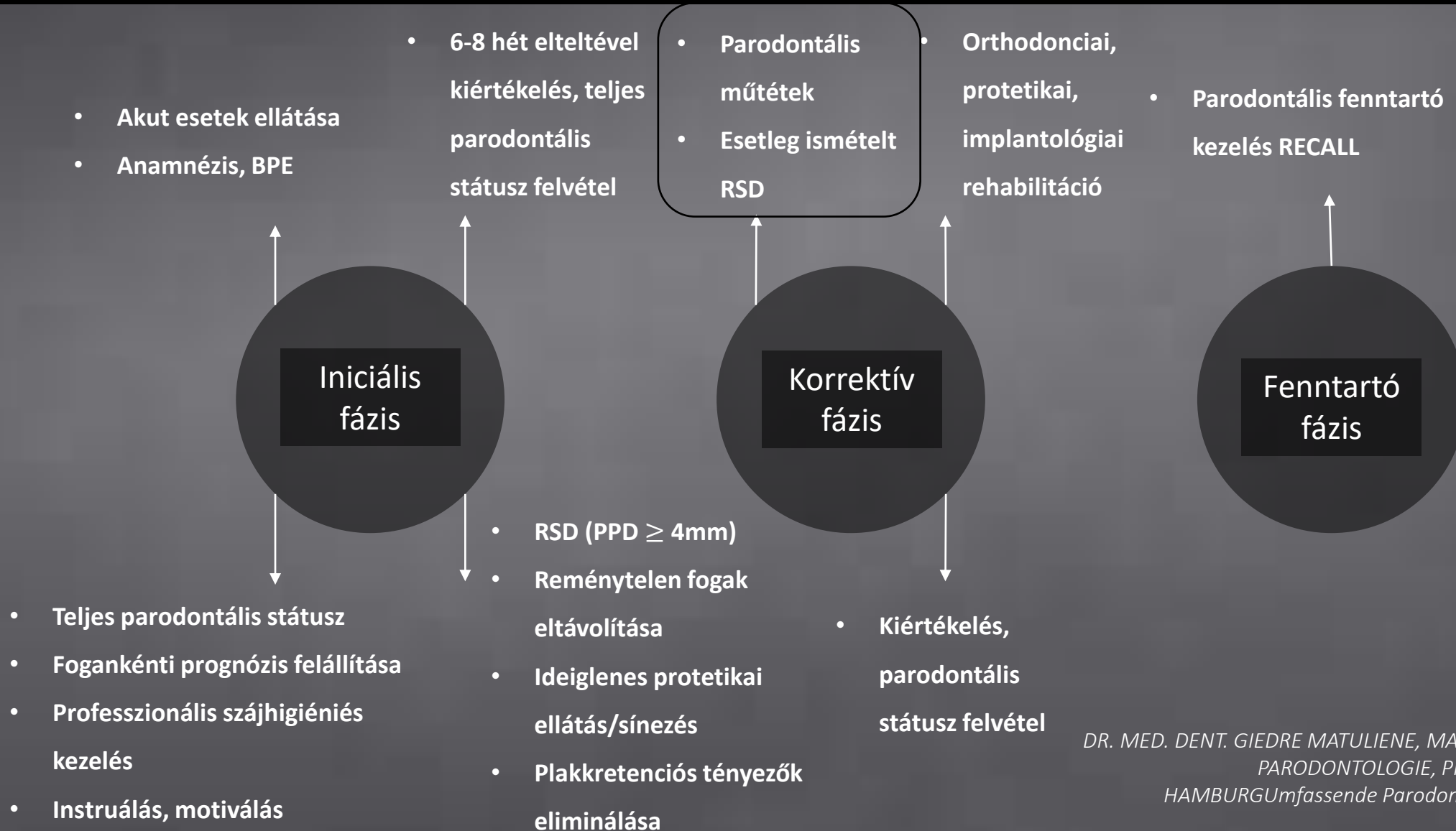
Újraértékelés , 6 hónappal a műtétet követően



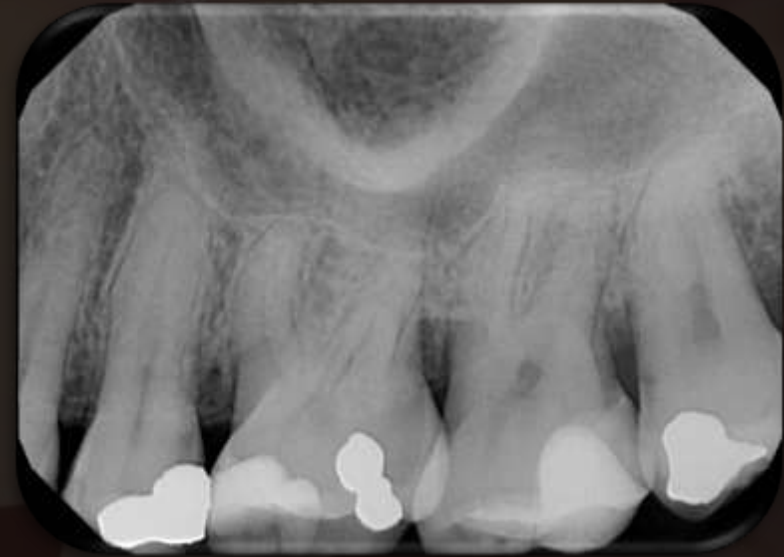Teljeskörű parodontális terápia



Teljeskörű parodontális terápia



26-27 regeneratív célzatú parodontális műtét



- Egyszerűsített papilla prezervációs technika

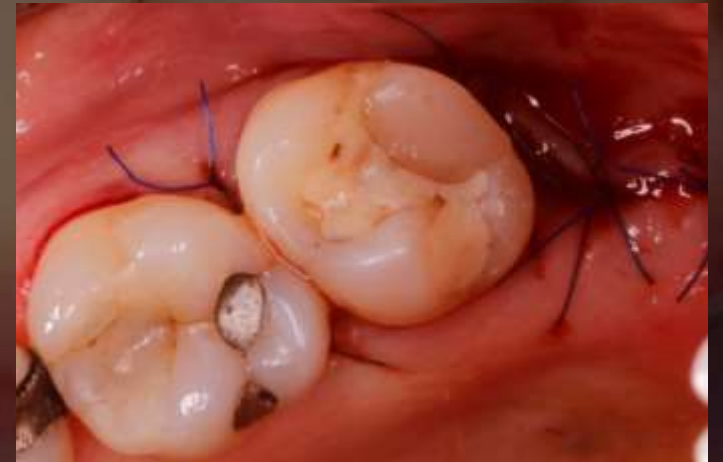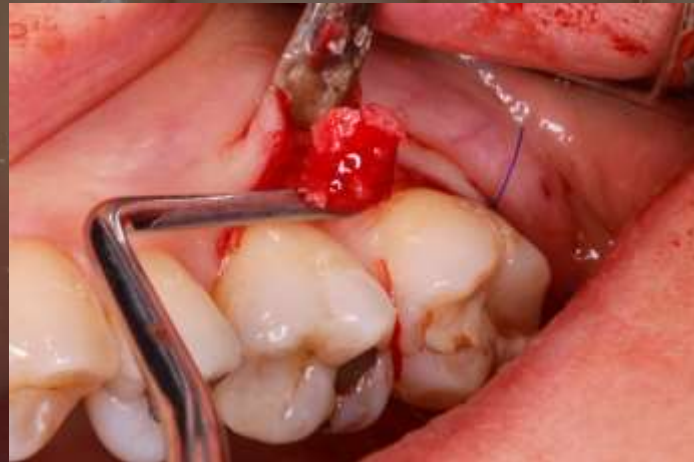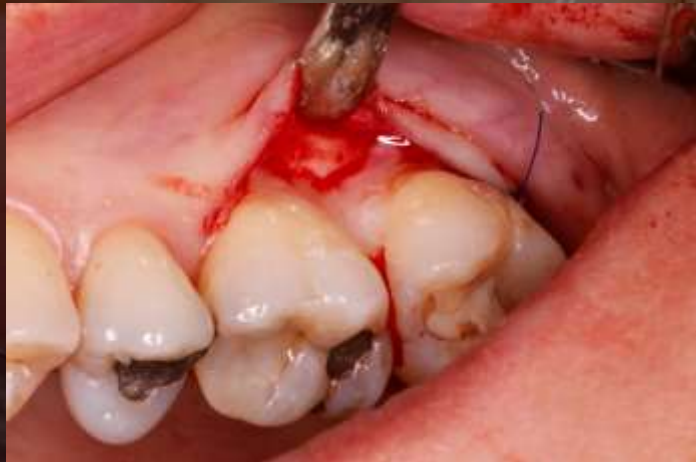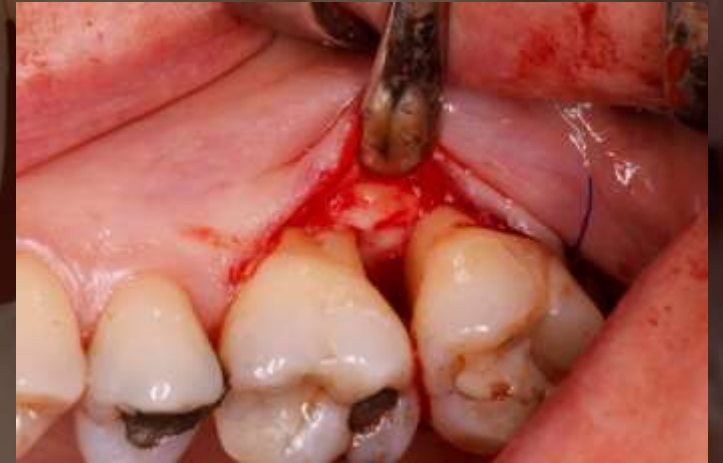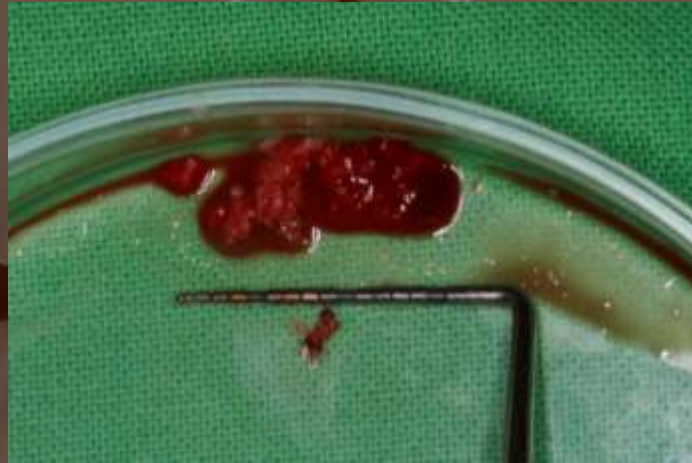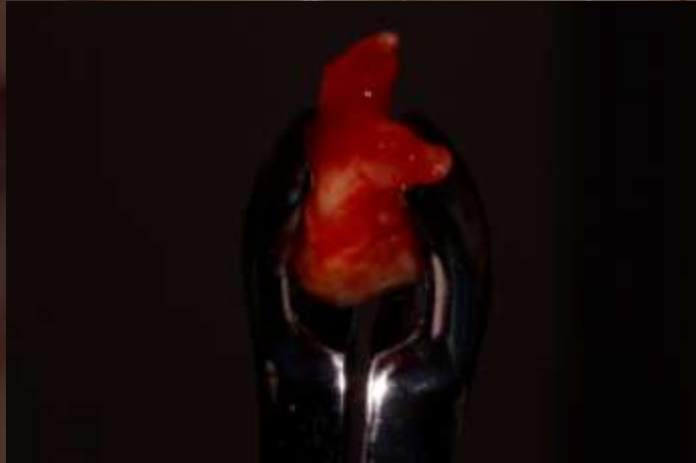Cortellini P, Prato GP, Tonetti M. The simplified papilla preservation flap. A novel surgical approach for the management of soft tissues in regenerative procedures. Int J Periodont Rest. Dent. 1999; 19:589-599

- Zománc mátrix derivátum és autológ csontforgács alkalmazása

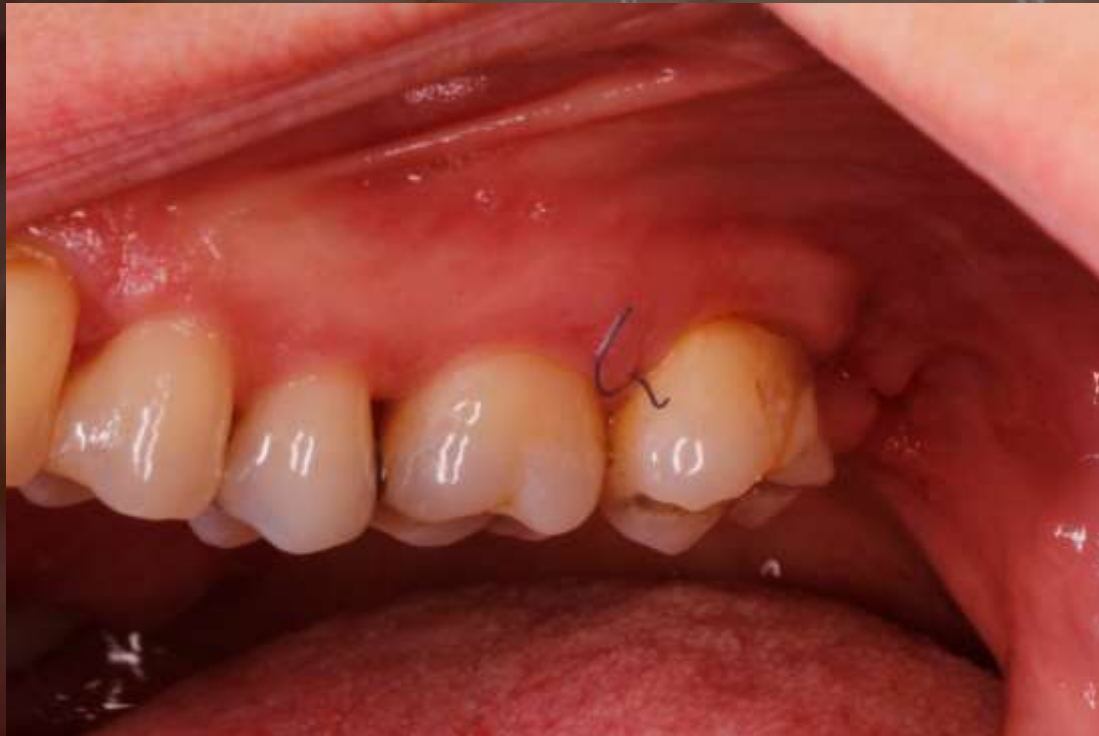Yilmaz S, Cakar G, Yildirim B, Sculean A. Healing of two and three wall intrabony periodontal defects following treatment with an enamel matrix derivative combined with autogenous bone. J Clin Periodontol. 2010 Jun;37(6):544-50.

- 28-as fog eltávolítása
- Frontfogak ismételt oki terápias kezelése

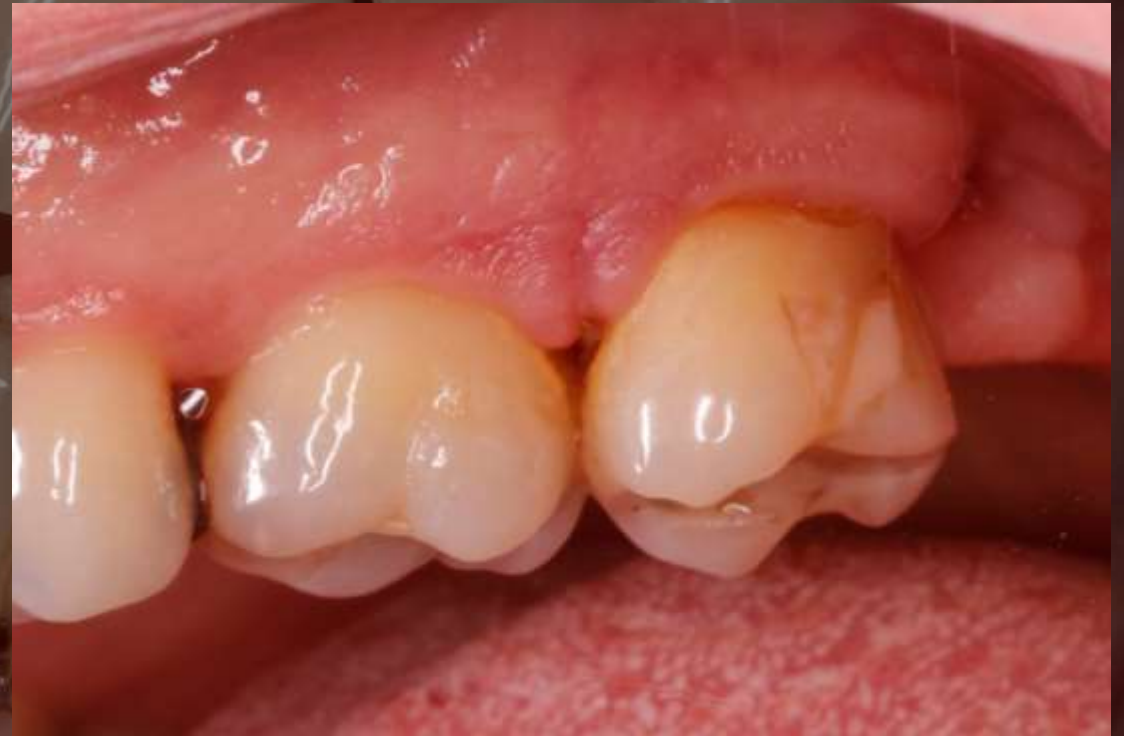26-27 regeneratív célzatú parodontális műtét



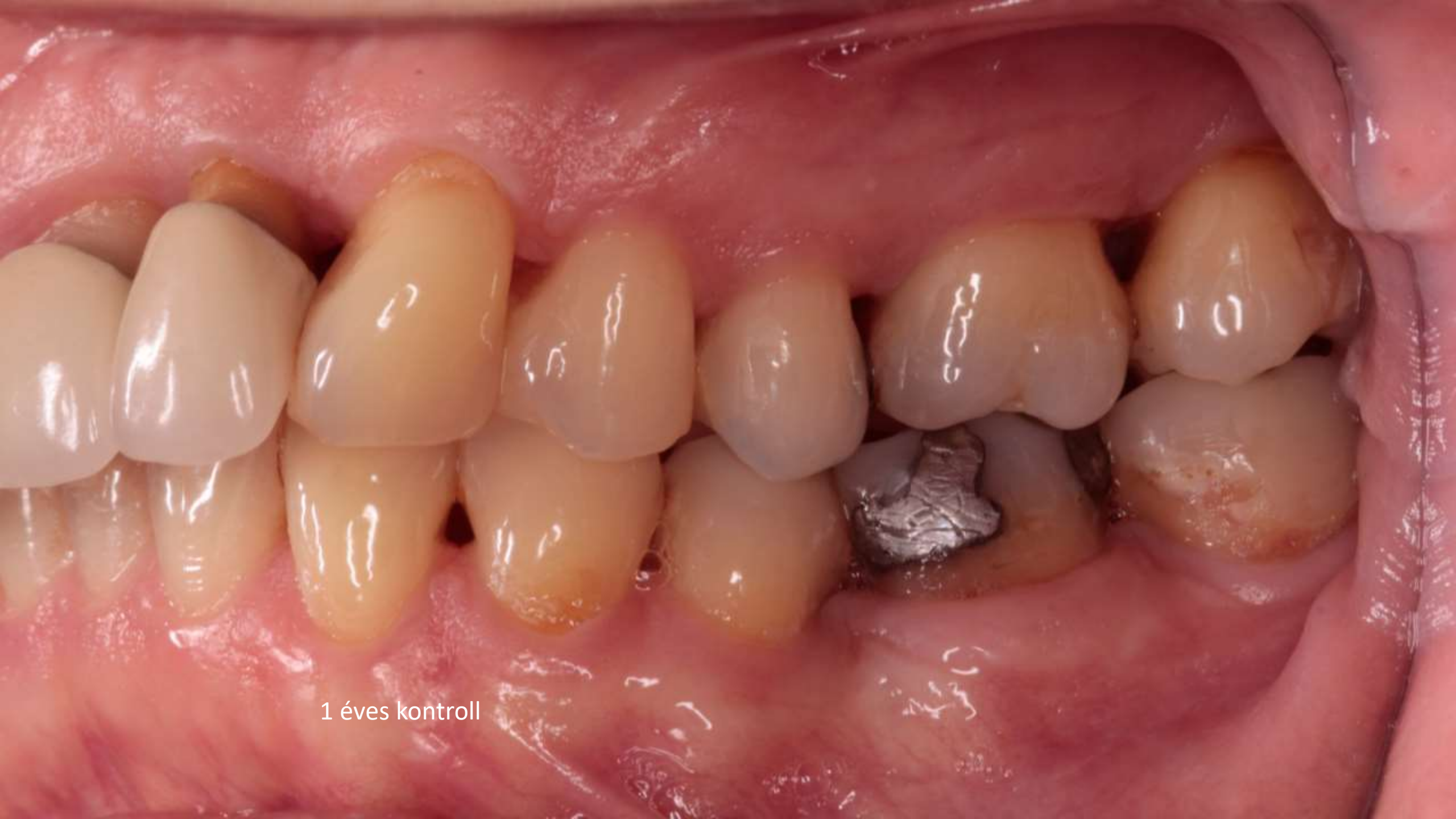26-27 regeneratív célzatú parodontális műtét



1 hét

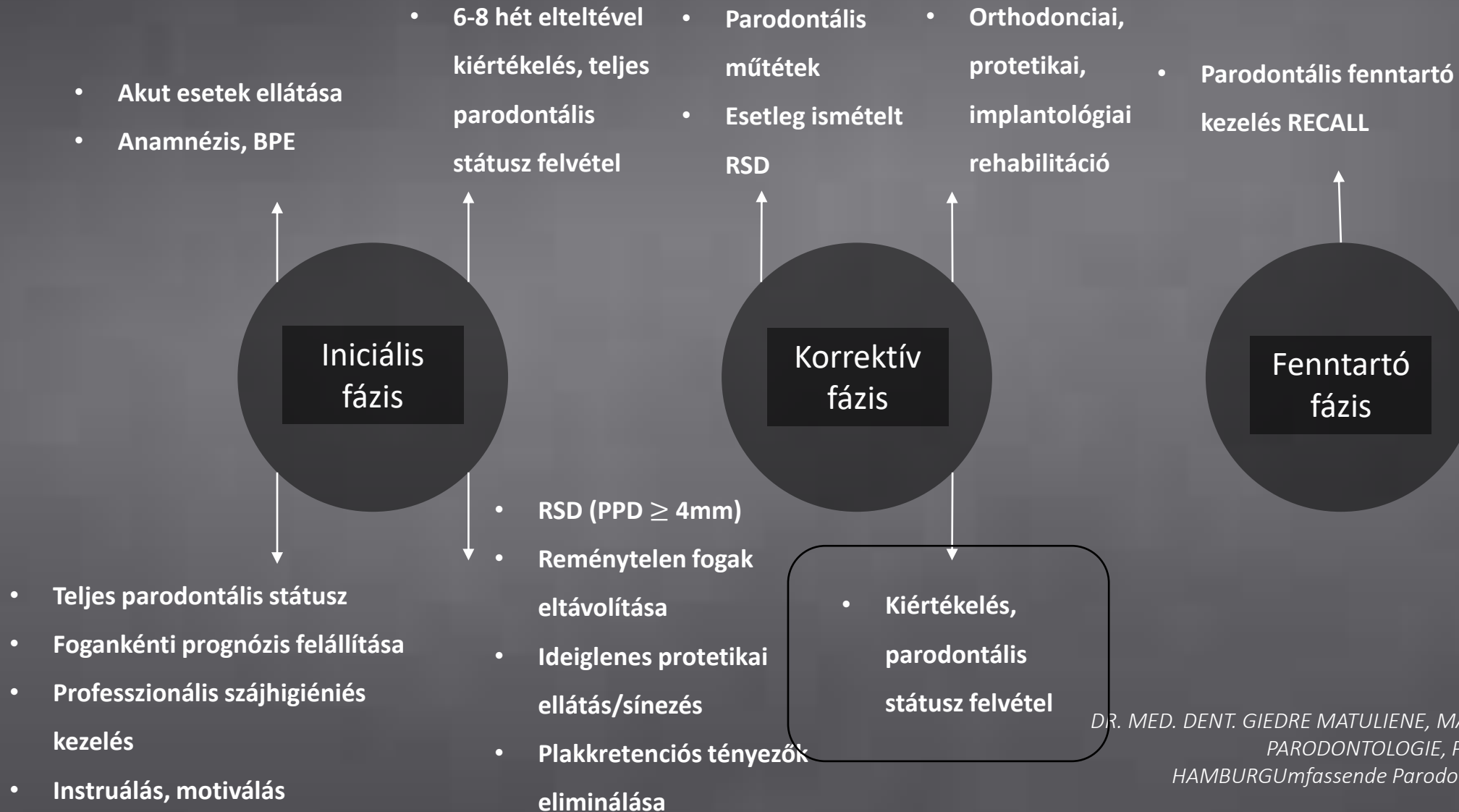


2 hét

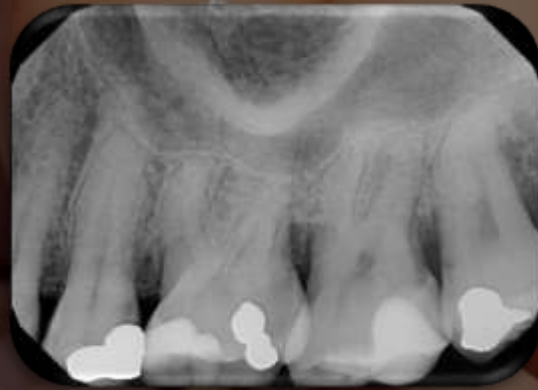

1 éves kontroll

Teljeskörű parodontális terápia

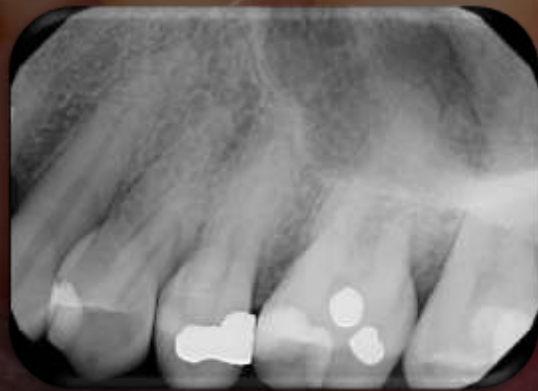

26-27 regeneratív célzatú parodontális műtét

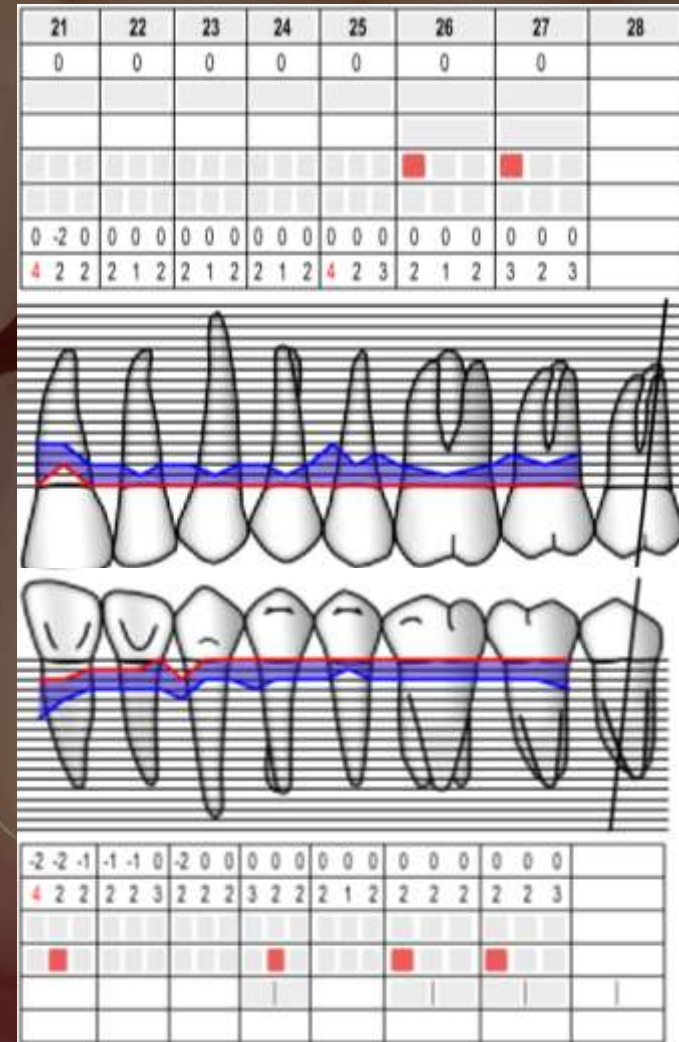



PI 0%

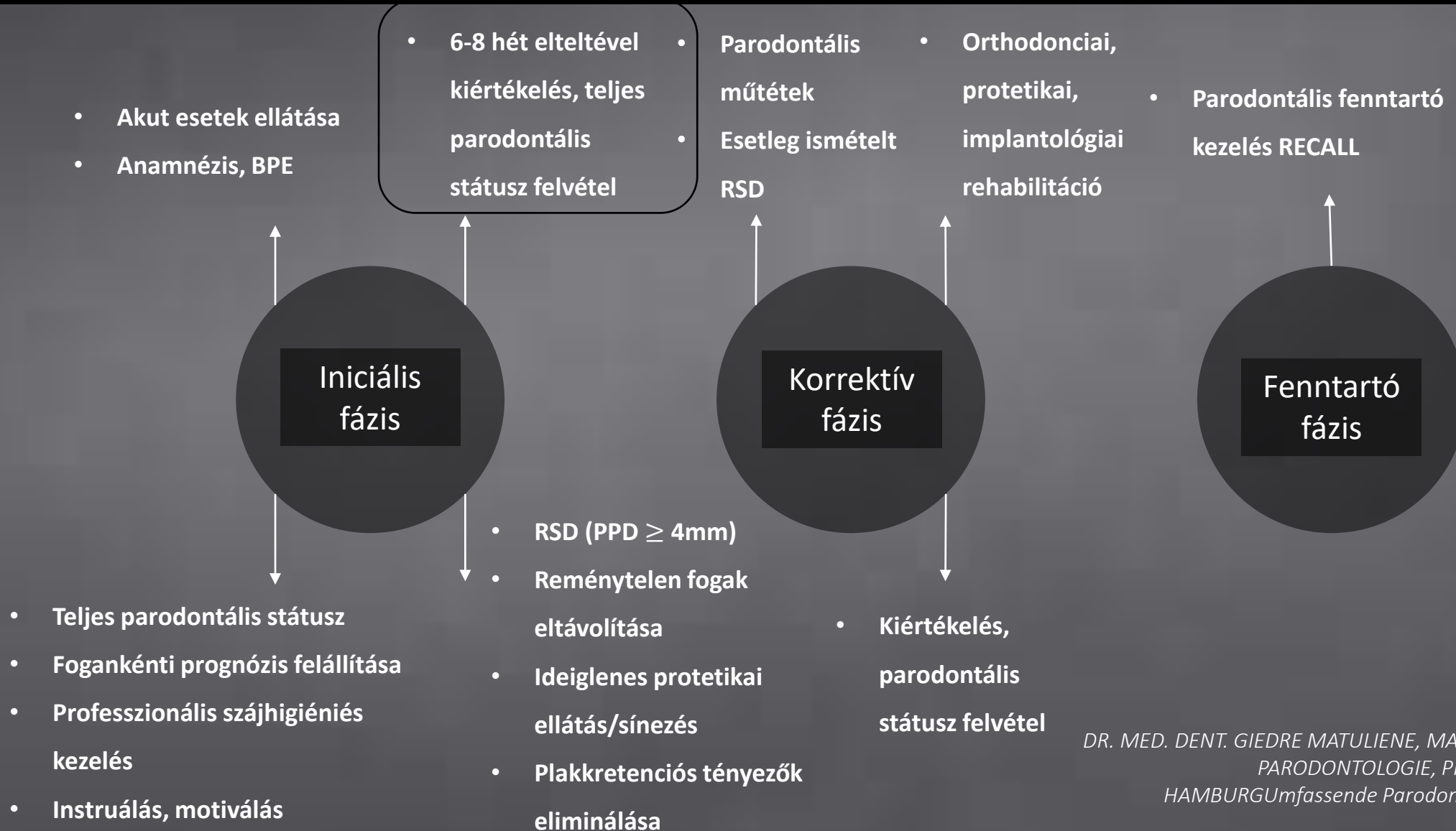
BOP 12%



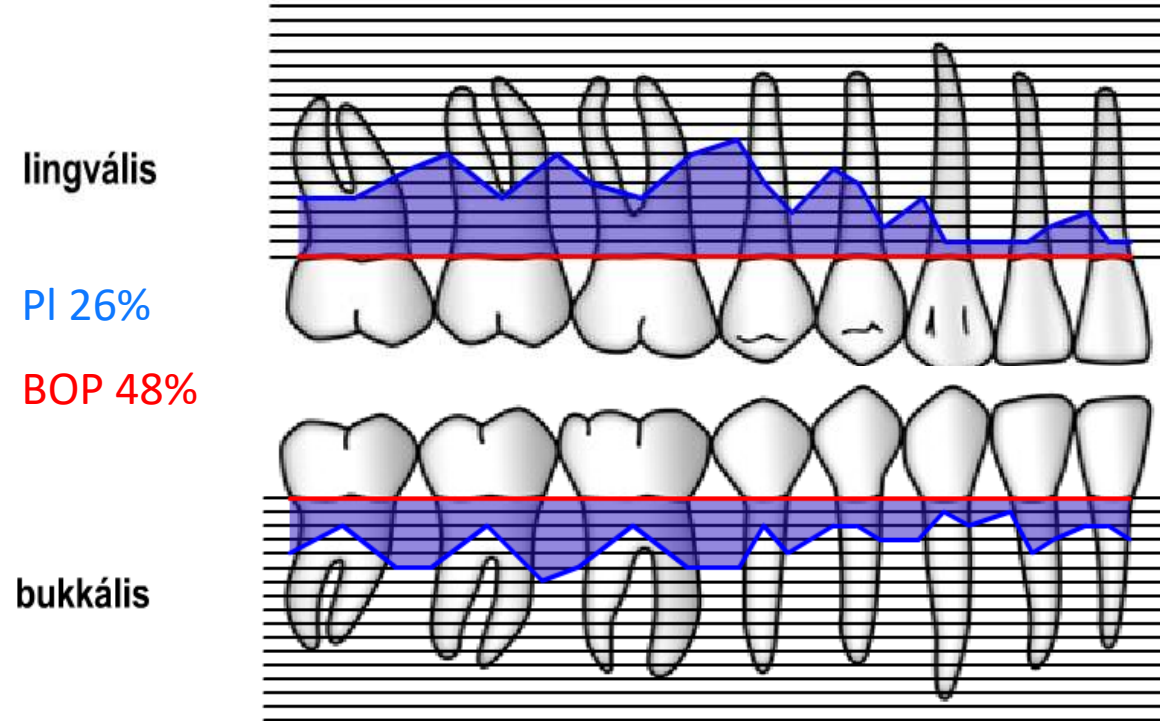
Újraértékelés , 6 hónappal a műtétet követően



Teljeskörű parodontális terápia



Note										
furkáció-érintettség										
Bleeding on Probing	■	■	■	■	■	■	■	■	■	■
Plaque	■	■	■	■	■	■	■	■	■	■
marginális gingiva szondázási mélység	0 0 0	0 0 0	0 0 0	0 0 0	0 0 0	0 0 0	0 0 0	0 0 0	0 0 0	0 0 0
	4 4 6	7 4 7	5 4 7	8 5 3	6 5 2	4 1 1	1 1 2	3 1 1		



marginális gingiva szondázási mélység	0 0 0	0 0 0	0 0 0	0 0 0	0 0 0	0 0 0	0 0 0	0 0 0	0 0 0	0 0 0
	4 2 5	5 2 6	5 2 5	5 2 4	2 2 3	3 1 2	1 4 3	2 2 3		
Plaque	■	■	■	■	■	■	■	■	■	■
Bleeding on Probing	■	■	■	■	■	■	■	■	■	■
furkáció-érintettség										
implantátum mozgathatóság	0	0	0	0	0	0	0	0	0	0
	48	47	46	45	44	43	42	41		

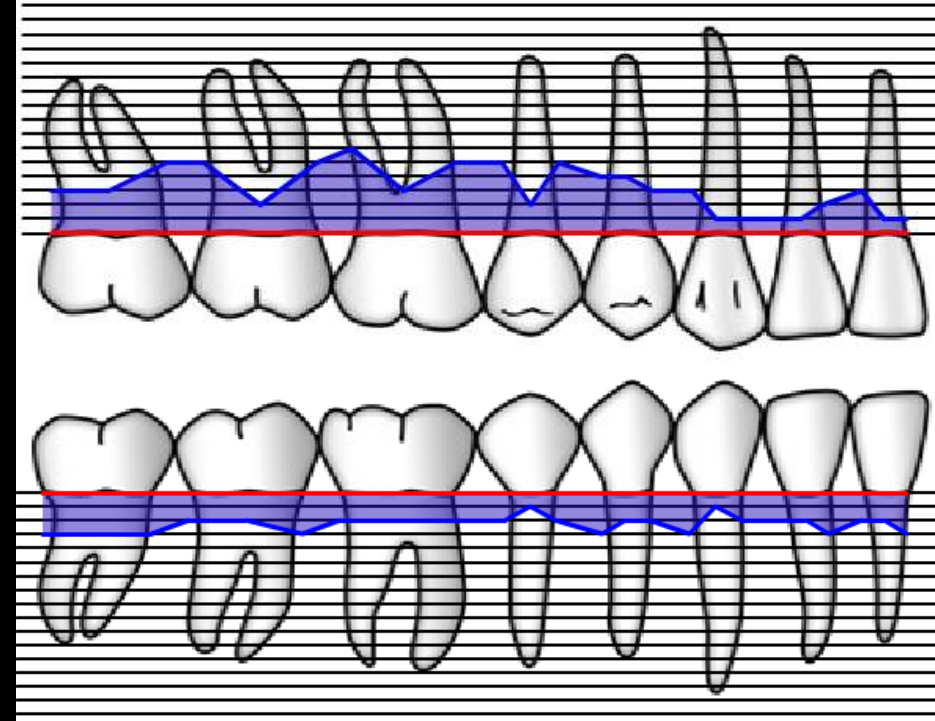
PI 1%

BOP 16%

→

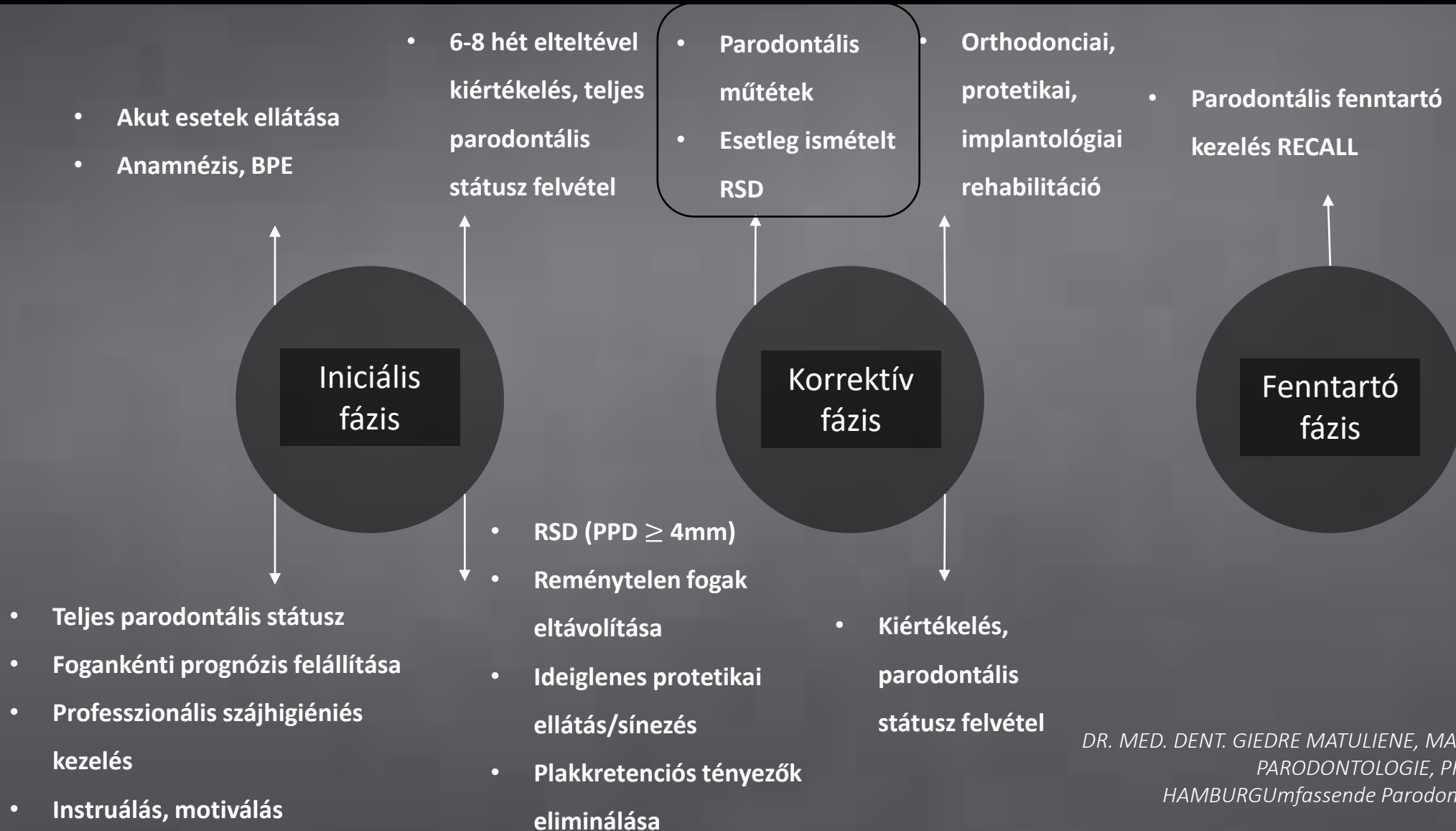Újraértékelés
8 héttel az oki
terápiát követően

Note										
furkáció-érintettség										
Bleeding on Probing		■	■	■	■	■				
Plaque										
marginális gingiva szondázási mélység	0 0 0	0 0 0	0 0 0	0 0 0	0 0 0	0 0 0	0 0 0	0 0 0	0 0 0	0 0 0
	3 3 5	5 2 5	6 3 5	5 2 5	4 4 3	3 1 1	1 1 2	3 1 1		

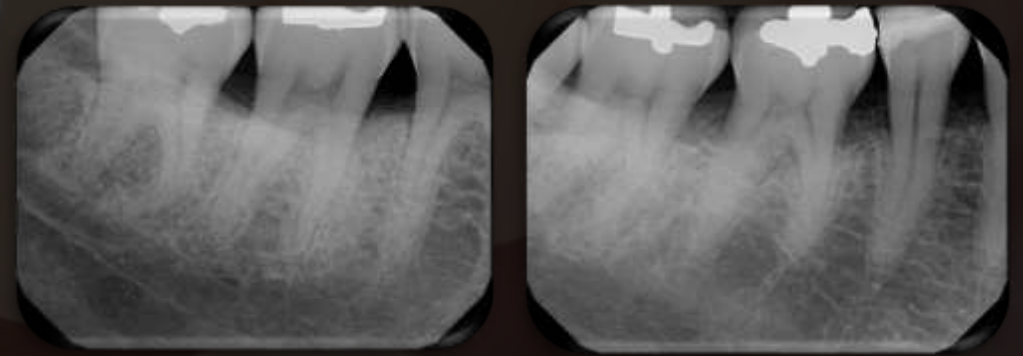


marginális gingiva szondázási mélység	0 0 0	0 0 0	0 0 0	0 0 0	0 0 0	0 0 0	0 0 0	0 0 0	0 0 0	0 0 0
	3 3 3	2 2 3	2 2 2	2 1 2	3 2 2	3 1 2	2 2 3	2 2 3		
Plaque										
Bleeding on Probing			■						■	
furkáció-érintettség										
implantátum mozgathatóság	0	0	0	0	0	0	0	0	0	0
	48	47	46	45	44	43	42	41		

Teljeskörű parodontális terápia



44-47 regeneratív célzatú parodontális műtét



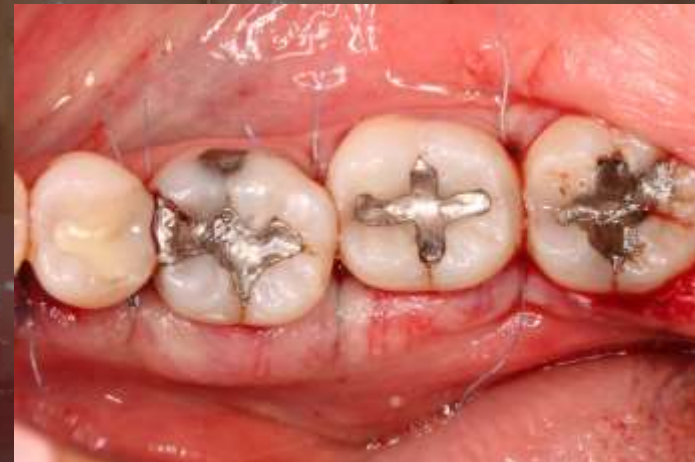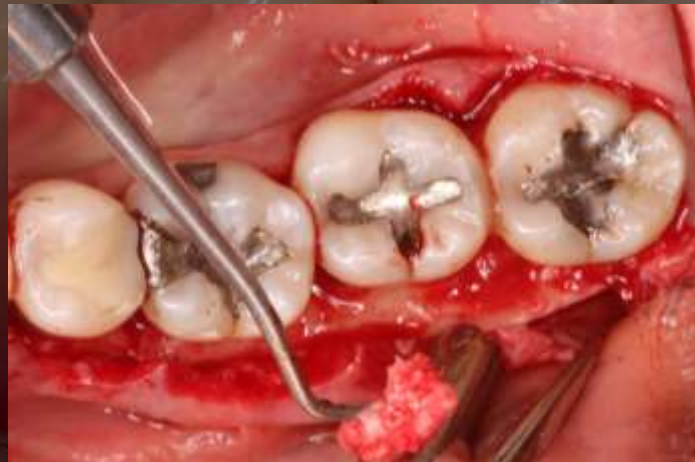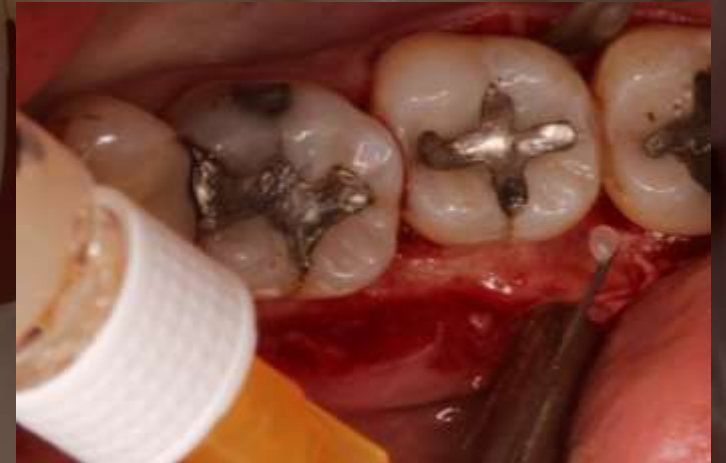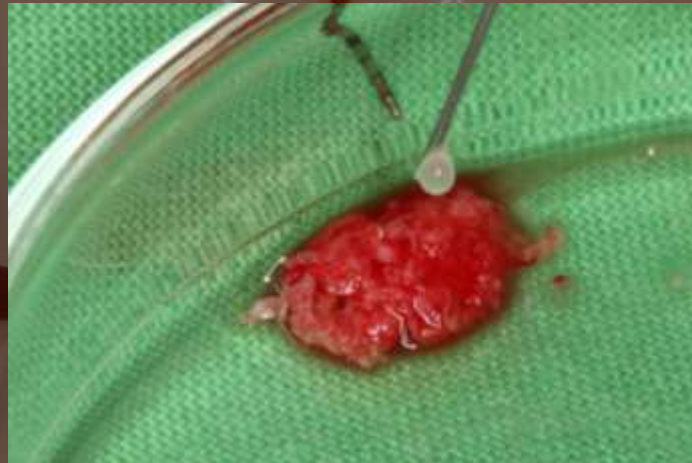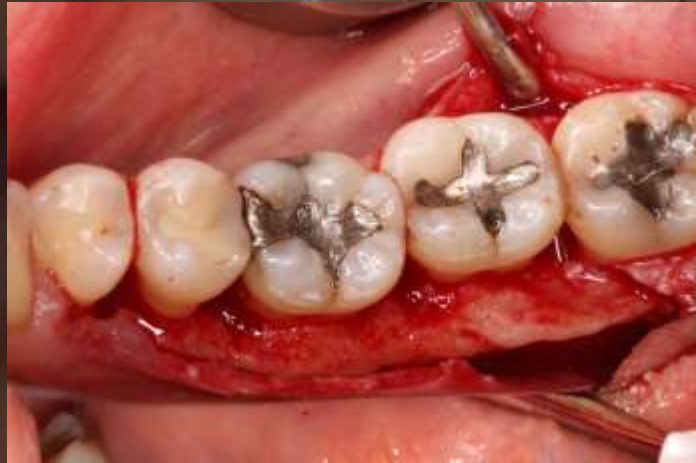- Egyszerűsített papilla prezervációs technika

Cortellini P, Prato GP, Tonetti M. *The simplified papilla preservation flap. A novel surgical approach for the management of soft tissues in regenerative procedures. Int J Periodont Rest. Dent. 1999; 19:589-599*

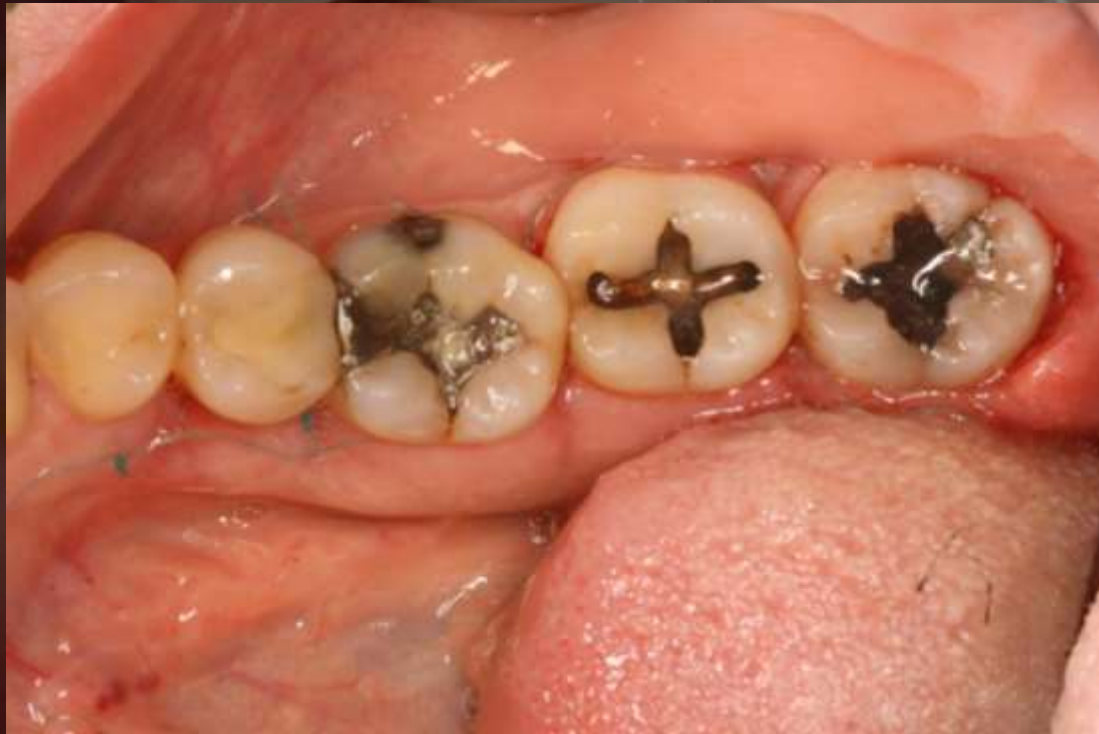- Zománc mátrix derivátum és autológ csontforgács alkalmazása

Yilmaz S, Cakar G, Yildirim B, Sculean A. *Healing of two and three wall intrabony periodontal defects following treatment with an enamel matrix derivative combined with autogenous bone. J Clin Periodontol. 2010 Jun;37(6):544-50.*

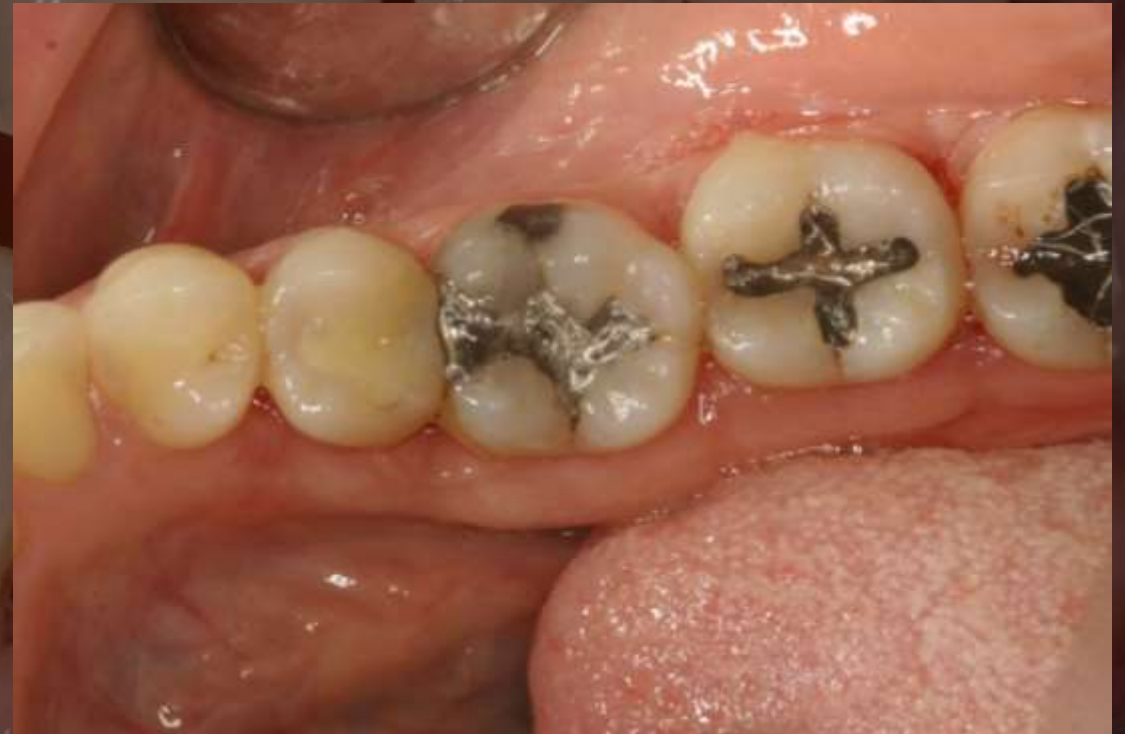44-47 regeneratív célzatú parodontális műtét



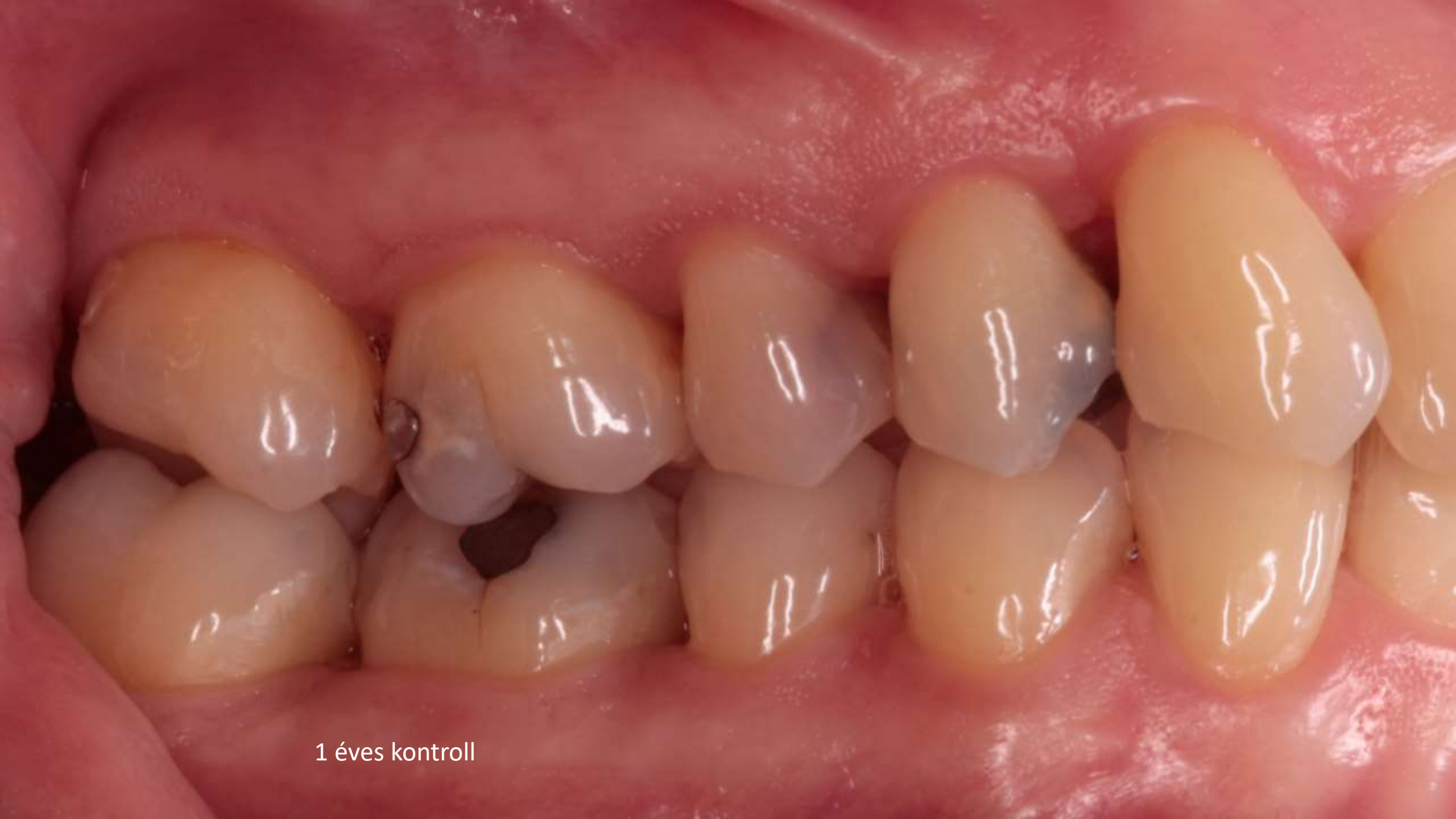26-27 regeneratív célzatú parodontális műtét



1 hét

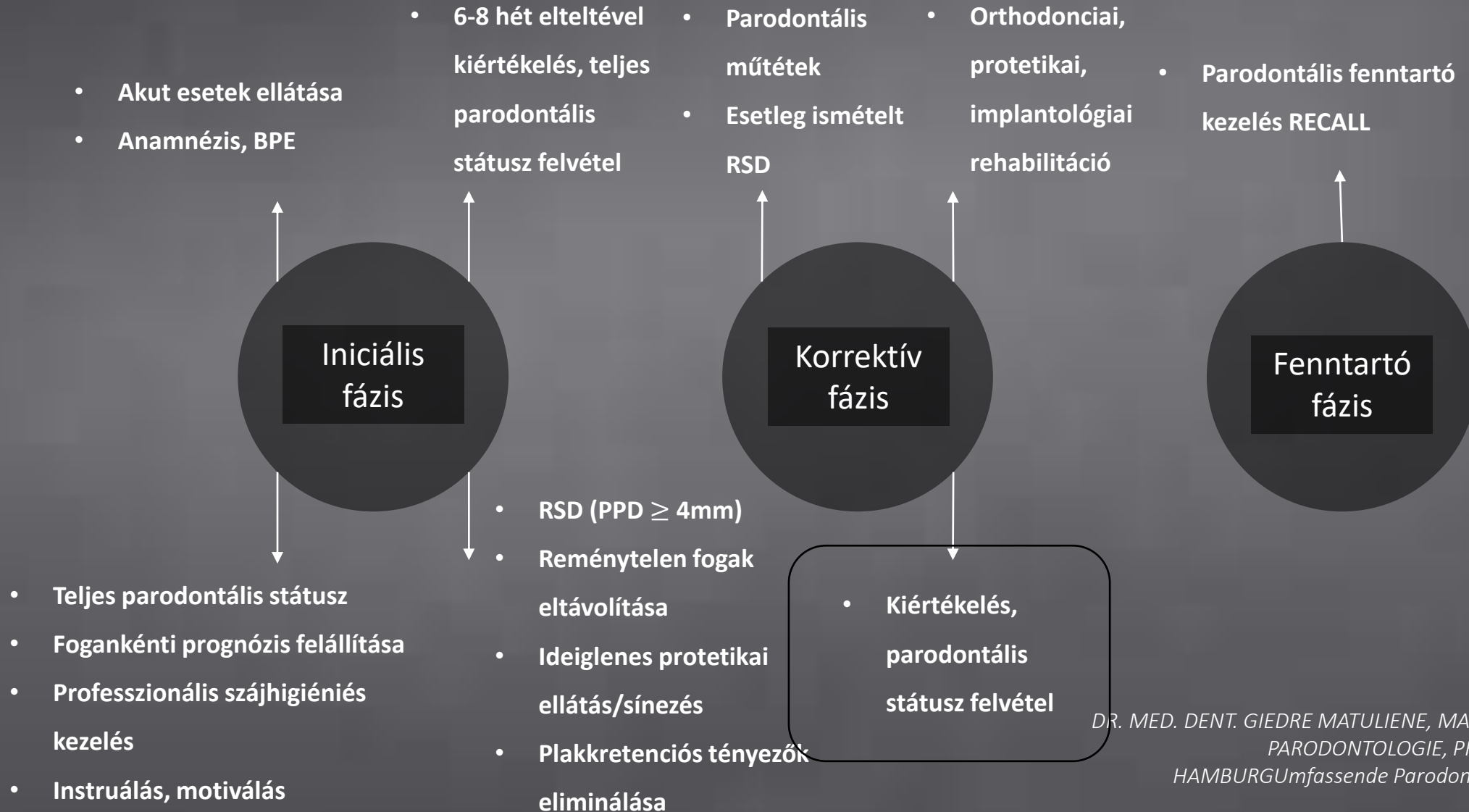


2 hét

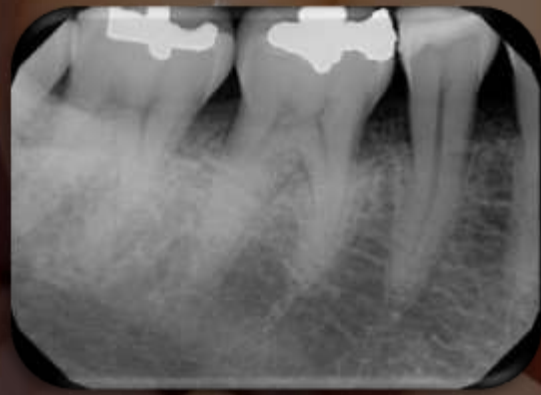

1 éves kontroll

Teljeskörű parodontális terápia




44-47 regeneratív célzatú parodontális műtét

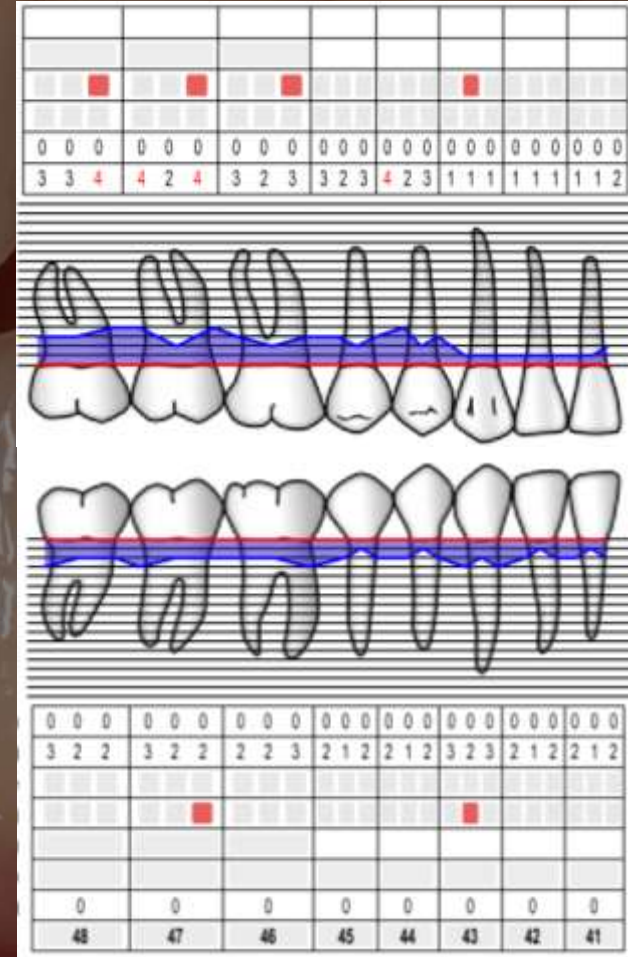
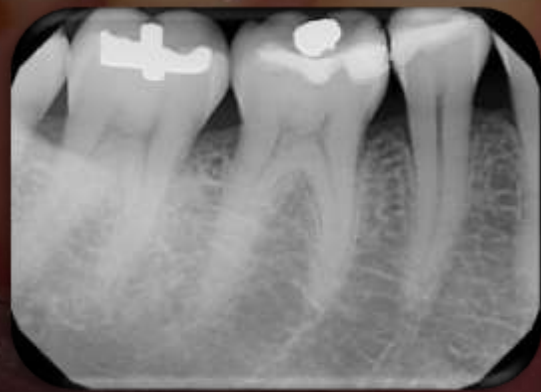

PI 0%

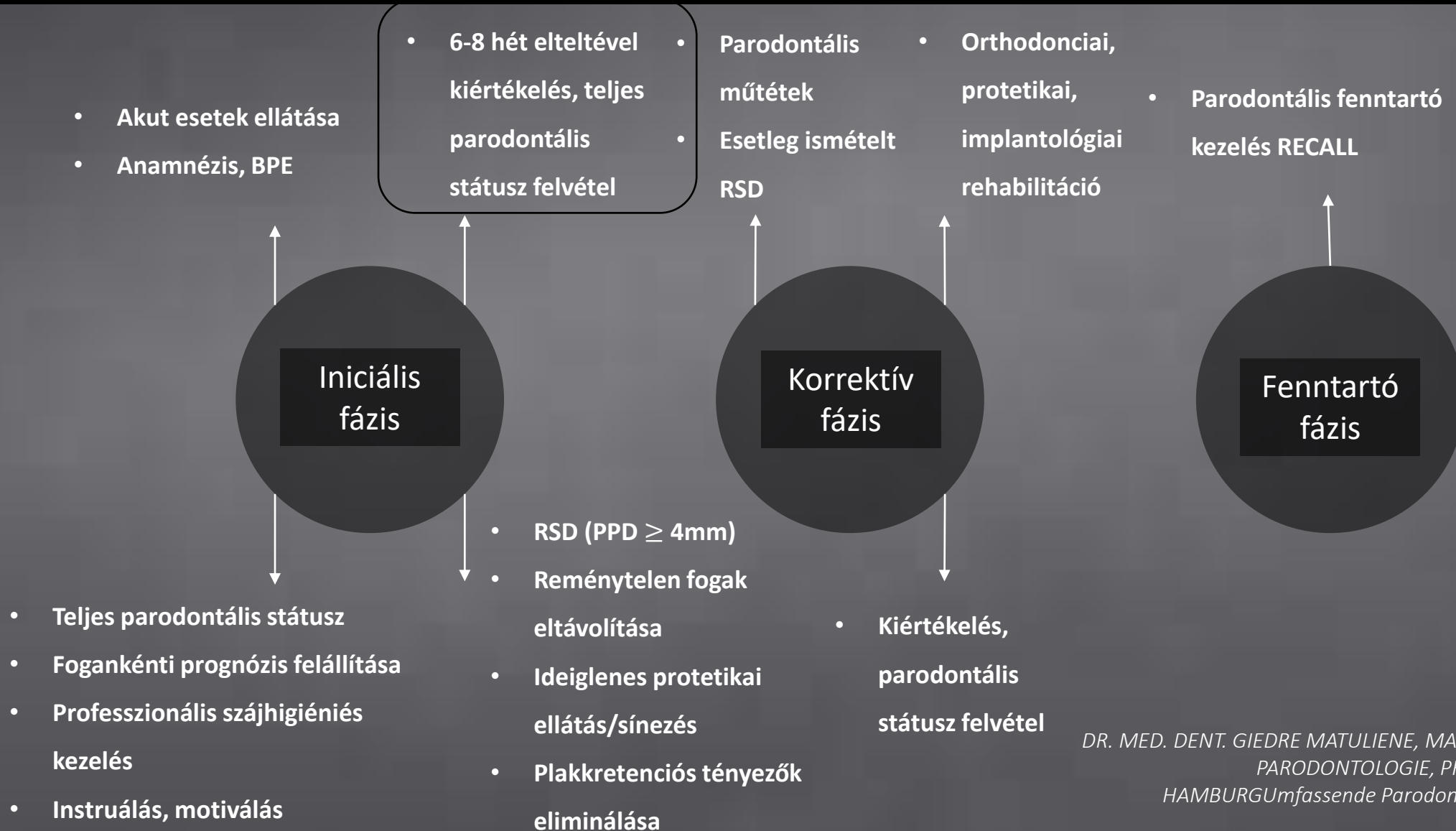
BOP 12%



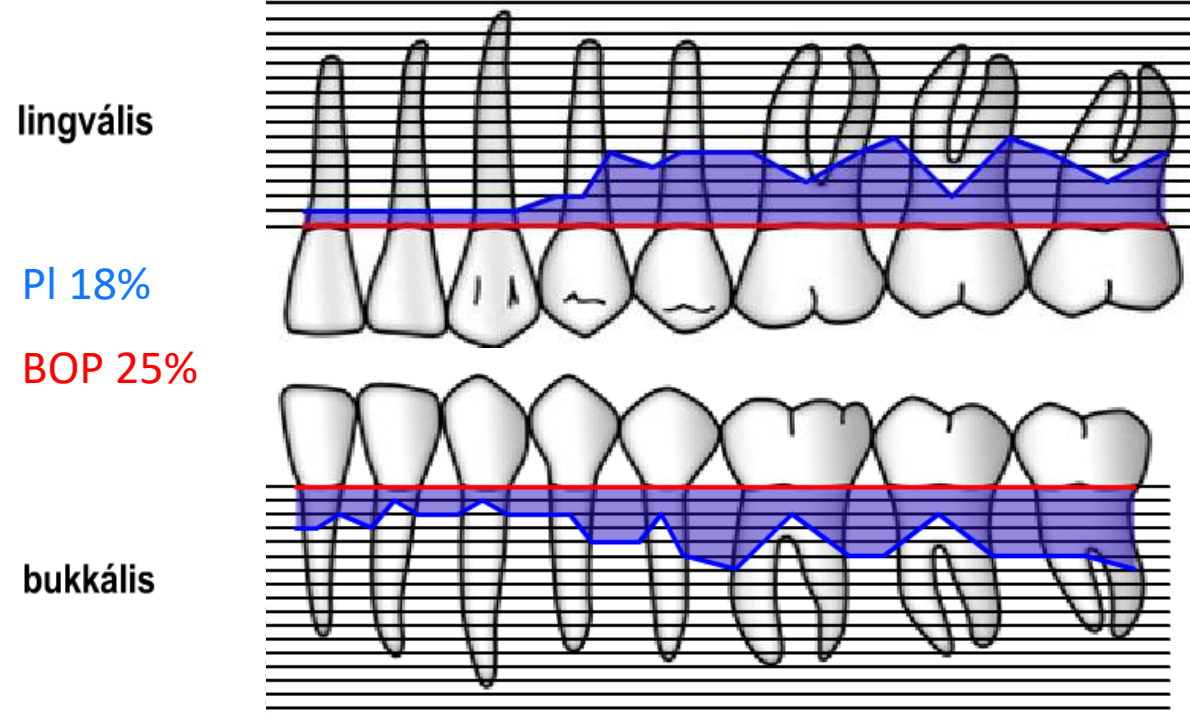
Újraértékelés , 6 hónappal a műtétet követően



Teljeskörű parodontális terápia



Note									
furkáció-érintettség									
Bleeding on Probing	■				■	■	■	■	■
Plaque	■	■	■	■	■			■	■
marginális gingiva	0	0	0	0	0	0	0	0	0
szondázási mélység	1	1	1	2	2	5	4	5	5



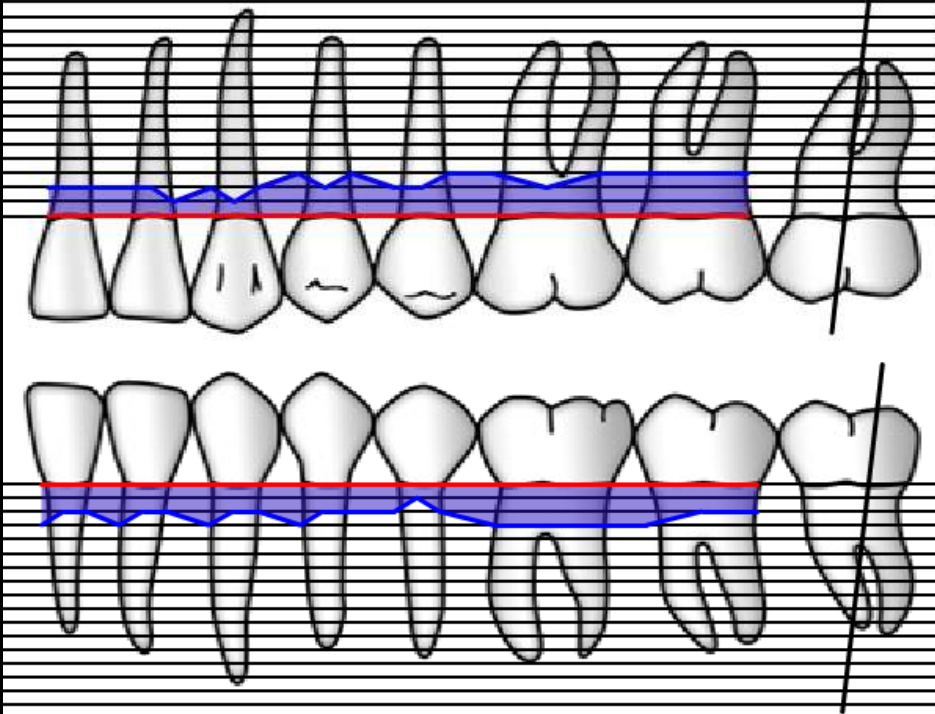
marginális gingiva	0	0	0	0	0	0	0	0	0
szondázási mélység	3	3	2	3	1	2	2	2	4
Plaque							■	■	
Bleeding on Probing	■		■		■		■	■	■
furkáció-érintettség									
implantátum									
mozgathatóság	0	0	0	0	0	0	0	0	0
	31	32	33	34	35	36	37	38	

PI 1%
BOP 16%

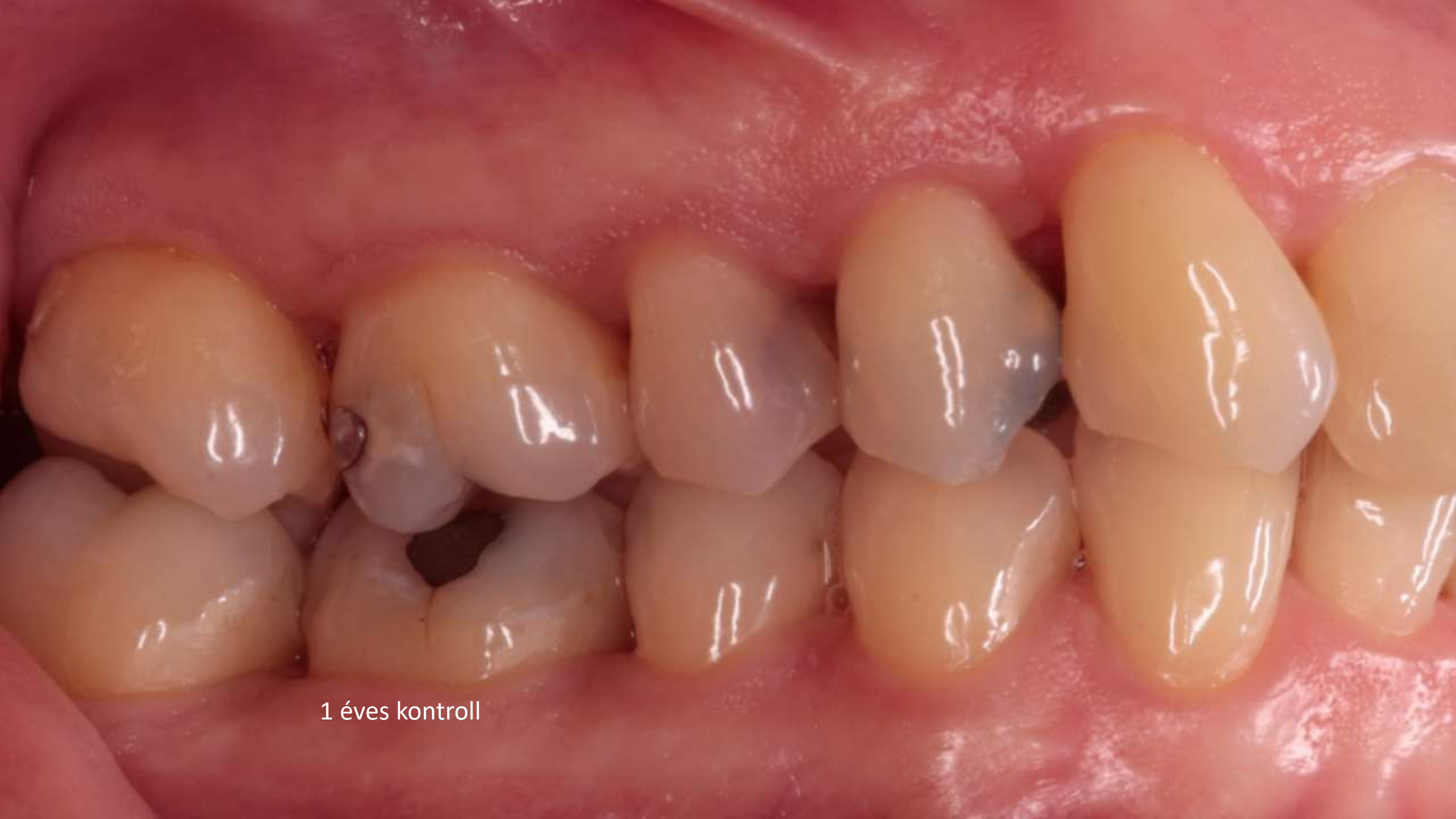➔

Újraértékelés
8 héttel az oki
terápiát követően

Note									
furkáció-érintettség									
Bleeding on Probing					■			■	
Plaque									
marginális gingiva	0	0	0	0	0	0	0	0	0
szondázási mélység	2	2	2	2	1	2	1	2	3

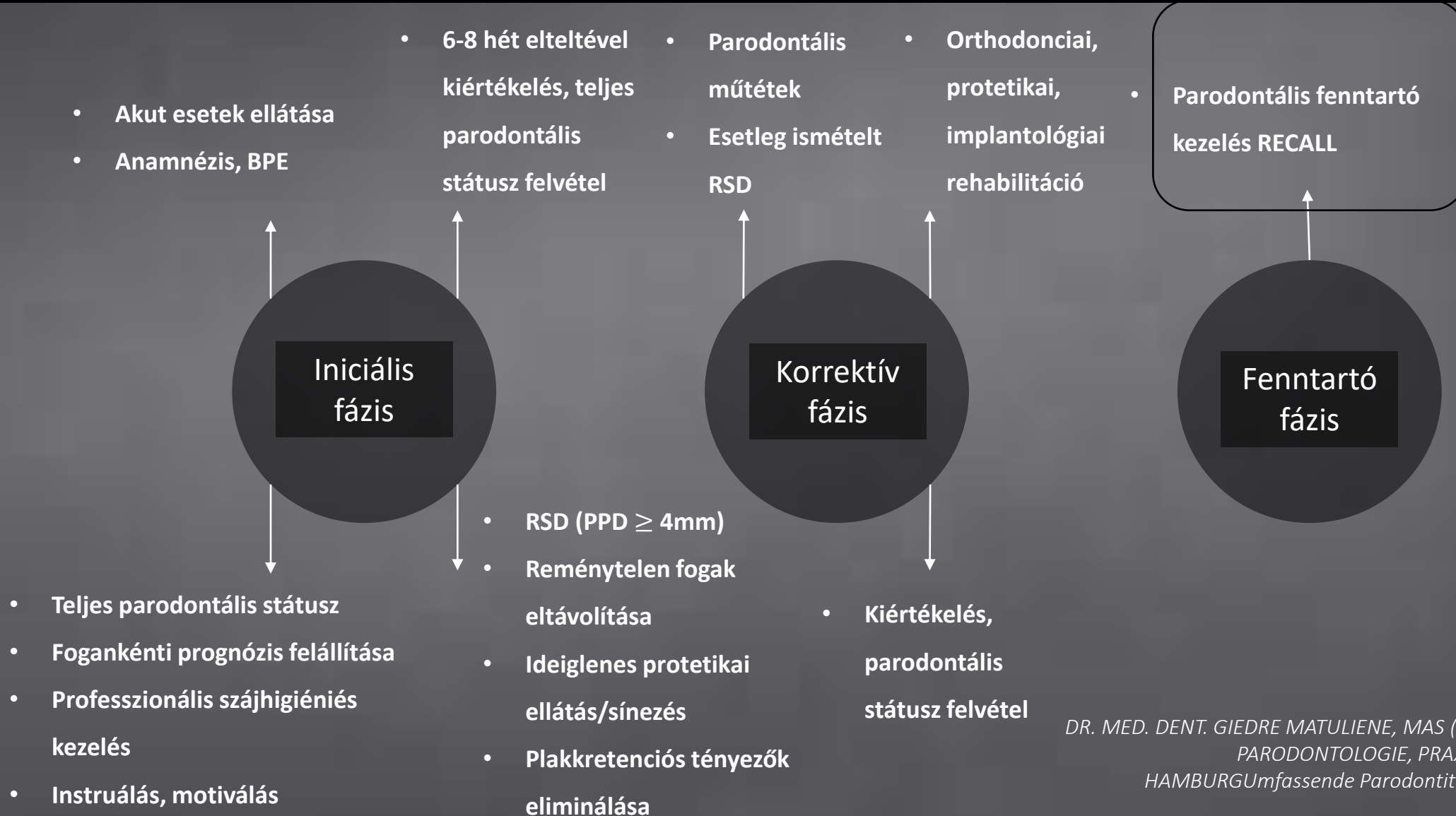


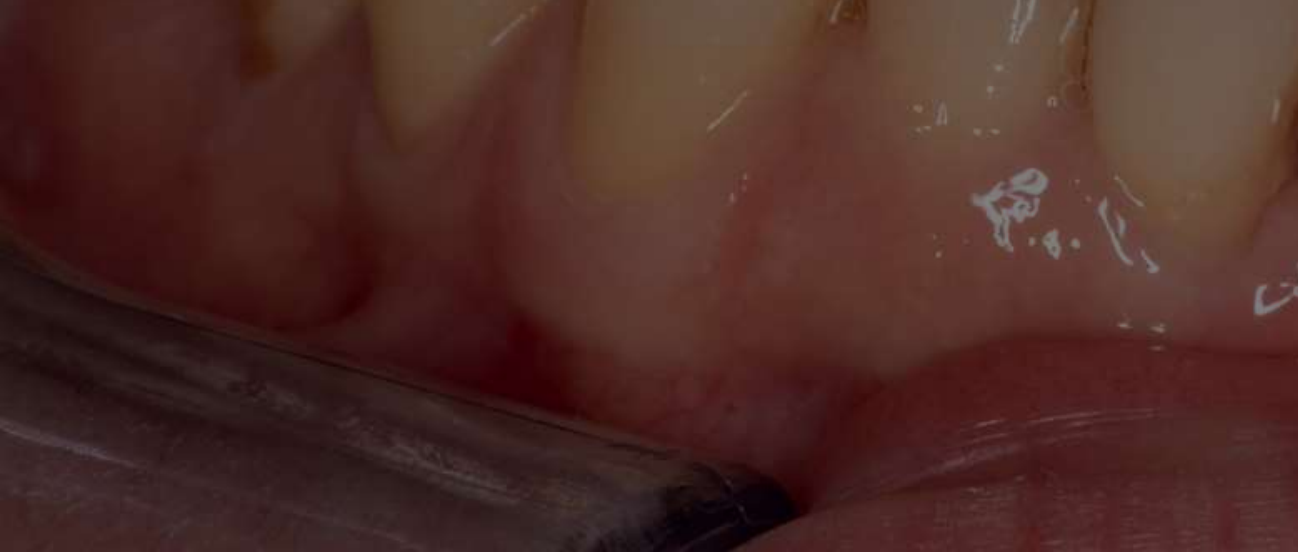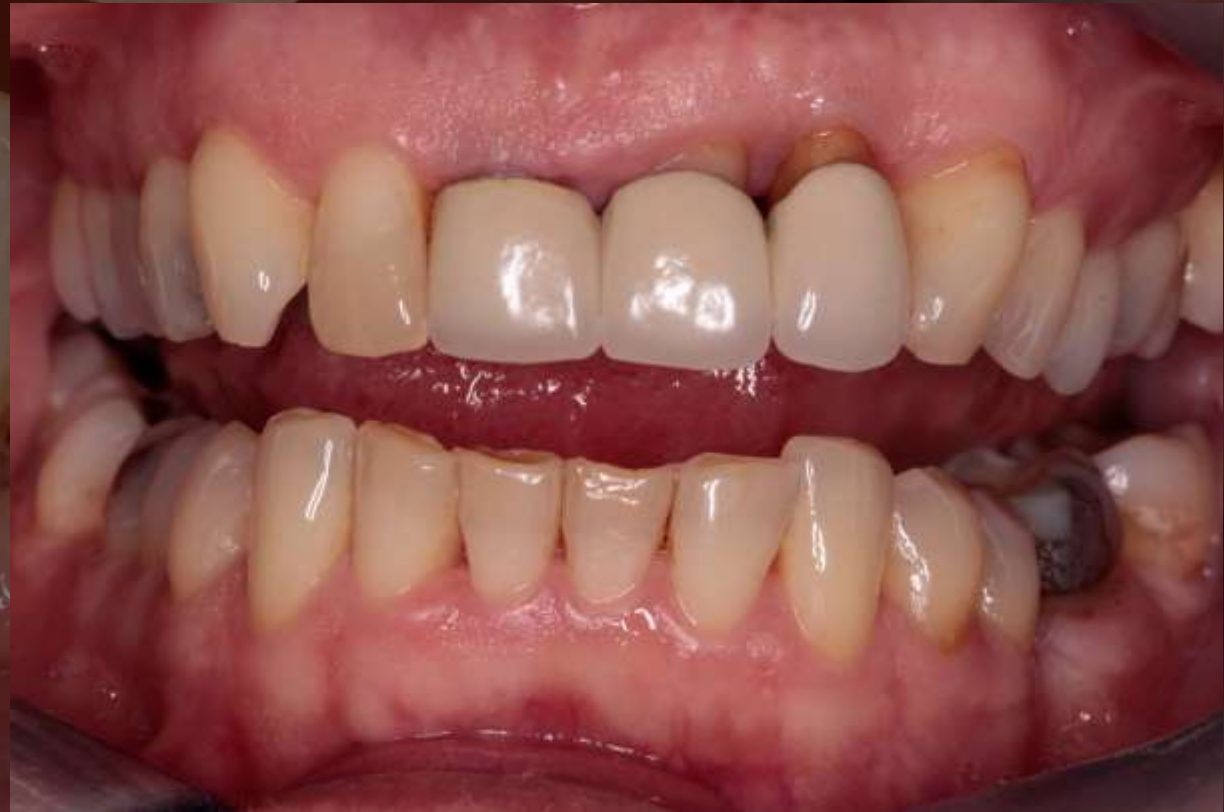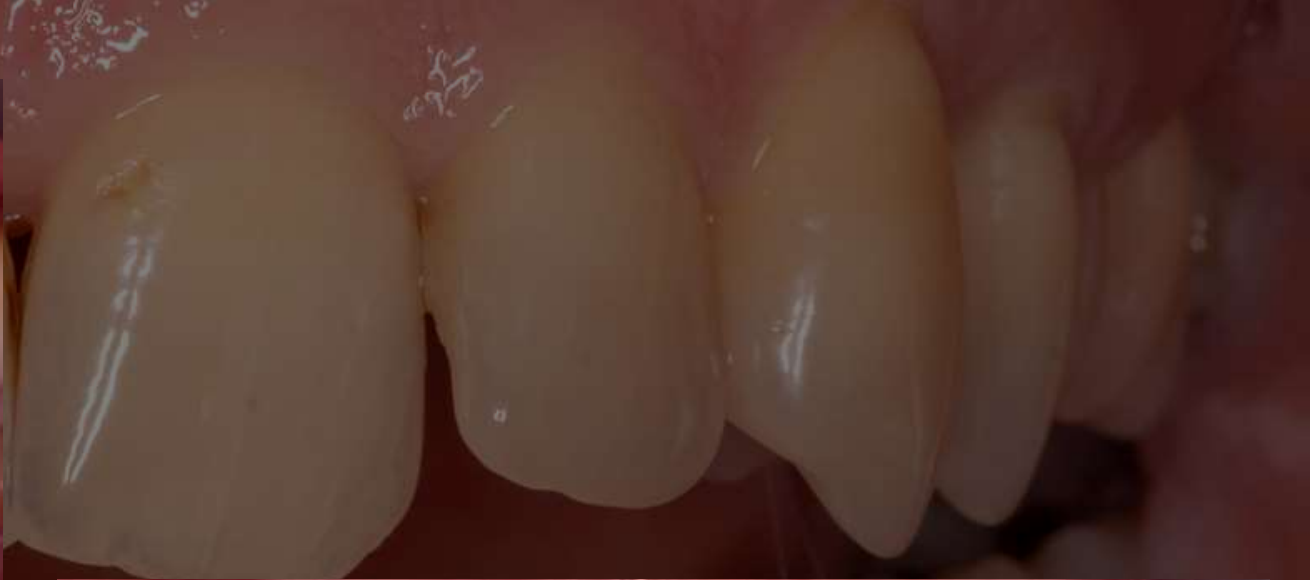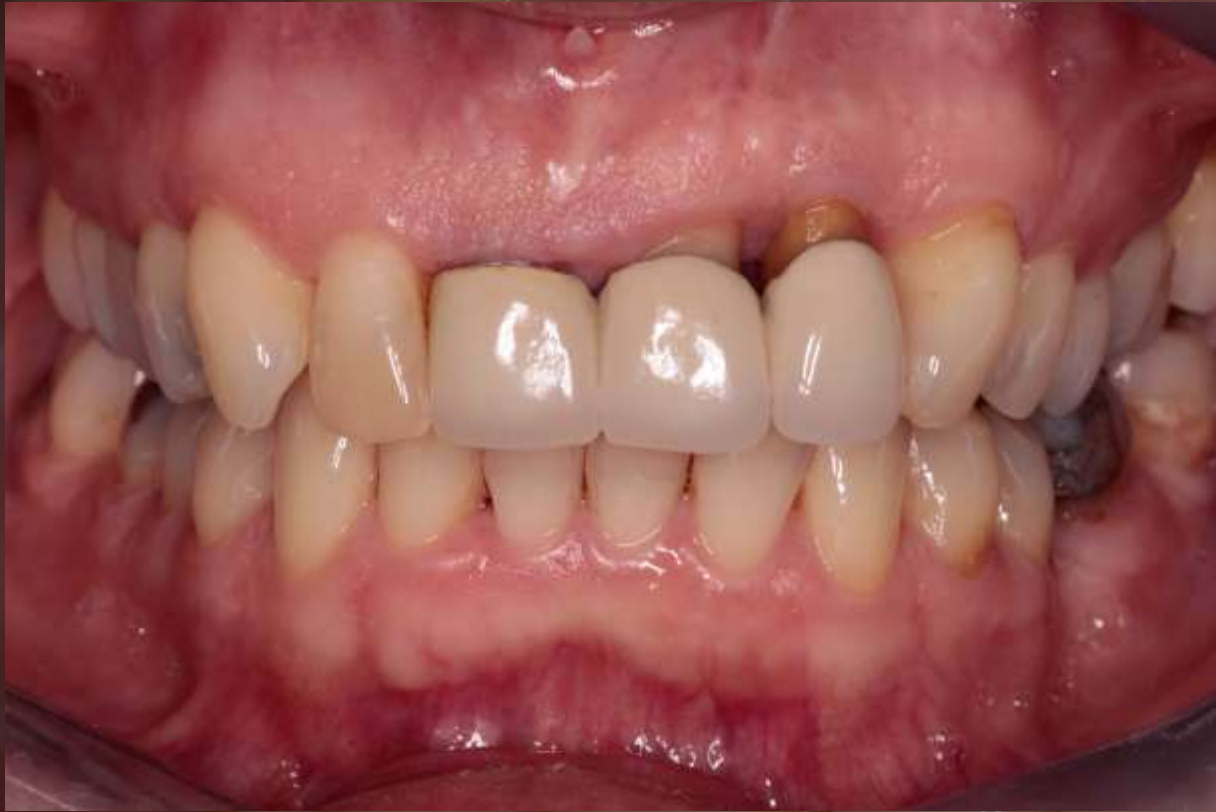marginális gingiva	0	0	0	0	0	0	0	0	0
szondázási mélység	3	2	2	3	2	2	3	2	2
Plaque									
Bleeding on Probing								■	
furkáció-érintettség									
implantátum									
mozgathatóság	0	0	0	0	0	0	0	0	0
	31	32	33	34	35	36	37	38	

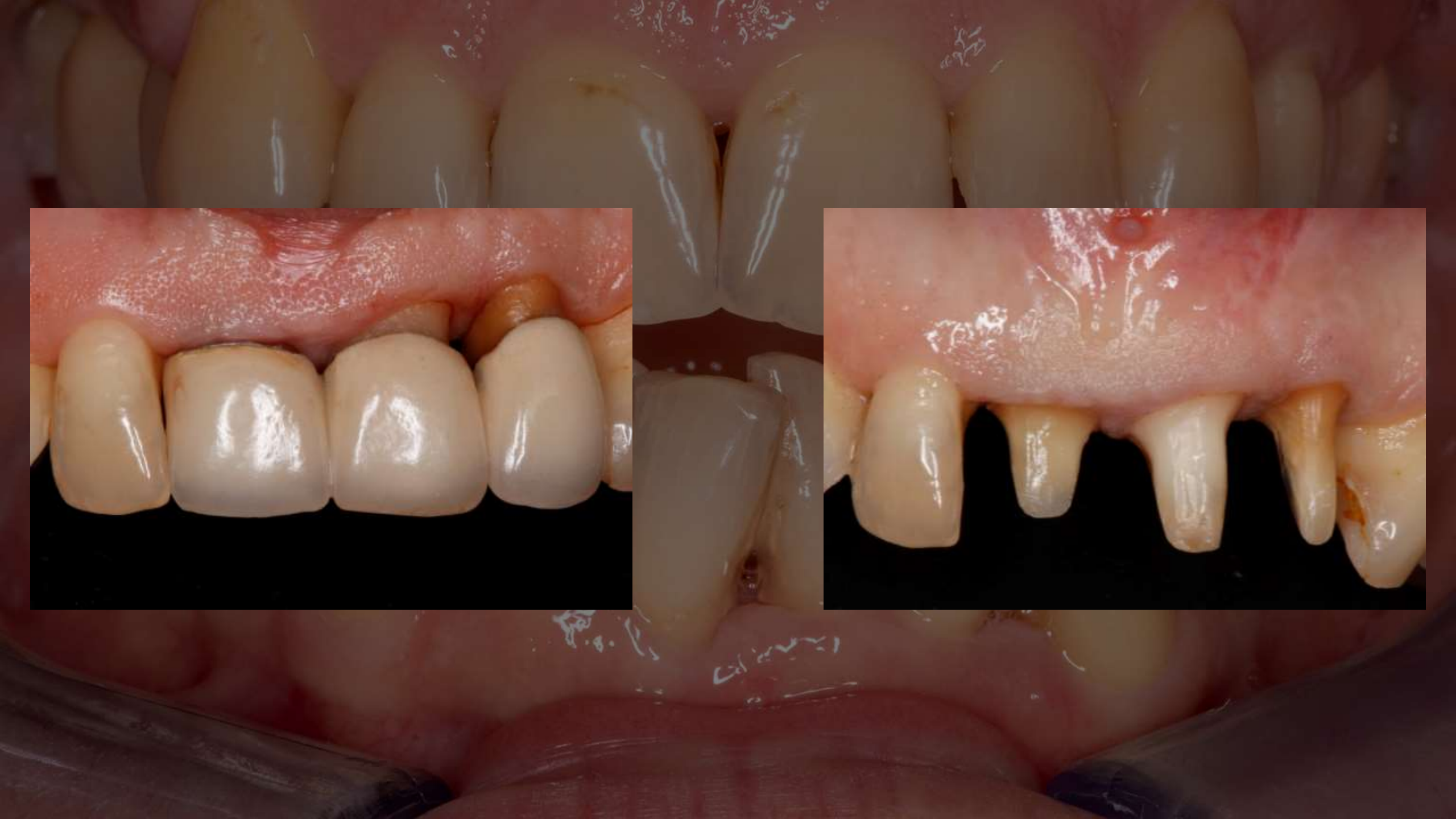

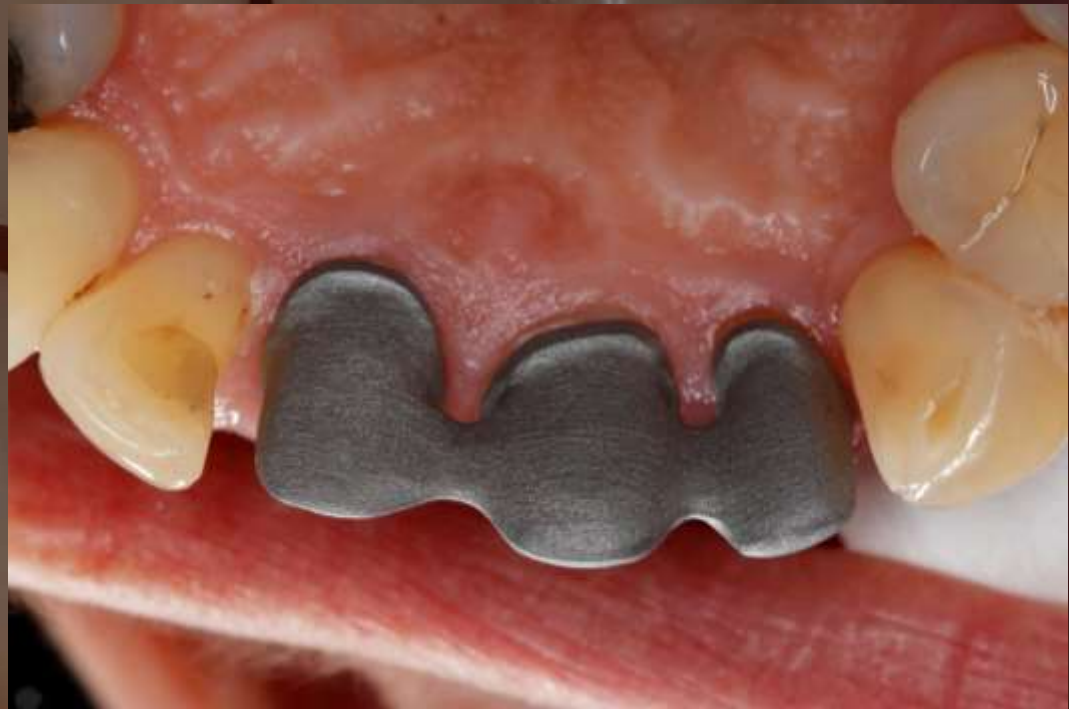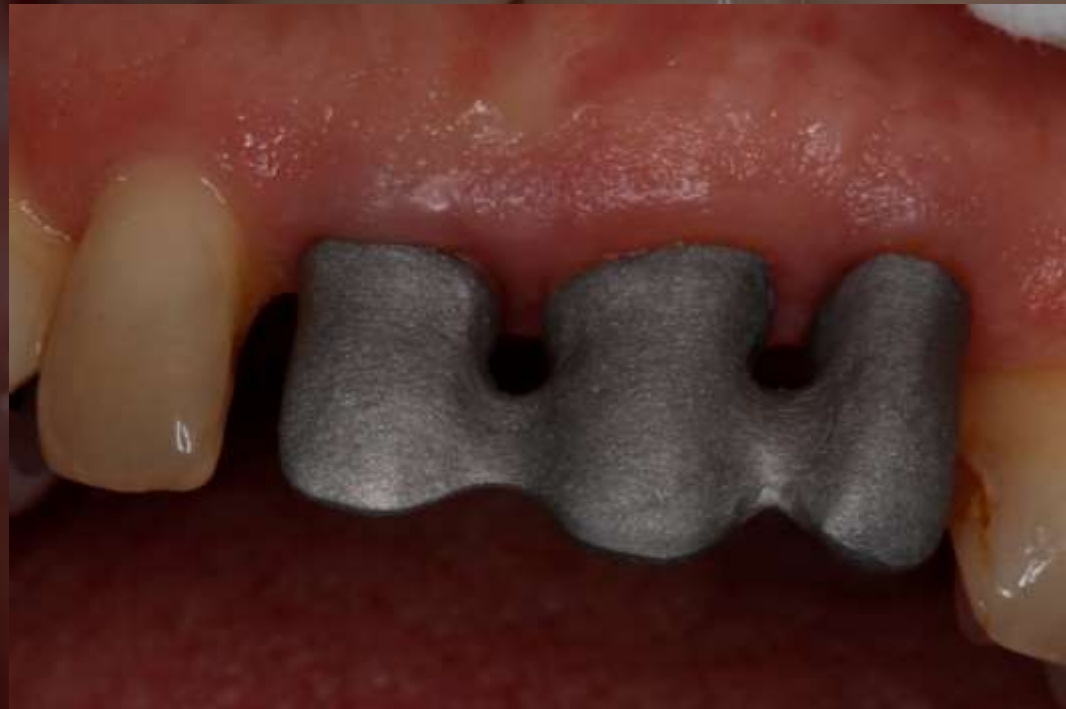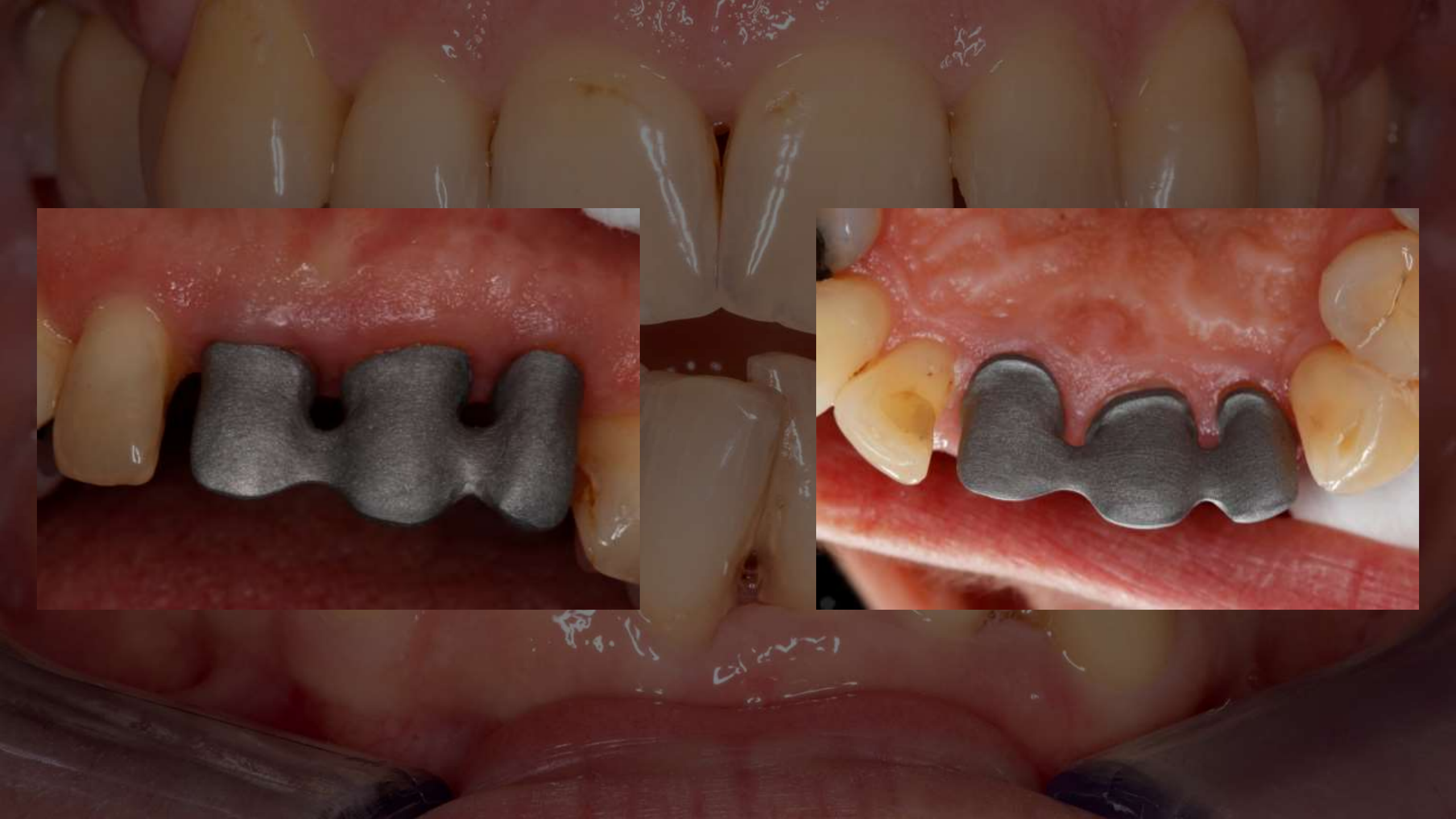1 éves kontroll

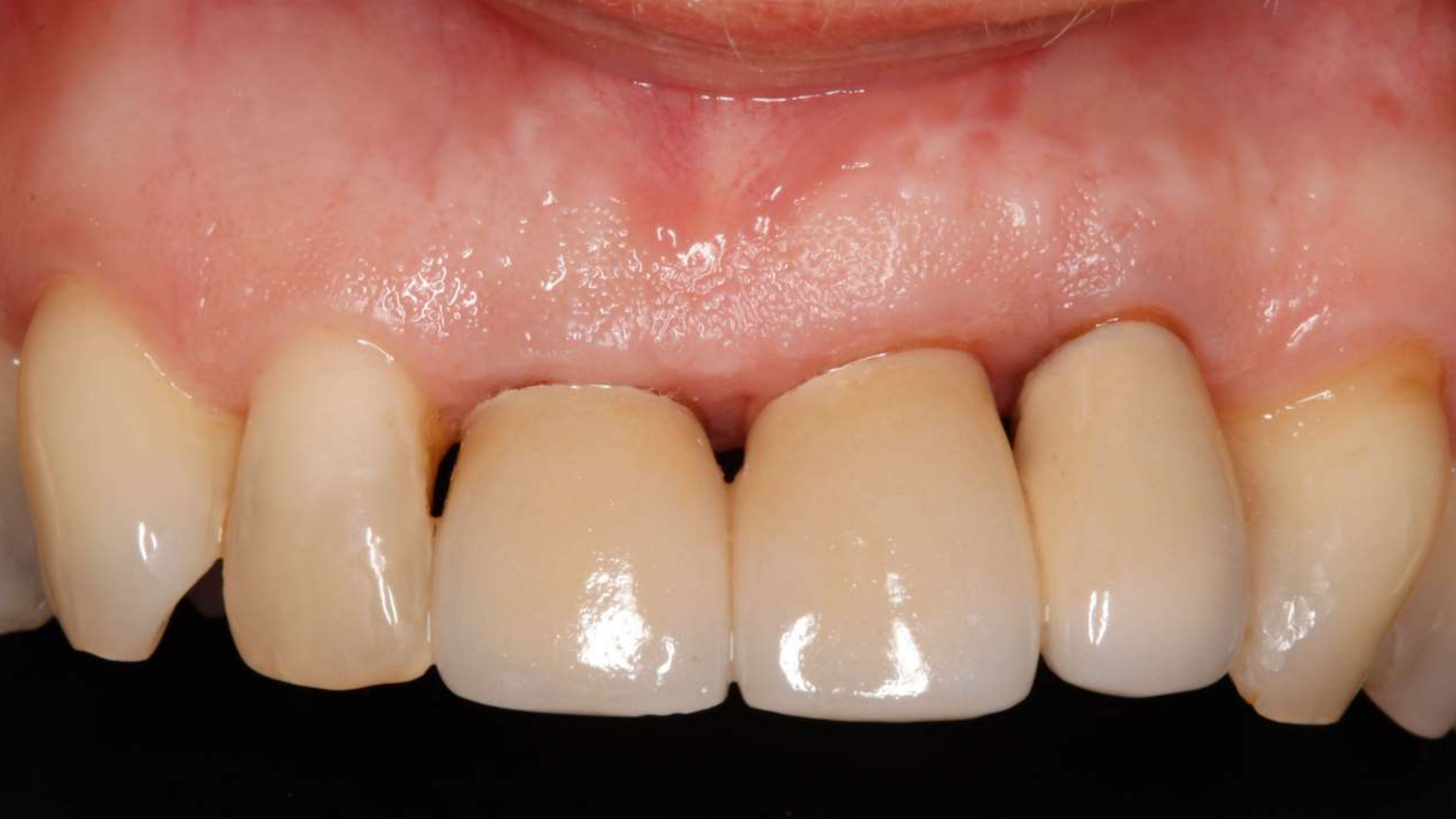Teljeskörű parodontális terápia











A close-up photograph of a person's teeth, showing both the upper and lower arches. The teeth are a light yellowish-white color and appear to be in good health. The image is overlaid with a semi-transparent dark background, and the text "Köszönöm a figyelmet!" is centered in white. The text is in a clean, sans-serif font. The overall lighting is soft, highlighting the natural texture and color of the teeth.

Köszönöm a figyelmet!