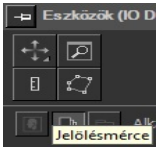
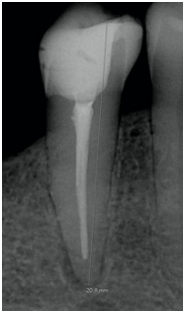


Revision der Wurzelkanalfüllung

Schritte der Revision	Bemerkungen
1. Patientenuntersuchung	Allgemeine und zahnärztliche Anamnese, extra- /intraorale Untersuchung, Befunderhebung, Untersuchung des betroffenen Zahnes (Sensibilitätsprüfung, Perkussion, Palpation, Beweglichkeit, parodontale Sondierung, radiologische Untersuchung).
2. Diagnose	Keine Behandlung ohne Diagnose!
3. Behandlungsplan	Für die gesamte Mundhöhle bzw. für den betroffenen Zahn.
4. Bestimmung der geschätzten Arbeitslänge auf der präoperativen periapikalen Röntgenaufnahme	<div style="border: 1px solid black; padding: 5px; display: inline-block; width: 80%;"> <p>Für die proportionale Längenmessung ist eine periapikale Röntgenaufnahme mit Paralleltechnik erforderlich. Auch der Referenzpunkt muss sichtbar sein!</p> <p>Mit dem Lineal-Symbol kann auf der digitalen Röntgenaufnahme die geschätzte Arbeitslänge gemessen werden.</p> </div> <div style="display: inline-block; vertical-align: middle; text-align: center;">  </div> <div style="display: inline-block; vertical-align: middle; text-align: center;">  </div>
5. Schutz des Patienten	SCHUTZBRILLE AUCH DEM PATIENTEN AUFSETZEN! (Wegen dem NaOCl.)
6. Betäubung	Wird nach Bedarf gegeben. Sie ist in den meisten Fällen wegen der Kofferdam-Klammer notwendig, und der Patient wird ruhiger.
7. Reinigung der Kavität	<ul style="list-style-type: none"> Entfernung der alten Restaurationen Entfernung der kariösen Zahnhartsubstanz Höckerreduktion, wenn die bukkalen und lingualen Wände weniger als 2 mm breit sind. Ihre Tiefe wird durch die endgültige Restauration bestimmt. Präendodontischer Aufbau aus Komposit oder Glasionomerzement – falls eine absolute Trockenlegung nicht durchgeführt werden kann. Wenn möglich den präendodontischen Aufbau bis zum Kontaktpunkt herstellen. Falls notwendig: chirurgische Kronenverlängerung
8. Absolute Trockenlegung	Ohne Kofferdam-Isolation machen wir keine Wurzelkanalbehandlung!
9. Entfernung der Wurzelkanalfüllung	Im ersten Schritt werden die Guttapercha in den koronalen 3-4 mm des Kanals mit Gates-Glidden Bohrern entfernt. Zuerst verwenden wir Handinstrumente mit der geschätzten Arbeitslänge, dann wird die tatsächliche Arbeitslänge mit dem Apexlokator in der Nähe des Foramen apicale bestimmt. Die Reste der alten Wurzelkanalfüllung werden mit einer Feile von der Kanalwand entfernt. Falls die Guttapercha nicht durch mechanische Behandlung entfernt werden können, können sie mit Eukalyptusöl gelöst werden.
10. Bestimmung der Arbeitslänge	Bestimmung des Foramen apicale mit dem Apexlokator bis zum „00“ Wert mit #10 (oder #15) Feile. Der ausgewählte Referenzpunkt wird mit dem Gummistopper markiert. Um die Arbeitslänge zu erhalten, werden 0,5 mm von der, mit dem Endblock gemessenen Länge, abgezogen. Die Nadelmessaufnahme machen wir mit diesem Längenwert!
11. Nadelmessaufnahme	Die Aufnahme wird mit einer #15 Feile, bzw. mit der größten Feile , die passiv ohne Druck auf die zuvor bestimmte Länge (geschätzt + Apexlokator) eingeführt werden kann (Initiale apikale Feile (IAF)), gemacht. Eine exzentrische Aufnahme kann angefertigt werden, um überlappende Kanäle zu unterscheiden.

<p>12. Bestimmung der Masterfeile</p>	<p>Masterfeile (MAF): Im Fall einer Revision muss der Kanaldurchmesser breiter als die alte WKB präpariert werden, um infiziertes Dentin gründlich zu entfernen. Die empfohlene Größe ist 2-3 ISO Nummern größer als die IAF, aber mindestens # 30. Mit der Masterfeile wird eine aktive Präparation über die gesamte Arbeitslänge mit der Balanced-Force-Technik ausgeführt. Falls der Kanal sehr gekrümmt ist, muss das Instrument vorher gebogen werden.</p>
<p>13. Step-back Technik. Bei jedem Schritt Rekapitulation und Spülung mit Natriumhypochlorit (1,25%). Schallaktivierte Spüllspitze (EDDY)</p>	<p>In 0,5-1 mm Schritten kürzer als die Arbeitslänge wird eine konische Präparation angefertigt. Hier auch Rekapitulation und Spülung nach jeder Feile. Während des Spülvorgangs die Spritze bewegen, um ein Einklemmen der Nadel in den Kanal zu vermeiden! Rekapitulation: Bei der Step-back Technik wird nach jeder Feile und darauffolgender Spülung die MAF in den Kanal eingeführt, um entstandene Stufen und Dentinspähne zu entfernen. Apikale Reinigung (clearing): Wir führen eine kleinere Feile (# 10) bis zum Foramen apicale in den Kanal ein, um ggf. Dentinspähne, welche das Foramen verstopfen, zu entfernen.</p>
<p>14. Provisorischer Verschluss</p> <p>(Wenn keine Zeit für die Durchführung der endgültigen Wurzelkanalfüllung ist, oder der Kanal nicht getrocknet werden kann.)</p>	<p>Trocknung des Kanals mit Papierspitzen (Größe der MAF, auf Arbeitslänge). Danach Füllung des Kanals mit Ca(OH)₂ mit Hilfe einer Feile, die auf Arbeitslänge eingestellt wird. Wenn der Kanal aus Zeitgründen nicht aufbereitet wurde, dann wird er nur getrocknet und bleibt leer. Platzierung von Teflonstreifen und Glasionomerezement in der Pulpakammer. Wenn die Tiefe einer okklusalen Kavität mindestens 4 mm ist, kann alternativ Phosphatzement oder provisorisches Zinkoxid (härtet unter Speichereinfluss aus) für einen Zeitraum von max. 3 Wochen verwendet werden.</p>
<p>15. <u>Wurzelkanalfüllung</u></p> <p>Spülprotokoll unmittelbar vor der Wurzelkanalbehandlung:</p> <ol style="list-style-type: none"> 1. Spülung mit NaOCl + EDDY Spüllspitze 2. Destilliertes Wasser 3. Flüssiges EDTA 0,5ml (1 Minute), 4. Destilliertes Wasser 5. NaOCl. 6. Mechanische Aktivierung der Spüllösung mit einer Guttaperchaspitze, auf Arbeitslänge eingestellt. 7. Destilliertes wasser 8. Trocknung: mit Papierspitzen, auf Arbeitslänge eingestellt. 	<p>Ausführung der Wurzelkanalfüllung: mit lateraler Kondensation</p> <ol style="list-style-type: none"> 1. Einprobe der Masterguttapercha in den Kanal, die proportional zur Masterfeile ist, und auf Arbeitslänge eingestellt wurde. (Wichtig ist, dass die Master Guttapercha „tug-back“ aufweist (Klemmpassung im apikalen Drittel). Wenn sie passt, beschichten wir die Guttapercha mit Sealer, benetzen die Wand des Kanals mit Sealer, und führen die GP auf Arbeitslänge ein. Im nächsten Schritt wird ein auf Arbeitslänge eingestellter Spreader in den Kanal eingeführt. 2. Auswahl des Spreaders: Es ist ratsam mit einer, der MAF entsprechenden Größe zwischen # 25 und 40, zu beginnen. In einem nicht kreisförmig symmetrischen Kanal ist es besser, einen größeren Spreader zu benutzen. <ul style="list-style-type: none"> • Wenn die Arbeitslänge minus 1 mm erreicht wird und der Spreader apikal klemmt, wird 30 Sekunden lang ein leichter Druck mit der linken Hand auf den Spreader ausgeübt. • Wenn er nicht auf die Arbeitslänge minus 1 mm eingestellt werden kann, wird ein kleinerer gewählt. • Wenn er wackelt, ein größerer. Die Größe des Spreaders variiert während des Füllungsprozesses. 3. Während der Spreader im Kanal verbleibt, wird eine akzessorische Guttapercha ausgewählt. Sie ist eine Größe kleiner als der Spreader. Die Guttapercha wird auf derselben Länge wie der vorher eingeführte Spreader rechtwinklig abgeknickt und mit Sealer benetzt. Der Spreader wird nun aus dem Kanal gezogen, der so entstandene Hohlraum wird mit einer, zur ISO-Größe des Spreaders passenden, akzessorischen Guttapercha gefüllt. Der nächste Schritt ist gleich, nur 1-1,5mm kürzer. Der Vorgang wird so oft wiederholt bis sich ein kleiner Spreader nur noch weniger als zur Hälfte in den Kanal einführen lässt (3mm vor der Kanalmündung).

16. Abtrennung der Guttaperchaspitzen, danach vertikale Kondensation	Ein speziell, erhitzbarer Excavator muss von den Assistenten ausgehändigt werden! Wir trennen die Guttaperchaspitzen <u>1 mm unter dem Orificium</u> ab. Die vertikale Kondensation wird mit einem kühlen Plugger durchgeführt.
17. Reinigung der Pulpakammer	Überschüssiger AH Plus Sealer wird mit einem alkoholgetränkten Wattepellet weggewischt. Das Orificium und der Pulpakammerboden wird mit Glasionomermertement/ oder selbstätzendem Bondsystem + Flow-Komposit bedeckt. Wenn die Kavität groß ist, kann sie mit provisorischem Material gefüllt werden.
18. Kontroll Röntgenaufnahme	Periapikal, exzentrisch (wenn nötig)