Az orbita és a belső fül vizsgálatai

Várallyay Péter

OITI

Anatómia

Vizsgálati technika/protokoll

Patológia

Orbita

Anatómia - CT

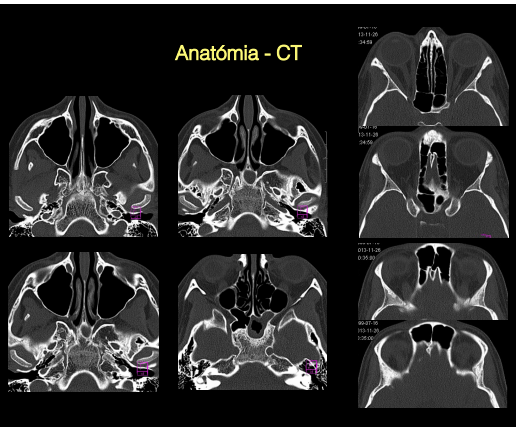

Anatómia - CT

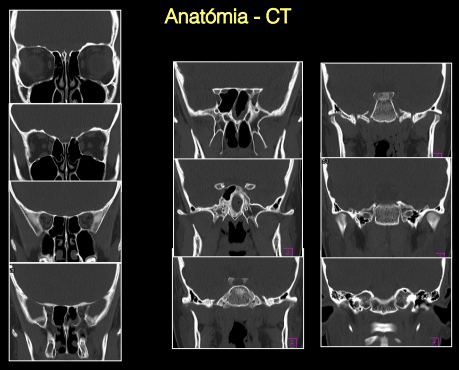

ANATÓMIA - bázis

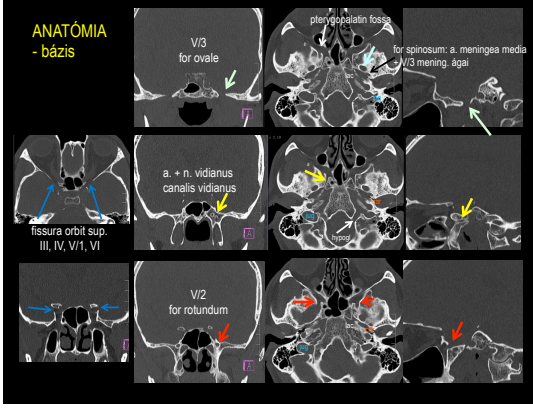

Anatómia - CT

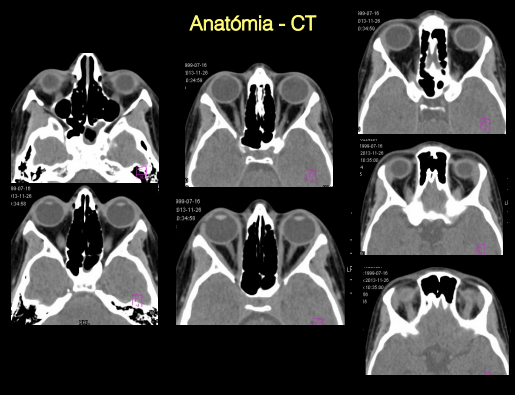

Anatómia - MR

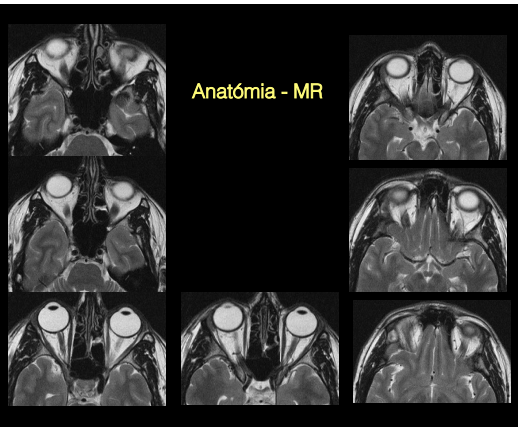

Anatómia - MR

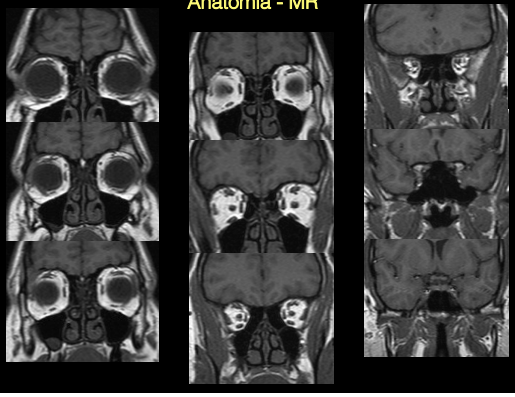

ANATÓMIA

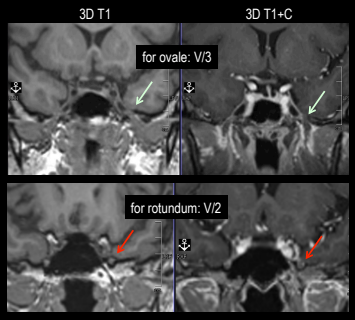

A kilépő idegeket vénás plexus kíséri: incomplett v. komplett gyűrűs halmozás az ideg körül !!

ANATÓMIA (sella vizsgálat)

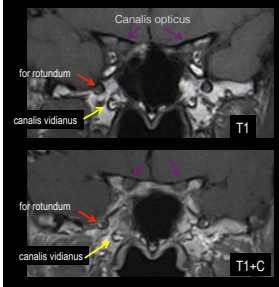

Szemmozgató idegek !

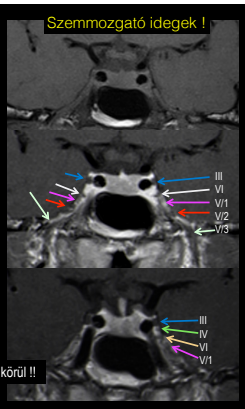

Plexus: inkomplett v. komplett gyűrűs halmozás az ideg körül !!

Vizsgálati technika/protokoll

- MR
  - vékony szeletek: max 3mm
  - Axialis T1, T2
  - Coronalis T1, (T2)
  - Coronalis STIR
  - DWI ha szükséges
  - K.a. után axialis, coronalis T1 (lehet zsírszuppresszió)
  - n. opticusra döntött ferde sagittalis (lehet zsírszuppresszió)

- CT
  - MR kiegészítéseként
  - Csontos viszonyok / meszesedés
  - vékony szeletek: max 3mm
  - Axialis, coronalis
  - n. opticusra döntött ferde sagittalis
  - lágyrész ablak
  - csont ablak
  - k.a. ha szükséges (beteg nem MR-ezhető)

Retinoblastoma

- *Első életévben tumorok 11%-a*
- *0-4 év leggyakoribb*
- *kétoldali: 20-35%*
  - *familiárisak*
- *meszesedés 90%*
- *trilateralis retinoblast.*
  - *corpus pineale*

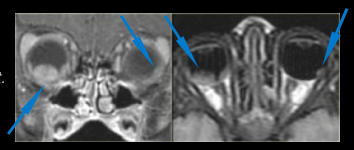

Gyerekekben szemgolyó meszesedés
= retinoblastoma,
amig másnak nem bizonyul.

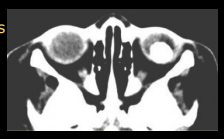

Melanoma

- **Felnőttkorban leggyakoribb intraoculáris primér tumor**
- második leggyakoribb: metastasis
- ritka: hemangioma, leiomyoma, osteoma

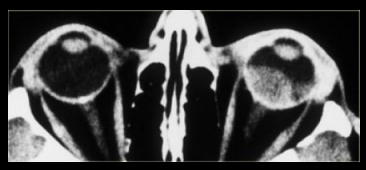

Opticus neuritis

- Opticus neuritises betegek 50%-ában alakul ki SM
- SM-es betegek 80-ában alakulhat ki valamikor
- Devic's disease (neuromyelitis optica)

- hirtelen részleges látás vesztés
- homályos látás

Thyroid endocrin opthalmopathia

Íntapadást nem érinti

Pseudotumor izmokra lokalizált

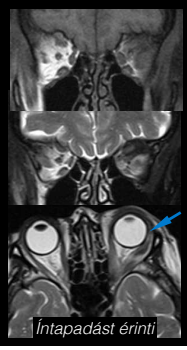

Íntapadást érinti

Pseudotumor/granuloma

orbital inflammatory syndrome (OIS)

idiopathias chr. granulomatosusos gyulladás

- **Klinikai diagnózis**, a szövettan csak megerősítheti
- gyulladás tüneteivel jelentkező féloldali orbita térfoglaló folyamat
- lokális vagy szisztémás ok kizárható
- diffúz
- lokalizált formák (periscleritis, perineuritis, myositis, dacryoadenitis)

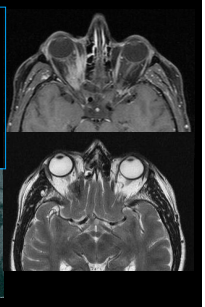

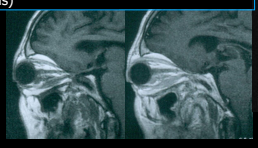

A harmadik leggyakoribb orbita betegség az endokrin ophthalmopathia és a lymphoproliferatív elváltozások után!

Orbitális cellulitis

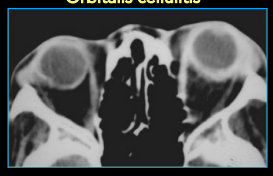

- *vörös, gyulladt szem,*
- *exophthalmus*
- *orbitalis septum !!*
- *ha felette: periorbitális - oralis AB*
- *ha alatta: orbitális - iv. AB*

Periostealis/Periorbitális abscessus

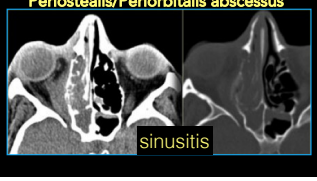

sinusitis

Orbita tumorok

1. Tumort utánzó gyulladásos elváltozások
2. Cystás elváltozások
3. Vascularis és vérzéses léziók
4. A n. opticus és a meninx tumorai
5. Perifériás ideg eredetű tumorok
6. Myogen tumorok
7. Fibrotikus kötőszöveti tumorok
8. Csont és porc eredetű tumorok
9. Lipomatosus és kevert tumorok
10. Histiocytás tumorok
11. Primer melanocytás tumorok
12. A könnymirigy primer epithelialis tumorok
13. Metastasisok
14. Lymphoid tumorok és leukemiák

Opticus glioma

- pilocytás astrocytoma
- Gyermekkori daganat
- NF1 részjelenségeként – gyakoribb
- ha kétoldali - NF I.
- Sporadikusan

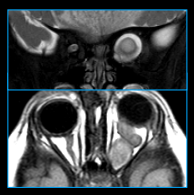

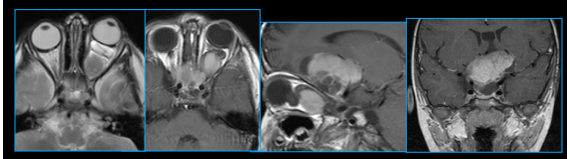

Opticus glioma

Chiasma-érintettség

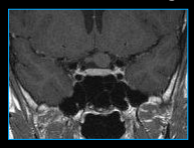

Retrochiasmalis terjedés !!

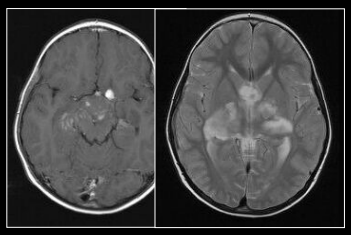

Neurofibromatosis I.

opticus glioma
myelin vacuolisatio

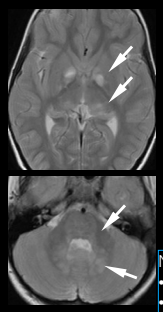

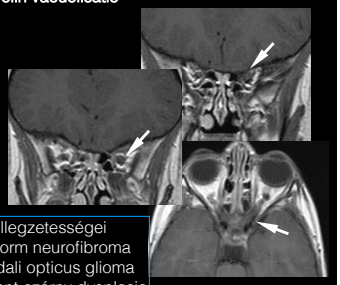

NF I. jellegzetességei
- plexiform neurofibroma
- kétoldali opticus glioma
- ékcsont-szárny dysplasia
- agyi glioma

Opticus hüvely meningeoma

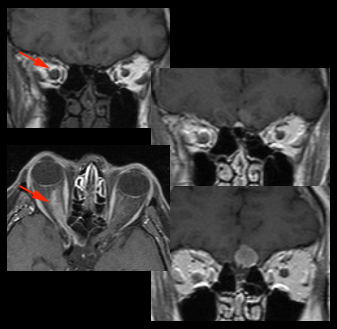

- *Tram-trac sign*
  kerékrnyom jel
- *felnőttkori tu.*
- *fiatalokban (NF)*
- *ideghüvely vastagodás*
- *meszesedhet*
- *excentrikus is lehet*

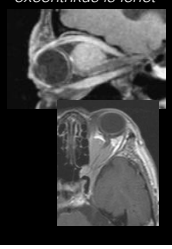

Differenciál diagnózis

opticus glioma
- gyakori
- gyermek és fiatal felnőtt
- a halmozás gyakran csekély
- meszesedés nem jellemző
- intracranialis terjedés: chiasma
- foramen-tágulat

meningeoma
- ritka
- középkorú betegek
- élénk halmozás
- gyakran meszes
- a meninxek mentén
- a foramen nem tágabb

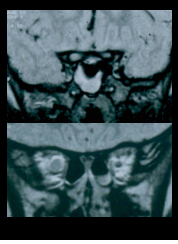

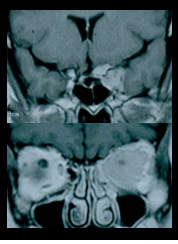

kisszárny meningeoma, post. op.

orbita, orbitacsúcs, fissura orb. sup. érintettség

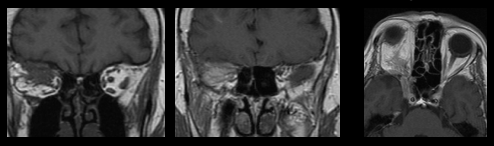

para-, intra-, suprsasellaris meningeoma

chiasma, enyhe orbitacsúcs érintettség

Cavernosus haemangioma

- Leggyakoribb felnőttkori
- vasc. elváltozások 50%-a
- benignus tumor
- izolált, tokos vénás malformáció
- Fibrotikus tok, endothel bélésű cavernák
- 4.-5. évtizedben
- Nőkben gyakoribb
- Leggyakrabban itracon.-
  - külső-felső quadráns

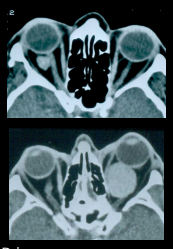

Dda:
venous varix
Schwannoma
optic nerve sheath meningioma
Lymphoma

Schwannoma / Neurinoma

- **intraconalis ritka tumor**
- Felnőttkori, benignus, tokos, Schwann sejtekből indul ki
- leggyakrabban a n.trigeminus érzőágaiból
- hasonlít a cavernosus haemangiomákhoz (talán kevésbé szabályos tumor)
- a kontraszthalmozás dinamikája elkülönítheti

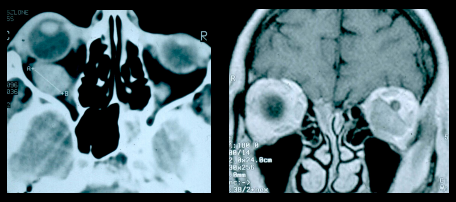

Halmozási mintázat – dinamikus MR

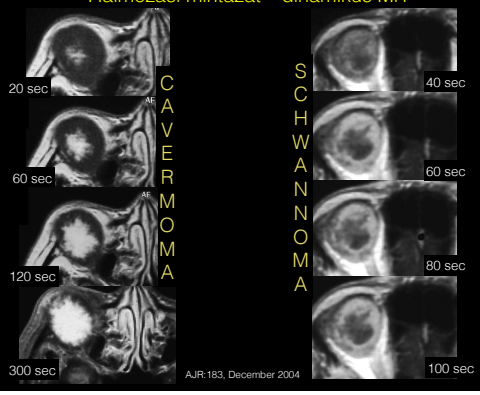

AJR:183, December 2004

Neurofibroma

- **Sporadikus forma**
  - középkorúak, lassan növekvő, tokos, jól körülírt, mérsékelt halmozású
- **Plexiform típus (neurofibromatosis része)**
  - gyermek- vagy fiatal felnőttkori (1. évtizedben leggyakrabban)
  - tokja nincs, diffúz, szabálytalan alakú, többszörös göbös tumor (általában több térrészt érint)
  - teljes eltávolítása legtöbbször nem lehetséges
  - erősen vaszkularizált részeiben intenzív halmozású

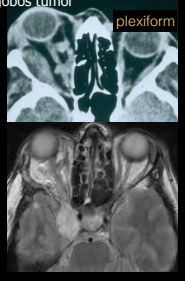

Lymphangioma

- **vénás lymphatikus malformáció**
- Gyermek- és fiatal felnőttkor
- különböző méretű nyirokércsatornából és endothelbélésű cystából áll
- tokja nincs
- cysták: serosus folyadék, vérlebontási termékek (csoki cysta) - különböző jelintenzitásúak
- Szabálytalan, multilobuláris alak, általában egyszerre több térrészben van jelen
- Lassú növekedés - a csontos orbita sokszor kitágul
- halmozás gyér vagy hiányzik
- nem állnak összeköttetésben az artériás és a vénás rendszer nagyobb ágaival

Ddx: Rhabdomyosarcoma

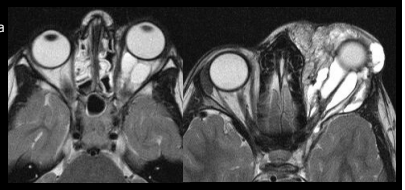

Orbita varix

erőlködés közben szemkidülledés

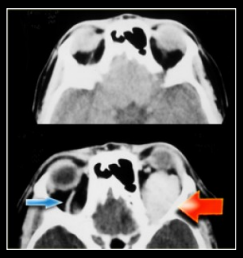

valsalva

Lymphoma / ocular adnexal lymphoma (OAL)

- A leggyakoribb (malignus) tumor a felnőttkorban (6.-7. évtized)
- Primer vagy szisztémás betegség része, B sejtes non-Hodgkin
- Az orbita bármely rétegében előfordulhat
- de lymphaticus szövet - conjunctiva, könnymirigy - itt a leggyakoribb
- indolens, fájdalmatlan, a funkciók sokáig megtartottak.
- körülírt vagy diffúz növekedésű
- intraorbitalis képleteket inkább körbeveszi, mint diszlokálja
- csontdestrukciót nem okoz

Ddx: pseudotumor, metastasis

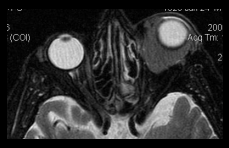

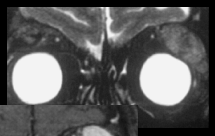

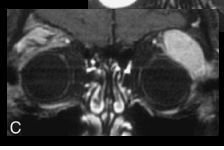

Metastasis

- ritka
- primer tumorok: mamma (75%)-, hörgő-, prostata- és vesecarcinoma
- gyermekekben neuroblastoma

- Bármilyen lehet, bármely intraorbitalis térrészben
- gyakran okoz csontdestrukciót
- diffúz, infiltratív intra- (és/vagy extra)conalis lézió
- egy külső szemizmon belüli fokális terime

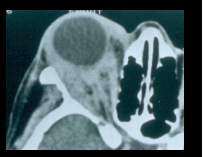

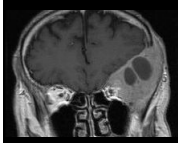

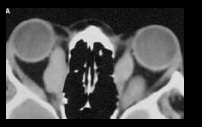

Rhabdomyosarcoma

- gyermekkor leggyakoribb malignus tumora (kisfiúk)
- Gyorsan progrediáló exophthalmus
- Hosszabb fennállás, recidiva esetén csontdestrukció
- 4 főbb típusa van:
  - embrionális
  - alveolaris
  - botryoid
  - pleomorph

- - embrionális mesenchyma maradványból és nem a külső szemizmokból származik
- - kivéve pleomorph

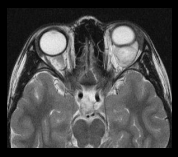

Dermoid cysta

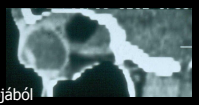

Periostealis tér

- Kongenitális, főleg a suturák mentén visszamaradt ectodermális elemek sequestratiójából
- cystás elvátozások 80%-a
- Típusos hely: felső-lateralis quadrans
- zsírdenzitású / zsírjelű, de lehet szolid, meszes részlet is

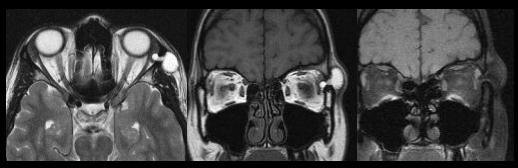

A könnymirigy betegségei

1. Gyulladások: pseudotumor és egyéb ritkább, más betegséghez tartozó gyulladás
2. Lymphoma
3. Epitheliális tumorok

Pseudotumor és lymphoma

- Csontdestrukció nincs
- Meszesedés nincs
- A mirigy mindkét lebenye nagyobb
- A bulbuson nincs benyomat
- T2 izo- vagy hypointenzitás

Epithelialis tumorok

- Csontdestrukció lehet
- Meszesedés lehet
- Az orbitális lebeny érintett
- A bulbust benyomhatja
- T2 hyperintenzitás

pseudotumor *lymphoma*

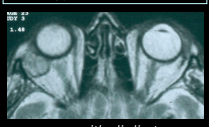

epithelialis tu.
pleimorph adenoma

A könnymirigy tumorai

1. Lymphoproliferatív tumorok - lymphomák

2. Epithelialis tumorok:

- ritkábbak, fiatalabb életkor
- a mirigy orbitalis lebenyéből indulnak ki és inkább hátrafelé növekednek
  - Pleomorph adenoma (benignus kevert tumor)
  - Malignus epithelialis tumorok
    - Adenoid cystikus carcinoma (cylindroma)
    - Pleomorph adenocarcinoma (malignus kevert tumor)
    - Nem differenciált carcinomák

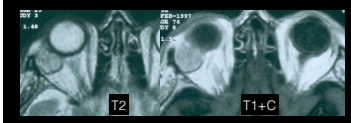

pleimorph adenoma
leggyakoribb, ritkán malignizálódhat

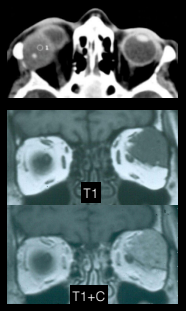

malignus epitheliális tu.
mész, csontdestructio

SINUS CAVERNOSUS INVOLVÁLÁS

Hypophysis adenoma

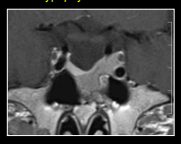

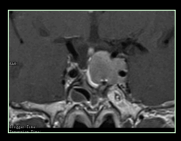

Sinus cavernosus sy.

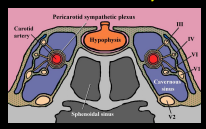

- Mpx agyideg tünet:
- Szemmozgató izom paresis
- Horner sy.
- V/1 és/vagy V/2 érzés zavarok
- Fájdalom

Meningeoma

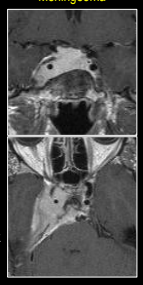

FISSURA ORBITALIS SUP INVOLVÁLÁS

Granuloma

Fissura orbit. sup. sy.

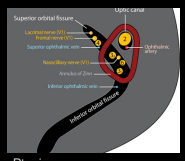

Meningeoma

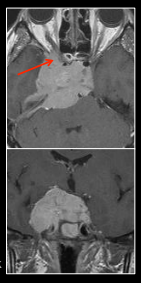

- Ptosis
- Proptosis
- Ophthalmoplegia
- Fixált, dilatált pupilla
- Anesthesia felső szemhéj, homlok