



Semmelweis Egyetem OKK Neuroradiológiai Tanszék
Magyar Neuroradiológiai Társaság
Gyakorlati Neuroradiológia



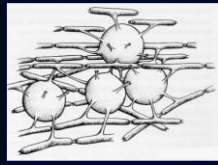
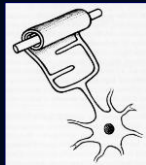Örökletes és szerzett fehérállományi kórképek Neurodegeneratív kórképek – demencia Liquor keringési zavarok

Barsi Péter

Örökletes és szerzett fehérállományi betegségek

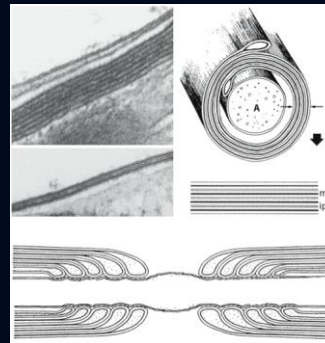
Mi a fehérállomány?

- A fehérállomány
 - mielinizált axonok tömege,
 - köztük neuroglia sejtek
 - astrocyták: skeletális, tápláló, phagocita és szabályozó funkció
 - oligodendrocyták: az axonokat (akár 40-et) mielinnel burkojják be
- Oligodendrocyta sejttest/mielin membrán arány: 1:620.
- Mielinizált axonok kisebb mennyiségben a cortex-ben és a SZÁ magvakban is jelen vannak, a legtöbb a thalamusban és globus pallidusban



Valk-van der Knaap: Magnetic resonance imaging of white matter diseases, Springer

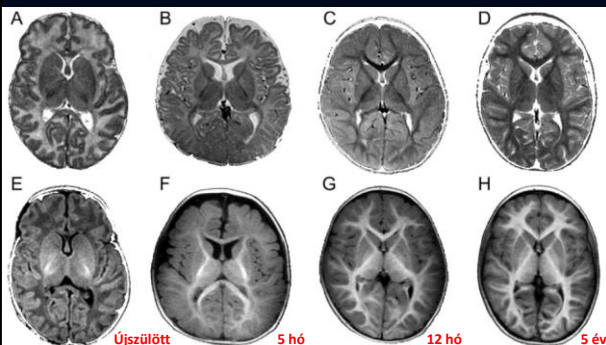
Mi a mielin?



- Kétrétegű molekuláris membrán
 - elsősorban telített és nagyon hosszú szénláncú zsírsavakból áll (70-80%), így nagyon stabil
 - fehérje molekulákat tartalmaz belül és a felszínen
 - szorosan feltekeredik az axon körül
 - az axonok mentén a Ranvier befűződések választják el
- Az idegi ingerületvezetés sokkal gyorsabb, ha Ranvier-ről Ranvier-ra ugrik.

Van der Knaap-Valk: Magnetic resonance of myelination and myelin disorders, Springer, 2005

A mielin érése T2 (felső) és T1 (alsó) képeken

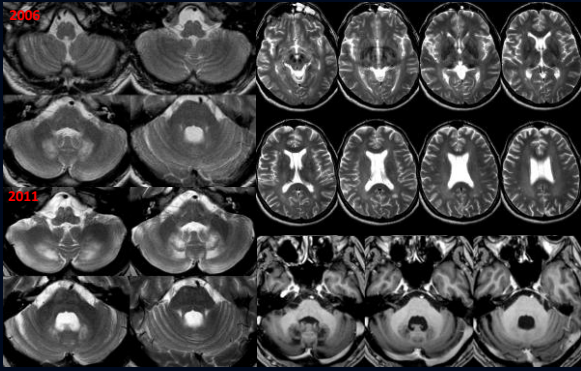


Schiffmann R, van der Knaap MS, Neurology 2009;72:750–759

Örökletes „FÁ” betegségek: ritkák, akkor miért fontosak?

1. Diagnosztika: segíthetünk leszűkíteni a szükséges laboratóriumi és genetikai vizsgálatok körét
2. Terápia:
 1. Jelenlegi
 2. Kutatás, jövő (génekészlet)
3. Genetikai tanácsadás!

PF Örökletes acs. Zavar, késői klinikai manifesztáció:
Cerebrotendinous xanthomatosis, 31/36 éves férfi



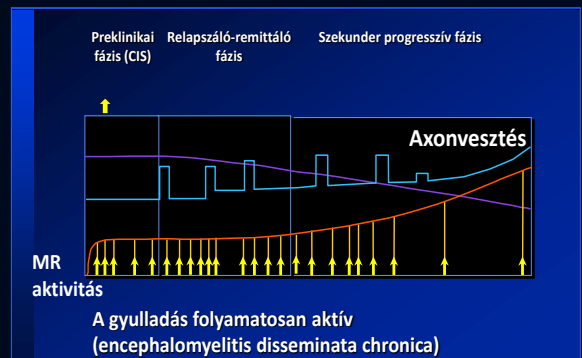
Csoportosítás II. Szerzett mielin betegség

1. Nem fertőző gyulladásoz (SM és társai, ADEM)
2. Fertőző-gyulladásoz (HIV, CMV, PML, SSPE, rubeola)
3. Toxikus-metabolikus zavar (CP-EPM, funicularis myelosis, Marchiafava-Bignami, Wernicke, ...)
4. Hipoxia-ischaemia
5. Trauma (mechanikus, irradiáció)

Sclerosis multiplex

- 1 millió eset világszerte
- 6-8000/10 millió beteg Magyarországon
- Nő/férfi arány 2:1

A relapszáló-remittáló SM tipikus lefolyása



Az SM 2001-es Mcdonald-klassifikációja a diagnózis biztonsága alapján

- SM
- Leheteséges SM
- Nem SM

A McDonald klasszifikáció lényege

- Az időbeli terjedés objektív kimutatása
- A térbeli terjedés objektív kimutatása
- Más, jobb magyarázat kizárása

McDonald WI et al, Ann Neurol 2001; 50: 121-127

A legfontosabb kitétel, amit a revíziók sem érintenek:

Az SM elsődlegesen klinikai diagnózis: ≥ 2 shub = ≥ 2 góc objektív klinikai bizonyítéka vagy 1 góc objektív klinikai bizonyítéka és 1 korábbi shub elfogadható kórtörténeti bizonyítéka.

Minden paraklinikai módszer csak segítség.

MR vizsgálat: az egyik legfontosabb paraklinikai módszer

A betegség módosító szerek (BMT) miatt fontos

1. DIAGNÓZIS:

1. RR-SM – BMT **adható**
2. korai fázisban (CIS)

2. HATÉKONYSÁG, TERÁPIÁS BIZTONSÁG

1. BMT **hatékony** (nincs progresszió)
2. Nincs jelentős **melékhatása**
3. Nem **más-betegség** okozza az új és különös tüneteket

A McDonald MR kritériumok 2010-es revíziója és annak 2017-es MAGNIMS revíziója, majd annak 2021-es MAGNIMS revíziója (cél a szenzitivitás növelése azonos specificitás mellett)

Térbeli terjedés igazolása:

Legalább 1 T2 góc legalább 2 lokalizációban:

- Periventricularis (MAGNIMS: 3)
- (Corticalis/)*l*uxtacorticalis
- Infratentorialis
- Gerincvelő
- NO

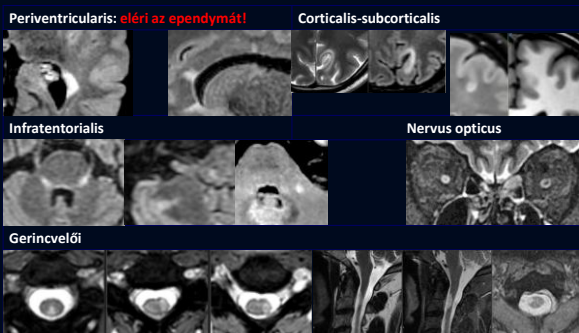
(A tünetet okozó agytörzsi vagy gerincvelői góc nem számít bele.)

Időbeli terjedés igazolása:

1. Új T2 vagy halmozó góc megjelenése egy korábbi MR-hez képest
2. Tünetet nem okozó halmozó és nem halmozó gócok együttes jelenléte
3. GV felesleges

Polman CH et al, Ann Neurol 2011; 69:292-302
Thompson AJ et al, Lancet Neurol 2018; 17: 162-73

Tipikus lokalizációk (TL)



Megfelelő MR protokoll szükséges!

- A **diagnózis** felállításához (BT kritériumok)
- Az **időbeli és térbeli disszemináció** kimutatásához (új és halmozó gócok kontroll vizsgálatnál)

Például

- Nem látjuk meg az új 3 mm-es gócot 6 mm-es T2 szeleteken
- Nem észleljük az axonkárosodást jelző „fekete lyukakat” T1 szekvencia nélkül
- Nem észleljük az aktív gócot kontrasztanyag alkalmazása nélkül.

2 protokoll

1. Diagnosztika, DDG: (Diagnosztikus MR kontrasztanyaggal) mindent bele!

- Kontrasztanyag
- Axiális 3 mm-es T2
- Axiális DWI/ADC
- Axiális SWI!!!
- Szagittális 3D FS FLAIR
- Szagittális 3D T1
- Orbita koronális STIR

Szükség esetén

- MRA
- MRP
- MRS
- Orbita kontrasztos
- Gerincvelő

2. Terápia hatékonyság, biztonság (SM követés natív, Tysabri követés natív)

- Szagittális 3D FS FLAIR
- (Szagittális 3D T1)
- Axiális DWI/ADC
- SWI?!

Tumefaktiv góc, gyanús elváltozás

- Kontrasztanyag
- MRP
- Esetleg MRS

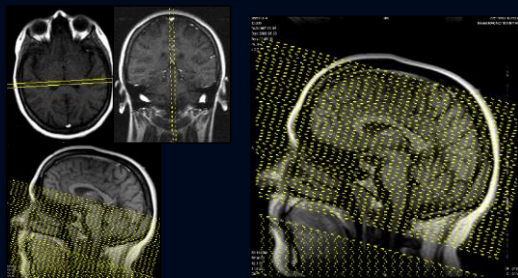
Szükség esetén

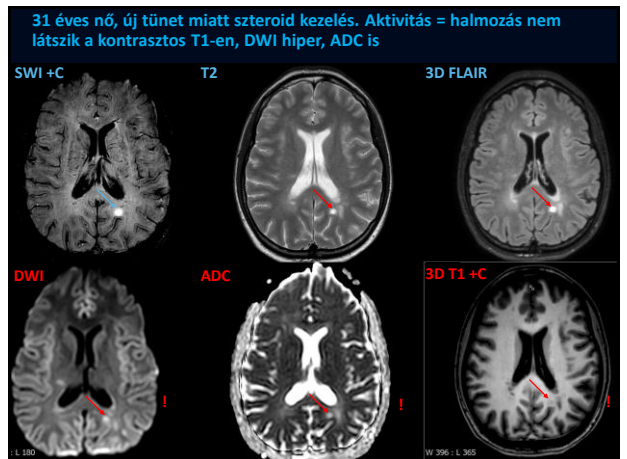
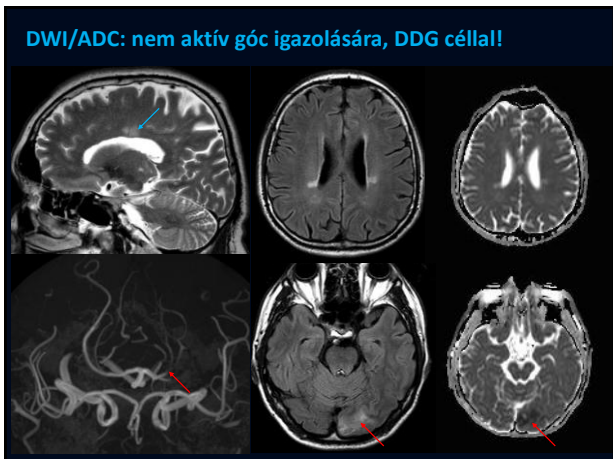
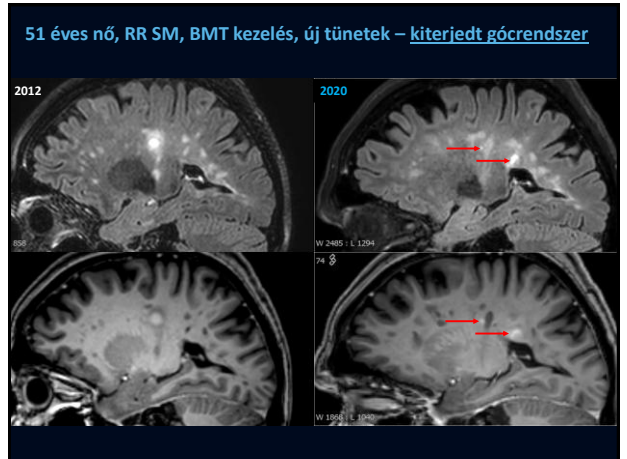
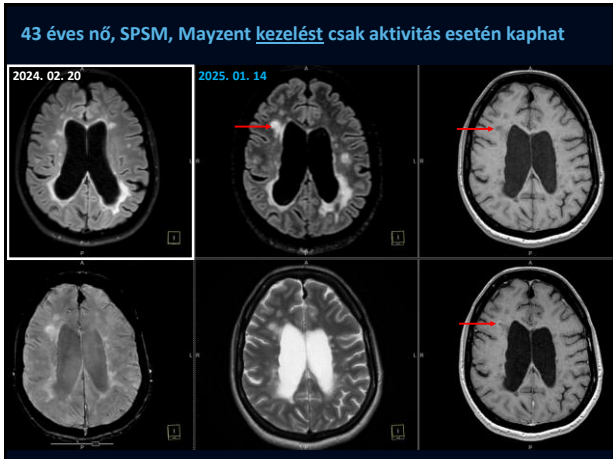
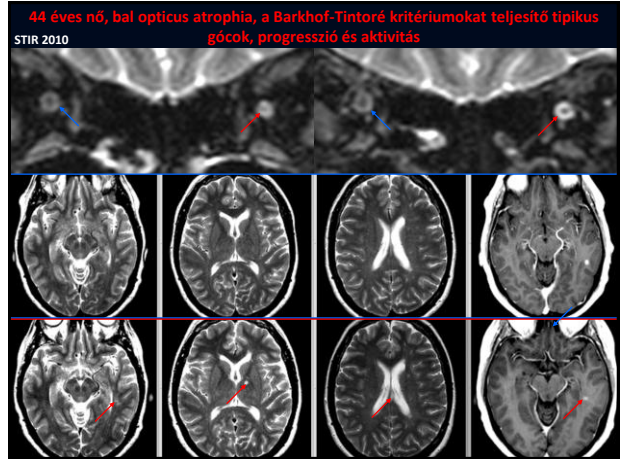
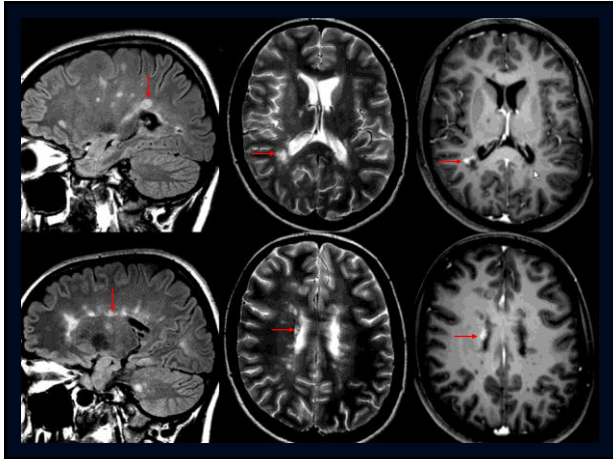
- Gerincvelő

PML/fertőzés gyanús eltérés

- Kontrasztanyag
- SWI

A DIS-DIT megítélésére alkalmas MR protokoll





Kontrasztanyag SWI

- > CVJ
- > PSZG
- > Halmazás
- > DDG

csak az alap vagy fázisképeken

Protokoll 2: Betegség aktivitás, terápia hatékonyság, PML

Jellegzetes elváltozások: Nervus opticus – neuritis retrobulbaris

Akut

Krónikus

Gerincvelői elváltozások jellegzetességei

1. Enyhe GV oedema (akut) vagy atrophia (krónikus)
2. T2-STIR ↑, T1 ↑
3. Átmérő ≥ 3 mm
4. < 2 szegmentum
5. A GV harántmetszetének csak egy része érintett

Gerincvelői elváltozások jellegzetességei

Leletezés: legyen standardizált

Wattjes MP et al. Lancet Neurol 2021; 20: 653-70

Diagnózis 1

- > Agyi góccok száma:
 - > Tipikus lokalizációnként
 - > <20 gócnál pontos szám,
 - > <50,
 - > 50-100,
 - > több mint 100,
 - > Számítalan
- > Gerincvelőben: <10 pontos szám, több mint 10, diffúz
- > Halmazó góccok száma
- > CVJ ≥ 6, PSZG
- > T1 liquor jelű góccok száma
- > Atrophia
- > Nem SM-es elváltozások

Vélemény:

- > DIS
- > DIT
- > CVJ, PSZG
- > Axonkárosodás
- > Egyéb

Diagnózis 2

- > Új góccok száma
- > Halmazó góccok száma
- > Egyéb

Vélemény:

- > DIT?
- > Egyéb

Ismert SM, terápia hatékonyság, biztonság

- > Új góccok száma
- > (Halmazó góccok)
- > PML/fertőzés?
- > Atrophia
- > Egyéb

Vélemény:

- > Progresszió?
- > PML/fertőzés?
- > Atrophia
- > Egyéb

Elkülönítendő kórképek

Betegségcsoport	Példák
Immun-mediált	Sarcoidosis, SLE, vasculitis, Sjögren, Behçet, Susac, Sneddon
Infekciók	Lyme, Whipple, syphilis, chronicus meningitis
Ischaemia	Cardioemboliás stroke, APL, CAA, cavernosus haemangioma
Gerincvelő	Syringohyromyelia, tumor, degeneratív myelopathia, cavernosus haemangioma
Örökletes	Örökletes spasticus paraparesis, ALD, MLD, tárolási betegségek, CADASIL, mitochondriális betegségek
Malabszorpció	B12 hiány, coeliakia, rézhiányos myelopathia
Tumor	Paraneoplasticus cerebellaris szindróma, paraneoplasticus myelopathia, lymphoma (primer cerebellis, intravascularis)

RIS – radiológiailag izolált szindróma

Montalban, ECTRIMS, 202409

Alapelv:

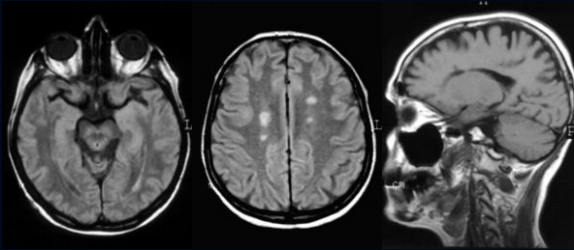
RIS = SM-re jellegzetes FÁ gócok véletlen felfedezése gyulladással demielinizációra jellemző klinikai tünetek nélkül

Javaslatok:

- DIS¹ + DIT² = SM
- DIS + OKG³ = SM
- DIS + ≥ 6 CVJ⁴ = SM

- ¹térbeli disszemináció
- ²időbeli disszemináció
- ³oligoklonális gammopátia
- ⁴centrális véna jel

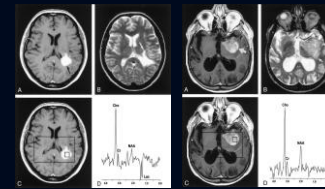
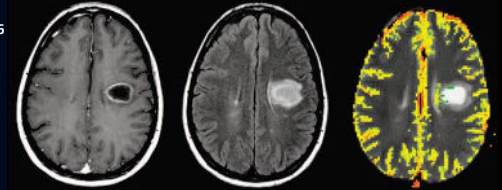
Véletlen lelet: valószínű időskori tünetmentes SM



60 éves nő. Évek óta fejfájás, mely az utóbbi időben fokozódott, hányás kíséri. Neur. neg. CT: min. atrophia, j. lacunaris infarctus.

Tumefaktiv SM góc

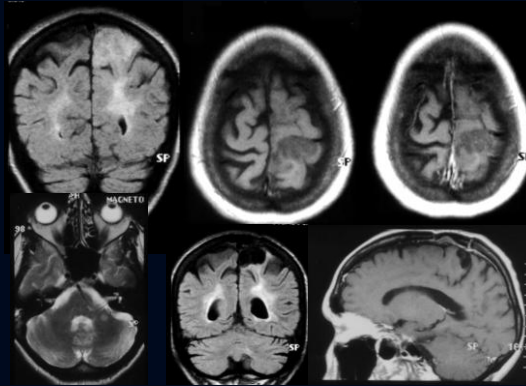
Cha, AJNR 2006
27: 475-87



- A rCBF növekedés hiánya elkülöníti a tumefaktiv SM gócot a metastasistól és primer tumortól.
- DWI/ADC elkülöníti az abscessstól.
- Nincs jelentős különbség a t-MS és a malignus tumor MR spektruma között.

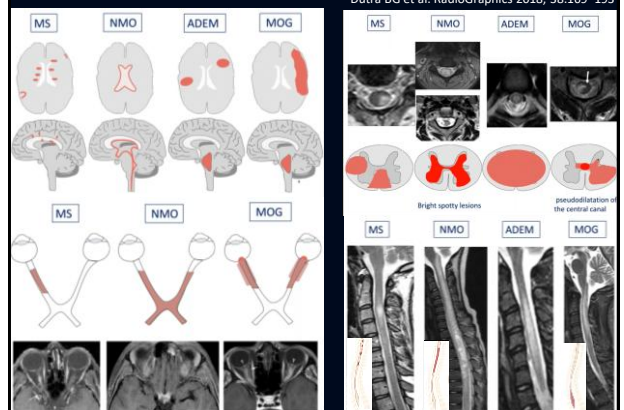
Saindane et al. AJNR 2002; 1378-86

53 éves nő. Évek óta kezelik SM-mel, újabban fokozódó j. hemitünetek és fokális epilepsziás rohamok – A3. **TÉRFOGLALÓ CORTICALIS-subcorticalis**



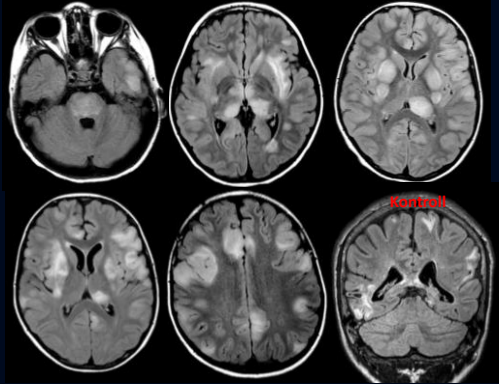
Differenciál diagnosztika

Thurner, Majda: Demyelinating Disorders, ESNR Webinar, 20200506
Dutra BG et al. RadioGraphics 2018; 38:169–193



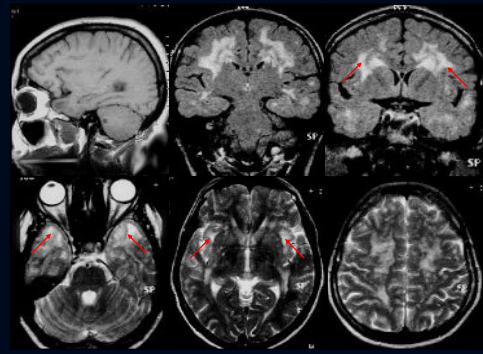
**Monofázisos postinf.
demyelinisatio: ADEM**

- SZÜRKEÁLLOMÁNY
- ENCEPHALOPATHIA
- NEM JÖN VISSZA



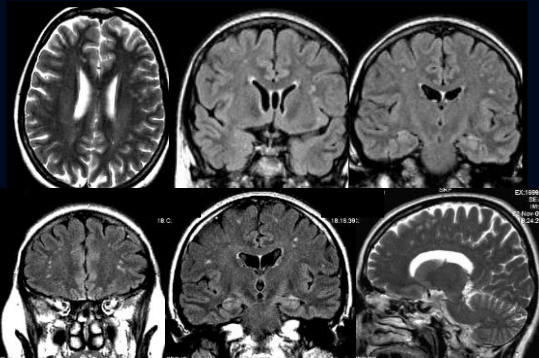
**Differenciál diagnosztika:
CADASIL**

- SZIMMETRIKUS
- TEMPORALIS POLUS



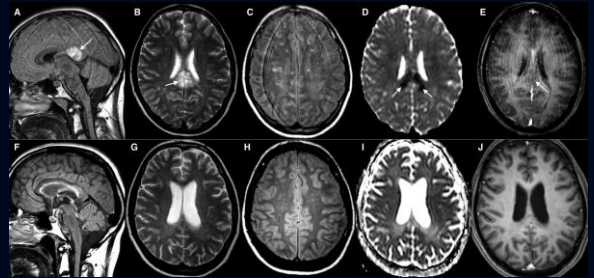
Vasculitis - SLE

- ép corpus callosum
- nincs CVJ
- nincs PSZG



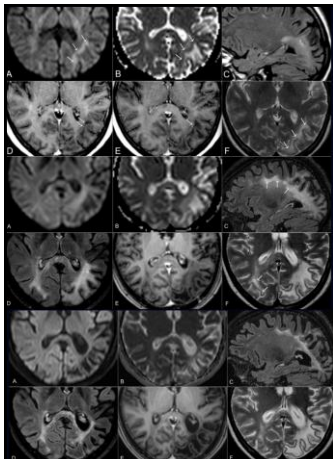
Susac-szindróma

- kiterjedt diffúzió gátlás



- Fiatal nők (20-40 év)
- Microangiopathia: agy, retina, cochlea
- Következmenyes látás- és hallásvesztés, személyiség- és memóriazavar.
- Immun-mediált lehet, mert reagál az immunosuppresszióra és gyulladás látszik a szövettanon.

**Progresszív multifokális
leukoencephalopathia –
natalizumab és egyéb BMT
(NAGYON RITKÁN!)**



1. Subcortalis és mély FA-t érinti
2. Kétoldali, nem szimmetrikus
3. Minimális oedema
4. Ritkán halmozza a KA-t
5. Kezdetben nincs atrophia

Magas kockázató betegeknekél
(magas JCV antitest titer, > 2 év
kezelés, korábban más BMT)

Protokoll:

2. év után évente teljes, 3-4
havonta rövid protokoll:
- 3D FLAIR
- DWI/ADC
- Radikológus megnézi a képeket
- Ha gyanús, kiegészítve teljes
protokollra

Alacsony kockázat = évente teljes
(KA megfontolandó)

**Mi jellemző a sclerosis multiplex MR
vizsgálatára?**

- a. A rutin koponya MR minden esetben kielégítő információt nyújt.
- b. A terápiát alapvetően befolyásoló térbeli-időbeli progresszió csak a megfelelő protokoll szerint végzett kontrasztanyagot MR vizsgálatok összehasonlításával ítéltető meg.
- c. Gerinc MR vizsgálatot nem végzünk sclerosis multiplexben.
- d. A neuritis retrobulbaris megítélésére a natív axiális T1 szekvencia alkalmas.

???



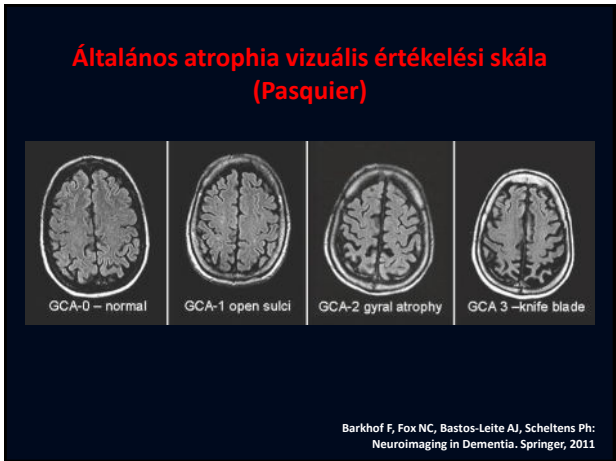
Neurodegeneratív kórképek: dementia, mozgásbetegségek

- ### Dementia: Miért kell képalkotó vizsgálat?
1. Műtétrel gyógyítható elváltozások (subduralis, intracerebralis haematoma, tumorok, így gliomatosus diffusa, lymphoma, frontalis meningeoma) kimutatása (<1%)
 2. **Temporomedialis atrophia** (főleg hippocampus és gyrus parahippocampalis) kimutatása. Az Alzheimer-kór specifikus jele, hiánya nem zárja ki az AD-t.
 3. **Egyéb focalis atrophia** (frontalis, occipitalis, szimmetrikus vagy aszimmetrikus) kimutatása
 4. **Vascularis elváltozások kimutatása**
 1. Nagyer infarctusok
 2. Lacunaris infarctusok
 3. Fehérállományi elváltozások
 4. Speciális kórképek
 5. **Egyéb demenciát okozó kórképek, köztük mozgásbetegségek** kimutatása

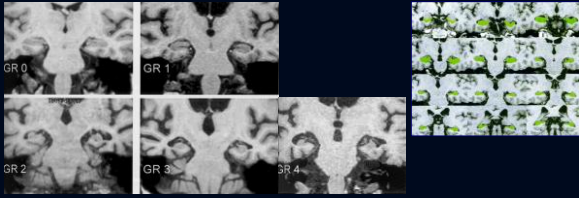
MR protokoll

Szekvencia	Cél
3D T1 szekvencia, rekonstrukciók	Finom struktúra, planimetria-volumetria
Axiális FLAIR	Ischaemiás és egyéb állományi elváltozások
Axiális GRE T2*/SWI	Vérzés, meszesedés
Koronális HR TSE T2 a temporalis lebenyre döntve	Hippocampus
Egyéb módszerek (DWI-DTI/ADC, kontrasztanyag, MRA, MRP, MRS , fMRI)	DDG, funkció, keringés, biokémia

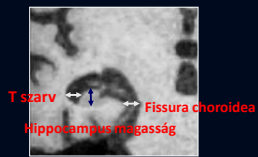
- ### Az atrophia lehetséges mérési módjai
- **Vizuális skála („arany szemmérték”):**
 - 80% szenzitivitás, 85% specifitás AD-ben
 - az értékek alig kisebbek MCI-ben (AD-ben 15-30, MCI-ben 10-15% a hippocampalis volumenvesztés)
 - Hi éves volumenvesztés N idősbén 1,41%, AD-ben 4,66%
- Üzenet: bonyolult számítógépes képfeldolgozó módszerek nélkül is informatívak lehetünk!**



Alzheimer-kór: Scheltens-skála

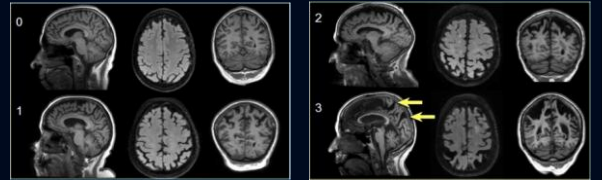


Pont	Fissura choroidea szélesség	T szarv szélesség	Hippocampus magasság
0	N	N	N
1	↑	N	N
2	↑↑	↑	↓
3	↑↑↑	↑↑	↓↓
4	↑↑↑	↑↑↑	↓↓↓

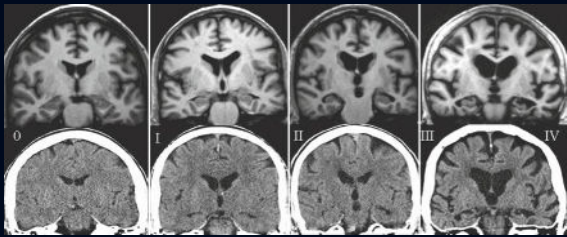


Parietalis atrophia: Koedam-score

Koedam score for Parietal Atrophy	
Grade 0	no cortical atrophy / closed sulci of parietal lobes and cuneus
Grade 1	mild parietal cortical atrophy / mild widening of posterior cingulate and parieto-occipital sulci
Grade 2	substantial parietal atrophy / substantial widening of the sulci
Grade 3	end-stage 'knife-blade' atrophy / extreme widening of the posterior cingulate and parieto-occipital sulci



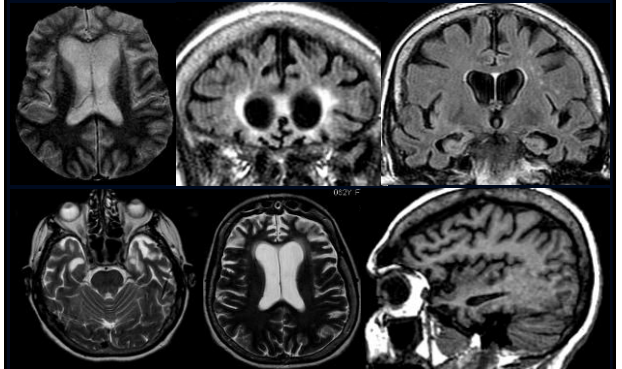
Focalis atrophia



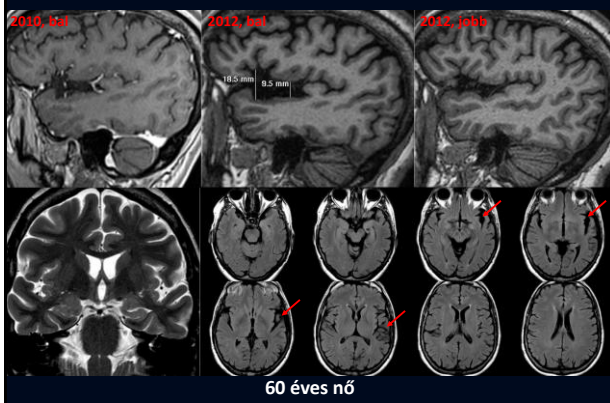
CT: volumen vagy dual source CT-vel jó minőségű képanyag, koronális síkban is – tartsuk fenn pacemaker-es, klauszrofóbiás vagy nagyon idős betegek számára!!

Barkhof F, Fox NC, Bastos-Leite AJ, Scheltens Ph: Neuroimaging in Dementia. Springer, 2011

Frontotemporalis lobaris degeneratio viselkedészavarral járó variánsa (BvFTLD – Pick)



FTLD: progresszív non-fluens aphasia



60 éves nő

STRIVE: STandards for Reporting Vascular changes on nEUroimaging

	Ischemic and subarachnoid spaces	White matter hyperintensities	Leukoaraiosis	Prominent gyri	Cerebral microbleeds	Sulci, cisternae	Lobes atrophy	Atrophy
Example image								
Schematic								
Vascular diameter	<15 mm	Variable	3-15 mm	>2 mm	<15 mm			
Comment	Best observed on DWI	Located in white matter	Usually seen hyperintense on FLAIR	More dense without hyperintense on FLAIR	Detected on GRE, SWI, or T2*-weighted sequences			
DBP	T	---	++(1)	---	---	---	---	---
FLAIR	T	T	T	T	---	---	---	---
T2*	T	T	T	T	---	---	---	---
T2	T	++(1)	T	T	---	---	---	---
T2* weighted GRE	---	---	++(1) (Fluoroplag)	---	---	---	---	---

Wardlaw JM et al Lancet Neurol. 2013; 12: 822-838. doi: 10.1016/S1474-4422(13)70124-8; 10.1016/S1474-4422(13)70124-8

Sporadikus kísérbetegség: DDG

	Arteriolosclerosis/hipertenzív (lenticulostrialis artériák)	Cerebralis amyloid angiopathia (cort.-leptomening. artéri(ol)ák)
ISCHAEMIA	Centrális	Perifériás
Lacunák	BG, THAL, mély FÁ, pons	perifériás lacunák
FLAIR ↑ góccok	BG körül	> 10 subcort. hátsó periventricularis
VÉRZÉS	Centrális	Perifériás
Cerebralis*	BG, THAL, mély FÁ, pons	corticalis, subcorticalis superficialis siderosis
Cerebellaris*	mély FÁ, magvak	corticalis, subcorticalis
Tág PVT-k	BG >20	centrum semiovale

*AS újravérzés = 2%/év

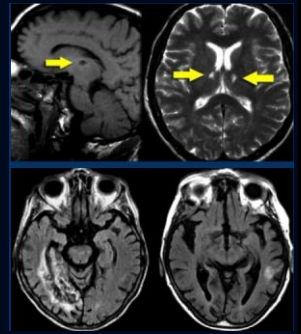
CAA = 7-10%/év, 65 év felett a spontán ICH 2. leggyakoribb oka!

Pasi M et al Stroke 2020;51:47-53. DOI: 10.1161/STROKEAHA.119.024148

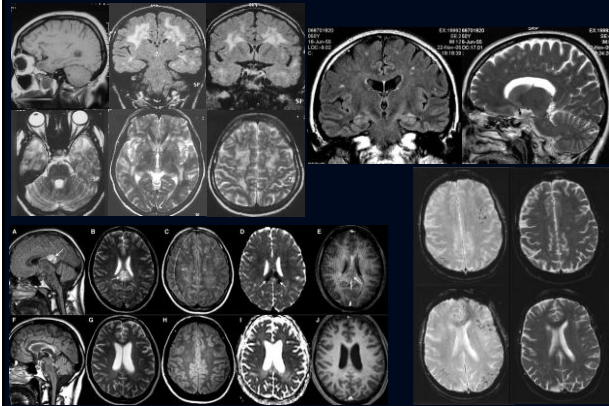
Vascularis dementia

Strategic Infarctions

Med Cerebral Artery	Parieto-temporal or temp-occip association areas Angular Gyrus
Post Cerebral Artery	Paramedian thalamic, inferior medial temporal lobe
Watershed infarctions	Superior frontal or parietal
lacunar infarctions	Bilateral thalamic



Egyéb vasc. kórképek: CADASIL, vasculitis, Susac, CAD

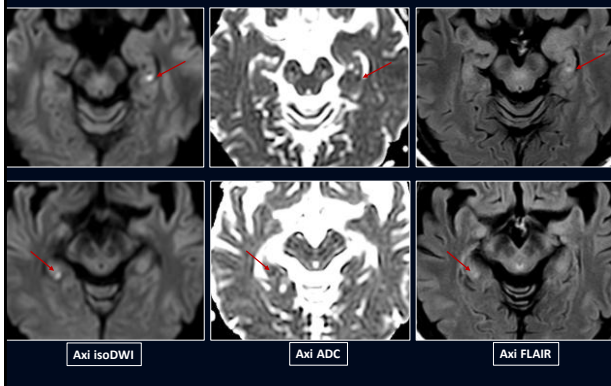


„Sürgős dementia” 1

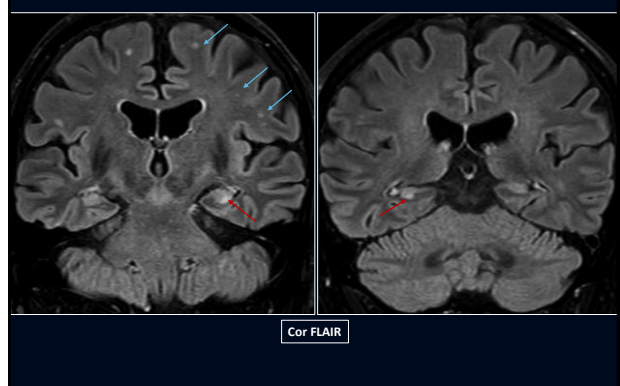
Klinikai adatok:

- A 69 éves, hypertonia és mélyvénás thrombosis miatt kezelt férfi beteget átmeneti zavartság és mnesztikus zavar miatt vettük fel.
- CDS: enyhe atherosclerosis.
- EEG-n nincs epileptiform hullámtevékenység.
- A rosszullét hátterében elsősorban TGA merül fel.
- Epileptogen laesio? Tranzien globális amnéziára utaló radiológiai eltérés?

MR vizsgálat



MR vizsgálat



Vélemény:

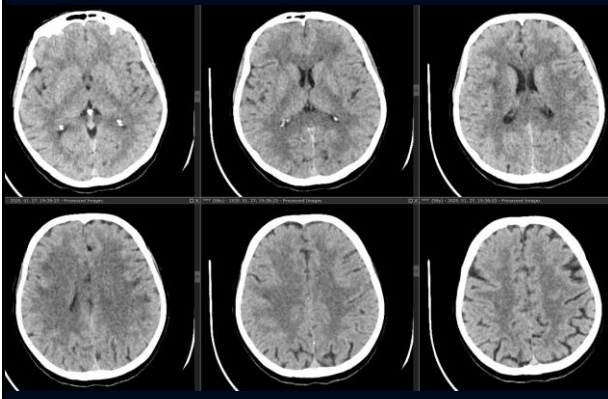
- Kétoldali hippocampalis góc akut cytotoxicus oedemával, feltehetően akut ischaemias eredettel. Az eltérések transiens globalis amnesia részjelenségének tarthatók.
- Enyhe chronicus kisérbetegség jelei.
- Ép artériás rendszer.

„Sürgős dementia” 2

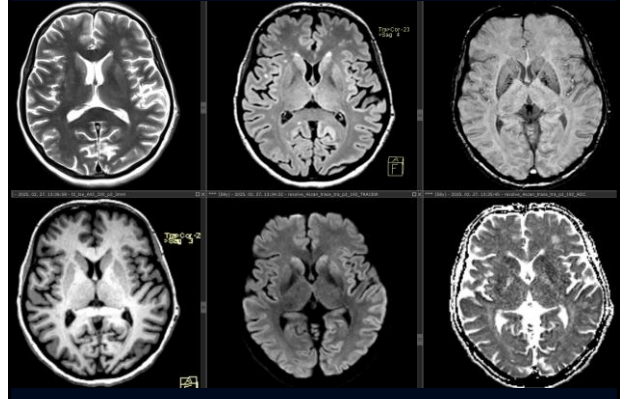
Klinikai adatok:

- 2024. december óta progrediáló jobb oldali cerebellaris tünetek (hemiataxia, dysarthria) paraneoplazias syndroma gyanúja miatt. Emellett felmerül autoimmun encephalitis, agytörzsi illetve hippocampalis laesiót is kérdeznek.
- 2025. 02. 05-én 0,3T MR készüléssel vizsgálat készült. Az elváltozások vascularis laesióknak felelnek meg.
- Az agytörzs és a hippocampusok pontosabb megítélésére célzott nagy térerejű MR vizsgálat javasolt.

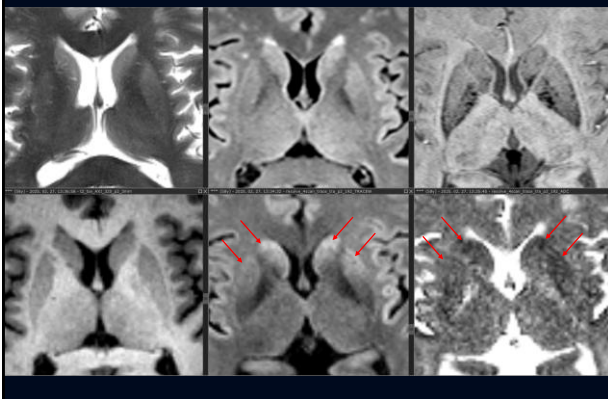
CT vizsgálat



MR vizsgálat



MR vizsgálat



Vélemény:

- Közepes fokú pontin túlsúlyú kisérbetegség (Fazekas 2).
- Szimmetrikus striatalis diffúziógátlás. Paraneoplazias, autoimmun jelenség mellett **Creutzfeldt-Jakob betegség** lehetősége is felmerül.
- Cerebellaris elváltozás nem látható.

Strukturált leletezés: demencia

➤ Atrophia:

- Kamrarendszer
- Globális corticalis
- Fokális corticalis
- TMA
- Parietalis, egyéb

➤ Tumor

- NRH
- Egyéb

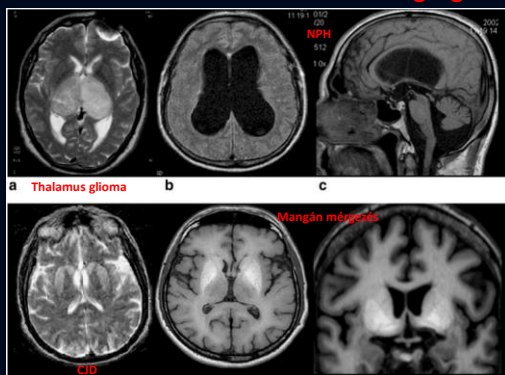
Vélemény

- Normális involúció
- AD, FTLD, egyéb fokális atrophiával járó kórkép?
- CAD, CBB, FXTAS, MSA?
- NPH, tumor?

➤ Vascularis:

- Nagyr infarctus
- Stratégiai infarctus
- Kísérbetegség
- Fazekas
- Lacunaris
- Haemosiderin

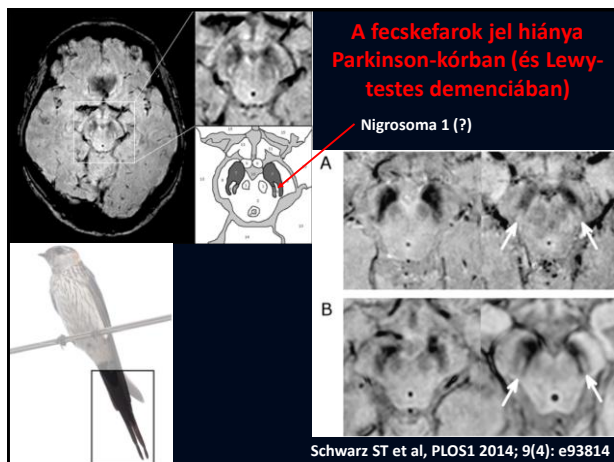
Parkinsonos tüneteket okozó betegségek



Mascalchi et al. Movement disorders: Role of imaging in diagnosis. JMRM 2012; 35: 239-255

A képkötő vizsgálatok eredménye Parkinson-kórban

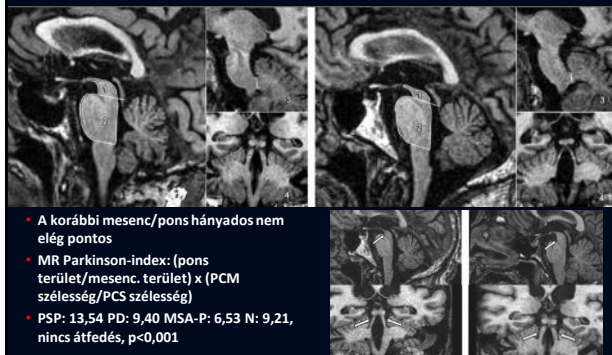
- Fecskefarok jel hiányának kimutatása
- Egyéb diagnózisok (atipikus és szekunder Parkinson-szindrómák) kizárása
 - demencia > PK tünetek → AD és VaD
 - koronális T2, 3D T1: Tmed – Hi atrophia
 - FLAIR, GRE T2*, DWI/ADC: vascularis
 - PK tünetek > demencia → atipikus Parkinson szindrómák (PSP, CBD, MSA, FTLD)
 - DaTSCAN a dopaminerg deficit kimutatására
 - strukturális MR a Hi atrophia (AD), FT atrophia (FTLD), FP atrophia (CBD), mesencephalon atrophia (PSP) és pontocerebellaris atrophia (MSA) kimutatására



Schwarz ST et al, PLOS1 2014; 9(4): e93814

PSP, IPK, MSA-P, N elkülönítése

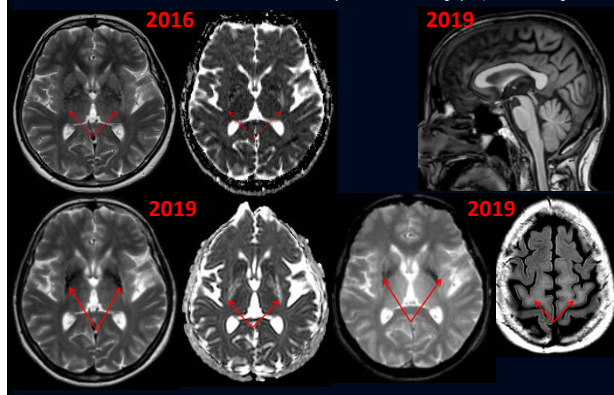
Quattrone et al., Radiology 2009; 246: 214-221
Morelli M et al, Movement Disorder 2011; 26: 527-33

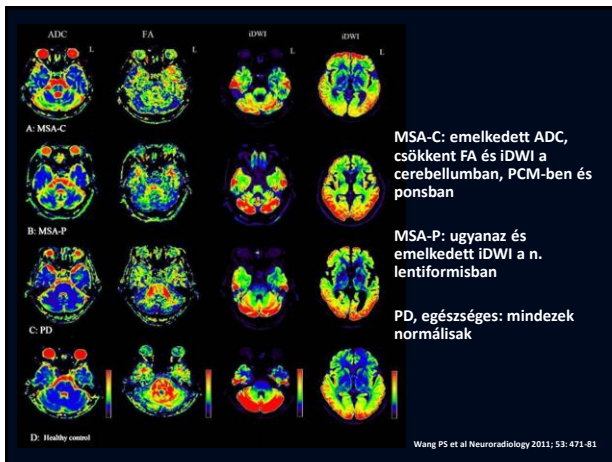
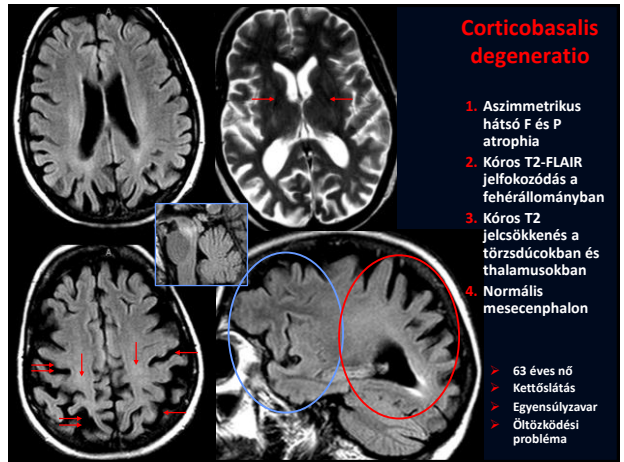
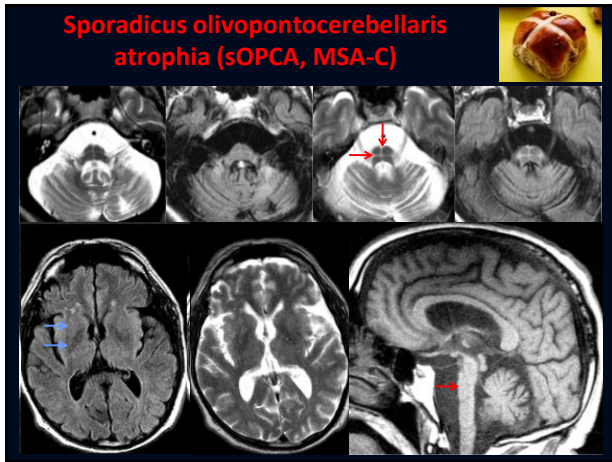


- A korábbi mesenc/pons hányados nem elég pontos
- MR Parkinson-index: (pons terület/mesenc. terület) x (PCM szélesség/PCS szélesség)
- PSP: 13,54 PD: 9,40 MSA-P: 6,53 N: 9,21, nincs átfedés, p<0,001

MSA-P (SND) gyanúja

Fokozódó fáradékonyság, írászavar, jobb kéz ügyetlenné válása
Kontroll során mozgáskészség romlás, tartási instabilitás, kifejezettebbé váló micrographia, többszöri elvágódás

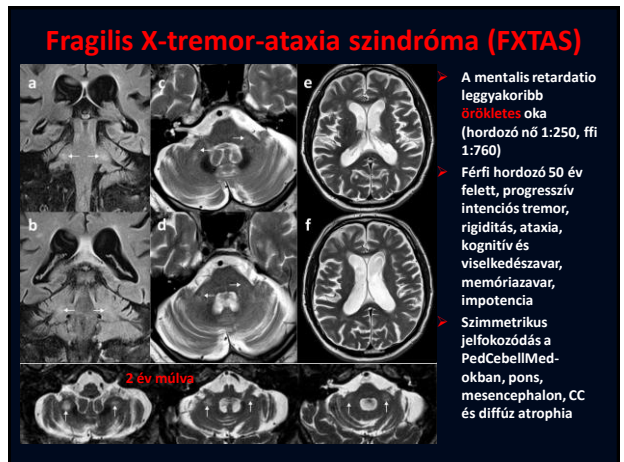




MSA-C: emelkedett ADC, csökkent FA és iDWI a cerebellumban, PCM-ben és ponsban

MSA-P: ugyanaz és emelkedett iDWI a n. lentiformisban

PD, egészséges: mindezek normálisak

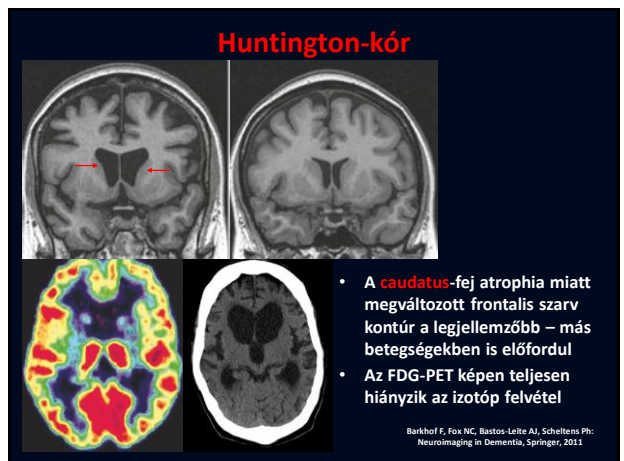


Fragilis X-tremor-ataxia szindróma (FXTAS)

Diagnostic Criteria for FXTAS (Mandatory Criterion: *FMR1* Allele Size of 55–200 CCG Repeats)

1. Definite:
 - A. one clinical major criterion (clinical major criteria: intention tremor and gait ataxia; clinical minor criteria: parkinsonism). *and*
 - B. one radiological major criterion (radiological major criterion: symmetric white-matter lesions involving the middle cerebellar peduncles; radiological minor criteria: white-matter lesions in cerebral white matter, moderate-to-severe generalized atrophy) *or*
 - C. presence of inclusions (the presence of intranuclear—neuronal and astrocytic—inclusions has been added as an additional criterion for FXTAS, on the basis of examination of post-mortem brain tissue).
2. Probable:
 - A. two clinical major criteria *or*
 - B. one radiological major criterion *and*
 - C. one clinical minor criterion.
3. Possible:
 - A. one clinical major criterion *and*
 - B. one radiological minor criterion.

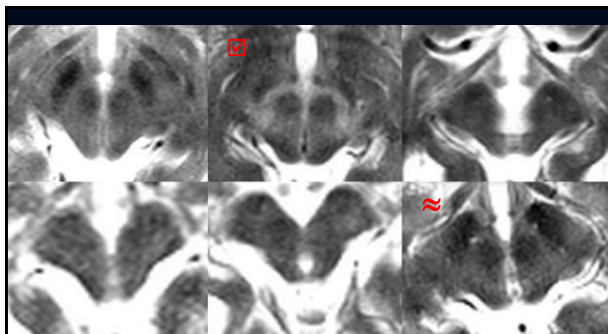
Hagerman PJ et al. *Am J Hum Genet* 2004; 74: 805-816



Wilson-kór

hepatolenticularis degeneratio

- A rézanyagcsere zavara: a réz a szállító cöruroplazmin hiánya miatt rendellenesen lerakódik a szövetekben.
- A mély szürkeállományi magvak, a nucleus dentatusok, az agytörzsi szürkeállomány szimmetrikus érintettsége,
- Fehérállomány aszimmetrikus érintettsége,
- Fokális vagy diffúz atrophia.
- Panda-jel: T2-n a fokozott jelintenzitású FÁ területben a nucleus ruber és a substantia nigra egy része sötét marad.



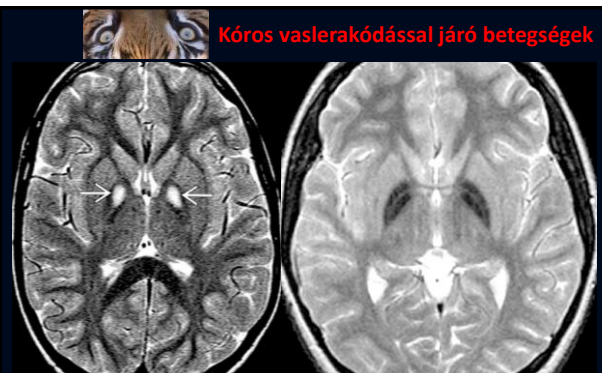Wilson-kór: óriáspanda arc a mesencephalonban:
1 egyértelmű (3T), 1 elfogadható (1,5T),
4 normálisnak látszik



Kóros vaslerakódással járó betegségek

- Más néven vasfelhalmozódással járó neurodegeneráció (NBIA)
- Okai:
 - Pantotenát-kináz 2 (PANK2) gén mutáció (PKAN)
 - acoeruloplasminaemia
 - neuroferritinopathia (felölttkori)
 - infantilis neuroaxonalis dystrophia
- Klasszikus PKAN: dystonia, dysarthria, rigiditás, choreoathetosis kisgyermeknél
- Atípusos PKAN: pszichiátriai, beszéd-, pyramis-, mozgászavar nagyobb gyermeknél, tizenévesnél

Kóros vaslerakódással járó betegségek



Klasszikus PANK2 mutáció
„tigrisszem” a pallidumban

Nincs PANK2 mutáció
alacsony jel a pallidumban

Osborn AG DI Brain 2011

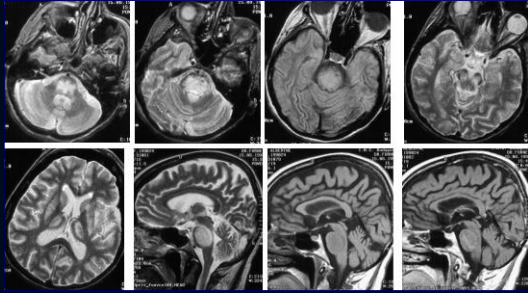
Degeneratív agyi kórképek: Anyagcsere, toxikus

1. Acut hypertensiv encephalopathia (PRES)
2. Chronicus hypertensiv encephalopathia
1. Osmotic demyelinációs szindróma (CPM-CEPM)
3. Súlyos hypoglycaemia
4. Hepaticus encephalopathia
5. Pajzsmirigy, mellékpajzsmirigy betegség
6. Fahr-betegség
7. Alkoholos encephalopathia
 1. Marchiafava-Bignami
 2. Wernicke
8. Mérgezőségek
 1. CO, CO₂
 2. Drogok
 3. Metanol
 4. Irradiáció, kemoterápia

Osmotic encephalopathia szindróma (centrális pontin és extrapontin myelinolysis)

- Valószínűleg az ionháztartási zavar (hiponatrémia) túlságosan gyors rendezése miatt alakul ki a mielin károsodása.
- Jellegzetes a pons középső része, de a thalamusok, törzsdúcok, féltekei cortex és FA, hippocampusok is szimmetrikusan érintettek lehetnek.
- CT-vel nehezen észlelhető.
- MR-en akut stádiumban duzzanat és kóros jelváltozás látszik, később maradvány látható.

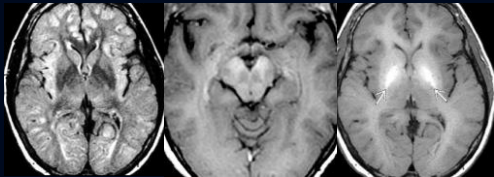
Osmotic encephalopathy szindróma (centrális pontin és extrapontin myelinolysis)



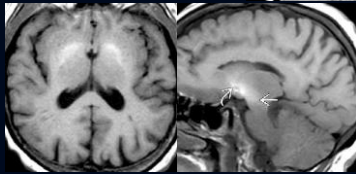
Hepatic encephalopathy

- Acut stádiumban a putamen és/vagy globus pallidus T1 jelfokozódása mellett a cortex diffúz T2-FLAIR jelfokozódása és diffúzió fokozódás, a PO régió viszonylag megkímélt
- Chronicus stádiumban a törzsdúcok T1 jelfokozódása jellemző

Hepatic encephalopathy



Akut



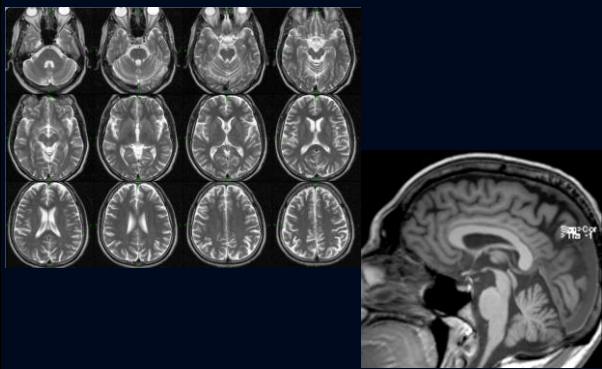
Krónikus

Osborn AG: Diagnostic Imaging Brain, 2010

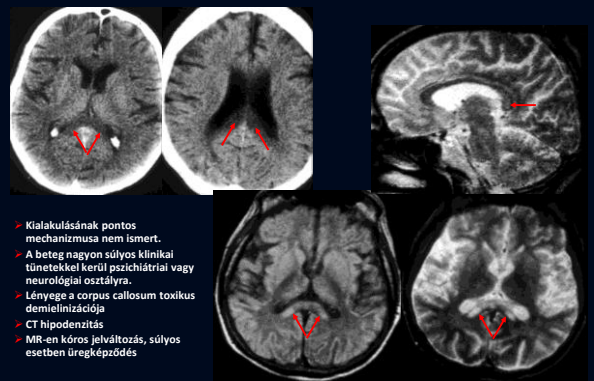
Alkoholos encephalopathia

- Általános: felső vermis atrophia, diffúz corticalis-subcorticalis atrophia
- Wernicke-encephalopathia
- Marchiafava-Bignami
- Ritkán diffúz toxicus demyelinisatio

Krónikus alkoholos encephalopathia: 26 éves férfi

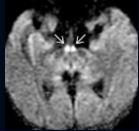


Marchiafava-Bignami



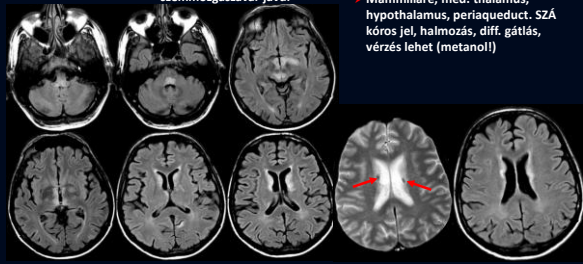
- Kialakulásának pontos mechanizmusa nem ismert.
- A beteg nagyon súlyos klinikai tünetekkel kerül pszichiátriai vagy neurológiai osztályra.
- Lényege a corpus callosum toxicus demielinizációja
- CT hipodenzitás
- MR-en kóros jelváltozás, súlyos esetben üregképződés

Wernicke-encephalopathia



- Ataxia, szemmozgászavar, confusio, polyneuropathia
- Korsakoff pszichózis (amnesticus szindróma) járhat vele
- A B1 kezelésre először a szemmozgászavar javul

- A tiamin-hiány miatt egyes enzimek működészavara, következményes glutamát felszaporodás és sejthalál.
- Nem alkoholistáknál hasonló patofiziológia, de eltérő etiológia (e.g., alul- vagy túltápláltság)
- Mammillare, med. thalamus, hypothalamus, periaqueduct. SZÁ kóros jel, halmozás, diff. gátlás, vérzés lehet (metanol!)



Kokain és amfetaminok

➤ Kokain

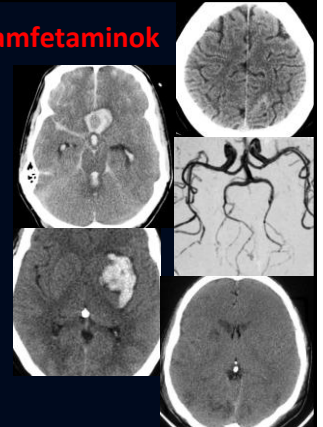
- Vérzés (hipertenzív vagy aneurysma/AVM)
- Ischaemia (spasmus, vasculitis)
- PRES

➤ Metamfetaminok

- Vérzés
- Ischaemia

➤ Ecstasy

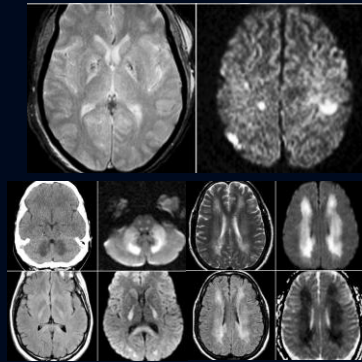
- Vasospasmus, vasculitis, infarctus
- O cortex, pallidum



Anne G. Osborn

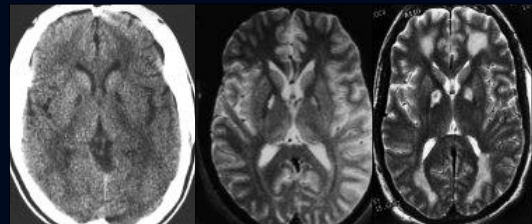
Heroin

- BEFECSKENDEZVE: pallidum, FÁ ischaemia
- BELÉLEGEZVE: leukoencephalopathia



Anne G. Osborn

CO és CO₂ mérgezés



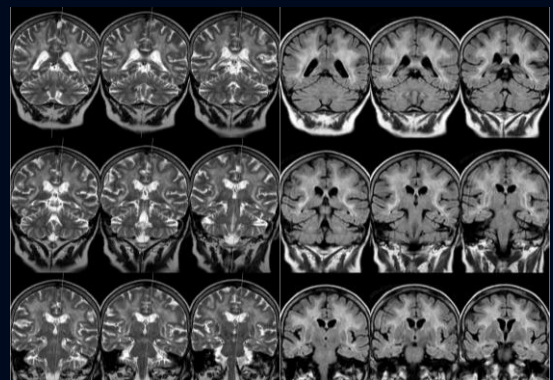
- Globális hipoxiát okoznak.
- Enyhe: globus pallidusok szimmetrikus károsodása alakul ki CT-n hipodenzitás, MR-en T1 jelcsökkenés, T2 jel fokozódás formájában.
- Súlyos: féltekékben, elsősorban az artériás határzónákban alakulnak ki hipoxiás-ischaemiás léziók, majd atrophia.

S.W. Atlas

RADIO- ÉS KEMOTERÁPIA KÖVETKEZMÉNYEI

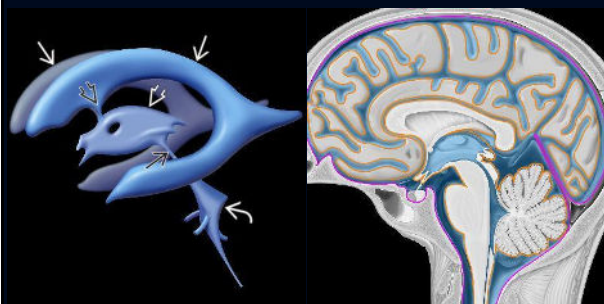
- 4 stádium:
 - **Akut stádium:** oedema, kóros T2 jel fokozódás, térfoglaló hatás, rendszerint halmozás nélkül.
 - **Korai késleltetett hatások** néhány hét vagy hónap múlva: diffúz FÁ T2 jel fokozódás **oedemával**, esetenként a subcorticalis rostok érintettségével. A corpus callosum megkímélt.
 - **Késői késleltetett hatások** hónapok-évek múlva: fehéralományi oedema, endothel proliferáció miatt necrosis, **fojtos térfoglaló hatás és kontrasztanyag halmozás**. Nem mindig különíthető el daganattól.
 - **Krónikus stádium:** súlyos esetben kifejezett atrophia, leukomalatia és angiopathia.

64 éves nő, kissejtes tüdőrák miatt **teljes agyi besugárzás**, jó eredmény, epi rohamok, dementia



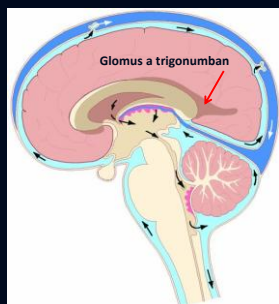
Liquor keringési zavarok

Anatómia



Osborn's Brain, Amirsys eBooks Advantage, Amirsys, Inc. 2013

Liquor termelés, keringés és felszívódás



<http://www.control.tfe.umu.se/lan/CSF>

Termelés:

- Plexus choroideus (ISF, ependyma, capillaries)
- 0.4 ml/min, 500 ml/nap
- Naponta 4x megfordul

Teljes volumen:

- 10-60 ml újszülöttnben
- 150 ml felnőttben
- 25 ml a kamrákban
- 125 ml a subarach. terekben

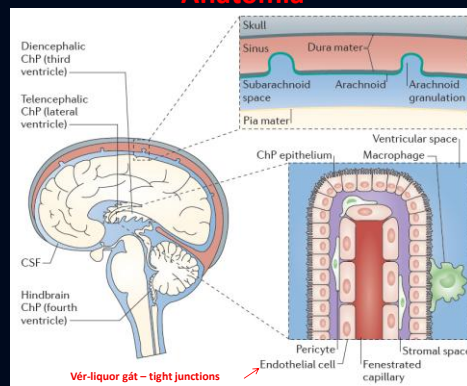
Keringés:

- Tömegáramlás (nyomásgradiens)
- Pulzatólis áramlás

Felszívódás:

- Arachnoidea villusok/granulációk
- Perivascularis terek
- Ideghüvelyek
- Fej-nyaki nyirokeringés

Anatómia

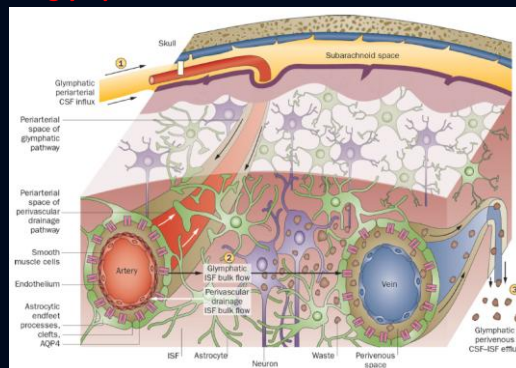


Lun MP et al. Nat Rev Neuroscience 2015; 16: 445-457

A liquor funkciói

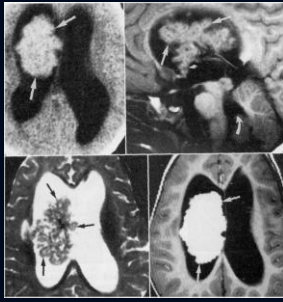
1. Védőburok
2. Transzmitter anyagok révén szabályozza az idegrendszeri működéseket
3. Az intersticiális folyadék homeosztázis fenntartása = toxinok és bomlástermékek kiürítése (40-80%, pl. amyloid β) = glymphaticus rendszer és meningealis nyirokerek (Az intersticiális áramlás alvás alatt 60%-kal nő!)

A glymphaticus rendszer tisztító működése



Tarasoff-Conway JM et al. Nat Rev Neurol 2015; 11(8): 457-470

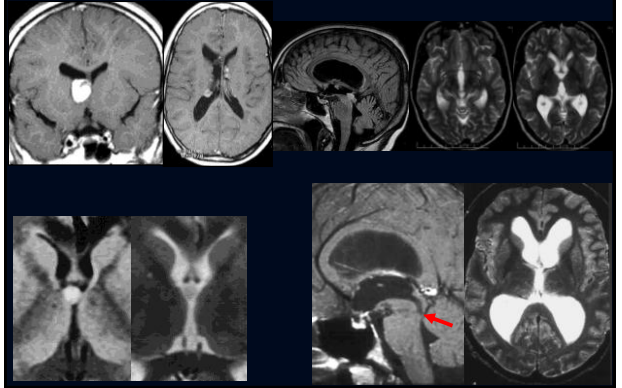
Rendellenességek 1: Túltermelés



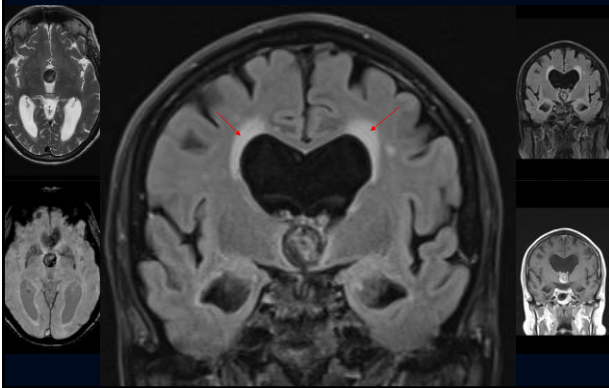
Plexus chorioideus papilloma:
Liquor túltermelés,
következményes
hydrocephalus

A. G. Osborn

Rendellenességek 2: Obstructio

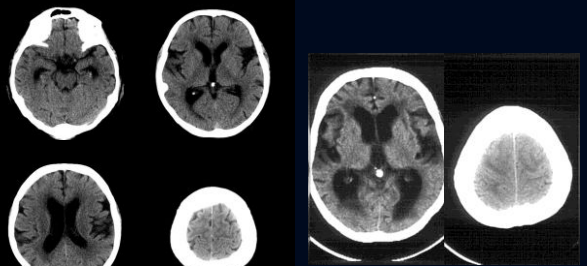


Rendellenességek 2: Obstructio

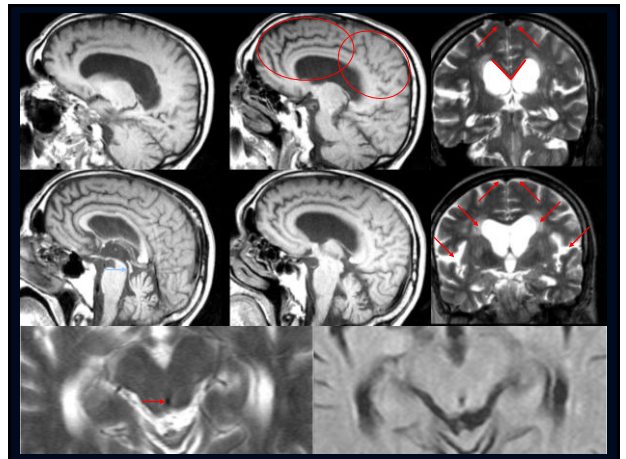
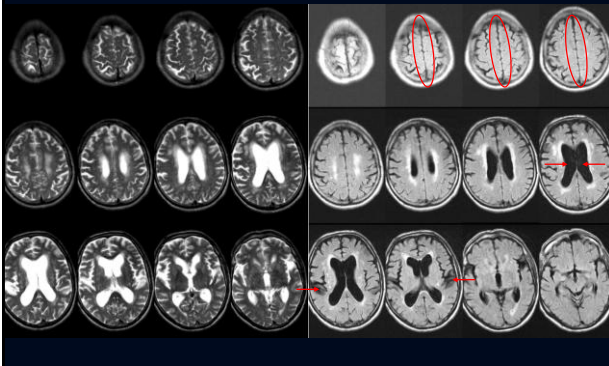


Rendellenességek 3: Felszívódási zavar

A kamra/basalis-lateralis sulcusok tágulata és a magas parasagittalis sulcusok kompressziója közötti ellentmondás: non-resorptiv hydrocephalus



Non-resorptiv (normal pressure) hydrocephalus (Hakim)



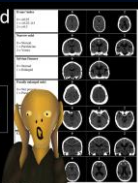Rendellenességek 3: Felszívódási zavar NRH

When should you suggest NPH?

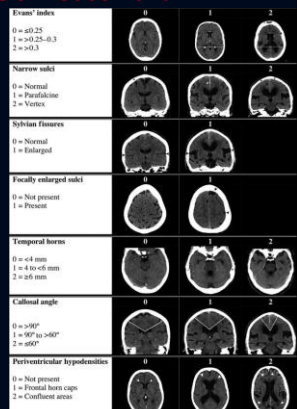
INPH Radscale is based on 7 imaging features

Score >8 is 90% sensitive!

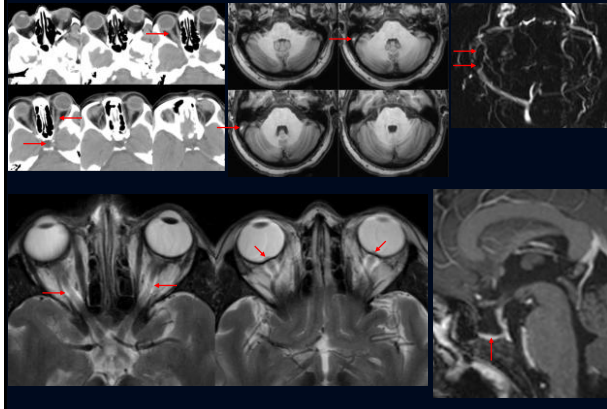
But who is going measure all those??!



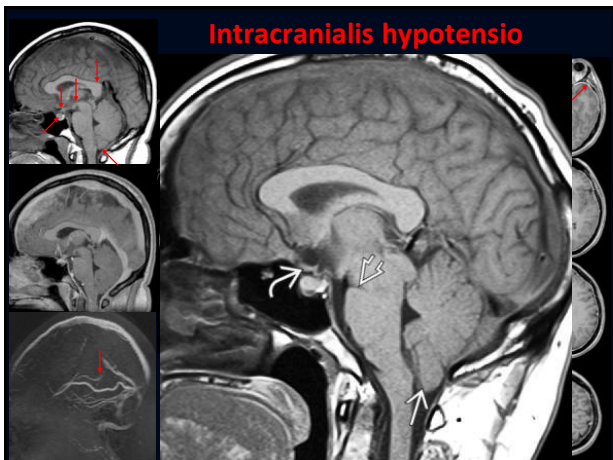
Mutató	Pont	Érték	bif	bip
Evans	2	0,358139535	46,2	129
Sulcusok	2			
Sylvius	1			
Szájtek	1			
T. szarvak	2	8,95	9,1	8,8
Callosum szög	1	65		
Perivent hypó	2			
INPH	11	4		
INPH?	Igen			



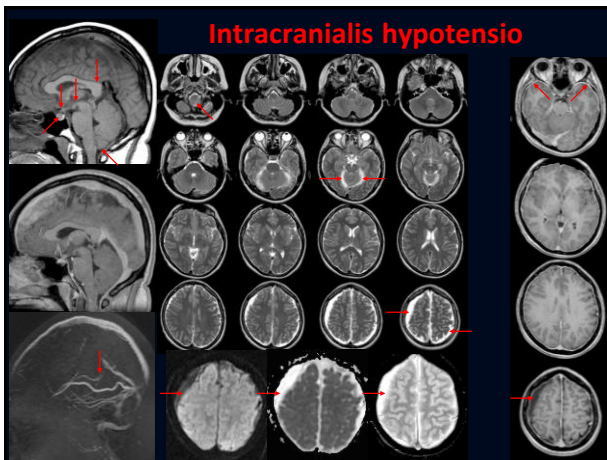
„Idiopathiás” intracranialis hipertensio (pseudotumor cerebri)



Intracranialis hypotensio



Intracranialis hypotensio




Köszönöm a
figyelmüket!

Szeretettel várjuk Önöket
a Magyar Neuroradiológiai
Társaság
XXXIII. Kongresszusán és
Továbbképző Kurzusán!

Grand Hotel, Esztergom
2026. 11. 12-14

www.mnrt.hu


**A MAGYAR
NEURORADIOLÓGIAI TÁRSASÁG
XXXIII. KONGRESSZUSA**
 2026. NOVEMBER 12-14. ESZTERGOM

A FIATALOKÉ A JÖVŐ



FÓKUSZBAN A Z GENERÁCIÓ ÉS A MILLENIÁLOK