Egyéb ér-malformációk sebészeti kezelése (cavernoma, AVM, duralis fistula)

Dr. Nagy Gábor
Országos Klinikai Idegtudományi Intézet

The National Centre for Stereotactic Radiosurgery

AA Kemeny MWR Radatz JG Rowe

www.oiti.hu

OKITI ORSZÁGOS KLINIKAI IDEGTUDOMÁNYI INTÉZET

Az agyi vascularis malformatiok

Benignus proliferatív vascularis anomáliák (növekedés hyperplasia által)

- **Hemangioma**

Nem proliferatív vascularis anomáliák (amennyiben nő, hypertrophia által)

- **Capillaris teleangiectasia**
- **Vénás fejlődési anomália (DVA)**
- **Cavernosus malformatio (cavernoma)**
- **Artériás malformatio**
  - **Angiodysplasia**
  - **Aneurysma**
- **Arteriovenosus shuntök**
  - **Arteriovenosus malformatio (AVM, angioma)**
  - **Agyi arteriovenosus fistula**
  - **Duralis arteriovenosus fistula (DAVF)**
  - **Véna Galeni fistula**
- **Kevert malformatiok**

Al-Shahi&Warlow, Brain 2001

Atípusos haematomák és vascularis malformatiok

- <45 (55) éves
- Nem típusos morfológia (pl. +SAV)
- Nincs ismert daganatos betegség, leukémia, illetve coagulopathia
- Acut sebészi beavatkozás indikációját illetően a primer haematomákra vonatkozó ajánlások érvényesek
- Acut műtét előtt CTA (+/- DSA) javasolt
- Amennyiben műtétet nem igényel, kontrasztos MRI+MRA 2-3 hónap múlva (a haematoma felszívódása után)
- Amennyiben műtét, és egyértelmű vérzésforrás nem igazolódott, kontrasztos MRI+MRA javasolt 2-3 hónap múlva
- Negatív MR esetén DSA

➢ Amennyiben coagulopathia nem áll fenn, ilyen betegeket idegsebészeti centrumnal (4 klinikai központ) javasolt konzultálni!

Atípusos hematoma sebészete és kivizsgálása

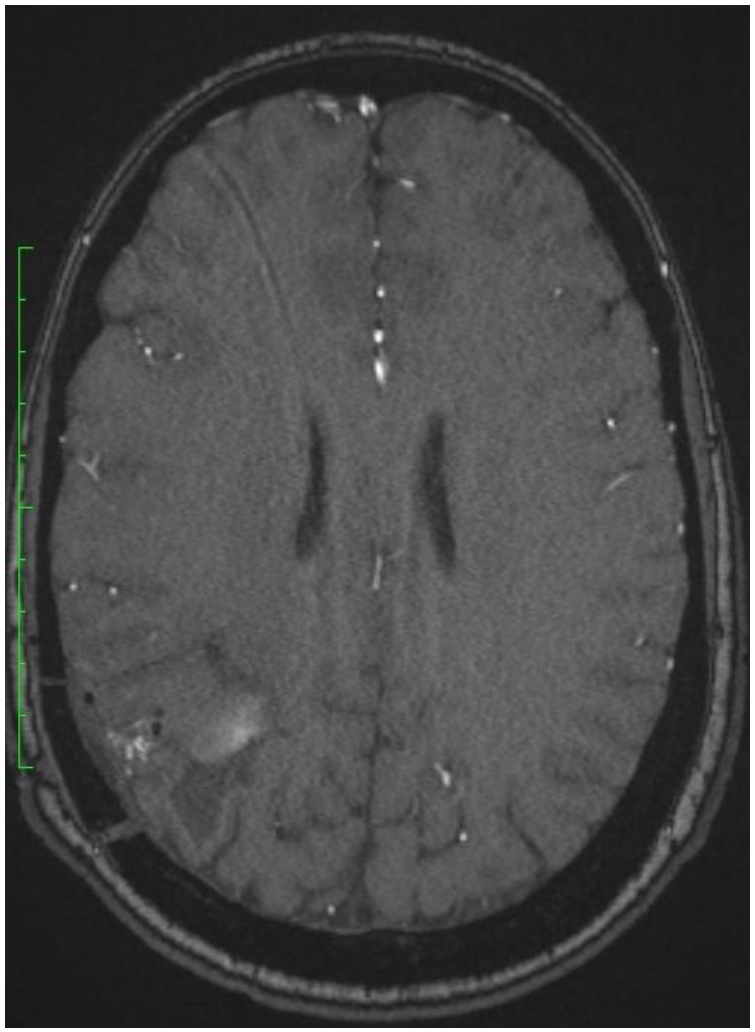

Atípusos hematoma sebészete és kivizsgálása

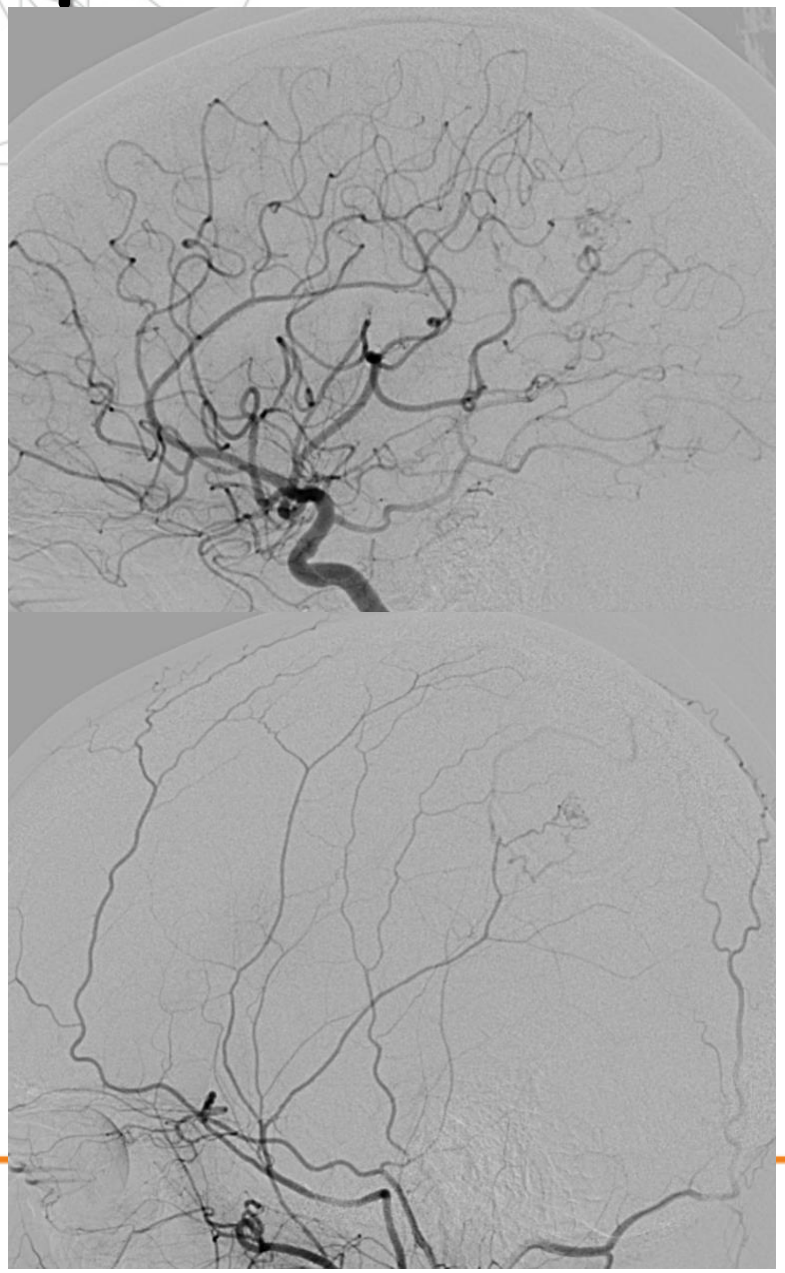

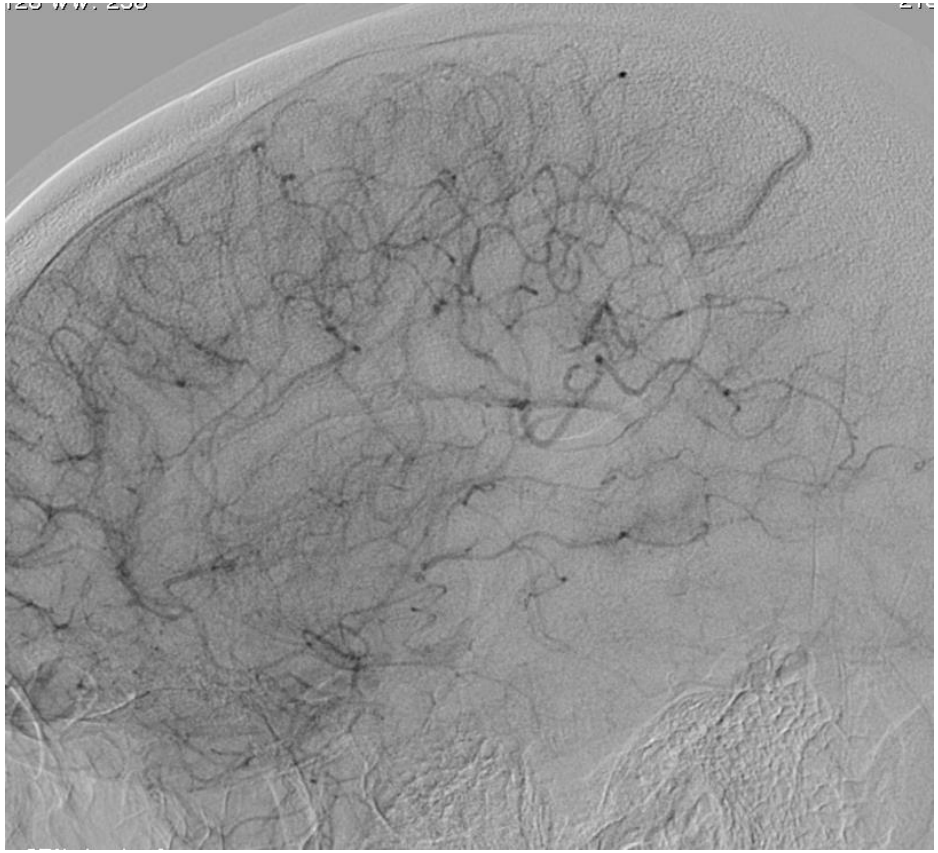

Cavernomák - Pathologia

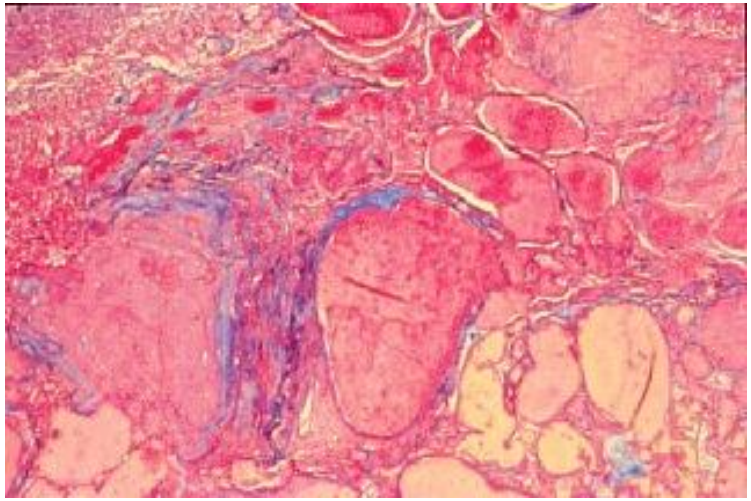

- kívülről szederre emlékeztet
- jelentősen kitágult erek
- egyrétegű endothelium béleli
- erek falának simaizomrétege hiányzik
- neuralis parenchyma teljesen hiányzik
- felismerhető tápláló artéria nem azonosítható
- lassú keringésű, alacsony nyomású vér tölti ki, nem jellemző a magasnyomású keringés
- Tigh junction hiánya miatt erythrocyta diapedesis mindig megfigyelhető a környező glioticus agyállományban (hemosziderin!)

Cavernomák - Radiologia

	MRI megjelenés	Patológiai jellemzők
Hiperakut (<24 ó)	T1: Izo-, vagy hiperintenz T2: Izo-, vagy hiperintenz centrum, hipointenz periféria, hiperintenz gyűrű	
Akut (1-3 nap)	T1: Izo-, vagy hipointenz T2: Hipointenz	
Szubakut – I. típus **korai (3-7 nap)** **késői (7-14 nap)**	 T1: Hiperintenz T2: Hipointenz T1: Hiperintenz T2: Hiperintenz	Szubakut vérzés, hemosziderin-tartalmú macrophagokkal és gliosissal körülvéve
Krónikus (>14 nap) vagy nem vérzett		
II. típus	T1: Reticularis kevert szignál T2: Reticularis kevert szignál, hipointenz gyűrűtől övezve GE/SWI: Reticularis mag, hipointenz, nagyító gyűrűvel övezve	Különböző korú vérzés és trombózis, nagyobbaknál kalcifikáció; gliotikus, hemosziderinnel festett aggyal körülvéve
III. típus	T1: Izo-, vagy hipointenz T2: Hipointenz+hipointenz gyűrű GE/SWI: Hipointenz, felnagyít	Felszívódott vérzés, hemosziderinnel festett glioticus aggyal körülvéve
IV. típus	T1: nem vagy alig látható T2: nem vagy alig látható GE/SWI: pontszerű hipointenz	Teleangiectasia is lehet

Nagy et al., Ideggyógy Sz 2015

Cavernomák – Angiográfialiag okkult

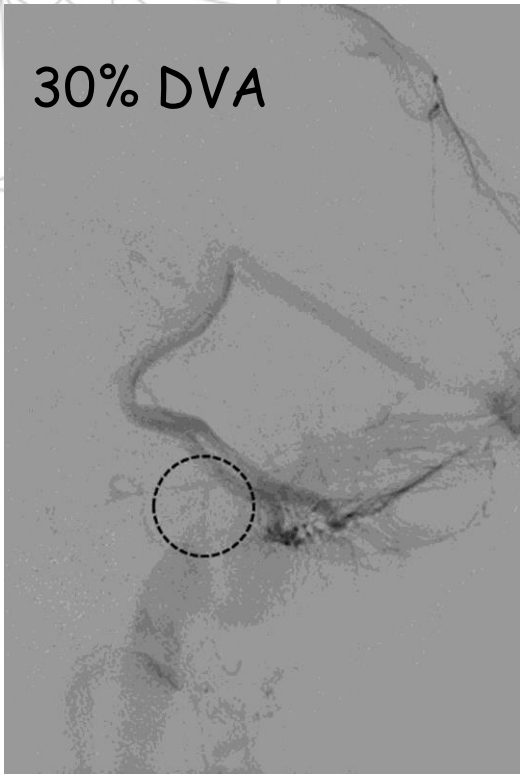

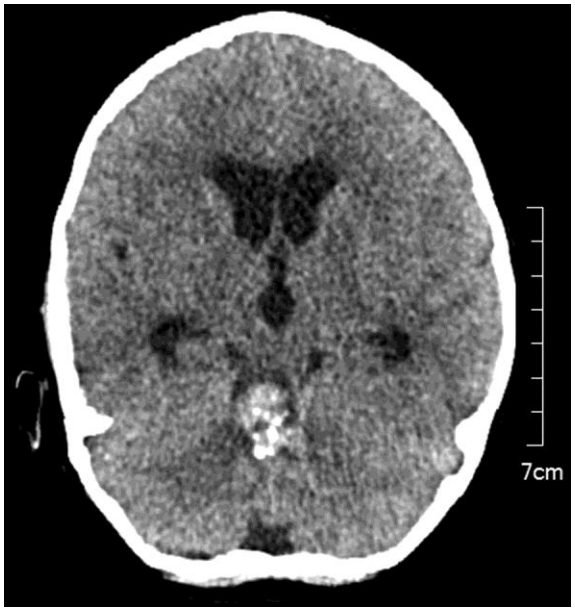

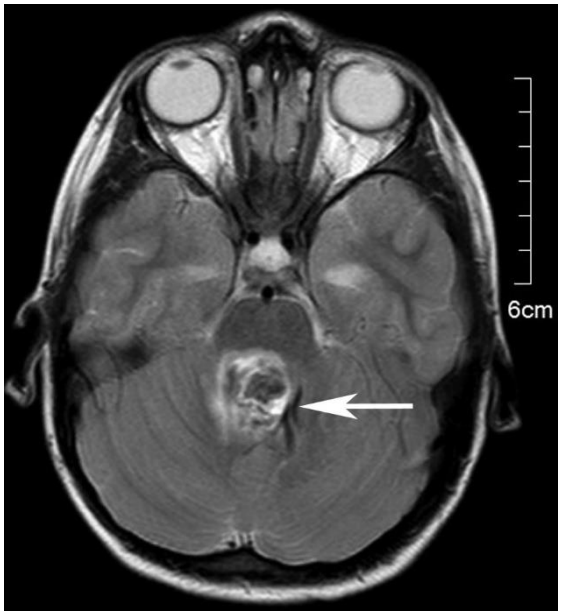

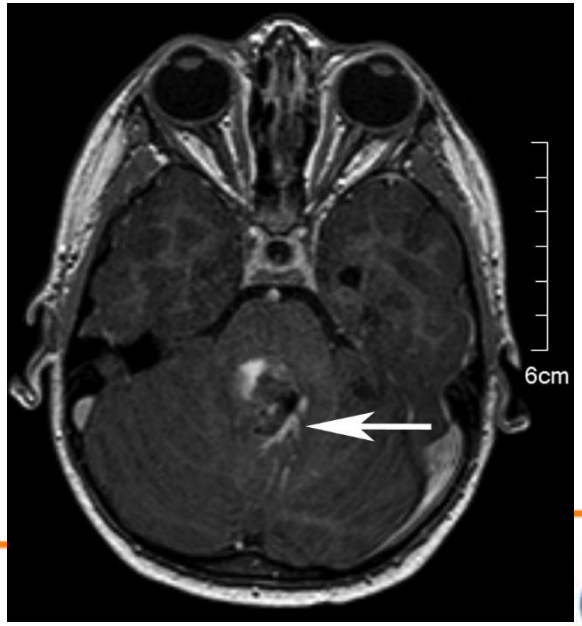

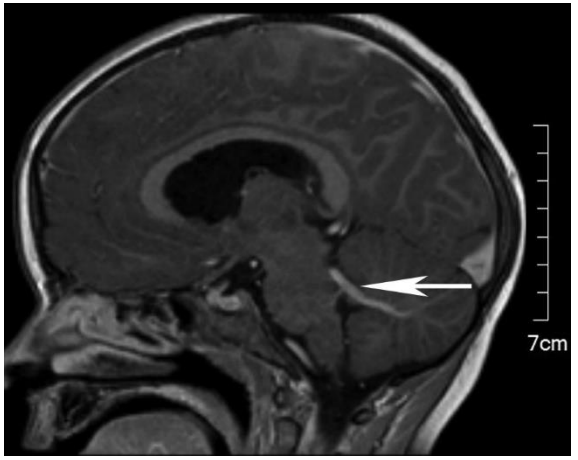

I. A cavernoma-dilemma
Kezelési stratégiák

"Considerable uncertainty exists amongst cerebrovascular experts as to optimum management of cerebral cavernomas."
(*In Al-Shahi Salman et al.*: Current treatment practice for cavernous malformations: International survery. *154th SBNS Meeting, Dublin, 2009*)

18-25% bizonytalan a léziótól (lokalizáció, tünetek) függően

- Pl. 2x vérzett agytörzsi
  - Sebészi eltávolítás (59%)
  - Sugársebészet (14%)
  - Obszerváció (7%)
  - (20% bizonytalan)
- Incidentális hemispheriális
  - Sebészet (73%)
  - Bizonytalan (19%)

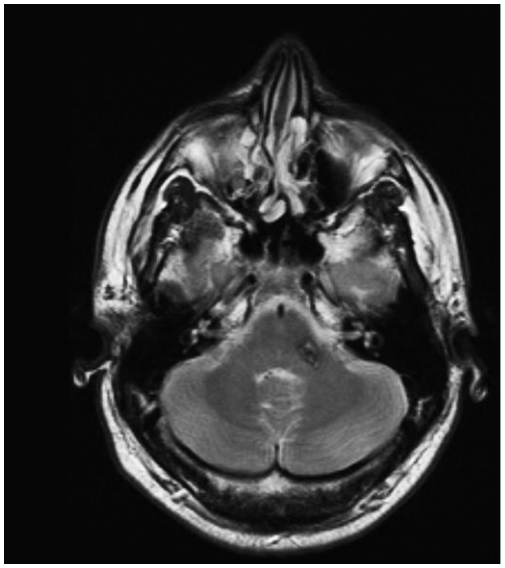

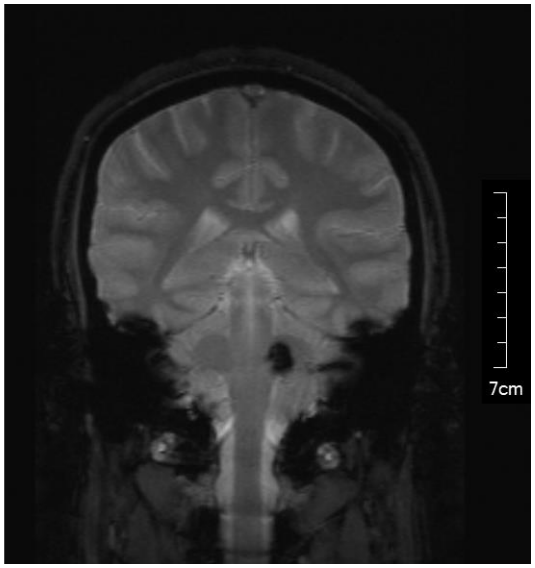

Van-e evidencia?

CCM CARE GUIDELINES

Amy Akers, PhD[*]
Rustam Al-Shahi Salman, MA PhD FRCP Edin [‡]
Issam Awad, MD MSc[§]
Kristen Dahlem, BS[*]
Kelly Flemming, MD[¶]
Blaine Hart, MD[‖]
Helen Kim, MPH, PhD[#]
Ignacio Jusue-Torres, MD[**]
Douglas Kondziolka, MD[‡‡]
Cornelia Lee, PsyD[*]
Leslie Morrison, MD[§§]
Daniele Rigamonti, MD[**]
Tania Rebeiz, MD[§]
Elisabeth Tournier-Lasserve, MD[¶¶]
Darrel Waggoner, MD[‖‖]
Kevin Whitehead, MD[##]

Guidelines for the Clinical Management of Cerebral Cavernous Malformations: Consensus Recommendations Based on Systematic Literature Review by the Angioma Alliance Scientific Advisory Board Clinical Experts Panel

BACKGROUND: Despite many publications about cerebral cavernous malformations (CCMs), controversy remains regarding diagnostic and management strategies.

OBJECTIVE: To develop guidelines for CCM management.

METHODS: The Angioma Alliance (www.angioma.org), the

CONCLUSION: Current evidence supports recommendations for the management of CCM, but their generally low levels and classes mandate further research to better inform clinical practice and update these recommendations.

Akers et al., Neurosurgery 2017

II. A cavernoma-dilemma
Természetes kórlefolyás

- Prevalencia: 0,15-0,9%; Detektálás 6/év/millió, mély elokvens 1-3/év/millió, kb. 1/4 („incidencia")
- 19% multiplex, 6% familiáris
- Feltételezik, hogy a legtöbb veleszületett, *de novo* képződés azonban jól dokumentált (pl. sugárkezelés, familiáris)
- 47-60% tünetmentes detektáláskor - gyakran ettől független fejfájás
- 37% roham, 36% vérzés, 23% fejfájás, 22% fokális neurológiai deficit - leggyakrabban a 4. évtizedben válik tünetképzővé
- Nőkben gyakrabban tünetképző
- A kezdetben tünetmentes vagy csak epilepsziát okozók 9%-a vérzik vagy okoz fokális neurológiai deficitet, de egy második esemény valószínűsége már 40%

A hemosziderin gyűrű nem feltétlenül klinikai vérzés jele

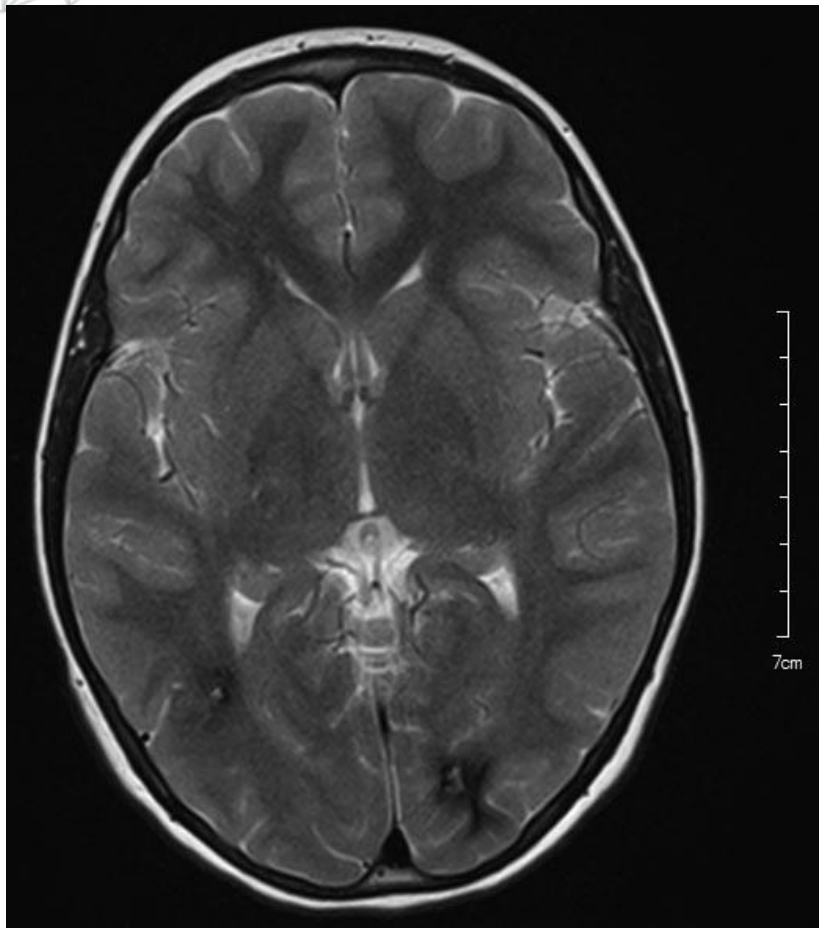

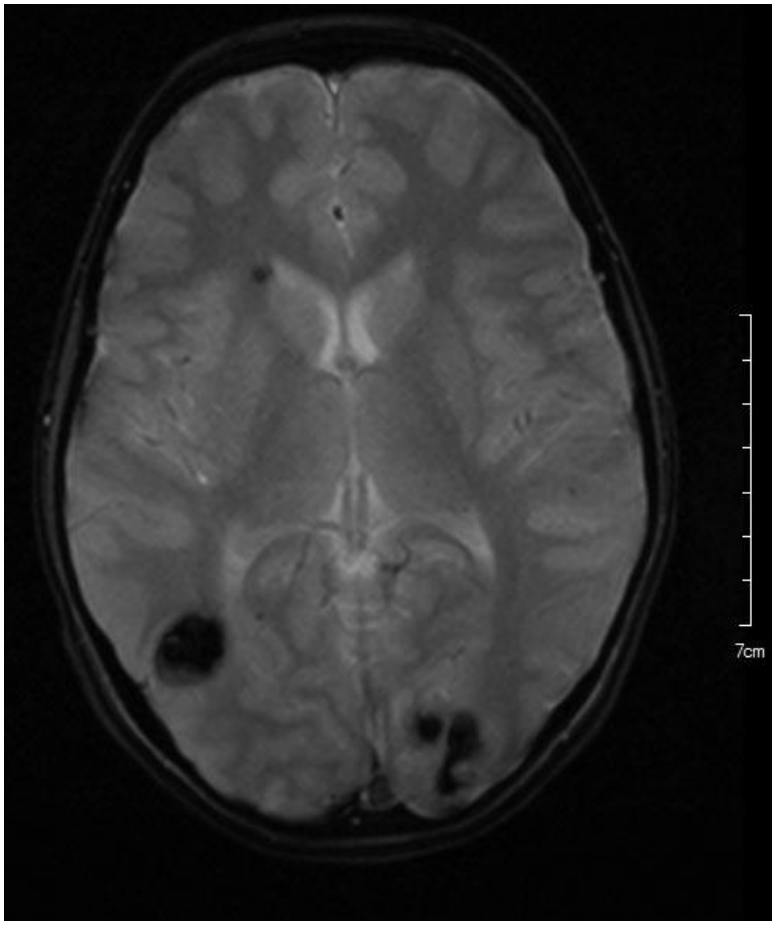

Klinikai (szimptómás) vérzés

- Szimptómás vérzés: klinikailag szignifikáns akut/szubakut esemény egyidejű vérzés bizonyítékával, a hemosziderin gyűrű önmagában azonban nem jelent vérzést (*Al-Shahi Salman, 2008*)
- Primer vérzés kockázata 0,4-3,1%/év
- Ismételt vérzés kockázata magasabb: 4,1-40%/év (6% hemispherialis, 32% mély elokvens CM esetén)
- Kumulatív vérzési kockázat 16-57% 5 és 72% 10 év után
- Vérzett mély elokvens cavernomák esetén a betegek 30-40%-a tartós neurológiai károsodást szenved minden egyes vérzést követően (kumulatív morbiditás!)

➢ Mély elokvens vérzési, újravérzési kockázata és morbiditása is magasabb

Klinikai (szimptómás) vérzés: „Temporal clustering”?

- Átmeneti-e a magasabb újravérzési kockázat? (*Barker et al., Neurosurgery 2001*)

- 2,4x csökkenés (25,2-ről 9,6%-ra 2,5 év alatt)
- Későbbi metanalízisek: 1,65-2,3x csökkenés 2 év alatt

<u>DE: 5 év múlva sem tér vissza a kezdeti vérzési kockázatra!</u>

- Fölmerül egy „magas” (i.e. többszöri vérzés) és egy „alacsony kockázatú” (i.e. csak egyszer vagy sose vérzik) szubpopuláció lehetősége

Mély elokvens cavernomák természetes kórlefolyása a vérzést tekintve

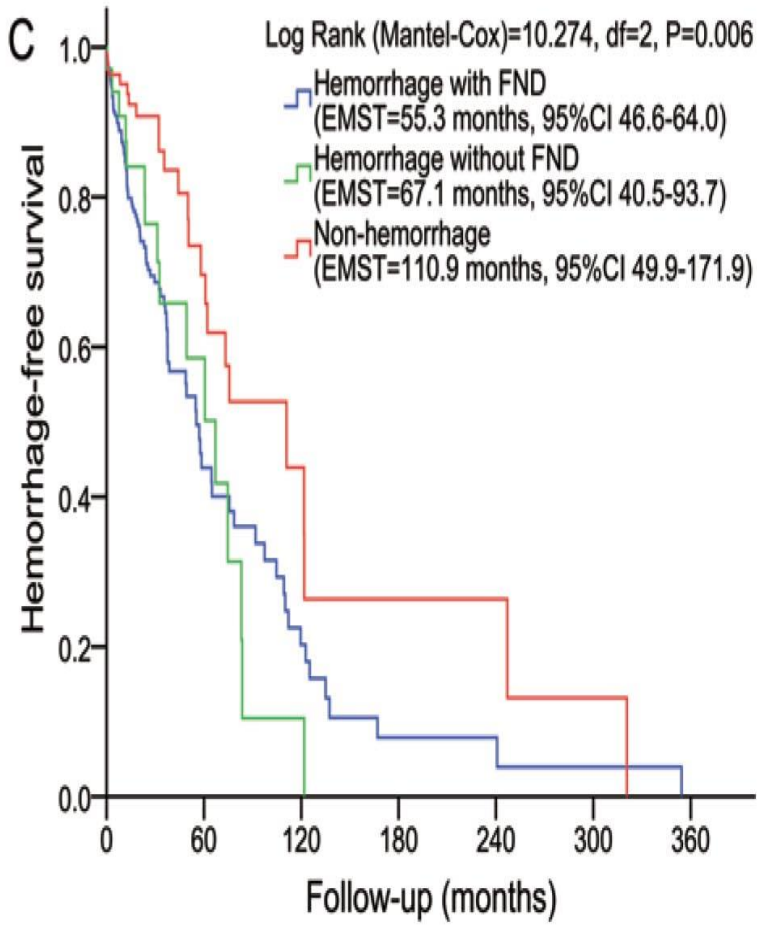

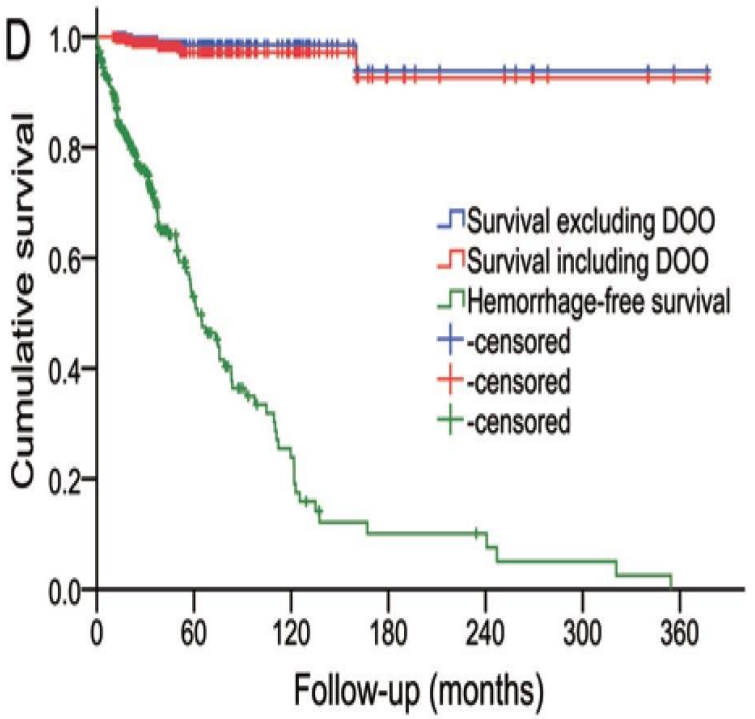

	6 mo (%)	1 yr (%)	3 yr (%)	5 yr (%)	7 yr (%)	10 yr (%)	15 yr (%
	100	100	99.2	98.5	98.5	98.5	93.8
	100	99.7	98.9	97.2	97.2	97.2	92.6
	92.9	87.2	70.6	53.0	36.4	23.9	10.1

Li et al., J Neurosurg 2014

Tian et al., J Neurosurg 2017

Incidentális

ORIGINAL ARTICLE

Screening using whole-body magnetic resonance imaging scanning: who wants an incidentaloma?

Rustam Al-Shahi Salman, William N Whiteley, Charles Warlow

J Med Screen 2007;**14**:2–4

See end of article for authors' affiliations

Correspondence to: Dr Rustam Al-Shahi Salman, Division of Clinical Neurosciences, Bramwell Dott Building, University of Edinburgh, Western

Objective Some private health screening companies in the UK provide 'health check-ups' using whole-body magnetic resonance imaging (MRI), in spite of the lack of evidence demonstrating that such screening is worthwhile. We discuss the issues surrounding the use of an MRI scan as a screening test in 'health check-ups' and set out our concerns.

Conclusion Because of the five balance between the potential perils and benefits of the unselective use of brain MRI for 'health check-ups', its use should be restricted to a research setting.

Table 1 Incidental findings on brain magnetic resonance imaging scans of 7359 healthy volunteers (imaging sequences did not include magnetic resonance angiography)[6–9]

Abnormality	*n*	%	95% CI	1 in …
Arachnoid cysts	46	0.63	0.5–0.8	160
Benign or low-grade tumour	36	0.49	0.4–0.7	204
Cavernous malformation	11	0.15	0.1–0.3	670
Brain arteriovenous malformation	7	0.10	0–0.2	1050
Aneurysm	5	0.07	0–0.2	1470
Venous malformation	3	0.04	0–0.1	2450

95% CI = 95% confidence interval. The final column is an estimate of the number of people who would need to be scanned to identify one abnormality of each type

Incidentális: Observatio

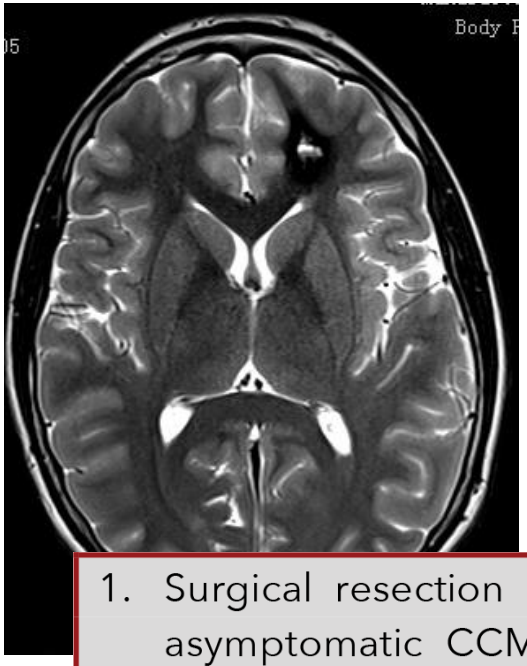

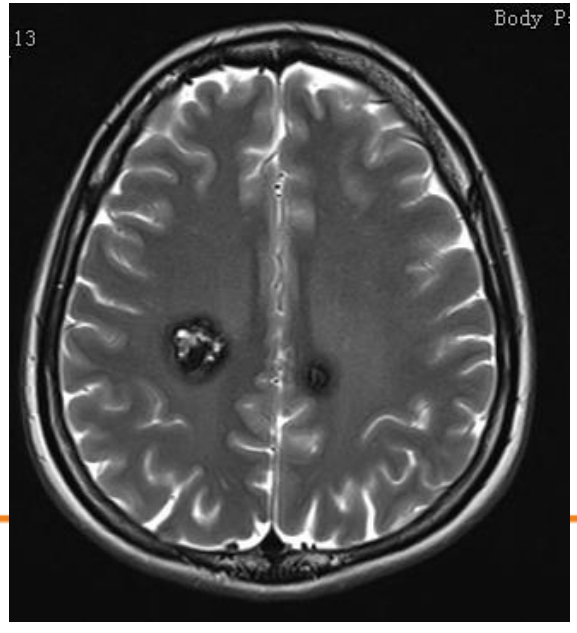

1. Surgical resection is not recommended for asymptomatic CCM especially if located in eloquent, deep, brainstem or spinal location, nor in cases with multiple asymptomatic CCMs (Class III level B).
2. Surgical resection may be considered in solitary asymptomatic CCM if easily accessible in non-eloquent area, to prevent future hemorrhage, because of psychological burden, expensive and time-consuming follow-ups, to facilitate lifestyle or career decisions, or in patients who might need to be on anticoagulation (Class IIb level C).

Cavernoma sebészet

Dandy WE: Beningn Encapsulated Tumors in the Lateral Ventricles of the Brain: Diagnosis and Treatment. Ann Surg. 1933 Nov;98(5):841-5.

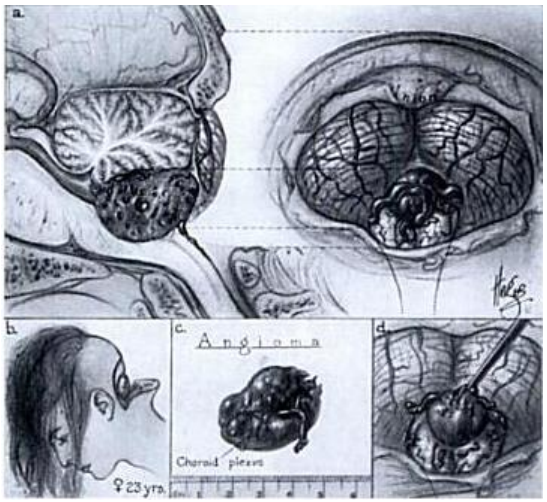

Medtronic: StealthStation S7

Hemispheriális relatív sebészi indikáció

4. Surgery may be considered in symptomatic, easily accessible CCM lesions, with mortality and morbidity equivalent to living with the CCM for about 2 years (Class IIb, Level B).
5. Surgical resection may be considered in deep CCMs if symptomatic or after prior hemorrhage, with mortality and morbidity equivalent to living with the CCM for 5-10 years (Class IIb, Level B).

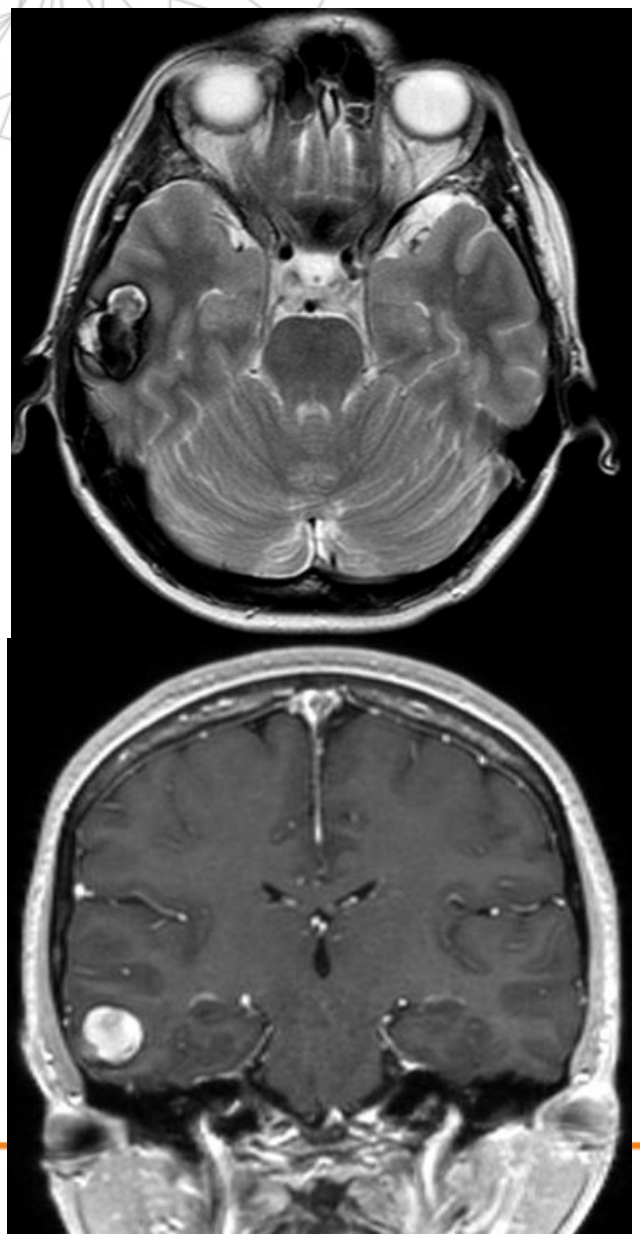

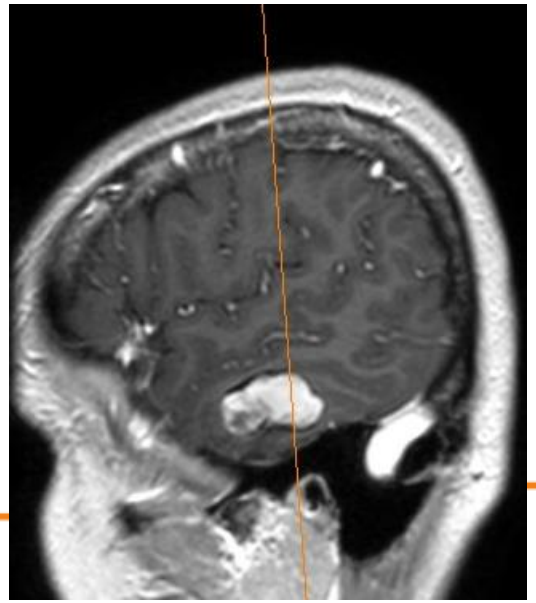

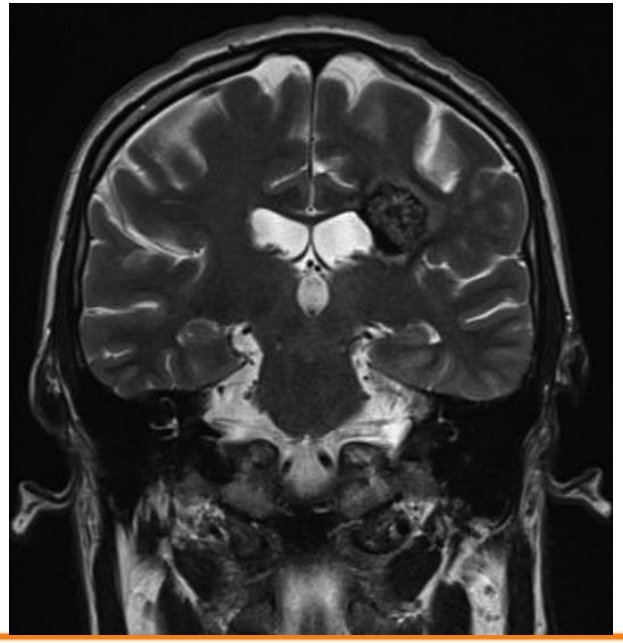

Hemispheriális relatív sebészi indikáció

2013

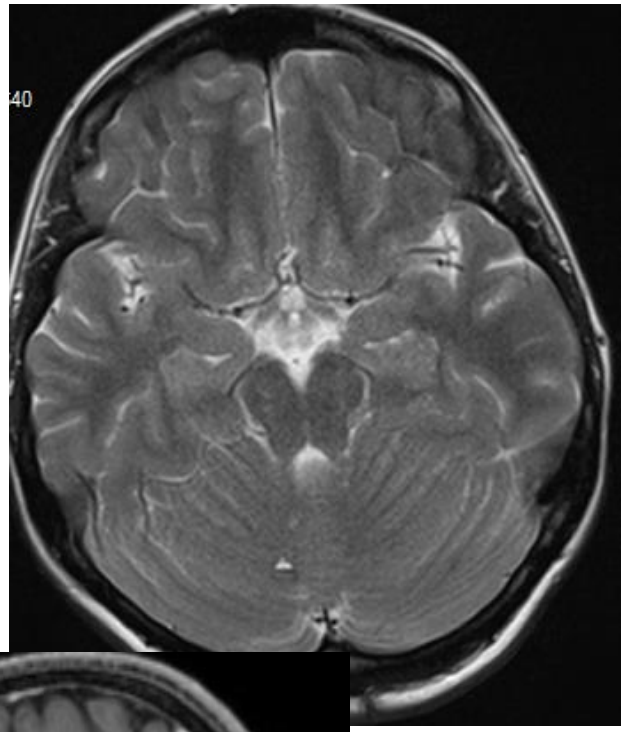

2015

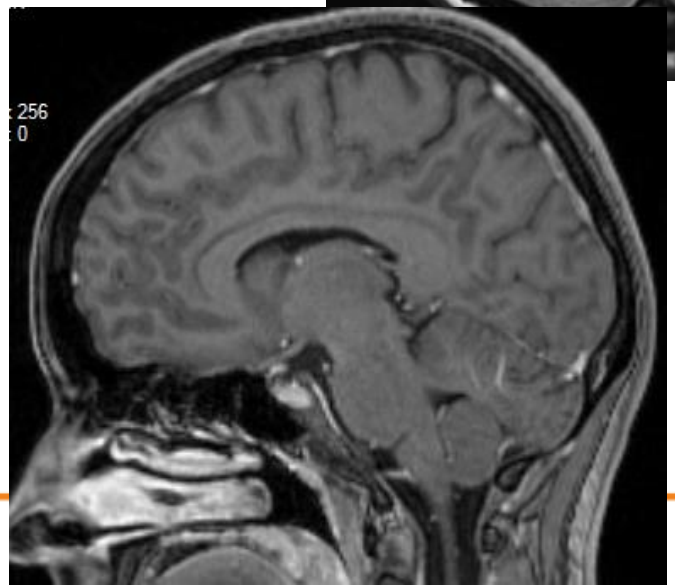

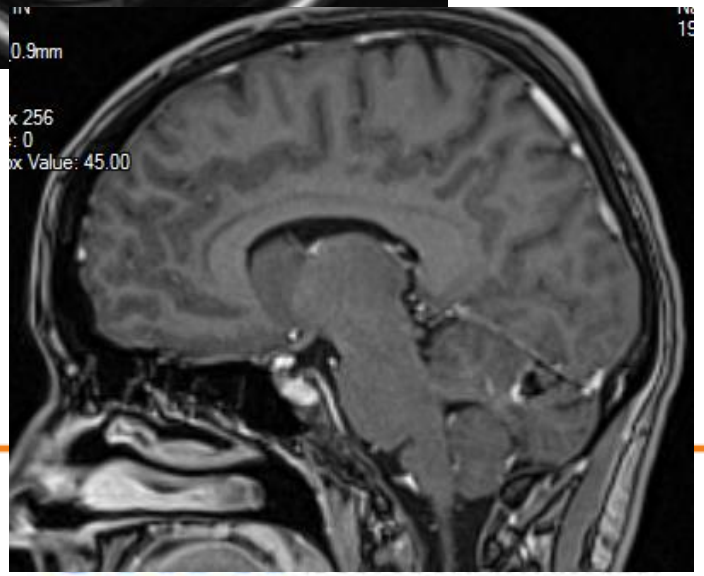

Hemispheriális sebészi indikáció: Térszűkület

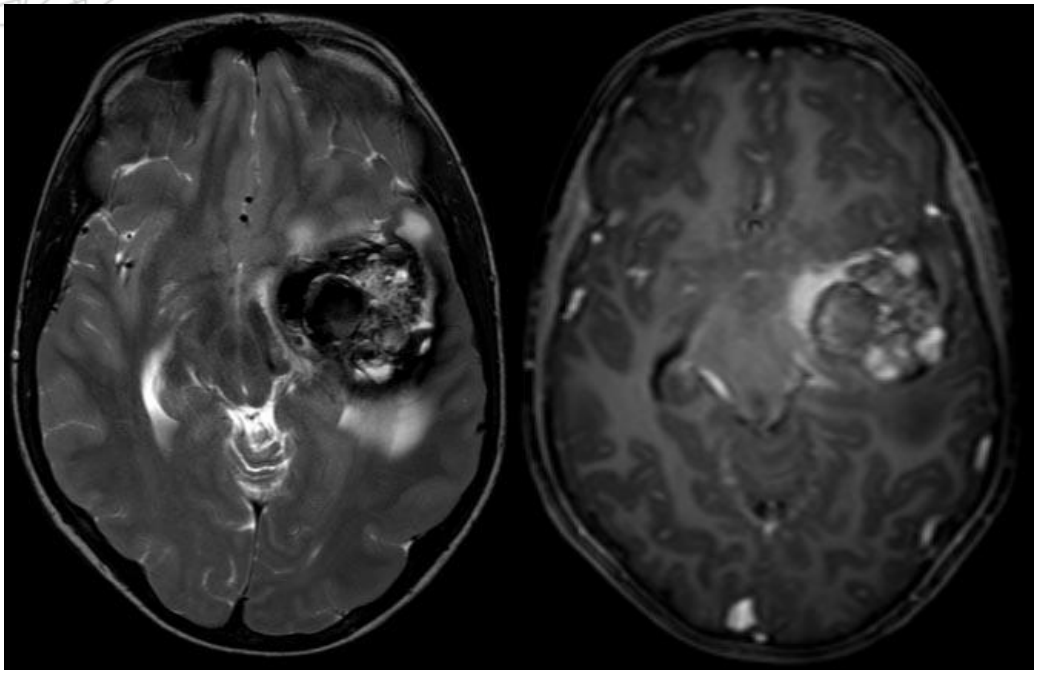

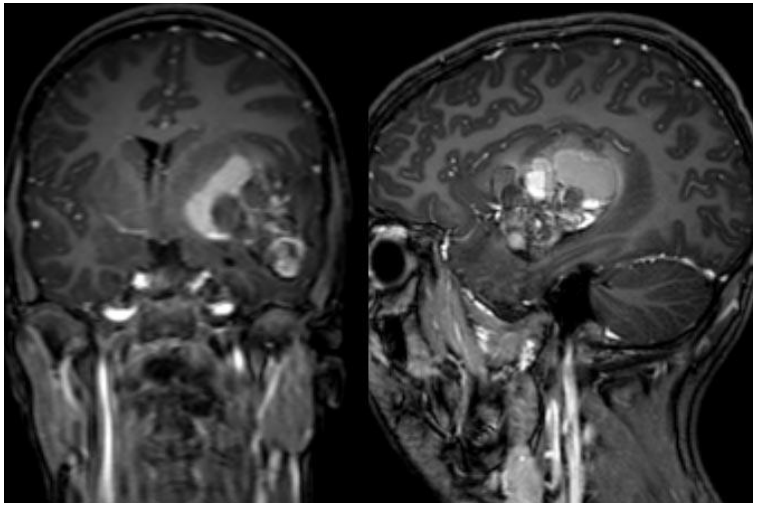

Hemispheriális sebészi indikáció: Többször vérzett, progressiv neurologia (Acut)

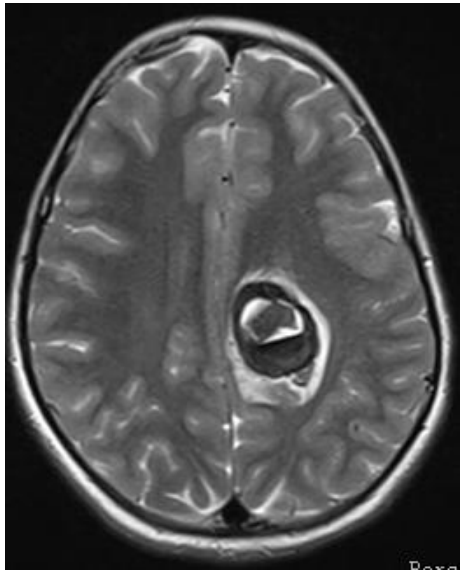

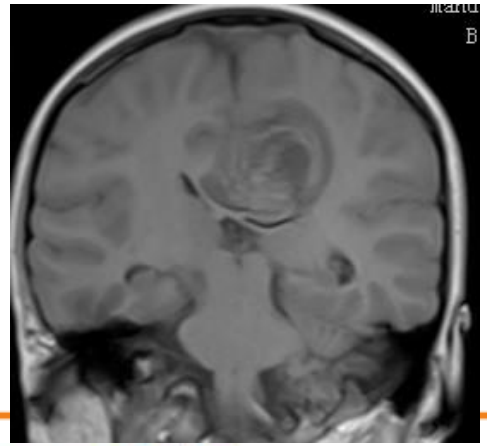

Hemispheriális sebészi indikáció: Többször vérzett, progressiv neurologia (Elective)

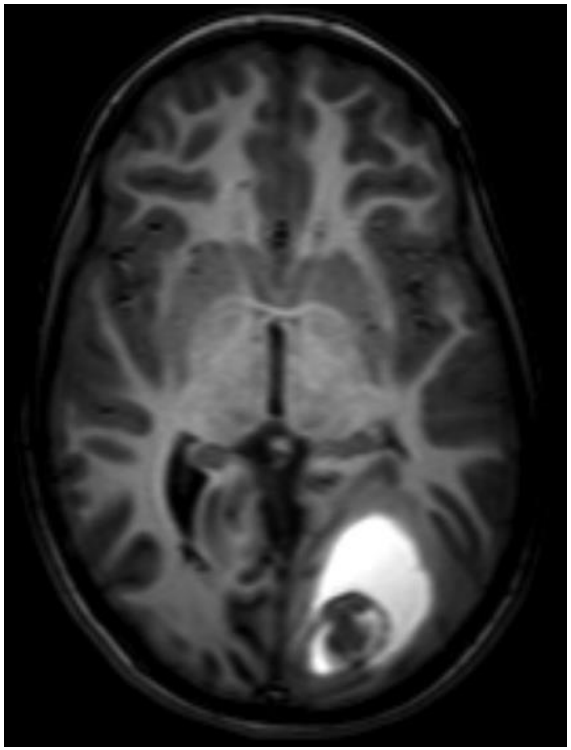

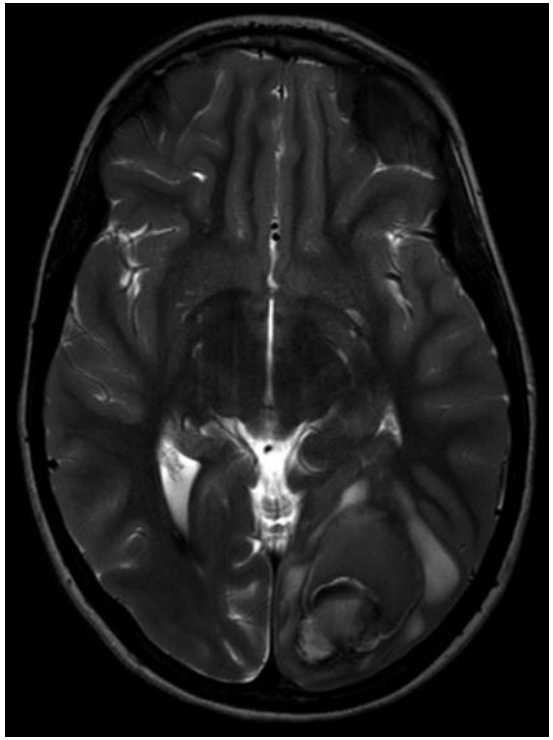

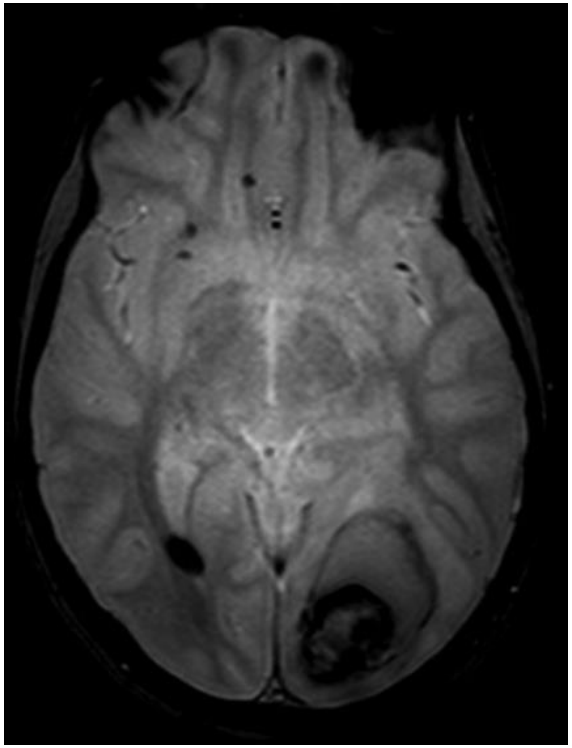

Hemispheriális sebészi indikáció: Epilepsia

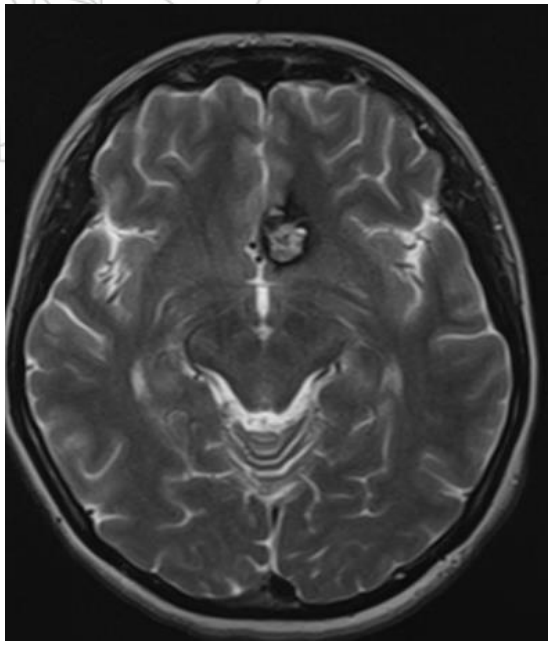

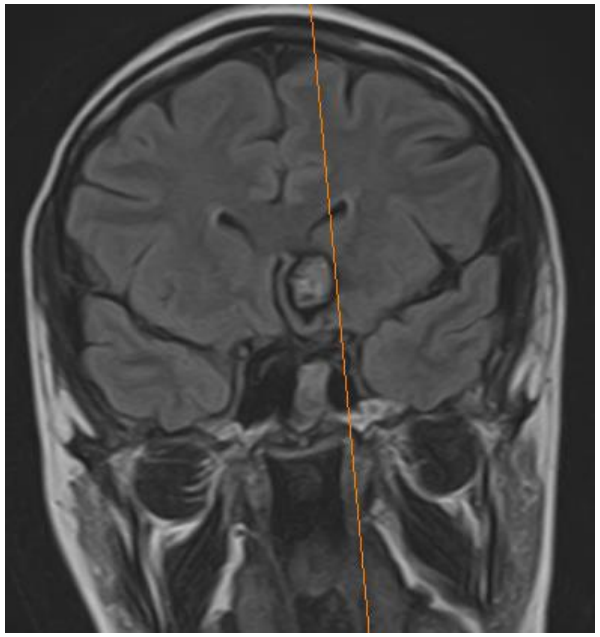

3. Early surgical resection of CCM causing epilepsy should be considered, especially when medically refractory epilepsy, in the absence of uncertainty about CCM epileptogenicity (Class IIa, Level B).

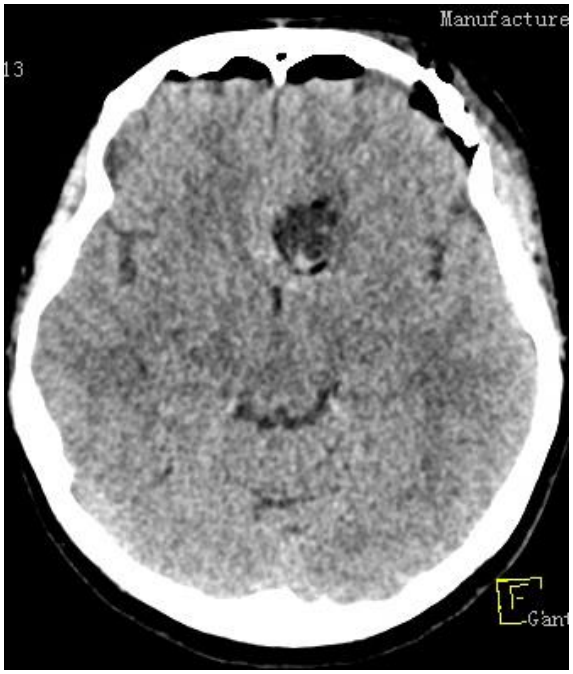

- Prezentációt követően 1 éven belül, gyógyszeresen kontrollált, solitaer, <1,5 cm (*Englot et al., J Neurosurg 2011*)
- Hemosiderin gyűrűvel együtt eltávolítva (*Jin et al., Clin Neurol Neurosurg 2014*)

www.oiti.hu

Hemispheriális sebészi indikáció: Epilepsia
Műtéti terv (DTI) + éber műtét

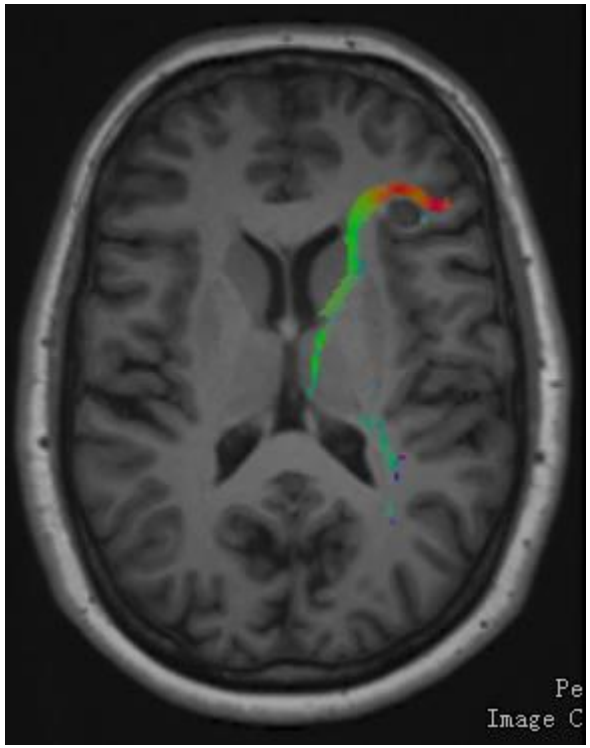

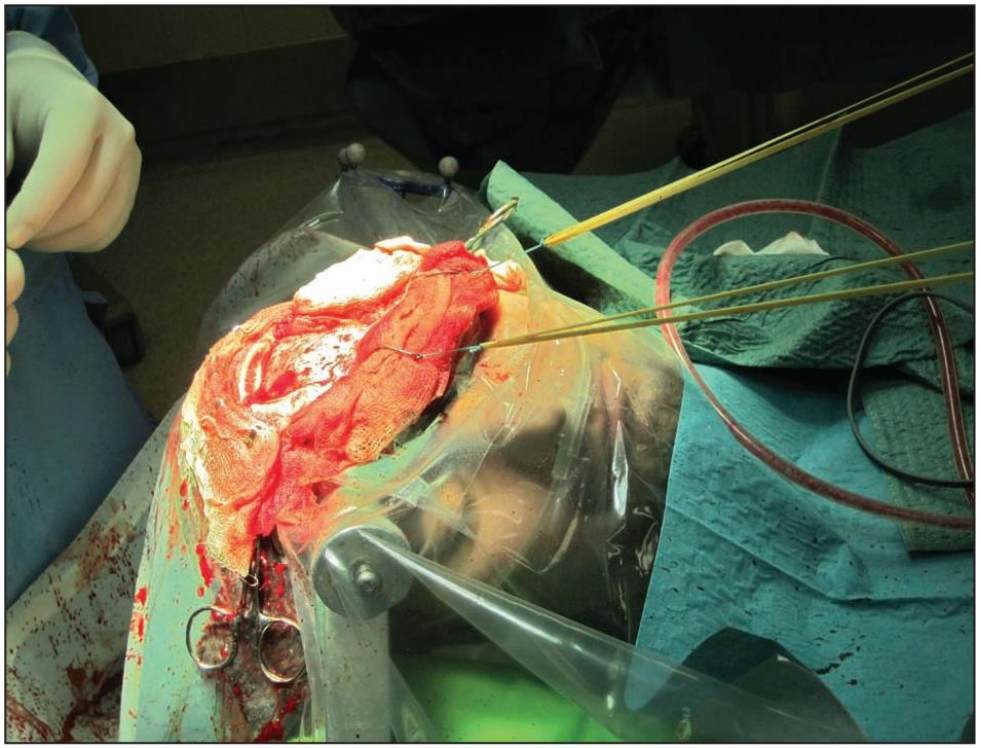

Hemispheriális sebészi indikáció: Epilepsia
Műtéti terv (fMRI, DTI)

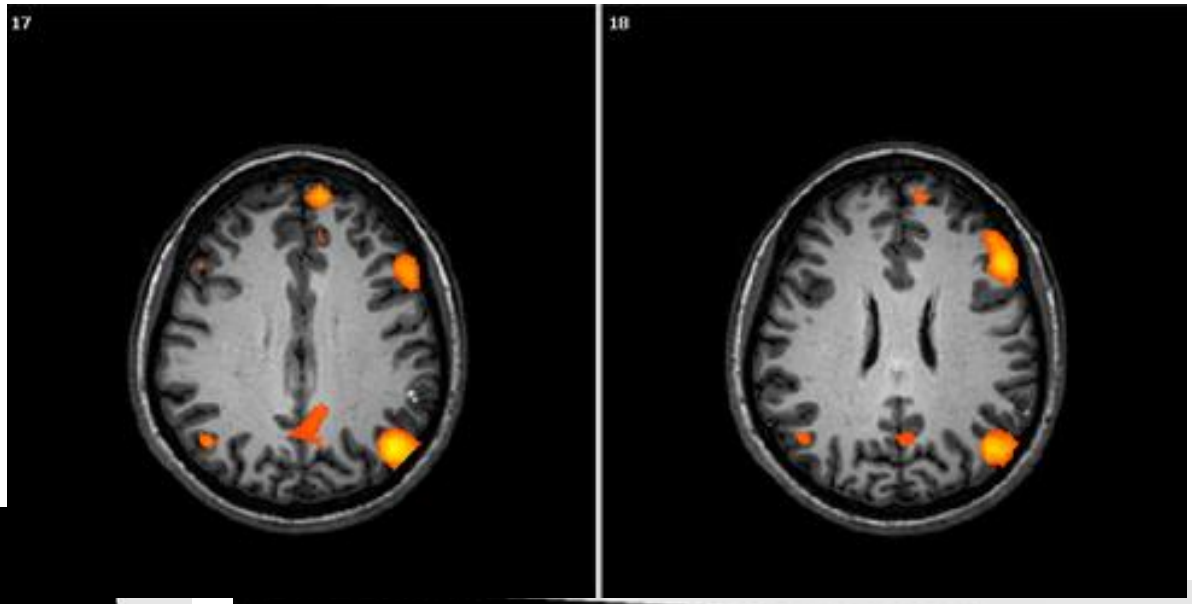

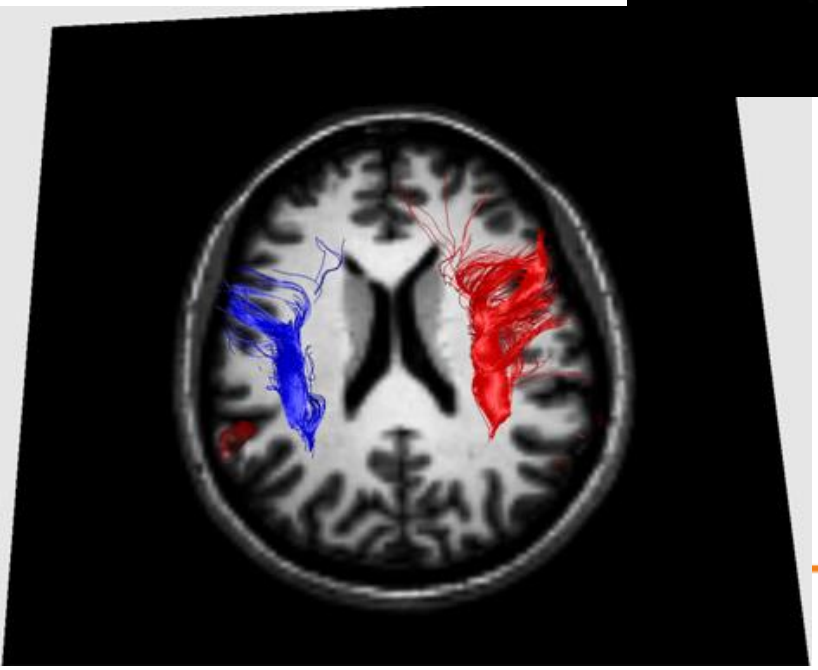

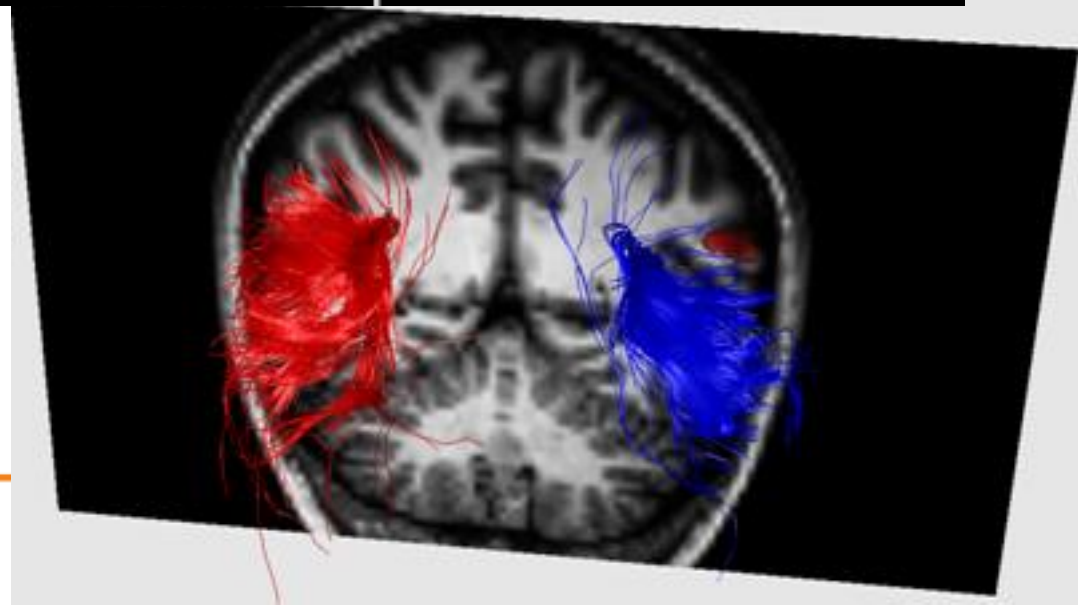

Hemispheriális sebészi indikáció: Epilepsiát okozó vérzés - műtéti terv (fMRI, DTI)

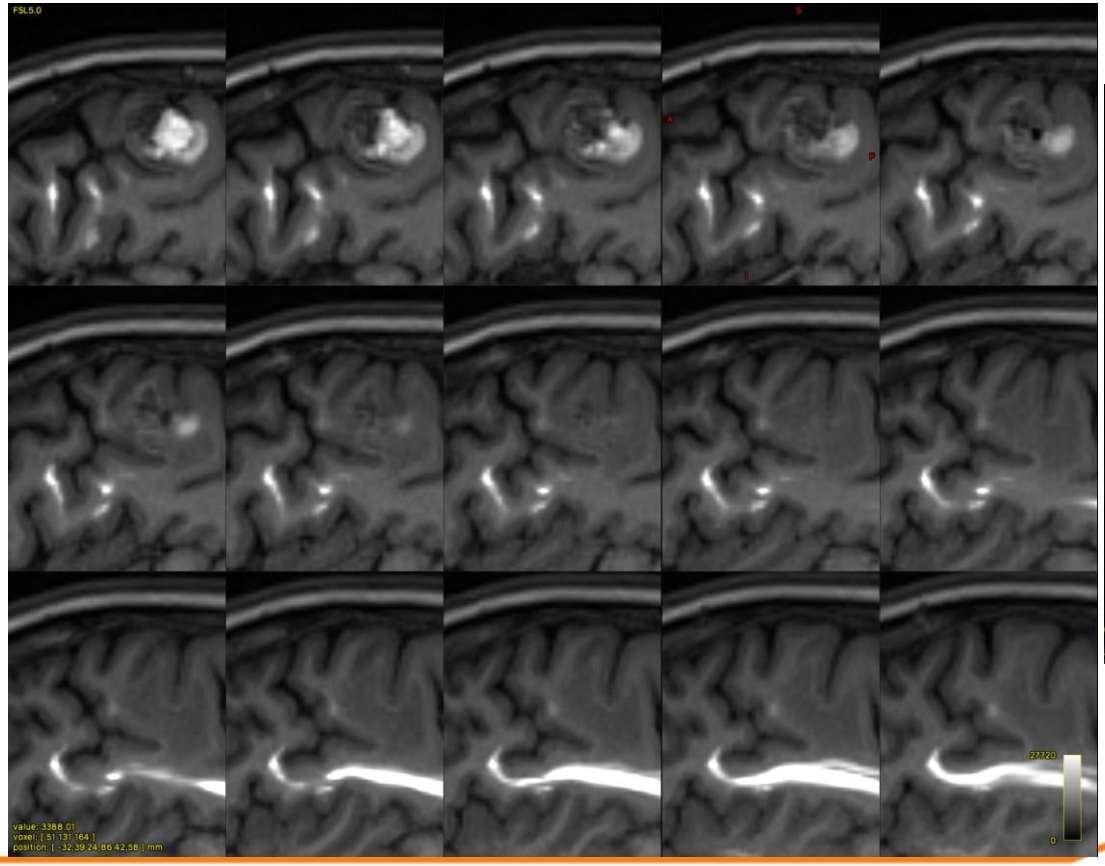

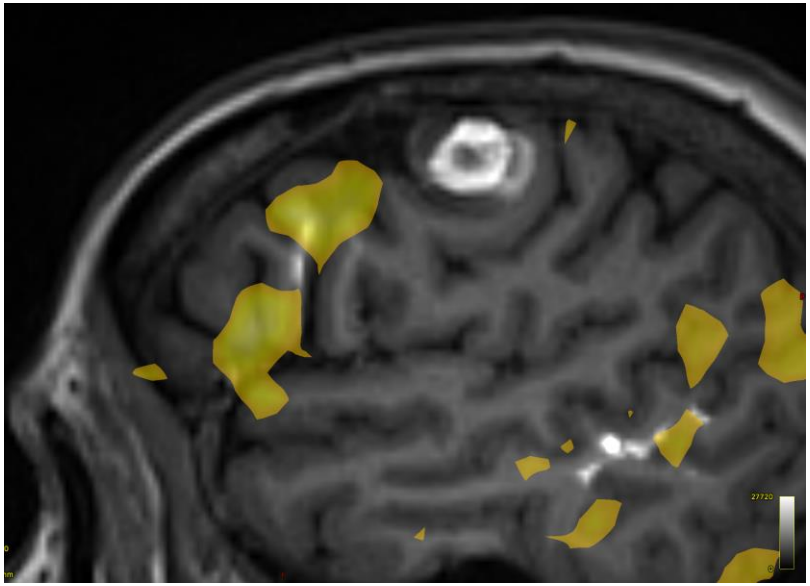

Sebészi indikáció mély elokvens cavernomák esetén

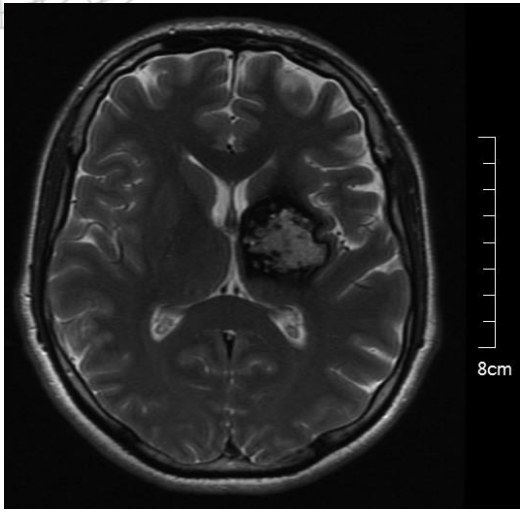

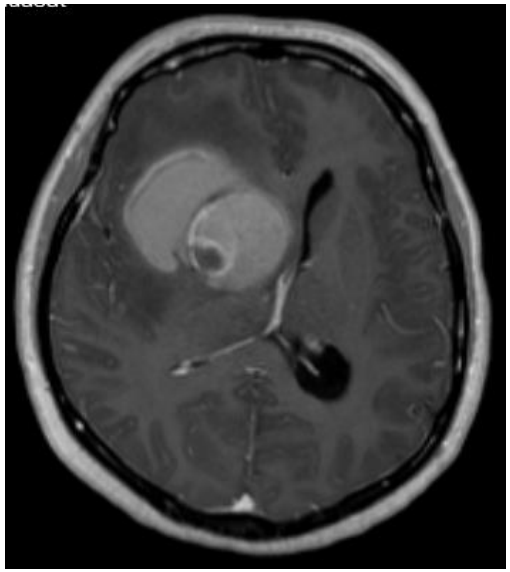

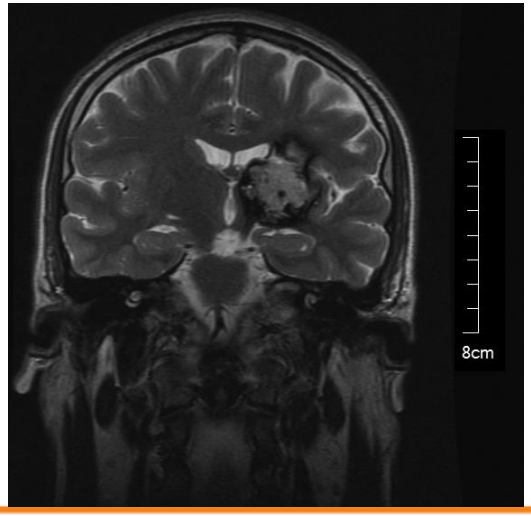

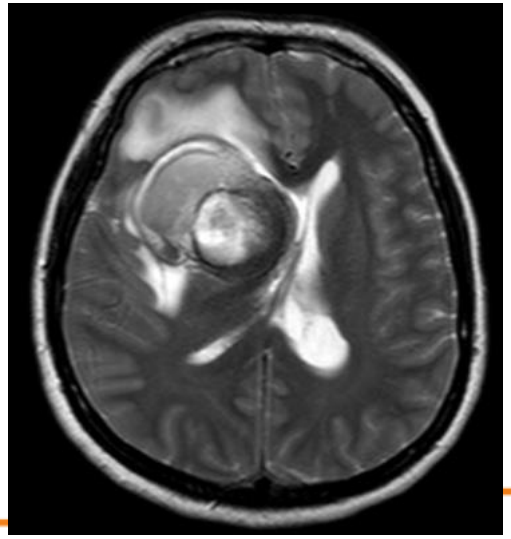

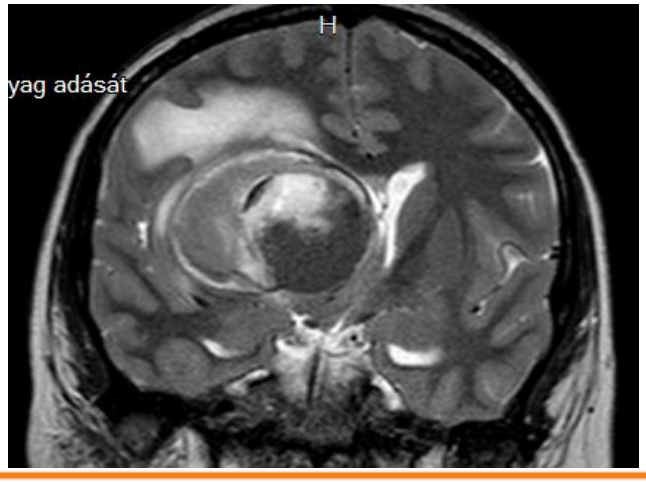

Többször vérzett, nagyméretű, térszűkítő

Agytörzsi cavernoma sebészete

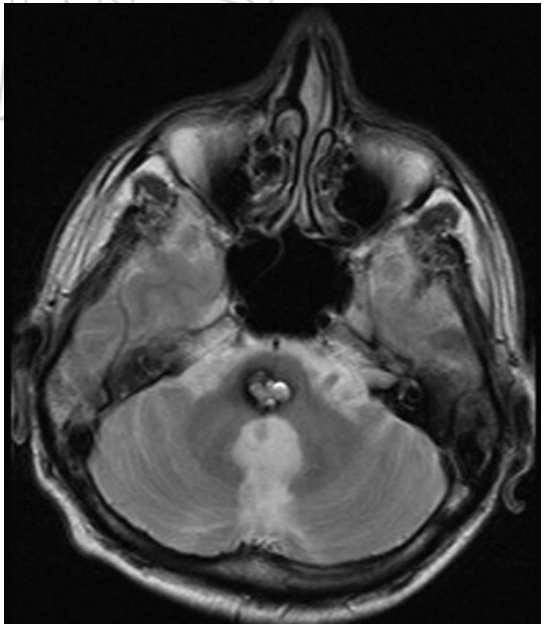

6. After reviewing the high risks of early postoperative mortality and morbidity and impact on quality of life, it may be reasonable to offer surgical resection of brainstem CCM after a second symptomatic bleed as those CCMs might have a more aggressive course (Class IIb, Level B).
7. Indications for resection of brainstem CCM after a single disabling bleed, or for spinal cavernous malformation are weaker (Class IIb, level C).

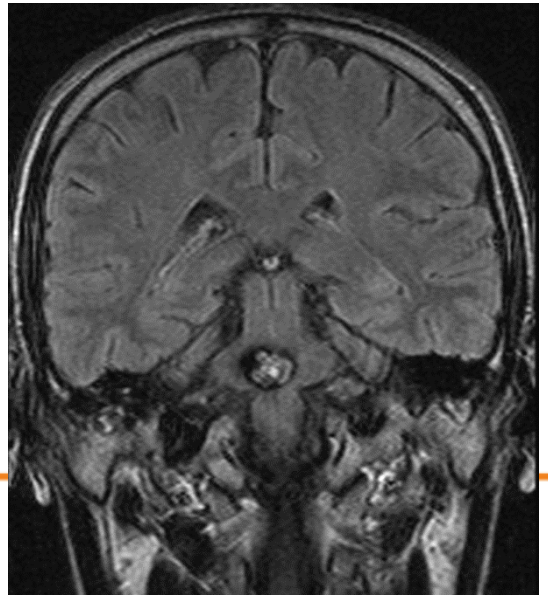

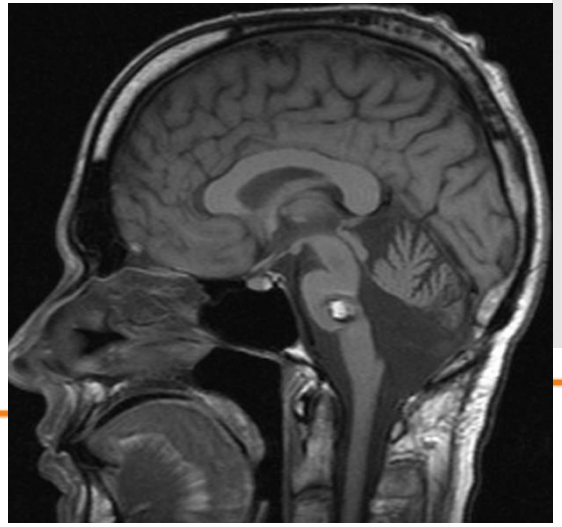

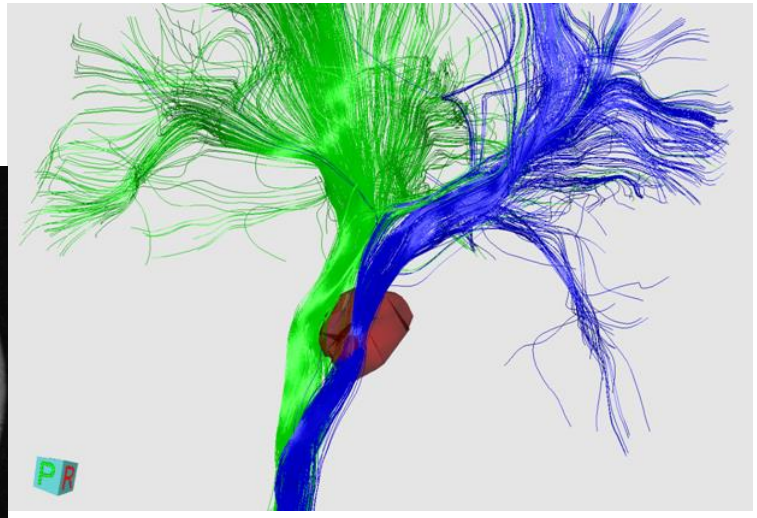

Agytörzsi cavernoma sebészete

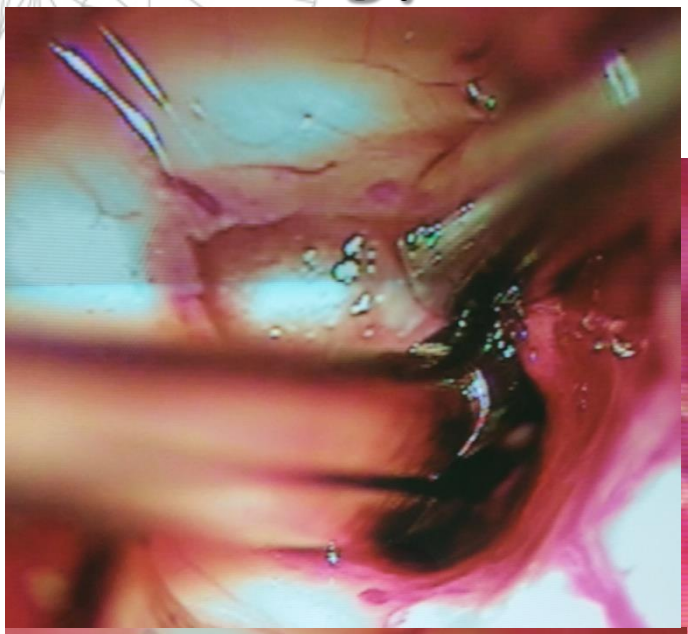

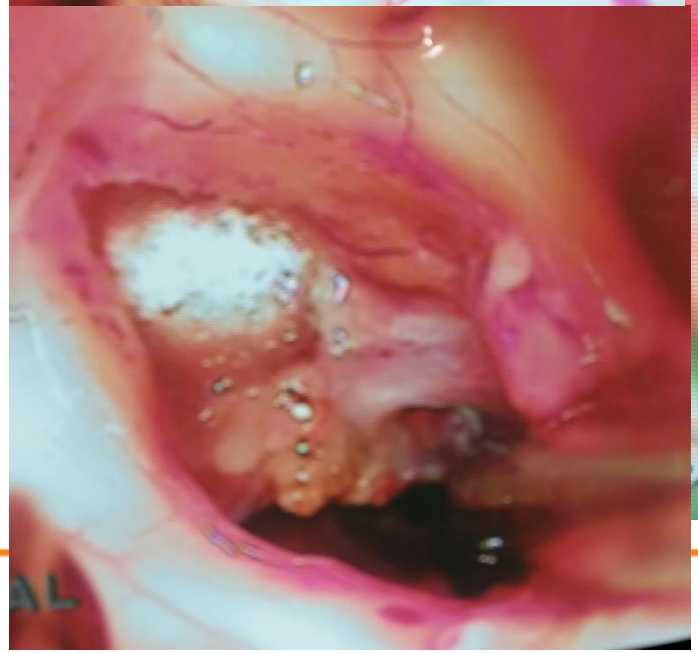

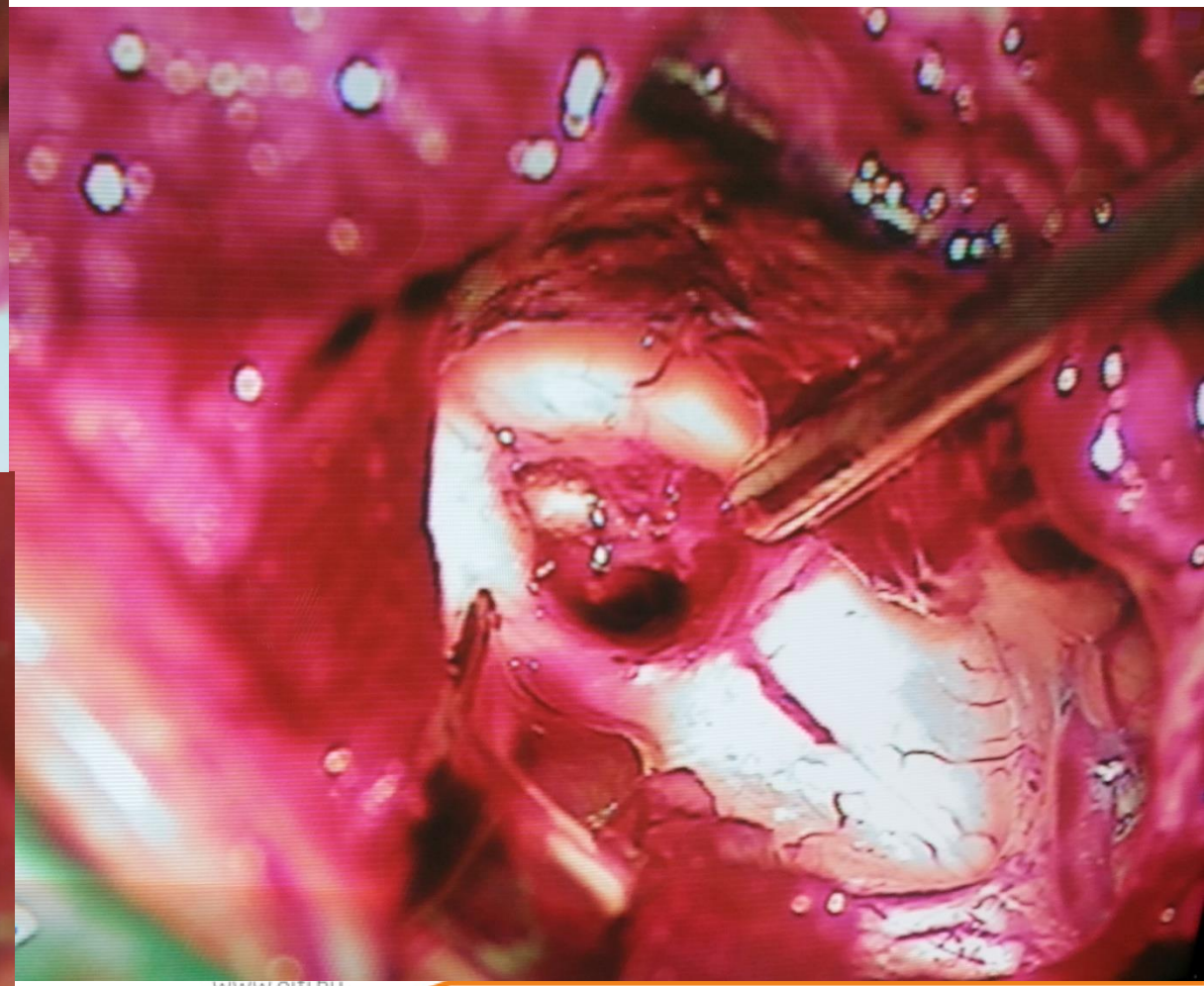

Agytörzsi cavernoma sebészete

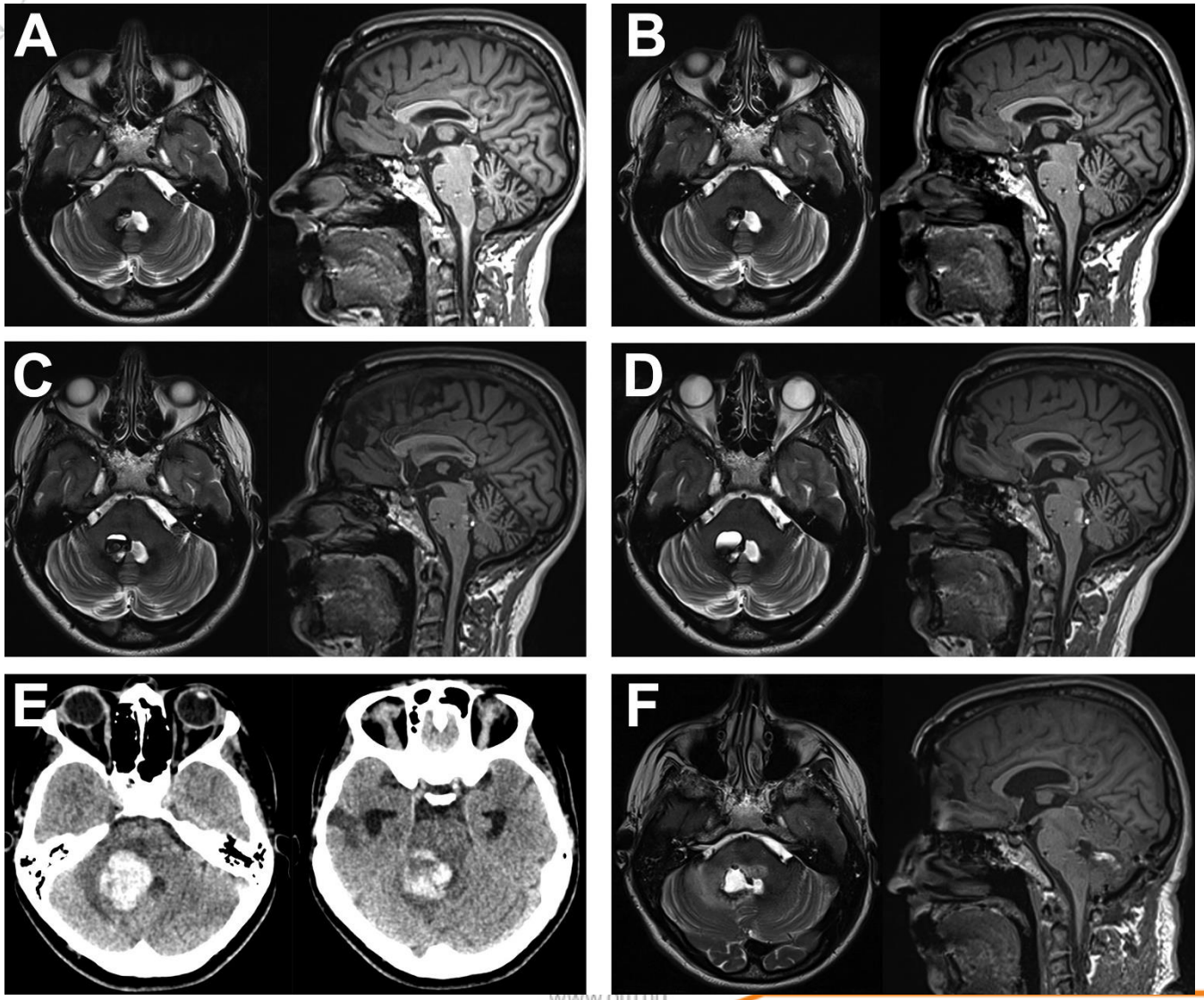

Mély elokvens cavernomák kezelése

	Observáció (összegzés)	Mikrosebészet (573 beteg)*	Sugársebészet (958 beteg)**
Jobb/változatlan	<60%	70.9%	89.7%
Tartós morbiditás	40%	26.5%	9.46% (5.3+4.16)
Mortalitás	2-20%	2.6%	0.84%
Újravérzési ráta (per év)	30% (hosszú távon vitatott)	2%	1.51% (2 évvel a kezelés után)

*Nagy betegszámú sebészi szériák >100 beteg (Wang et al. 2003; Abla et al. 2011; Pandey et al. 2012)

** Modern technikát alkalmazó gammakés centrumok (Nagy&Kemeny, 2015)

Kombinált sebészet: III. kamra fenestratio + eltávolítás (acut, többször vérzett) + sugársebészet

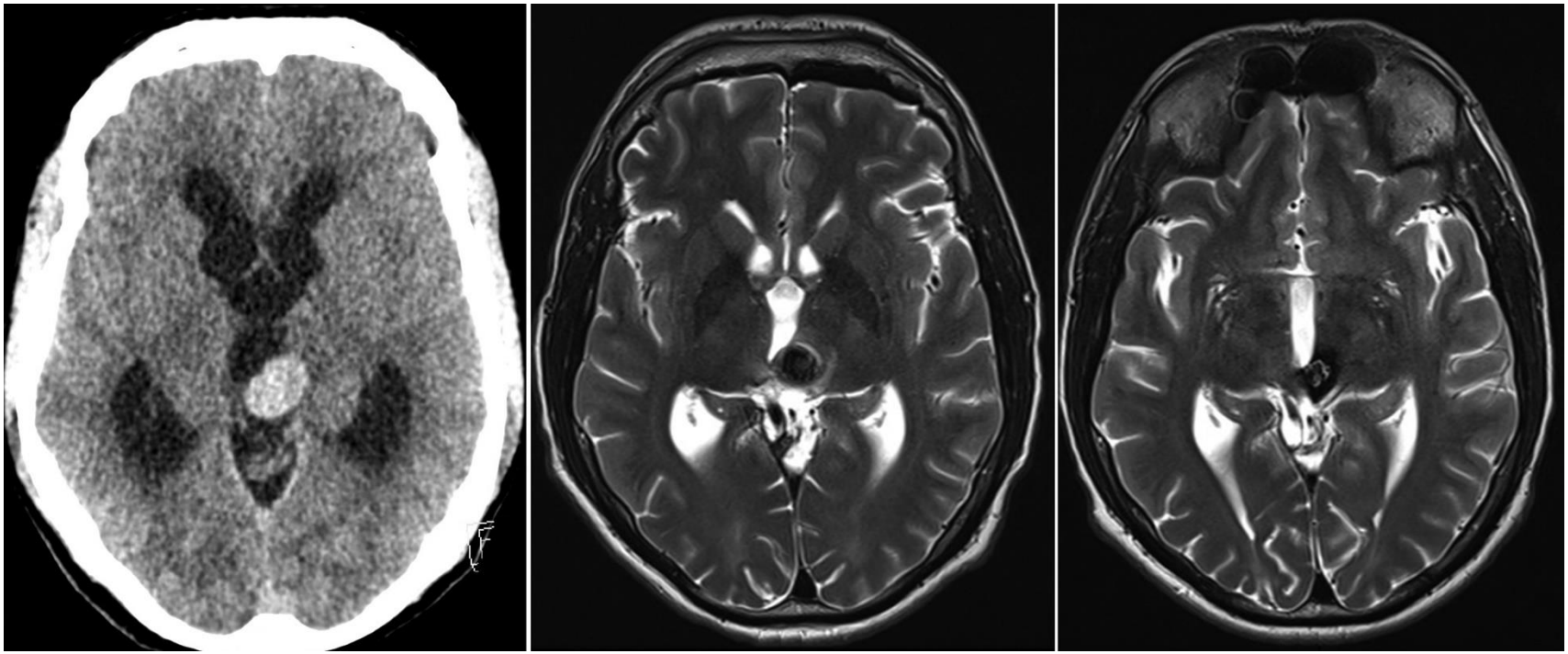

III. Kamra fenestratio (Hydrocephalus)

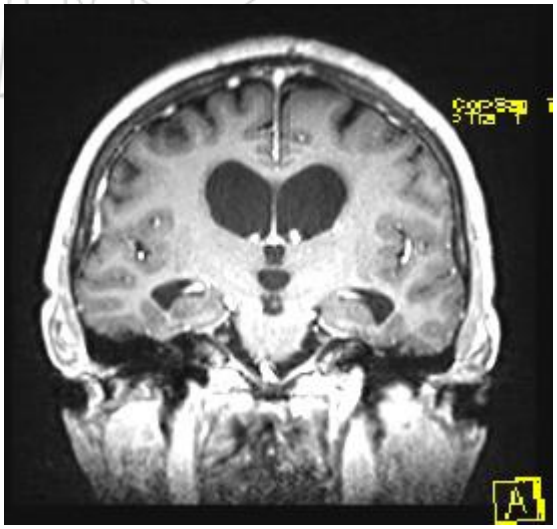

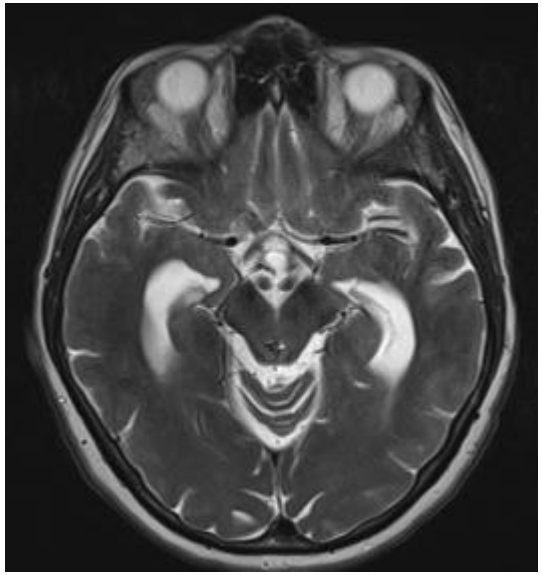

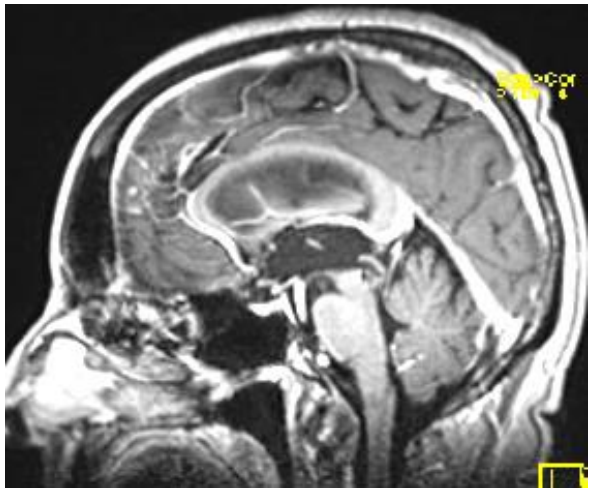

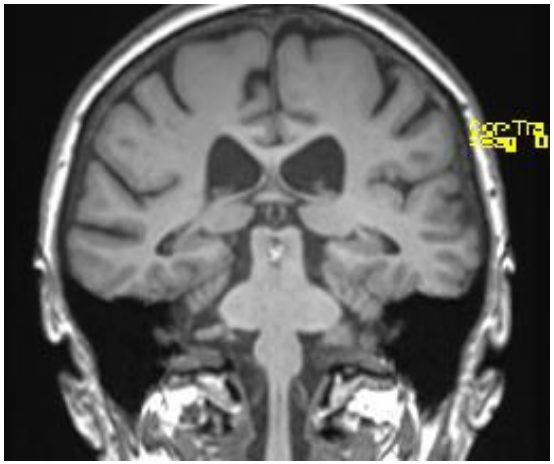

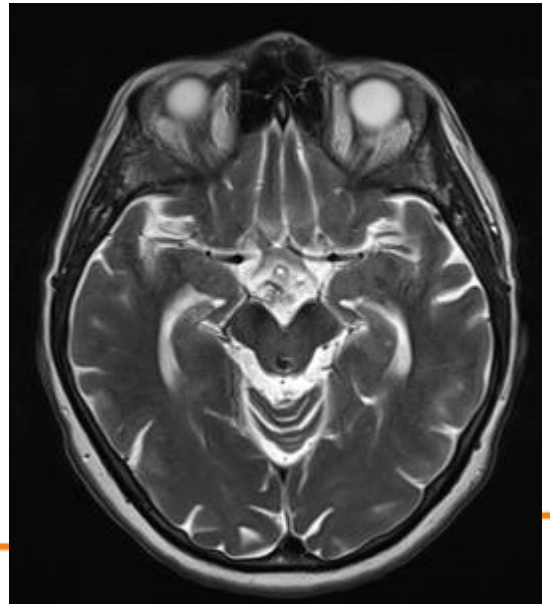

Cavernomák javasolt kezelési algoritmusa

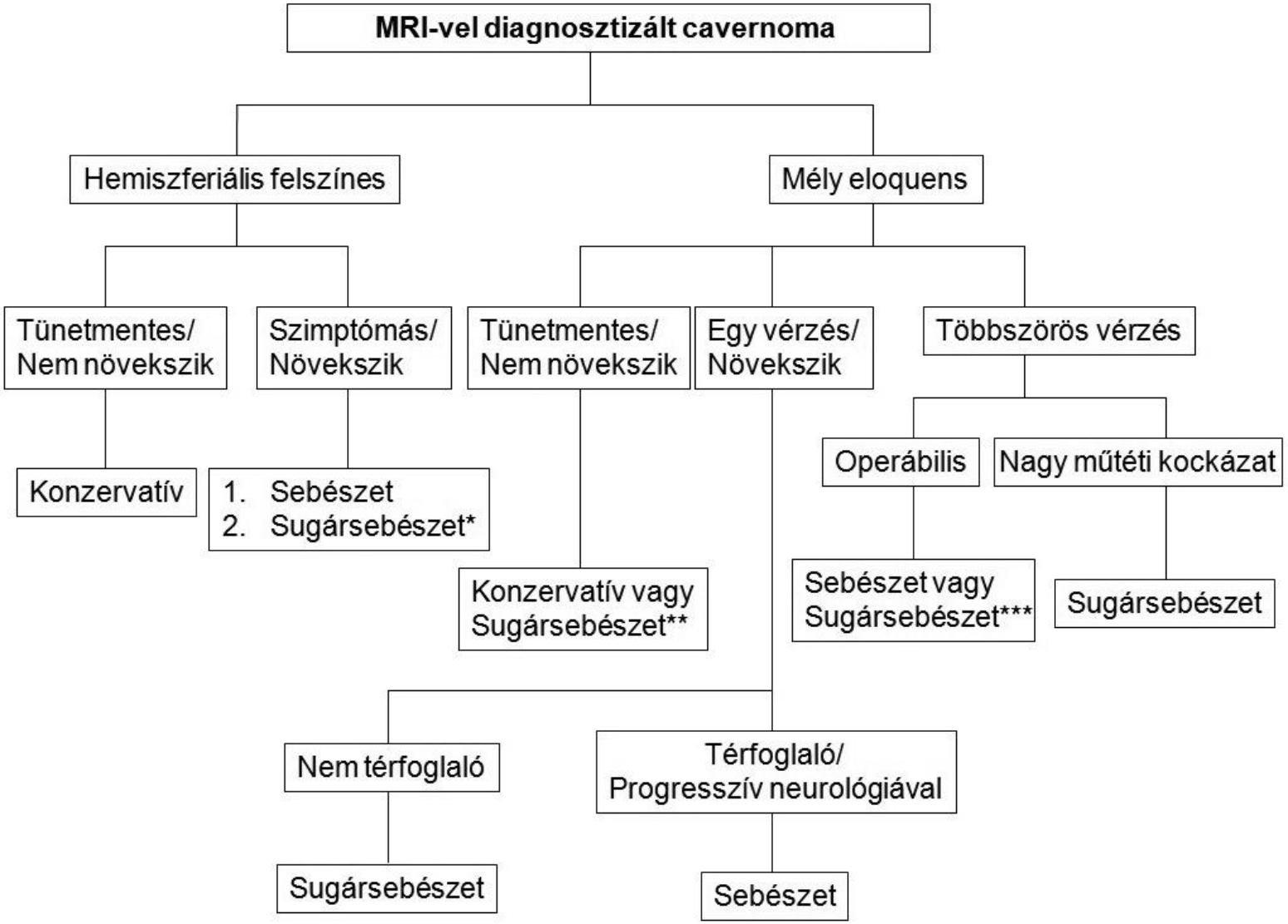

Nagy et al., Ideggyógy Sz 2015

AVM - Pathologia

•Az artériás vér kapillárisok nélkül közvetlenül a vénákba áramlik magas áramlású shuntön keresztül

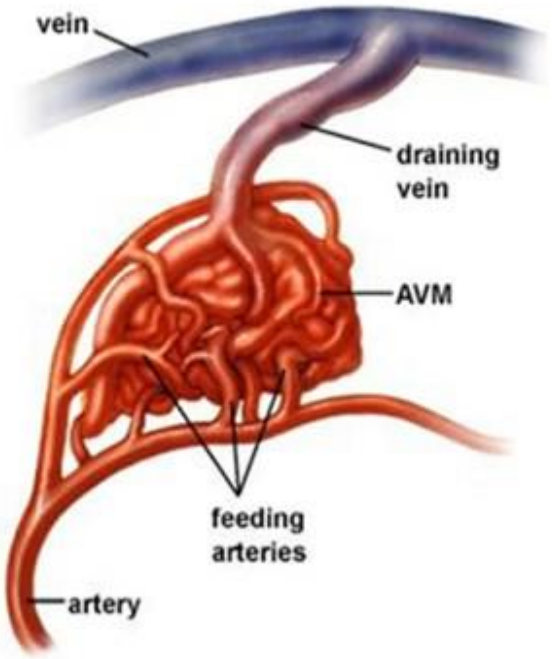

•A kapillárisok nyomáscsökkentő hatásának híján makroszkóposan egy vékony, fragilis falú, magas nyomású erekből álló, madárfészekhez hasonló érgomolyag (nidus) alakul ki.

•A magas áramlás miatt idővel a tápláló artériák és elvezető vénák kitágulnak.

•A magas áramlás következtében 2-20%-ban társult aneurysmák is találhatók

Az agyi arteriovenosus malformatiok (AVM, angioma) természetes kórlefolyása

- Prevalencia 0,02-0,1%
- Incidencia 11-13/millió/év
- 90% supratentorialis, csak 2% multiplex
- Medián prezentációs kor 45 év
- Diagnosztizált esetek 80%-a okoz tünetet, fele vérzik, 30% epilepsziát okoz
- Prezentáció lokalizáció- és méretfüggő (mély elokvens 80-90% vérzés, nagy hemiszeriális csak 30% vérzés, 50% epilepszia)
- Gyermekekben 80-90% vérzéses prezentáció

- SAV 9%-a, primer ICH-k 4%-áért felelős
- 40 éves kor alatt vérzéses strokeok 33%, gyermekekben >50%-a!

Az AVM-k természetes kórlefolyása: Vérzés

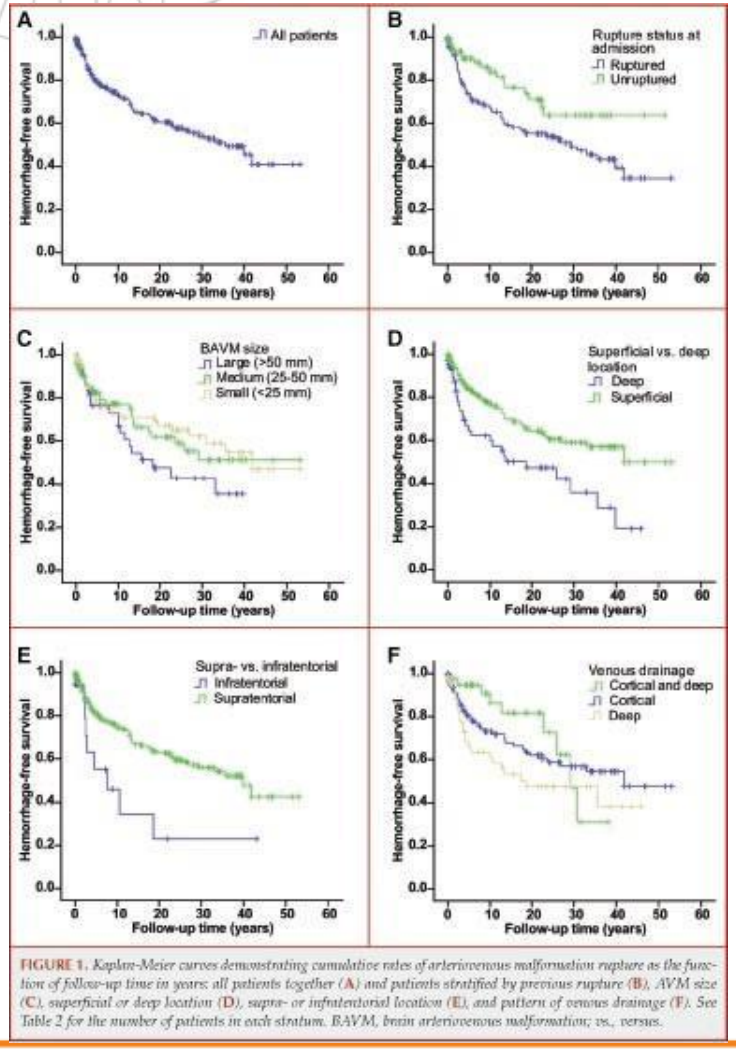

FIGURE 1. *Kaplan-Meier curves demonstrating cumulative rates of arteriovenous malformation rupture as the function of follow-up time in years: all patients together (A) and patients stratified by previous rupture (B), AVM size (C), superficial or deep location (D), supra- or infratentorial location (E), and pattern of venous drainage (F). See Table 2 for the number of patients in each stratum. BAVM, brain arteriovenous malformation; vs., versus.*

- 2-4% éves vérzési kockázat
- Újravérzési kockázat emelkedett: 2,3 > 6,7%, legalább az első 5 évben
- De az aneurysmákkal ellentétben nem feltétlenül igényel acut preventív ellátást!
- Vérzési kockázatot emeli: mély lokalizáció, mélyvénás elvezetés, társult aneurysmák
- 47% tünetmentesen gyógyul, 37% minor neurologiai tünetek, mortalitás <10%
- Mély elokvens: 70-85% morbiditás, 10 éven belül >40% mortalitás
- Nagyméretű: 50% morbiditás, 25% mortalitás

Hernesniemi et al., Neurosurgery 2008

Az AVM-k természetes kórlefolyása: Vérzés kumulatív kockázata

Kor (év)	Várható élettartam (év)	Vérzési kockázat (2%év)	Vérzési kockázat (3%év)	Vérzési kockázat (4%év)
0	76	79	90	96
15	62	71	85	92
25	52	65	80	88
35	43	58	73	83
45	34	50	65	75
55	25	40	53	64
65	18	31	42	52
75	11	20	29	36
85	6	11	17	22

- 15 éves kor felett (3%/év) = 105 – beteg kora (év)

Kondziolka et al., Neurosurgery 1995

Az AVM-k természetes kórlefolyása: Vérzés kumulatív mortalitása

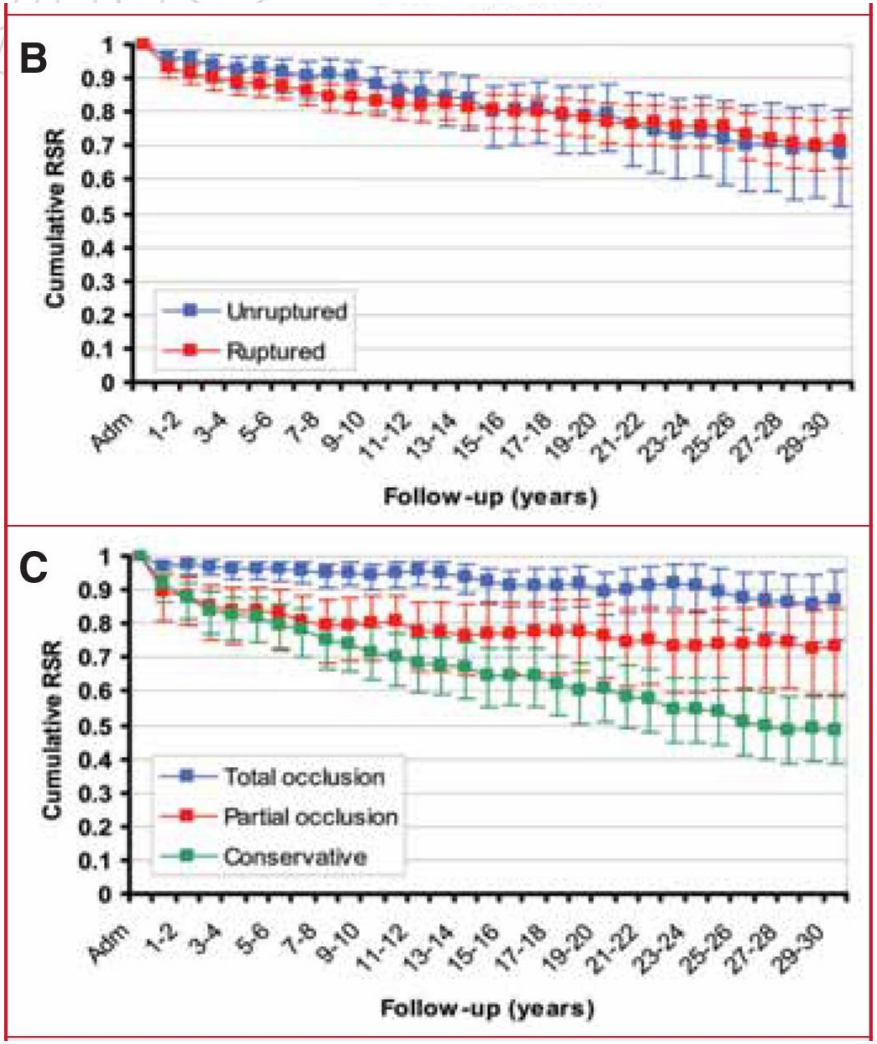

- Nem kezelt betegek várható élettartama 51 év (vérzéses prezentáció esetén 44) szemben az átlag 73 évvel
- 30 évvel a diagnózis után a nem kezelt betegek 49%-a élt szemben az ellátott 87%-kal
- Részleges elzárás nem nyújt védelmet a vérzéssel szemben!

Laakso et al., Neurosurgery 2008

AVM kezelését meghatározó tényezők

- Radiológiai faktorok
  - Méret
  - Lokalizáció (elokvencia)
  - Drenáló vénák (mély /superficialis)
  - Nidus diffúzsága/kompaktsága
  - Nidus alakja
  - Angio-architektúra, aneurysmák
- Beteg szempontok
  - Klinikai állapot (neurológiai, belgyógyászati)
  - Prezentáció
    - Vérzett? Epilepszia? Steal?
  - Kor (élethosszra vetített vérzési kockázat)
  - A beteg preferenciája
- Intézeti szempontok
  - Elérhető modalitások, tapasztalat

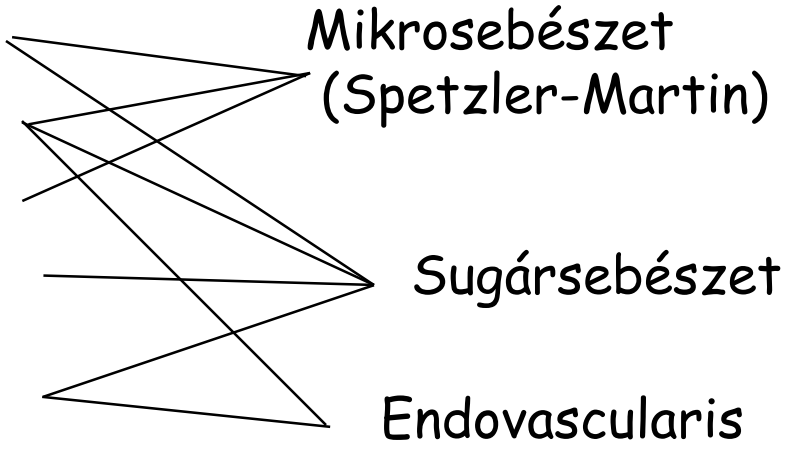

Mindig egyénre szabott, multidisciplinaris team által hozott terápiás döntés!

Kemeny et al., Acta Neurochir Suppl 2004

Multimodális kezelés – multidisciplináris kezelési terv

- Az elsődleges cél a teljes arteriovenosus shunt kiiktatása
- Ha ez nem lehetséges, van-e értelme palliatív áramlásredukciónak, illetve van-e vérzésveszélyes „hot spot" (pl. aneurysma, ami ellátható?
- Acut vagy elektív?
- Acut: CTA +/- DSA

- Elektív: MR + DSA
- Ezek alapján minden modalitás képviselője meghatározza, hogy el tud-e érni teljes zárást, és milyen becsült morbiditással
- Egy- vagy mulitimodális kezelés-e a reális?
- Terápiás javaslat a betegnek a reálisan szóba jöhető opciókról, majd a beteg döntése

AVM-k mikrosebészete

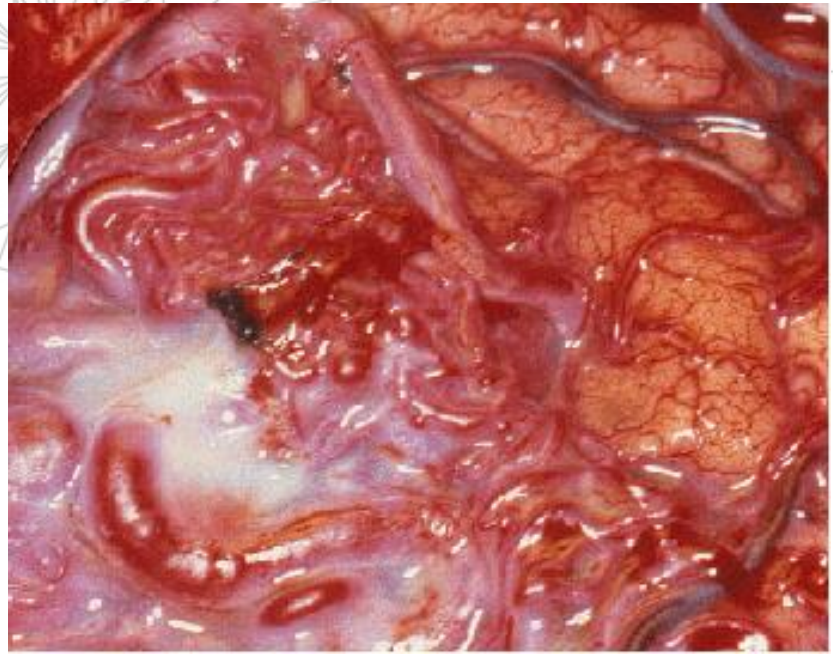

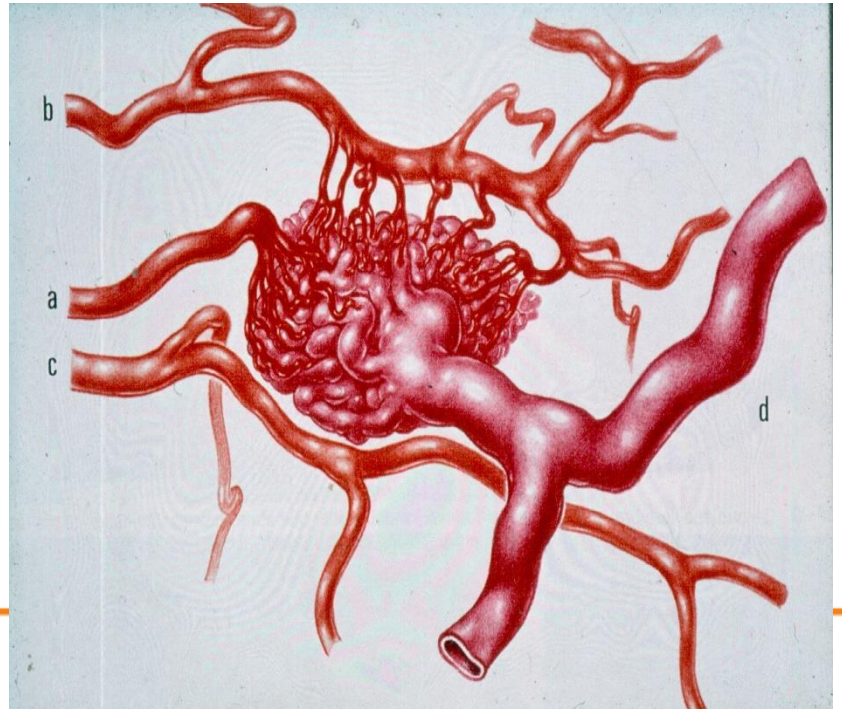

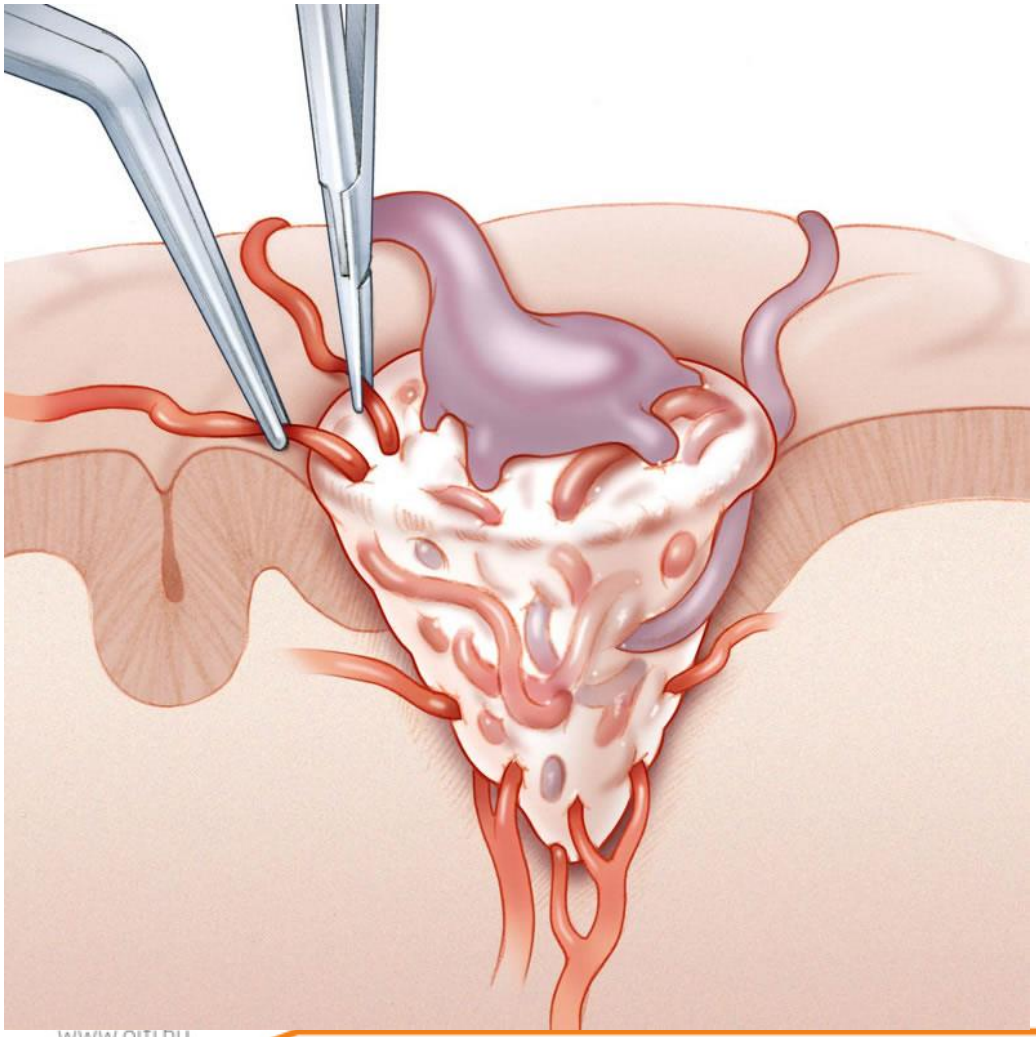

AVM-k mikrosebészete

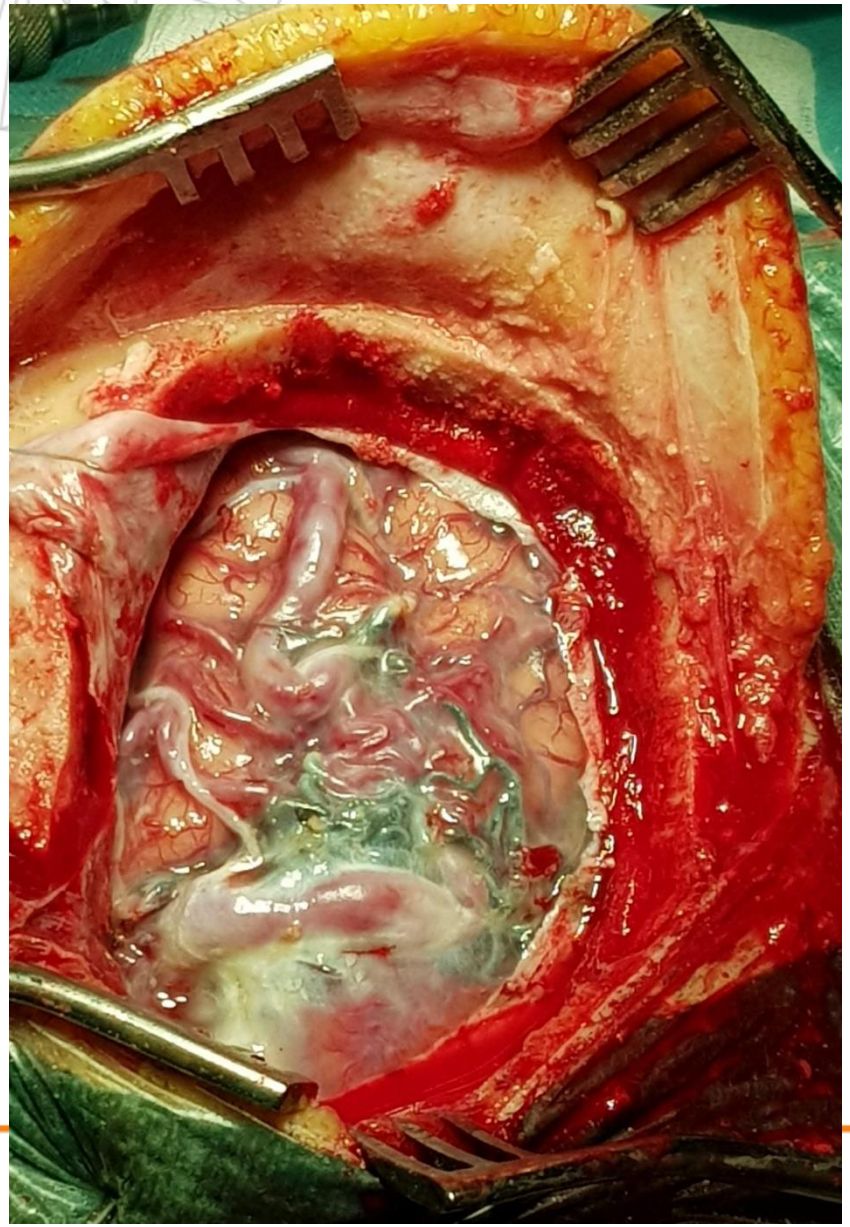

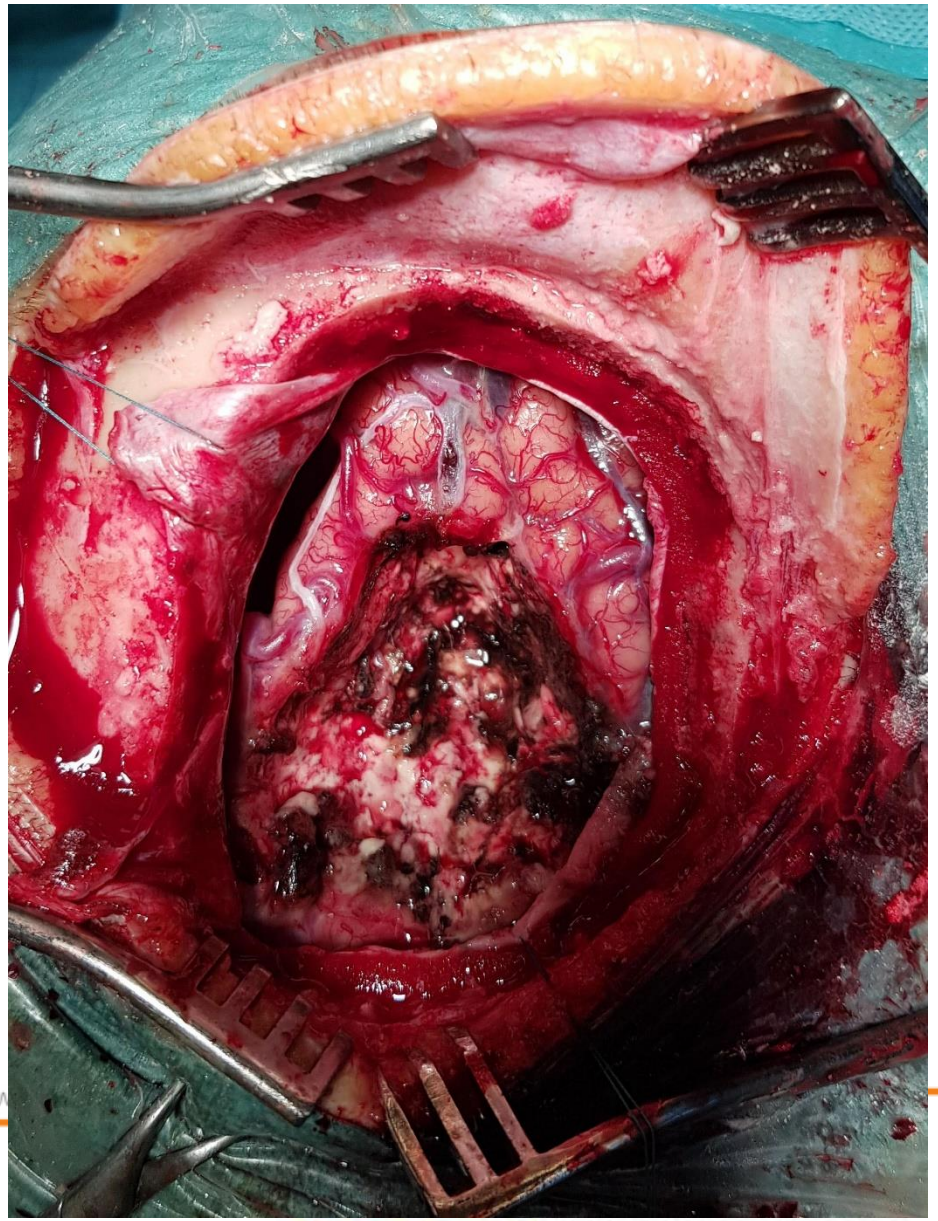

Modern AVM mikrosebészet

- Minden AVM egyedi, ezért személyre szabott műtéti tervet igényel (acut/elektív, uni-/multimodális kezelés, sebészi terv)
- Angioarchitektúra és hemodinamika megértése (DSA)
- Anatómiai viszonyok megértése (axialis képalkotás: CT/CTA vagy MR/MRA)
- Szükség esetén kiegészítő funkcionális vizsgálatok (fMR+DTI)
- Szükség esetén neuronavigáció

- Mikroszkóp
- Non-stick bipolar

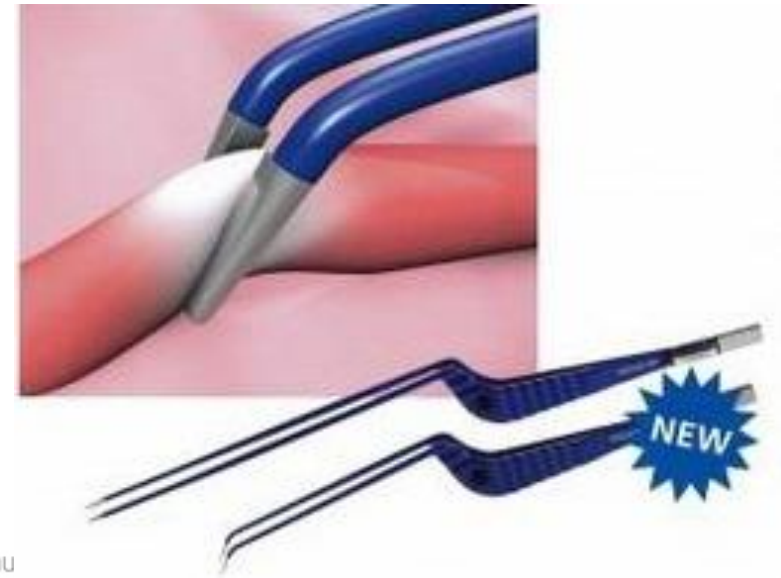

Angio-architektúra és hemodinamika

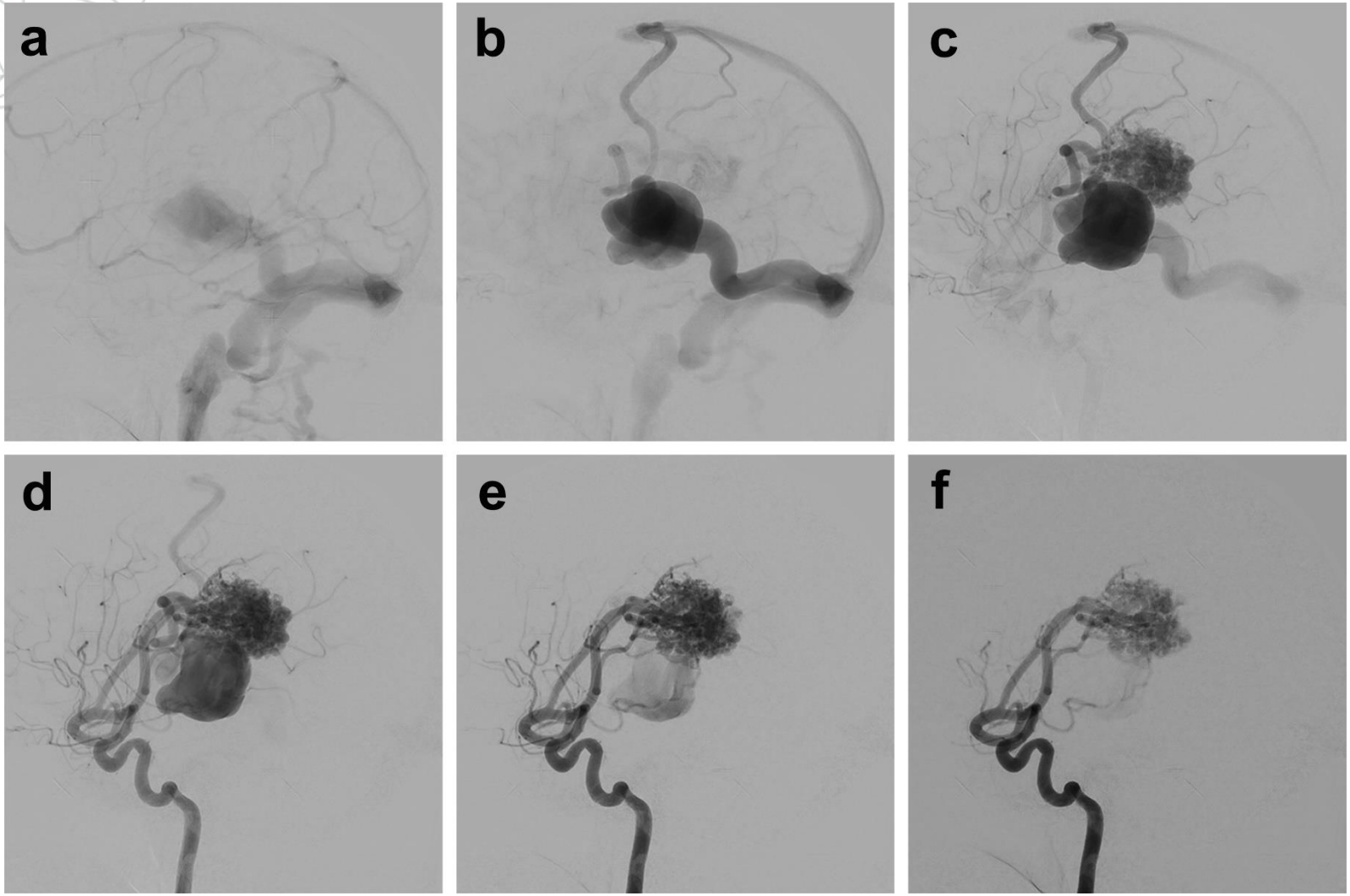

Nagy et al. In: Benes&Bradac (eds) 2017

Angio-architektúra és anatómia

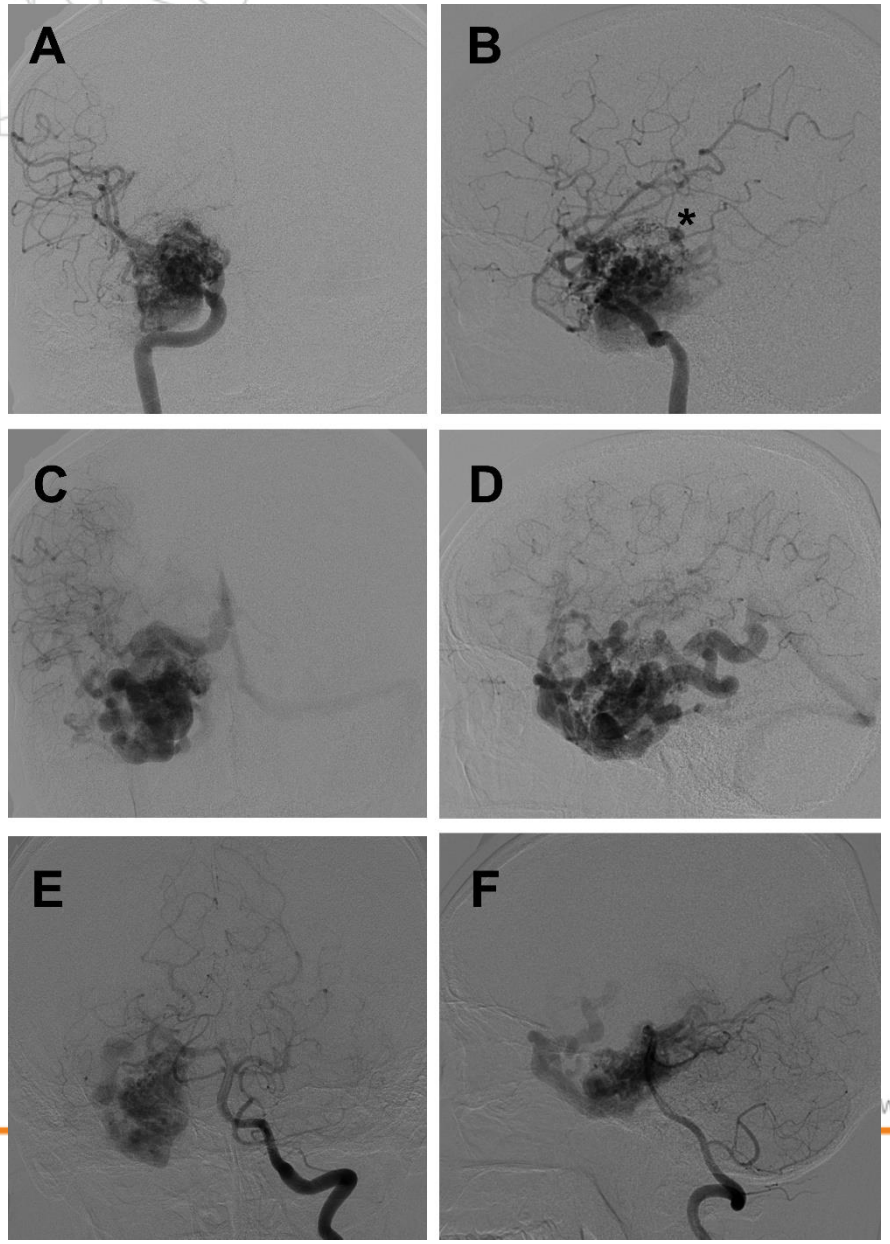

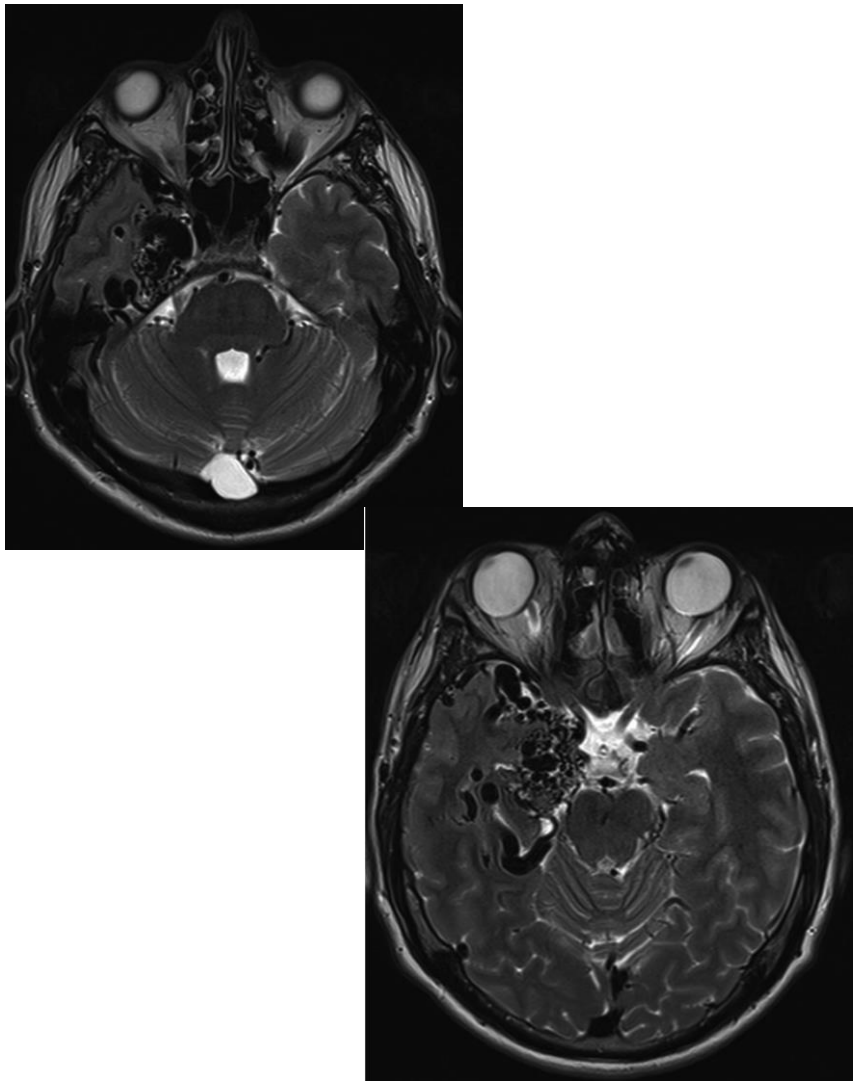

Sebészi AVM klasszifikáció (Spetzler-Martin)

Spetzler&Ponce, J Neurosurg 2011

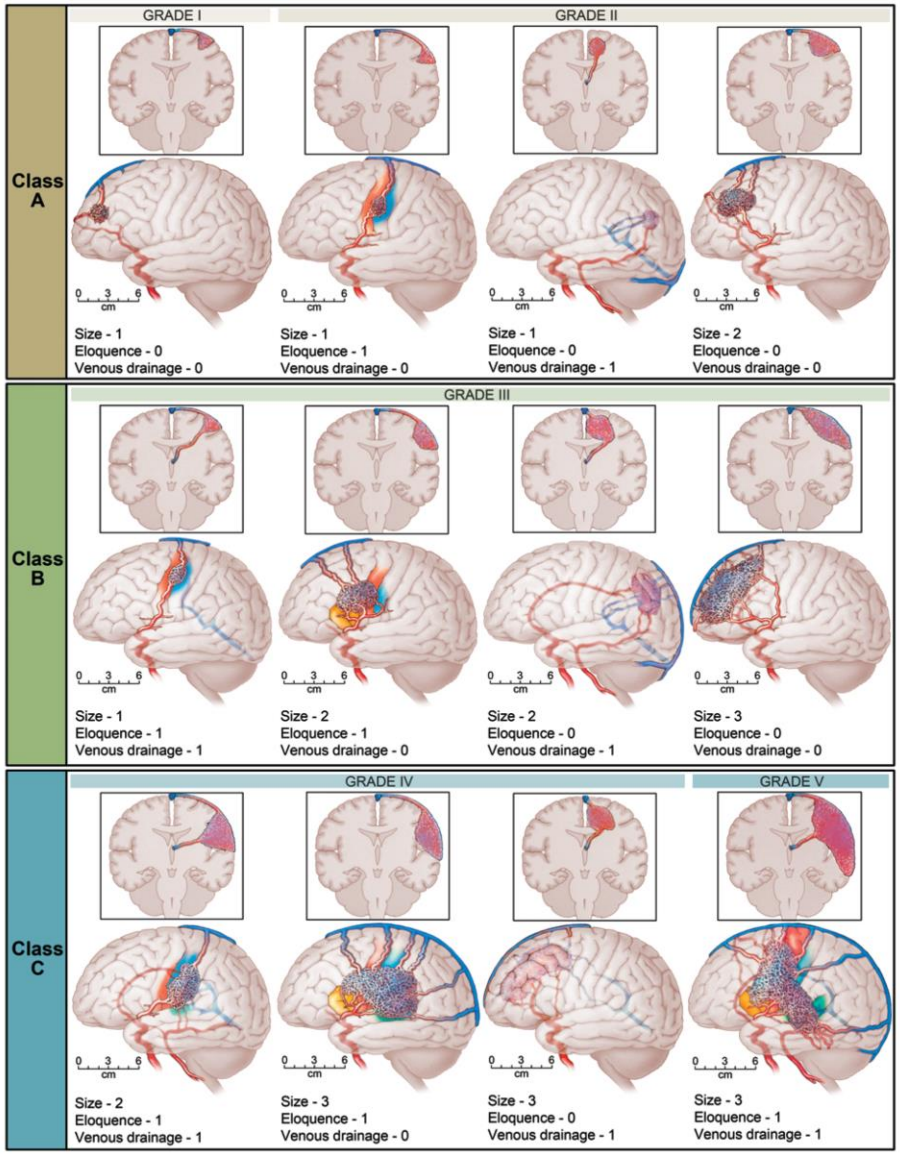

Eredeti skála, 1998-as minor módosítással (Spetzler-Martin)	2011-es javaslat (Spetzler-Ponce)	Méret	Elokvencia	Vénás elvezetés	Morbiditás %
		<3 cm: 1 pont 3-6 cm: 2 pont >6 cm: 3 pont	nem-elokvens: 0 pont elokvens: 1 pont	felszínes: 0 pont mély: 1 pont	
I	A	1	0	0	4
II		1 1 2	1 0 0	0 1 0	10
IIIA IIIB	B	2 3 1 2	0 0 1 1	1 0 1 0	18
IV	C	2 3 3	1 1 0	1 0 1	31
V		3	1	1	37
VI					Inoperábilis

Térszűkítő hematoma, acut műtét: Haematoma evacuatio + AVM resectio

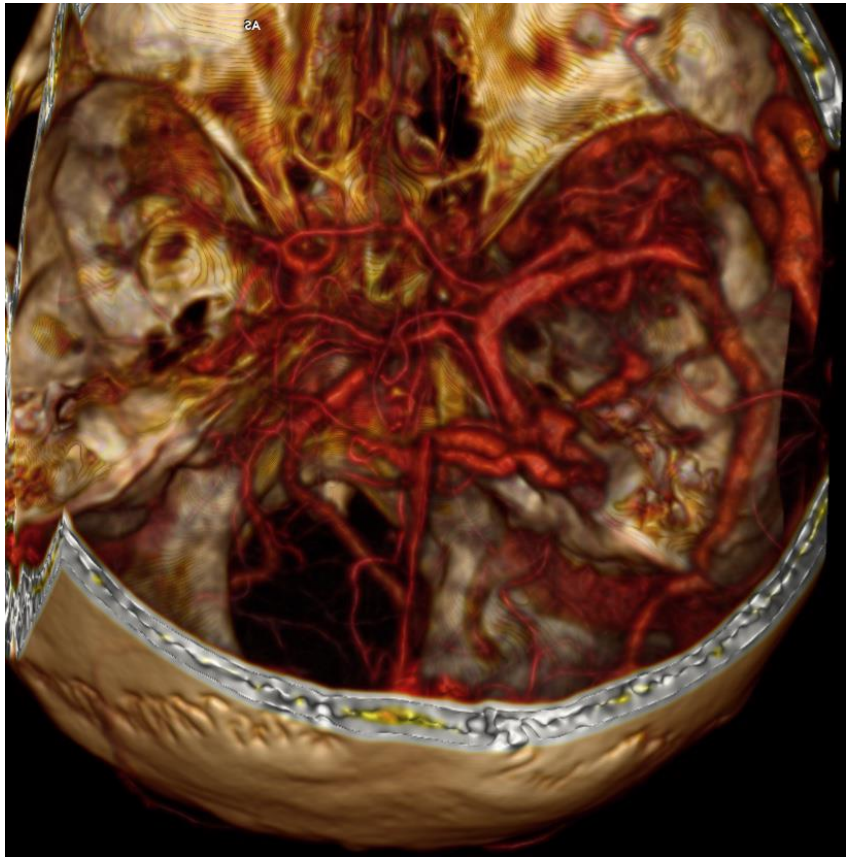

Térszűkítő hematoma, acut műtét: Haematoma evacuatio + AVM resectio

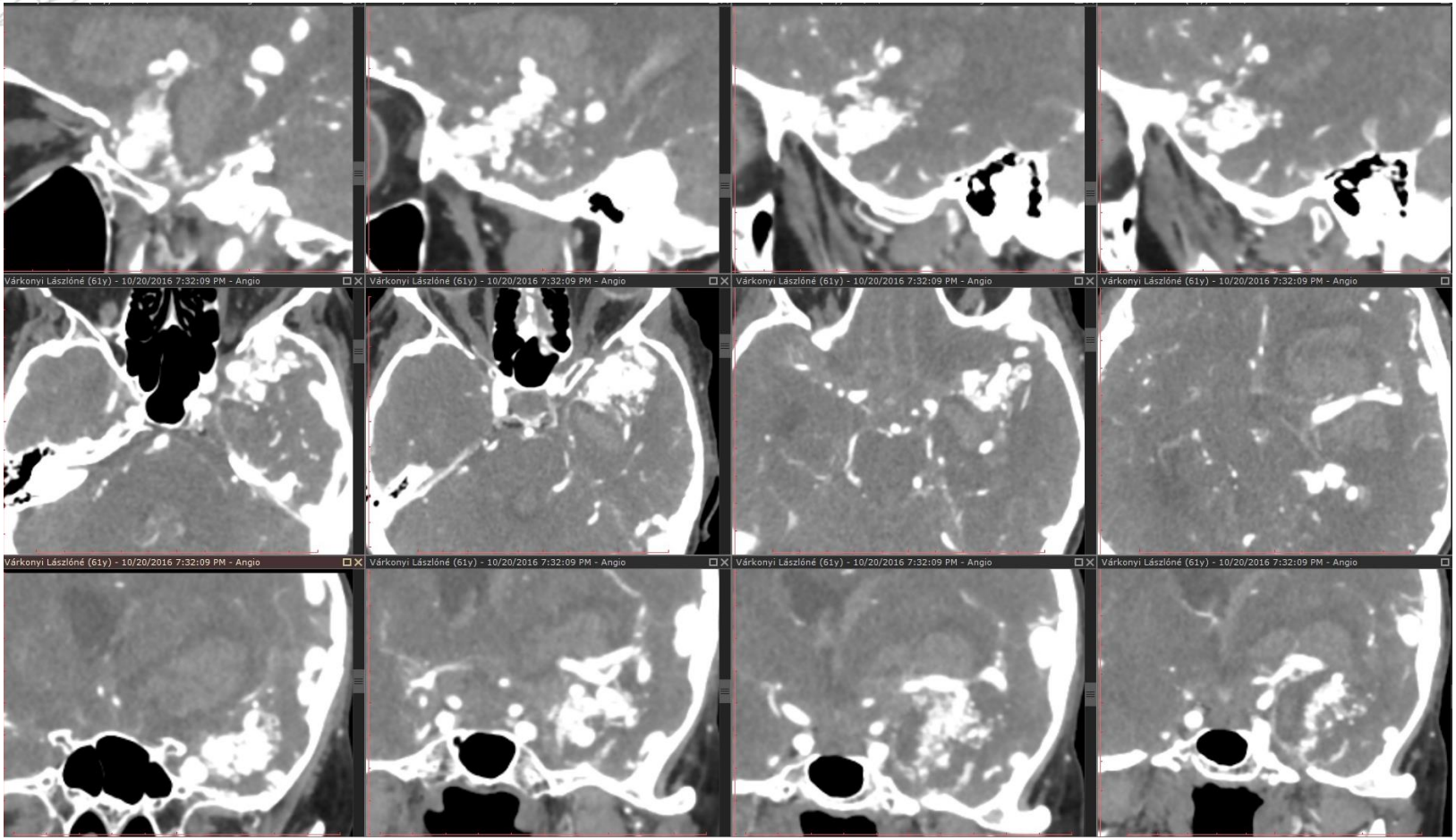

Térszűkítő hematoma, acut műtét: Haematoma evacuatio + AVM resectio

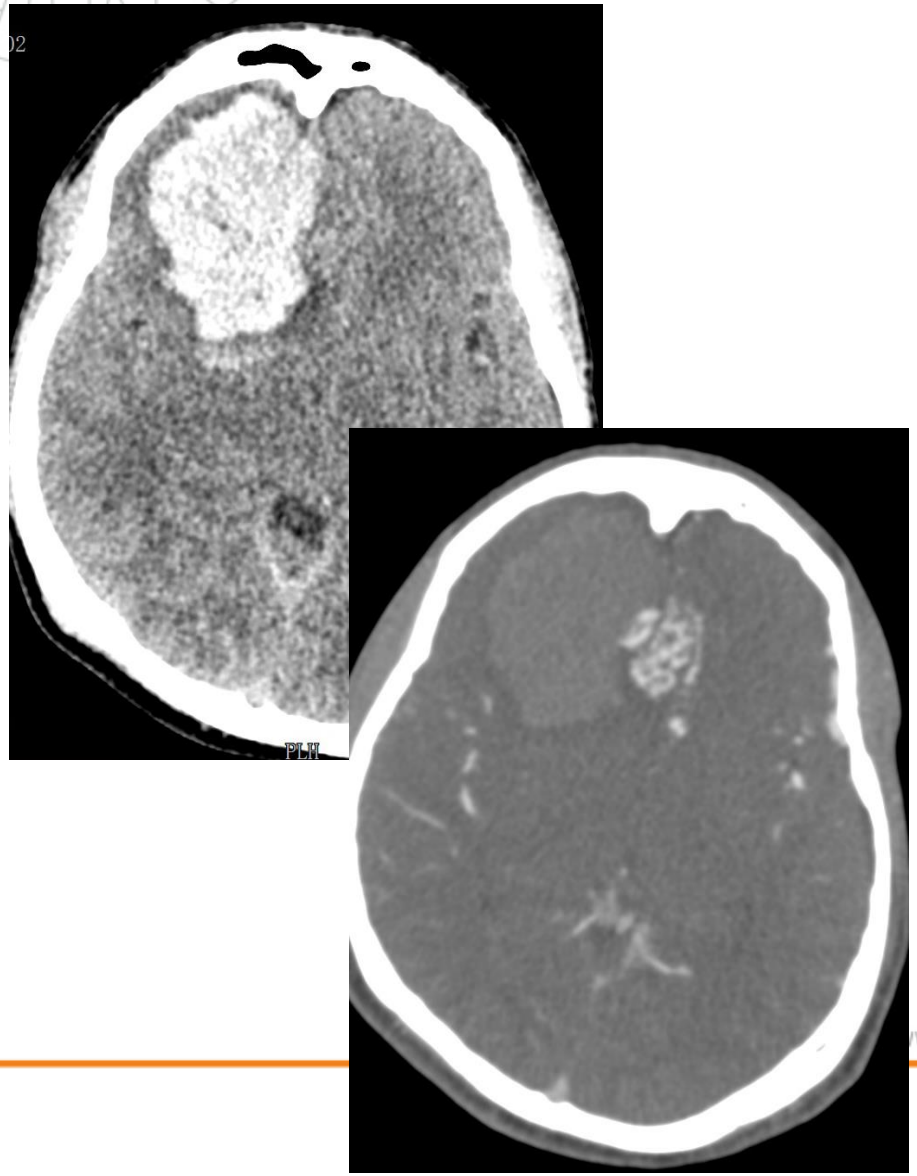

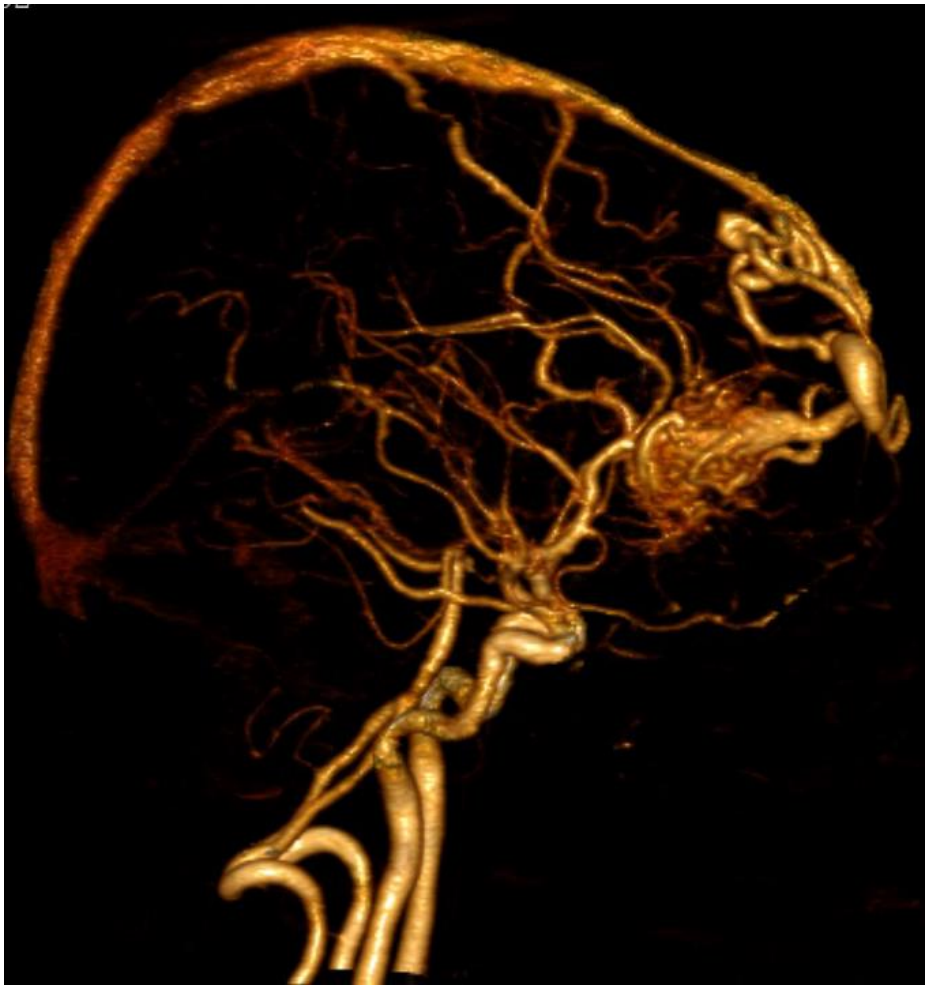

Térszűkítő hematoma, acut műtét: Haematoma evacuatio + AVM resectio

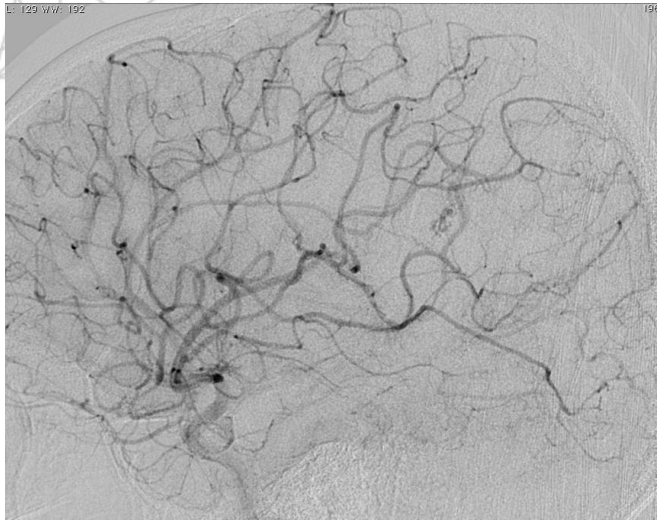

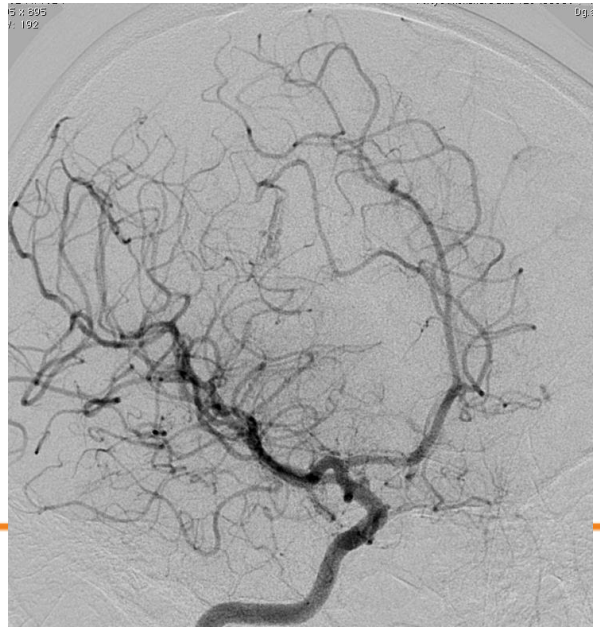

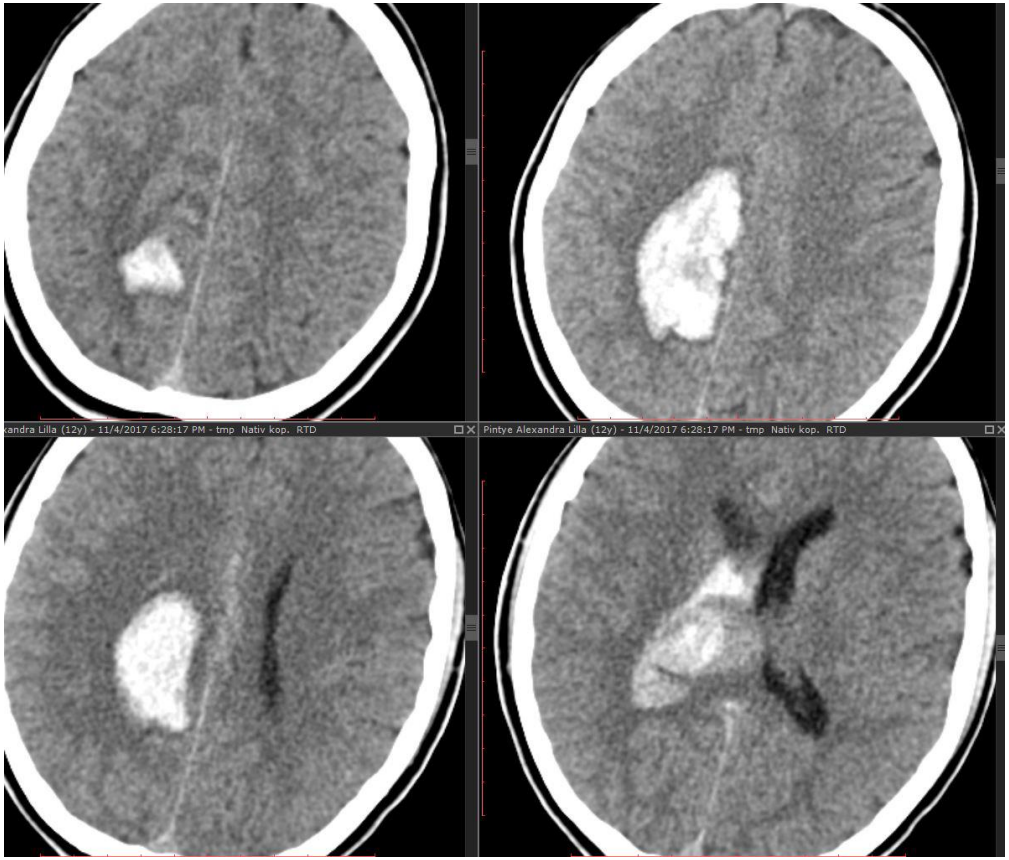

Térszűkítő hematoma, acut műtét: Embolizáció + hematoma evacuatio + AVM resectio

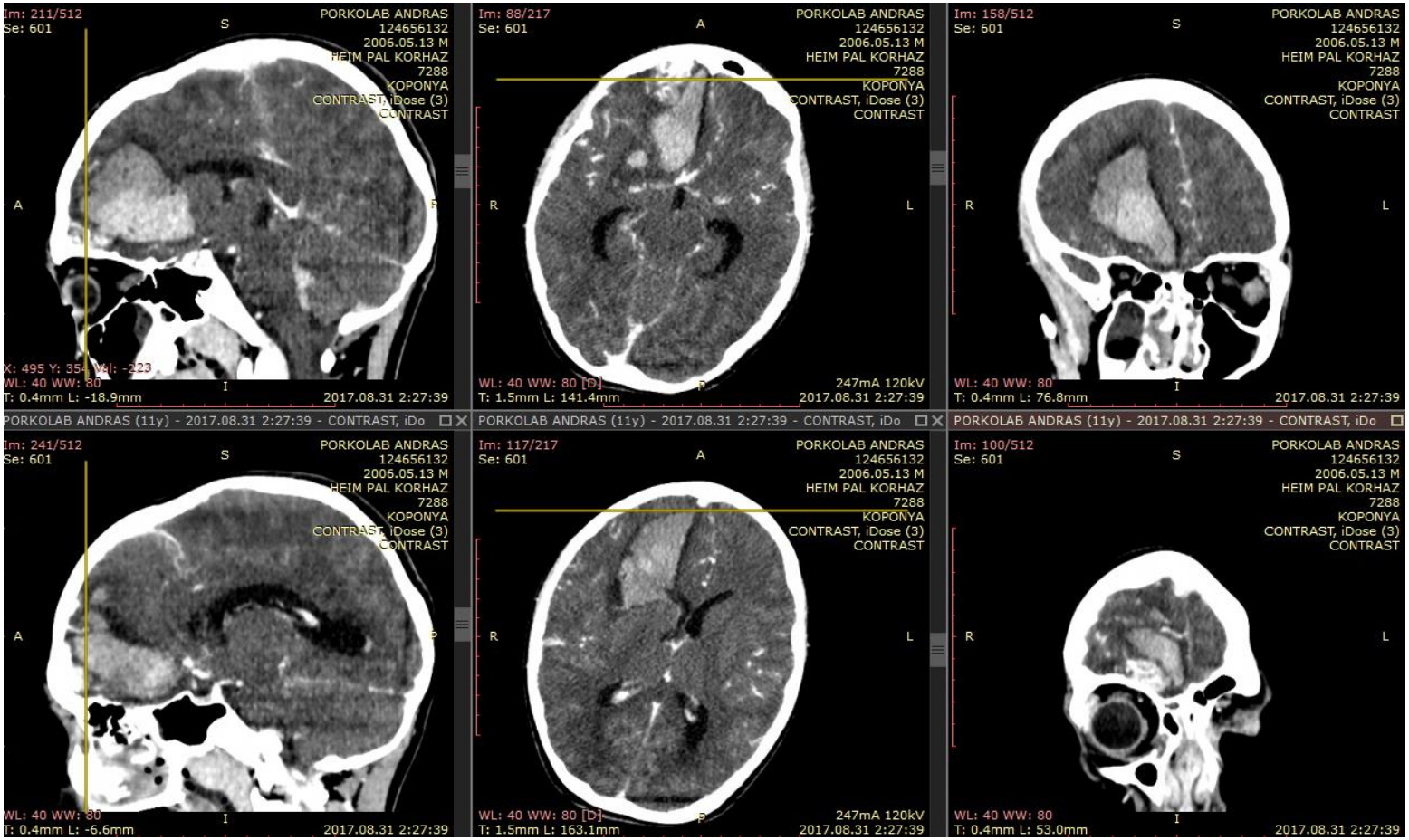

Térszűkítő hematoma, acut műtét: Embolizáció + hematoma evacuatio + AVM resectio

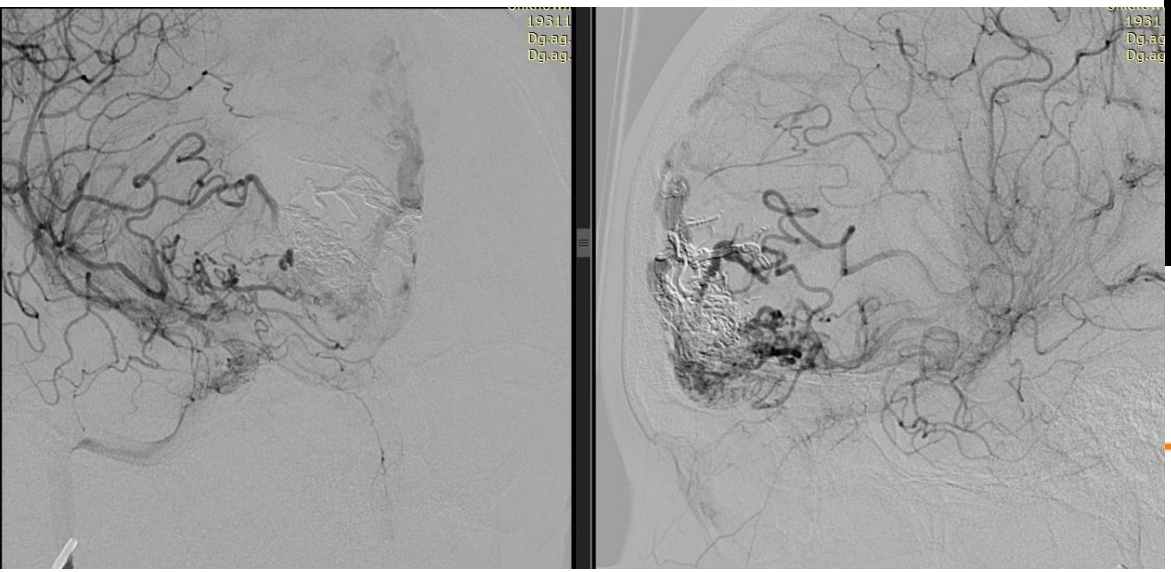

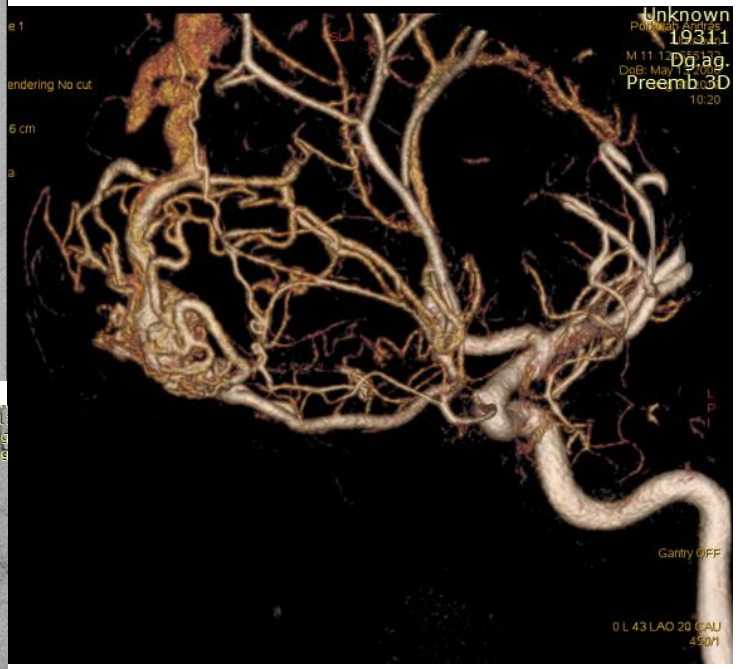

Térszűkítő hematoma, acut műtét: Hematoma evacuatio

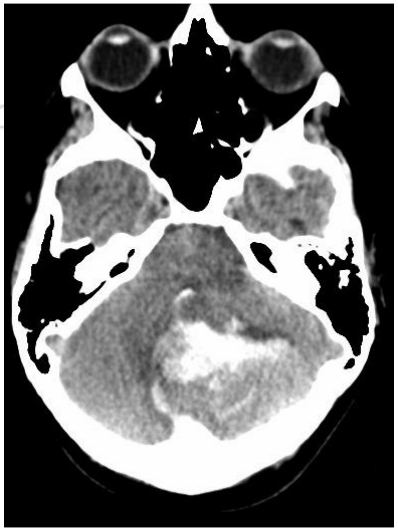

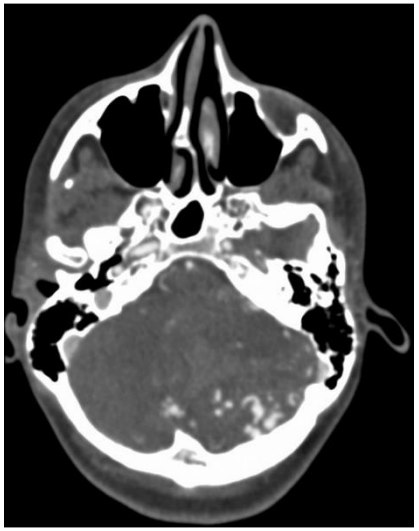

Embolizáció subacut/chronicus szakban

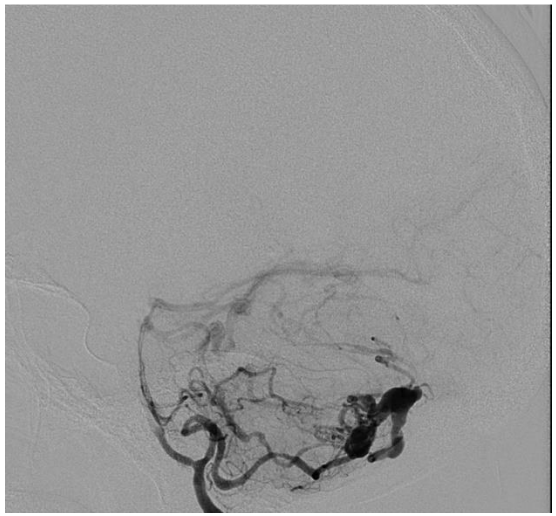

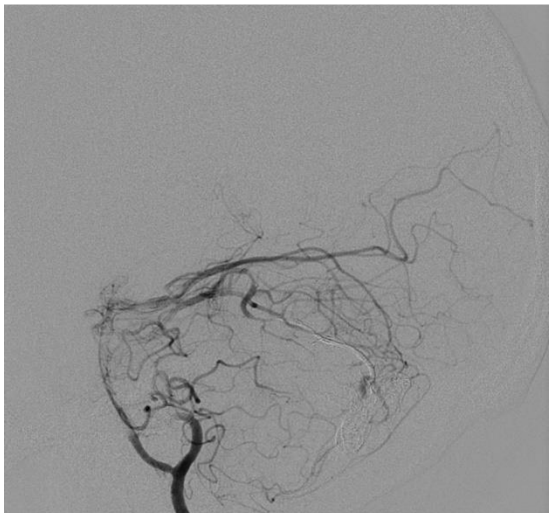

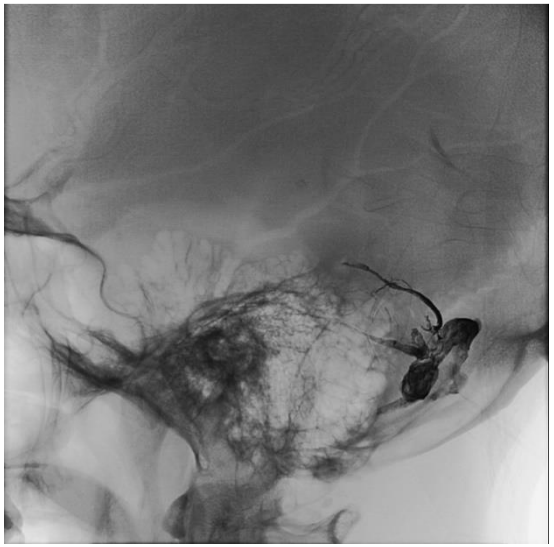

Subacut hematoma, tervezhető műtét

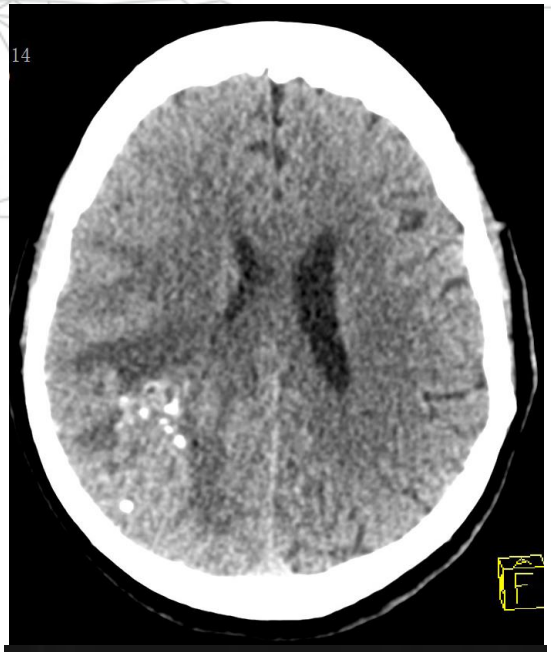

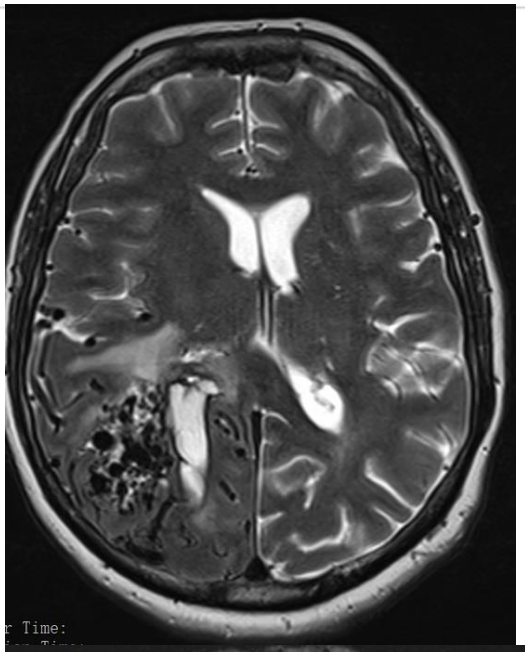

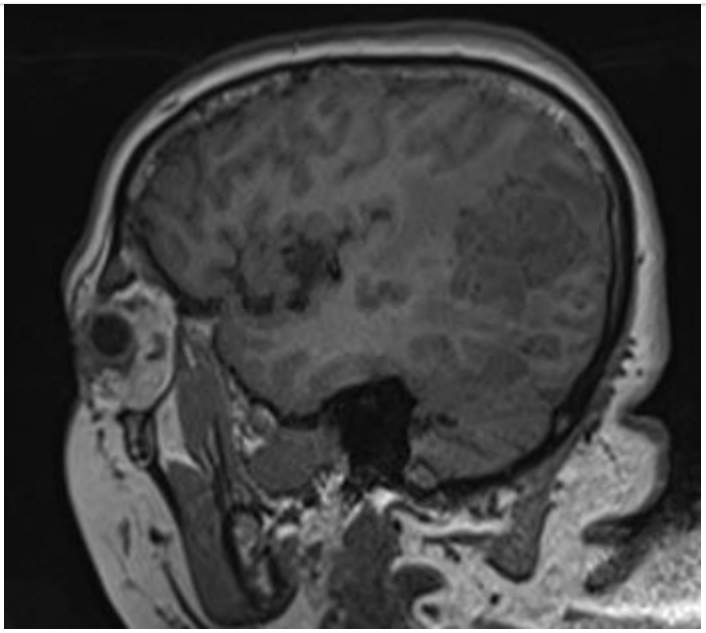

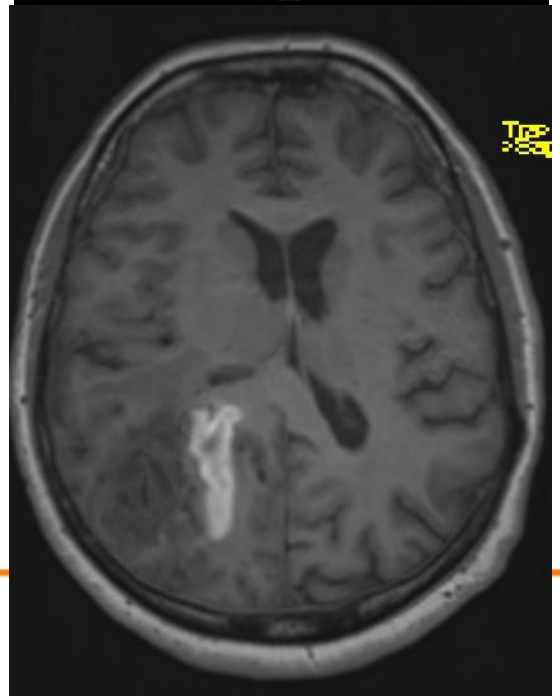

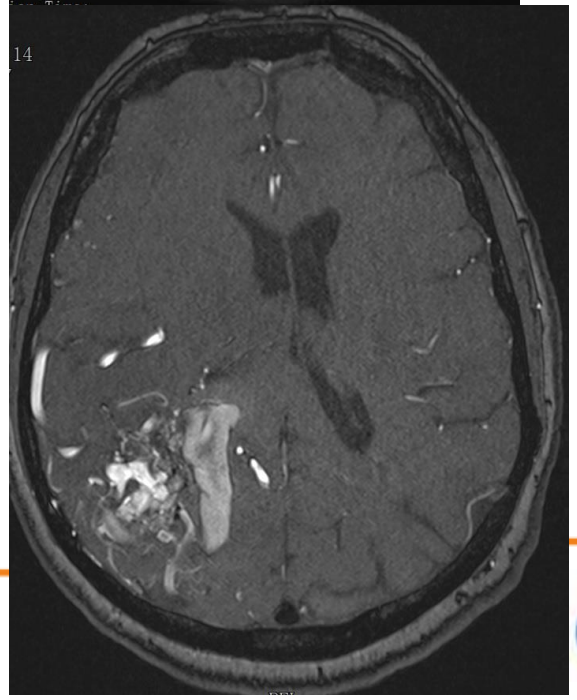

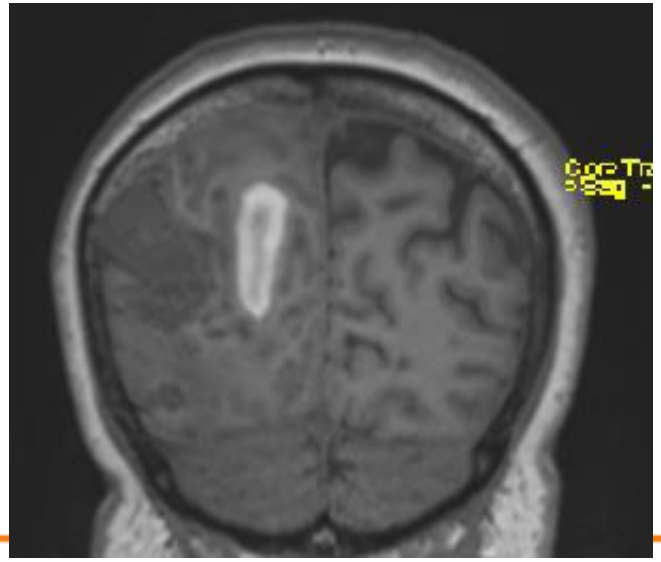

Subacut hematoma, tervezhető műtét

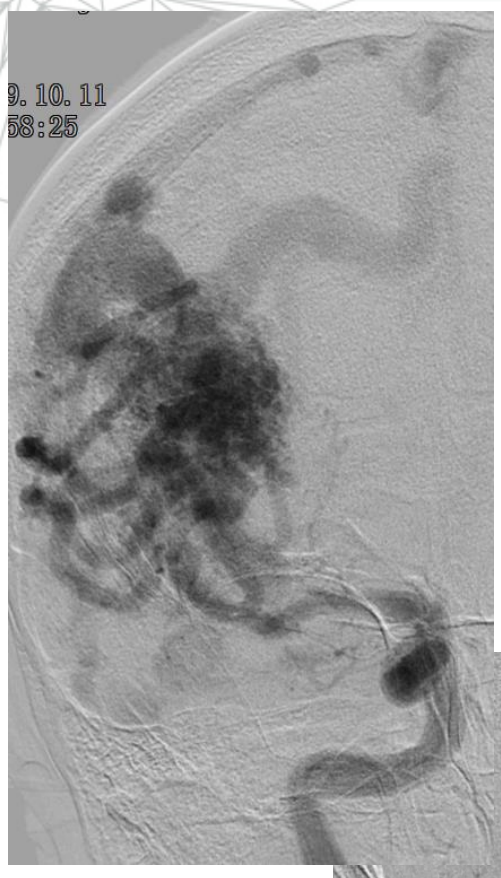

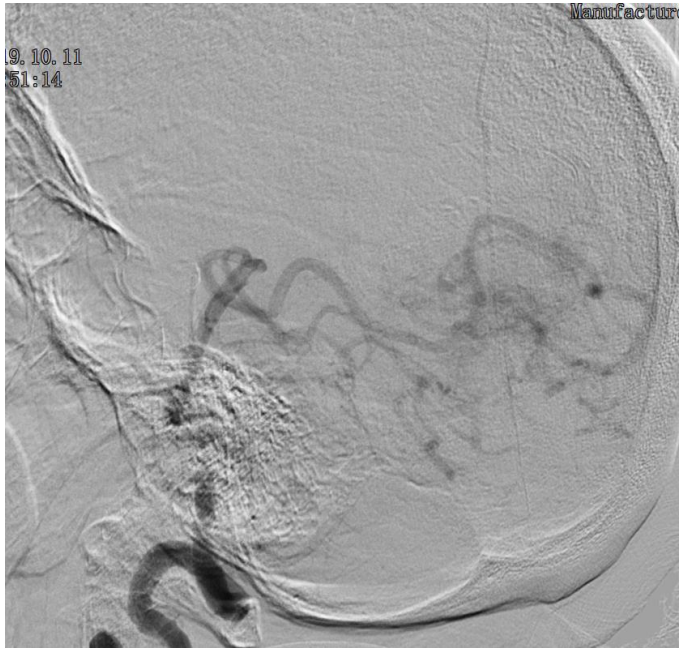

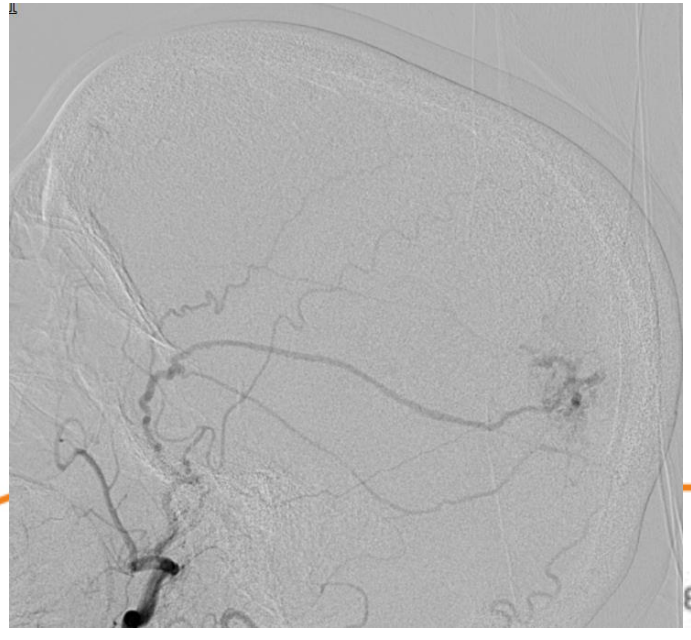

Elektív AVM resectio

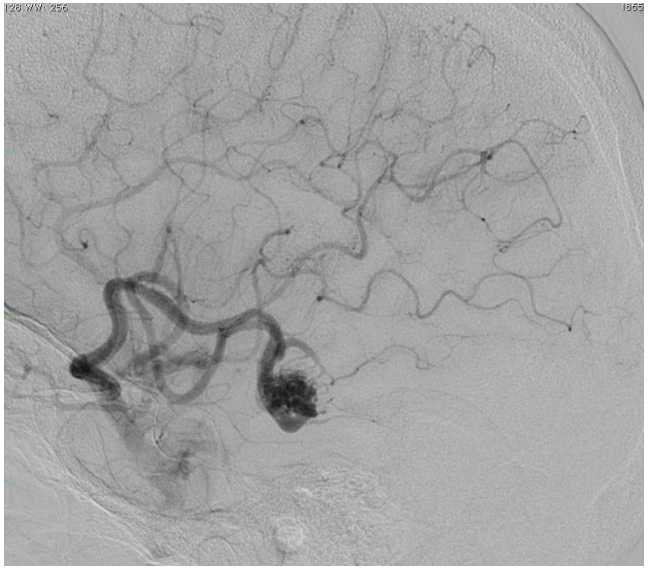

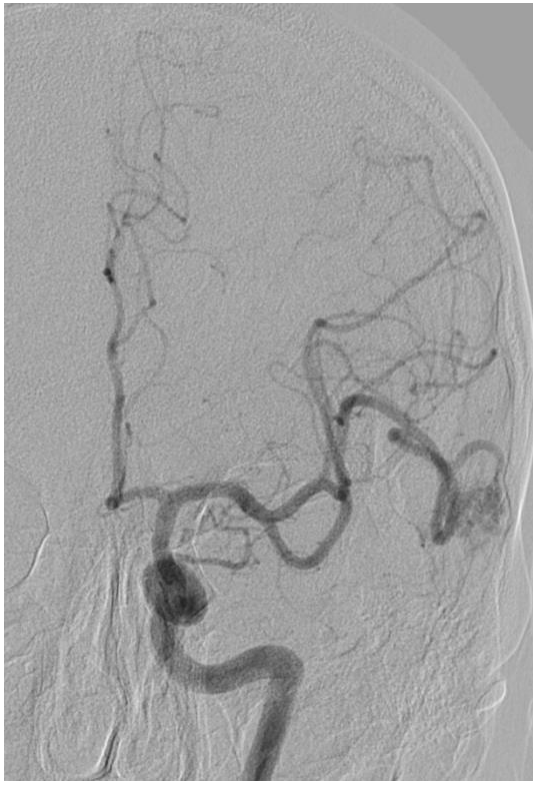

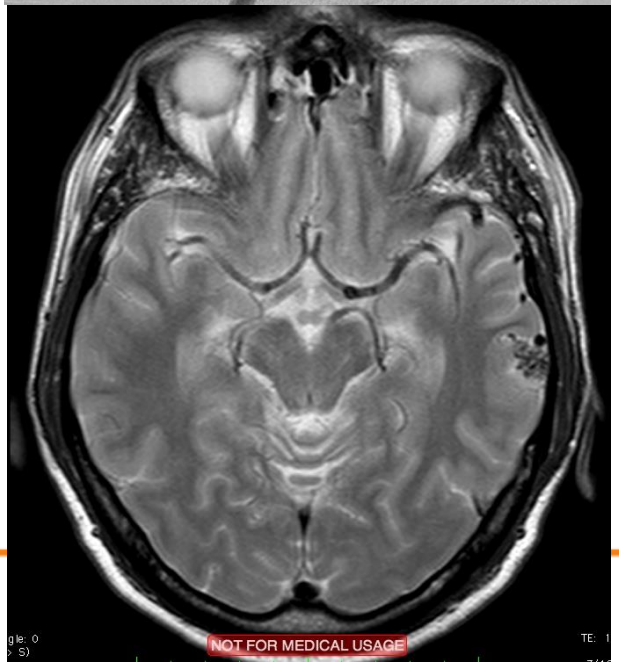

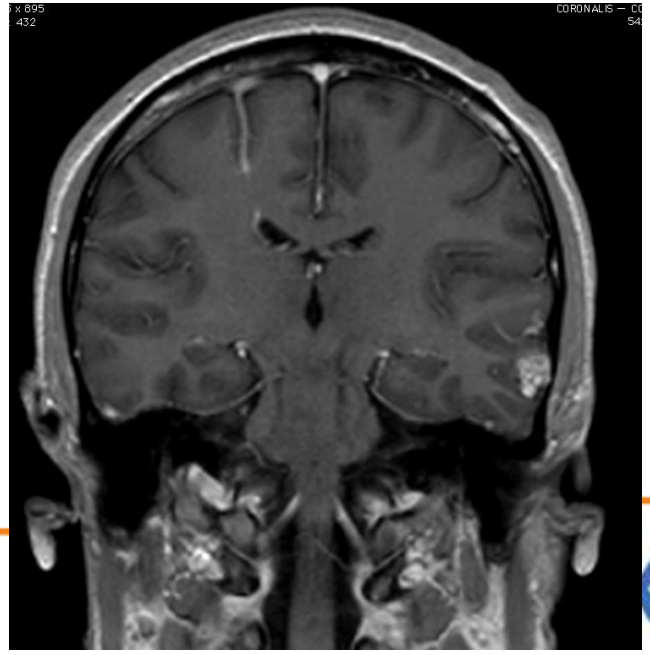

Elektív AVM resectio

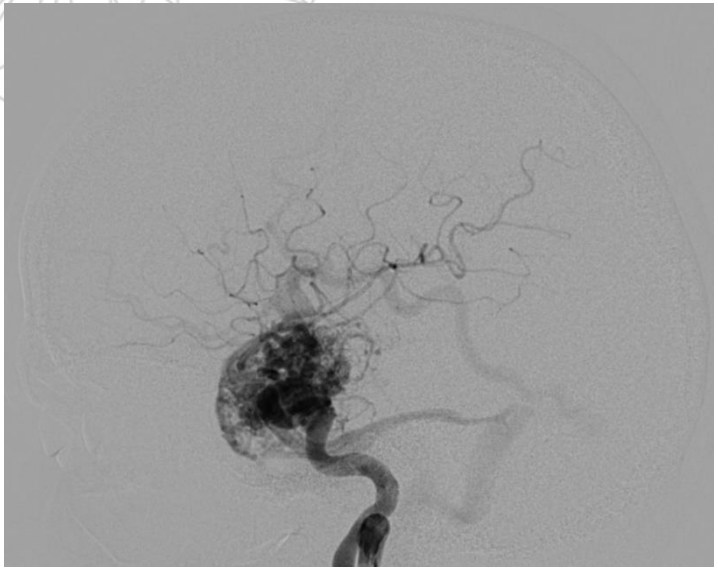

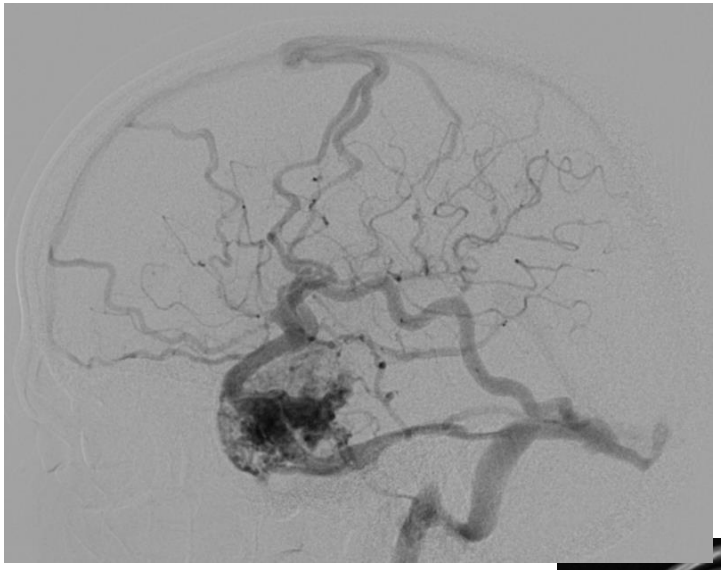

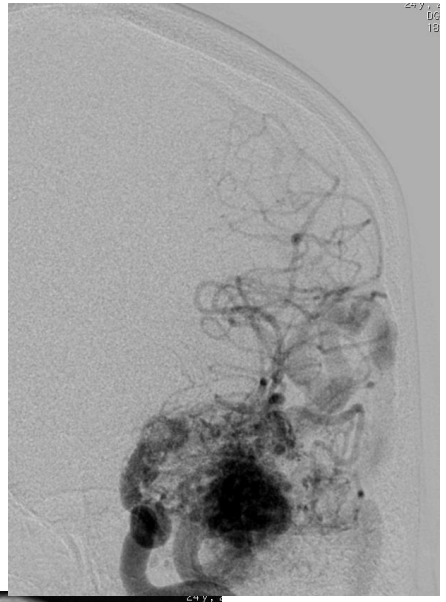

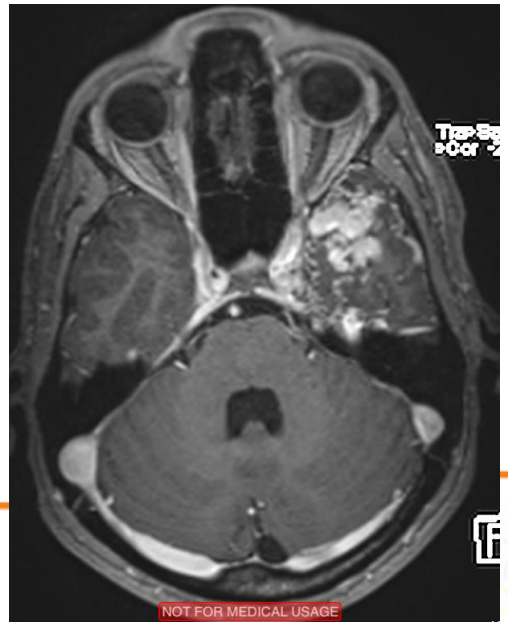

Elektív AVM resectio – Preoperatív embolizációt követően

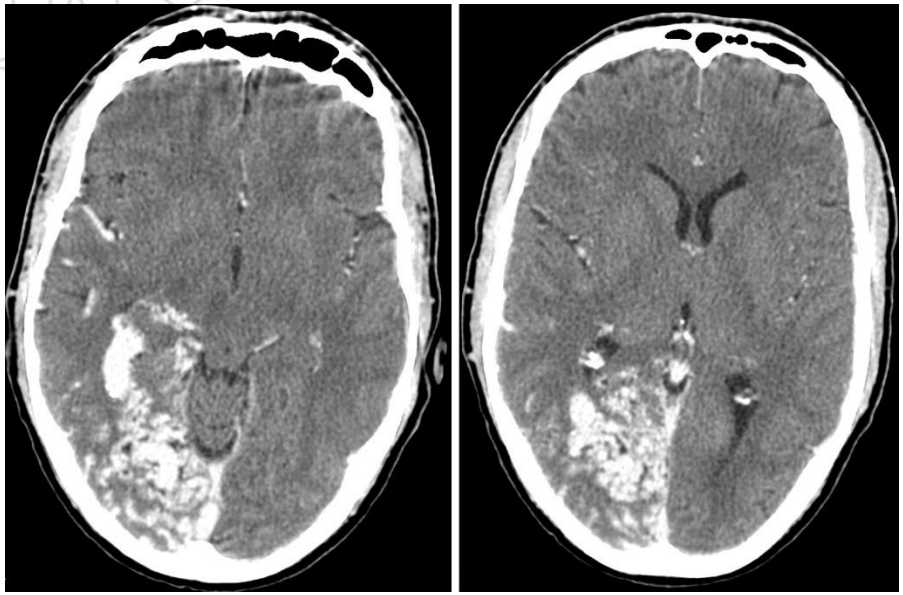

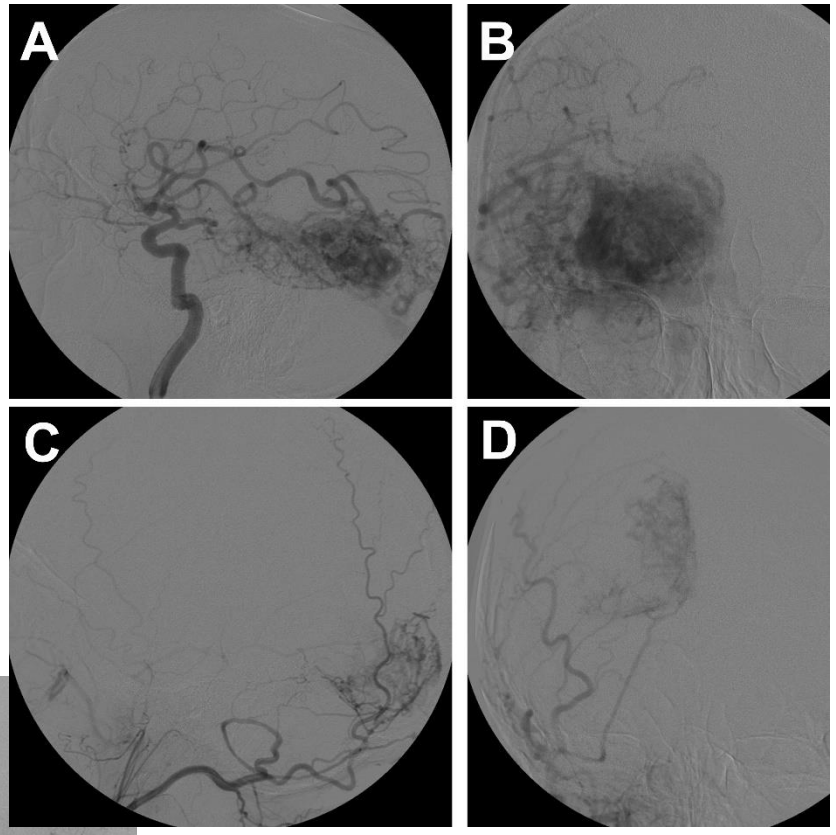

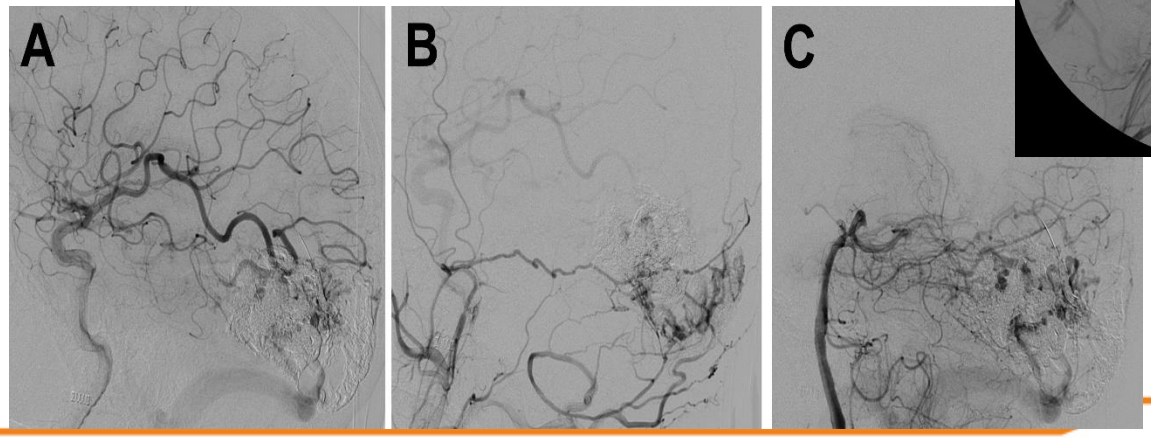

Elektív AVM resectio – Funkcionális vizsgálatok

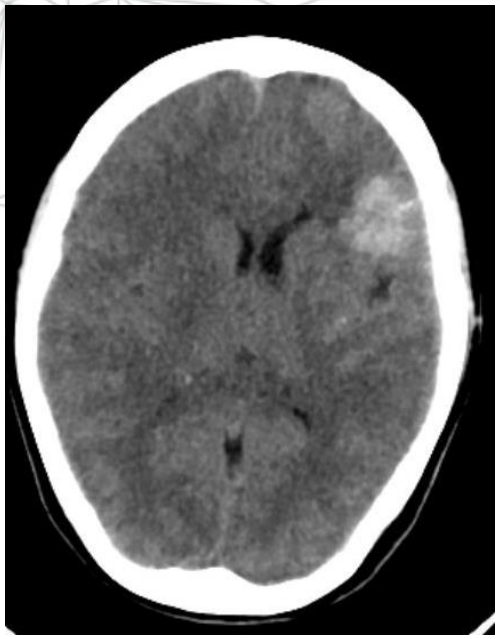

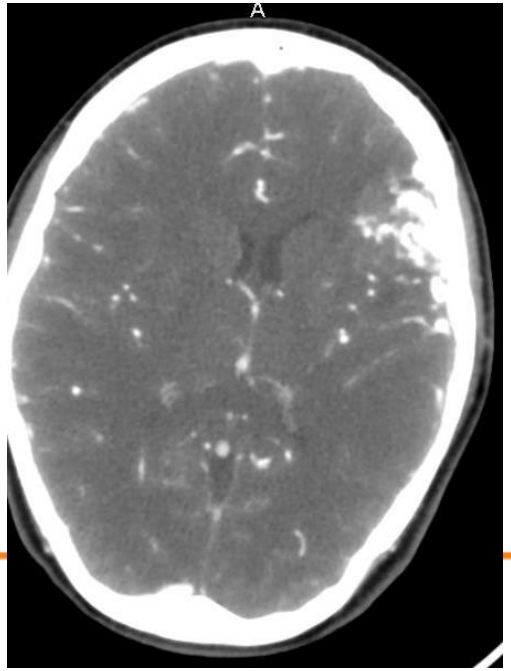

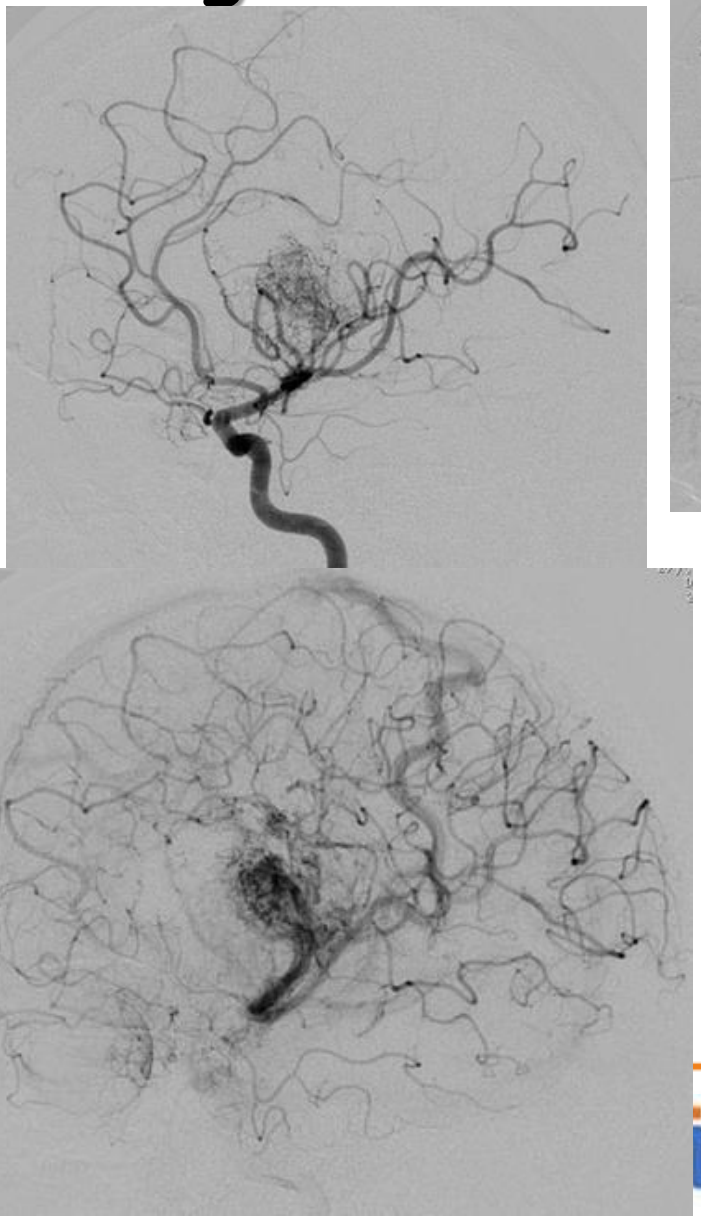

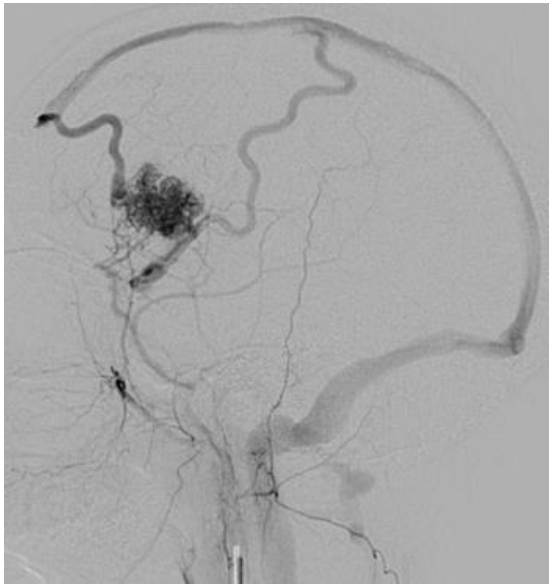

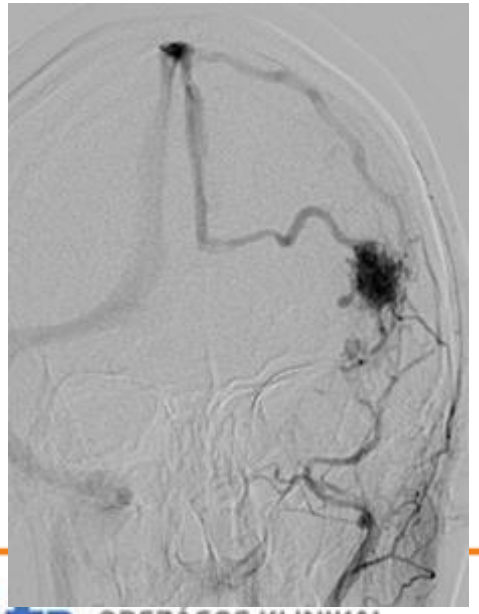

Elektív AVM resectio – Funkcionális vizsgálatok

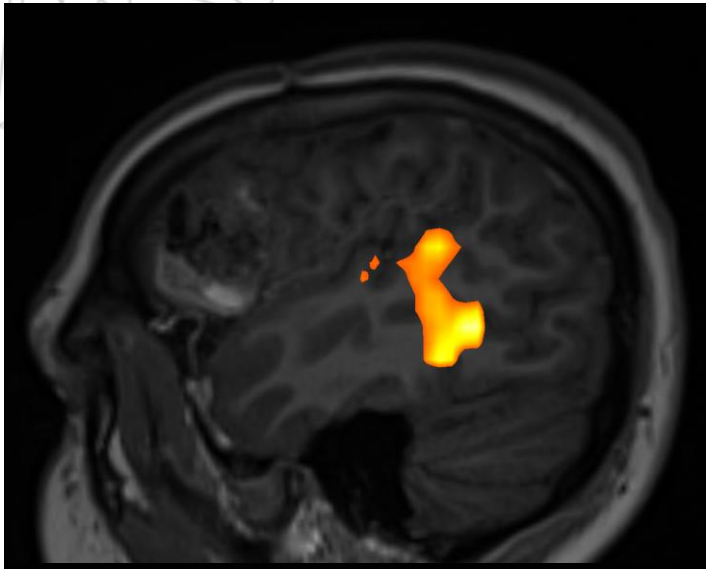

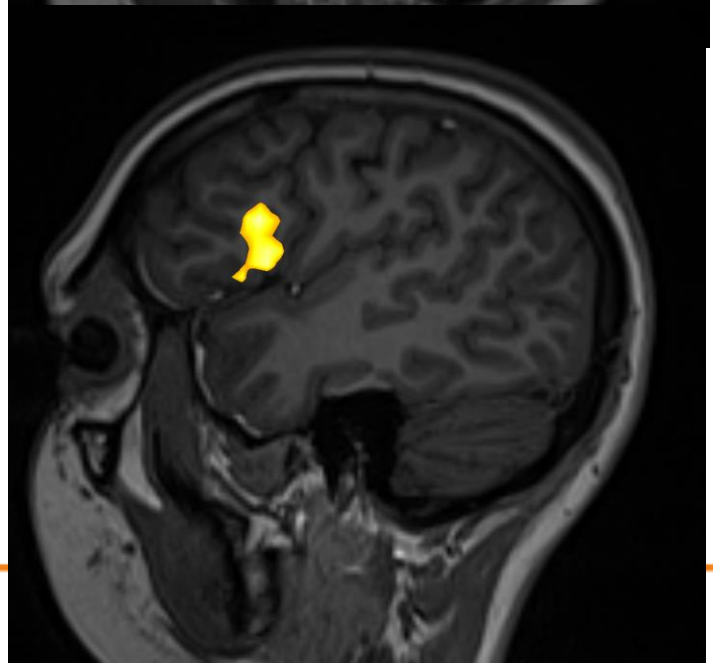

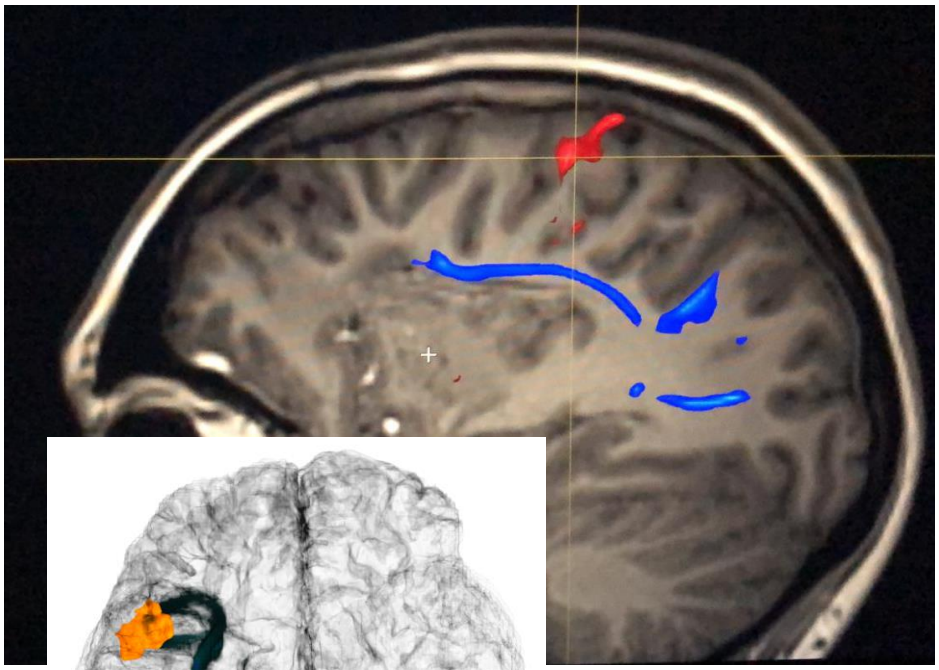

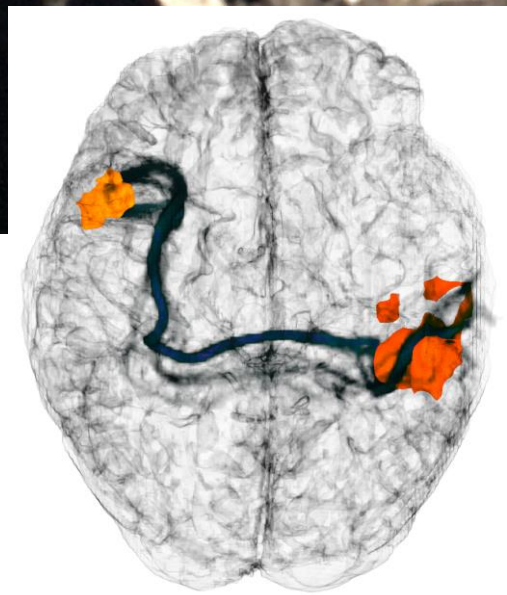

Multimodális kezelés: Sugársebészet és sebészet

- Minden modalitás hozzáteszi a morbiditását, ezért preferált az egy modalitás, ami főleg kisebb AVM-knál reálisabb (sugársebészt is magába foglaló multidisciplináris team dönt az optimális kezelésről a diagnózist követően!)
- Sebészi beavatkozást követően: hematoma evacuatio után vagy rezidualis nidus
- Reziduális nidus sebészi eltávolítása sugársebészet után („downgrading") : kevesebb preoperatív embolizáció, kevesebb vérveszteség, rövidebb operációs idő, rövidebb kórházi tartózkodás, kisebb morbiditás, mint sugársebészet nélkül

Sanchez-Mejia et al., Neurosurgery 64:231–240, 2009

Konzervatív kezelés

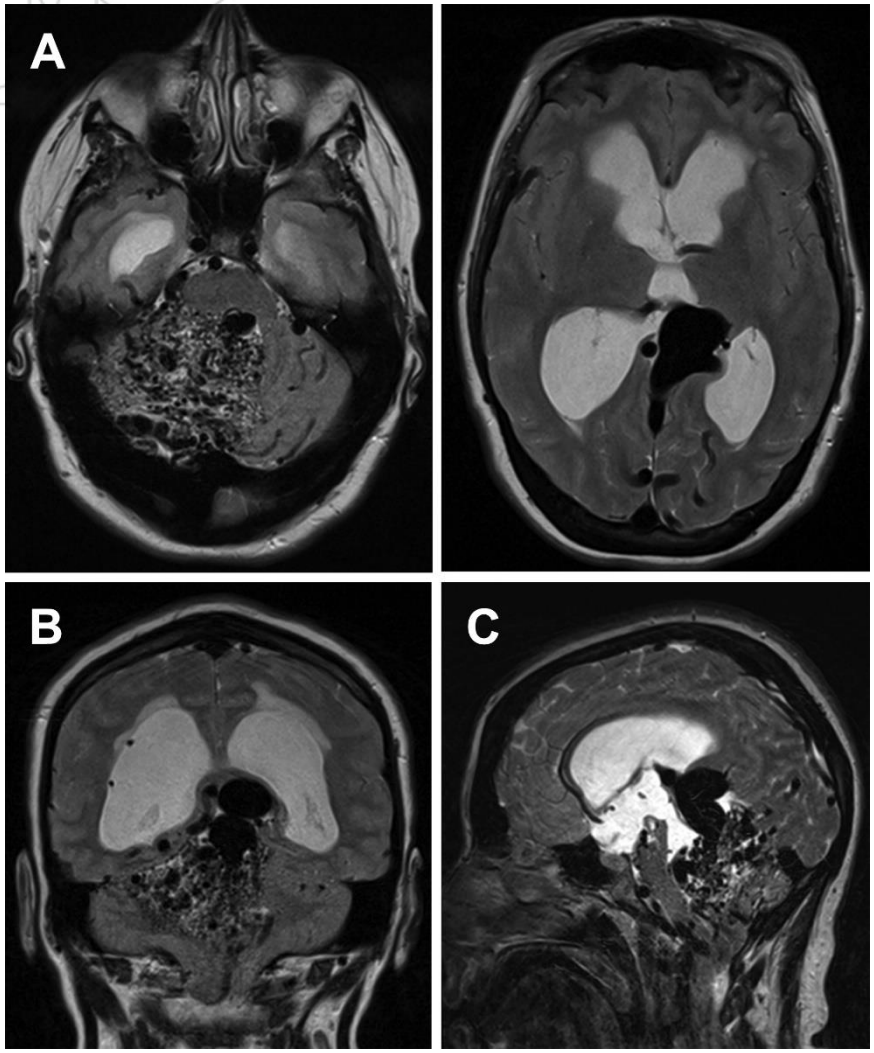

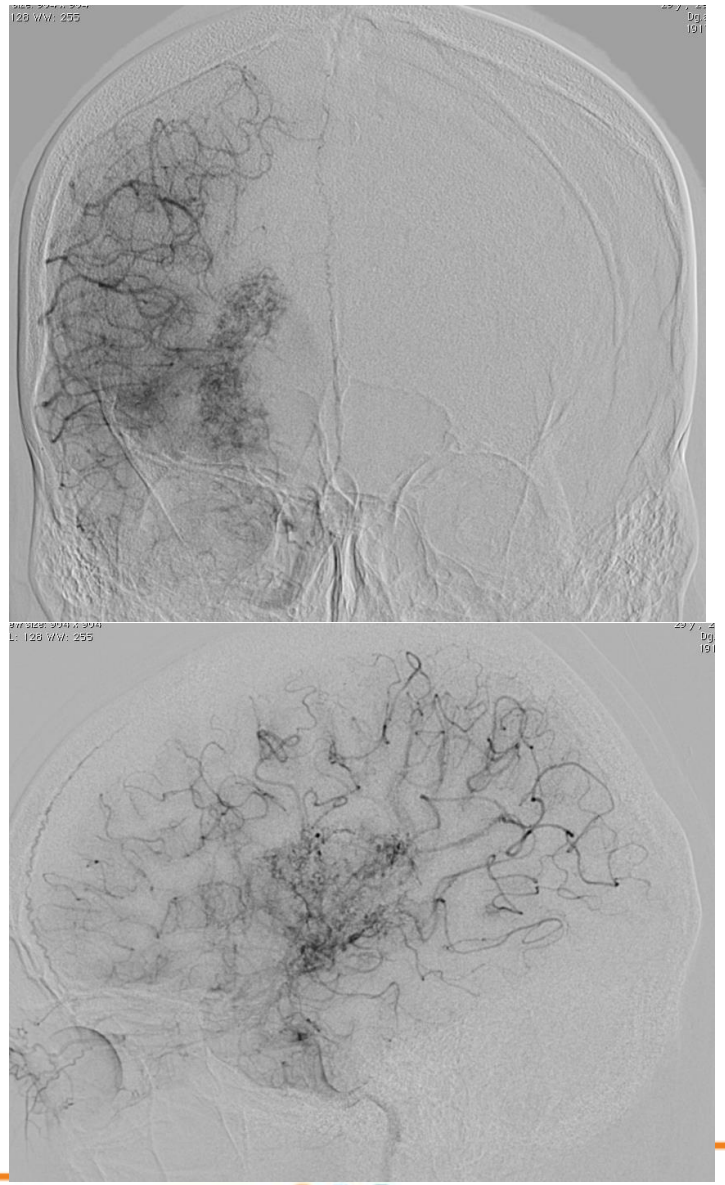

Nem vérzett AVM-k kezelése: Változtat-e a kezelési stratégián az ARUBA?

Medical management with or without interventional therapy for unruptured brain arteriovenous malformations (ARUBA): a multicentre, non-blinded, randomised trial

J P Mohr*, Michael K Parides*, Christian Stapf*, Ellen Moquete, Claudia S Moy, Jessica R Overbey, Rustam Al-Shahi Salman, Eric Vicaut, William L Young†, Emmanuel Houdart, Charlotte Cordonnier, Marco A Stefani, Andreas Hartmann, Rüdiger von Kummer, Alessandra Biondi, Joachim Berkefeld, Catharina J M Klijn, Kirsty Harkness, Richard Libman, Xavier Barreau, Alan J Moskowitz, for the international ARUBA investigators‡

Lancet 2014; 383: 614–21
Published Online November 20, 2013 http://dx.doi.org/10.1016/S0140-6736(13)62302-8
See Comment page 581

*Contributed equally
†Prof Young died in August, 2013
‡Members listed in appendix
The Neurological Institute, Columbia University Medical Center, New York, NY, USA (Prof J P Mohr MD, Prof C Stapf MD); International Center for Health Outcomes and Innovation Research, Department of Health Evidence and Policy, Icahn School of Medicine at Mount Sinai, New York, NY, USA (Prof M K Parides PhD, E Moquete RN, J R Overbey MS, Prof A J Moskowitz MD); Department of Neurology (Prof C Stapf), DHU NeuroVasc (Prof C Stapf), Department of Neuroradiology (Prof E Houdart MD), Unité de Recherche Clinique (Prof E Vicaut MD), APHP-Hôpital Lariboisière, Univ Paris Diderot-Sorbonne Paris Cité, Paris, France; National Institute of Neurological Disorders and Stroke, National Institutes of

Summary

Background The clinical benefit of preventive eradication of unruptured brain arteriovenous malformations remains uncertain. A Randomised trial of Unruptured Brain Arteriovenous malformations (ARUBA) aims to compare the risk of death and symptomatic stroke in patients with an unruptured brain arteriovenous malformation who are allocated to either medical management alone or medical management with interventional therapy.

Methods Adult patients (≥18 years) with an unruptured brain arteriovenous malformation were enrolled into this trial at 39 clinical sites in nine countries. Patients were randomised (by web-based system, in a 1:1 ratio, with random permuted block design [block size 2, 4, or 6], stratified by clinical site) to medical management with interventional therapy (ie, neurosurgery, embolisation, or stereotactic radiotherapy, alone or in combination) or medical management alone (ie, pharmacological therapy for neurological symptoms as needed). Patients, clinicians, and investigators are aware of treatment assignment. The primary outcome is time to the composite endpoint of death or symptomatic stroke; the primary analysis is by intention to treat. This trial is registered with ClinicalTrials.gov, number NCT00389181.

Findings Randomisation was started on April 4, 2007, and was stopped on April 15, 2013, when a data and safety monitoring board appointed by the National Institute of Neurological Disorders and Stroke of the National Institutes of Health recommended halting randomisation because of superiority of the medical management group (log-rank Z statistic of 4·10, exceeding the prespecified stopping boundary value of 2·87). At this point, outcome data were available for 223 patients (mean follow-up 33·3 months [SD 19·7]), 114 assigned to interventional therapy and 109 to medical management. The primary endpoint had been reached by 11 (10·1%) patients in the medical management group compared with 35 (30·7%) in the interventional therapy group. The risk of death or stroke was significantly lower in the medical management group than in the interventional therapy group (hazard ratio 0·27, 95% CI 0·14–0·54). No harms were identified, other than a higher number of strokes (45 *vs* 12, p<0·0001) and neurological deficits unrelated to stroke (14 *vs* 1, p=0·0008) in patients allocated to interventional therapy compared with medical management.

Interpretation The ARUBA trial showed that medical management alone is superior to medical management with interventional therapy for the prevention of death or stroke in patients with unruptured brain arteriovenous malformations followed up for 33 months. The trial is continuing its observational phase to establish whether the disparities will persist over an additional 5 years of follow-up.

Mohr et al., Lancet 2014

Nem vérzett AVM-k kezelése: Kezeljük???

Unruptured Brain Arteriovenous Malformations Should Be Treated Conservatively: Yes

Christian Stapf and J.P. Mohr

Stroke 2007;38;3308-3309; originally published online Oct 25, 2007;
DOI: 10.1161/STROKEAHA.107.504605

Unruptured Brain Arteriovenous Malformations Should Be Treated Conservatively: No

Kevin M. Cockroft

Stroke 2007;38;3310-3311; originally published online Oct 25, 2007;
DOI: 10.1161/STROKEAHA.107.504613

- 223 felnőtt beteg 6 év alatt
- 33 hónapos átlagos követési idő
- A vizsgálat végén az intervenciós csoportban a betegek 38,6%-ában tartós neurológiai maradványtünetet találtak, míg a konzervatív csoportban ez az arány csupán 14% volt

Mohr et al., Lancet 2014

Nem vérzett AVM-k kezelése: Kritikák az ARUBÁ-val kapcsolatban

1. Nem meglepő, hogy az intervenció kezdeti morbiditása magasabb, hiszen az intervenció a lassú természetes kórlefolyásból adódó kumulatív morbiditás eliminálását célozza az intervencióból adódó kezdeti átmeneti morbiditásnövekedés árán.
2. A vizsgálat sem a kezelési módok, sem a kezelt angiomák heterogenitását nem veszi figyelembe.
3. Az intervenciós csoportban felülreprezentált volt mind a nagyobb kockázatú (≥S-M III) angiomák, mind az önmagában ritkán kuratív embolizáció aránya.
4. Az alkalmas betegek csupán 13%-át választották be a vizsgálatba, gyakorlatilag azokat, ahol az intervenció képviselői egyébként sem voltak biztosak a beavatkozás sikerét illetően. Ezzel gyakorlatilag kizárták a potenciálisan agresszívabban viselkedő, valamint az egyszerűen kezelhető elváltozásokat.
5. Az intervenciós karon kimagasló volt a vérzés (24,5%)
6. Nincs adat az obliterációs rátáról
7. A betegek fele vagy nem komplettálta, vagy el se kezdte a kezelést az analízis idejében

Nem vérzett AVM-k kezelése: Kritikák az ARUBÁ-val kapcsolatban

European consensus conference on unruptured brain AVMs treatment (Supported by EANS, ESMINT, EGKS, and SINCH)

Marco Cenzato[1] · Edoardo Boccardi[2] · Ettore Beghi[3] · Peter Vajkoczy[4] · Istvan Szikora[5] · Enrico Motti[6] · Luca Regli[7] · Andreas Raabe[8] · Shalva Eliava[9] · Andreas Gruber[10] · Torstein R. Meling[11] · Mika Niemela[12] · Alberto Pasqualin[13] · Andrey Golanov[14] · Bengt Karlsson[15] · Andras Kemeny[16] · Roman Liscak[17] · Bodo Lippitz[18] · Matthias Radatz[19] · Alessandro La Camera[20] · René Chapot[21] · Civan Islak[22] · Laurent Spelle[23] · Alberto Debernardi[1] · Elio Agostoni[24] · Martina Revay[1] · Michael K. Morgan[25]

Cenzato et al., Acta Neurochir 2017

- The results of a randomized trial (ARUBA) cannot be applied equally for all unruptured brain arteriovenous malformation (uBAVM) and for all treatment modalities
- Balancing the risk of hemorrhage and the associated restrictions of everyday activities related to untreated unruptured AVMs against the risk of treatment, there are sufficient indications to treat unruptured AVMs grade 1 and 2
- There may be indications for treating patients with higher grades, based on a case-to-case consensus decision of the experienced team

Nem vérzett AVM-k kezelése: A kérdés nem lezárt

„Clinicians should not let these results affect contemporary AVM management. The question remains not whether AVMs should be treated, but which should receive which intervention. The recent trials have not answered this question but support further studies and discussions of current equipoise"

Starke et al., World Neurosurg 2014

Intracranialis duralis arterio-venosus fistulák

- Feltételezhetően vénaelzáródás következtében az emelkedett vénás nyomás okán a vér a meningealis arteriák felé áramlik
- Borden klasszifikáció:

I. Kizárólag duralis vénás sinusok felé (vérzési kockázat 0%)
II. Vénás sinusok és corticalis vénák (11%)
III. Kizárólag leptomeningealis vénák (48%)

- A vérzés mellett pulzatilis tinnitus, oedema talaján kialakult nyomásfokozódás, focalis neurologiai tünetek alakulhatnak ki
- Tüneteket okozó DAVF ellátásának célja a fistula zárása, mely legtöbbször endovascularis úton megoldható (első választandó kezelési mód), kombinált vagy mikroebészeti zárásra ritkábban van szükség

DAVF mikrosebészeti zárása

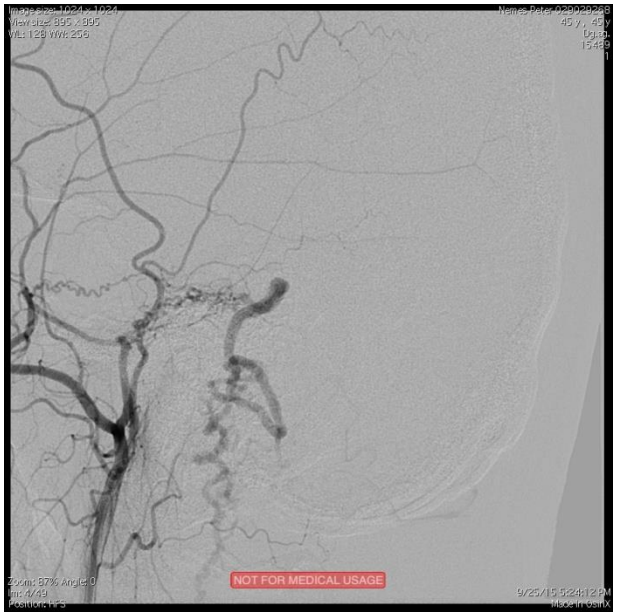

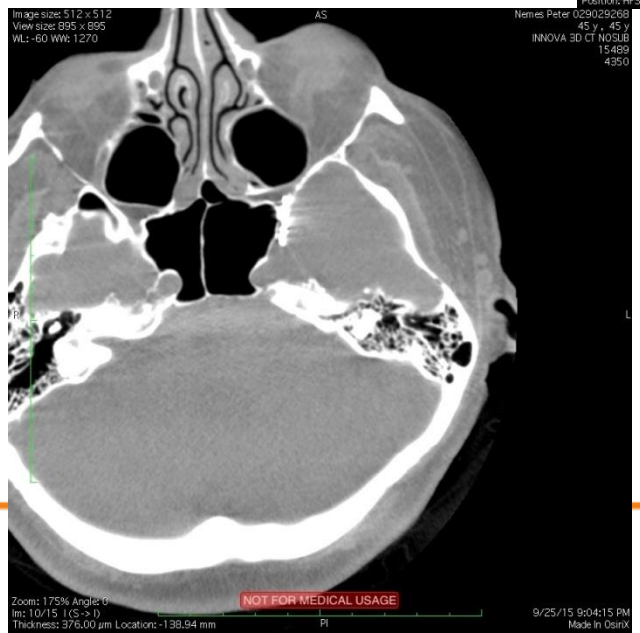

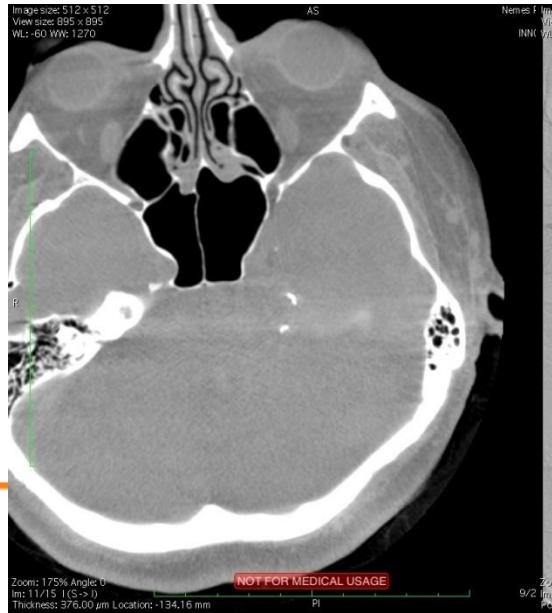

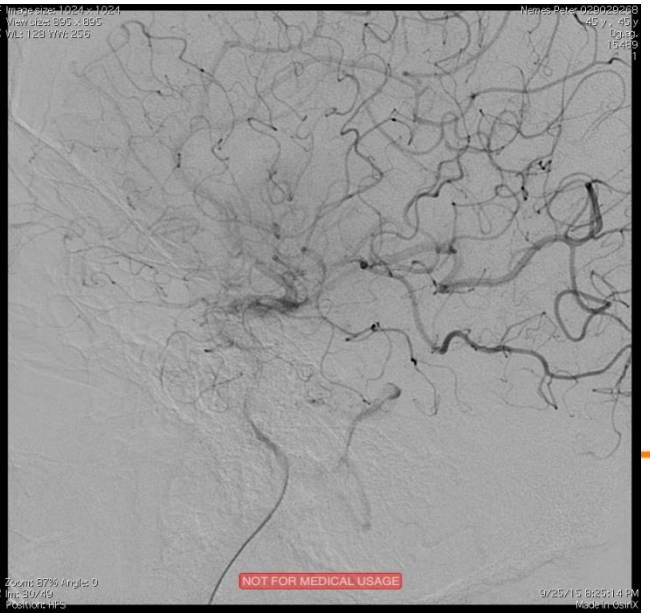

Felszínes hematoma fiatal beteg > DAVF

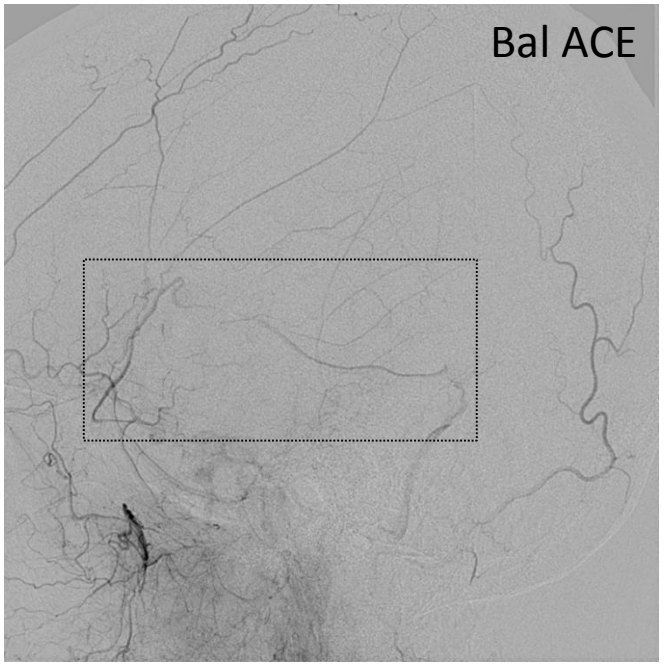

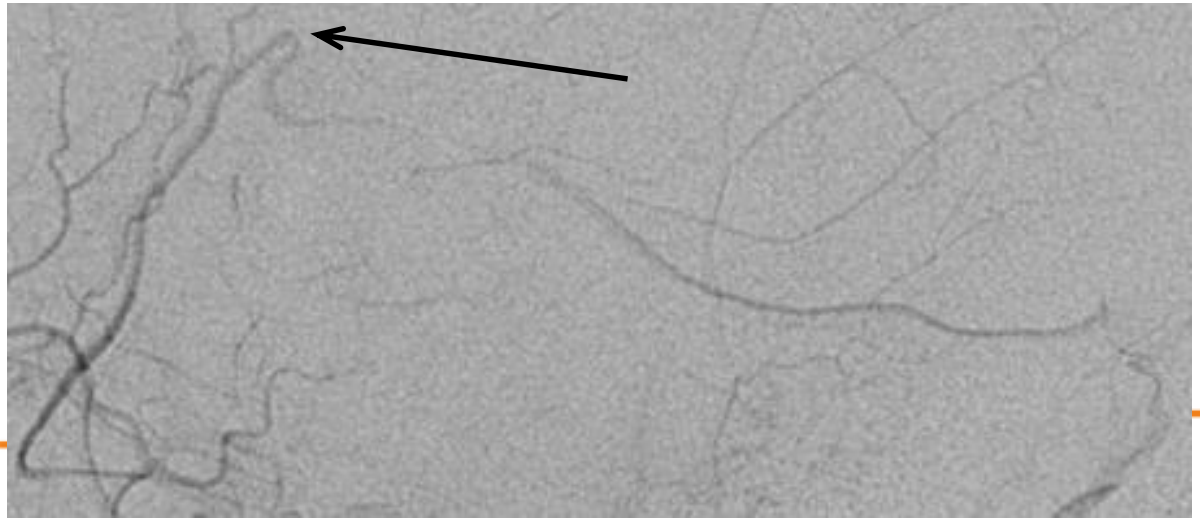

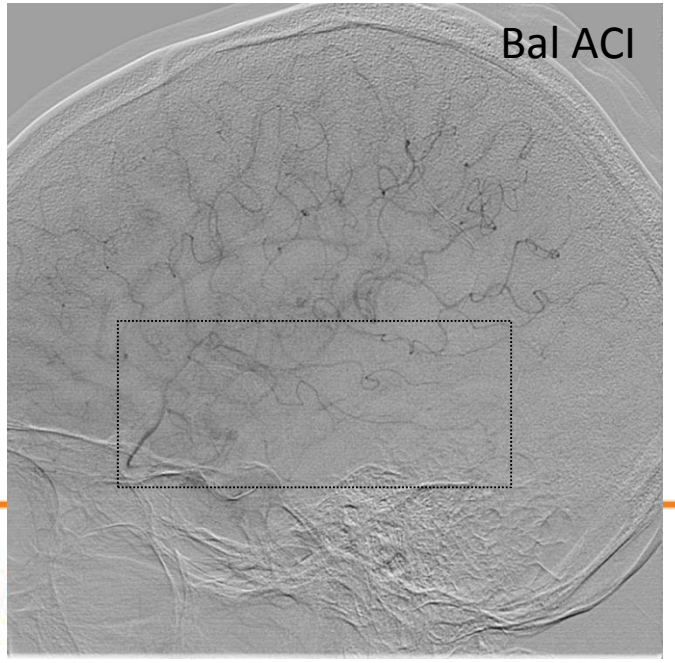

Oedemát okozó DAVF

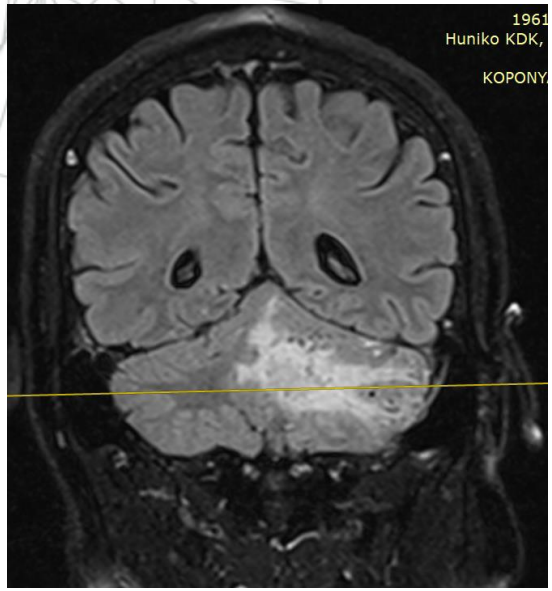

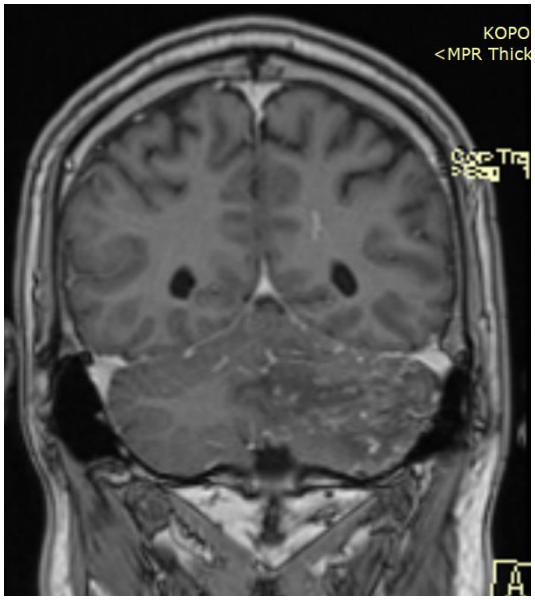

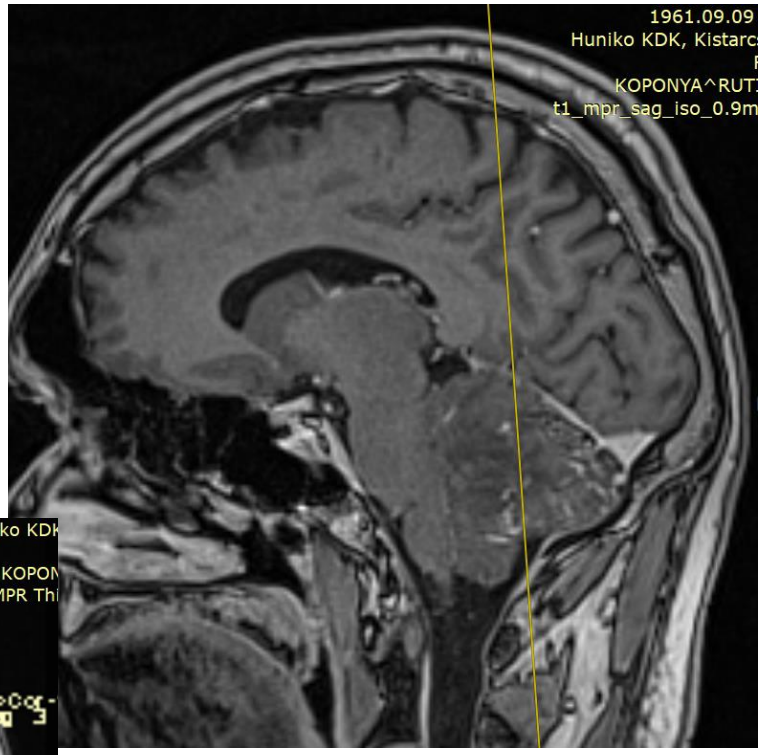

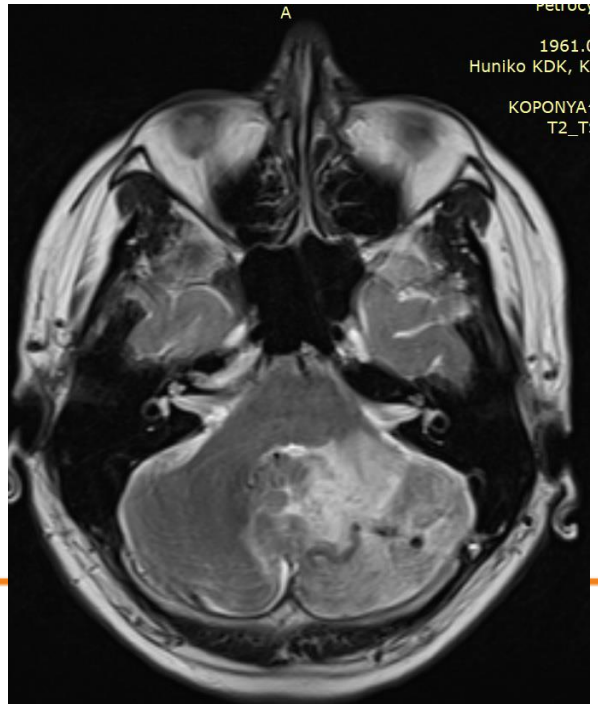

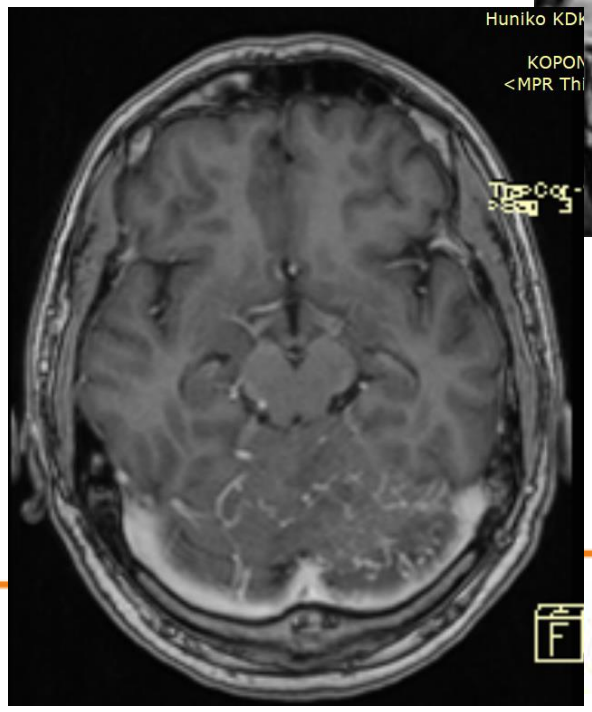

Oedemát okozó DAVF

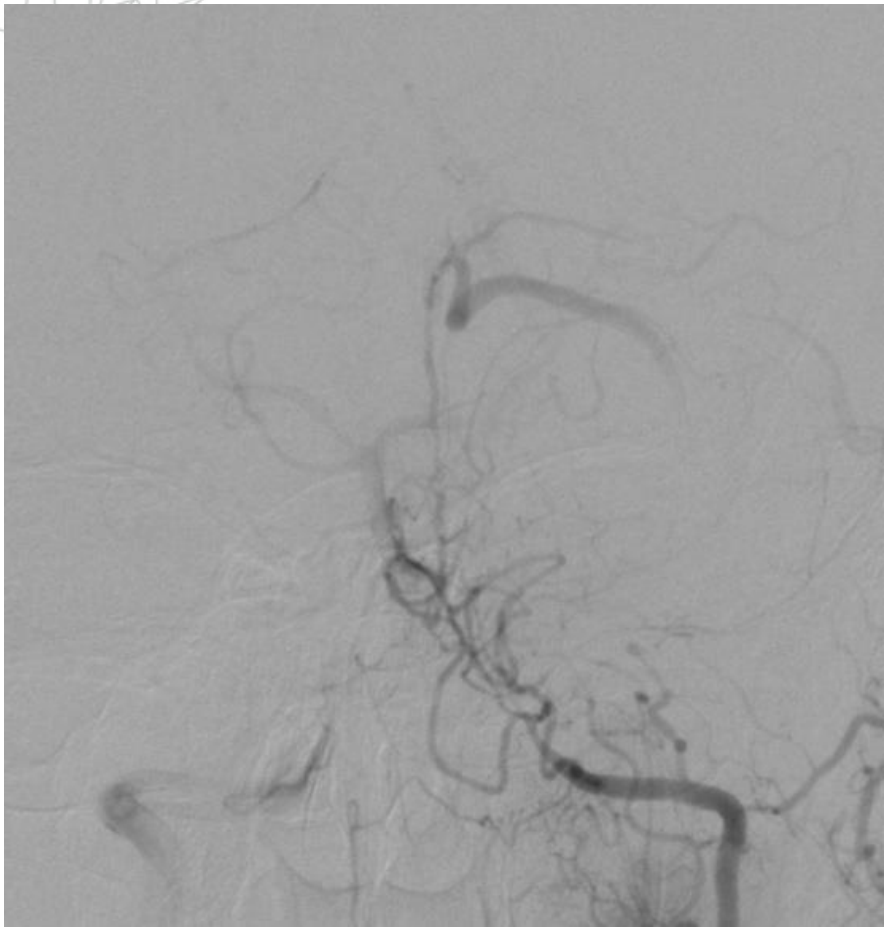

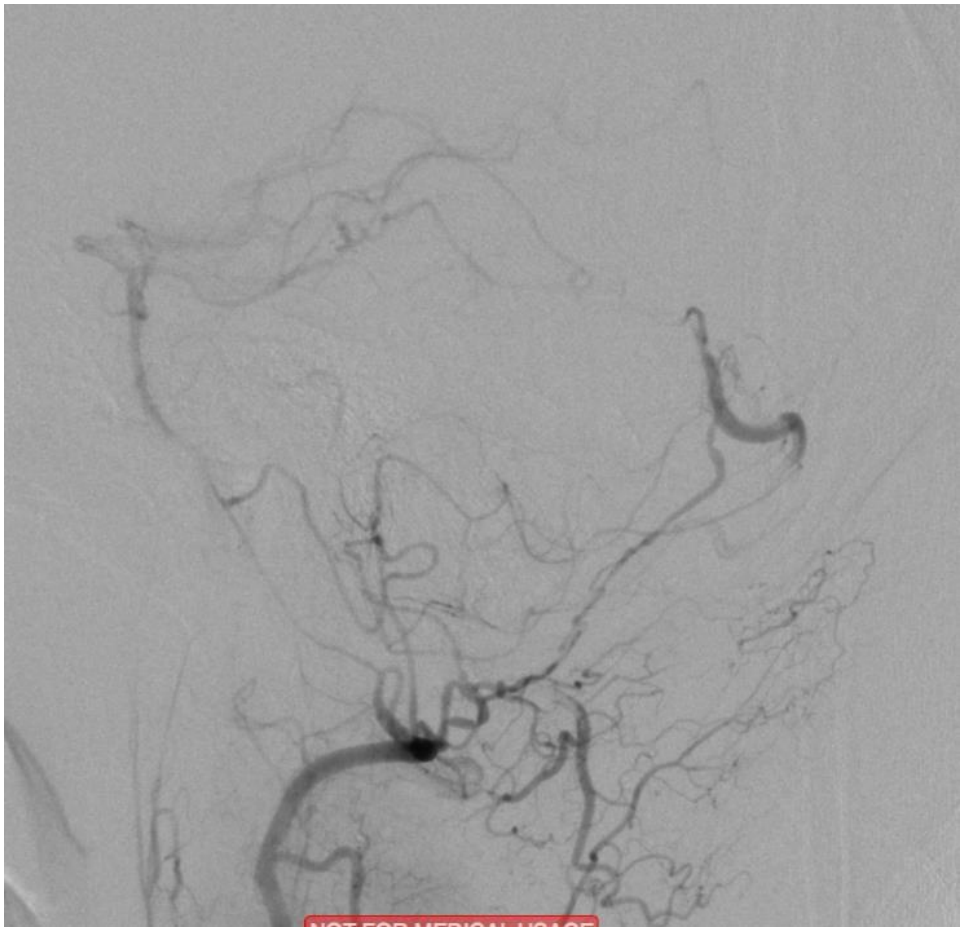

Fokális neurologiai tünetet okozó DAVF

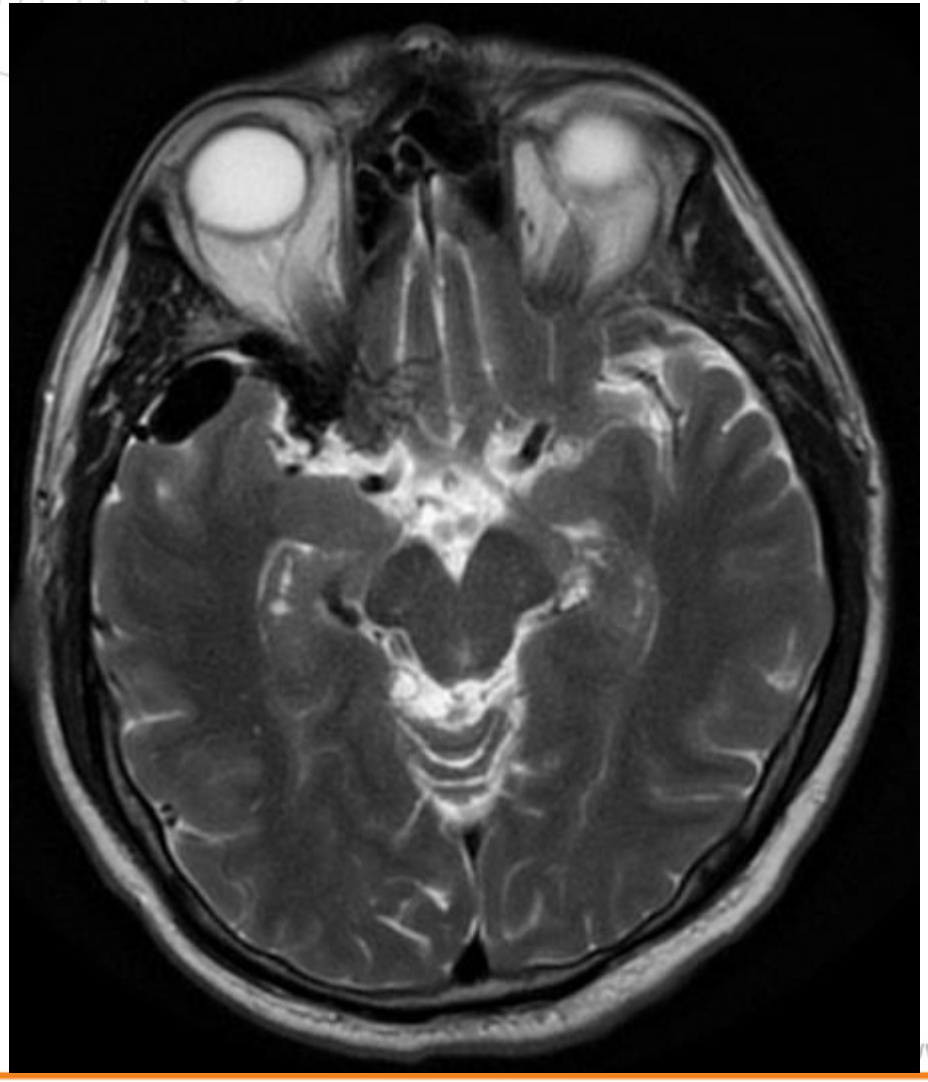

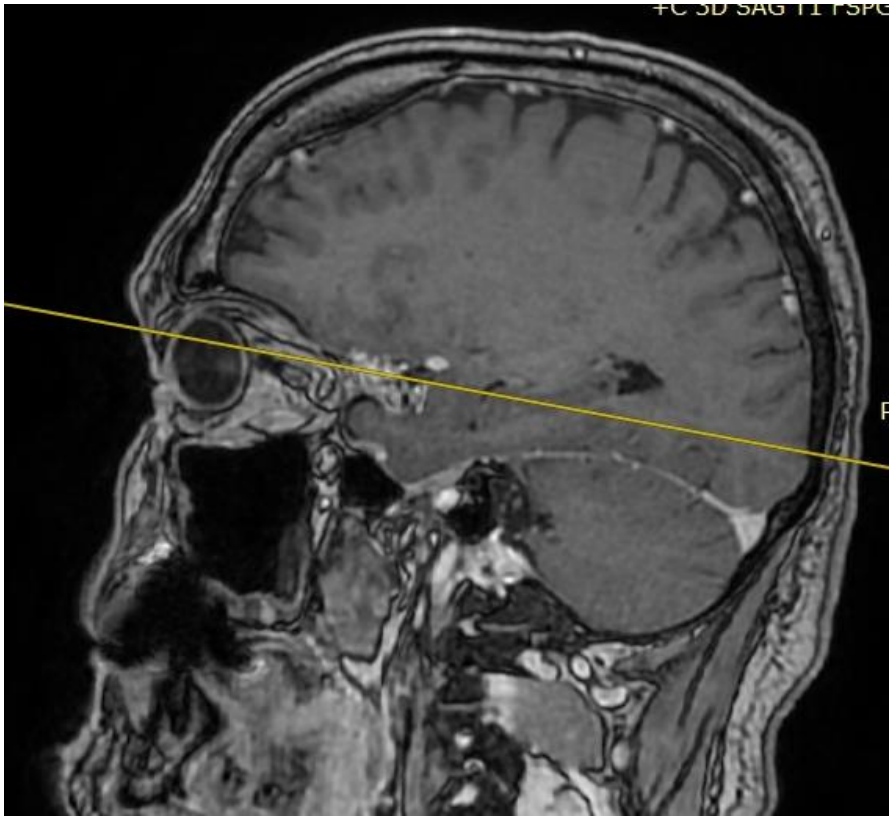

Fokális neurologiai tünetet okozó DAVF

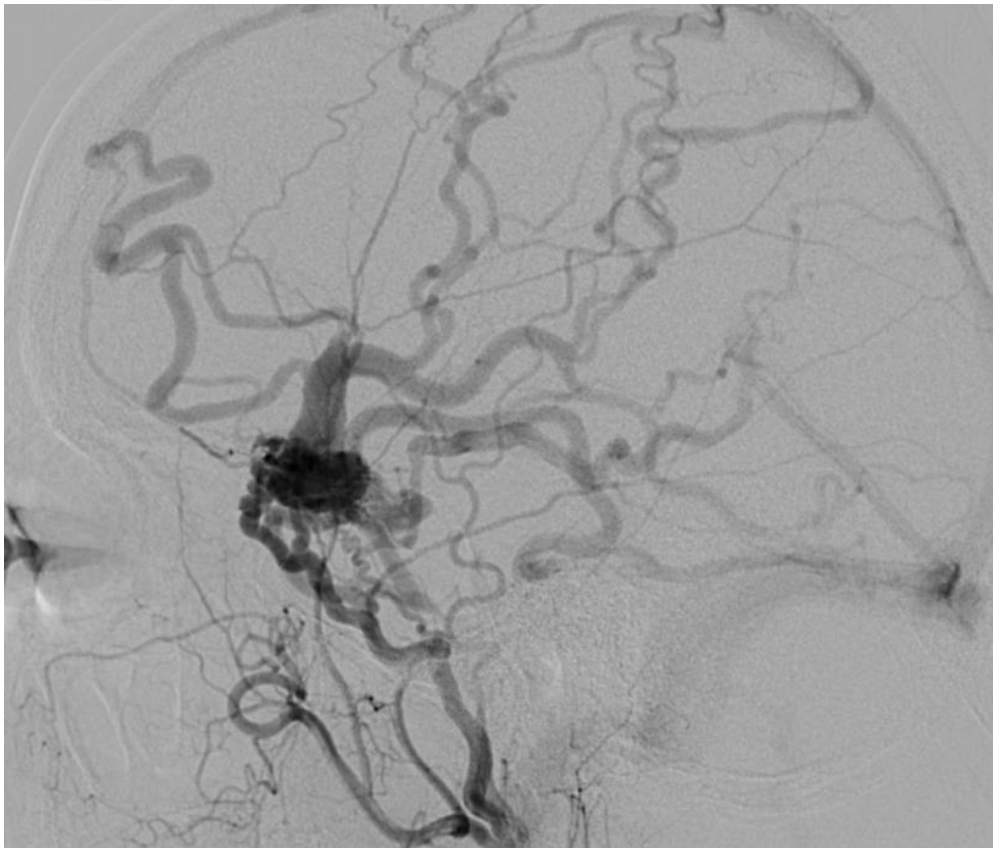

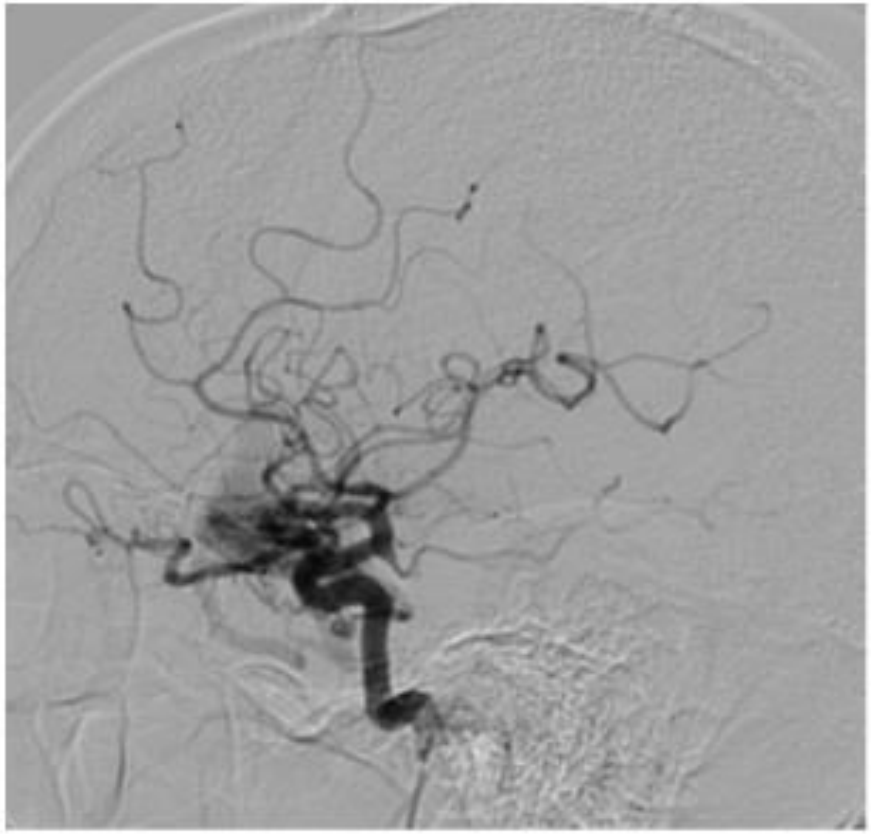

Fokális neurologiai tünetet okozó DAVF

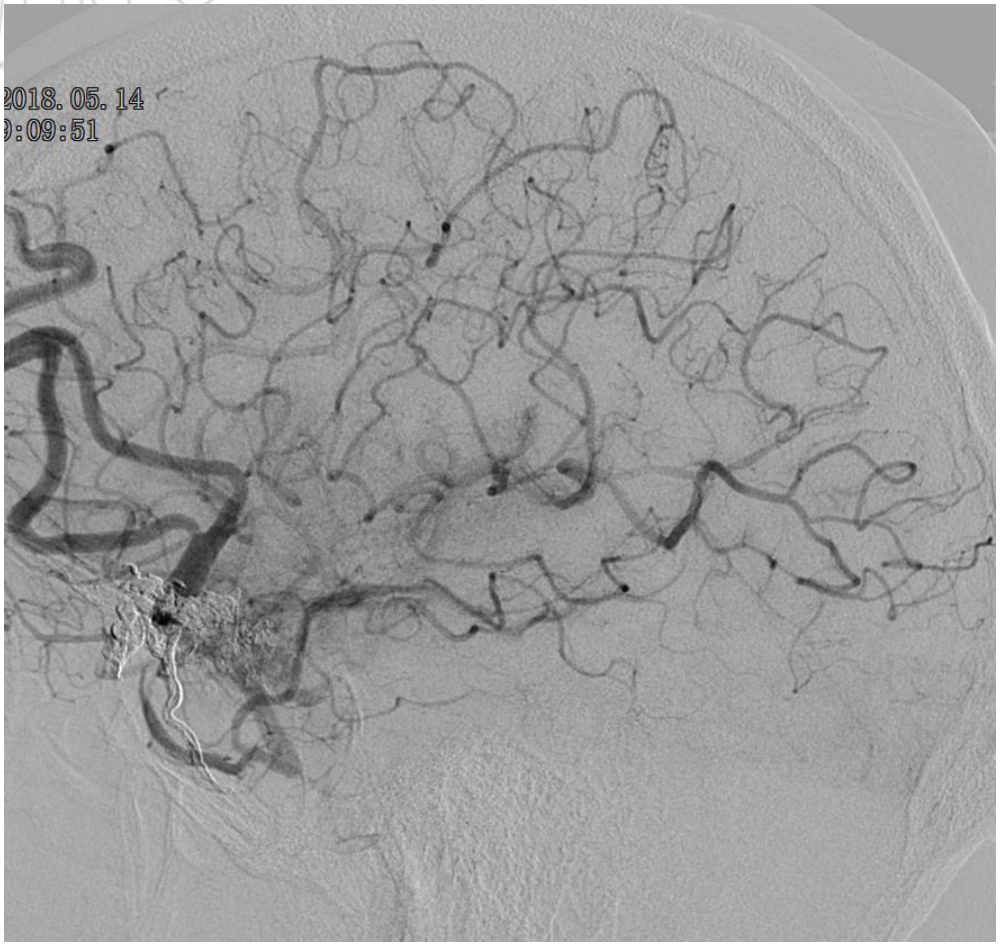

Vascularis malformatiok ellátása/gondozása centrum feladata

- Atípusos vérzést javasolt centrumnak referálni (<55 é, atípusos morfológia)
- A terápiás döntési algoritmus komplex
- Relatíve kevés esetben van acut műtétre szükség
- Még egyszerű lebenycavernomáknál is sokszor az eltávolítás komplex tervezést igényel (fMRI, DTI, navigáció, éber műtét)
- Mély elokvens cavernomák műtéti eltávolítása nagy tapasztalatot igényel
- AVM ellátásának célja a teljes elzárás, mindhárom modalitás önállóan vagy kombináltan alkalmazható egyedi döntés alapján
- Tüneteket okozó DAVF ellátásának célja a fistula zárása, mely legtöbbször endovascularis úton megoldható

Hogyan tovább?
Prospektív nemzeti adatgyűjtés

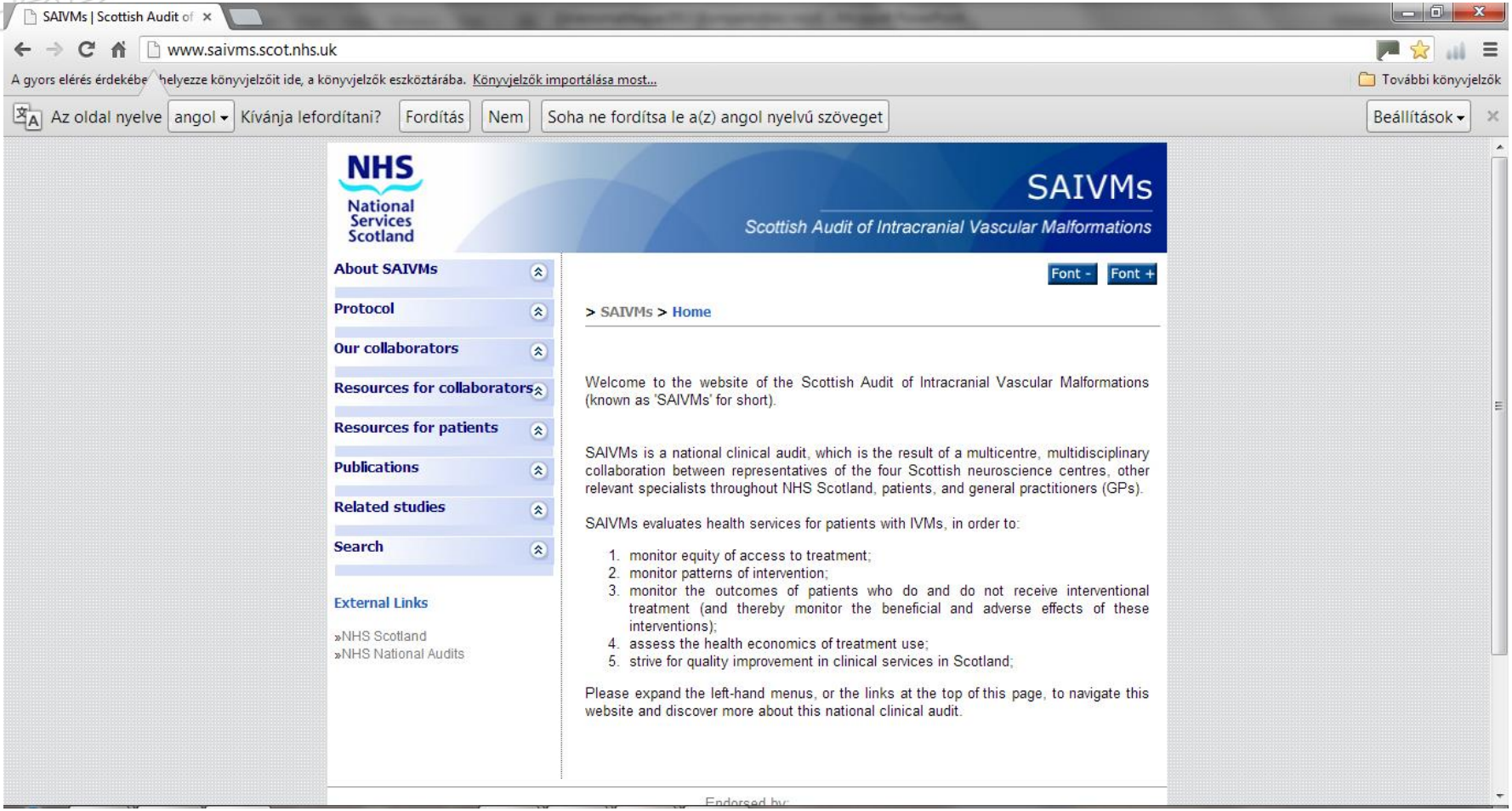

➢Prospektív országos vascularis malformáció adatbázis létrehozása

www.oki.hu