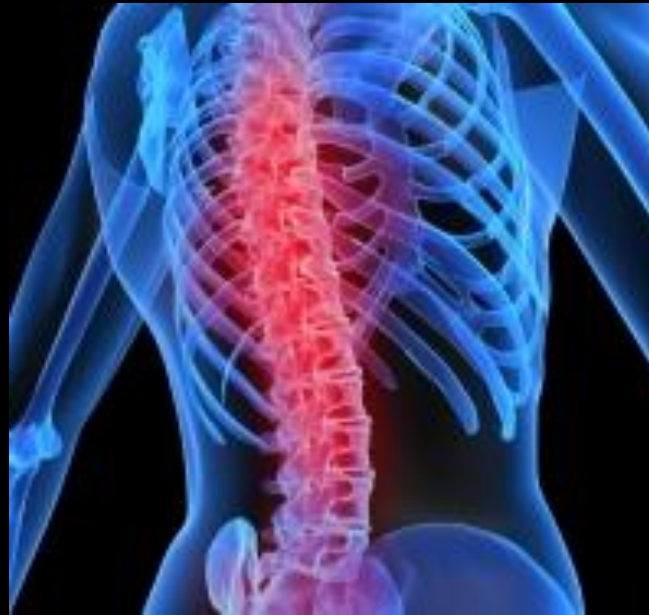

Neurotraumatológia:

2. Gerincsérülések

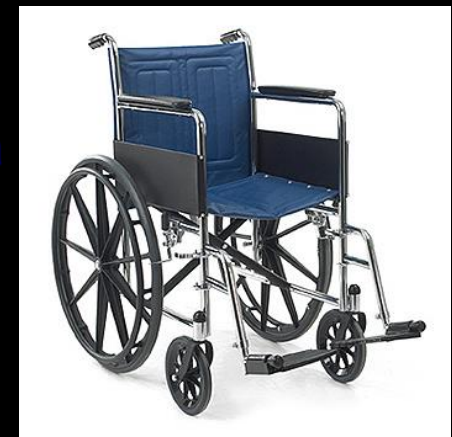

Banczerowski Péter

Országos Idegsebészeti Tudományos Intézet

Gerinc- és gerincvelősérülés

- Az összes gerincsérült kb. 5 %-ánál társul gerincvelősérülés!
- A gerincvelősérülés incidenciája (egy adott időtartam alatt újonnan keletkező esetek gyakorisága) **alacsony**, de prevalenciája (meghatározott betegségben szenvedő egyének aránya (előfordulási gyakorisága) a teljes népességben) **magas**!



Epidemiológiai adatok

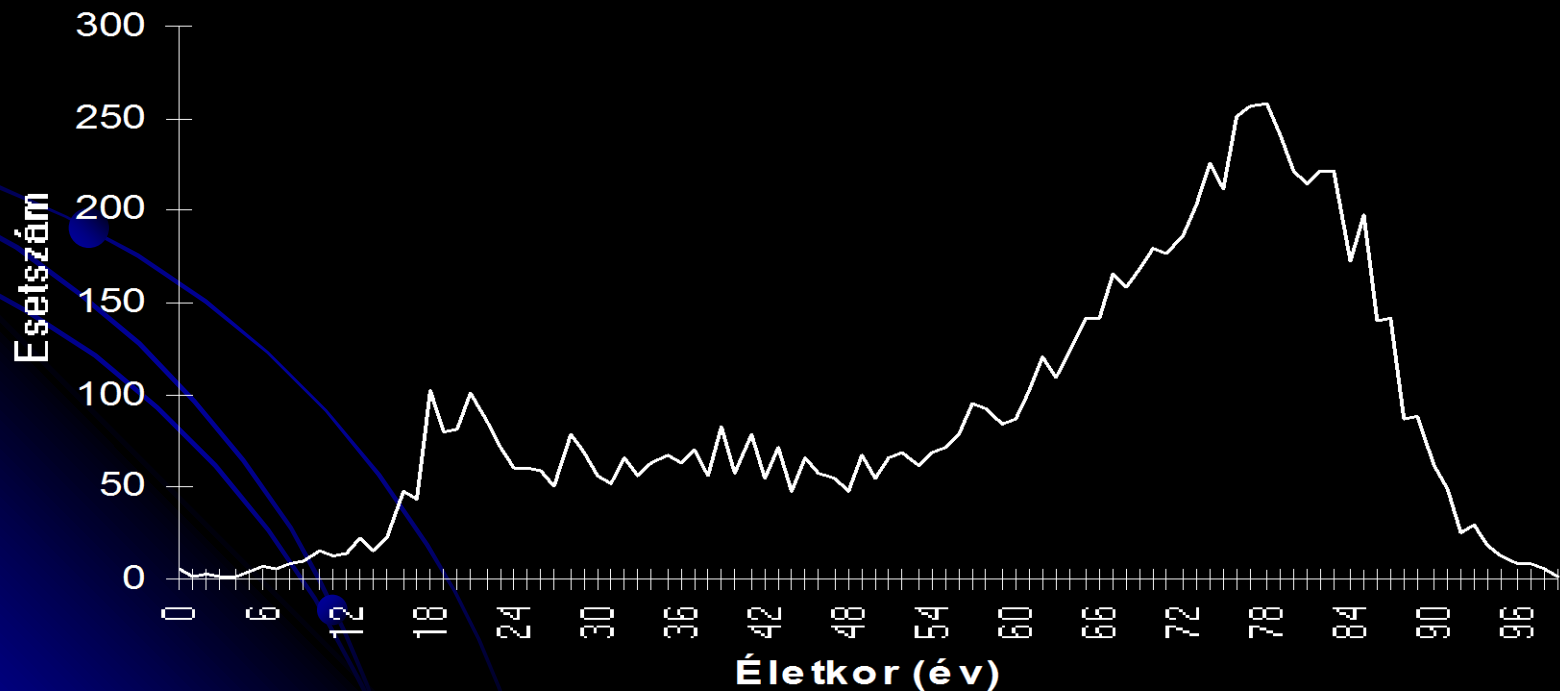
Incidencia

- Gerincvelő-sérülés éves előfordulása fejlett országokban: 11,5 – 53,4 sérült / 1 millió lakos
- Ok: közlekedési baleset (50%), sport, munka, magasból esés, egyéb.
- Gerincvelő-sérülés leggyakrabban a nyaki szakaszon fordul elő: 55%
- Sérülések fele komplett harántlézió!



Epidemiológia (gerinctörés)

- Gyermekkor: ritka
- Fiatalkor: közlekedés
- Középkor: munkahelyi baleset
- Időskor: osteoporosis



Epidemiológiai adatok

- Gerincvelő-sérülés esetén 25%-50%-ban társul koponya sérülés
- Súlyos koponyasérülteknél 5%-10%-ban társul gerincvelő-sérülés



Megelőzés

- Elsődleges prevenció
 - Baleset elkerülése

ThinkFirst
program



Megelőzés

- Elsődleges prevenció
 - Sérülés csökkentése



Megelőzés

- Másodlagos prevenció
- Gerincsérültként kezeljük:
 - Koponya
 - Polytraumatizált
 - Közlekedési balesetet szenvedett
 - Sport- vagy szabadidő tevékenységben sérült
 - Leesés után
 - Súlyos munkahelyi baleset



Megelőzés

- Másodlagos prevenció
- Minden gerincsérültet **INSTABIL** gerincsérültként kezelünk!

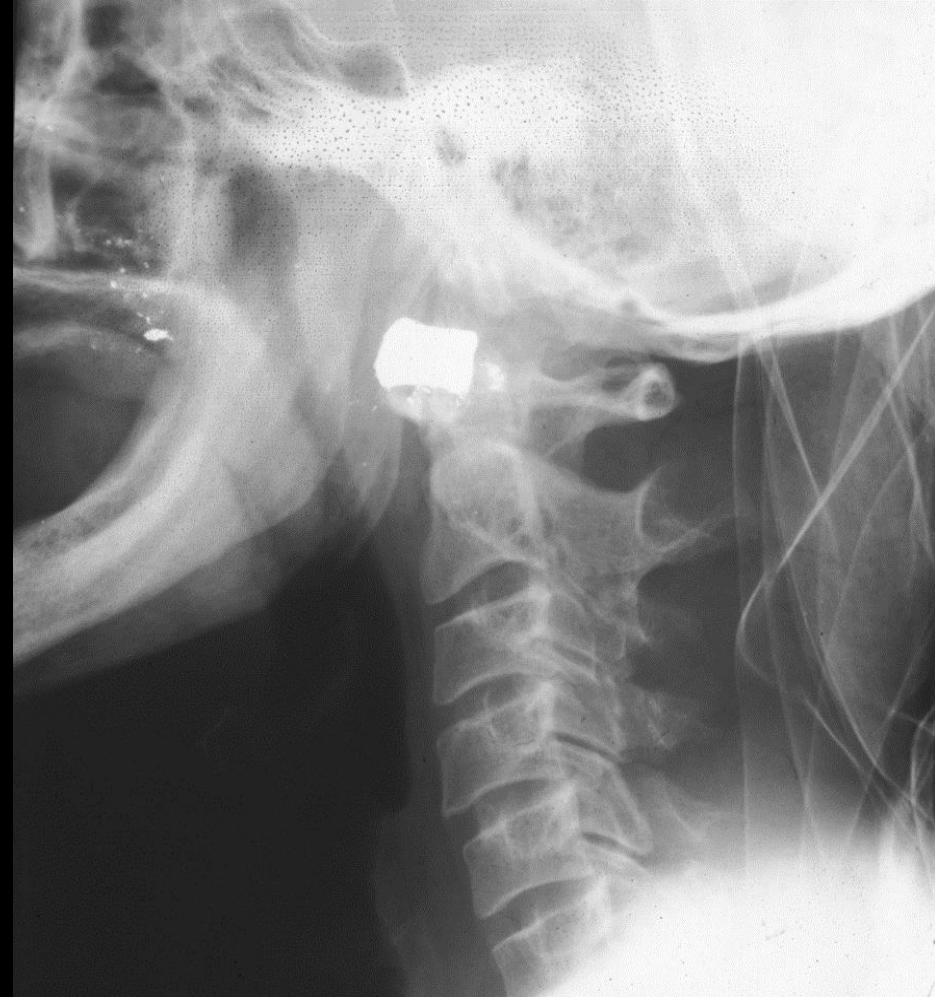


A gerincsérülések kezelésének két fő szabálya

- Bármely sérülés esetén amíg a gerinc sérülés nem zárható ki a sérültet gerinc sérültként kell kezelni.
- Gerinc sérülés gyanúja esetén a nyaki, háti gerincet instabilnak kell tekinteni amíg az ellenkezője be nem bizonyosodik.

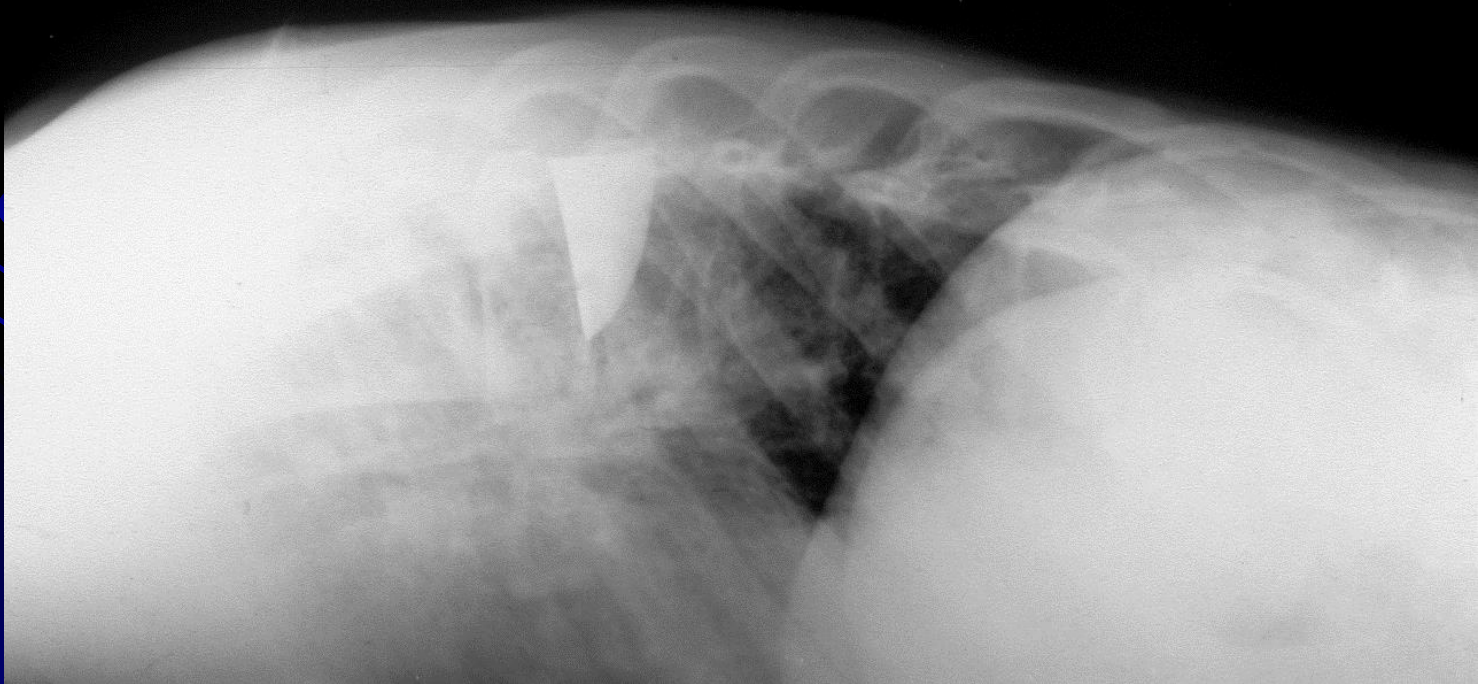
Gerincsérülések mechanizmusa

- Gerincsérülések felosztása
 - Direkt sérülés (Ritka)
 - Indirekt sérülés (Gyakori)

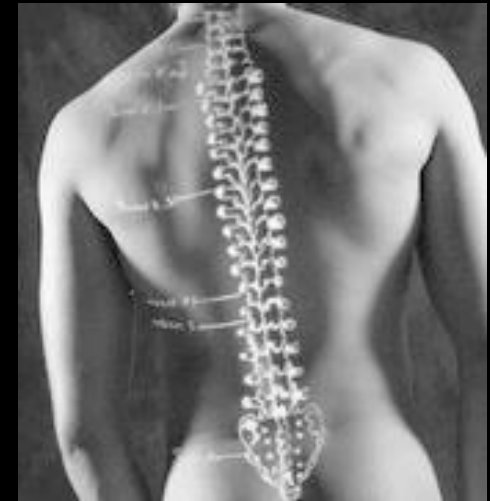

Gerincsérülések mechanizmusa

- Direkt sérülés pl. lött - szúrt sérülés
 - Károsodás az erőbehatás lokalizációjának megfelelően.



Gerincsérülések mechanizmusa



- Gerincsérülések felosztása
 - Indirekt sérülés (gyakori)
 - Az erőbehatás energiáját a csontok, szalagok és az izomzat közvetíti
 - Gyakori lokalizáció a rigid és mobilis szakaszok átmeneti zónája:
cranio-cervicalis, cervico-thoracalis és thoraco-lumbális átmenet

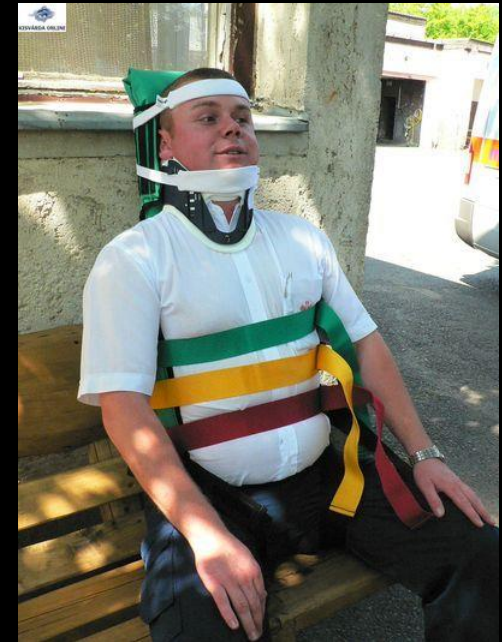Elsődleges ellátás, szállítás

- Azonnali stabilitás biztosítása külső rögzítőkkal (gerincágy, kemény nyaki gallér, stb...)
- Véna biztosítása
- Vérnyomás (>90Hgmm) fenntartása: Dopamin
 - Folyadék pótlás – spinális sokk esetén túltöltés veszélye!
- Oxigenizáció!
 - Csökkent lehet: bénult légzőizomzat, eszméletvesztés, fájdalom miatt
- Mozgás funkciók megítélése
 - „Mozgassa karját, kezét, lábát!”



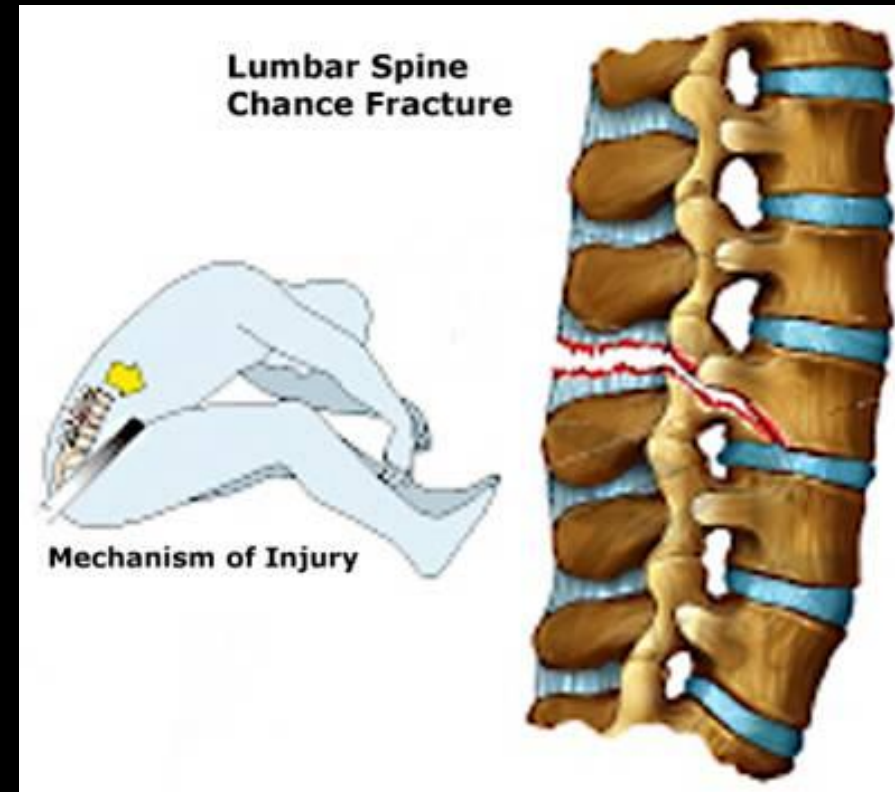
A gerincsérülések ellátási stratégiája

- A sérülés/törés felismerése
 - Anamnézis, baleset körülményei
 - Diagnosztikai eljárások
- Kezelési terv kialakítása
 - Osztályozás
 - Biomechanikai ismeretek
 - Sebészi jártasság
 - Elülső- és hátsó feltárások
 - Módszerek, Eszközök, implantátumok



Diagnosztika – klinikai vizsgálat, képalkotók

- Anamnézis
 - Baleset körülményei
 - Sérülés mechanizmusa
 - Mechanikai erők nagysága
- Fizikális vizsgálat
 - Külsérelmi nyomok
 - Dudor-duzzanat, nyomásérzékenység
 - Gerinc görbületei
 - NEUROLÓGIAI vizsgálat



A gerincvelő sérülés állapotfelvevési adatlapja

ASIA/IMSOP

		MOTORIUM		Finom érintés		Éles fájdalom		SENSORIUM	
		Vizsgálandó izomcsoportok		Jobb Bal		Jobb Bal		Vizsgálandó érző pontok	
C2									
C3									
C4									
C5									
C6									
C7									
C8									
T1									
T2									
T3									
T4									
T5									
T6									
T7									
T8									
T9									
T10									
T11									
T12									
L1									
L2									
L3									
L4									
L5									
S1									
S2									
S3									
S4-5									
Össz									
(max.)		(50)	(50)	(100)		(56)	(56)	(max. 112)	

0 = teljes parálzis
1 = tapintható vagy látható kontrakció
2 = súlytalanított helyzetben aktív mozgás
3 = aktív mozgás gravitáció ellenében
4 = aktív mozgás enyhe ellenállással szemben
5 = aktív mozgás teljes ellenállással szemben
NV = nem vizsgálható

Bármilyen anális érzékelés (igen/nem)
 FÁJDALOM ÉRZÉS (max. 112)
 FINOM TAPINTÁS (max. 112)

IDEGRENDSZERI KÁROSODÁS SZINTJE
A legcaudalisabb, még normális szegment

SENSORIUM	Jobb	Bal
MOTORIUM	Jobb	Bal

KOMPLETT vagy INKOMPLETT
 Inkomplett, ha bármilyen érző vagy motoros funkció észlelhető a legelső sacralis szegmentben

RÉSZLEGES KÁROSODÁS SZINTJE

SENSORIUM	Jobb	Bal
MOTORIUM	Jobb	Bal

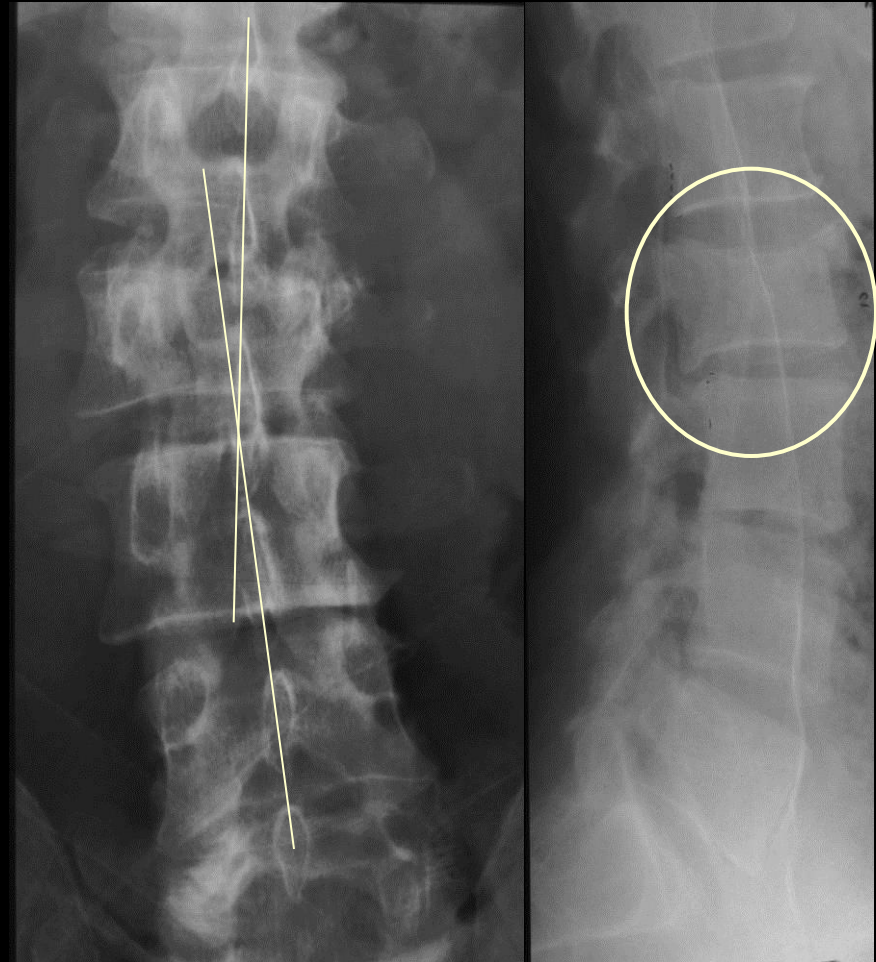
IDEGRENDSZERI KÁROSODÁS SZINTJE <i>A legcaudalisabb, még normális szegment</i>	SENSORIUM	Jobb	Bal	KOMPLETT vagy INKOMPLETT <i>Inkomplett, ha bármilyen érző vagy motoros funkció észlelhető a legelső sacralis szegmentben</i>	RÉSZLEGES KÁROSODÁS SZINTJE	SENSORIUM	Jobb	Bal
	MOTORIUM	Jobb	Bal			MOTORIUM	Jobb	Bal

American Spinal Injury Association Beosztás

- ASIA E.....normális
- ASIA D.....inkomplett sérülés, ambuláns
- ASIA C.....inkomplett sérülés, nem-ambuláns
- ASIA B.....komplett bénulás
- ASIA B.....inkomplett érzészavar
- ASIA A.....komplett bénulás
- ASIA A.....komplett érzészavar

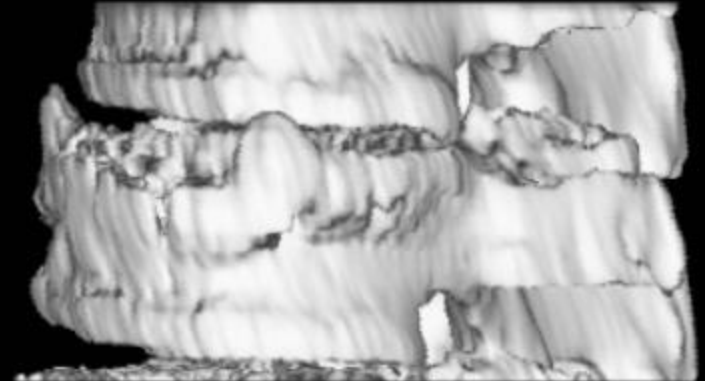
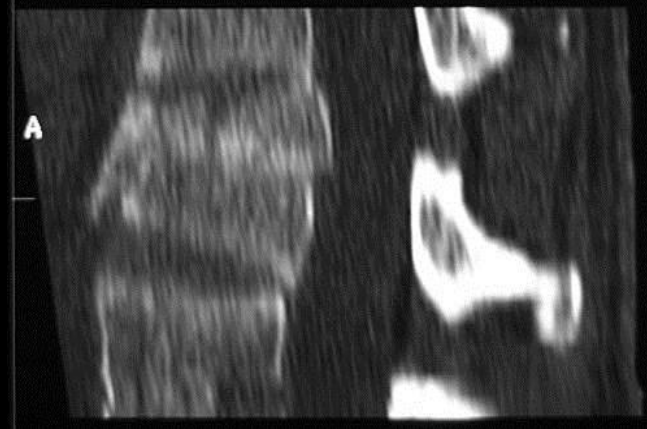
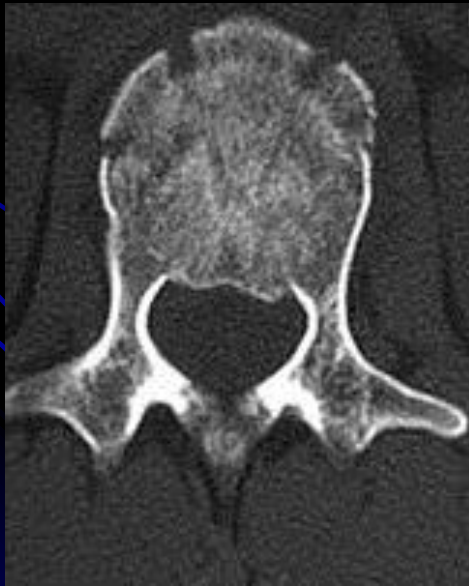Diagnosztika – radiológia

- Rtg. vizsgálat
 - diagnózis 90%-ban lehetséges!
- Kétirányú felvételek (AP és laterális)
- Transoralis rtg. (Craniocervicalis átmenet)



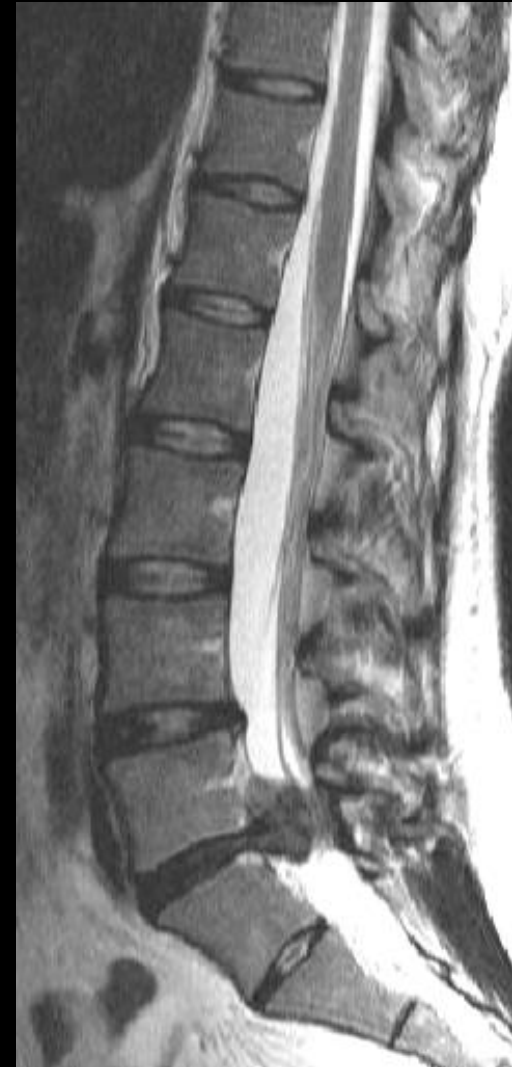Diagnosztika – radiológia

- CT vizsgálat
 - Csontos viszonyok megítélésére



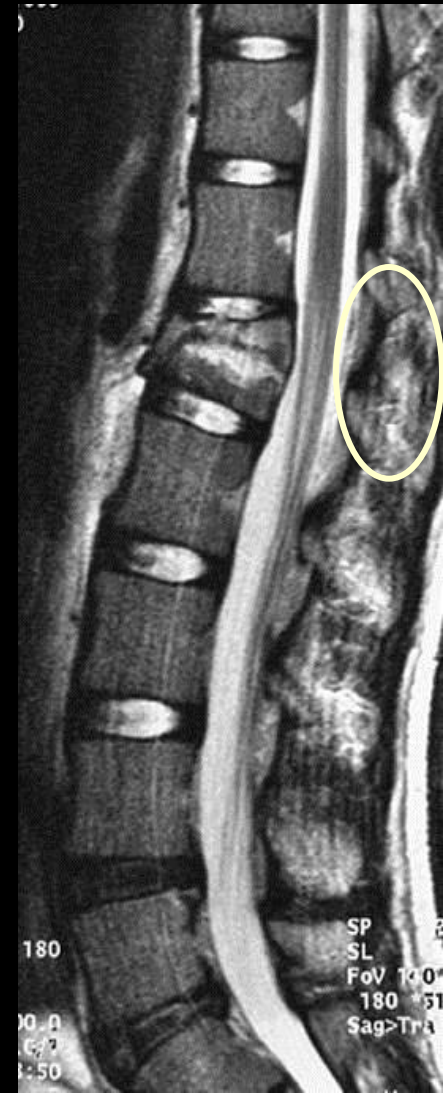Diagnosztika – radiológia

- MRI vizsgálat a lágyrészek megítélésére
 - Porckorong – ép / hernia
 - Szalagok – szakadás
 - Vérzés – epiduralis haematoma
 - Contusio - gerincvelő



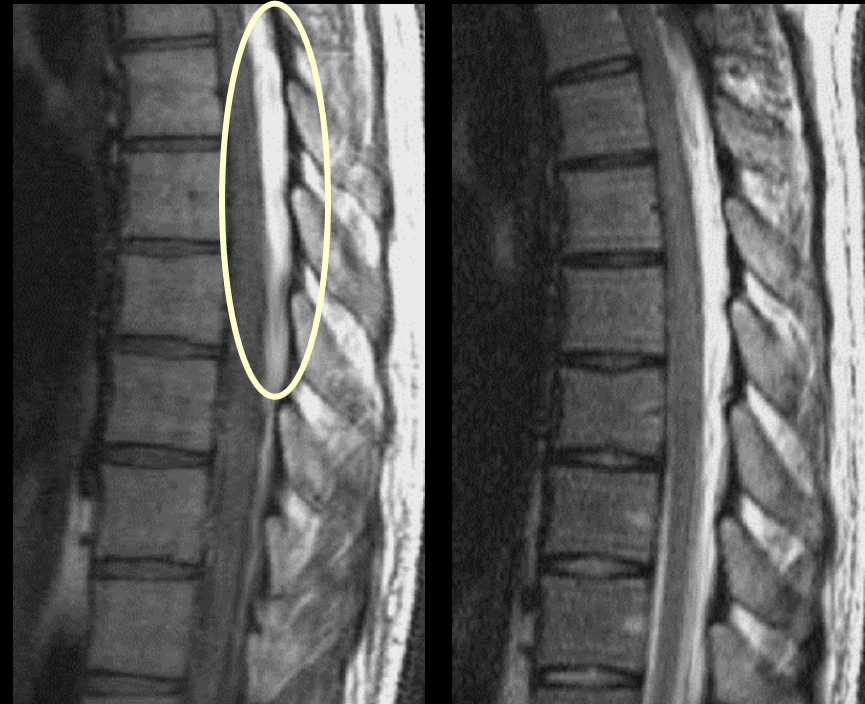Diagnosztika – radiológia

- MRI vizsgálat a lágyrészek megítélésére
 - Porckorong –hernia?
 - Szalagok – szakadás?
 - Vérzés – epiduralis haematoma
 - Contusio - gerincvelő



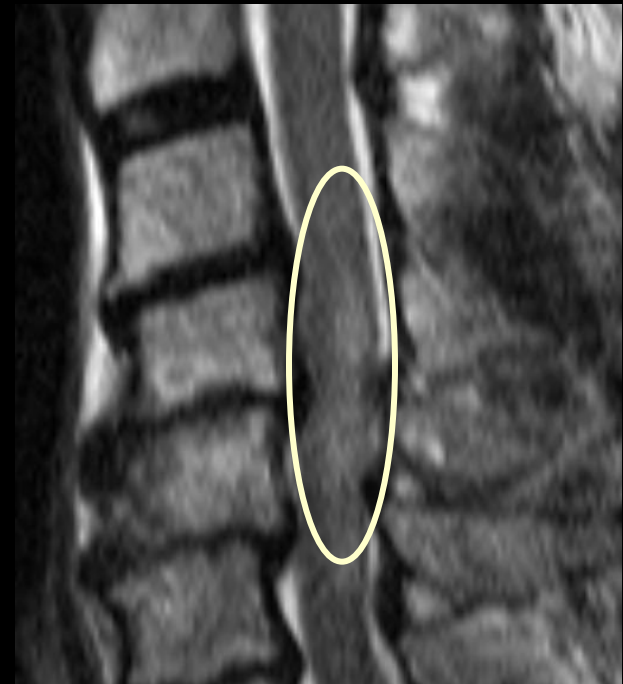Diagnosztika – radiológia

- MRI vizsgálat a lágyrészek megítélésére
 - Porckorong – hernia
 - Szalagok – szakadás
 - **Vérzés – epiduralis haematoma**
 - Contusio - gerincvelő



Diagnosztika – radiológia

- MRI vizsgálat a lágyrészek megítélésére
 - Porckorong – ép / hernia
 - Szalagok – szakadás
 - Vérzés – epiduralis haematoma
 - **Contusio - gerincvelő**



A gerincvelő sérültek kezelése



Gerincvelő sérült kezelése

- Rövidtávon:
 - Intenzív osztályos kezelés
 - Cardiovascularis, hormonális rendszer neurogen szabályozásának egyensúlya felborul!
- Hosszútávon
 - Rehabilitáció



Intenzív osztályos kezelés

- Oxygenizáció és vérnyomás biztosítása
- Gerincvelő perfúziójának fenntartása (korlátozzuk a másodlagos károsodás kialakulását)
- Gyógyszeres kezelés
 - Megadózisú szteroid adása?
Ellentmondásos eredmények

Gerincvelői sokk

- A sérülés pillanatában létrejöhet
- Flaccid plegia, areflexia, atonia
- Tartama: néhány perc - néhány hét
- 99 %-ban 24 óra alatt lezajlik
- Spinalis reflexek visszatérte jelzi az állapot végét (pl. bulbocavernosus reflex)

Gerincsérülések osztályozása

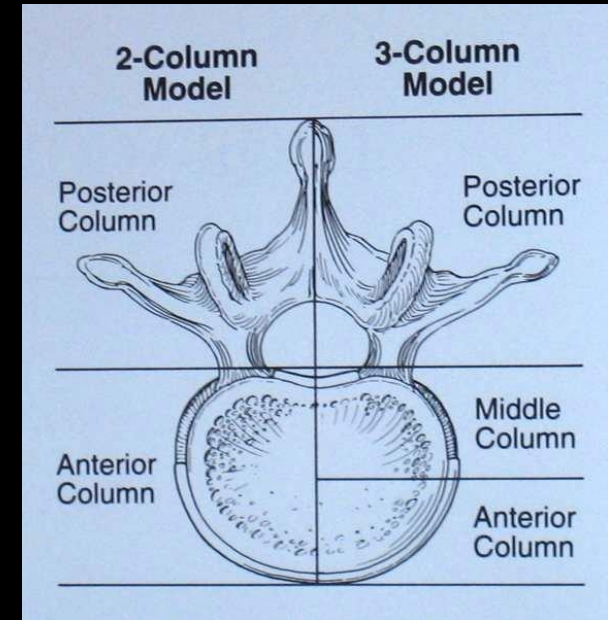
- **Osztályozások:**

- **Holdsworth: 2 oszlopos teória:**

- Határ a csigolyatest hátsó fala

- **Denis: 3 oszlopos teória:**

- Lig.long.ant + csigolyatest/porckorong elülső fele
- Lig.long.post. + csigolyatest/porckorong hátsó fele
- Pediculus, arcus vert., proc. transversus és spinosus + szalagok

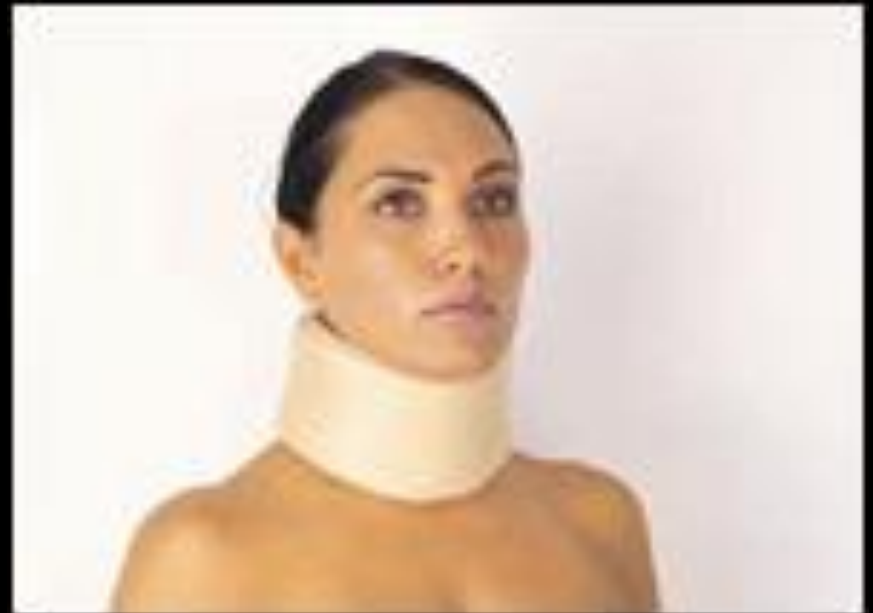

A gerinc sérülés kezelésének menete

- időleges rögzítés
- pontos diagnózis
- decompressio, repositio
- végleges rögzítés
- külső rögzítő eszközök gallérok, stb.
- klinikai, radiológiai vizsgálatok
- skeletális húzás, műtéti repositio
- külső rögzítő eszközök gallérok, Halo, műtéti rögzítés

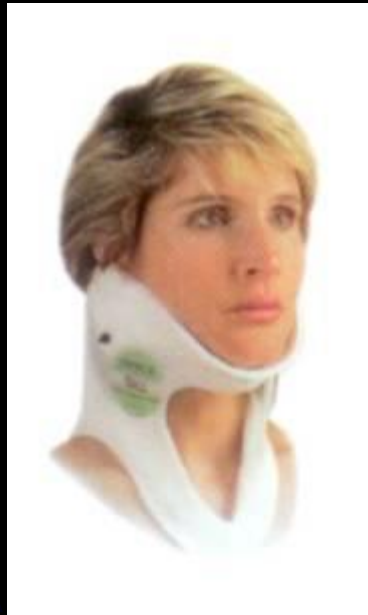Non-operatív módszerek

- Puha szivacs gallér



Non-operatív módszerek

- Külső rögzítés :
gallér
- StiffNeck
- Max. 24 óra!
- Csak
szállításához



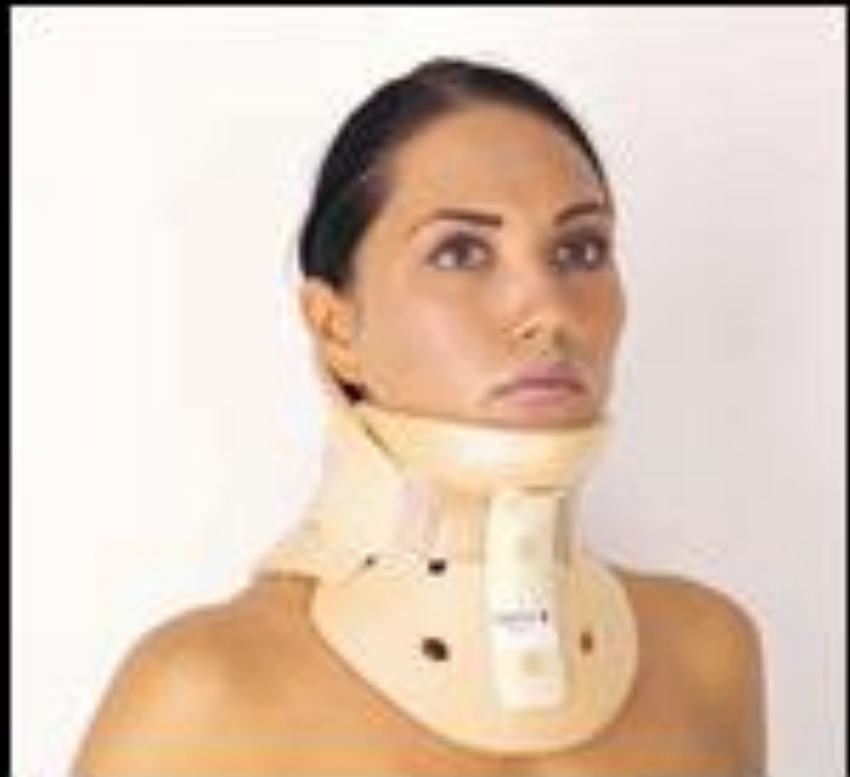Non-operatív módszerek

- Külső rögzítés : gallér
- Párnázott, „kényelmes” viselet
- Hónapokig hordható



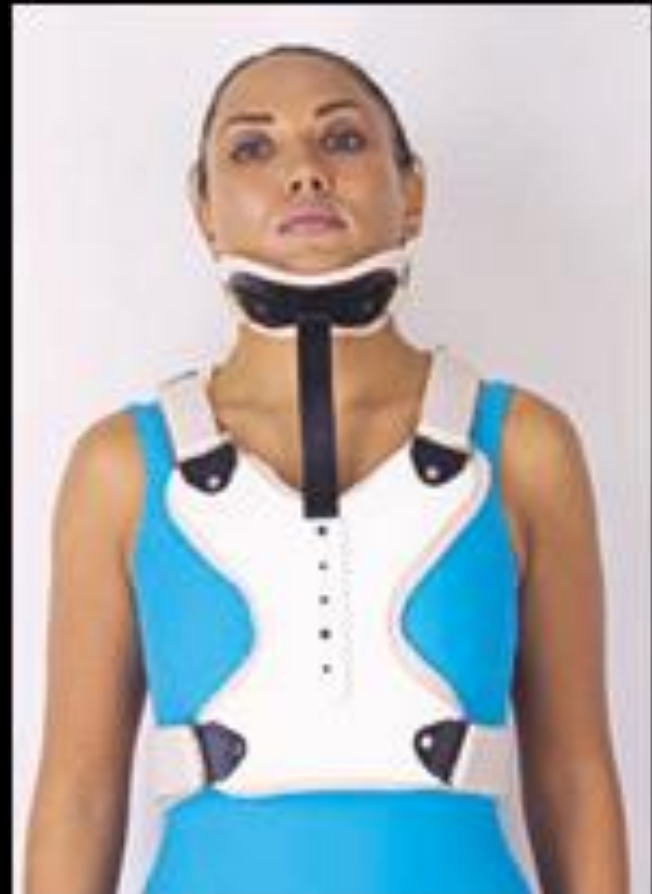Non-operatív módszerek

- Külső rögzítés
- Philadelphia gallér



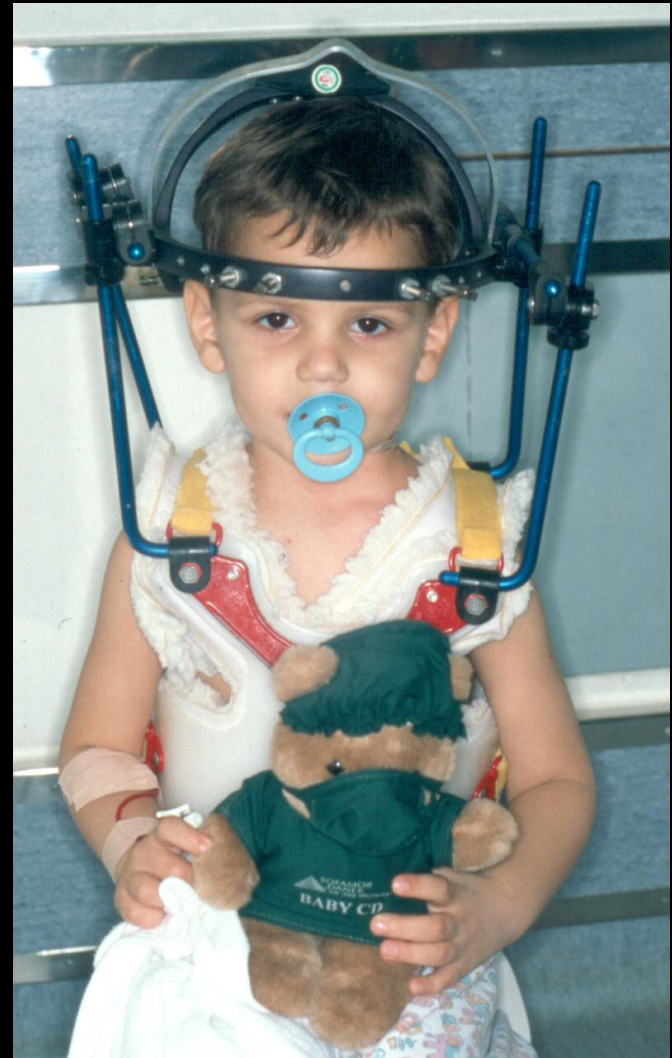Non-operatív módszerek

- Külső rögzítés
- Minerva



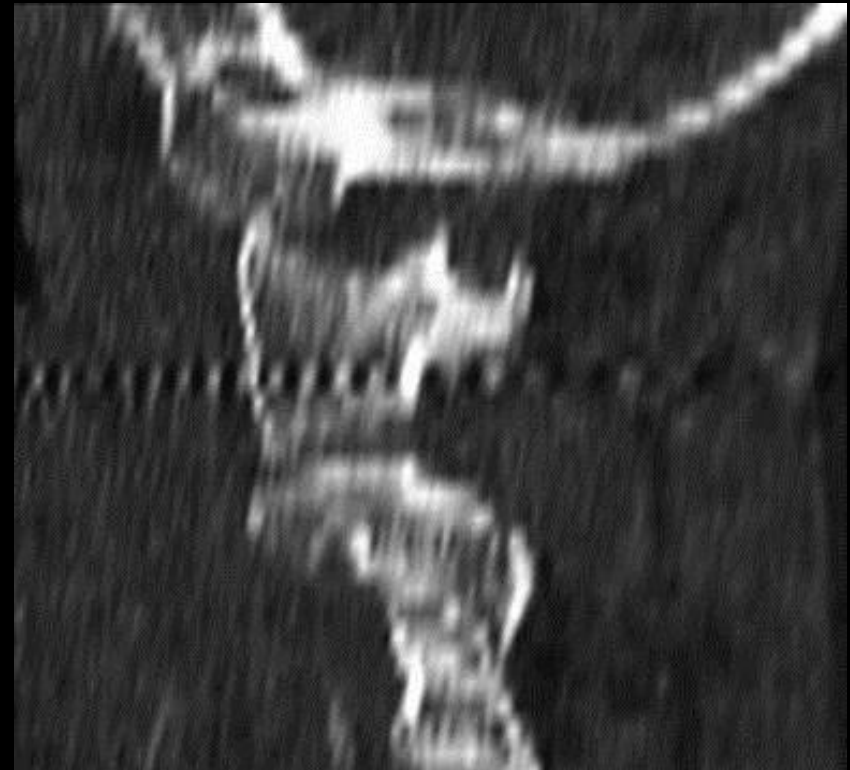Non-operatív módszerek

- Külső rögzítés
- Halo készülék

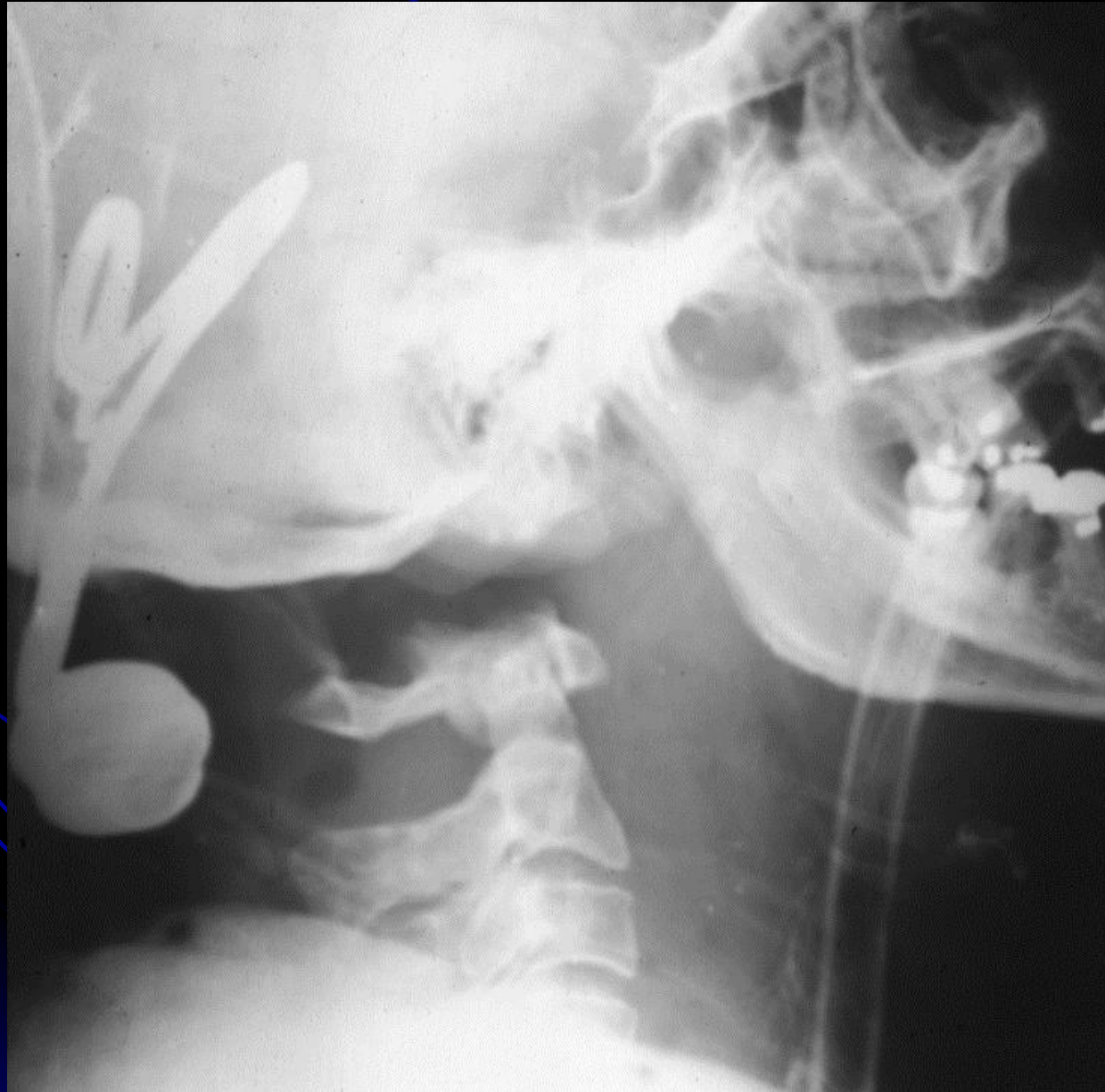


Atlanto-occipitalis luxatio

- Ritka
- Túlélés ritka
- Közlekedési balesetknél autopszia 10%-os incidenciát mutat!
- Súlyos idegrendszeri károsodás
- Gyermekkorban gyakoribb

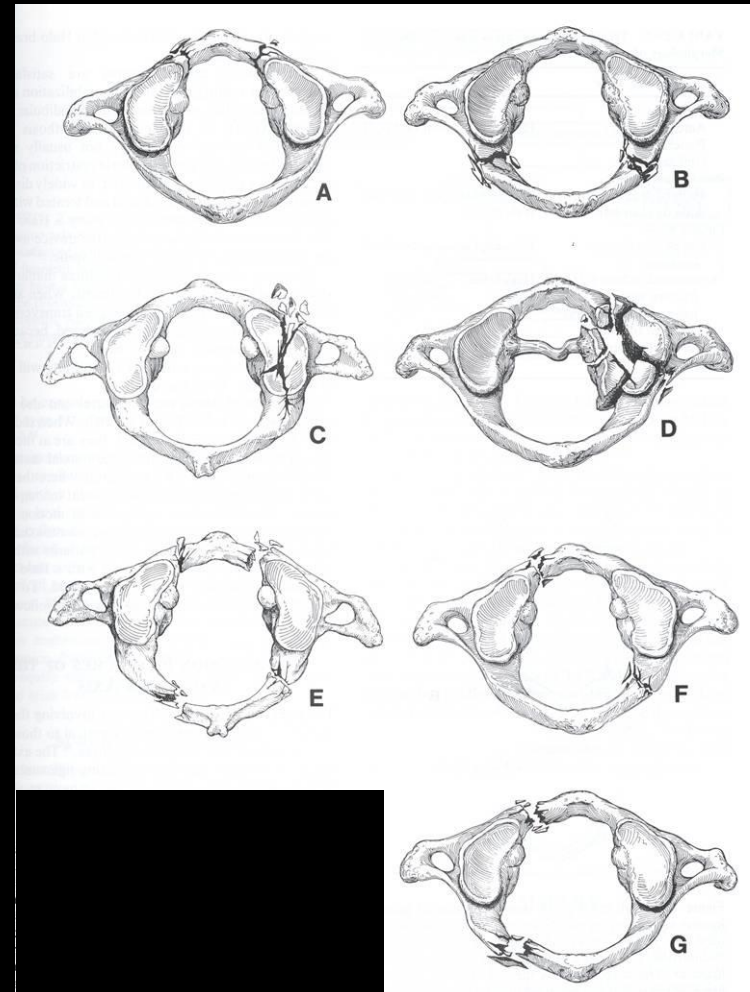


Atlanto-occipitális diszlokáció

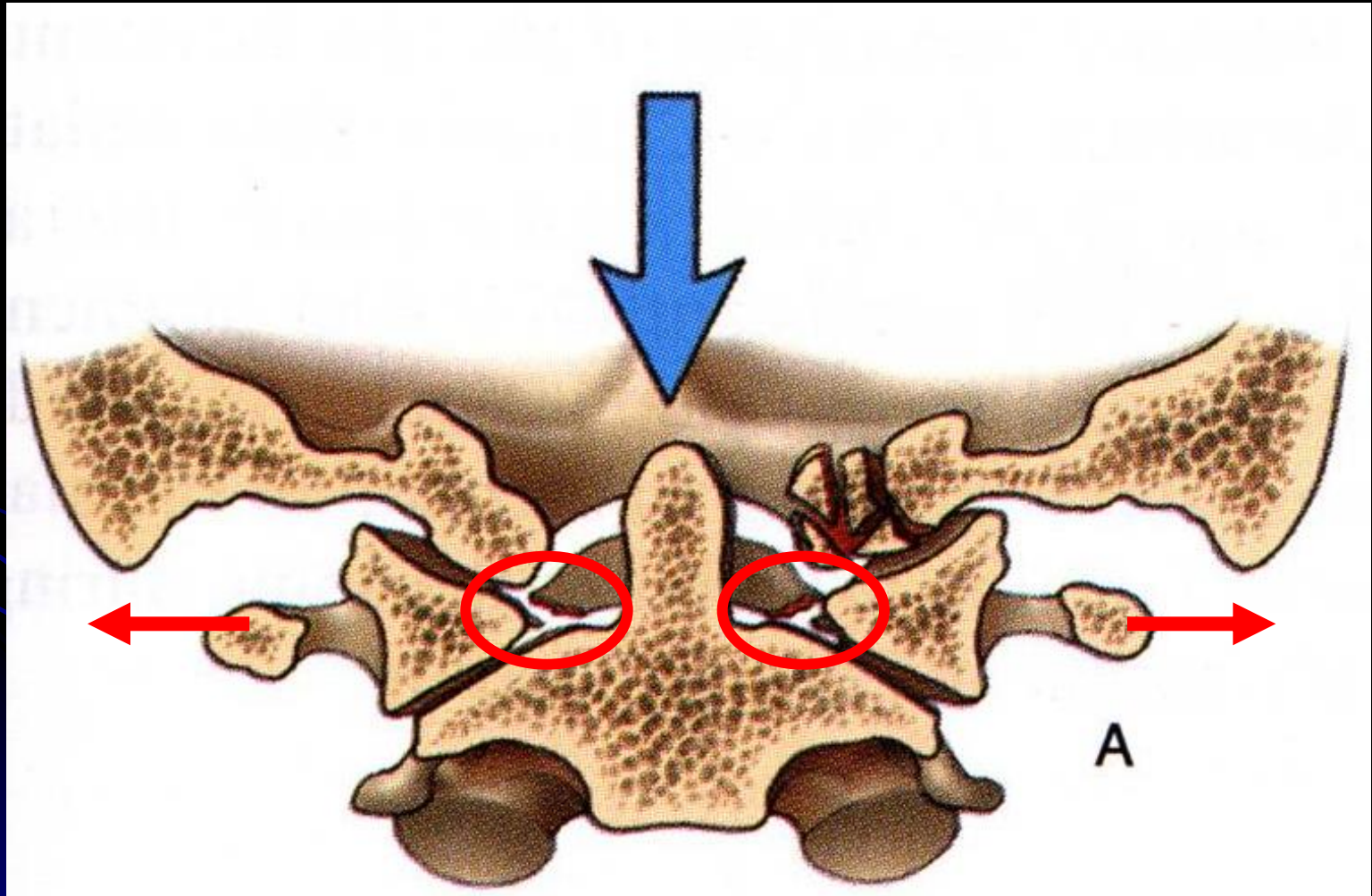


C1 törések

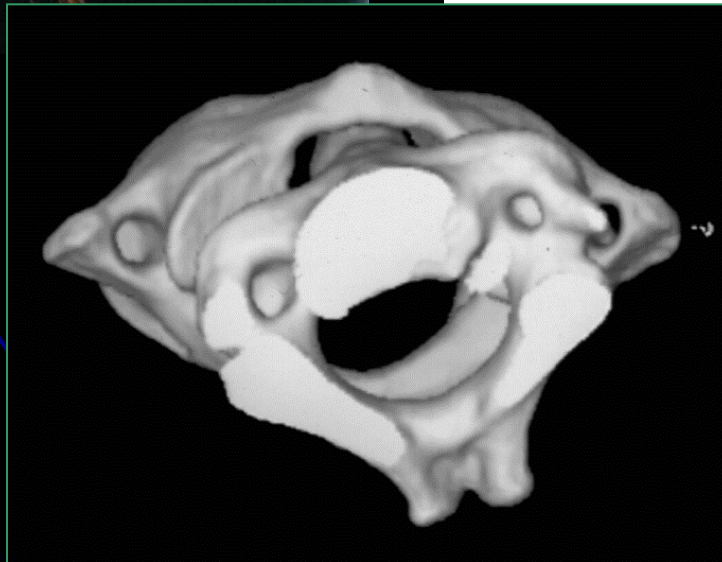
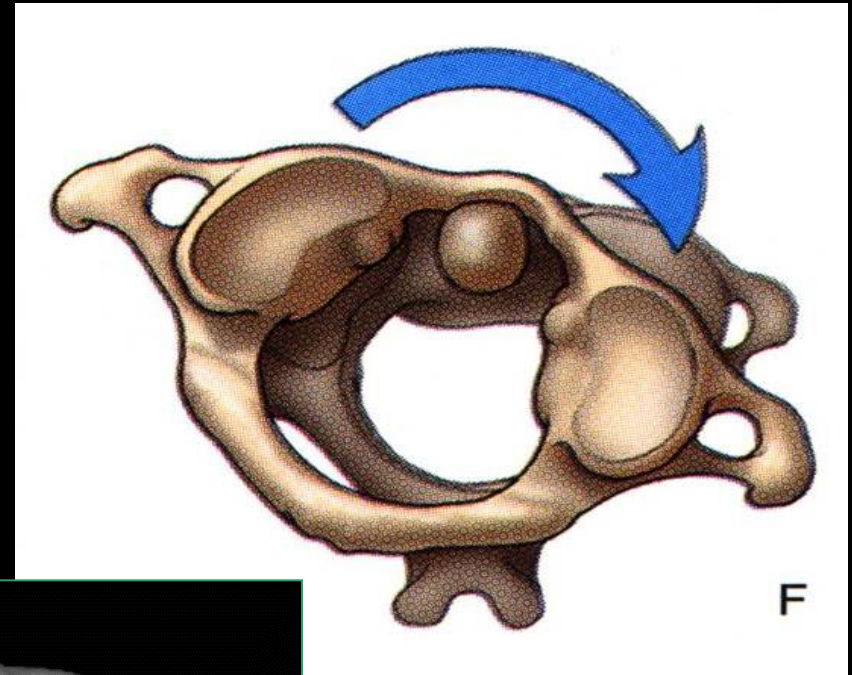
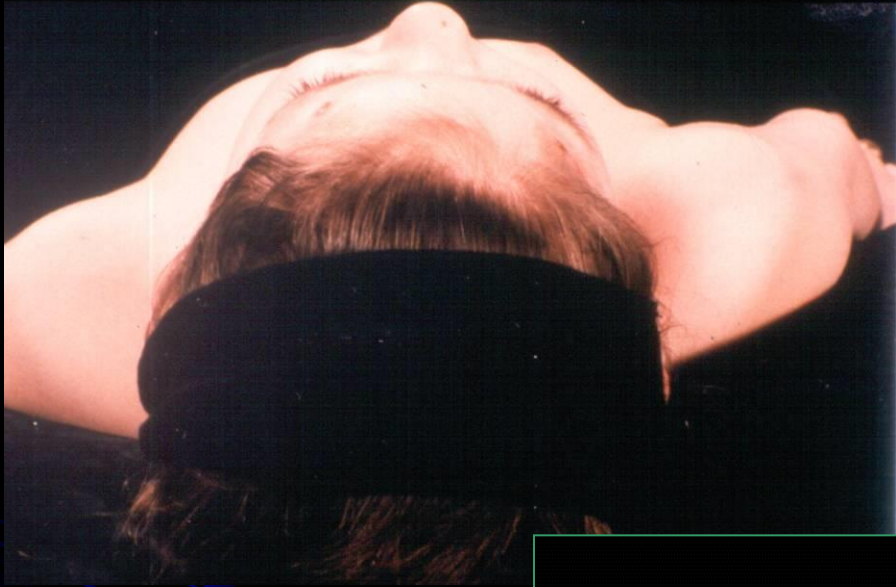- Osztályozás (Jefferson 1920)
- Ív törés
- Elülső és hátsó ív törése
- Massa lateralis törés
- Proc. transversus törés
- Jefferson-törés: gyűrű megnyílik



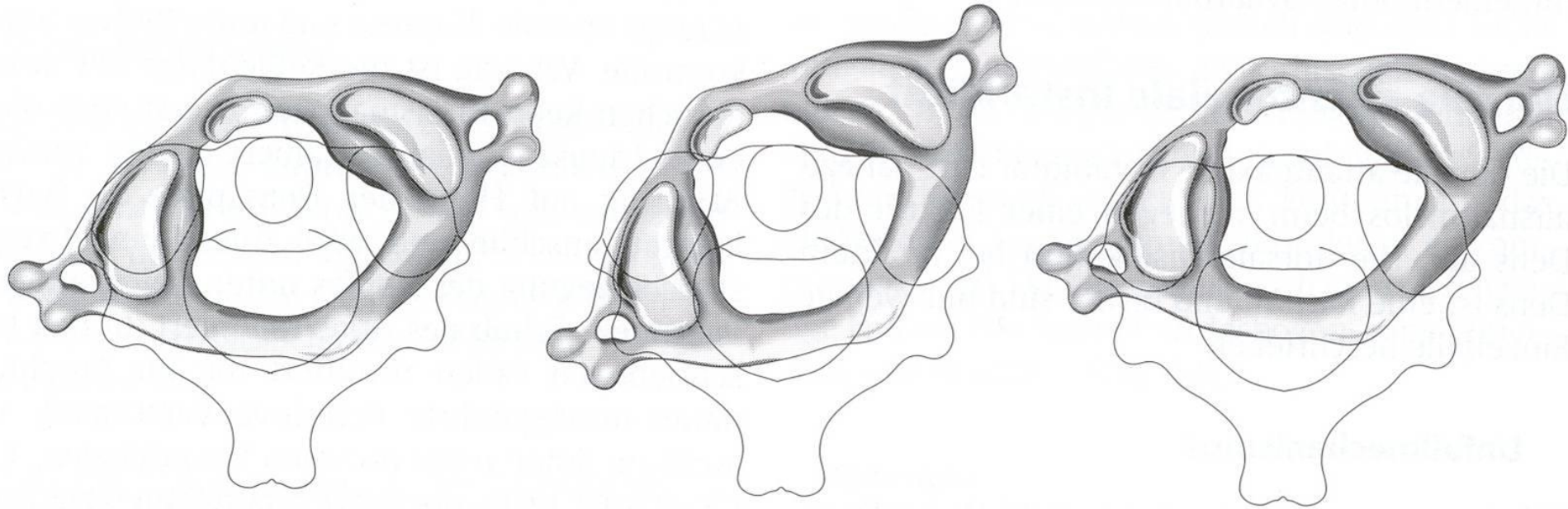
Jefferson törés



Rotatoros dislocatio



FIELDING – féle osztályozás

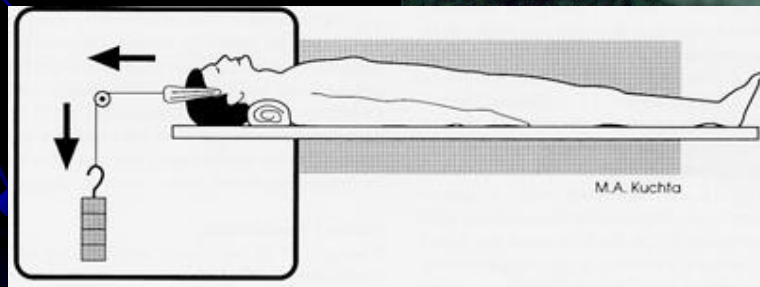
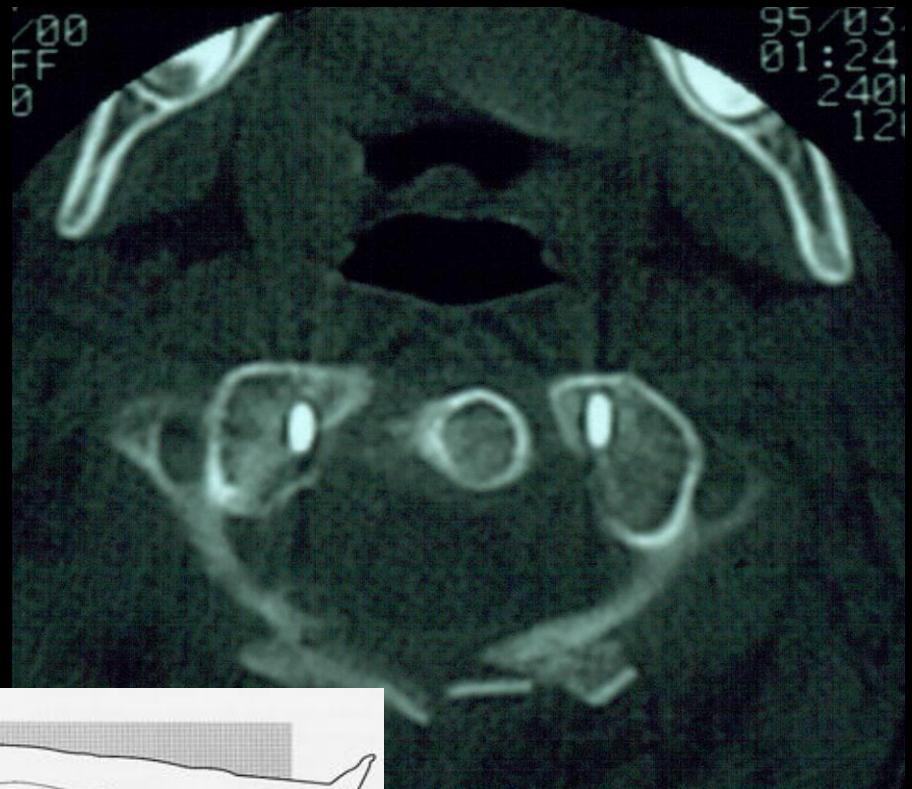
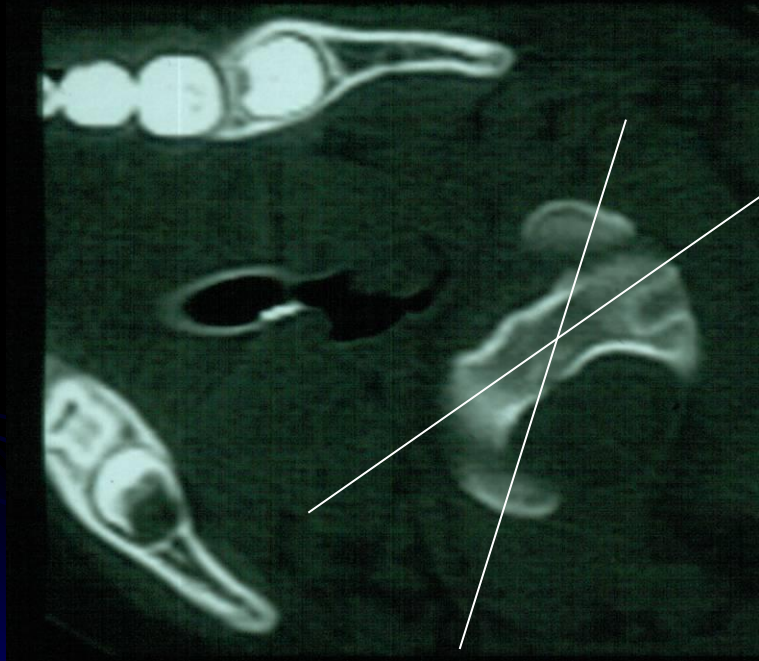


I. típus

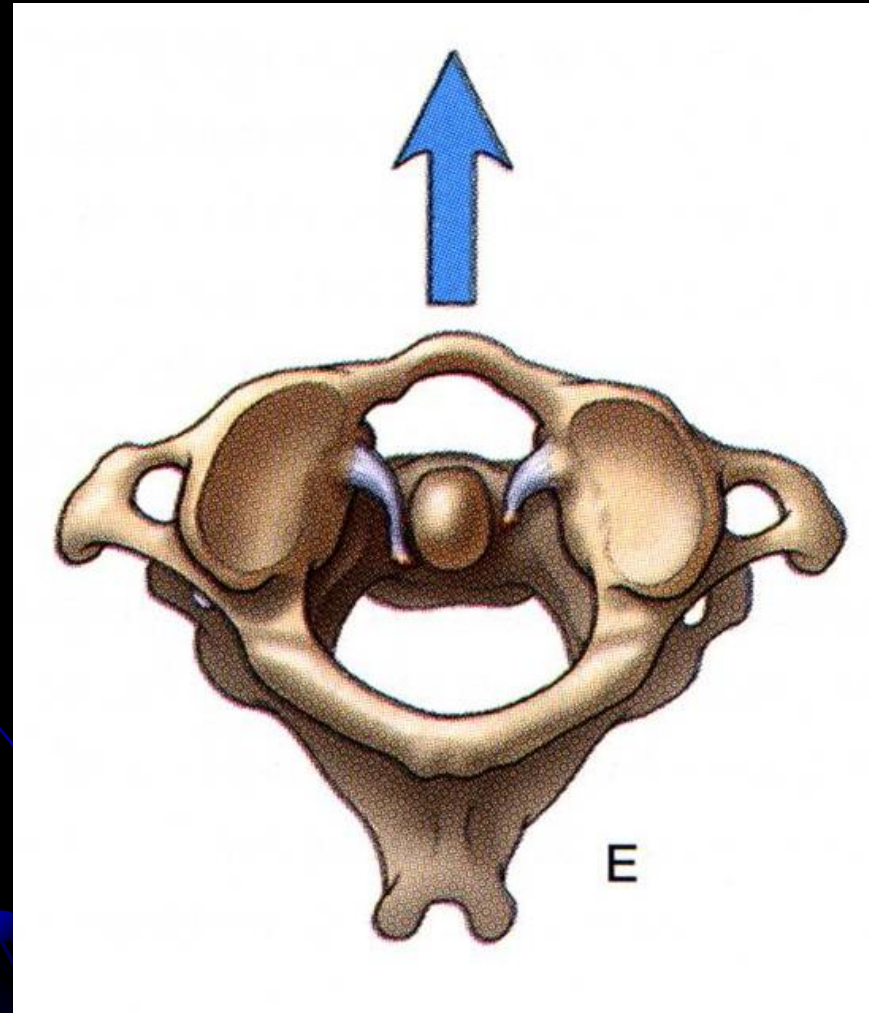
II. típus

III. típus

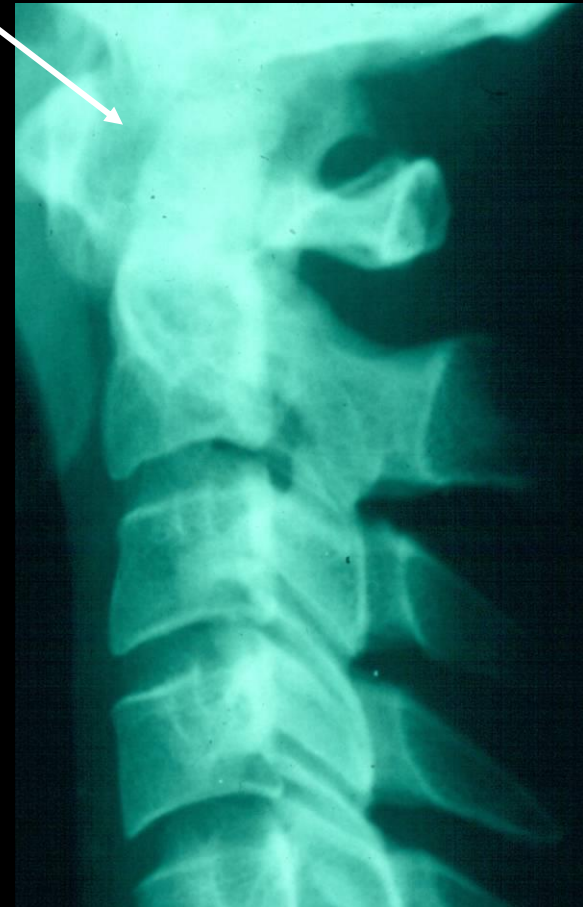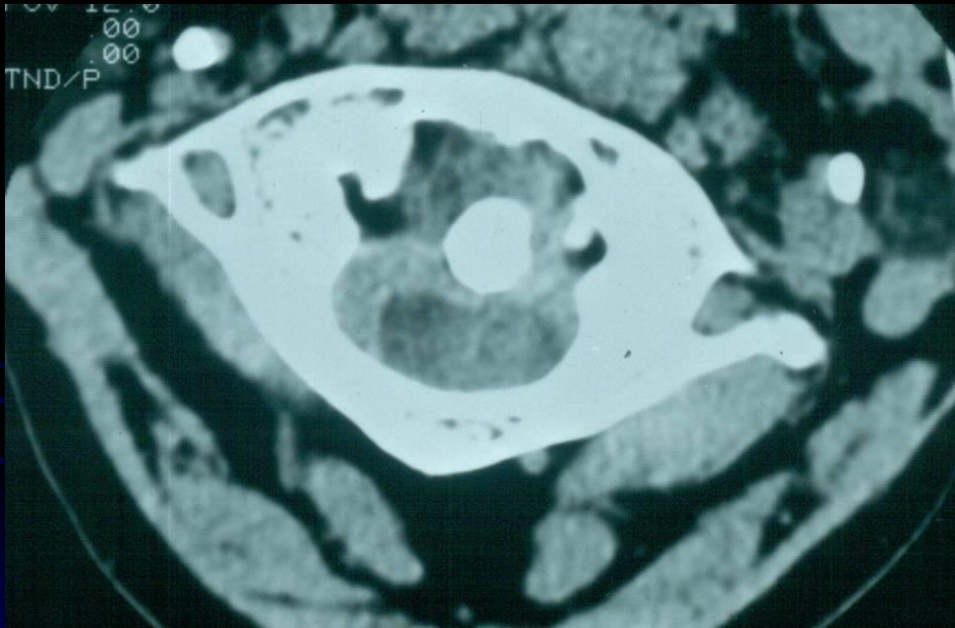Rotatoros dislocatio



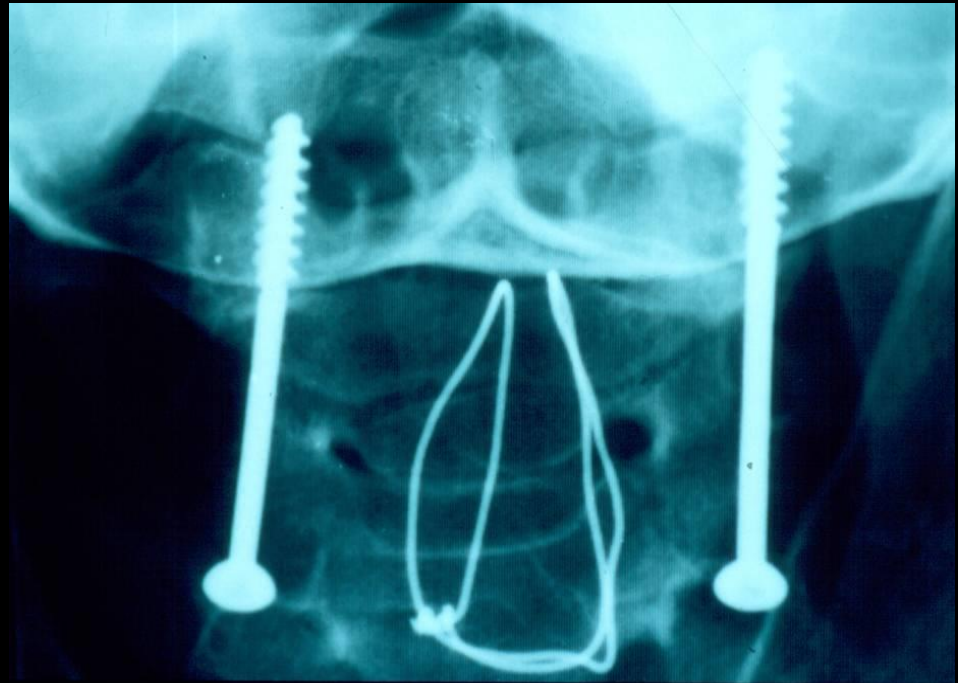
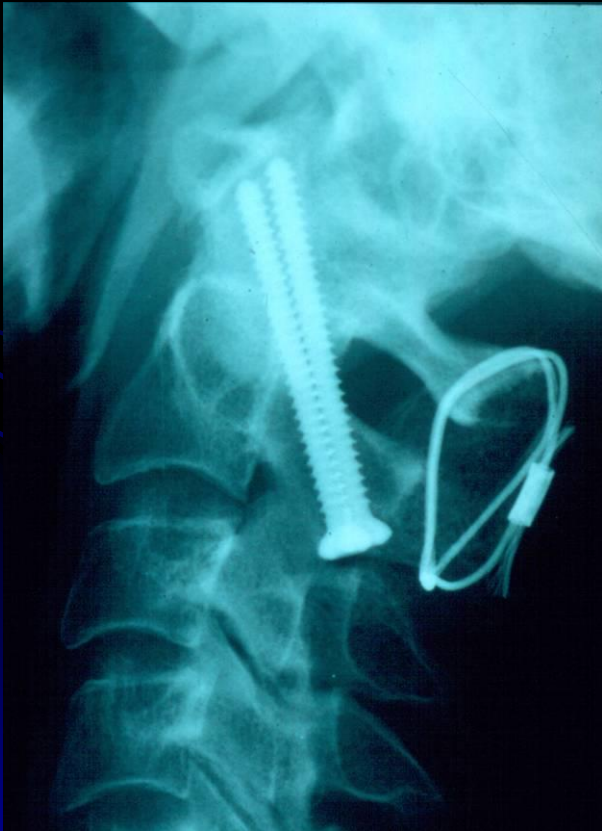
Elülső dislocatio Lig. Transversum szakadás



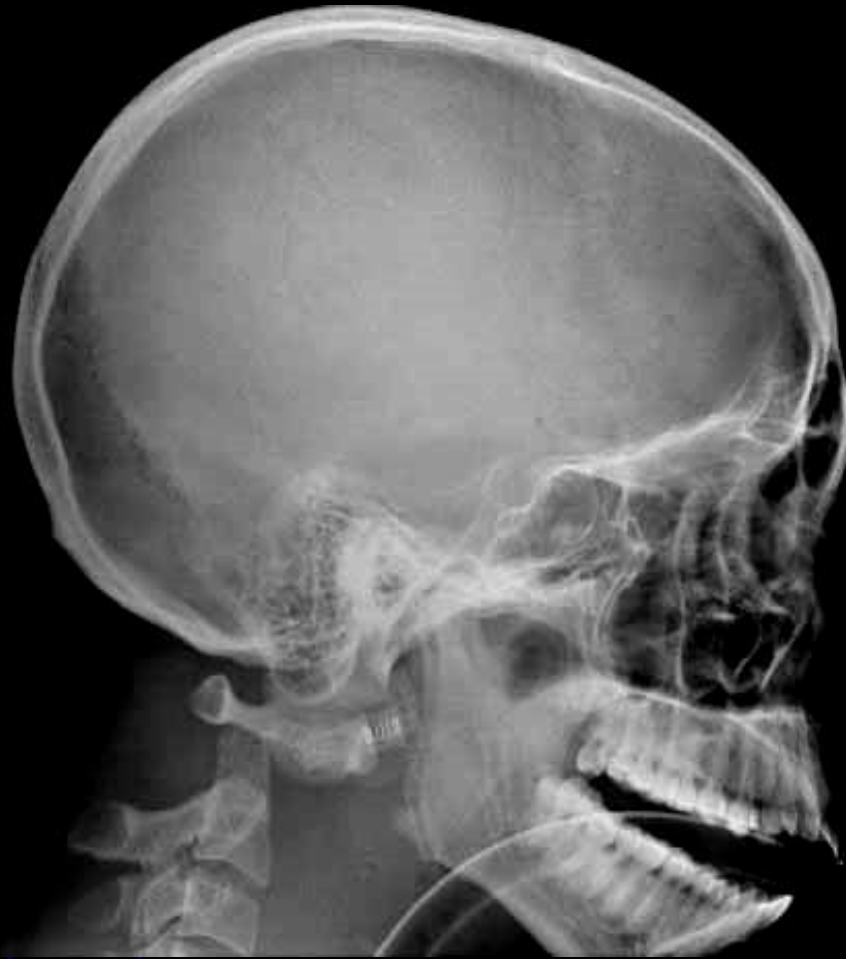Elülső dislocatio



Elülső dislocatio

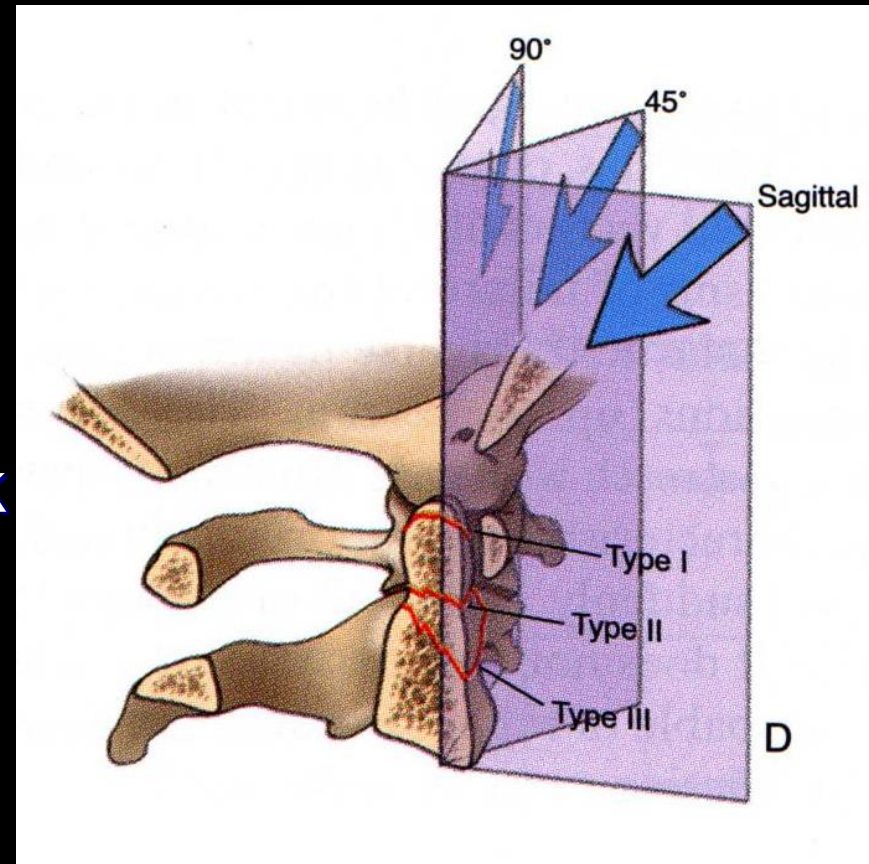


Atlanto-axialis dislocatio

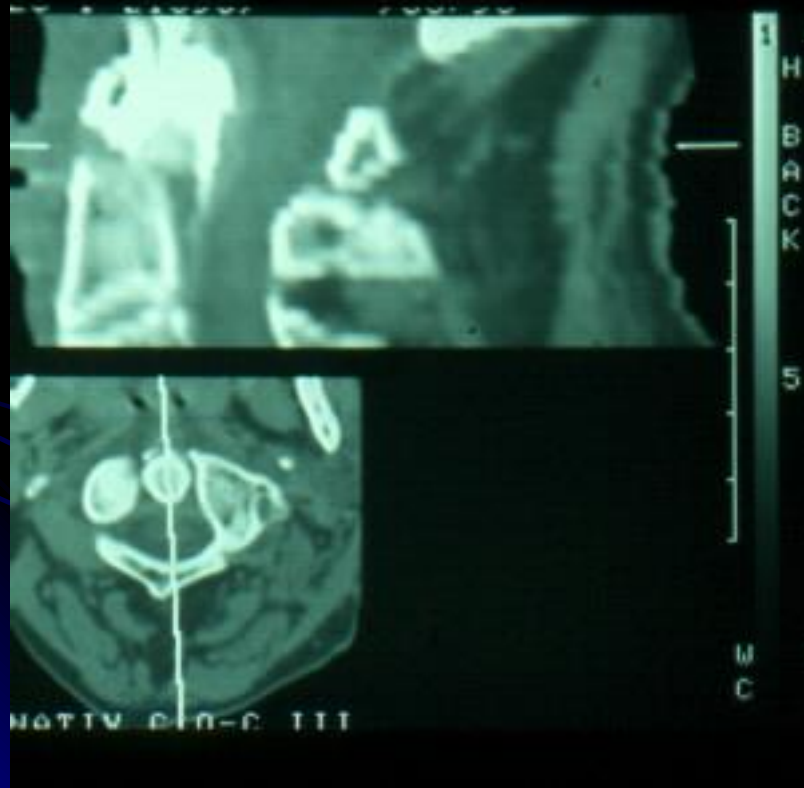

Dens törések

- Nyaki gerinc törések 18%-a
- 25-40%: helyszínen életét veszti
- 20% : idegrendszeri tünetek
- 45% nyaki gerinc fájdalom az egyetlen panasz/tünet
- ? % : nem diagnosztizált



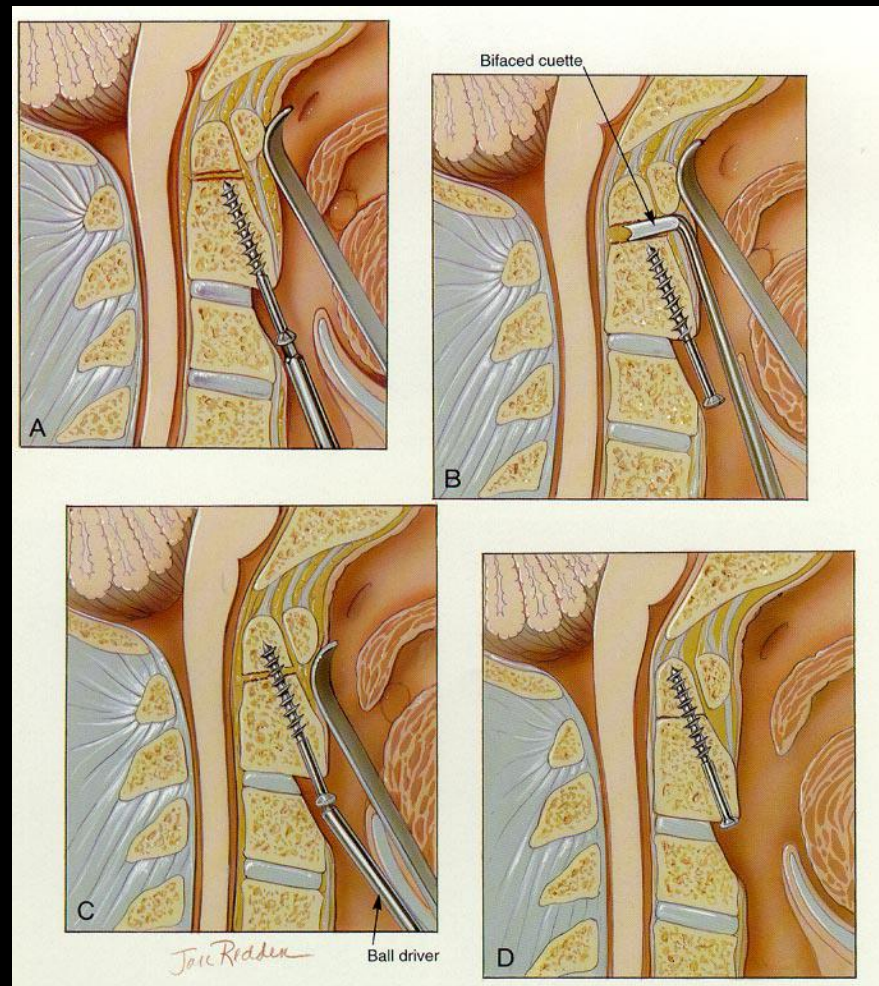
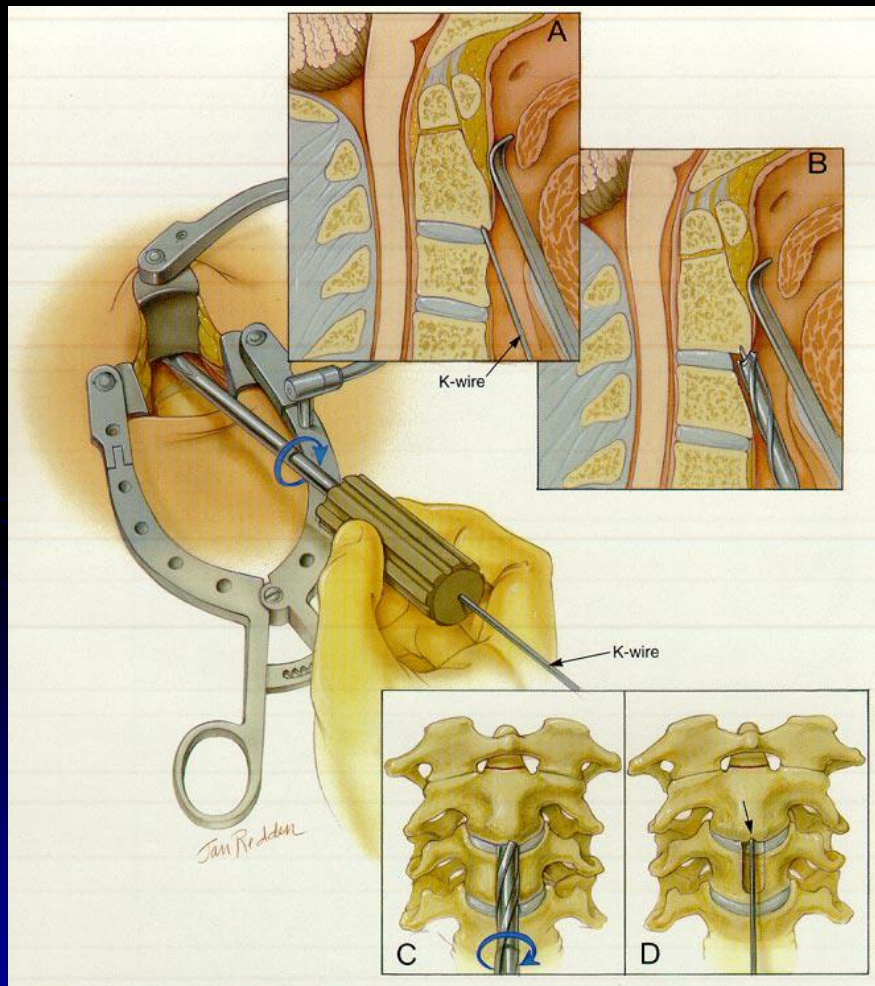
A csoport



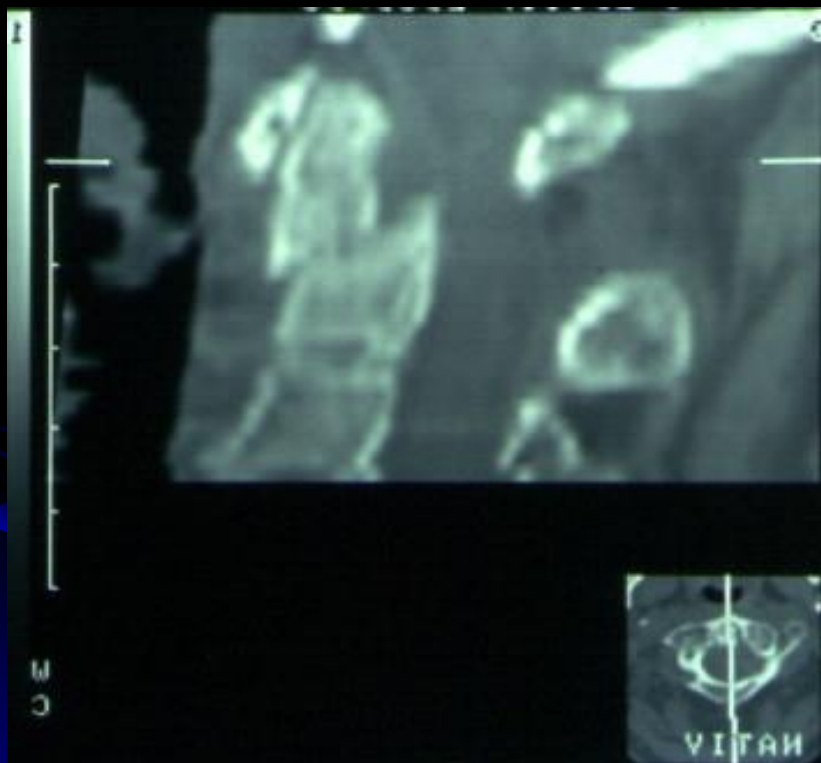
- A csoport :
hátra-ferde és
horizontalis

Elülső direkt
dens - csavarozás

Elülső dens csavarozás



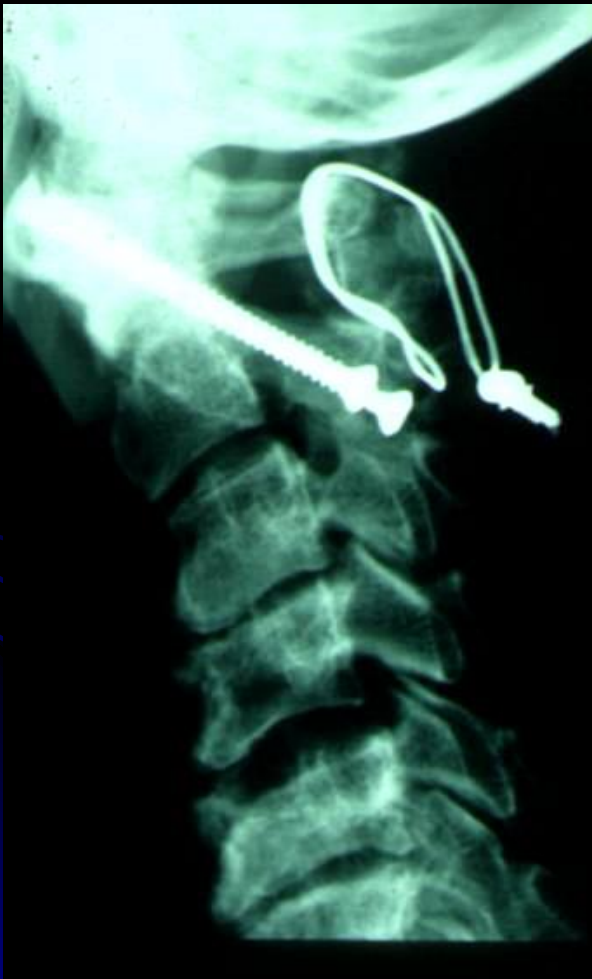B csoport



- B csoport: előre-ferde

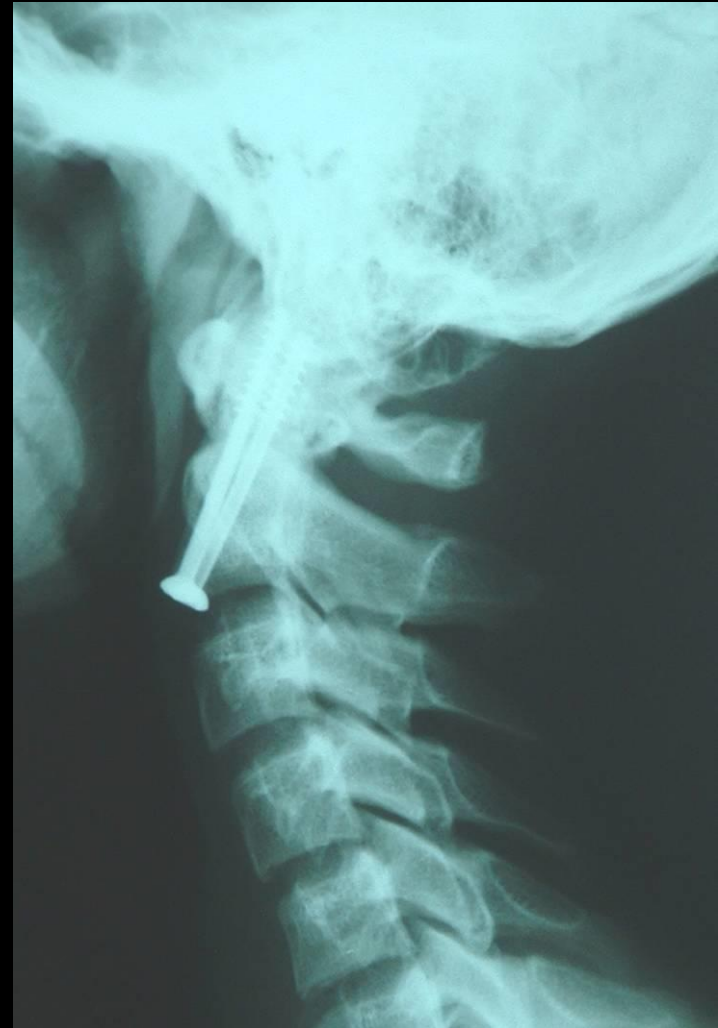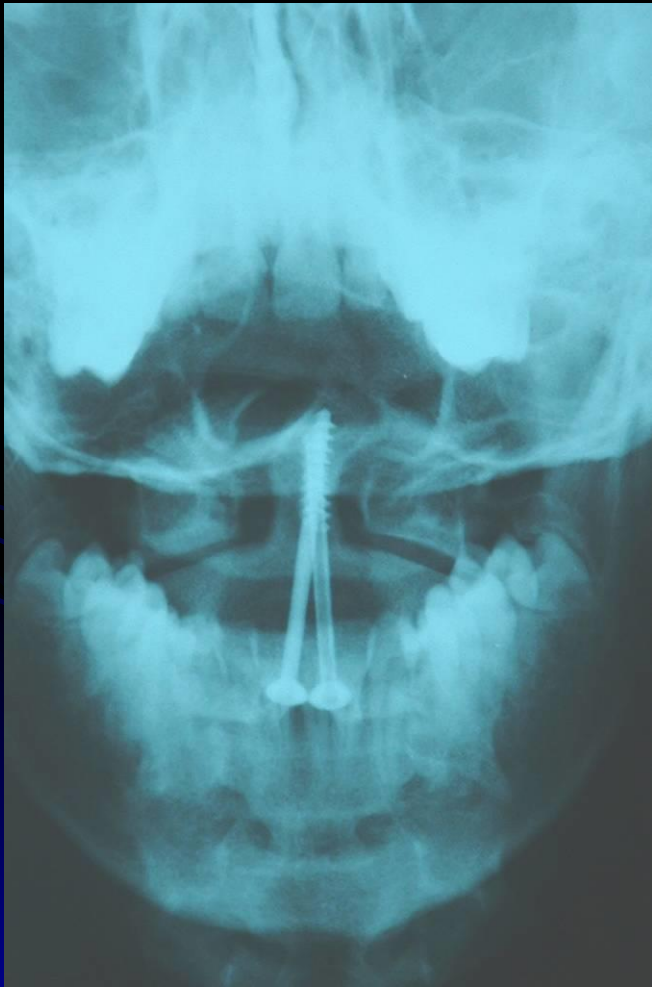
Halo rögzítés javasolt

A és B csoport

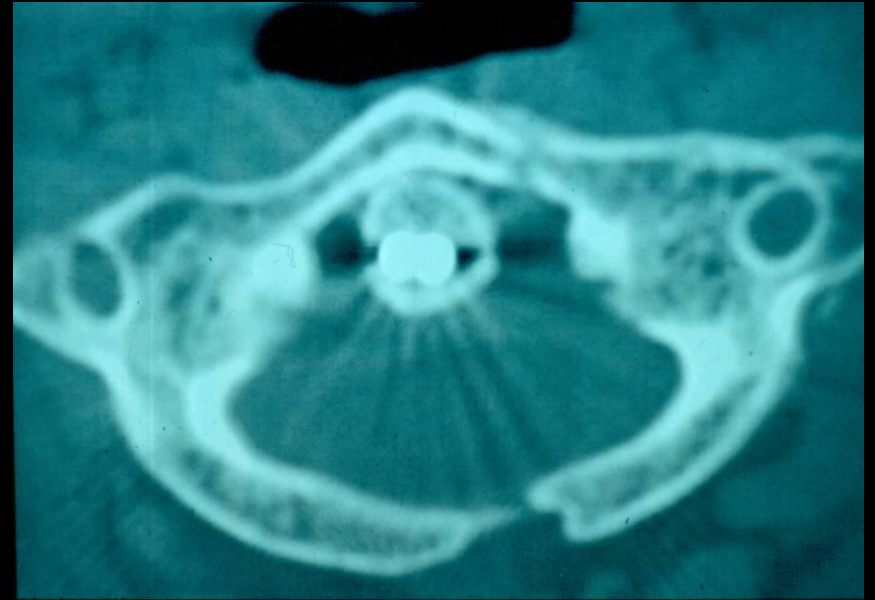


- Előbb említett két technika kivitelezhetetlensége esetén:
- Hátsó C1-C2 transzartikularis csavaros rögzítés javasolt

„A” csoport törései

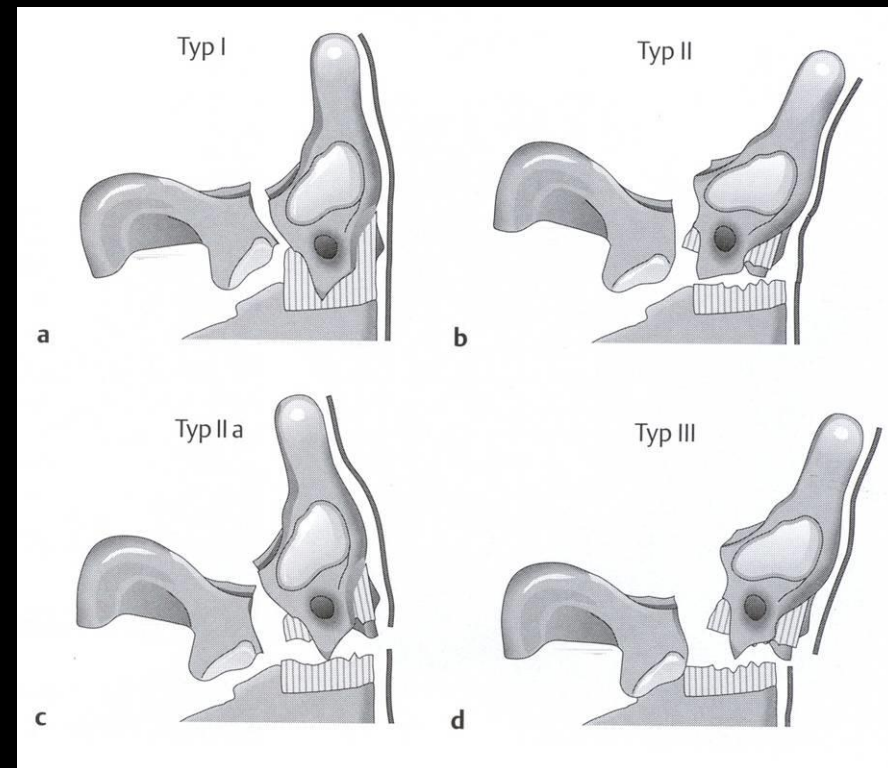


„A” csoport törései

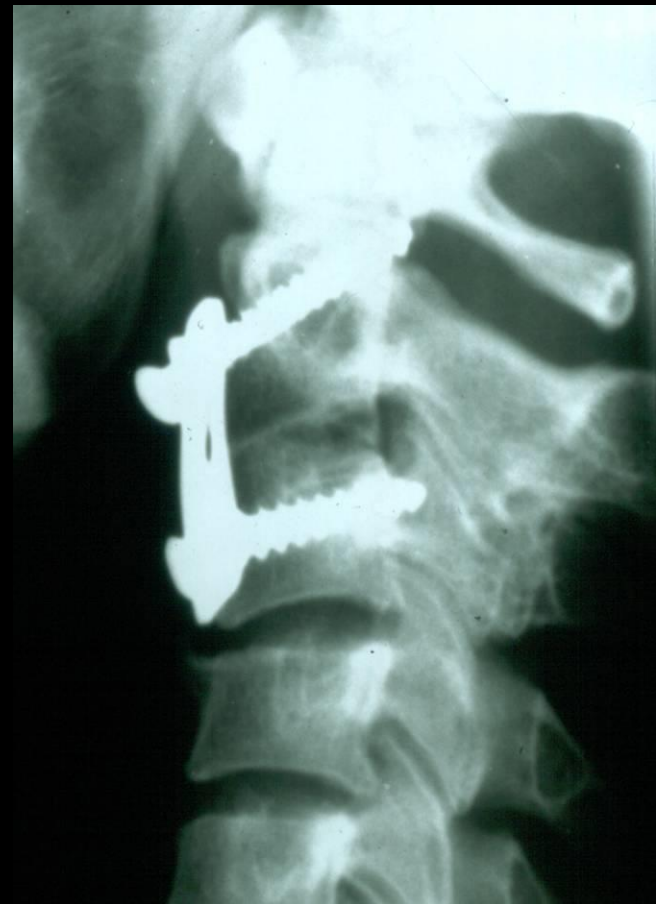
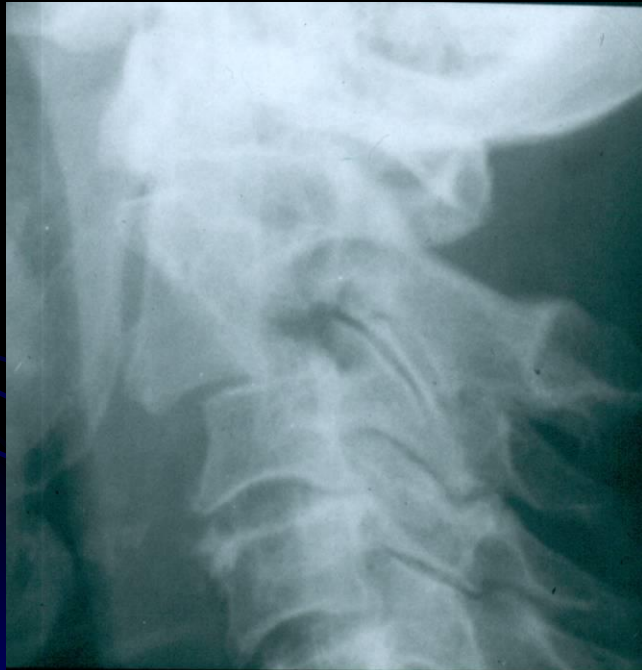

CII traumás spondylolisthesis (Hangman's törés)

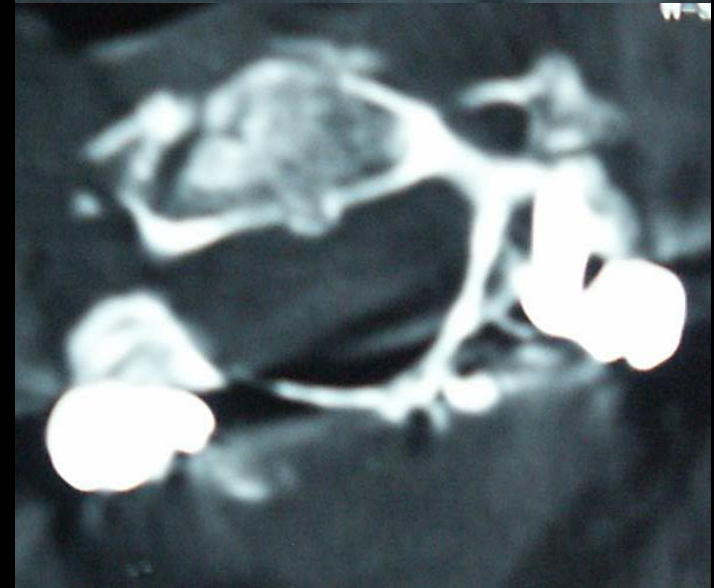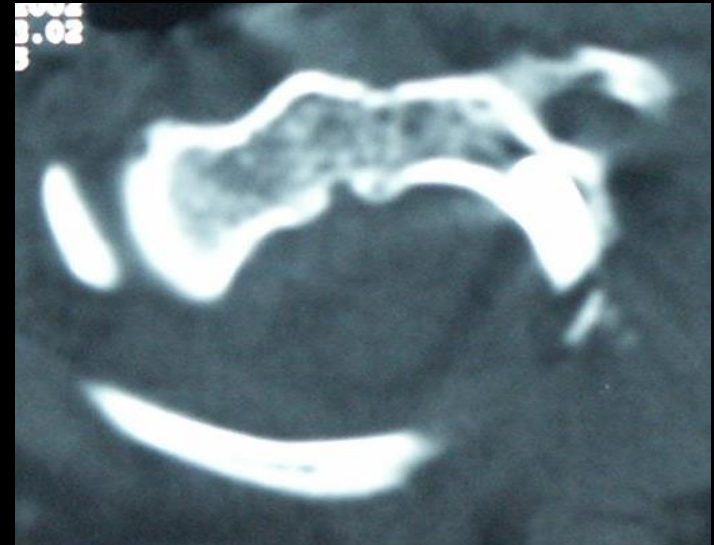
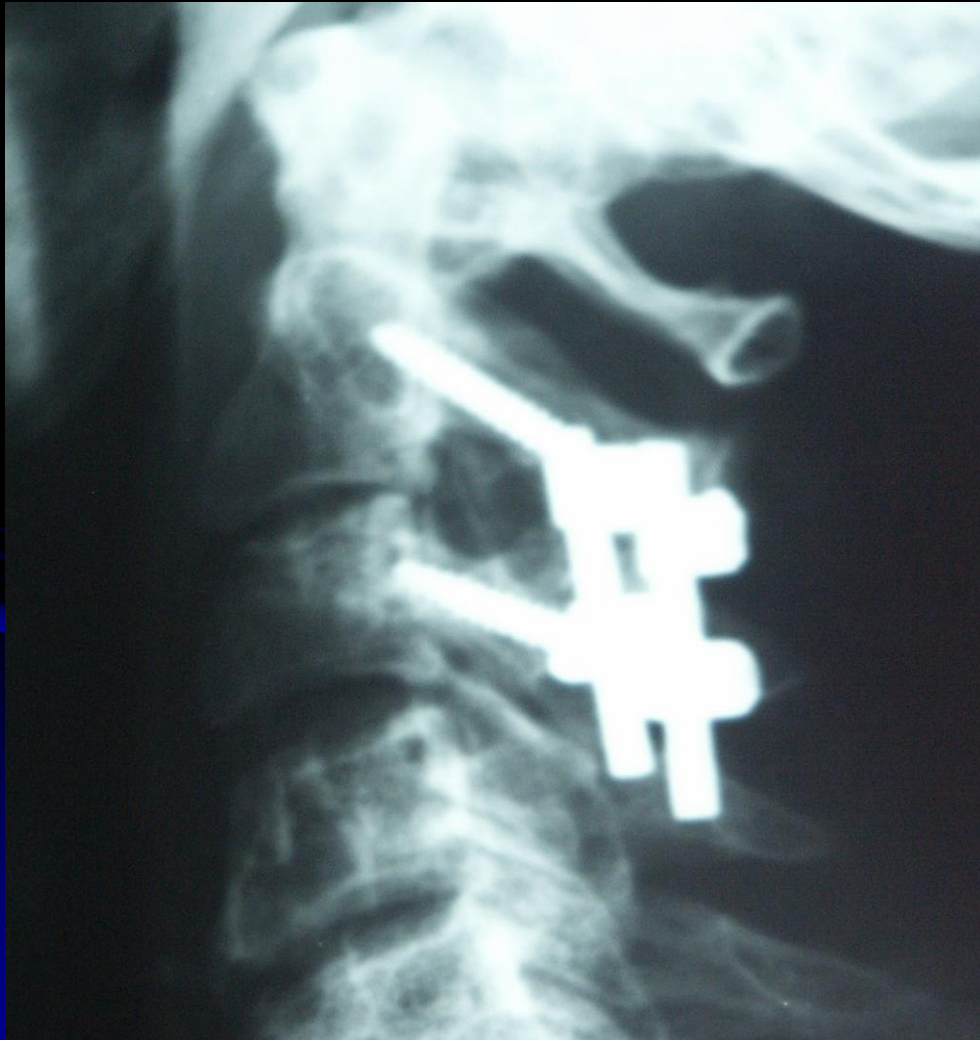- I. típusú subluxatio: < 4 mm
- II. típusú subluxatio: > 4 mm
- III. típusú : C2-C3 „locked-facet”



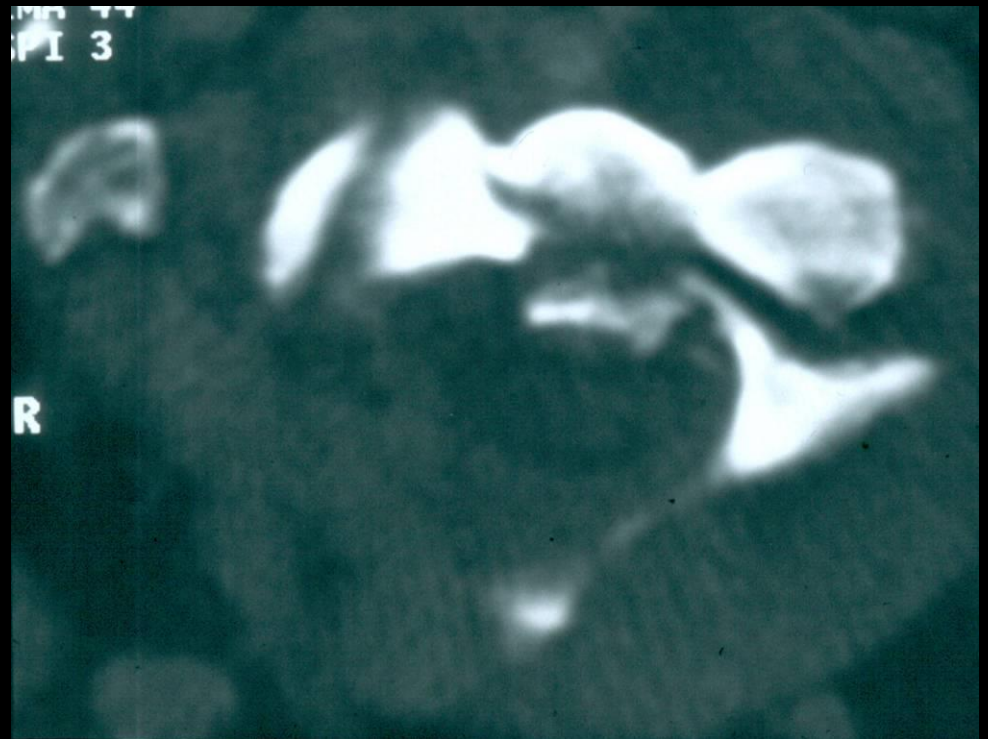
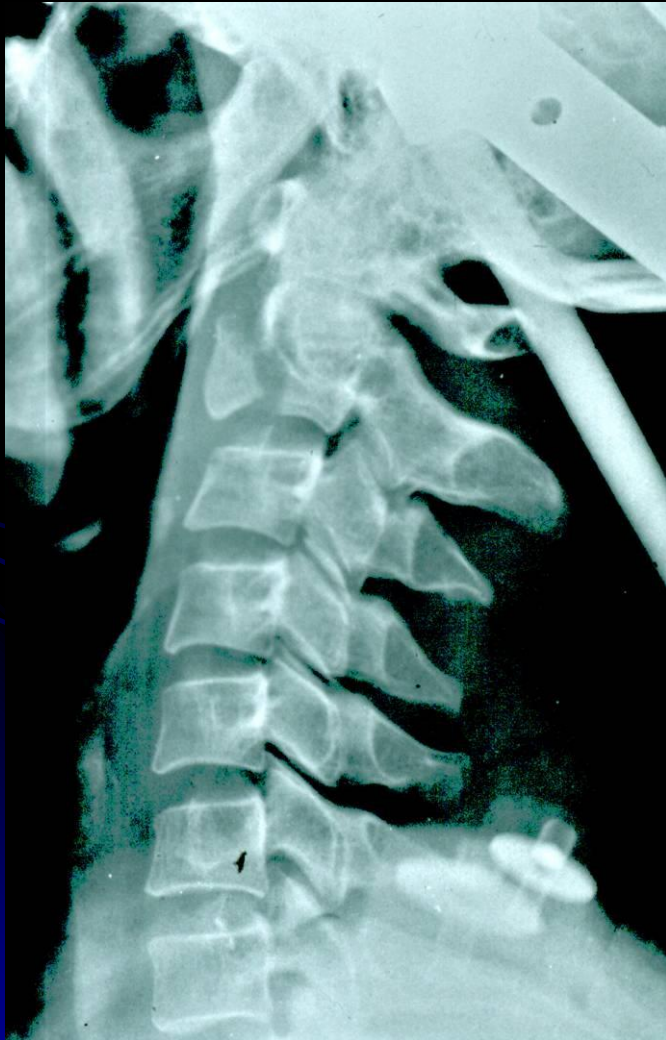CII traumás spondylolisthesis (Hangman's törés)



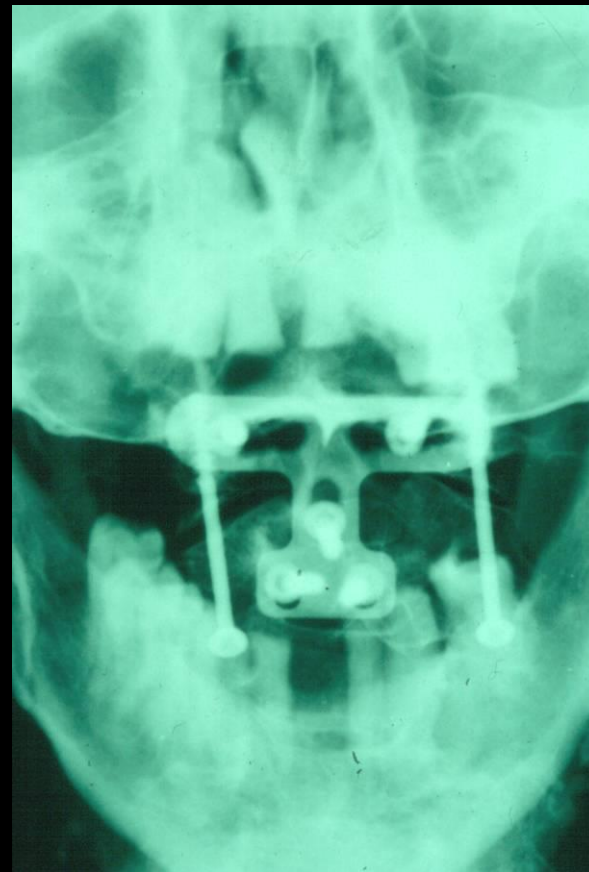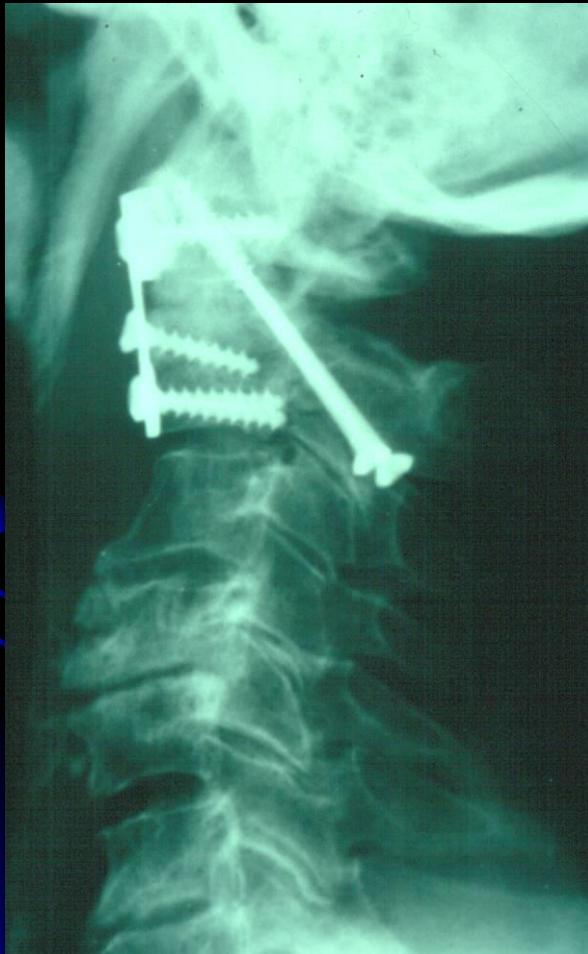
CII traumás spondylolisthesis (Hangman's törés)



Komplex sérülések

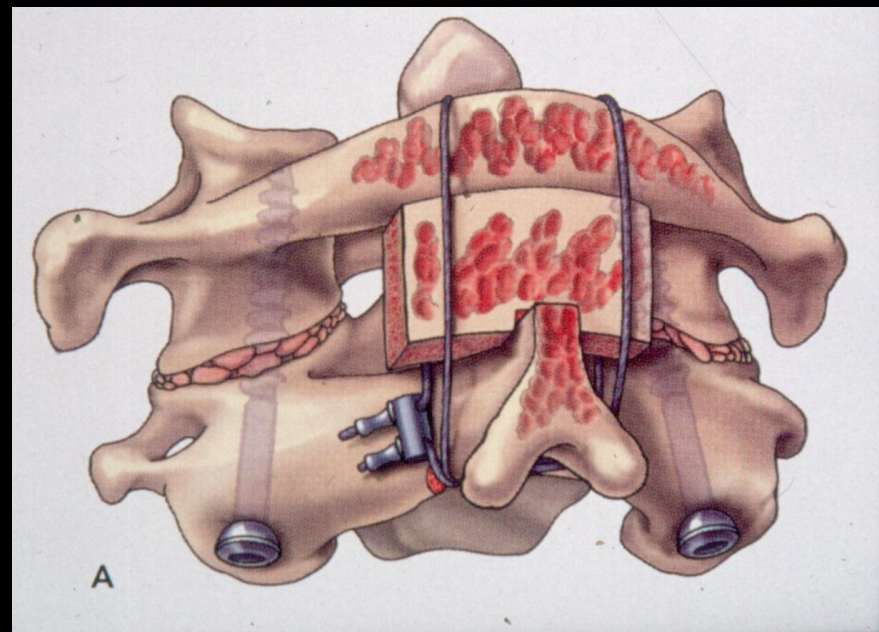


Komplex sérülések

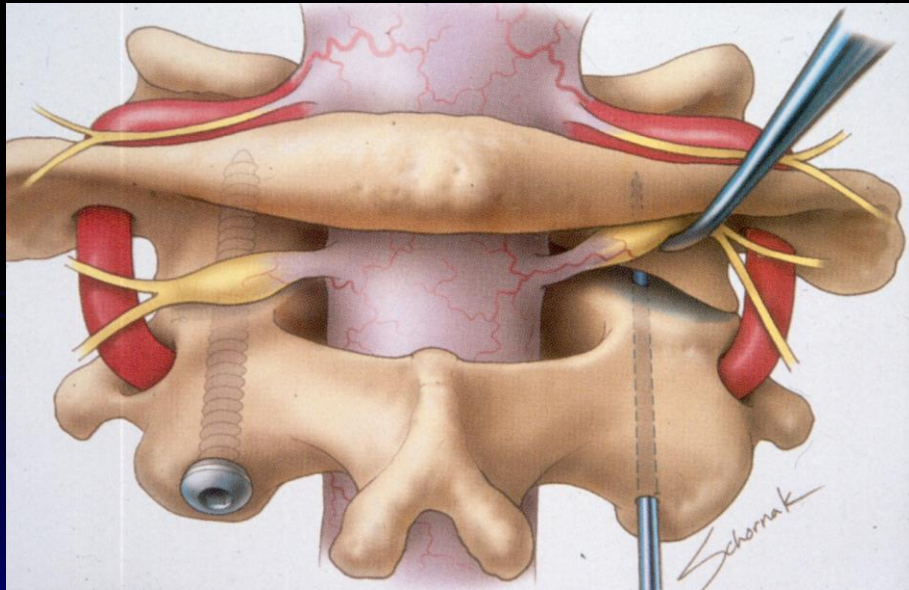


Hátsó atlantoaxialis transzartikularis csavaros rögzítés (Magerl - Sonntag)

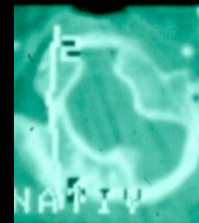
- Repozíció:
 - Halo rögzítés
 - Hason fekvő helyzet
 - Képerősítő
- Hátsó feltárás
- C1-C2 transzartikularis csavarozás
- C1-C2 kábel és csontgraft



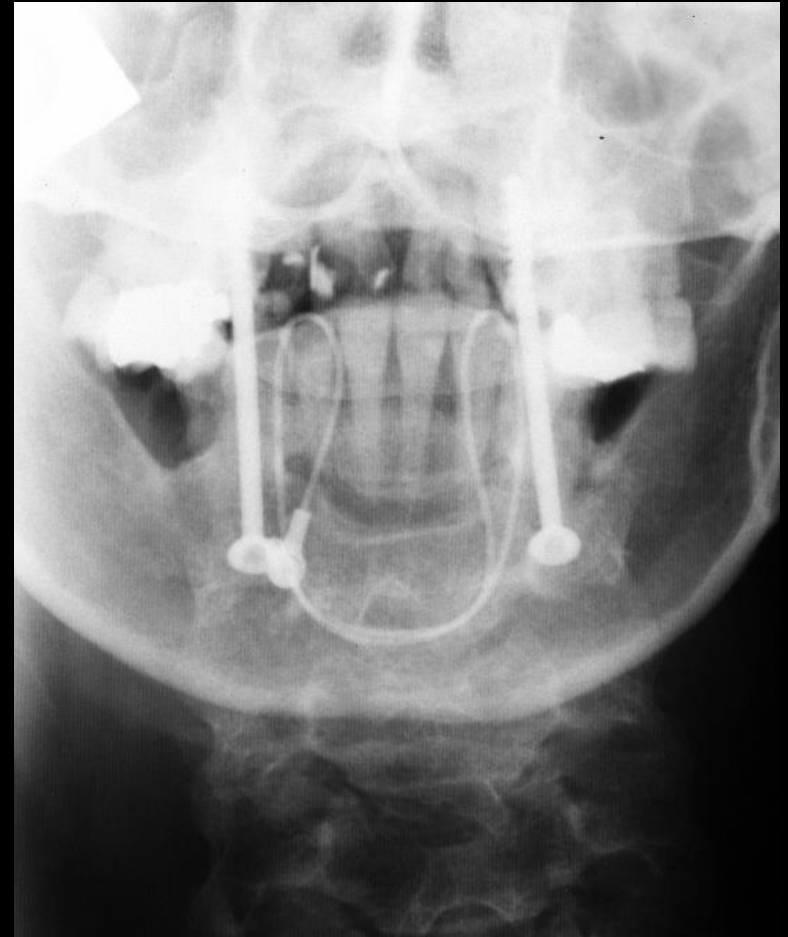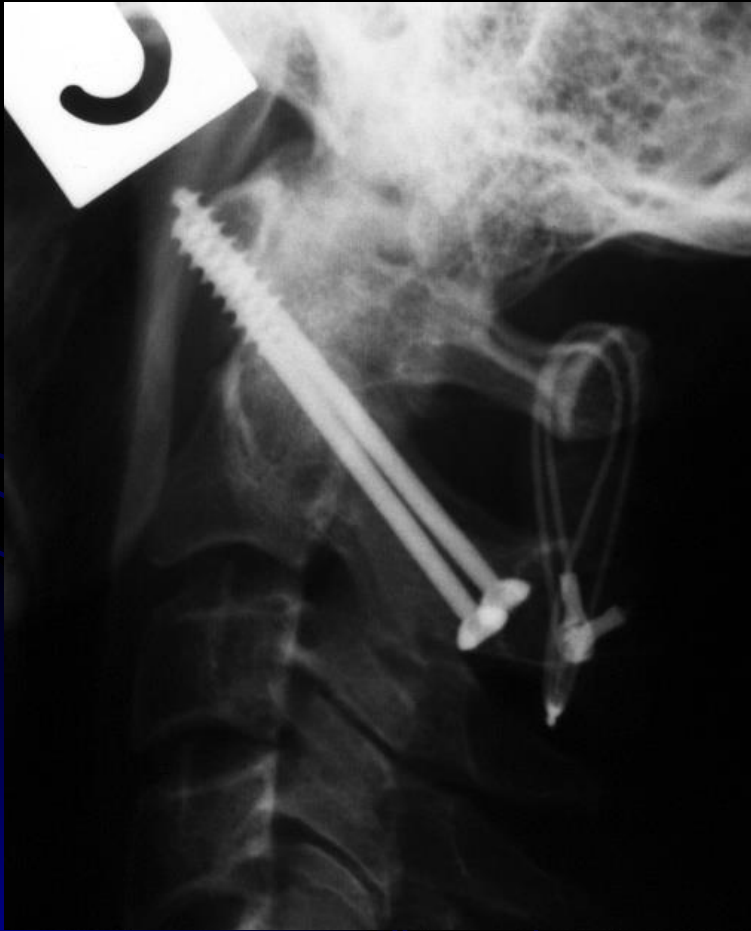Hátsó atlantoaxialis transzartikularis csavaros rögzítés (Magerl - Sonntag)



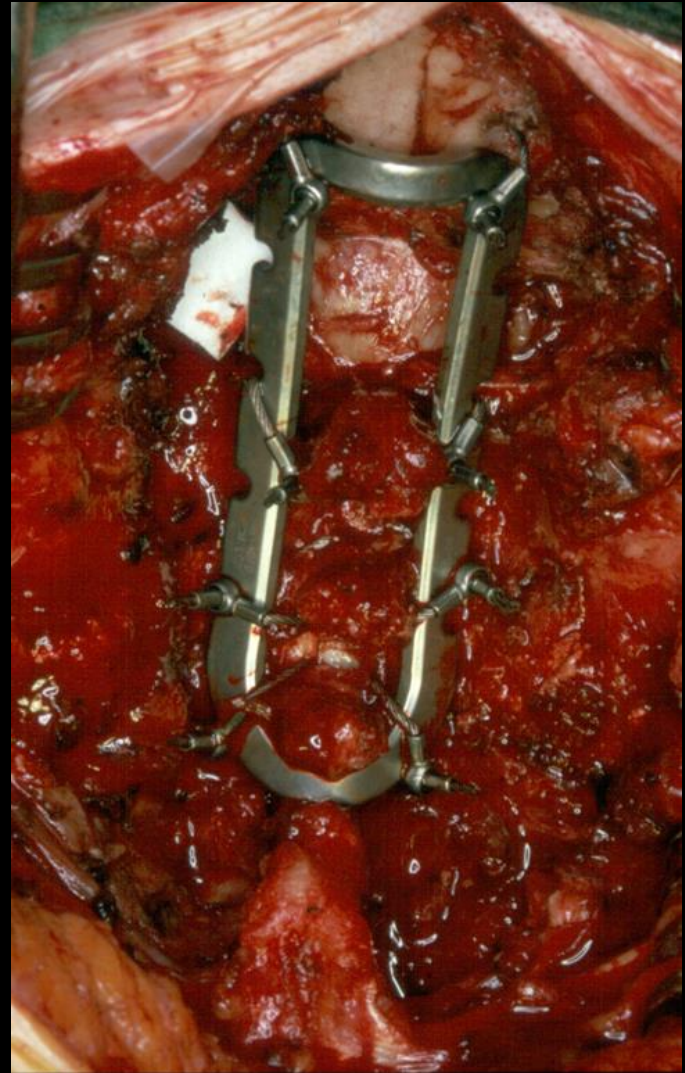
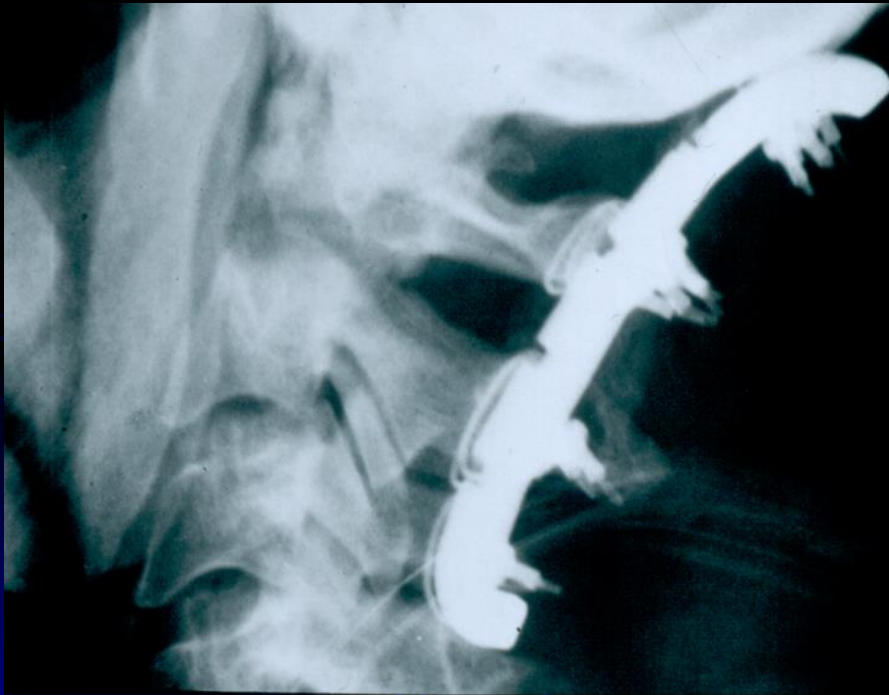LEFT



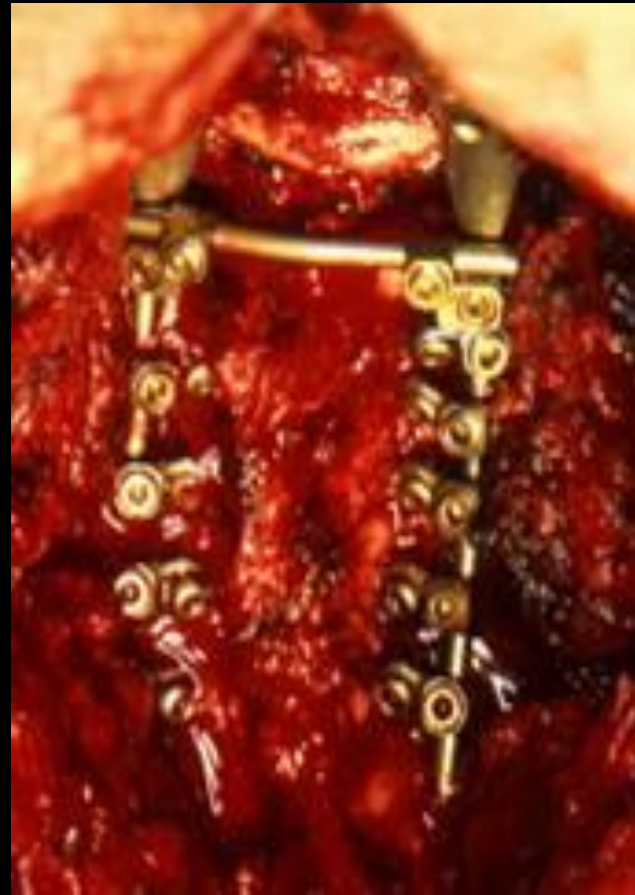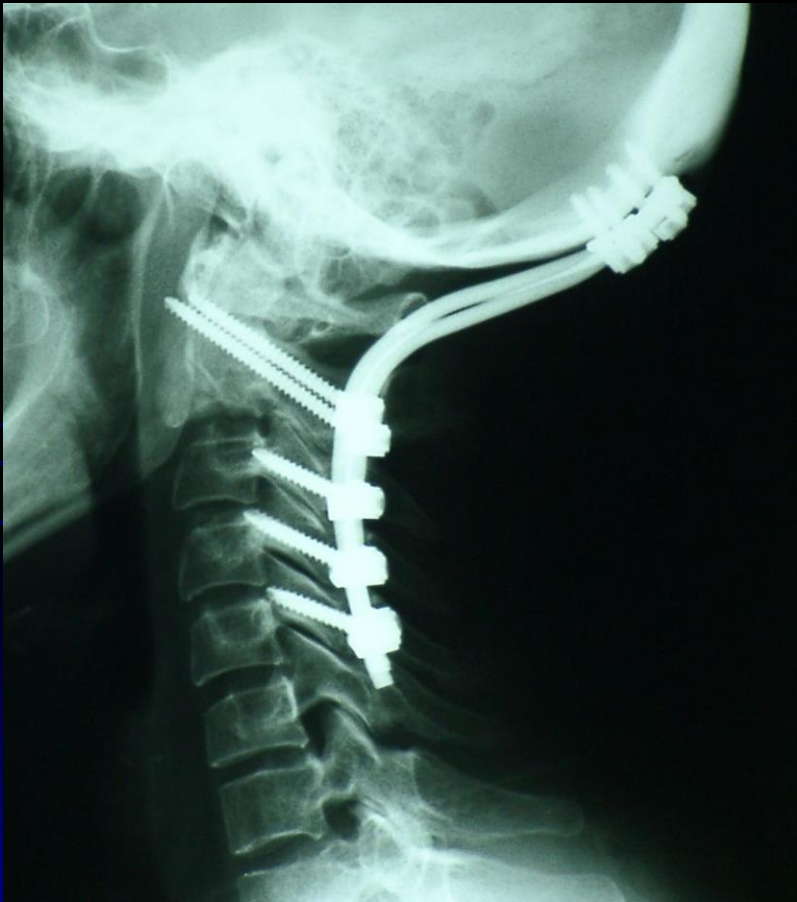Hátsó atlantoaxialis transzartikularis csavaros rögzítés (Magerl - Sonntag)



Hátsó kábel és T1 keret



Hátsó csavar és rúd




Subaxialis nyakigering sérülések felosztása

- Flexios distractios sérülés
- Flexios kompressziós sérülés
- Kompressziós vertikális sérülés
- Extensios sérülés
- Athatoló, nyílt sérülés

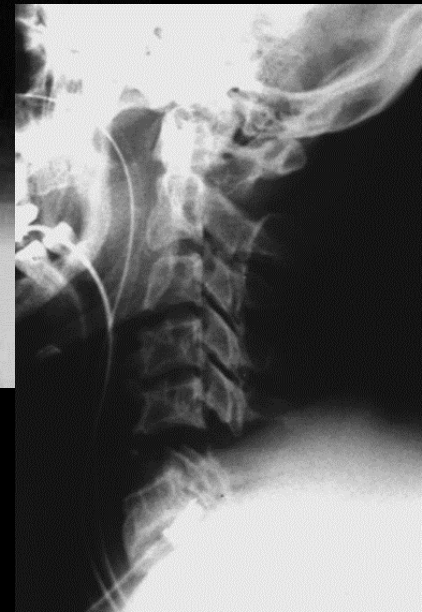
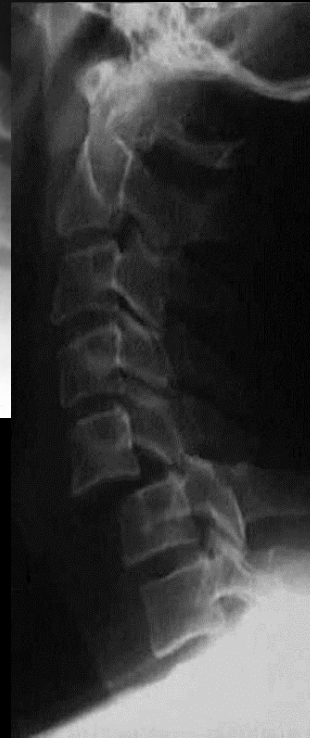
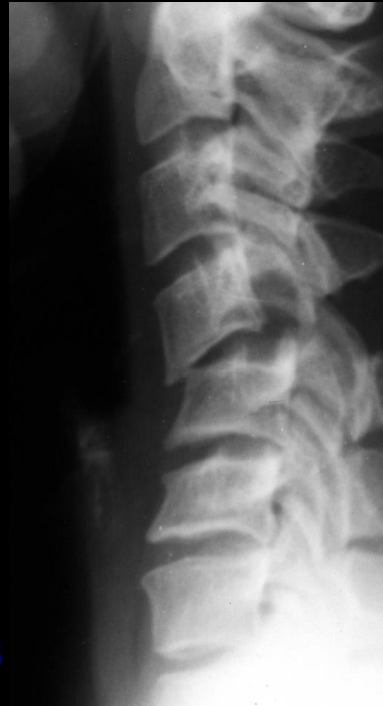Cooper et. All.

Tünettan

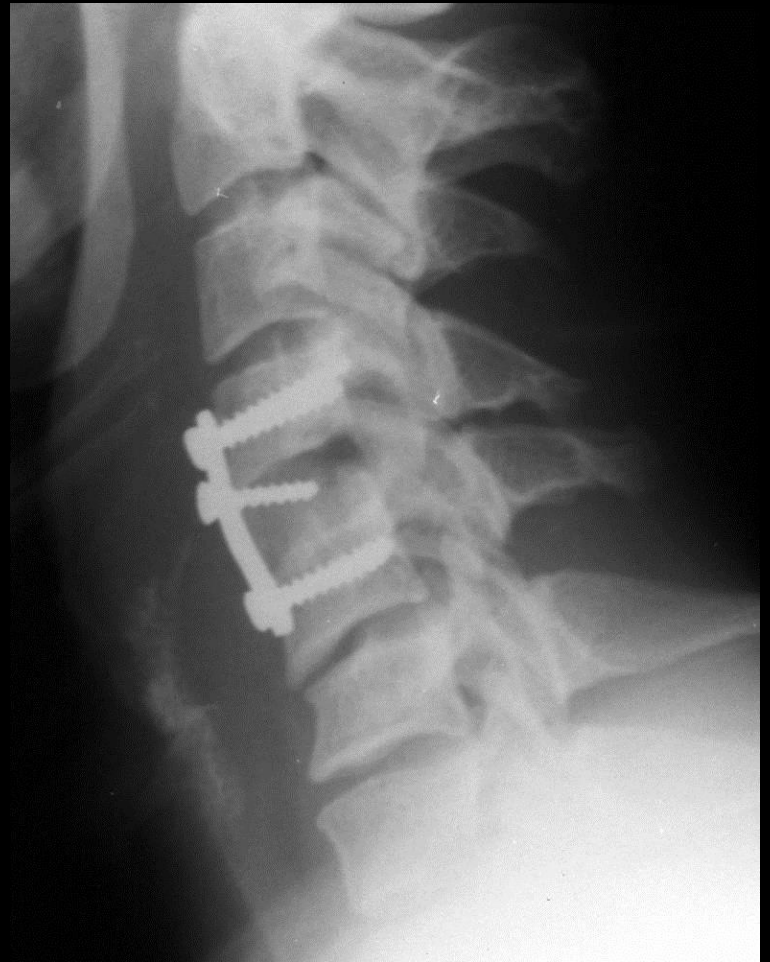
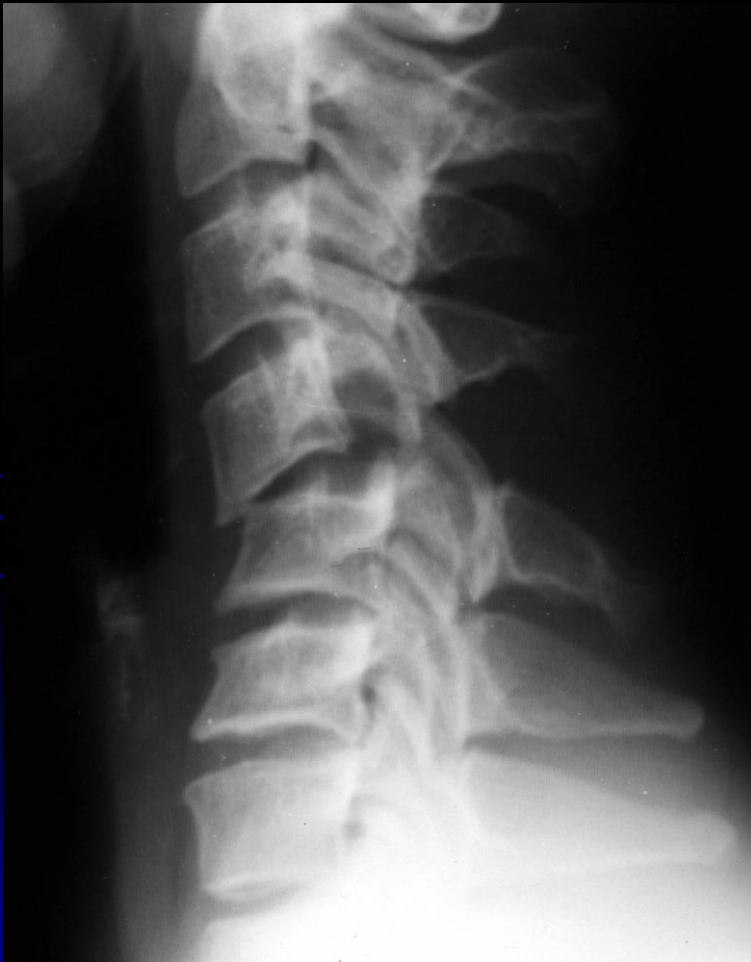- Akut teljes harántlézió:
 - petyhüdt paraplegia
 - areflexia, anesthesia,
 - incont.urin.et alvi
 - Késői teljes harántlézió:
 - spazmus
 - hyperreflexia, pyramis-jelek
 - GV automatizmus, tömeg rfx.
 - trophicus zavar
 - Brown-Séquard, részleges : -ellenoldali hő- és fájdalomkiesés
- 

Flexion distraction sérülés

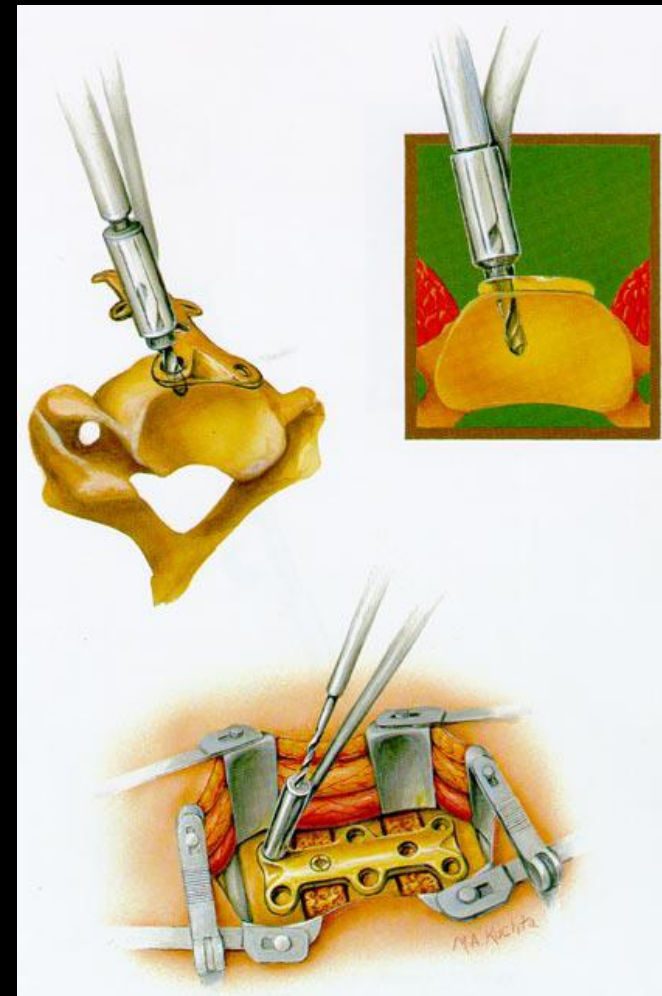
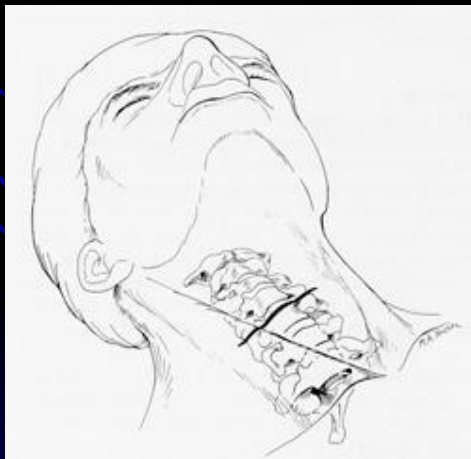
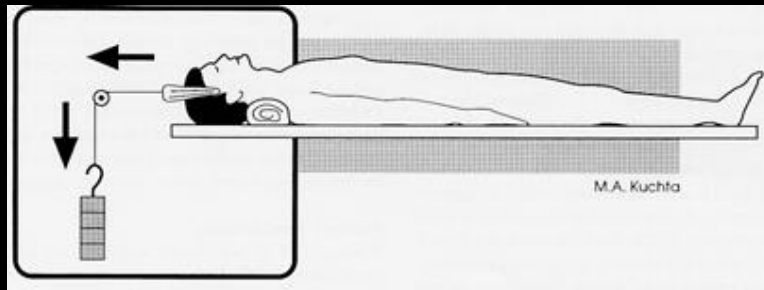
- Subaxialis nyaki sérülések 40%
- Dorsalis stukturák szakadása
- Ventralis struktúrák kompressziója
- Csekély csontsérülés, súlyos szalagsérülés
- Kisízületi luxatio, locked facet
- Könnyecsepp-törés
- Szkeletális húzás
- Ventralis műtét
- Dorsalis műtét
- Kombinált műtét



Flexios distractio sérülés

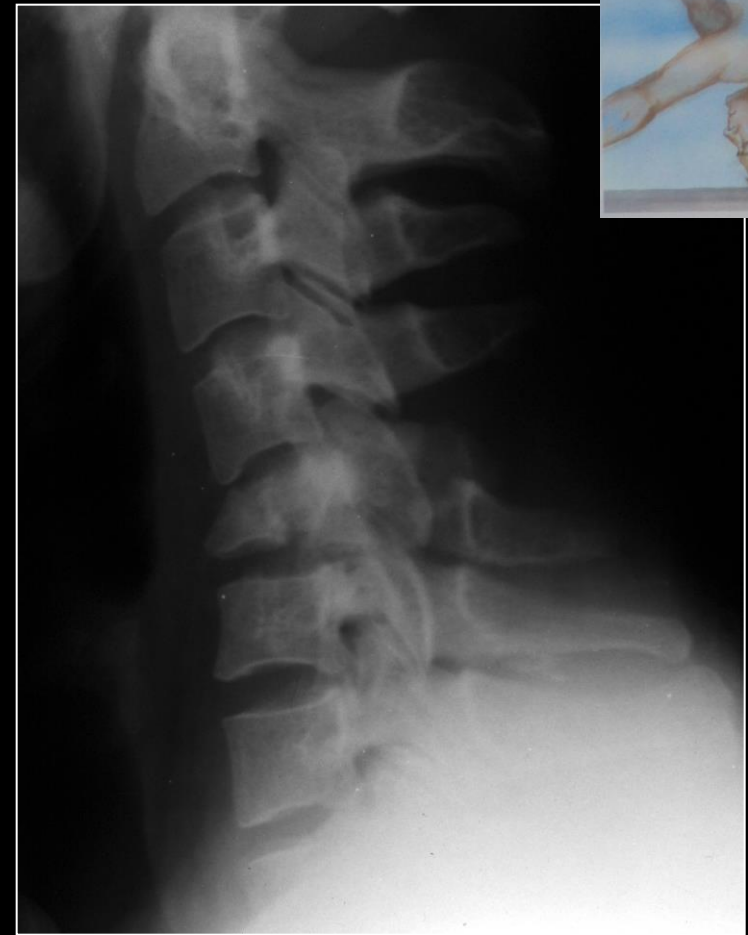

Műtéti megoldás

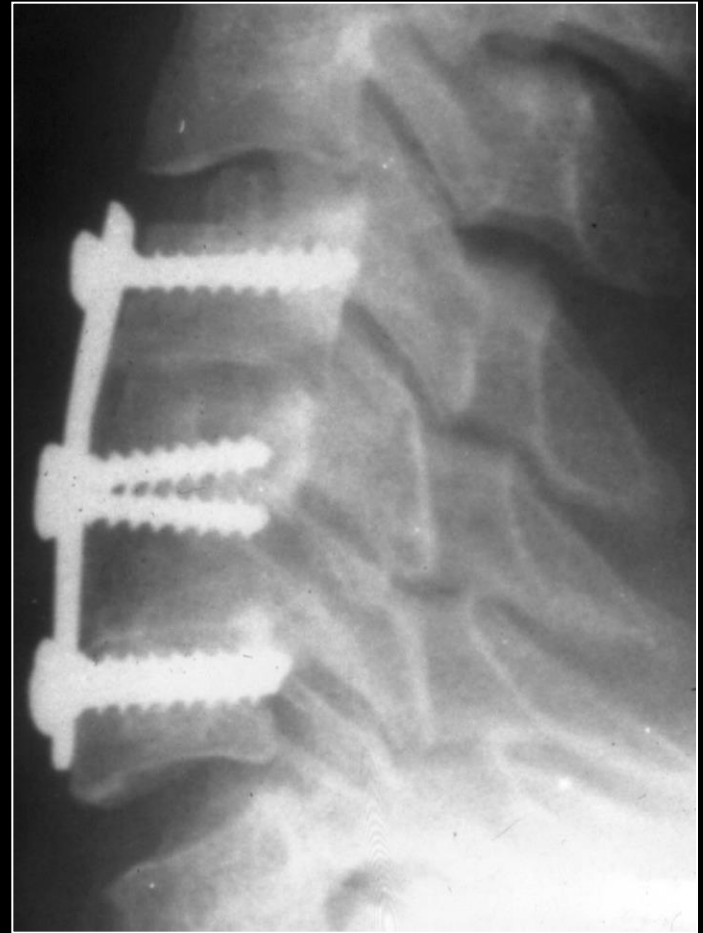
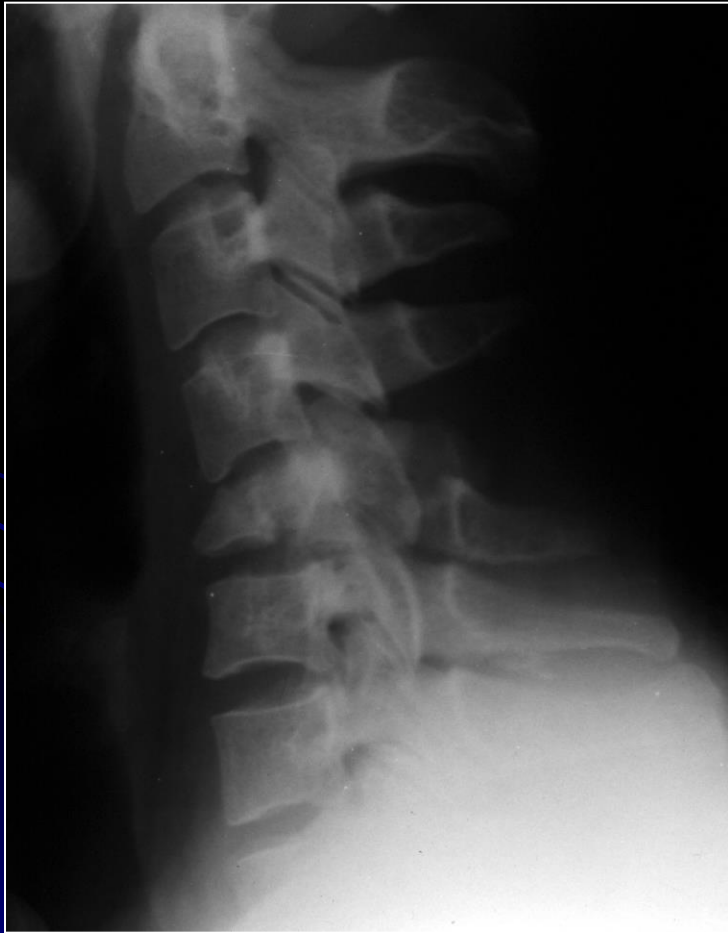

Flexiós-kompressziós sérülés

- Subaxialis nyaki sérülések 20%
- Elsősorban csontos sérülés
- Traumás porckorongkárosodás
- Ventralis műtét
- Ritkán kombinált műtét

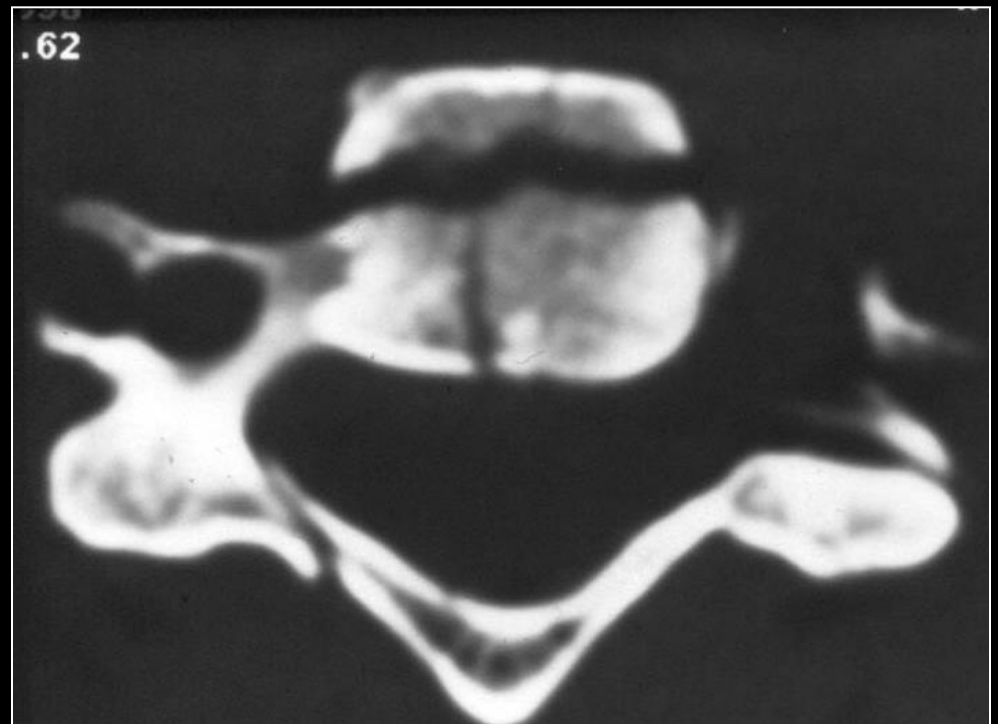


Flexiós-kompressziós sérülés



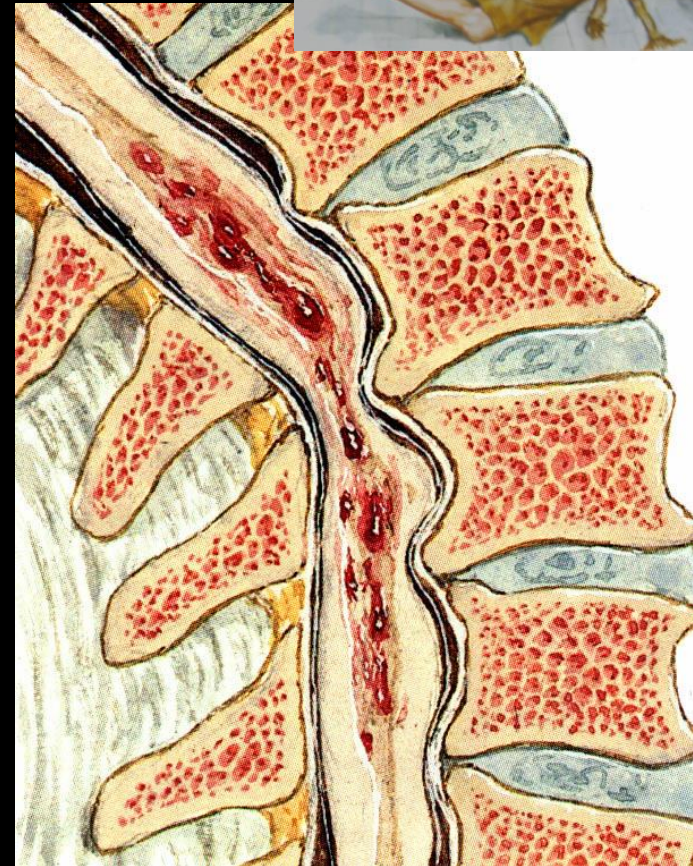
Kompressziós vertikális sérülés

- Relative ritka
- Direkt axialis erőbehatás
- “Burst fracture”
- Főleg csontos sérülés
- Gyakori, súlyos neurológiai károsodás
- Ventralis műtét

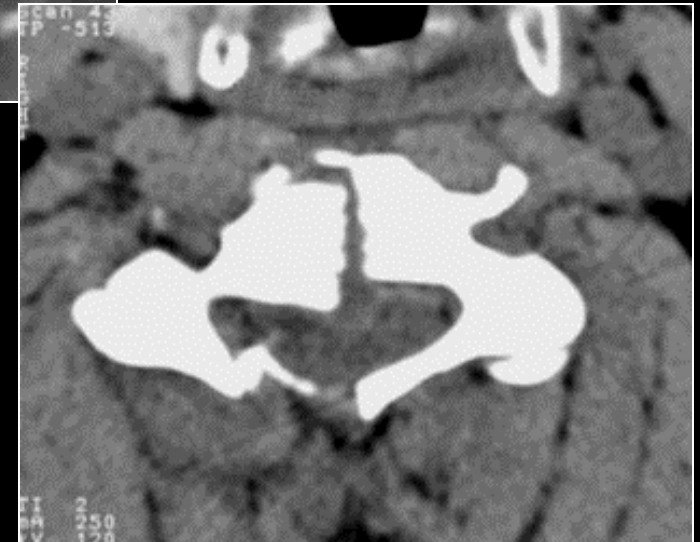
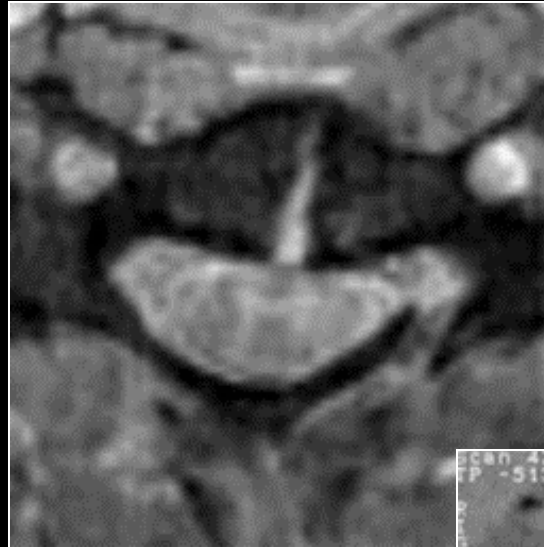
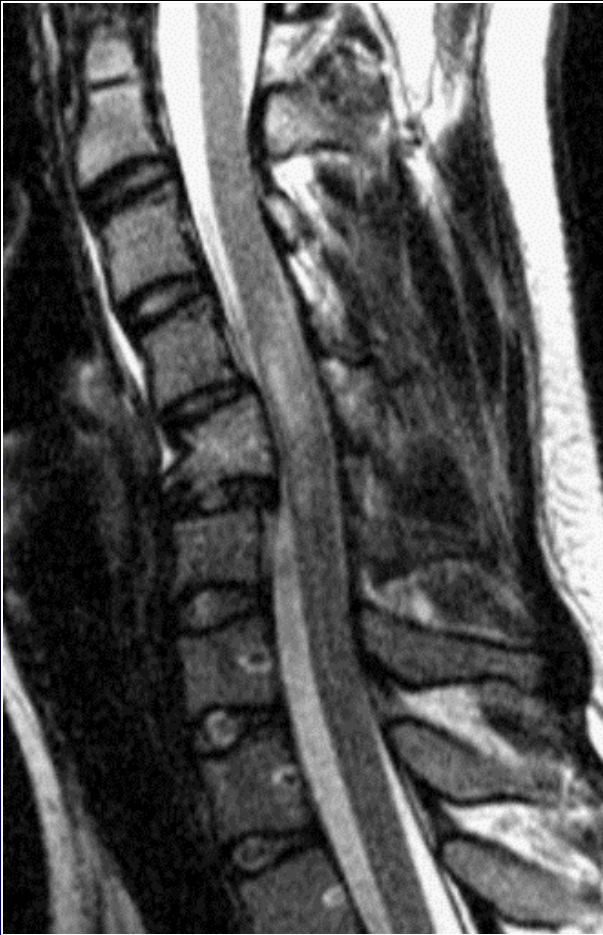

Extenziós sérülés

- Relative ritka
- Elölről felfelé ható erők
- Idősebb korban gyakori
- Avulziós mechanizmus
- Ívtörések
- Centralis gerincvelő károsodás jellemző
- Ventralis műtét

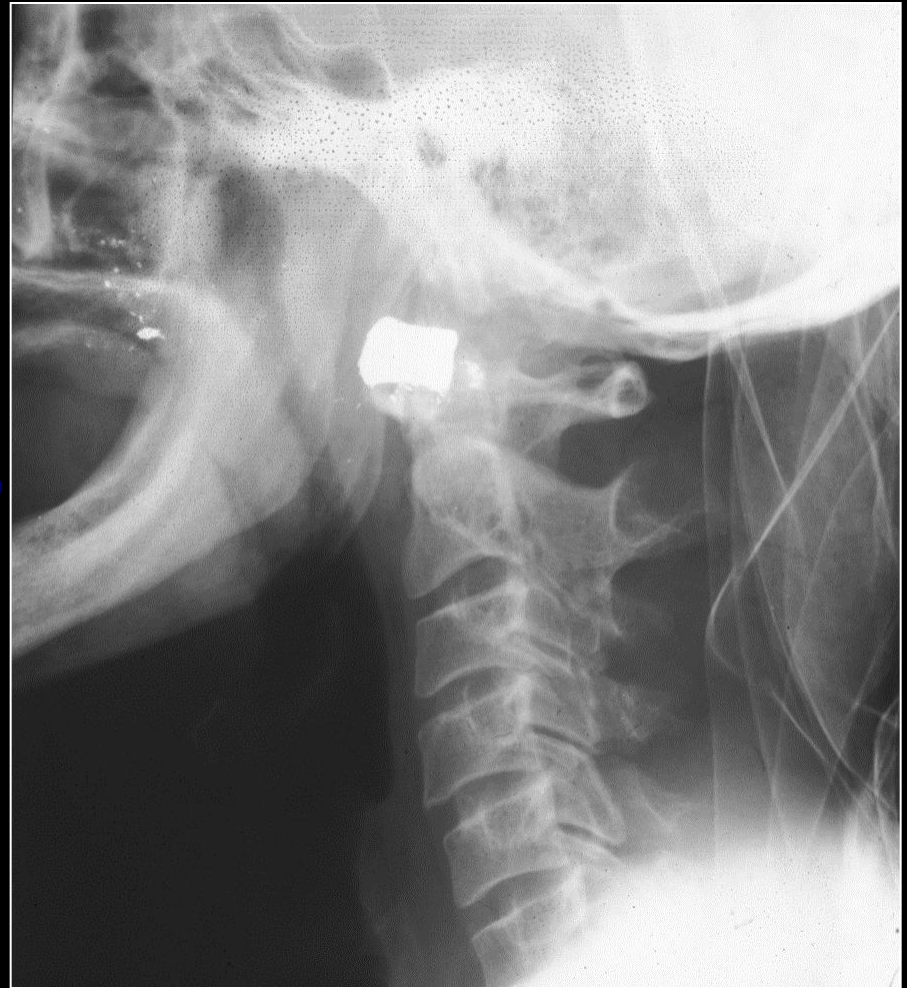


Gerincvelő contusio

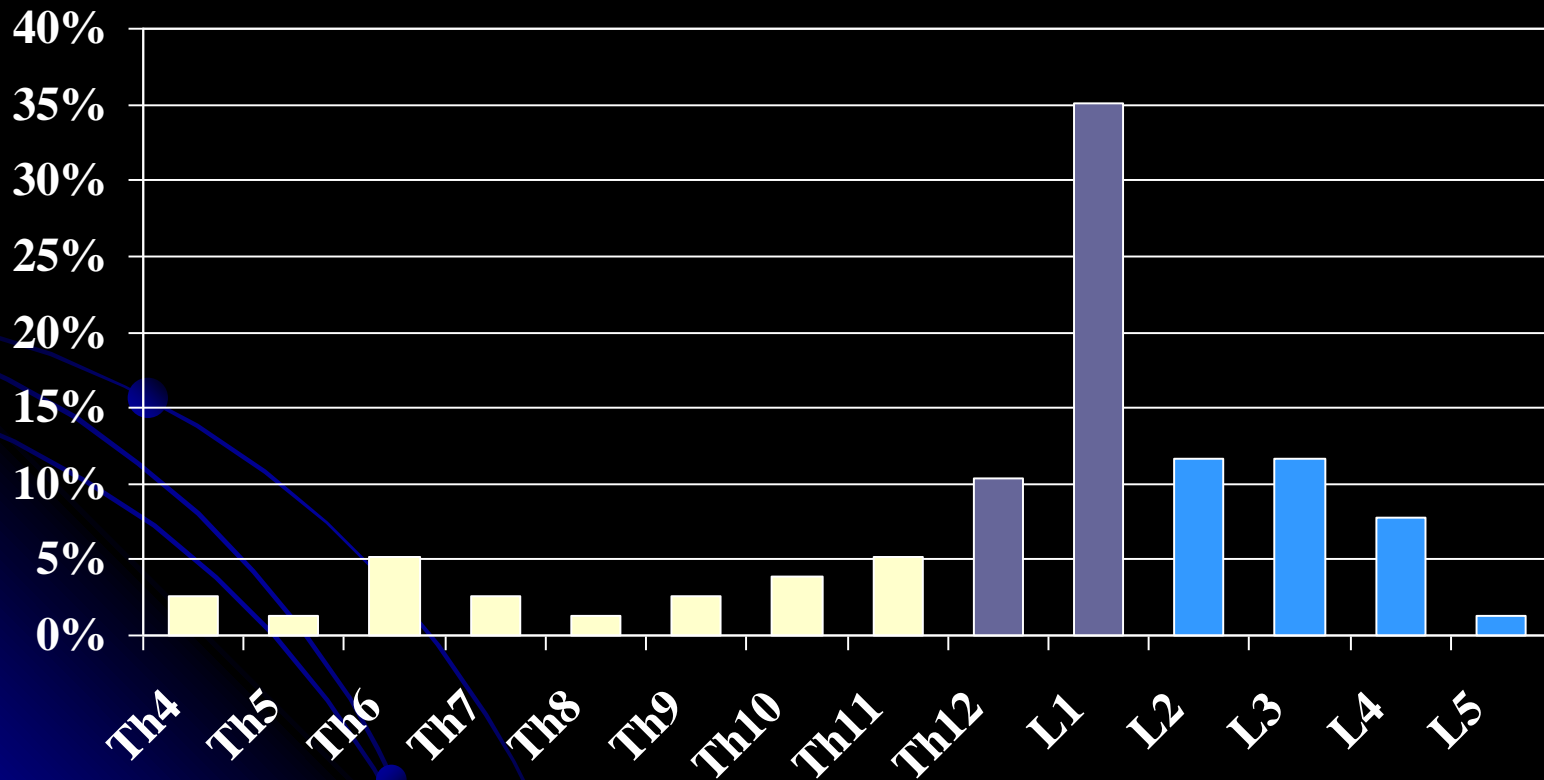


Áthatoló, nyílt sérülés

- Relative ritka
- 35 év alatti férfiak betegsége
- Debridement, löcsatorna feltárása
- Canalis spinalisból csont, projektíl eltávolítása
- Durazárás, -plasztika
- Műtéti ellátás vitatott



Thoraco-lumbalis sérülések szegmentális érintettsége



Thoracolumbalis sérülések ellátása

- A sérülés/törés felismerése
 - Anamnézis, baleset körülményei
 - Diagnosztikai eljárások
- Kezelési terv kialakítása
 - Osztályozás
 - Biomechanikai ismeretek
 - Sebészi jártasság
 - Elülső- és hátsó feltárások

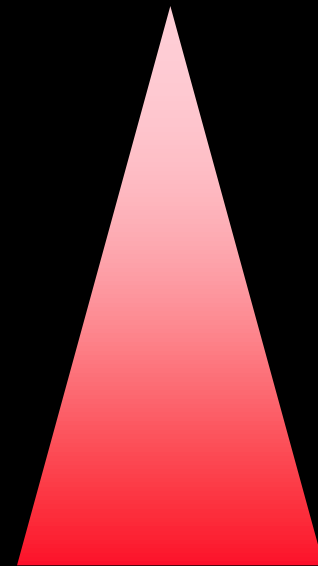
Thoracolumbalis sérülések AO osztályozása

- Magerl et al. (Harms, Gertzbein, Aebi, Nazarian)

A típus: Kompressziós

B típus: Disztrakciós

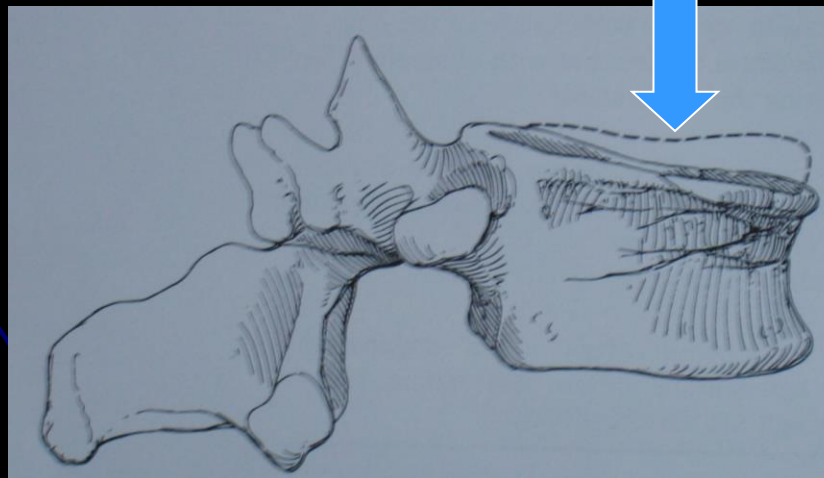
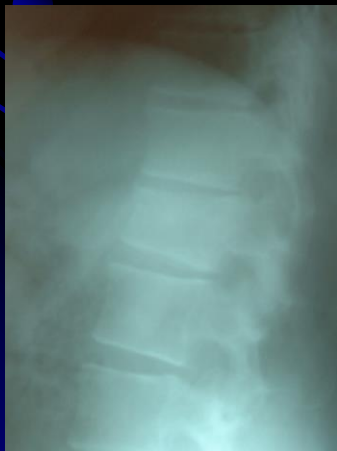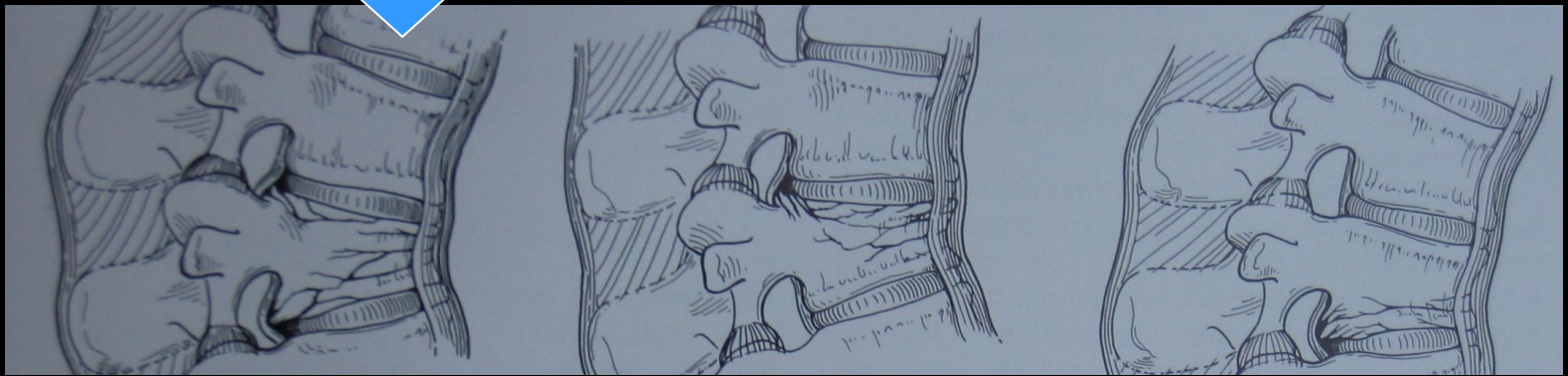
C típus: Rotációs



Instabilitás mértéke

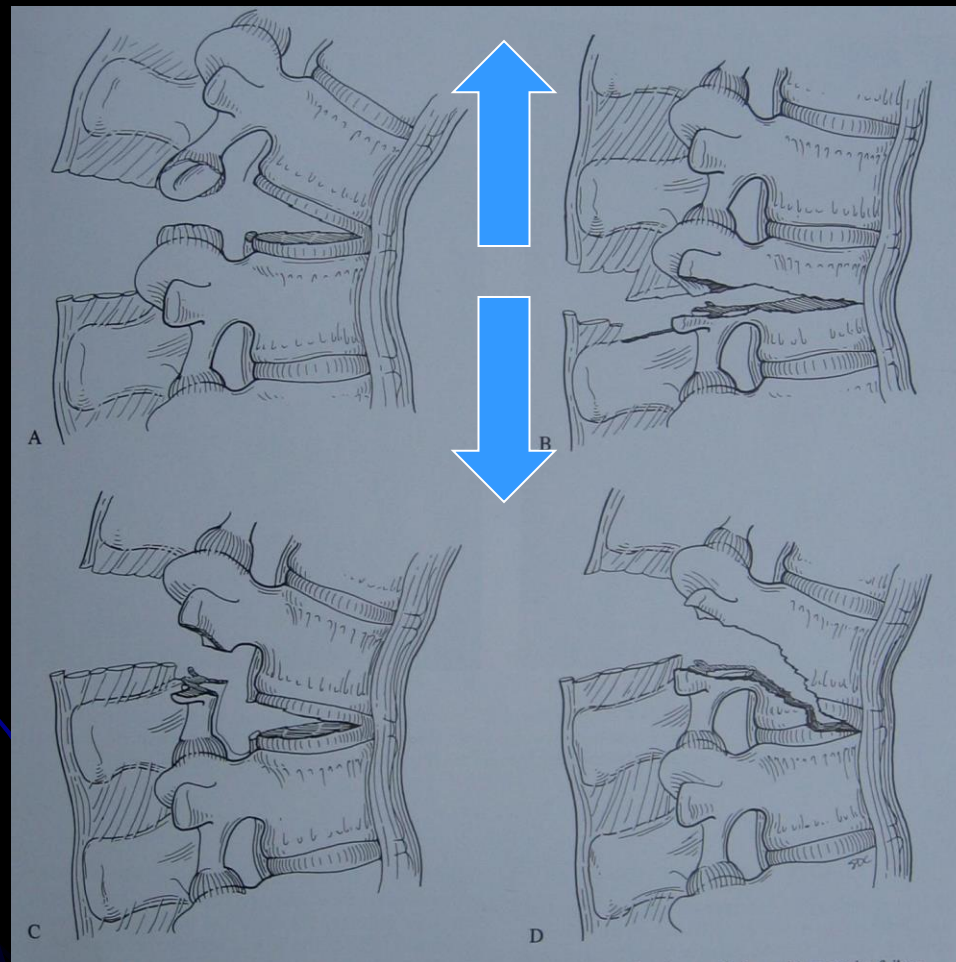
A típus: Kompressziós

Első és középső oszlop sérülés



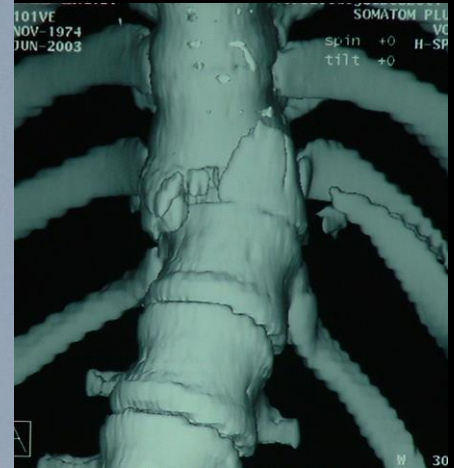
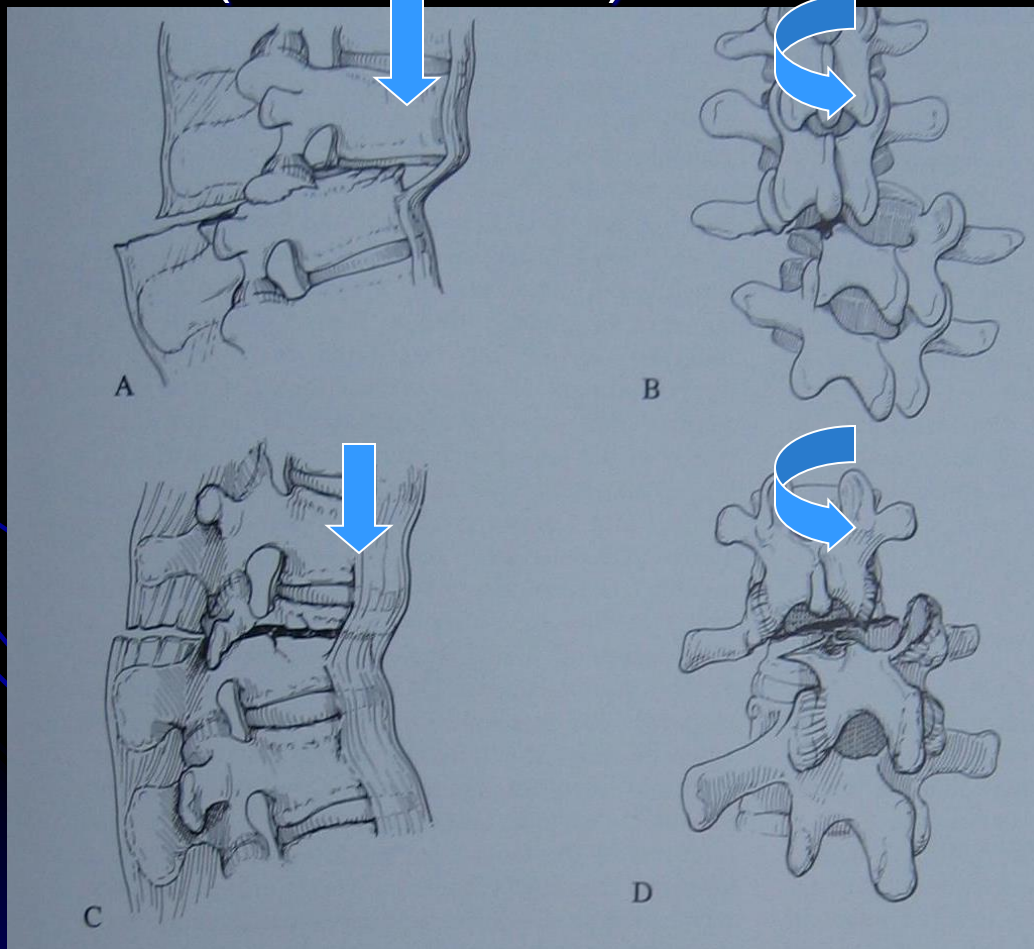
B típus: Disztrakciós

Hátsó és középső-elülső oszlop sérülés



C típus: Többirányú, elmozdulással járó

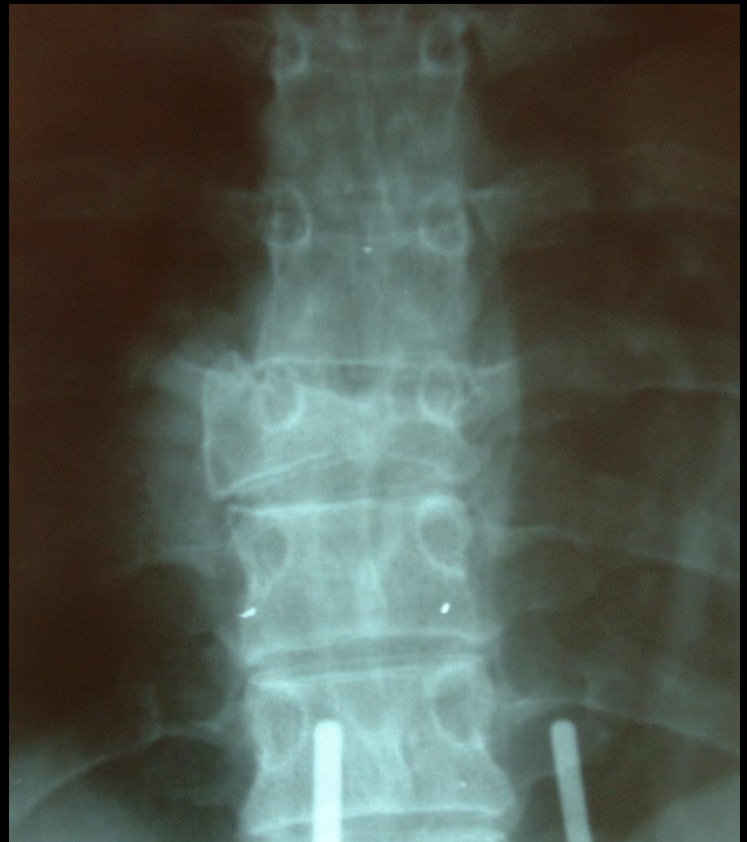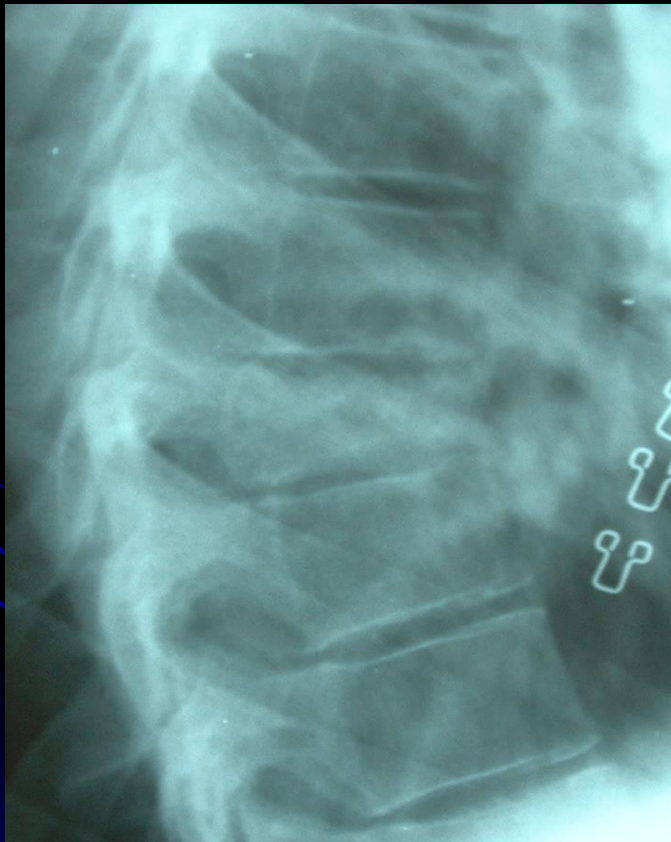
Mindhárom oszlop sérülése
(instabilitás^{***})



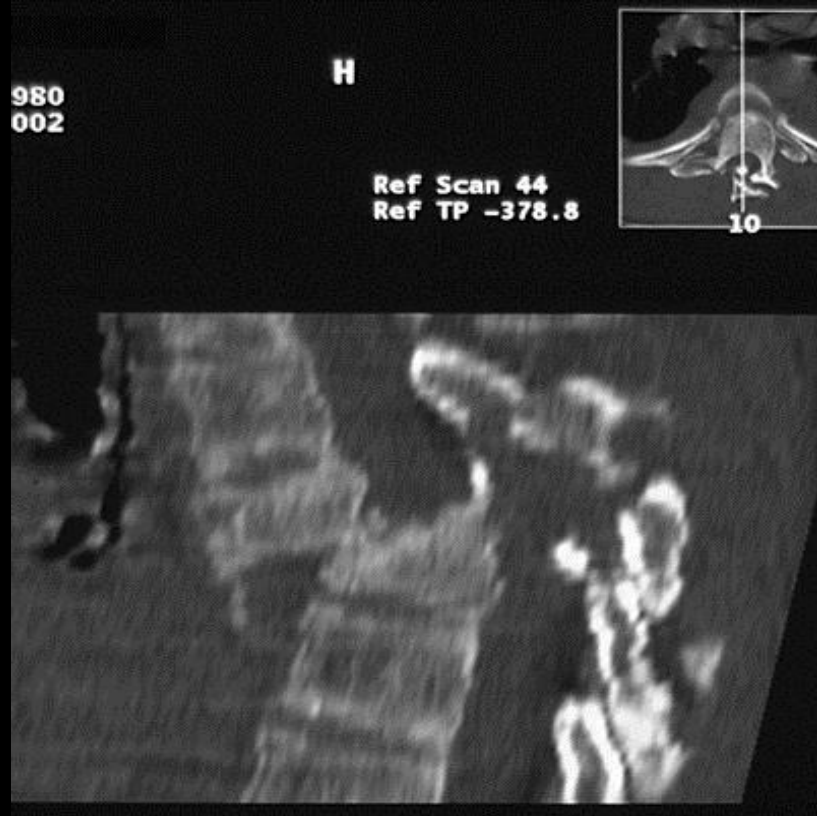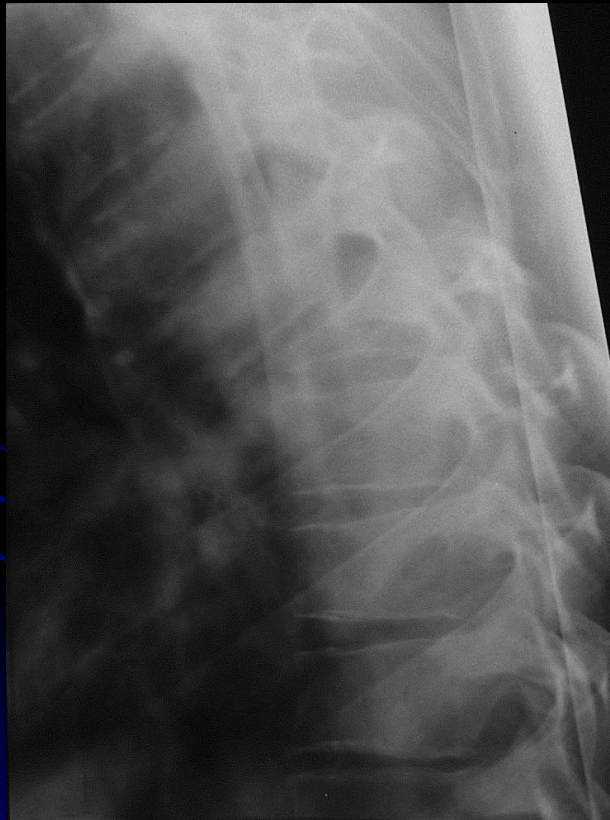
Kezelés:

- Stabil (első oszlop sérülés 50 % alatti magasságcsökkenéssel vagy izolált hátsó ív törés, neurológiai tünet nélkül):
 - KONZERVATÍV (brace, corsette, utánkövetés)
- Instabil:
 - MŰTÉT
 - Hátsó rögzítés, transzpedikuláris csavarok
 - Elülső feltárás: csigolyatest rekonstrukció (thoracotomia vagy laparotomia)
 - Kombinált feltárás

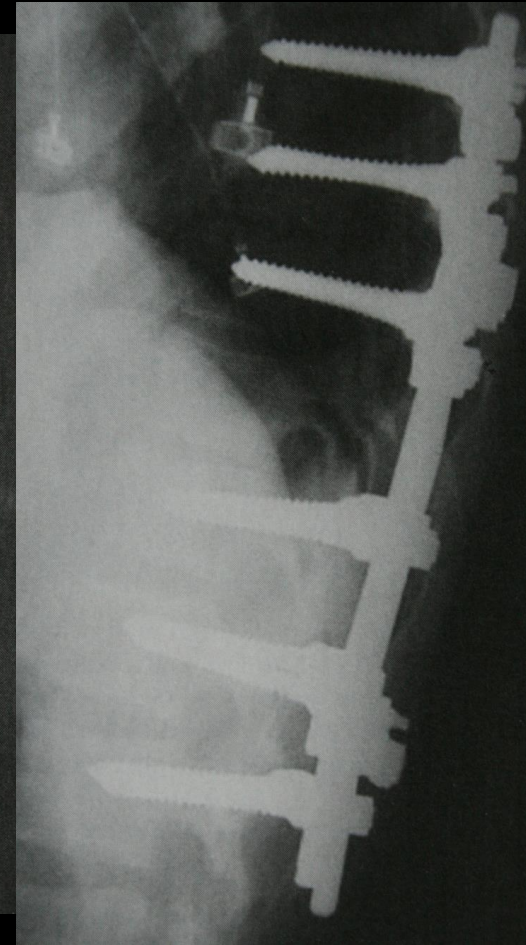
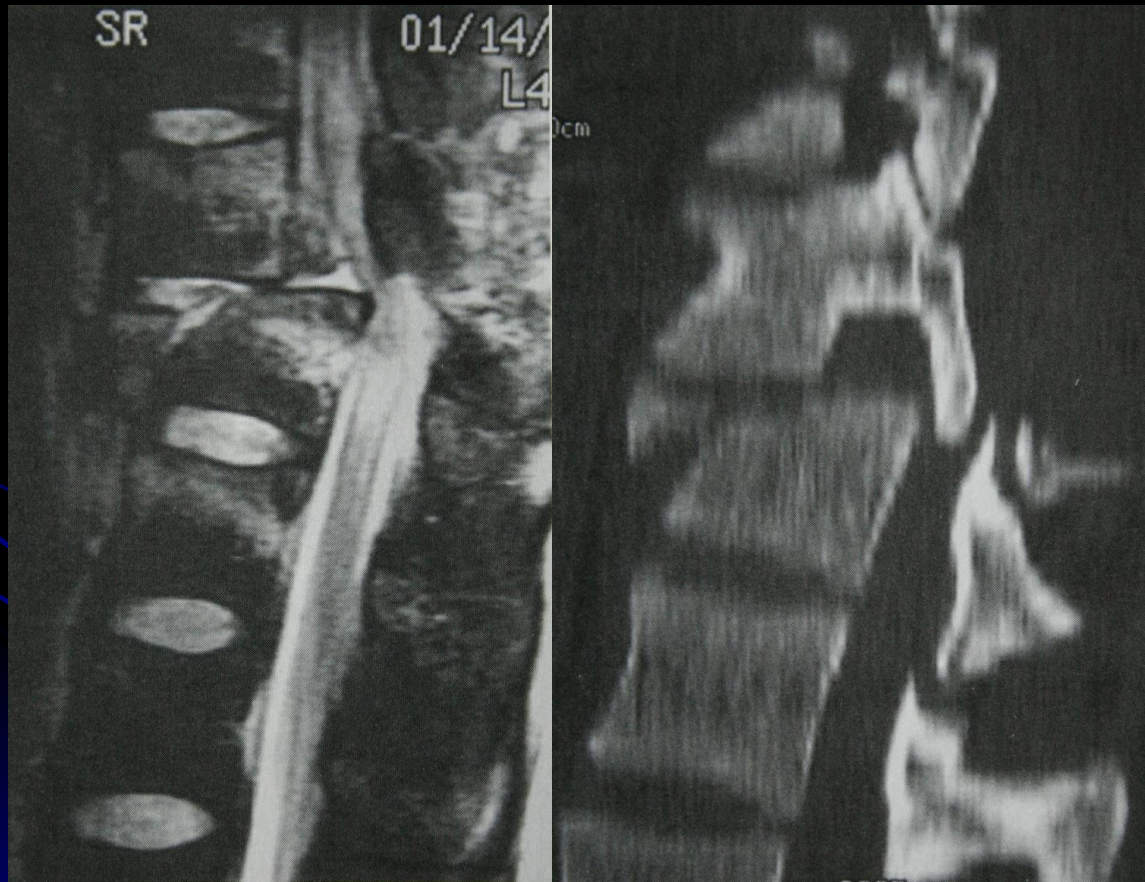
A thoracális gerinc sérülése



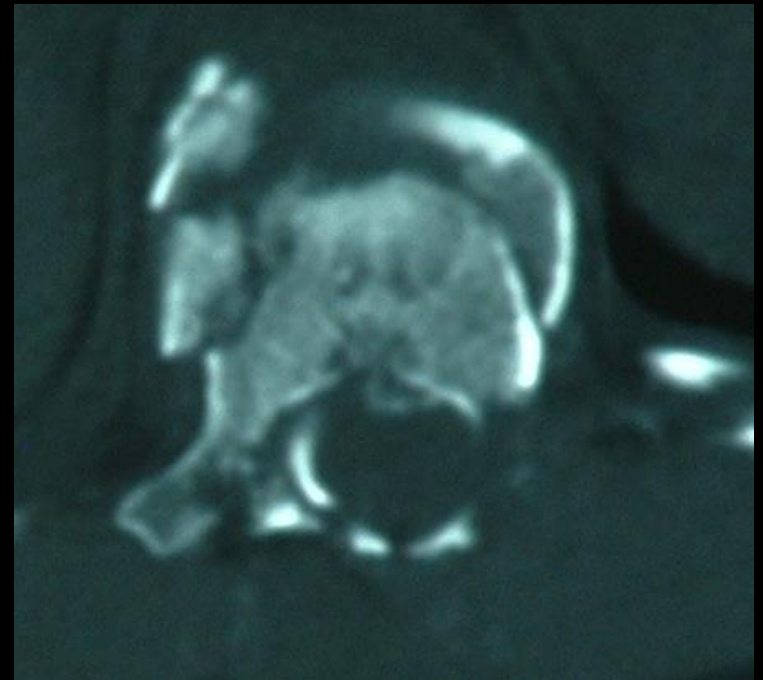
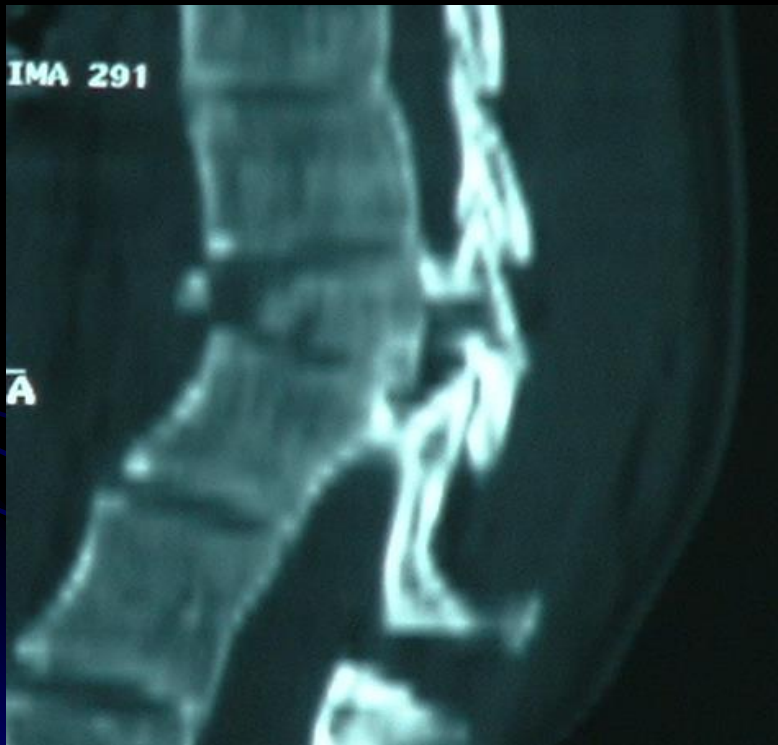A thoracális gerinc sérülése



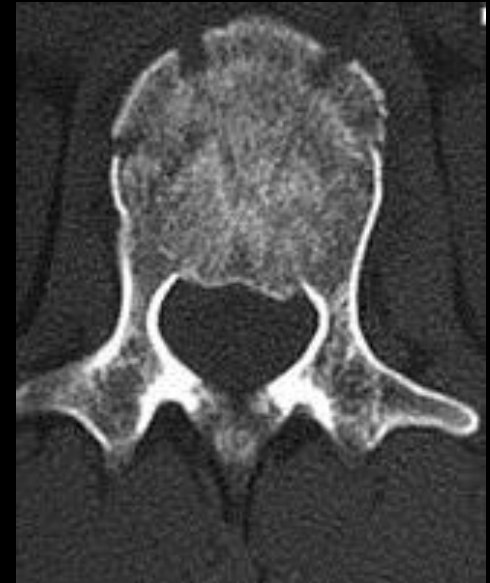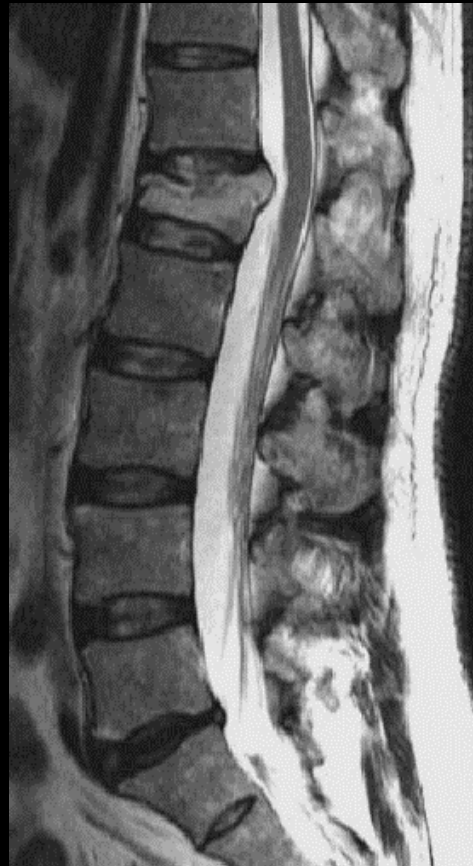
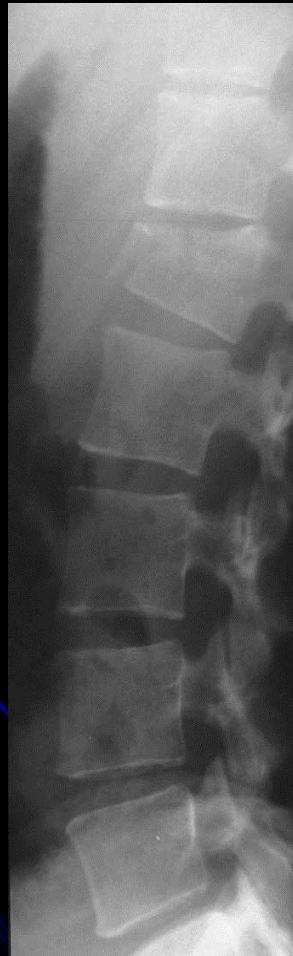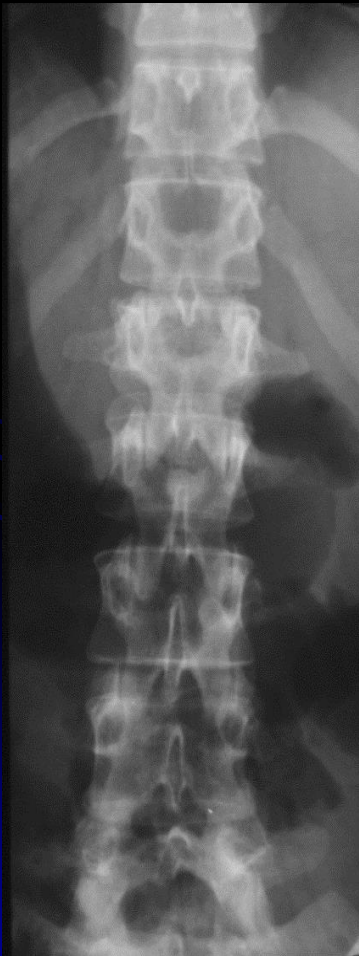A thoracális gerinc sérülése



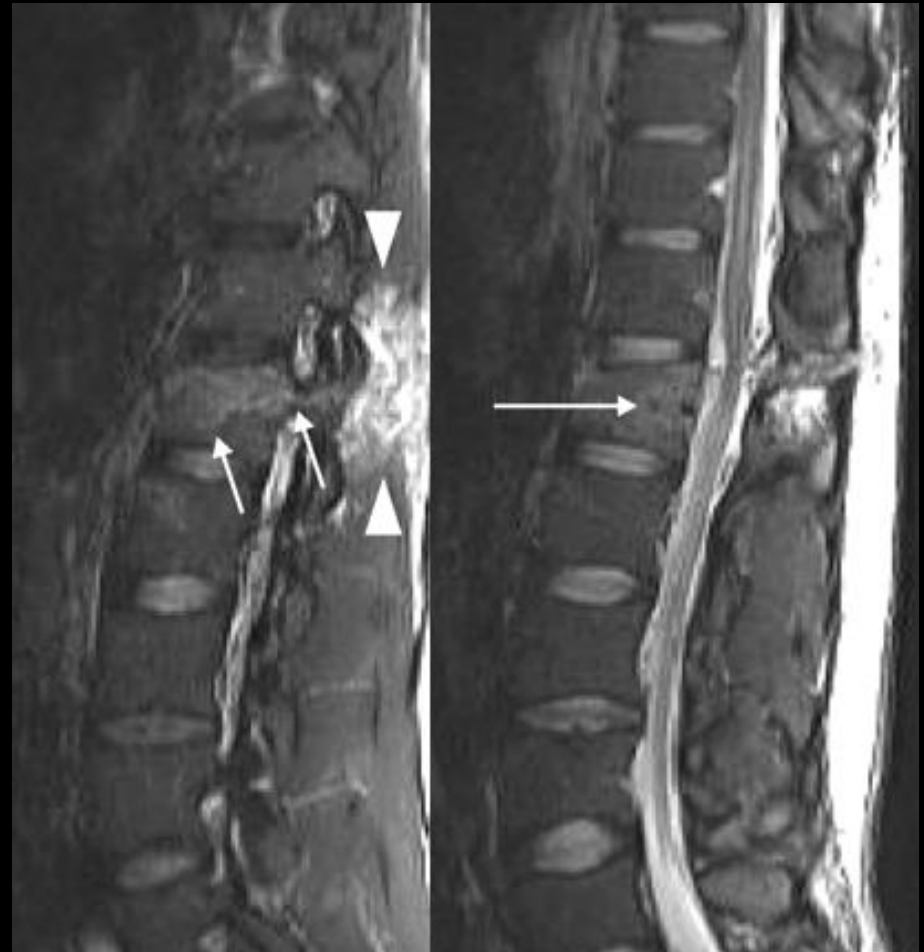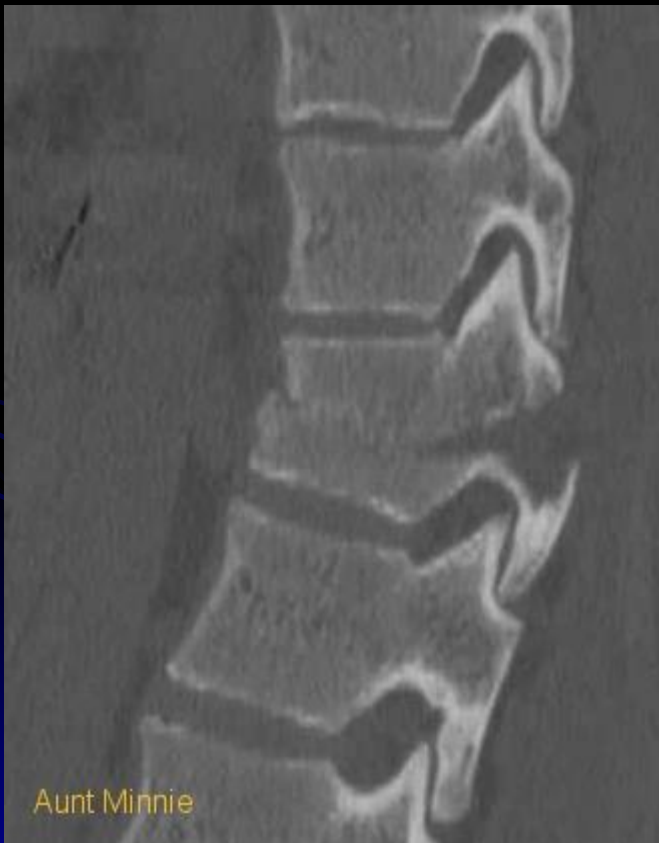A thoracolumbális átmenet sérülése



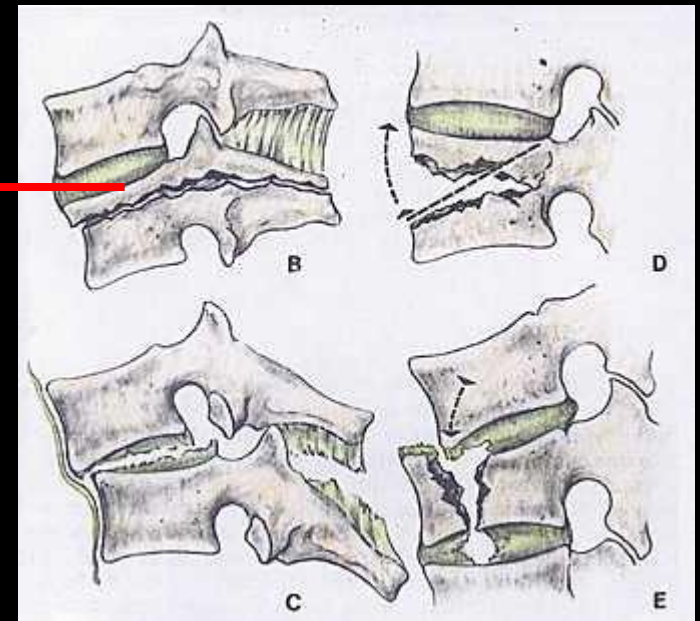
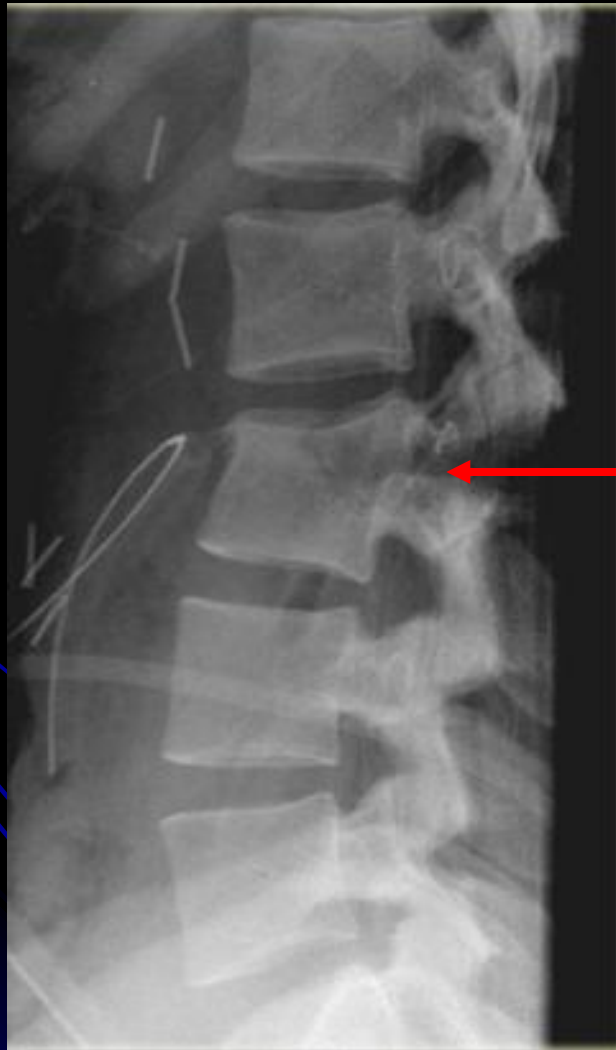A thoracolumbális átmenet sérülése



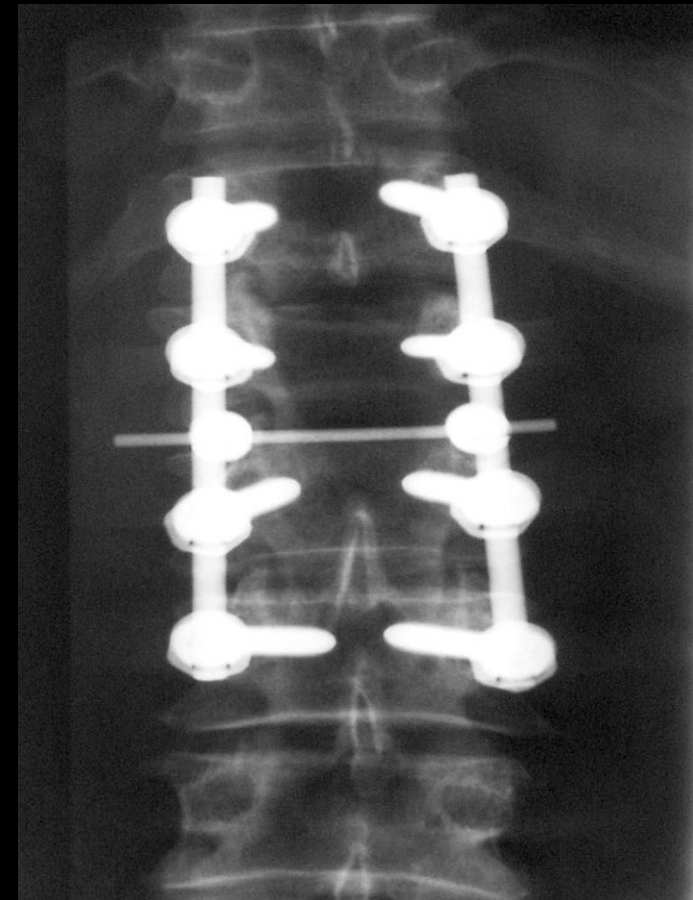
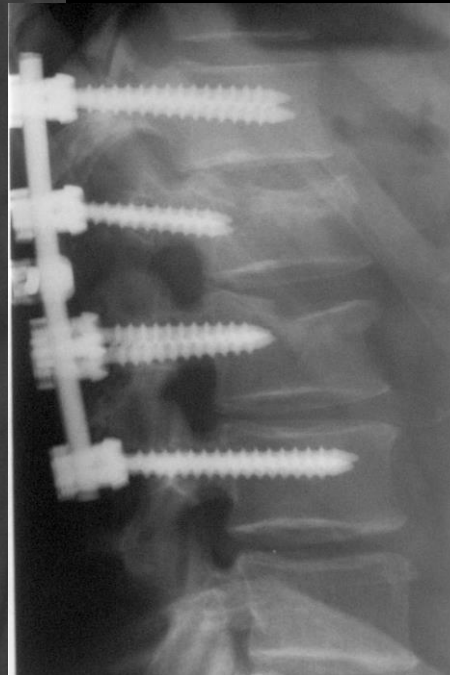
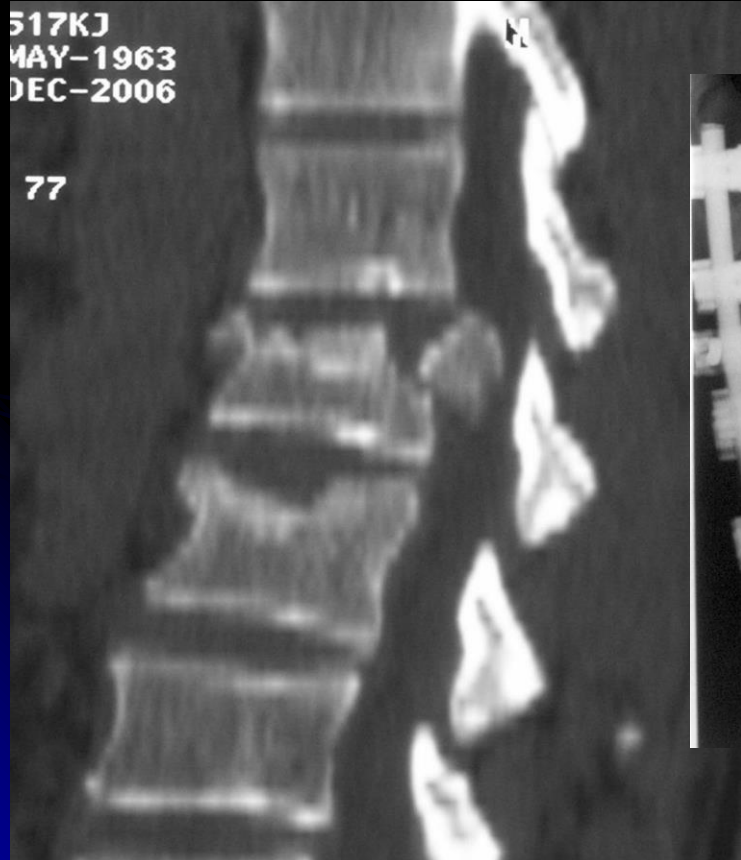Chance törés (B)



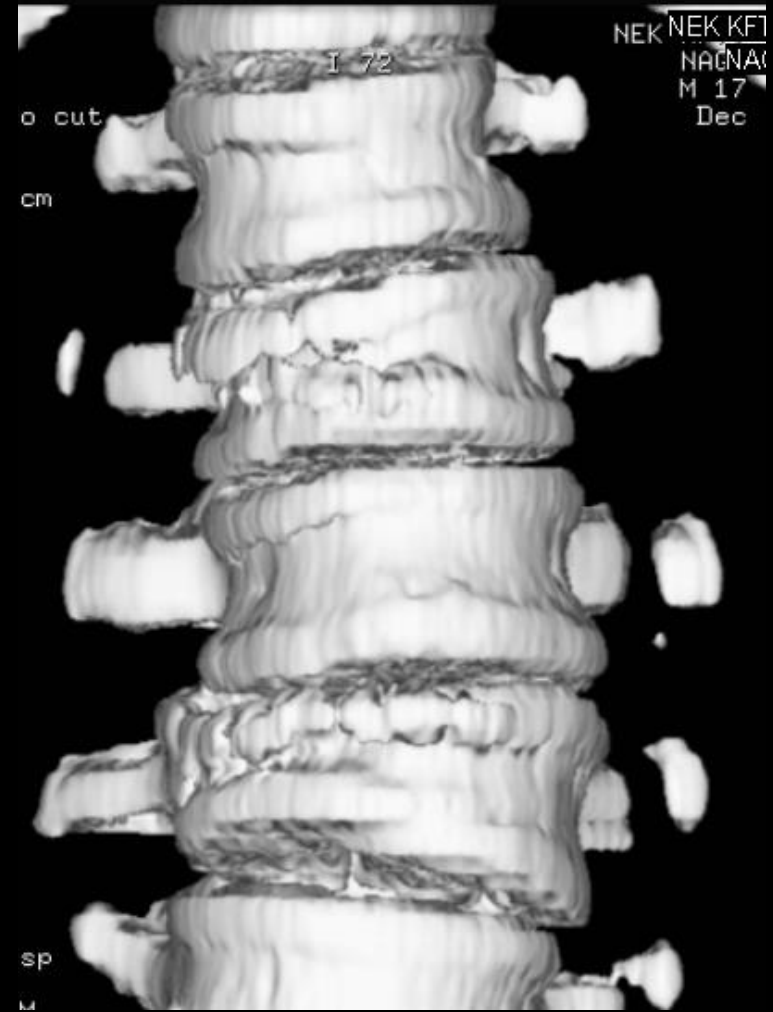
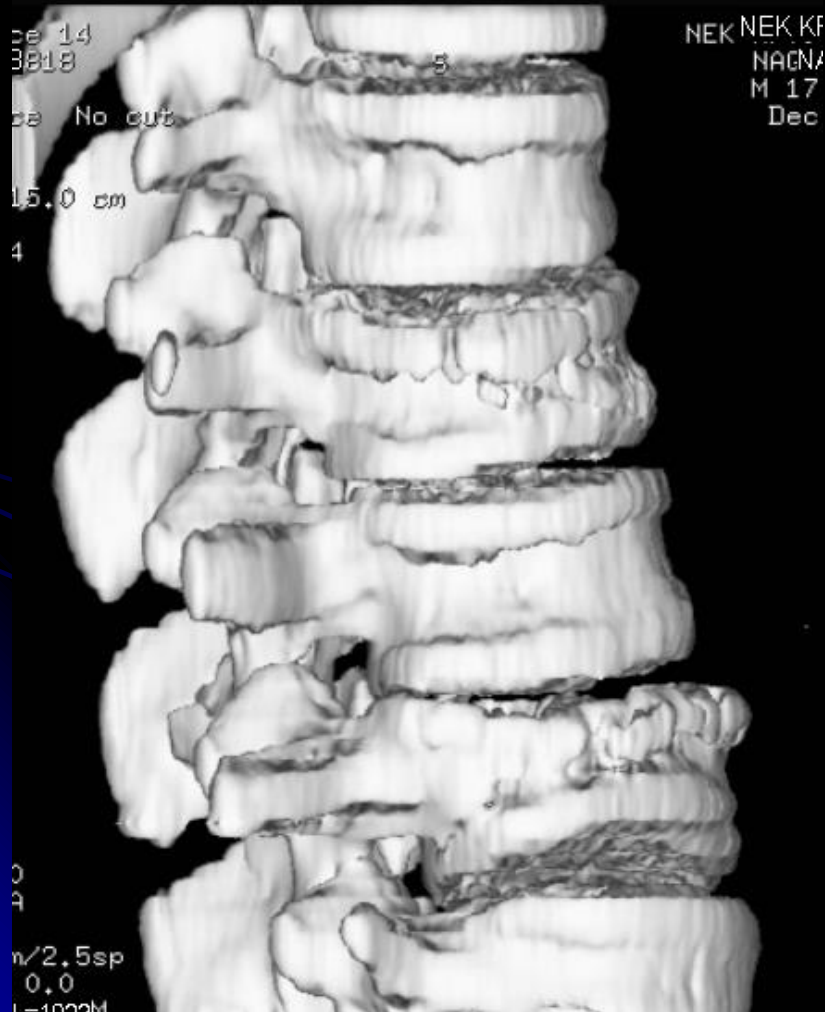
Chance törés



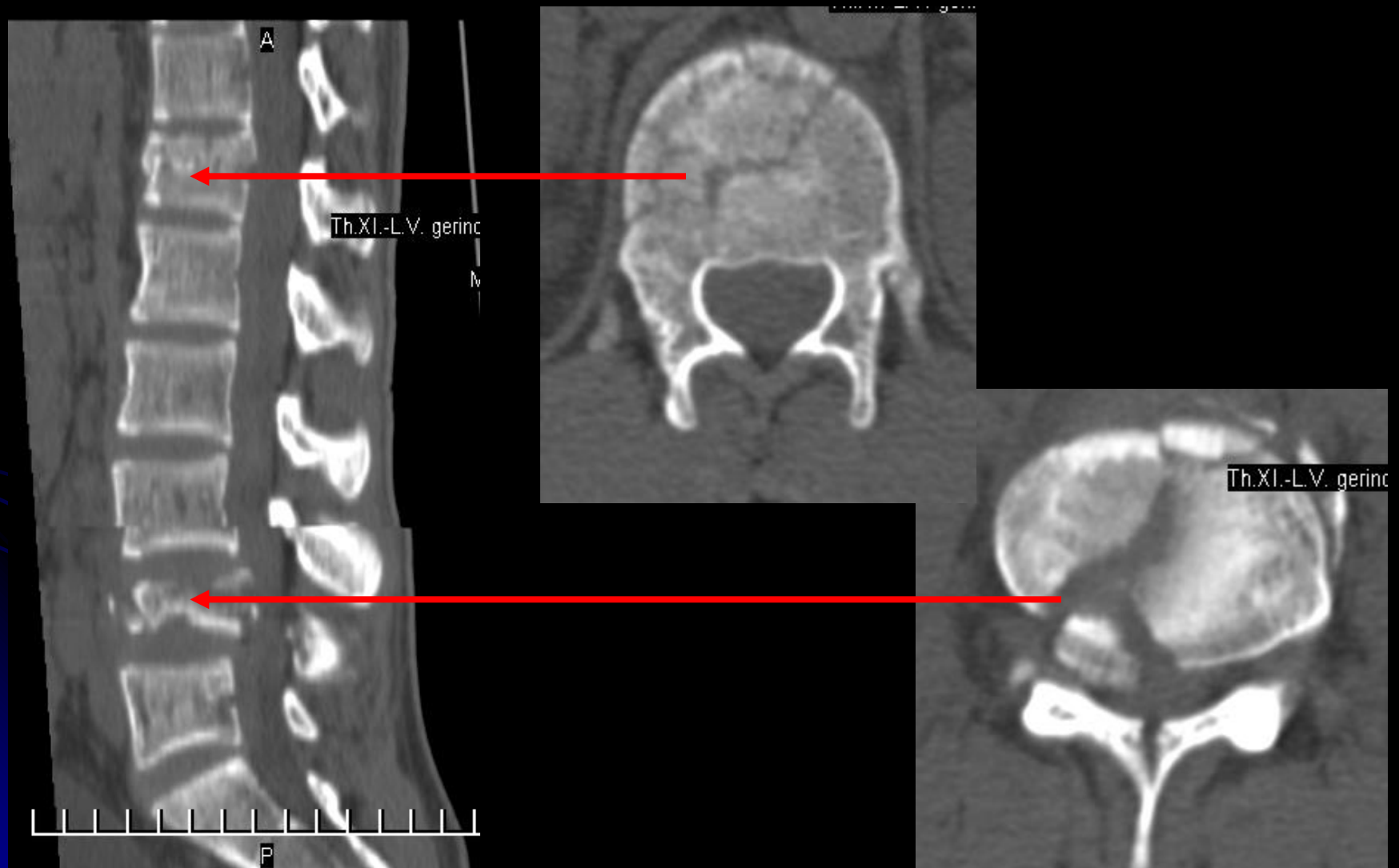
Fract. Vert. LI & LII



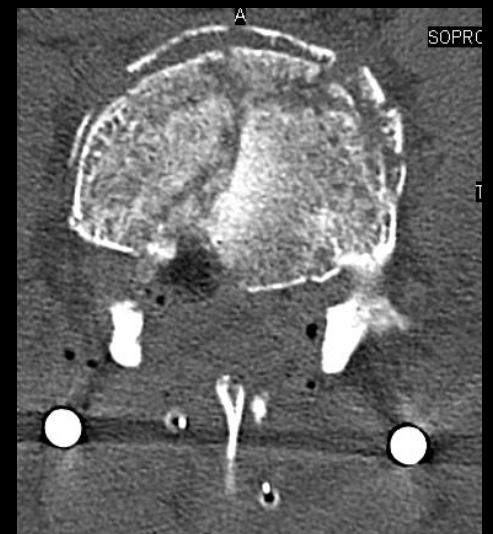
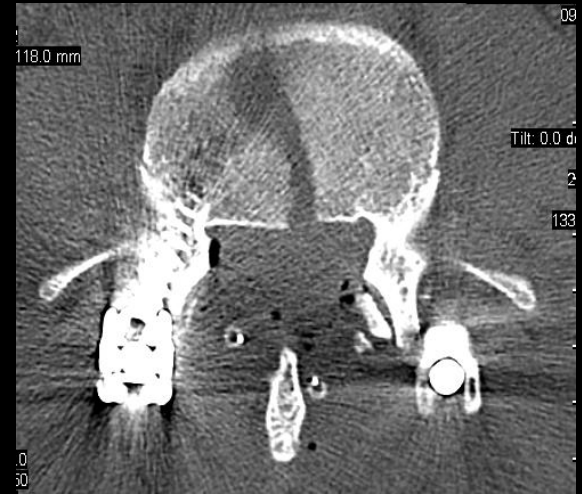
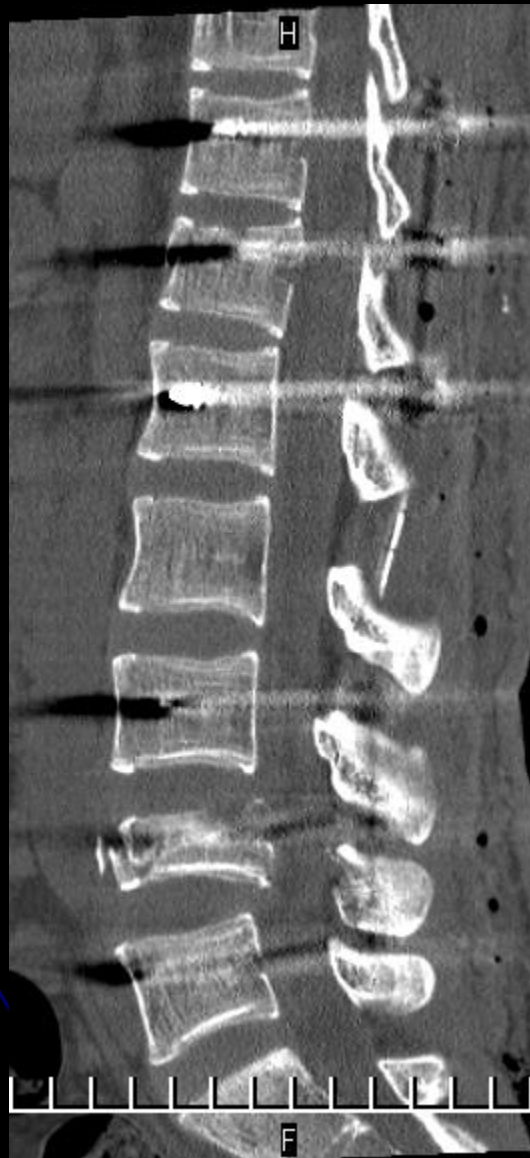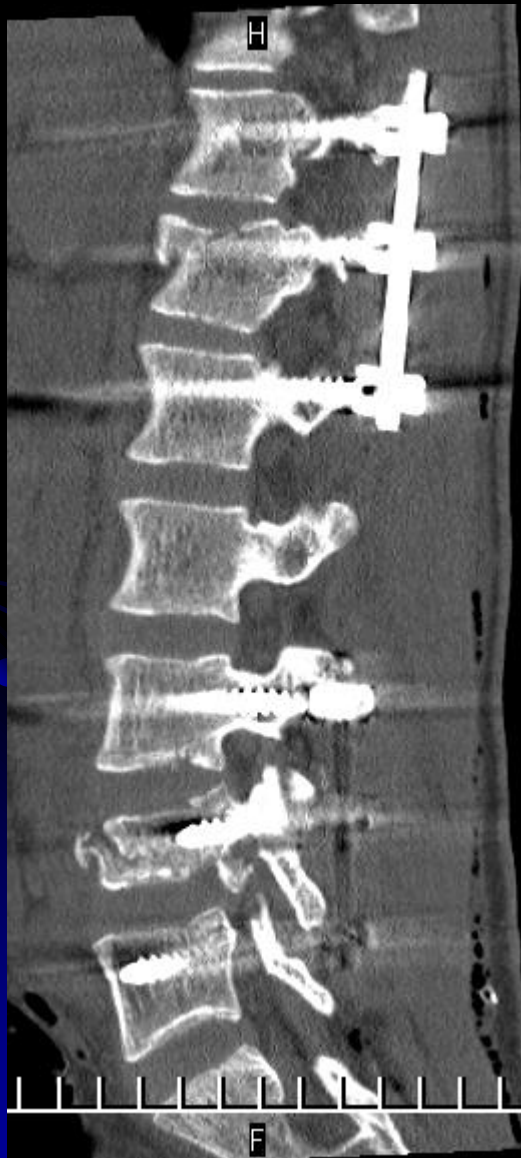Többszörös lumbális törés



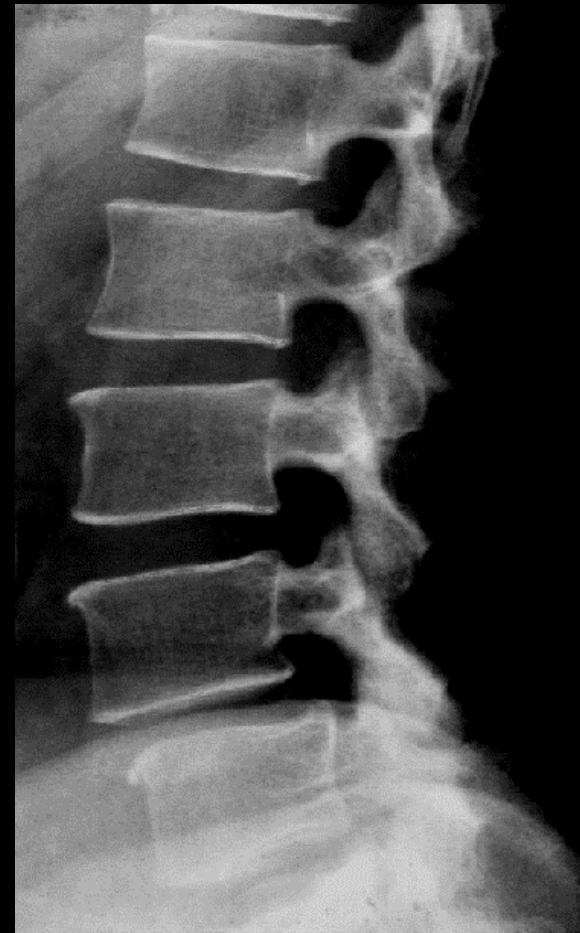
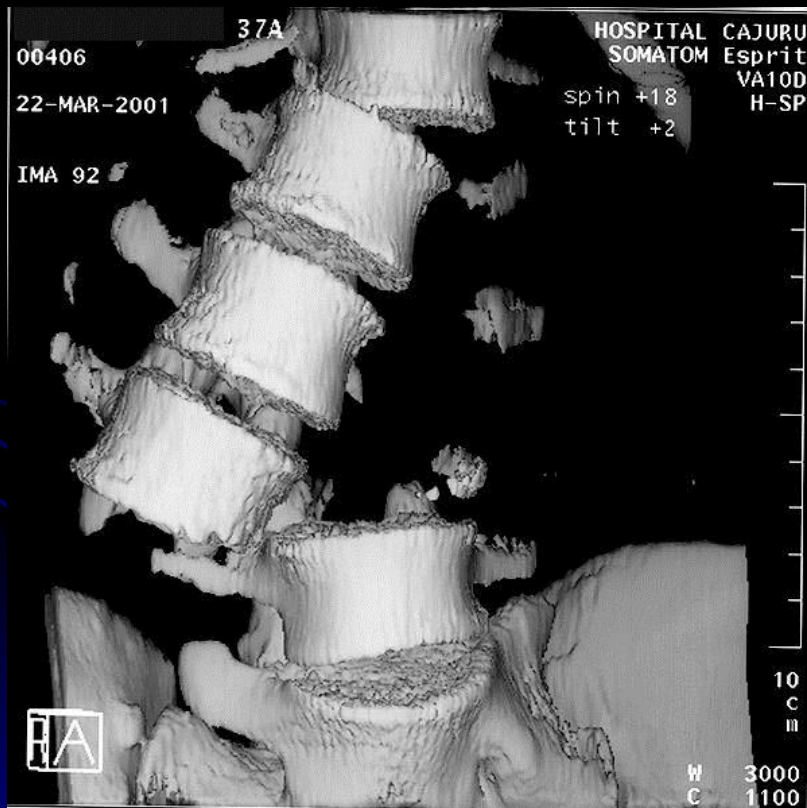Th XII & LIV törés



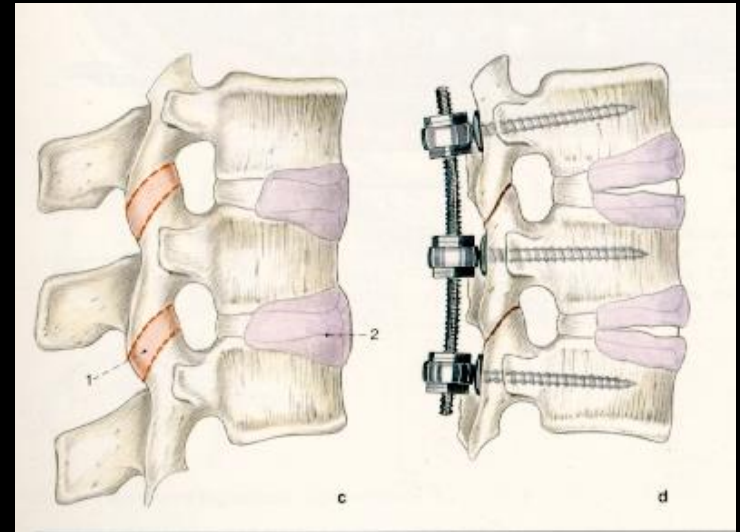
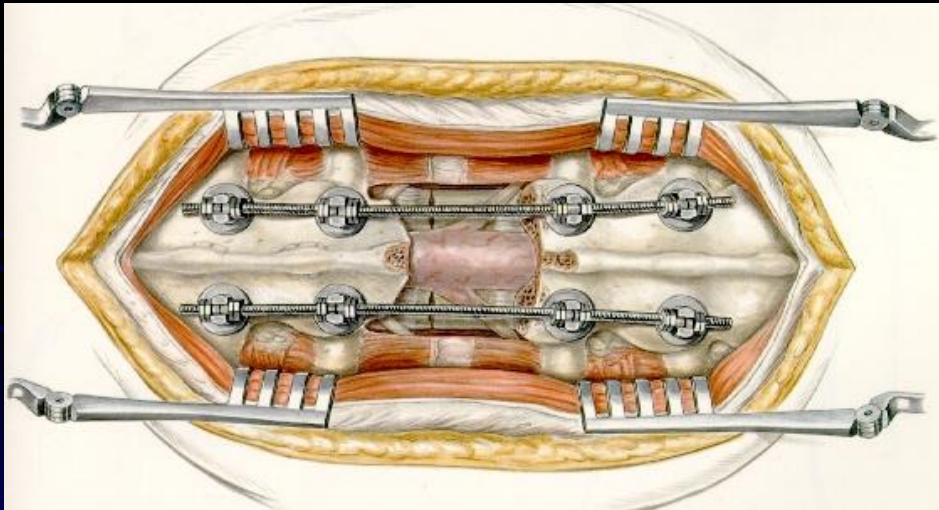
Th XII & LIV törés



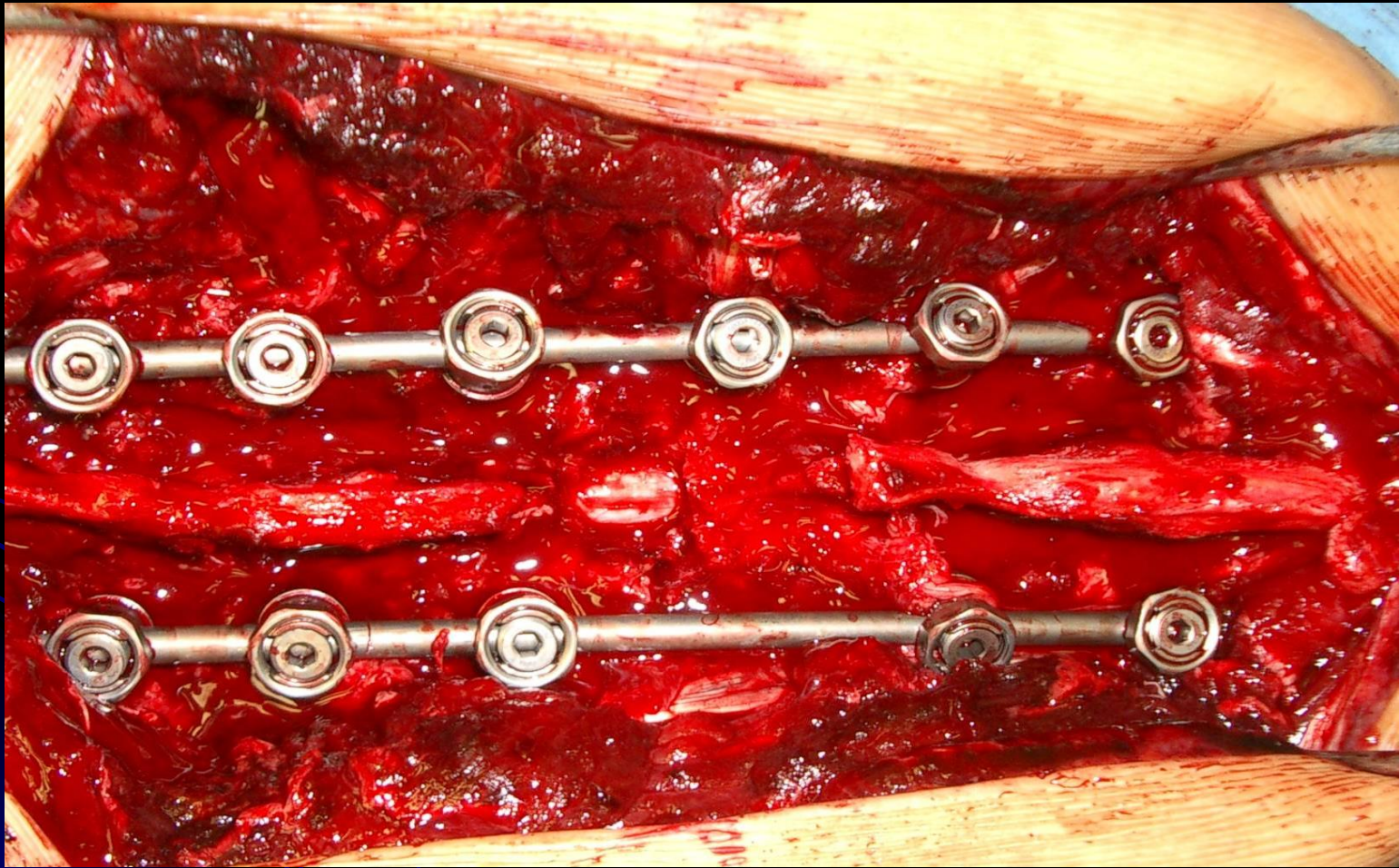
A lumbális gerinc sérülése



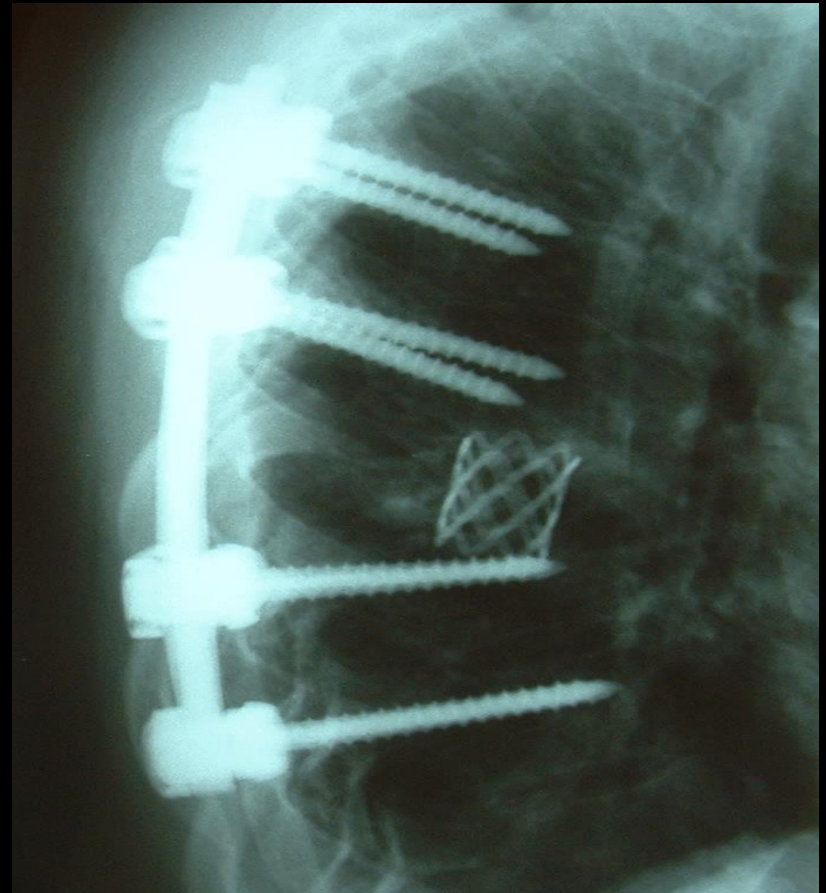
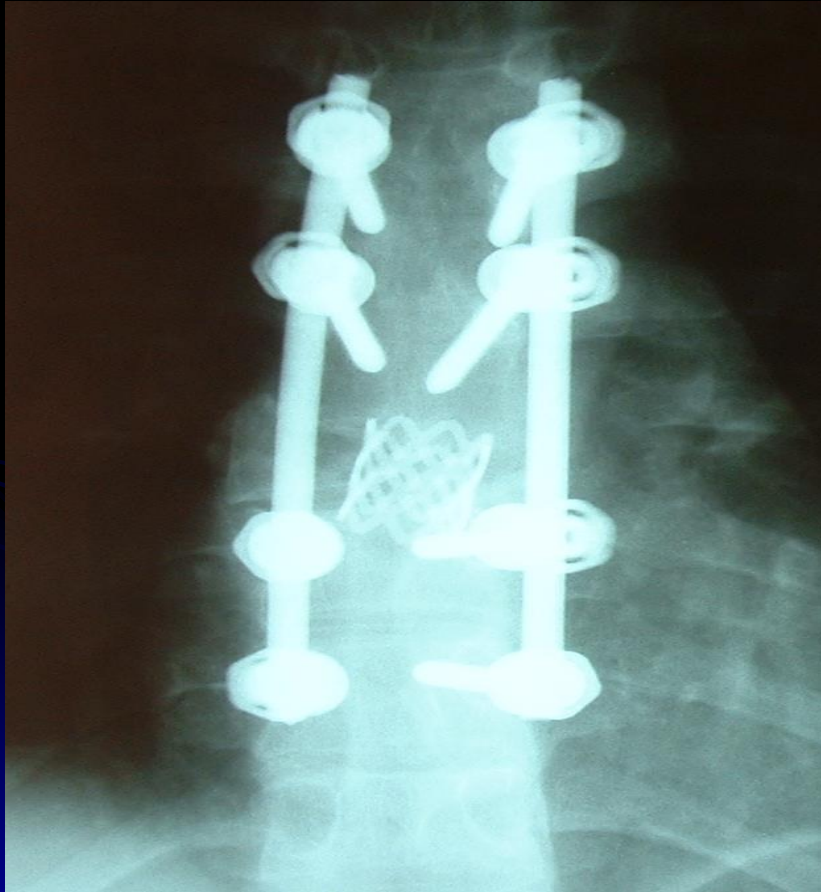
Dorsalis feltáráson keresztül végzett műtét



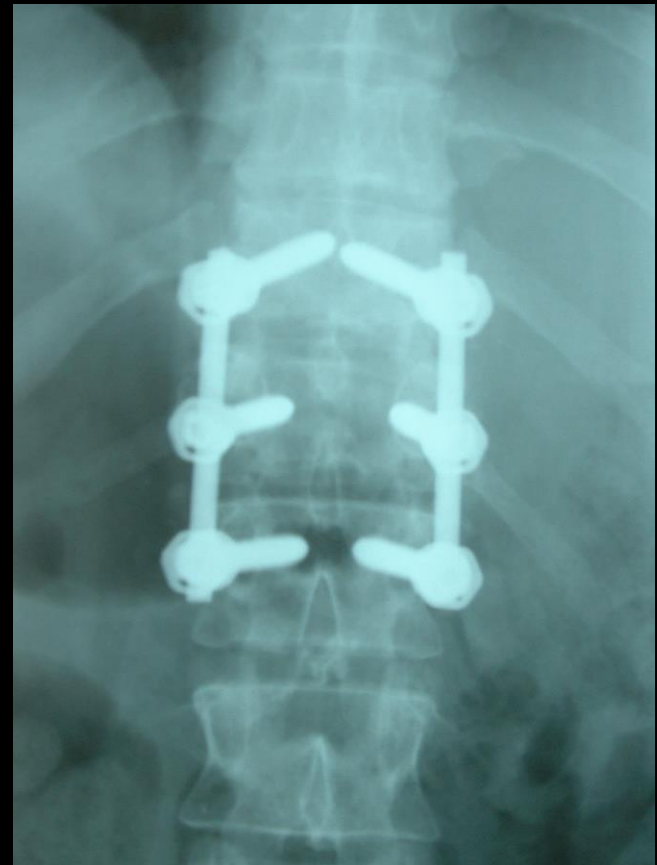
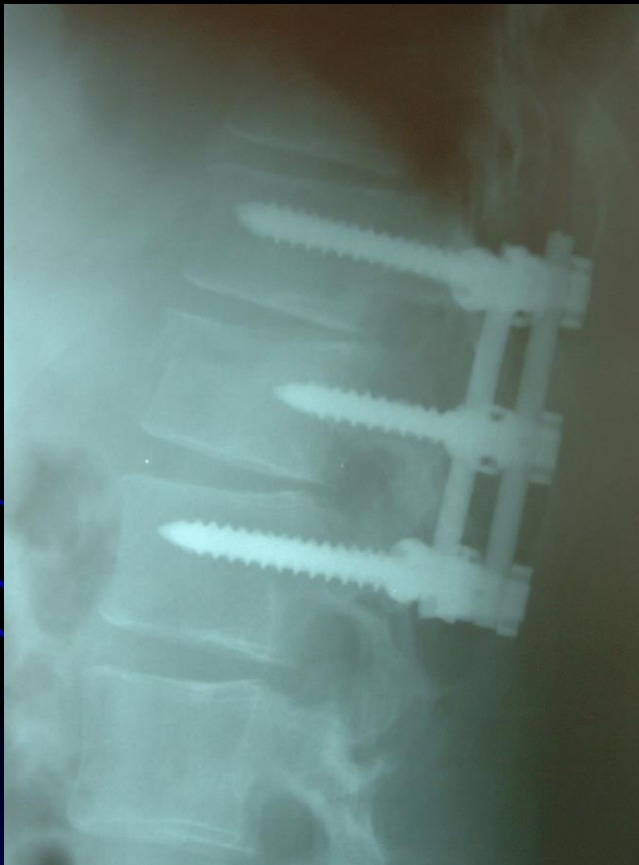
A thoracolumbális sérülések műtéti ellátása



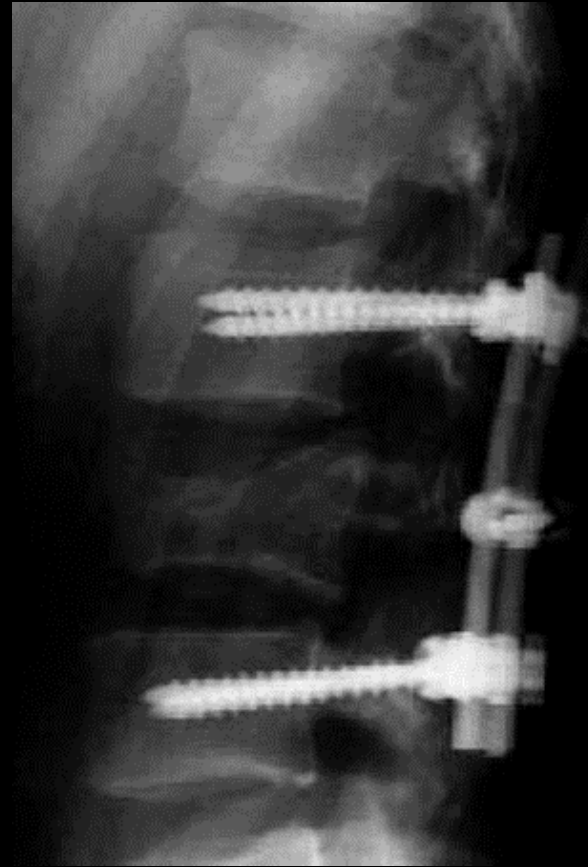
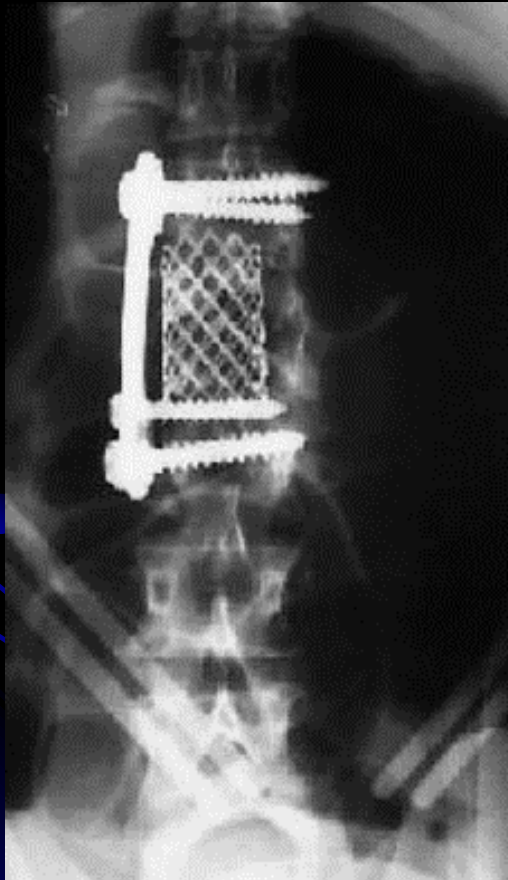
Thoracalis törés ellátás



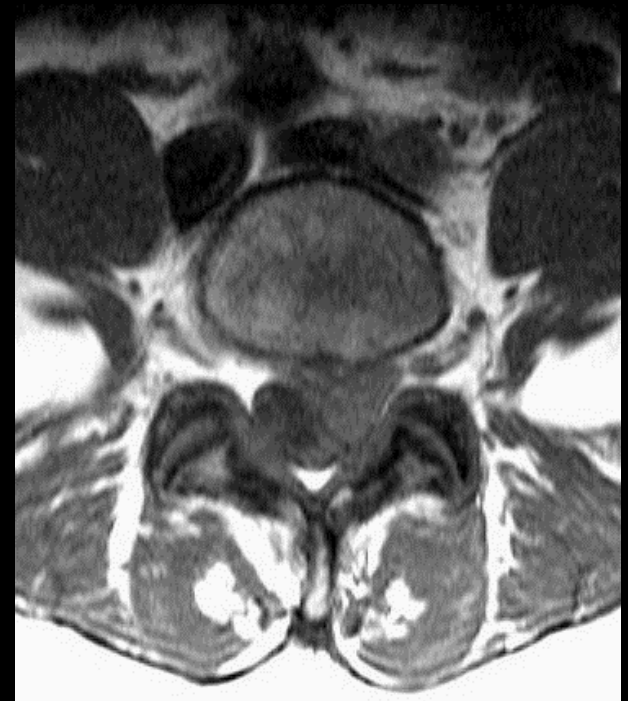
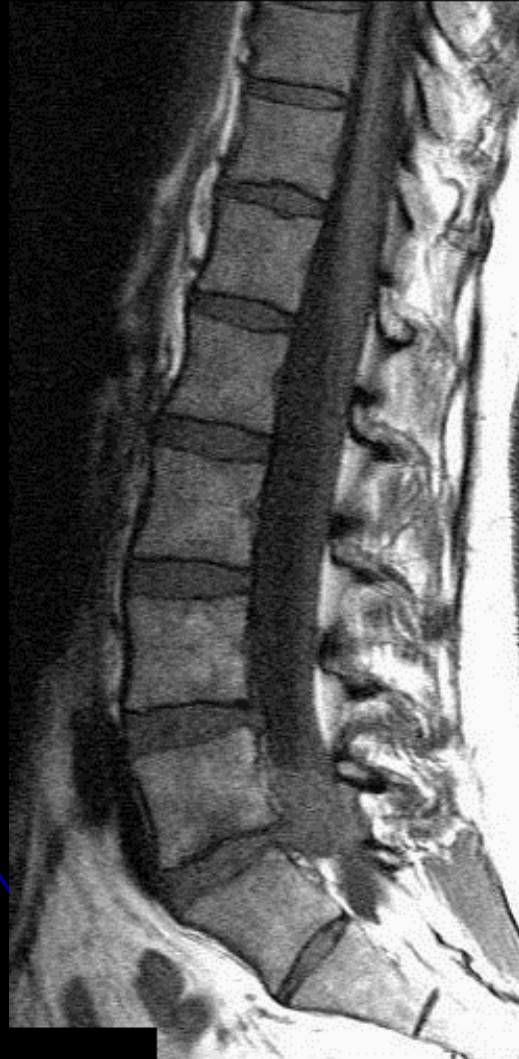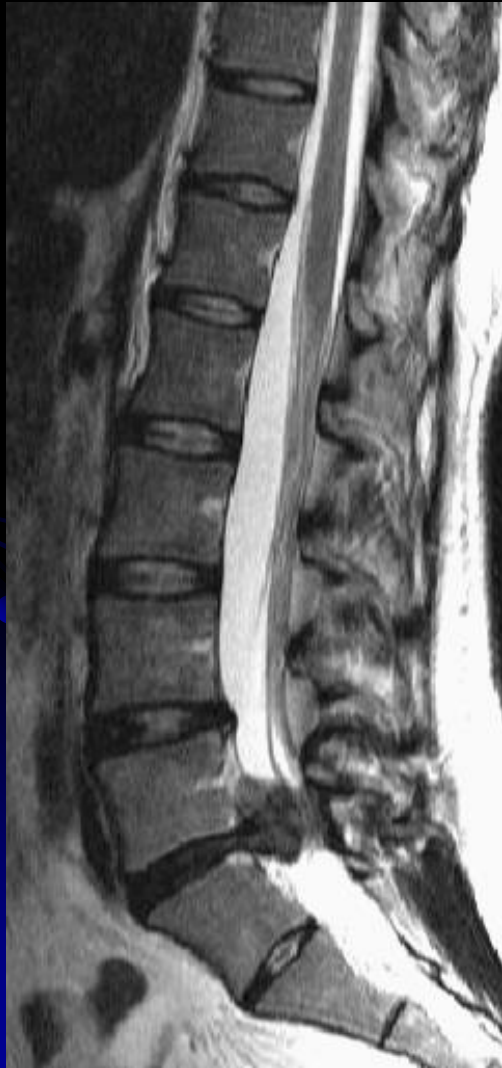A thoracolumbális sérülések



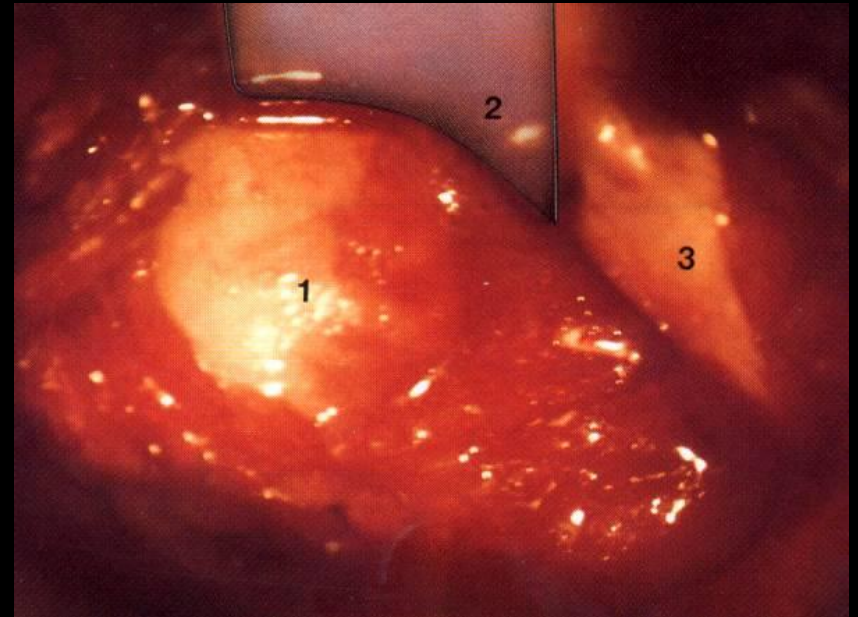
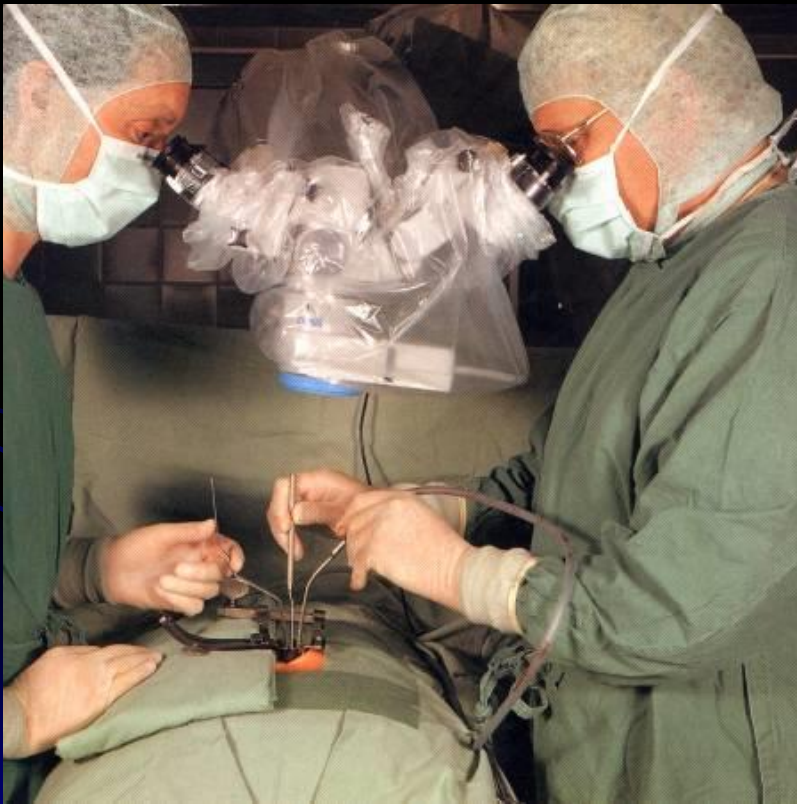A thoracolumbális gerinc sérülés ellátása



Traumás discus hernia



Microdiscectomy





Köszönöm a figyelmet!