

A központi idegrendszer ér-megbetegedései

Prof.Dr.Nyáry István
Semmelweis Egyetem ÁOK
Idegsebészeti Tanszék

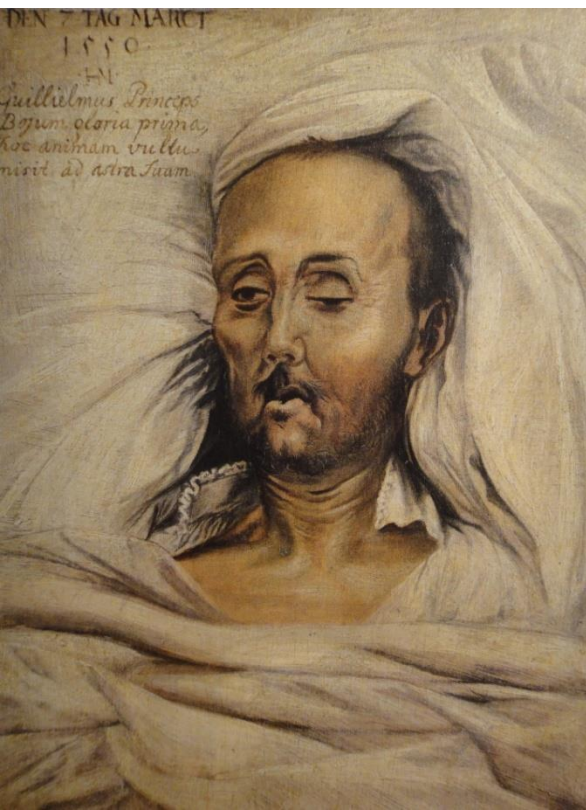

Idegsebészeti előadások

2017. November 13.

Jelentősége

- Agyi ér-betegségek leggyakoribb megjelenési formája az ictus cerebri (szélütés, Hirnschlag, stroke)



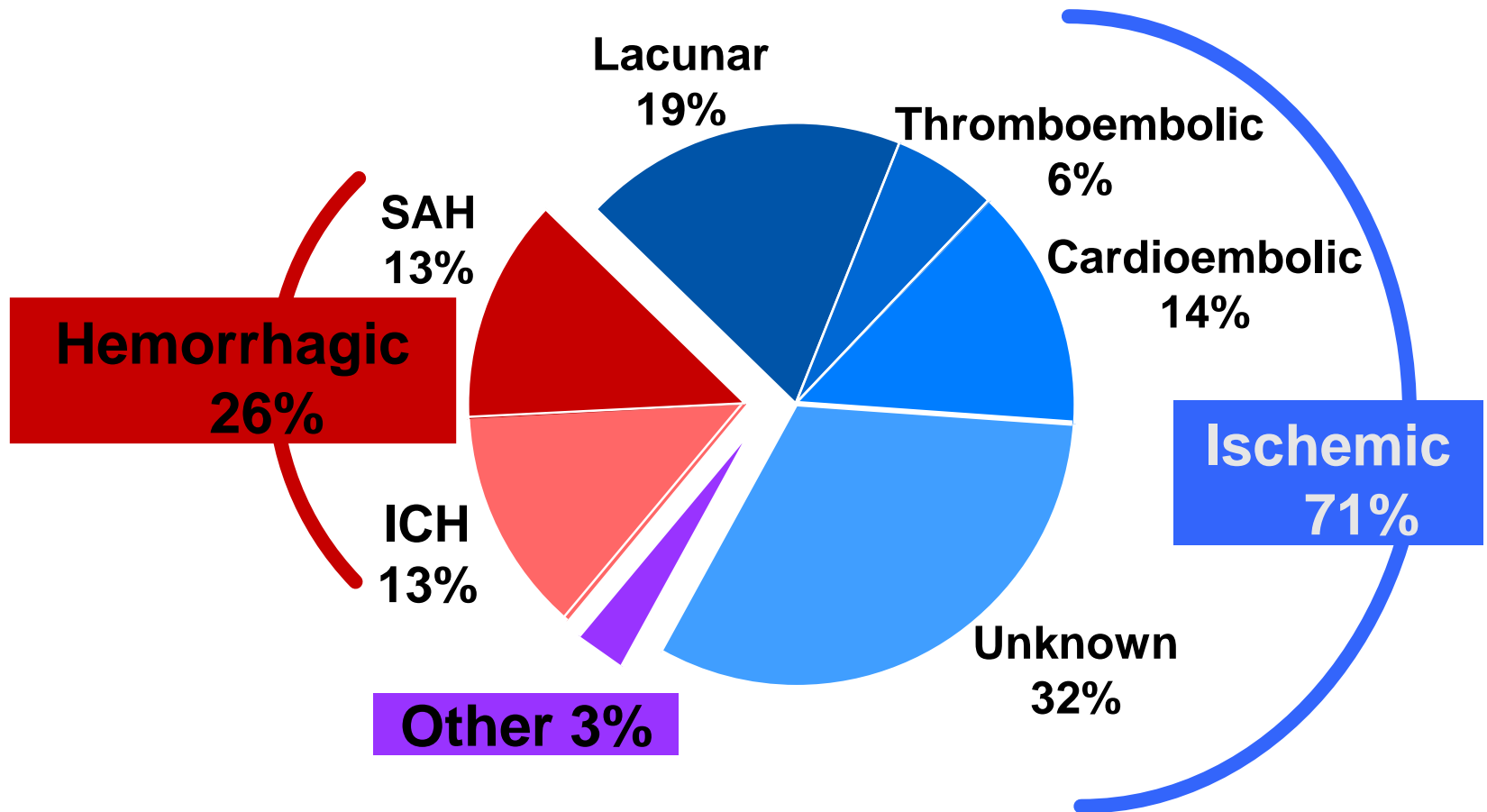
„A stroke nem egyenlő a gutaütéssel! Stroke = agyi ér-Katasztrófa, amely lehet gutaütés (haemorrhagia: agyvérzés) vagy ischemia (encephalomalacia: agylágyulás).”
(Fazekas A: Magy Orv Nyelv 2004; 4:7)

Hans Mielich
IV. Vilmos bajor herceg
halálos ágyán egy stroke-ot
követően
1550
München, Bajor Nemzeti Múzeum

Megjelenési kórformák

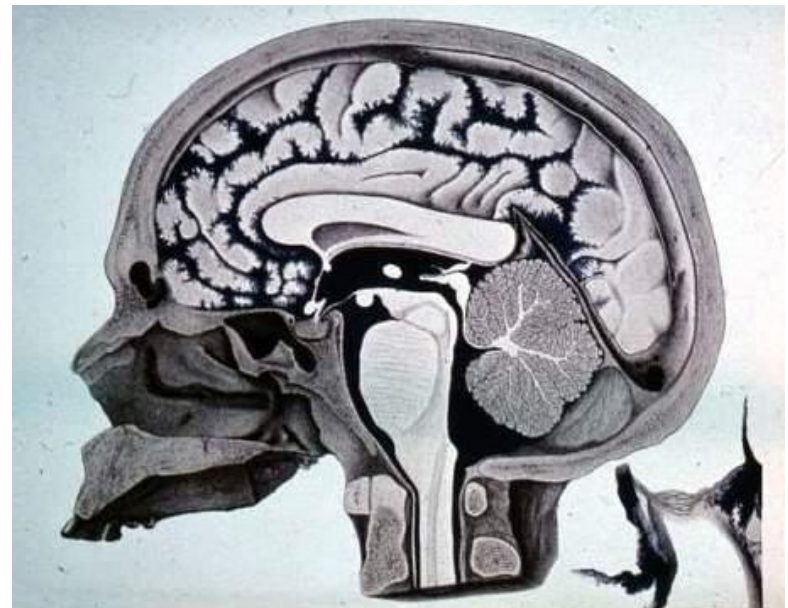
- Ischemiás megbetegedések
- Subarachnoidális vérzés (aneurysma ruptura)
- Arteriovenosus malformációk
 - Angiomák
 - Cavernomák (cavernosus haemangiomák)
 - Durális A-V fistulák
 - Carotideo-cavernosus fistulák
- Állományi vérzések

Stroke típusok



Az intracraniális vérzések tünettana

- Subarachnoidalis vérzés
 - ictalis kezdet
 - fejfájás, hányinger, hányás, rossz közérzet
 - eszméletvesztés
 - fokális tünetek
- Állományi vérzés
 - fokális tünetek
 - jó tudat



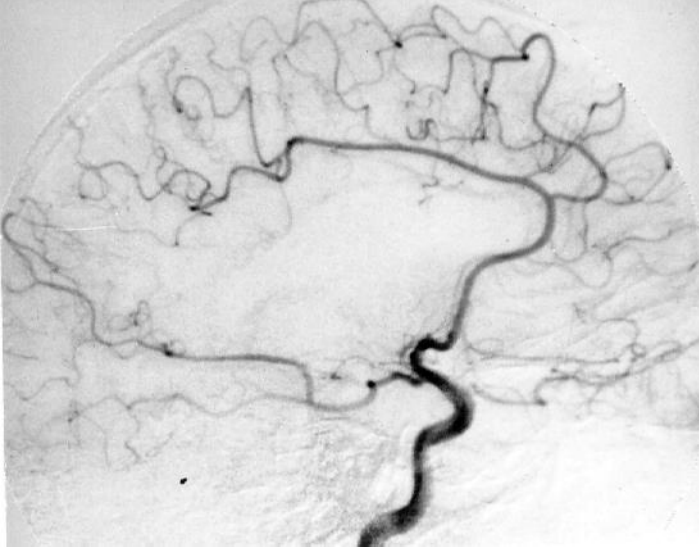
Ischemiás megbetegedések

- Klinikum: TIA, PRIND, progressing, completed
- Etiológia: thrombosis, embólia
 - Moya-moya

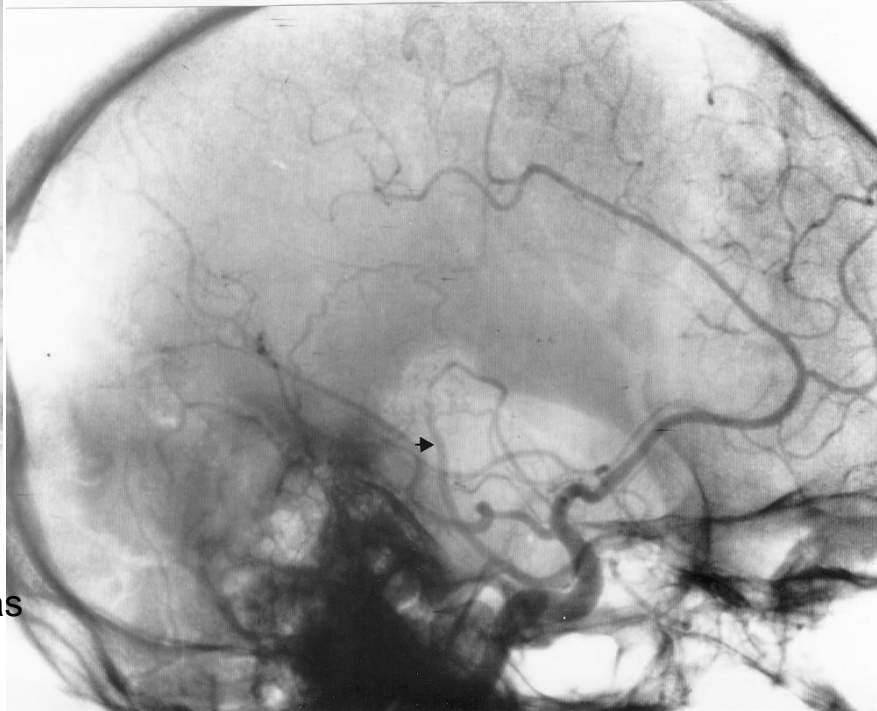
- **Sebészi megoldások – revascularisatio**

Cél: megelőzés

- EIAB (STA-MCA anastomosis)
 - EDAS
- EC-IC Bypass Cooperative Study (1987)

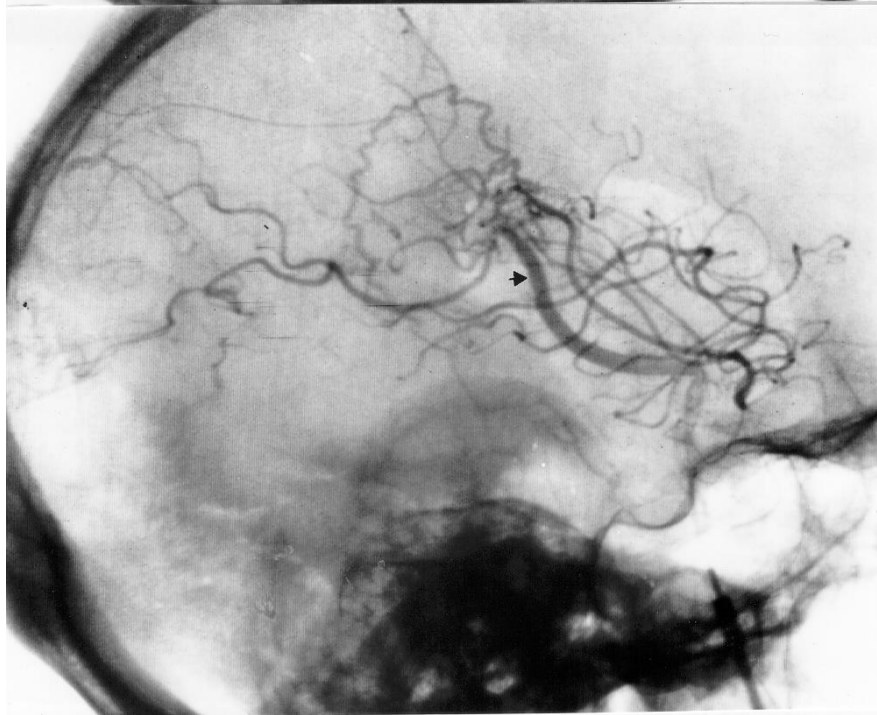


Teljes jobboldali a.cerebri media elzáródás

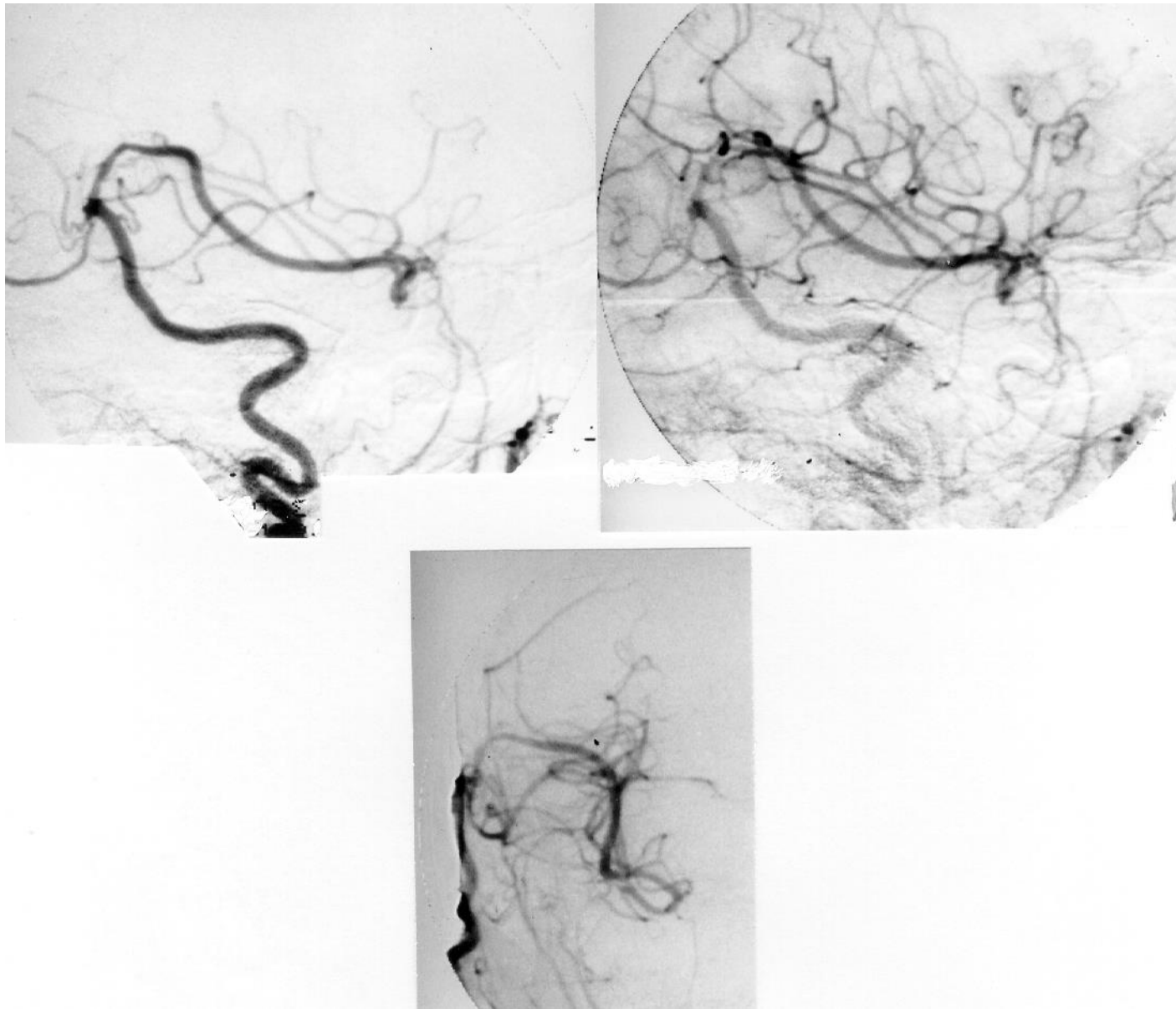


Kontroll AG anasztomosis után
nyíl a beültetett anasztomizáló externa ágra mutat

Korai (3 hó) felvételen a vékony ág csak egy media ágat tölt fel

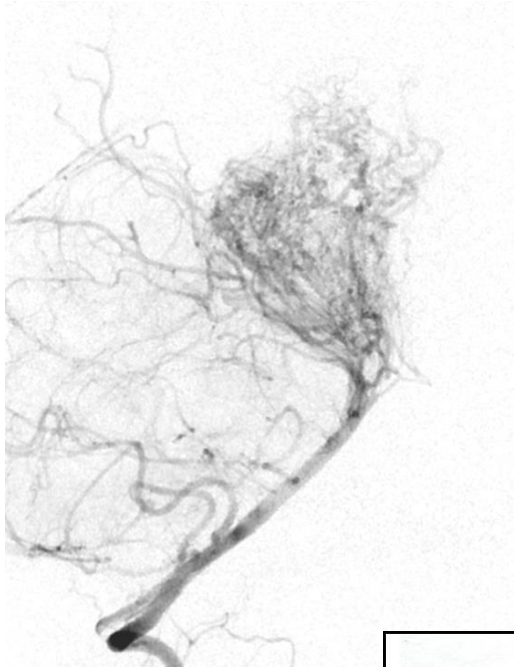


Késői (1 év) angion a megvastagodott ág feltölti a teljes media rendszert



Az anasztomosis kinagyított részletei DSA felvételeken

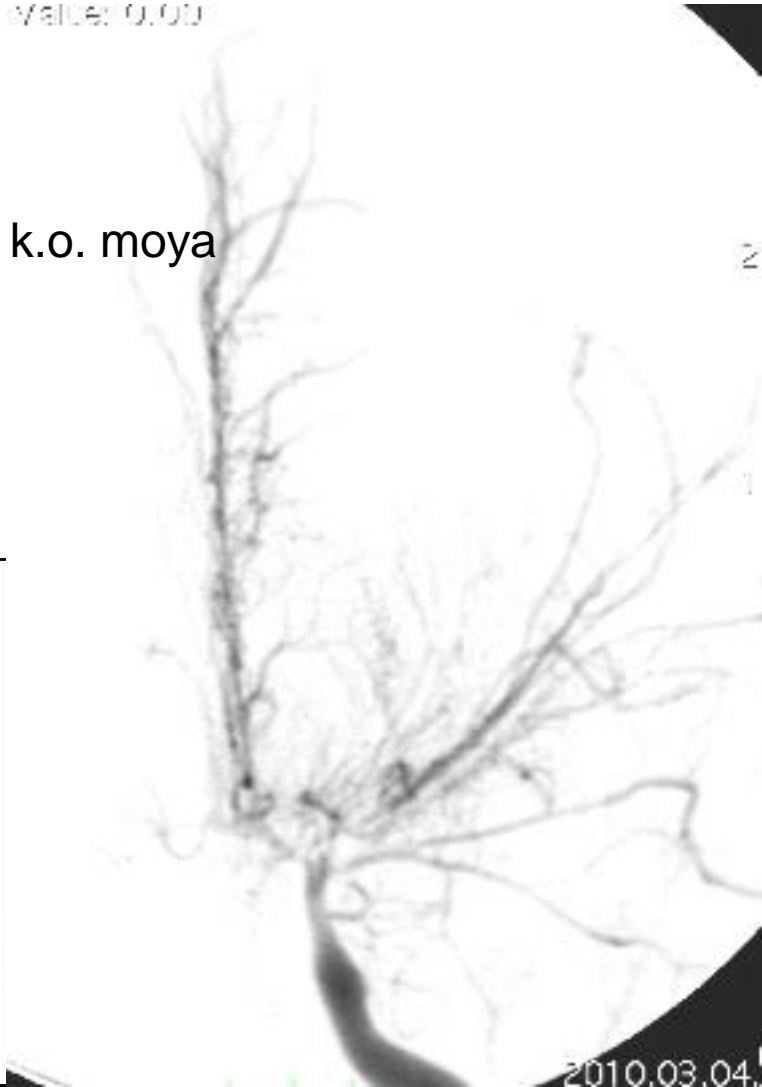
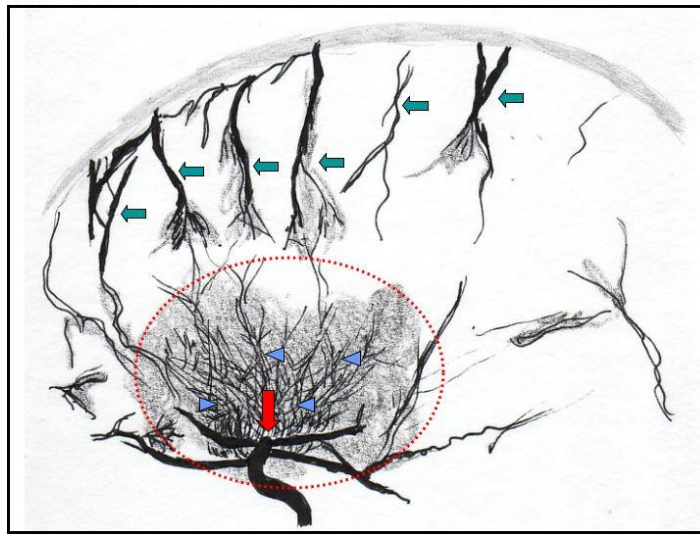
Moya-moya



Walden 0.001

9 éves kislány, k.o. moya

„cigarettafüst”

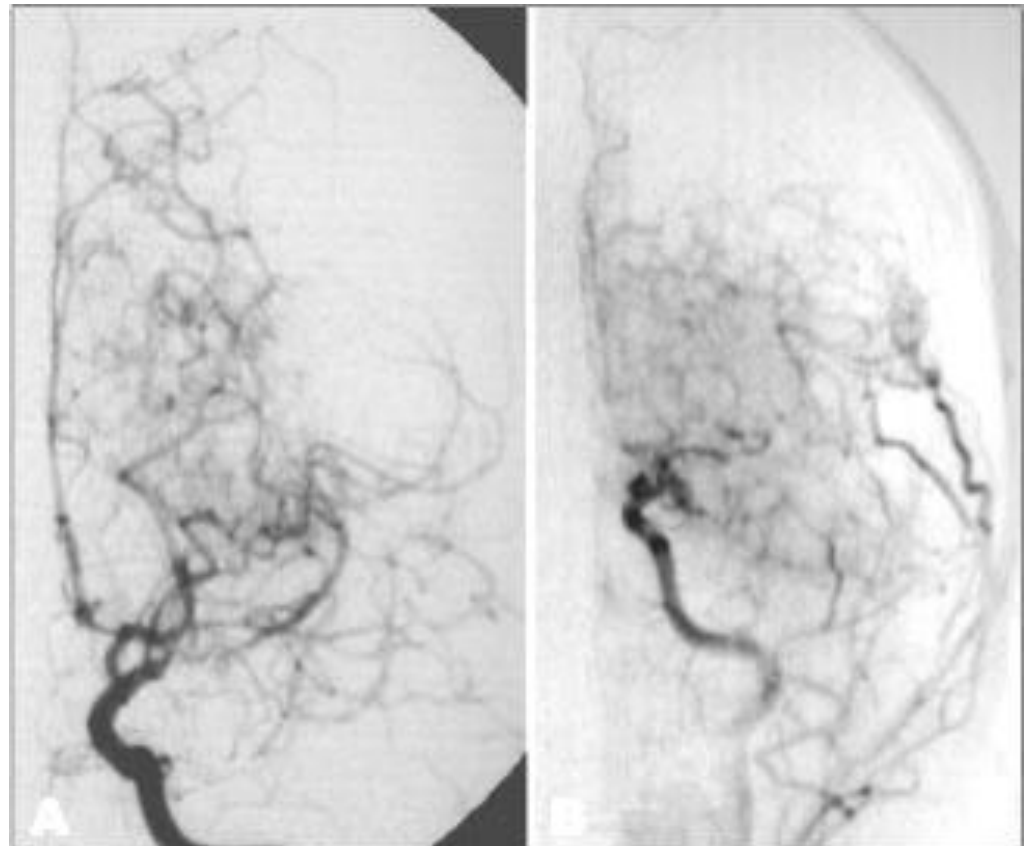
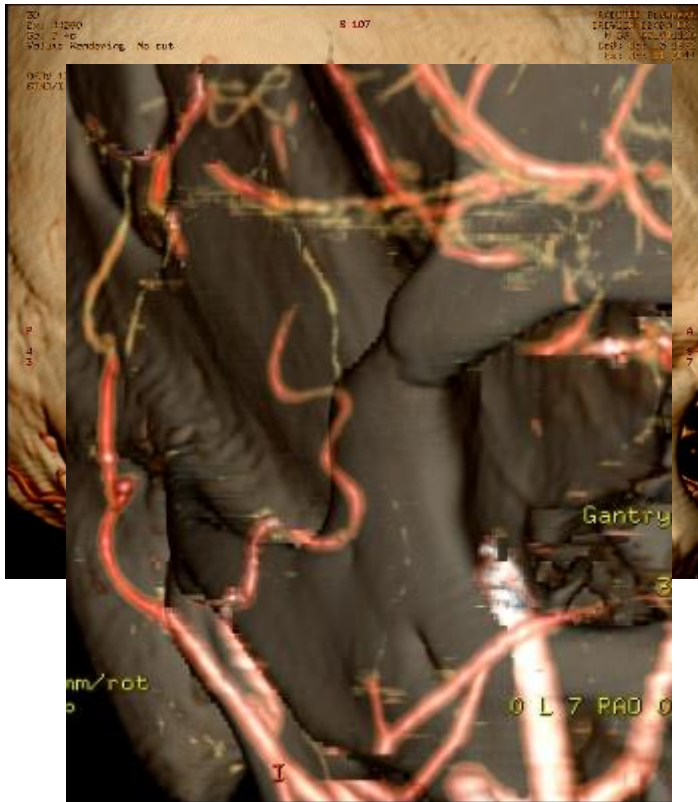


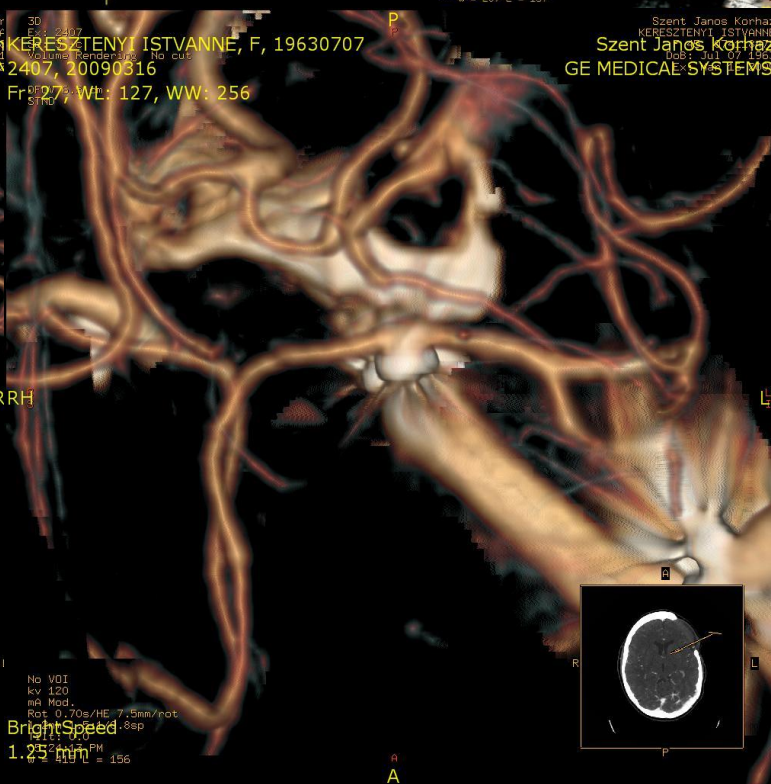
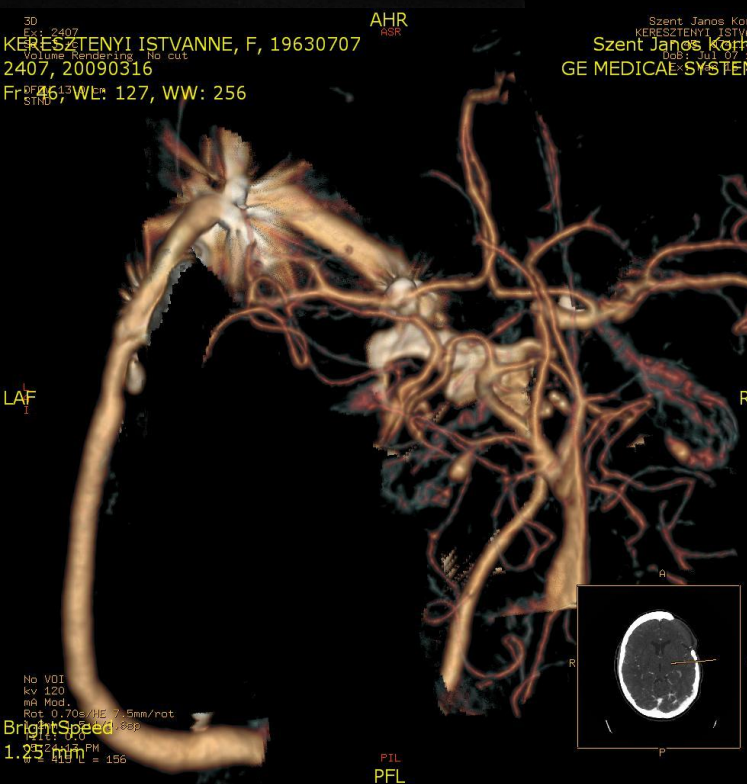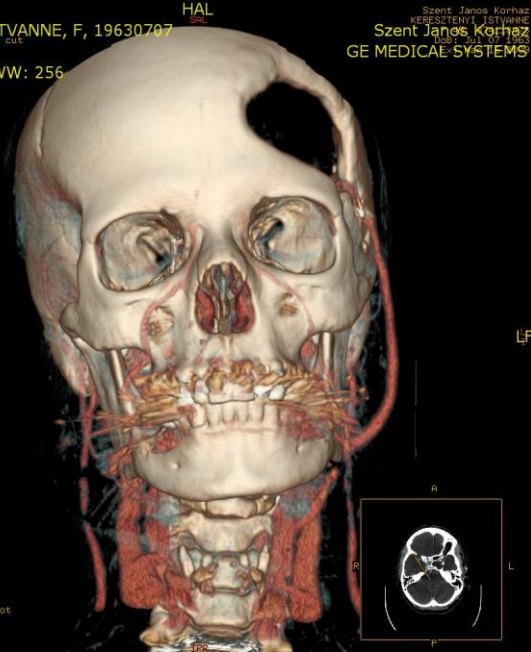
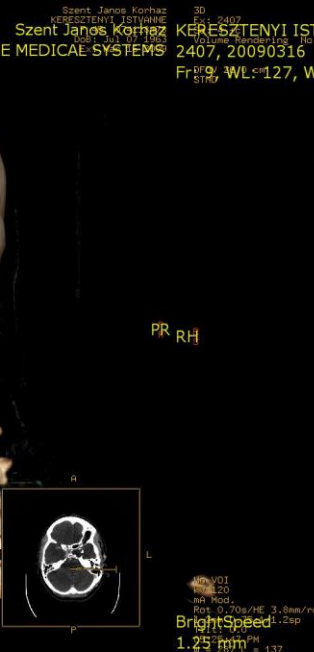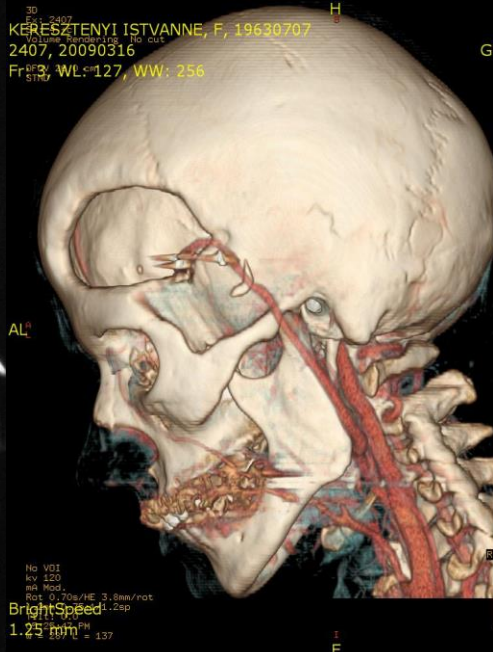
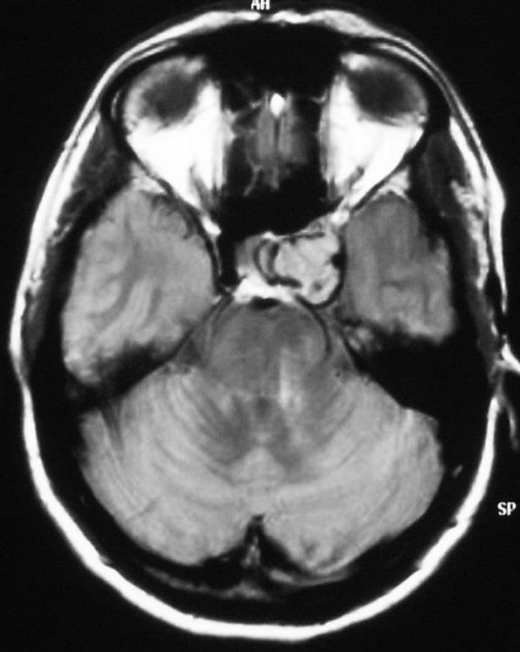
2010.03.04

Moya-moya – sebészi megoldás

Fenőtt: anastomosis

Gyerek: EDAS





42N

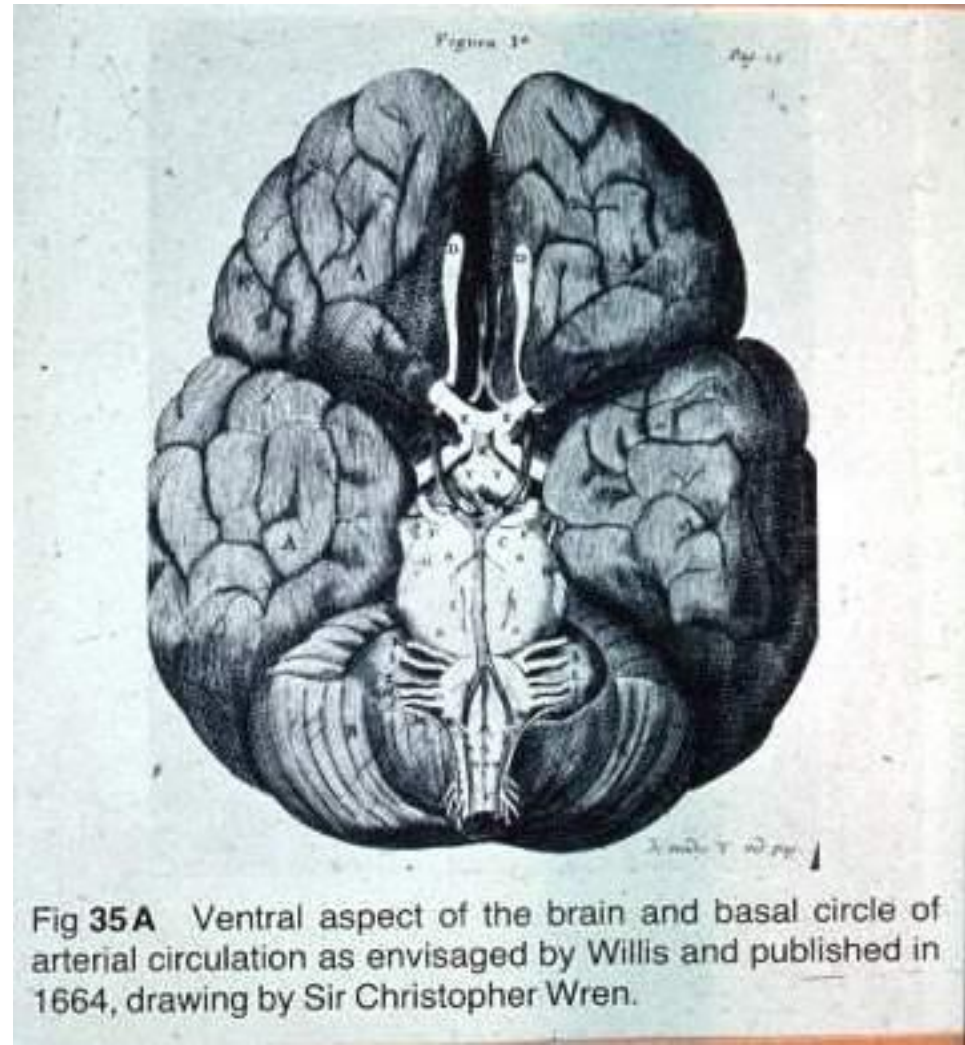
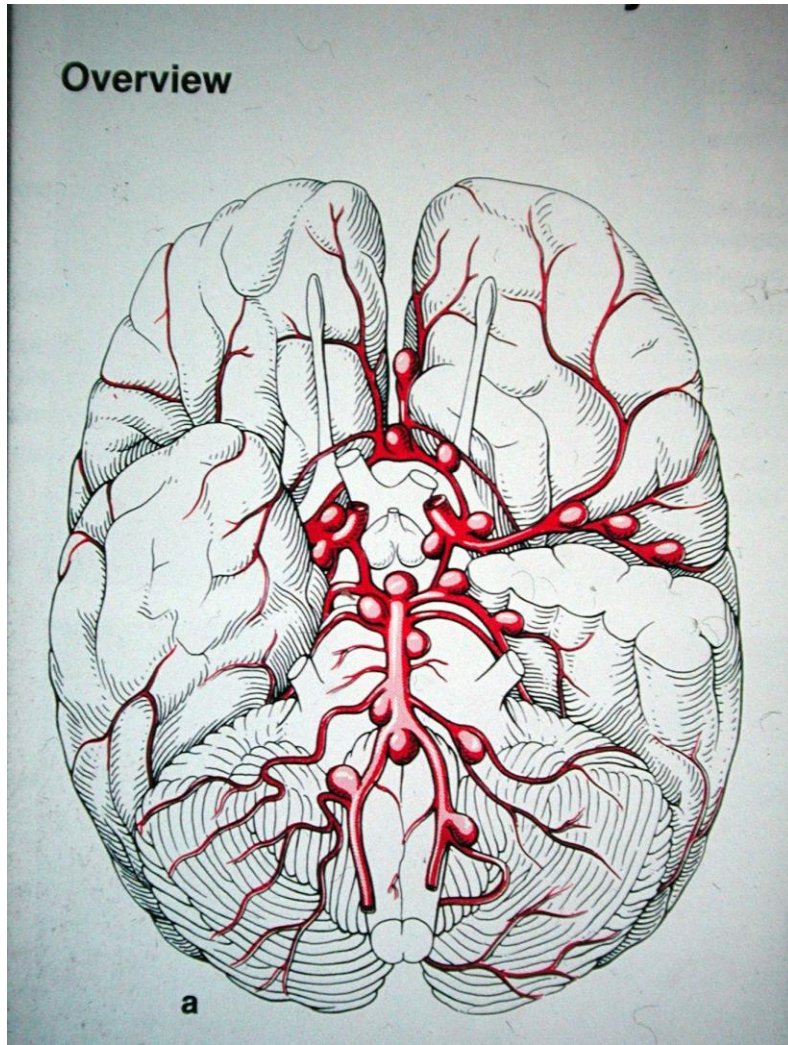
High flow
vena graft
bypass

Subarachnoidalis vérzés - aneurysmák

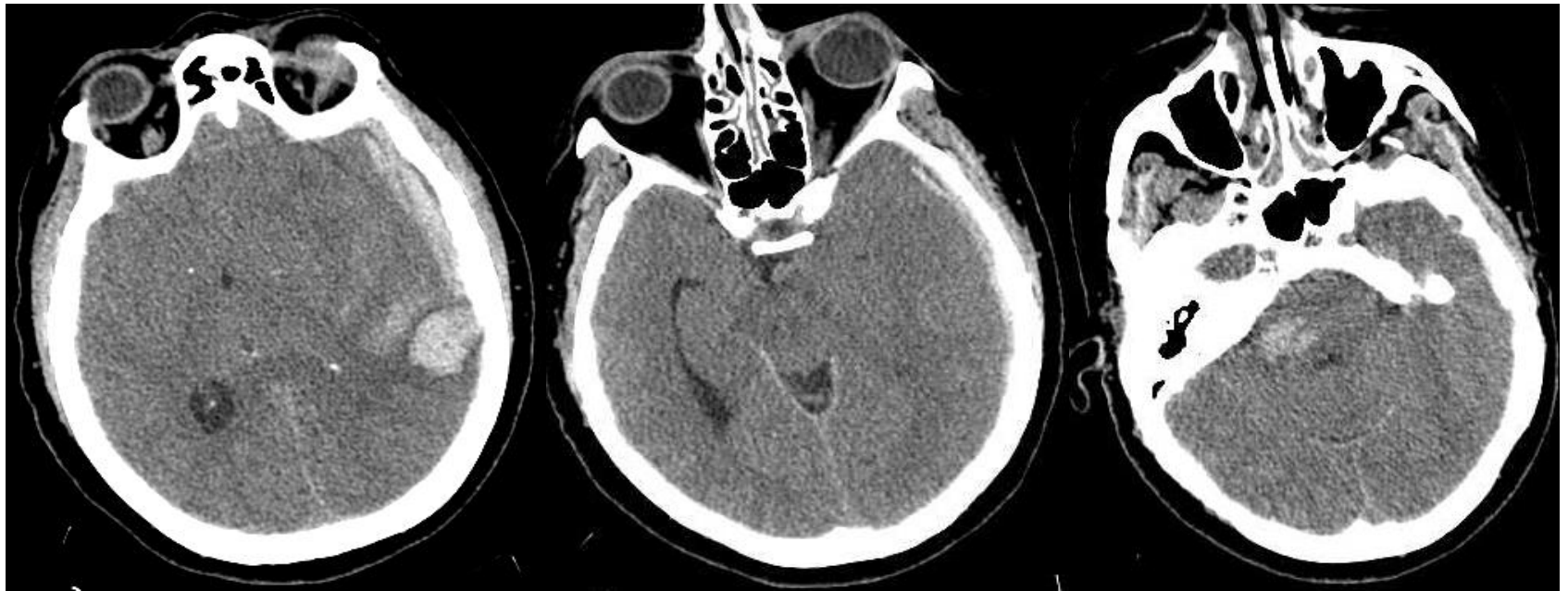
- Gyakoriság: 6-16/év/100000 lakos
 - Kockázati tényezők: kor, nem, dohányzás, kezeletlen hypertonia
- Meg nem repedt aneurysma ruptura
 - valószínűsége 1-2%/év
 - Függ a mérettől

Aneurizmák

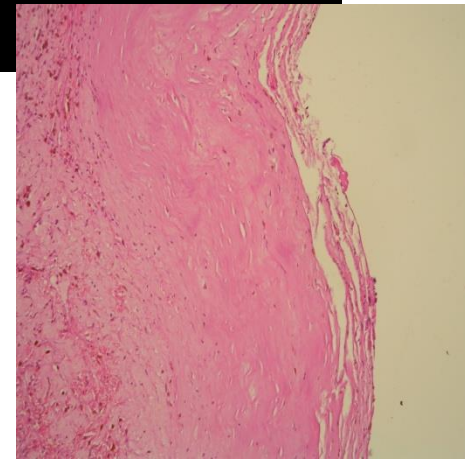
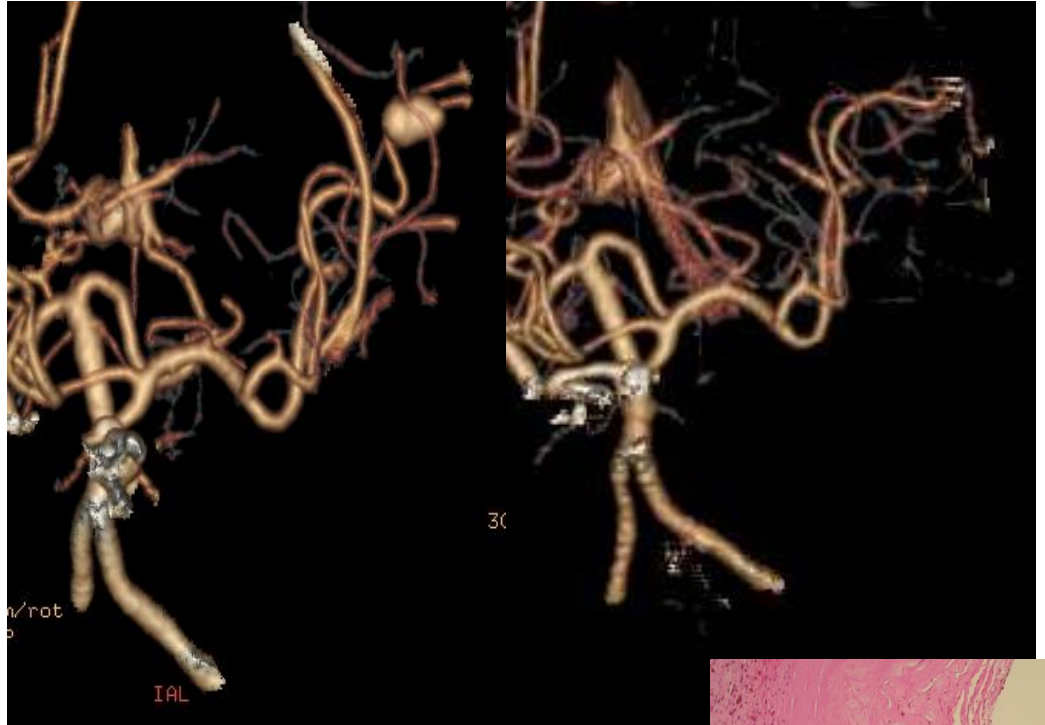
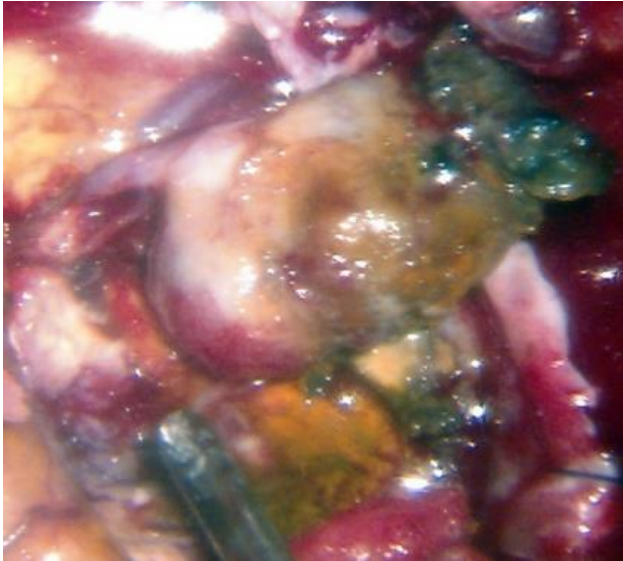
Előfordulás



Perifériás a.cer.med. aneurysma ritka esete 1.



Perifériás a.cer.med. aneurysma ritka esete 2.



Aneurysmák kezelése

- Alapelv: aneurysmát ki kell rekeszteni a keringésből
- Direkt műtéti (clippelés)
 - Biztonságos (sok évtizedes tapasztalat)
 - Nagyobb kockázat
- Endovascularis (coiling)
 - Nincs még hosszú idejű tapasztalat
 - Kisebb kockázat
- Vasospasmus

Aneurizmák műtéti kezelése

Mikrosebészet

- Mikroszkópos műtétek
- Minimálisan invazív műtét-vezetés
 - Mikroszkópos sebészi anatómia
 - Mikrotechnika (műszerek, clipek)
- Korszerű neuroanesztézia

Aneurizmák műtéti kezelése

Mikrosebészet - feltárás

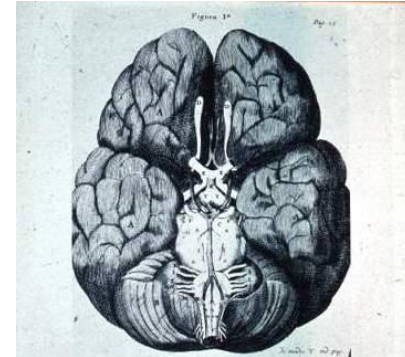
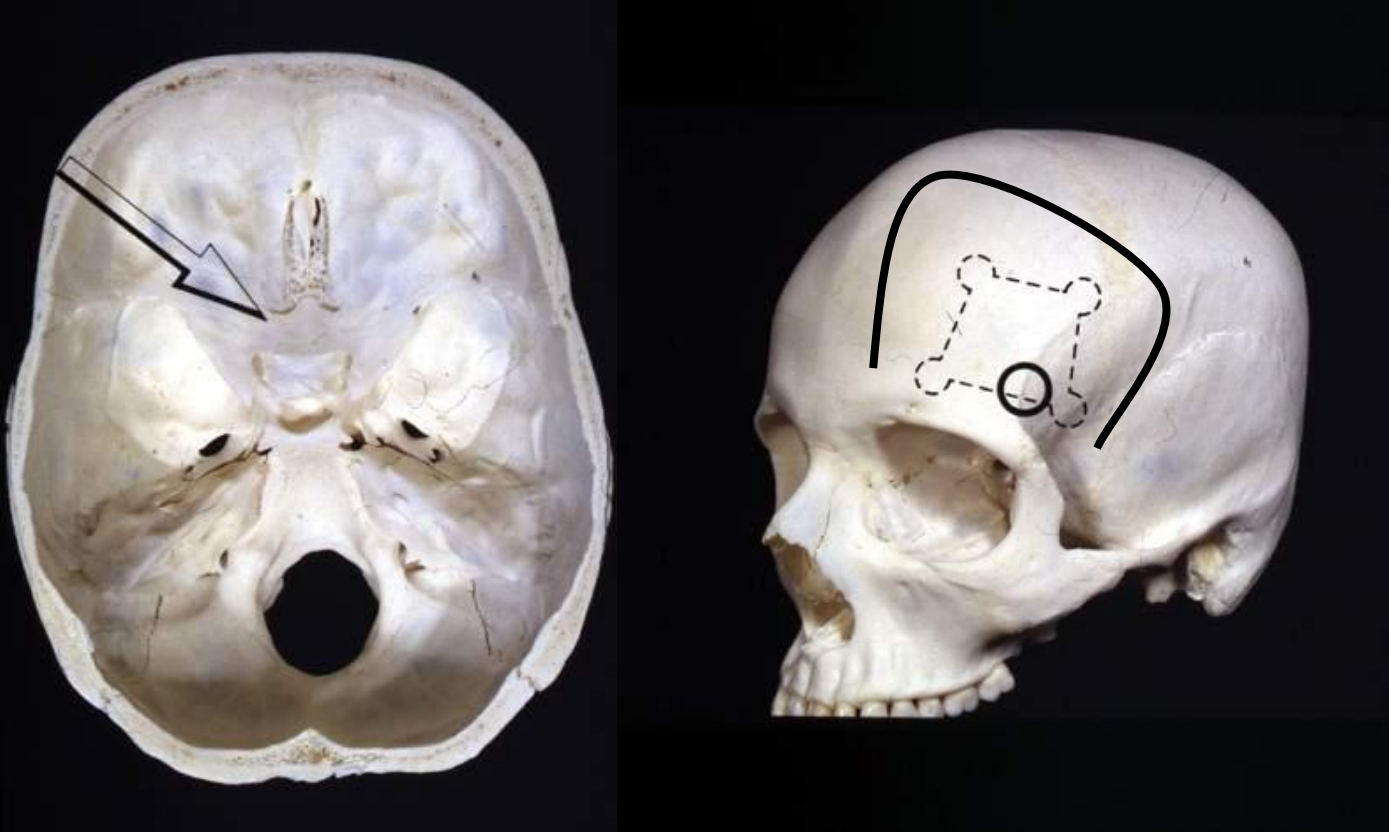
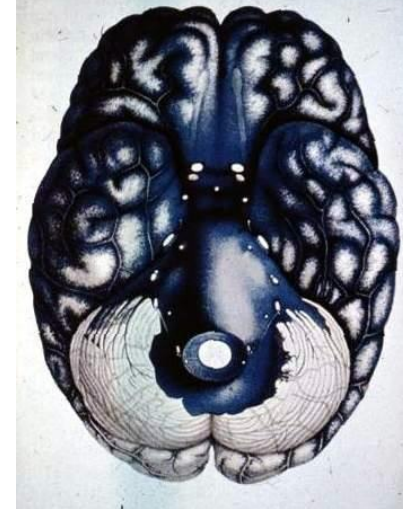
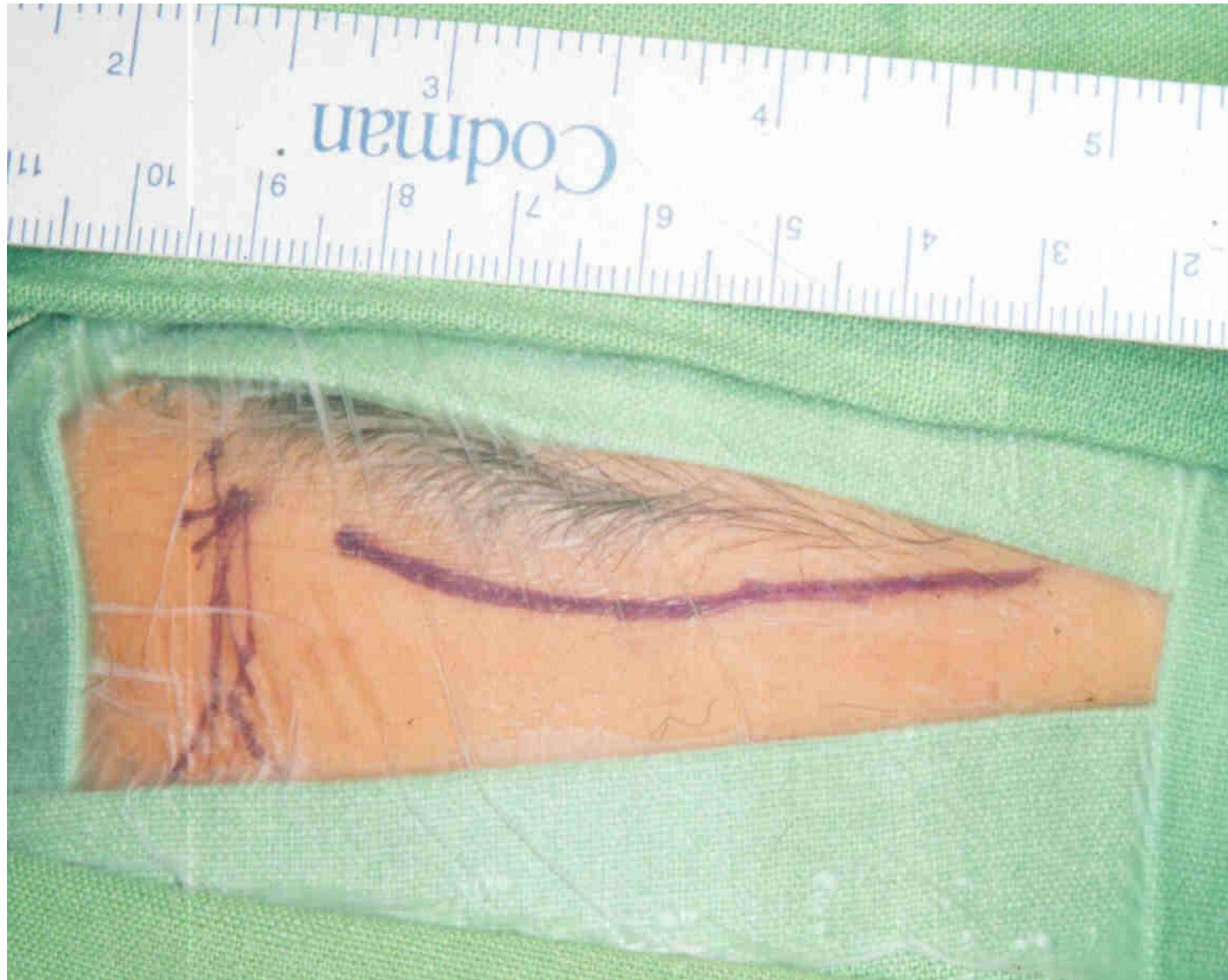

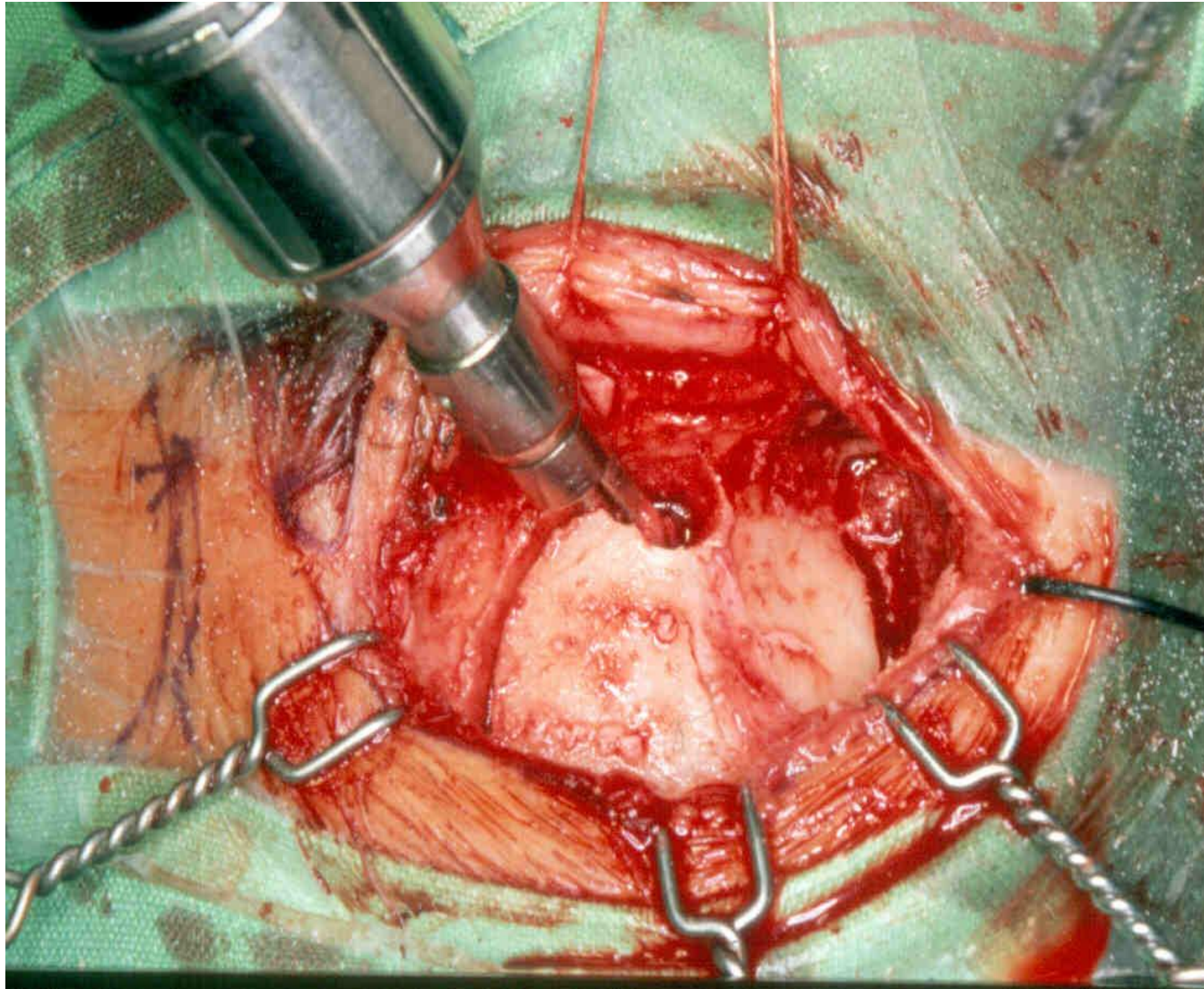
Fig 35A Ventral aspect of the brain and basal circle of arterial circulation as envisaged by Willis and published in 1664, drawing by Sir Christopher Wren.



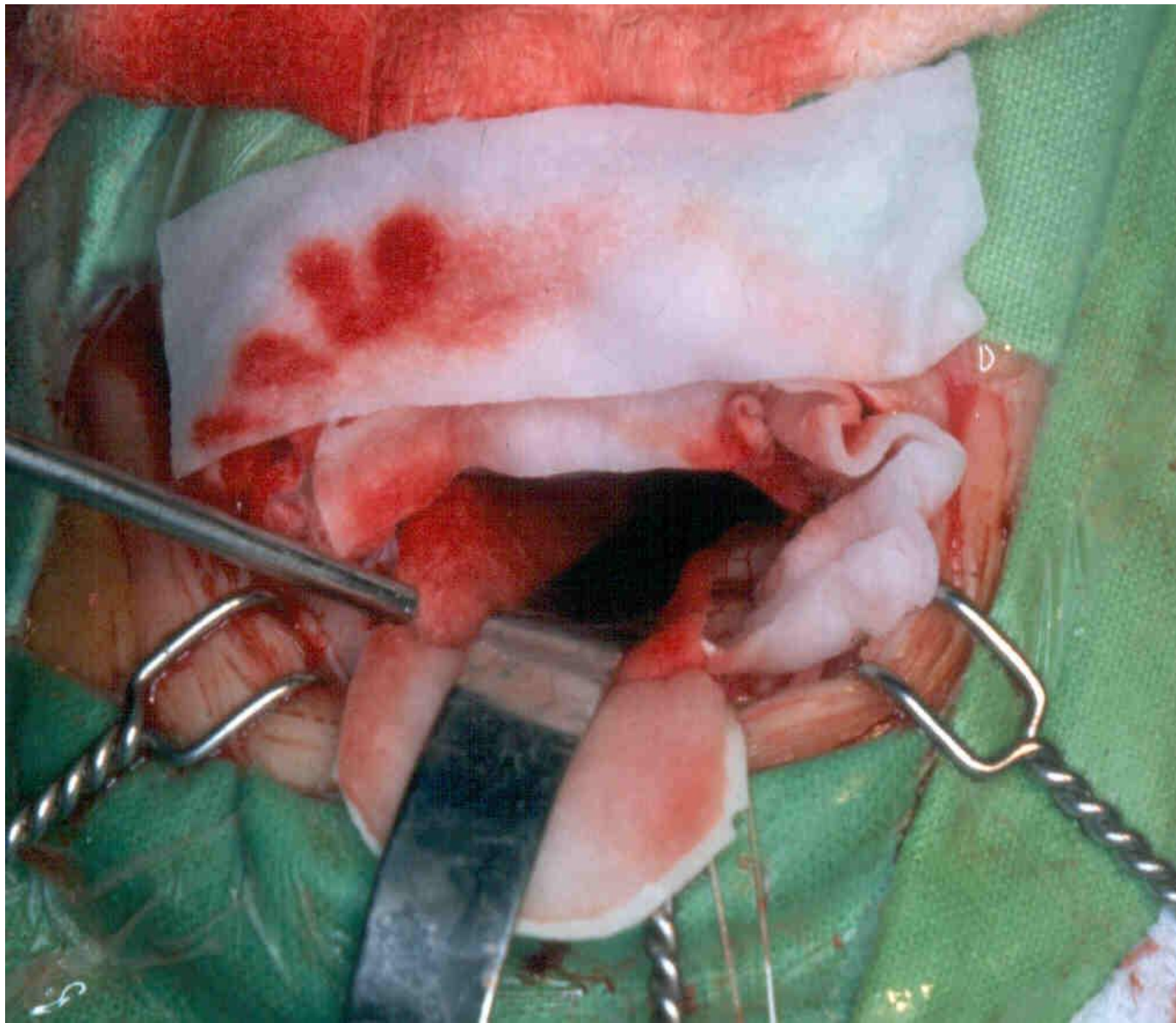
Supraorbitalis (superciliaris) bőrmetszés



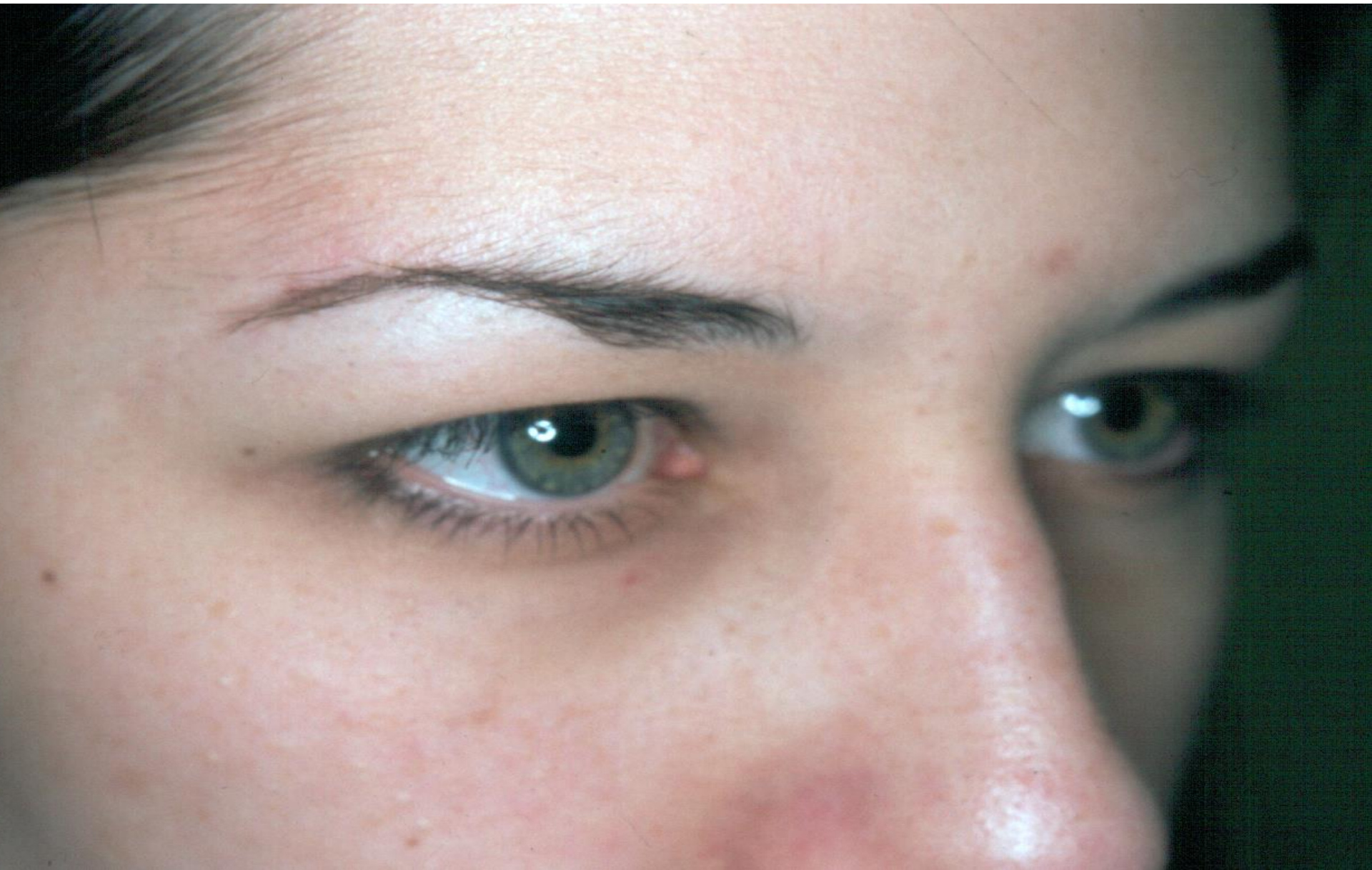A csontablak (craniotomia) mérete

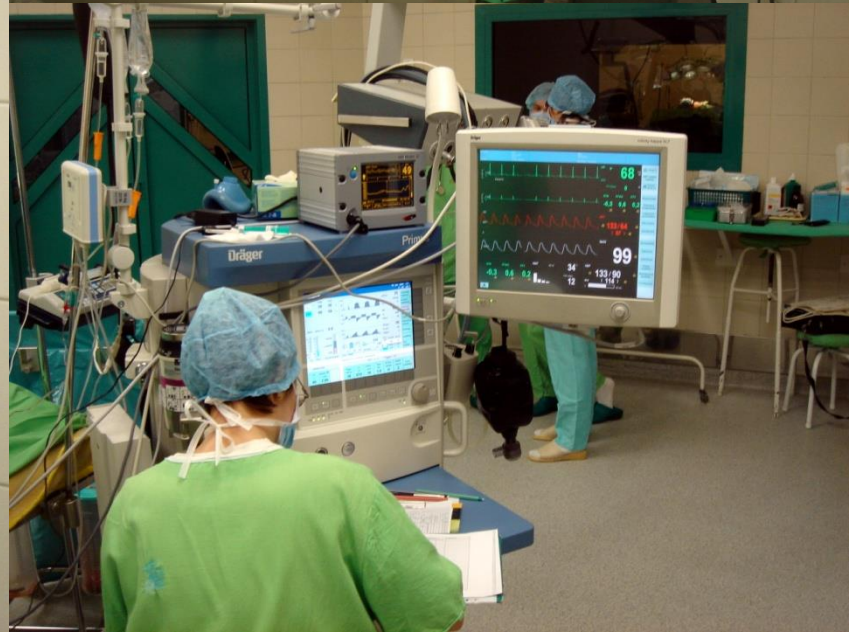
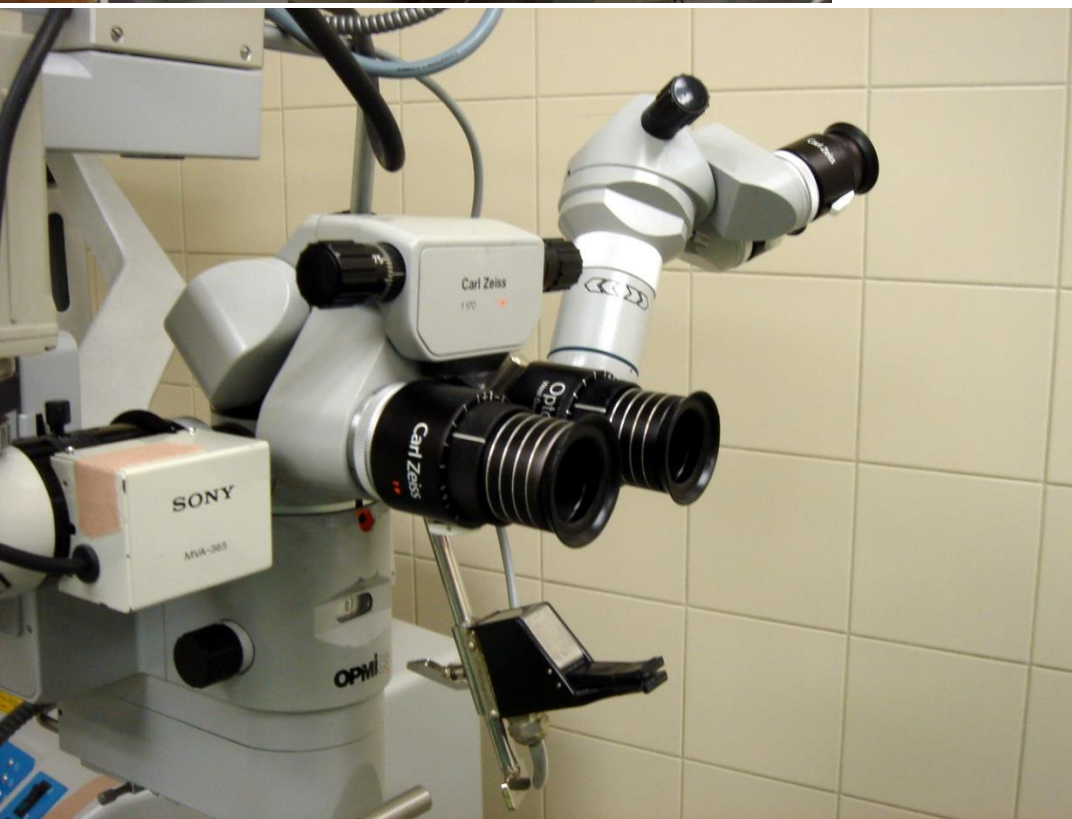
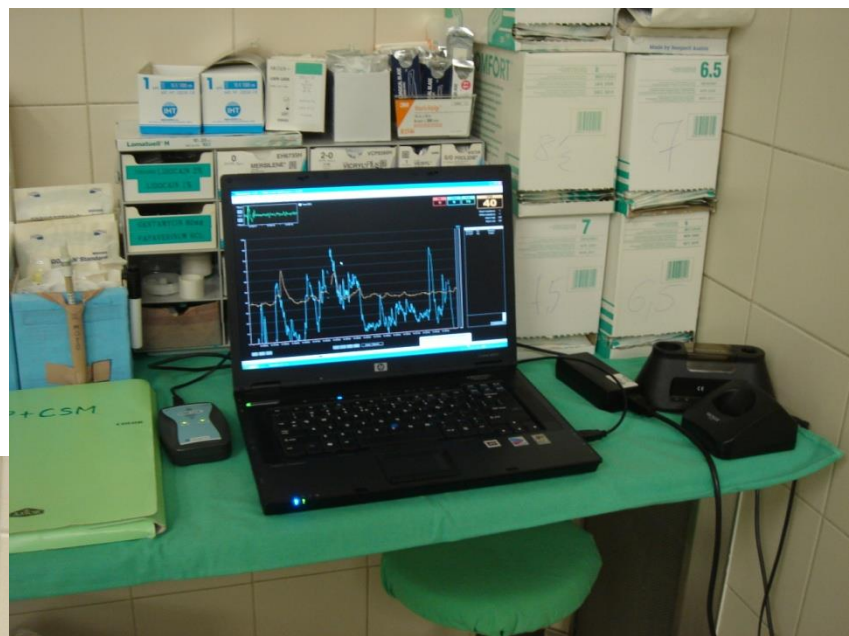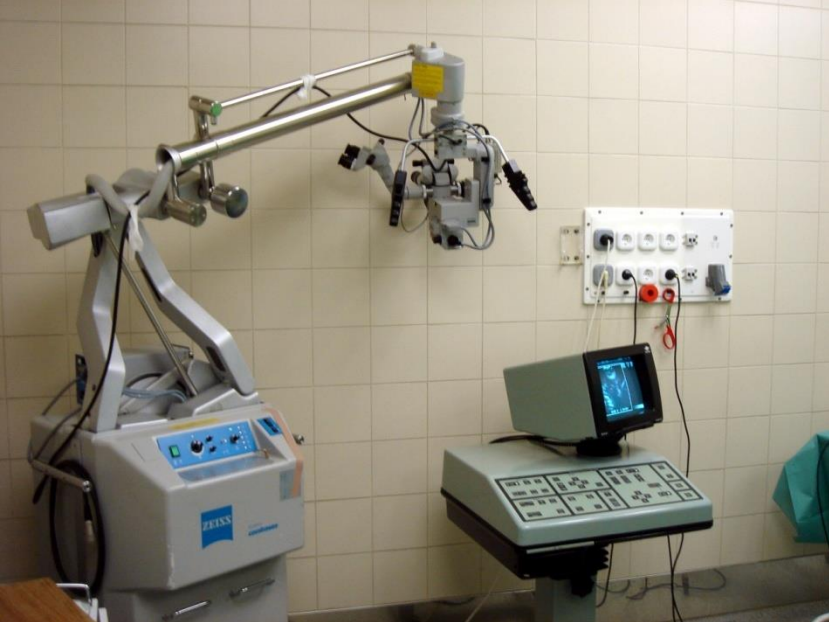Duranyitás

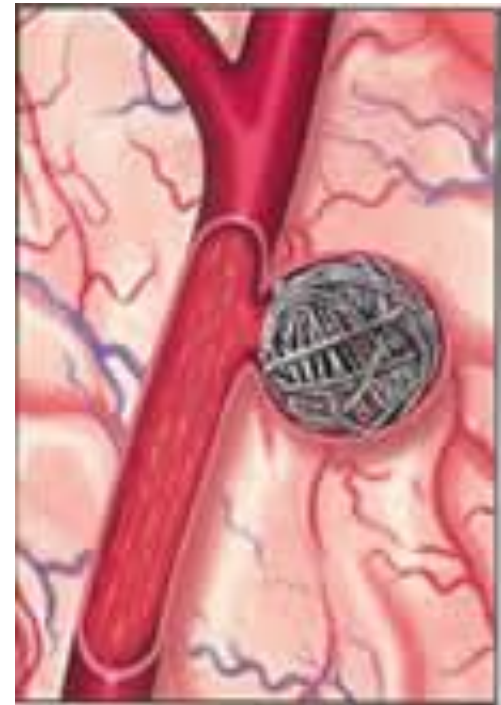
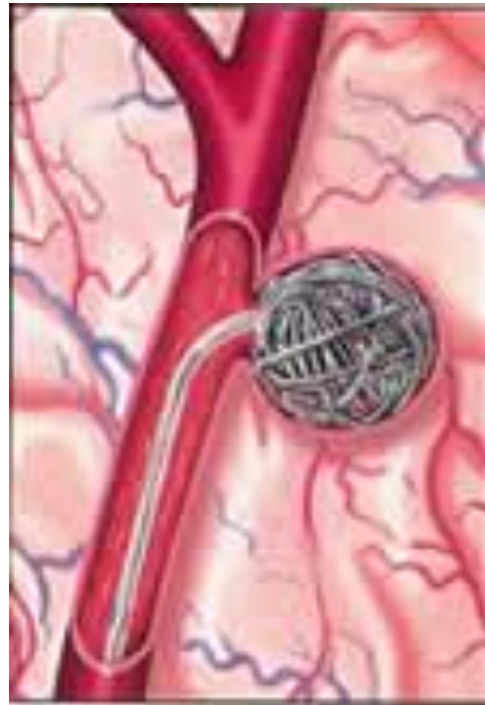
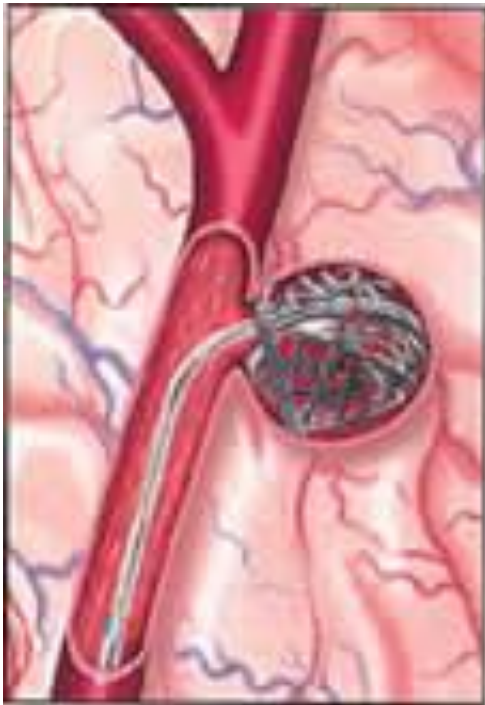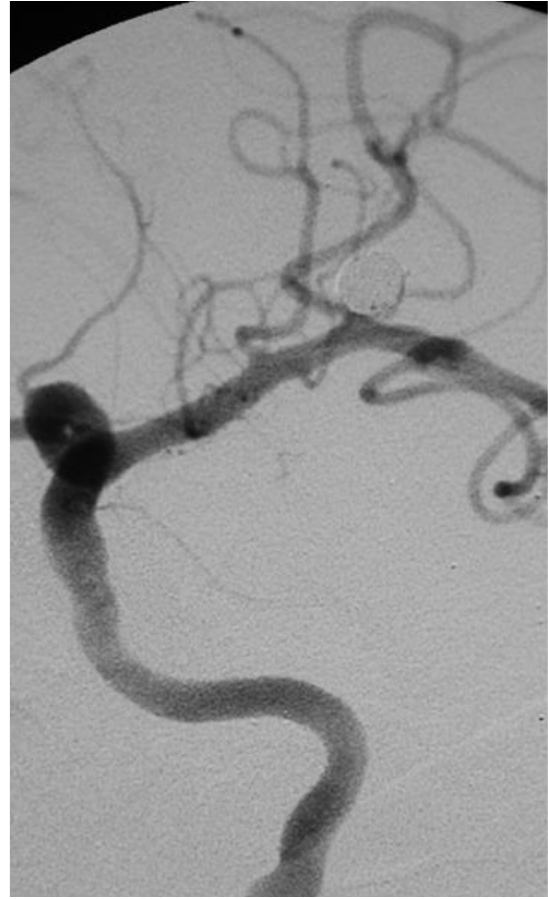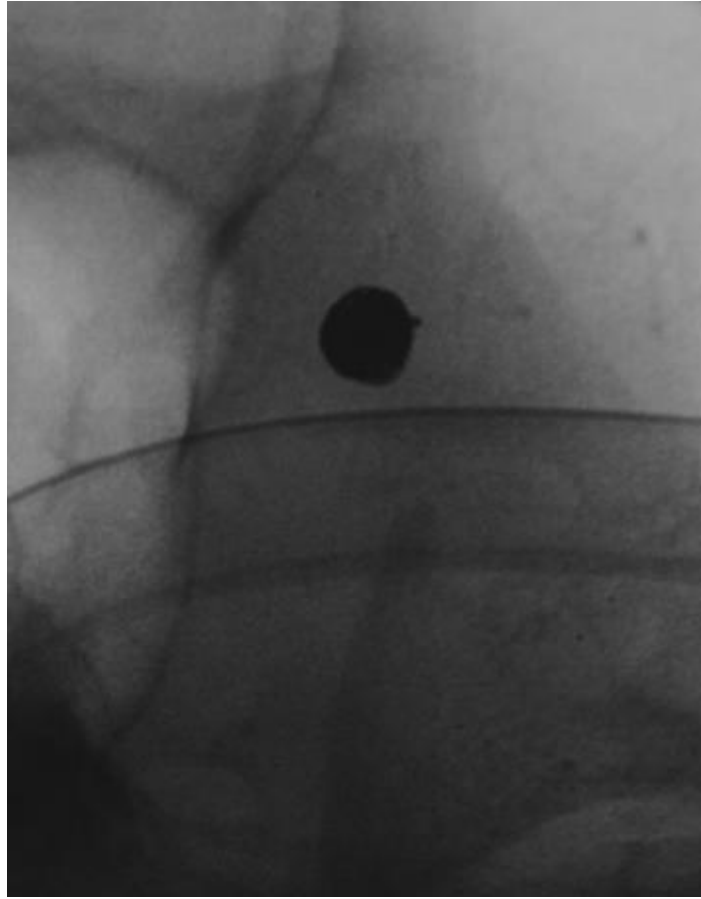
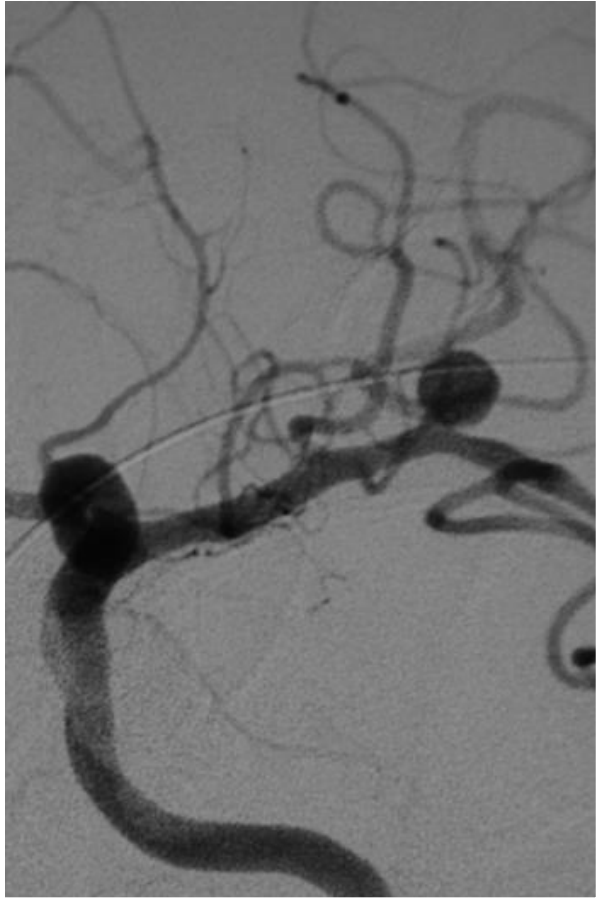
3 hónappal műtét után

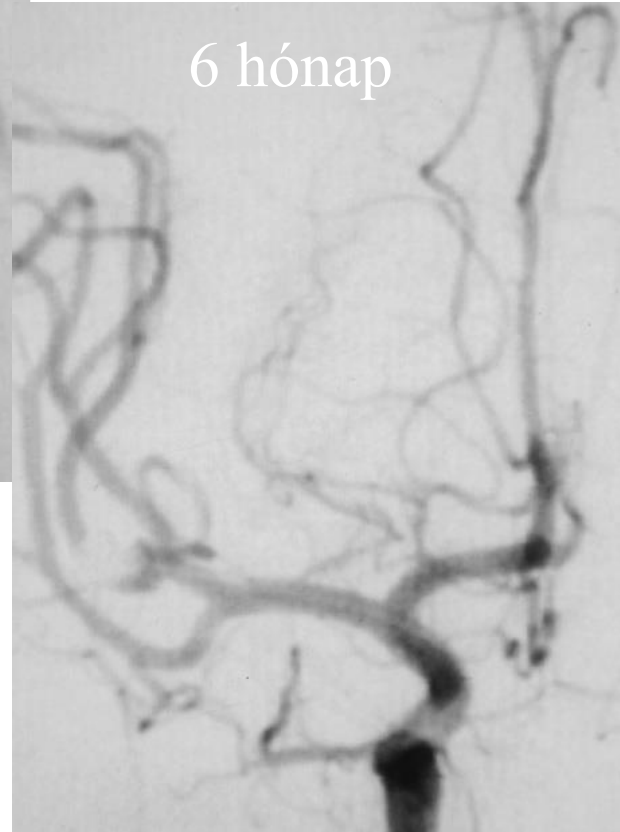
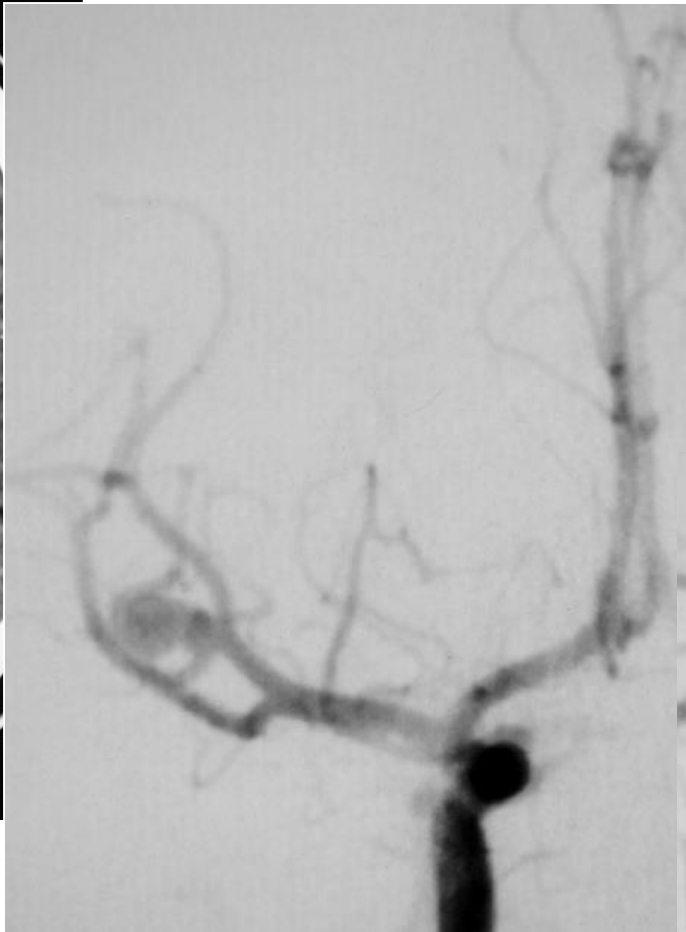
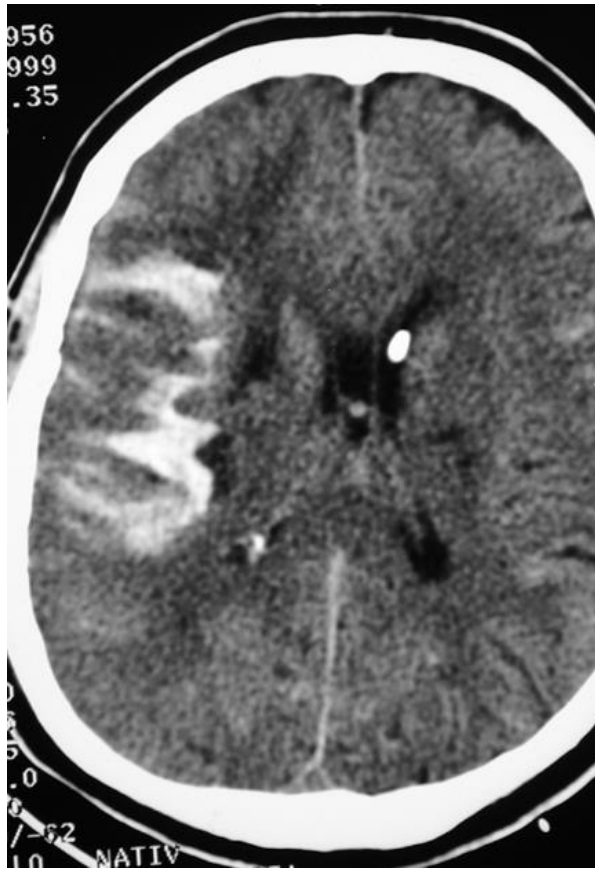



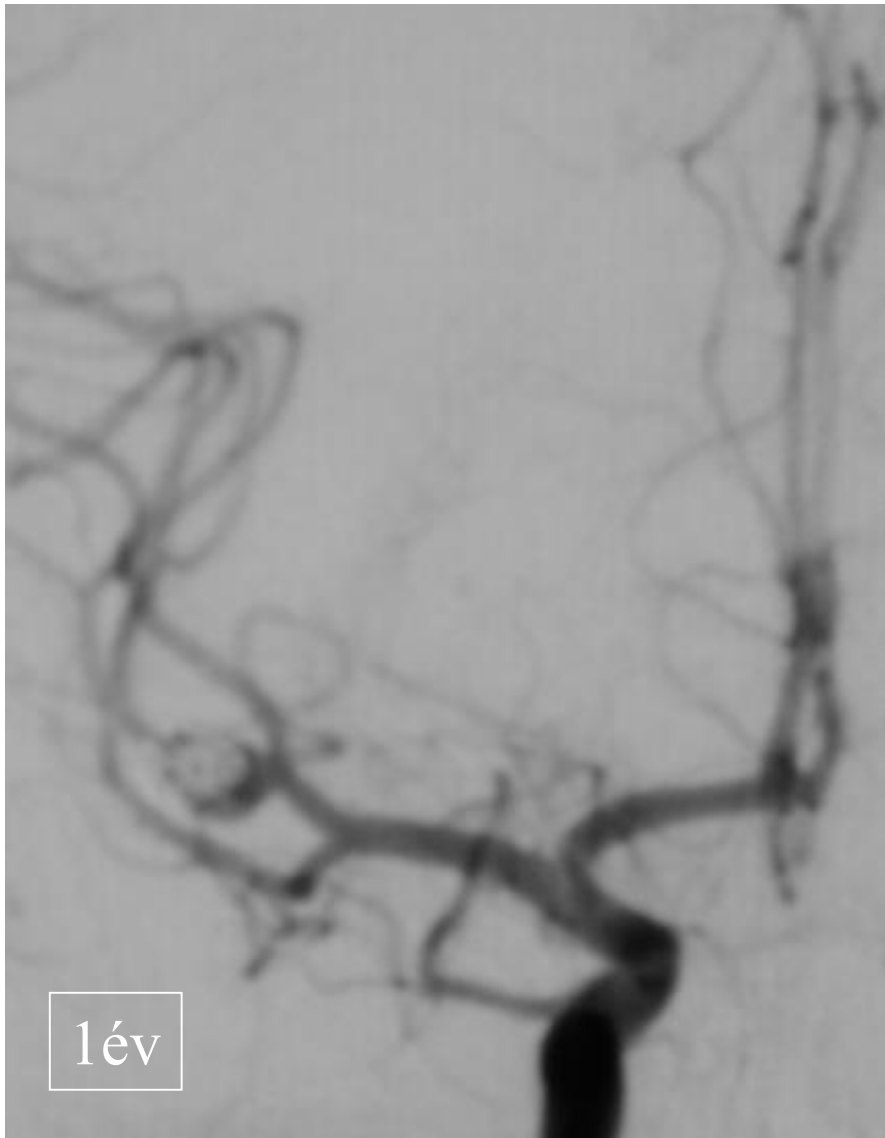
Aneurysma elzárása mikrospirálokkal



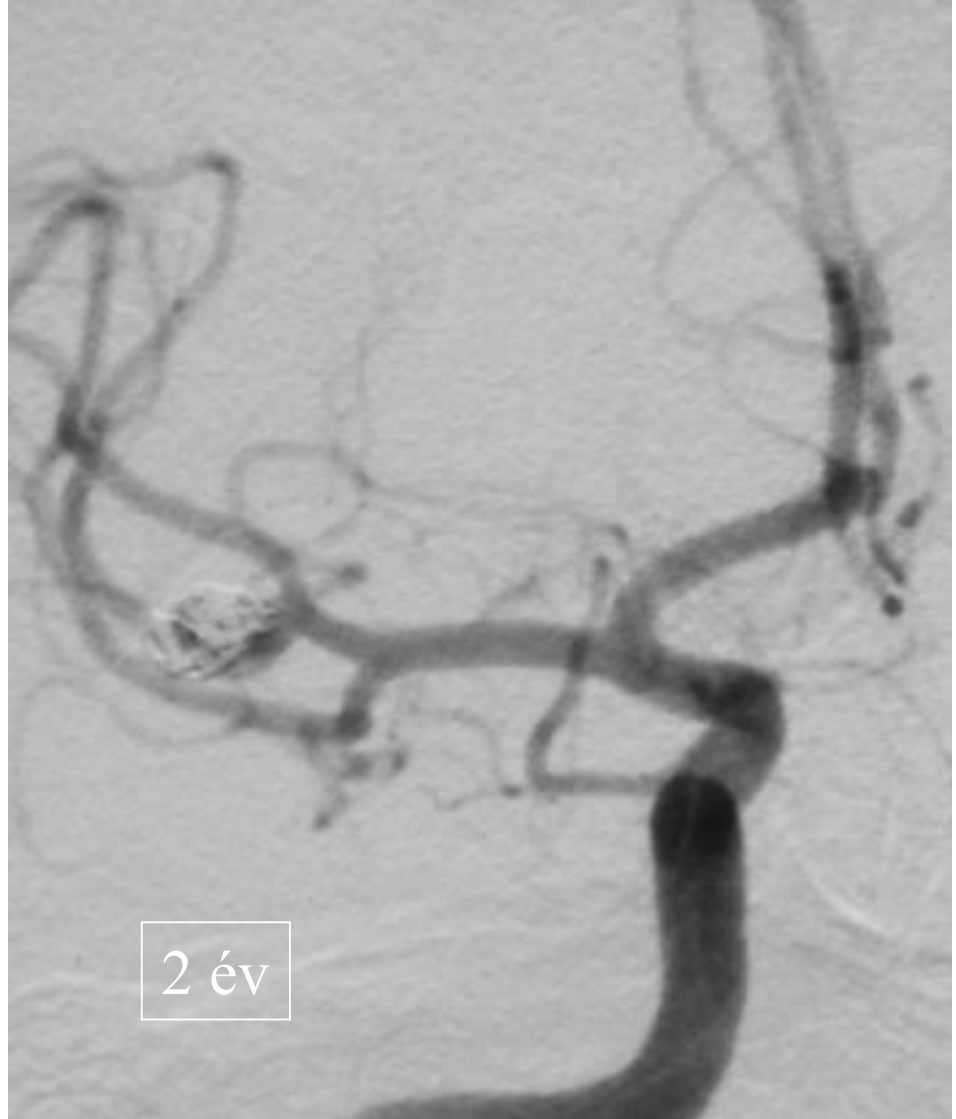



Eset #6 43F HH3



1 év



2 év

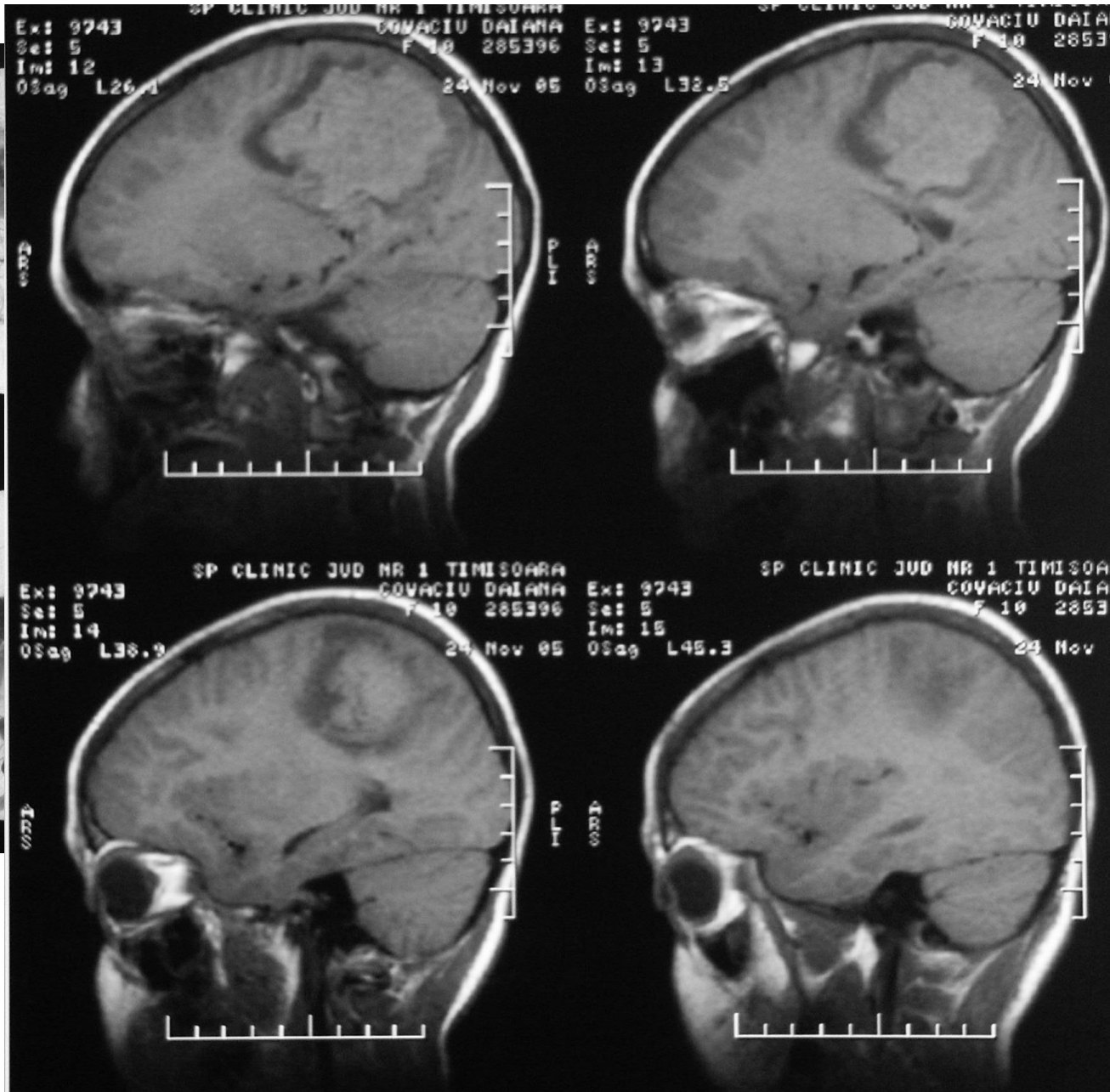
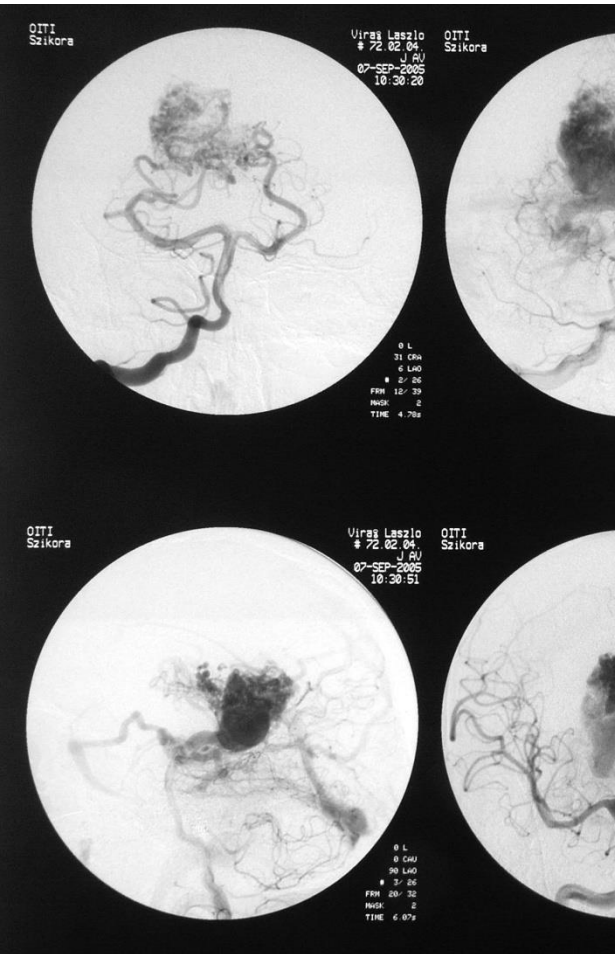
Angiomák

high flow A-V malformatio

- Kezelés: kombinált, ún. Multimodális
 1. Endovascularis embolisatio
 2. Maradvány eltávolítása direkt műtéttel – vagy
 3. Sugársebészet (kicsi, nem vérzett)

Eredmények kiválóak, alacsony mortalitás és morbiditás

Angiomák

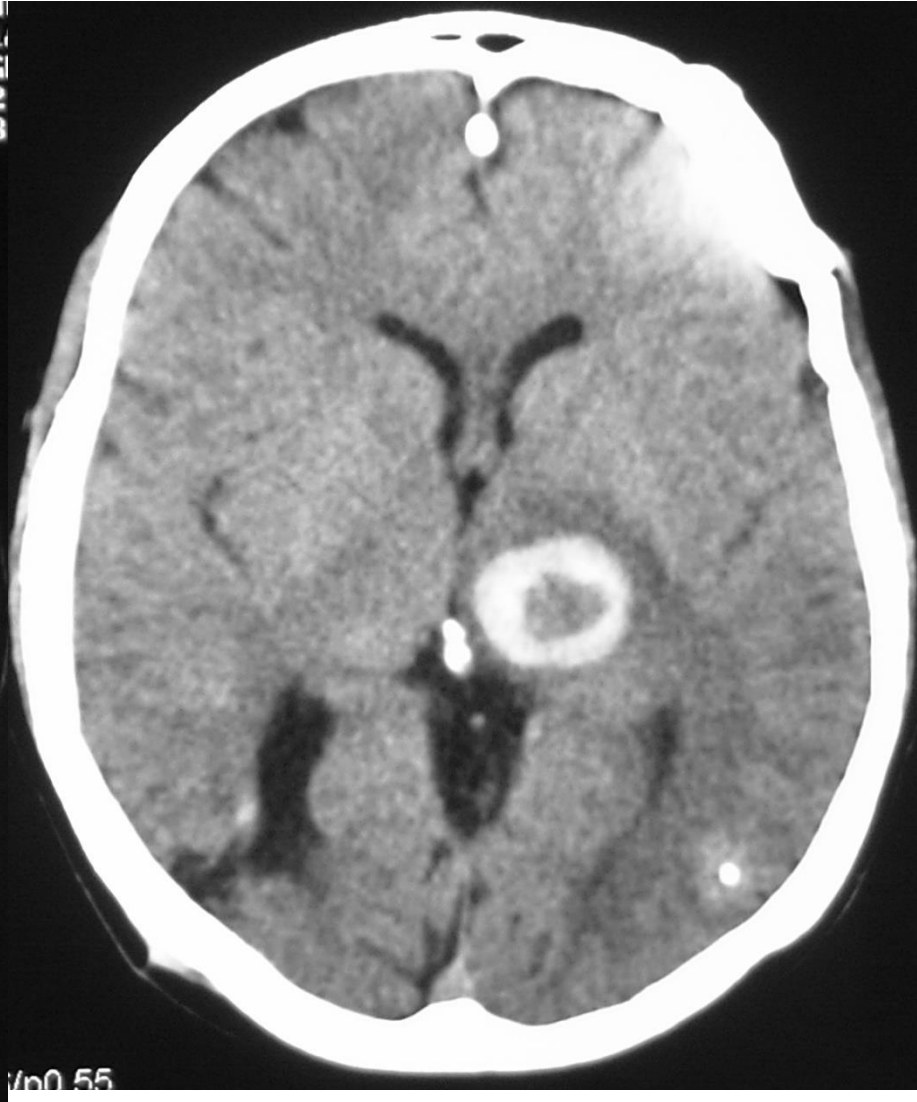
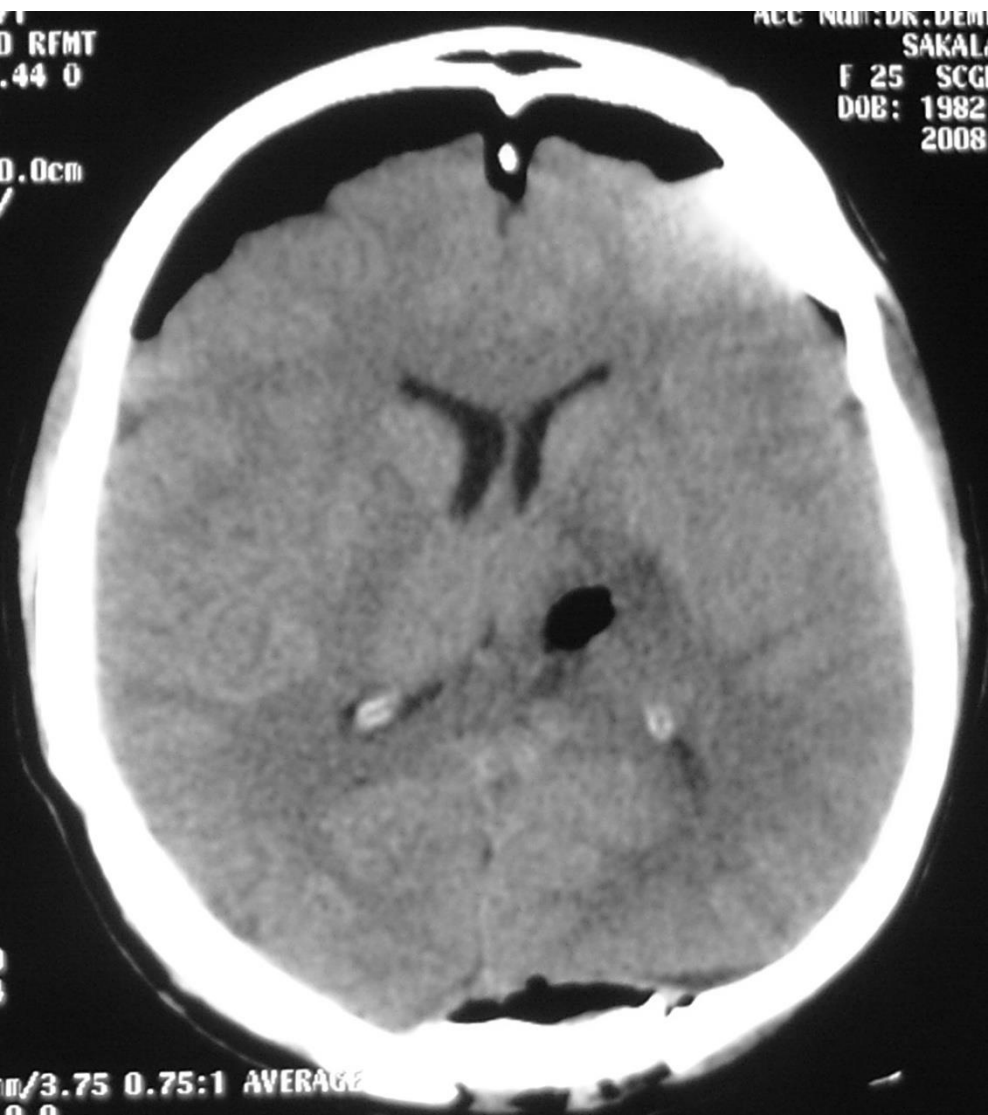
Cavernomák

low flow A-V malformatio


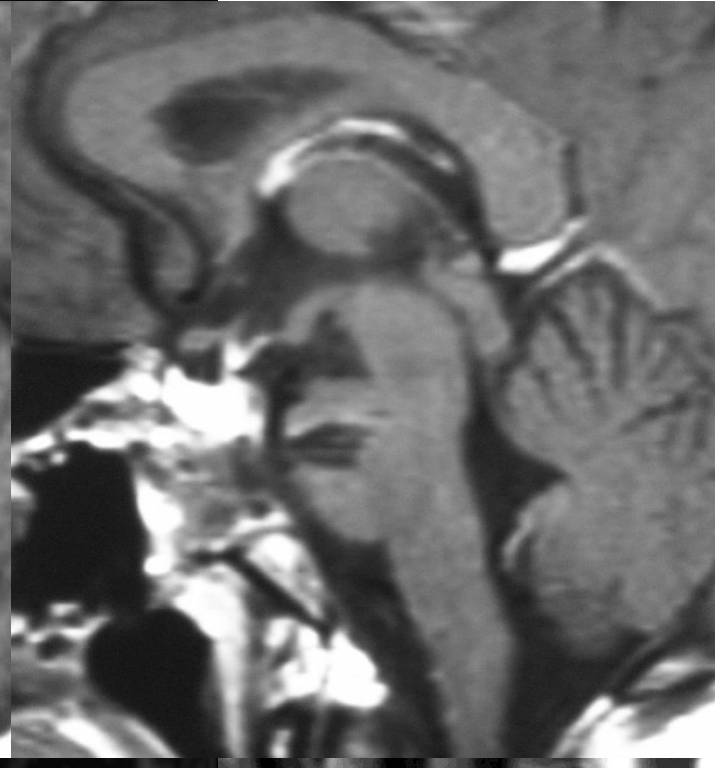
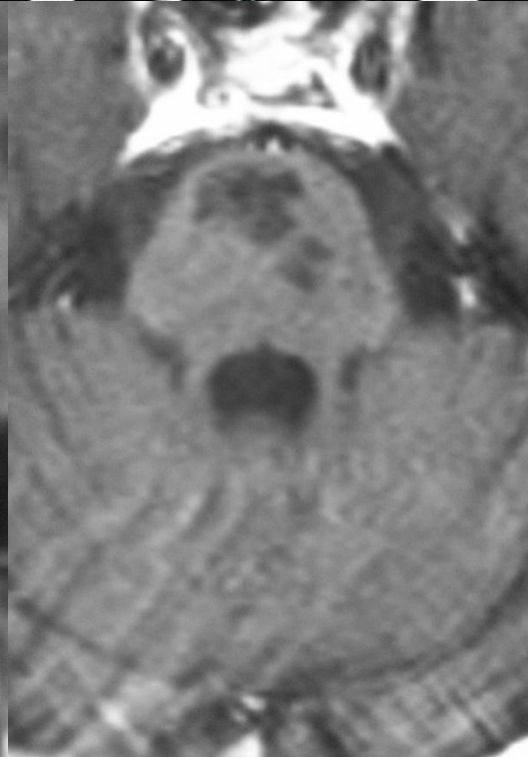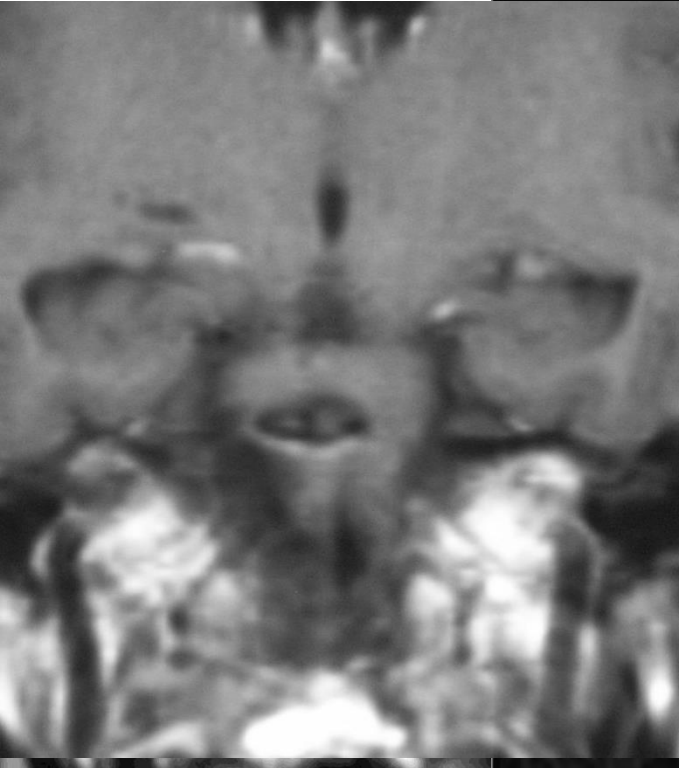

- Bárhol előfordulhat a központi idegrendszerben, akár többszörösen is
- Fokozottan vérzésre hajlamos
 - Bernoulli törvény
- A vérzett cavernomákat meg kell operálni
 - Nehézséget jelenthet a lokalizáció

21é N



Pons cavernoma esete

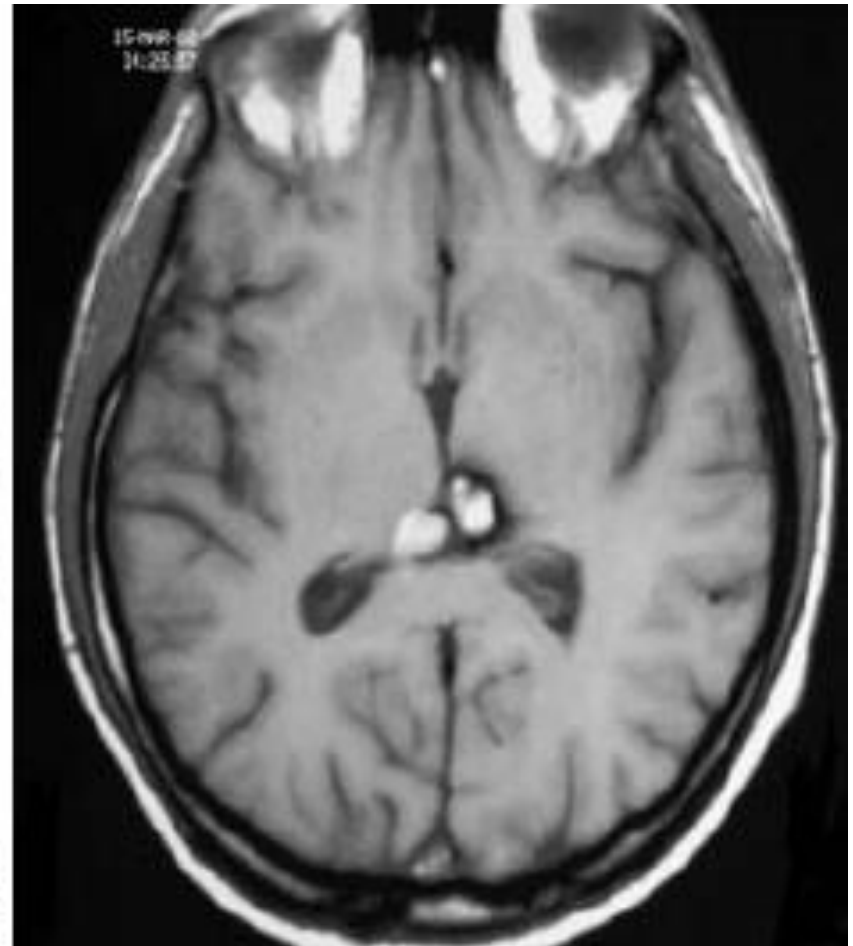
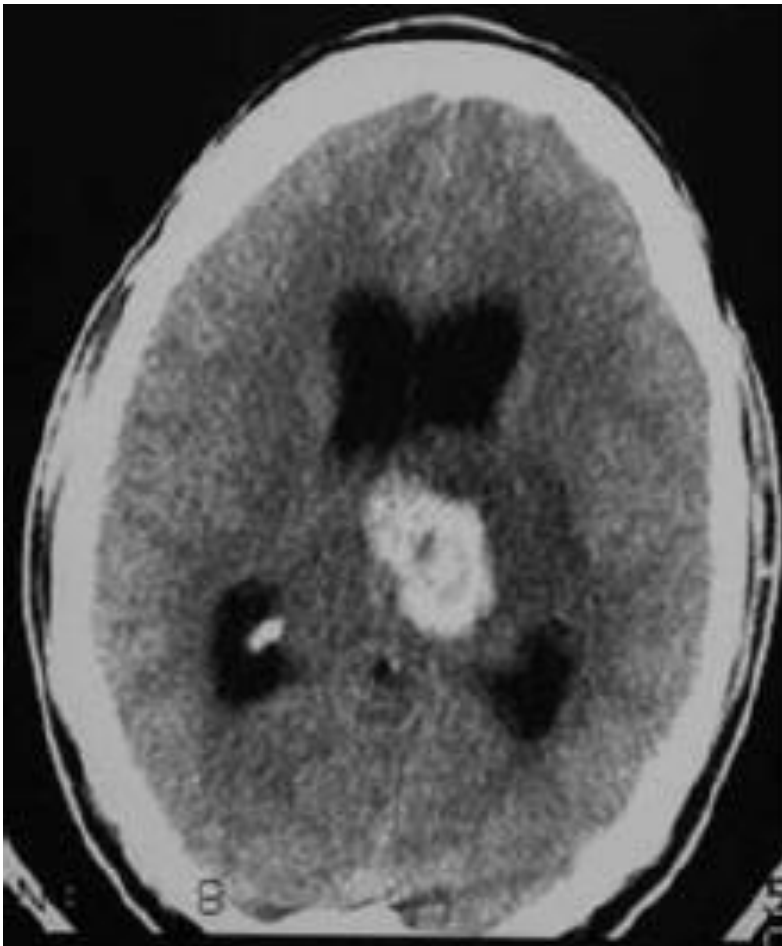
31N



Esetismertetés

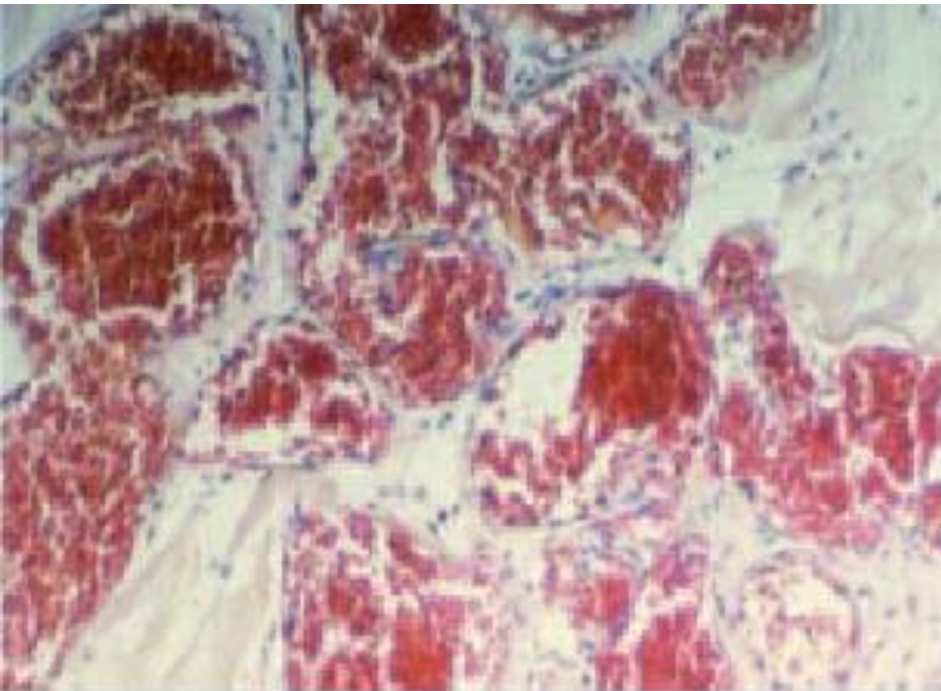
(tumornak gondolt cavernoma)

26F

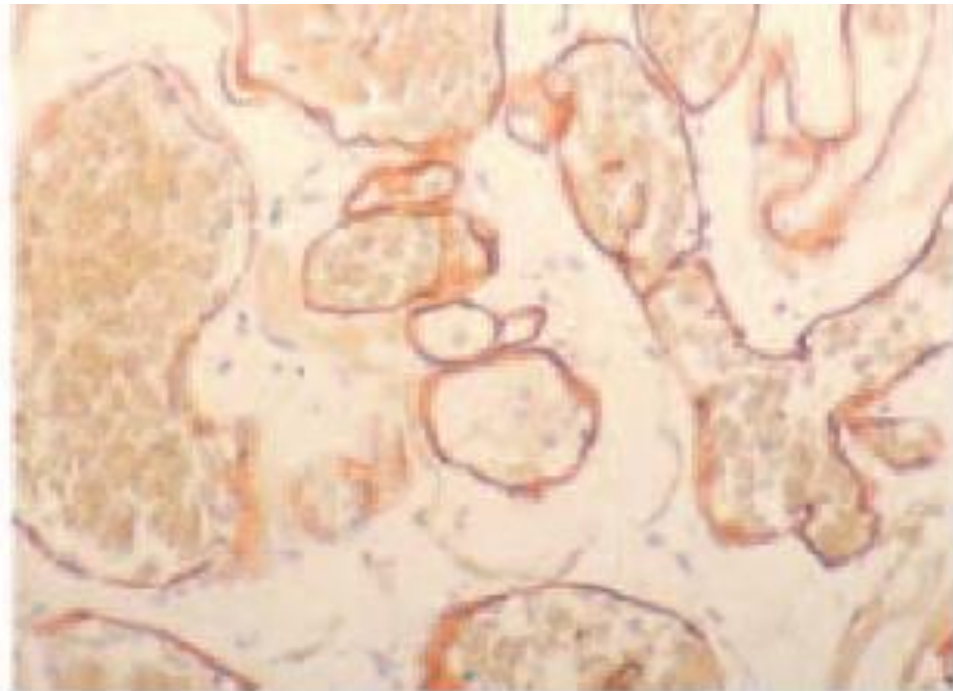


Szövetteni feldolgozás

Normál cavernoma szövetteni képe

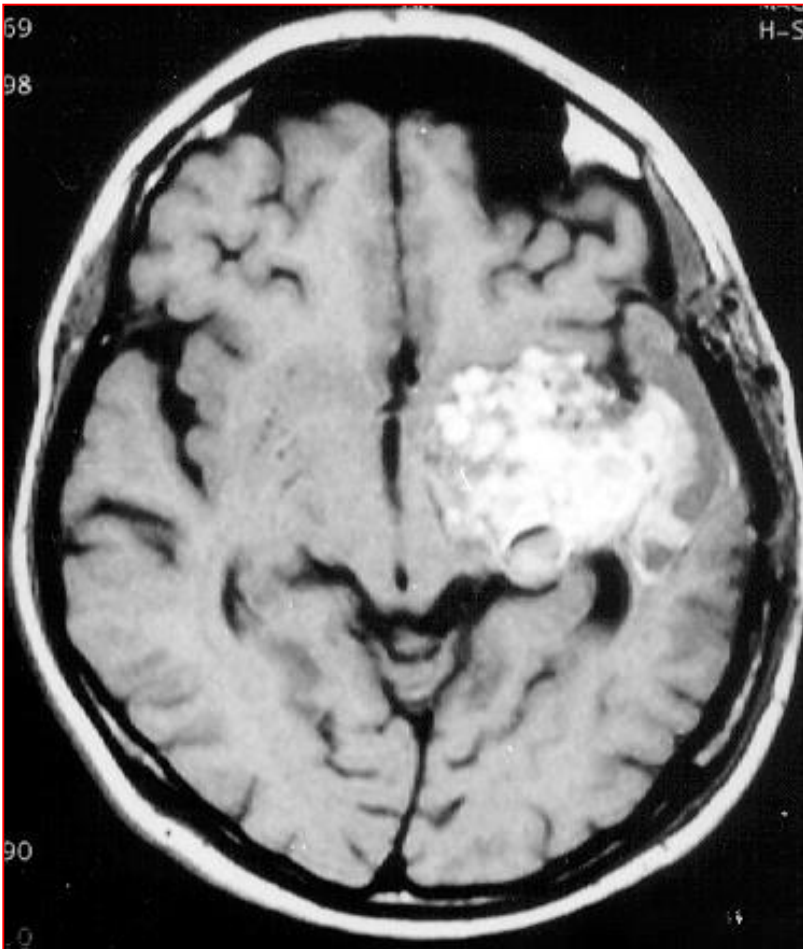

HE x 200

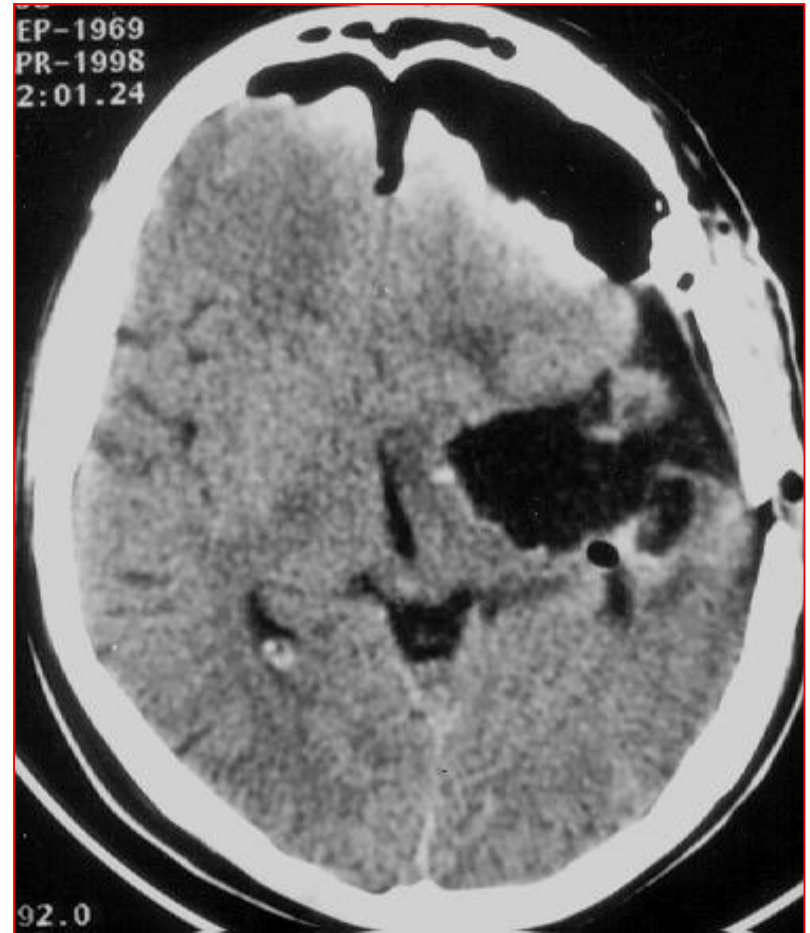


CD34 x 200

Temporo-medialis cavernoma; N 29é



preop



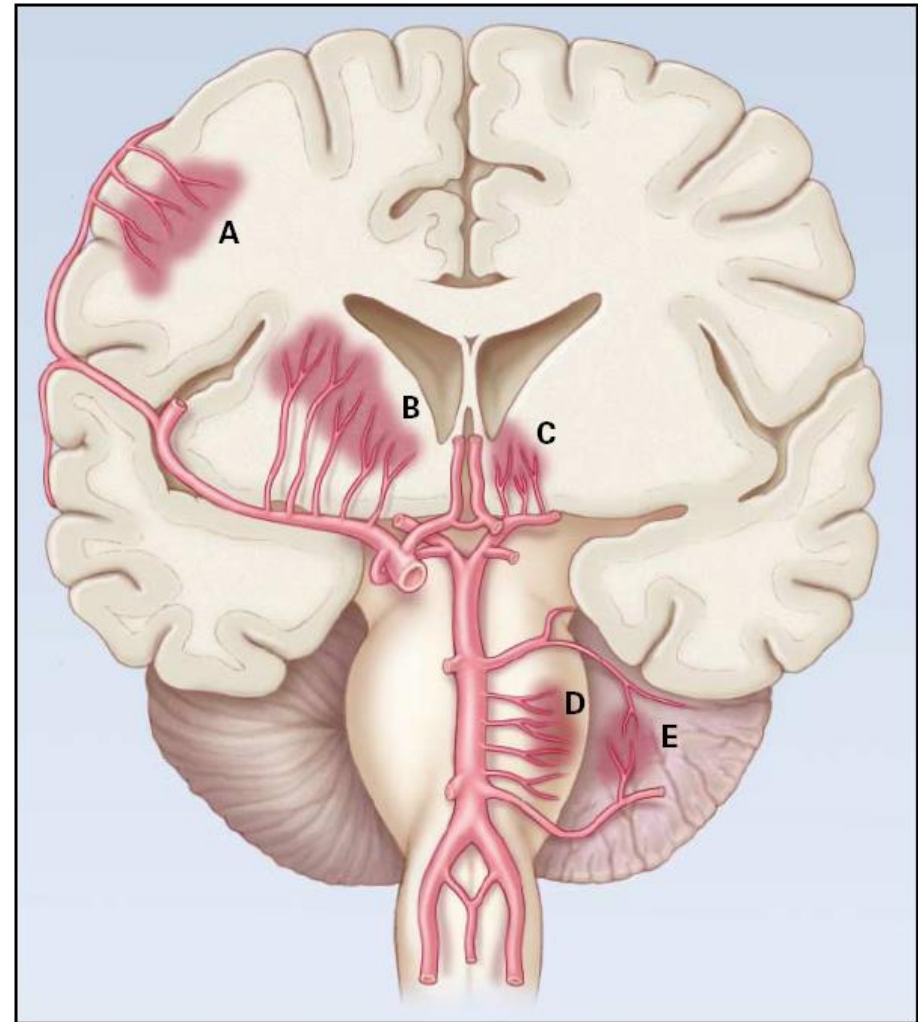
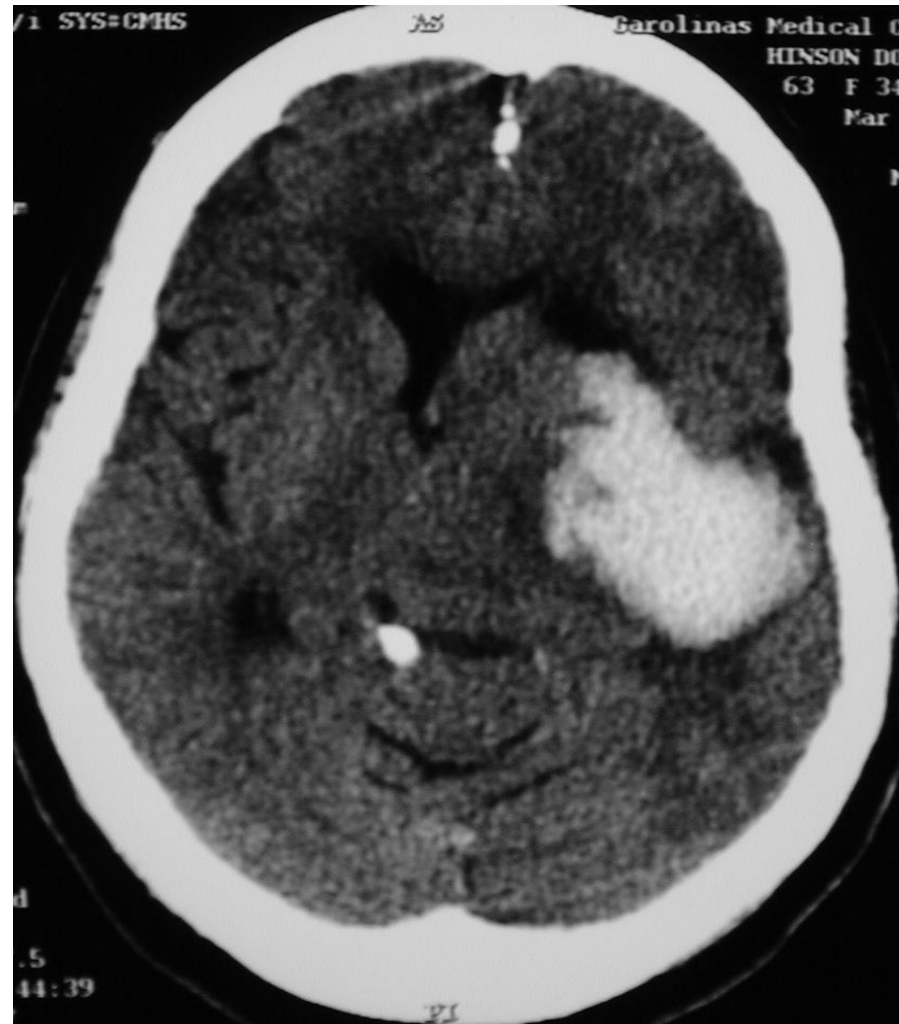postop

Állományi vérzések

- Ellátásuk stratégiája ma sem megoldott
 - Sebész-technikailag nem jelent problémát!
 - Nincs egyértelmű válasz arra, hogy mikor és mit

Intracerebralis haematoma

(nem malformatio okozta)



Intracerebralis haematoma sebészete



"Nurse, get on the internet, go to SURGERY.COM, scroll down and click on the 'Are you totally lost?' icon."

IC haematoma sebészet

- Rationale:
 - A térszűkület megszüntetése
 - Az állományi vérömleny toxikus hatásának csökkentése
- Cél: az ischemiás szövet restitúciójának elősegítése

ICH betegek sebészi kezelésének szempontjai

- Kor (szocio-ökonómiai háttér)
- A vérzés helye (mély, hátsó scala)
- CT-vel igazolt térszűkület (térfogat)
- Neurológiai állapot és követés (tudat!)

Köszönöm a figyelmet!

