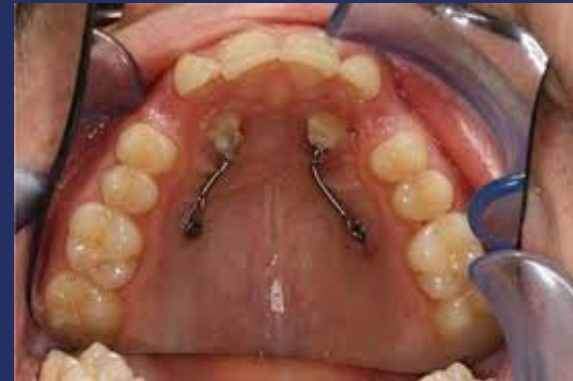
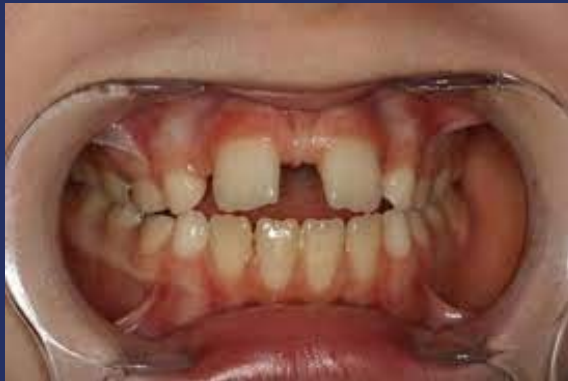
# Fogszabályozás tárgya, jelentősége összefüggései



Dr. Kaán László Miklós, egyetemi docens

Semmelweis Egyetem,  
Gyermekfogászati és Fogszabályozási Klinika

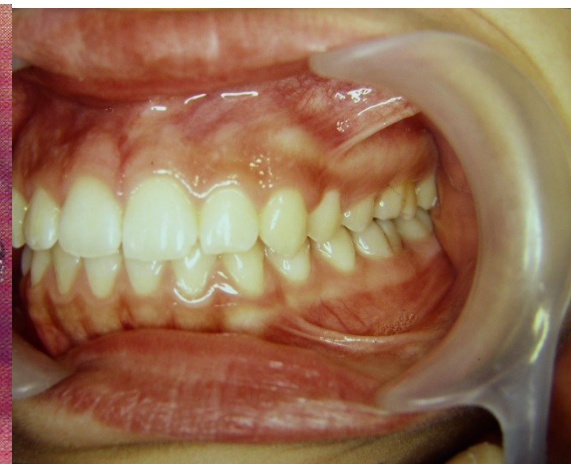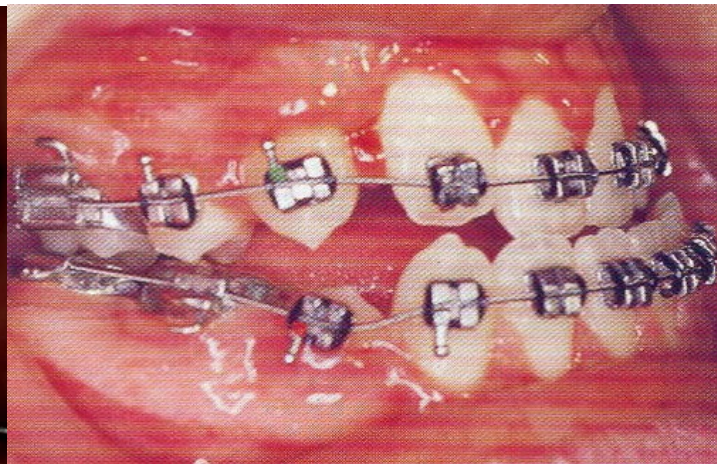

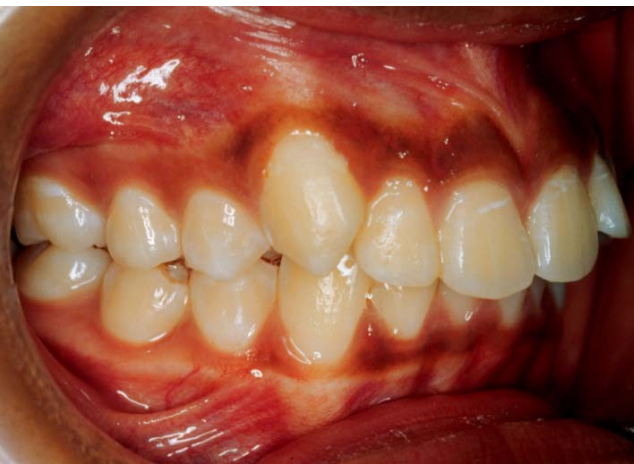
SEMMELWEIS  
EGYETEM 1769

# A FOGSZABÁLYOZÓ KEZELÉS CÉLJA

- Esztétikai panaszok kezelése
- Funkcionális problémák kezelése (rágás, beszéd, TMI, parodontális problémák – rossz okklúzió !!)
- Prevenció-szövetek károsodásának elkerülése (csont, ligamentumok, állkapocsizület stb)

(A páciensek elvárásait és a kezelési lehetőségeket összhangba kell hozni.)



# A fogszabályozás

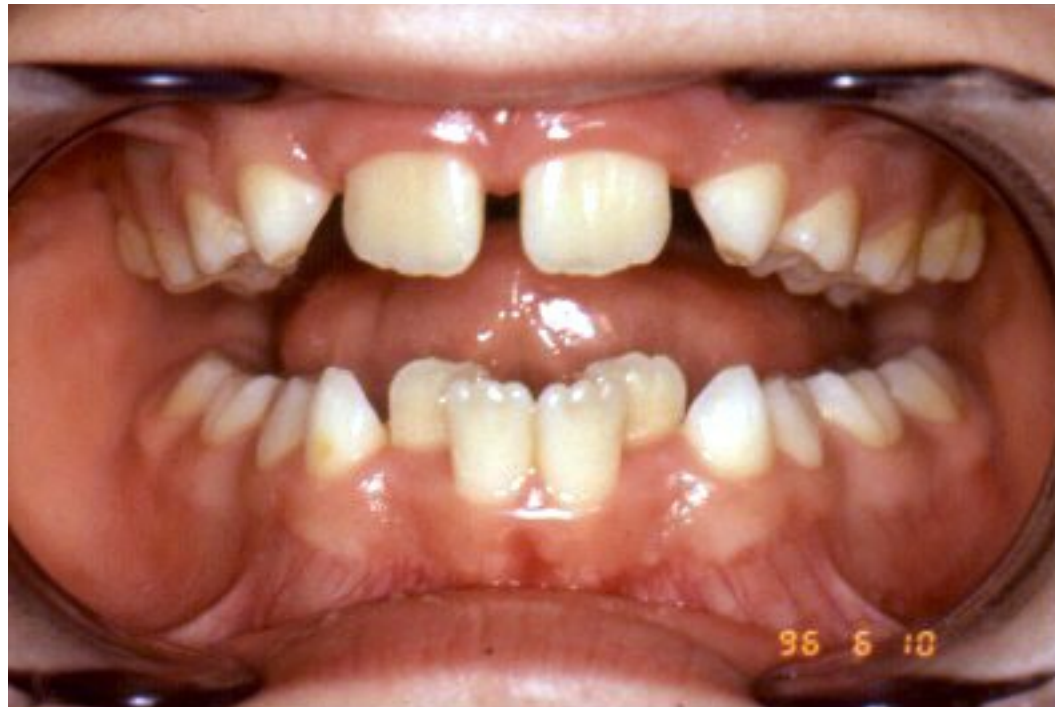a fogazat (**a fogak**, fogmeder nyúlvány, állcsontok,) helyzeteti, alaki rendellenességeinek

▶ diagnosztizálása

▶ gyógyítása

▶ Megelőzése

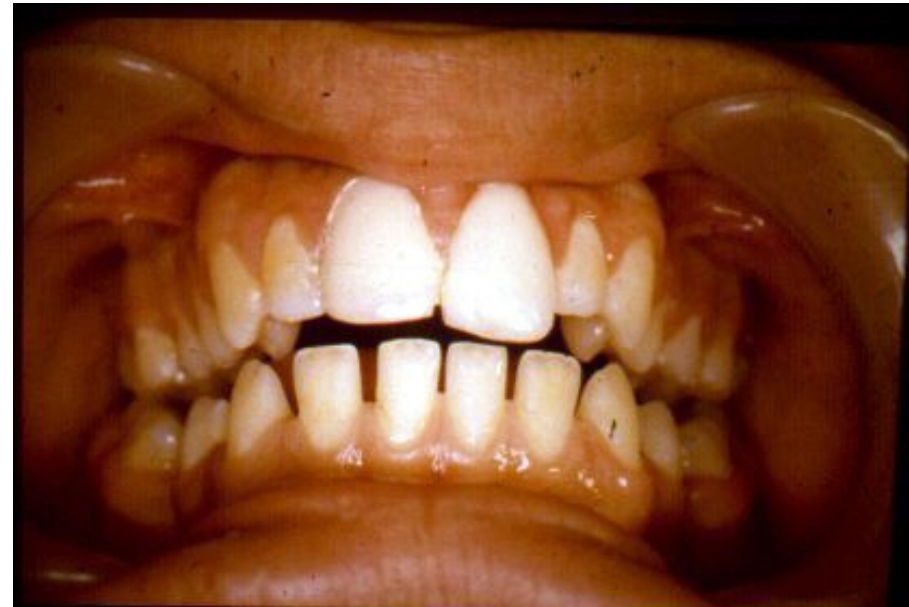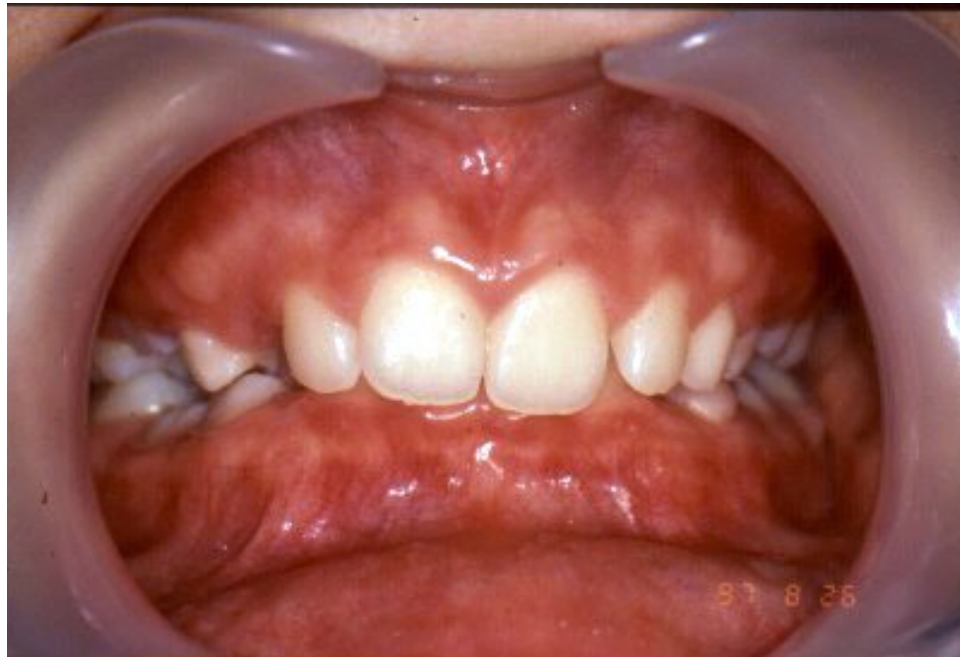a lágyrészek esztétikájával is foglalkozunk



# A fogsabályozás

a fogazat, (a fogak, **fogmeder nyúlvány**, állcsontok) helyzeti, alaki rendellenességeinek

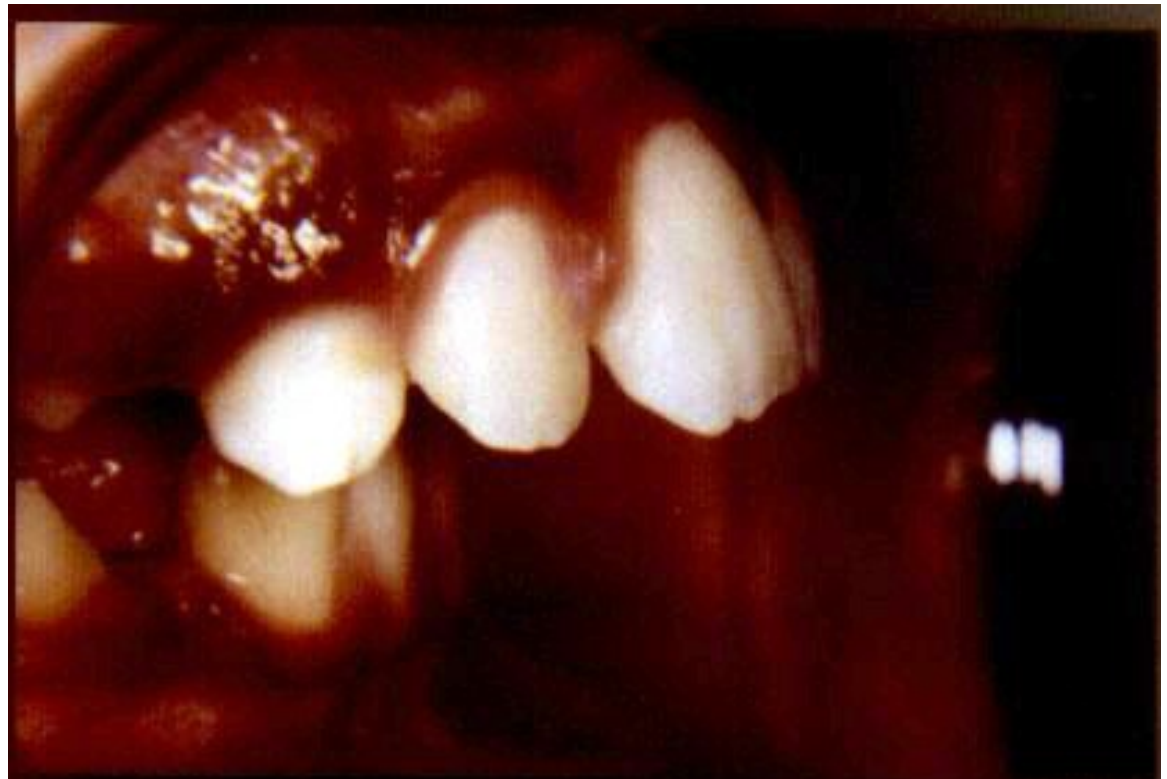- diagnosztizálása
- gyógyítása
- megelőzése



# A fogsabályozás

a fogazat, (a fogak, fogmeder nyúlvány, **állcsontok**) helyzeti, alaki rendellenességeinek

- diagnosztizálása
- gyógyítása
- megelőzése



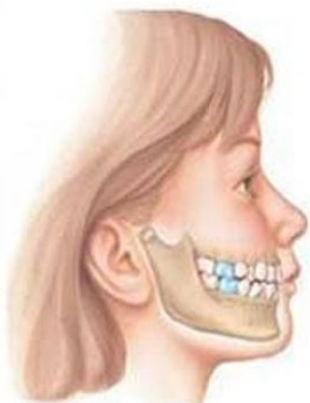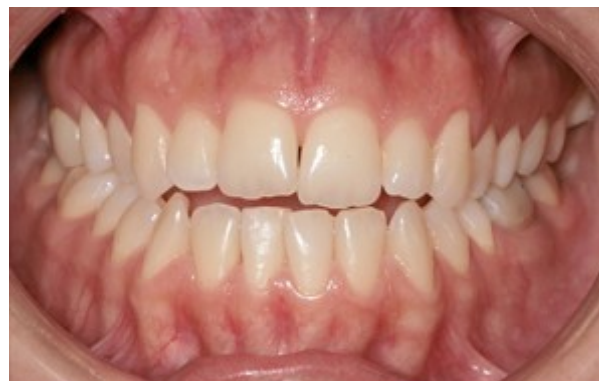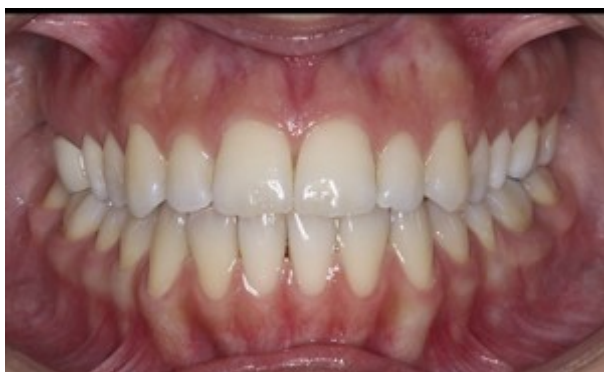# Szkeletális anomáliák – szagittális eltérések

## Angle-féle osztályozás

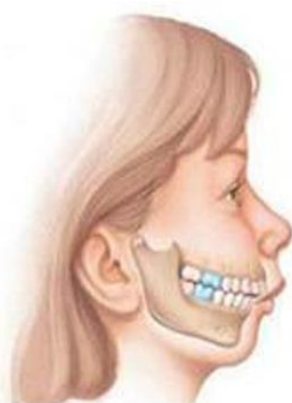

Angle osztályozás:  
(a két állcsont anteroposterior viszonya alapján)

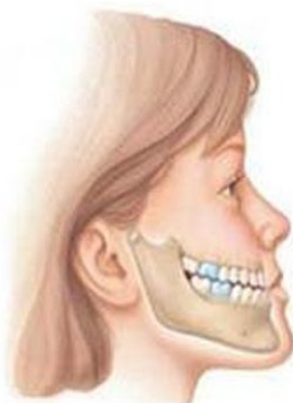Angle I. normocclusio



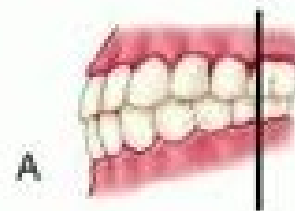
CLASS 1



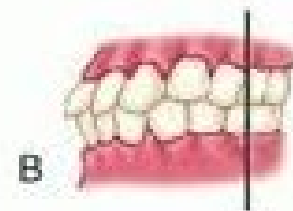
CLASS 2



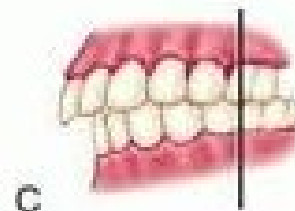
CLASS 3



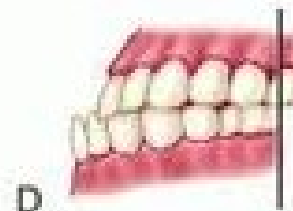A



B

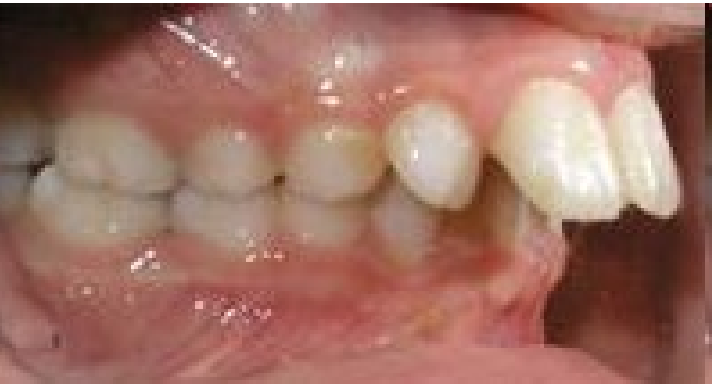

C

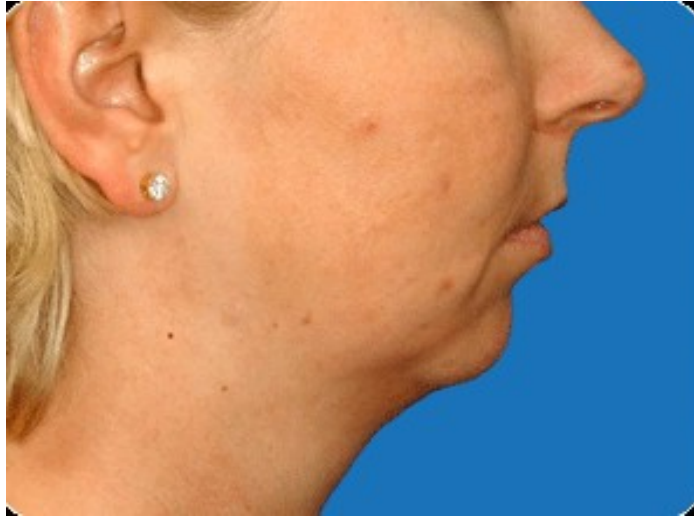

D

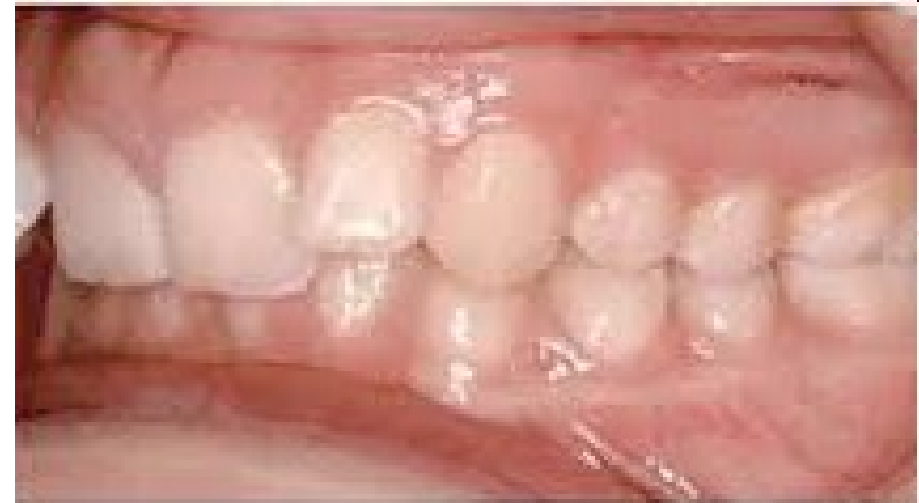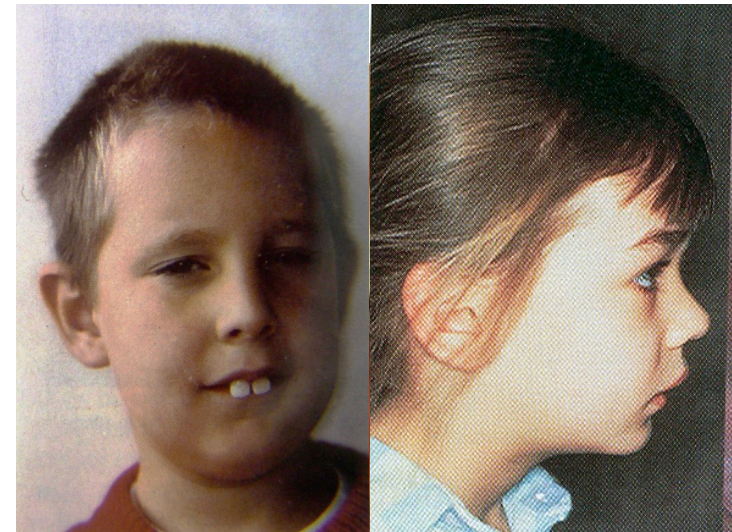
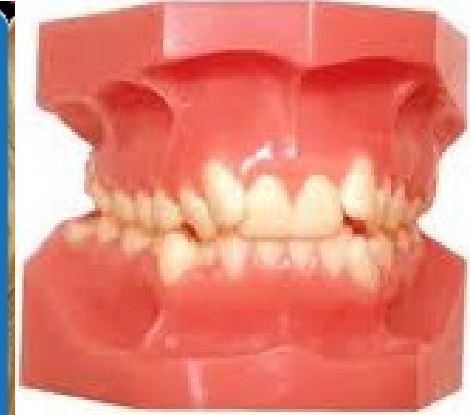# Angle II. - Distocclusio



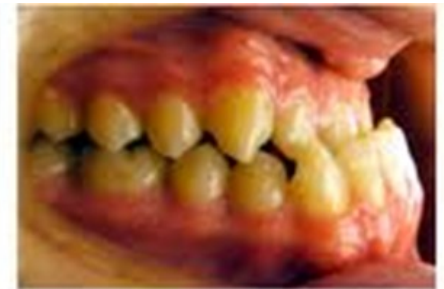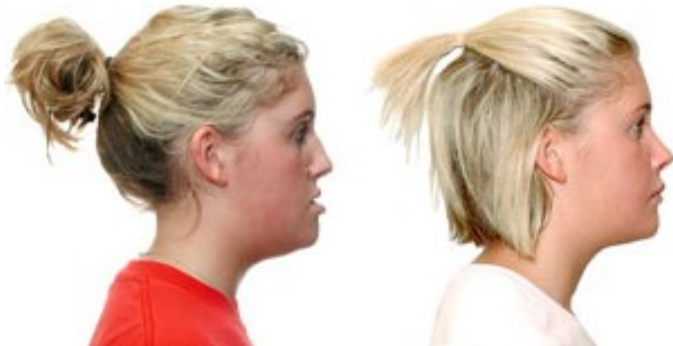Angle II/1



Angle II/2



# Angle III – progénia - Mesiocclusio

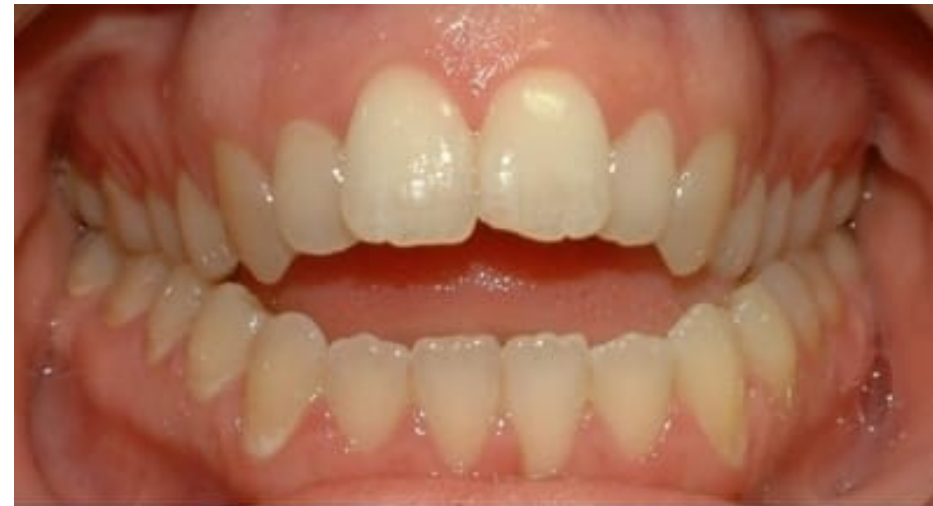
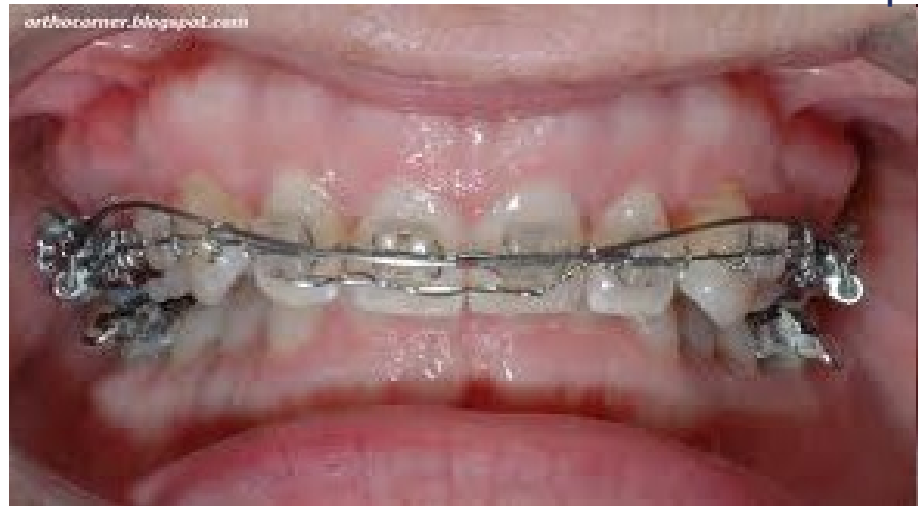
In this case it was determined that benefit would be gained by bringing the upper front teeth forward and the lowers back.

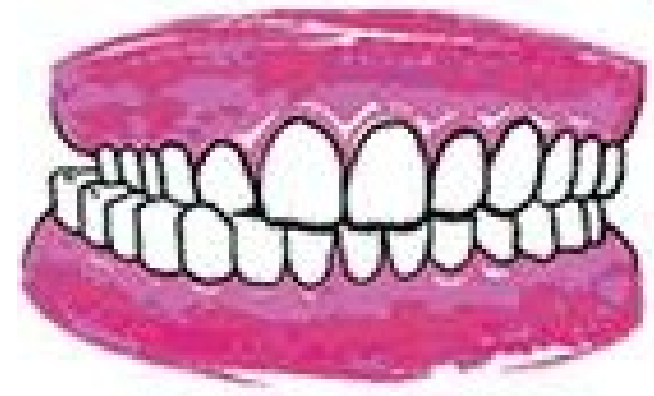
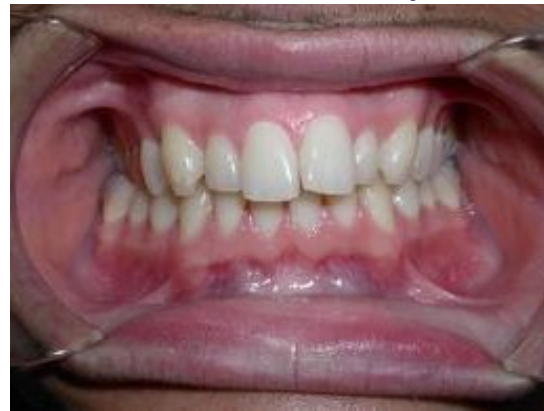

# Szkeletális és anomáliák – lehet és lehet szkeletális és lehet dentoalveoláris

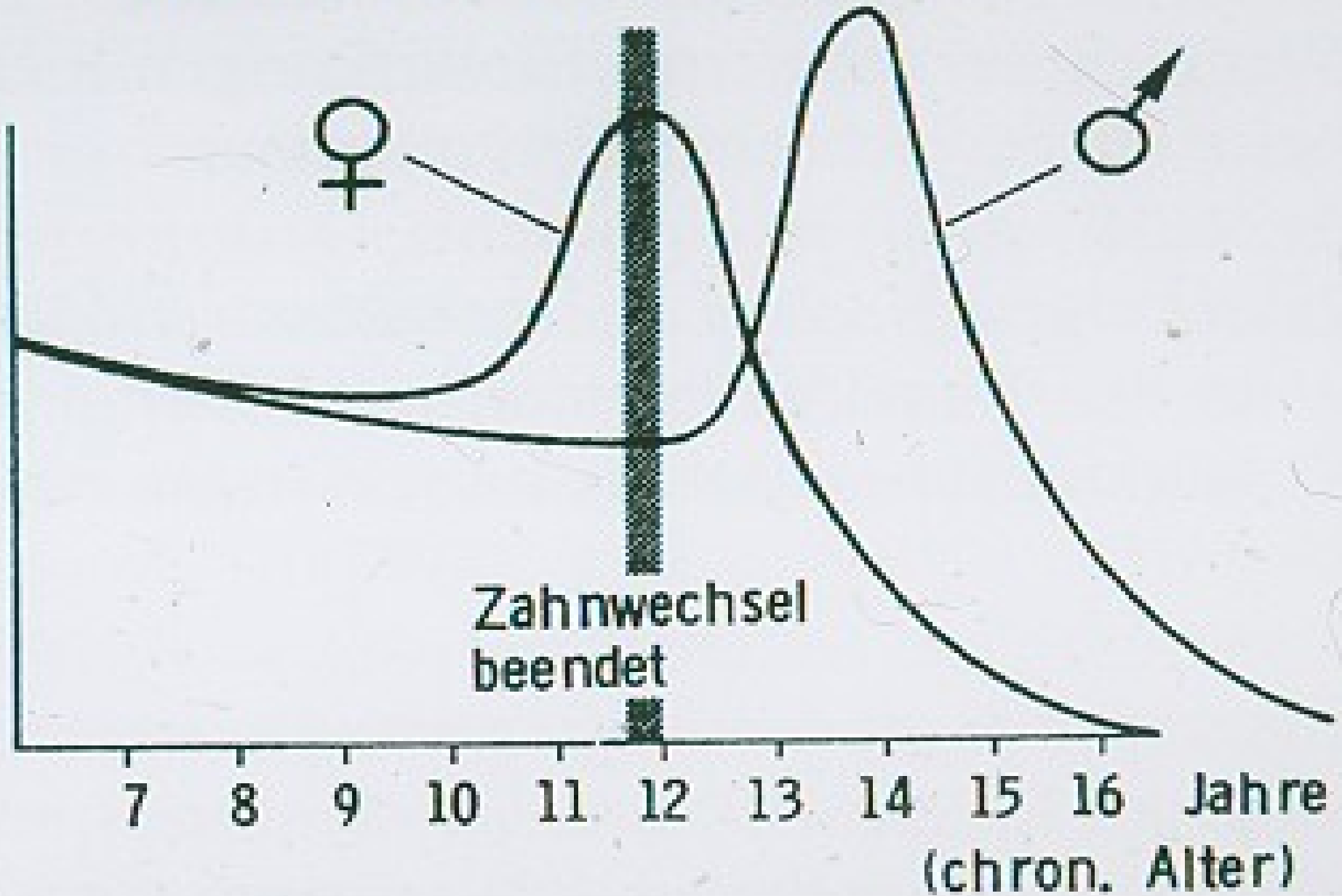
## Vertikális problémák



## Transzverzális problémák



# Wachstumskurven nach TANNER



# Korai orthodontiai kezelések (interceptív orthodontia, orthodontiai prevenció)

- Orthodontiai kezelések 1. fázisa:
- Tej- és/vagy vegyes fogazatban kivitelezett kezelések
- Könnyebb bizonyos eltérések, például szkeletális anomáliák kezelése
- A fejlődést megfelelő irányba terelhetjük
- Kevesebb extractio, kevesebb sebészi beavatkozás
- Korai kezelések eredménye általában tartós (kisebb a recidiva veszélye)

# Korai orthodontiai kezelések (interceptív orthodontia, orthodontiai prevenció)

- általában jól meghatározható céljuk van, pl.: elülső vagy oldalsó keresztharapás, súlyos mélyharapás, korai extractiók, sagittalis rendellenességek stb.
  - fontos a fogazat és a környező szövetek irreverzibilis károsodásának megakadályozása
  - a nem kívánatos kompenzáló mechanizmusok kiiktatása
- A gyermekek önbecsülése, pszichoszociális helyzete javulhat bizonyos problémák megoldása esetén

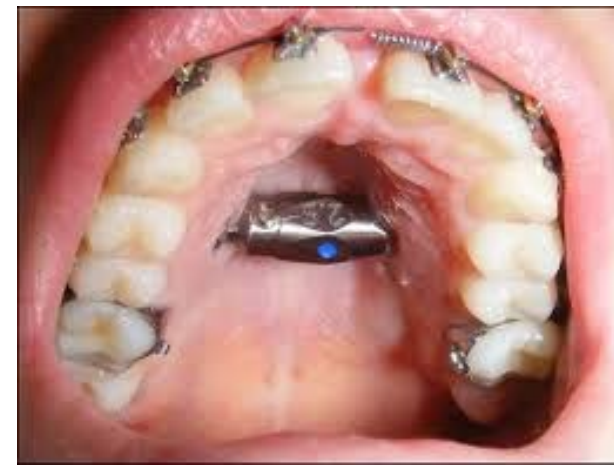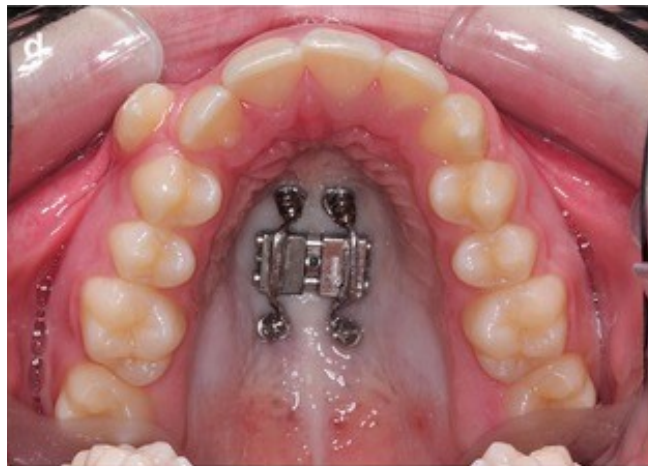
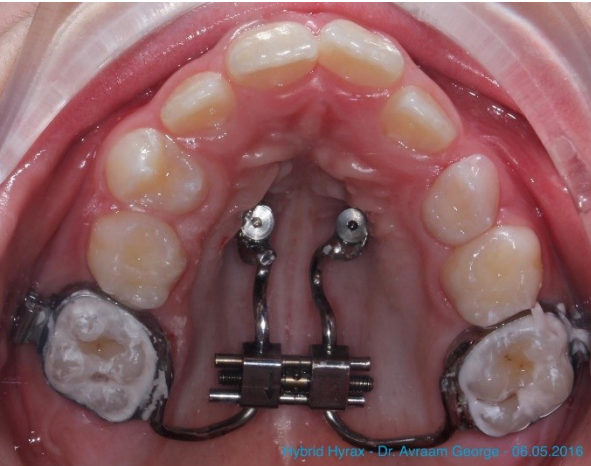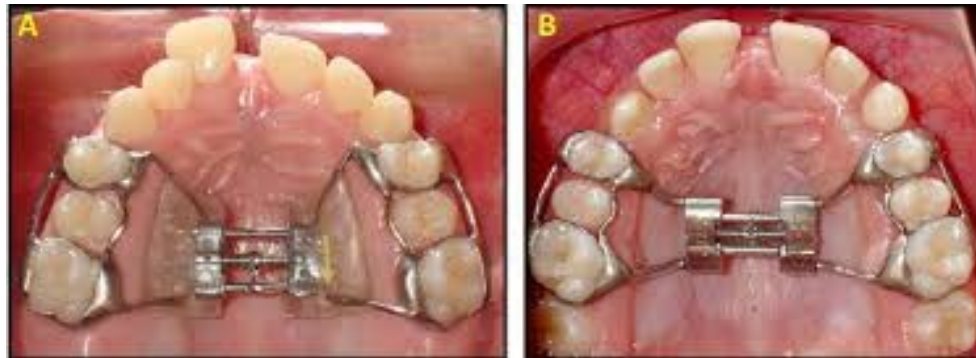# Korai orthodontiai kezelések hátrányai

- Túlzottan hosszú (sok-sok éves) orthodontiai kezeléseket eredményezhet
- Páciens „burnout”
- Magasabb költségek
- Hosszú időn keresztül bizonytalan szájhigiéne

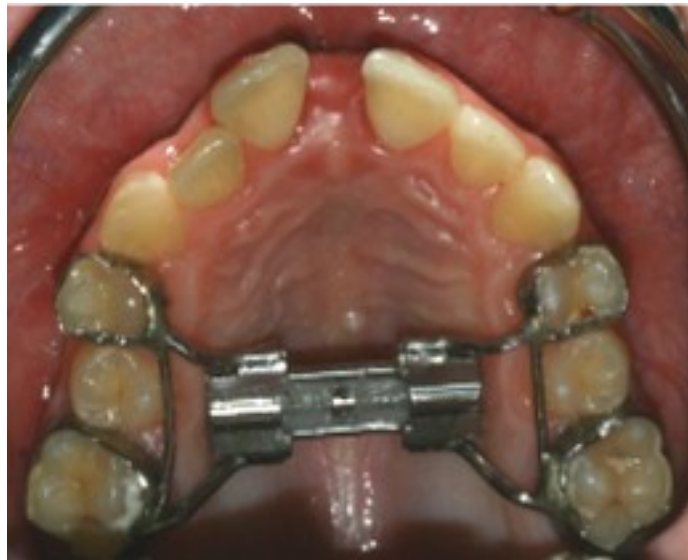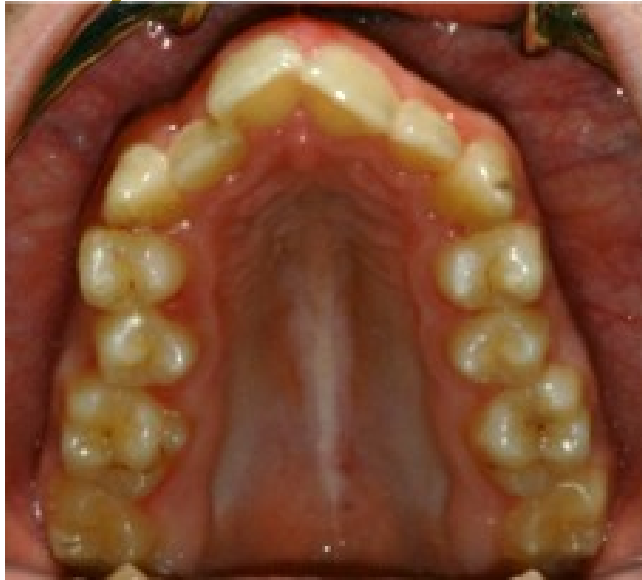# Rögzített tágító készülékek

Szkeletális tágítás !!

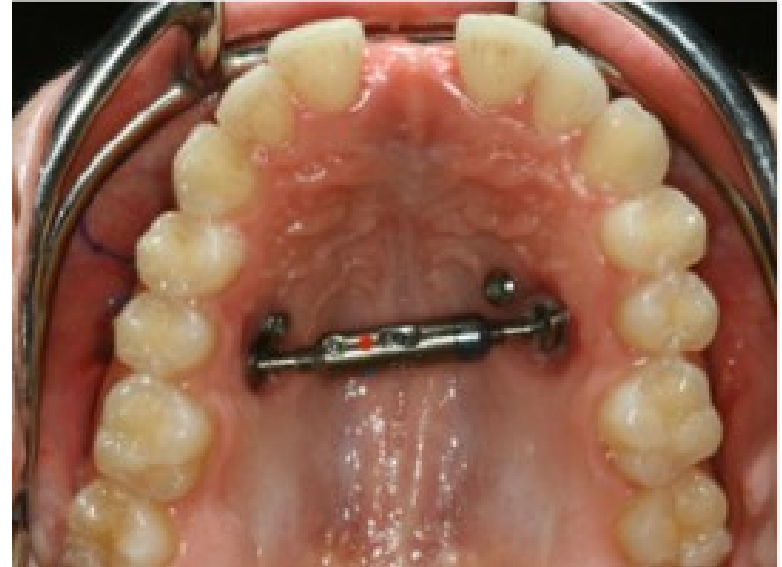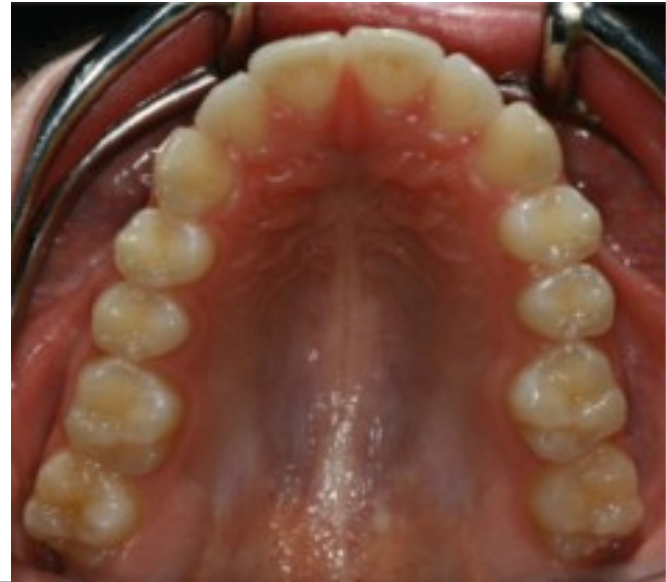Hyrax  
Hibrid-hyrax  
Micro-4, Micro-6,  
Dystractor



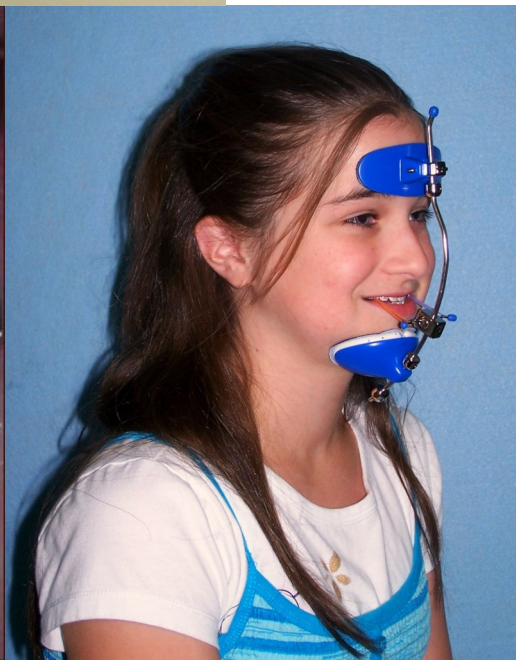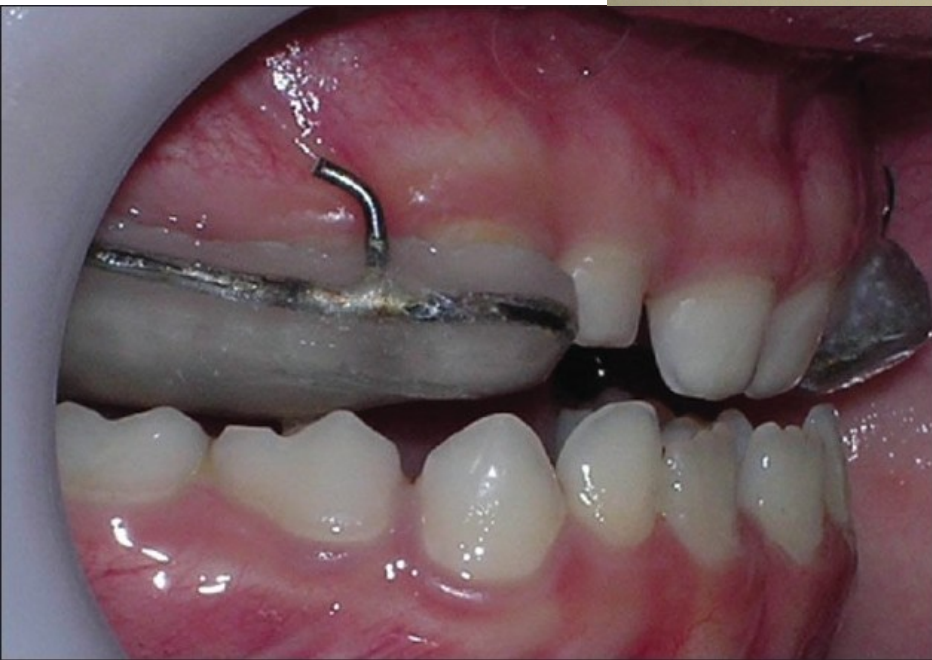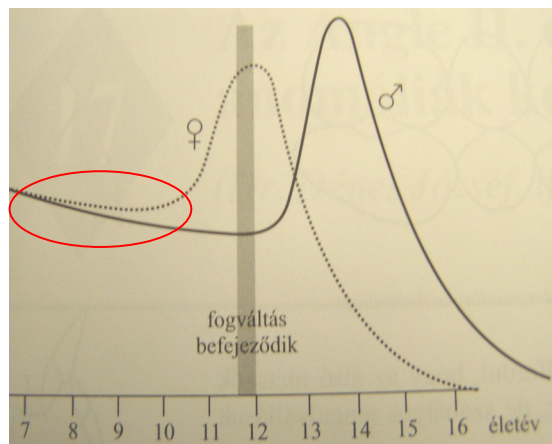
# Hyrax készülék



# TPD



# A maxilla növekedésének serkentése III. osztályban (7-11,12 éves korban a leghatékonyabb)



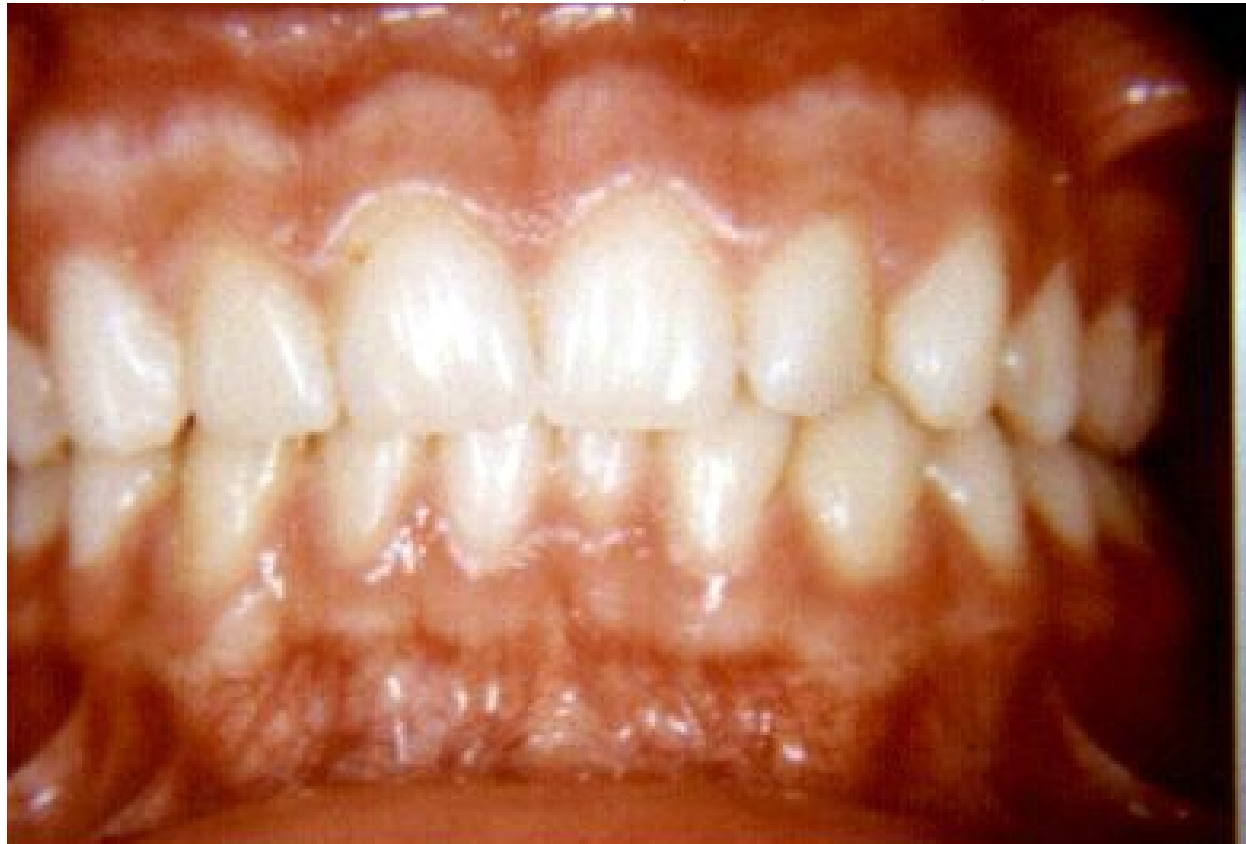A szkeletális  
rendellenessé  
geket  
igyekszünk  
korai  
életkorban  
kezeln



# A kezelés célja

**normális funkció**

**ideális forma (esztétikum)**



# A kezelési módszerek:

**készülékek**

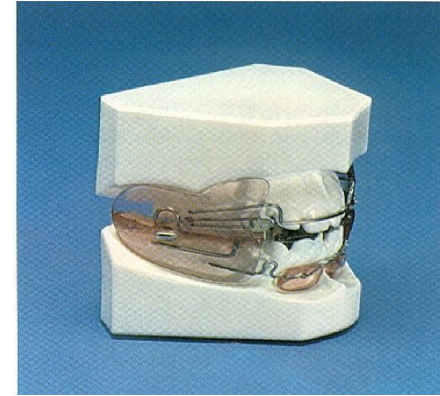
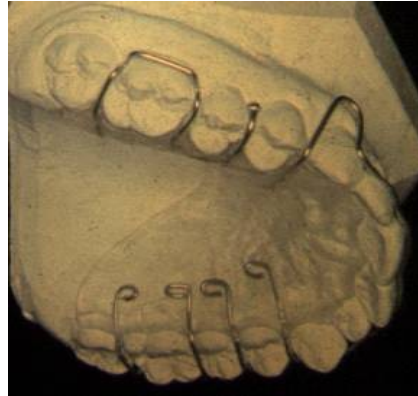
**sebészi beavatkozások és készülékek**

**izomgyakorlatok  
megelőzés**

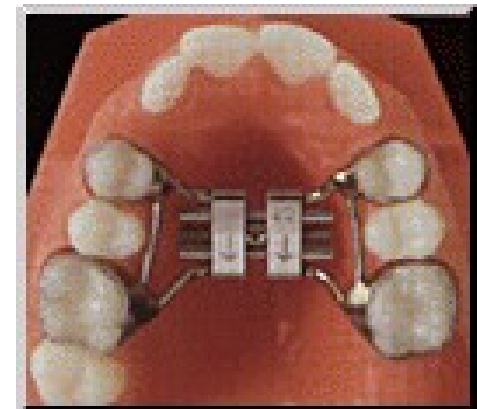
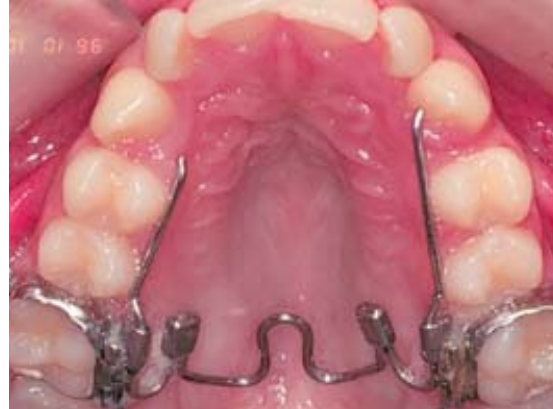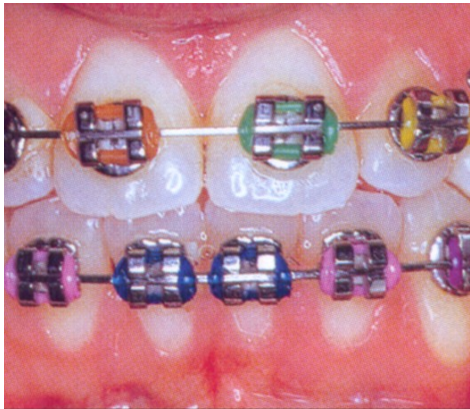


# A fogszabályozó készülékek csoportosítása

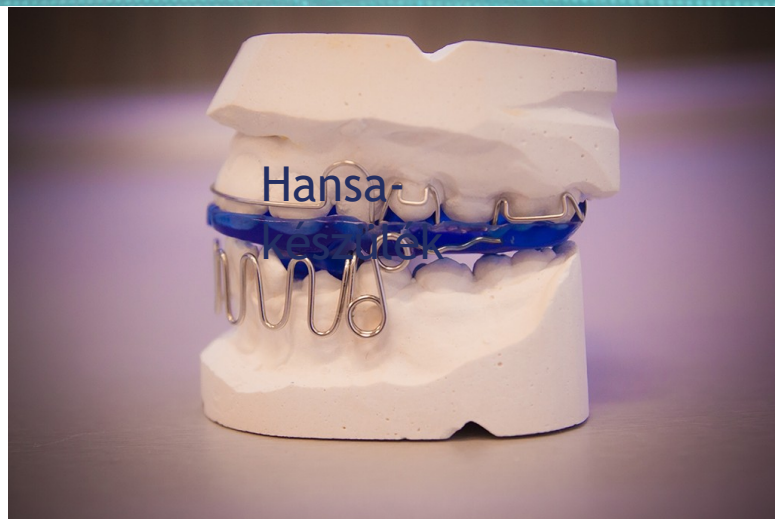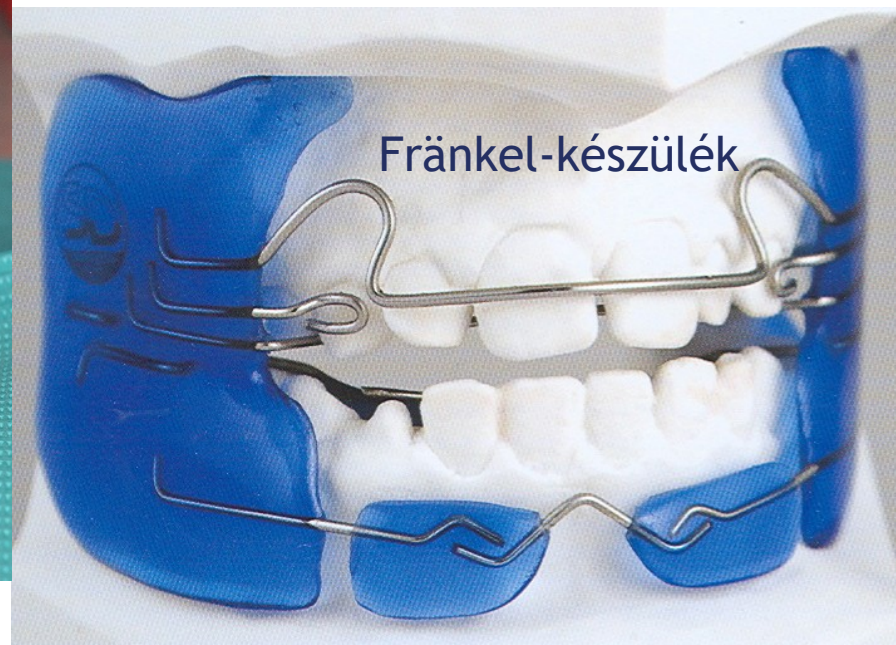
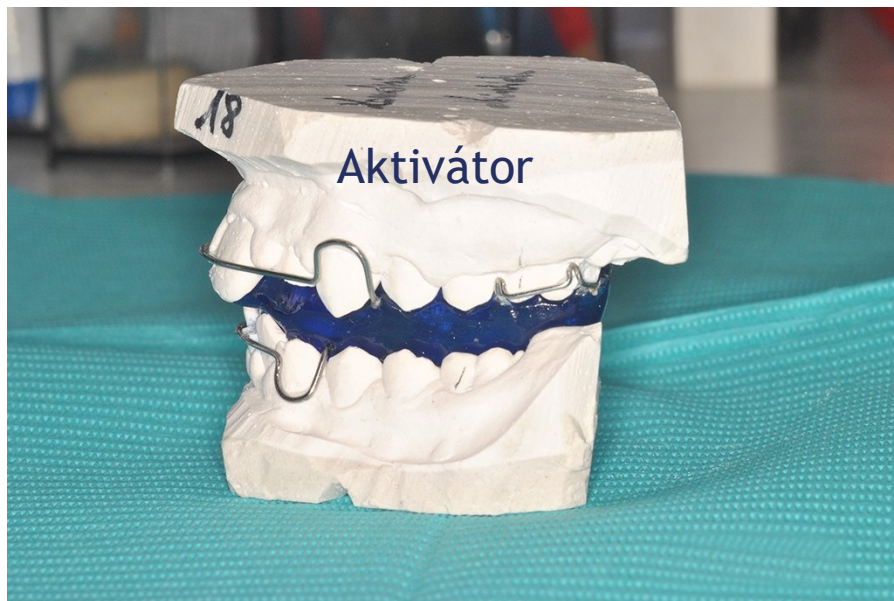## Kivehető készülékek



## Rögzített készülékek



# Bimaxilláris készülékek a szkeletális (szagittális, vertikális) rendellenességek kezelésére - korai kezelés



# Maradó fogazat időszakában elvégezhető kezelések 2. fázisú kezelések

## 1. Elsősorban rögzített készülékkel végzett kezelések

*direct bonding technika*

## 2. Extractioval kombinált terápia

leggyakrabban az első kisőrlők kerülnek eltávolításra,  
ritkábban más fogak, ötösök, hatosok

## 3. Sebészi - orthodontiai kombinált kezelések

például: retineált fogak sorbaállítás

## 4. Fogak számbeli rendellenességeinek és a fogtávolságok kombinált anomáliák ellátása

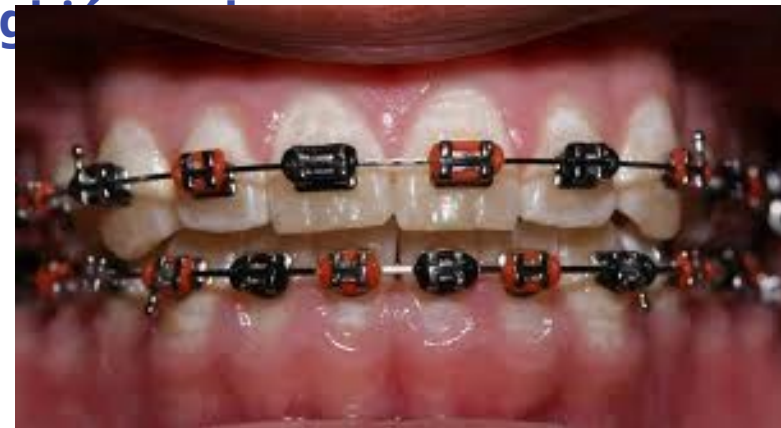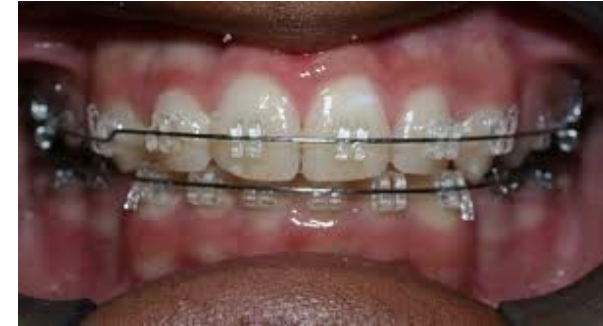hiány zárása orthodontiai úton

preprotetikai orthodontiai kezelések

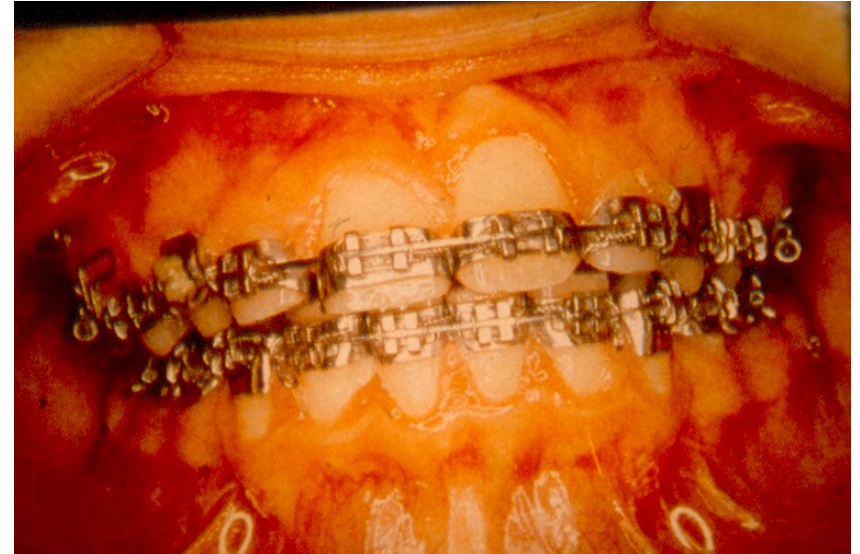
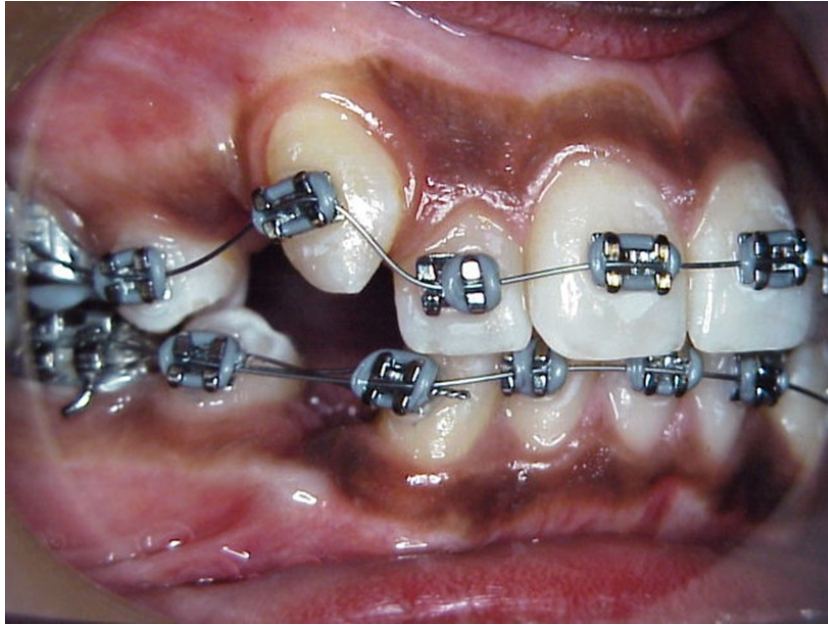
## 5. Dysgnatia műtétek előkészítése

általában tizennyolc éves kor körül

## 6. Bölcsességfogakkal kapcsolatos problémák

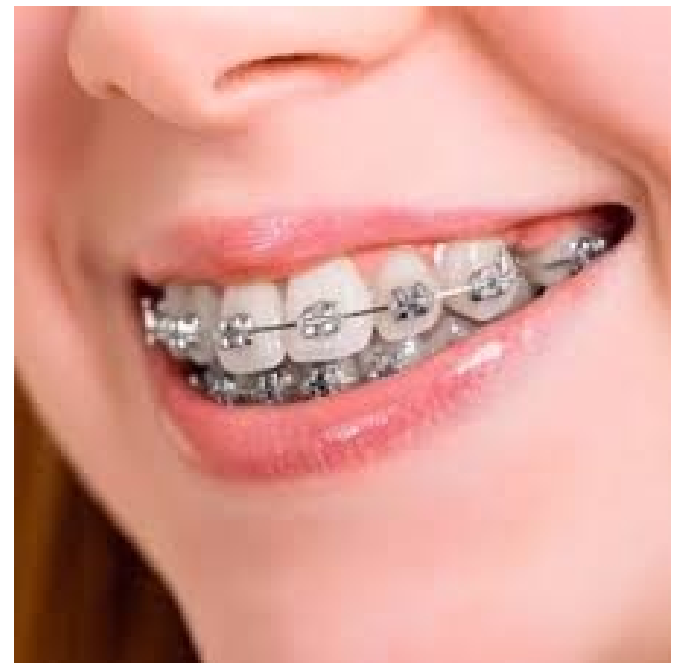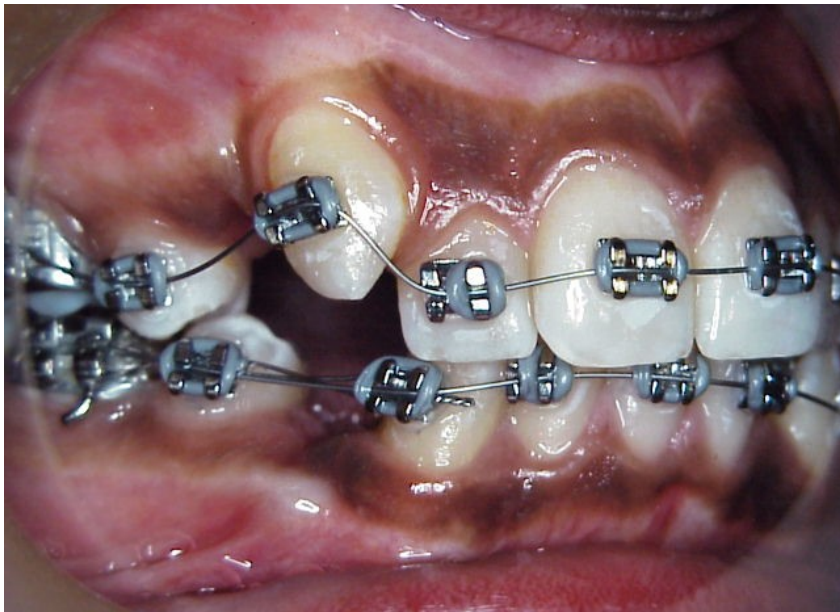


# Multiband-multibond készülék

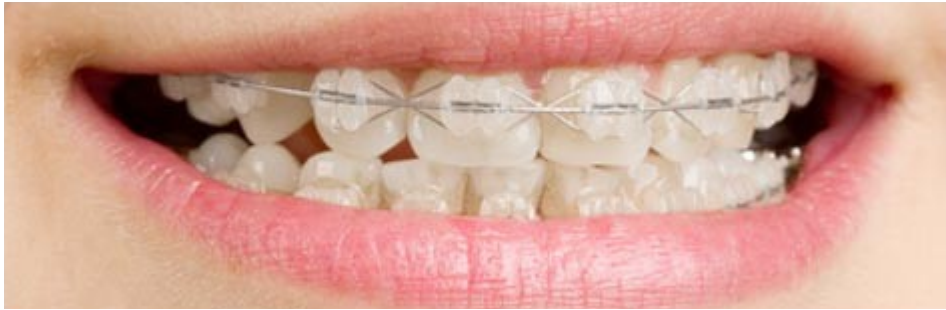

Néhány évtizeddel ezelőtt még alig viseltek fogszabályozót a magyar fiatalok, a felnőttek még kevésbé

Napjainkban a fogszabályozás „trendi” dolognak számít

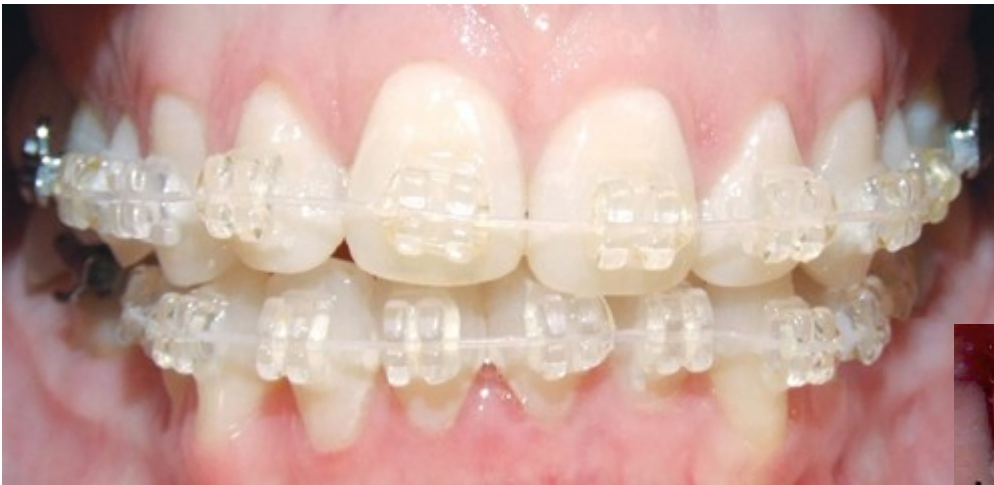

# Esztétikus bracketek, esztétikus ívek

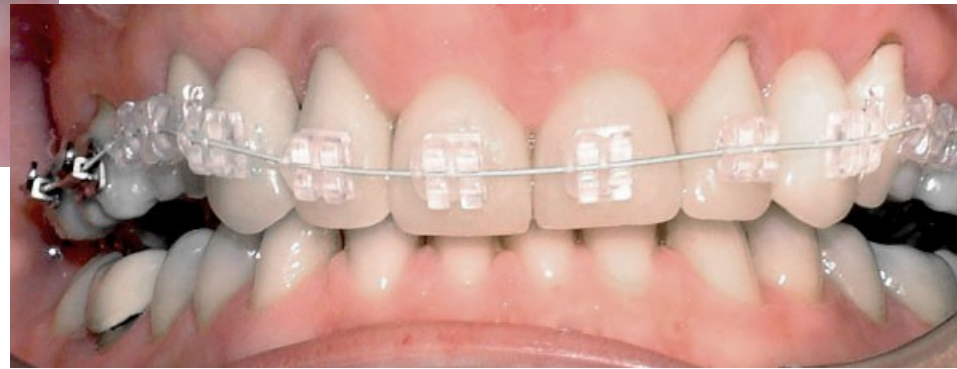

Fehér színű bevonattal  
ellátott fém ívek

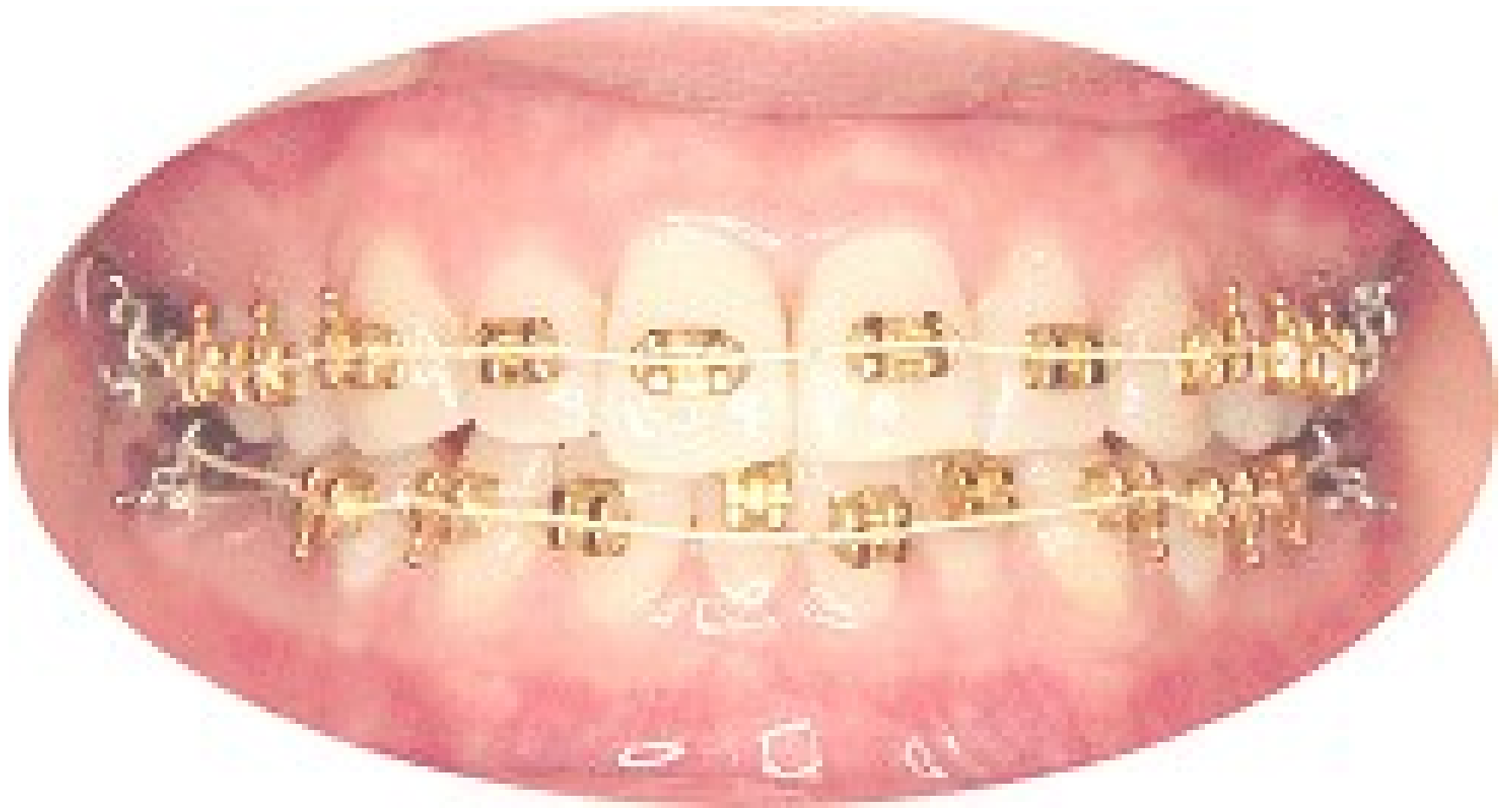Fehér színű bevonat csak az  
ívek labiális felszínén



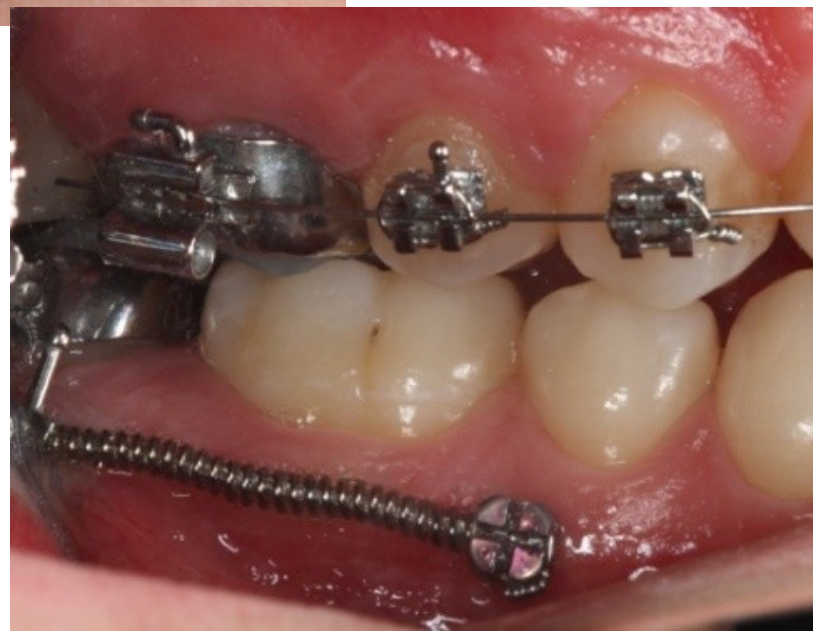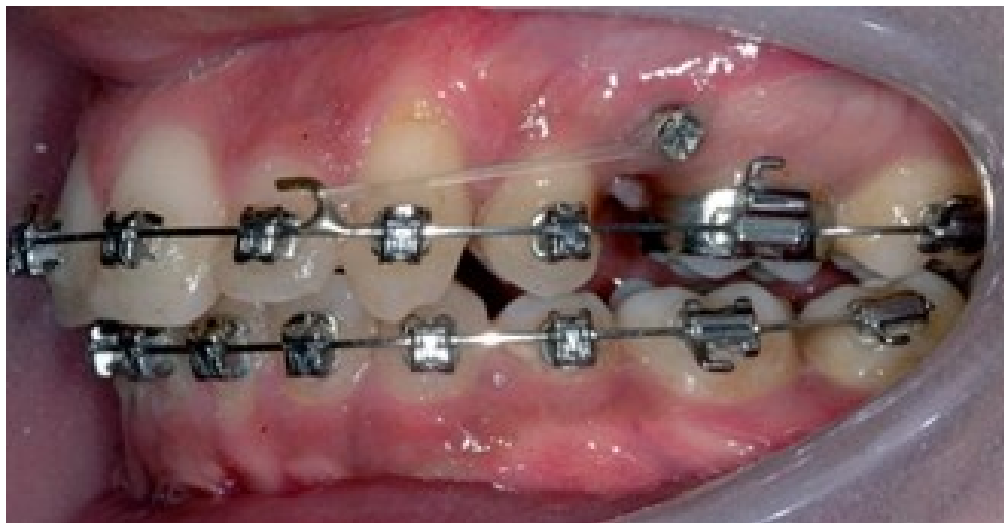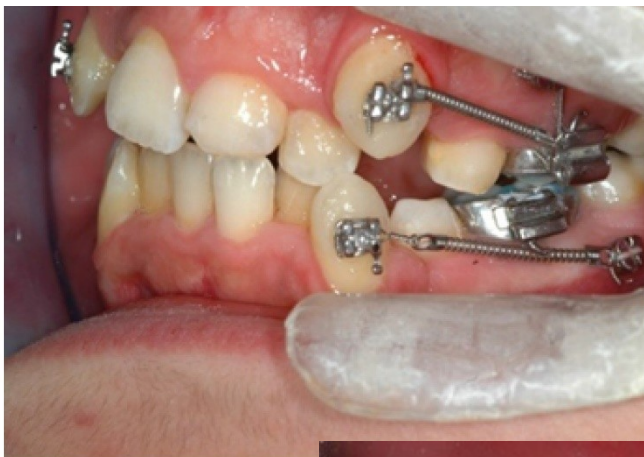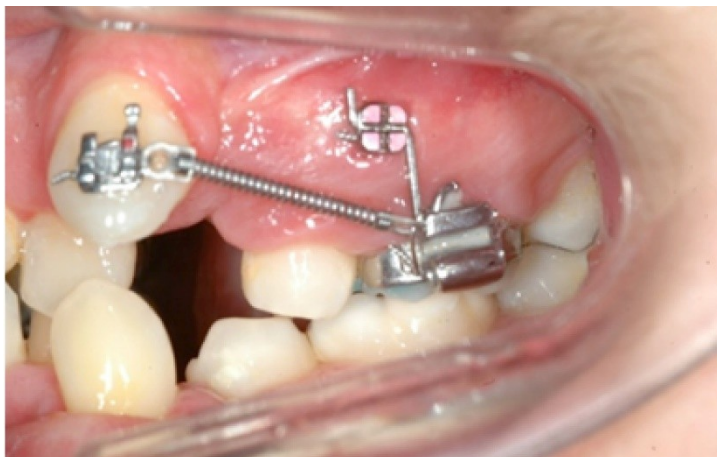üanyag és porcelán bracketek



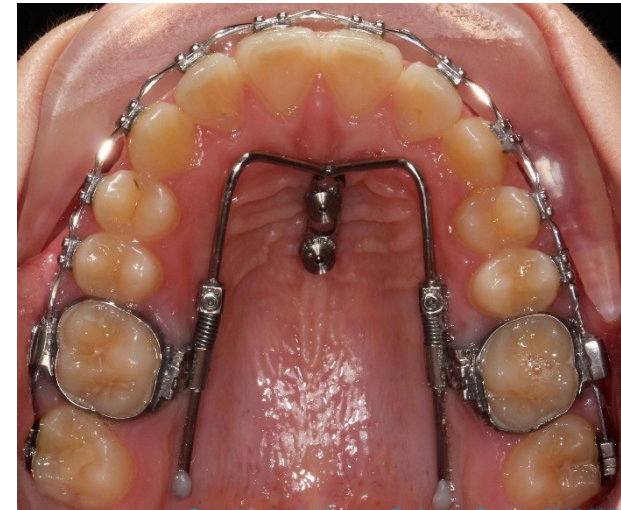
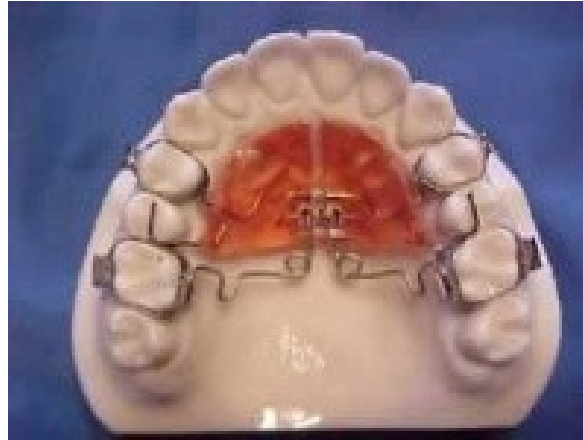
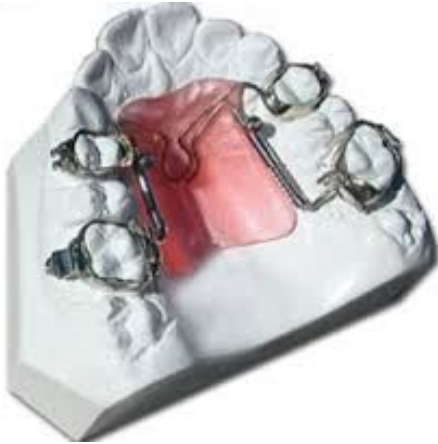

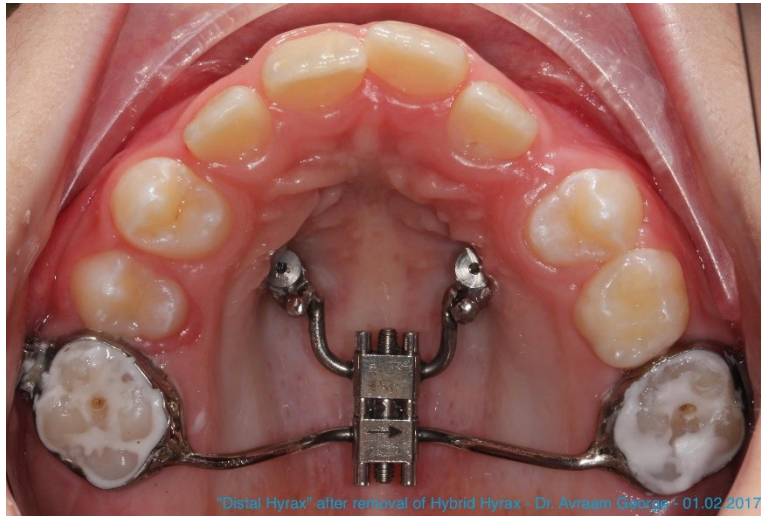# Minicsavarok felhasználása esetekben



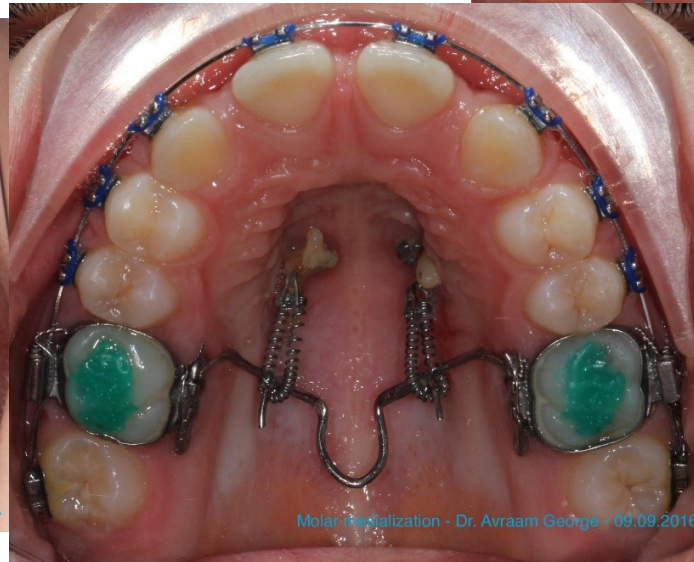# Rögzített készülékek a felső hatosok disztalizálására, mozgatóására



for distalization - Dr. Avraam George - 03.03.2017



"Distal Hyrax" after removal of Hybrid Hyrax - Dr. Avraam George - 01.02.2017

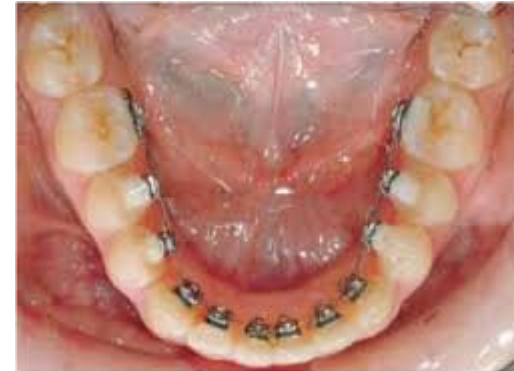
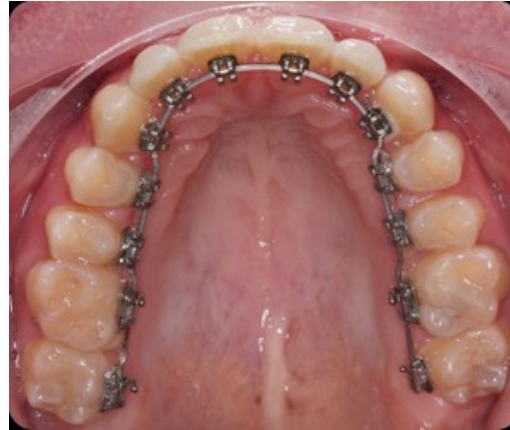
Molar Protrusion - Dr. Avraam George - 09.09.2016

# Lingualis technika „láthatatlan”



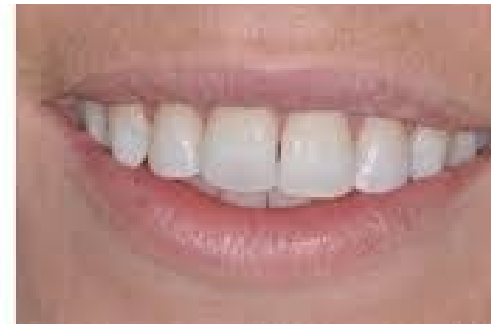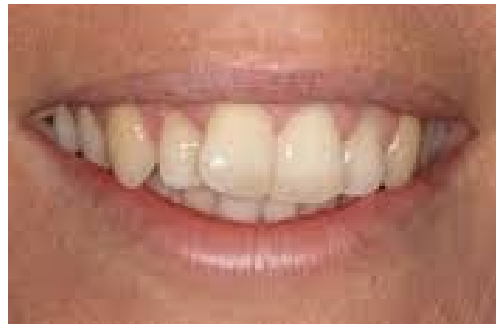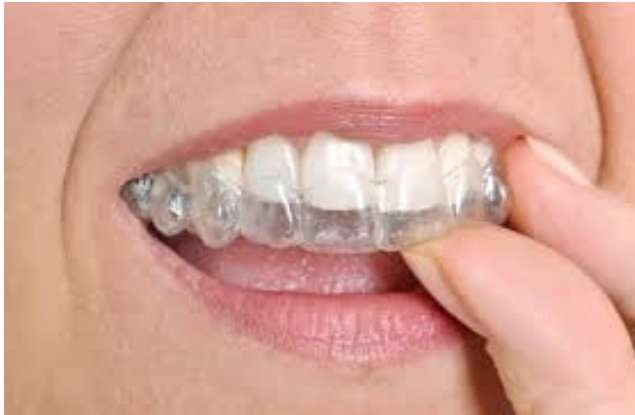damon.jpg



- Kurz 1976 - Ormco céggel közösen kifejleszti lingualis edgewise bracket rendszerét
- probléma: occlusios erők - leesett bracketek → első fogak bracketjeire anterior inklinált ferdesík
- beszédzavarok, zavarja a nyelv működését, drága
- bracketek formája folyamatosan változott (gomba, szív stb.)
- Egyes vélemények szerint a fogak pontos beállítása nehezebb

# Invisalign és más sínek

- A jövőt jelentik
- Egyelőre drágák
- Nem minden orthodontiai rendellenesség kezelésére alkalmasak



# A kezelési módszerek:

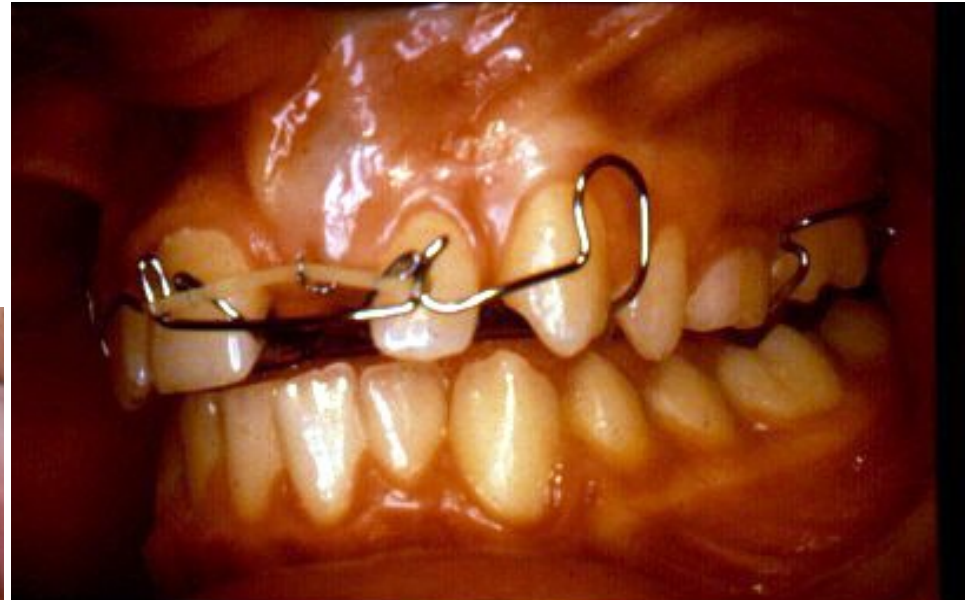
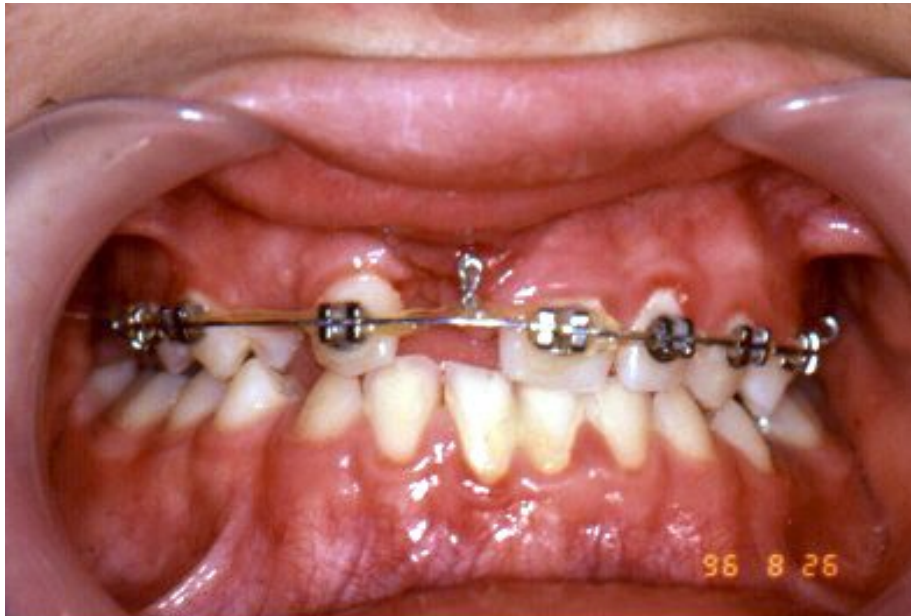készülékek

sebészi beavatkozások, szájsebészet és

fogszabályozás

megelőzés

Izomgyakorlatok

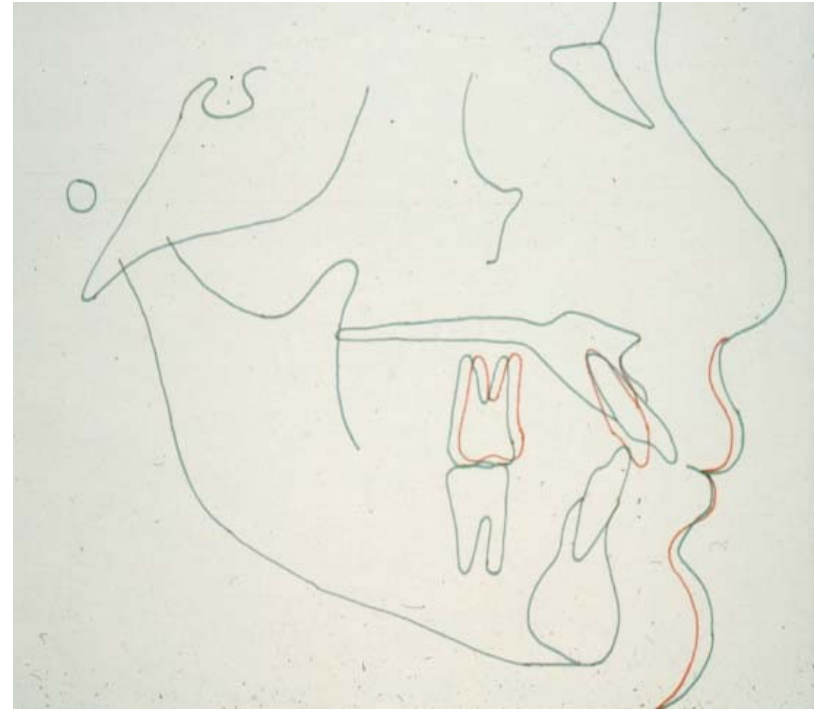
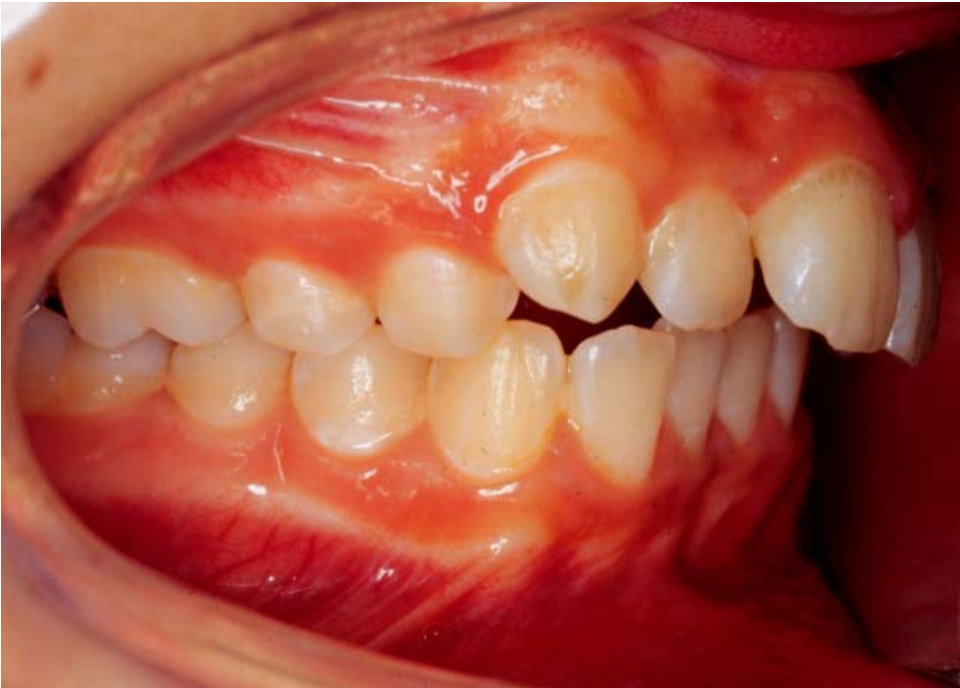

Ambuláns (dentoalveolaris) műtétek  
Orthognath (maxillofacialis) műtétek


# CLASS II

## Felső négyes fogak extractiója

Ambuláns sebészi beavatkozás



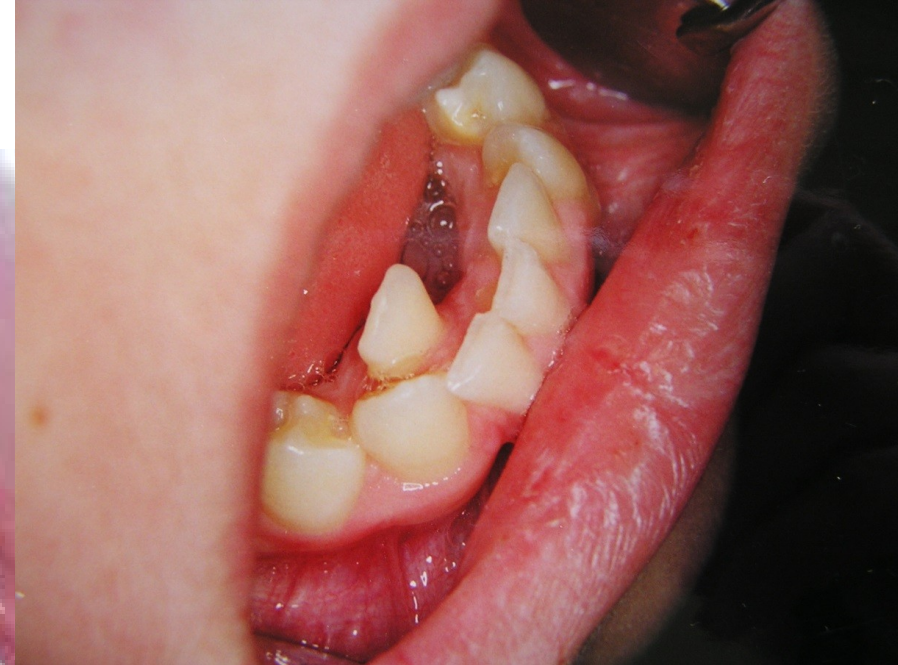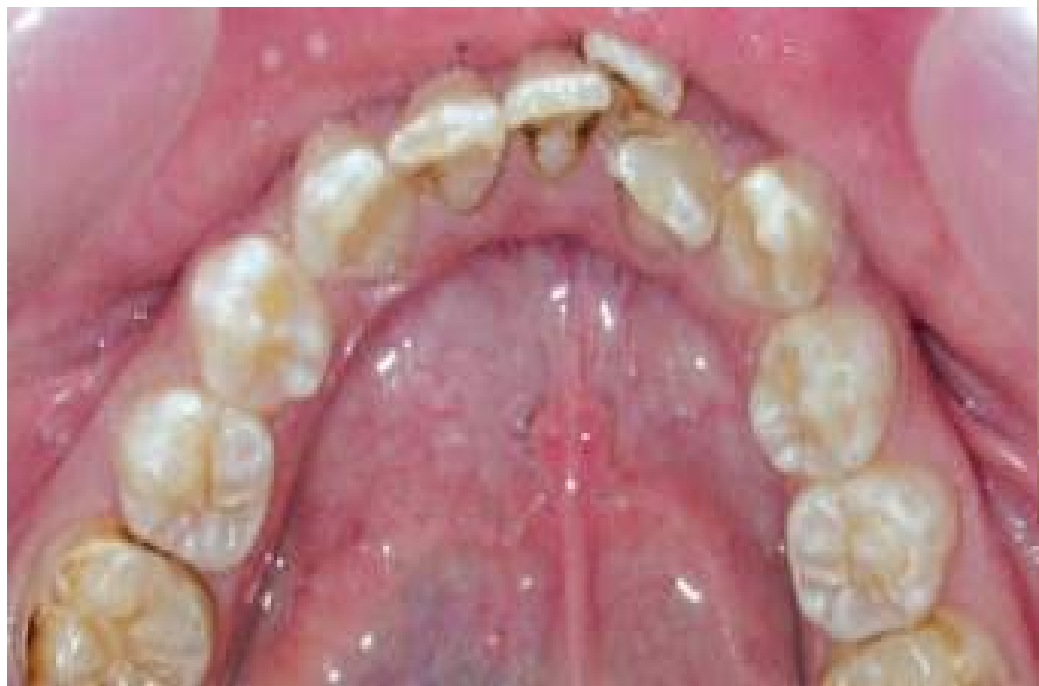**FELNŐTT (NÖVEKEDÉS BEFEJEZŐDÖTT)  
CLASS II DIVISION 1  
MEGNÖVEKEDETT OVERJET  
PROGNATHIA  
FUNKCIONÁLIS NYITOTT HARAPÁS**





# Alsó maradó metszők extractiója

Ambuláns sebészi beavatkozás

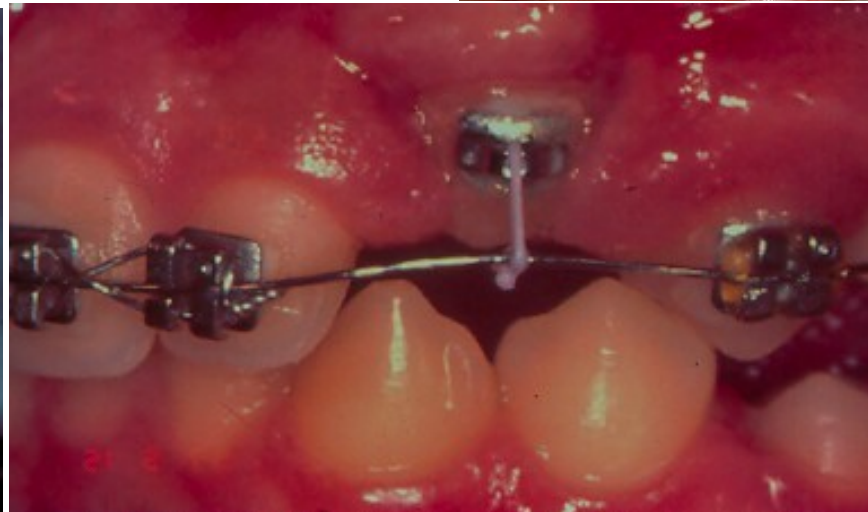
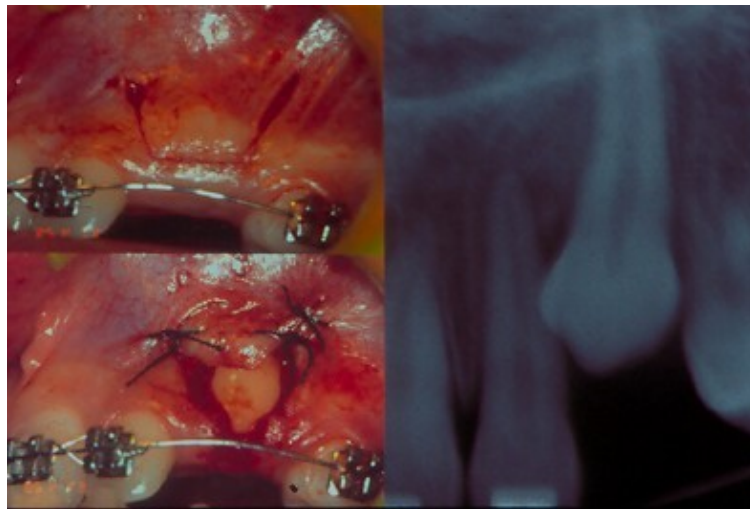
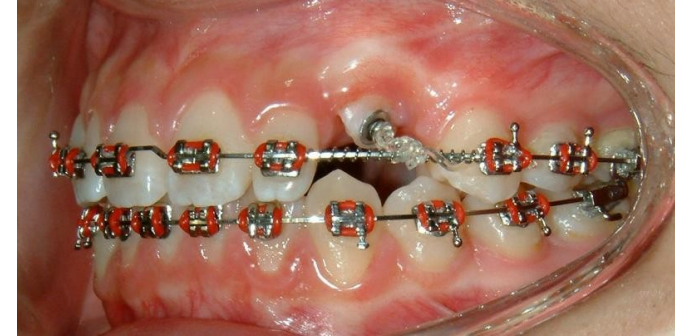
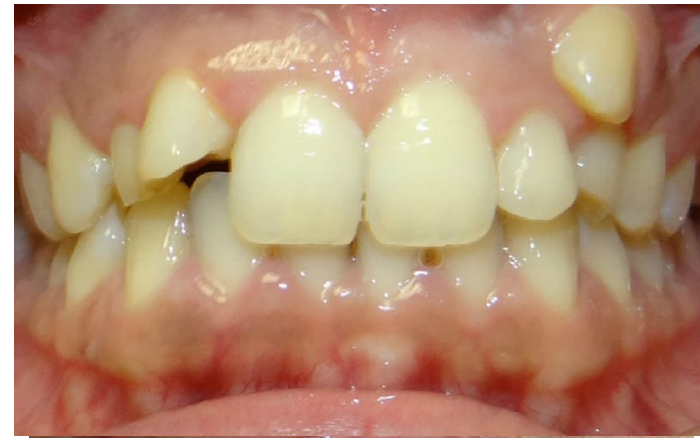
# Az impakció és retenció

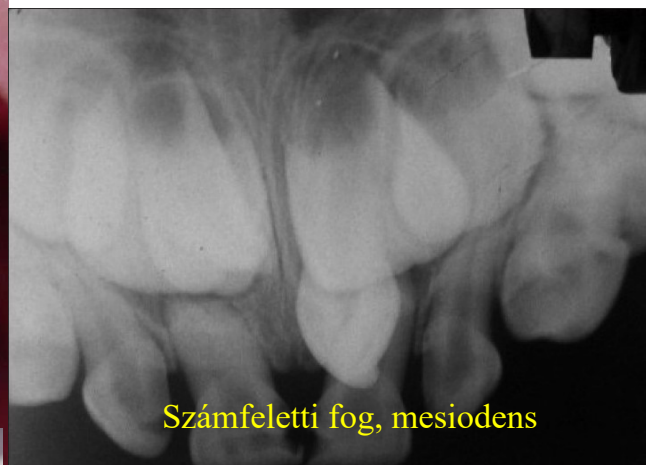
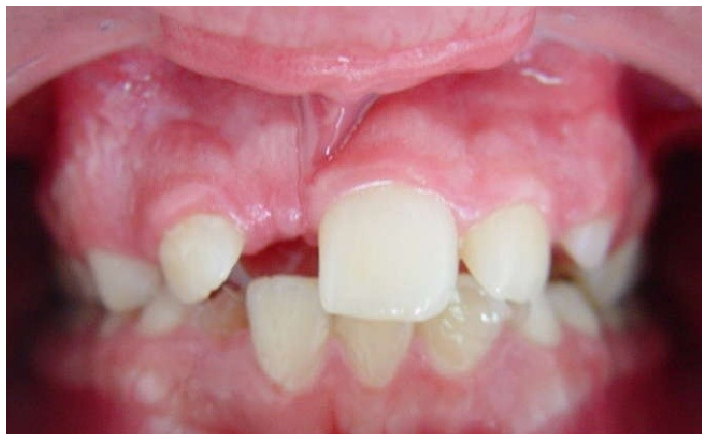## Ambuláns sebészi beavatkozások

**Retenció:** a fogak állcsontban maradása előtörési hajlam hiányában

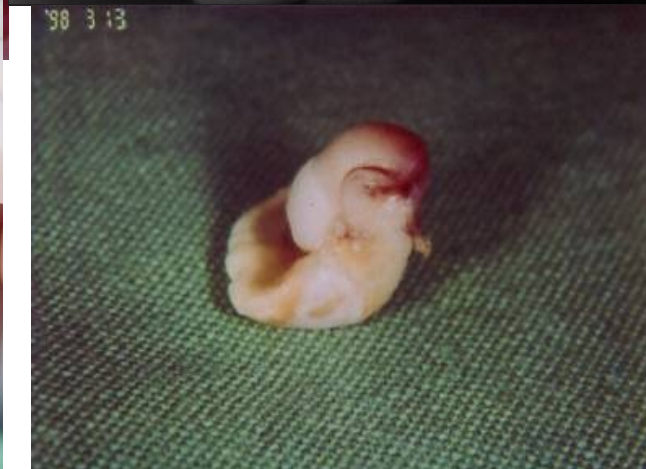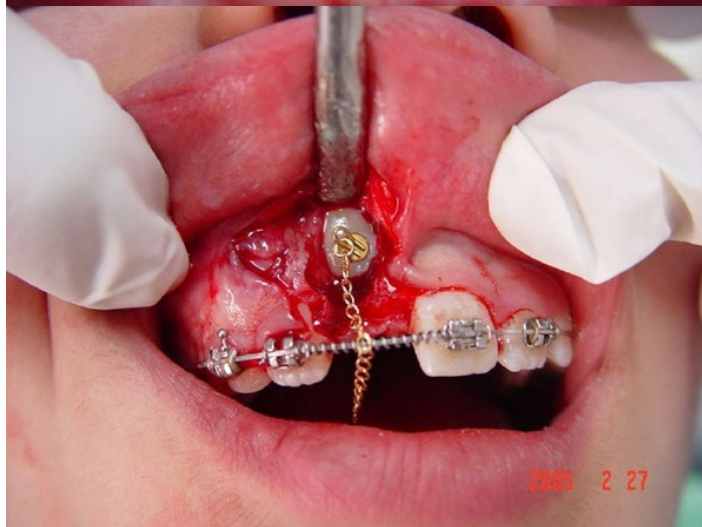
**Impakció:** a fog előtörésében valamilyen akadály található



# Felső nagymetsző impactiója

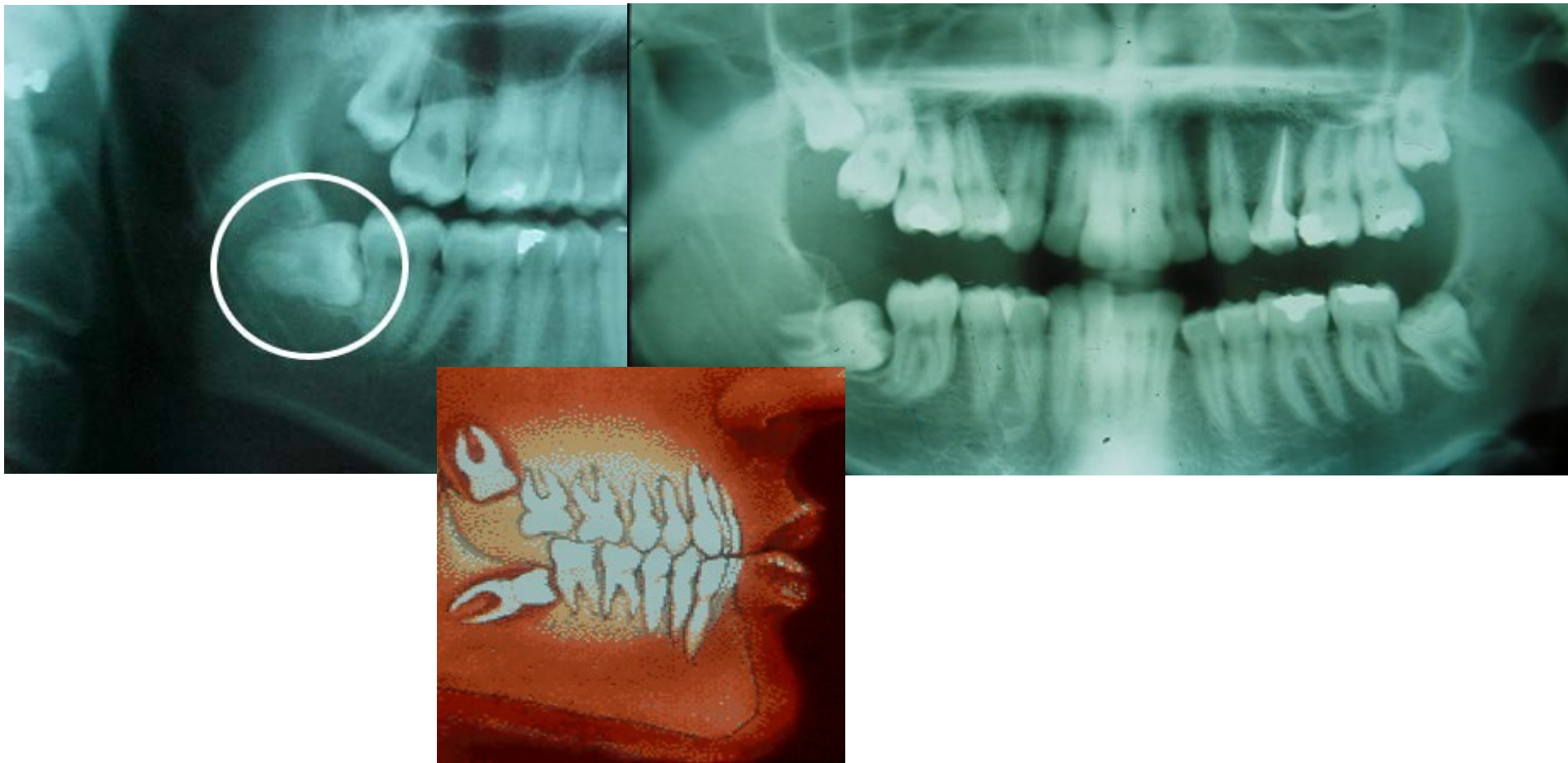


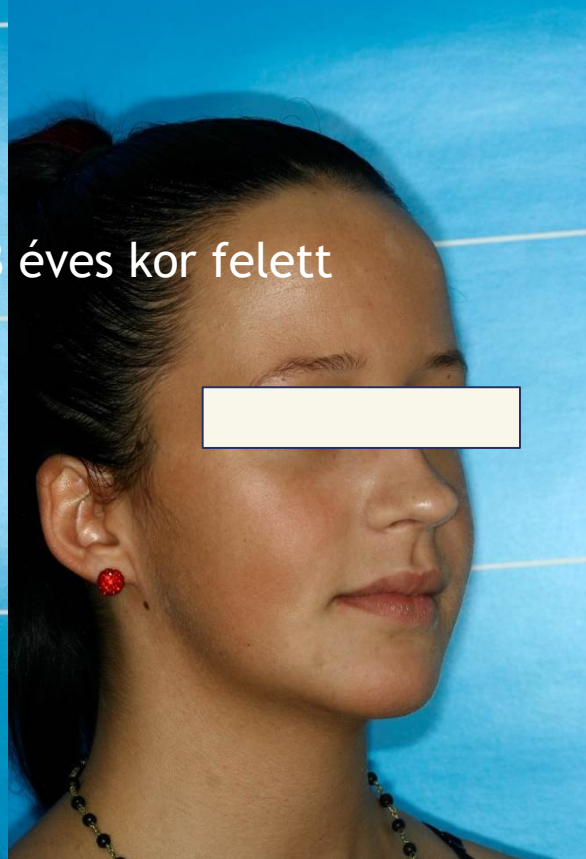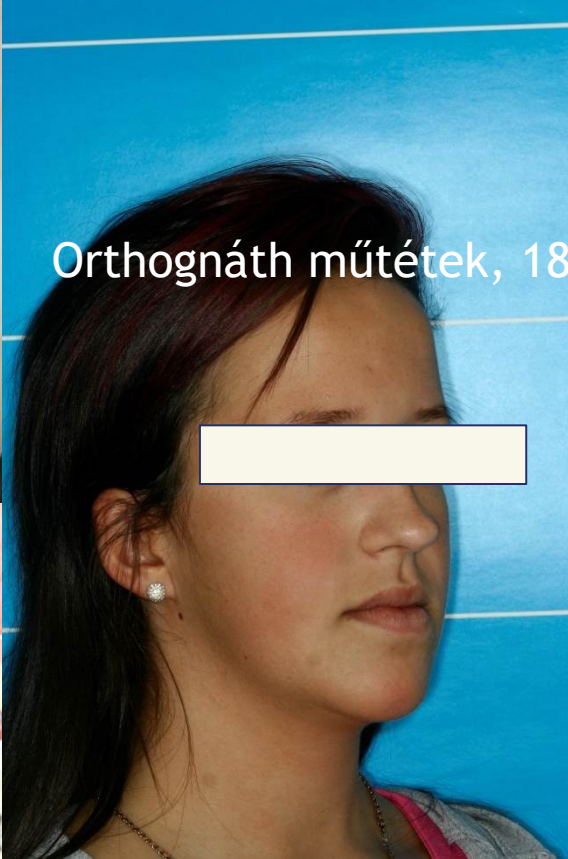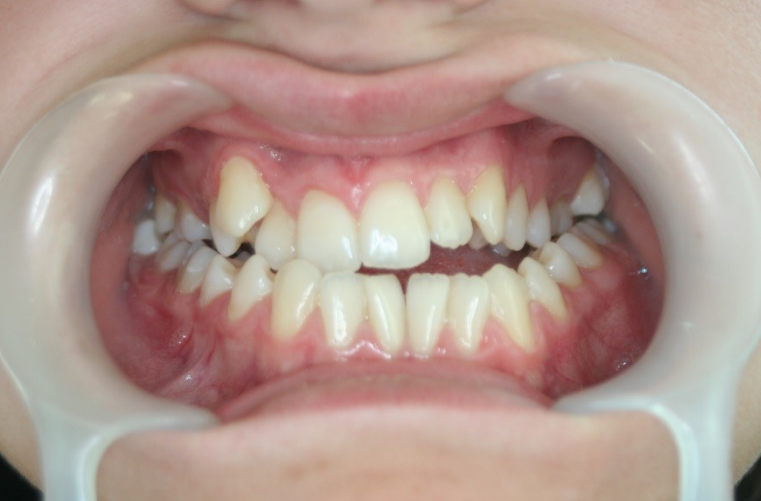Számfeletti fog, mesiodens



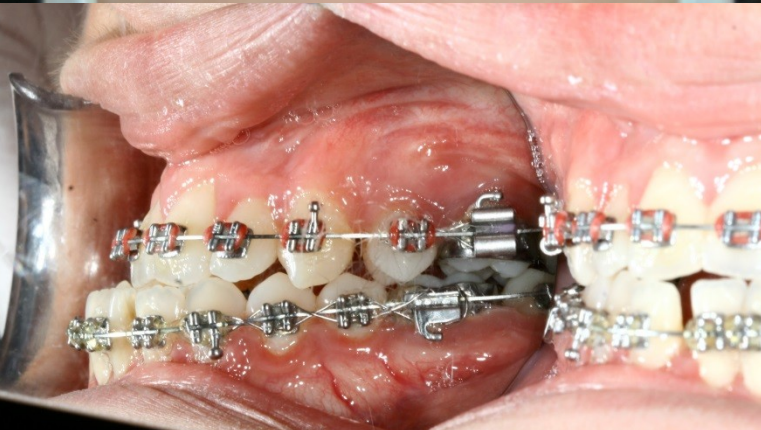
# Bölcsességfogak eltávolítása

Ambuláns sebészi beavatkozás

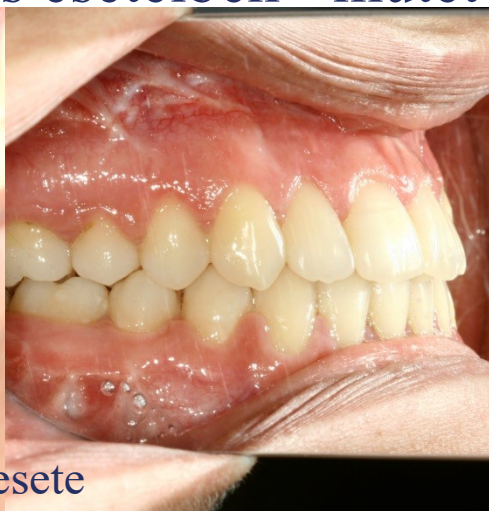
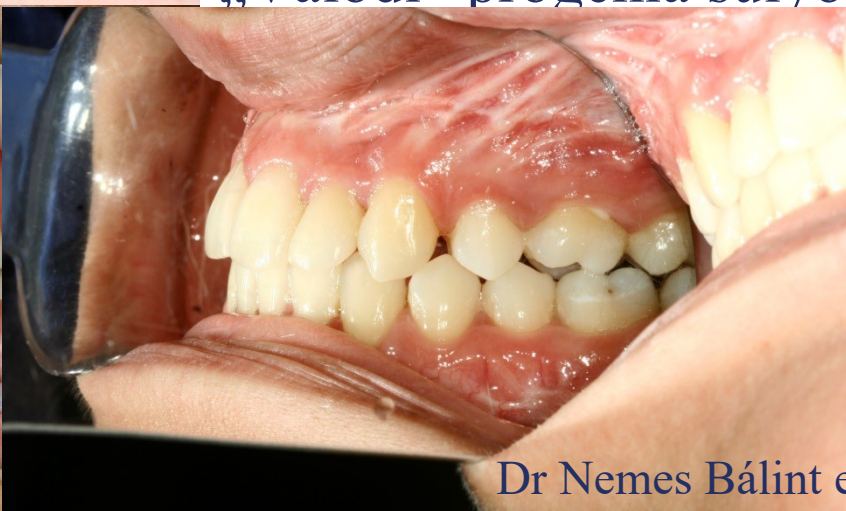
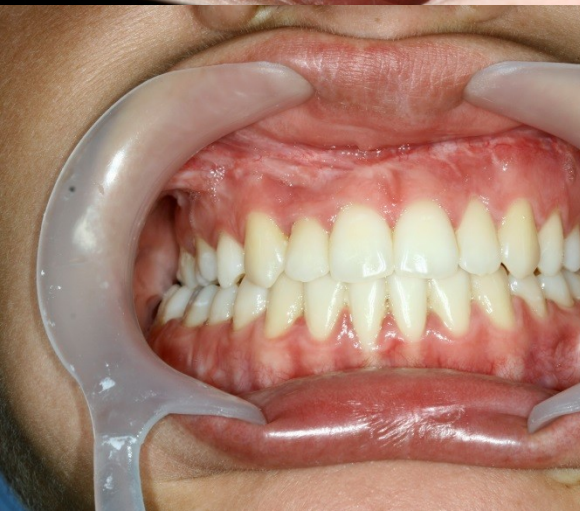

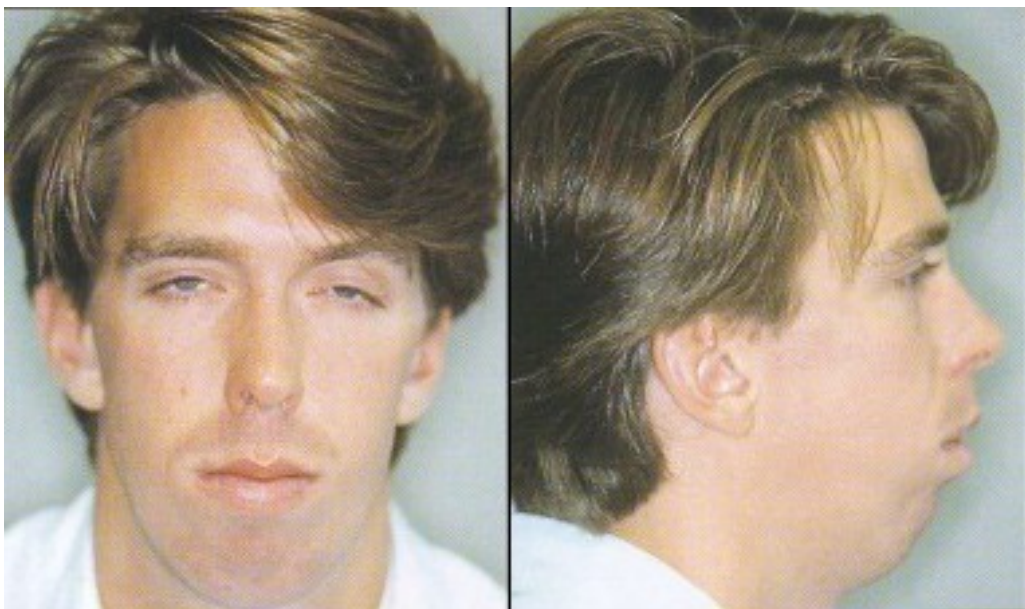
Orthognáth műtétek, 18 éves kor felett



„Valódi” progénia súlyos eseteiben - műtét



Dr Nemes Bálint esete



Gyakran bimaxilláris  
műtétet végeznek: pl.  
Le-Fort I. – Obwegeser,  
Dalpont



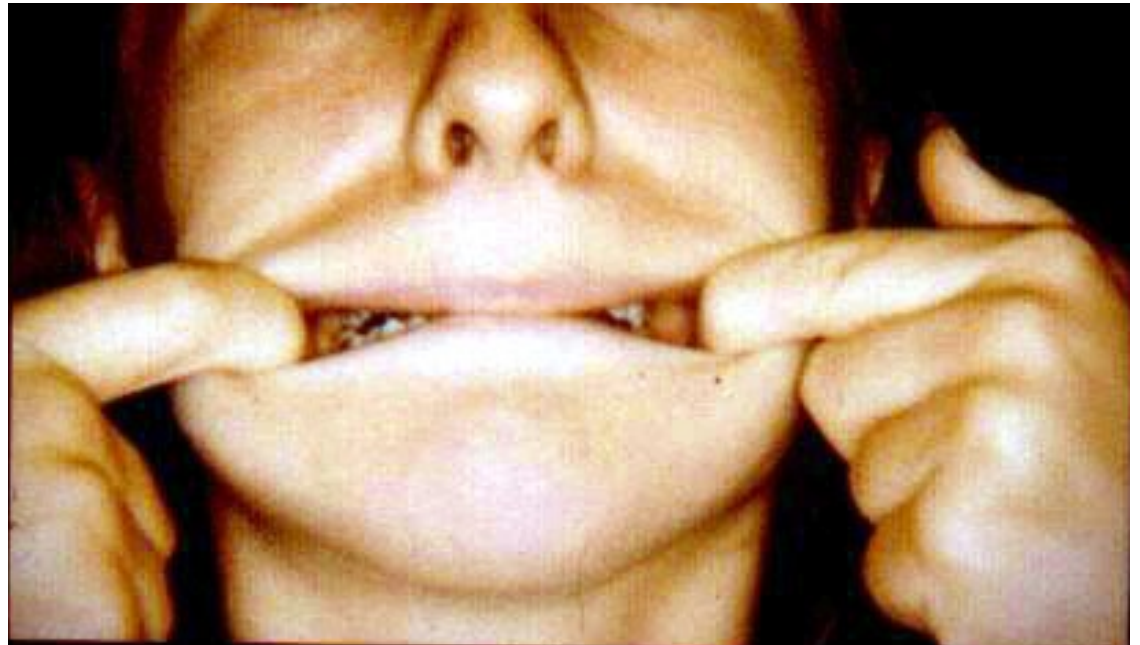
# A kezelési módszerek:

készülékek

sebészi beavatkozások és készülékek

izomgyakorlatok

megelőzés



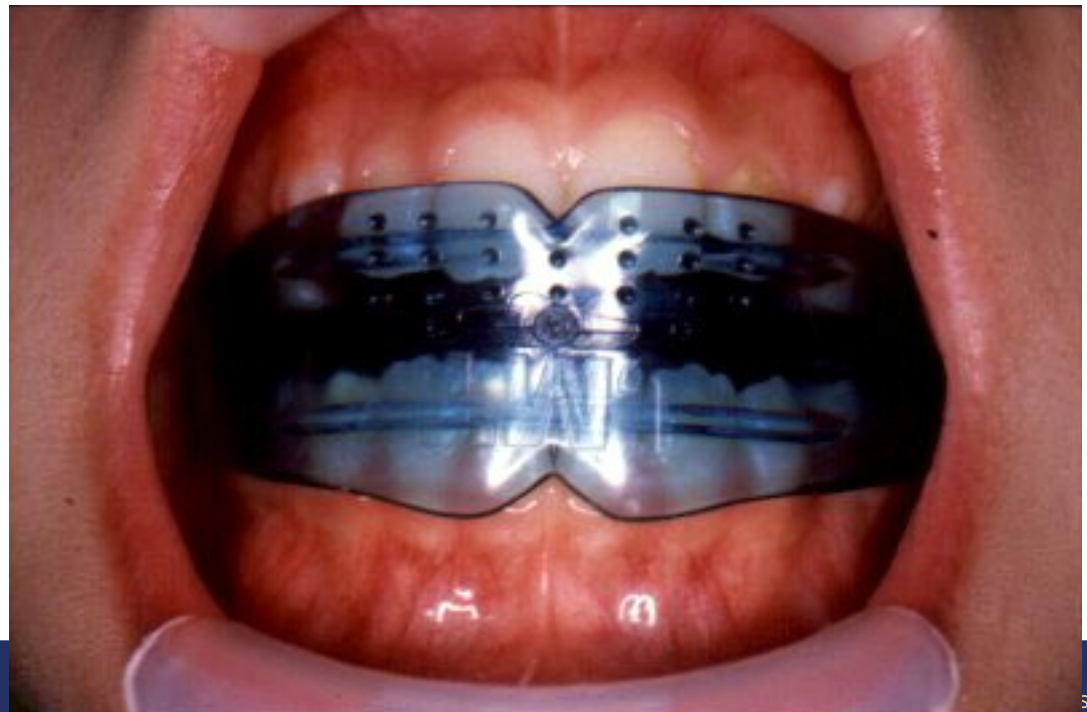# A kezelési módszerek

készülékek

sebészi beavatkozások és készülékek

izomgyakorlatok

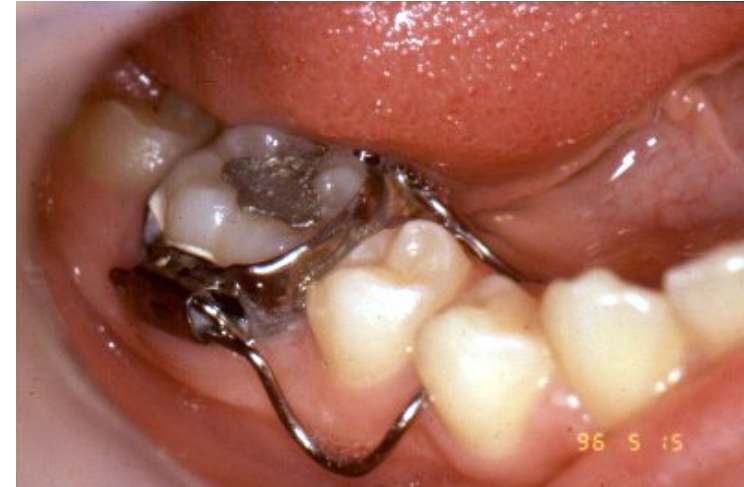prevenció





# A megelőzés lehetőségei

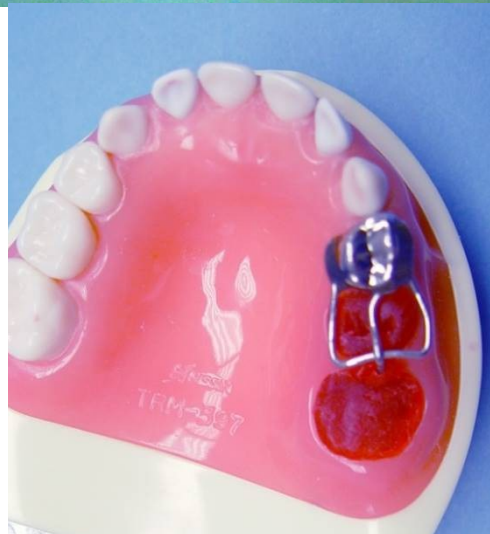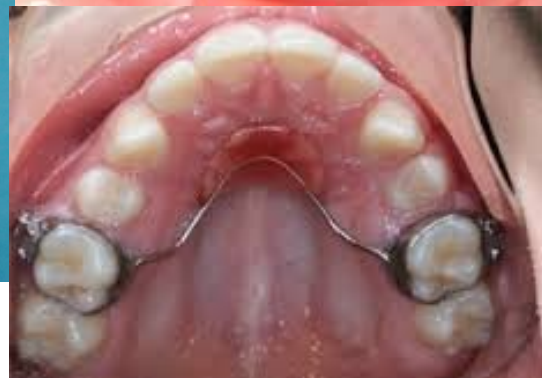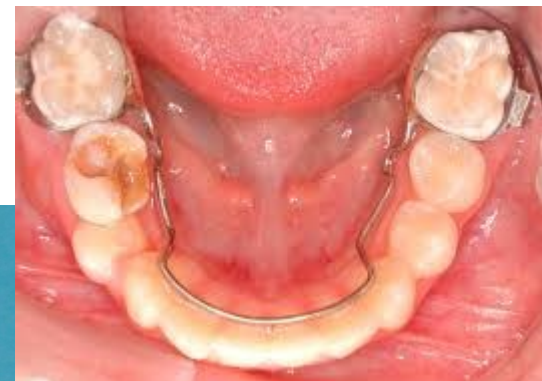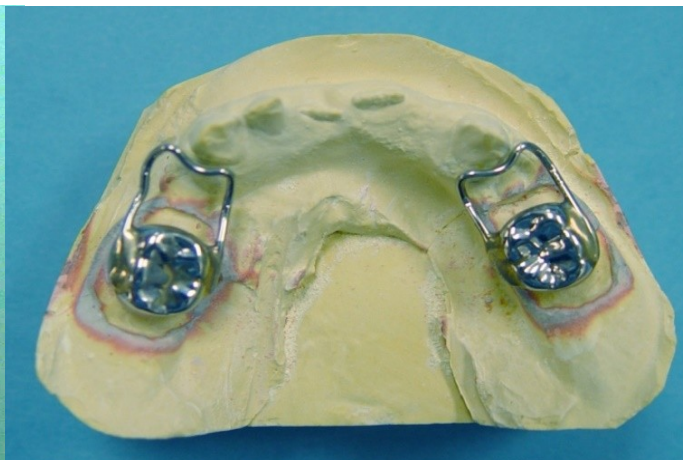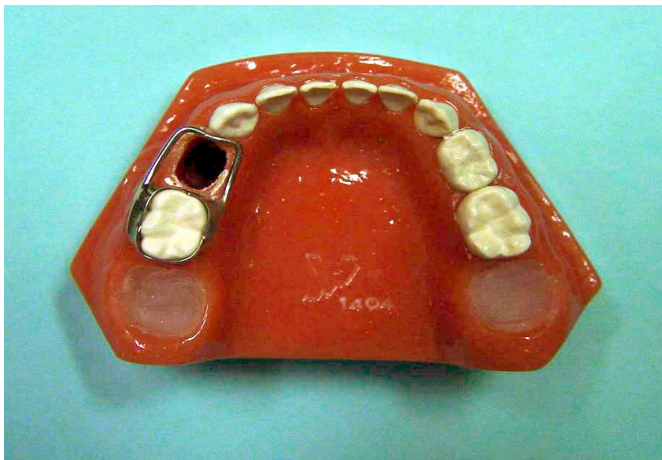- ▶ **Általános megelőző tevékenység**
  - ▶ öröklés befolyásolása?
  - ▶ embrionális ártalmak elkerülése
  - ▶ belső szekréción zavarok elkerülése
  - ▶ normális testi fejlődés biztosítása
- ▶ **helyfenntartók alkalmazása**
- ▶ **Korai fogszabályozó kezelés**
  - ▶ rossz szokások megszüntetése
  - ▶ egyszerű készülékek a tej-és vegyesfogazatban
  - ▶ myotherapia
  - ▶ Hotz féle extractiók



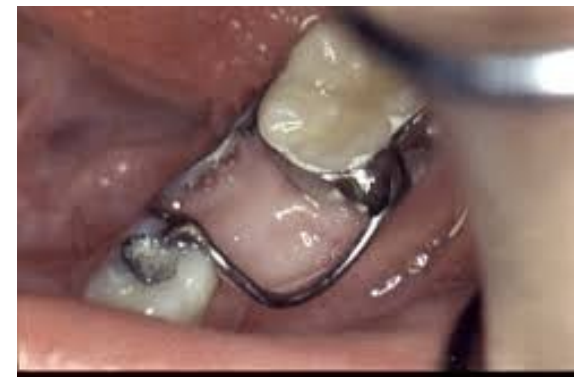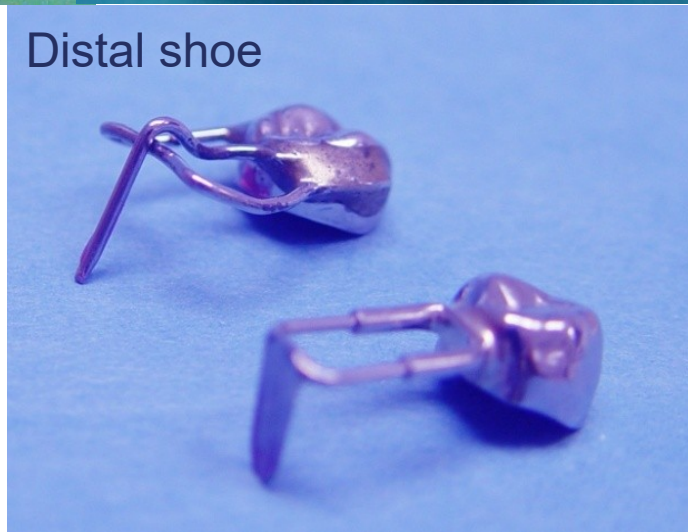# Korai fogszabályozó kezelések

## Tejfogak korai elvesztése

készülék: helyfenntartó



Distal shoe



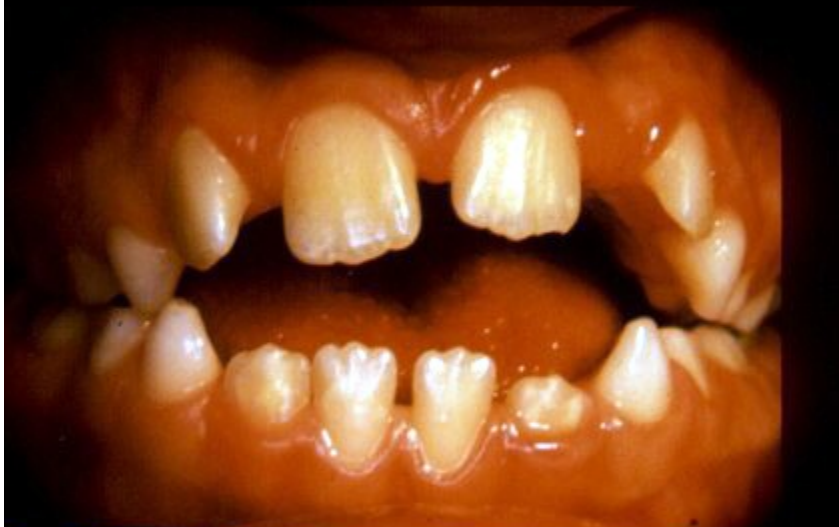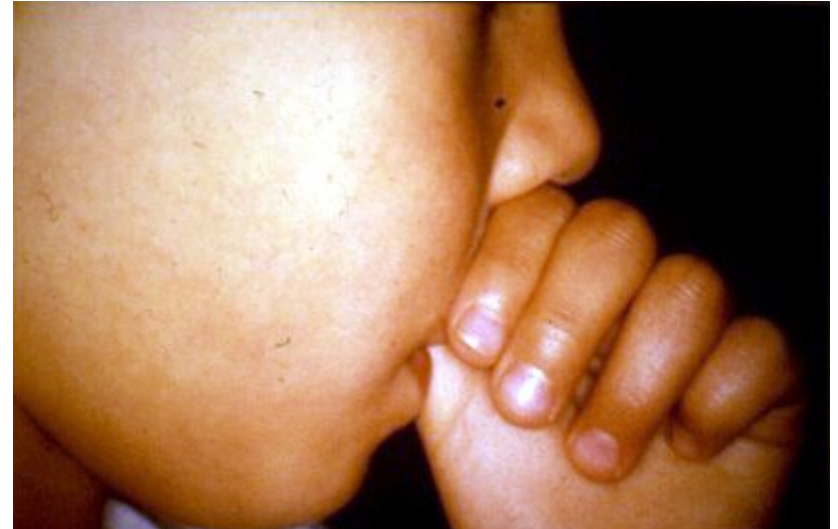## • Korai fogszabályozó kezelés

–rossz szokások  
megszüntetése

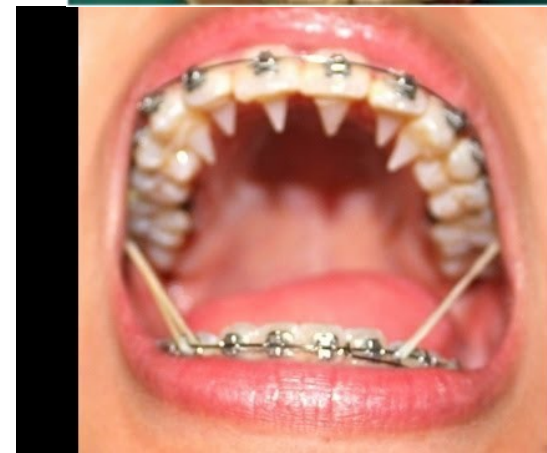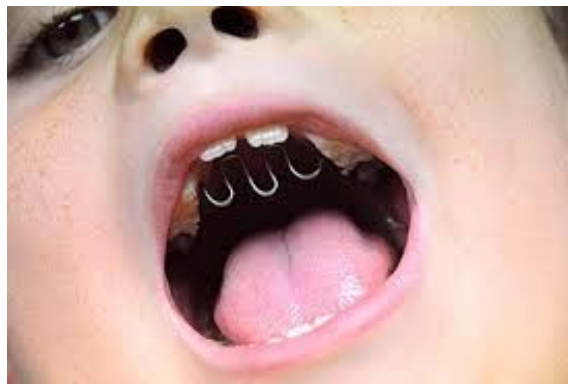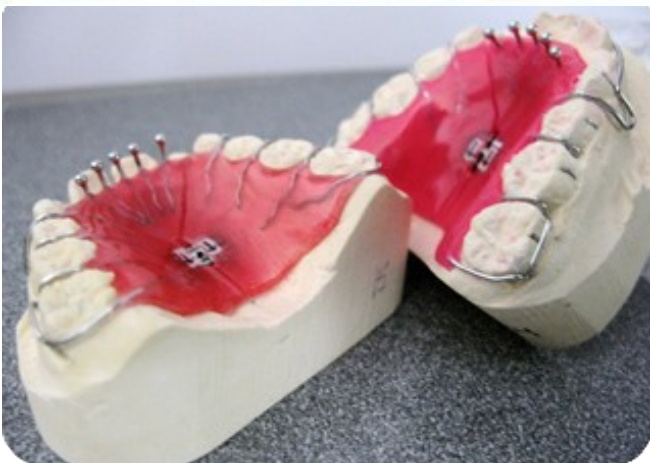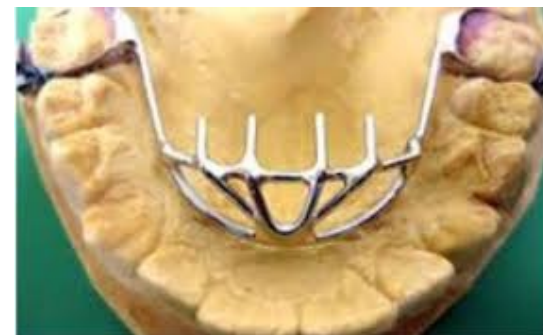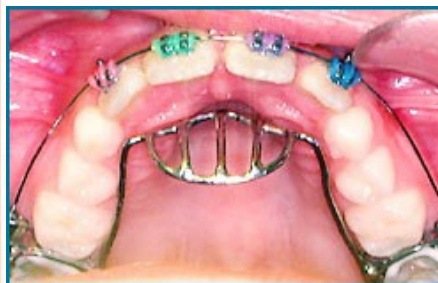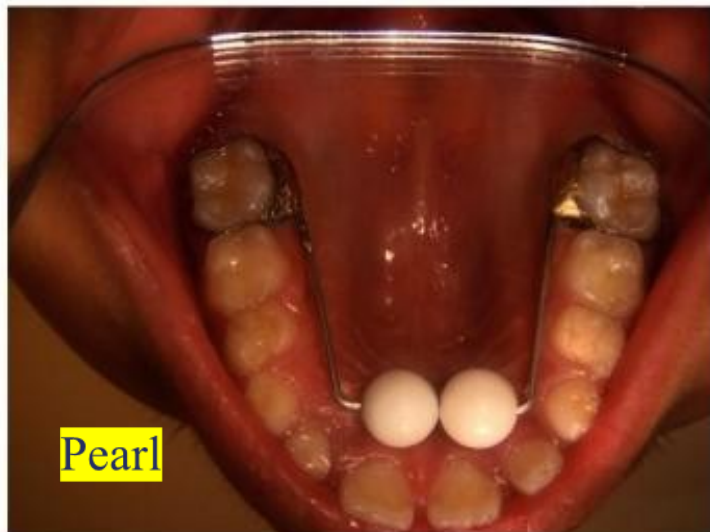–egyszerű készülékek a tej-és  
vegyesfogazatban

–myotherapia

–Hotz féle extractiók

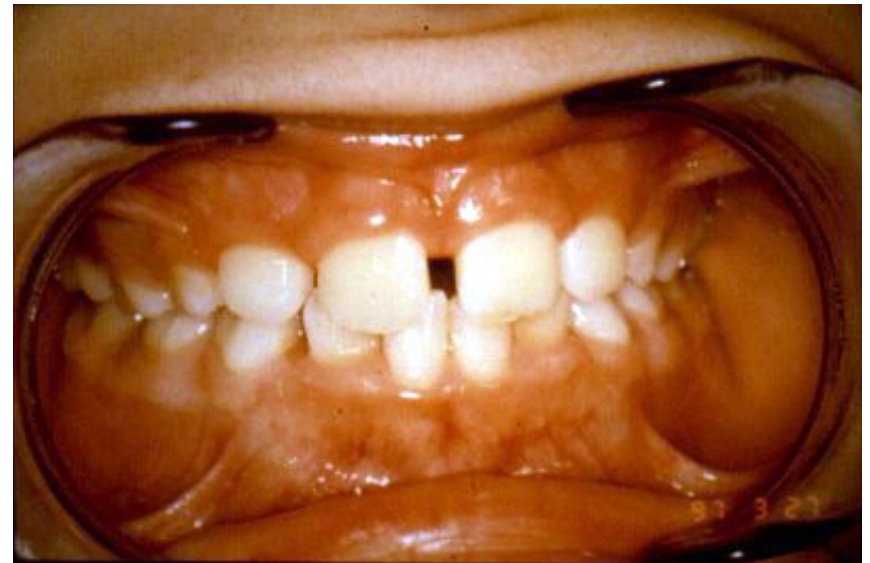
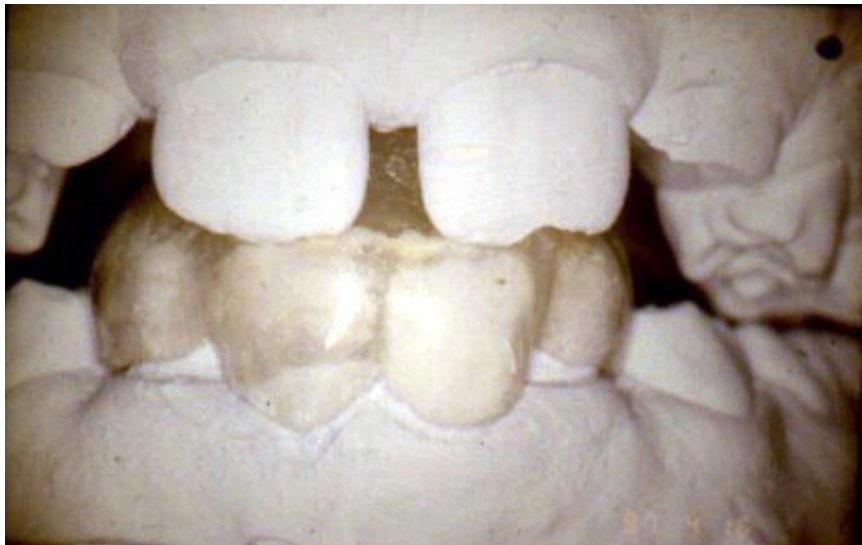
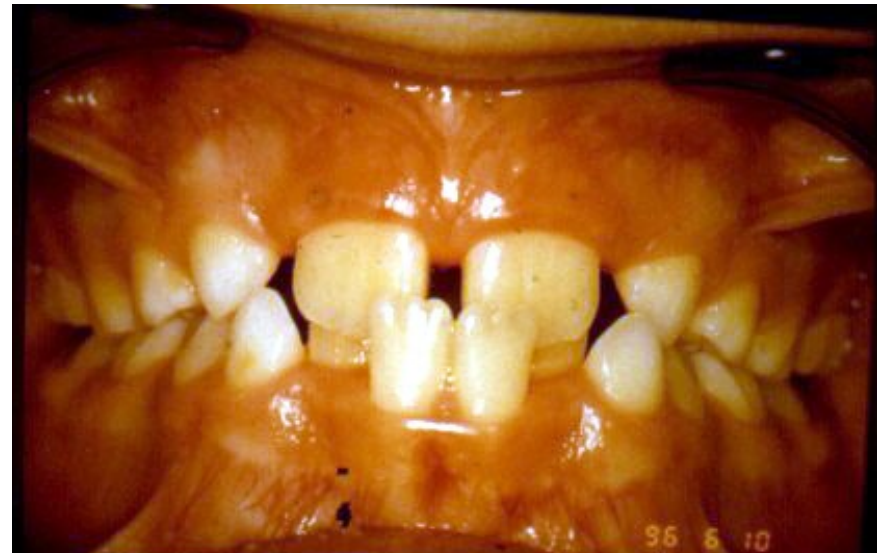# Fogszabályozó készülékek nyelvvelkéses nyelés és/vagy ujjszopás ellen vegyes fogazatban



## •Korai fogszabályozó kezelés

- rossz szokások megszüntetése
- egyszerű készülékek a tej-és vegyesfogazatban
- myotherapia
- Hotz féle extractiók



# A fogszabályozás összefüggései

**Malocclusio, torlódás** → **plakk, caries**

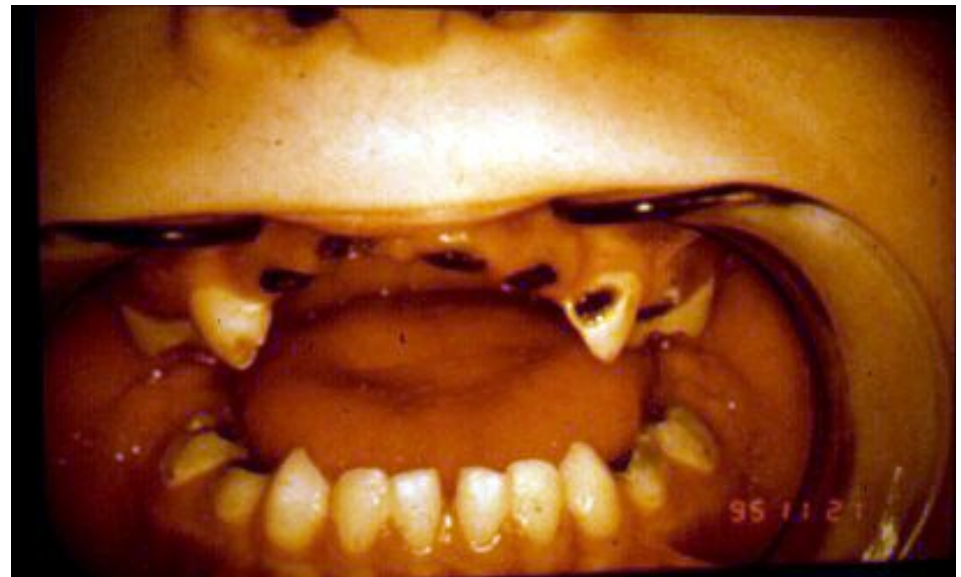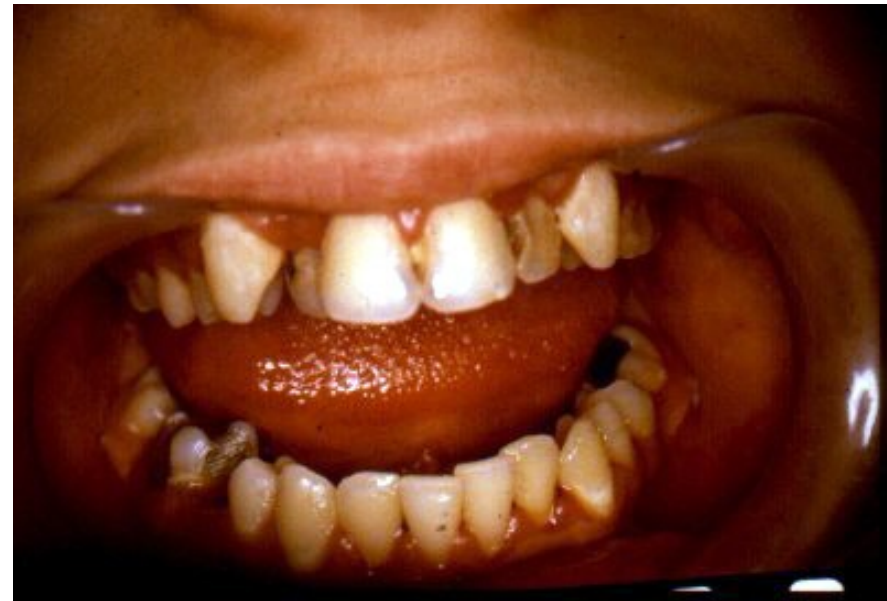Ugyanakkor a fogszabályozó készülékek is növelik a plakk kialakulásának veszélyét

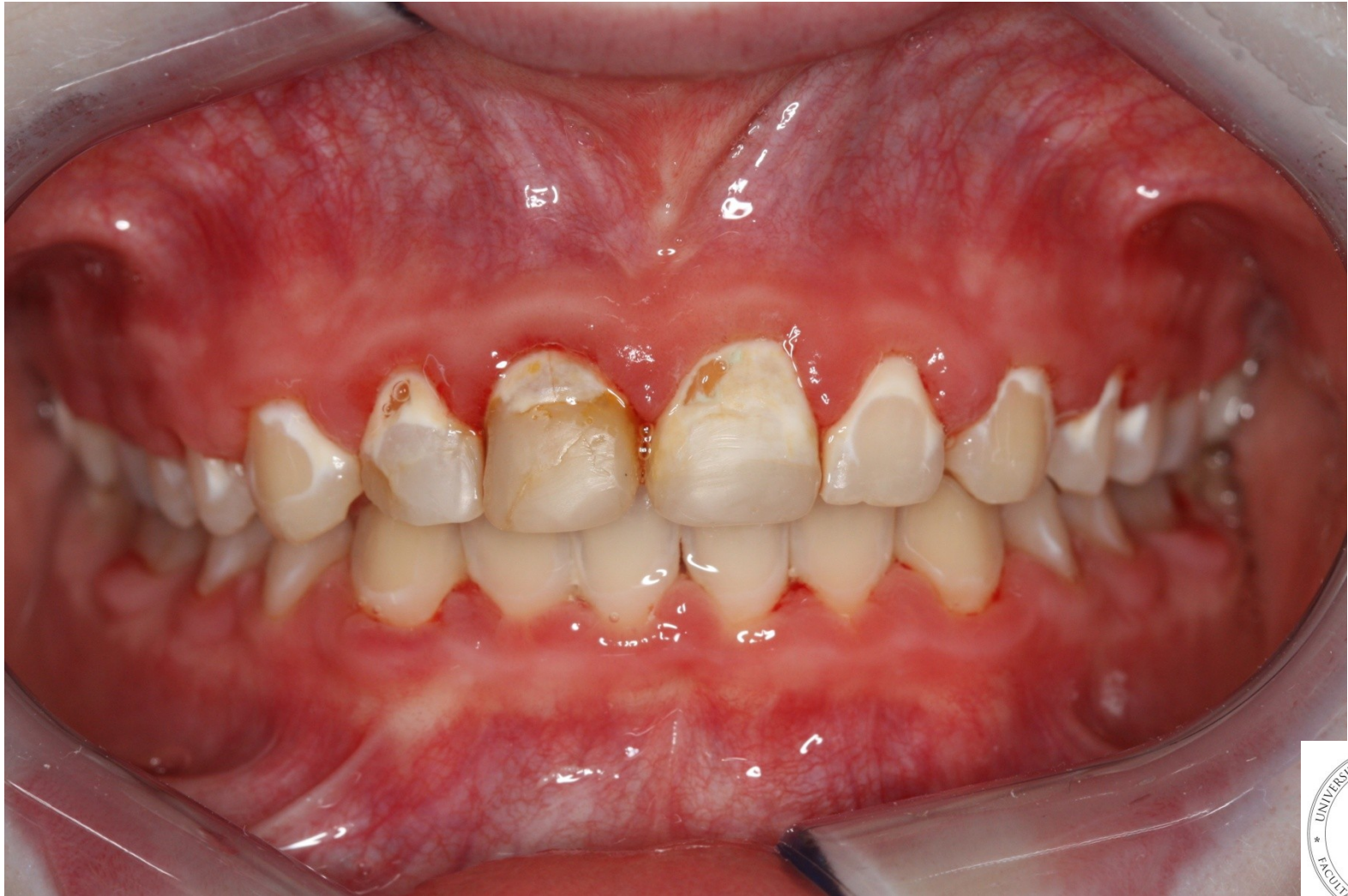**Malocclusio (plakk, rossz okklúzió)** → **parodontitis**

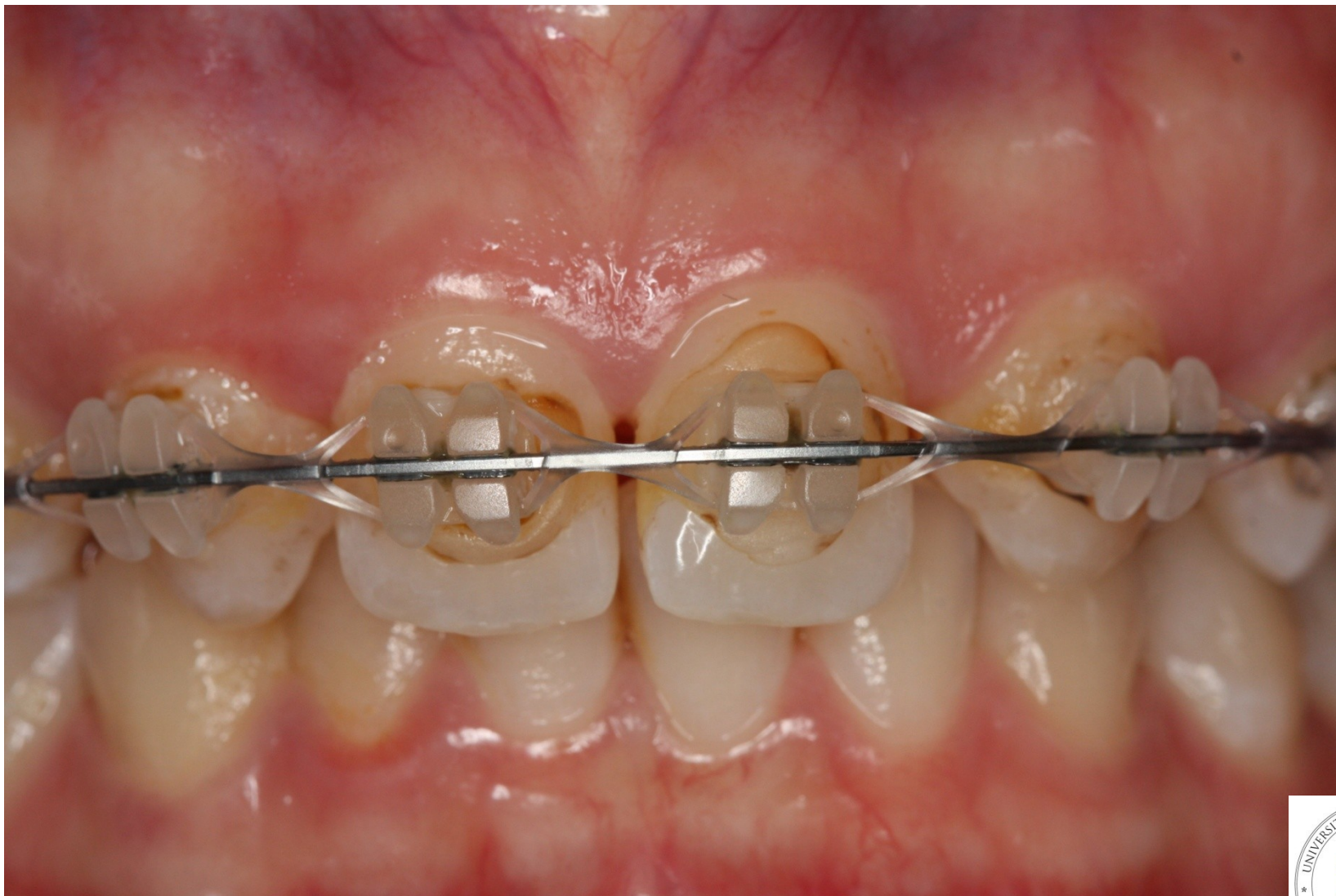
Fogszabályozó kezelések okozhatnak parodontális és ízületi problémákat

**Malocclusio(diasztéma, nyitott harapás)** → **logopédiai problémák**

**Malocclusio** → **pszichés problémák (szégyen, önbizalomhiány)**

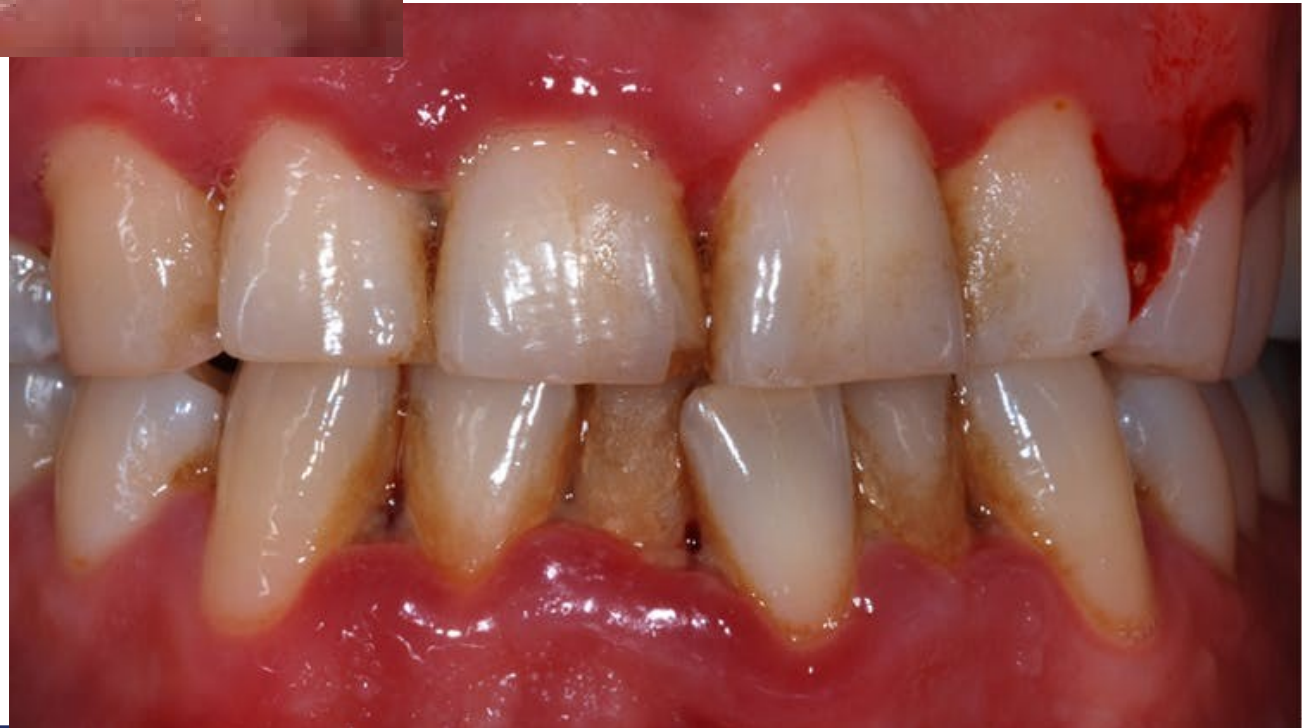
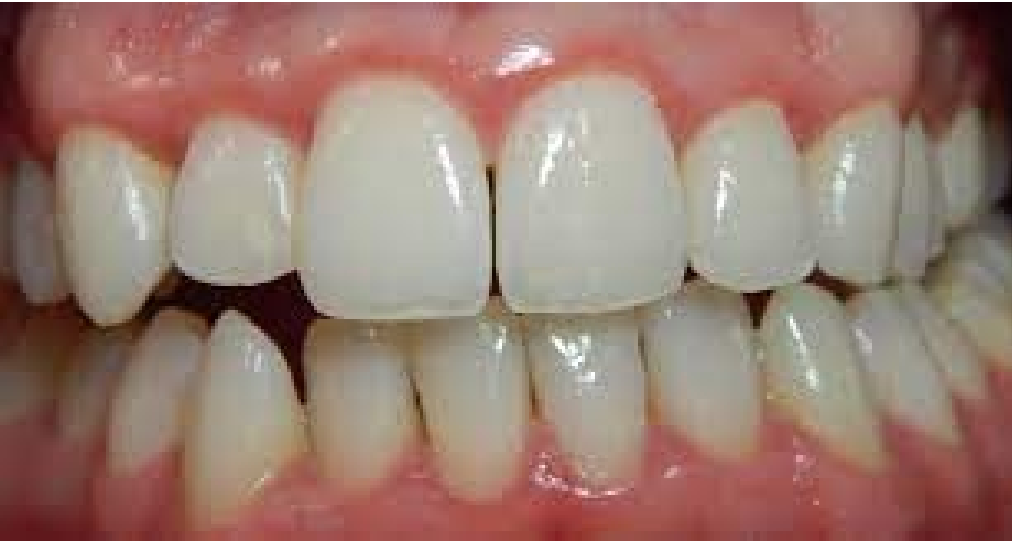


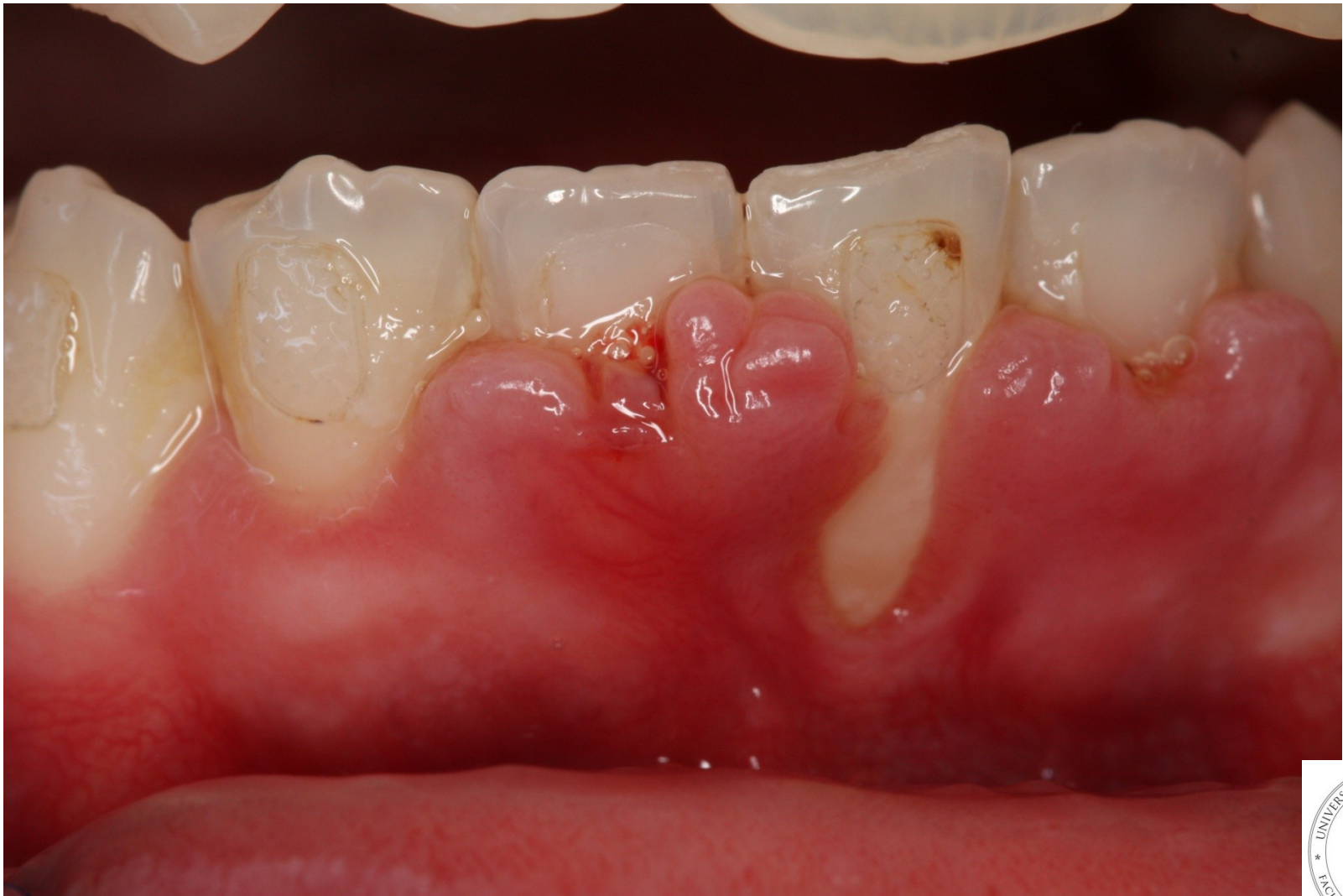



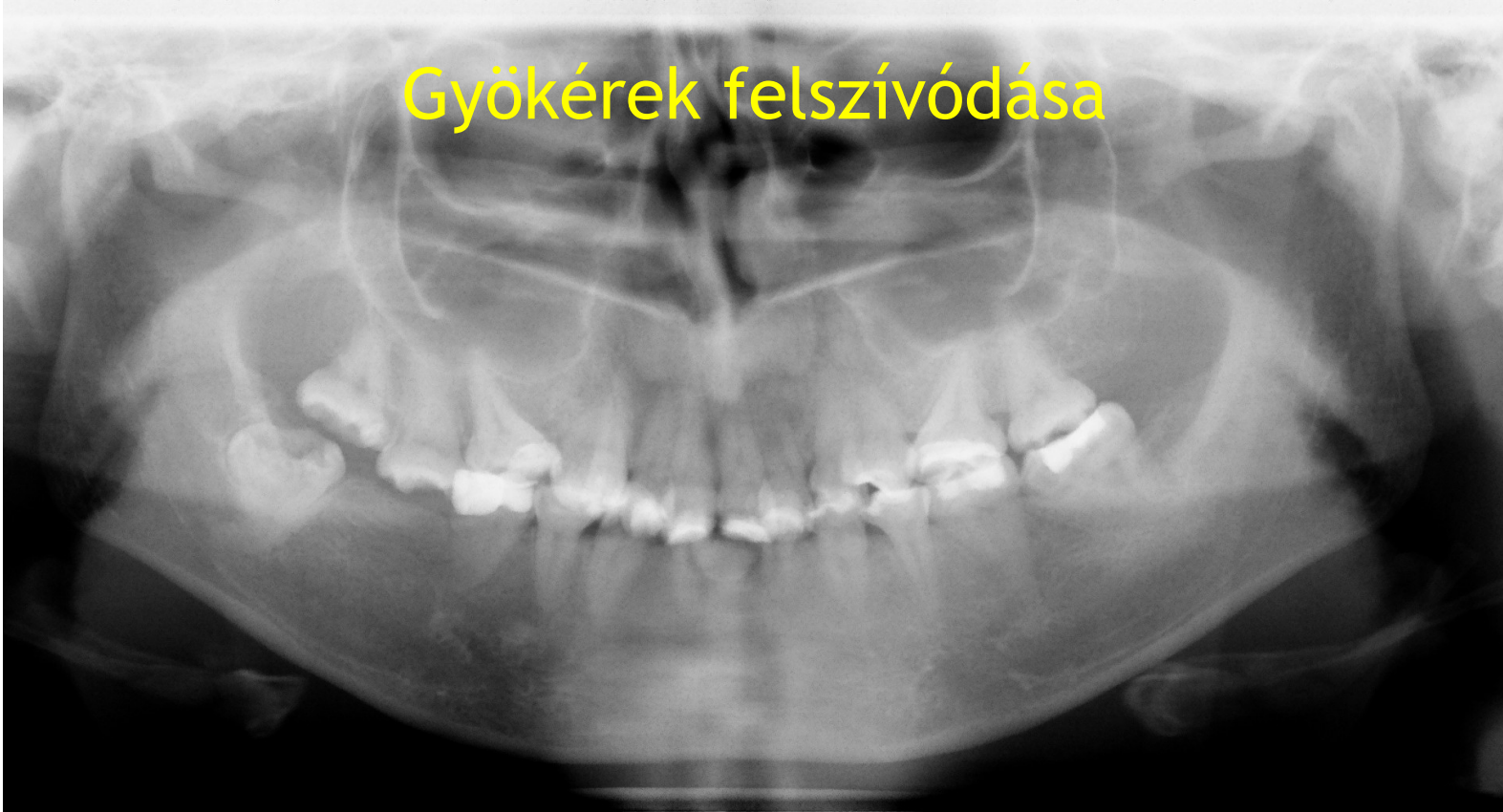# Ínygyulladás, ínyreszorpció

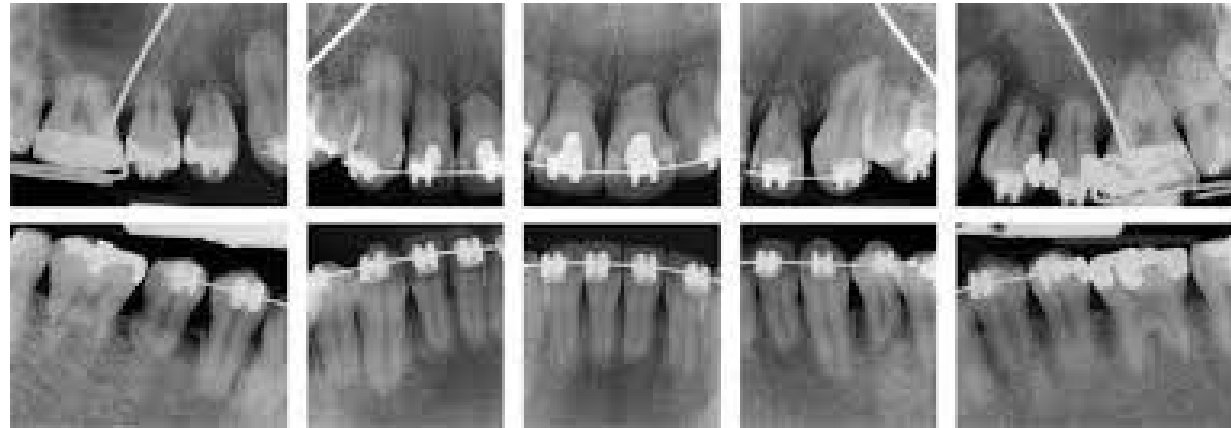


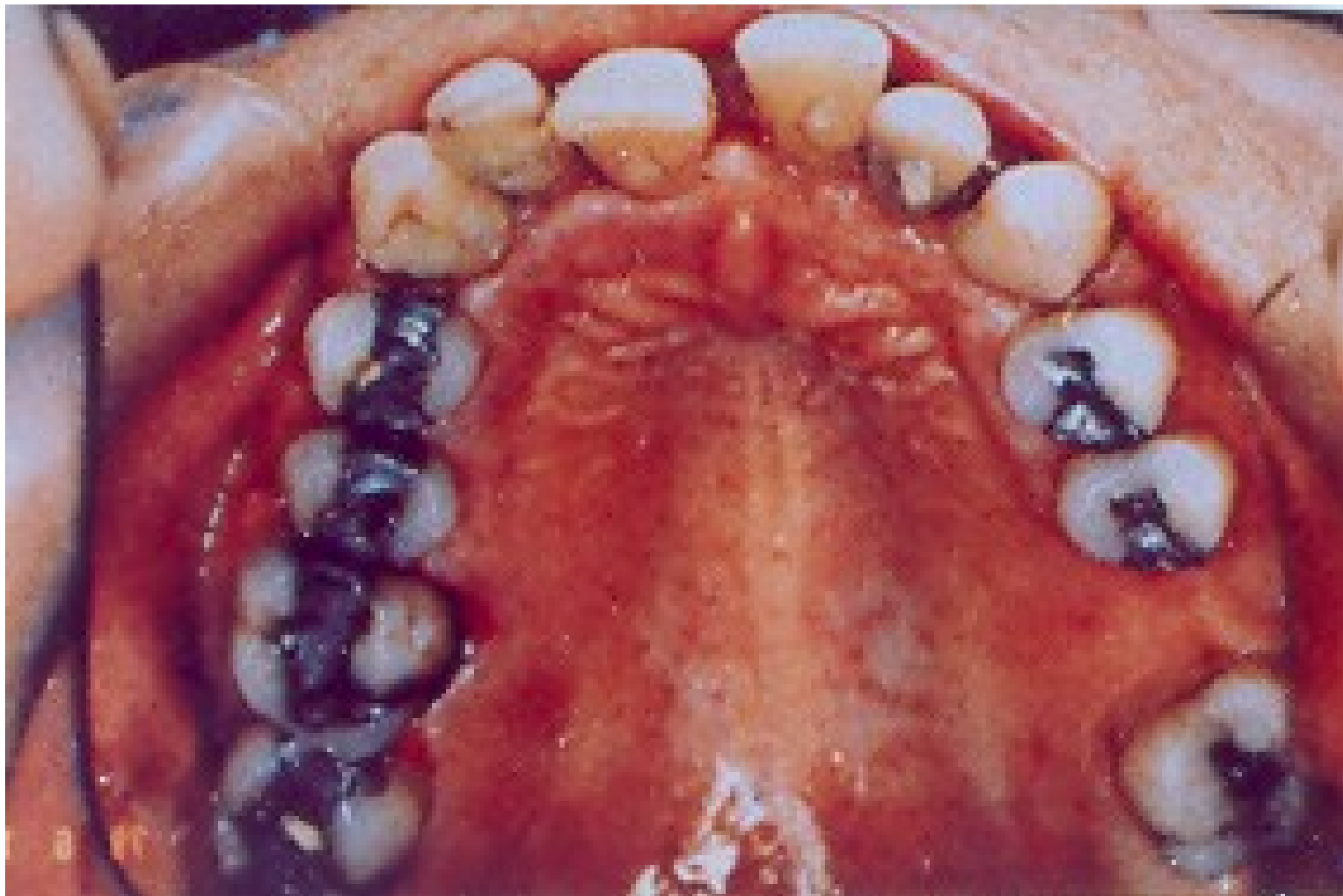

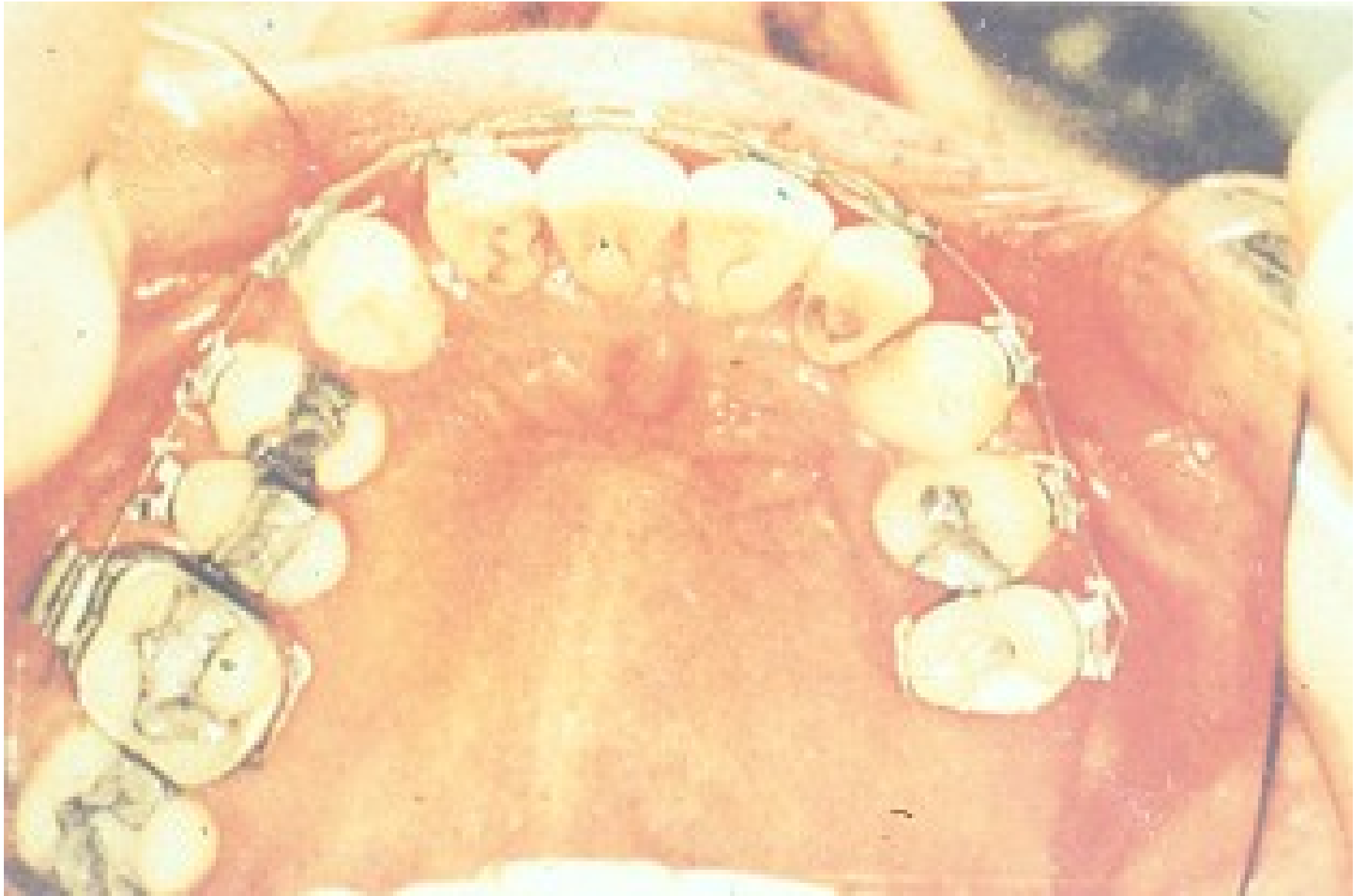# Gyökérek felszívódása




Túl nagy erők alkalmazása  
Túl hosszú kezelés  
Az erő irányának megváltoztatása  
A páciens kora



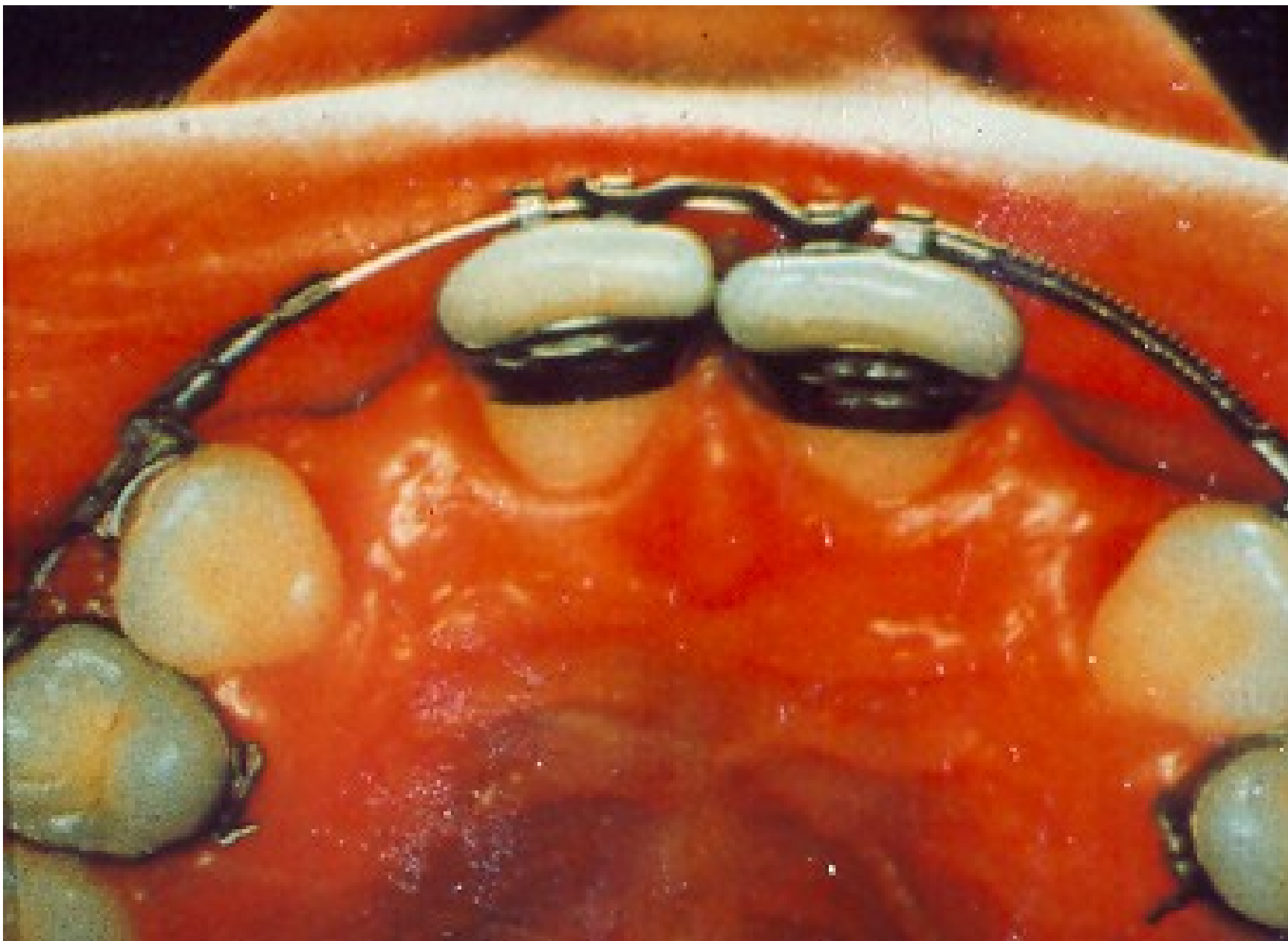


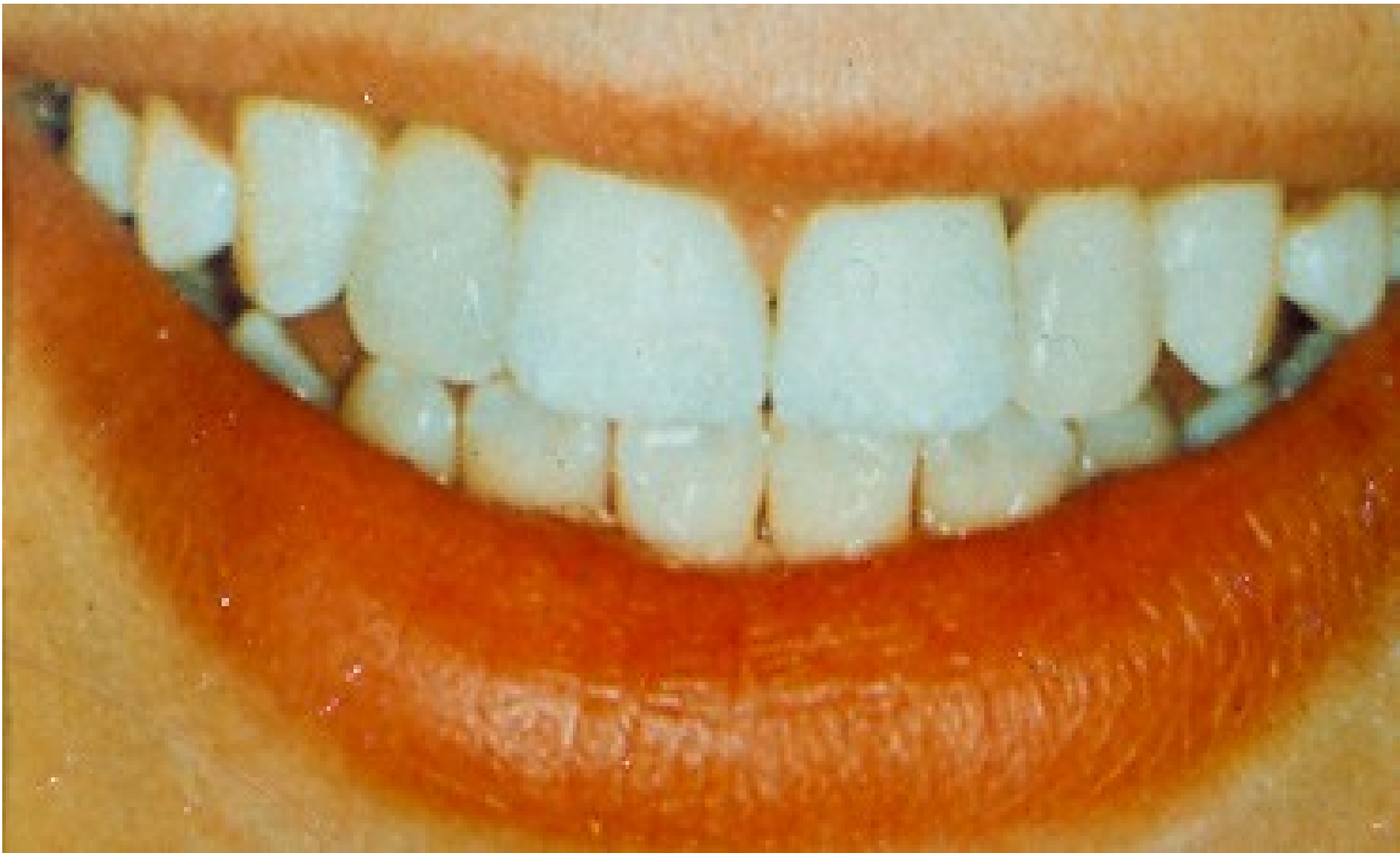
## Foghiányok okai az SE Gyermekfogászati és Fogszabályozási Klinika 6 - 18 éves beteganyagában (db)

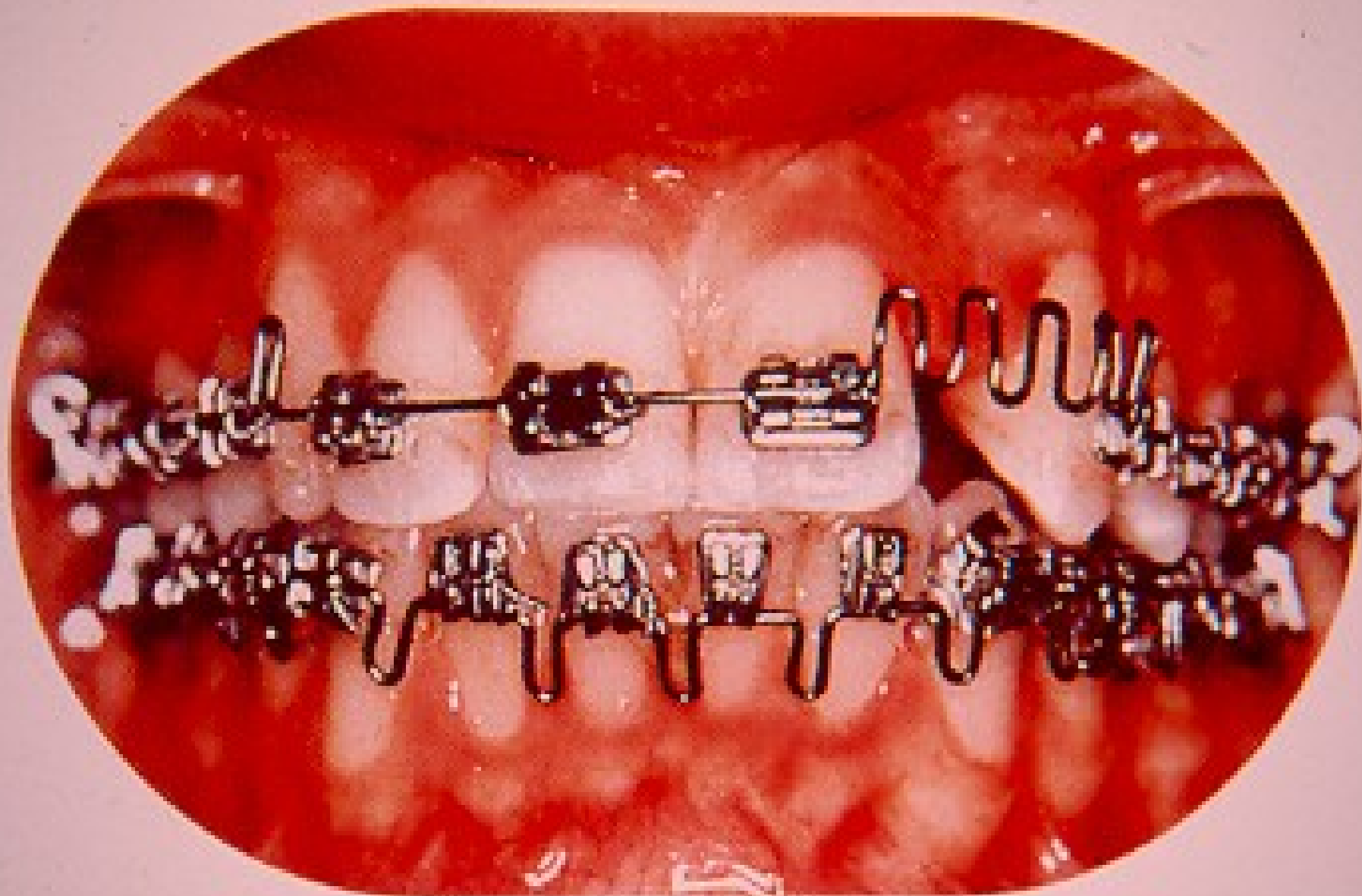

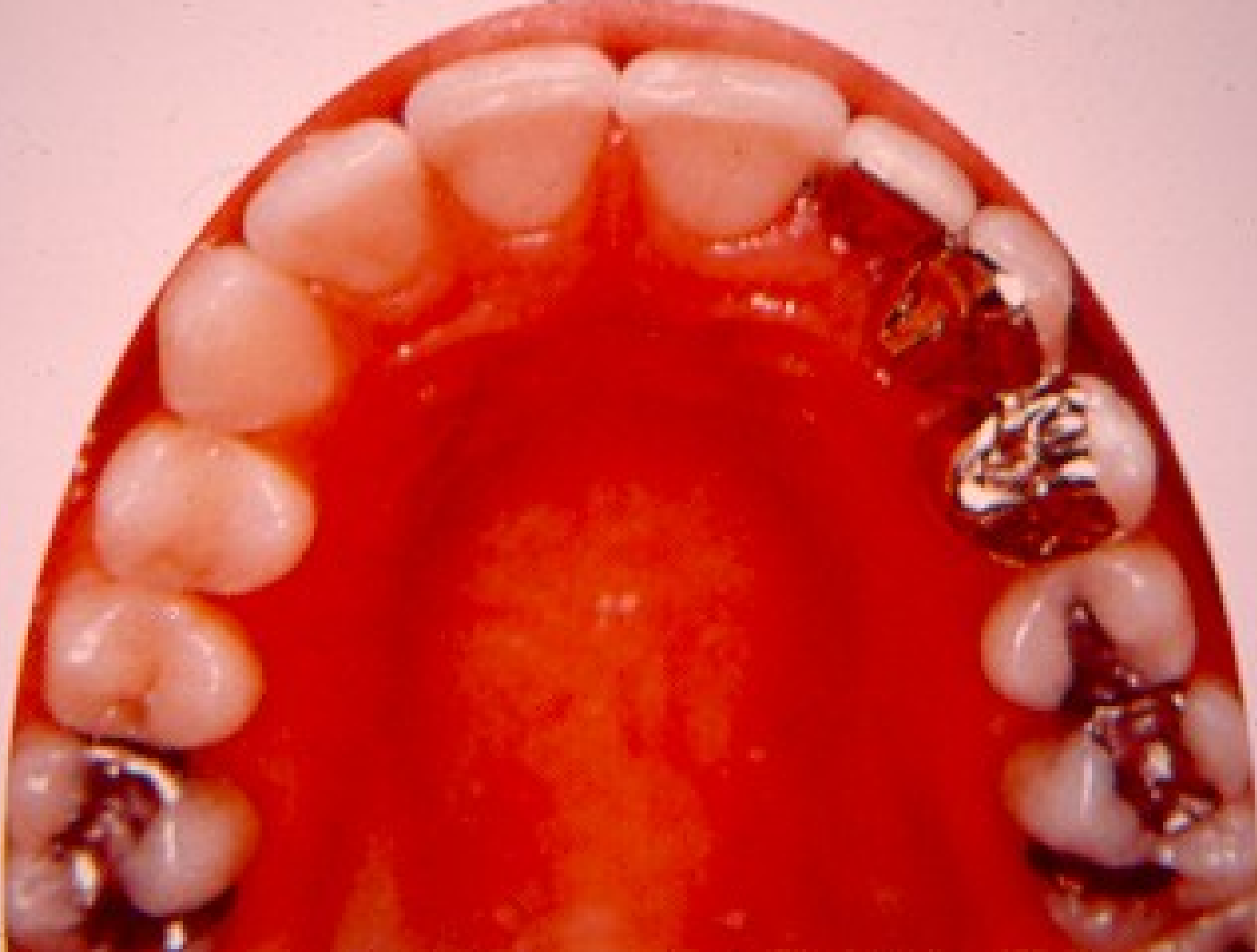- Torz osökevényes fogak vagy súlyos helyzeti rendellenesség
- Baleset
- Caries és következményes betegségei
- Csirahiány

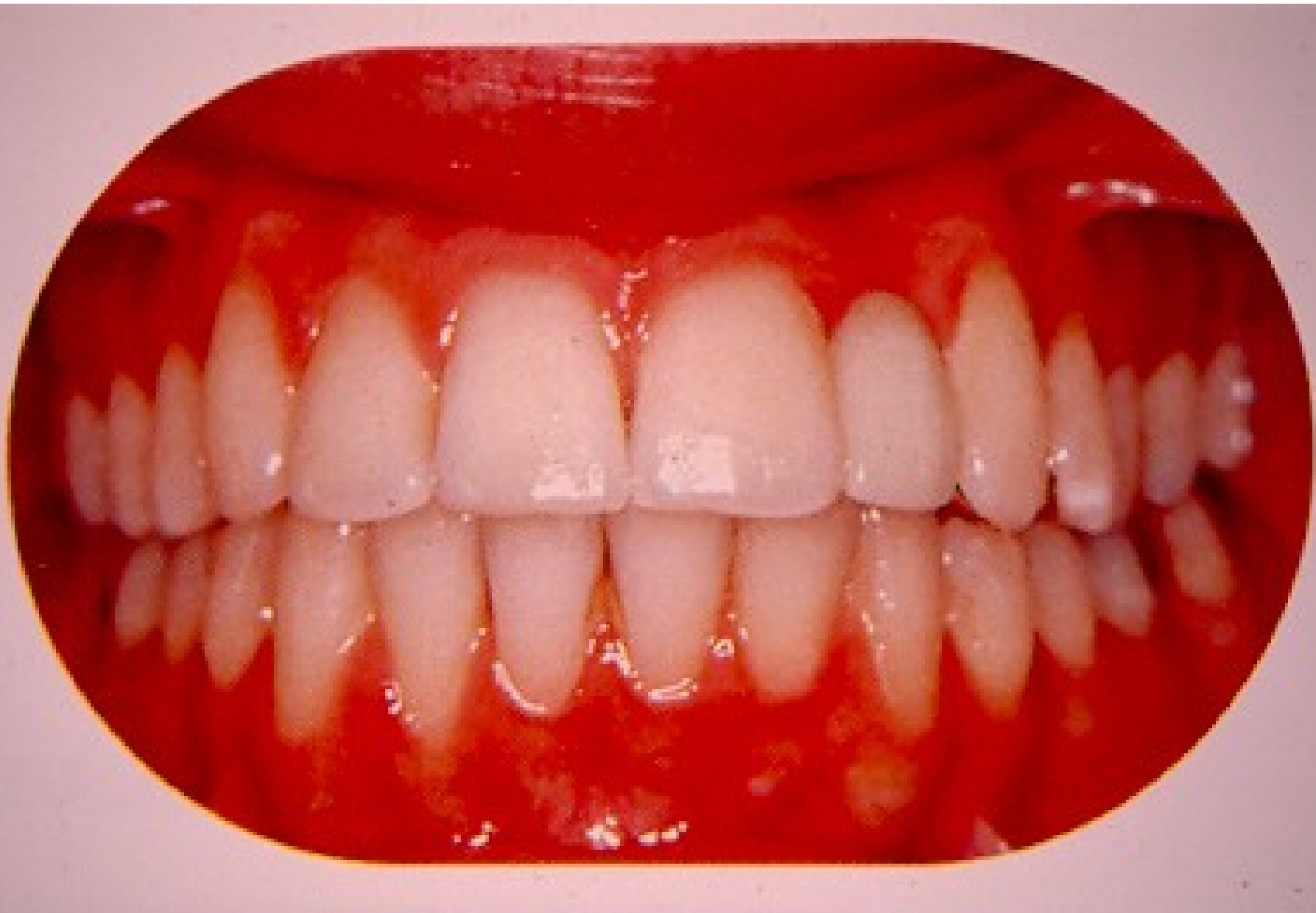



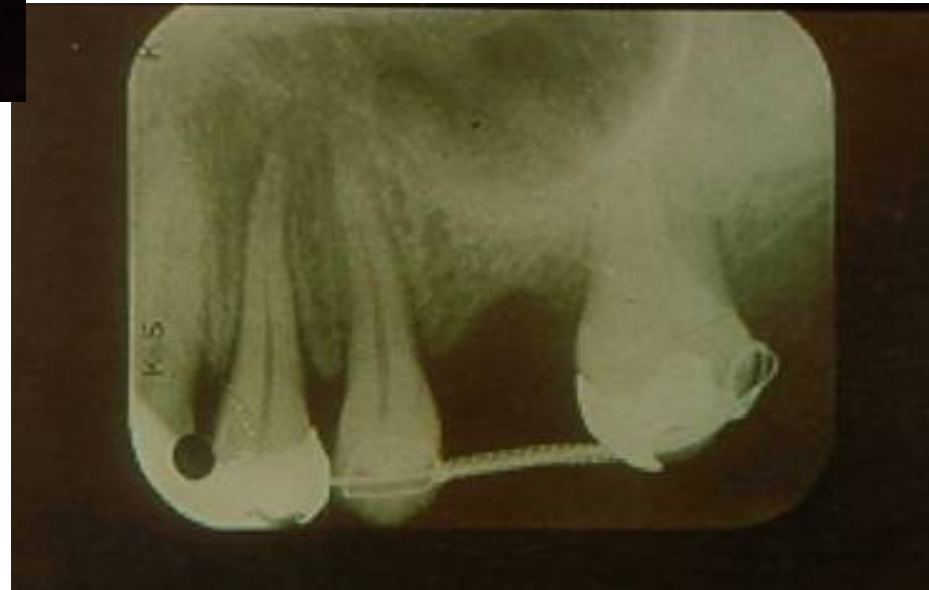
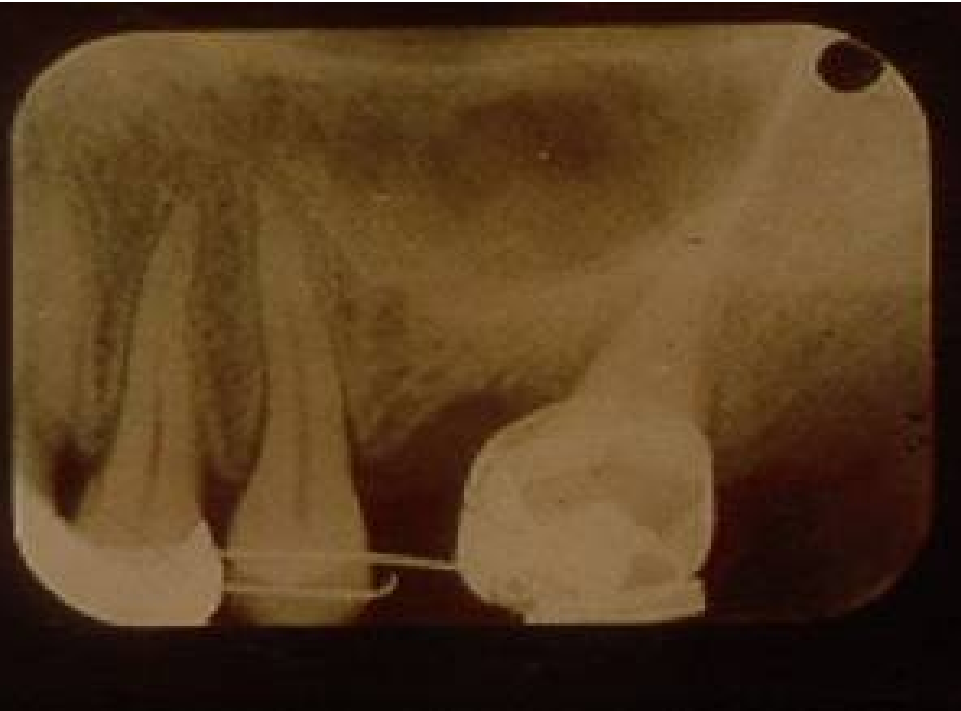


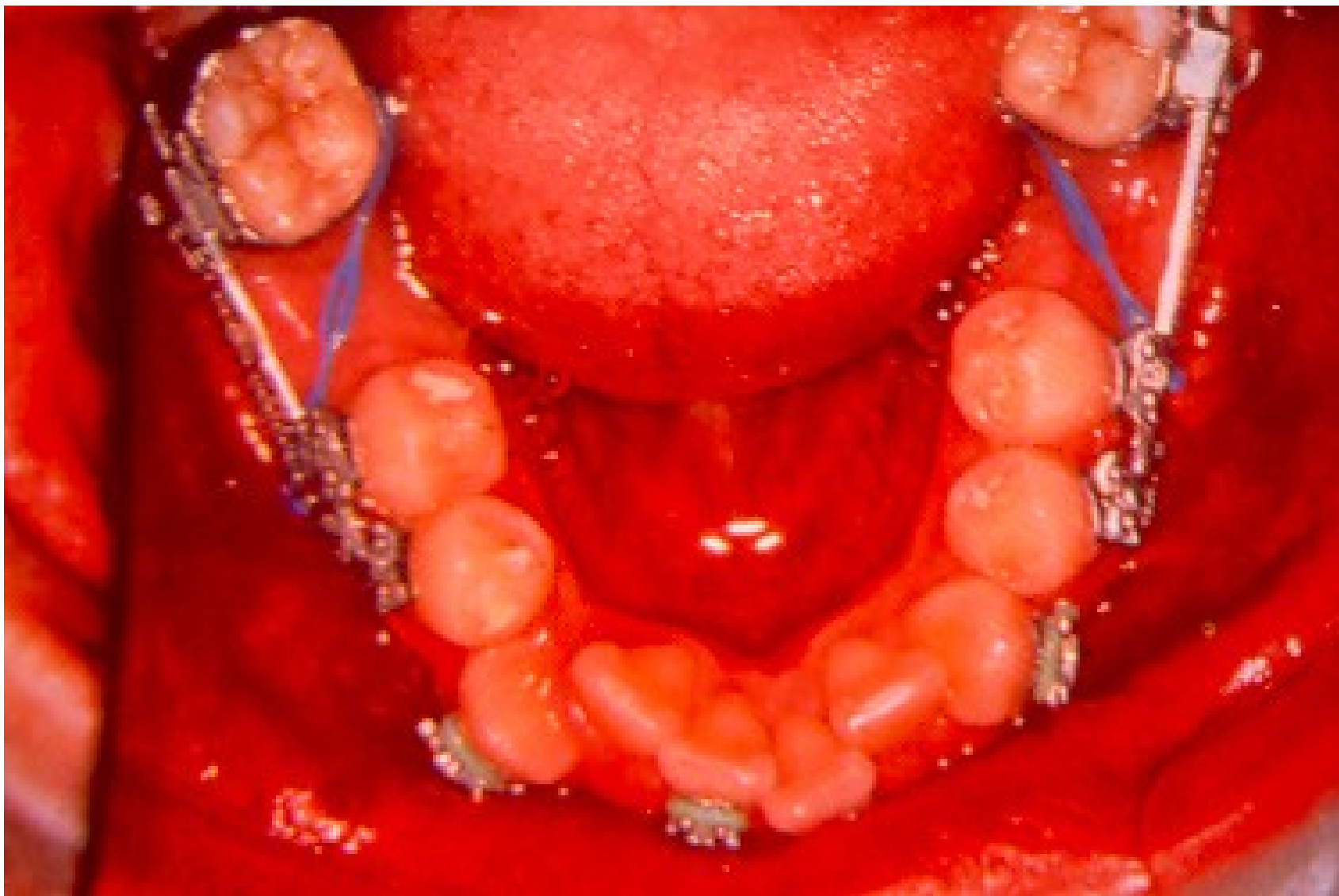


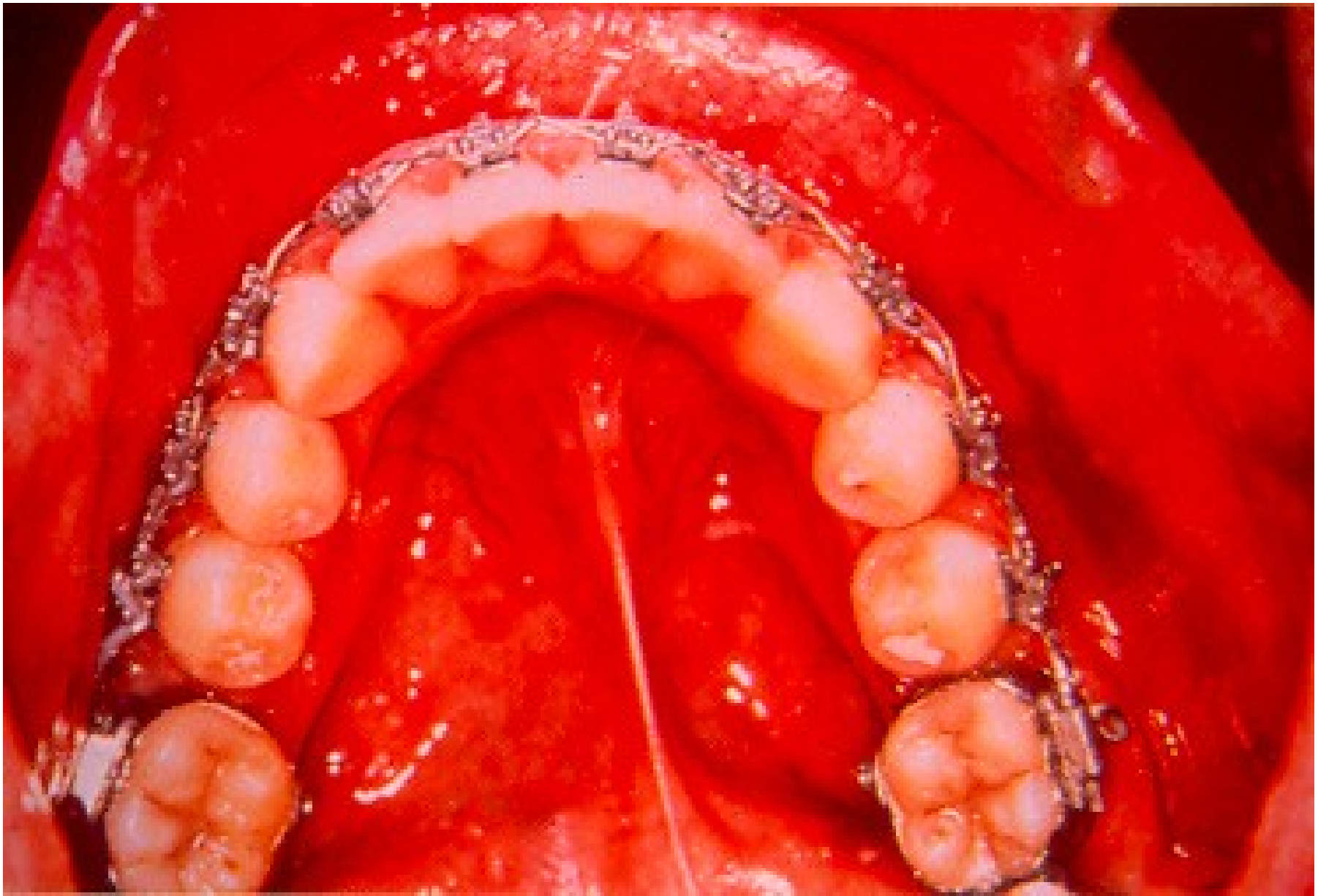




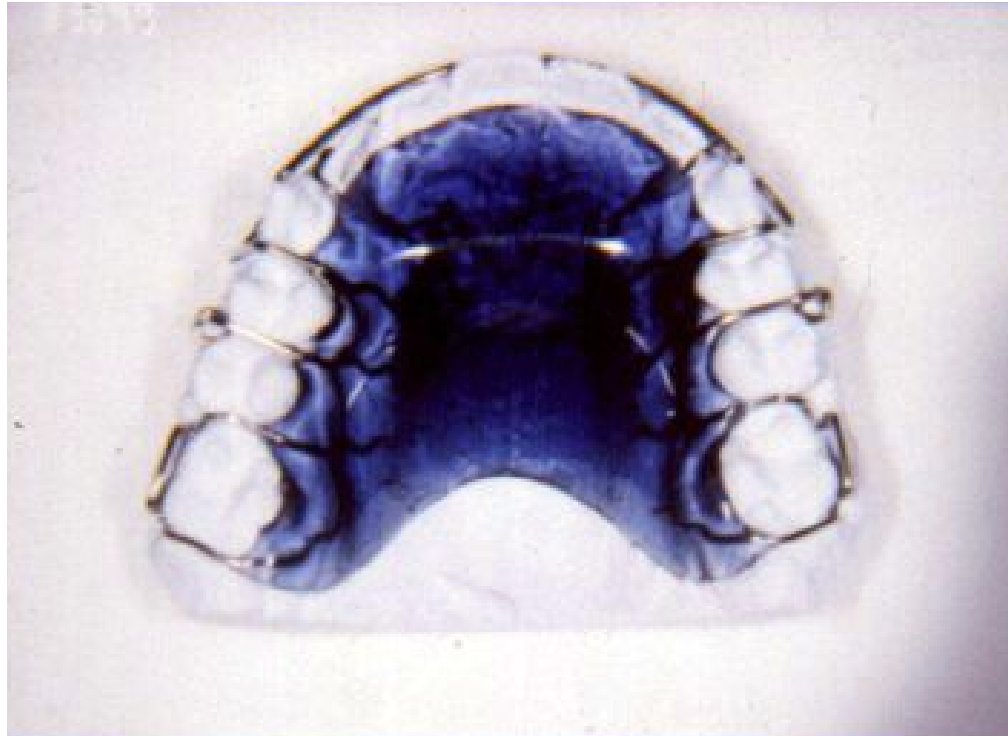
# Pillérfogak tengelykorrekciója





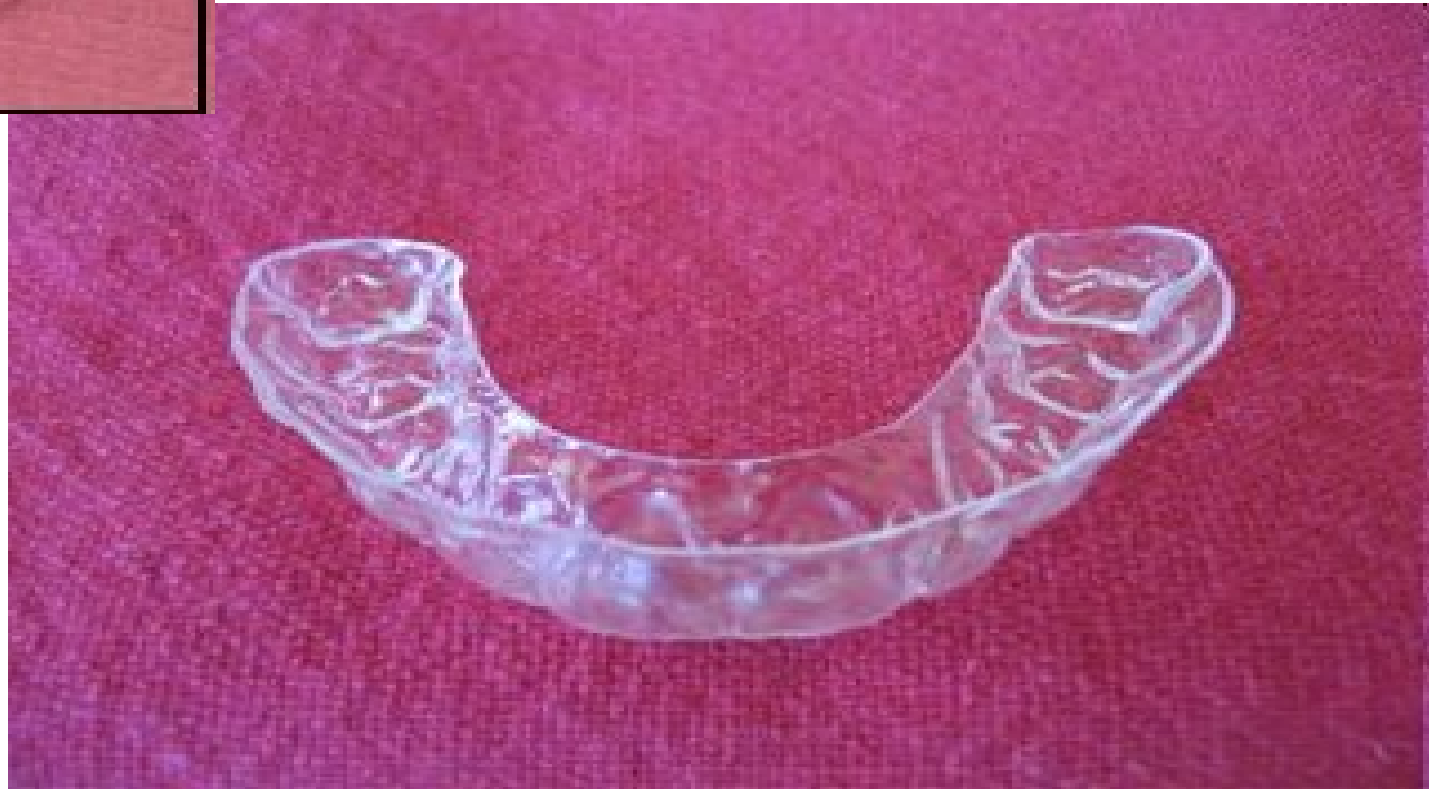
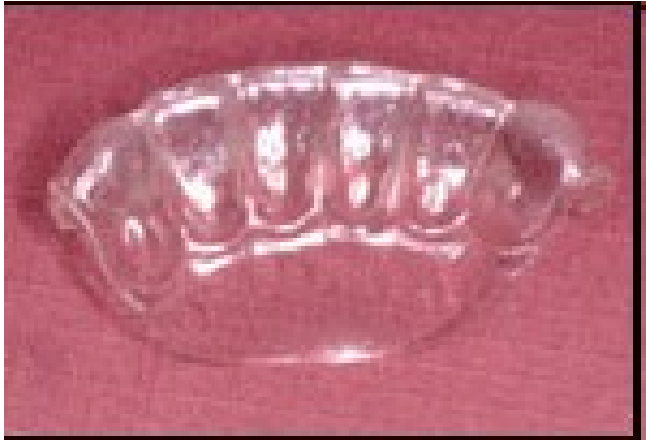
# Retenció: a kezelés során elért eredményt igyekezünk megőrizni



A kezelés végén: a retenció megtervezése

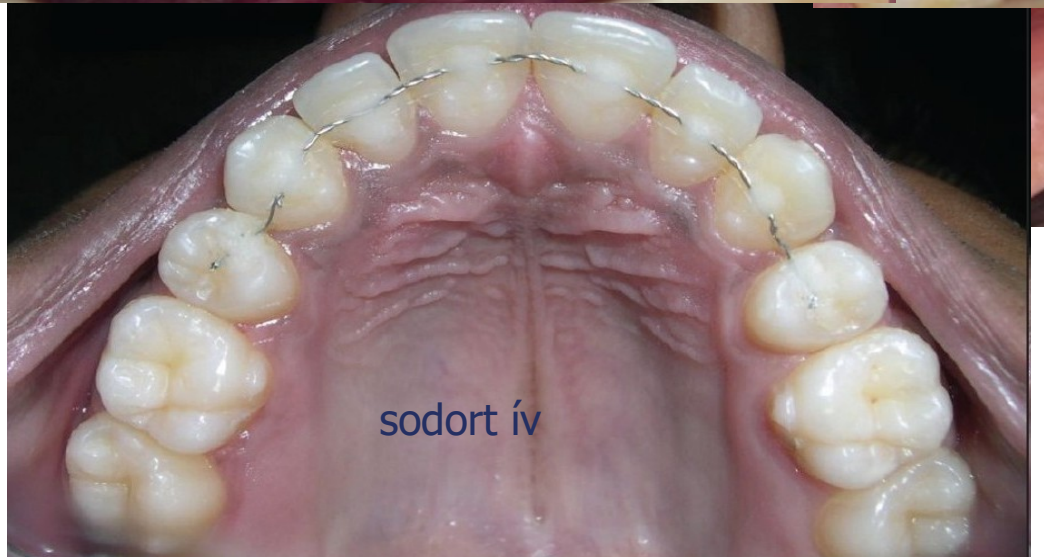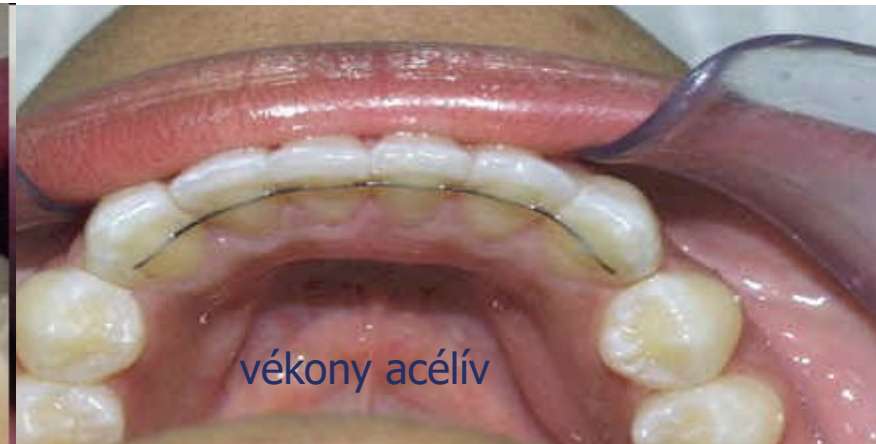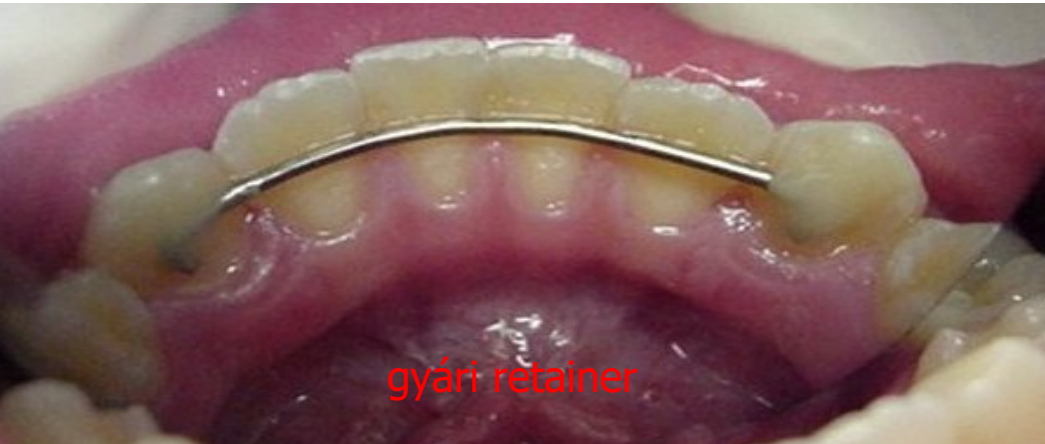# Mélyhúzott lemezek – Essix retainer





# Fix retainer

Alkalmazzunk minél több rögzített retenciós készüléket



# Felnőttkori fogszabályozás

- Korábban a 18-20 éves kort tartották a sikeres fogszabályozó kezelés felső határának. Ma már tudjuk, hogy a csont átépülő képessége egész életen át megmarad, tehát felnőttkorban is végezhetünk fogszabályozást (akár 70 évesen is - van rá példa!).



Több éve, évtizede fennálló szabálytalanságot és harapási rendellenességet is érdemes rendbehozatni, hogy visszaállítsuk a helyes, optimális állapotokat, hogy fogaink még hosszú-hosszú évekig bírják a rájuk nehezedő erőket. Fogaink esztétikája is megváltozik és jobban is funkcionálnak. Ez pedig mosolygásra sarkall minket, ami növeli önbizalmunkat és életminőségünket is javítja. Mivel nincs felső korhatára a fogszabályozásnak, sosem késő elkezdeni!

# Köszönöm a figyelmet

