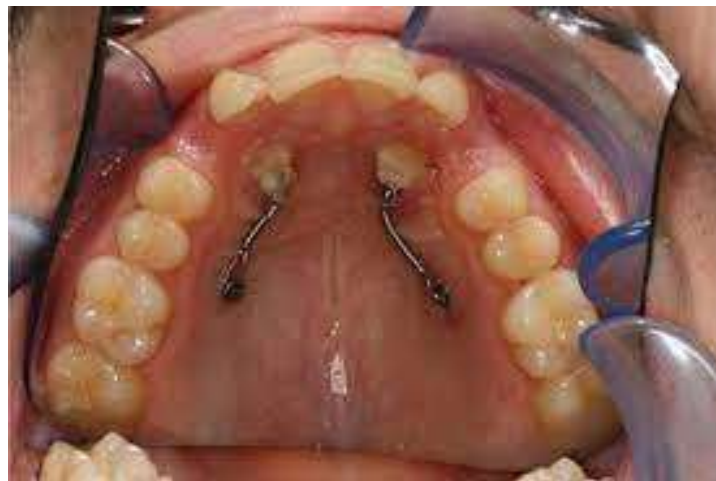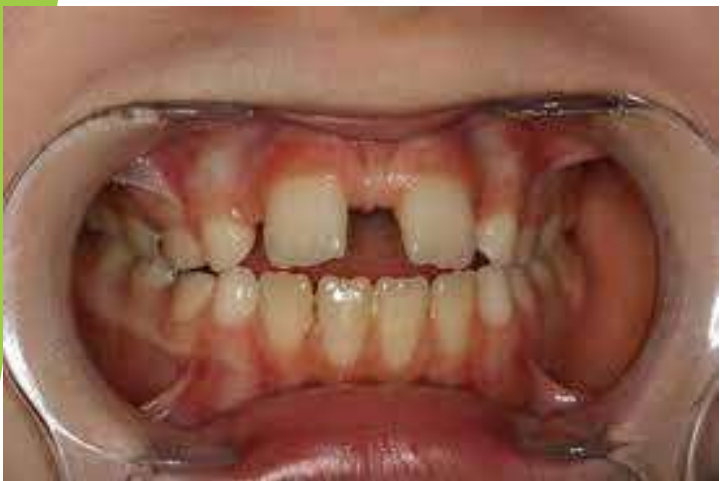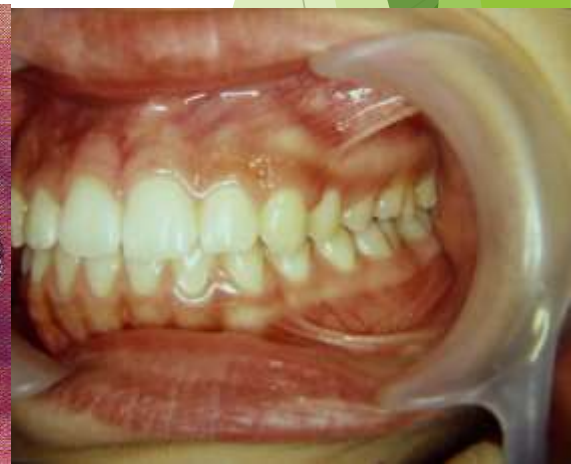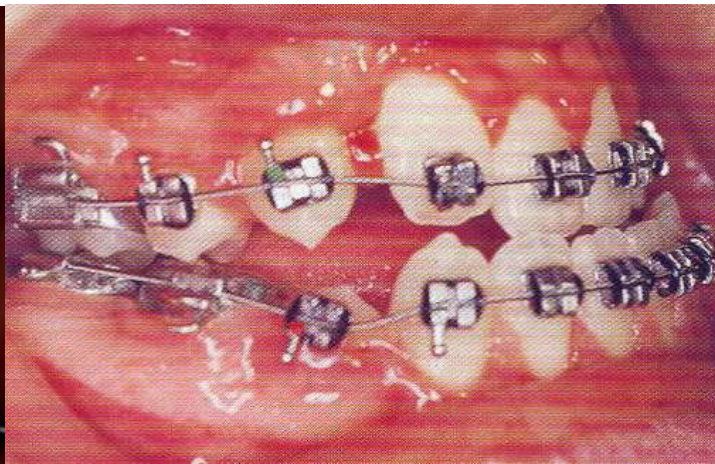


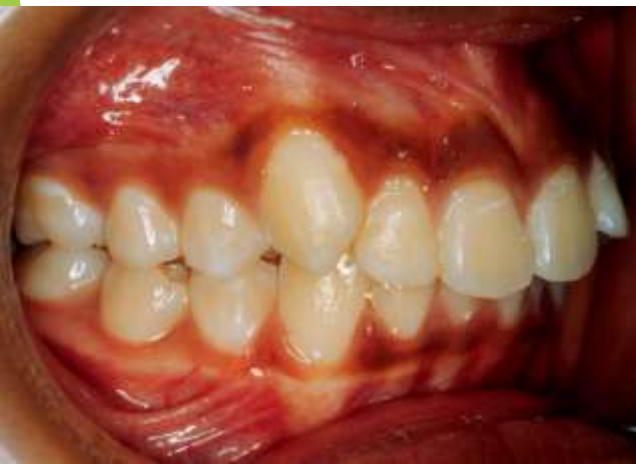Fogszabályozás tárgya, jelentősége összefüggései



A FOGSZABÁLYOZÓ KEZELÉS CÉLJA

- Esztétikai panaszok kezelése
- Funkcionális problémák kezelése (rágás, beszéd, TMI, parodontális problémák - rossz okklúzió !!)
- Prevenció-szövetek károsodásának elkerülése (csont, ligamentumok, állkapocsizület stb)

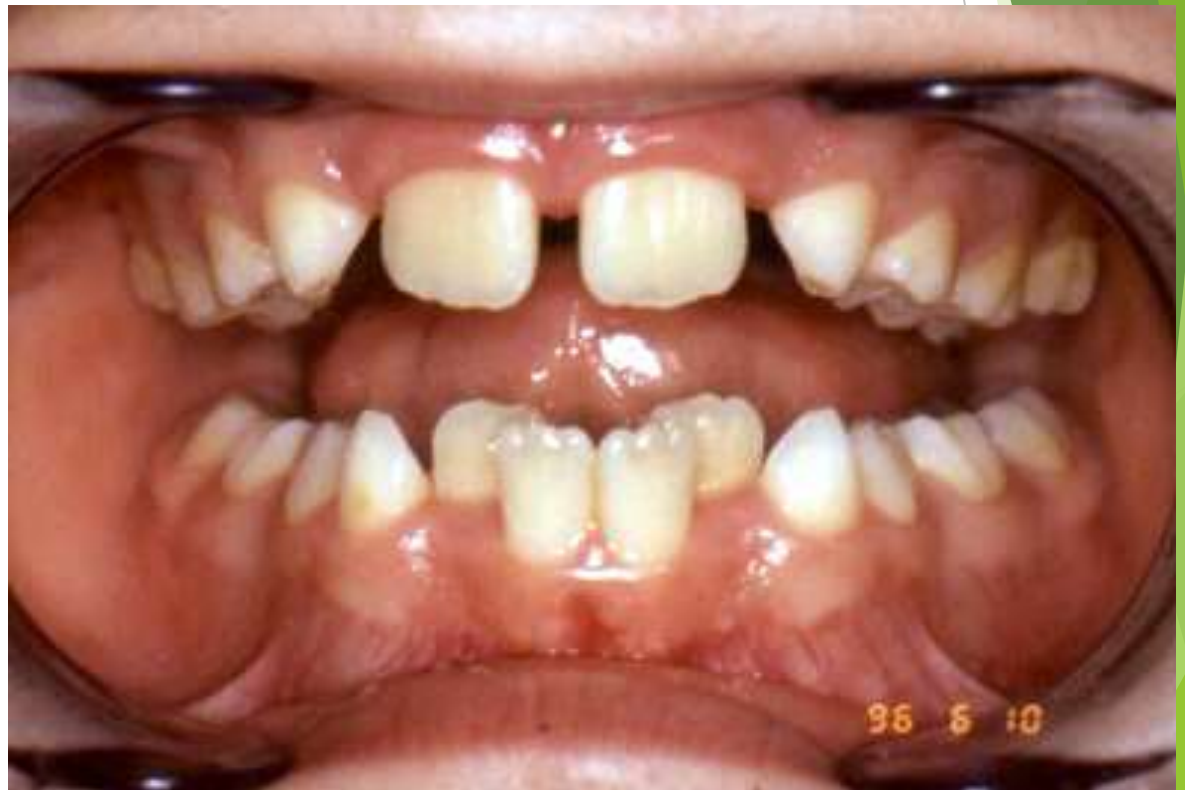

A fogszabályozás

a fogazat (a fogak, fogmeder nyúlvány, állcsontok,) helyzeti, alaki rendellenességeinek

- ▶ diagnosztizálása
- ▶ gyógyítása
- ▶ Megelőzése

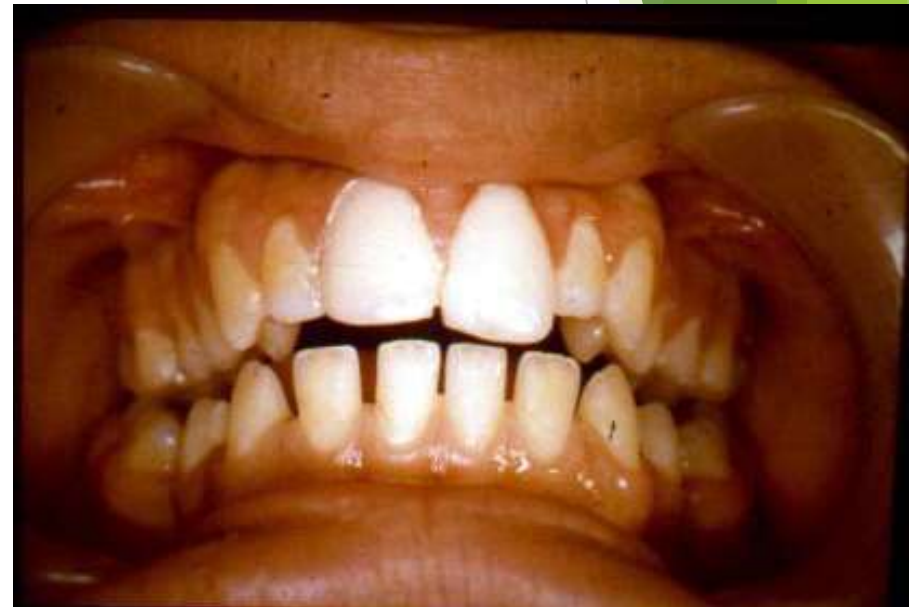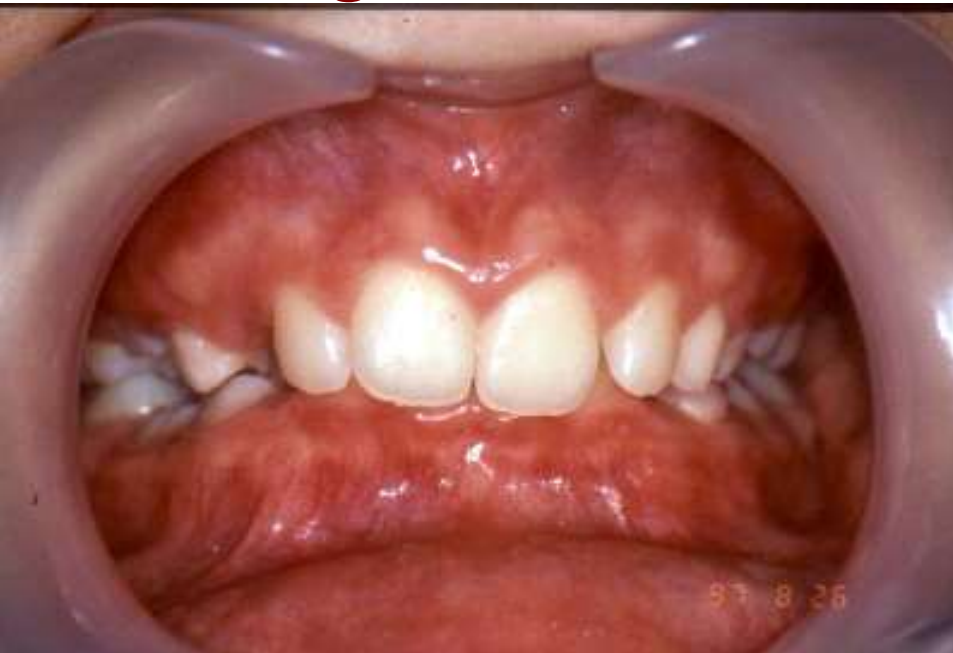a lágyrészek esztétikájával is foglalkozunk



A fogszabályozás

a fogazat, (a fogak, fogmeder nyúlvány, állcsontok) helyzeti, alaki rendellenességeinek

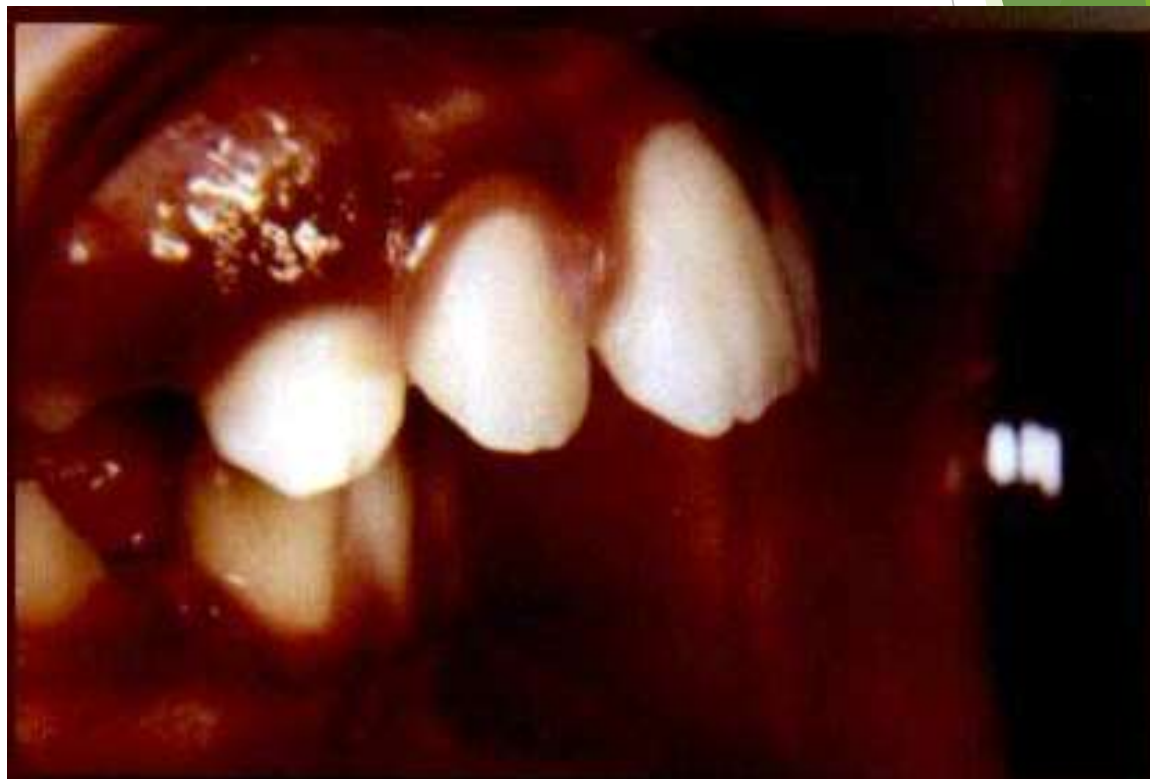- diagnosztizálása
- gyógyítása
- megelőzése



A fogszabályozás

a fogazat, (a fogak, fogmeder nyúlvány, **állcsontok**) helyzeti, alaki rendellenességeinek

- diagnosztizálása
- gyógyítása
- megelőzése

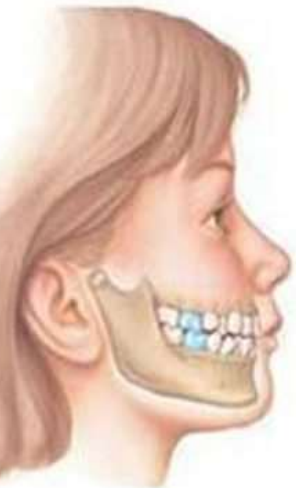
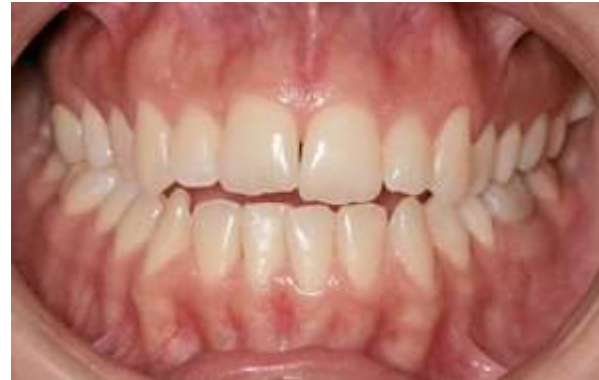
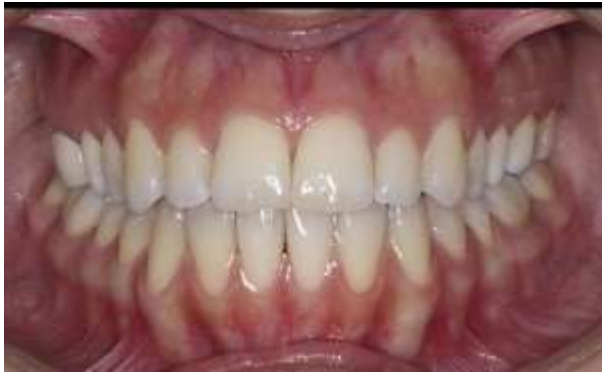Szkeletális anomáliák - szagittális eltérések Angle-féle osztályozás

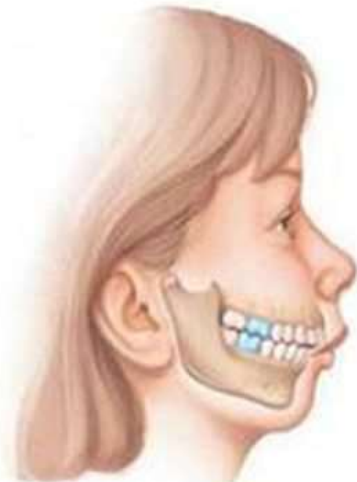Angle osztályozás:

(a két állcsont anteroposterior viszonya alapján)

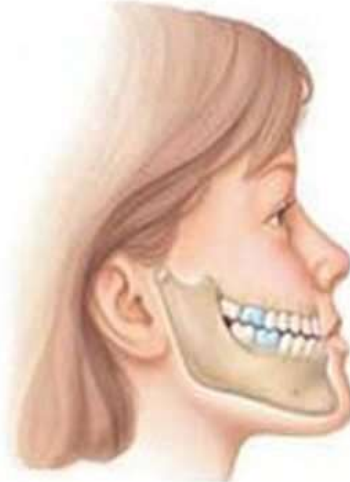Angle I. normocclusio



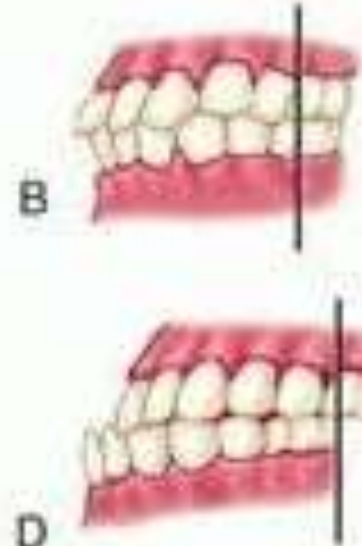
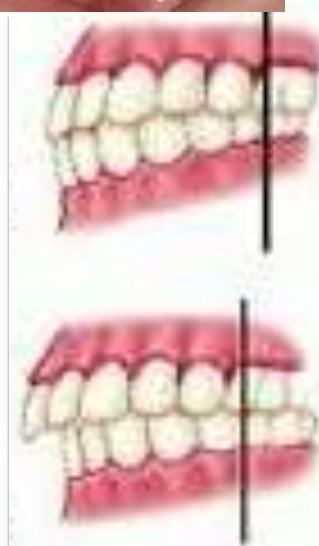CLASS 1



CLASS 2



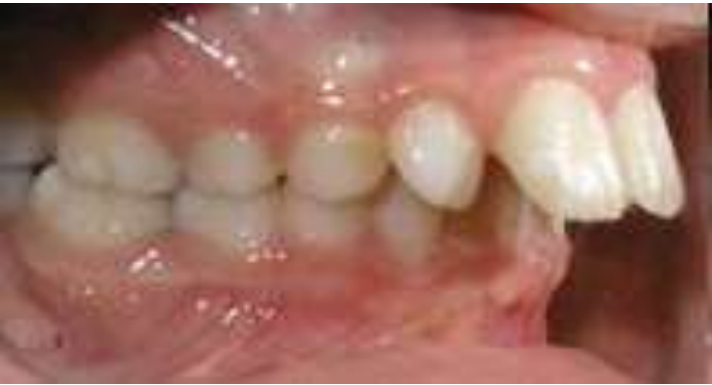CLASS 3



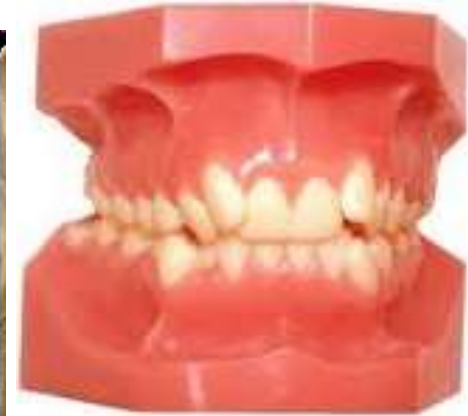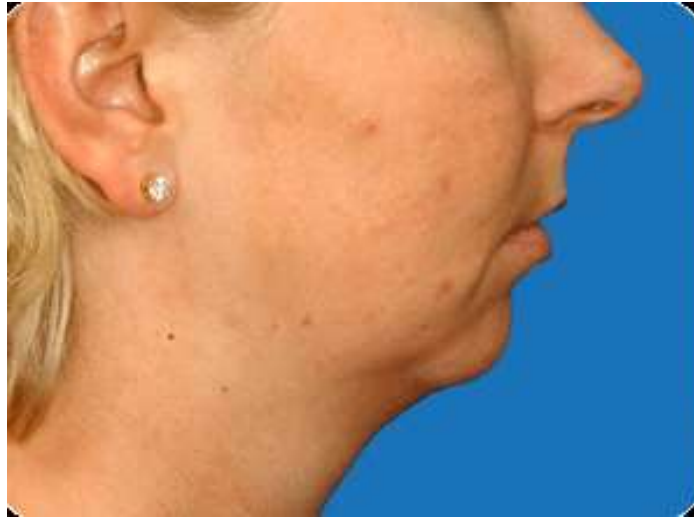B

D

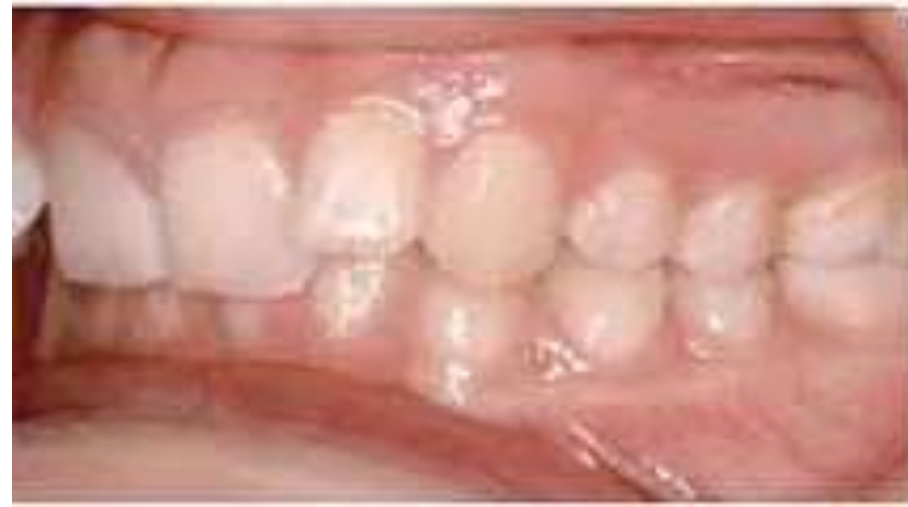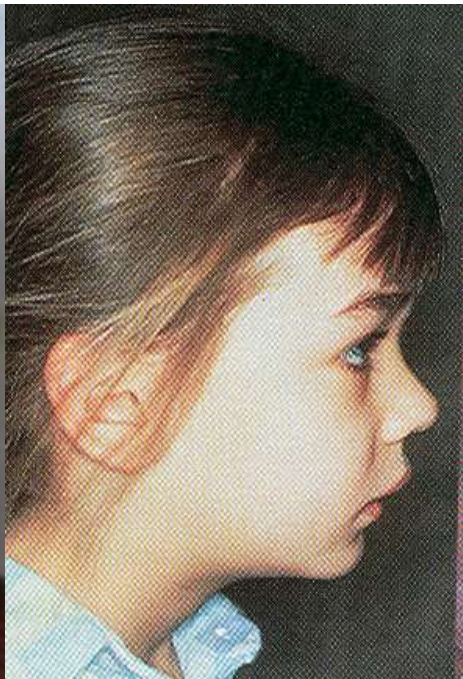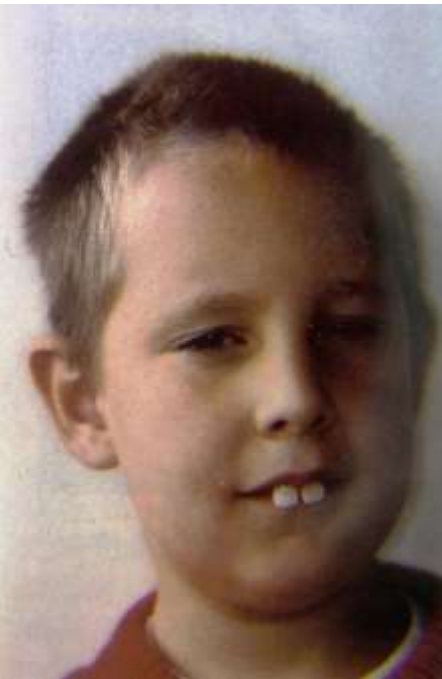Angle II. - Distocclusio



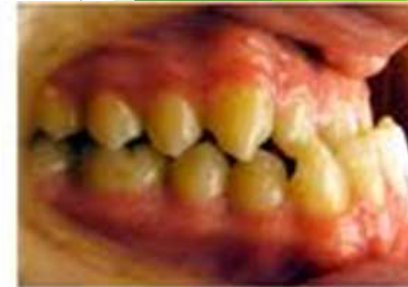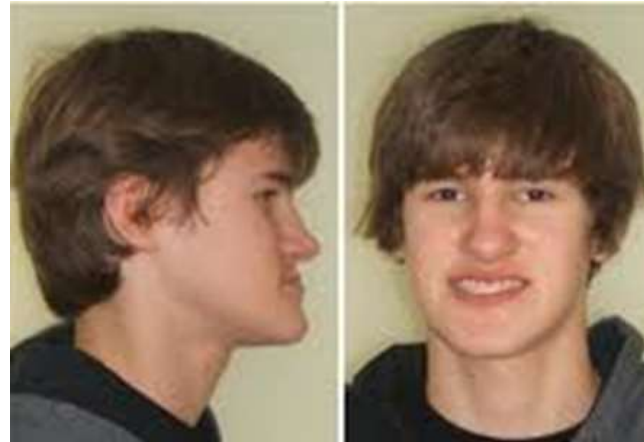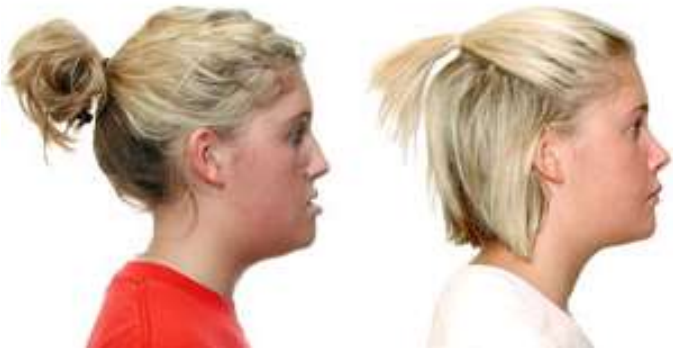Angle II/1



Angle II/2



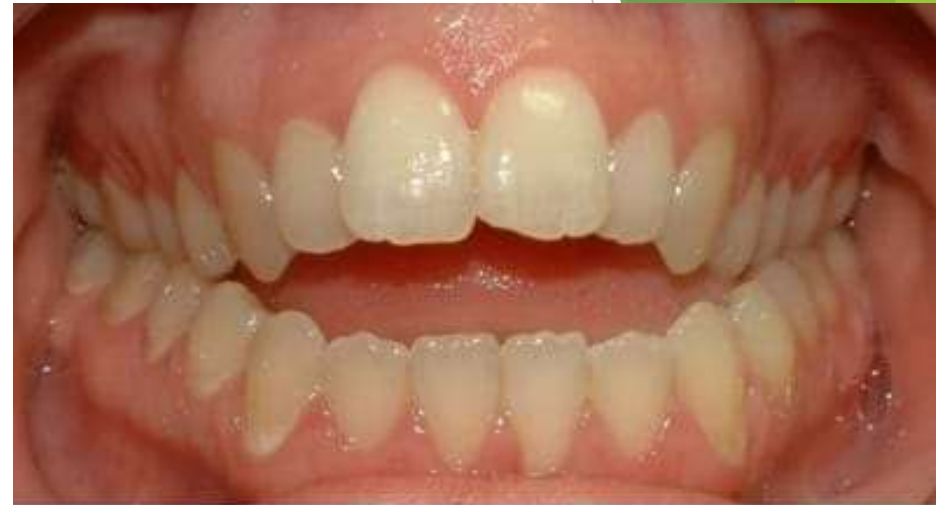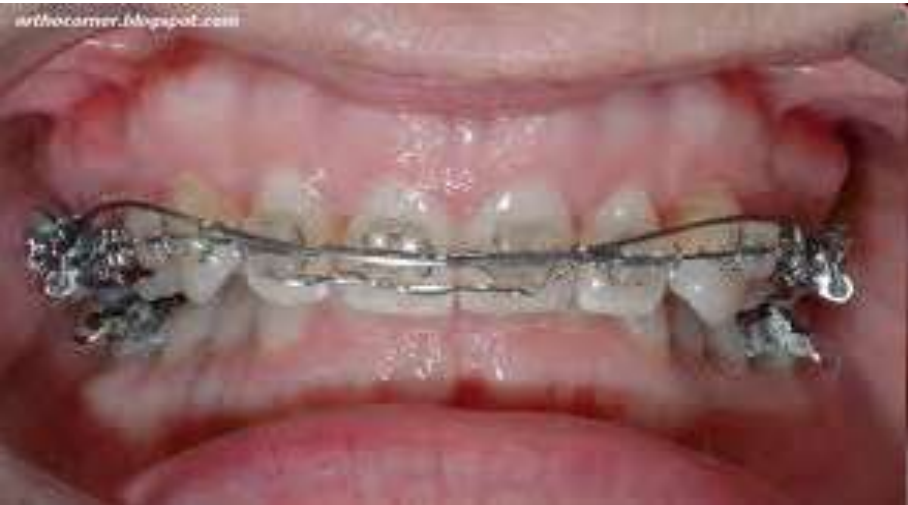Angle III - progénia - Mesiocclusio



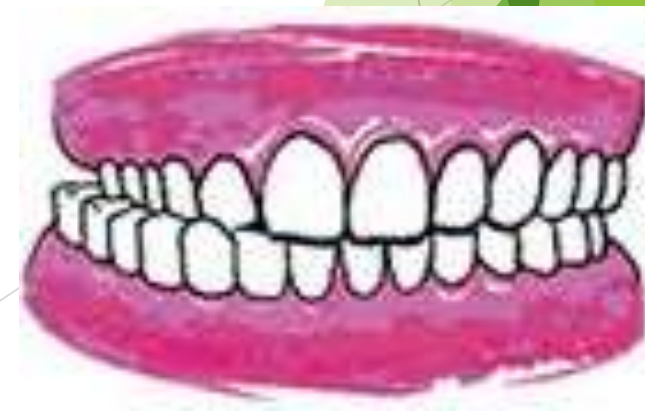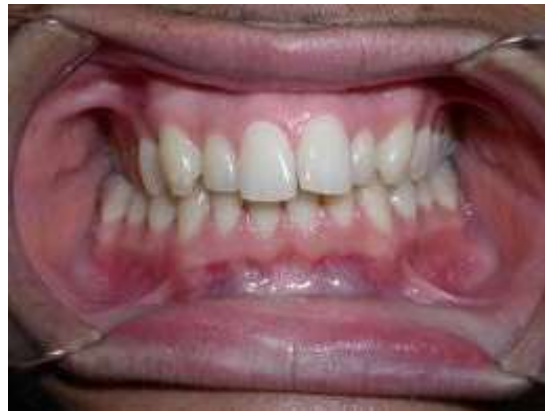In this case it was determined that
benefit would be gained by
bringing the upper front teeth
forward and the lowers back

Szkeletális és anomáliák - lehet és lehet szkeletális és lehet dentoalveoláris

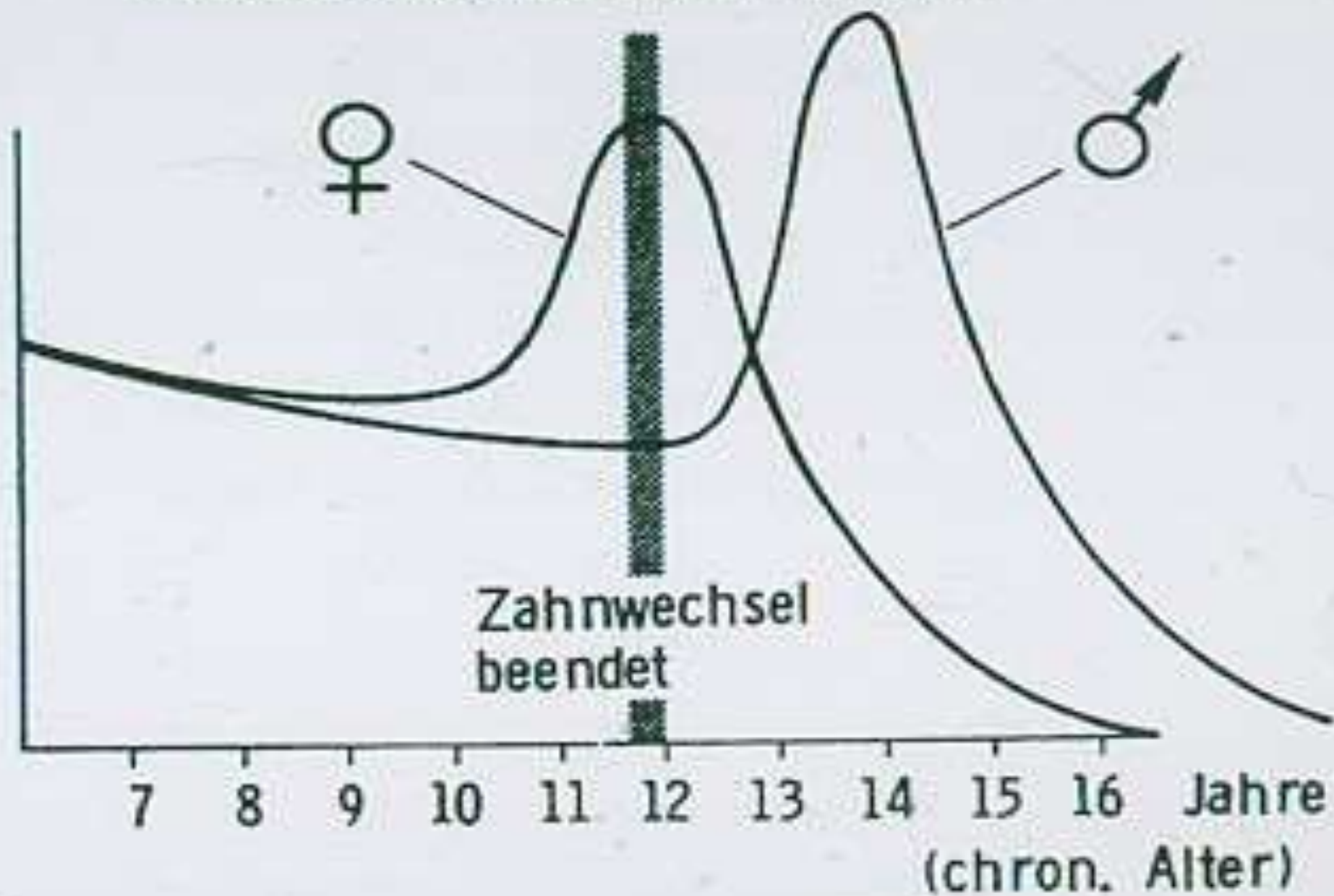
Vertikális problémák



Transzverzális problémák



Wachstumskurven nach TANNER



Korai orthodontiai kezelések (interceptív orthodontia, orthodontiai prevenció)

- ▶ Orthodontiai kezelések 1. fázisa:
- ▶ Tej- és/vagy vegyes fogazatban kivitelezett kezelések
- ▶ Könnyebb bizonyos eltérések, például szkeletális anomáliák kezelése
- ▶ A fejlődést megfelelő irányba terelhetjük
- ▶ Kevesebb extractio, kevesebb sebészi beavatkozás
- ▶ Korai kezelések eredménye általában tartós (kisebb a recidiva veszélye)

Korai orthodontiai kezelések (interceptív orthodontia, orthodontiai prevenció)

- általában jól meghatározható céljuk van, pl.: elülső vagy oldalsó kereszt harapás, súlyos mélyharapás, korai extractiók, sagittalis rendellenességek stb.

- fontos a fogazat és a környező szövetek irreverzibilis károsodásának megakadályozása

- a nem kívánatos kompenzáló mechanizmusok kiiktatása

A gyermekek önbecsülése, pszichoszociális helyzete javulhat bizonyos problémák megoldása esetén

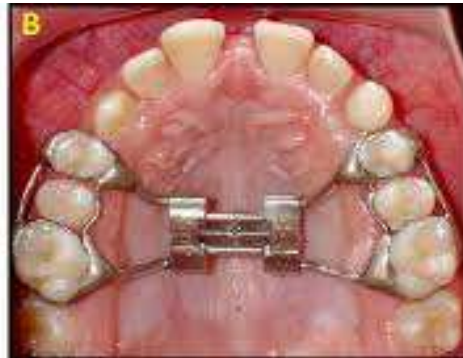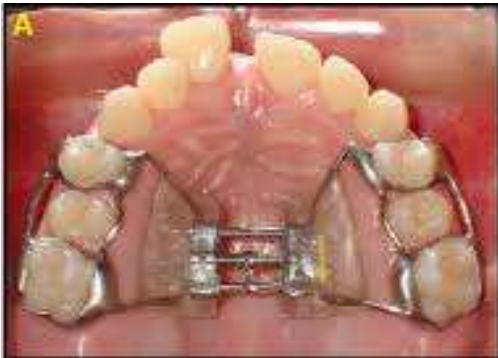Korai orthodontiai kezelések hátrányai

- ▶ Túlzottan hosszú (sok-sok éves) orthodontiai kezeléseket eredményezhet
- ▶ Páciens „burnout”
- ▶ Magasabb költségek
- ▶ Hosszú időn keresztül bizonytalan szájhigiéne

2022.1
1.24.

13

Rögzített tágító készülékek



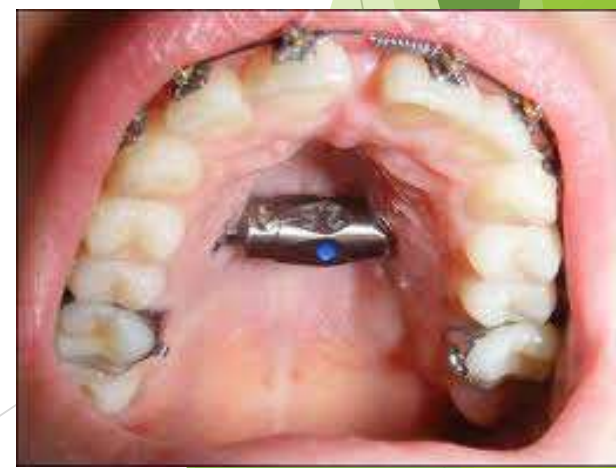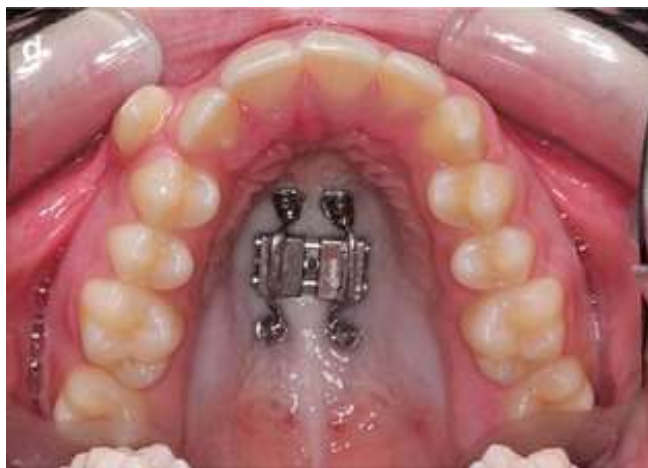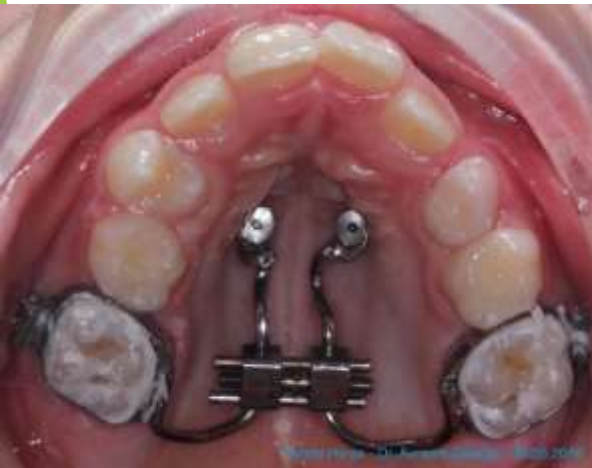Szkeletális tágítás !!

Hyrax

Hibrid-hyrax

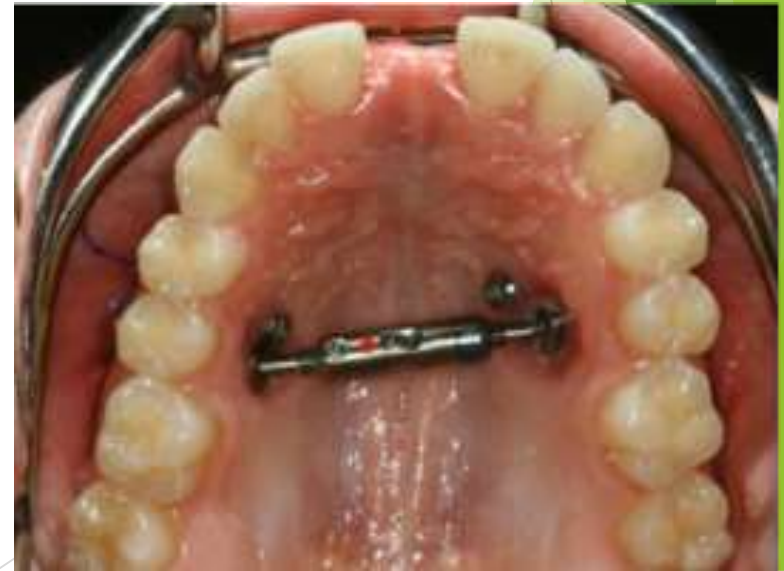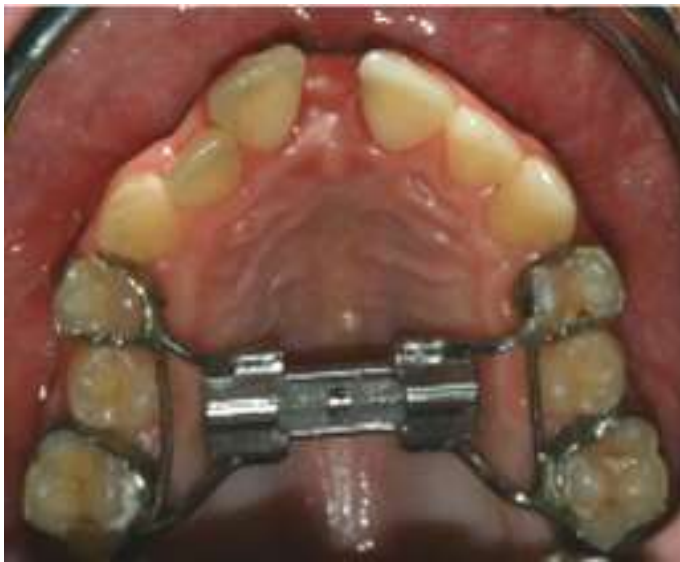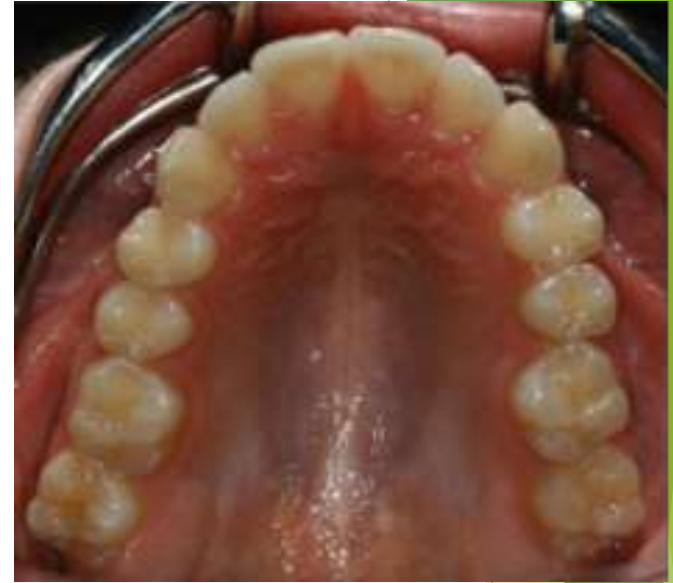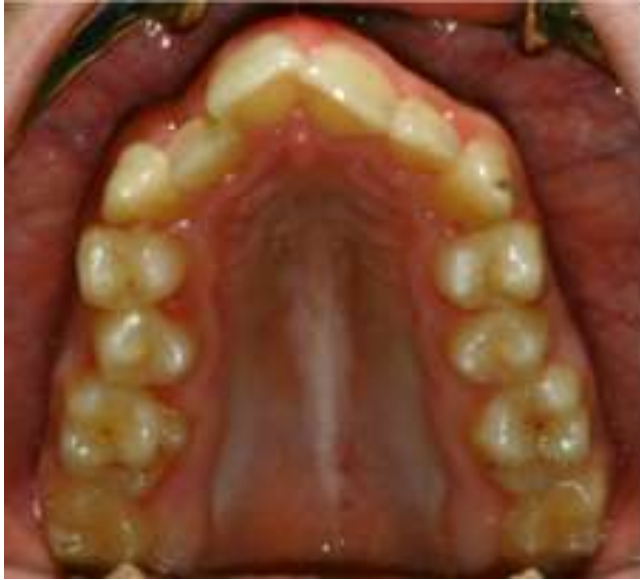Micro-4, Micro-6,

Dystractor

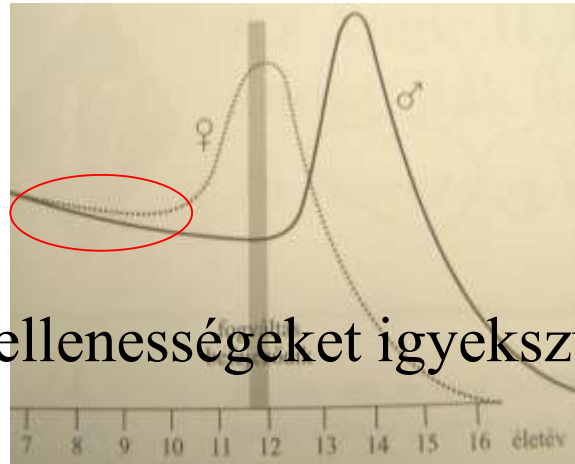


Hyrax készülék

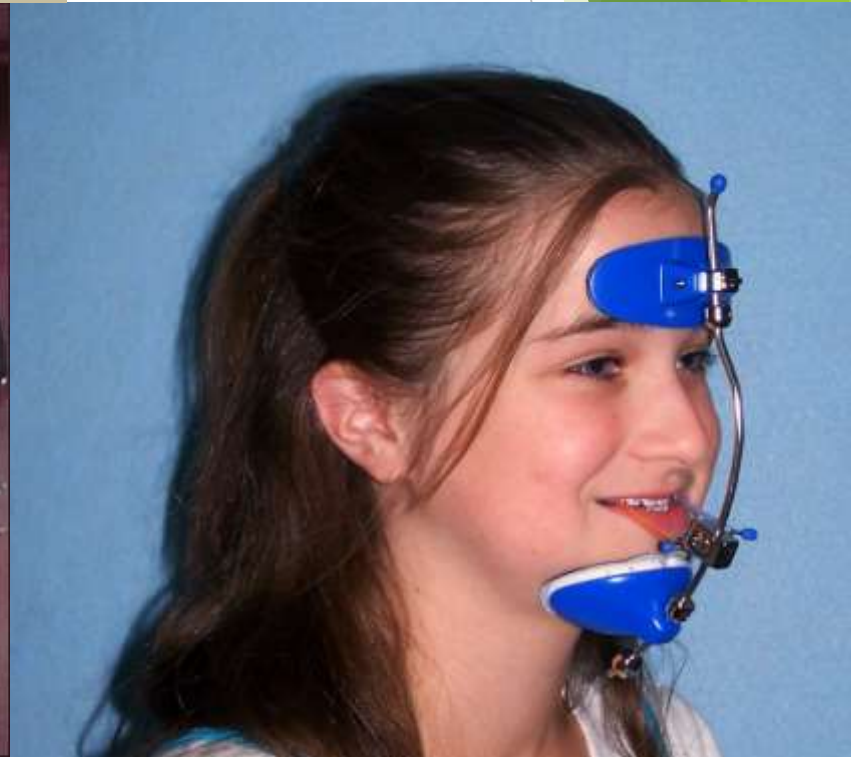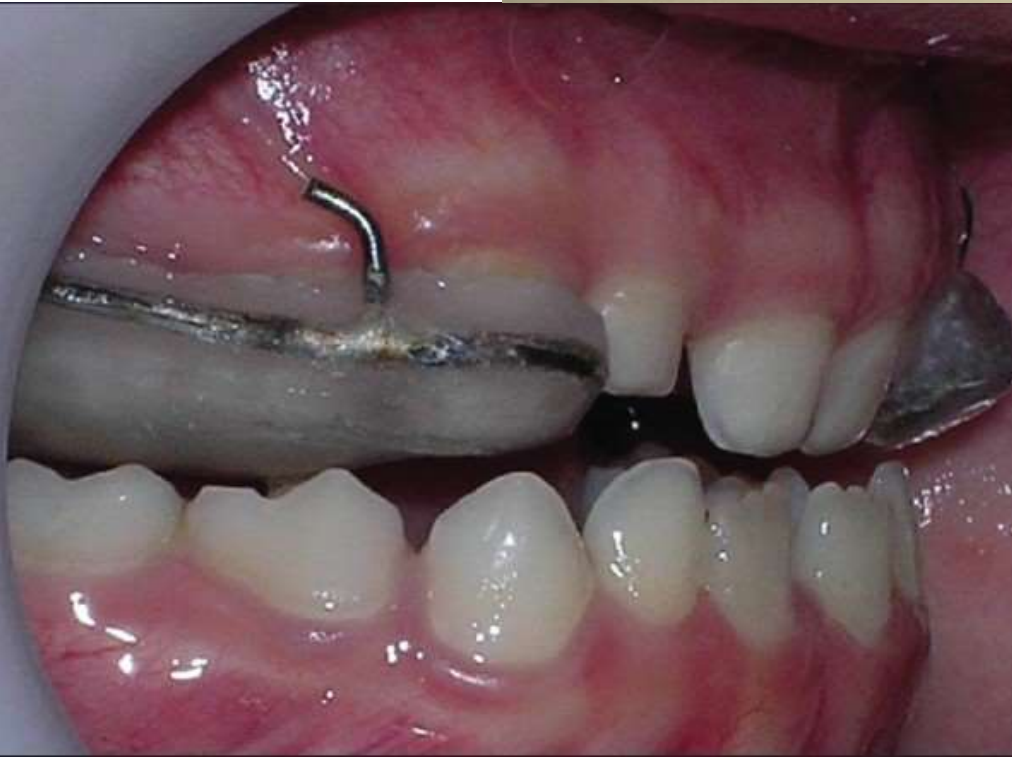TPD



A maxilla növekedésének serkentése III. osztályban (7-11,12 éves korban a leghatékonyabb)



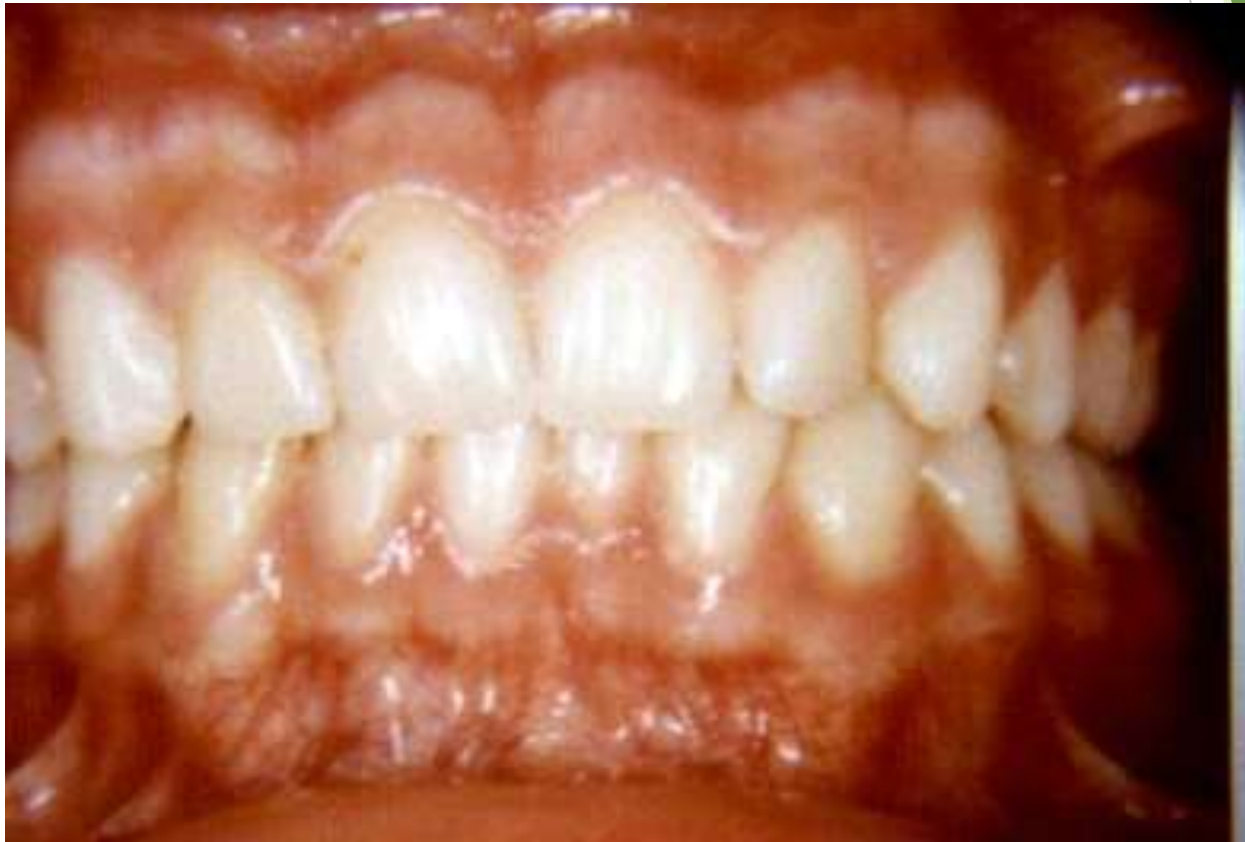A szkeletális rendellenességeket igyekszünk korai életkorban kezelni



A kezelés célja

normális funkció

ideális forma (esztétikum)



A kezelési módszerek:

készülékek

sebészi beavatkozások és készülékek

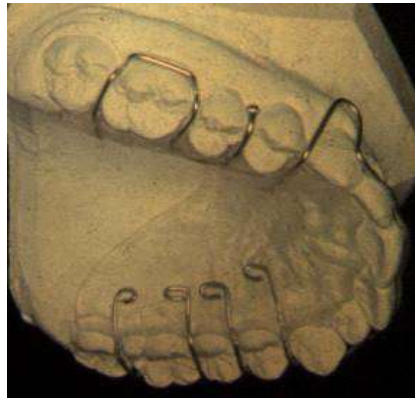
izomgyakorlatok

megelőzés

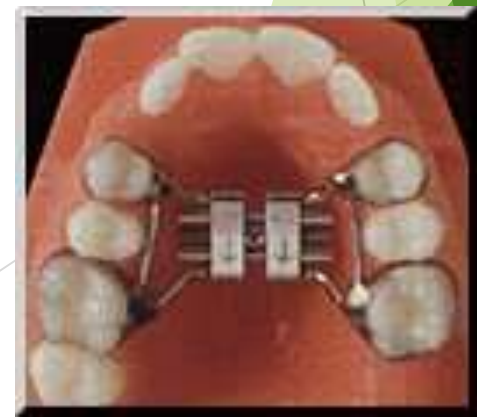
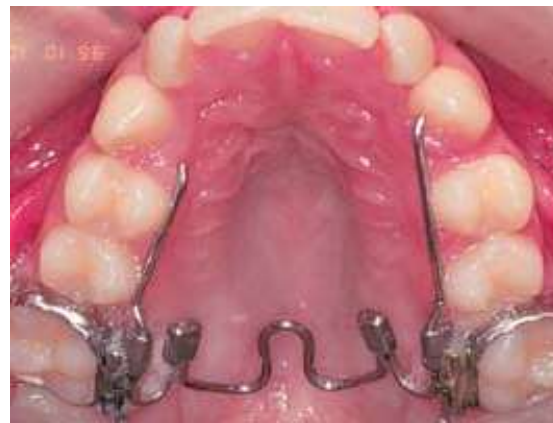
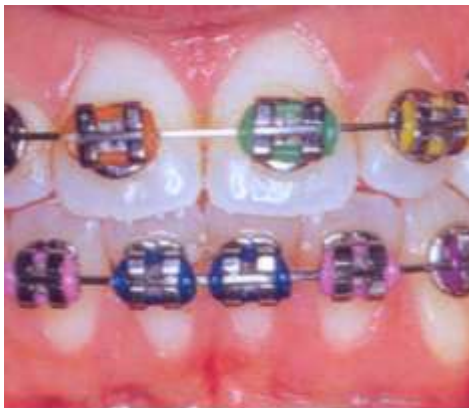A fogszabályozó készülékek csoportosítása

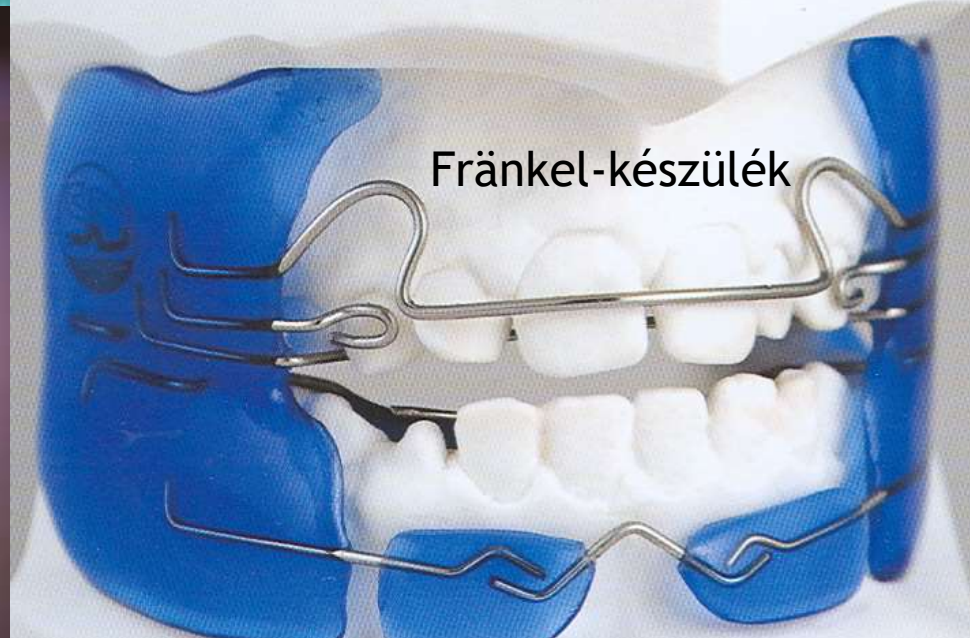
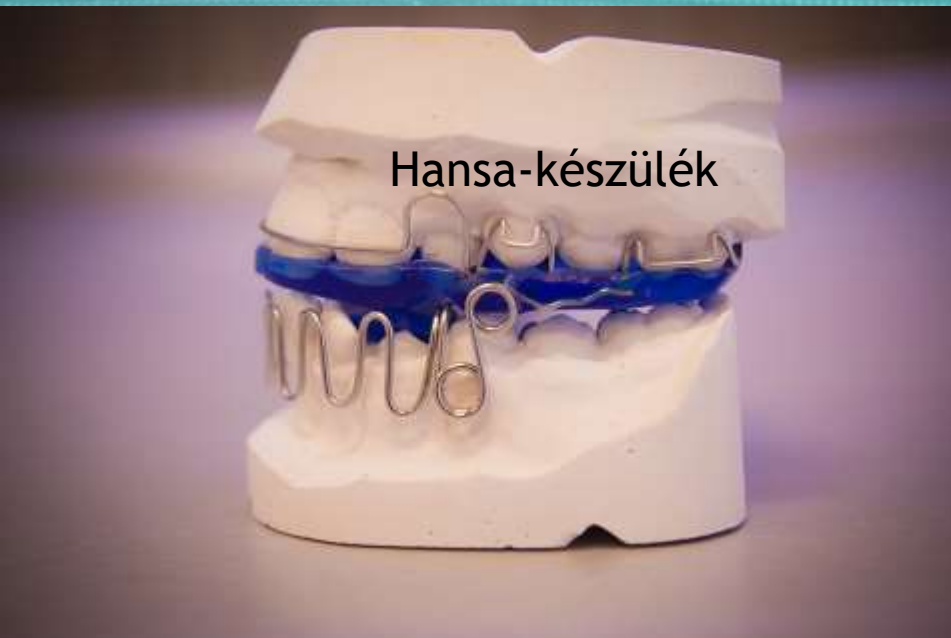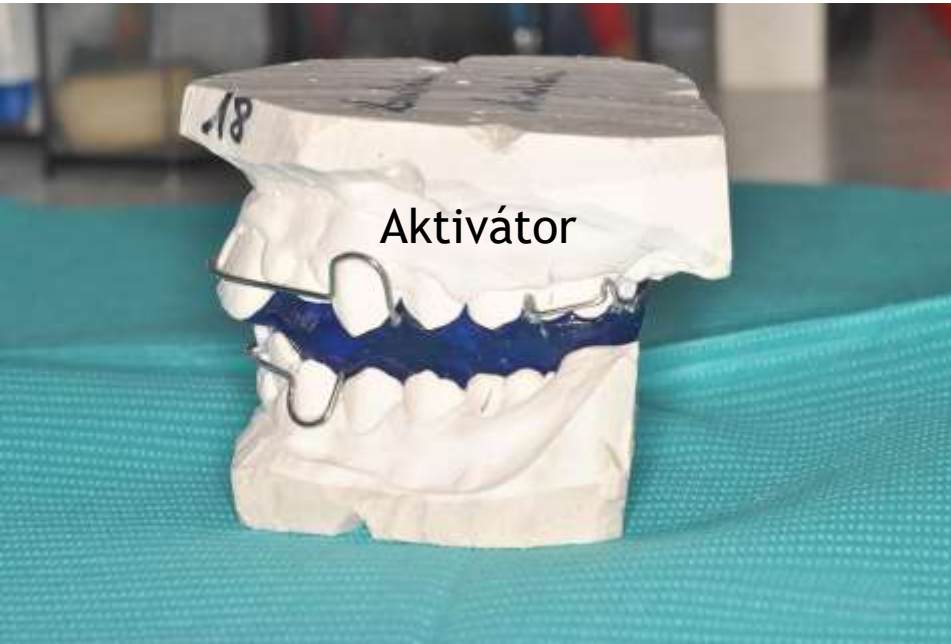Kivehető készülékek



Rögzített készülékek



Bimaxilláris készülékek a szkeletális (szagittális, vertikális) rendellenességek kezelésére - korai kezelés



Maradó fogazat időszakában elvégezhető kezelések

2. fázisú kezelések

1. Elsősorban rögzített készülékkel végzett kezelések

direct bonding technika

2. Extractioval kombinált terápia

leggyakrabban az első kisőrlők kerülnek eltávolításra,
ritkábban más fogak, ötösök, hatosok

3. Sebészi - orthodontiai kombinált kezelések

például: retineált fogak sorbaállítás

4. Fogak számbeli rendellenességeinek és a fogh
kombinált anomáliák ellátása

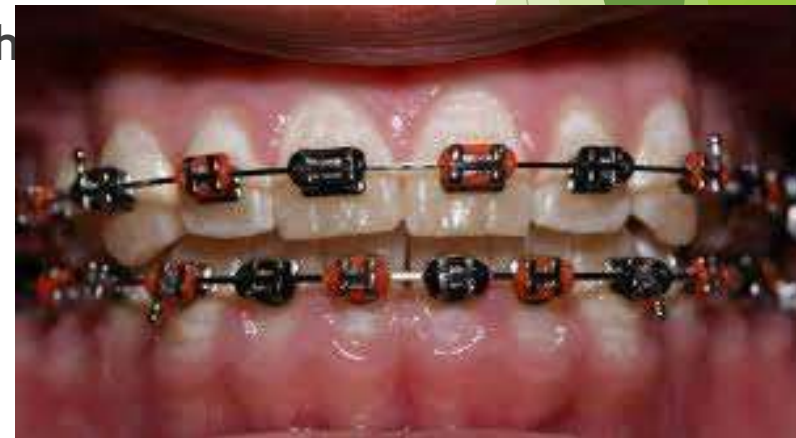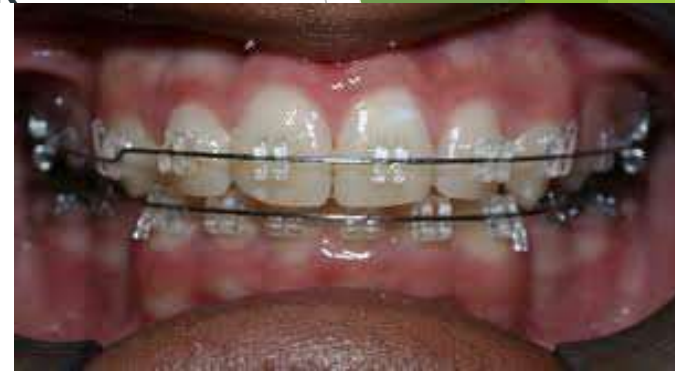hiány zárása orthodontiai úton

preprotetikai orthodontiai kezelések

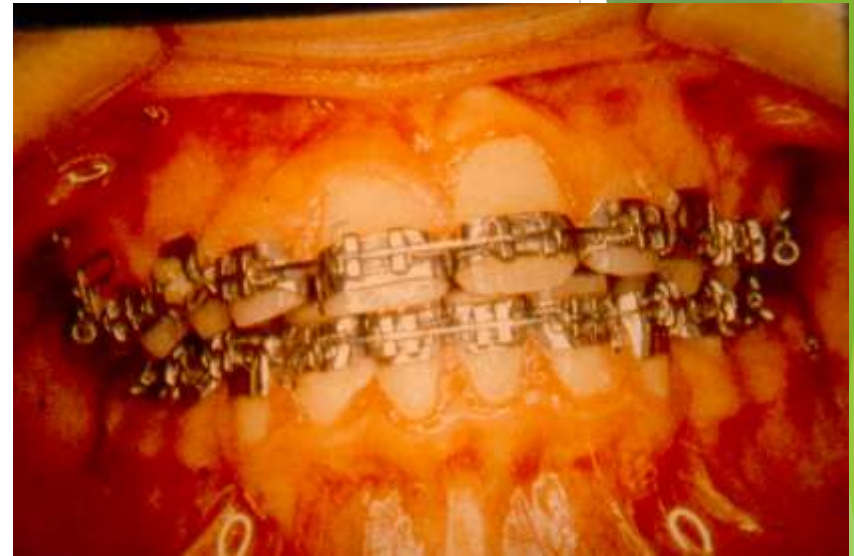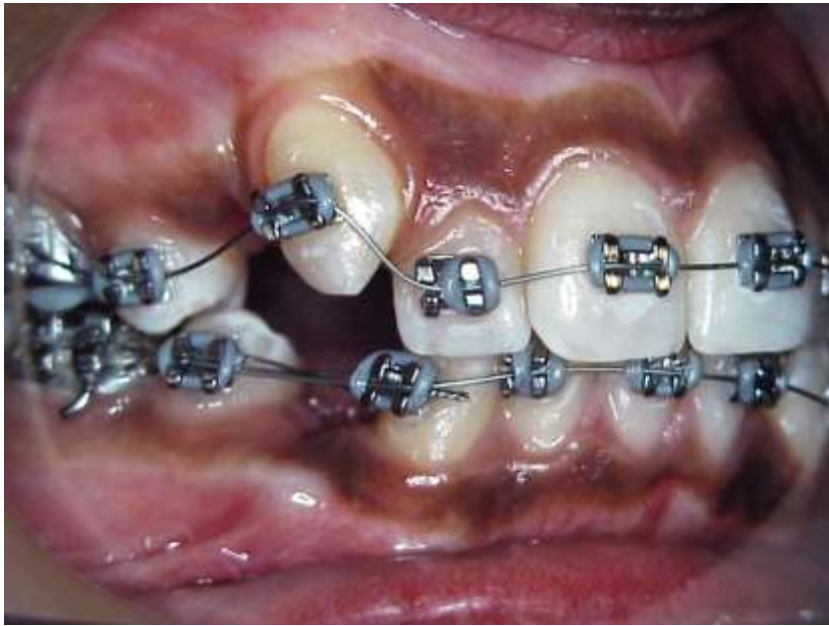5. Dysgnatia műtétek előkészítése

általában tizennyolc éves kor körül

6. Bölcsességfogakkal kapcsolatos problémák

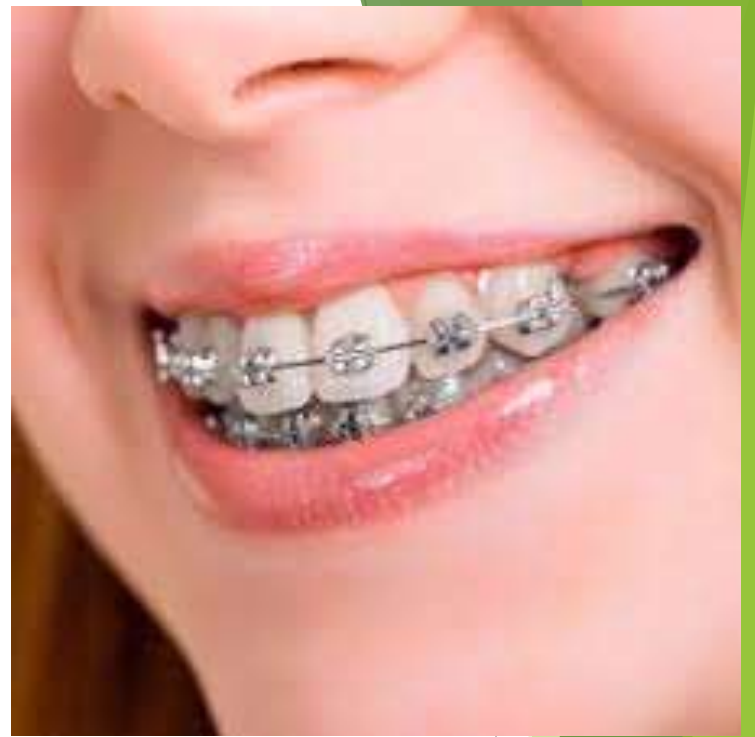
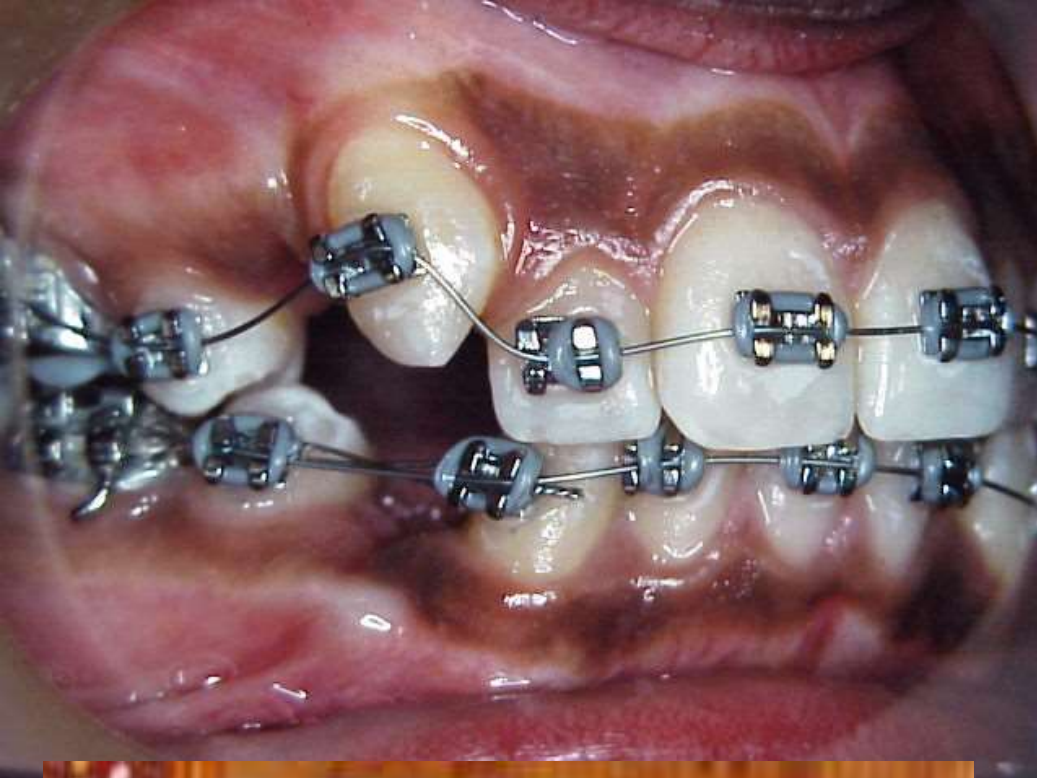
Multiband-multibond készülék

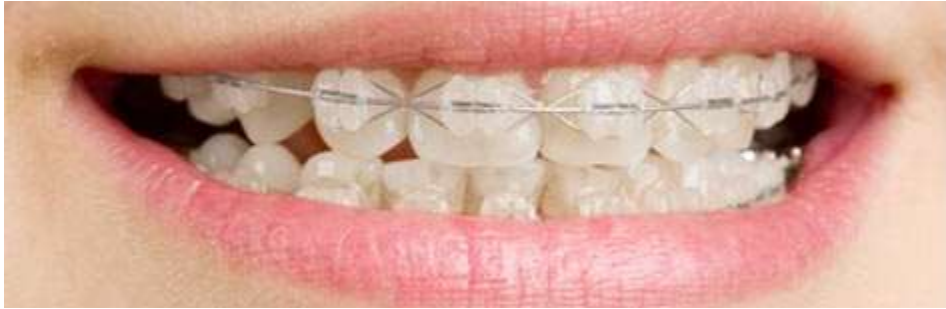

Néhány évtizeddel ezelőtt még alig viseltek fogszabályozót a magyar fiatalok, a felnőttek még kevésbé

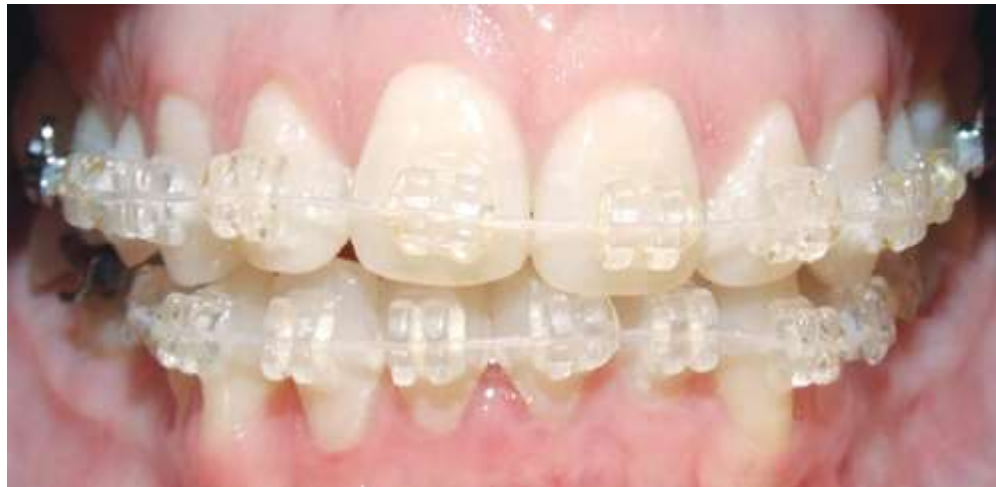Napjainkban a fogszabályozás „trendi” dolognak számít



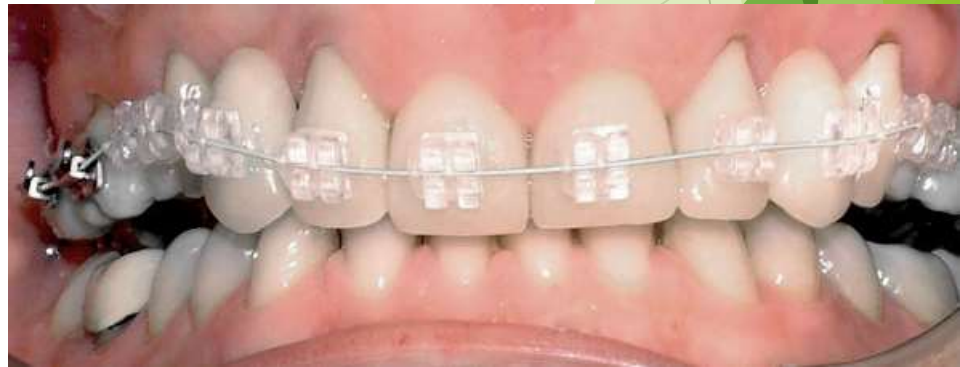Esztétikus bracketek, esztétikus ívek

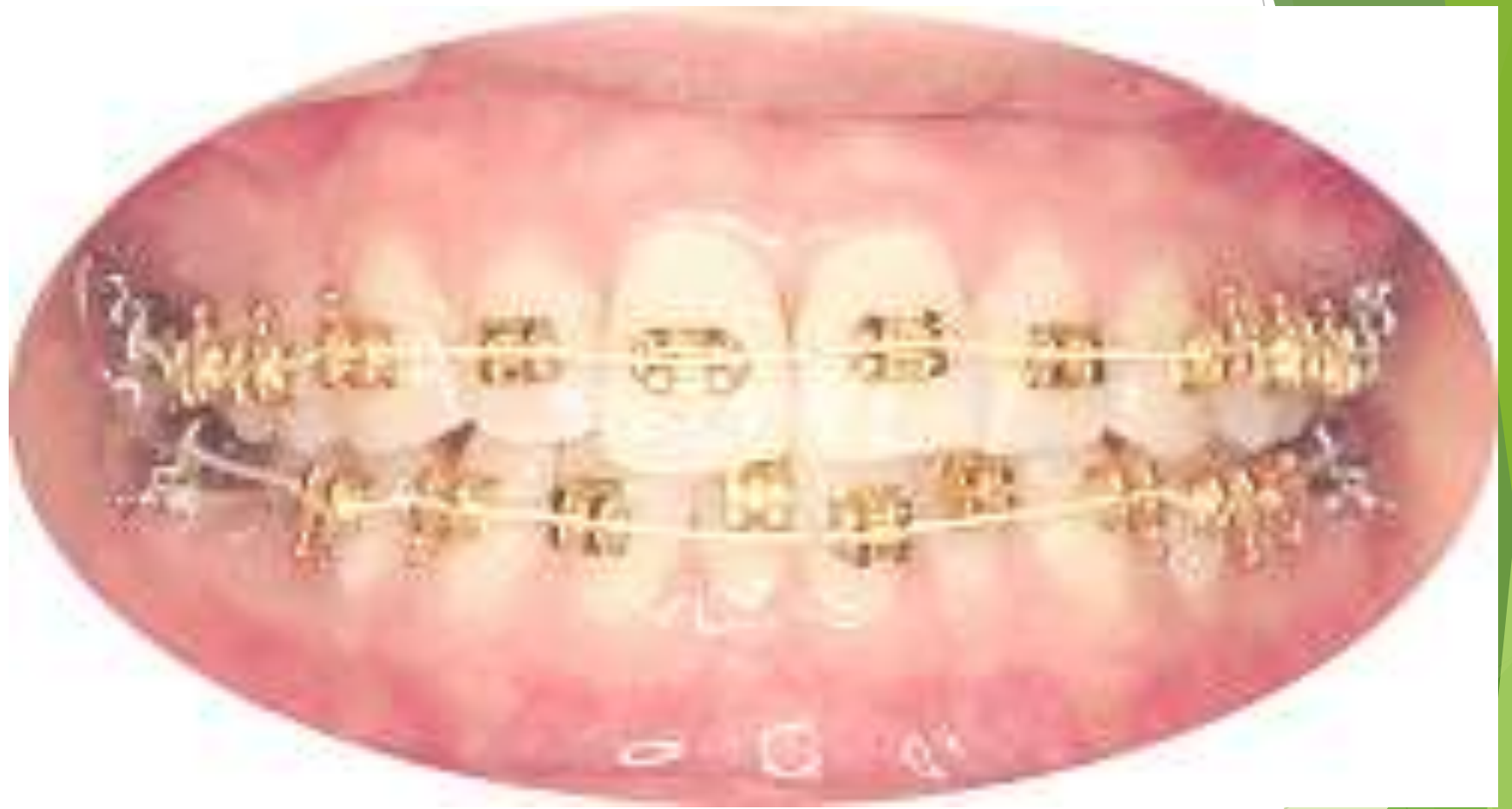

Fehér színű bevonattal ellátott fém ív
Fehér színű bevonat csak az ívek lab

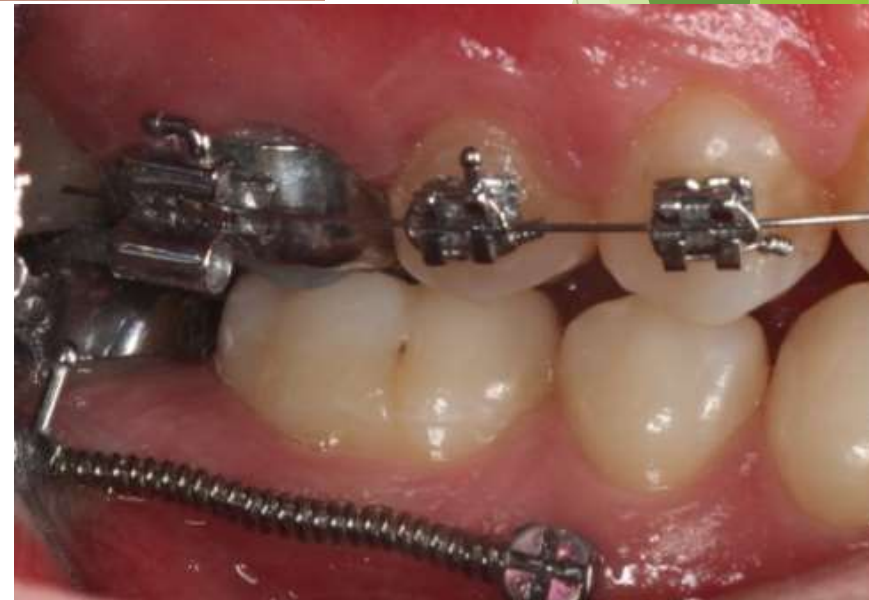
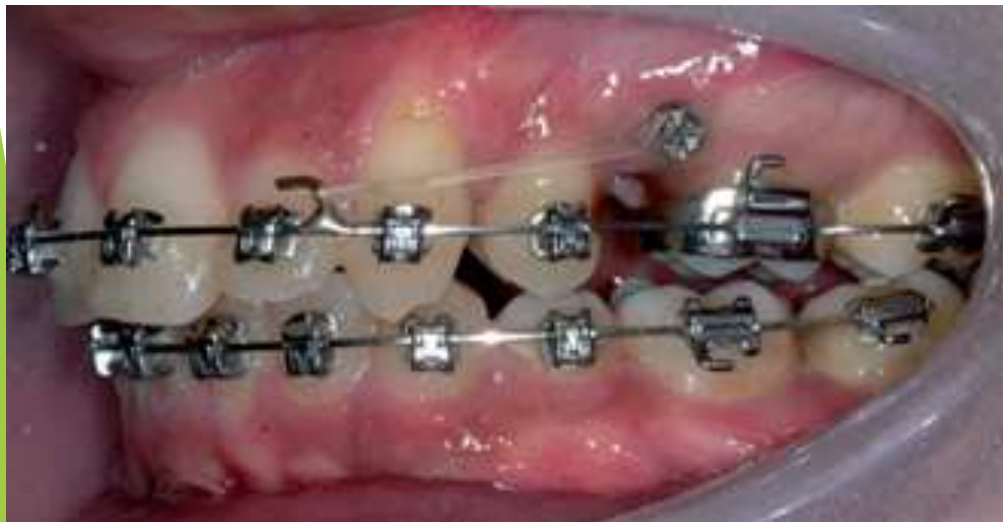
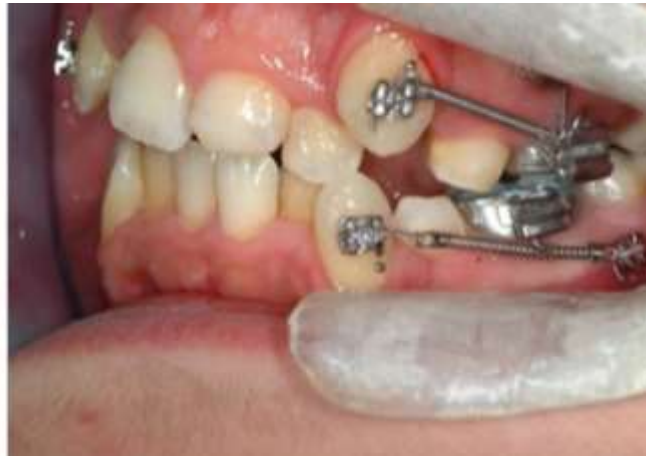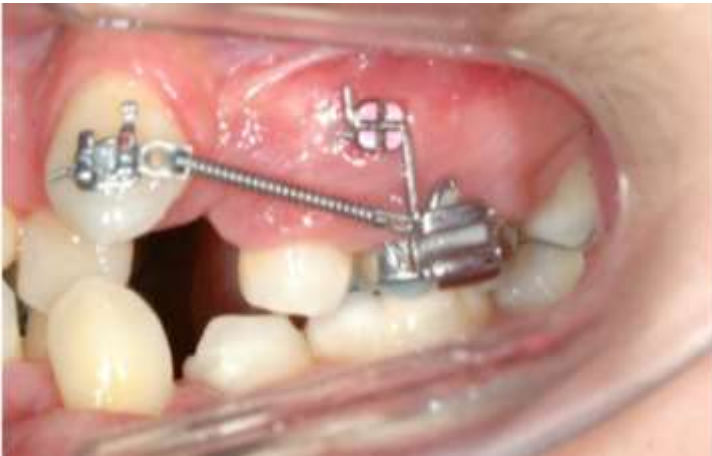Műanyag és porcelán bracketek

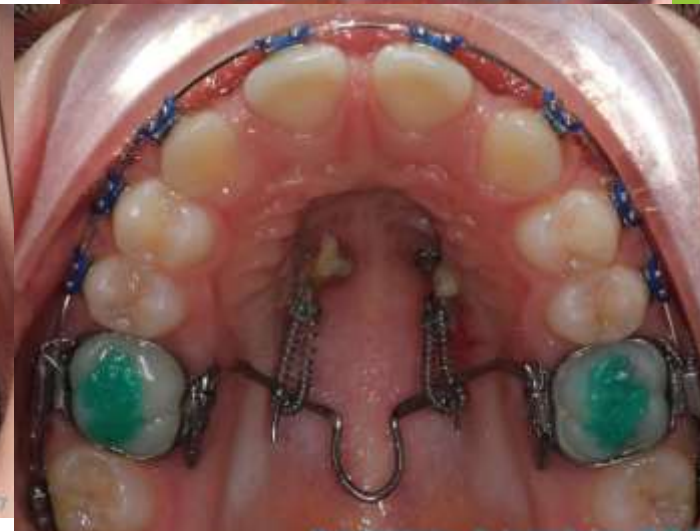
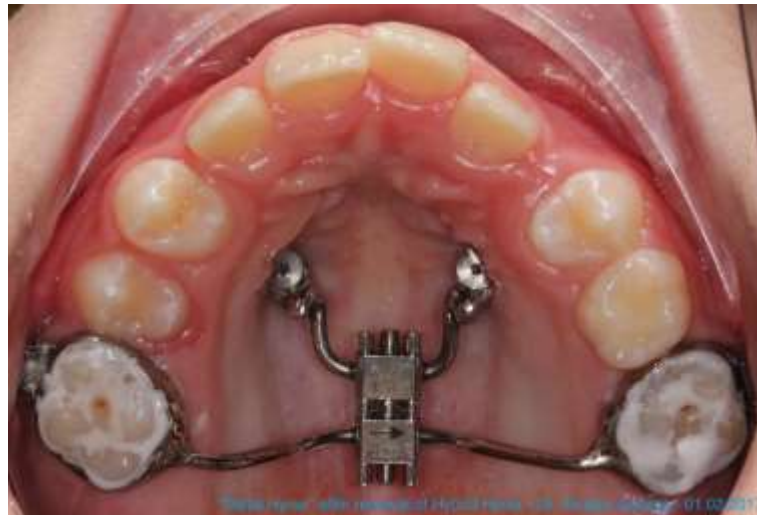
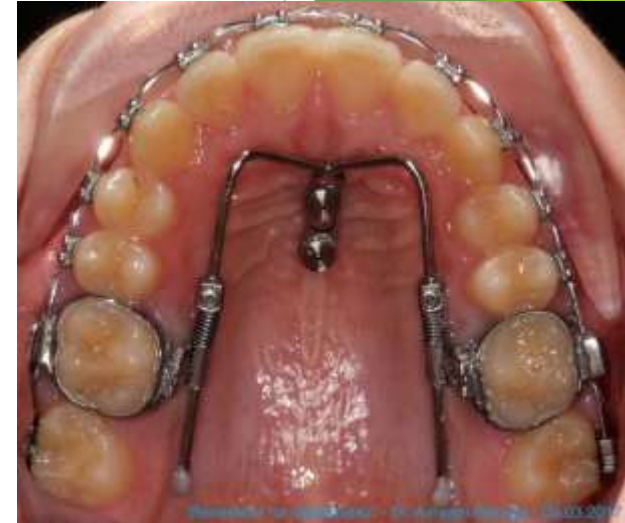
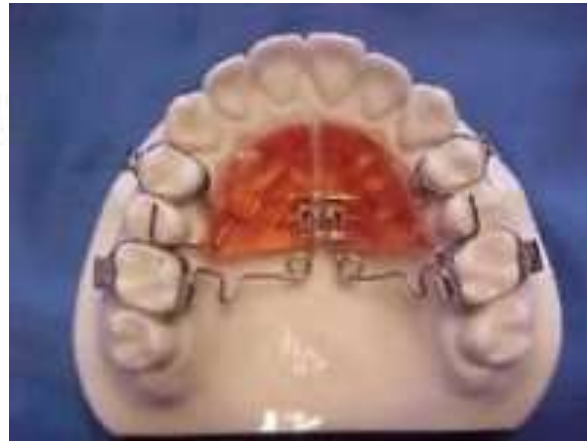
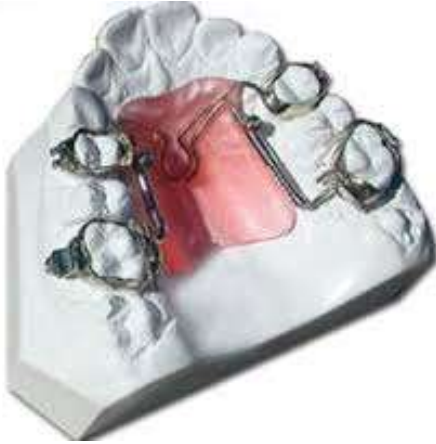Minicsavarok felhasználása esetekben

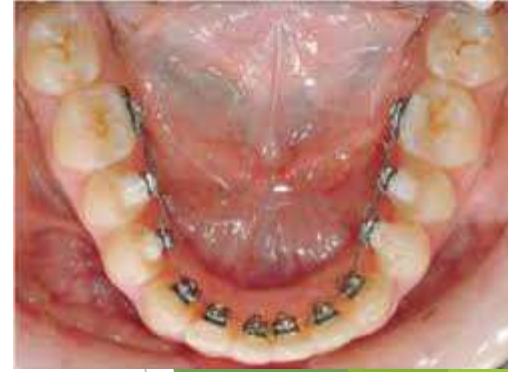
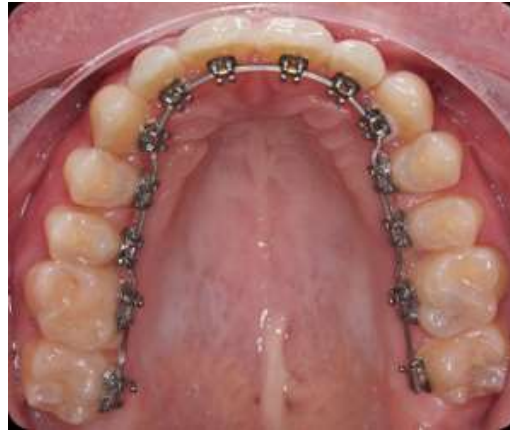
Rögzített készülékek a felső hatások disztalizálására, mozgatóására





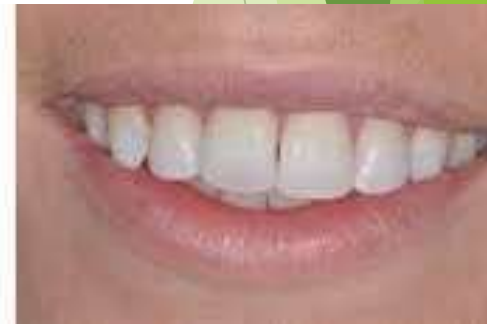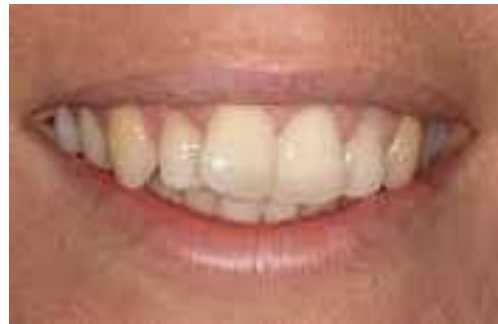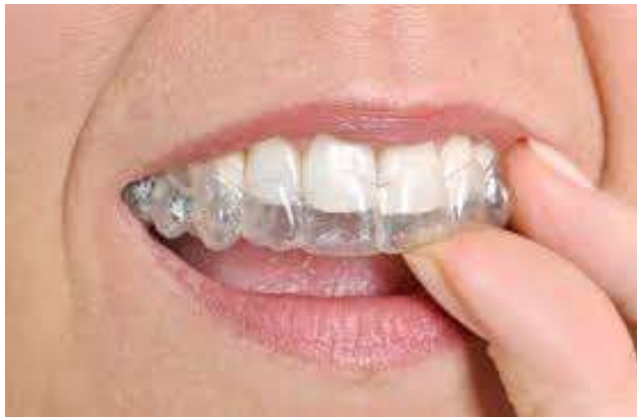Lingualis technika „láthatatlan”



- ▶ Kurz 1976 - Ormco céggel közösen kifejleszti lingualis edgewise bracket rendszerét
- ▶ probléma: occlusios erők - leesett bracketek
bracketjeire anterior inklinált ferdesík → felső fogak
- ▶ beszédzavarok, zavarja a nyelv működését, drága
- ▶ bracketek formája folyamatosan változott (gomba, szív stb.)
- ▶ Egyes vélemények szerint a fogak pontos beállítása nehezebb

Invisalign és más sínek

- ▶ A jövőt jelentik
- ▶ Egyelőre drágák
- ▶ Nem minden orthodontiai rendellenesség kezelésére alkalmasak



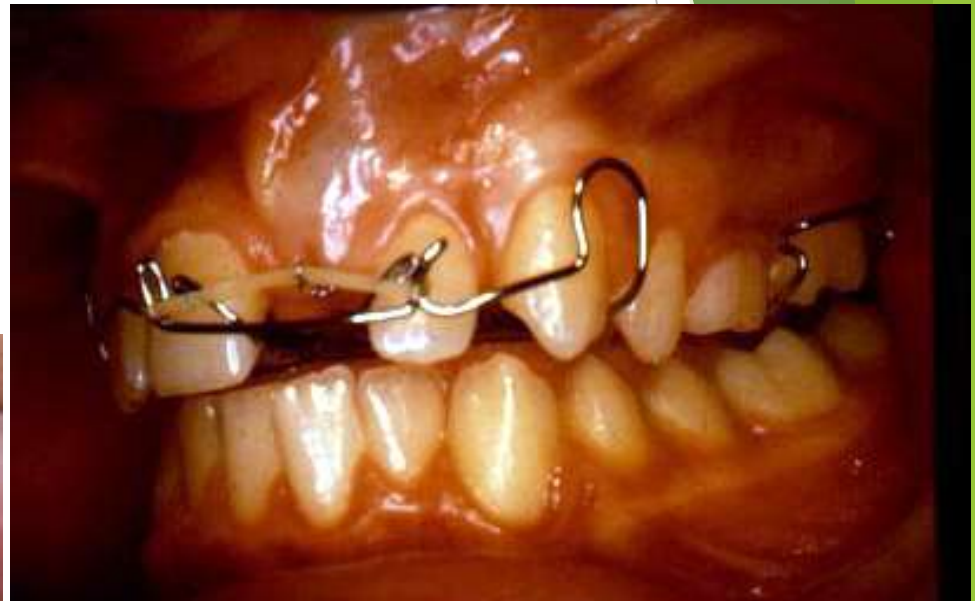
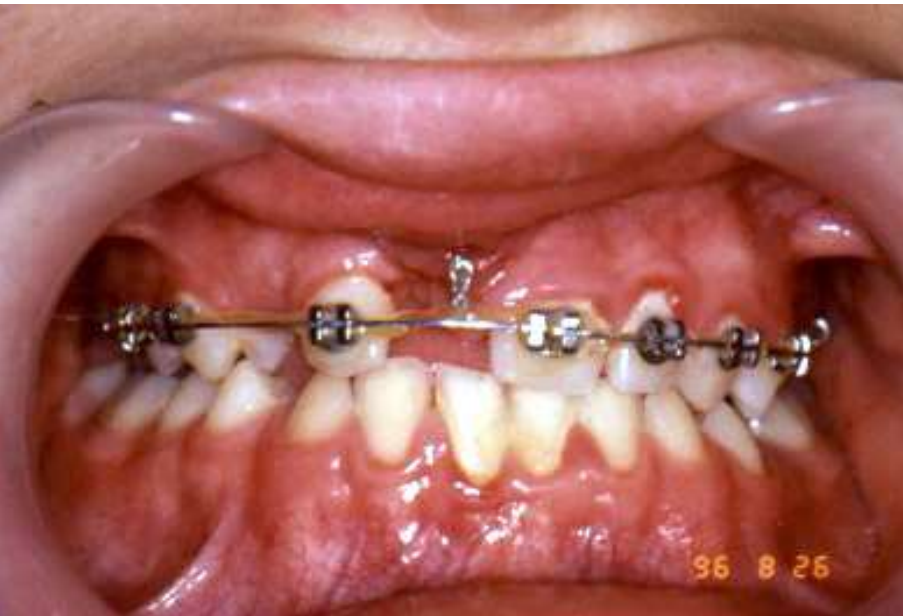A kezelési módszerek:

készülékek

sebészi beavatkozások, szájsebészet és
fogszabályozás

megelőzés

Izomgyakorlatok

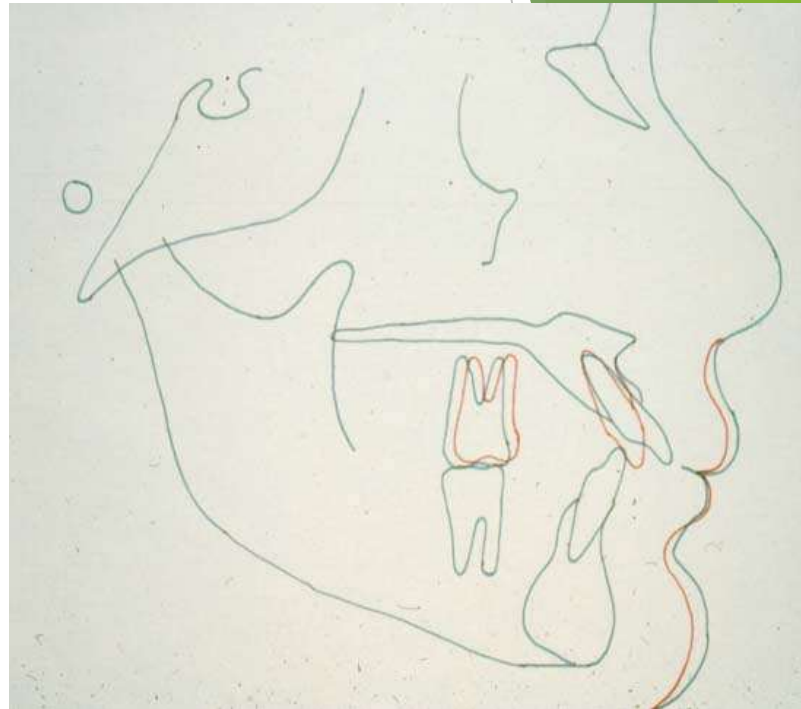
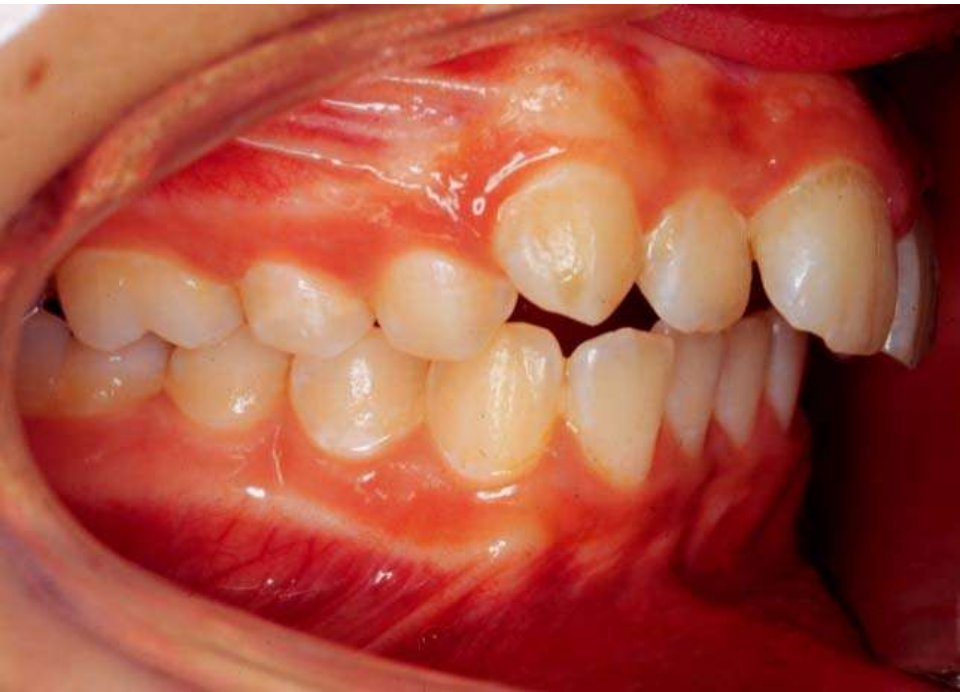

Ambuláns (dentoalveolaris) műtétek
Orthognath (maxillofacialis) műtétek


CLASS II

Felső négyes fogak extractiója

Ambuláns sebészi beavatkozás

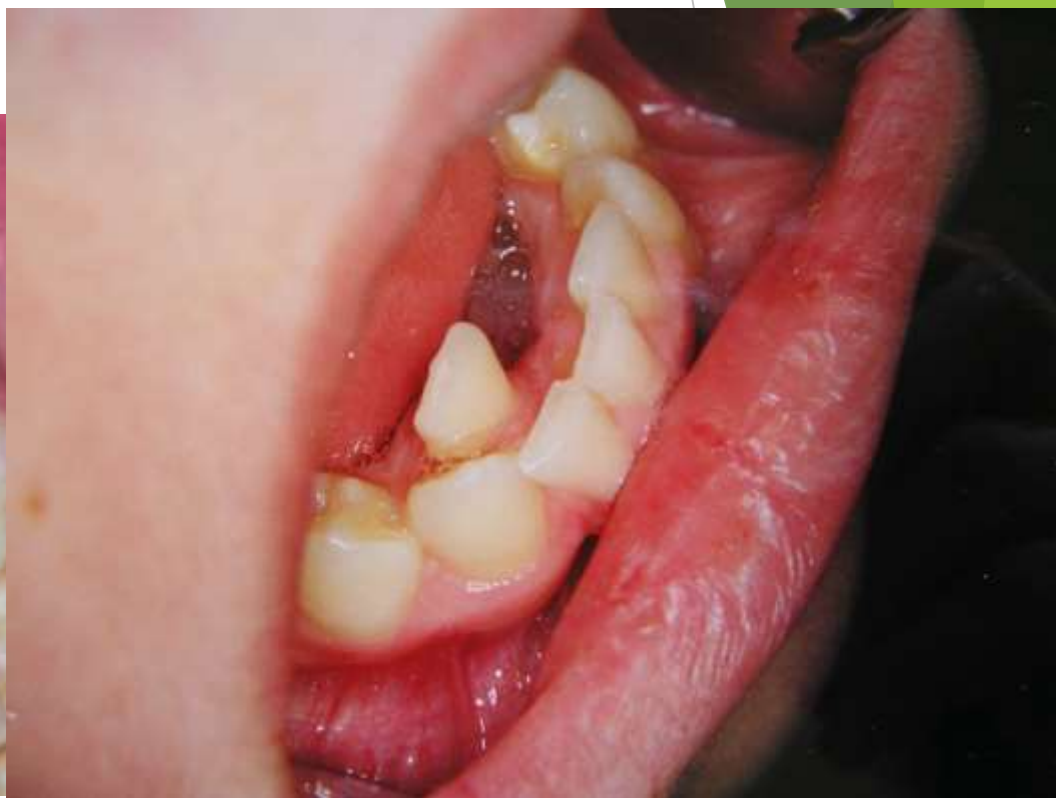
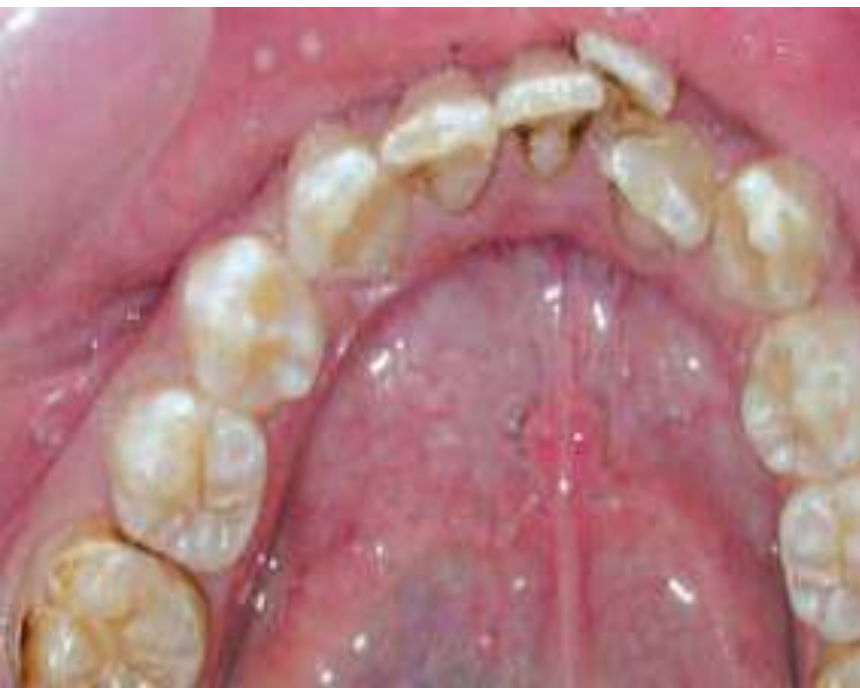
FELNŐTT (NÖVEKEDÉS BEFEJEZŐDÖTT)
CLASS II DIVISION 1
MEGNÖVEKEDETT OVERJET
PROGNATHIA
FUNKCIONÁLIS NYITOTT HARAPÁS



Alsó maradó metszők extractiója

Ambuláns sebészi beavatkozás

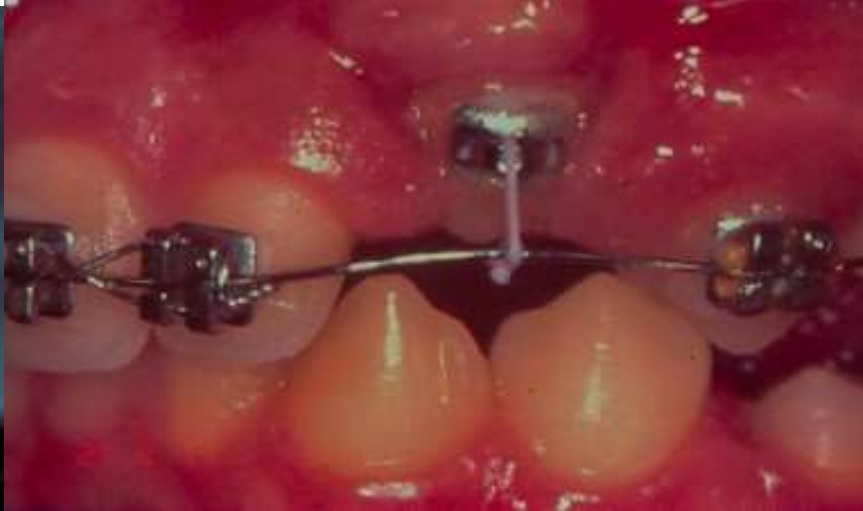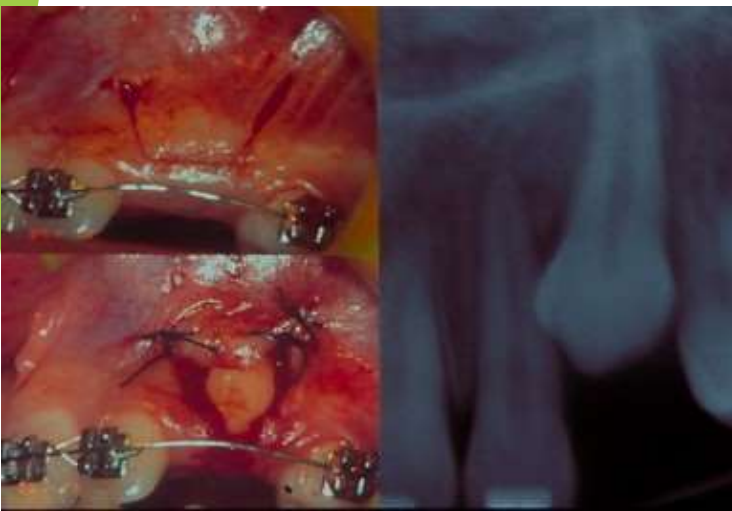

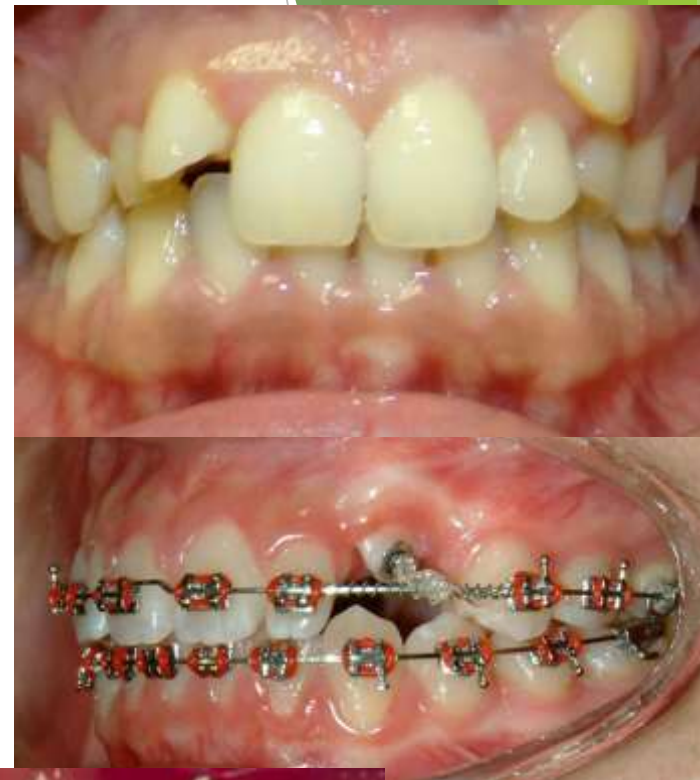
Az impakció és retenció

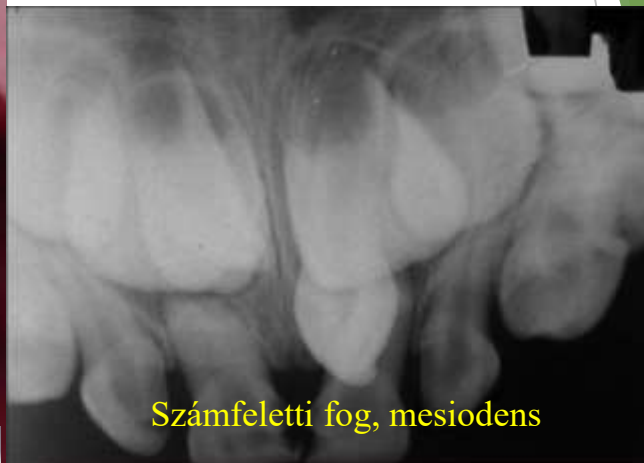
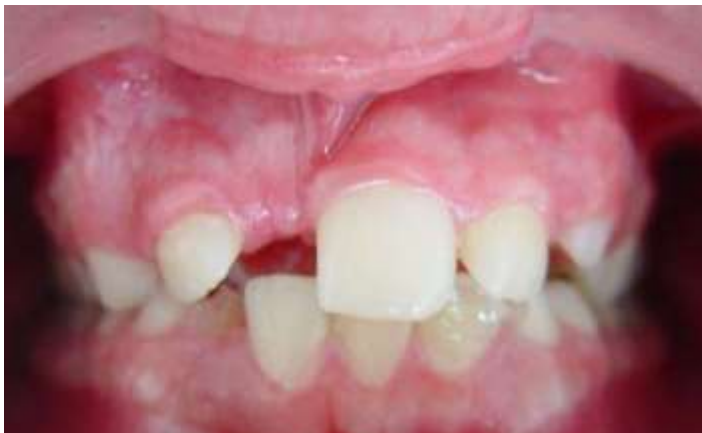Ambuláns sebészi beavatkozások

Retenció: a fogak állcsontban maradása előtörési hajlam hiányában

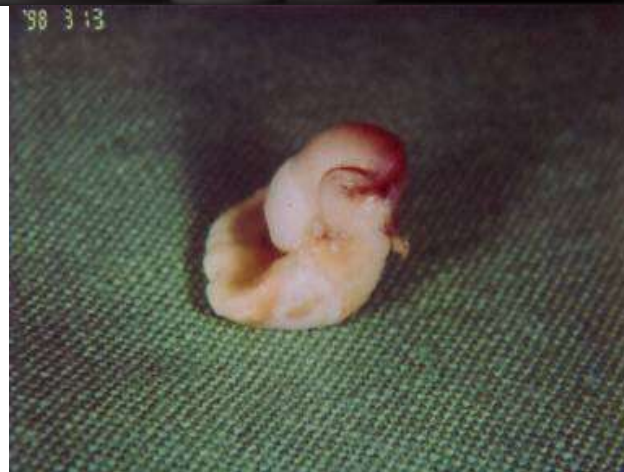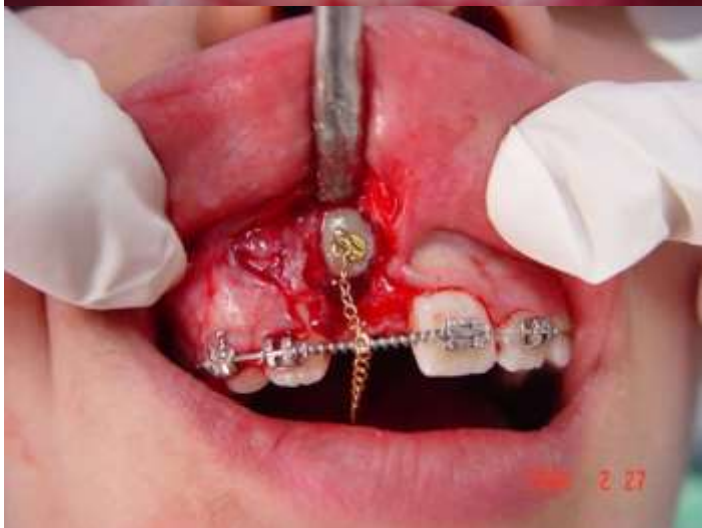Impakció: a fog előtörésében valamilyen akadály található



Felső nagymetsző impactiója



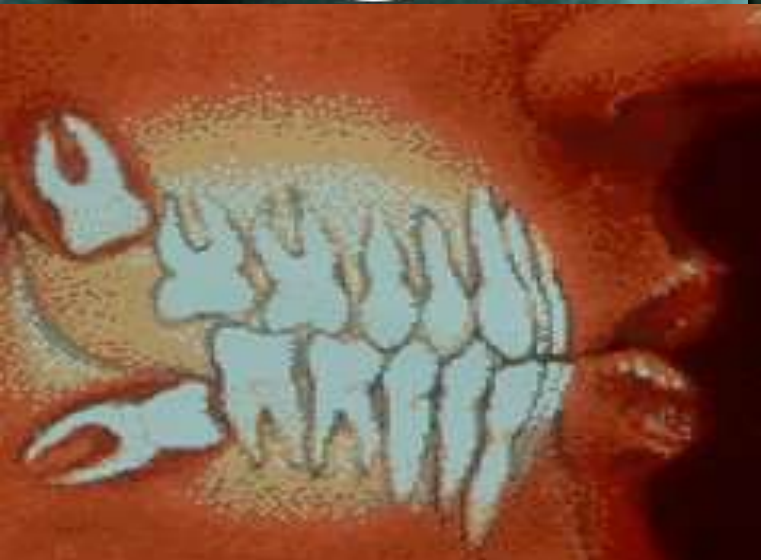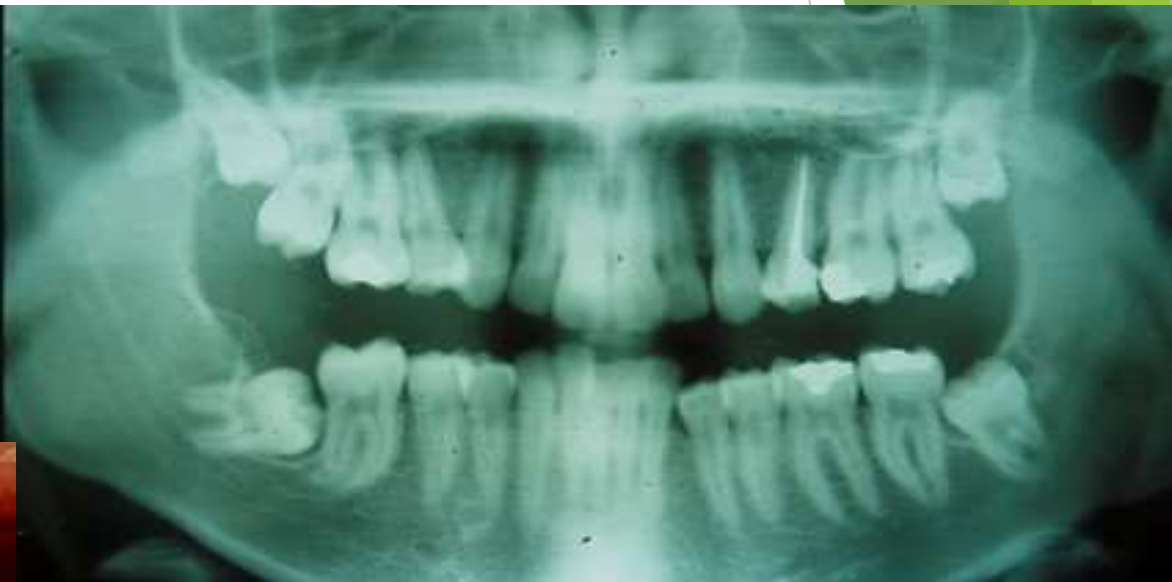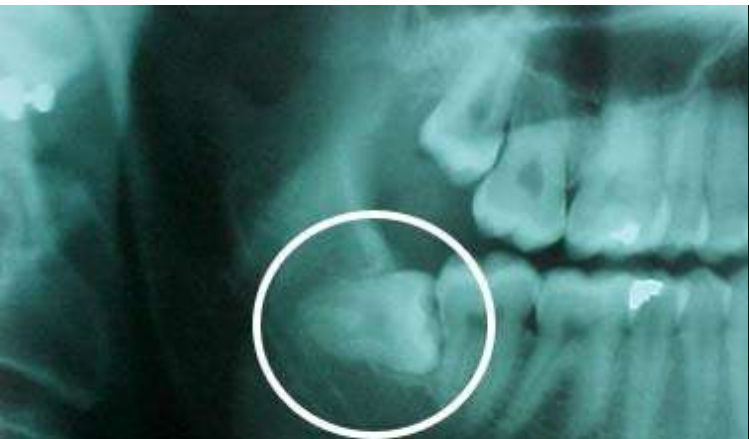Számfeletti fog, mesiodens

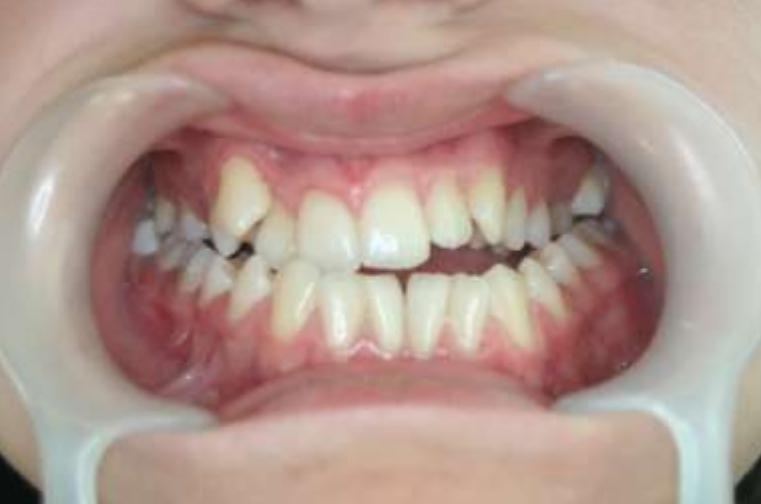

2022.1
1.24.

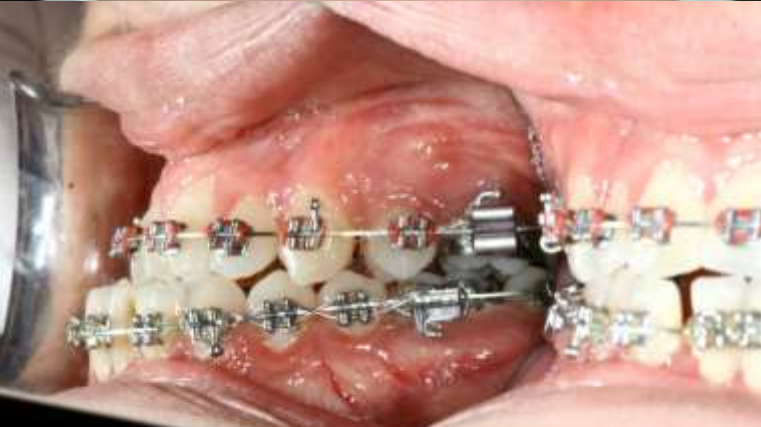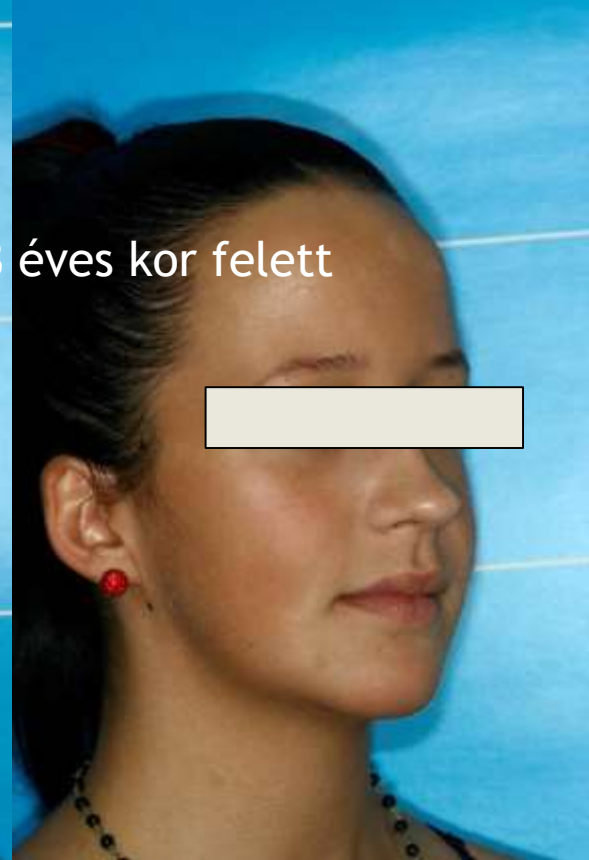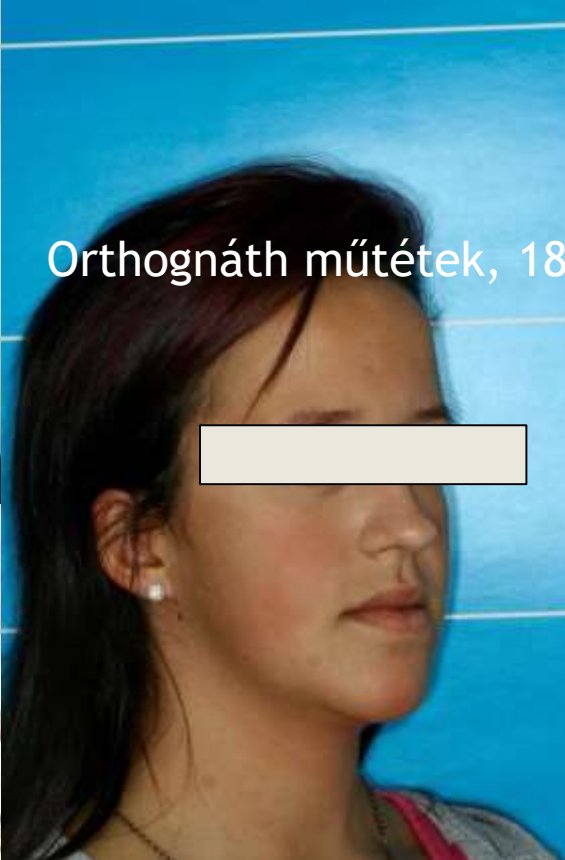Bölcsességfogak eltávolítása

Ambuláns sebészi beavatkozás

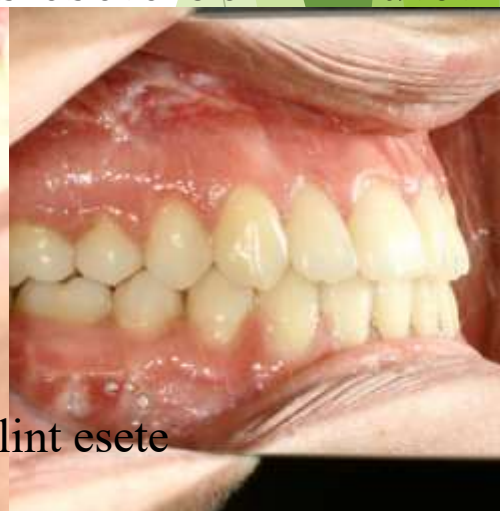
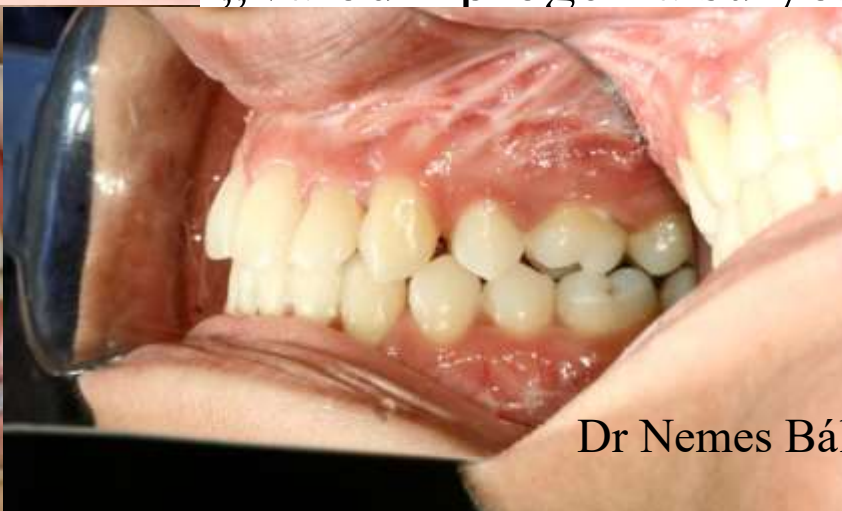
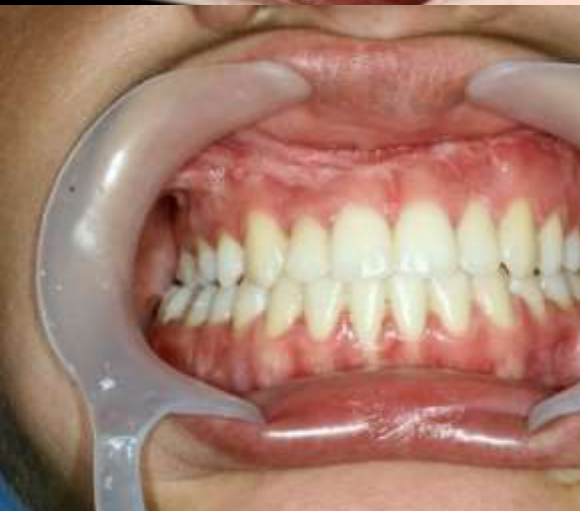

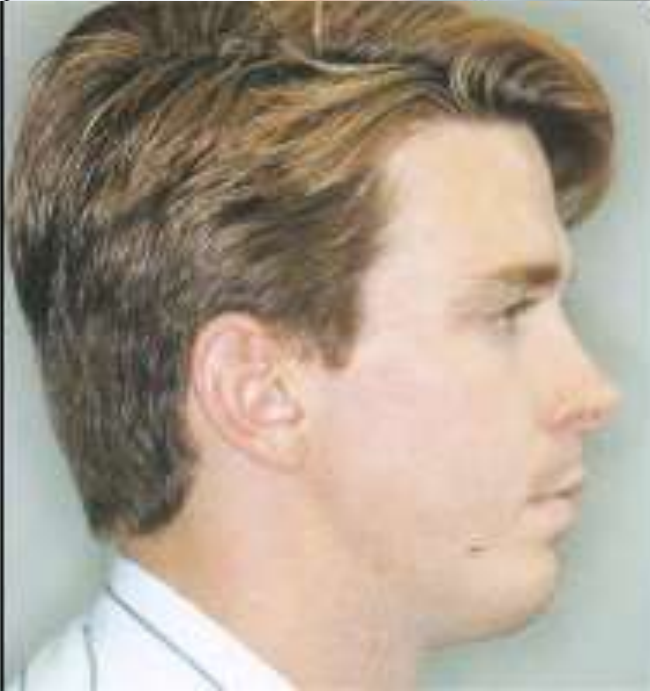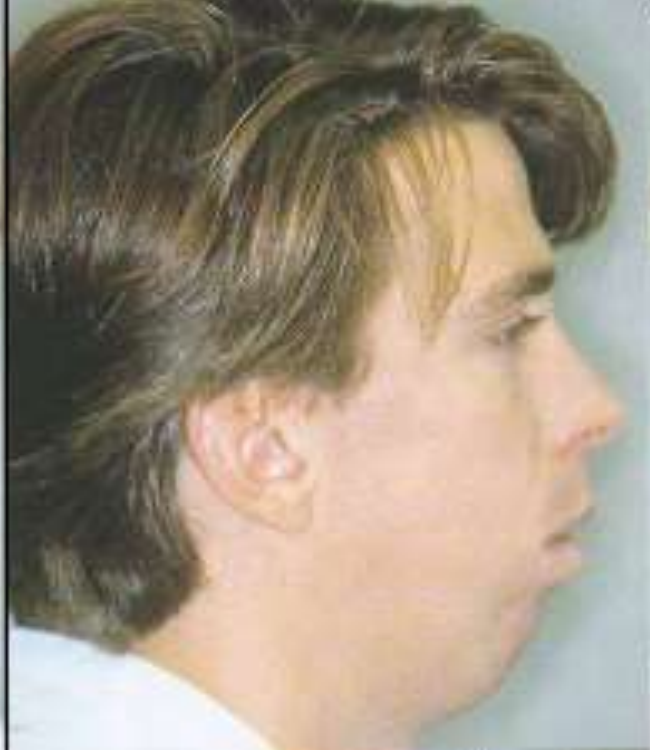Orthognáth műtétek, 18 éves kor felett



„Valódi” progénia súlyos eseteiben - műtét



Dr Nemes Bálint esete



Gyakran bimaxilláris
műtétet végeznek: pl.
Le-Fort I. – Obwegeser,
Dalpont

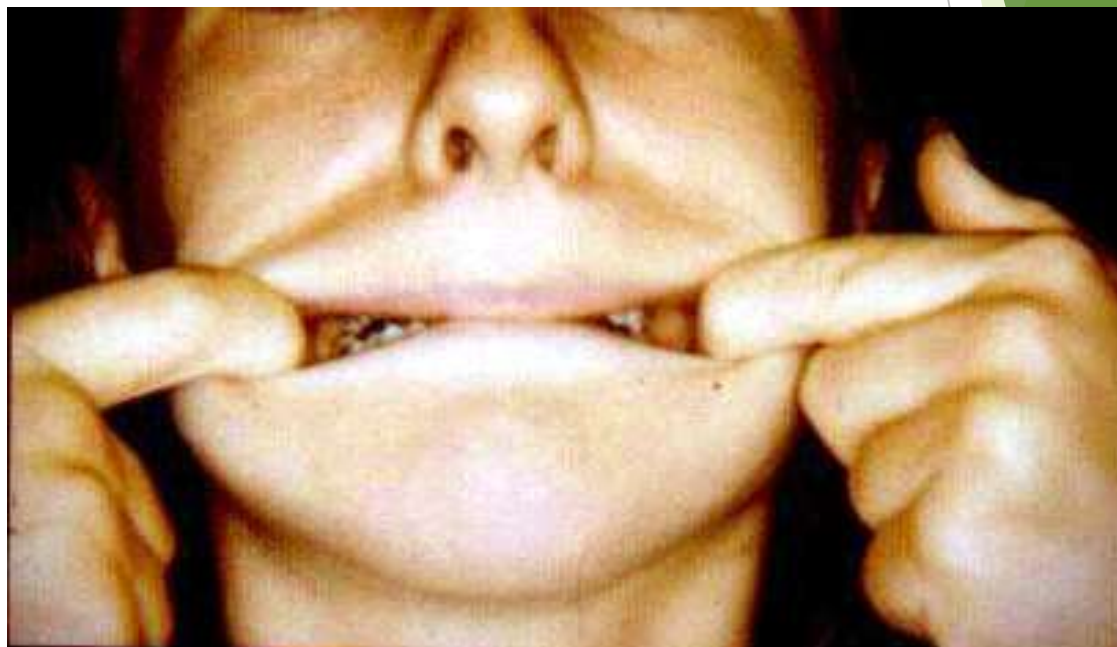
A kezelési módszerek:

készülékek

sebészi beavatkozások és készülékek

izomgyakorlatok

megelőzés



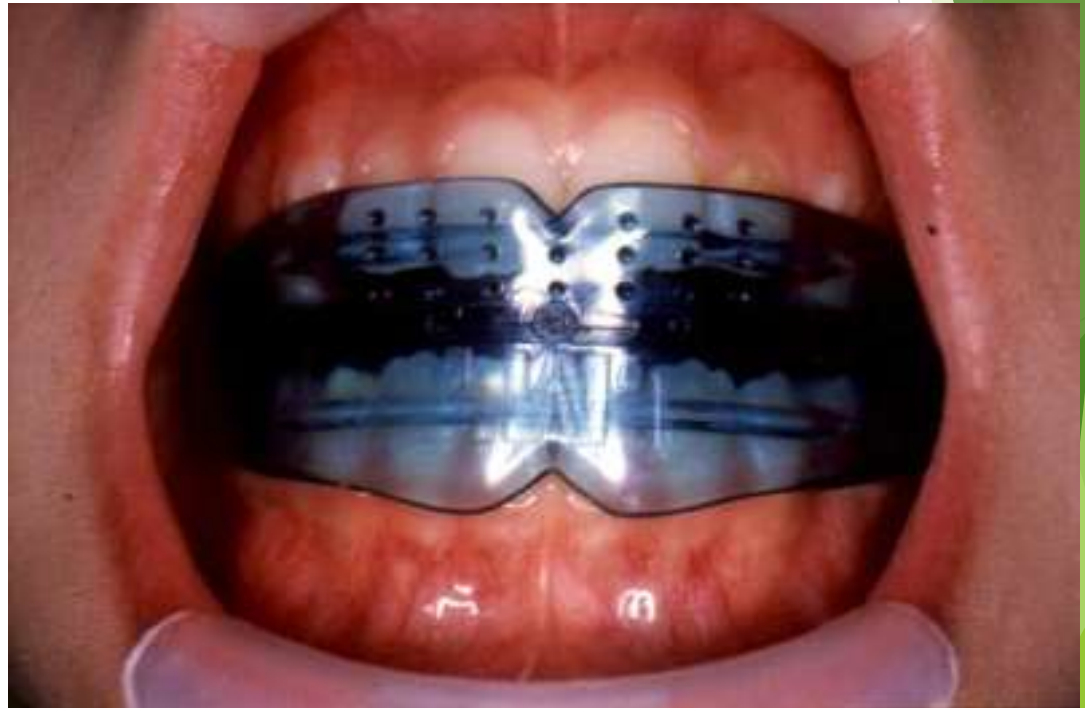A kezelési módszerek

készülékek

sebészi beavatkozások és készülékek

izomgyakorlatok

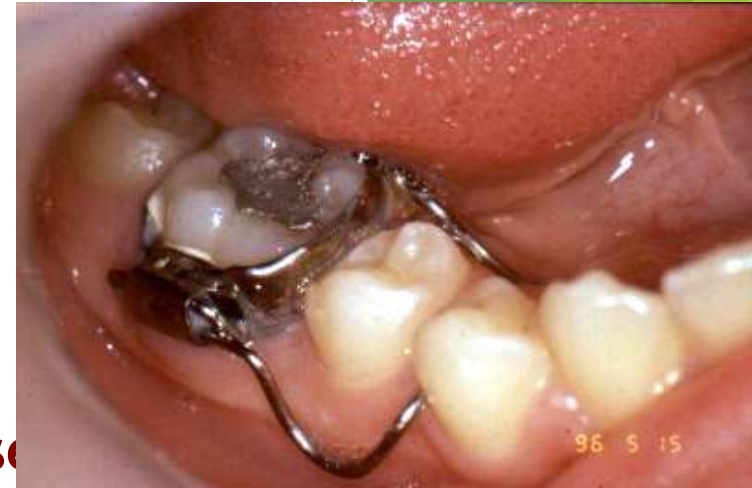prevenció



pitvarlemez

A megelőzés lehetőségei

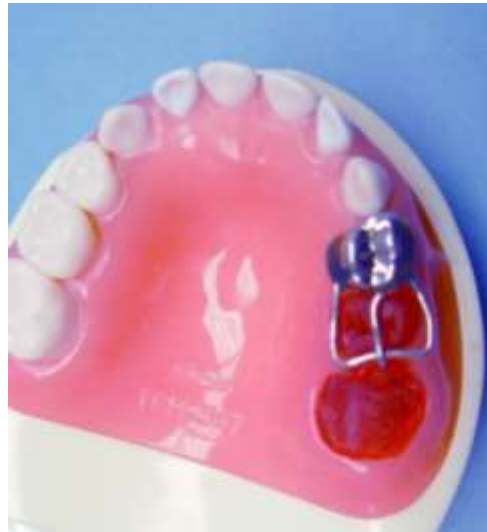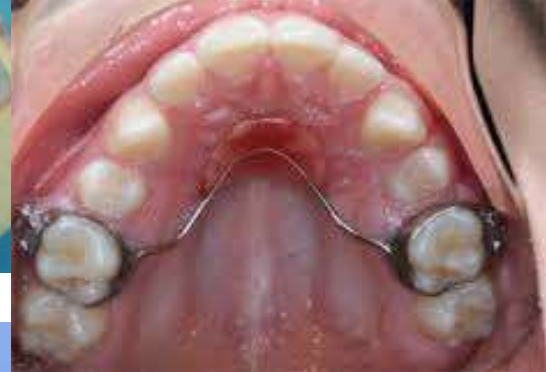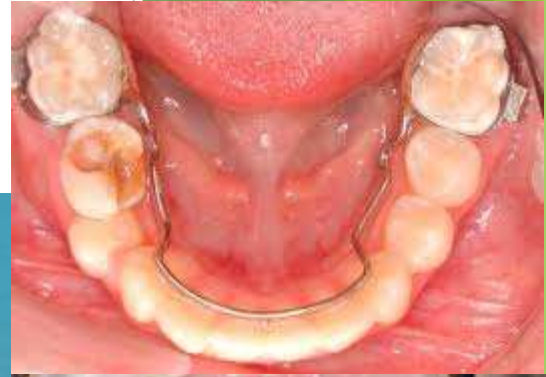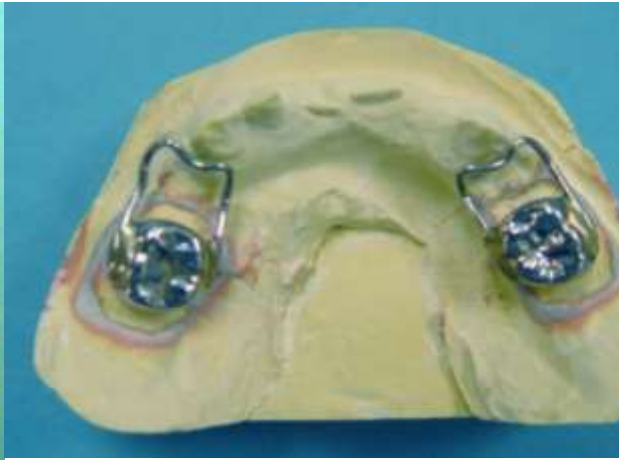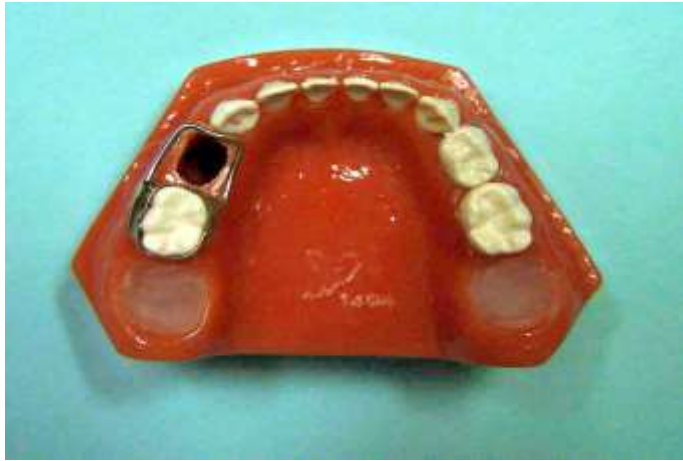- ▶ **Általános megelőző tevékenység**
 - ▶ öröklés befolyásolása?
 - ▶ embrionális ártalmak elkerülése
 - ▶ belső szekréción zavarok elkerülése
 - ▶ normális testi fejlődés biztosítása
- ▶ **helyfenntartók alkalmazása**
- ▶ **Korai fogszabályozó kezelés**
 - ▶ rossz szokások megszüntetése
 - ▶ egyszerű készülékek a tej-és vegyesfogazatban
 - ▶ myotherapia
 - ▶ Hotz féle extractiók



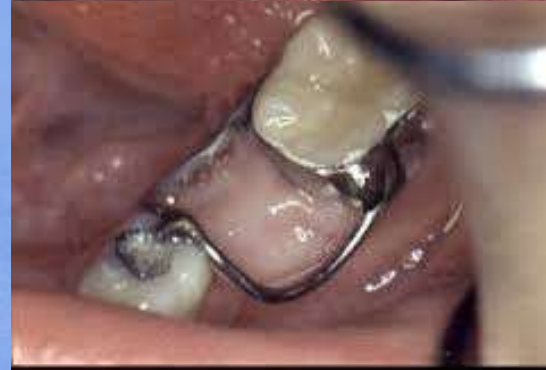Korai fogszabályozó kezelések

Tejfogak korai elvesztése

készülék: helyfenntartó

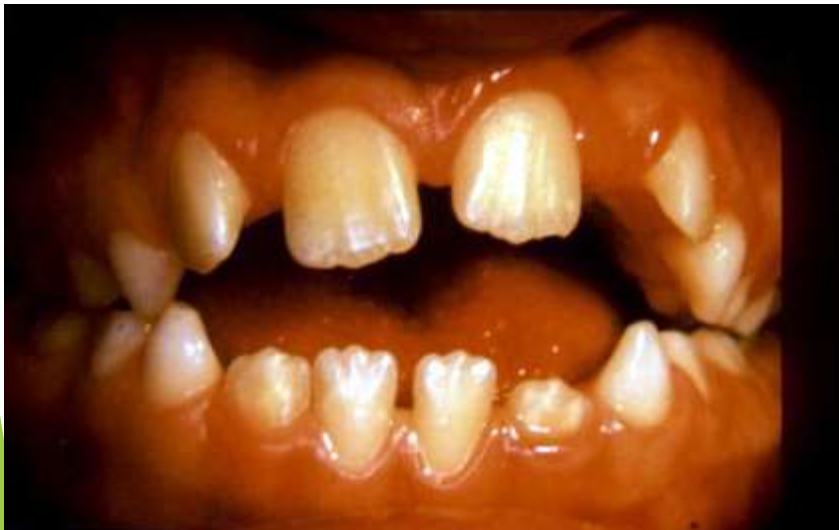
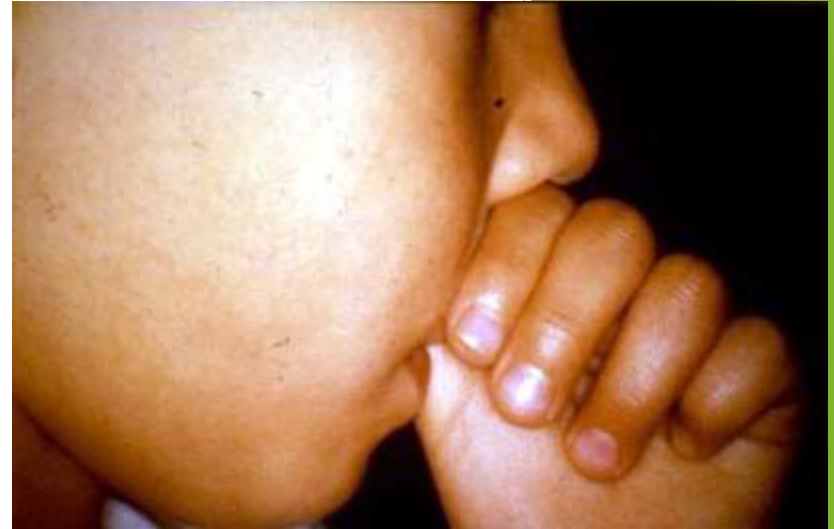

Distal shoe

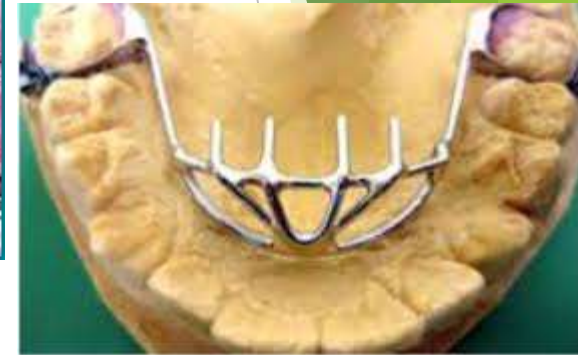
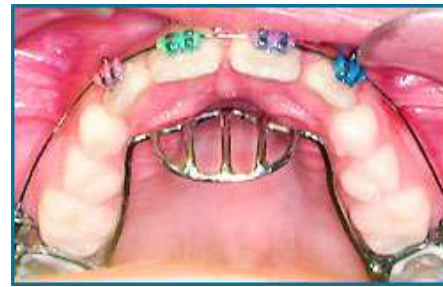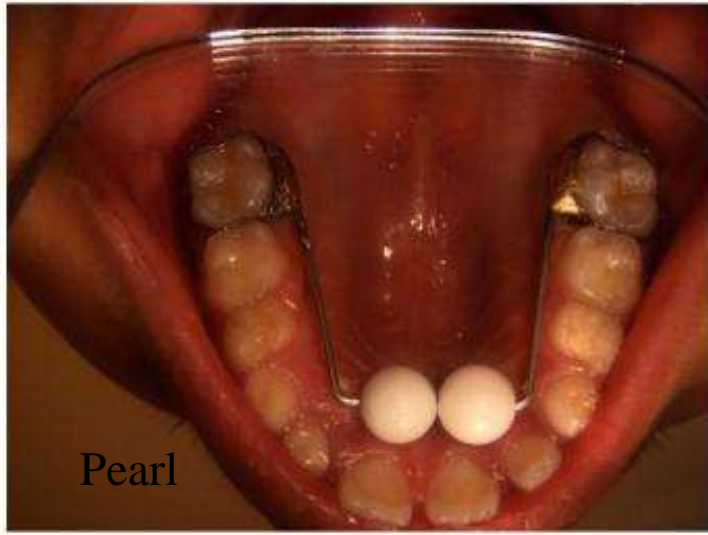


•Korai fogszabályozó kezelés

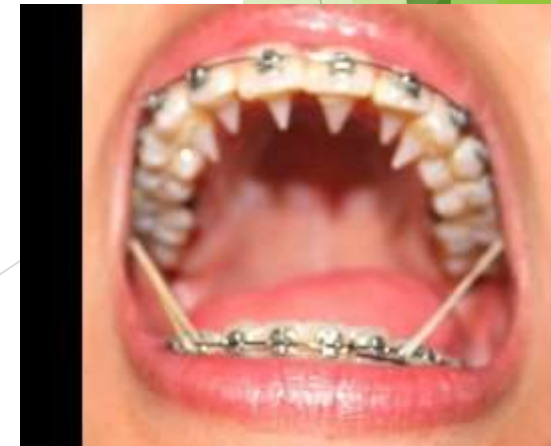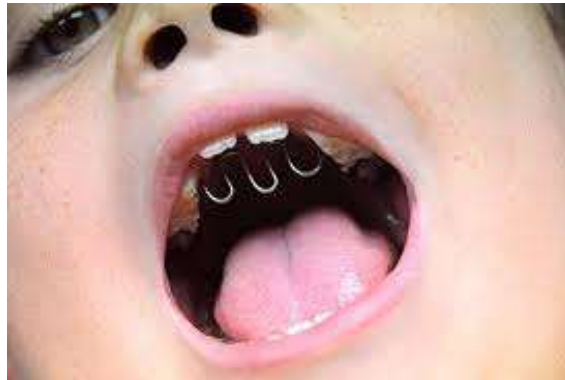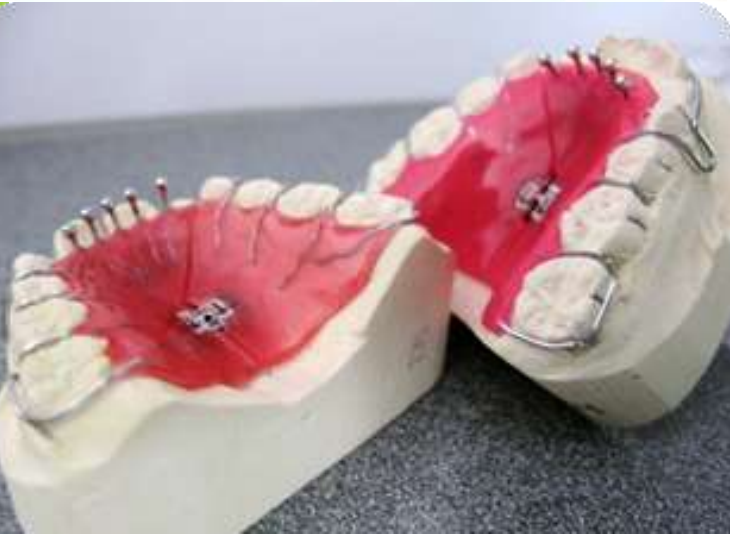- rossz szokások megszüntetése
- egyszerű készülékek a tej-és vegyesfogazatban
- myotherapia
- Hotz féle extractiók



Fogszabályozó készülékek nyelvlökéses nyelés és/vagy ujjszopás ellen vegyes fogazatban

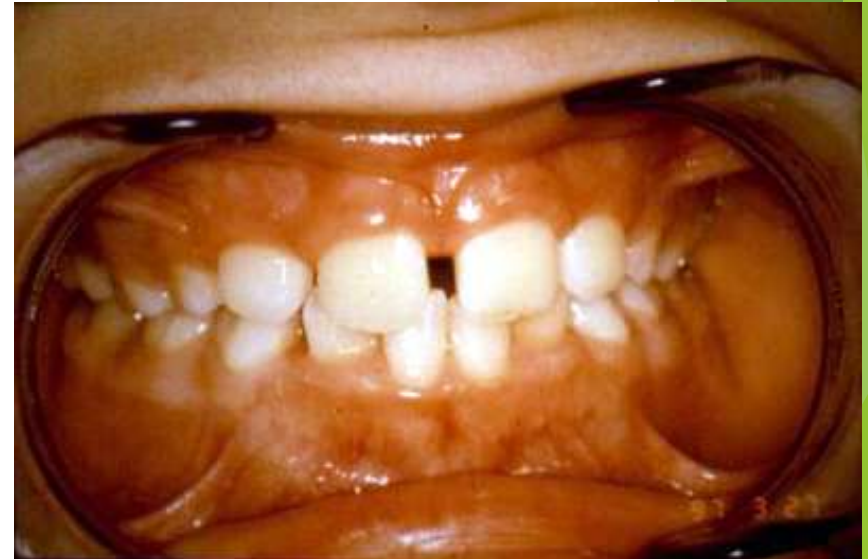
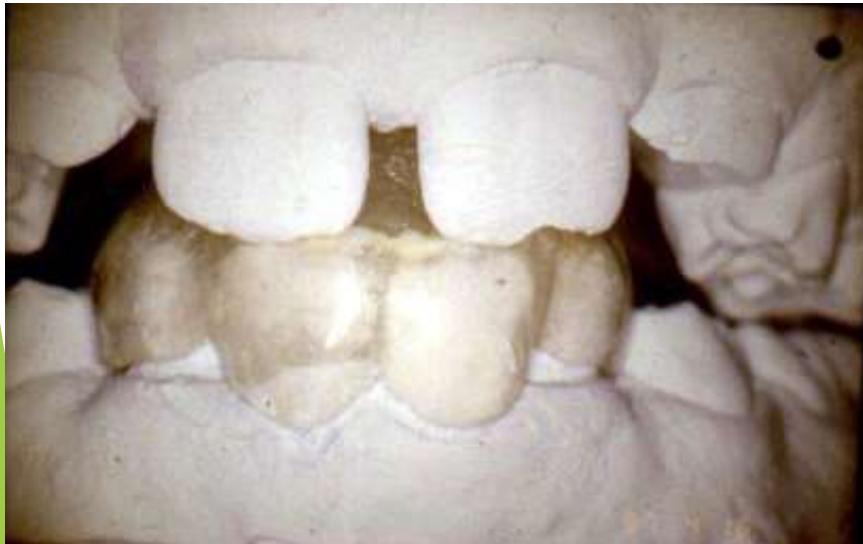
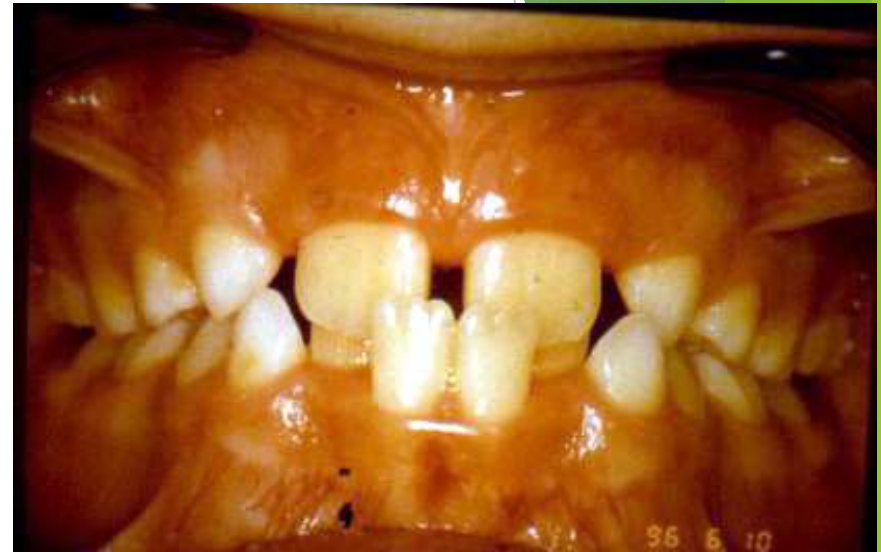LOGOPÉDUS !!



•Korai fogsabályozó kezelés

- rossz szokások megszüntetése
- egyszerű készülékek a tej-és vegyesfogazatban
- myotherapia
- Hotz féle extractiók



A fogszabályozás összefüggései

Malocclusio, torlódás → **plakk, caries**

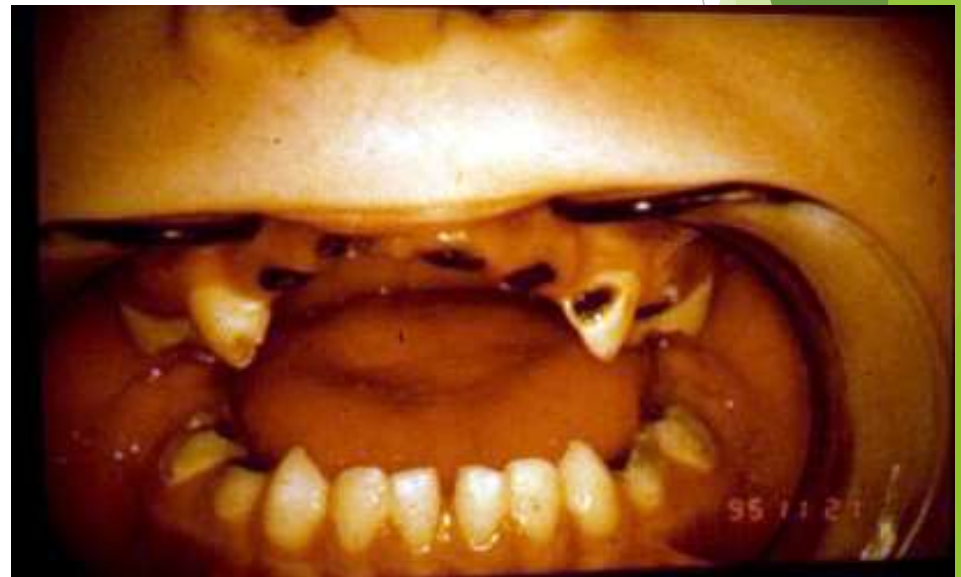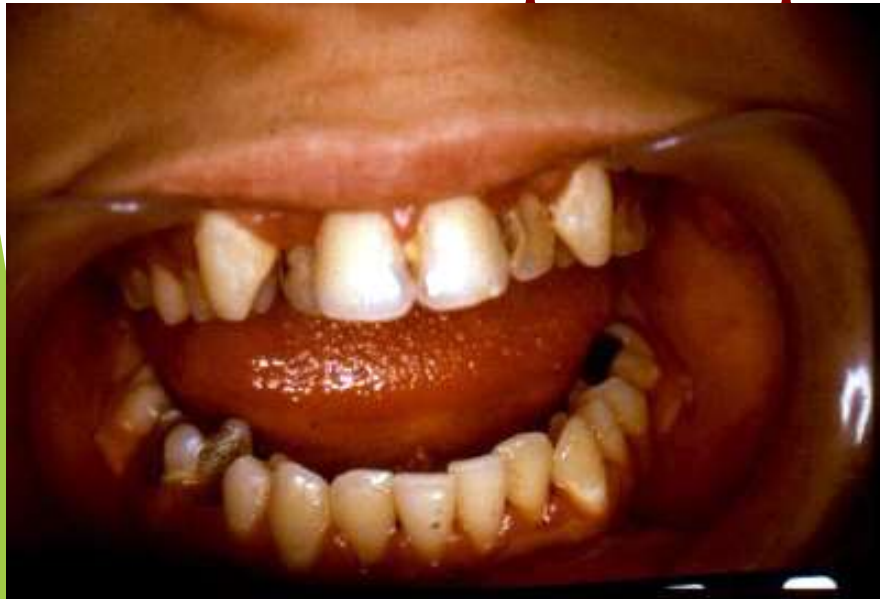Ugyanakkor a fogszabályozó készülékek is növelik a plakk kialakulásának veszélyét

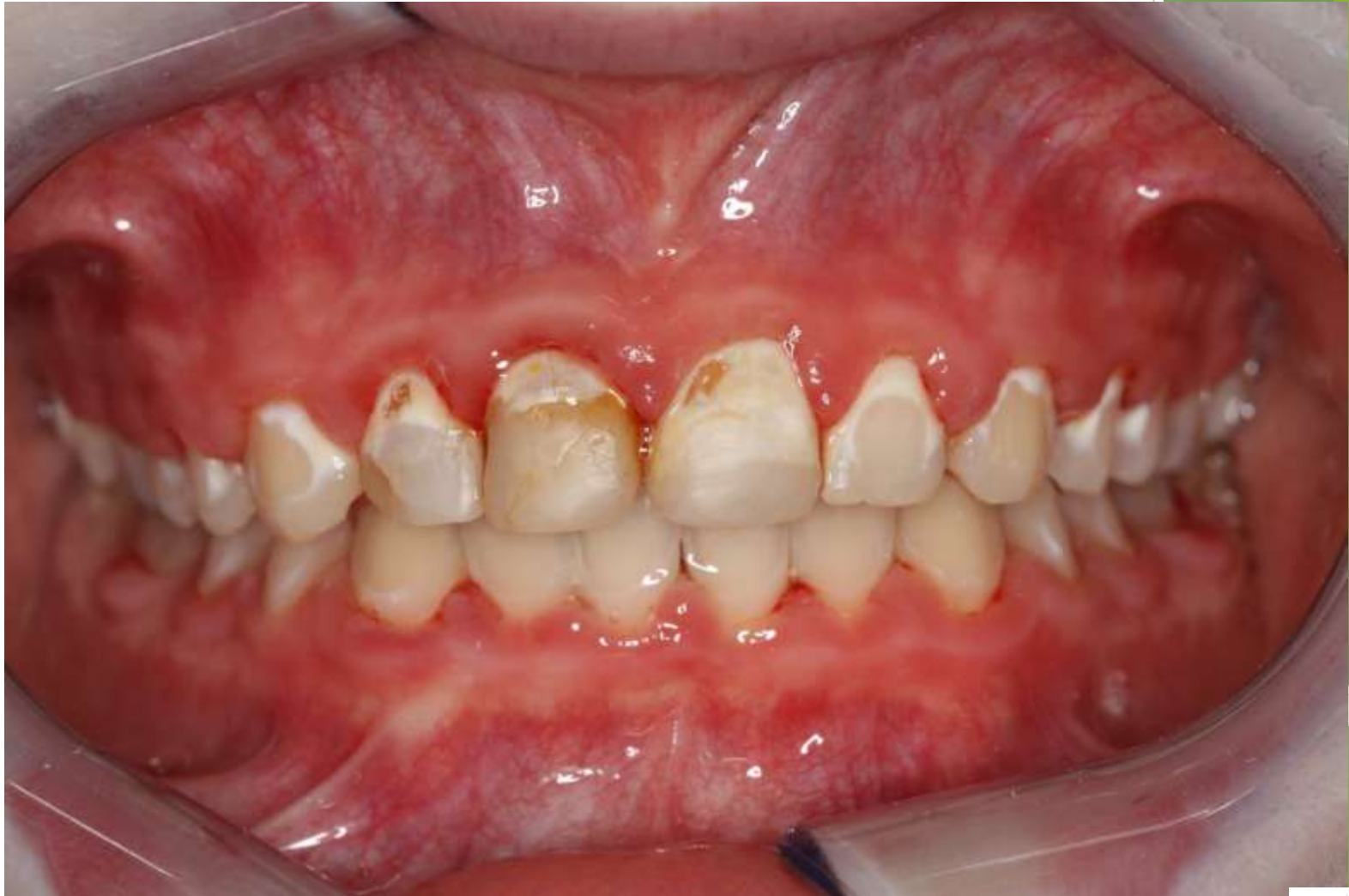Malocclusio (plakk, rossz okklúzió) → **parodontitis**

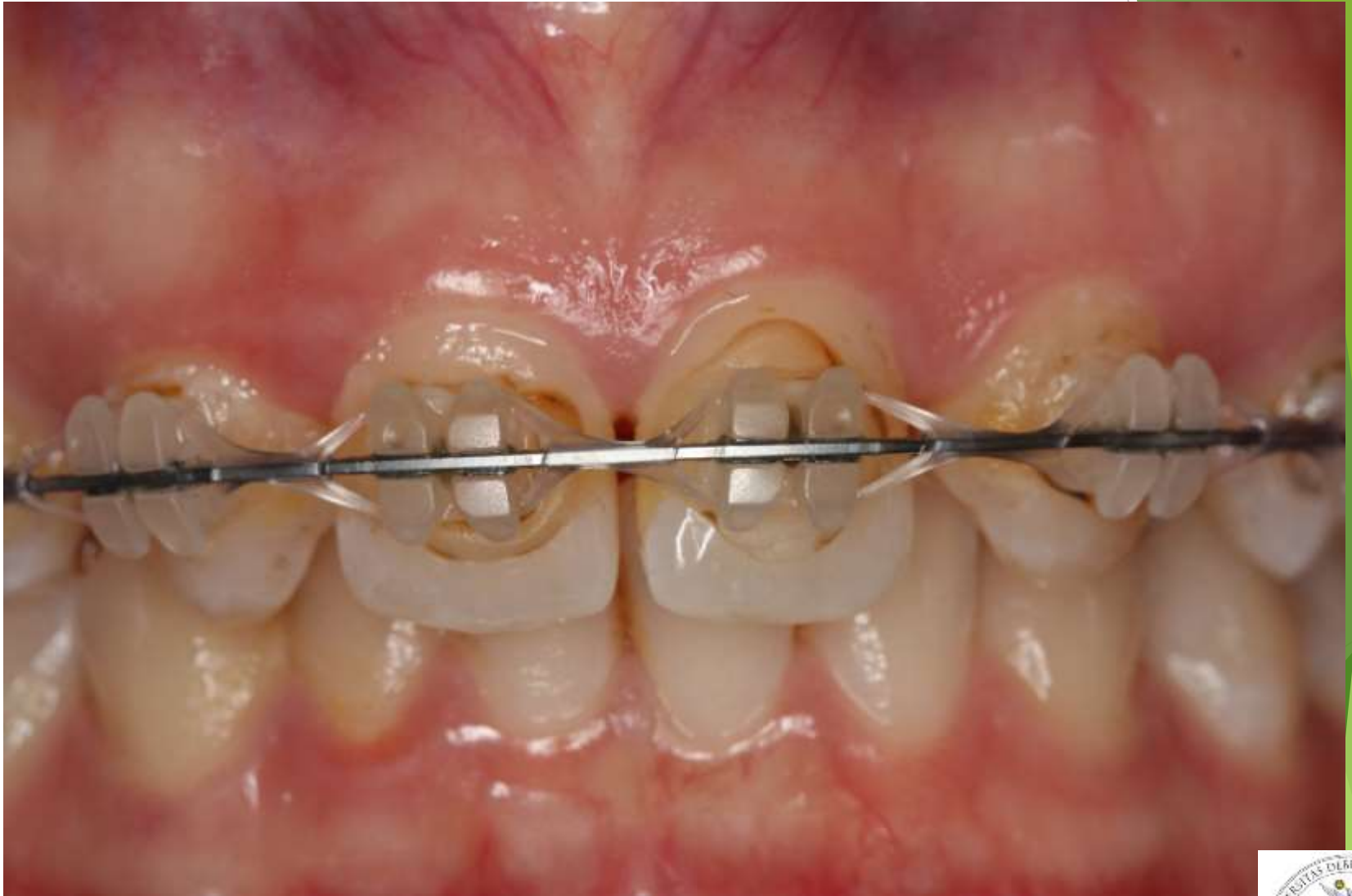Fogszabályozó kezelések okozhatnak parodontális és ízületi problémákat

Malocclusio (diasztéma, nyitott harapás) → **logopédiai problémák**

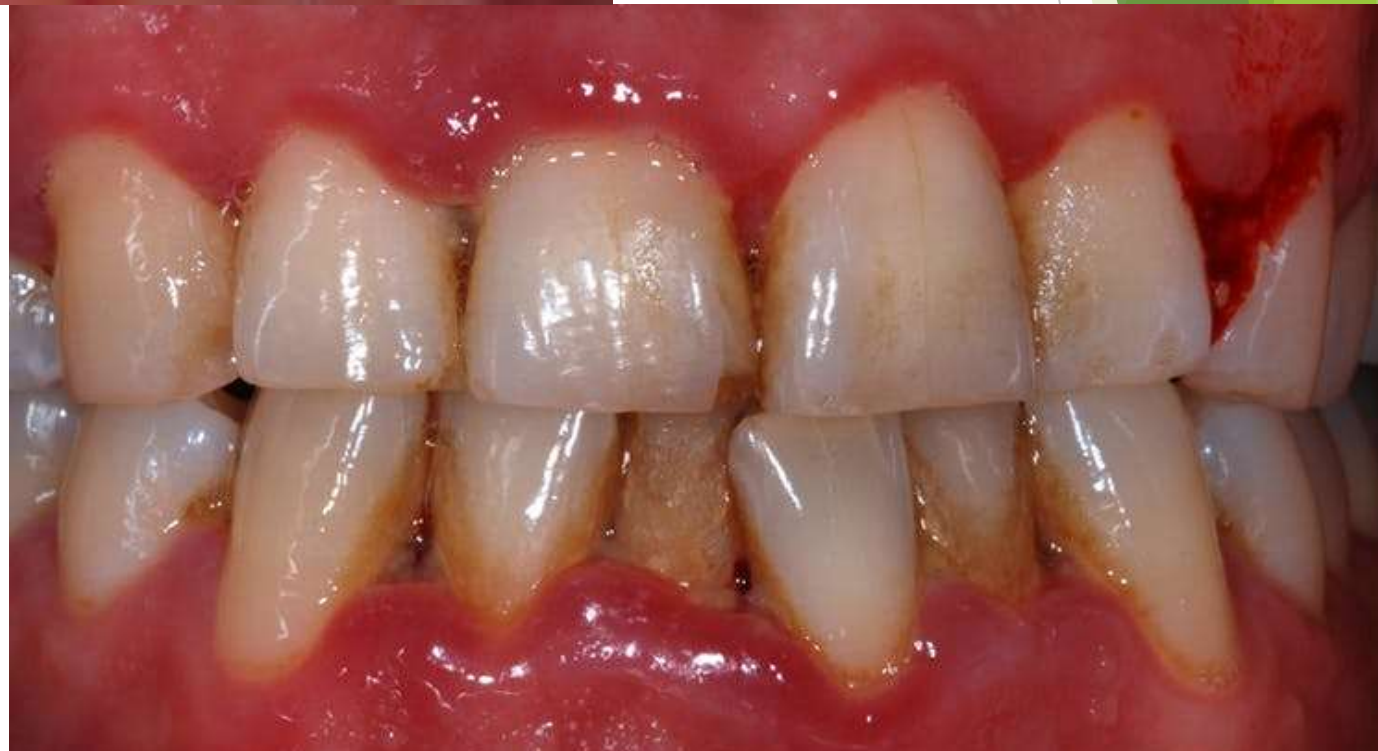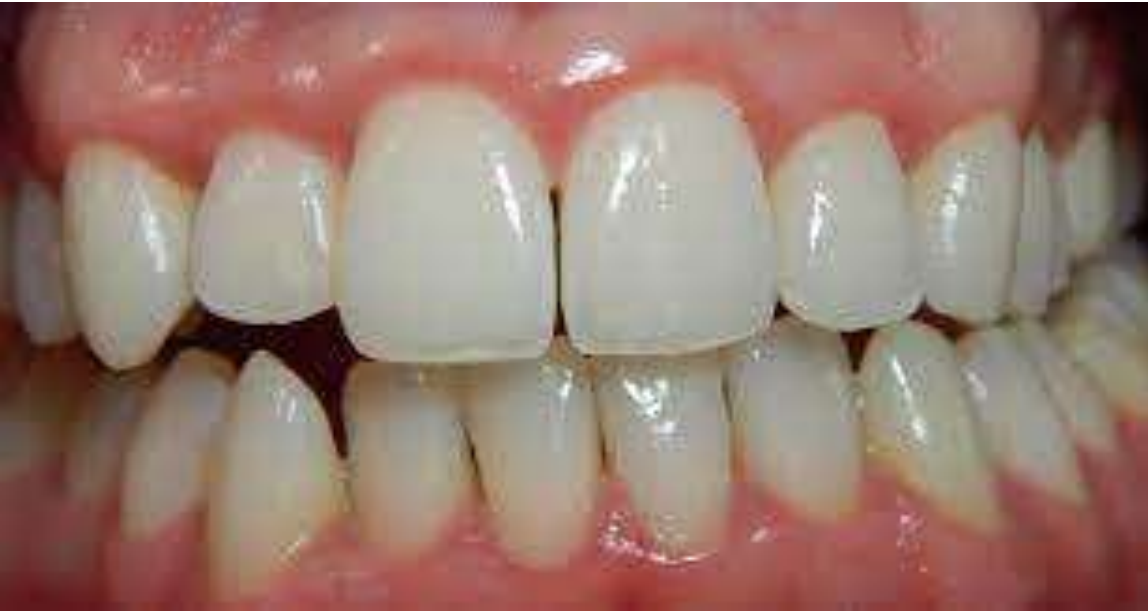Malocclusio → **pszichés problémák (szégyen, önbizalomhiány)**

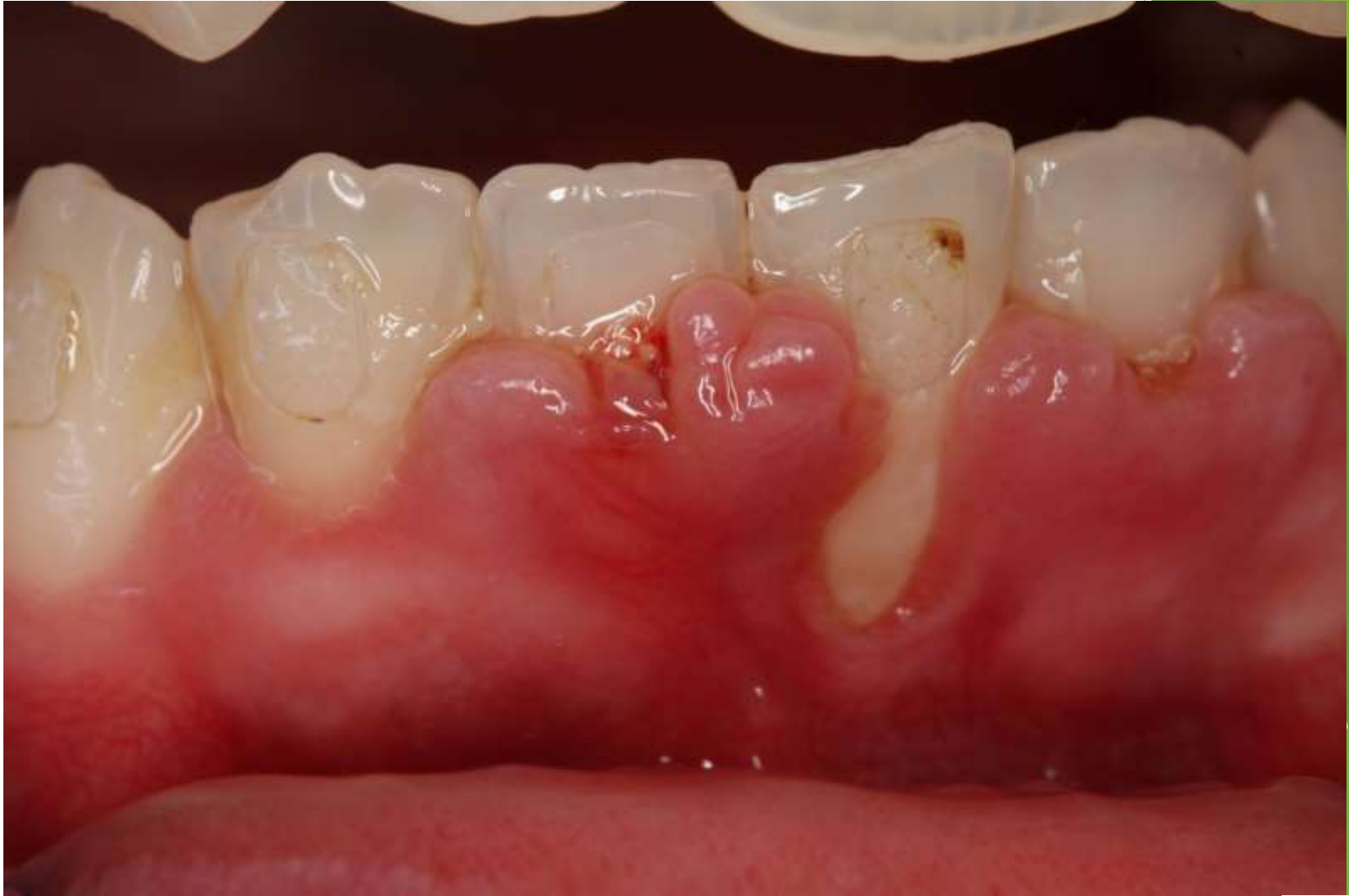




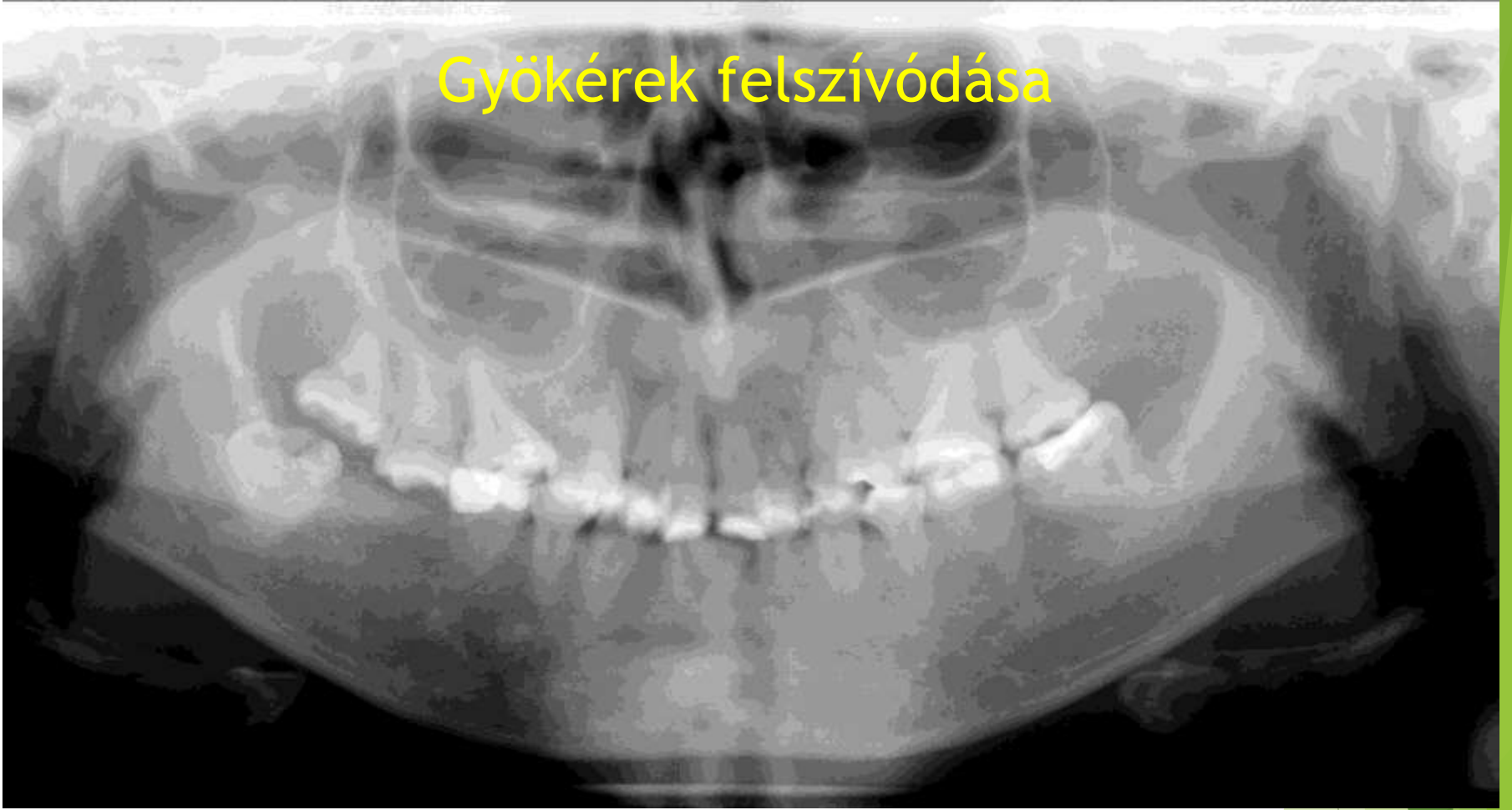
Ínygyulladás, ínyreszorpció

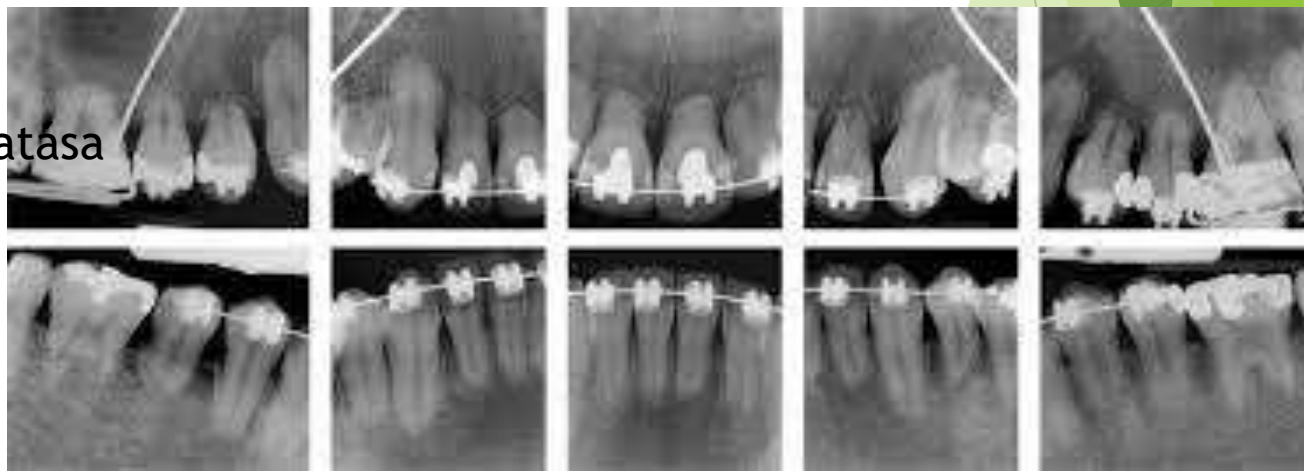


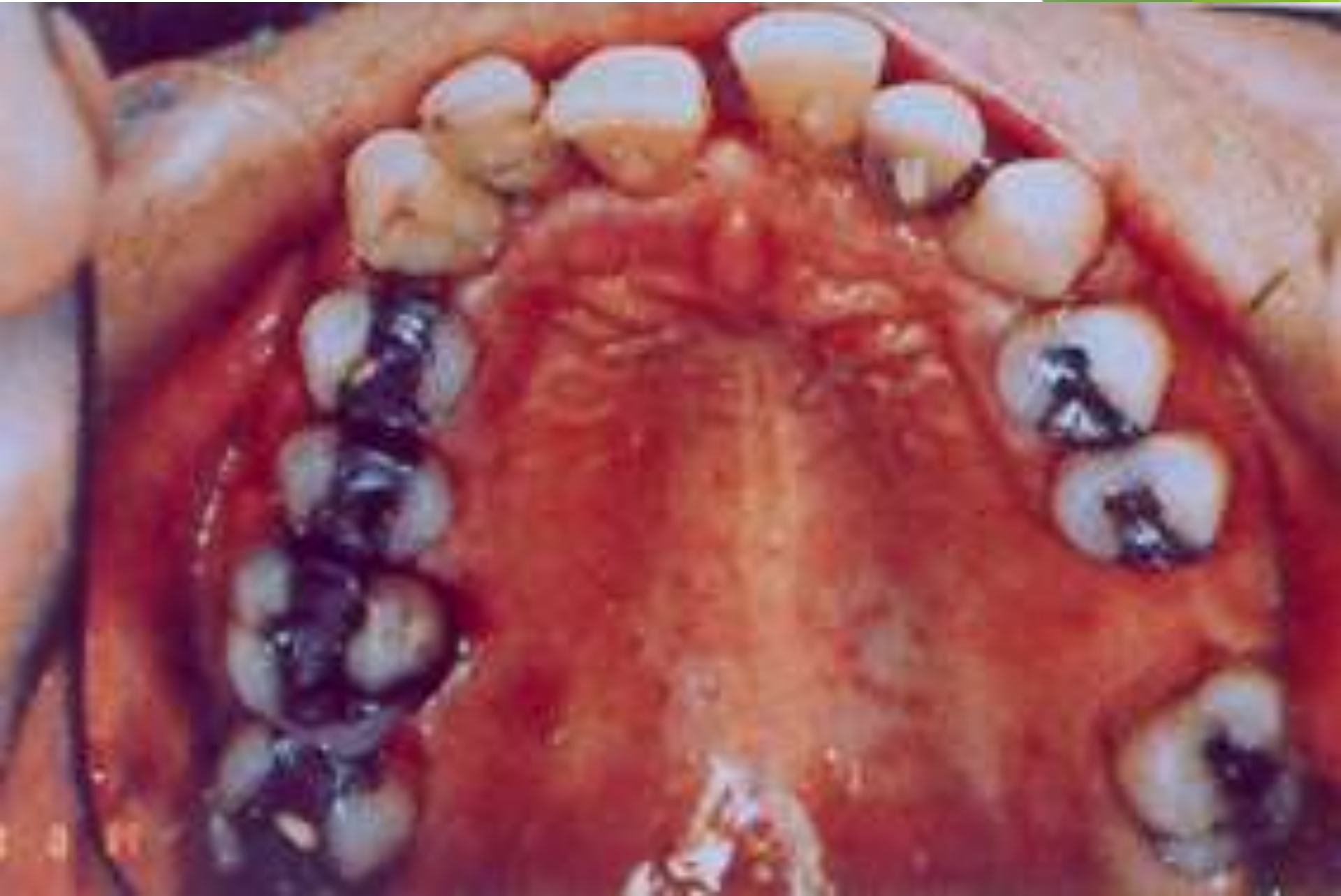
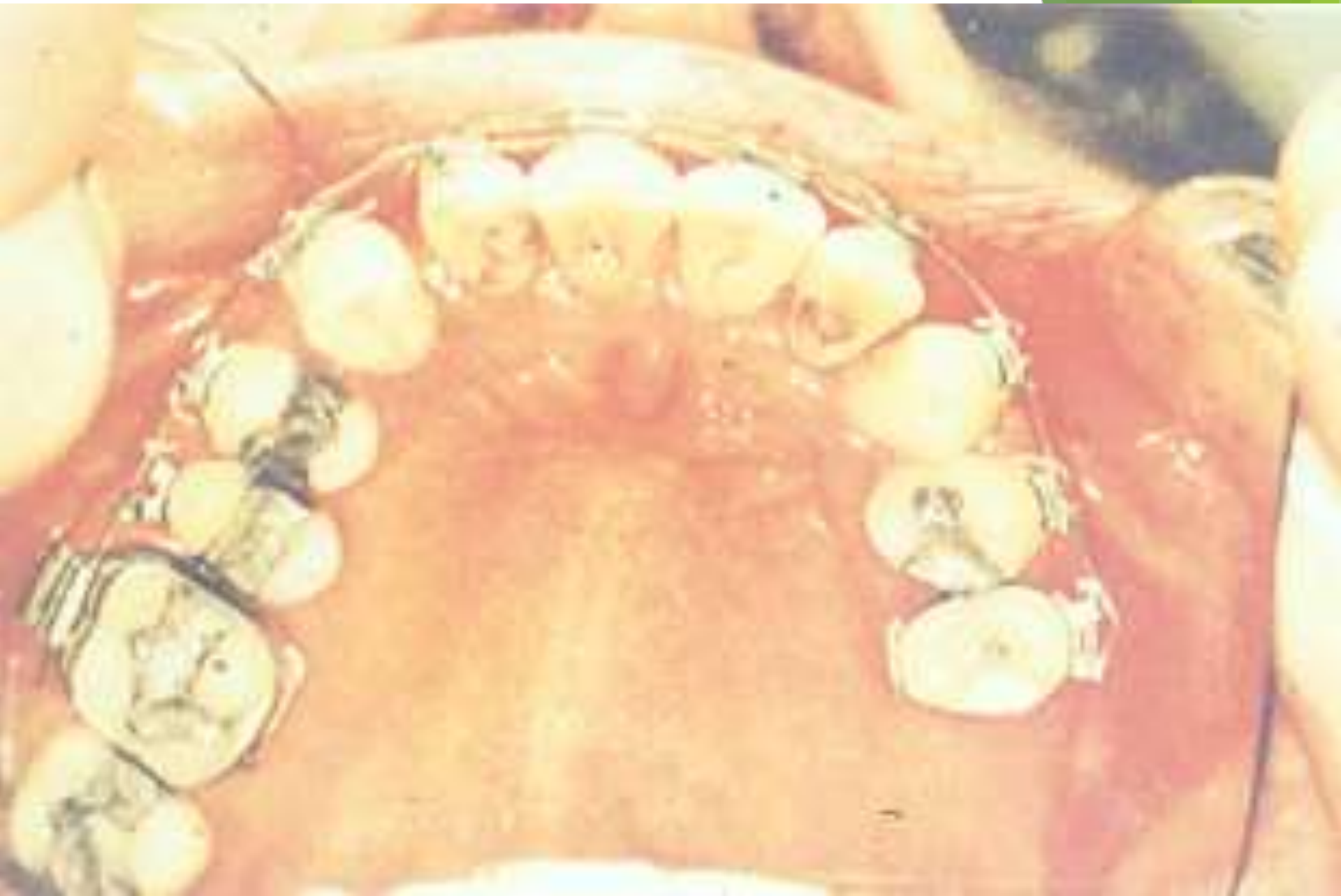Gyökérek felszívódása




Túl nagy erők alkalmazása
Túl hosszú kezelés
Az erő irányának megváltoztatása
A páciens kora



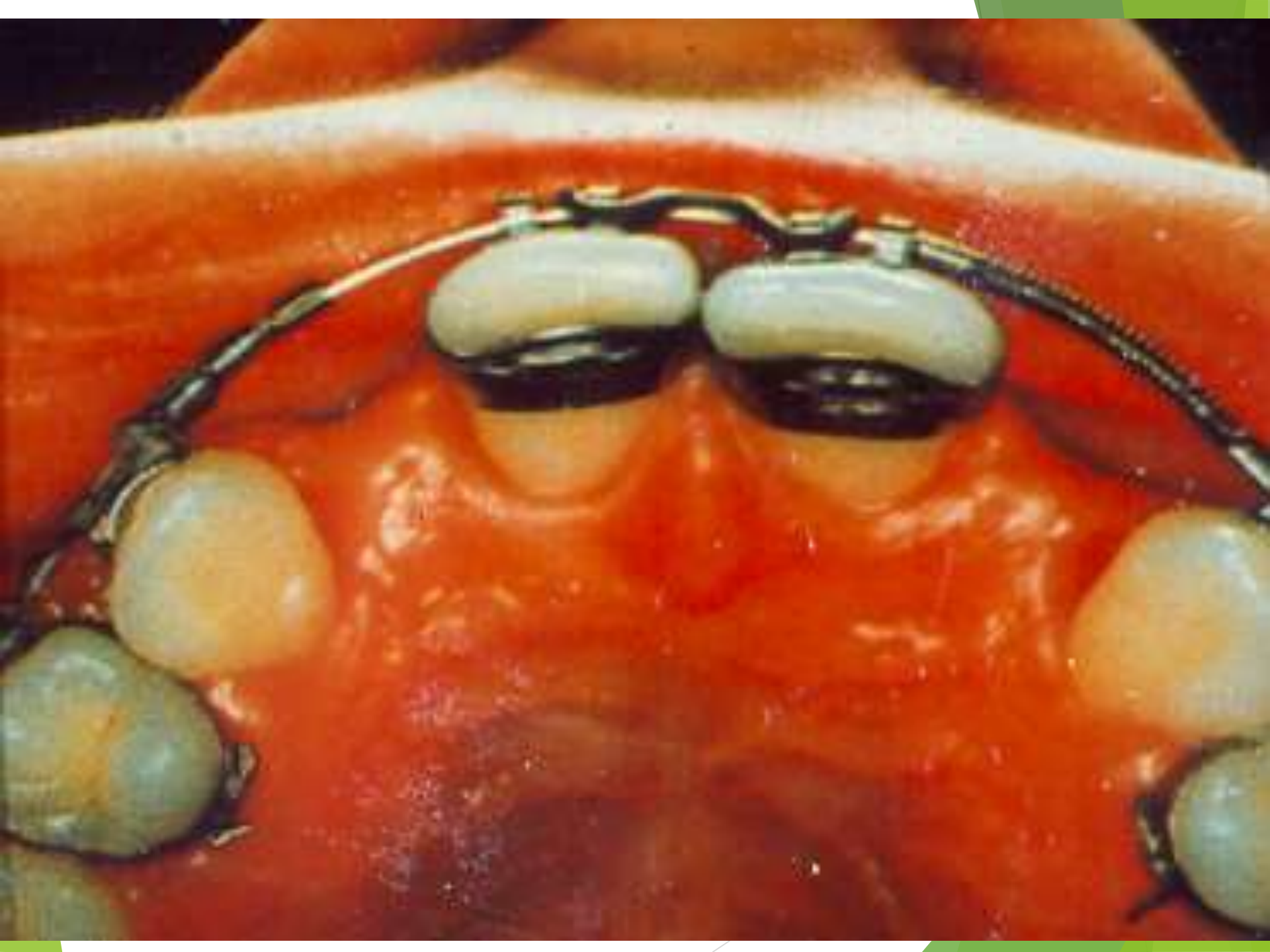


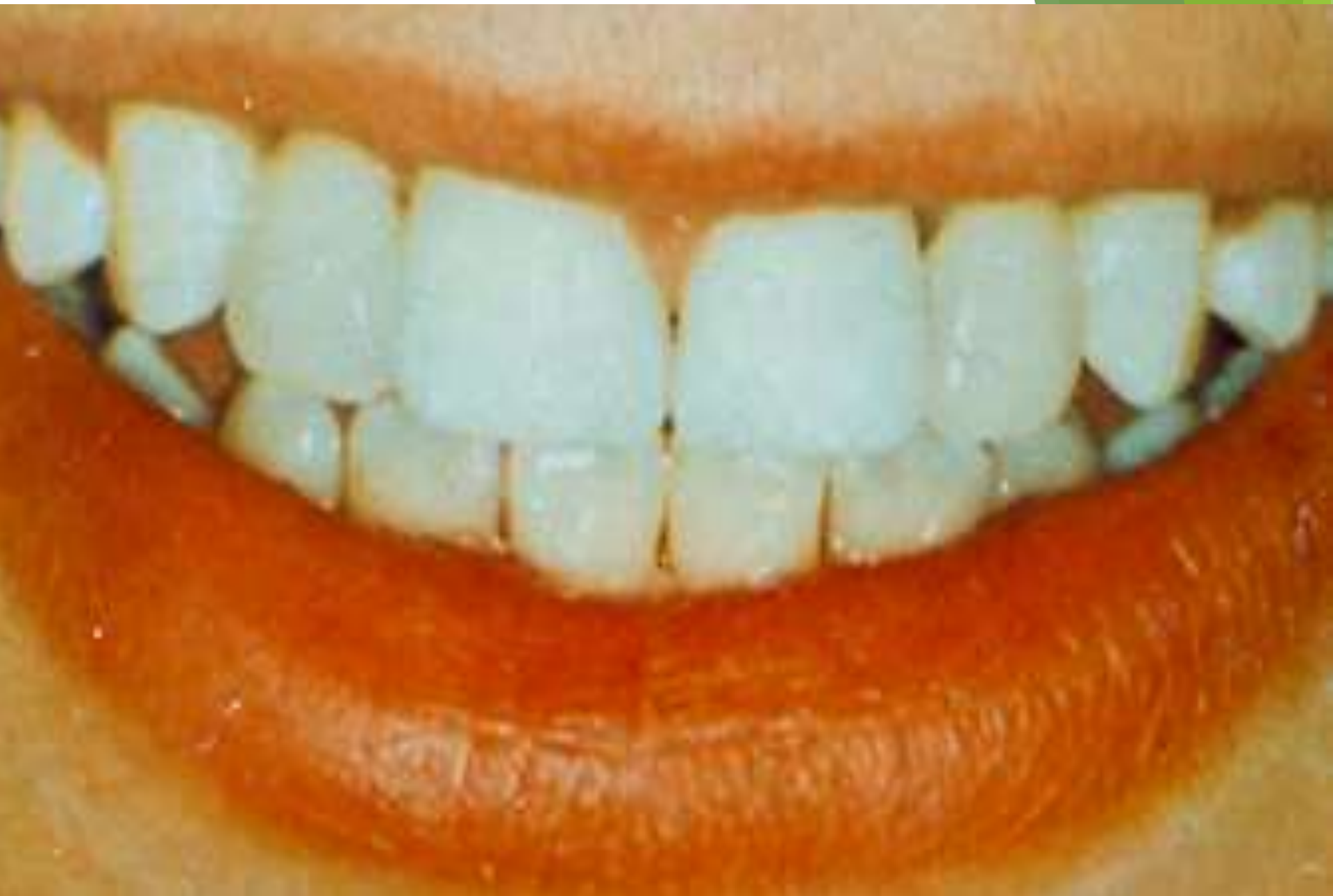
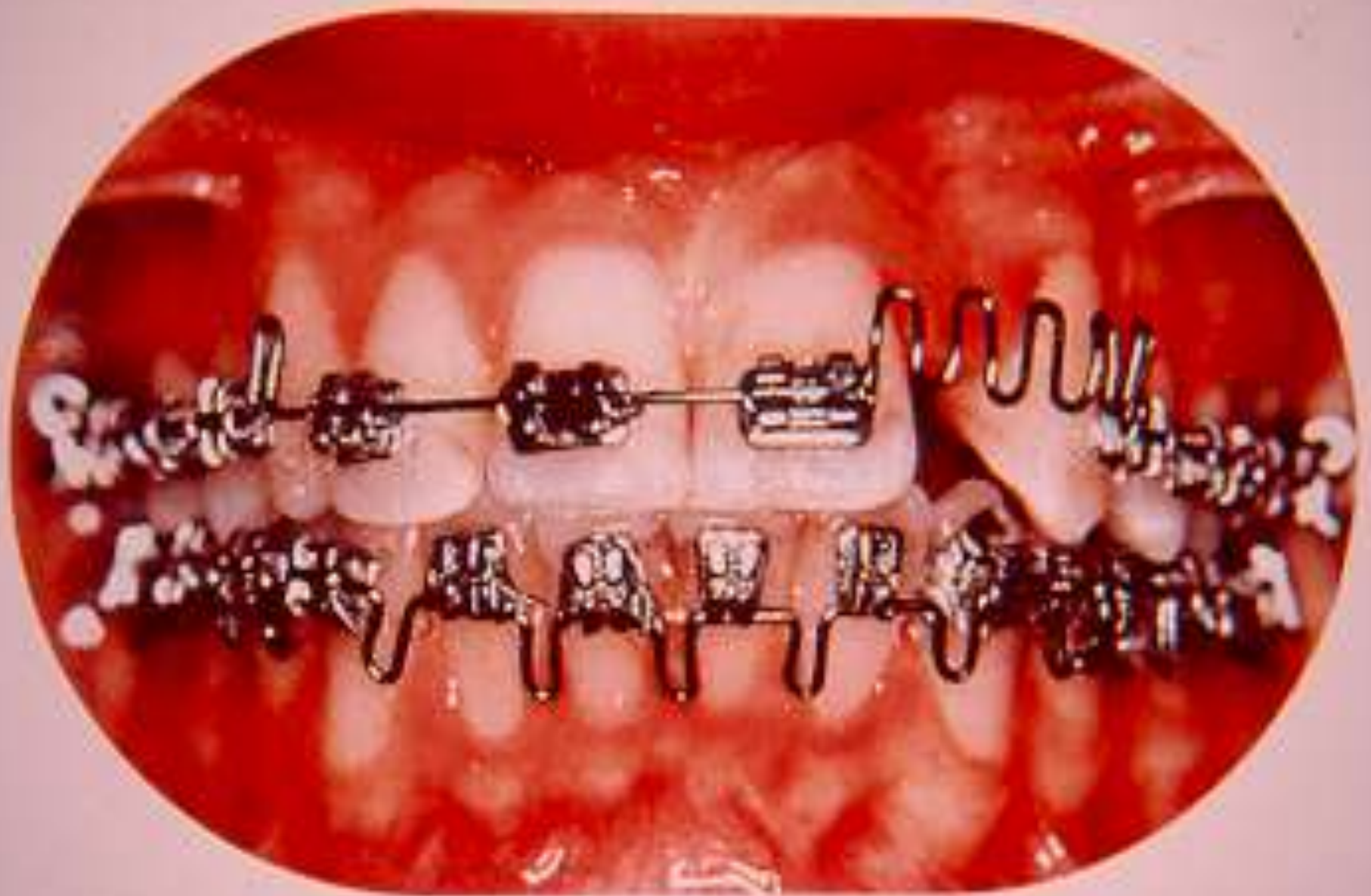Foghiányok okai az SE Gyermekfogászati és Fogszabályozási Klinika 6 - 18 éves beteganyagában (db)

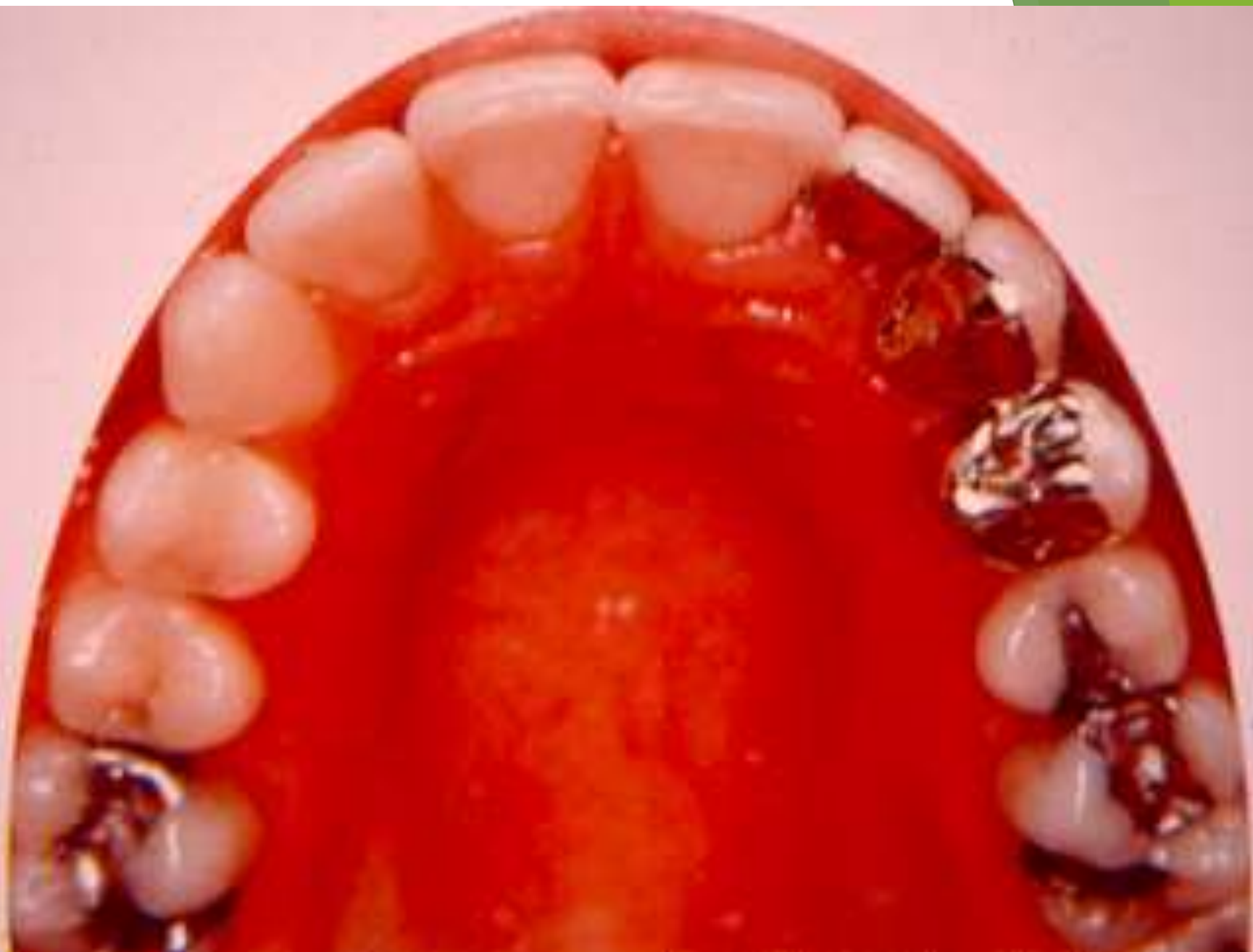

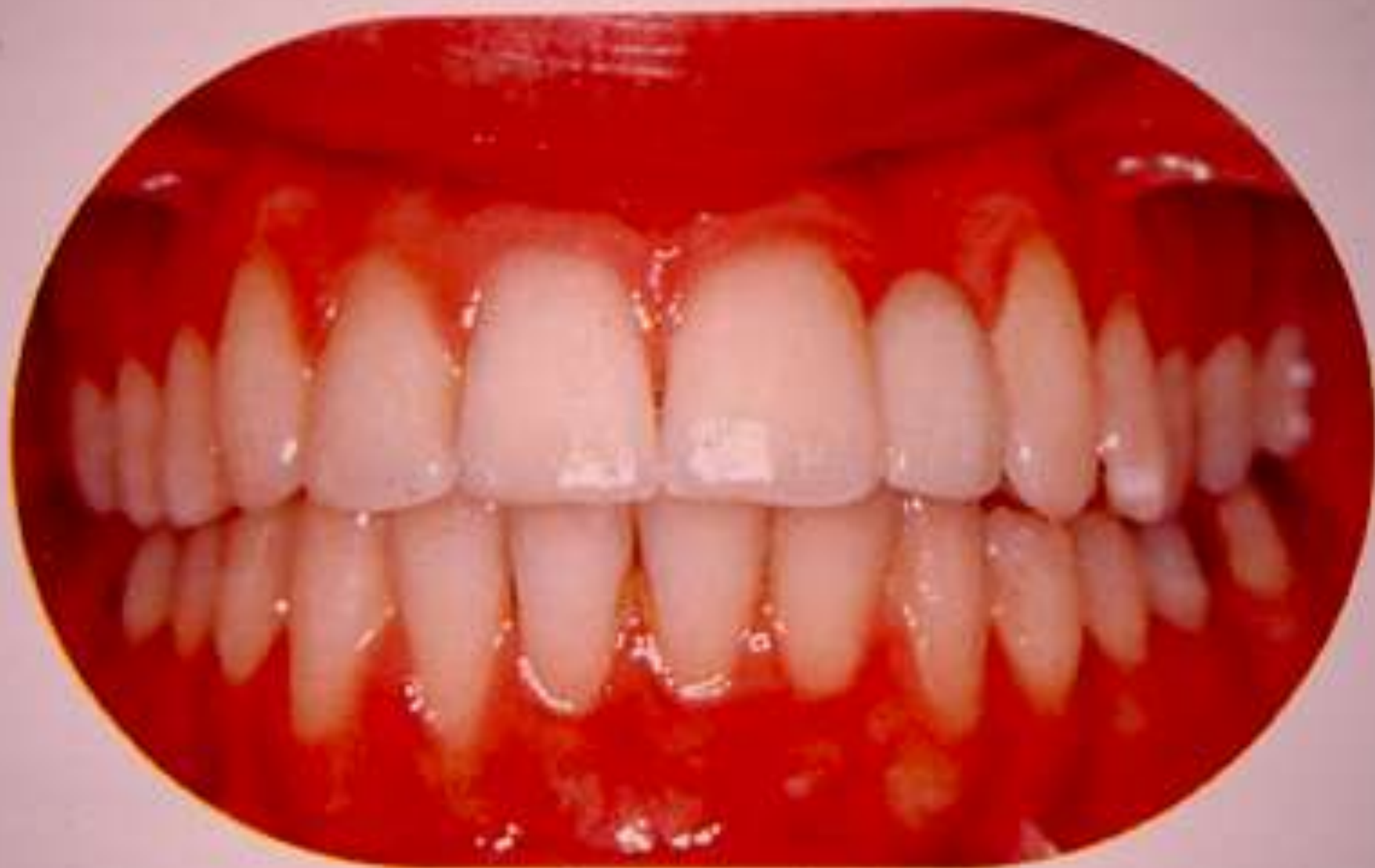- Torz csökevényes fogak vagy súlyos helyzeti rendellenesség
- Baleset
- Caries és következményes betegségek
- Csirahiány



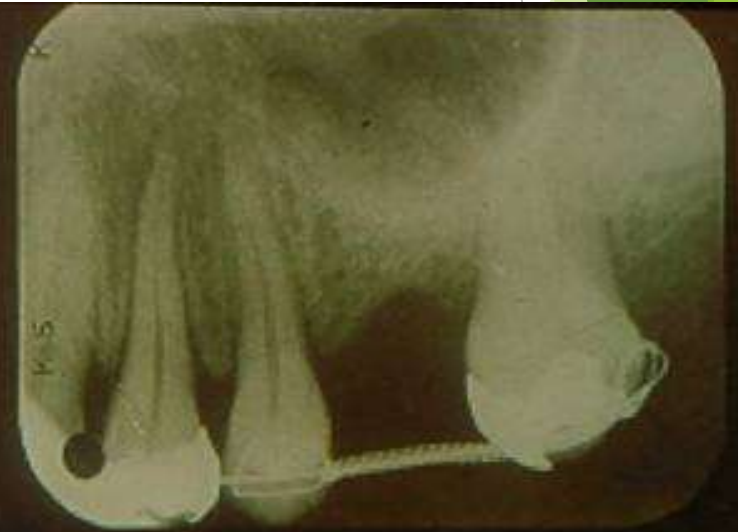
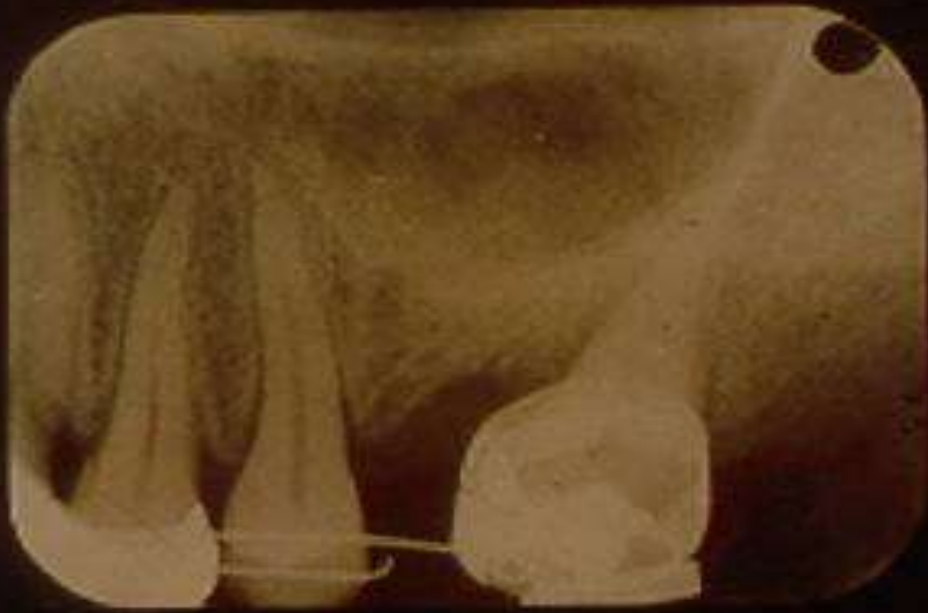
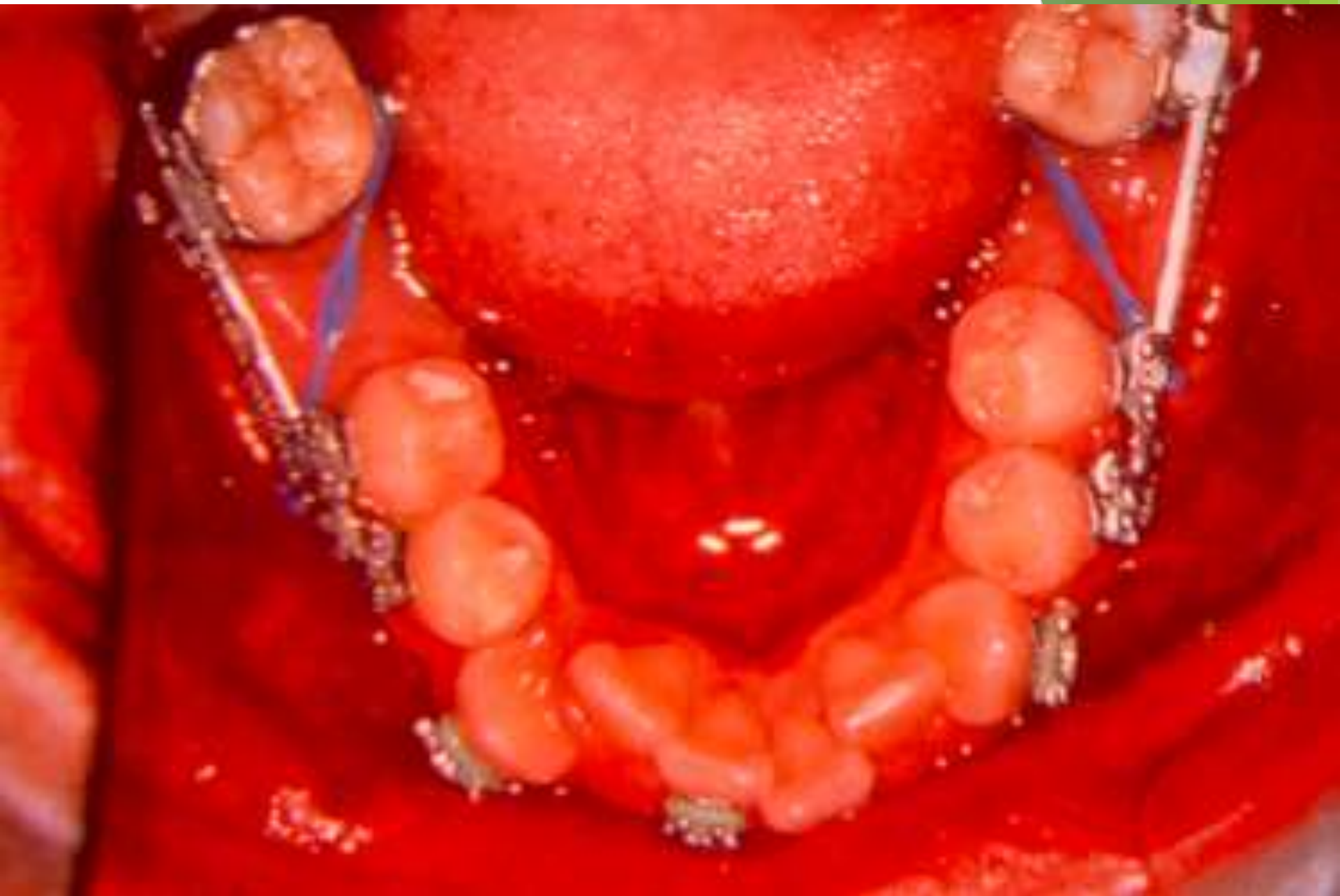




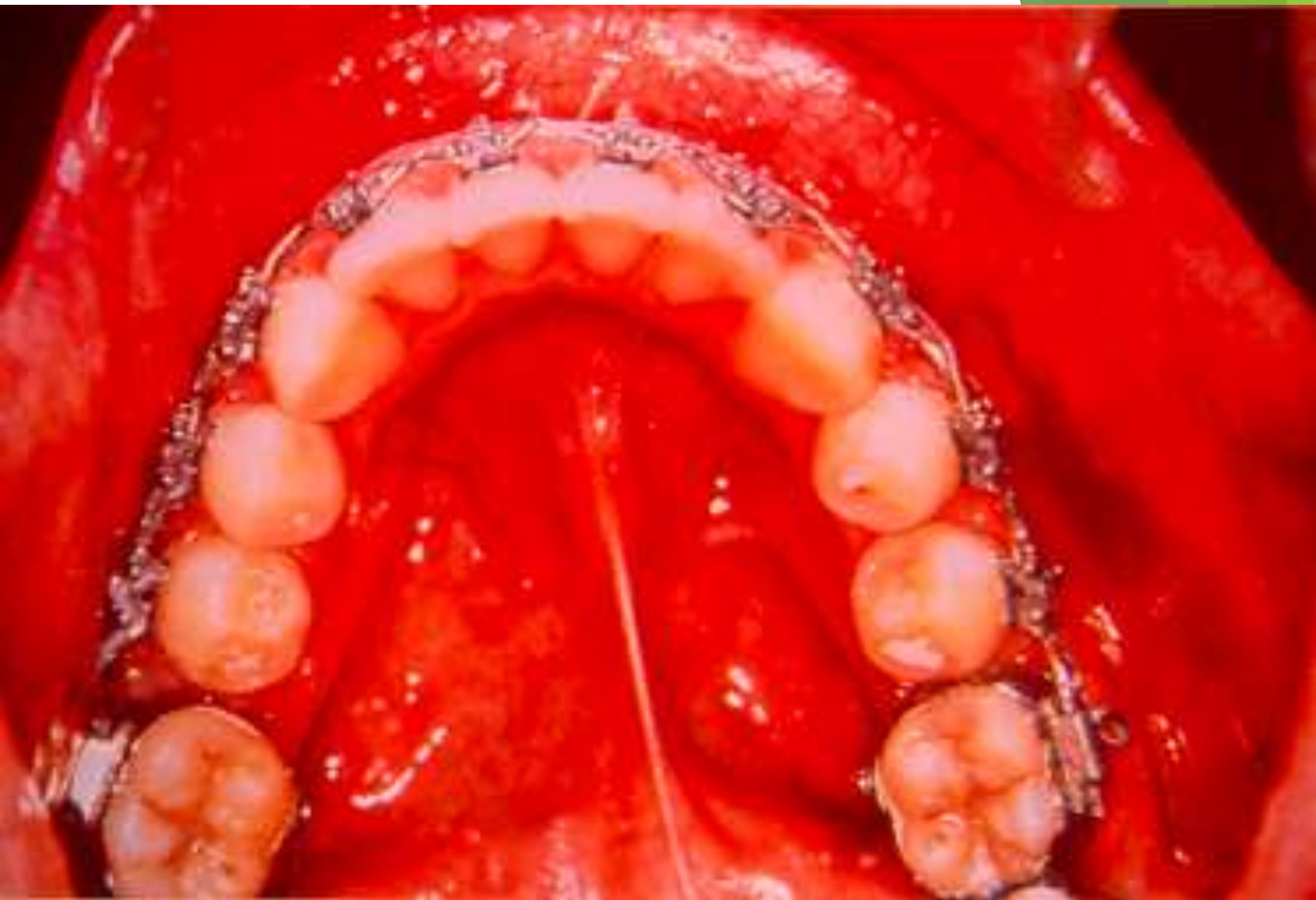

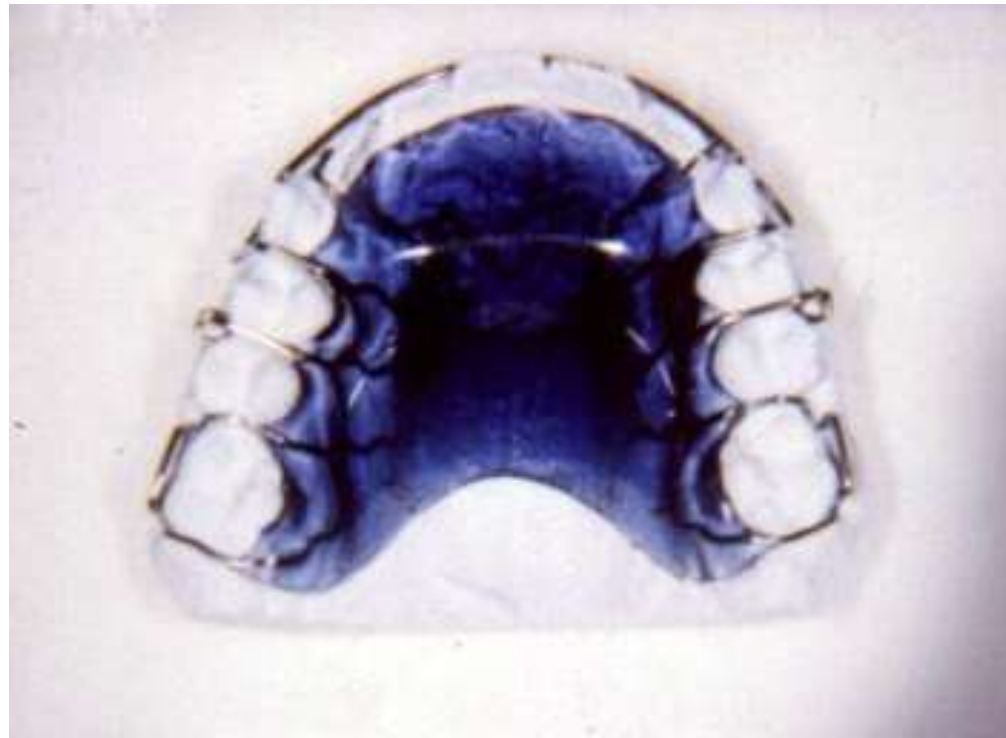
Pillérfogak tengelykorrekciója





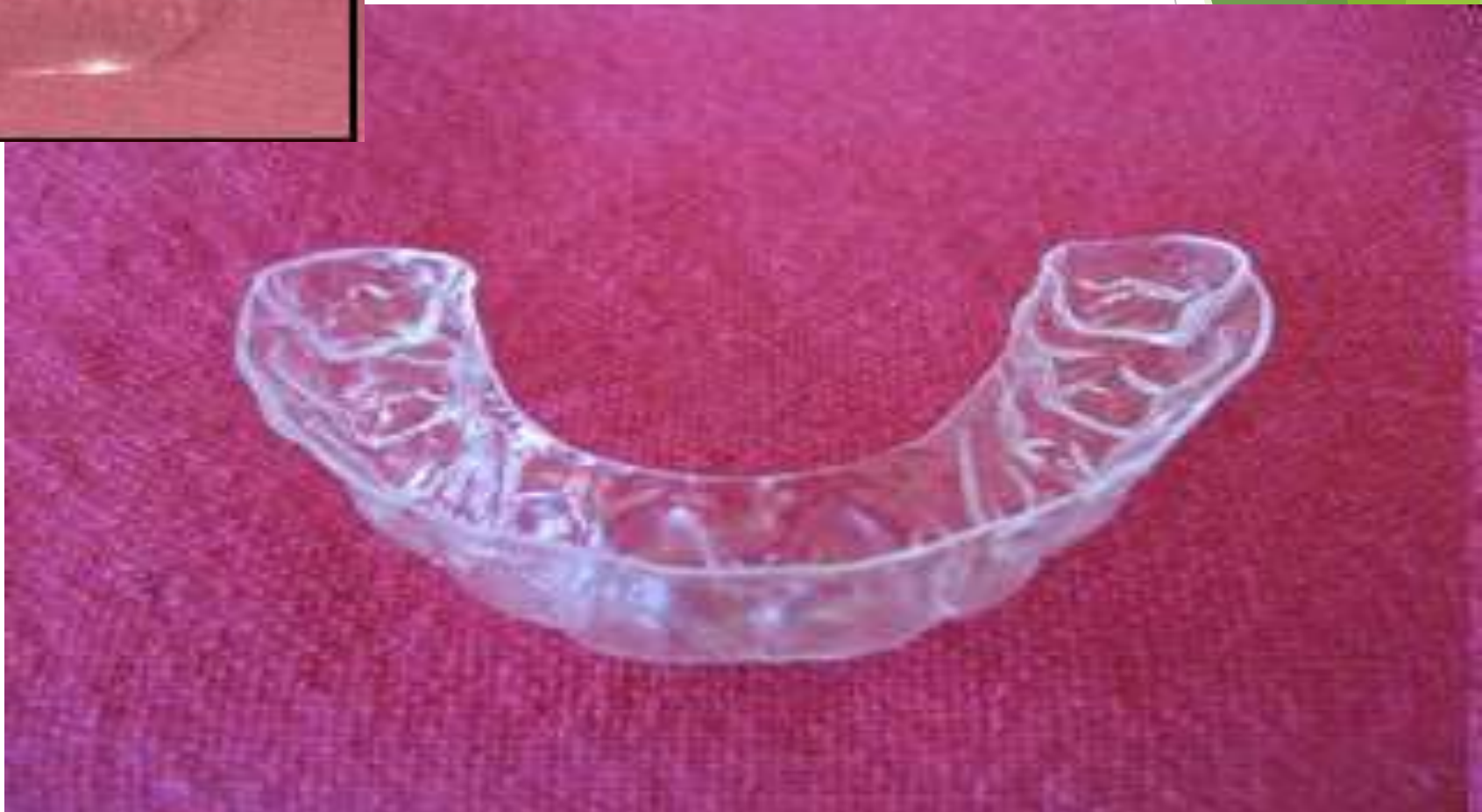
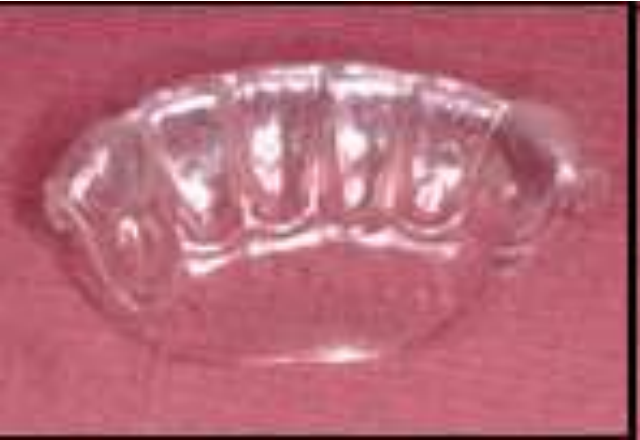
Retenció: a kezelés során elért eredményt igyekszünk megőrizni



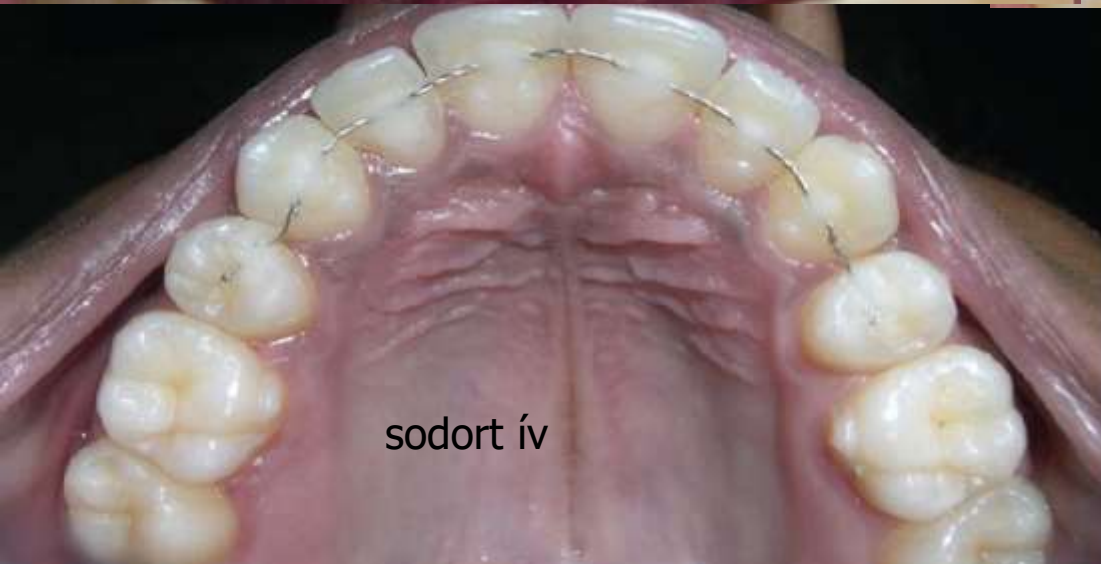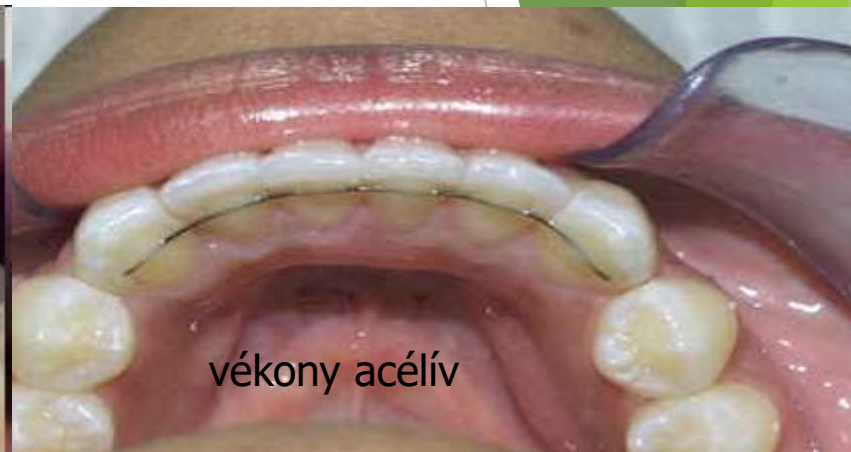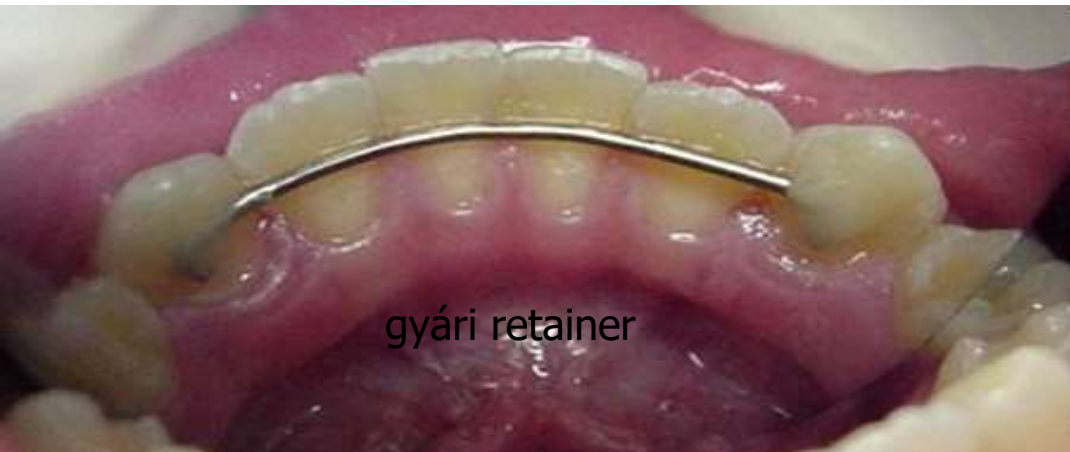A kezelés végén: a retenció megtervezése

Mélyhúzott lemezek - Essix retainer



Fix retainer

Alkalmazzunk minél több rögzített retenciós készüléket



Felnőttkori fogszabályozás

► Korábban a 18-20 éves kort tartották a sikeres fogszabályozó kezelés felső határának. Ma már tudjuk, hogy a csont átépülő képessége egész életen át megmarad, tehát felnőttkorban is végezhetünk fogszabályozást (akár 70 évesen is - van rá példa!).



Több éve, évtizede fennálló szabálytalanságot és harapási rendellenességet is érdemes rendbehozatni, hogy visszaállítsuk a helyes, optimális állapotokat, hogy fogaink még hosszú-hosszú évekig bírják a rájuk nehezedő erőket. Fogaink esztétikája is megváltozik és jobban is funkcionálnak. Ez pedig mosolygásra sarkall minket, ami növeli önbizalmunkat és életminőségünket is javítja. Mivel nincs felső korhatára a fogszabályozásnak, sosem késő elkezdeni!

Köszönöm a figyelmet

