

# A tej- és maradófogak fejlődési rendellenességei



# A tej- és maradófogak fejlődési rendellenességei

## ▶ **Alaki eltérések**

- ▶ Számfeletti csücskök
- ▶ Számfeletti gyökerek
- ▶ Dilaceratio dentis
- ▶ Invaginatio dentis
- ▶ Nagyságbeli eltérések

## ▶ **Számbeli rendellenességek**

- ▶ Polyodontia/hyperodontia
  - ▶ Dens supernumerarius
  - ▶ Dens supplementarius
- ▶ Oligodontia/hypodontia
  - ▶ Aplasia
  - ▶ Anodontia partialis, anodontia totalis
- ▶ Fogkettőzetek (fusio, geminatio)

## ▶ **Szerkezeti rendellenességek**

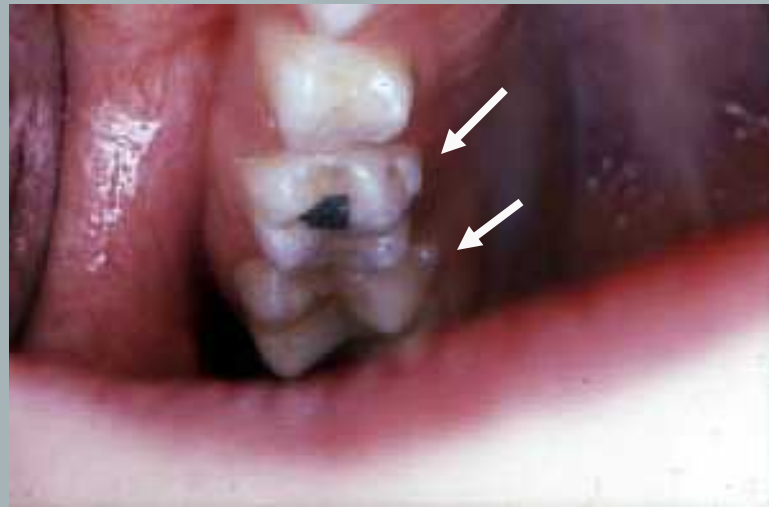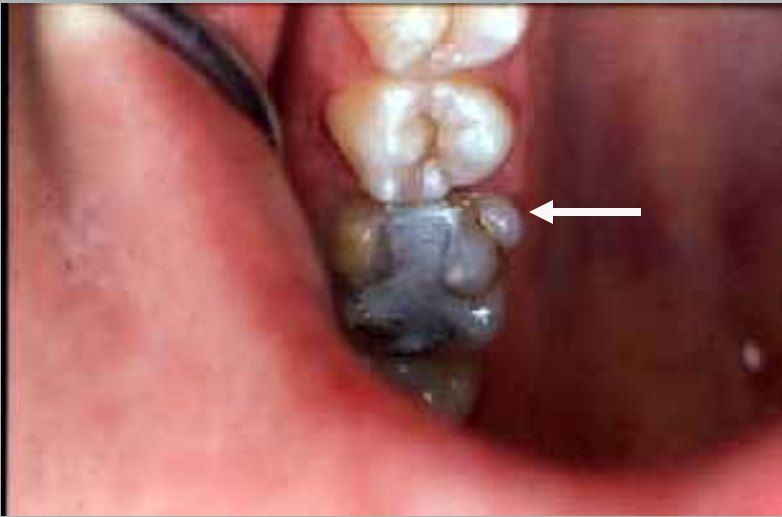- ▶ Zománchypoplasia
- ▶ Amelogenesis imperfecta
- ▶ Dentinogenesis imperfecta



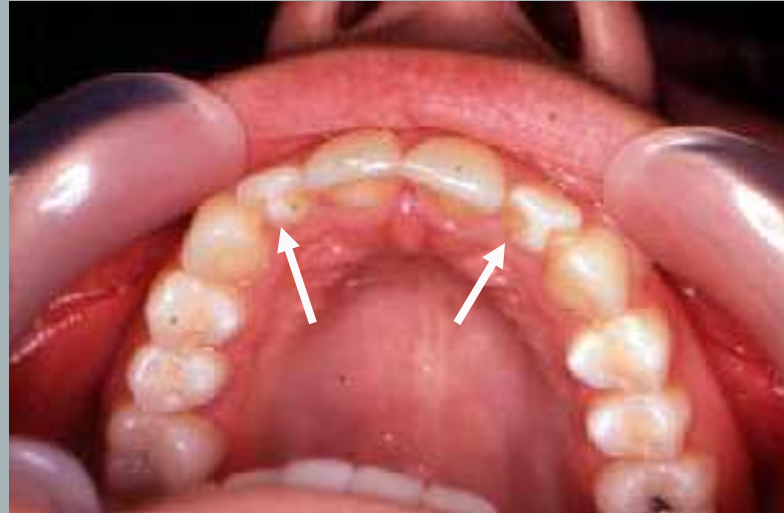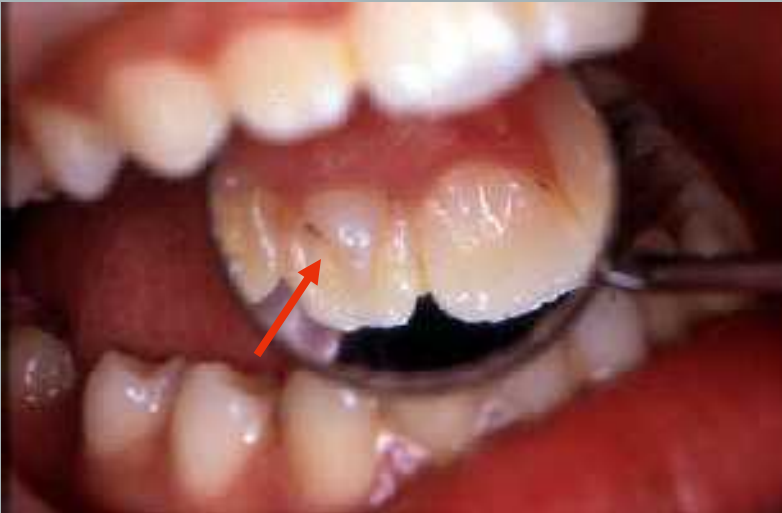
# A különböző fejlődési stádiumokban kialakult rendellenességek

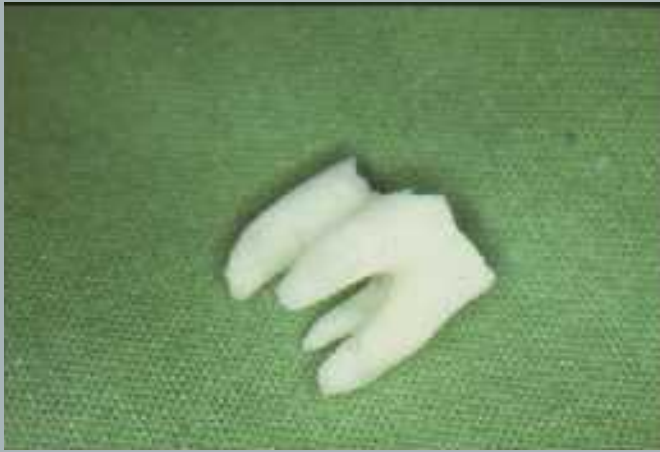- ▶ ***Proliferatios, kezdeti stádium*** (6.-7. hét)
  - ▶ *Számbeli rendellenességek (hypodontia, hyperdontia)*
- ▶ ***Bimbó-stádium*** (8. hét)
  - ▶ *Macrodontia, microdontia*
- ▶ ***Sapka-stádium*** (9.-10. hét)
  - ▶ *Fogkettőzetek (geminatio, fusio)*
  - ▶ *Invaginatio (= dens in dente)*
  - ▶ *Számfeletti csücskök*
- ▶ ***Harang-stádium*** (11.-12. hét)
- ▶ ***Maturatios stádium***
  - ▶ *Zománc és dentin hypoplasiák*
- ▶ ***Gyökérfejlődési stádium***
  - ▶ *Számfeletti gyökerek*
  - ▶ *Dilaceratio*
  - ▶ *Concretio*



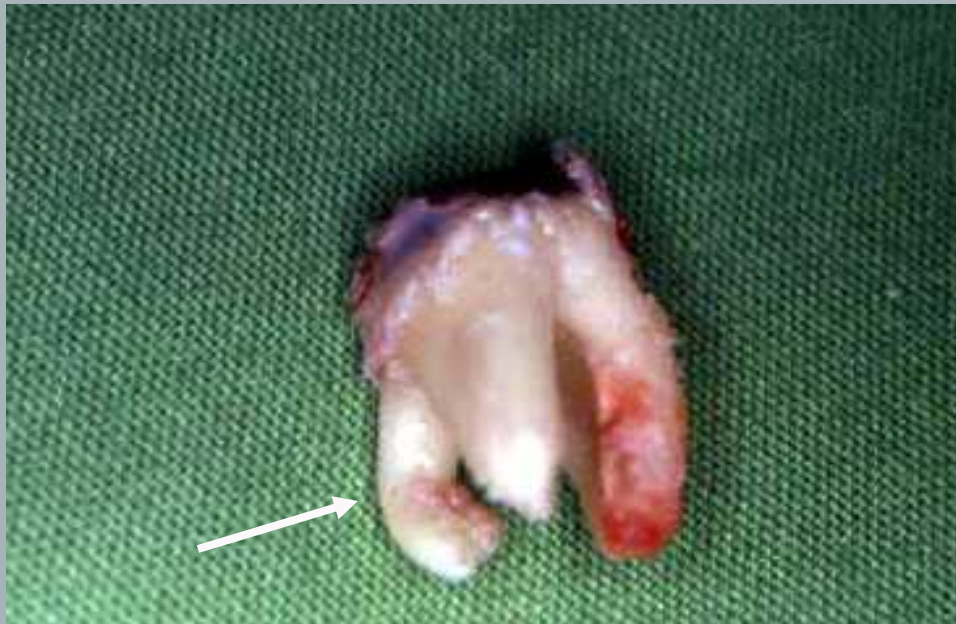

## Számfeletti csücskök

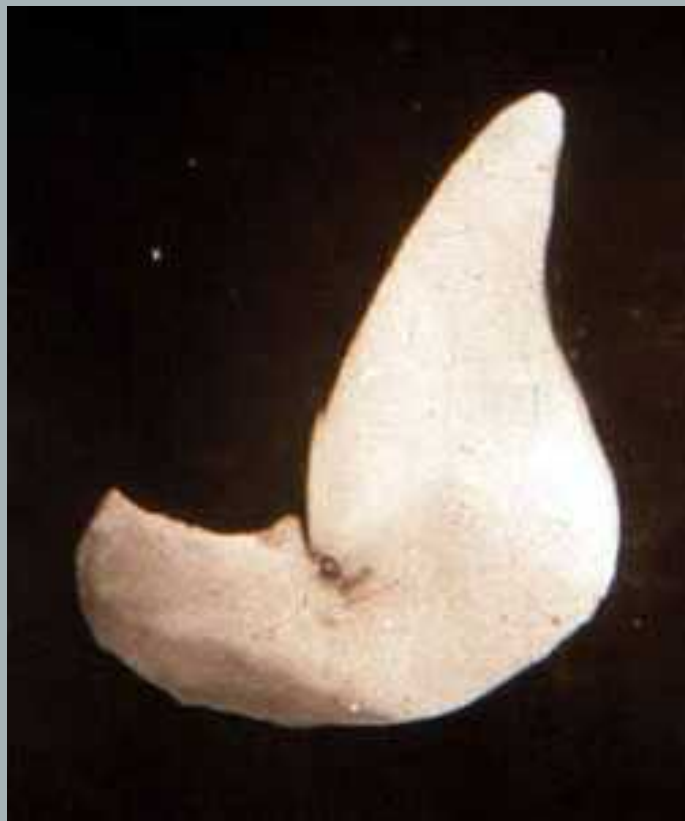
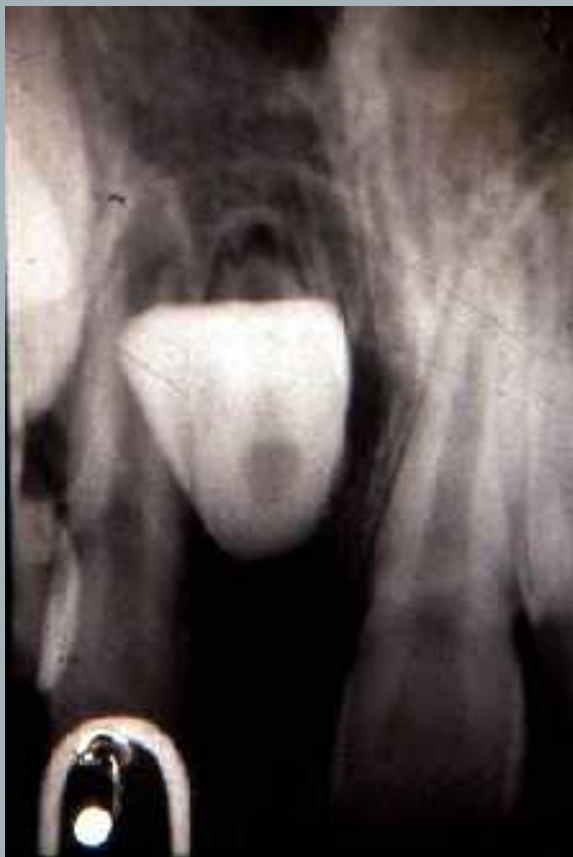


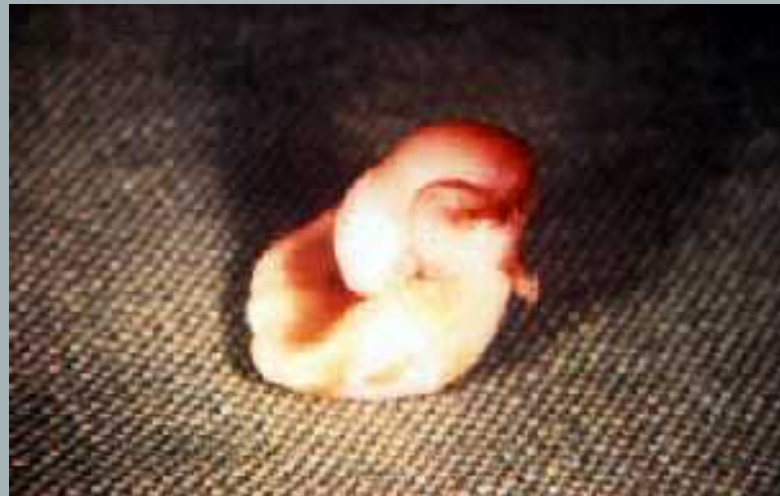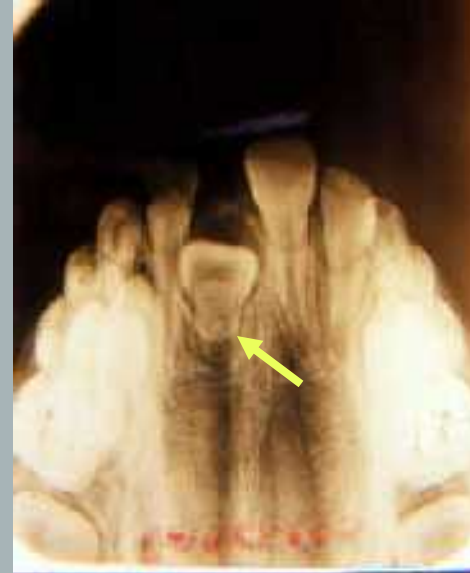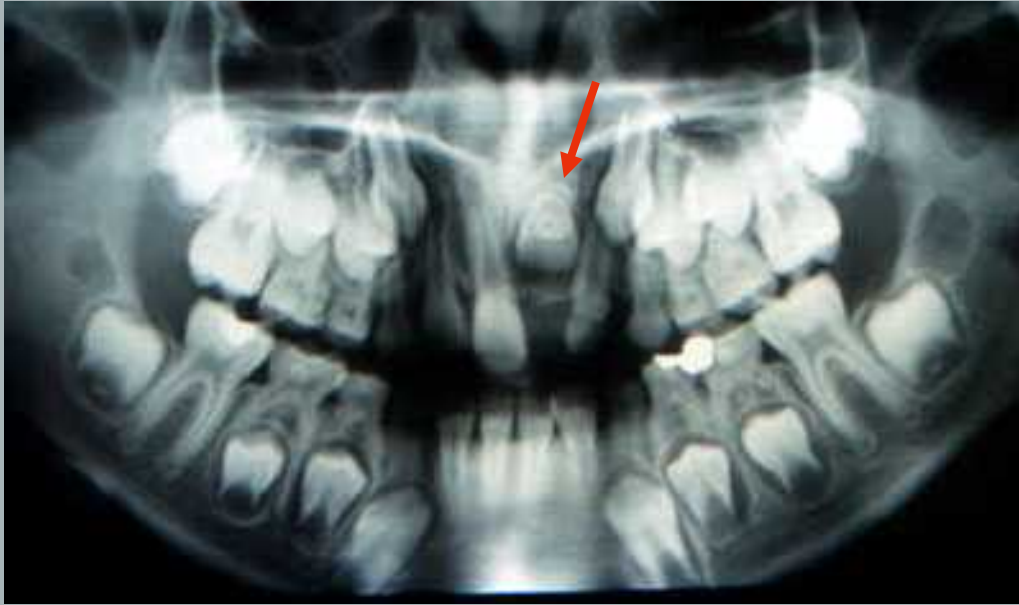## Számfeletti gyökerek



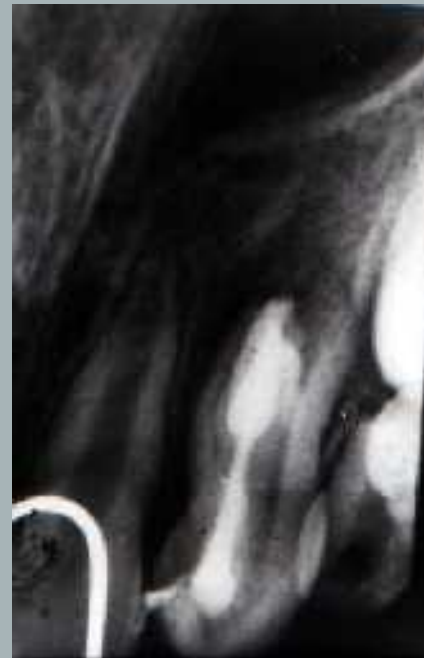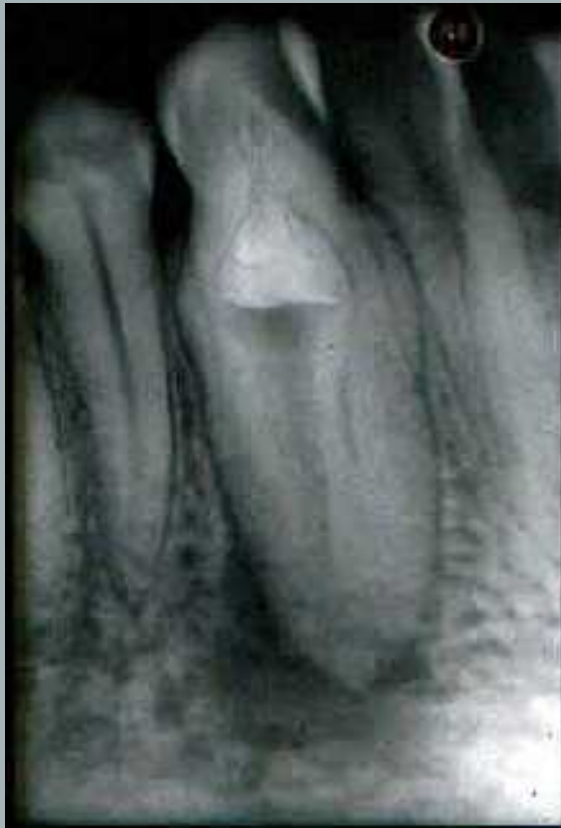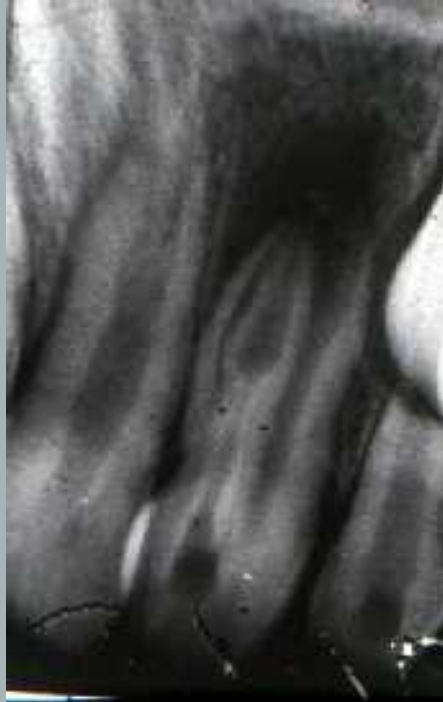## Dilaceratio dentis



# Dilaceratio dentis

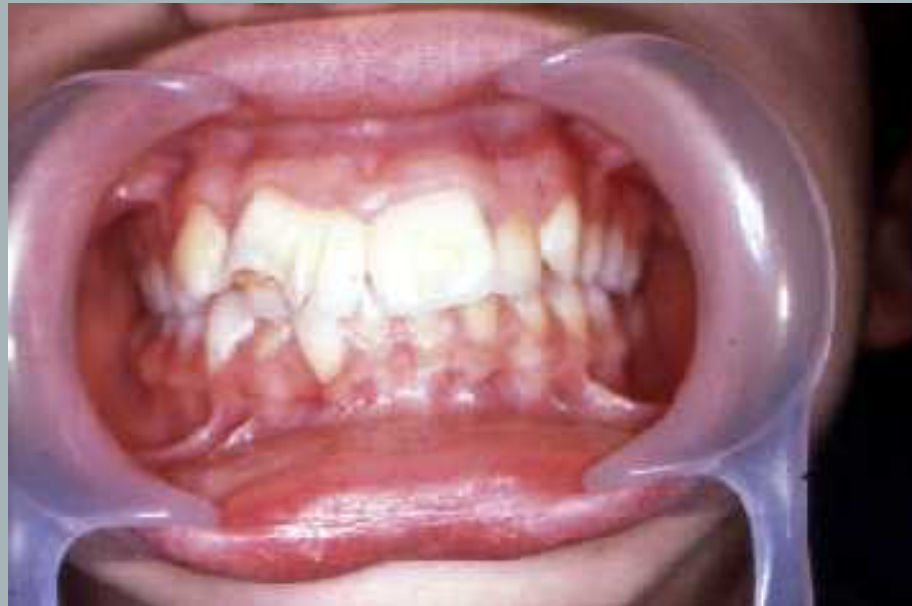
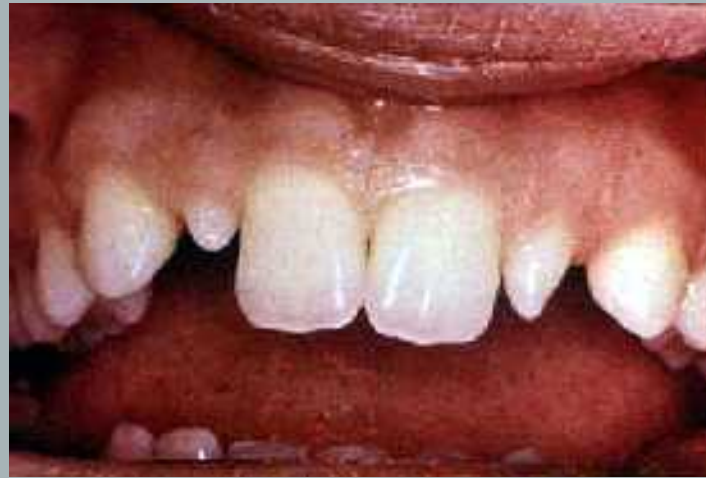
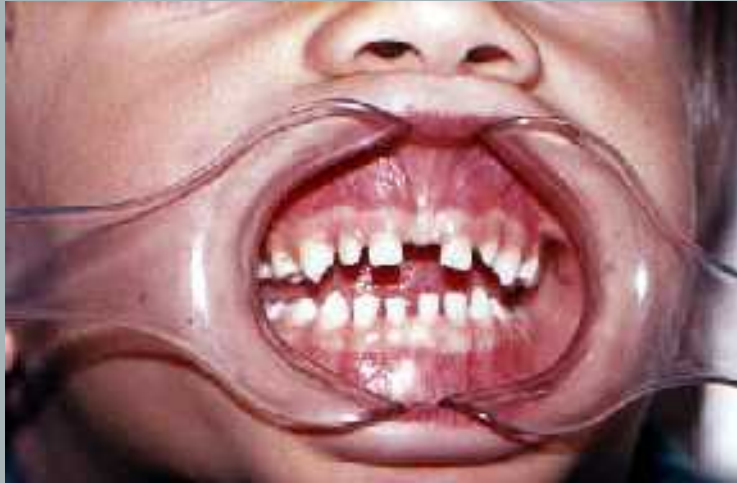# Invaginatio („dens in dente”)





# Microdontia



# Macrodontia



# Fogak számbeli rendellenességei

## *Hypodontia*

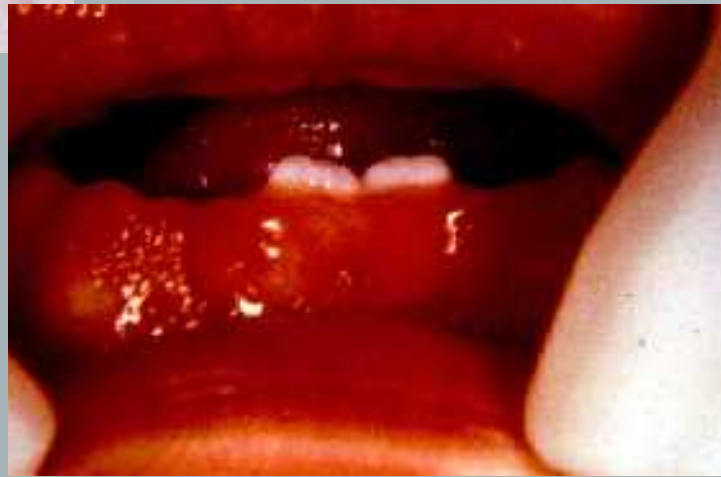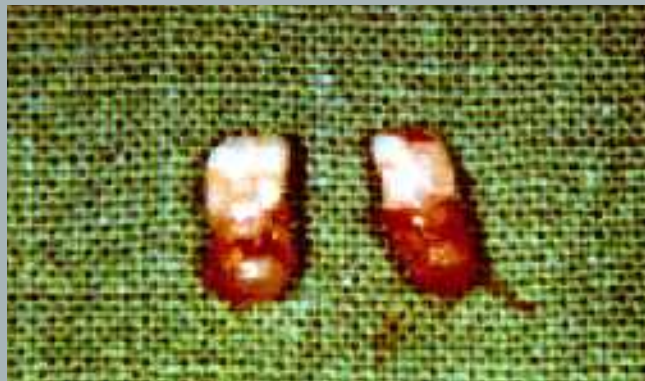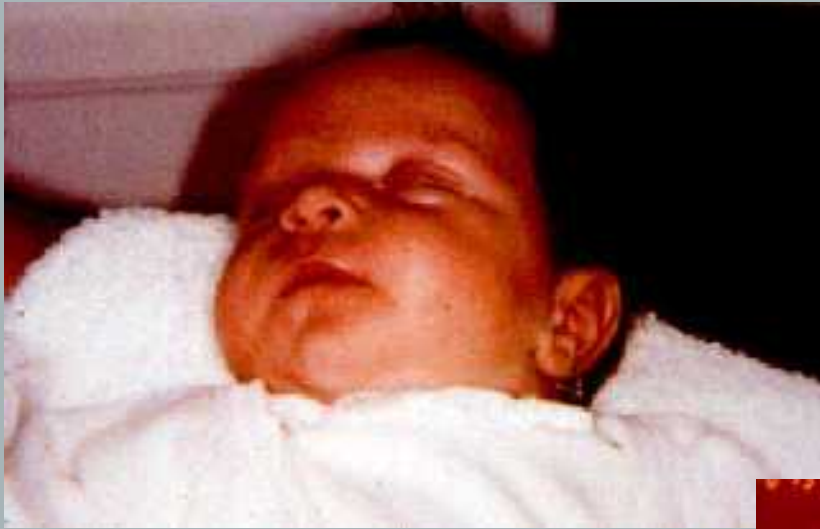- ▶ *Aplasia*
- ▶ *Oligodontia*
- ▶ *Partialis anodontia*
- ▶ *Totalis anodontia*

## *Hyperdontia*

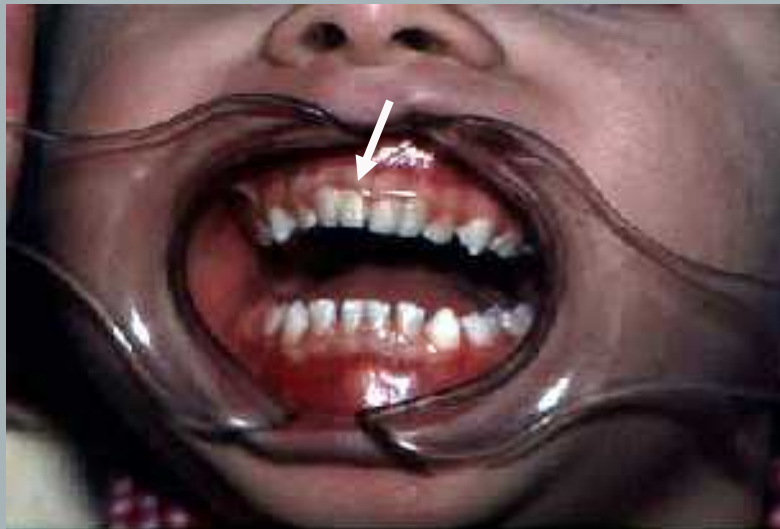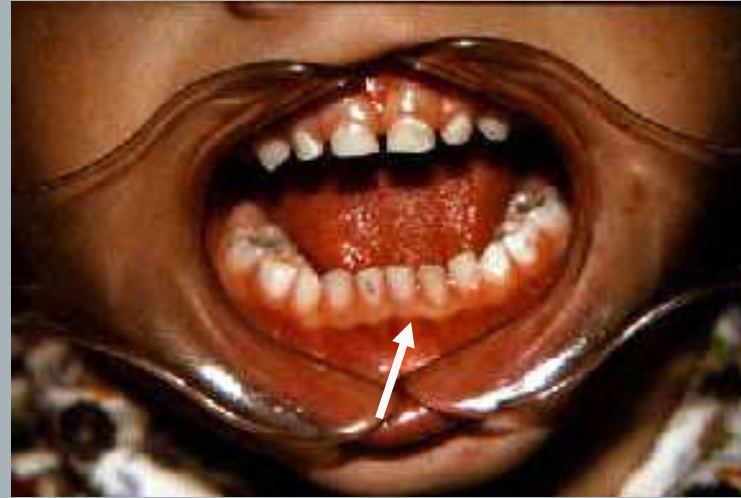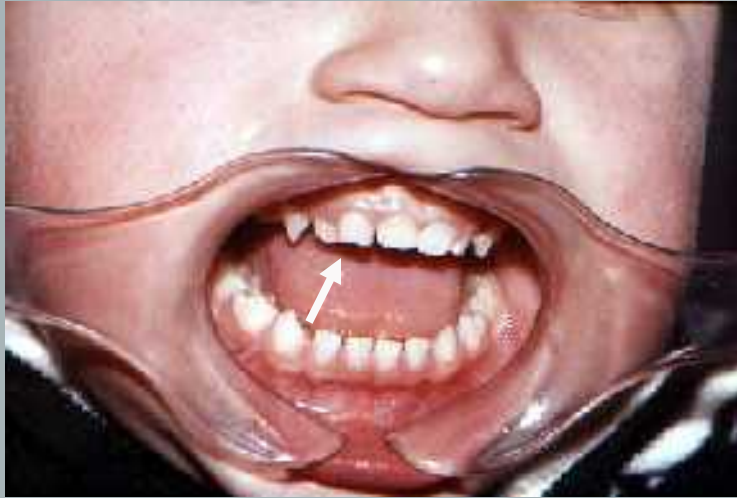- ▶ *Dens connatalis*
- ▶ *Dens neonatalis*
- ▶ *Dens supplementarius*
- ▶ *Dens supernumerarius*

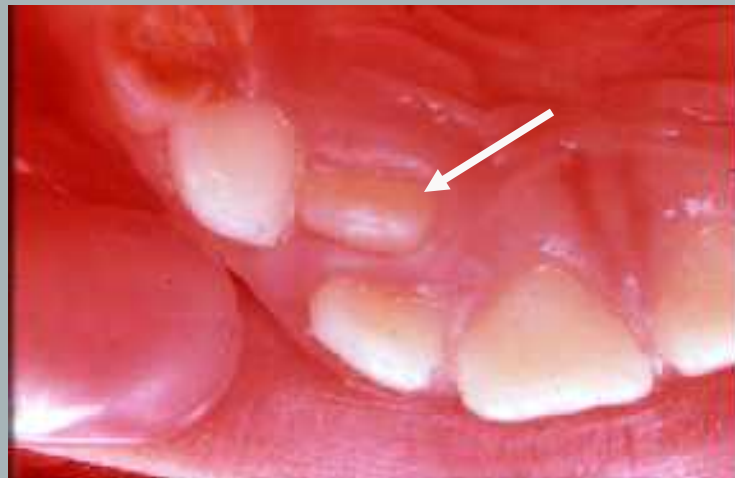
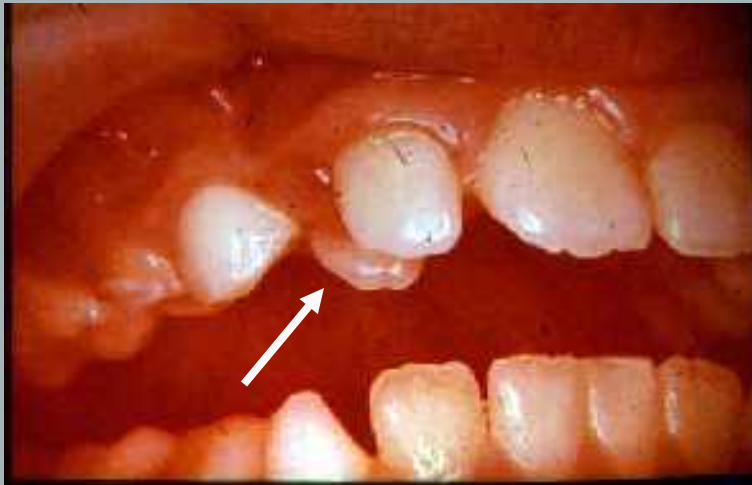
# Dens connatalis

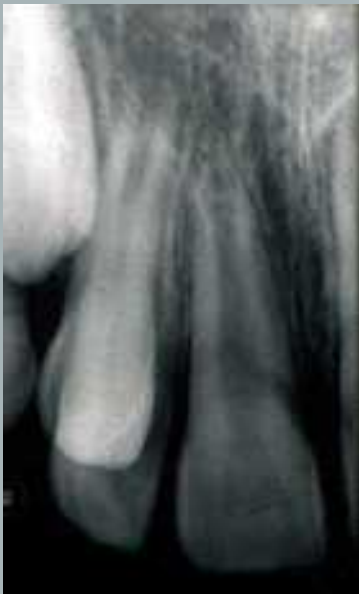

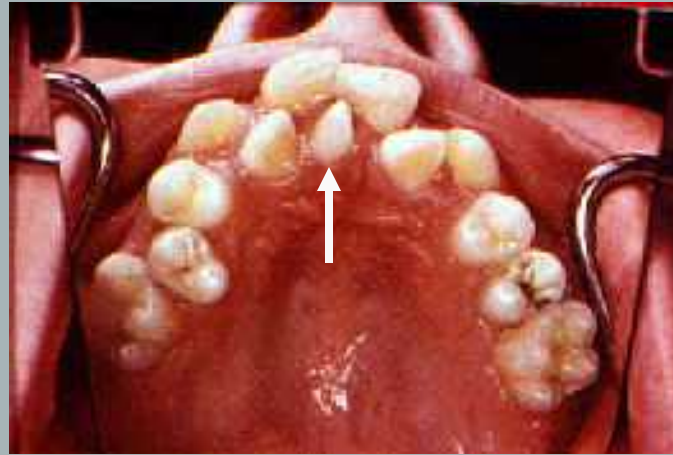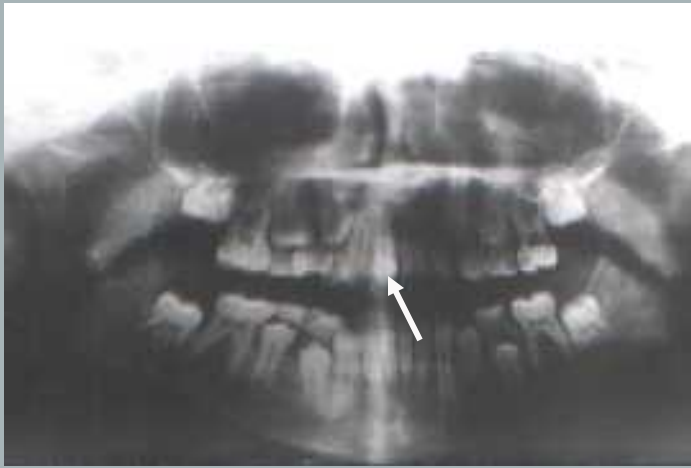# Számfeletti fogak



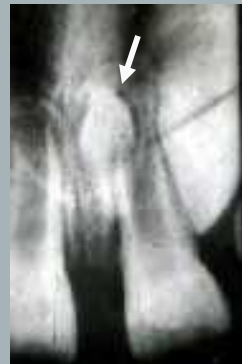
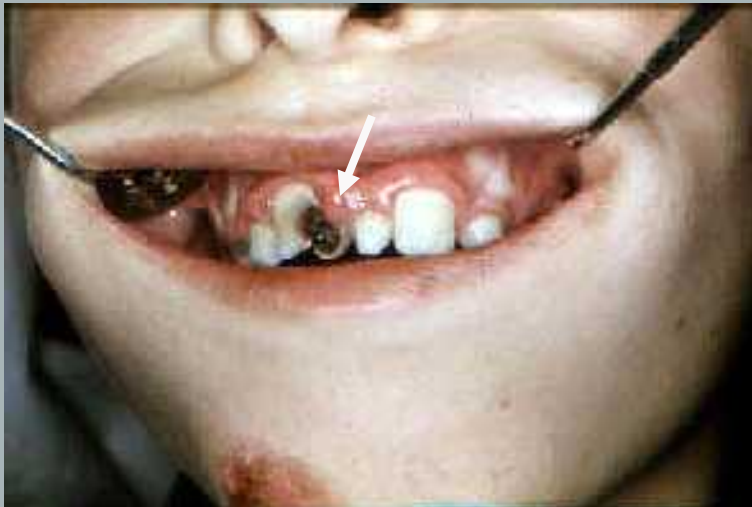
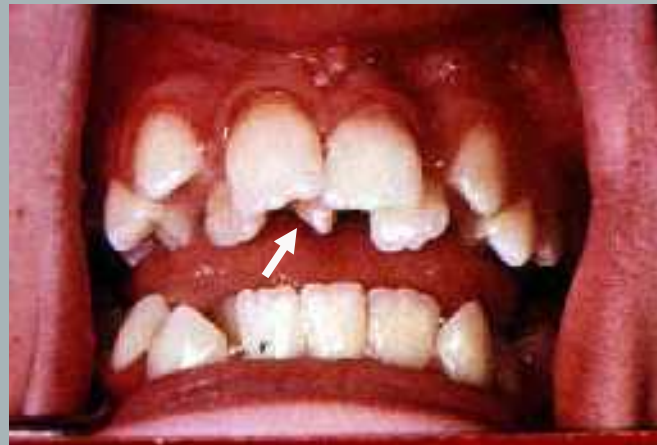## Számfeletti fog

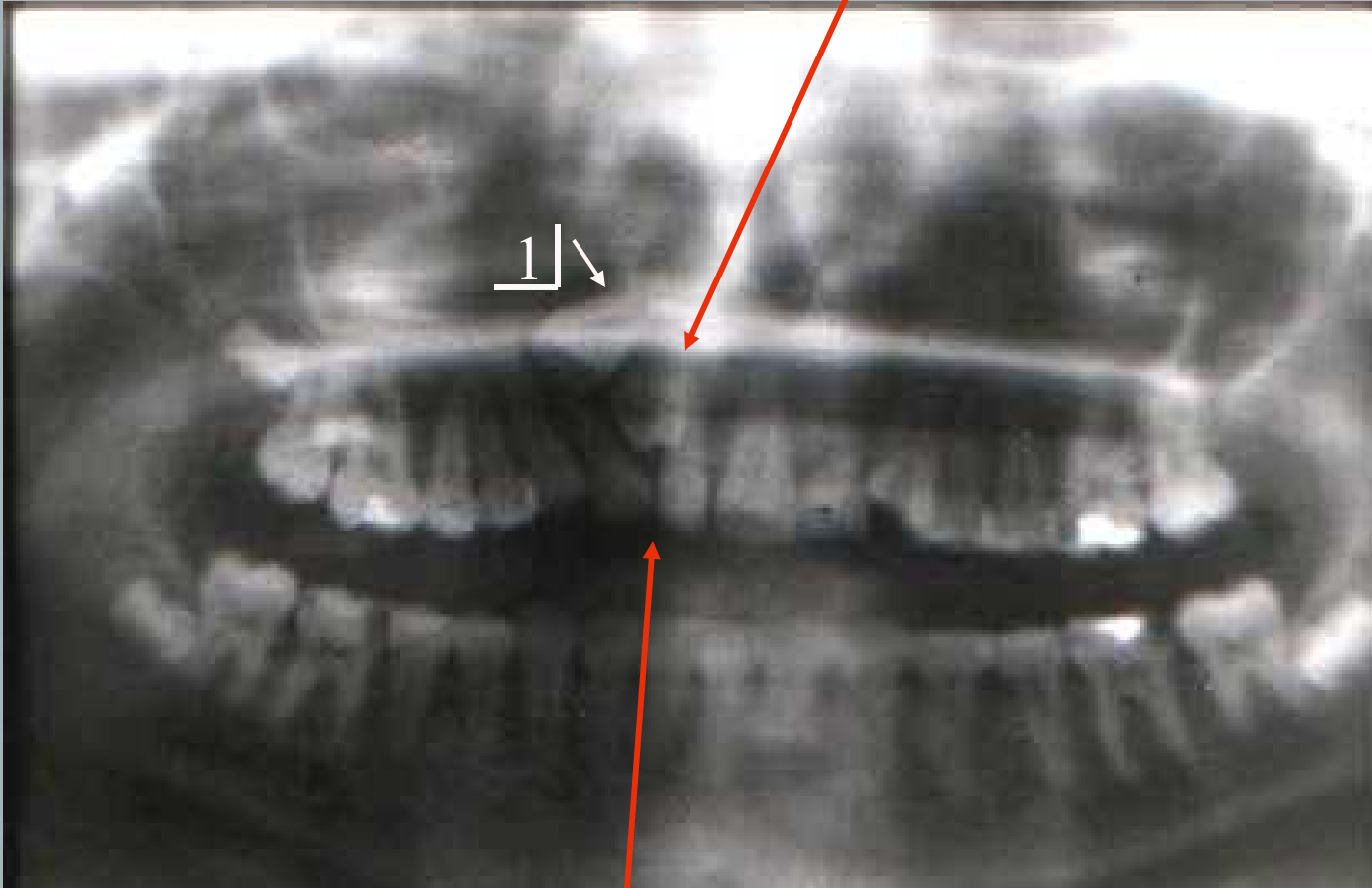




## Mesiodens

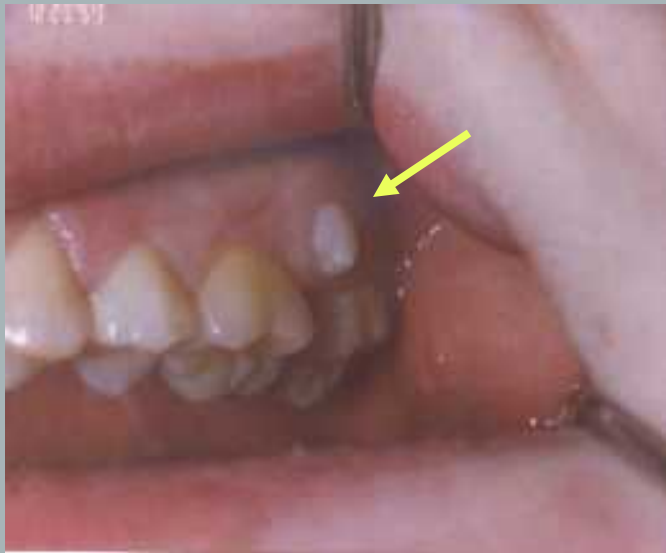

# Dens supernumerarius

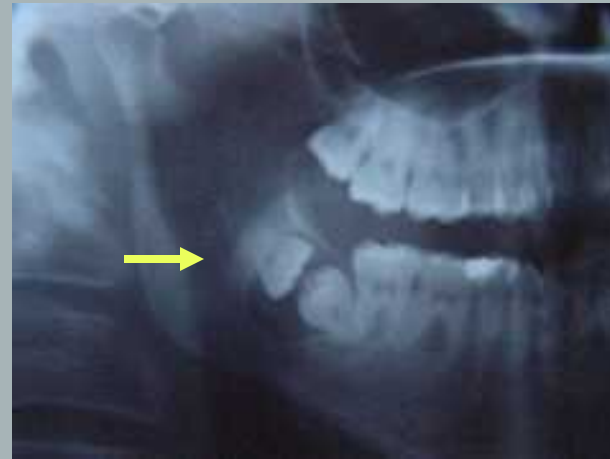

# Dens supplementarius

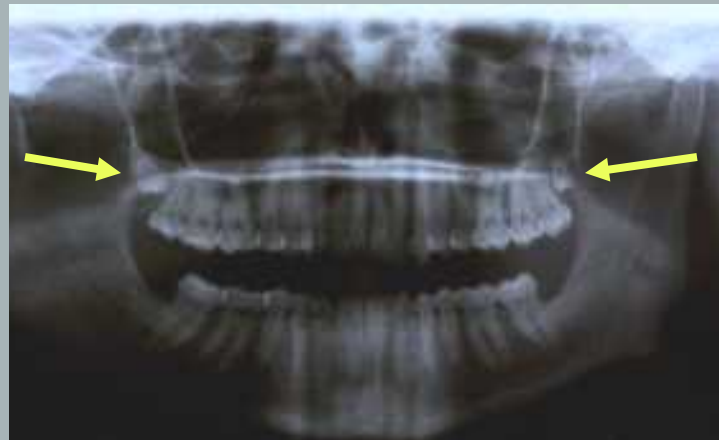



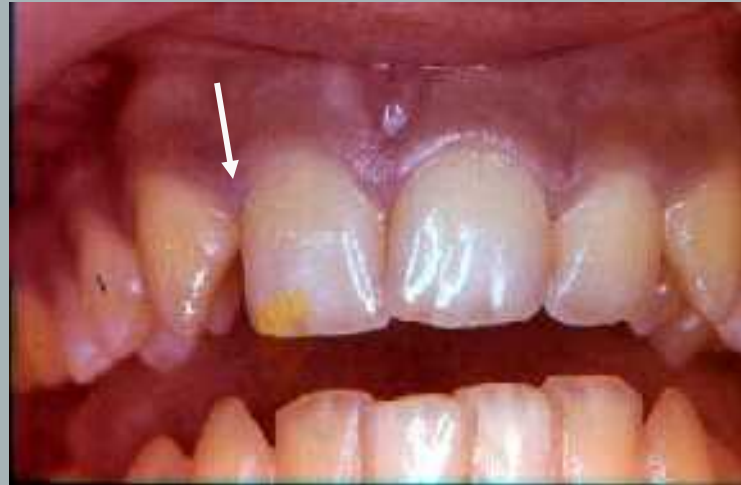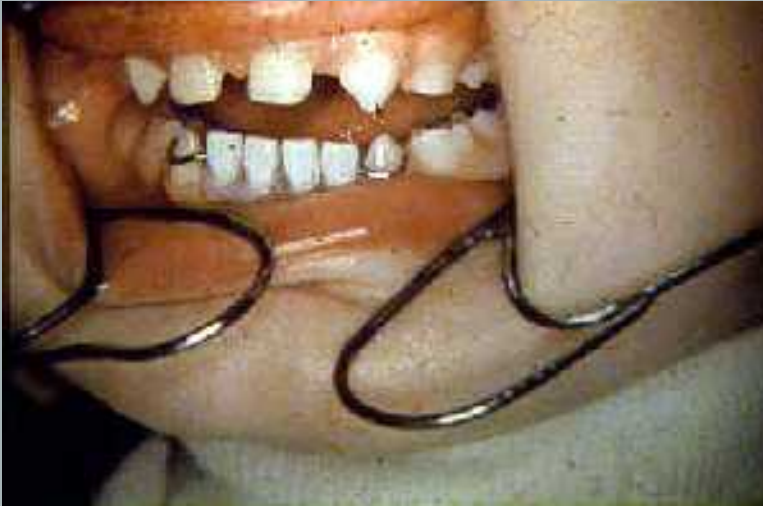**paramoláris**



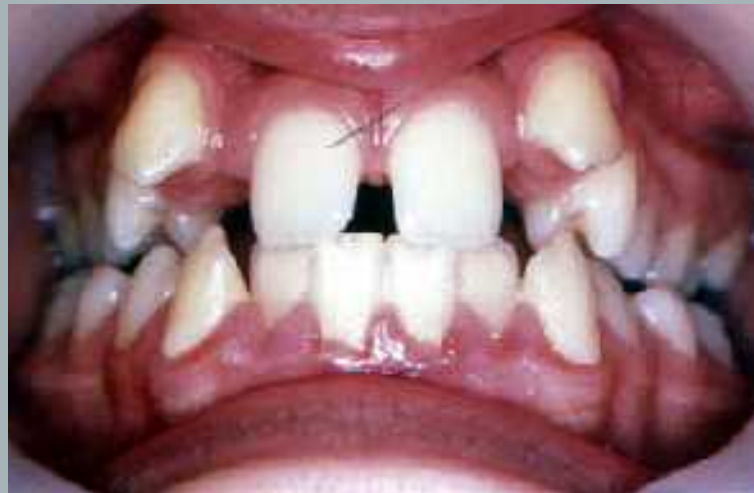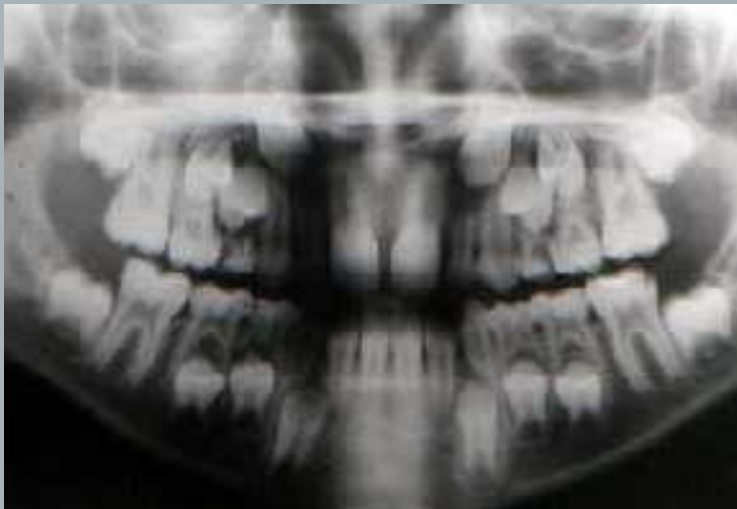**retromoláris/distomoláris**

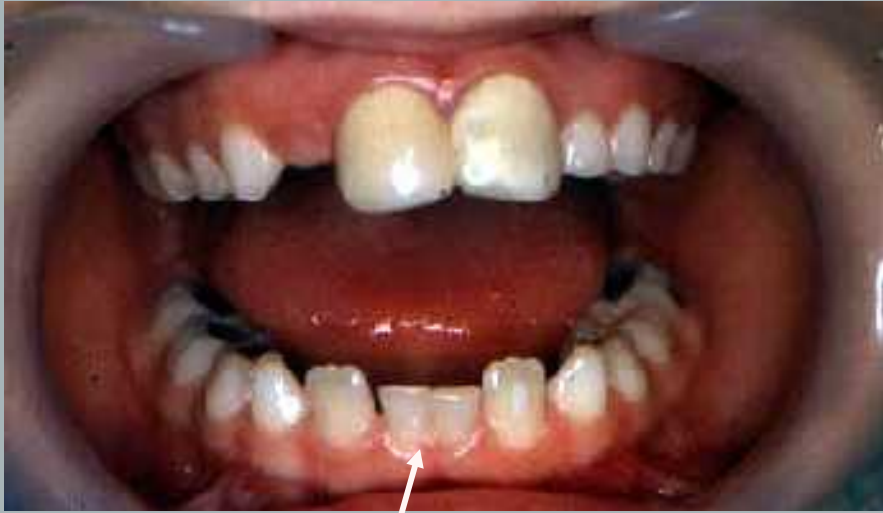



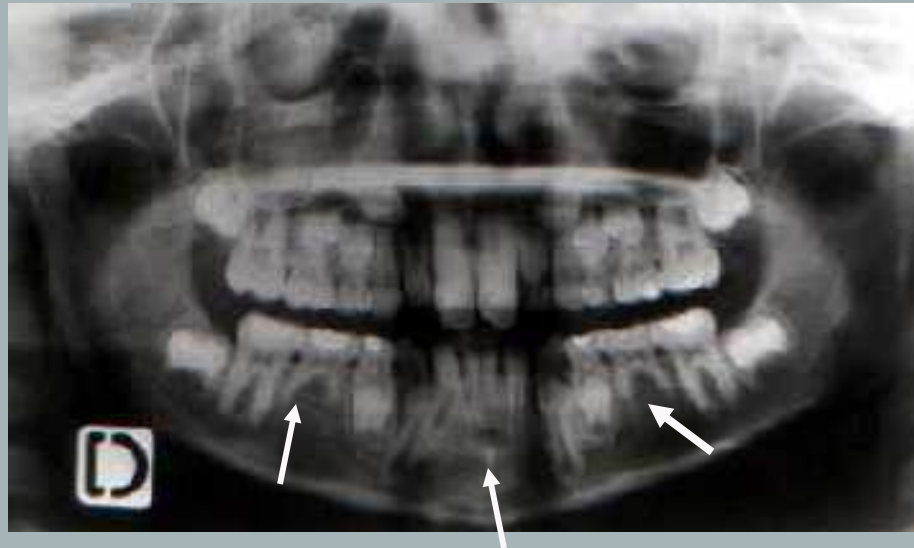


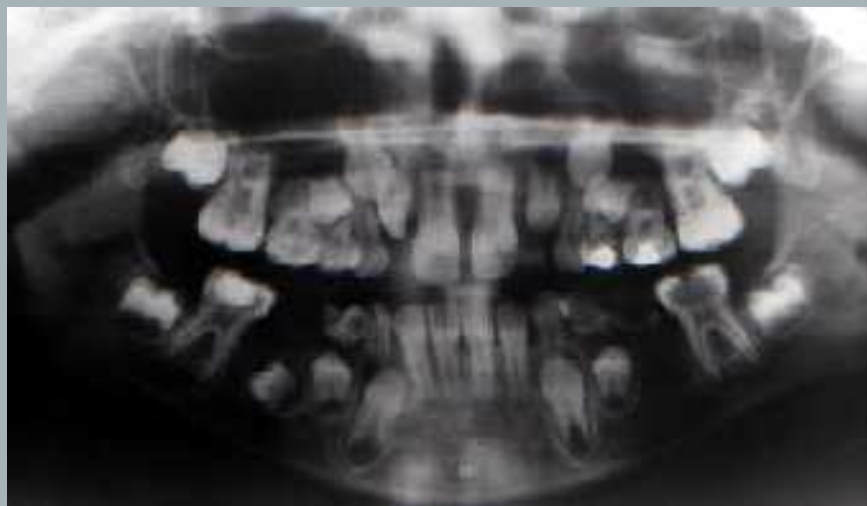## Tej és maradó kismetszők csírahiánya



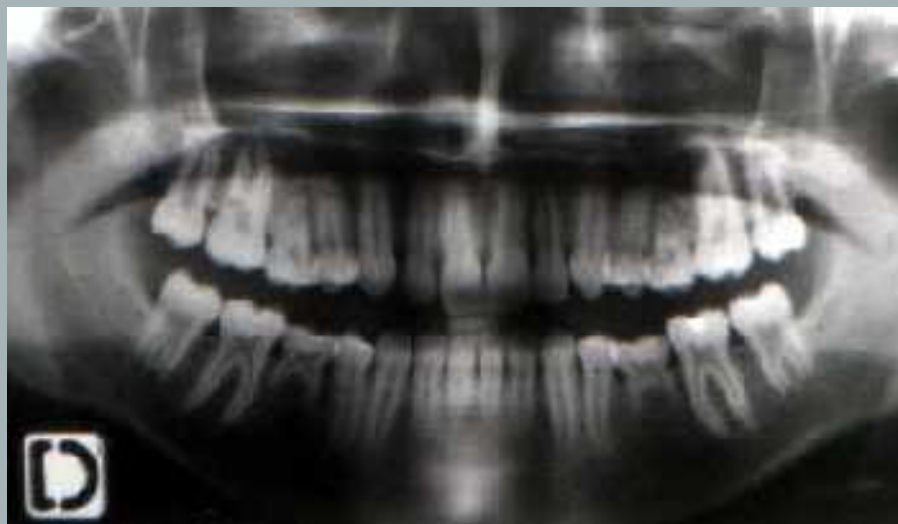

5 1 | 1 5 aplasia





5	5 aplasia
<hr/>	
	5



**Második kisórlók  
aplasiája**

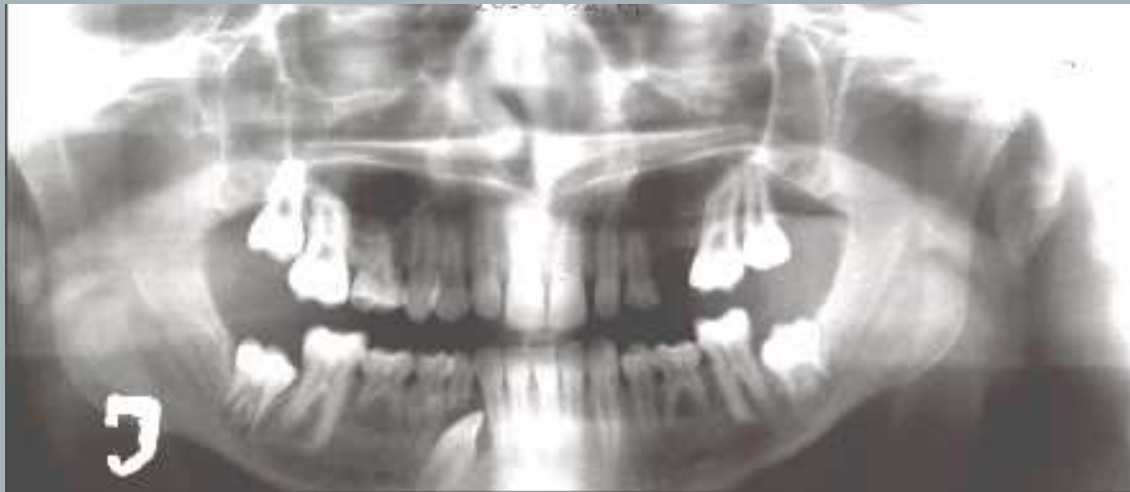**Persistáló  
tejmolárisok**

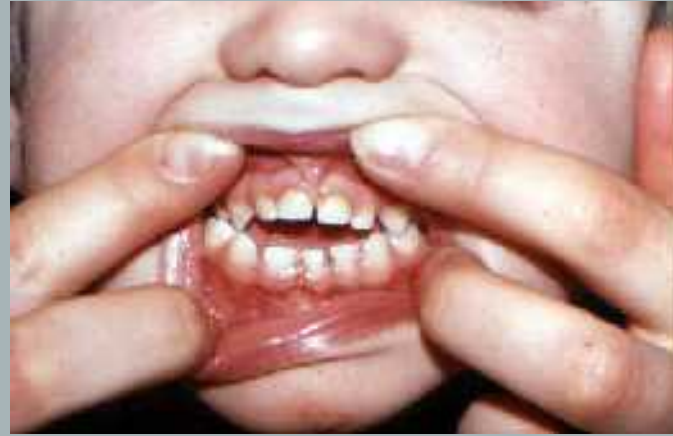
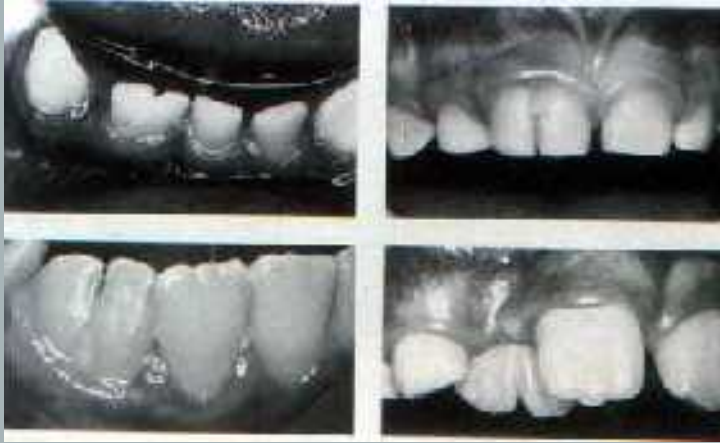
# Oligodontia

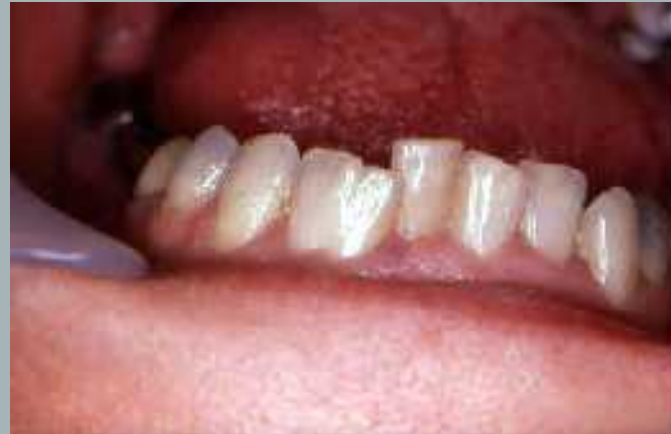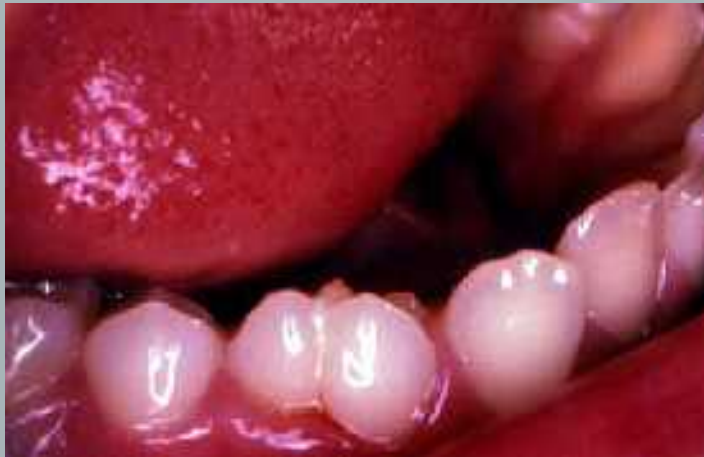5 4	3 4 5
5 4	5

8 fogcsíra aplasiája

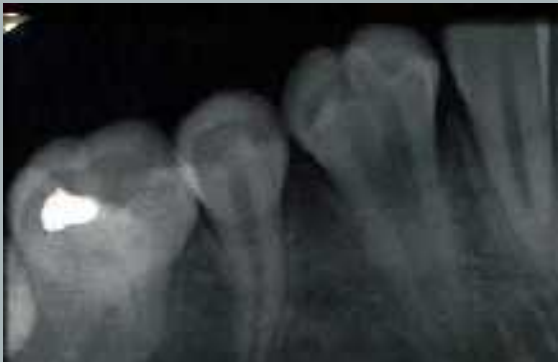



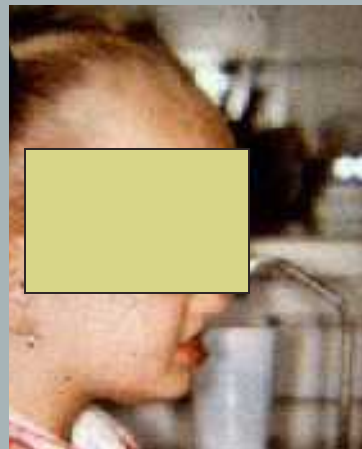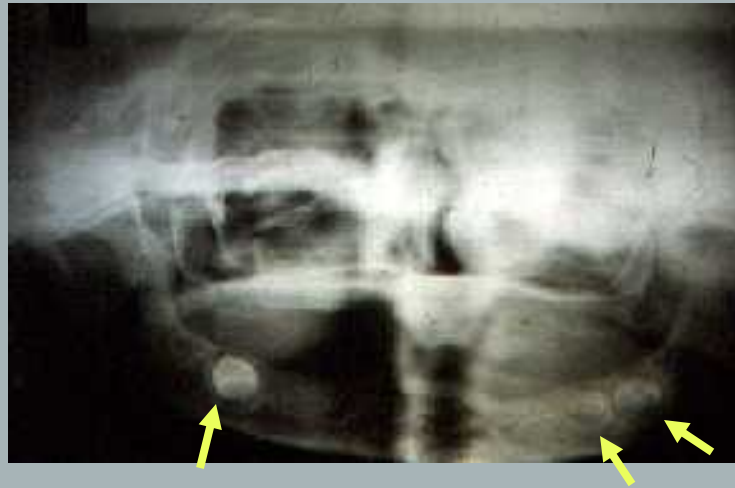
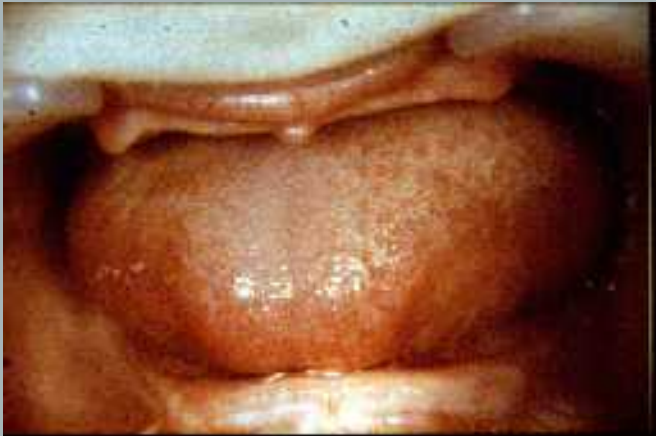**fusio**



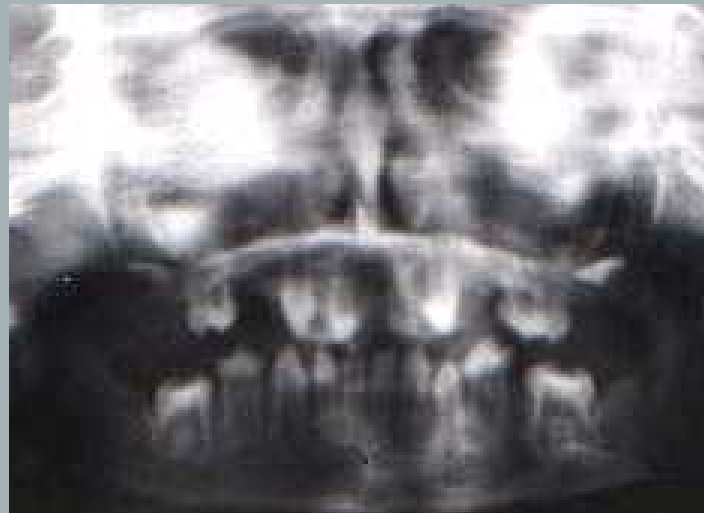**geminatio**

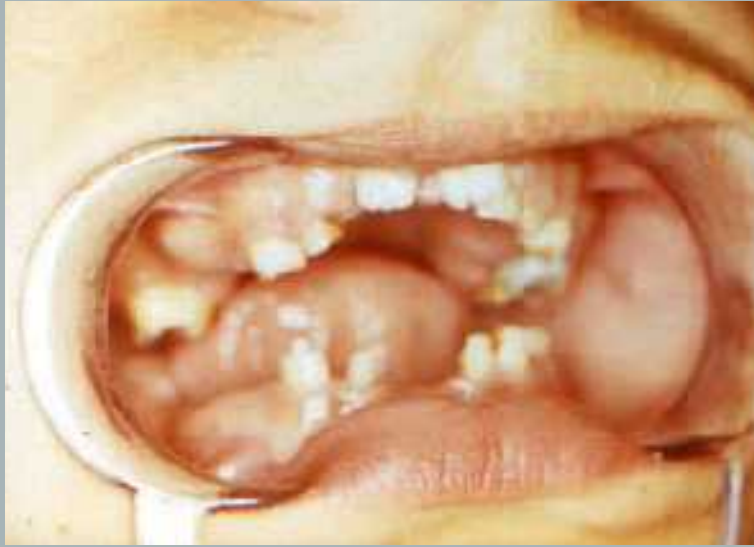

# Anhydrotikus ectodermalis dysplasia

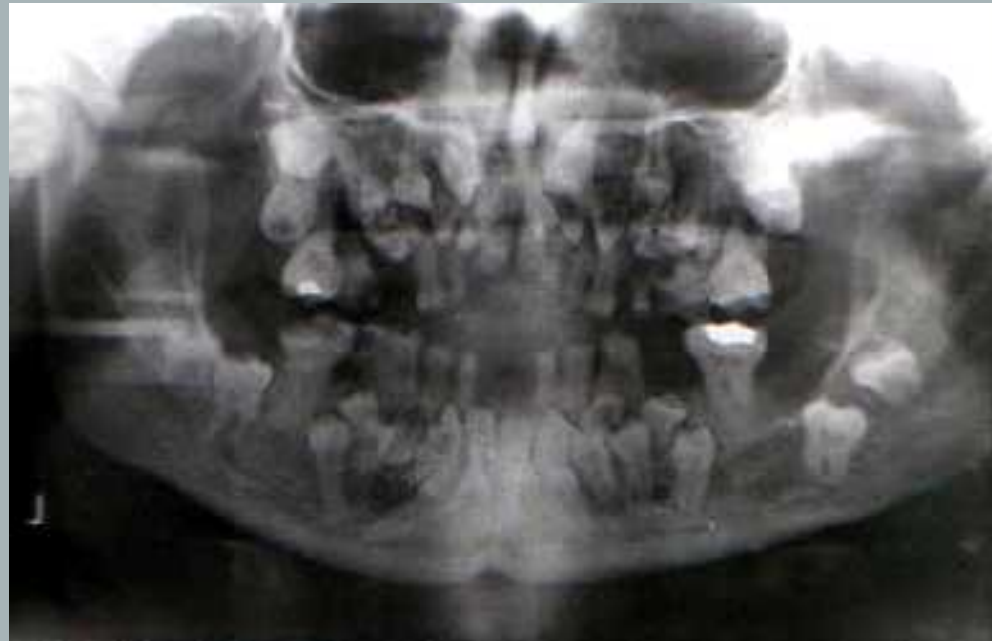

# Ectodermalis dysplasia





**Dysostosis cleidocranialis**





# ENAMEL HYPOPLASIA

Any disturbance in tooth formation associated with macroscopic defects in the surface enamel.

after Pindborg, 1990.



## **DDE INDEX**

An epidemiological index of developmental defects  
of dental enamel

### **FEDERATION DENTAIRE INTERNATIONALE**

Commision on Oral Health, Research and Epidemiology

1. White-cream opacities;
2. Yellow-brown opacities;
3. Hypoplastic pits;
4. Hypoplastic horizontal grooves;
5. Hypoplastic vertical grooves;
6. Missing enamel;
7. Discolored enamel.

1982



# ENAMEL HYPOPLASIA

## ETIOLOGICAL FACTORS

### A. INHERITED;

### B. ACQUIRED, ENVIRONMENTAL:

#### 1. SYSTEMIC:

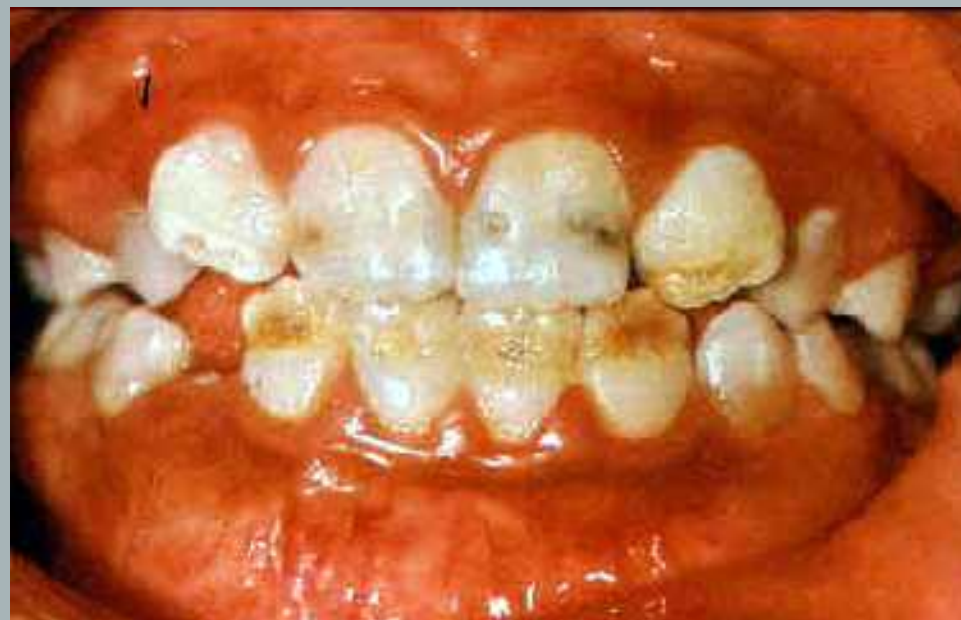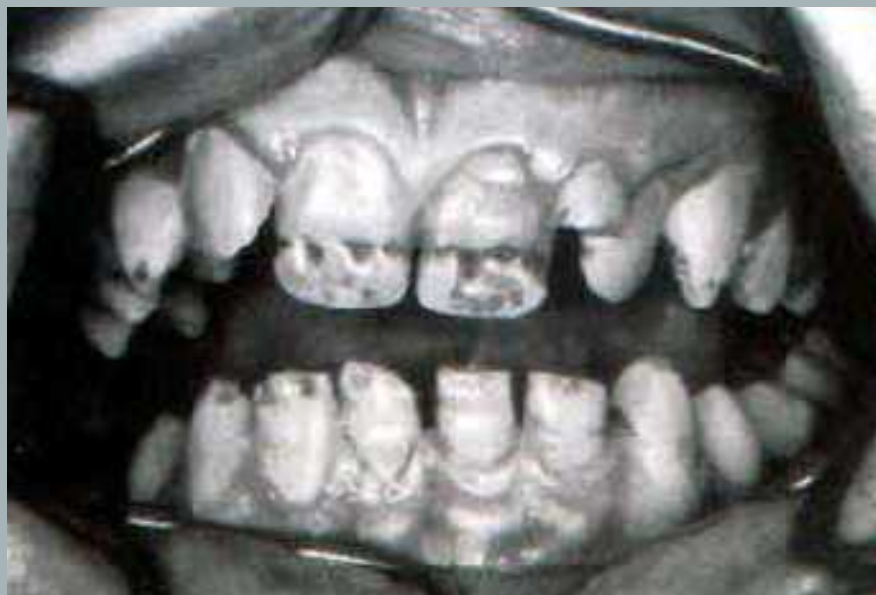- Birth trauma, birth prematurity;
- Infections;
- Nutritional disorders;
- Metabolic diseases;
- Chemicals;

#### 2. LOCAL:

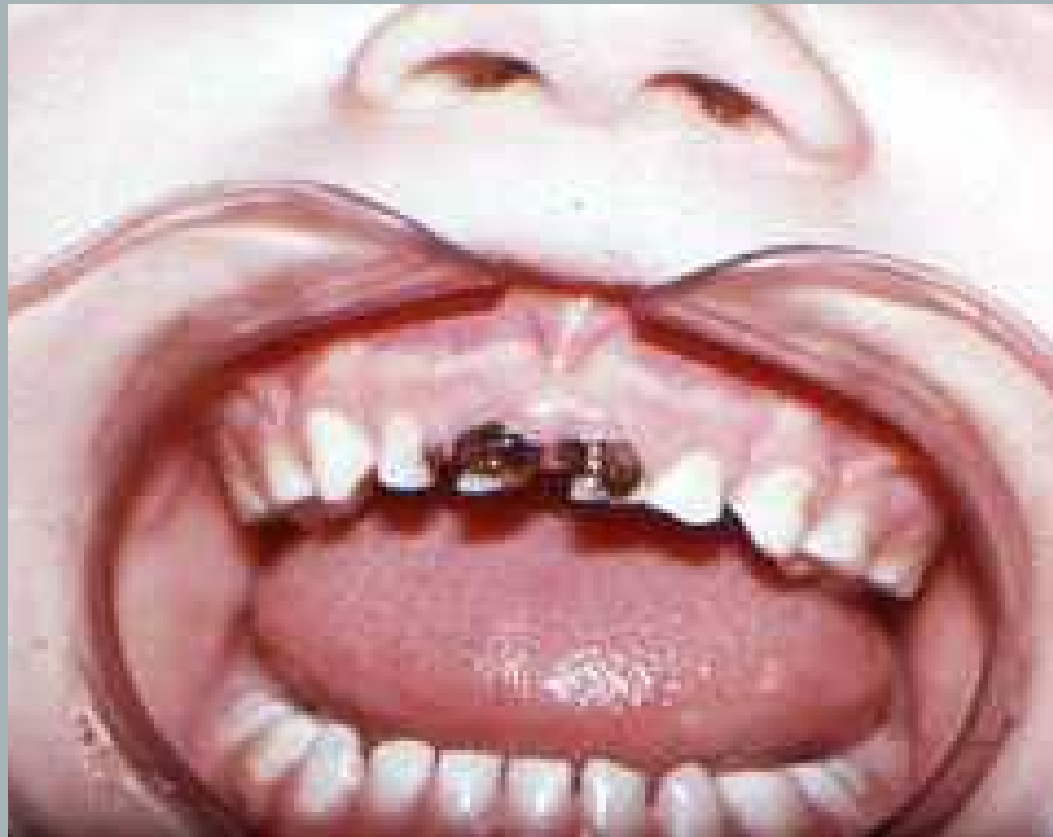- Trauma to developing teeth;
- Local infections;
- Irradiation;
- Ankylosis of primary teeth.



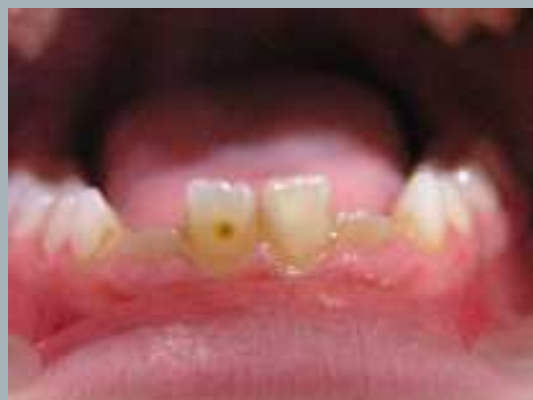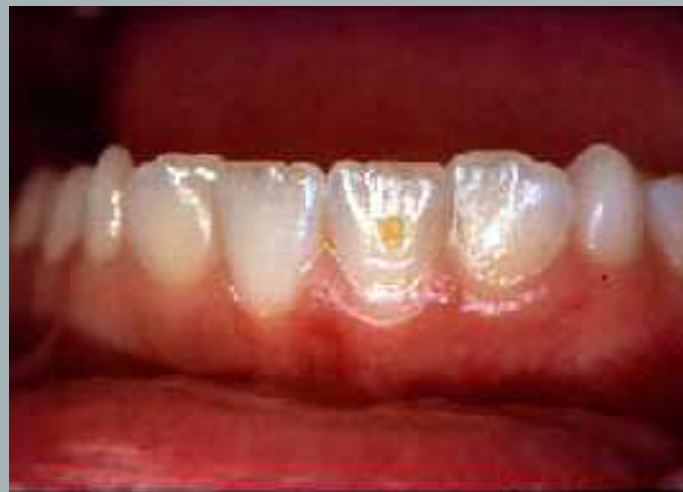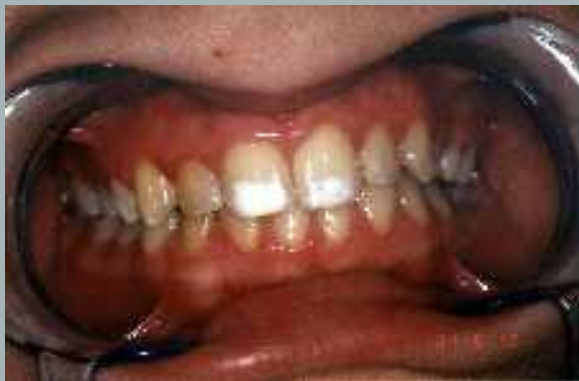# Rachitis



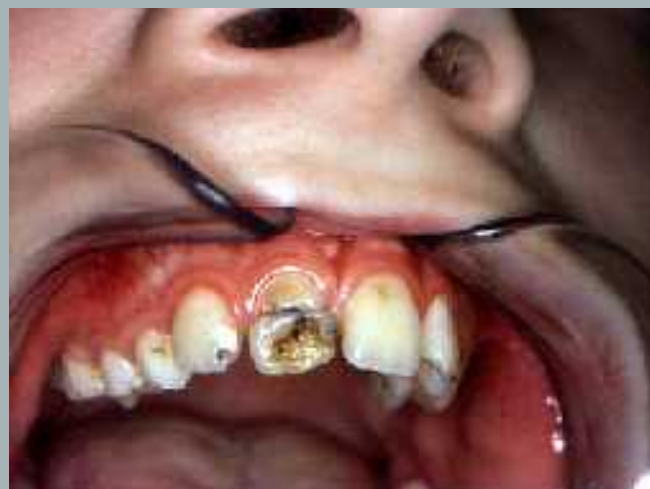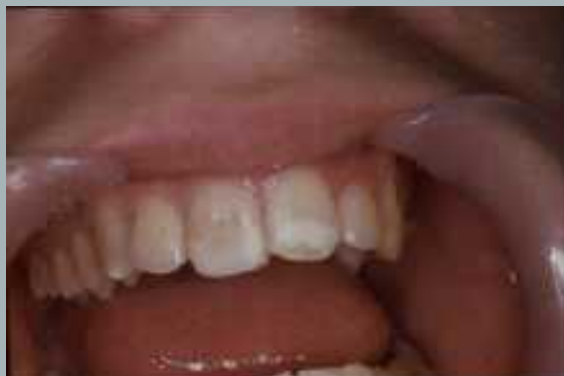# Zománchypoplasia

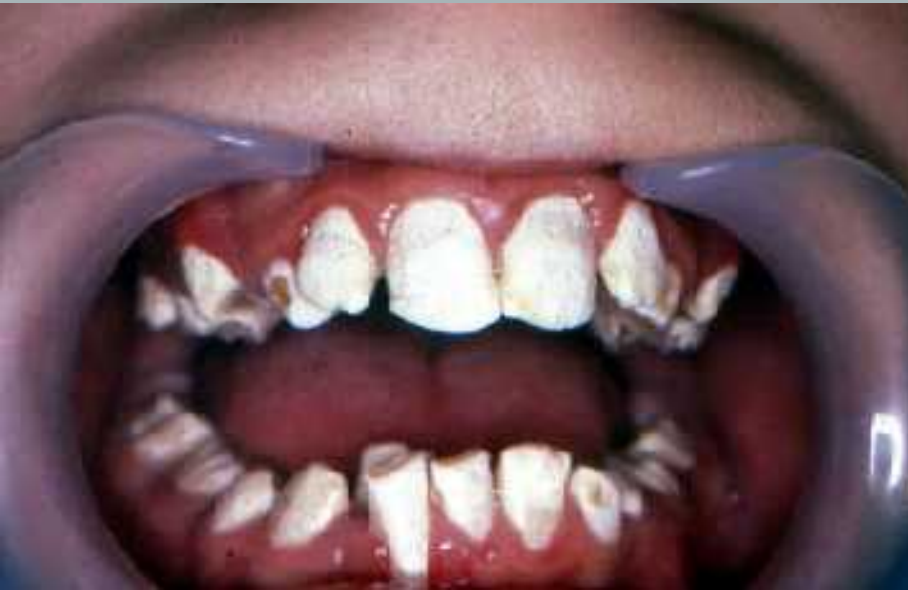

**elszineződés**

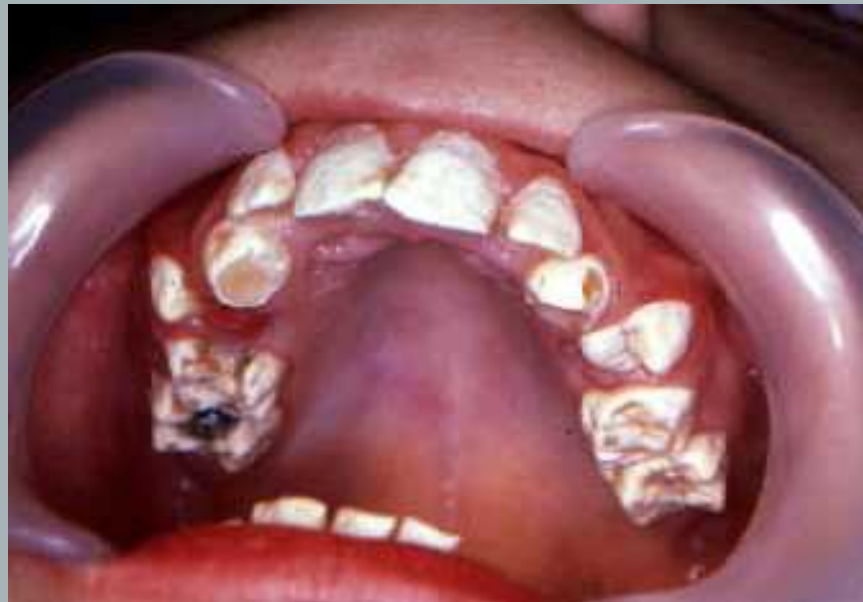
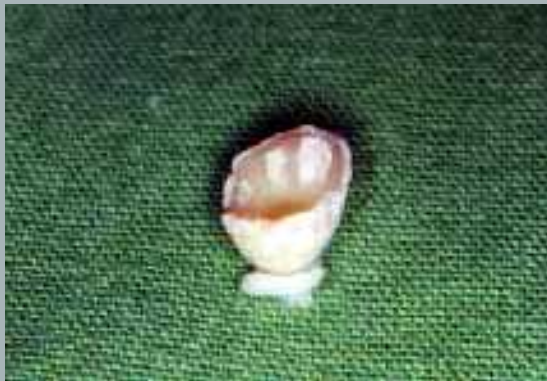
**zománchypoplasia**

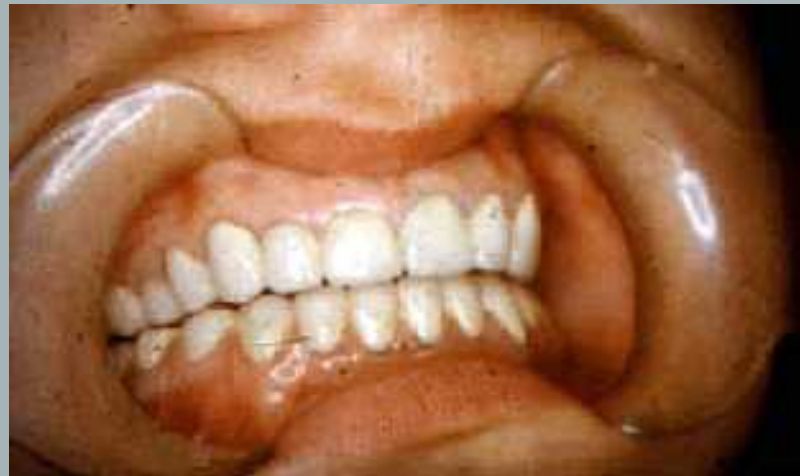
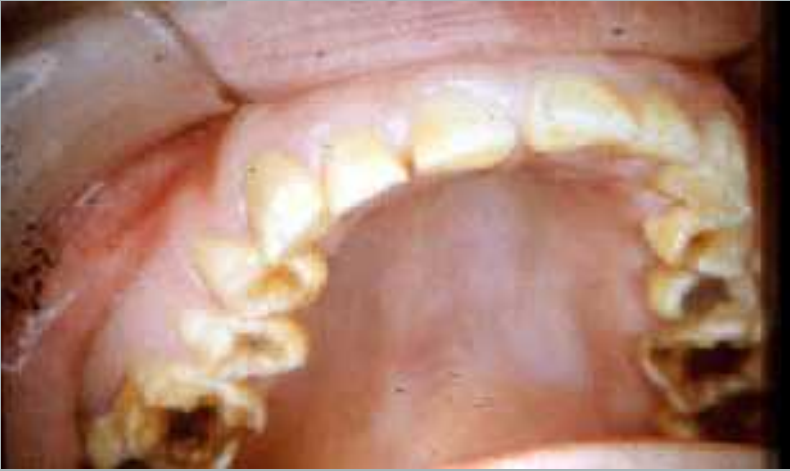


**zománchypoplasia**

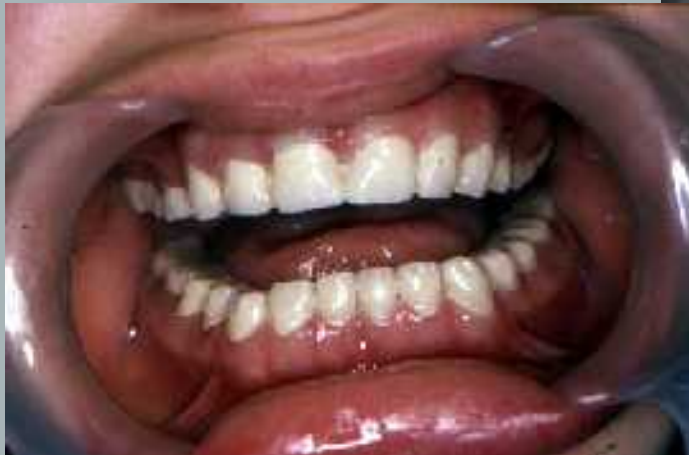
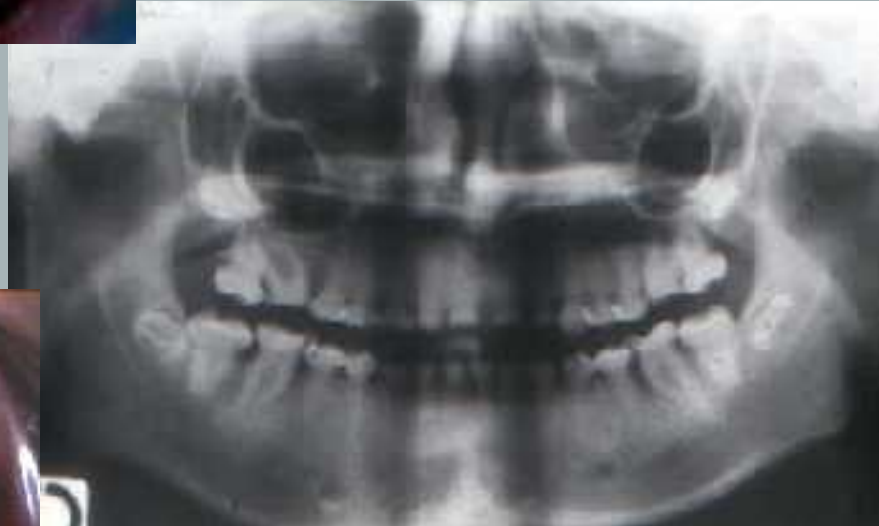
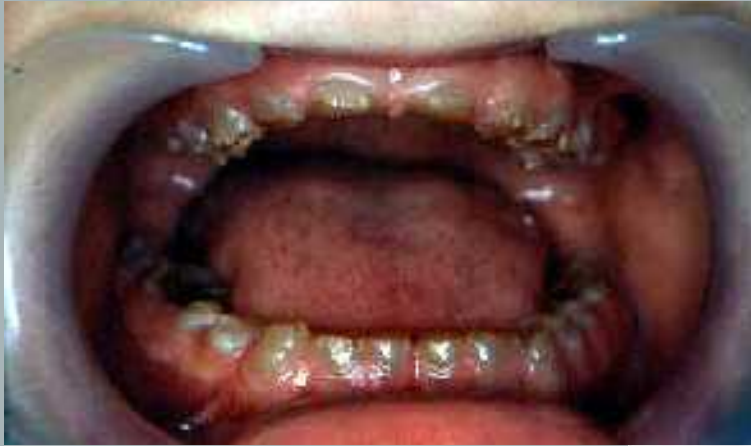# Amelogenesis imperfecta

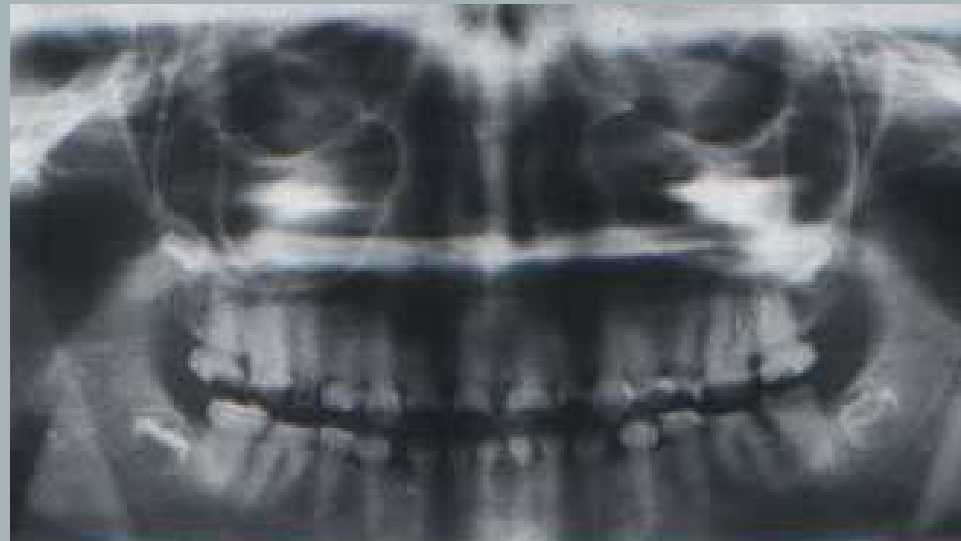
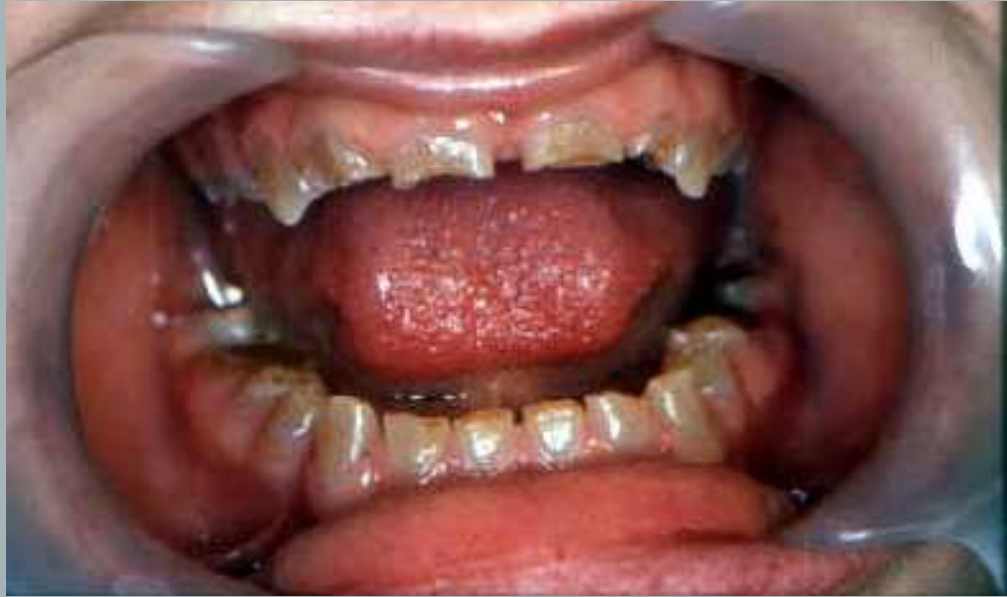


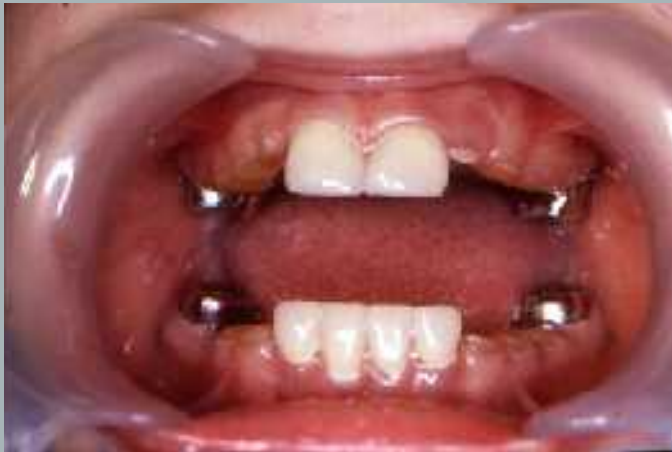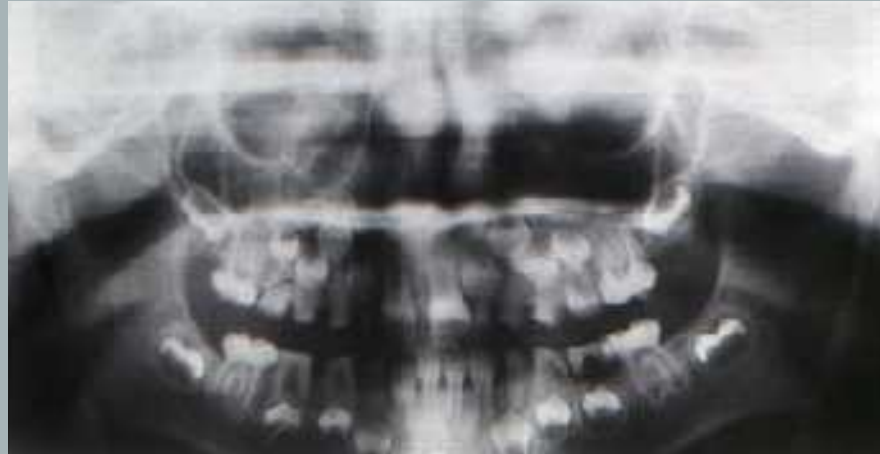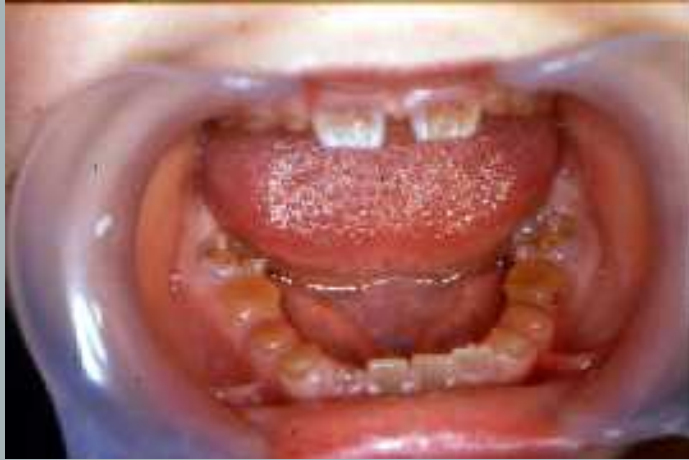# Amelogenesis imperfecta



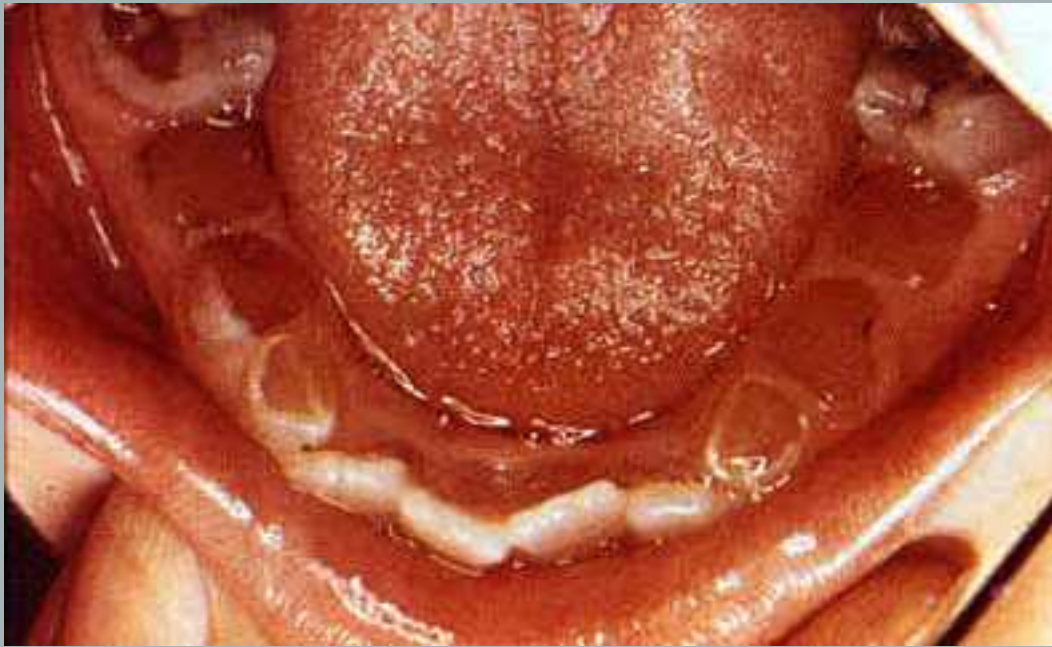
# Amelogenesis imperfecta

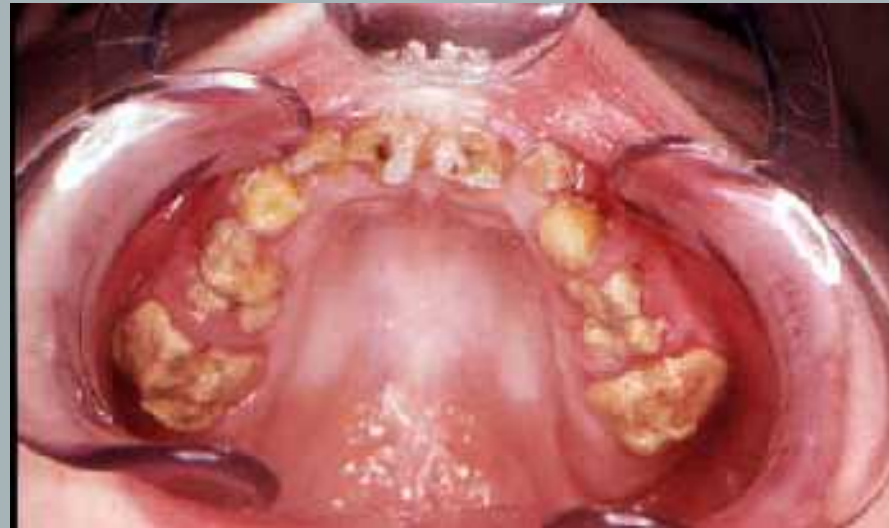

# Amelogenesis imperfecta

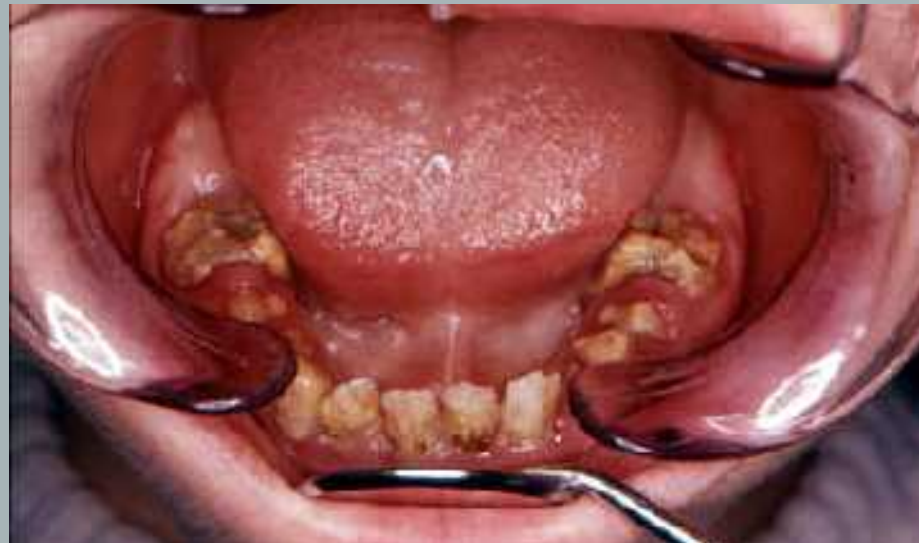
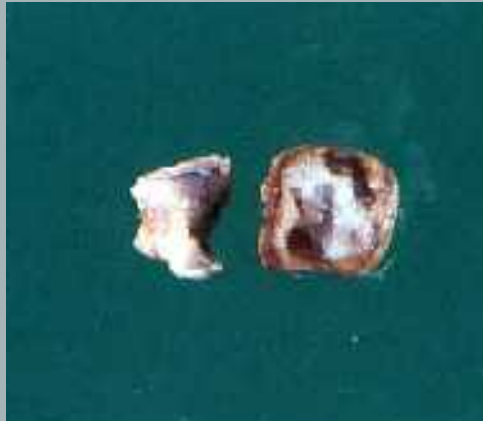
# Dentinogenesis imperfecta





## Epidermolysis bullosa



**Köszönöm a figyelmet !**

