Semmelweis Egyetem Fogorvostudományi Kar
Fogászati és Szájsebészeti Oktató Intézet
igazgató: Dr. Németh Orsolya PhD. egyetemi docens
http://semmelweis-egyetem.hu/fszoi/
https://www.facebook.com/fszoi

Odontogén gyulladások, traumák, rendelői rosszullétek ellátása

Dr. Orsós Mercédesz Ph.D., egyetemi adjunktus
Dr. Kivovics Márton Ph.D.,egyetemi adjunktus
Dr. Répási Márk, dentoalveoláris sebész szakorvos

Odontogén gyulladások

A pulpa és a periapicalis tér kóros elváltozásai okozta:

Fájdalom, duzzanat eliminálása.

A gyulladás és fertőzés megszüntetése.

Páciens csoportok

1. Primer panaszok - endodontiai kezelést megelőző állapotok
2. Szövődmények, iatrogén ártalmak - megkezdett gyökérkezelés okozta problémák
3. Befejezett endodontiai ellátás után fellépő panaszok

Carrotte, P. Endodontics: Part 3 Treatment of endodontic emergencies. Br Dent J 197, 299–305 (2004)

Diagnózisok

Pulpa eredetű:

- Reverzibilis pulpitis
- Irreverzibilis pulpitis (Symp., Asymp.)
- Necrosis pulpae

Periapicalis laesióval járó:

- Periodontitis apicalis acuta (Symp., Asymp.)
- Periodontitis apicalis chronica
- Acut periapicalis abcessus

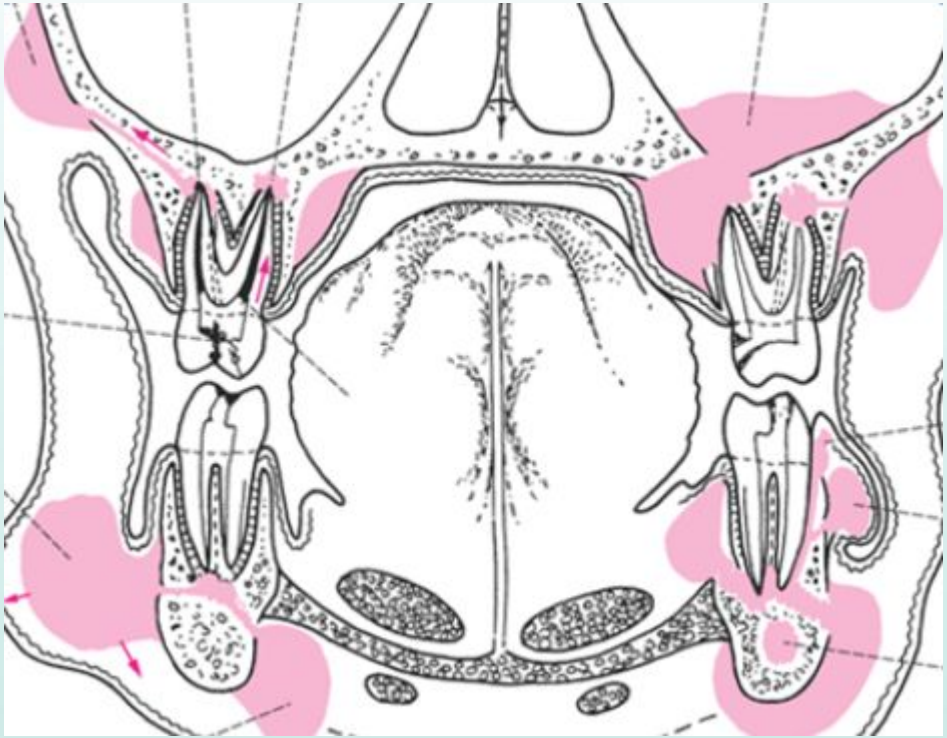

Glickman GN. AAE consensus conference on diagnostic terminology: background and perspectives. *J Endod*. 2009;35:1619.

Kezelési terv

Körültekintő anamnézis felvétel: fogorvosi és általános

(A páciens megjelenése, nonverbális kommunikációja, panaszainak leírása, hasonlatai…)

Extra- és intraorális vizsgálat

Radiológiai vizsgálatok

Differenciáldiagnosztika

Hosszútávú ellátás sikerességének esélyei

Trepanatio vs. Extractio

Esetismertetés 1.0

- 36 éves nő
- iskolafogászaton készült amalgám tömés
- tűrhető fájdalom, főleg édesség, hideg ital fogyasztásakor
- fájdalomcsillapítót nem vett be
- évek óta nem járt fogorvosnál

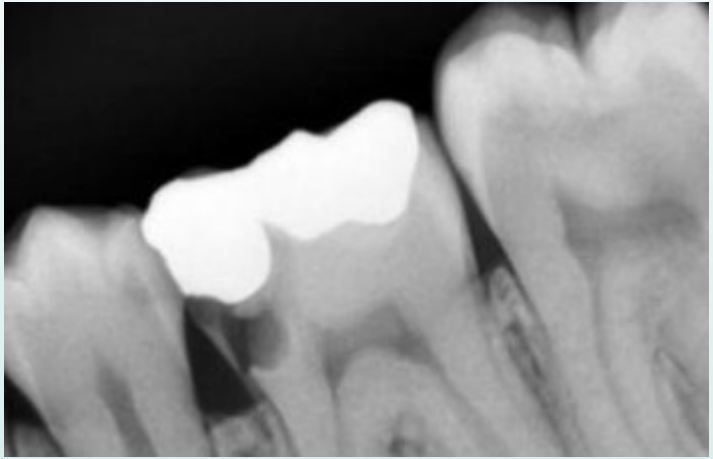

Esetismertetés 1.0

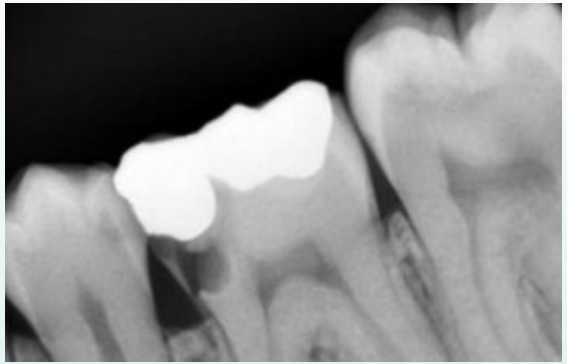

- Klinikai vizsgálat után a beteget rtg vizsgálatra irányítjuk, ahonnan 10 perc múlva érkezik vissza

- A beteg ajka kissé duzzadt, nehezített légzésről panaszkodik
- Anaphylaxiás reakció (latex)
- Hisztamin felszabadulás - vasodilatátor (ödéma), bronchospazmus, hypotensio
- Teendő:
- Epinephrine (IM) 0.5mg 1:1000 hígításban, fél ampulla Tonogen inj., Epipen
- MENTŐ

- Kiütésnél Suprastin inj. (chloropyramine) - Tilos vezetni, álmosít

A rare type 1 hypersensitivity to latex in dental treatment setting and management - Shiva Shankar Bugude doi: 10.5114/ada.2020.99949

Esetismertetés 2.0

- 23 éves férfi
- hajnali 3-kor érkezik
- elviselhetetlen lüktető fájdalom
- nem bír aludni/enni
- Algoflex Forte 4 napja
- Anamnézisben:
  - I típusú cukorbetegség
  - ájulásra hajlamos

Esetismertetés 2.0

- A beteg a feltett kérdésekre zavartan válaszol, bőre hideg, nyirkos, arca sápadt

- Hypoglycemias krízis
- Vércukorszint mérés: 4 mmol/l alatt
- teendők:
  - cukros ital
  - Eszméletlenség esetén: Glucagen 1 mg inj. (IM)

Esetismertetés 2.0

- Exstirpatio

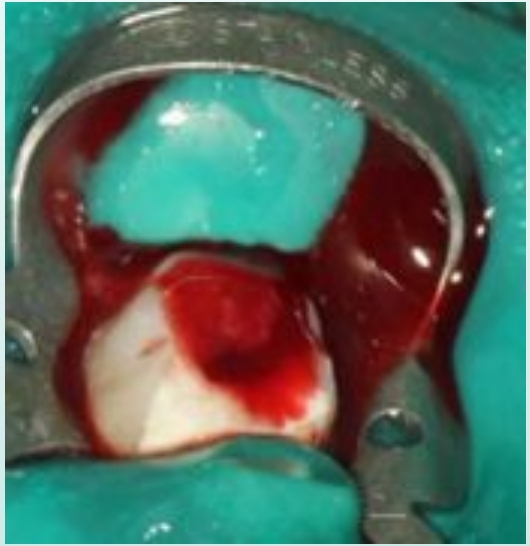

Esetismertetés 3.0

- 25 éves férfi
- pár hónapja panaszos volt a foga, fogorvoshoz nem ment el
- enyhült a fájdalom, el is múlt egy időre, feltűnt, hogy elszürkült a fog
- meleg étel fogyasztásakor elviselhetetlen fájdalom
- 2 napja öblöget
- Nincs semmilyen alapbetegsége

Esetismertetés 3.0

- A kezelés során a beteg arca elsápad, szédülésről panaszkodik, majd hirtelen a karjai párszor megrándulnak és tónustalanná válik
- Precollapsus - Collapsus
- Félelem, szorongás, emocionális stressz, étkezés kihagyása, vér és fogászati műszerek látványa
- Fektetett pozícióba helyezés, Hideg borogatás, ruházat meglazítása,
- Eszméletlenség esetén a beteg arcának ütögetése, vállrázás

Orthostaticus hypotensio

Orthostaticus hypotensio: a vérnyomás hirtelen leesése fekvő pozícióból függőleges pozícióba való helyzetváltozás miatt

Tünetei: szédülés, homályos látás, syncope

Teendők: mint a syncope-nál

Megelőzés: a fogászati szék lassú visszatérítése függőleges pozícióba (4 lépésben)

Epilepszia

- Status epilepticus (nagy roham): 5 percnél tovább tartó vagy egymást követő epilepsziás rohamok, amelynek során a beteg tudata nem tér vissza
- 5%-ban fordul elő epilepsziás pácienseknél
- A leggyakoribb kiváltó ok, az antiepileptikus gyógyszer bevételének a hiánya
- Tünetek:
  - Tonusos – clonusos fázis
  - Habzó száj, vizelettartási nehézség

Epilepszia

- A páciens fektetése a fogászati székben
- A fej védelme nem szükséges, mivel a párnázott fogászati fejtámla elég védelmet nyújt
- Tonusos – clonusos fázis alatt
  - A páciens végtagjainak lefogása tilos
  - Ha 5 percnél tovább tart a roham
    - Diazepam 5-10 mg (IV, IM) – Seduxen 5mg/ml oldatos injekció
    - Hospitalizáció

Esetismertetés 4.0

- 25 éves férfi
- elmondása szerint letört a foga evés közben
- azóta ráharapásra érzékeny
- mintha kiemelkedett volna

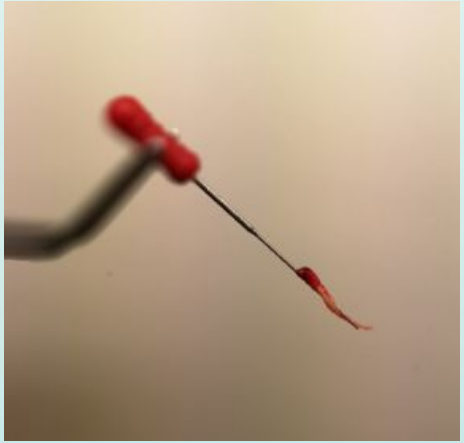

Folyamatban lévő kezelés 1.0

- 28 éves várandós páciens
- gyökérkezelés megkezdése 4 hónapja történt
- a páciens azóta nem jelentkezett

- éjszaka lüktető fájdalom

Esetismertetés 5.0

- 50 éves férfi
- abradált frontfogak az alsó állcsonton
- fájdalom, levertség, hőemelkedés 3 napja
- mentum tájékán az áthajlásban duzzanat

Folyamatban lévő kezelés 2.0

- revízió történt 2 napja
- a páciens elmondása alapján a kezelés “nehézkes” volt
- feszítő fájdalom jelentkezett aznap

Befejezett endodontiai ellátás után

- 3 éve készült gyökértömés
- ráharapásra érzékeny
- lüktető fájdalom
- visszatérő duzzanat az áthajlásban

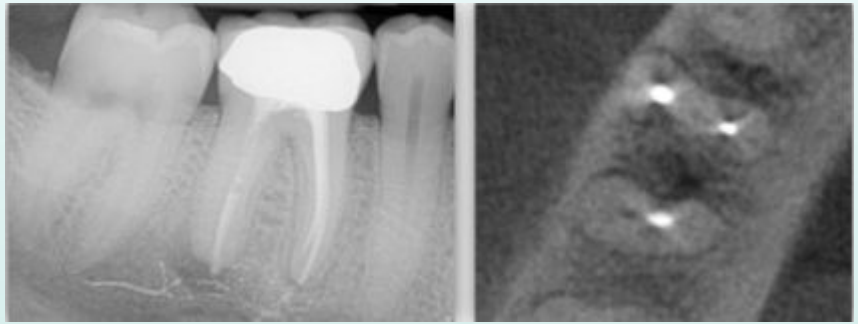

Periostitis

–Terápia:

•Az érintett fog eltávolítása vagy gyökérkezelése.

•Antibiotikumok

•A párakötés (dunsztkötés) a beolvadás irányába hat.

–Semleges kenőcs (fehér vazelin, vaselinum alba)

–Steril gézlap

–Langyos/ meleg vízbe mártott,
jól kinyomott vatta/steril géz

–Vízzáró réteg: nejlon/ celofán

–Steril gézlap

–Rögzítés leukoplaszttal, pólyával

•Incisio, drainálás



Esetismertetés 6.0

- 40 éves férfi
- jobb oldalon felül napok óta fájdalmat érez
- foga kiemelkedett, “mozog”
- buccalisan/palatinalisan duzzanat
- 14 MOD kompozit restaurátum

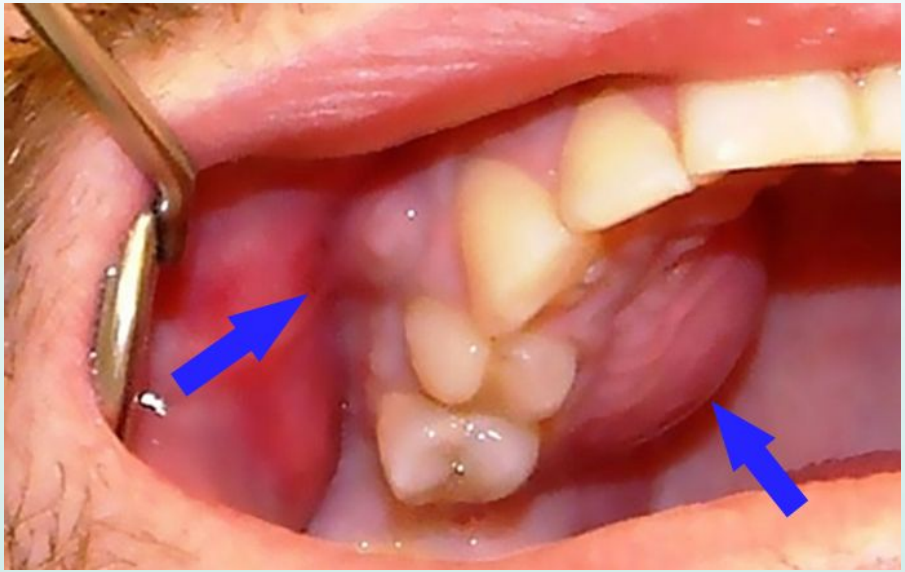

Esetismertetés 7.0

- 38 éves férfi
- Bal oldali arcduzzanattal ébredt fel
- Foga nem fáj, arca bal oldali kissé feszít

- Anamnézisben
  - asthma bronchiale

Incisio drainálás

- Helyi érzéstelenítés
  - –Vezetéses
  - –Periinfiltrációs:
  - a tályogba nem fecskendezünk, az oedemás területbe igen.
- Intraoralis incisio: (ha lehetséges előnyben részesítjük)
  - –a tályog legnagyobb domborulatán és optimálisan legalsó részén.
  - –1-1,5cm széles metszést készítünk.
  - –Csont felszínéig, hogy a periosteumon áthatoljunk.
  - –Anatómiai képletekvédelme
  - (n. mentalis, n. infraorbitalis, szájfenék ér és idegképletei)
  - felületes metszéssel és tompa preparálással

Drainálás

Incisio, drainálás II.

•Palatinális abscessus esetén babérlevél alakú, sagittális irányú metszést készítünk az a. palatina védelme miatt.

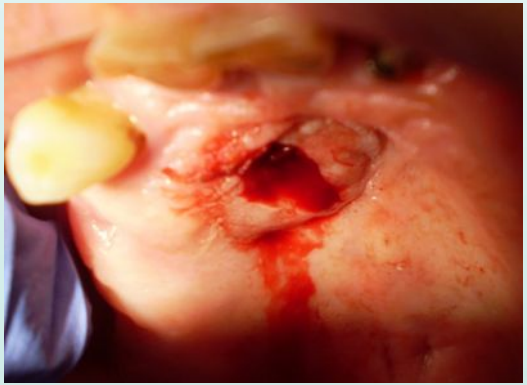

Status asthmaticus

- Az asthma 100 millió embert érint világszerte
- Bronchoconstrukcio és mucus dugó termelése jellemzi, amely nehezített légzést okoz
- A status asthmaticus az asthma legsúlyosabb klinikai megjelenése
- Tünetei:
  - Zihálás
  - Légszomj
  - Légzési nehezítettség
  - Mellkasi fájdalom

Status asthmaticus

Teendők:

Ülő pozícióba helyezni a pácienst

A páciens saját inhalátorának használata

Salbutamol, ipratropium bromide inhalátorok VENTOLIN Evohaler túlnyomásos inhalációs szuszpenzió

Salbutamol, terbutaline 0.4 mg (IM vagy SC) (az inhalált gyógyszerek, a nagy obstrukció miatt nem mindig érik el a kisebb bronchiolusokat) BRICANYL 0,5 mg/ml oldatos injekció

Esetismertetés 8.0

- 82 éves nő beteg
- panasza, hogy a felső pótlása mozog
- Anamzésiében
  - magas vérnyomas: coverex AS 5mg, valsocard 160mg
  - Stent: 2 éve
  - Clopidogrel TEVA 75mg
  - L-thyroxin
  - Milurit 100mg

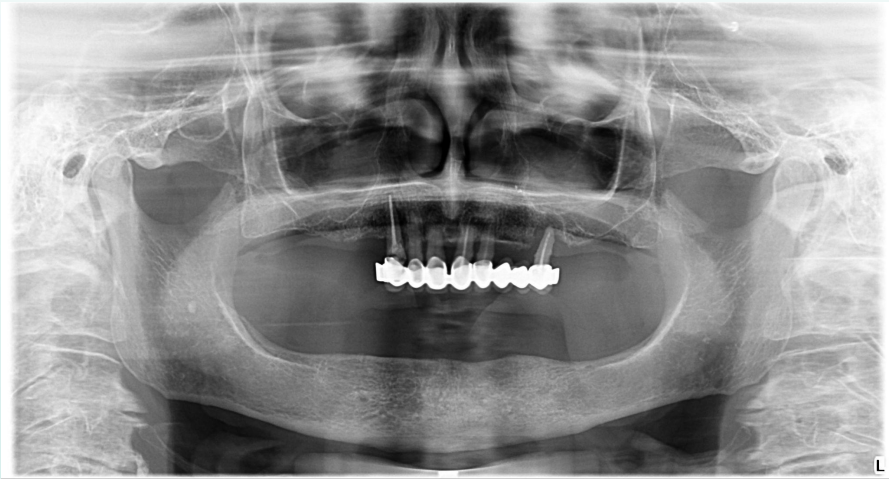

Szív eredetű mellkasi fájdalom

- Gyakoribb az előfordulás azoknál, akiknél korábban már volt szív-és érrendszeri megbetegedés
- Hipertóniás krízisből is kialakulhat
- FONTOS, hogy a beteg vegye be a rendszeresen szedett gyógyszereit

Szív eredetű mellkasi fájdalom

- Angina vagy acut myocardialis infarktus (AMI)
  - az elején azonos tünetek
  - A nitroglycerin oldja az anginát, míg az AMI-t nem
- Tünetek
  - Erős nyomó és szúró mellkasi fájdalom, amely leginkább a bal oldali vállba és mandibulafélbe sugárzik.
  - Pulzus és vérnyomás csökken
  - Fehér, sápadt bőr

Szív eredetű mellkasi fájdalom

- Teendők:
  - Sublingualis nitroglycerin spray vagy tabletta 0.4mg, 5 percenként, maximum 3x, második után mentő hívása
  - 300mg aspirin per os
  - Vitális jelek monitorozása - hiányában újraélesztés megkezdése
  - Amennyiben 1 adag nitroglycerin után a tünetek gyorsan enyhülnek, páciens hazaengedhető

Esetismertetés 8.0

- Kezelés:
  - A fogak eltávolítása, a sebszélek suturával való egyesítése

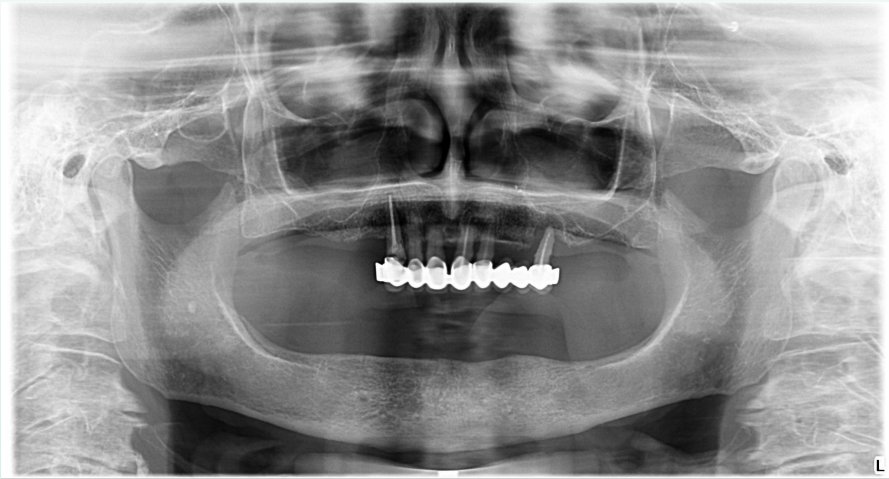

Esetismertetés 9.0

- Egy 16 éves nő pácienst 24-es fog fracturával utálták be a szájsebészeti rendelésünkre. A beutalón az szerepelt, hogy a kezelő orvos a buccalis apexet nem tudta eltávolítani.

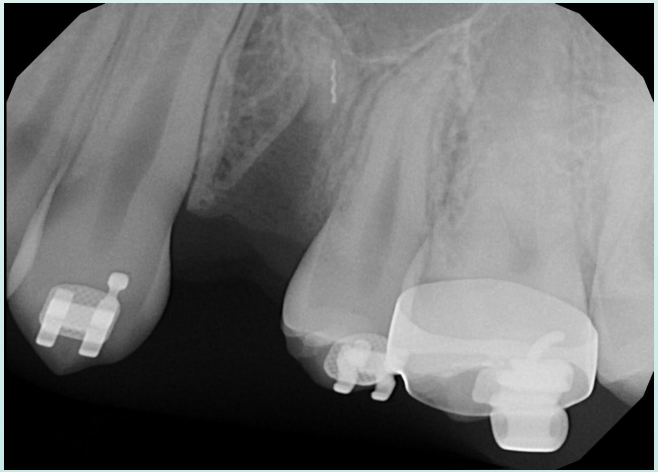

Anamnézis

- 16 éves nő páciens
- A páciens nem dohányzik
- Gyógyszerallergia nem ismert
- **Korábbi szívbillentyű műtét**
- A páciens jó szájhigiéniával rendelkezik

Antibiotikum profilaxis

Magas kockázat

Műbillentyű vagy mesterséges anyag használata billentyűplasztika esetén

Congenitalis szívbetegségek:

- Cianózissal járó congenitalis szívbetegségek sebészi kezelés nélkül (reziduális defektusokkal, palliatív shuntökkel, conduittal)
- Congenitalis szívbetegségek teljes sebészi korrekcióval, mesterséges anyagok beültetésével, a műtétet követő 6 hónapon belül
- Helyreállított congenitalis szívbetegségek reziduális defektusokkal

Infektív endocarditis a kórelőzményben

Abnormális billentyűfunkció esetén, szívtranszplantáció után

Antibiotikum profilaxis

Beavatkozások	A szájnyálkahártya és fogíny invazív beavatkozásai valamint a periapicalis régiót érintő beavatkozásai:
Dentoalveolaris szájsebészeti:	Gyulladt szövetek érzéstelenítése, intraligamentalis érzéstelenítés, extrakció, sculptio, excochleatio, circumcision (operculectomia), incision, excision, frenulectomia, gyökércsúcs rezekció, nyálkő eltávolítás ductusból, sinus-zárás, varrat behelyezése, dentalis implantáció.
Maxillofaciális szájsebészeti	Szájüregi műtétek mindegyikénél.
Parodontológiai:	Tasakszondázás aktív tasak esetén, subgingivalis fogkőeltávolítás, gingivectomia, gingivoplastika, nyitott és zárt kürett, az összes lebenyes parodontális műtéti feltárás.
Konzerváló fogászati:	Endodontiai beavatkozás, amely várhatóan az apexet meghaladja.

Antibiotikum profilaxis

Adagolás	Antibiotikum	Gyermek	Felnőtt
1 órával a beav. előtt: per os	Amoxicillin	50mg/tskg	2g
30 perccel a beav. előtt IV/IM	Ampicillin	50mg/tskg	2g
1 órával a beav. előtt: per os	Clindamycin	20mg/tskg	600 mg
	Cephalexin/ Cefadroxil	50mg/tskg	2g
	Azithromycin / Clarithromycin	15mg/tskg	500 mg
30 perccel a beav. előtt IV/IM	Clindamycin	20mg/tskg	600 mg
	Cefazolin	25mg/tskg	1g

Tisztelt Kolléga!

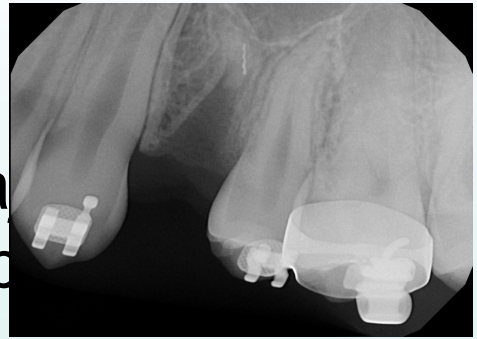

A fent nevezett beteg 24-es fog frakturá
ellátását tervezzük helyi érzéstelenítésb
lebenyképzés és osteoplastica mellett.
Kérem véleményezze, hogy a beavatkozás elvégzéséhez szükséges e antibiotikum profilaxis vagy egyéb gyógyszeres elő illetve utókezelés!

Köszönettel:

Kezelési terv:

- 4 hét várakozás a lágyrészek gyógyulásáig.
- 4 hét után, Antibiotikum profilaxis mellett lebenyes feltárásból, helyi érzéstelenítésben a fracturalt apex eltávolítása.

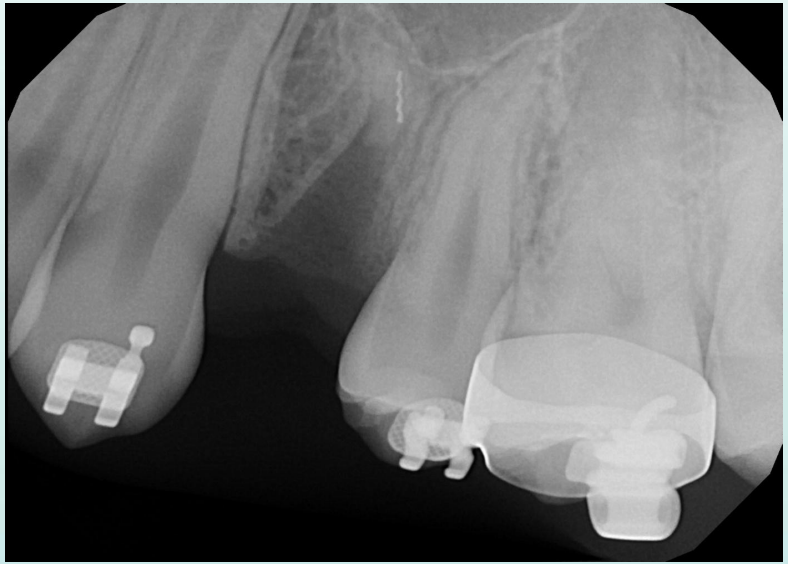

4 hét utáni pre-operatív állapot

Lebenyképzés

Osteoplastika

Buccális apex eltávolítva

A műtéti terület átvizsgálása

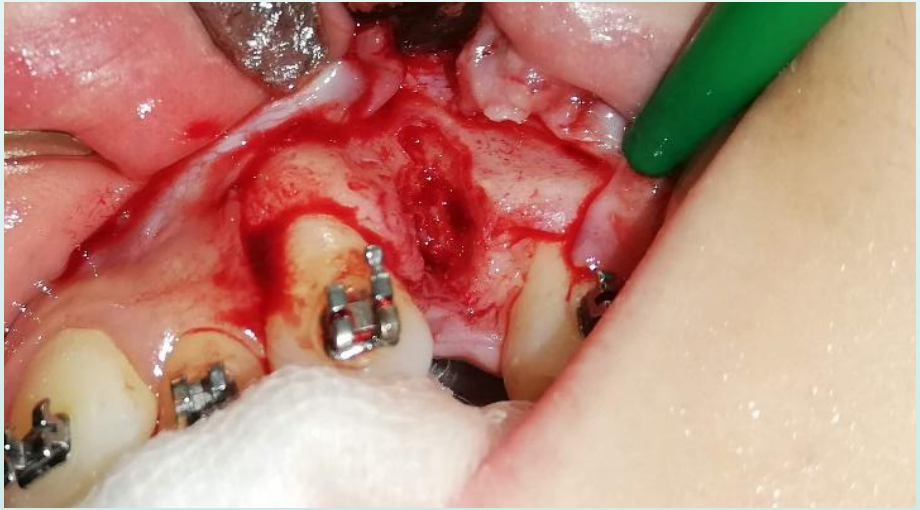

A palatinális apex eltávolítva

Per primam lebenyzárás

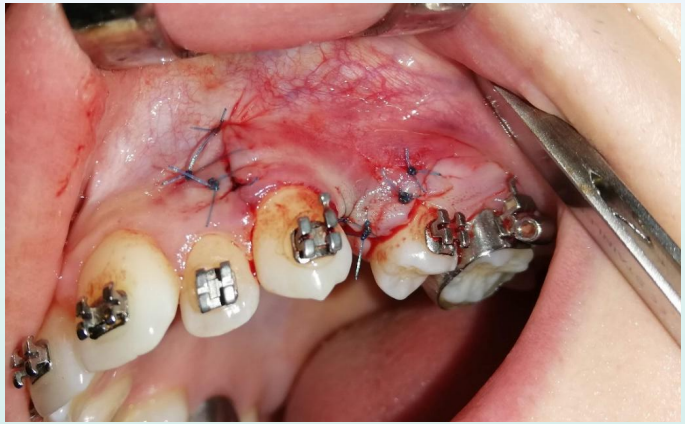

- Varratszedés 1 hét múlva
- A páciens post-operatív tanácsokkal ellátva
- Augmentin Duo 875/125 mg
- Flector 50 mg

Varratszedés

Esetismertetés 10.0

A beteg a bal oldali halántékra, parotistájékra, felső ajakra, alsó szemhéjra, és submandibuláris régióra kiterjedő, fájdalmas, deszkakemény duzzanattal jelentkezik.

Elesett, láza magas

Phlegmone, Deep Neck Infection (DNI)

•: A kötőszövetes terekben, spatiumokban gyorsan terjedő, beolvadási hajlamot nem mutató súlyos, nagyobb mortalitású odontogén gyulladás, melyben a kórokozók nagy virulenciája, de különlegesképpen a szervezet alacsony ellenálló képessége játszik szerepet.

–Etiológia: alultápláltság, anyagcserebetgségek:

súlyos máj-, vesebetgségek, diabetes, alkoholizmus

–Tünetek:

•általános tünetek: levertség, elesettség,

láz (szeptikus lázmenet), balra tolódott vérkép,

megnövekedett süllyedés

•Lokális tünetek: diffúz, deszkakemény duzzanat, mely elfedi

a megnagyobbodott nyirokcsomókat.

Az oedema fellett a bőr haragosvörös, fénylő.

–Terápia: A spatiumok széles alapon történő feltárása

és drainálása.

Széles spektrumú, majd célzott (leoltás alapján)

antibiotikus terápia.

Roborálás. Intézményes fekvőosztályos hátteret igényel.

Az állapotot okozó fog eltávolítása nem okoz számottevő javulást.

Incisio, drainálás III.

•Extraorális incisio:

–heggel gyógyul.

–Ha a bőr elvékonyodik,

pergamenszerűvé válik

az jelzi, hogy a tályog a bőr felől

könnyen hozzáférhető.

–Drainálása gumicsíkkal történhet.

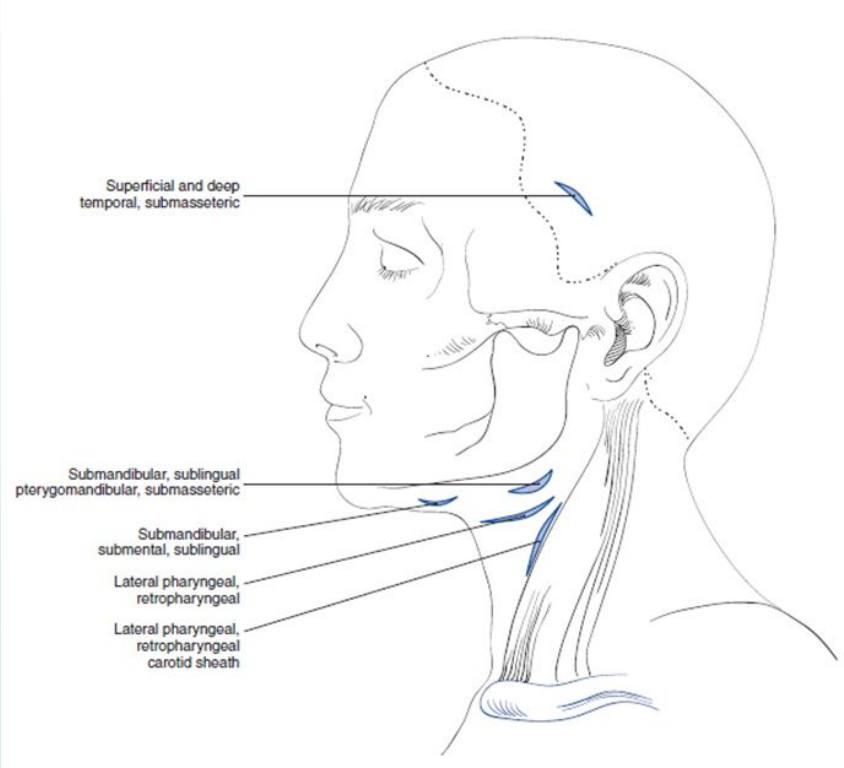

Flynn T R. Principles of management of Odontogenic Infections. In. Miloro M, Ghali G E, Larsen P E, Waite P D. Peterson's Principles of Oral and Maxillofacial Surgery Second Edition. BC Decker Inc. London, Hamilton (2004): 277-293.

Esetismertetés 11.0

1. 52 éves férfibeteg
2. jobb oldali submandibuláris duzzanattal jelentkezik.
3. A két rtg felvétel közt 18 hónap telik el.

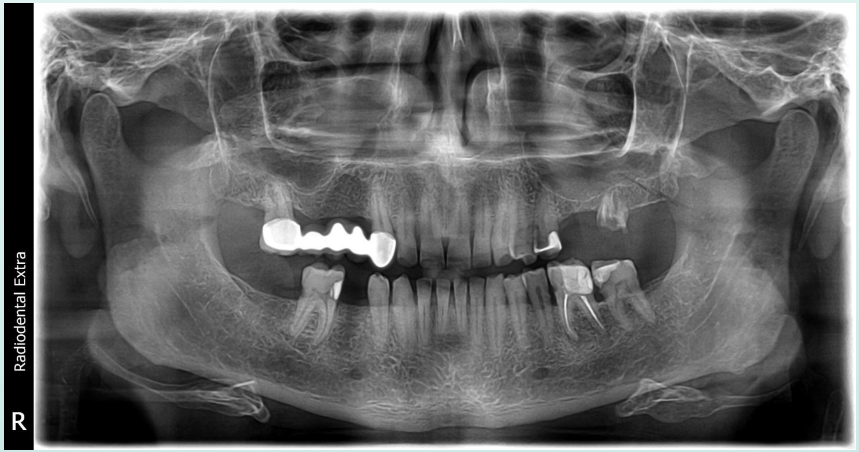

Osseoradionecrosis (ORN)

Incidencia fogeltávolítás után 7%

Prevenció:

Preventív fogeltávolítások még a besugárzás előtt legalább 2 héttel. Golden window: 4-6 héttel a besugárzás után

Atraumatikus technika

Periosteum leválasztásának kerülése

Lemezes fogpótlások korrekciója

Ha csak lehet inkább konzervatív terápiát alkamazunk (gyökérkezelés dekoronálás)

de ha szükséges, gyenge evidencia áll rendelkezésre az AB árnyék preventív hatásáról fogeltávolítások esetén.

Klórhexidines szájöblítés

Devi, S. and N. Singh, *Dental care during and after radiotherapy in head and neck cancer.* Natl J Maxillofac Surg, 2014. **5**(2): p. 117-25.

Timing of Dental Extractions in Patients Undergoing Radiotherapy and the Incidence of Osteoradionecrosis | PracticeUpdate

Anjum, K. and A. De Sarkar, *Guidelines for extraction in irradiated patients.*

Kumar, N., Brooke, A., Burke, M., John, R., O'Donnell, A., & Soldani, F. (2013). The oral management of oncology patients requiring radiotherapy, chemotherapy and/or bone marrow transplantation. *Faculty dental journal*, *4*(4), 200-203.

Chrcanovic BR, Reher P, Sousa AA, Harris M. Osteoradionecrosis of the jaws--a current overview--part 1: Physiopathology and risk and predisposing factors. Oral Maxillofac Surg. 2010 Mar;14(1):3-16. doi: 10.1007/s10006-009-0198-9. PMID: 20119841.

Esetismertetés 12.0

A beteg anamnézisében prosztatadaganat szerepel csontáttéttel.

Bal oldalon alul a moláris régióban denudált csontfelszín látható.

Csontot érintő beavatkozás antirezorptív és neoangiogenezis gátló terápia esetén

Prevenció!

Osteoporosisra BP terápiában részesülő betegeknél fogeltávolítást követően 015% az esély a MRONJ kialakulására Denosumab esetén 1%.

Rosszindulatú daganat esetén antirezorptív medikációban részesülő betegek esetén 1,6-14,8% az esély MRONJ kialakulására fogeltávolítást követően.

2 nappal a csontot érintő beavatkozás előtt AB terápiát indítunk és utána legalább 1 hétig fenntartjuk. Amoxicillin klavulánsav 2x1g naponta, allergia esetén 4x300mg naponta.

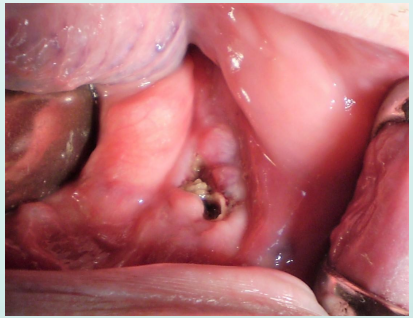

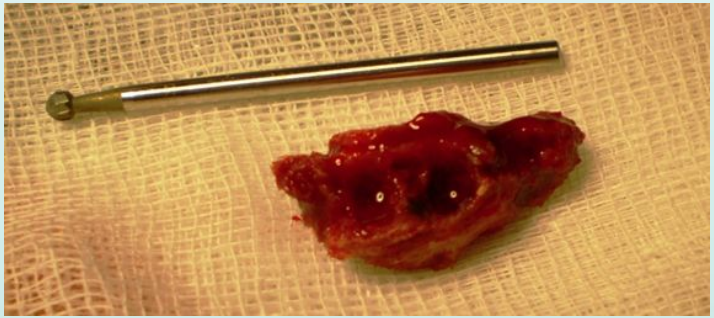

Ruggiero SL, Dodson TB, Aghaloo T, Carlson ER, Ward BB, Kademani D. American Association of Oral and Maxillofacial Surgeons' Position Paper on Medication-Related Osteonecrosis of the Jaws-2022 Update. J Oral Maxillofac Surg. 2022 May;80(5):920-943. doi: 10.1016/j.joms.2022.02.008. Epub 2022 Feb 21. PMID: 35300956.

Az antikoagulált betegek ellátása

Nem ajánlott felfüggeszteni az ún. „single” (aspirin v. clopidogrel v. ticlopidine) és az ún. „duál” (általában aspirin és clopidogrel együtt) TAG kezeléseket sem.

Nem ajánlott felfüggeszteni a VKA (hydroxikumarin, acenokumarin, phenprocoumon) kezelést, ha az INR (protrombinidő, Nemzetközi Normalizált Ráta) ≤ 3,5.

Nem ajánlott felfüggeszteni a NOAC ("xaban"-ok, dabigatran) kezelést.

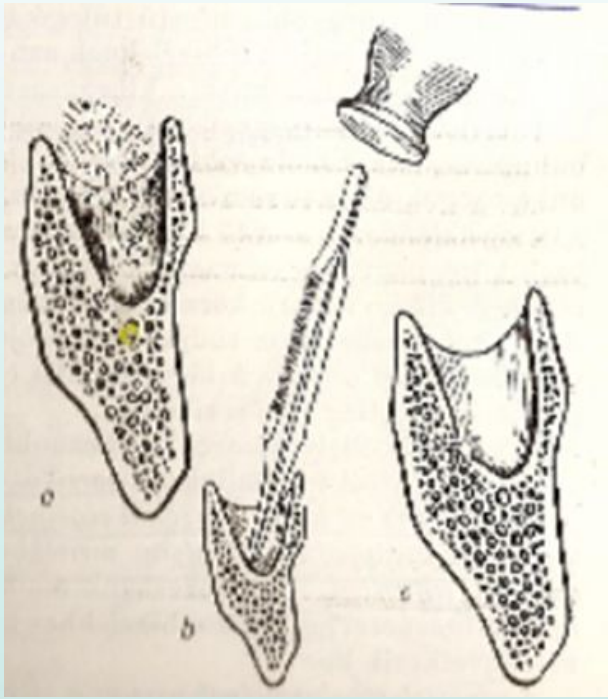

A vérzékeny betegek fogorvosi ellátása A Magyar Arc-, Állcsont és Szájsebészeti Társaság és a Magyar Fogorvosok Implantológiai Társaságának ajánlásával, 2015. Szalma József , Joób-Fancsaly Árpád

Szabó Jenő. Ambuláns szájsebészet. Medicina Könyvkiadó, Budapest 1975

Esetismertetés 13.0

A beteg a jobb alsó moláris régió

fájdalmával jelentkezik.

Pericoronitis

•Részben előtört bölcsességfogak koronája körül kialakuló gyulladásban lévő áltasak gyulladása.

•Lágyrészekben terjedő odontogén gyulladás vagy osteomyelitis forrása lehet.

•Sürgősségi ellátása az áltasak kürettjéből, lokális gyógyszeres kezeléséből áll. Fokozott szájhigiéné (fogmosás, szájöblítők használata).

•Terápiája: az áltasak redukciója/ a bölcsességfog eltávolítása

Esetismertetés 13.0

A betegnek négy napja távolították el a panaszos fogát.

Az ezt követő 3 nap panaszmentes volt.

Most az egész kvadránsra kiterjedő,

szaggató fájdalomról számol be.

Ostitis alveolare

- Dry socket, alveolitis sicca dolorosa, alveolitis
- Tünetek:
  - A fogeltávolítást követő 1-3. napon belül jelentkező erős, kisugárzó fájdalom.
  - A lokális nyirokcsomók duzzanata
  - Hőemelkedés
  - Foetor ex ore
  - A véralvadék szétesik a csontfelszín szabaddá válik, a csontfelszínt szürkés nekrotikus szövet borítja.
- Incidencia: 1-35%
- Etiológia: Megnövekedett fibrinolytikus aktivitás
  - Fiziológiás: traumának kitett csont a forrása
  - Nem fiziológiás: bakteriális termékek (*Treponema denticola*)
- Rizikófaktorok:
  - Fogeltávolítás nehézsége, a csontot ért trauma, lebenyképzés
  - Az orvos tapasztalatlansága
  - Bölcsességfog (önálló rizikó faktor?)
  - Fogamzásgátlók szedése (plazminogén)
  - Nem (nőkben gyakoribb)
  - Dohányzás (szisztémás, lokális)
  - Rossz szájhigiéné
  - Életkor (idősebbekben gyakoribb)
  - nem tekinthető prediszponáló faktornak a vazokonstriktor tartalmú érzéstelenítők, negatív nyomás (szívószállal történő ivás, a seb szívogatása), és a különböző típusú lebenyek és varratok alkalmazása.

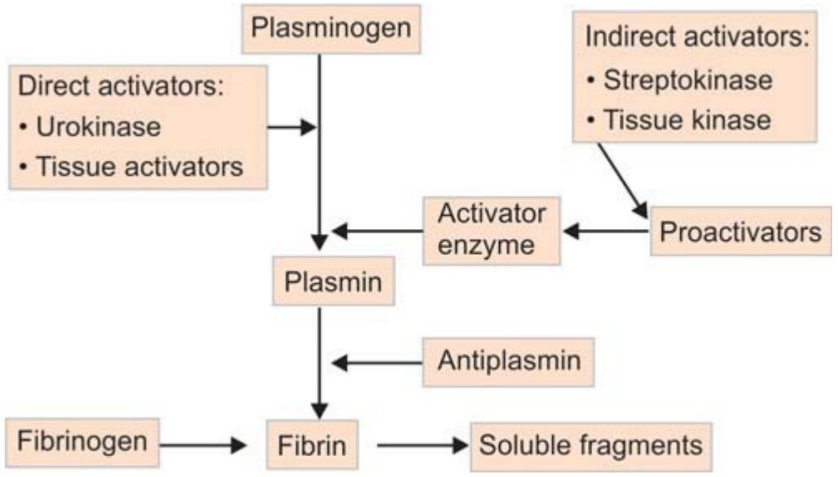

Fig. 1: Pathogenesis of AO[4]

Gowda et al Dry Socket (Alveolar Osteitis): Incidence, Pathogenesis, Prevention and Management January 2013 Journal of Indian Academy of Oral Medicine and Radiology 25(3):196-199Taberner-Vallverdú, M., M.Á. Sánchez-Garcés, and C. Gay-Escoda, *Efficacy of different methods used for dry socket prevention and risk factor analysis: A systematic review.* Medicina oral, patologia oral y cirugia bucal, 2017. **22**(6): p. e750-e758.

M. O. Sharif, B. E. S. Dawoud, A. Tsichlaki & J. M. Yates. Interventions for the prevention of dry socket: an evidence-based update BDJ 217, 27 - 30 (2014) Published online: 11 July 2014 doi:10.1038/sj.bdj.2014.550

Ostitis alveolare

- Prevenció:
  - –Szisztémás antibiotikumok?
  - –Lokális antibiotikumok?
  - –Klórhexidines öblítés
  - –A seb alapos átöblítése steril fiziológiás sóoldattal
  - –Atraumatikus extractio
- Kezelés
  - –Tüneti: fájdalomcsillapítás önmagában
  - –Sebészi: a nekrotikus szövettörmelék eltávolítása, a sebszélek felfrissítése helyi érzéstelenítésben
  - –Konzervatív: csíkozás (a seb másodlagosan gyógyul)
  - „Apernyl”, „Alvogyl”, iodoform, betadine, Chlumsky-soll

Kolokythas A, Olech E, Miloro M. Alveolar Osteitis: A Comprehensive Review of Concepts and Controversies. International Journal of Dentistry Volume 2010, Article ID 249073, 10 pages doi:10.1155/2010/249073

Esetismertetés 14.0

A beteg étkezések után nyilalló fájdalomra és duzanatra panaszkodik a submandibuláris régióban.

Láza nincs

Deszkakemény duzzanat

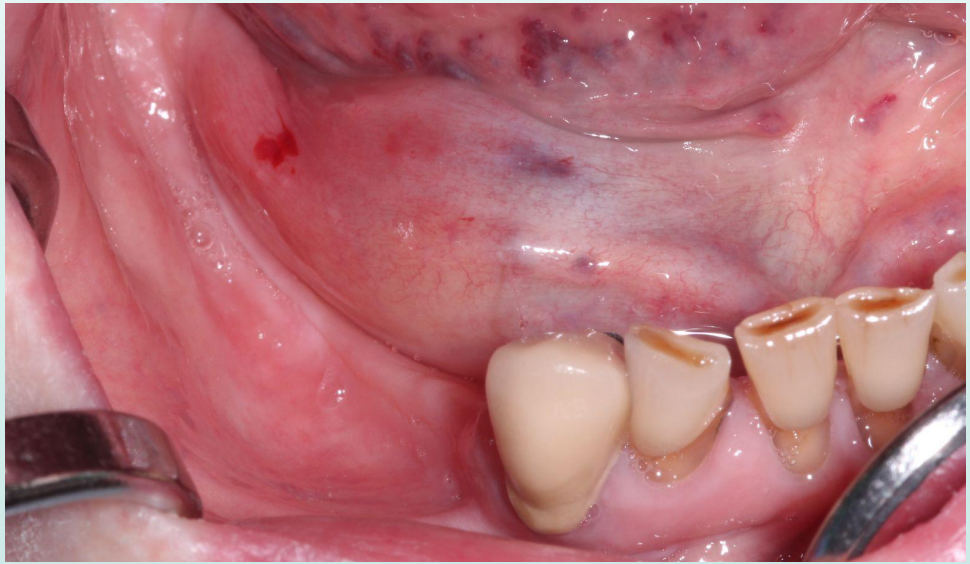

Nyálkő eltávolítása

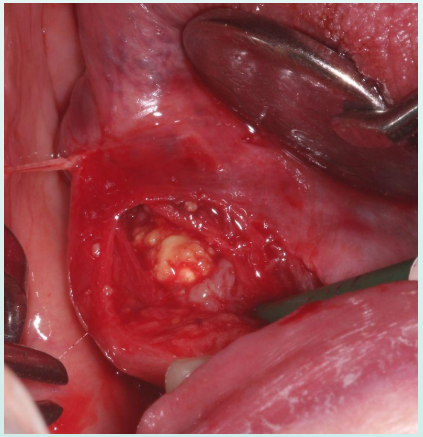

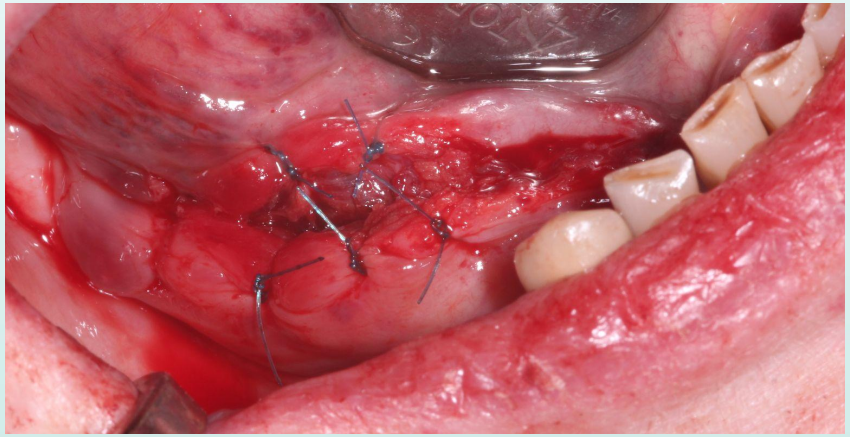

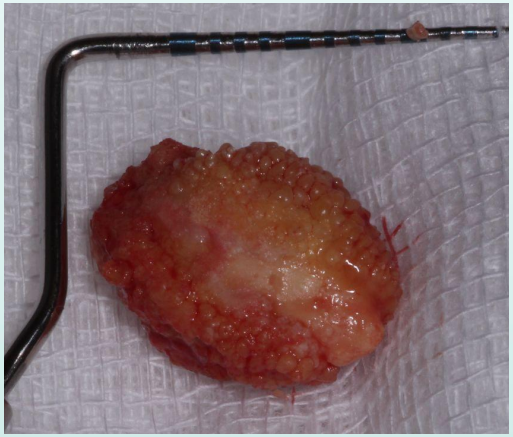

Nyálmirigy gyulladások

Sialoadenitis acuta suppurativa

1.Idős, legyengült, kiszáradt betegeknél fordul elő.

2.A fertőzés a szájüreg felől retrográd módon történik.

3.Tünetek: általános tünetek, általában egyoldali, az érintett nyálmirigy feletti, fájdalmas duzzanat, bőrpír, a nyálmirigyből préselésre opálos, zavaros nyál vagy genny ürül.

4.Kezelés: empirikus, célzott antibiotikus terápia, nyálmirigytermelés növelése: savanyú ételek italok, nagy mennyiségű folyadékbevitel (legalább 4l naponta)

Ephrat M. Acute parotitis

Sialoadenitis chronica

1.Valamilyen háttérbetegség miatt alakul ki (diabetes, alkoholizmus).

2.Akut exacerbációjának tünetei megegyeznek a parotits acuta suppurativa-val.

3.A nyálmirigy acinusainak atrophiájához, funkciócsökkenéshez vezet.

Nyálkövesség, sialolithiasis

•A nyálmirigy kivezetőcsövében képződő kövek mechanikus (colica salivalis) és gyulladásos következményekhez (acut sialoadenitis) vezetnek.

•Rtg felvételen negatív vagy pozitív rtg árnyékot adnak, vagy nem ábrázolódnak.

•Lokalizáció: submandibuláris mirigy (kanyargós hosszú kivezetőcsó) 83%, parotis 10%, sublingualis mirigy 7%

•Kezelés: A submandibularis mirigy sialolithiasisa esetén inkább a sebészi, parotis esetén inkább konzervatív kezelés célravezető.

1.Konzervatív kezelés Antibiotikum, simaizom-görcsoldó, savanyú ételek, italok, folyadékbevitel megnövelése.

2.Sebészi kezelés, Sialoendoscopia, laser

Lágyrészsérülések

- Helyi érzéstelenítés/általános anaesthesia a sebzés mértékétől függően.
- Akrákon adrenalin tartalmú érzéstelenítőket nem alkalmazhatunk.
- Seb átmosása (3% H_2O_2, „Betadin”, 1-2‰ chlorhexidin), tisztítása, idegentestek eltávolítása.
- Sebtoilett: elhalt szövetek eltávolítása
- Sebzárás:
  - Vérzéscsillapítás (kauterizálás, arteriák lekötése)
  - Idegentestek eltávolítása
  - Elhalt szövetek eltávolítása
  - Sebszélek pontos egyesítése (réteges zárás, feszülésmentes zárás)
  - Holttér esetén szívodrain alkalmazása

    Az arc bőrsebeihez atraumatikus varróanyagot használunk (4-0, 5-0, 6-0 monofil)

    Mély rétegekben felszívódó varróanyagok használata.

    Nem hagyunk arcsebet per secundam gyógyulni!

    Bőrhiány pótlása helyi lebenyekkel, bőrtranszplantációval.

A temporomandibularis izület sürgősségi ellátását igénylő állapotai

- Luxatio
  anterior,
  posterior,
  lateralis
- Subluxatio
- Recidiváló luxatio
- Habituális luxatio
- Megfelelő műfogással reponáljuk az izületet.
  - Hippokrátészi módszer,
  - Wrist pivot
  - Ardehli és mtsai
  - Awang és mtsai
- Hosszabb ideje fennálló luxatiok esetén fájdalomcsillapítás, izomlazítók adása. Előfordul, hogy a reponálás csak bódításban, altatásban lehetséges.

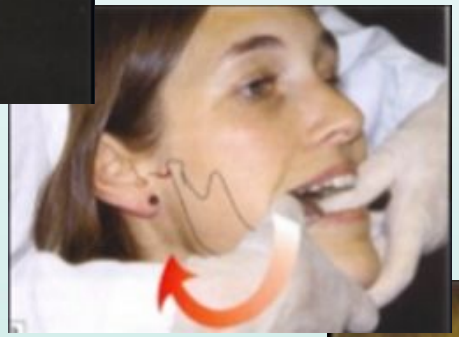

From MS. of APOLLONIUS OF KITIUM, of Ninth Century Copied from pre-christian original http://www.mlahanas.de/Greeks/Texts/Books/MedicinePart.html

Az arc- állcsonttörések sürgősségi ellátása

- Közvetlen életveszély elhárítása
- Szabad légutak biztosítása (vér, véralvadék, idegentest, fogpótlás)
- Vérzéscsillapítás
- Törvégek rögzítése parittyakötéssel
- Sérült intézménybe szállítása
- Eszméletvesztéssel járó fejsérülések neurológiai kivizsgálása

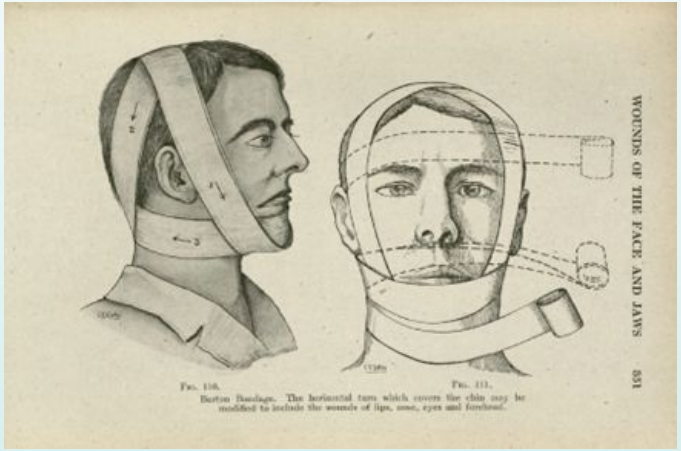

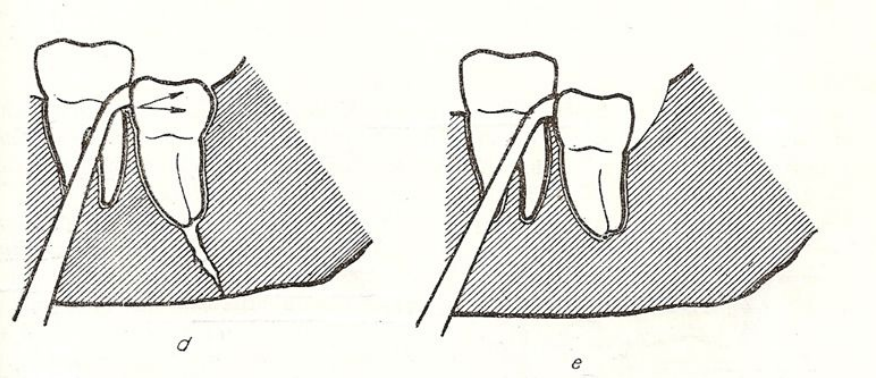

https://collections.countway.harvard.edu/onview/files/original/89e83b7461acc9fa9f8cb535cf6e0cc0.jpg

Szabó Jenő. Ambuláns szájsebészet. Második javított és bővített kiadás. Medicina könyvkiadó, Budapest 1975.

Konklúzió

Széleskörű általános fogászati ismeretek, ajánlások, guidelenok ismerete szükséges.

Szorongó, fáradt betegek ellátása, helyes kommunikáció

Praxismanagement

Csapatmunka