



Semmelweis Egyetem Fogorvostudományi Kar
Fogászati és Szájsebészeti Oktató Intézet

igazgató: Dr. Németh Orsolya PhD. egyetemi docens

<http://semmelweis-egyetem.hu/fszoi/>

<https://www.facebook.com/fszoi>

Fogpótlástan Szakvizsga Esetbemutató

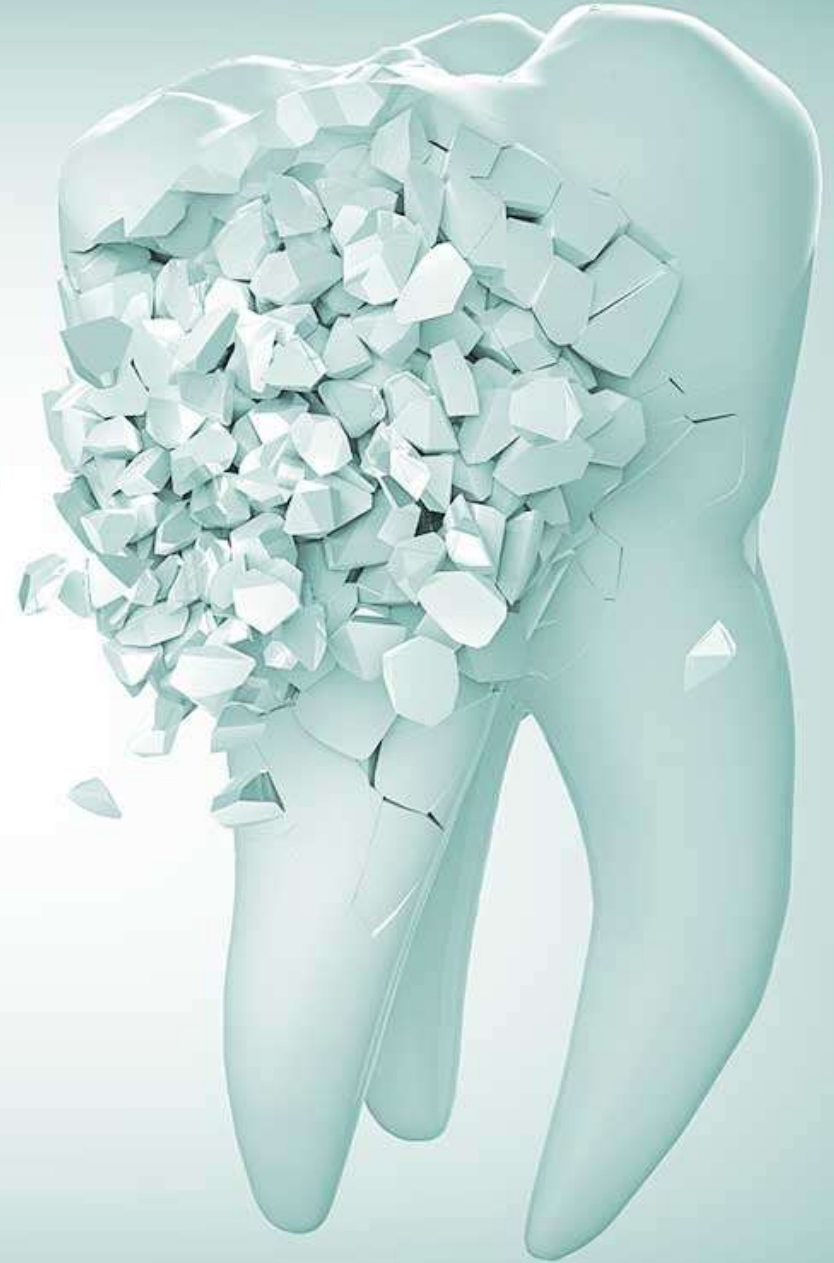Implantátumon elhorgonyozott átmenőcsavaros rögzítésű szülő korona készítése

Vizsgáló: dr. Kurucz Imola Anna

Tutor: Dr. Katona István

Mentor: Dr. Németh Orsolya PhD. egyetemi docens

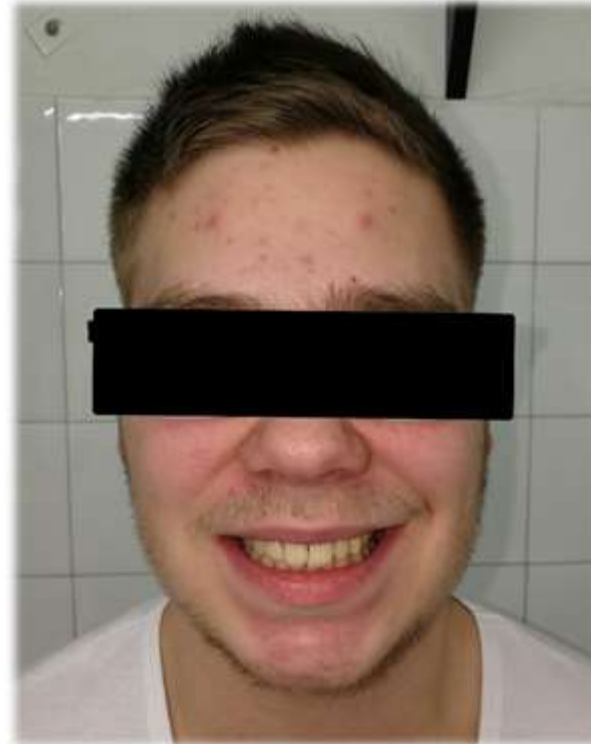Kezelés ideje: 2018.10.09. – 2019.02.07.



Oktatás, kutatás, gyógyítás: 250 éve az egészség szolgálatában

A páciens bemutatása

- A páciens 20 éves, férfi
- Foglalkozása: tanuló



A fogorvosi vizsgálatra érkezés indoka

- A páciens bal felső 3-as perzisztáló tejfog helyére beültetett implantátumra szeretne koronát.

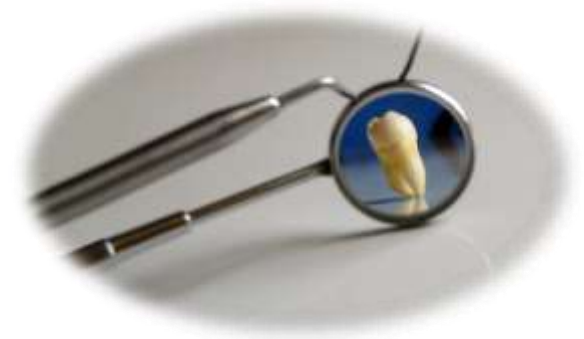Általános anamnézis

- A fogászati kezelést befolyásoló tényezők nincsenek
- Semmilyen gyógyszert nem szed
- Allergiáról nem tud
- Egészségre káros szokásai nincsenek



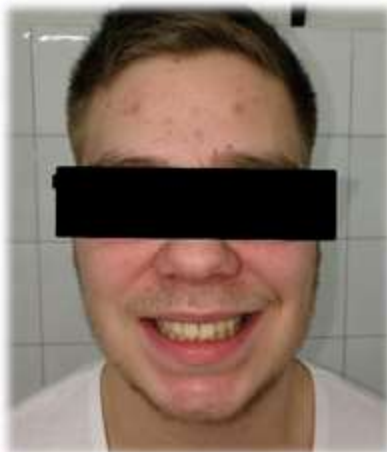Fogászati anamnézis

- Viselt fogpótlása nincsen
- Fogszabályozó kezelésben részesült: 2016. ápr. – 2017. aug.
- Korábbi extractiók: bölcsességfogai a fogszabályozó kezelés előtt el lettek távolítva

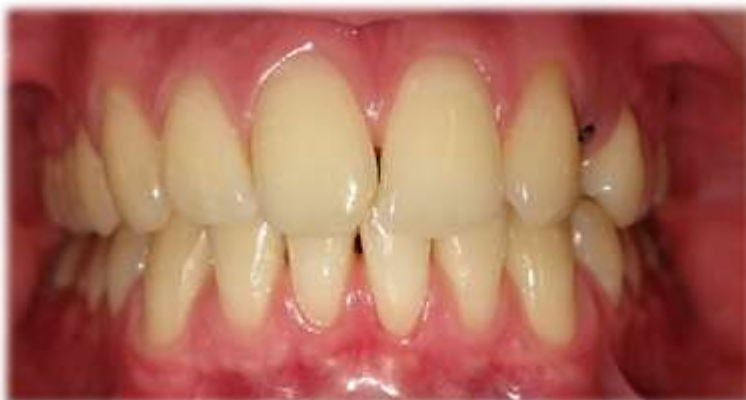

Kiindulási státusz: Arc- és szájfotók

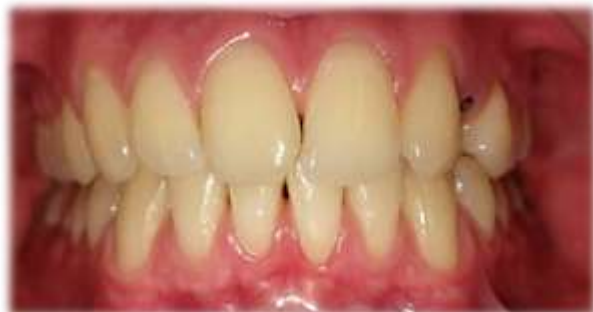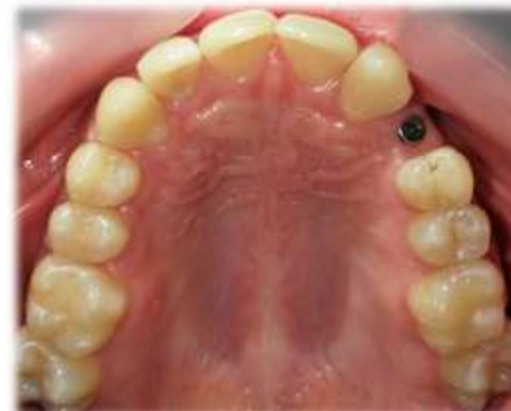Arc – természetes mosoly



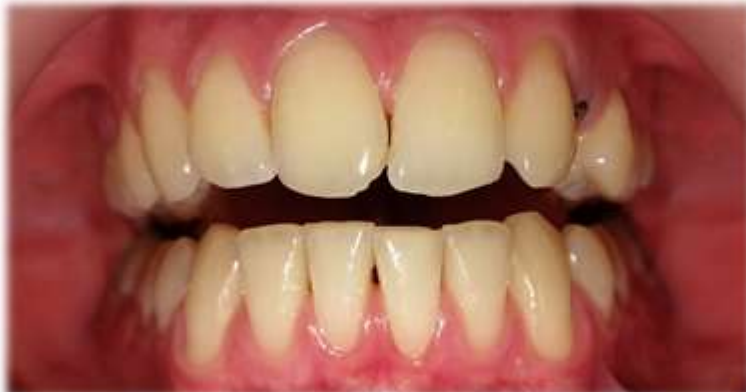IKP



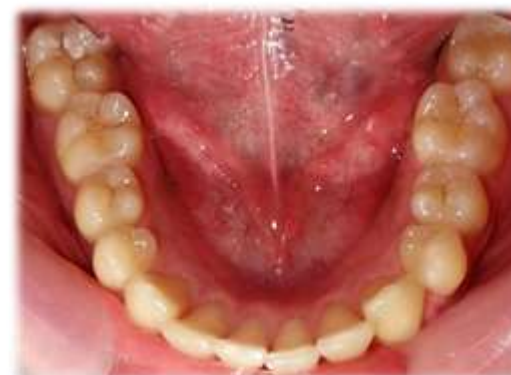Felső fogív



Mosoly



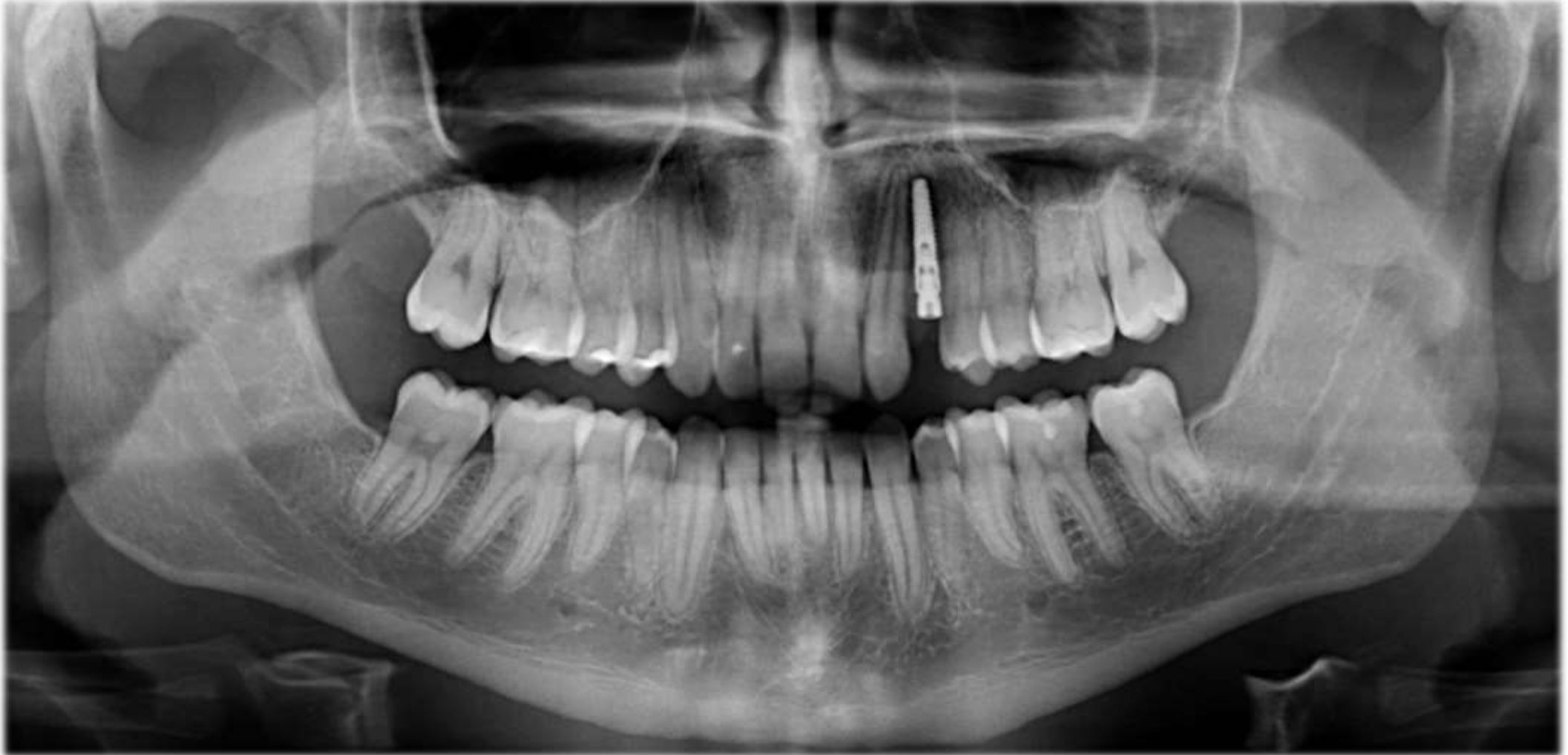Enyhén nyitott



Alsó fogív

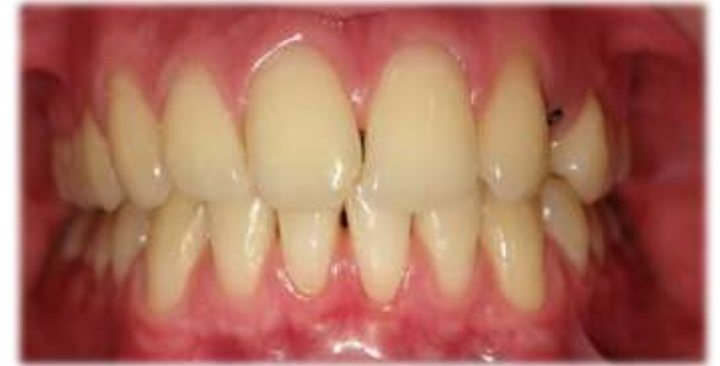Kiindulási státusz Orthopantomogram

2018.10.09..



Fej-, nyak régió vizsgálata, Intraorális vizsgálat

- **Sztomato-onkológiai szűrés:** negatív
- **TMI vizsgálat:** negatív
- **Szájhigiénia:** jó
- **Parodontium állapota:** kóros eltérés nem látható
- **Harapási forma:** eugnath ollóharapás
- **Artikuláció típusa:** csoportvezetés

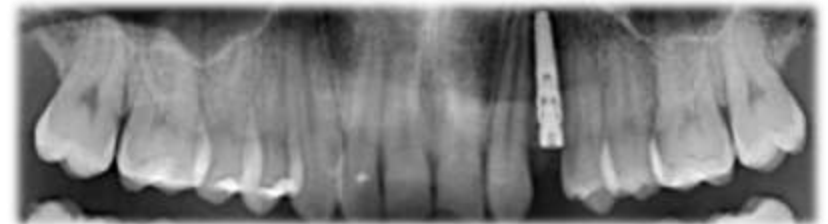
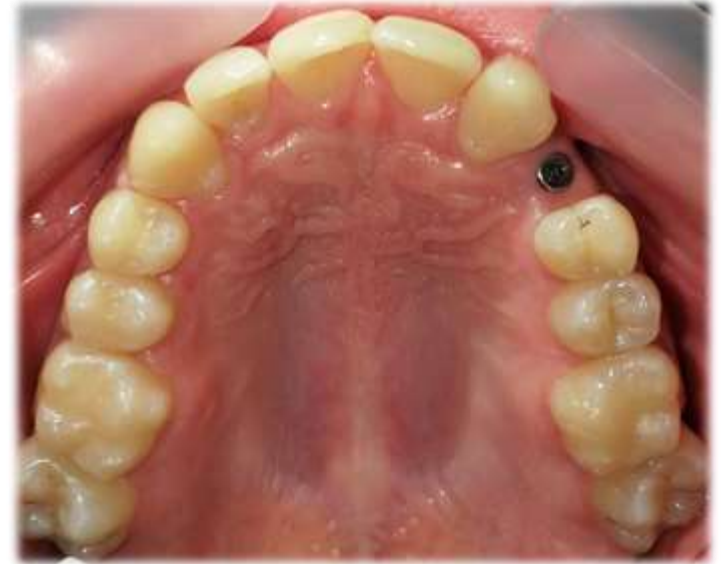

	Dentális	Szkeletális
Transzverzális	nincsen	nincsen
Szagittális	Angle I osztály	nincsen
Vertikális	nincsen	nincsen

Kiindulási státusz

Felső állcsont

- Fábián és Fejérdy-féle protetikai osztály: 1A
- Fogazati státusz:
 - 16, 15, 14, 12, 26 komp. tömés
 - 23 fog helyén Nobel Biocare 3,5 x 13 implantátum

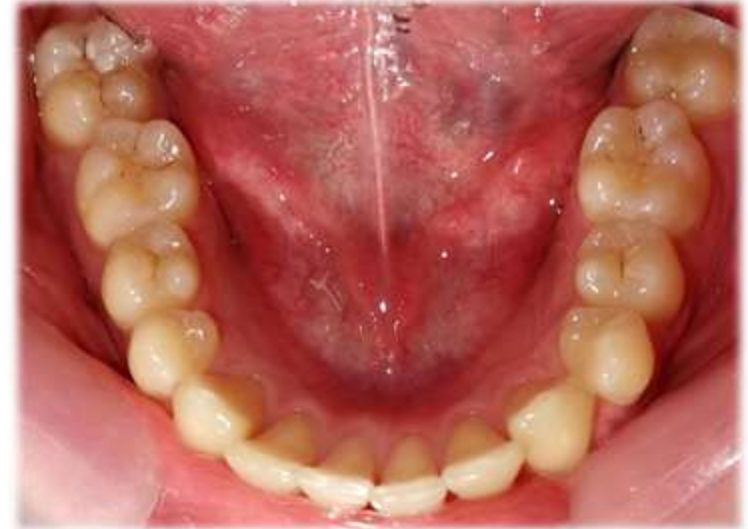

		T	T	T		T				Impl.				T		
8	7	6	5	4	3	2	1		1	2	3	4	5	6	7	8

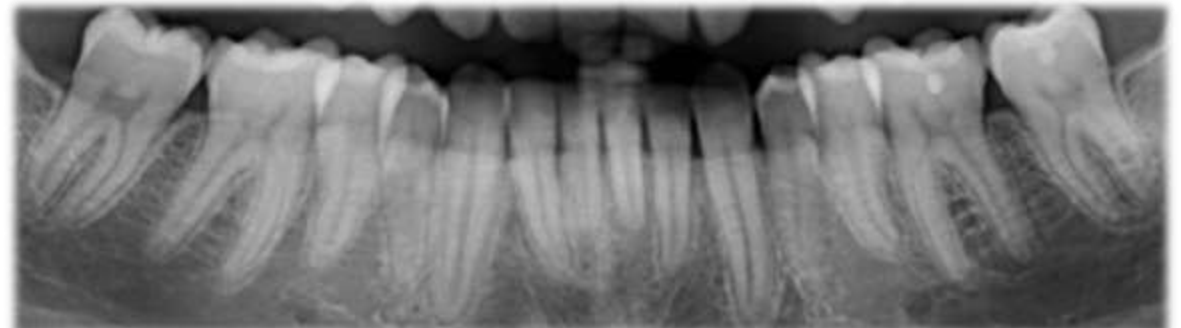
Kiindulási státusz

Alsó állcsont

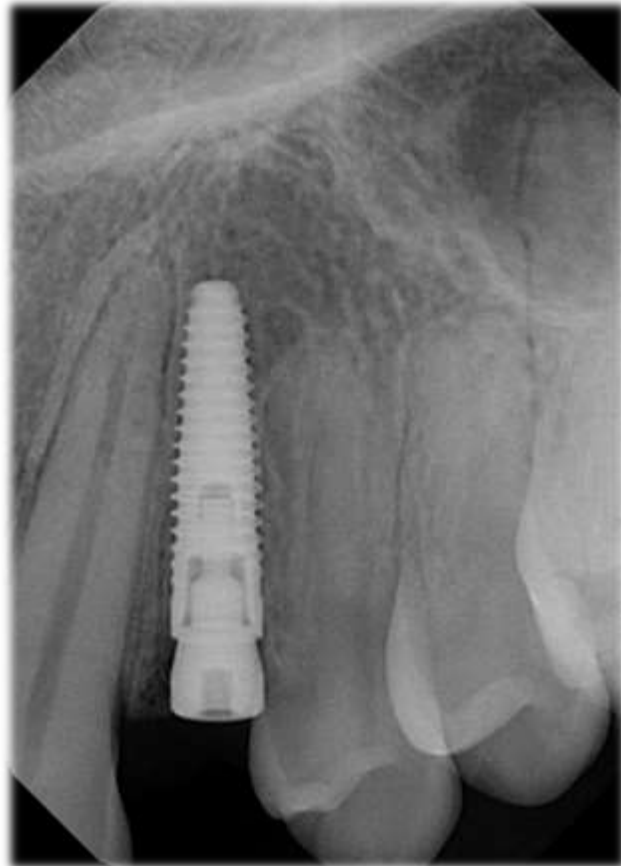
- Fábián és Fejérdy-féle protetikai osztály: 0
- Fogazati státusz:
 - 36, 37 bucc. komp. tömés



8	7	6	5	4	3	2	1		1	2	3	4	5	6	7	8
															T	T



Az implantátum



Az implantátumot behelyezte:

dr. Máté Julianna

dento-alveoláris szájsebész
rezidens

Felügyelte:

Dr. Kivovics Márton

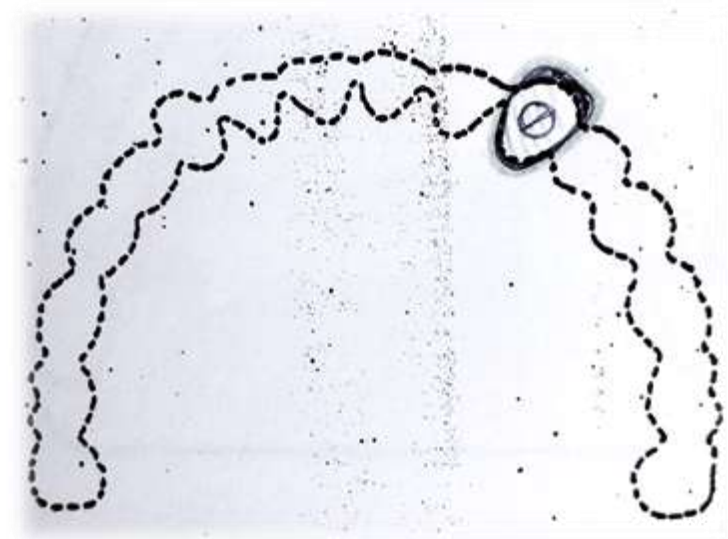
dento-alveoláris szájsebész
szakorvos

23 fog helyének megfelelően: Nobel Biocare 3,5 x 13 implantátum

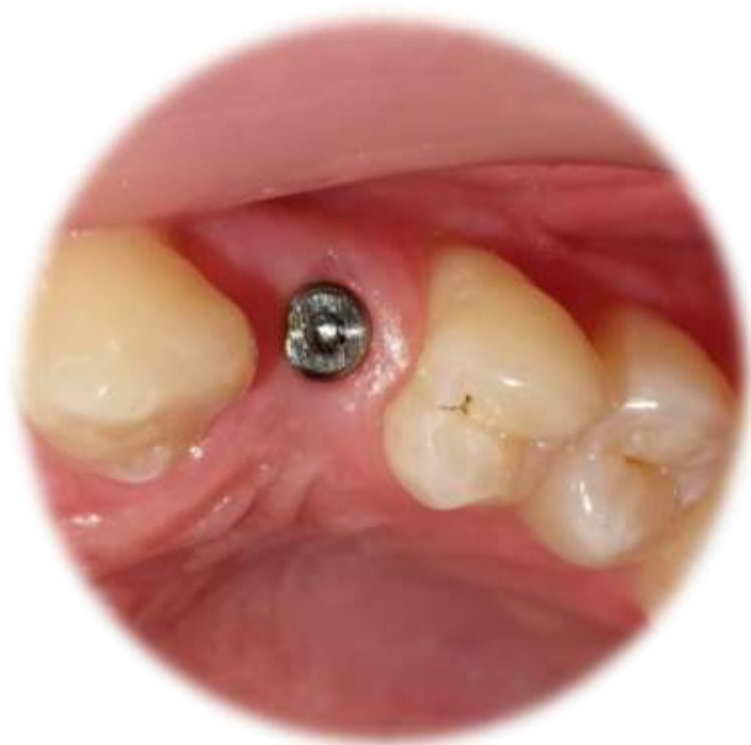Protetikai Kezelési terv

FELSŐ ÁLLCSONT: RÖGZÍTETT FOGPÓTLÁS

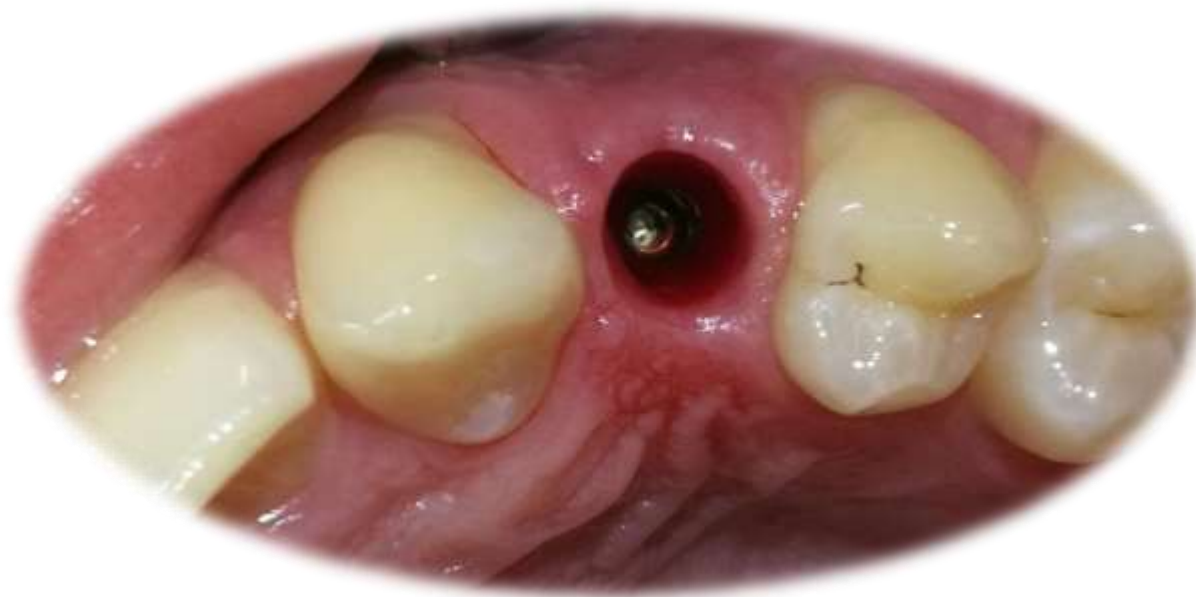- 23 fog helyének megfelelően beültetett implantátumra átmenőcsavaros rögzítésű kerámiával leplezett titán bázisra épített cirkónium felépítmény készítése



Kiindulási állapot

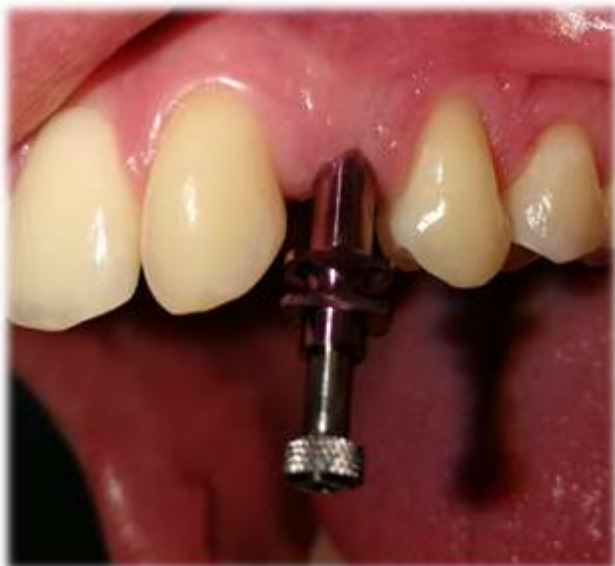

Ínyformázó csavar
(Nobel 3,5mm)

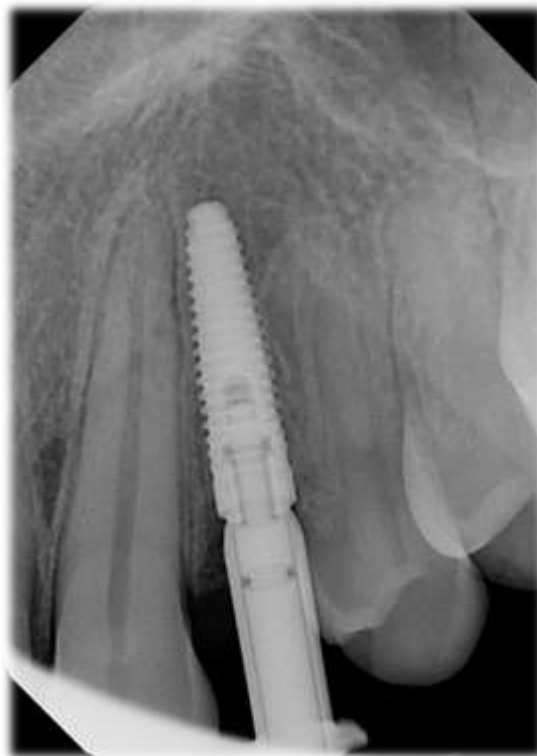

Hámcsatorna

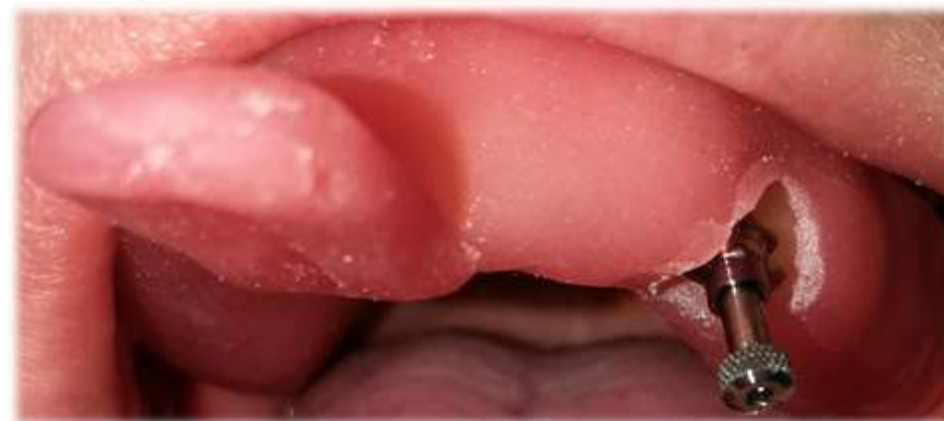Lenyomati fej és lenyomatkanál próbája



Nyitott kanalas lenyomati fej a szájban

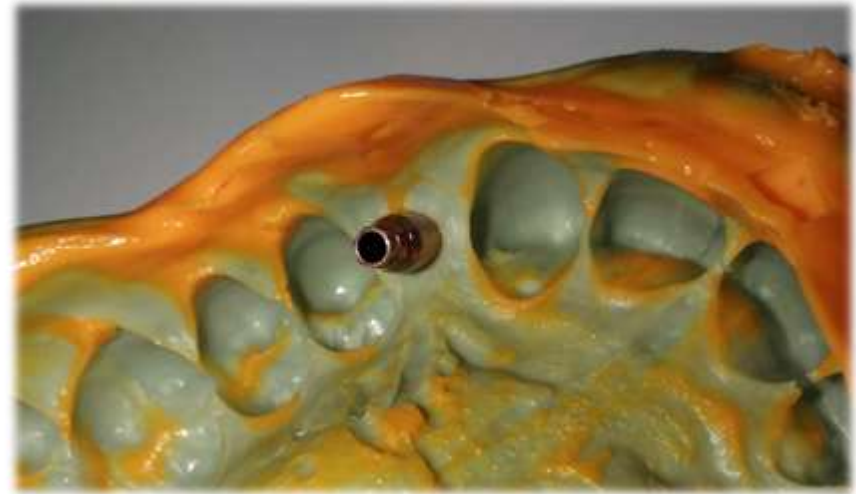
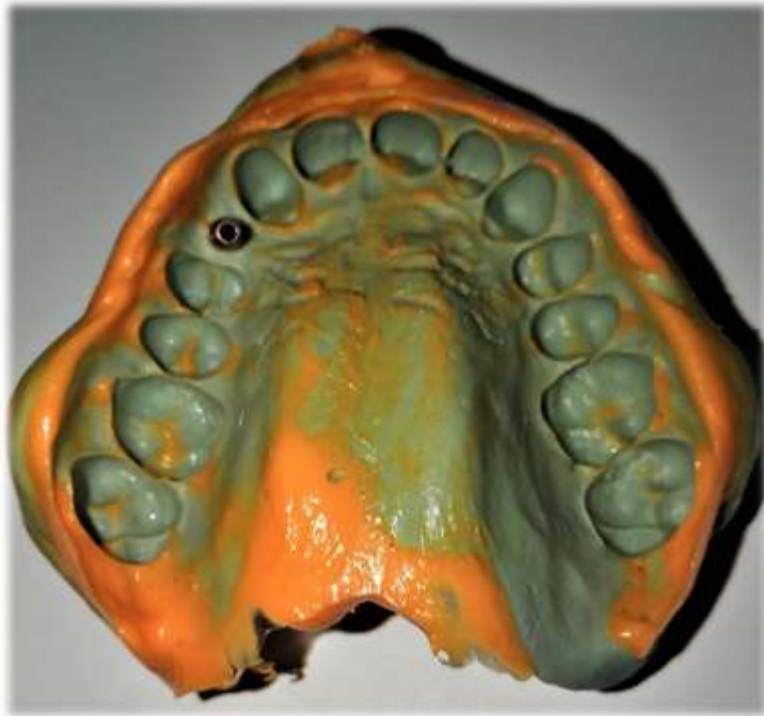
Kontroll röntgen a lenyomati fej illeszkedéséről

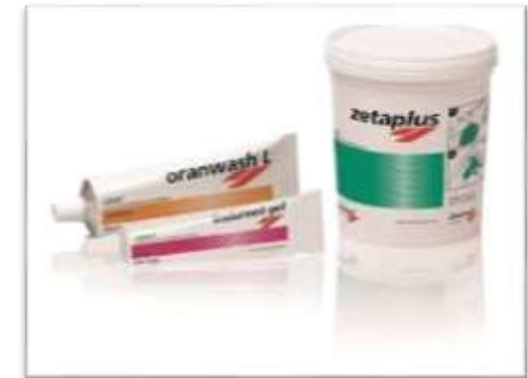

Egyéni kanál nyitottkanalas lenyomatvételhez

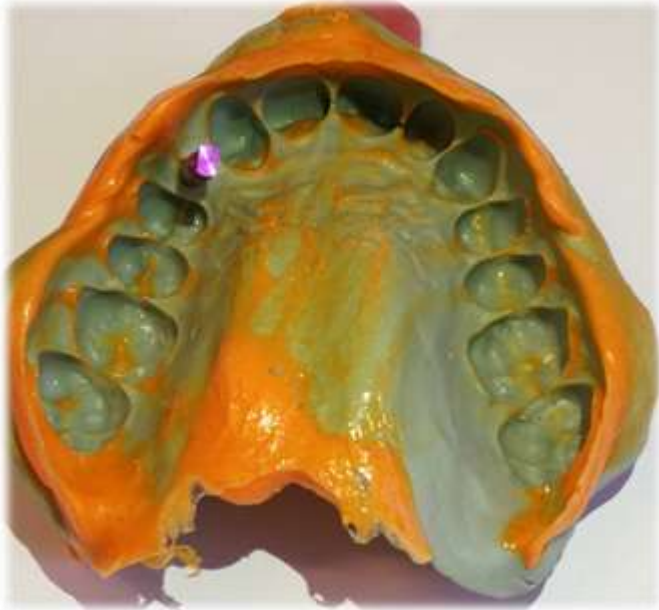Nyitott kanalas lenyomatvéétel I.



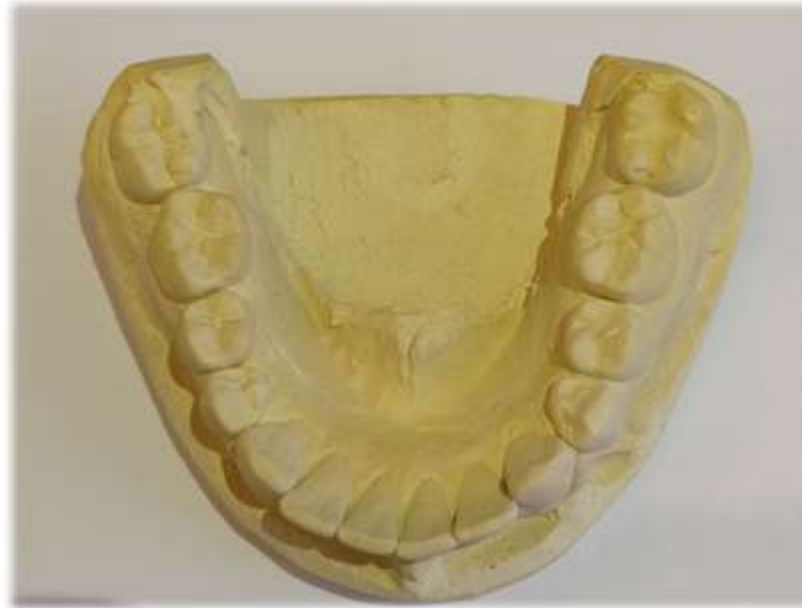Kétfázisú, egyidejű implantációs szituációs lenyomat
(C-szilikon Zetaplus és Oranwash L –Zhermack)



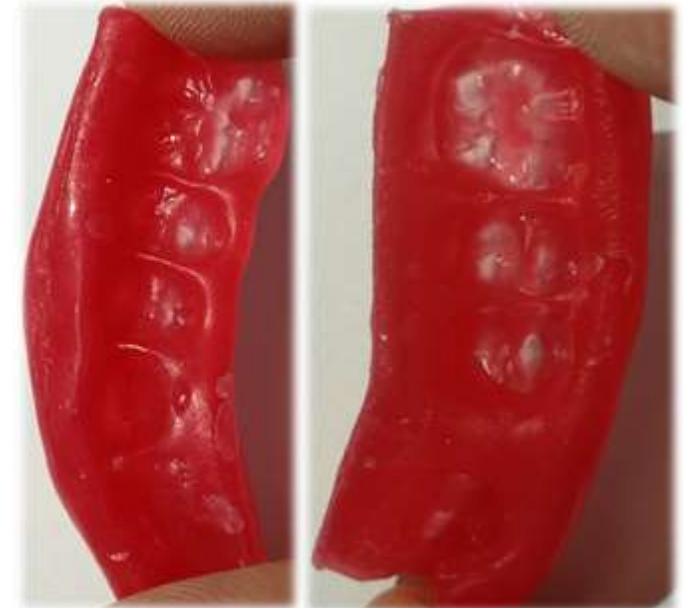Nyitott kanalas lenyomatvéétel II.



A lenyomati fej összeillesztve
a lenyomatban

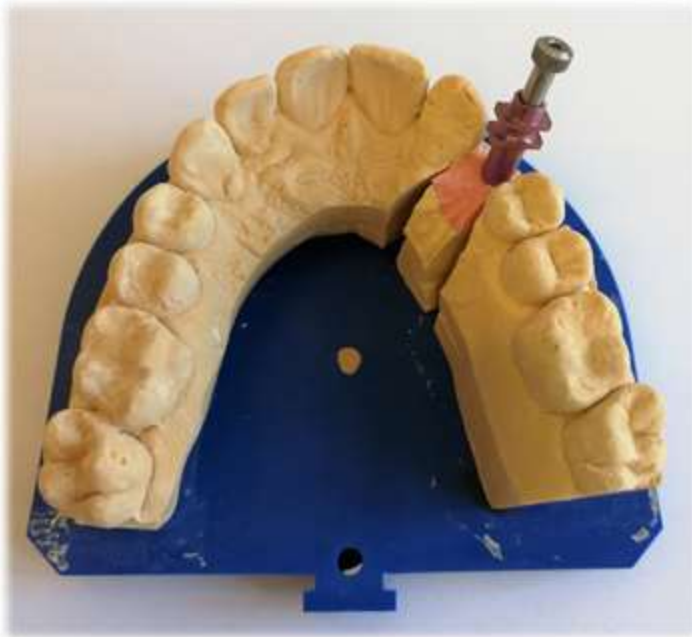

Antagonista minta
(Gipsz)

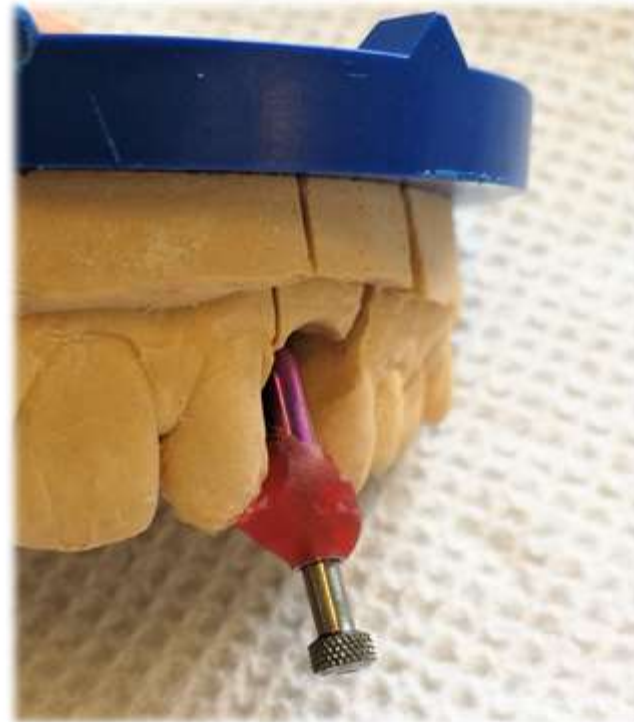


Kulcslenyomat
(viasz)

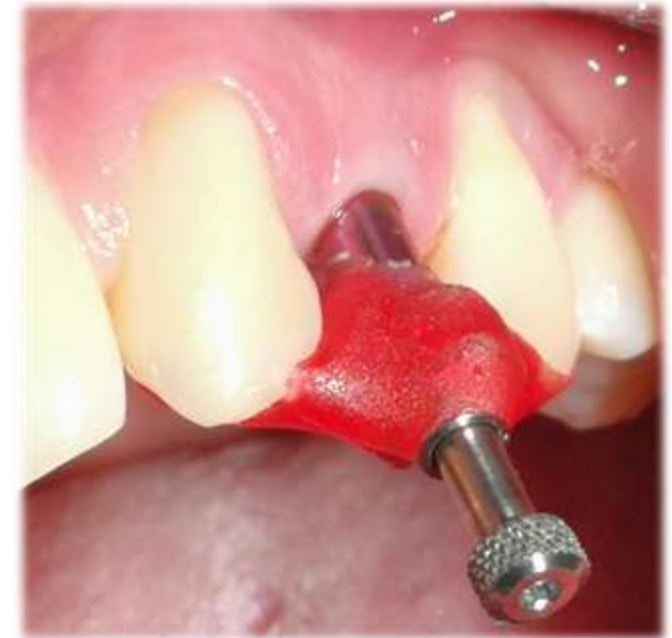A lenyomatban rögzített implantátumpozíció ellenőrzése mintán és a szájban



Lenyomati fej a szekciós mintán



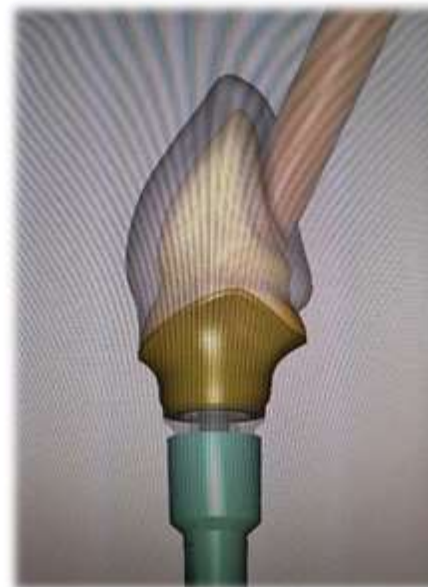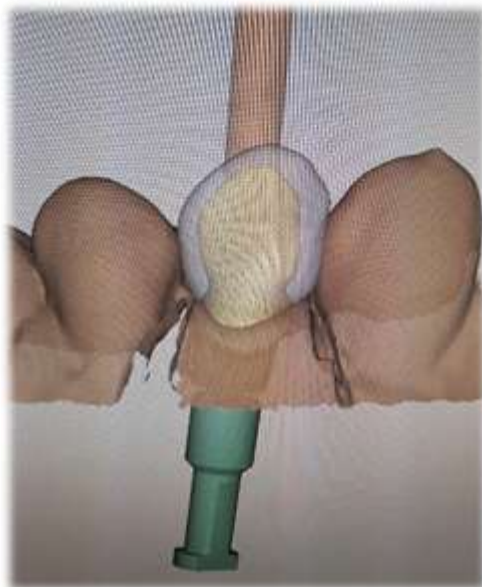
Pozíciórögzítő kulcs a szekciós mintán



Pozíciórögzítő kulcs a szájban

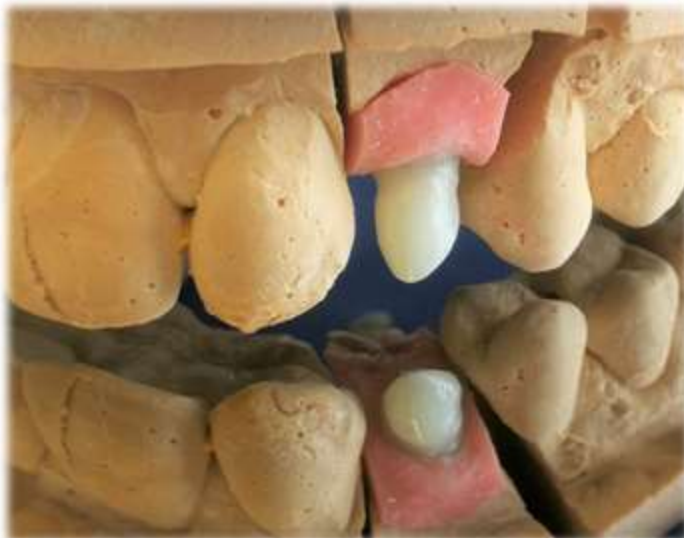Egyéni protetikai fej tervezése

- Csavaros rögzítésű titán bázisra épített monolitikus cirkónium felépítmény kerámiával leplezve (NobelProcera® Angulated Screw Channel Abutment)
- 25° fokos szögeltérés
- A gingivális cirkónium szegély mélyebben és szélesebben fut, így a kerámia leplezéssel lehetséges lesz formázni az ínyt



Protetikai fej ellenőrzése a mintán

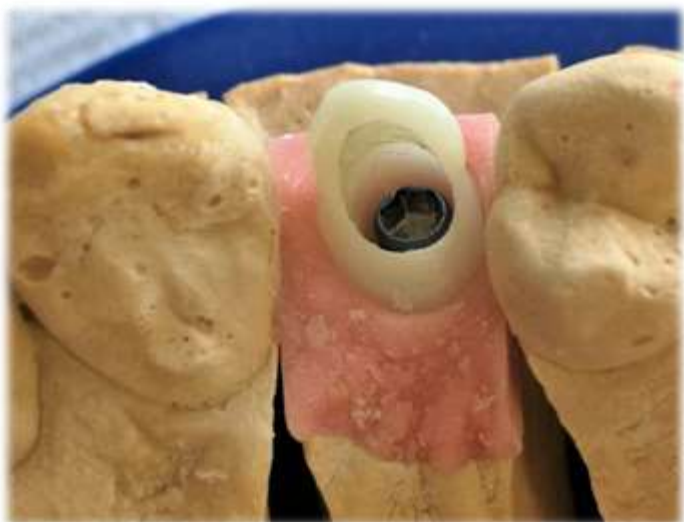Lateralis nézet
Ínymaszkkal



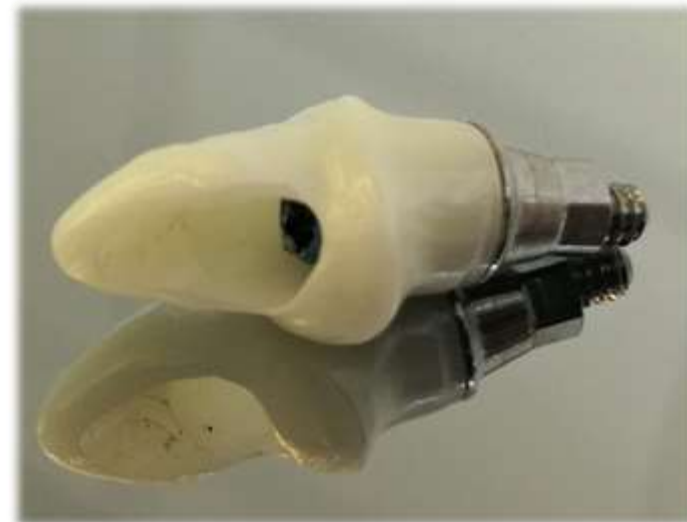Lateralis nézet
Ínymaszk nélkül



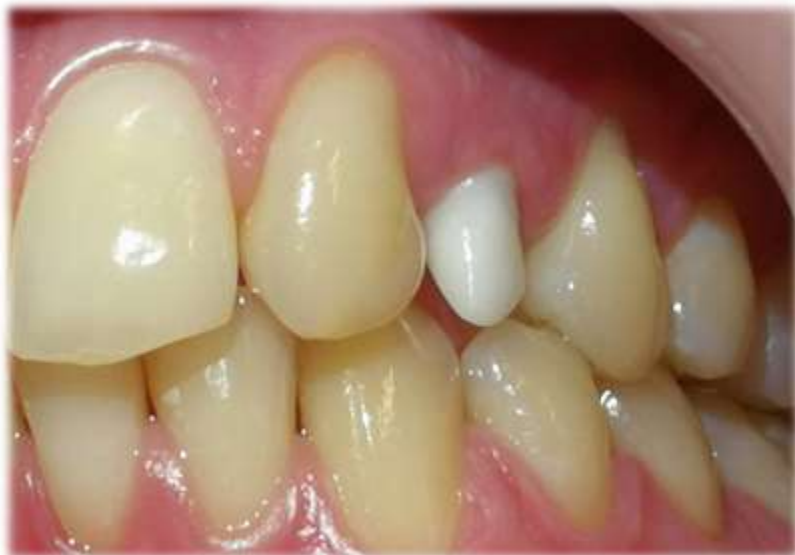Occlusalis nézet



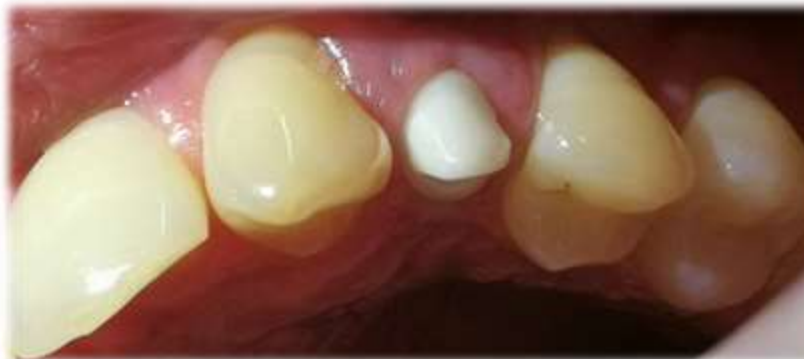Titán bázisra épített
cirkónium
felépítmény



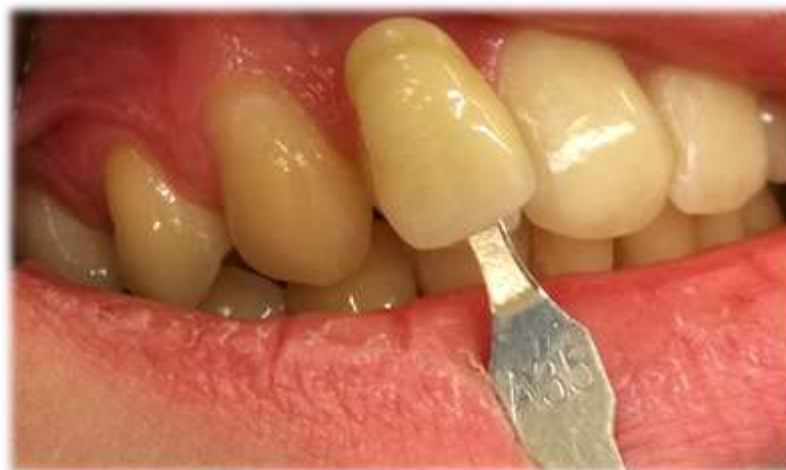Protetikai fej próbája, fogszín meghatározás



Frontalis nézet

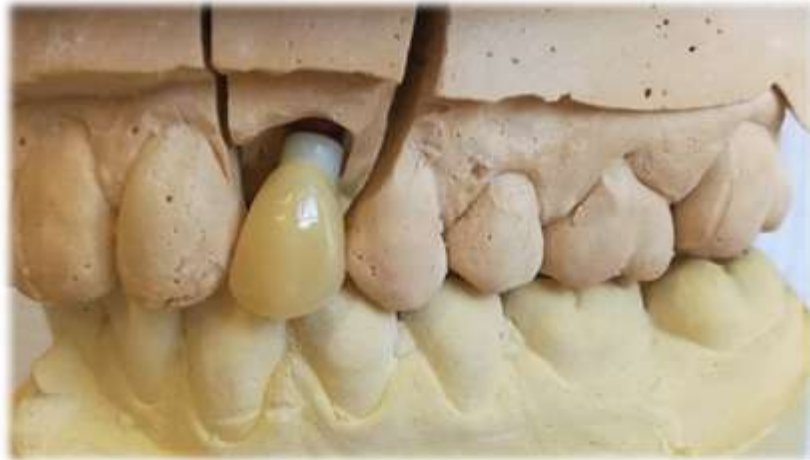

Occlusalis nézet

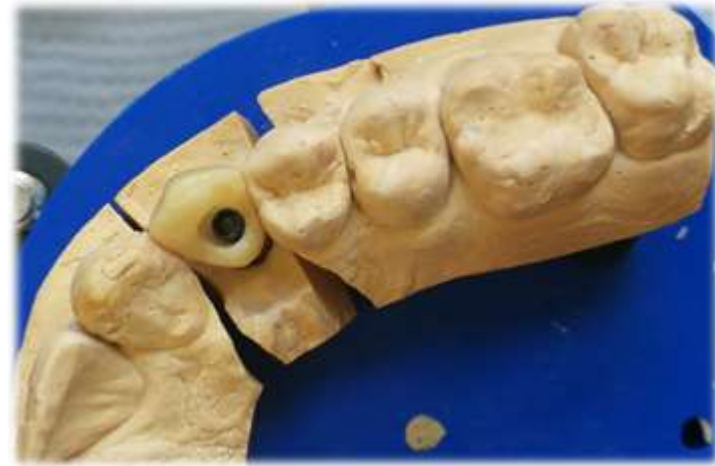

Fogszín: A 3,5
Vitapan® Classical fogszínkulcs

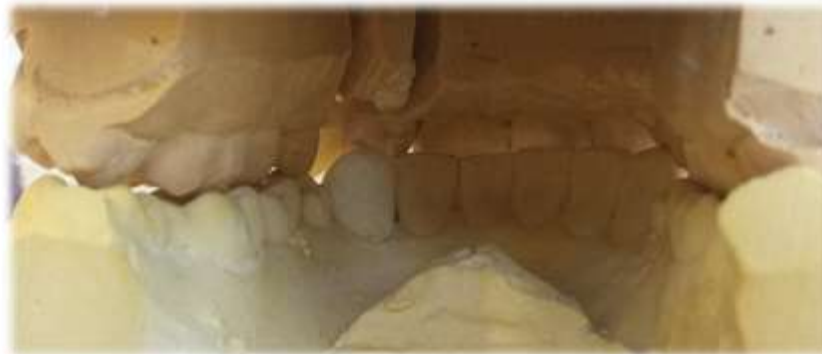Kész korona az artikulátorban és a mintán



Lateralis nézet, IKP

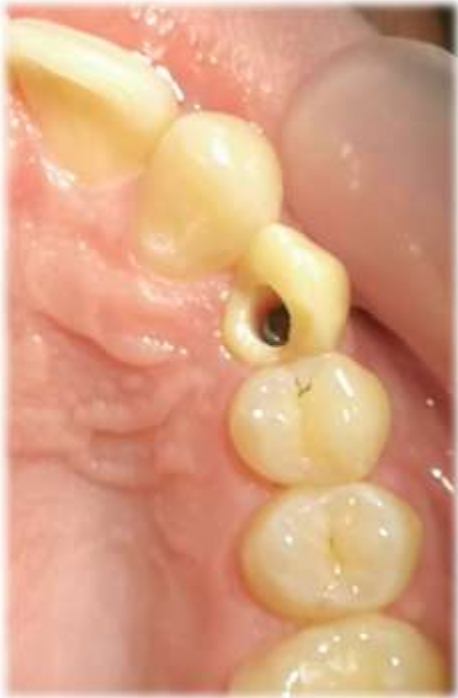

Occlusalis nézet

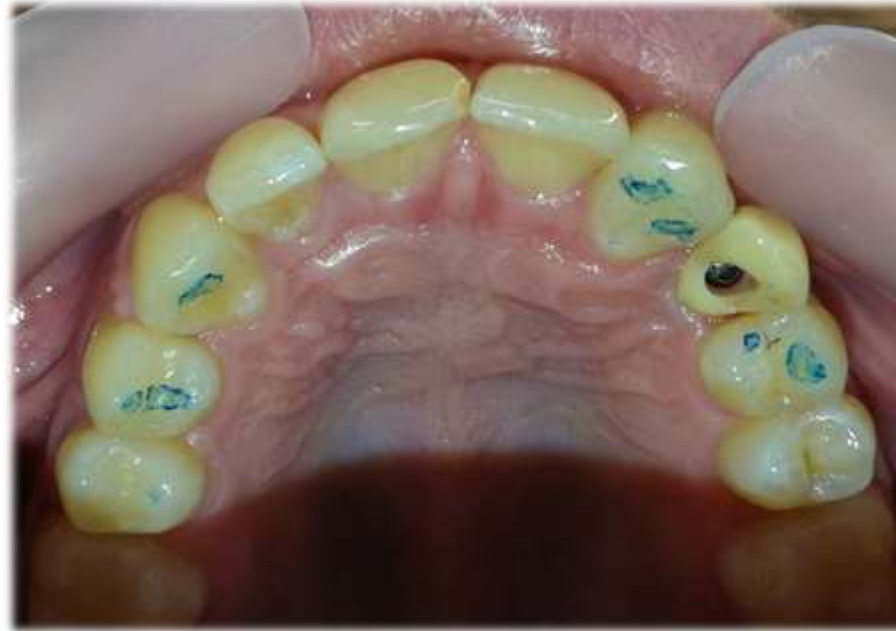

Oralis nézet

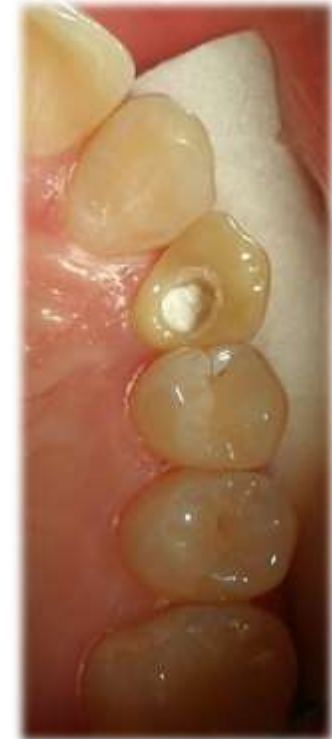Átmenőcsavaros rögzítésű korona átadása



Protetikai fej rögzítése: 35Ncm



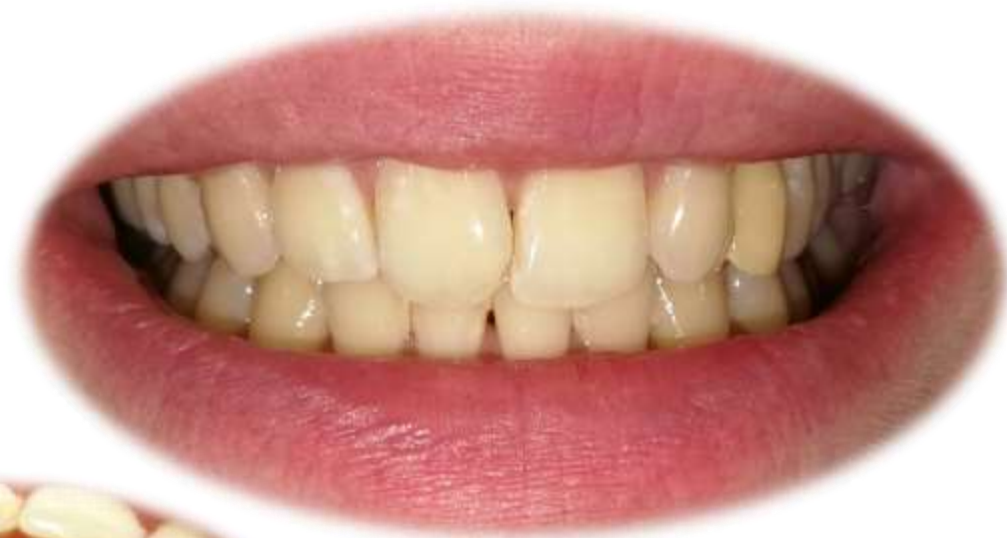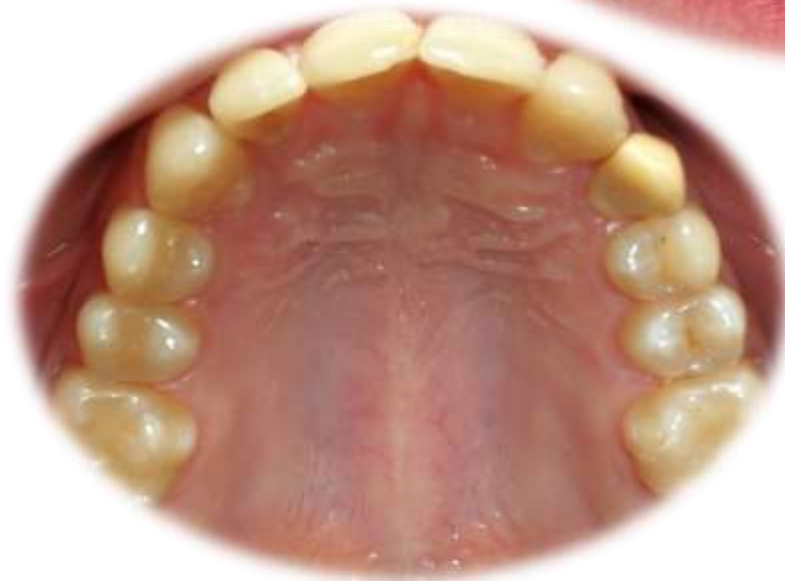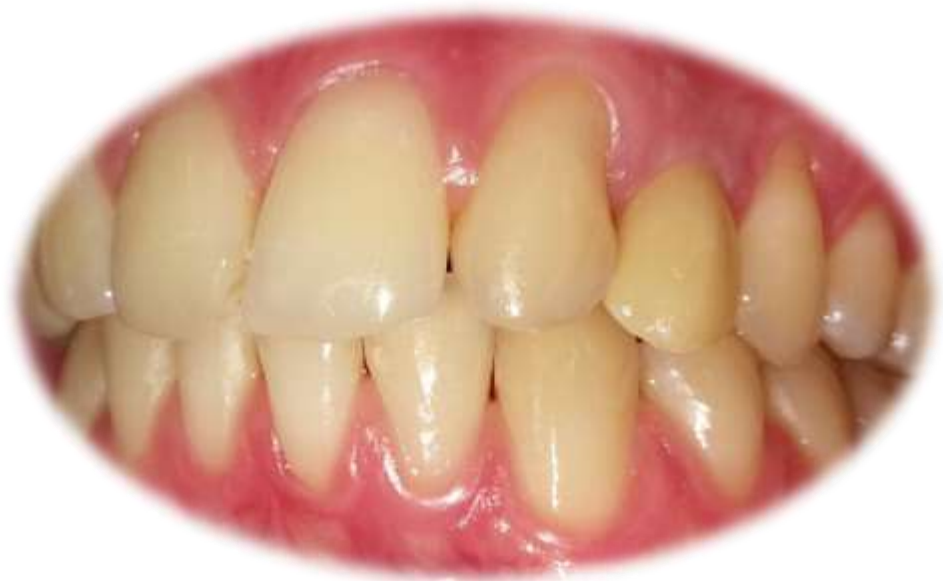Occlusio ellenőrzése



Csavar fedése
teflon szalaggal

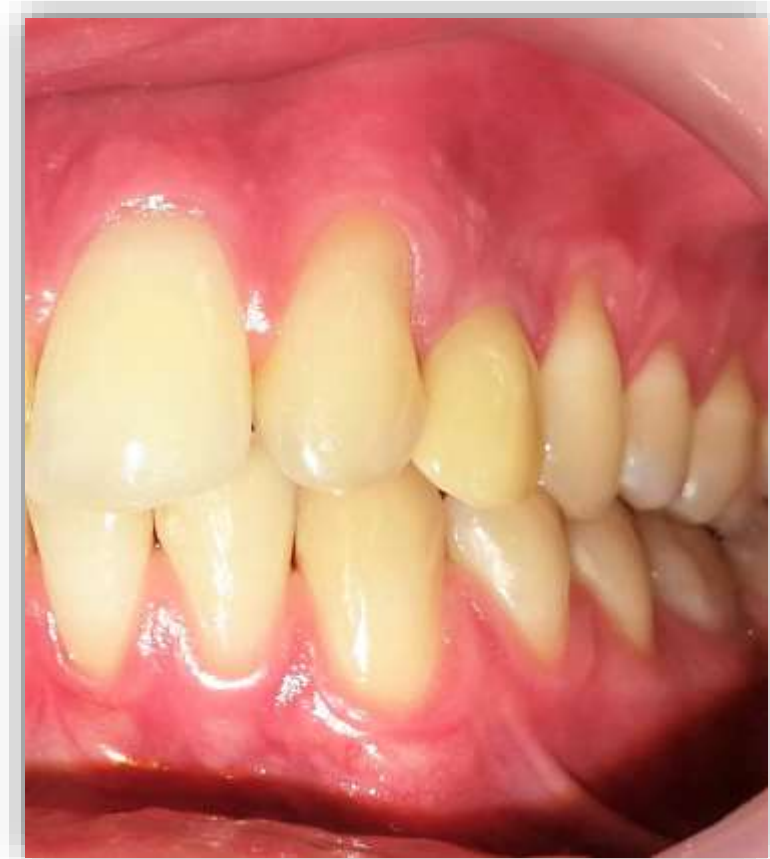Kész korona a szájban

- Instruálás és motiválás
- Fogpótlás tisztításának megtanítása



Rövid távú kontroll (3 hét)

- Ismételt instruálás és motiválás
- A páciens elégedett a fogpótlás esztétikájával
- Nem szeretné a 22 fog helyén lévő szemfog formájának korrekcióját



Hosszú távú kontroll (1,5 év)

- Professzionális szájhygiénés kezelés
- Ismételt instruálás és motiválás
- Státusz ellenőrzése

