



Semmelweis Egyetem Fogorvostudományi Kar
Fogászati és Szájsebészeti Oktató Intézet

igazgató: Dr. Németh Orsolya PhD. egyetemi docens

<http://semmelweis-egyetem.hu/fszoi/>

<https://www.facebook.com/fszoi>

Fogpótlástan Szakvizsga Esetbemutató

Direkt „mosolytervezés”
wax-up, mock-up felhasználásával

Vizsgáló: dr. Kurucz Imola Anna

Tutor: Dr. Katona István

Mentor: Dr. Németh Orsolya PhD. egyetemi docens

Vizsgálat ideje: 2020.08.04.- 2020.08.07.

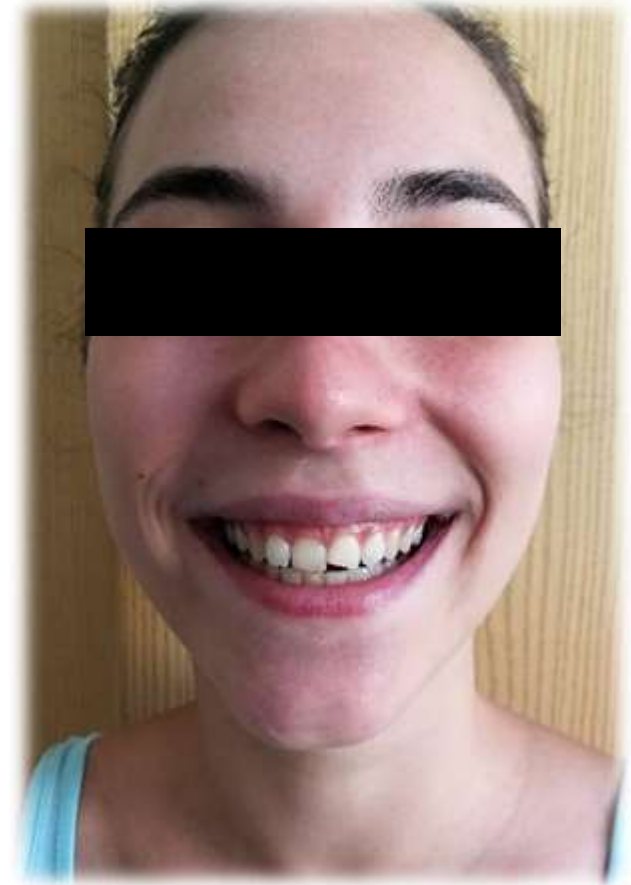

Oktatás, kutatás, gyógyítás: 250 éve az egészség szolgálatában



A páciens bemutatása

- 23 éves, nő
- Foglalkozása: tanuló
- Hobbija: Klarinéton játszik több zenekarban is



A fogorvosi vizsgálatra érkezés indoka

- A páciens bal felső nagymetsző és kismetsző foga korábban egy baleset alkalmával letörött. Többször pótolták már, de mindig nagyon hamar leesett a pótlás. Erre a problémára szeretne egy tartósabb megoldást.

Általános anamnézis

- A fogászati kezelést befolyásoló tényezők nincsenek
- Gyógyszereket nem szed
- Allergia: nincsen
- Egészségre káros szokások: nincsenek

Fogászati anamnézis

- A páciens fogpótlást nem visel, foghiánya nincsen
- Fogszabályozó kezelésben nem részesült
- Rendszeresen jár fogászatra ellenőrzésre

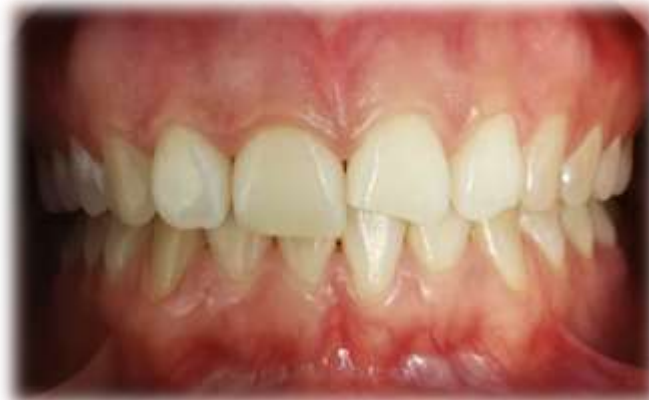

Kiindulási státusz - Arc- és szájfotók

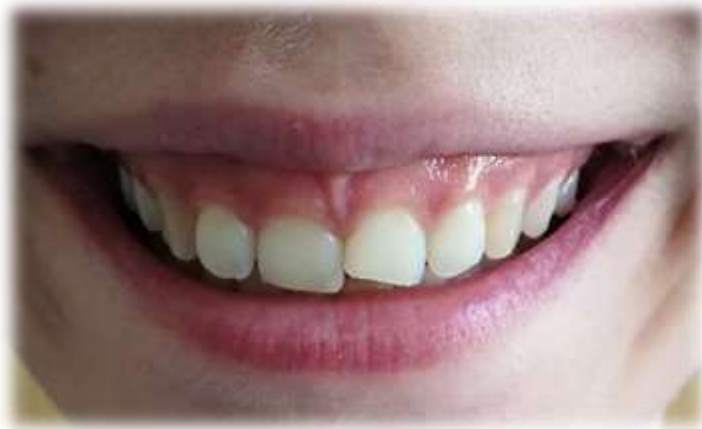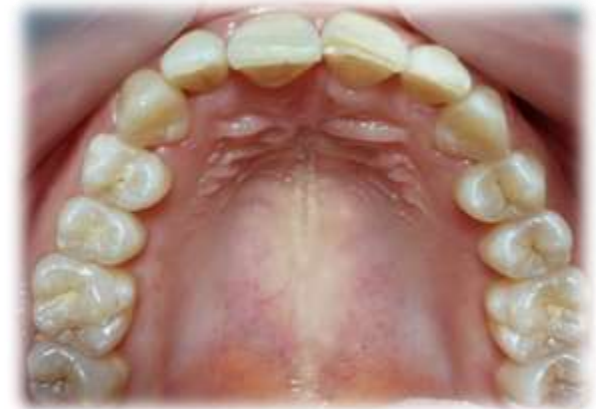Arc – természetes mosoly



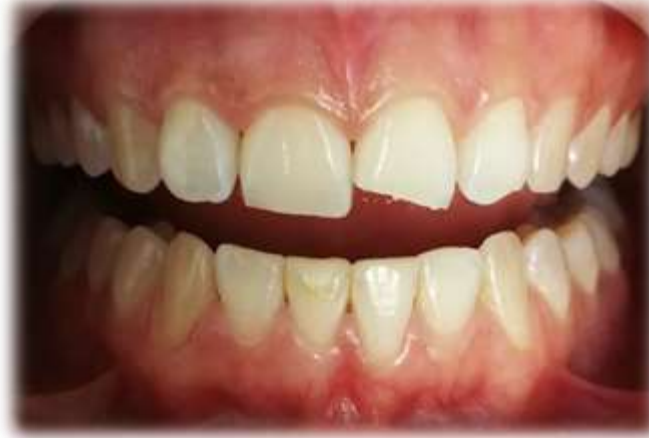IKP



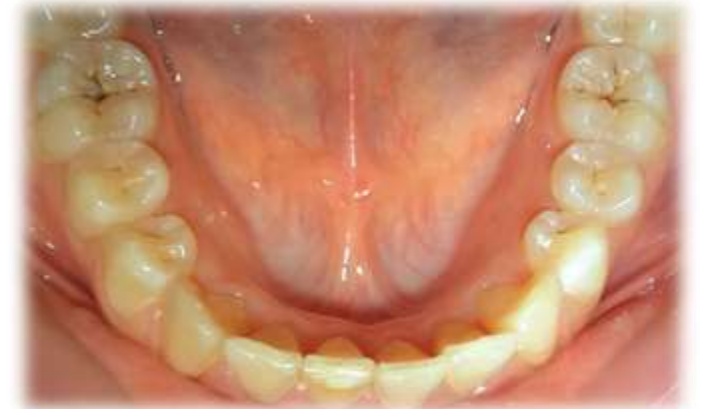Felső fogív



Mosoly



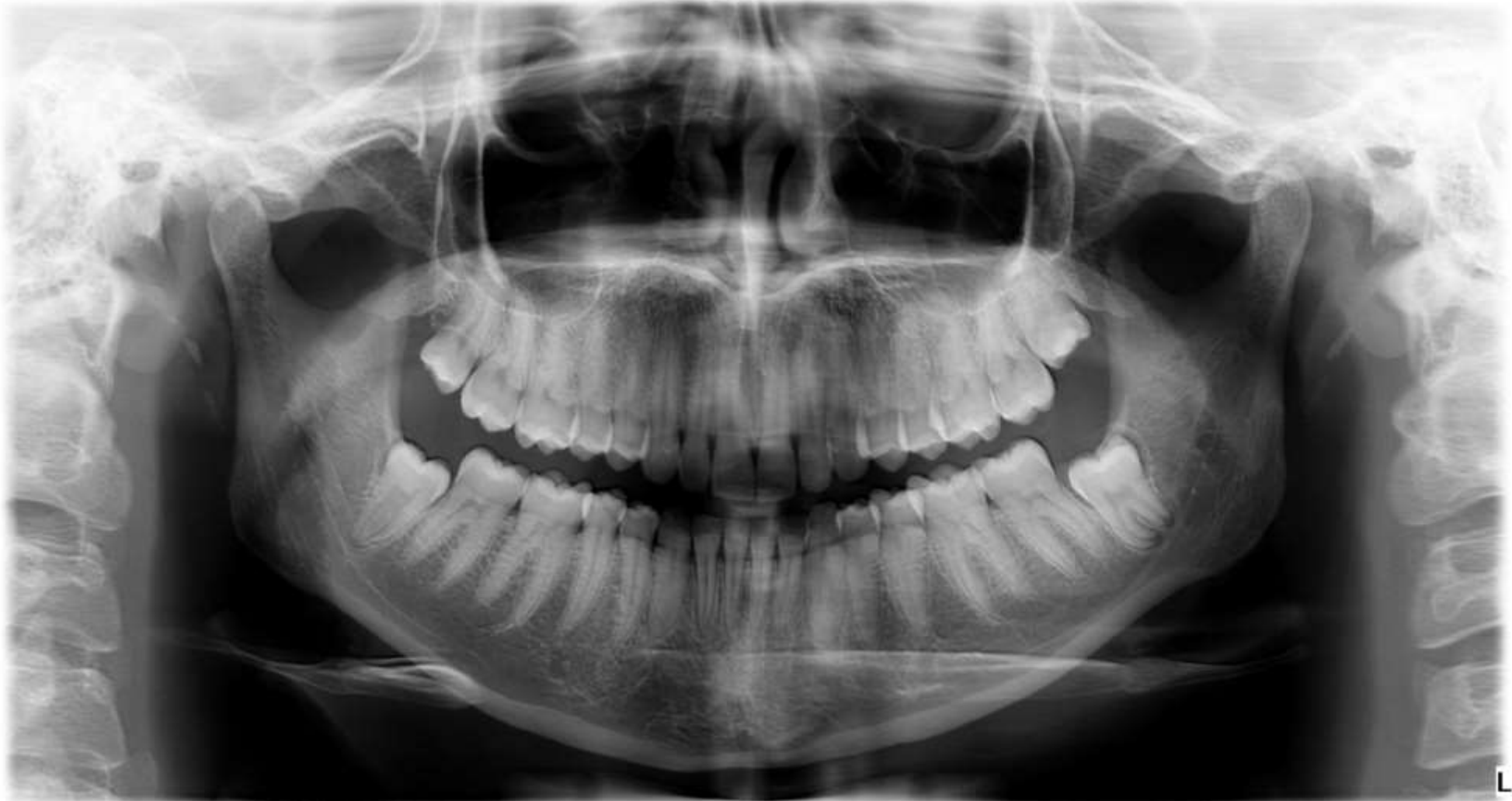Enyhén nyitott



Alsó fogív

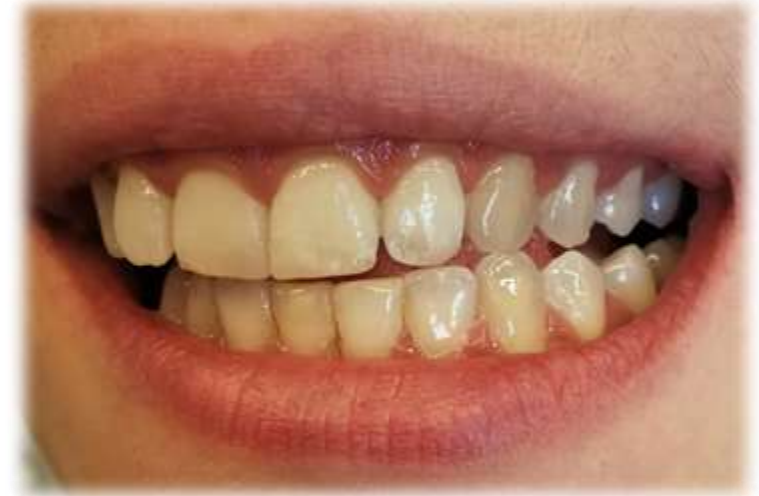Kiindulási státusz Orthopantomogram

2020.08.04..



Fej-, nyak régió vizsgálata, Intraorális vizsgálat

- **Sztomato-onkológiai szűrés:** negatív
- **TMI vizsgálat:** nem tapasztalható eltérés
- **Szájhigiéné:** jó
- **Szájnyálkahártya-eltérések:** nincsenek
- **Parodontium állapota:** kóros eltérés nem látható
- **Harapási forma:** eugnath ollóharapás
- **Artikuláció típusa:** szemfogvezetés

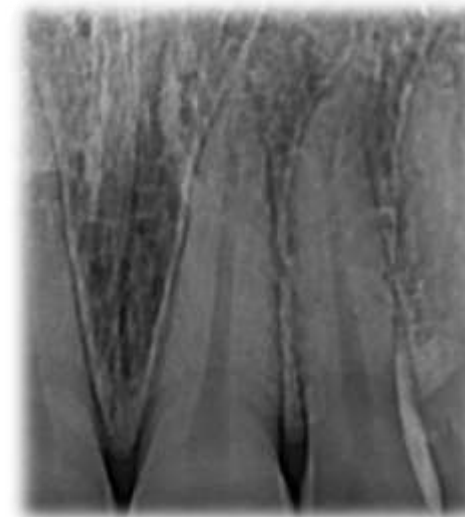
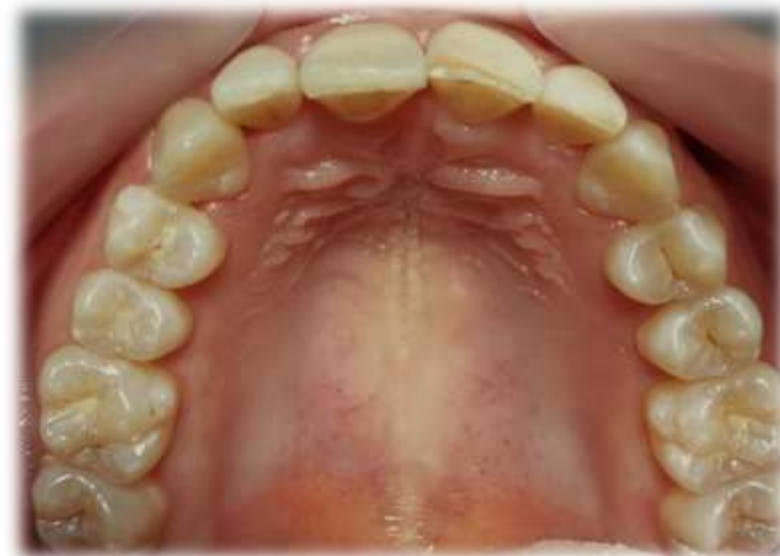
	Dentális	Szkeletális
Transzverzális	nincsen	nincsen
Szagittális	Angle I. osztály	nicsen
Vertikális	nincsen	nincsen

Kiindulási státusz

Felső állcsont

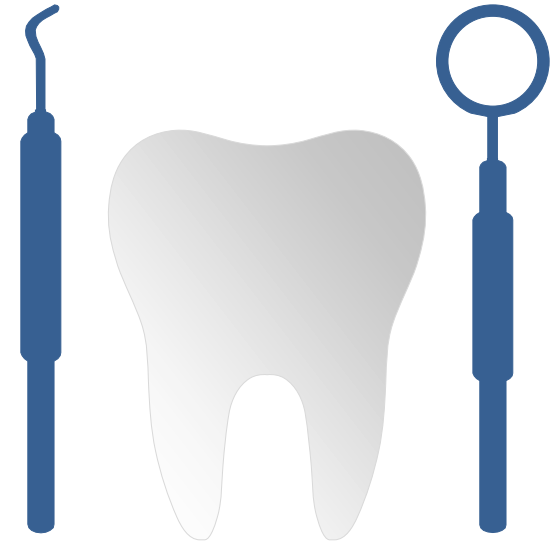
- **Fábián és Fejérdy-féle protetikai osztály: 0**
- **Fogazati státusz**
 - 16,15,14,26 : ocl. Kompozit tömés
 - 21,22 : fractura coronae, periapicalisan gyulladás nem látható
 - Inspekció – fractura coronae
 - Palpáció – tapintható törött szélek
 - Perkusszió – sagittalis és horizontalis tengelyben negatív
 - Szenzitivitás – pozitív, hidegingerre nincs elhúzódó fájdalom



		T	T	T					Fr	Fr				T					
8	7	6	5	4	3	2	1		1	2	3	4	5	6	7	8			

Kezelési terv

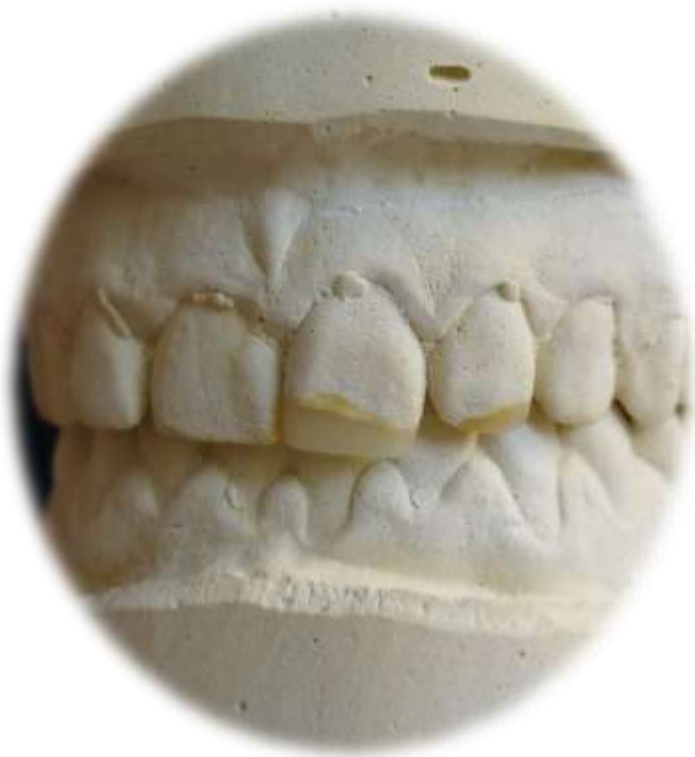- Konzerváló fogászati kezelési terv
 - Professzionális szájhygiénés kezelés
 - 36, 46 fog carieses laesio ellátása
 - 21, 22 fogakra kompozit élpótlás készítése



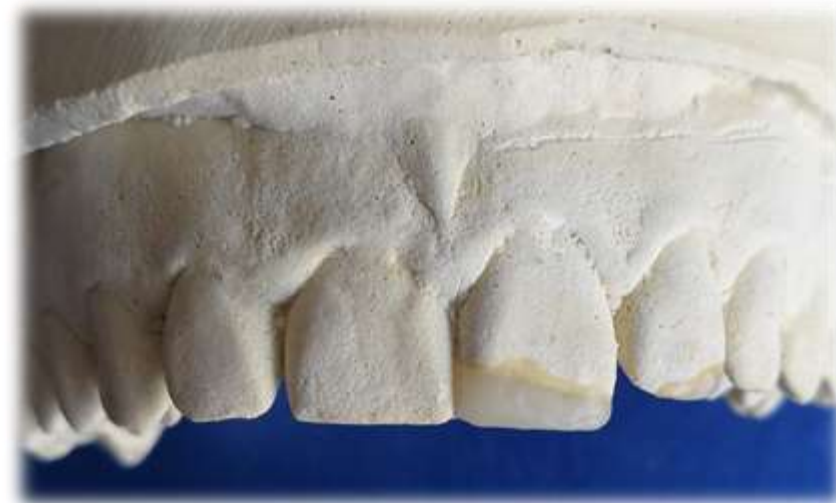Kezelési terv

Előkészítő műveletek

- Protetikai tervezési fázis:



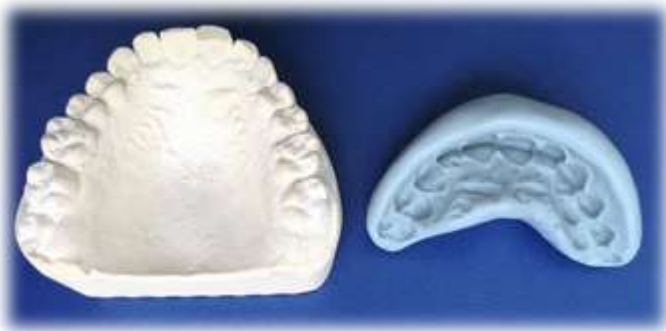diagnosztikus
felviaszolás (wax-up)



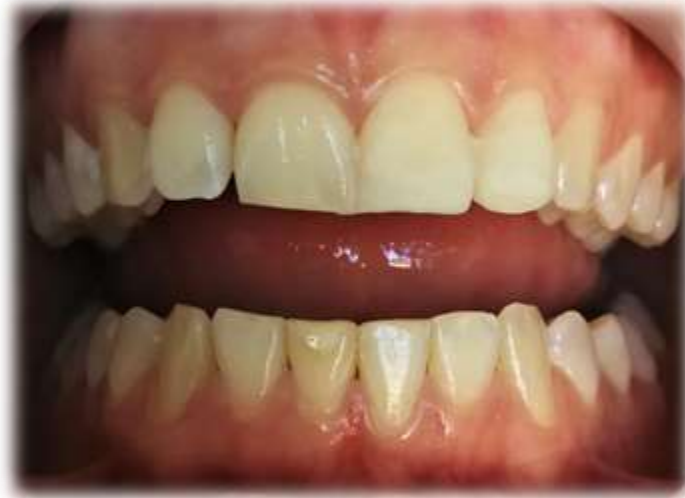Kezelési terv

Előkészítő műveletek

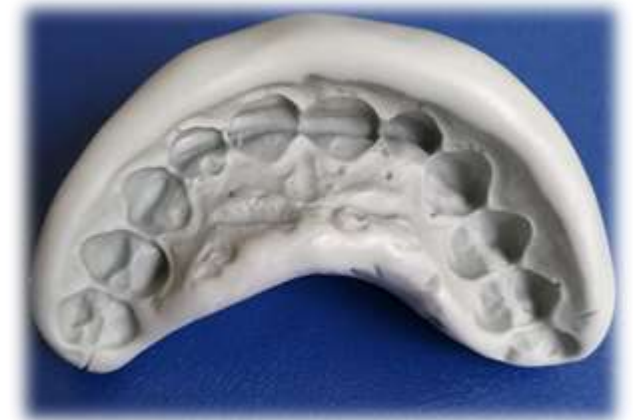- Protetikai tervezési fázis:



Szilikonsablon
készítése



Diagnosztikus mintázat
(mock-up)



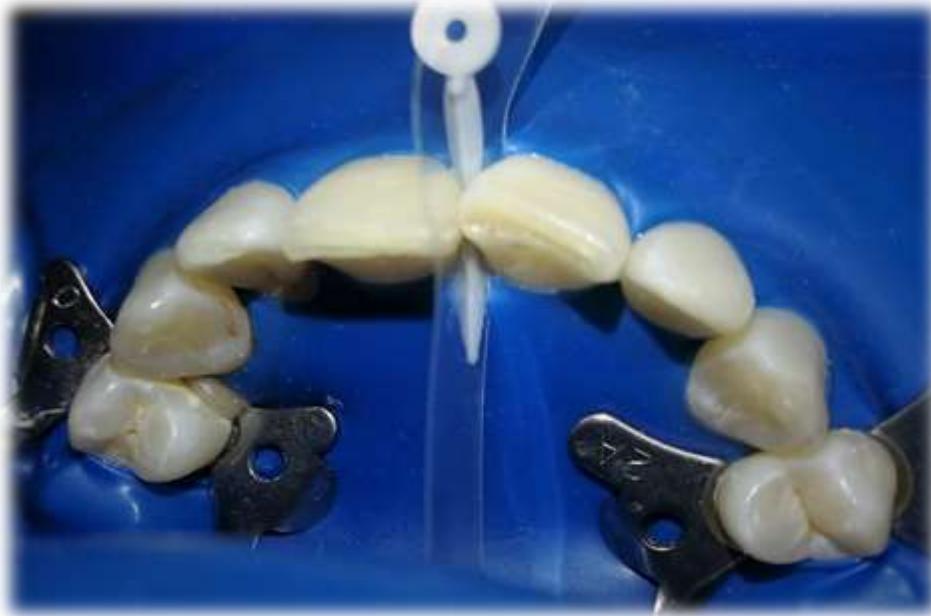Szilikonsablon

Anyaghasználat:

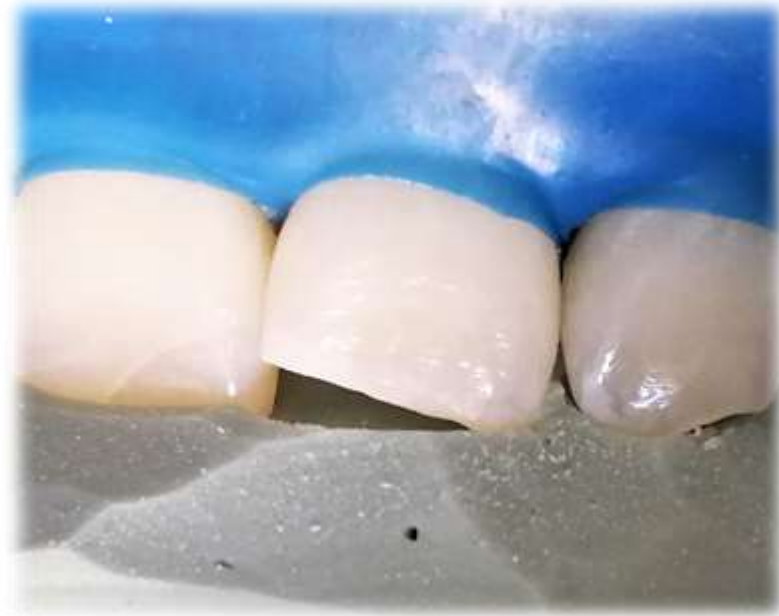C-szilikon lenyomatanyag Zetaplus (Zhermack®)
Structur 2 SC önkötő kompozit anyag A2 színben



Kompozit élpótlás készítése



Kofferdám, matrica, ék in situ



Szilikon sablon
használata

Anyaghasználat: 37% ortofoszforsav



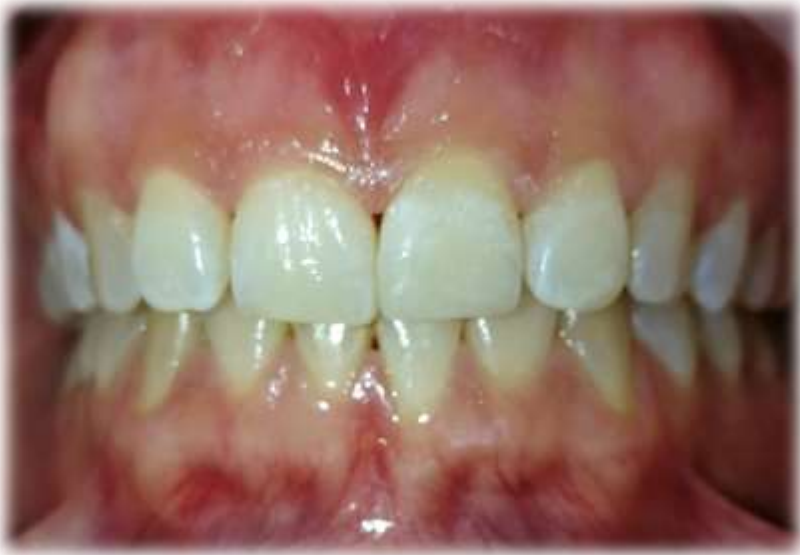3M ESPE Adper Single Bond 2



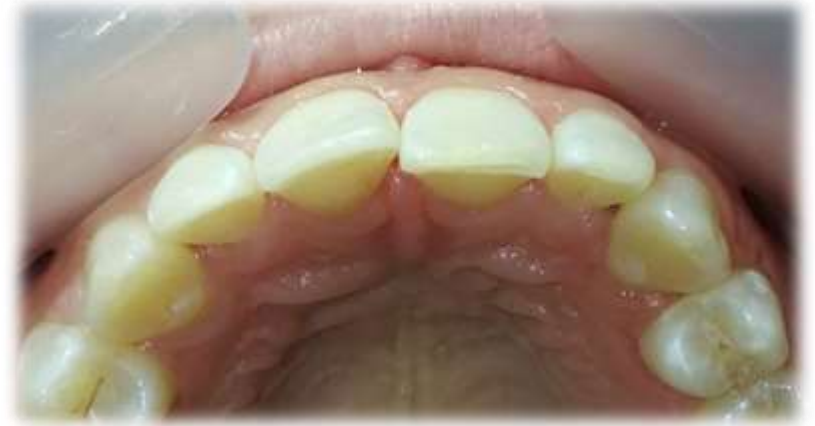3M ESPE Filtek Ultimate A2



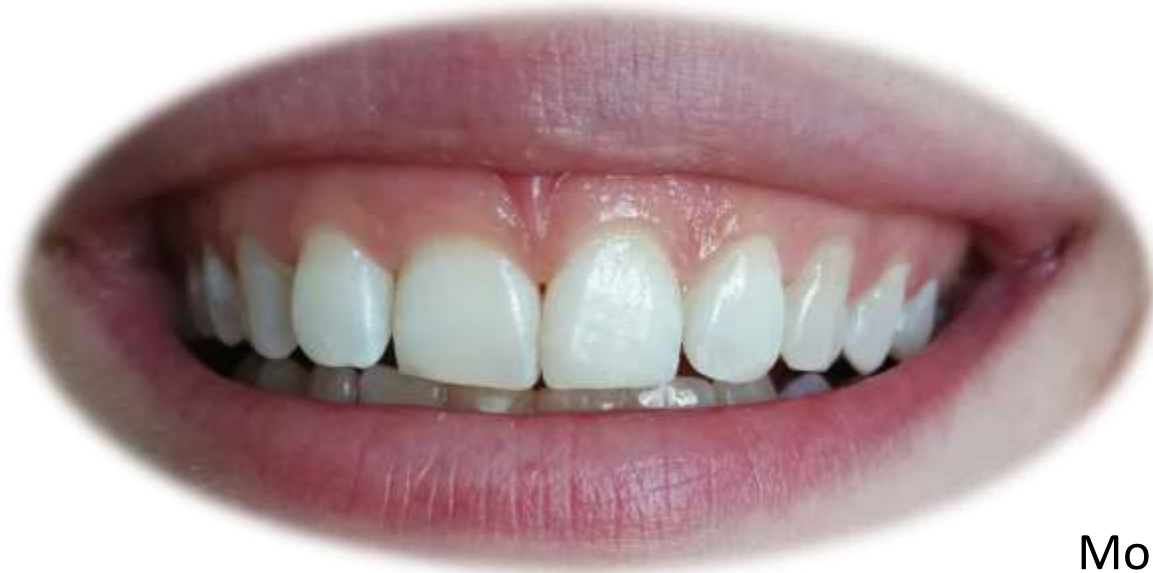Finírozott, polírozott kész restauráció



Frontális nézet

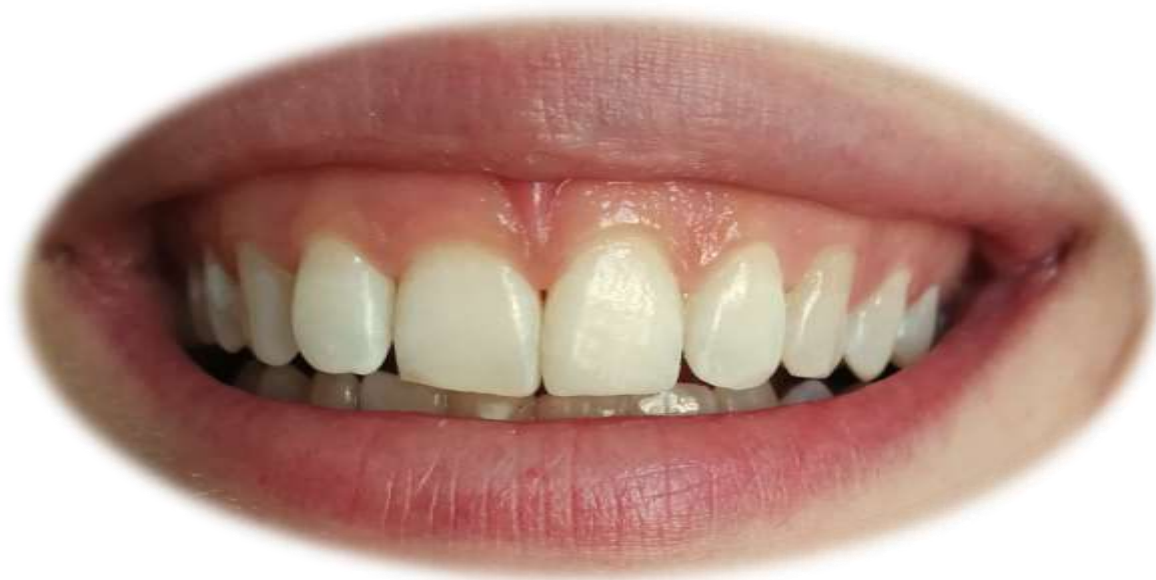
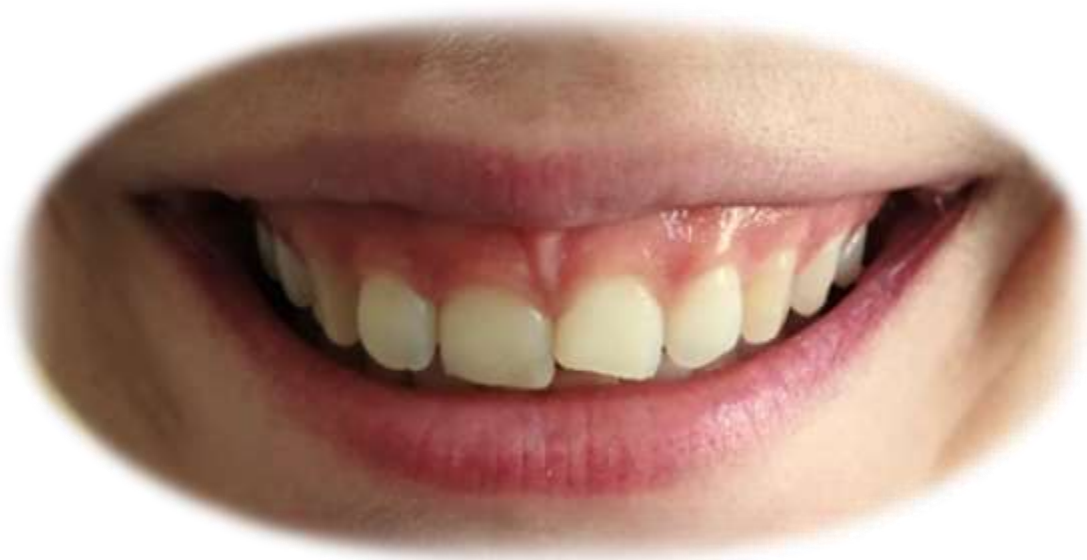
Occlusalis nézet

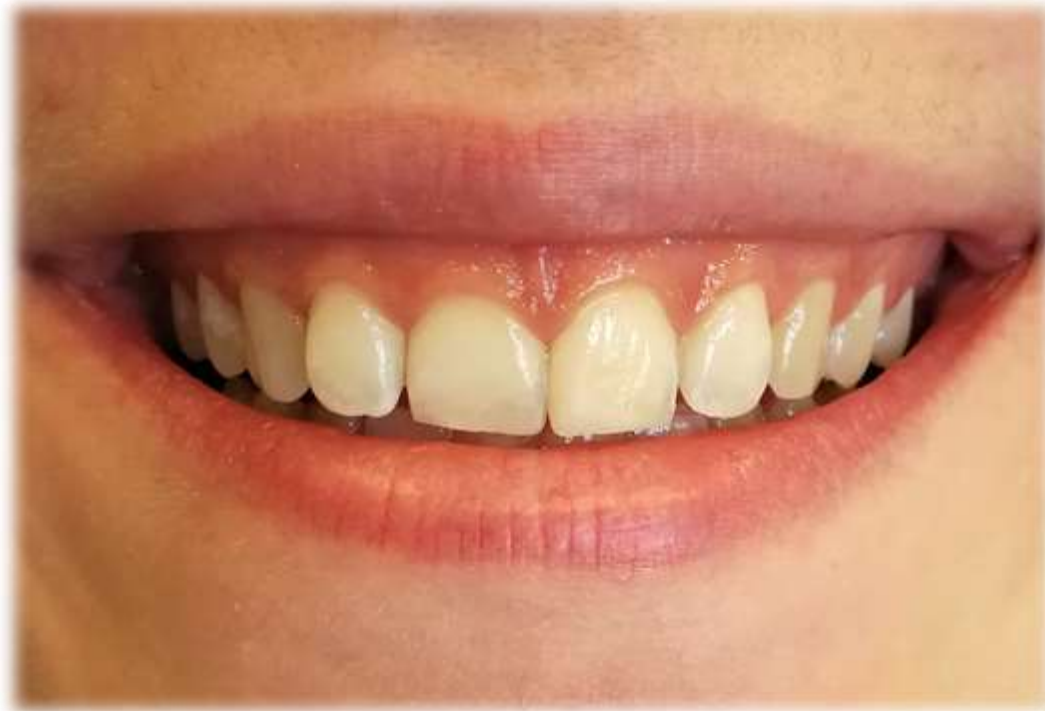

Mosoly

Előtte -utána



Rövid távú kontroll (2 hónap)



Professzionális szájhigiénés kezelés, ismételt instruálás és motiválás – ha szükséges.
Státusz ellenőrzése.