



Semmelweis Egyetem Fogorvostudományi Kar
Fogászati és Szájsebészeti Oktató Intézet

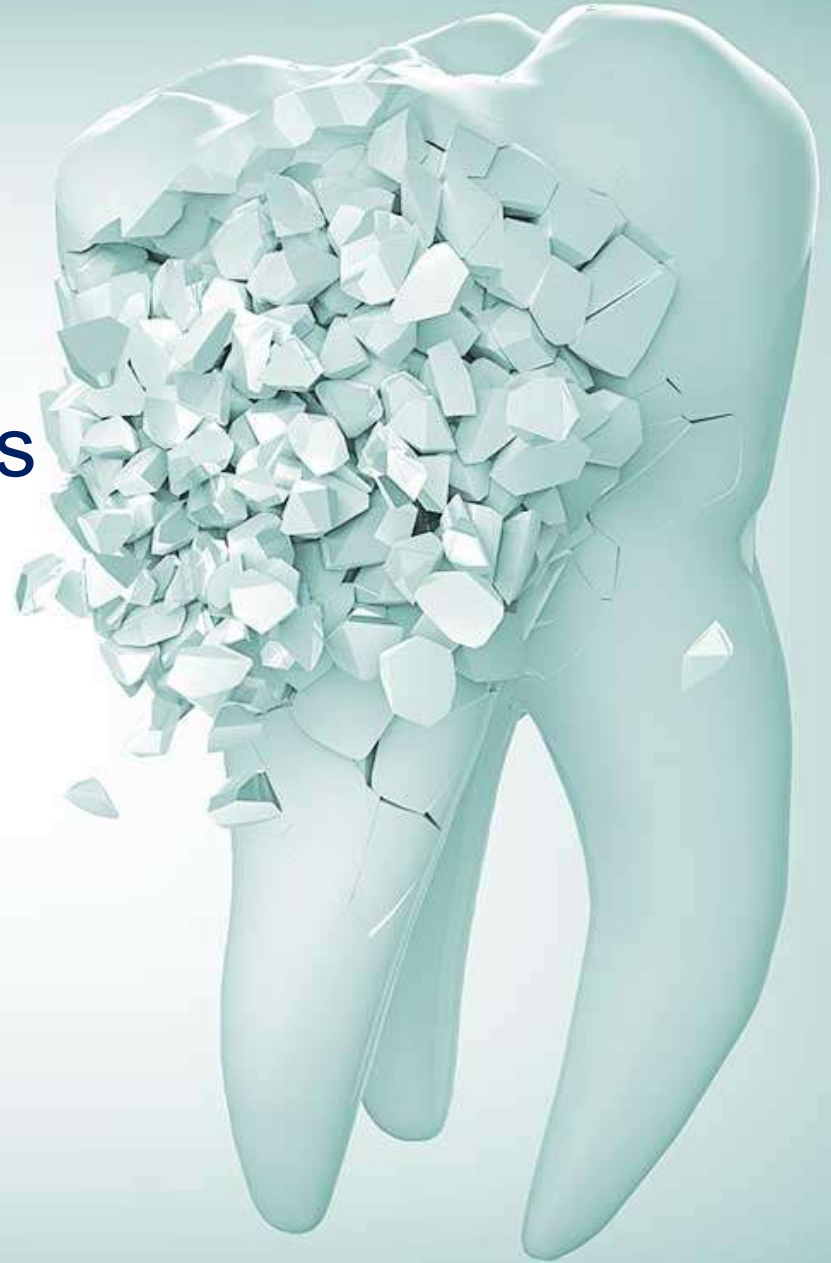igazgató: Dr. Németh Orsolya PhD. egyetemi docens

<http://semmelweis-egyetem.hu/fszoi/>

<https://www.facebook.com/fszoi>

Fogpótlástan Szakvizsga Esetbemutató

Overlay készítése, digitális lenyomatvétellel CAD/CAM eljárással



Vizsgáló: dr. Kurucz Imola Anna

Tutor: Dr. Katona István főorvos

Mentor: Dr. Németh Orsolya PhD. egyetemi docens

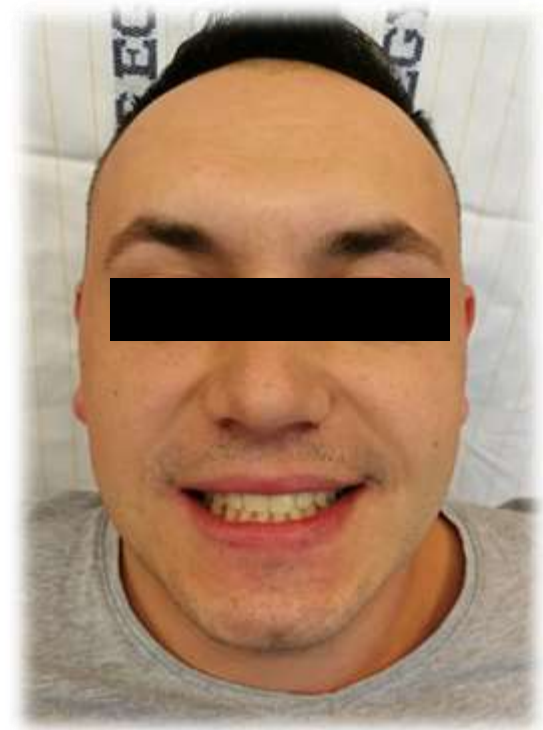Kezelés ideje: 2019.10.16. – 2019.10.24.



Oktatás, kutatás, gyógyítás: 250 éve az egészség szolgálatában

A páciens bemutatása

- 30 éves , férfi
- Foglalkozása: szociális munkás



Fogorvosi vizsgálatra érkezés indoka

- Gyökérkezelt fogára szeretne végleges restaurátumot.

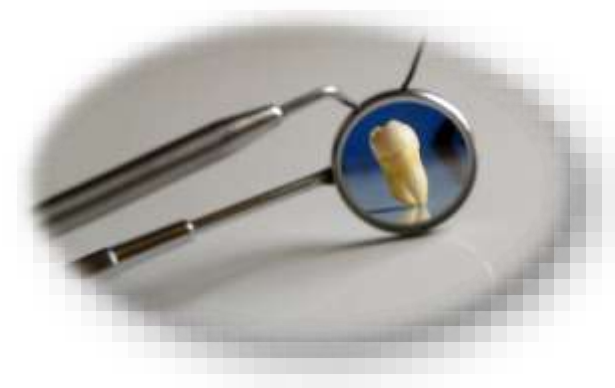Általános anamnézis

- A fogászati kezelést befolyásoló tényezők nincsenek
- Reflux: Pantoprazol Sandoz 20mg napi 1x
- Allergia: nincsen
- Egészségre káros szokások: dohányzik, napi 1 doboz



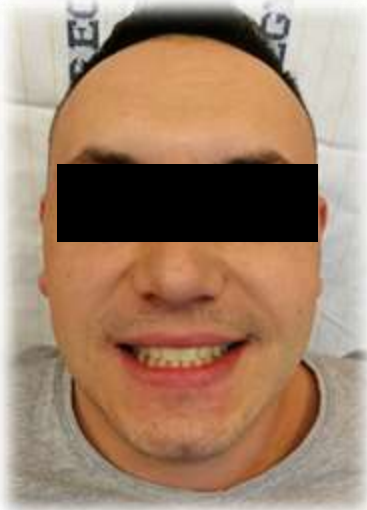Fogászati anamnézis

- Viselt fogpótlása nincsen
- 46 fog extractiója (2002.)
- 38 fog extractiója (2019.)
- Fogszabályozó kezelésben nem részesült
- Konzerváló fogászati kezelés
 - 36 fog gyökérkezelése (2019.)

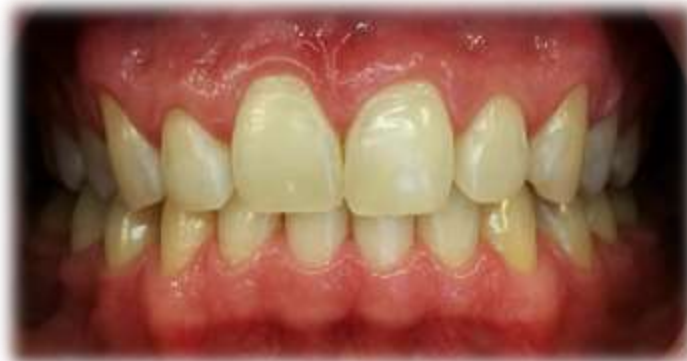

Kiindulási státusz - Arc- és szájfotók

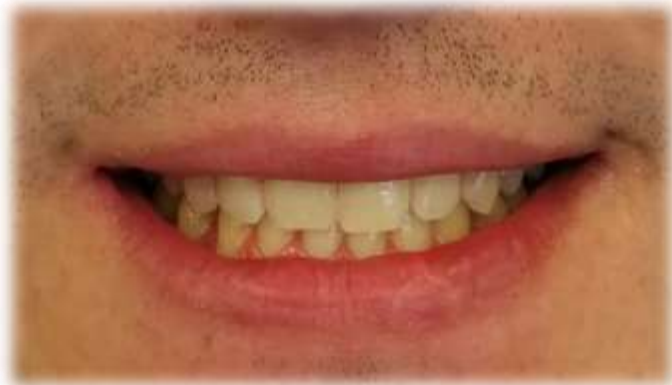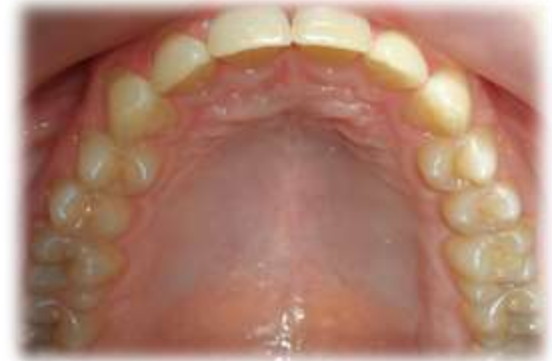Arc – természetes mosoly



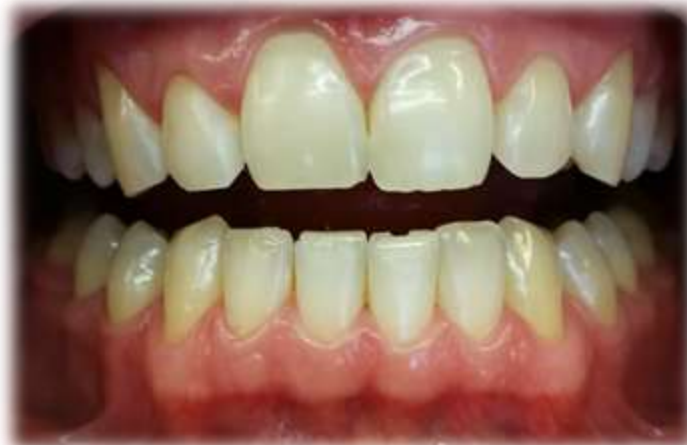IKP



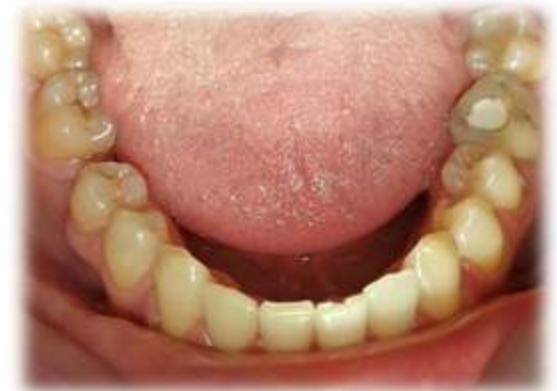Felső fogív



Mosoly



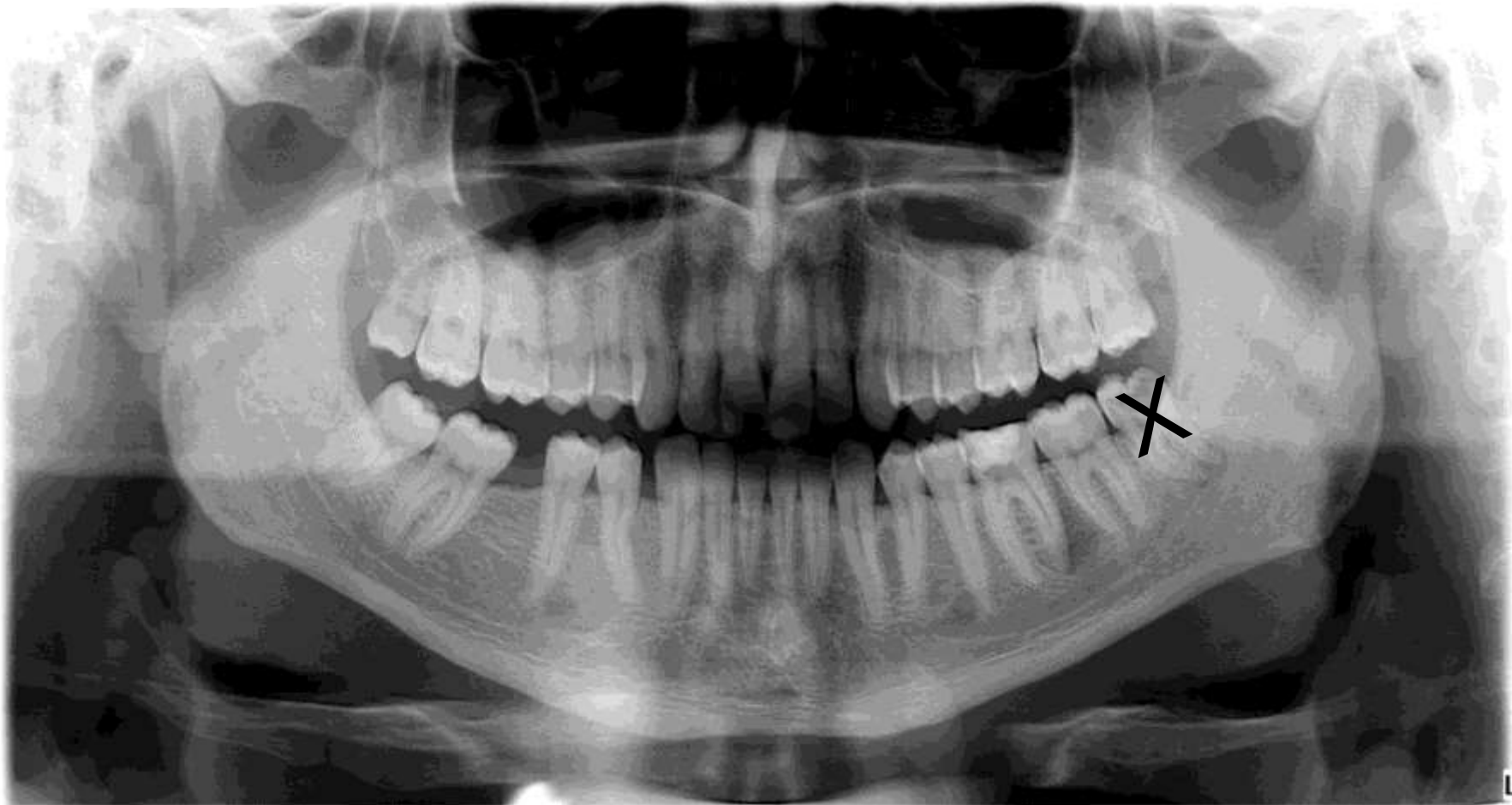
Enyhén nyitott



Alsó fogív

Kiindulási státusz Orthopantomogram

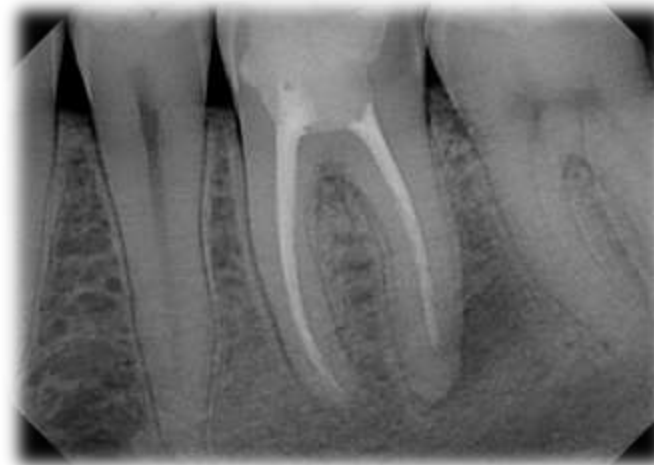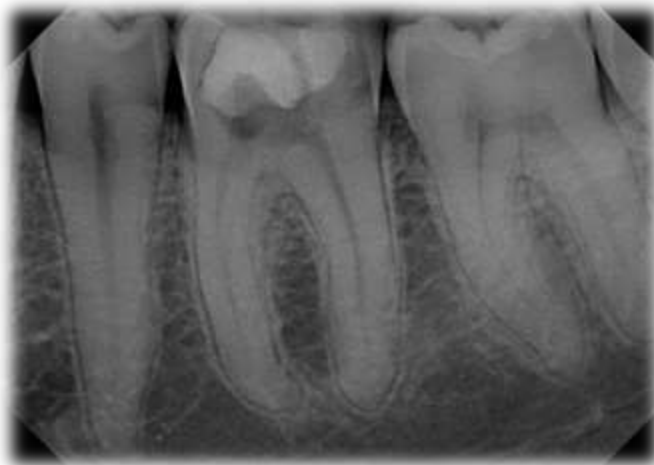2019.04.23.



Kiindulási státusz

Periapikális röntgenfelvételek és röntgen-diagnózisok

8	7	6	5	4	3	2	1		1	2	3	4	5	6	7	8
8	7	6	5	4	3	2	1		1	2	3	4	5	6	7	8
														T		
															T	

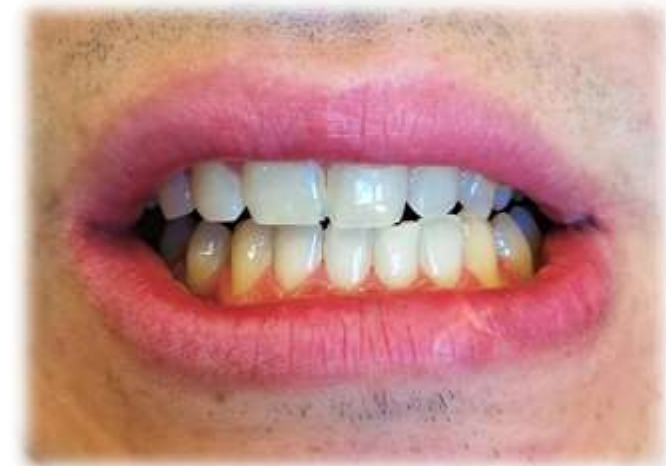

- 36 fogat gyökérkezelttem

Fej-, nyak régió vizsgálata, Intraorális vizsgálat

- **Sztomato-onkológiai szűrés:** negatív
- **TMI vizsgálat:** nincs eltérés
- **Harapási forma:** eugnath ollóharapás
- **Szájhigiénia:** jó
- **Szájnyálkahártya-elváltozás:** nincs
- **Parodontium állapota:** kóros eltérés nem látható
- **Artikuláció típusa:** frontfogvezetés

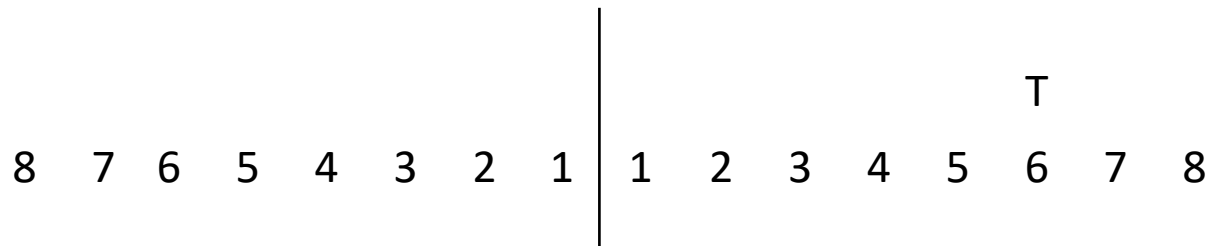
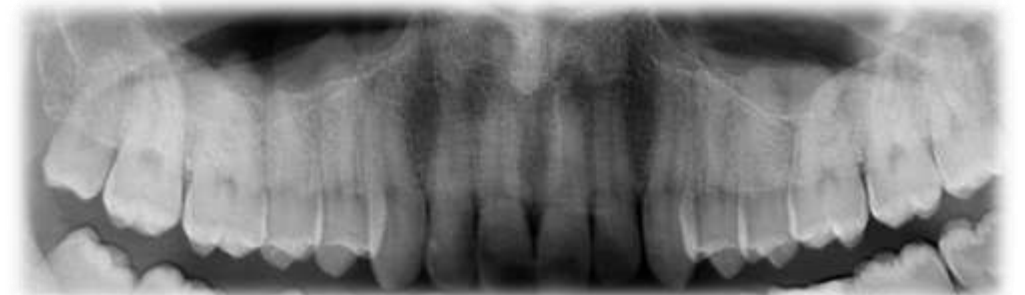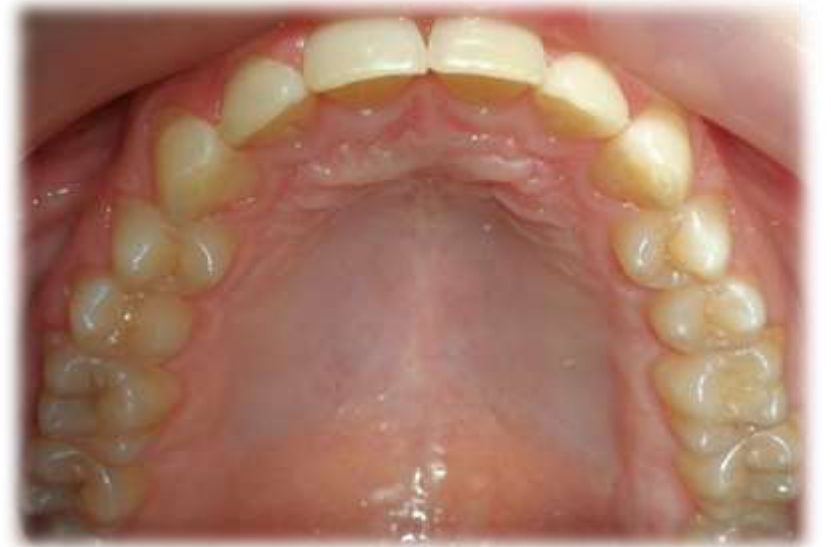	Dentális	Szkeletális
Transzverzális	nincs	nincs
Szagittális	Angle I osztály	nincs
Vertikális	nincs	nincs



Kiindulási státusz

Felső állcsont

- Fábián és Fejérdy-féle protetikai osztály: 0
- Fogazati státusz:
 - 26 o. kompozit tömés

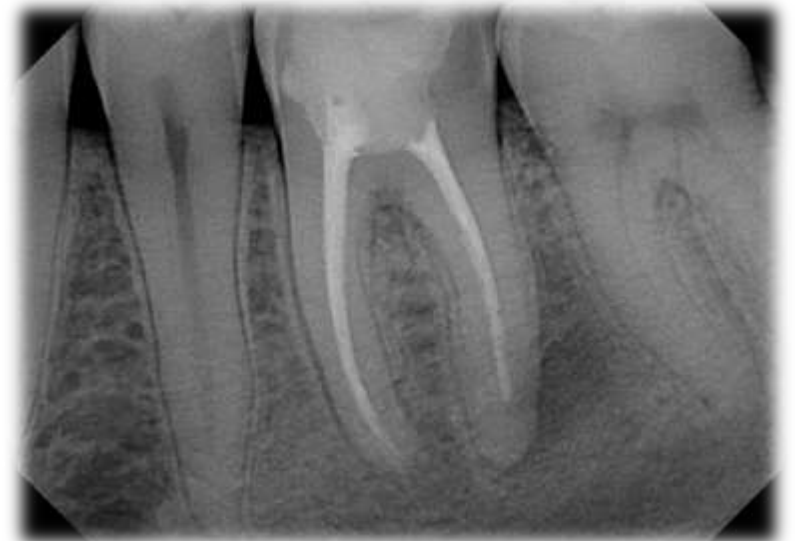
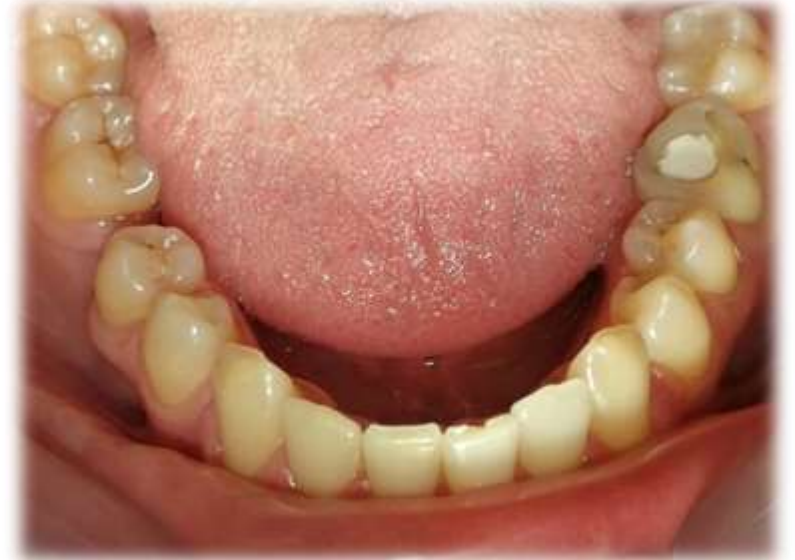
Kiindulási státusz

Alsó állcsont

- Fábián és Fejérdy-féle protetikai osztály: 1A
- Fogazati státusz:
 - 37 o. kompozit tömés
 - 36 gyökérkezelt, o. ideiglenes tömés

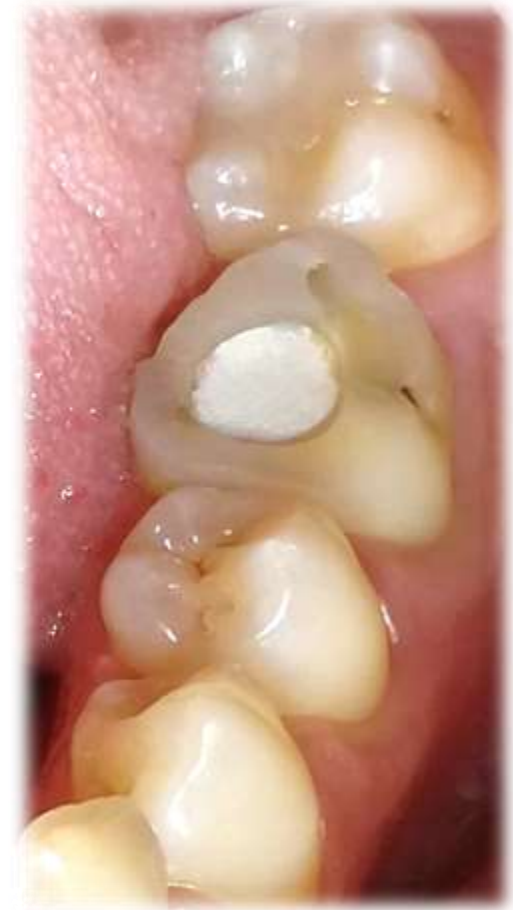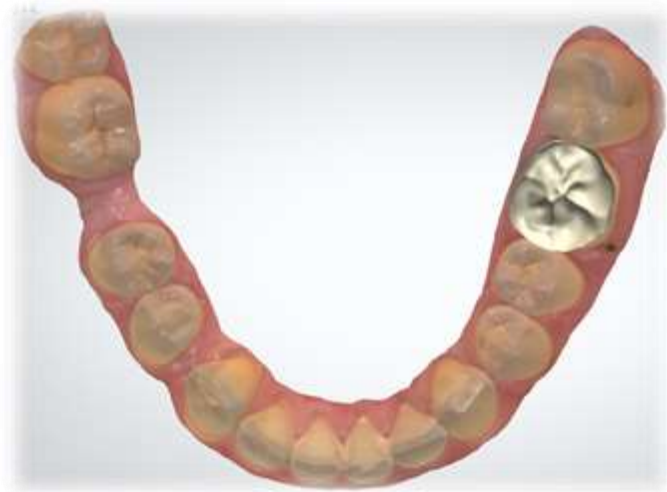8	7	6	5	4	3	2	1		1	2	3	4	5	6	7	8
														E	T	
														IT		



Kezelési terv

ALSÓ ÁLLCSONT: RÖGZÍTETT FOGPÓTLÁS

36 fogra overlay készítése

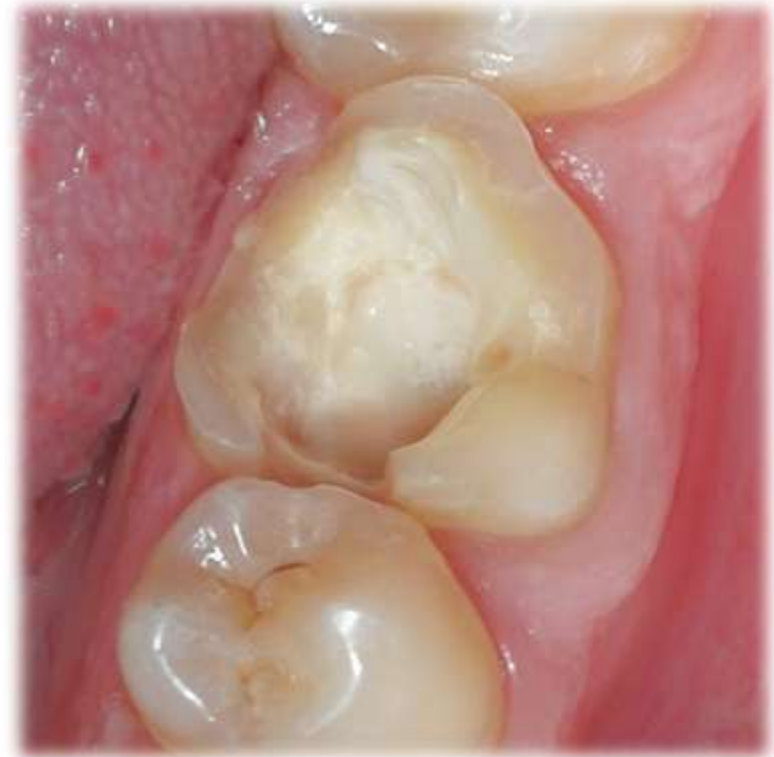

Kiindulási állapot

Üregalakítás

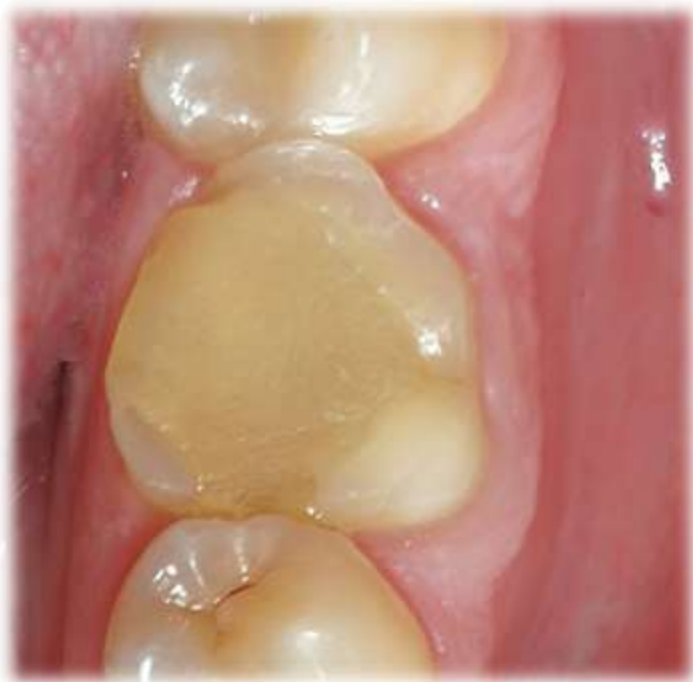Preparáció

- Okkluzális redukció: 1,5-2 mm
- Isthmus: min. 1,5 mm
- Okkluzális divergencia: 5-8°
- Legömbölyített belső élek, szögletek
- Preparált-nem preparált felszínek 90°-ban találkoznak
- A zománcot ferdére preparálni nem szabad (törésveszély)

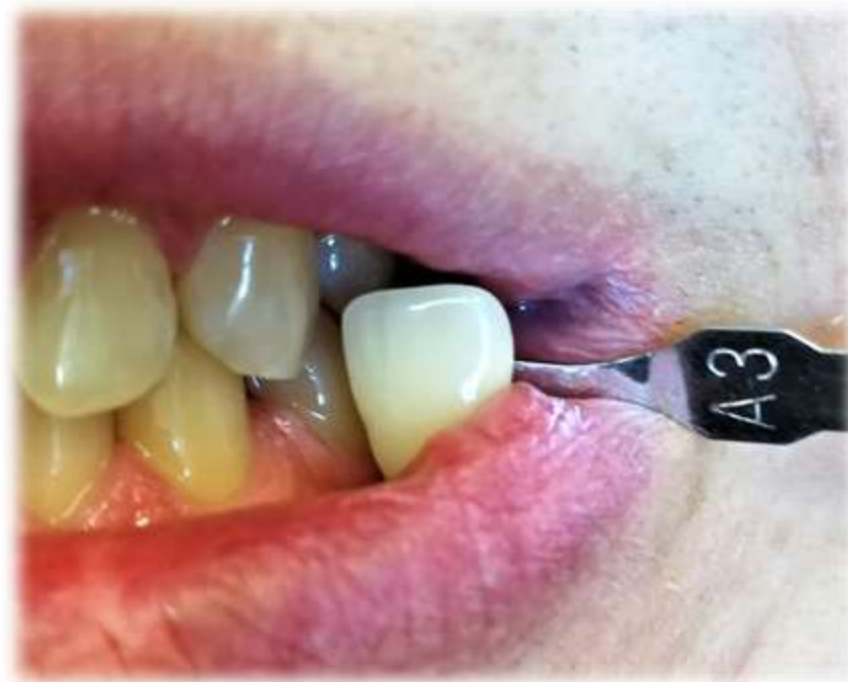

Distalis kontaktpont megtartott,
mesialisan approximalis kazetta

Ideiglenes ellátás, fogszín meghatározás

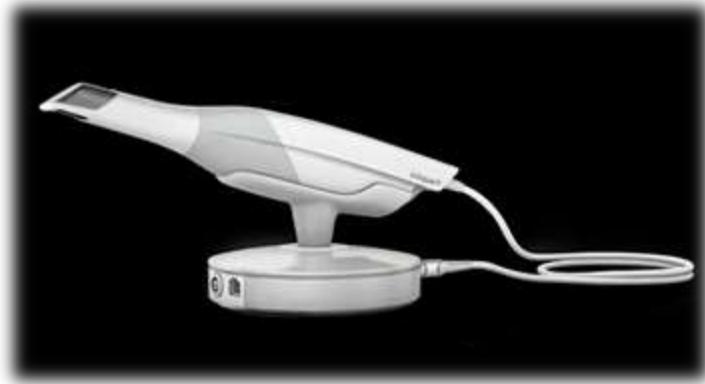
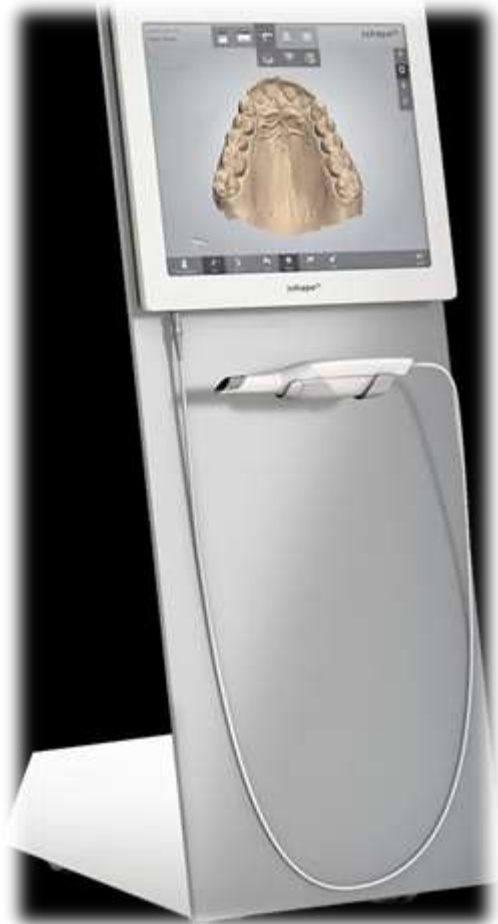
Ideiglenes fényre kötő kompozit: Clip



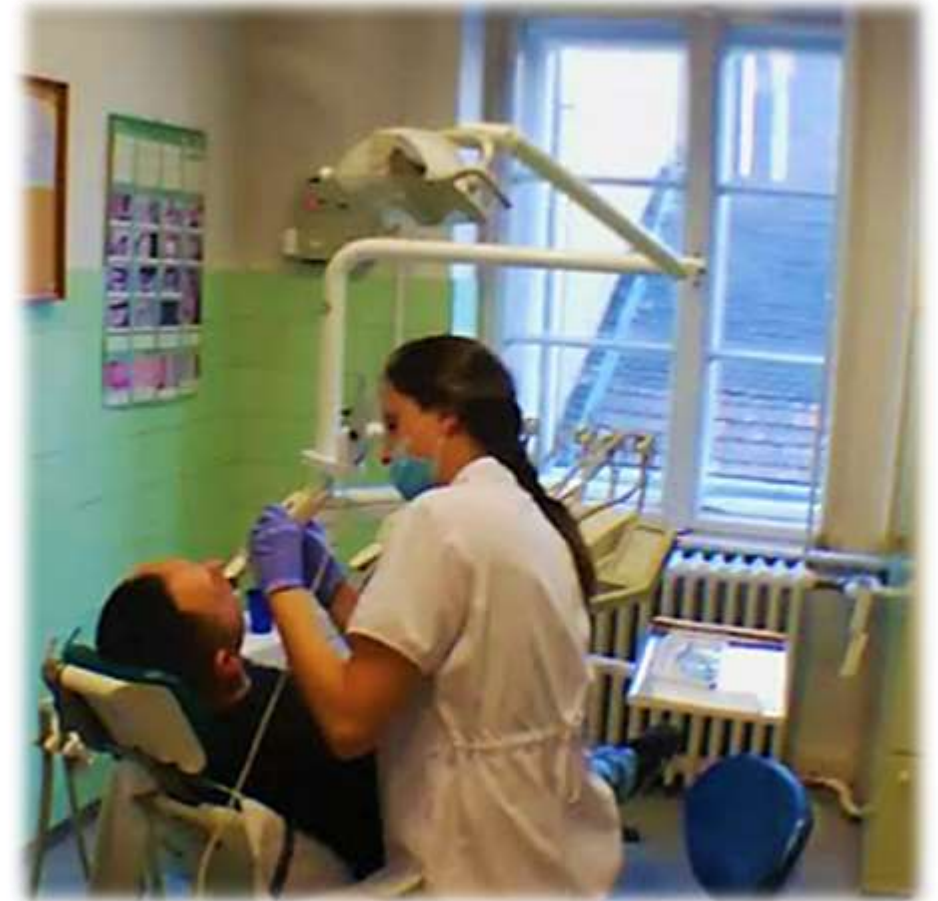Fogszín: A3
(Vitapan® Classical fogszínkulcs)

Lenyomatvéétel



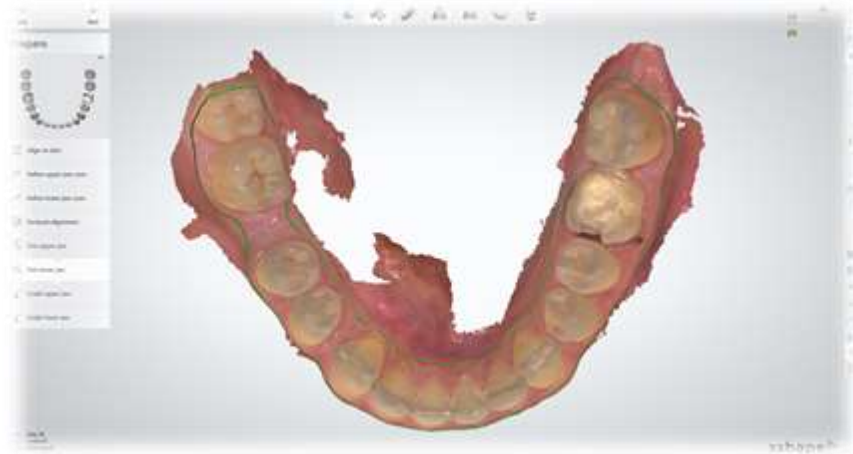3Shape Trios®
Intraoral scanner

Konfokális lézerszkenner mikroszkópia elvén működő pormentes szkennert, mely videószekvenciát rögzít.

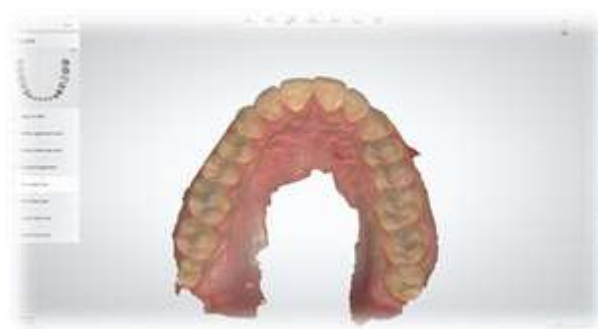

Digitális lenyomat

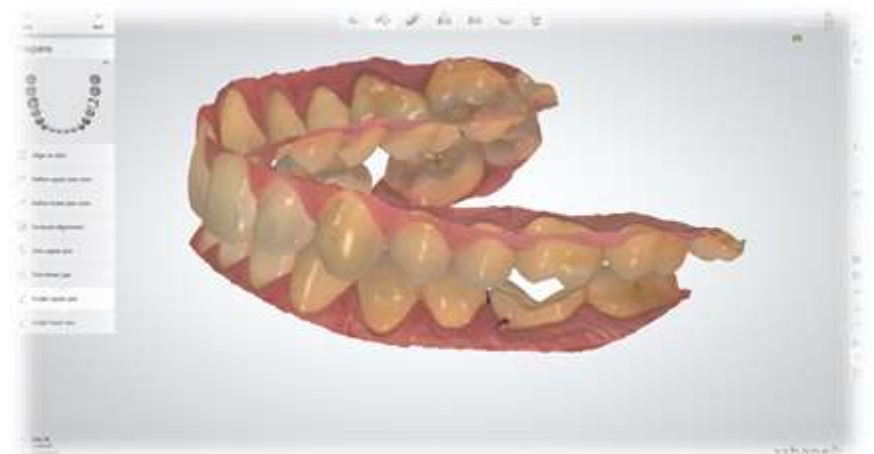Softver: 3D Shape Dental Manager



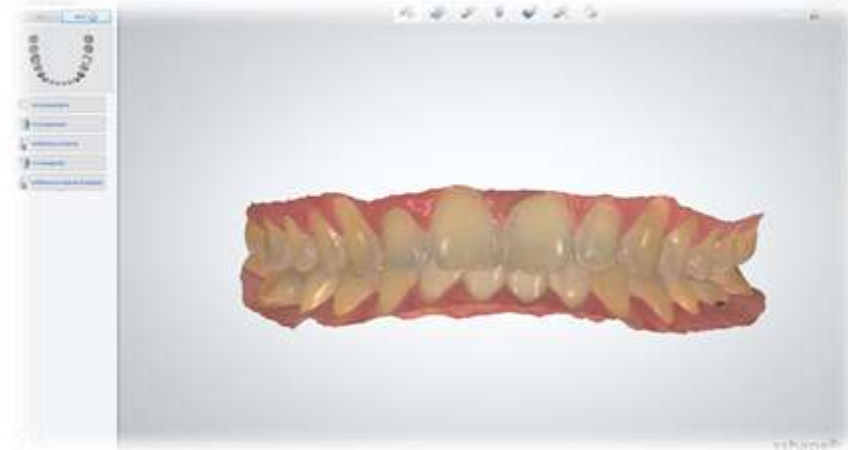Occlusalis nézet



Antagonista

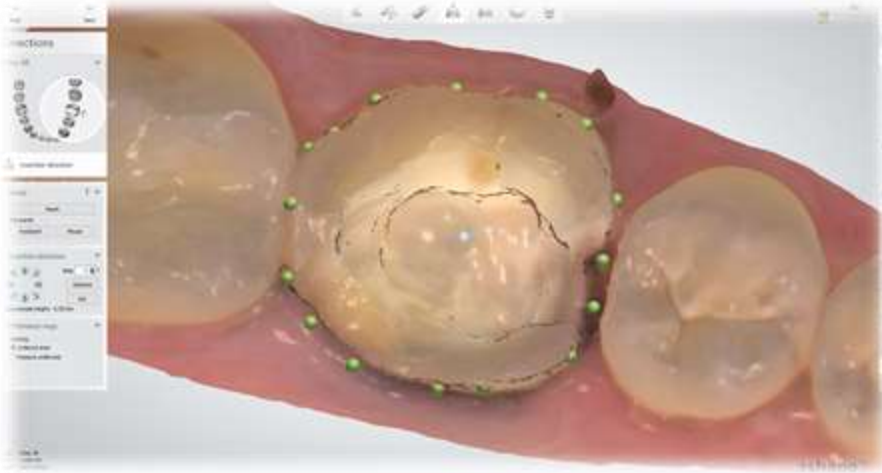


IKP laterális nézet

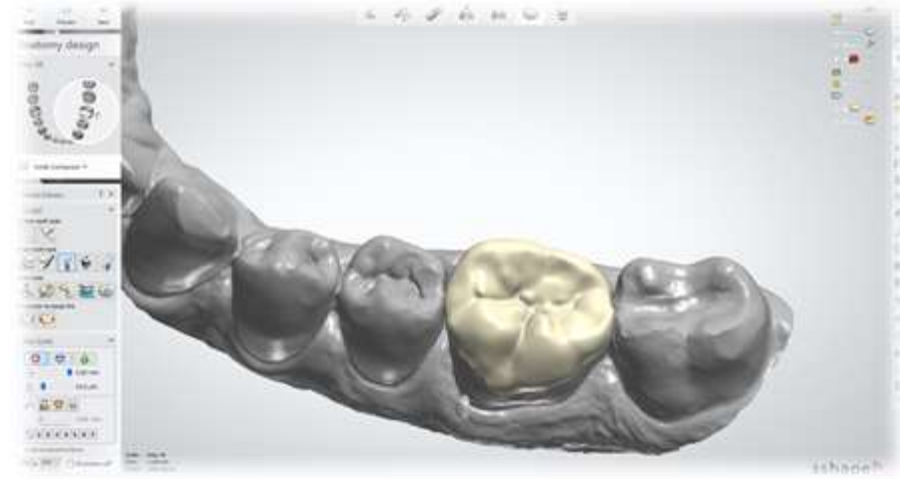

IKP

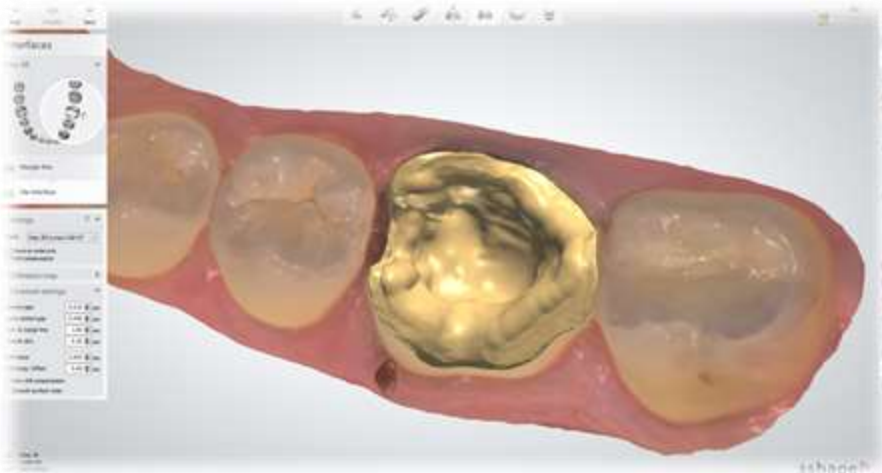
Tervezés



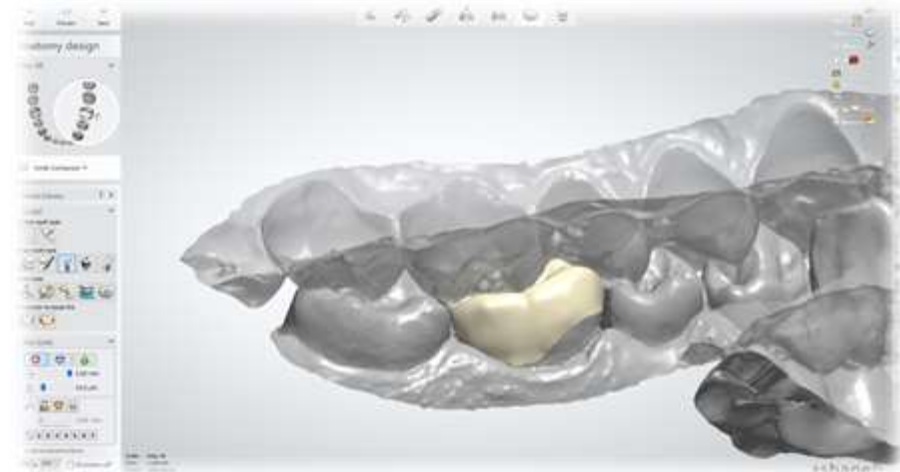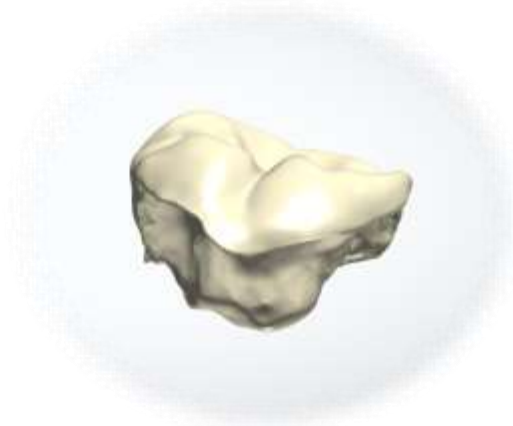Behelyezési irány meghatározása



Kész betét laterális nézet

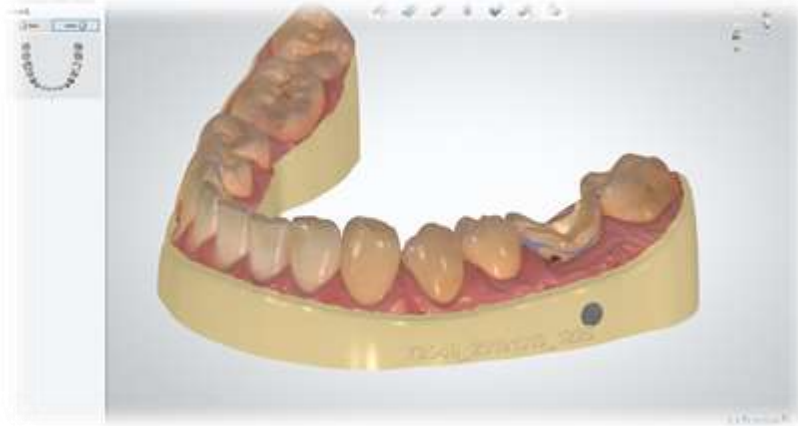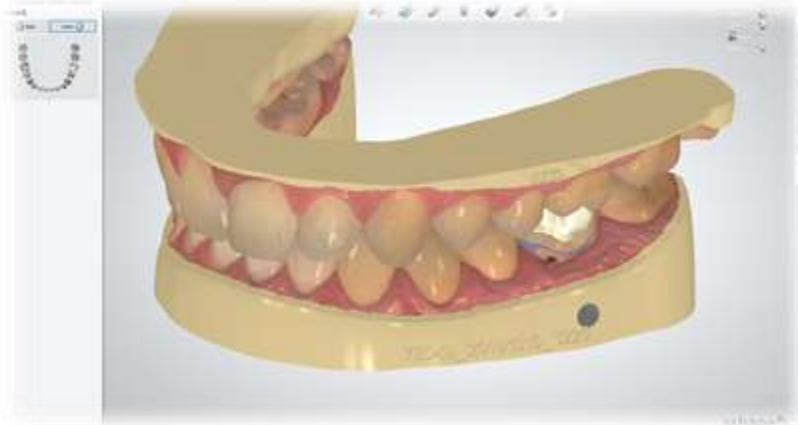


Preparáció határának berajzolása és „kicementezés”,
hogy maradjon hely a ragasztócementnek

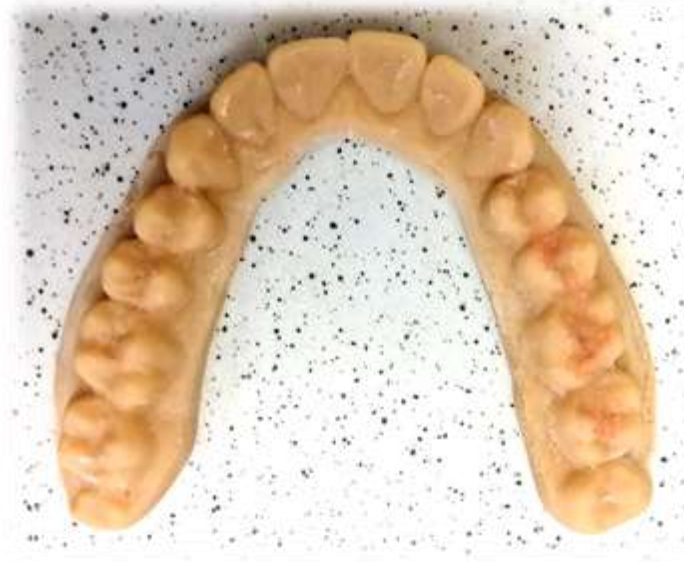

Oralis nézet

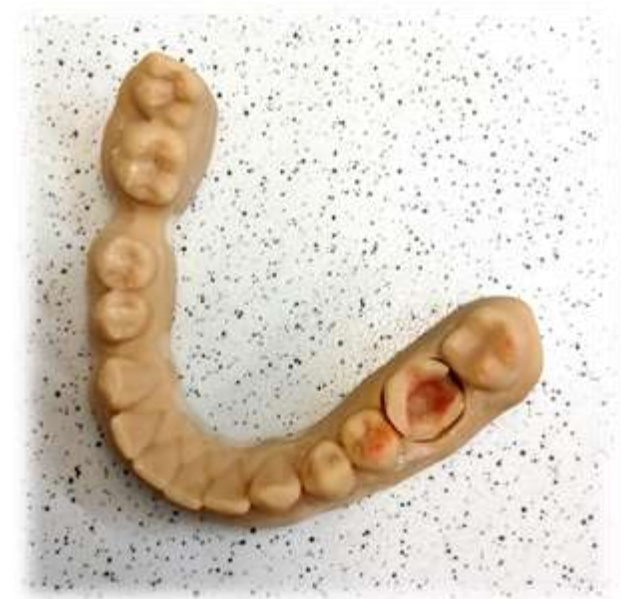Mintakészítés



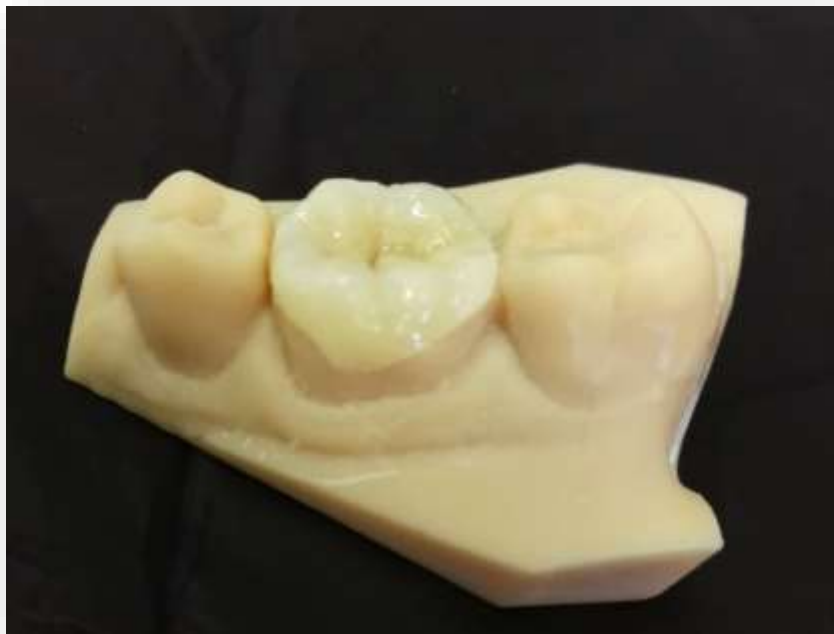Virtuális modell alátalpalva



3D nyomtatott minták
(poliuretán)

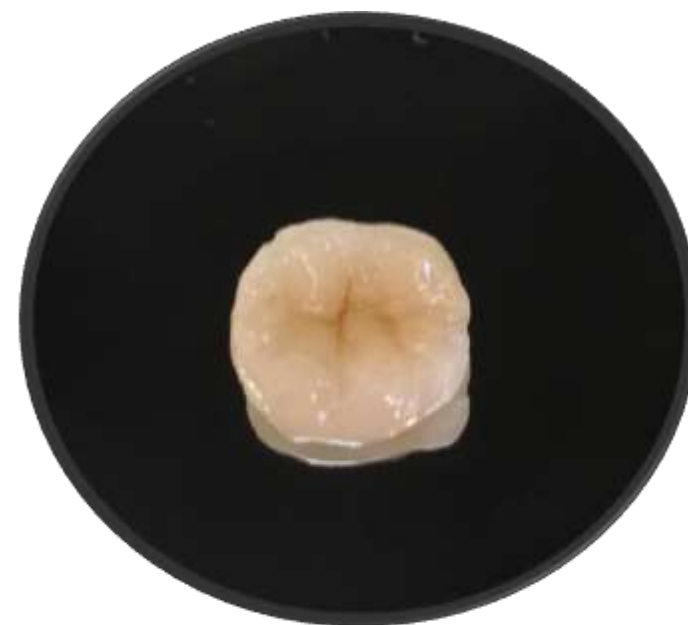

Kész restaurátum a 3D nyomtatott mintán



Ellenőrizzük:

- széli záródás
- anatómiai forma
- occlusio
- kontaktpont

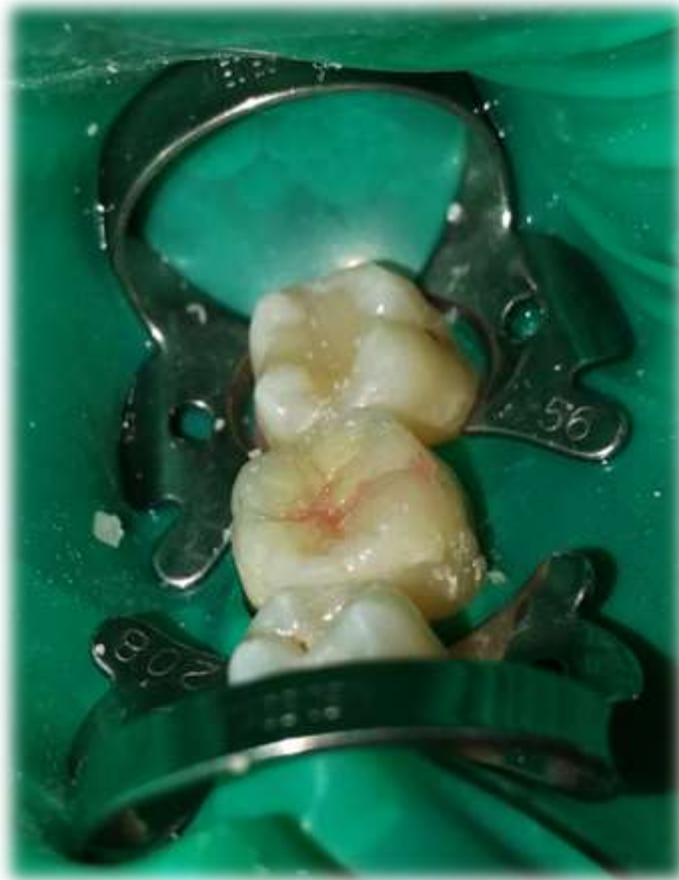

Overlay anyaga: Vita Enamic[®]
(kerámia-polimer hálószerkezettel rendelkező fogászati hibridkerámia)

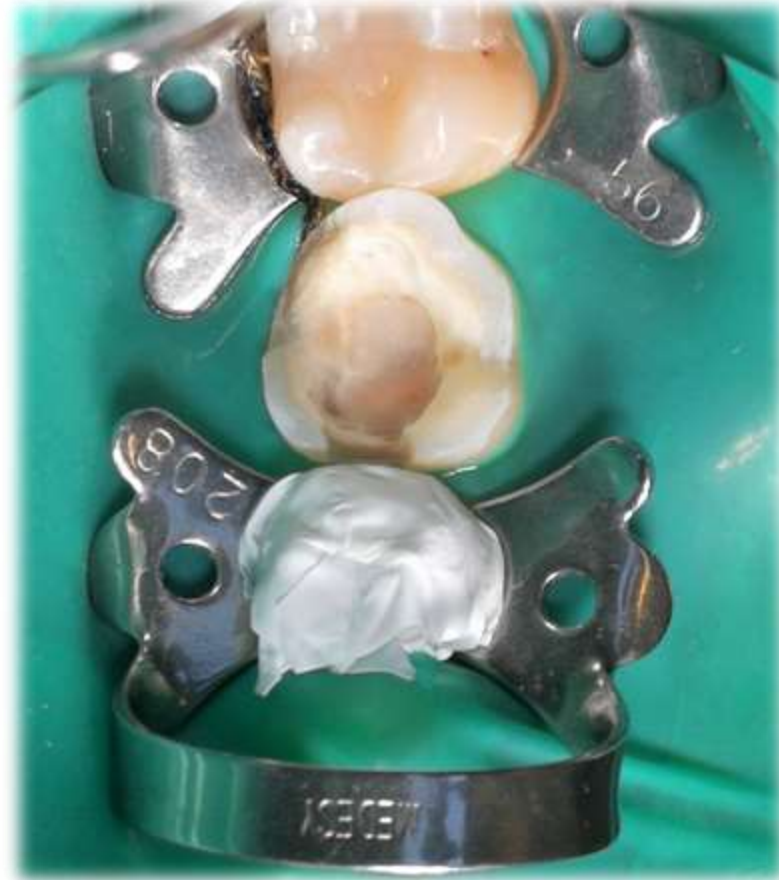Betét bepróbálása, izolálás

Ellenőrizzük:

- széli záródás
- kontaktpont
- szín



A betét bepróbálása

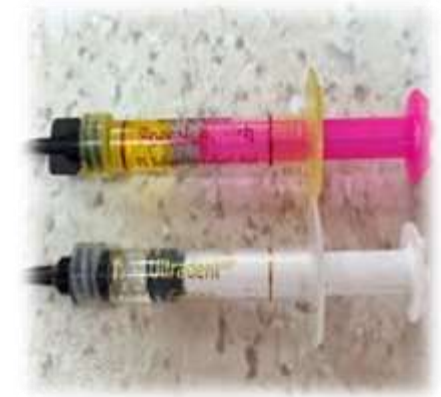

Abszolút izolálás
(kofferdam, teflon szalag)

Betét rögzítése

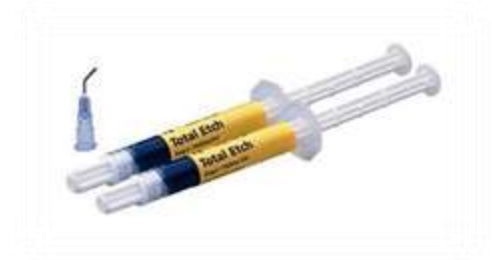A betét ragasztási felszínének előkezelése:

- Hidroflórsav gél 5%-os 20sec. (felületnövelés)
- Szilanizálás (megbízható kapcsolatot biztosít a kerámia és az adhezív ragasztócement között)



A preparált fogfelszínnek előkezelése:

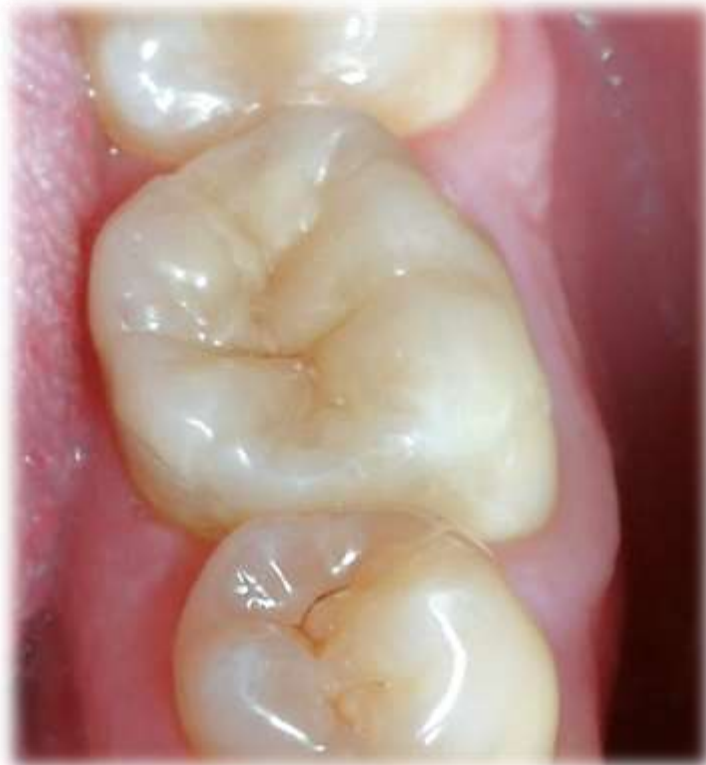- zománc szelektív savazása: Ortofosztorsav 37%-os 15 sec.



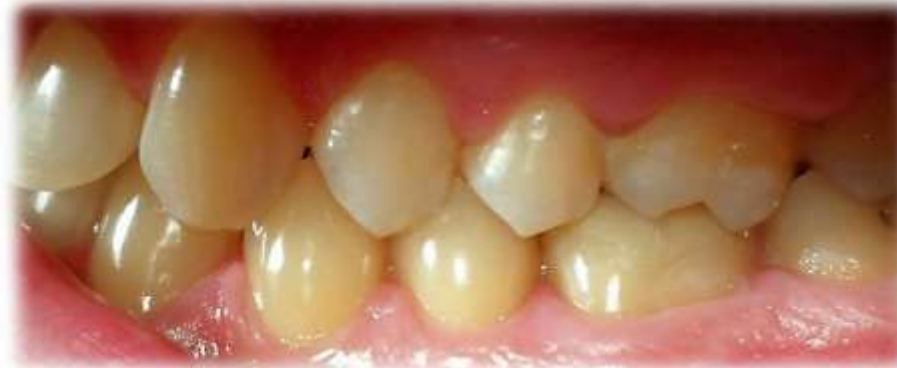Ragasztócement: Maxcem Elite™ önsavazó/önkötő rezin cement



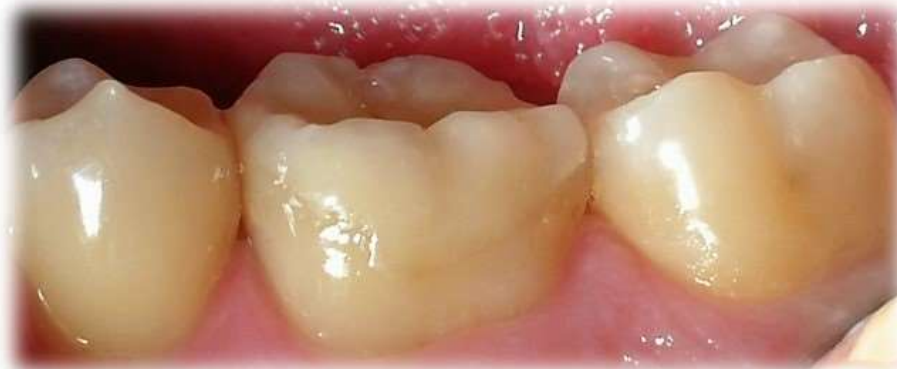Finírozott, polírozott kész restauráció



Occlusalis nézet



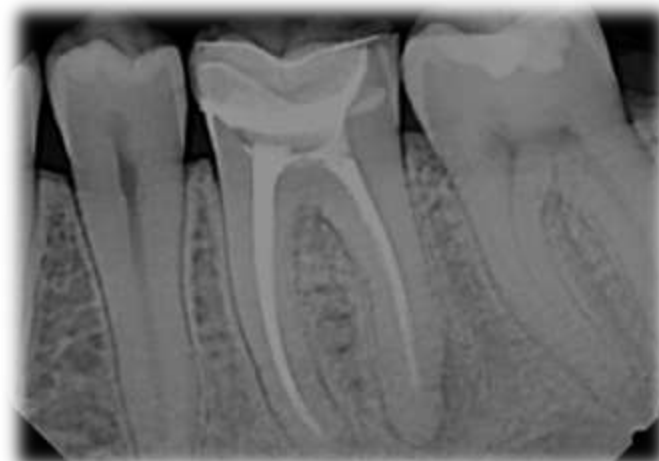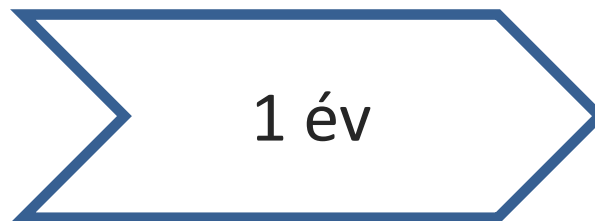
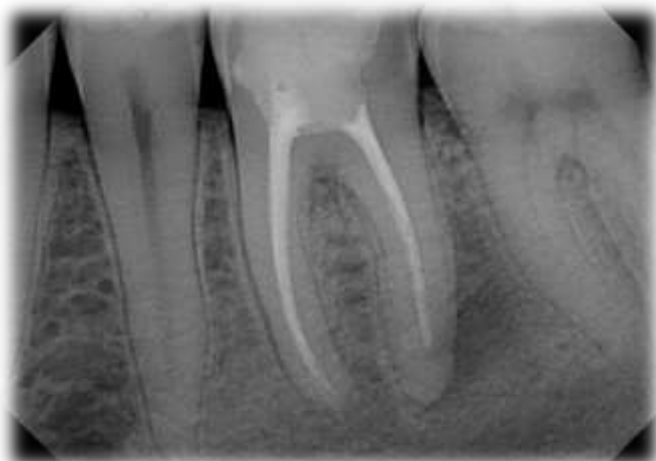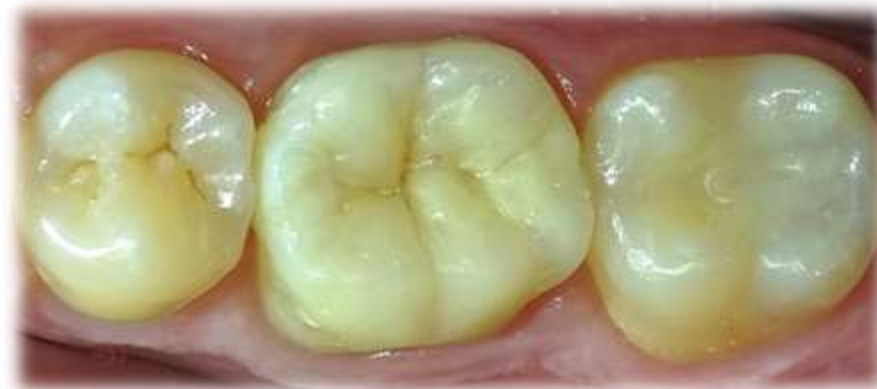IKP



Lateralis nézet

Hosszú távú kontroll (1 év)

Professzionális szájhigiénés
kezelés, ismételt instruálás és
motiválás.
Státusz ellenőrzése.



Köszönöm a megtisztelő figyelmet!

