Semmelweis Egyetem Fogorvostudományi Kar
Fogászati és Szájsebészeti Oktató Intézet
igazgató: Dr. Kivovics Péter c. egyetemi tanár
http://semmelweis-egyetem.hu/fszoi/
https://www.facebook.com/fszoi

ÍNYRECESSZIÓ FEDÉSE TUNNEL TECHNIKÁVAL

Rezidens: Dr. Derdák Dóra, parodontológus szakorvosjelölt
Tutor: Dr. Büchler János, osztályvezető főorvos
Konzulens: Dr. Nagy Gábor, egyetemi tanár
Dr. Kránitz Ivett, parodontológus szakorvos

ÁLTALÁNOS ANAMNÉZIS KLINIKAI VIZSGÁLAT

- 42 éves nő beteg
- Általános anamnézisében kezelést befolyásoló tényező nem szerepel
- Gyógyszerallergia, allergia nem ismert
- Sztomatoonkológiai szűrése negatív
- TMI vizsgálat negatív
- Szájhigiéné megfelelő
- Káros szokása nincs

KIINDULÁSI FOTÓK

KIINDULÁSI ÁLLAPOT

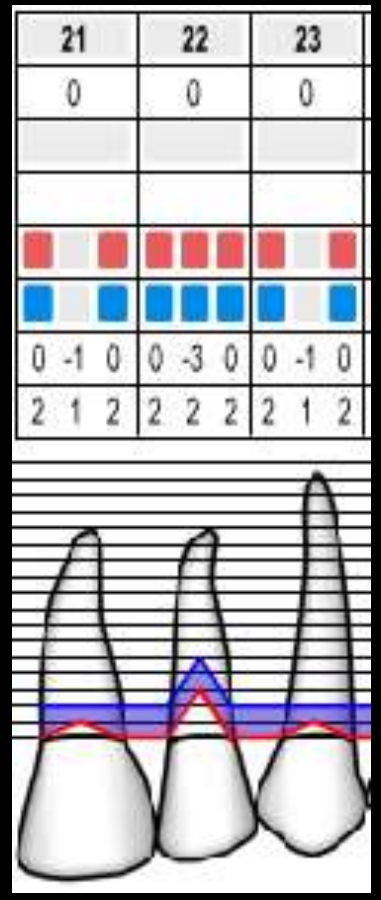

KIINDULÁSI ÁLLAPOT

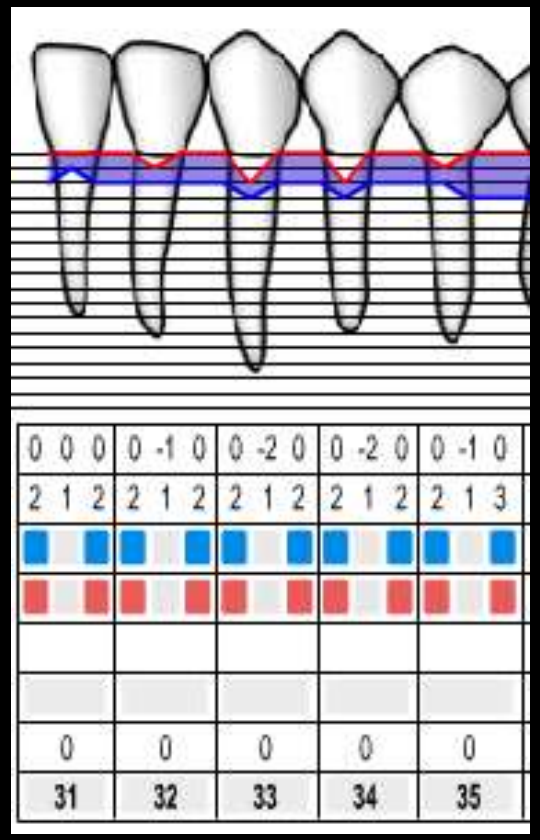

KIINDULÁSI ORTHOPANTOMOGRAM FELVÉTEL

DIAGNÓZIS,PROGNÓZIS

- Diagnózis: Miller I -es ínyrecesszió/ RT-1
- Fogak prognózisa:

	18	17	16	15	14	13	12	11	21	22	23	24	25	26	27	28	
ST.	X	X	X	X	X	X	X	X	X	X	X	X	X	X	X	X	ST.
?																	?
R.																	R.
R.																	R.
?																	?
ST.	-	X	X	X	X	X	X	X	X	X	X	X	X	X	X	X	ST.
	48	47	46	45	44	43	42	41	31	32	33	34	35	36	37	38	

- BPE:

2	2	2
2	2	2

ELŐZETES KEZELÉSI TERV

I. Elálló tömésszélek korrekciója

II. Supra- és subgingivalis depurálás

III. Szájhigiénés instruálás, motiválás

IV. Sebészi parodontális kezelés

- Bal felső és bal alsó quadránsban ínyrecesszió fedése tunnel technikával

V. Parodontális gondozás- recall



Parodontológiai kezeléssel párhuzamosan elkezdődött a páciens konzerváló fogászati ellátása is.

BAL FELSŐ QUADRÁNSBAN LÉVŐ ÍNYRECESSZIÓ FEDÉSE TUNNEL TECHNIKÁVAL

- Gyökérsimítás

- Recipiens terület - tunnel preparálása után

Otto Zuhr, Dr Med Dent* Stefan Fickl, Dr Med Dent* Hannes Wachtel, Prof Dr Med Dent** Wolfgang Bolz, Dr Med Dent* Markus B. Hürzeler, Prof Dr Med Dent, Covering of Gingival Recessions with a Modified Microsurgical Tunnel Technique: Case Report, Int J Periodontics Restorative Dent 2007; 27:457-6.

DONOR TERÜLET, AUTOLÓG GRAFT

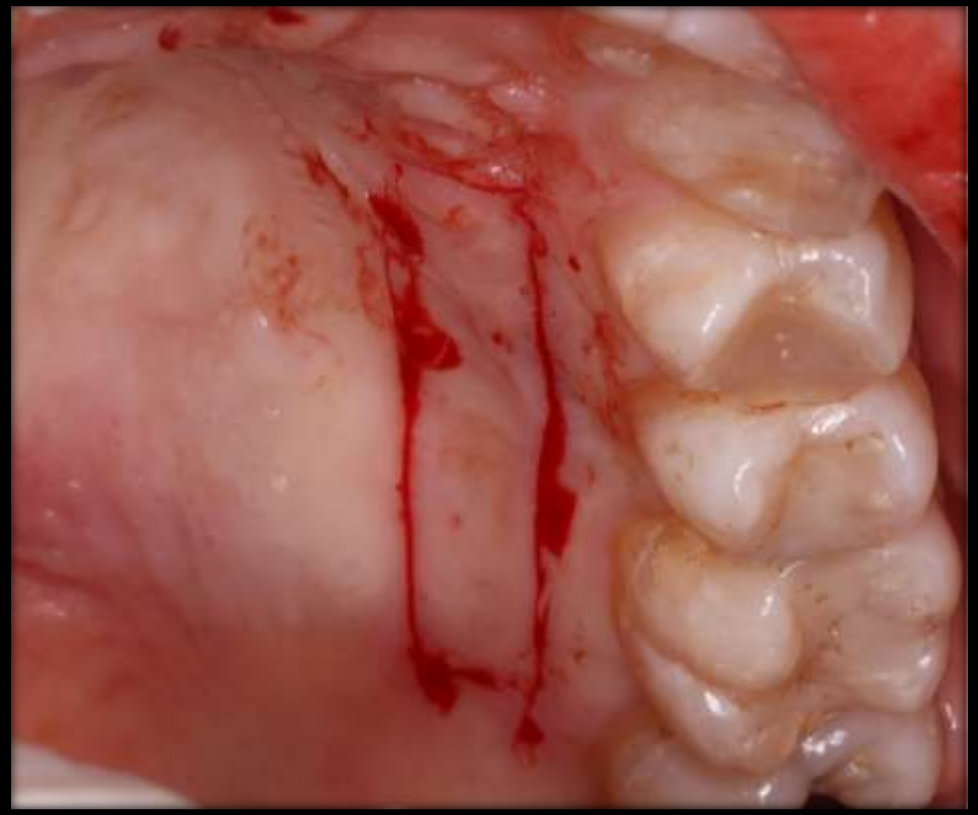

•Félvastag palatinális mucosalebeny preparálása

FOG ELŐKÉSZÍTÉSE, GRAFT BEHÚZÁSA

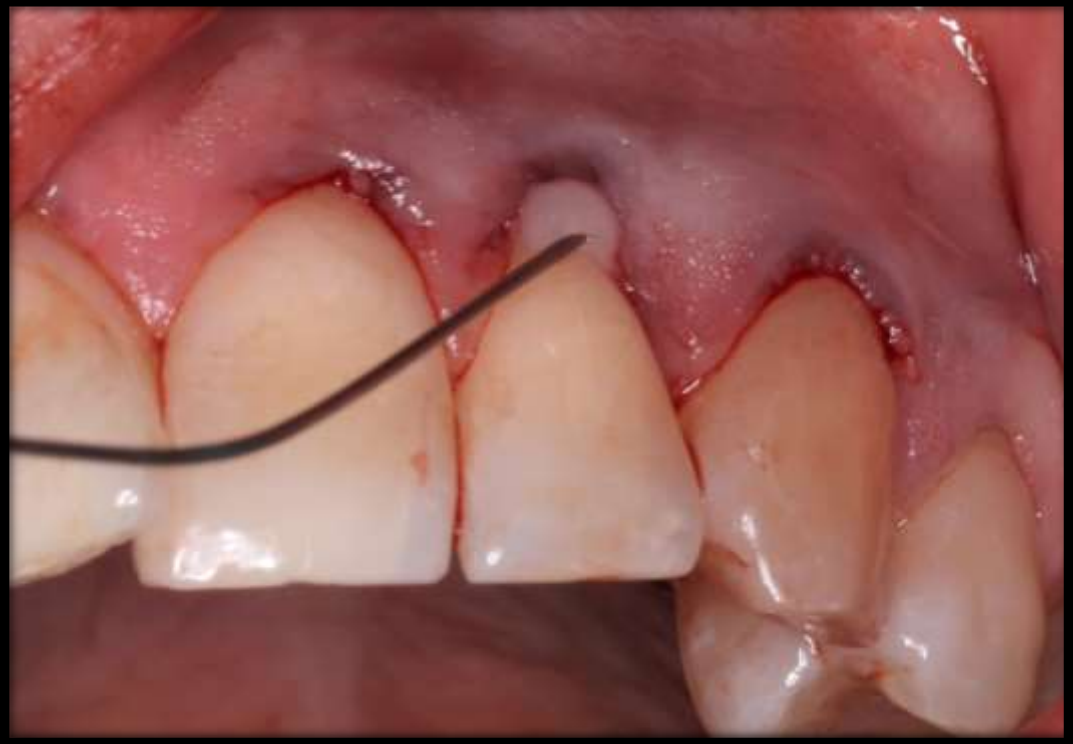

Fog előkészítése Straumann ®PrefGel segítségével

Deepitheliazált graft behúzása és adaptálása

SUTURA

- 5-0 monofil varróanyag
- Sling öltések

- Borghetti-féle öltés
- Lyostypt alkalmazása

SEBKONTROLL, VARRATSZEDÉS

KONTROLL – 2 HÓNAP ELTELTÉVEL

KONTROLL- 6 HÓNAP ELTELTÉVEL

KONTROLL -12 HÓNAP ELTELTÉVEL

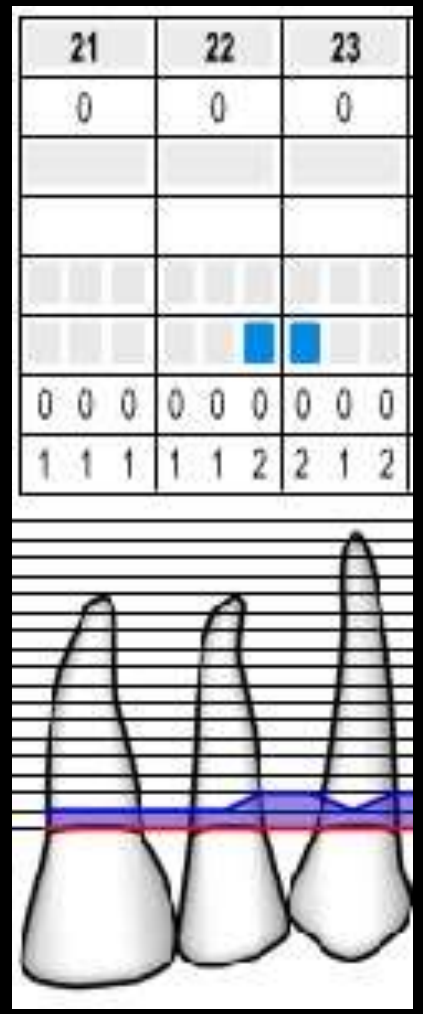

BAL ALSÓ QUADRÁNSBAN LÉVŐ ÍNYRECESSZIÓ FEDÉSE TUNNEL TECHNIKÁVAL

- Alagút preparálása Deppeler tunnel kés segítségével

Otto Zuhr, Dr Med Dent* Stefan Fickl, Dr Med Dent* Hannes Wachtel, Prof Dr Med Dent** Wolfgang Bolz, Dr Med Dent* Markus B. Hürzeler, Prof Dr Med Dent, Covering of Gingival Recessions with a Modified Microsurgical Tunnel Technique: Case Report, Int J Periodontics Restorative Dent 2007; 27:457-6.

DONOR TERÜLET

•Donor terület a graft eltávolítása után

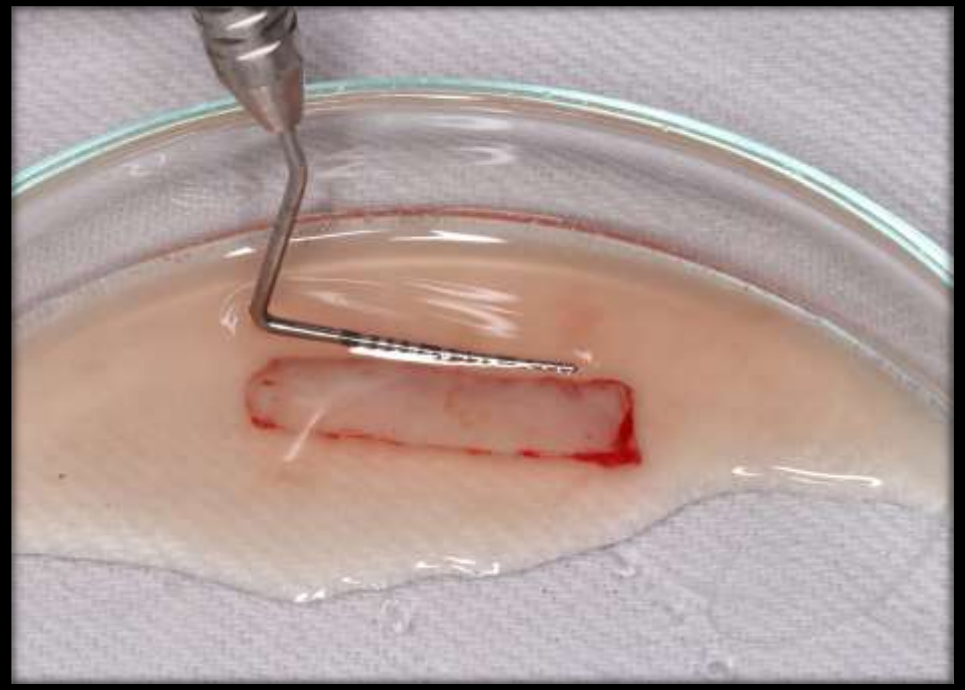

•Félvastag palatinális mucosalebeny

•Borghetti-féle öltés
•Lyostypt alkalmazása

GRAFT BEHÚZÁSA, LEBENY RÖGZÍTÉSE

•Deepitelizált graft

•Graft és lebeny rögzítése circumdentális öltésekkel.

2 HÉTTEL A MŰTÉTET KÖVETŐEN

- Suturák eltávolítására került sor

KONTROLL – 2 HÓNAP ELTELTÉVEL

KONTROLL – 6 HÓNAP ELTELTÉVEL

ELŐTTE - UTÁNA

ELŐTTE - UTÁNA

KÖSZÖNÖM A FIGYELMET!