



**Semmelweis Egyetem Fogorvostudományi Kar
Fogászati és Szájsebészeti Oktató Intézet**

igazgató: Dr. Kivovics Péter c. egyetemi tanár

<http://semmelweis-egyetem.hu/fszoi/>

<https://www.facebook.com/fszoi>



CHRONICUS PARODONTITIS KEZELÉSE

Rezidens: Dr. Derdák Dóra, parodontológus szakorvosjelölt

Tutor: Dr. Büchler János, osztályvezető főorvos

Konzulens: Dr. Nagy Gábor, egyetemi tanár

Dr. Kránitz Ivett, parodontológus szakorvos

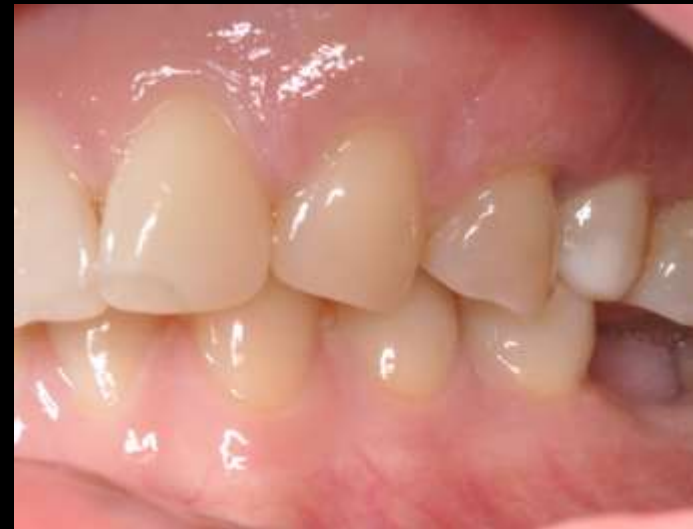
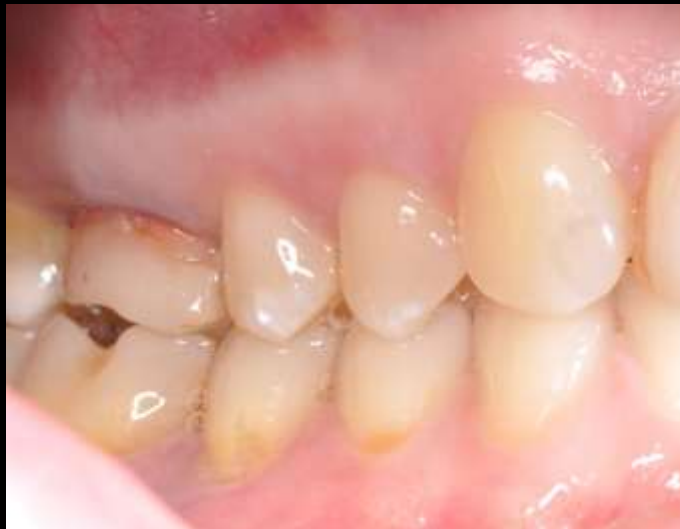
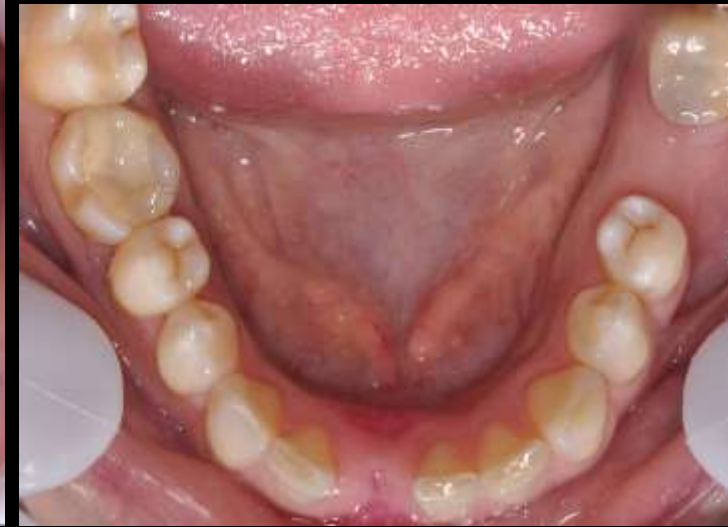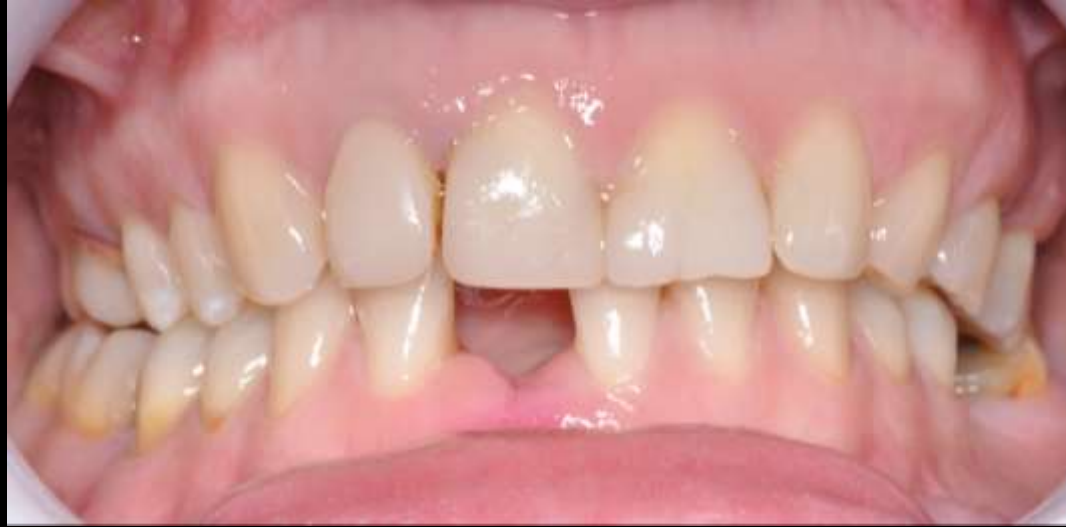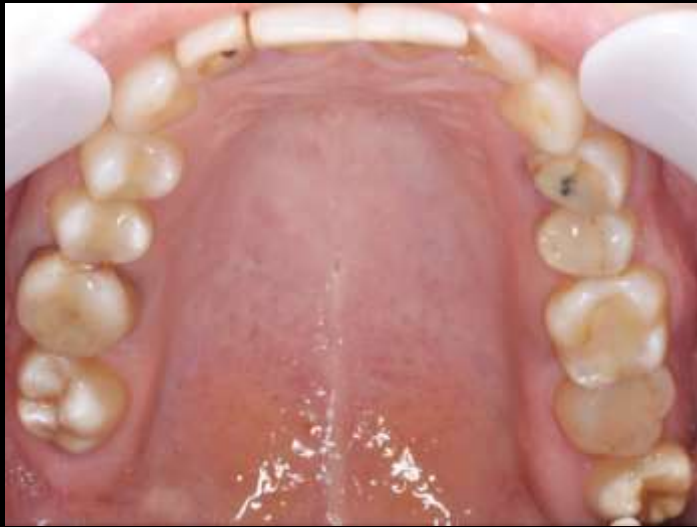ÁLTALÁNOS ANAMNÉZIS KLINIKAI VIZSGÁLAT

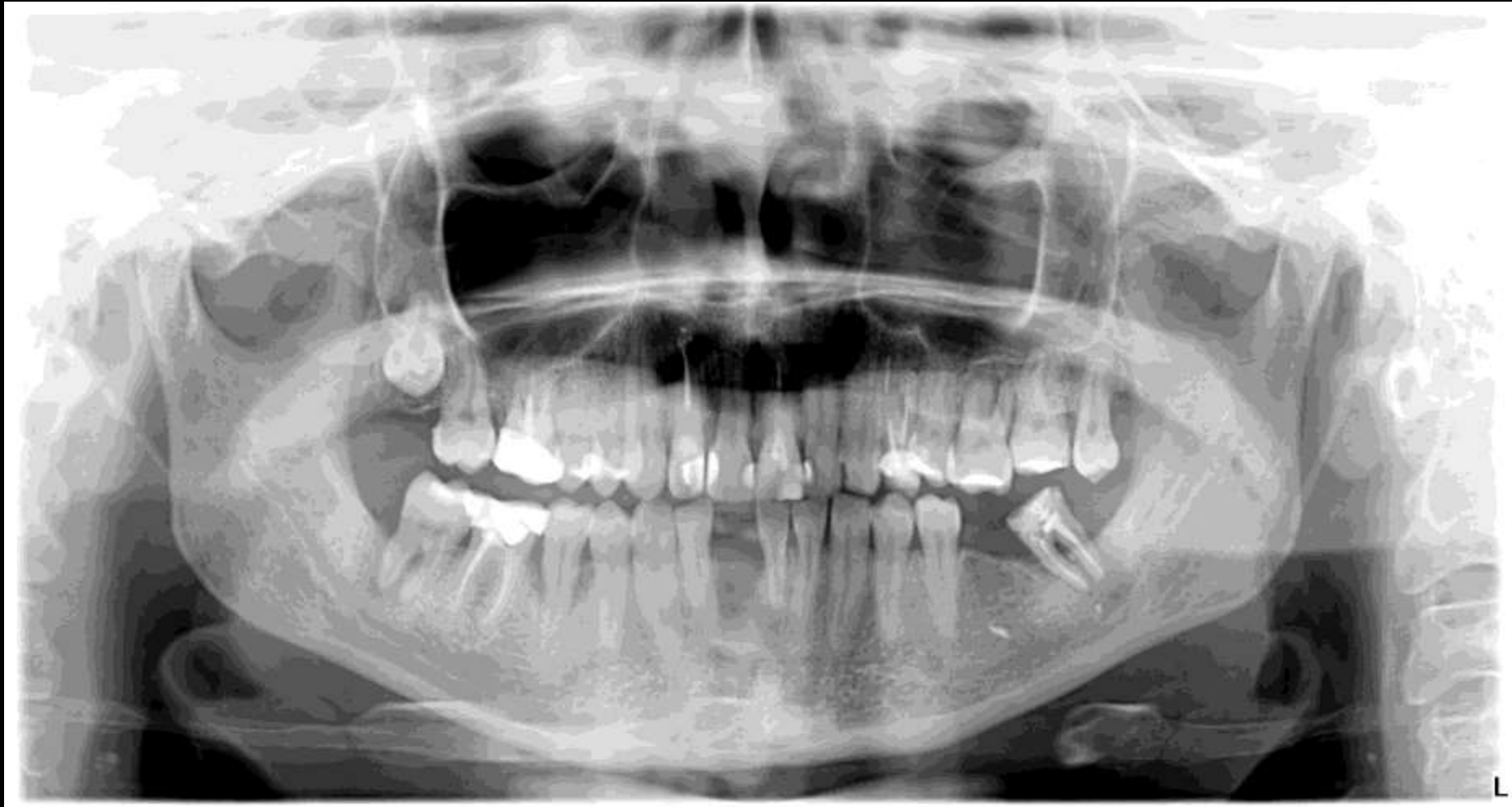- 33 éves nő beteg
- Általános anamnézisében kezelést befolyásoló tényező nem szerepel
- Gyógyszerérzékenység nem ismert
- Sztomatoonkológia szűrése negatív
- TMI vizsgálata negatív
- Szájhygiénié nem megfelelő



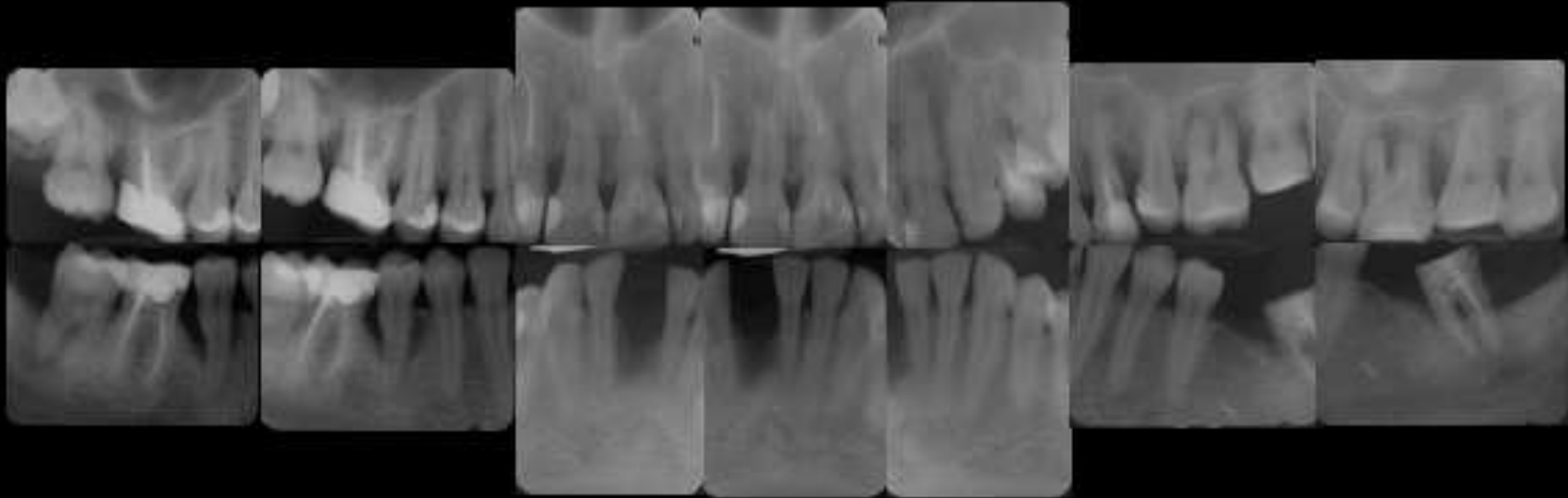KIINDULÁSI FOTÓK



KIINDULÁSI ORTHOPANTOMOGRAM FELVÉTEL



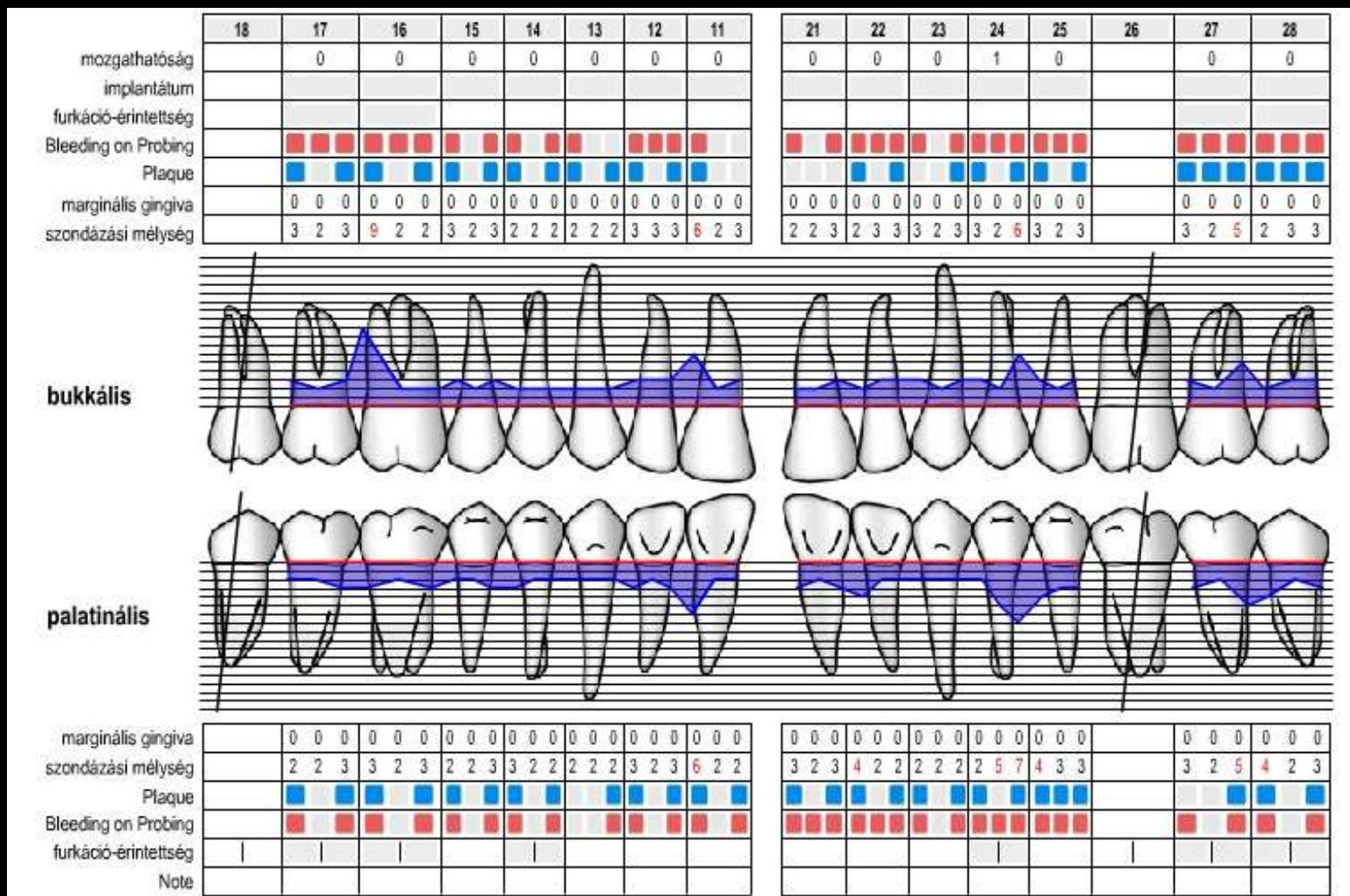
KIINDULÁSI PARODONTOLÓGIAI STÁTUSZFELVÉTEL



BPE:

2	4	4*
4*	2	4*

KIINDULÁSI PARODONTOLÓGIAI STÁTUSZ FELSŐ ÁLLCSONT



FMPS: 71%
FMBS: 75%

DIAGNÓZIS, PROGNÓZIS

- Diagnózis: Generalizált krónikus parodontitis /
Parodontitis: III. stádium, B osztály, generalizált
- Prognózis:

	18	17	16	15	14	13	12	11	21	22	23	24	25	26	27	28	
ST.	X	X		X	X	X	X	X	X	X	X		X		X	X	ST.
?			?									?					?
R.														X			R.
R.															X		R.
?		?		?			?		?								?
ST.	-		X		X	X		-		X	X	X	X	-		-	ST.
	48	47	46	45	44	43	42	41	31	32	33	34	35	36	37	38	

ELŐZETES KEZELÉSI TERV

I. Reménytelen fogak eltávolítása

- 26, 37

II. Oki parodontális terápia

- Szájhygiénés instruálás, motiválás
- Supra- és subgingivális depurálás
- Plakkretenciós tényezők eliminálása
- Zárt kürett
- 47-es fog gyökerkezelése (endoparodontális kezelése)

III. Sebészi parodontális kezelés

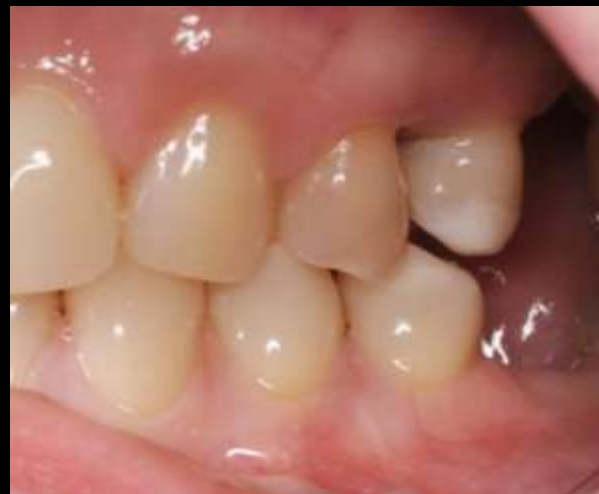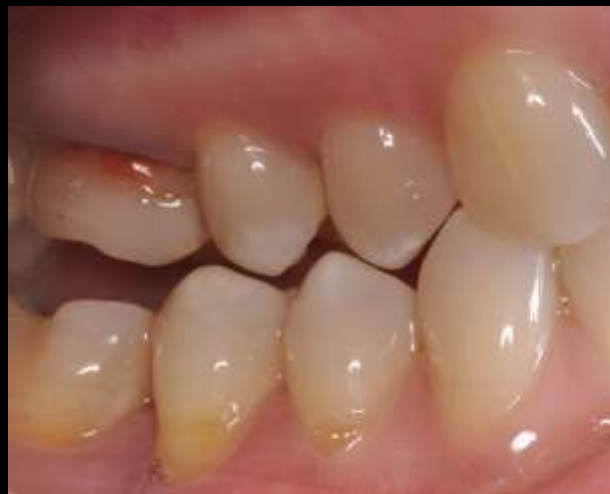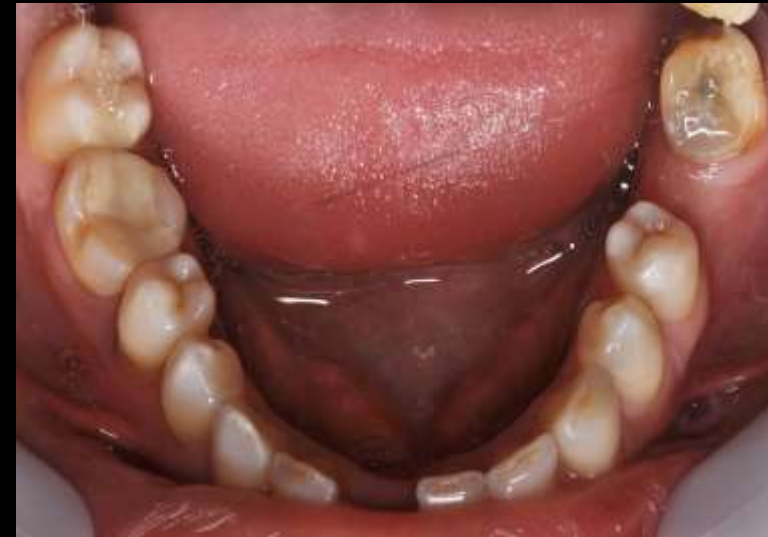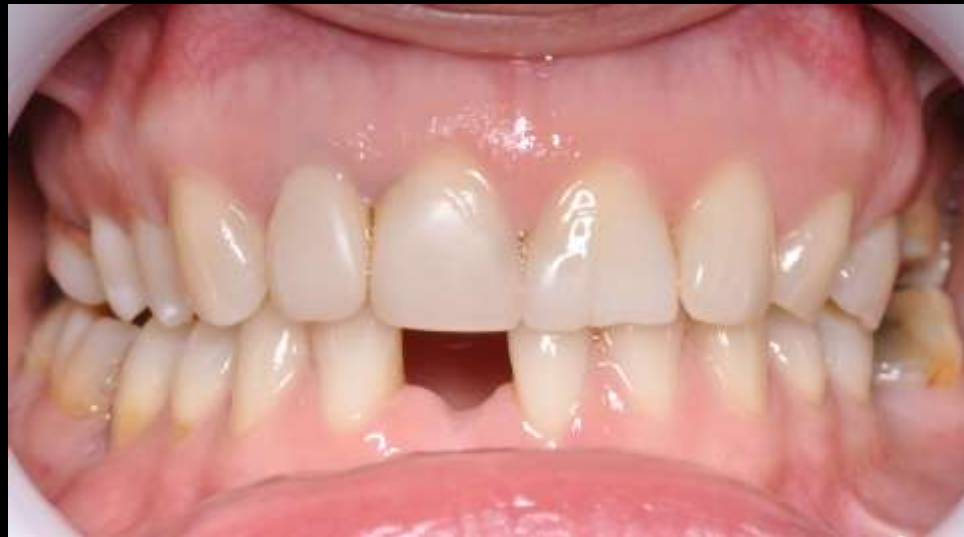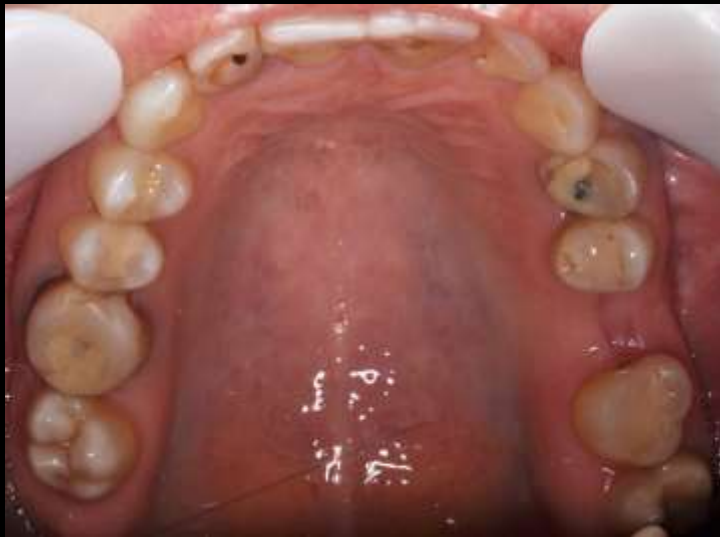- Regeneratív parodontális műtétek
 - 11, 16, 24, 47 fognál
 - M-MIST 45-ös fog verticalis tasak ellátására
- Alveolus prezerváció 41-es fog helyén
- Implantáció 41-es fog helyére
- Implantáció 36-ös és 37-es fog helyén

IV. Végleges konzerváló fogászati és protetikai ellátás

V. Parodontális gondozás- recall



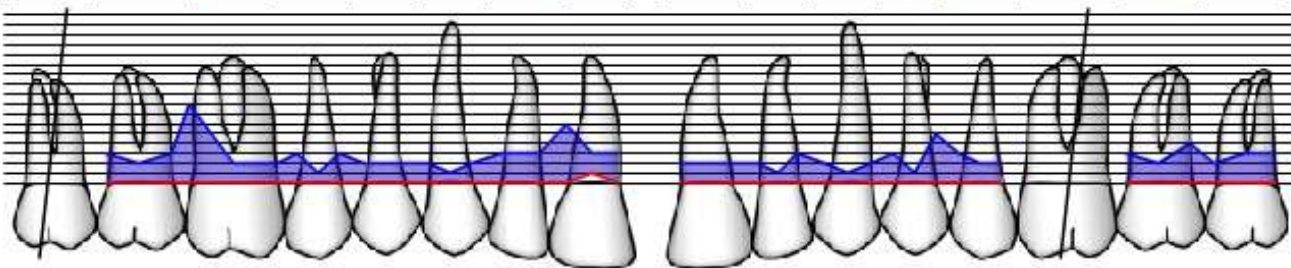
PARODONTOLÓGIAI KONZERVATÍV TERÁPIÁT KÖVETŐEN



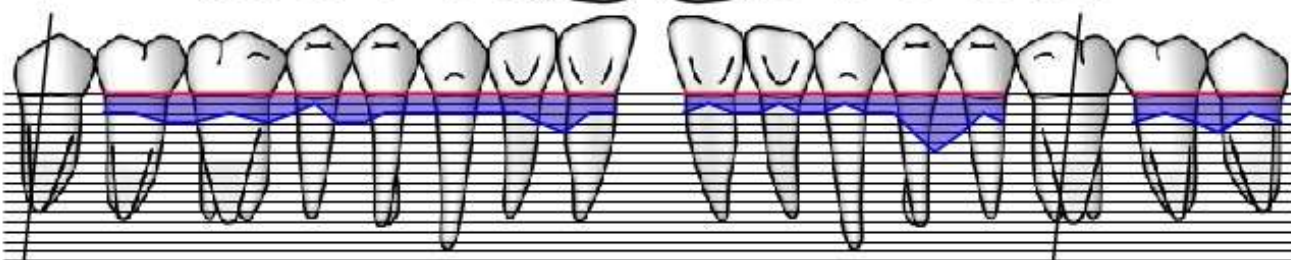
ÚJRAÉRTÉKELES KONZERVATÍV TERÁPIÁT KÖVETŐEN FELSŐ ÁLLCSONT

	18	17	16	15	14	13	12	11	21	22	23	24	25	26	27	28
mozgathatóság		0	0	0	0	0	0	0	0	0	0	1	0		0	0
implantátum																
furkáció-érintettség																
Bleeding on Probing			■	■								■	■		■	
Plaque		■	■	■	■	■	■	■					■		■	■
marginális gingiva		0 0 0	0 0 0	0 0 0	0 0 0	0 0 0	0 0 0	0 -1 0							0 0 0	0 0 0
szondázási mélység		3 2 3	8 2 2	3 1 3	2 2 2	2 1 2	3 3 3	6 2 3				3 1 5	3 2 2		3 2 4	2 3 3

bukkális



palatinális

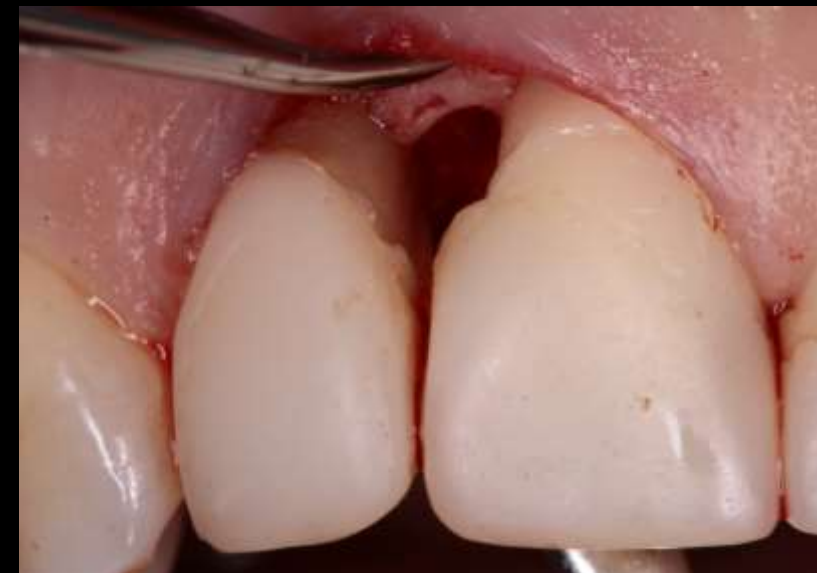
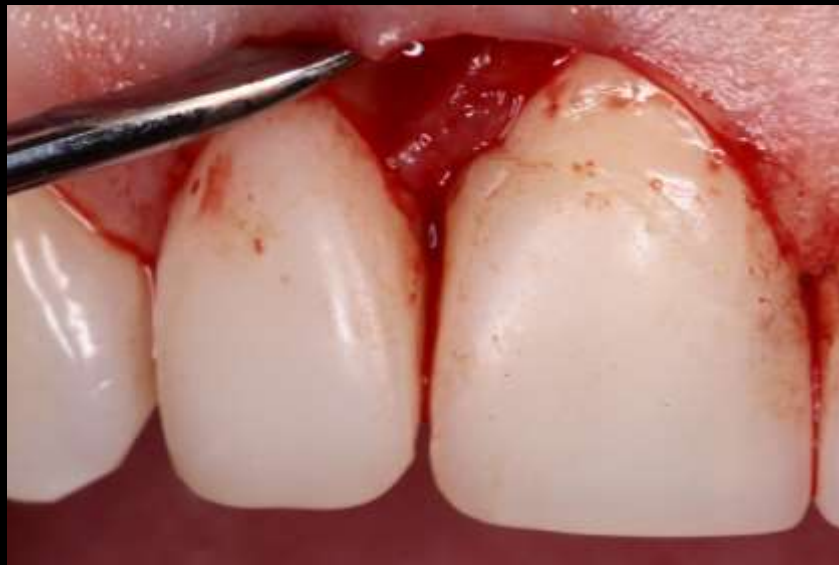
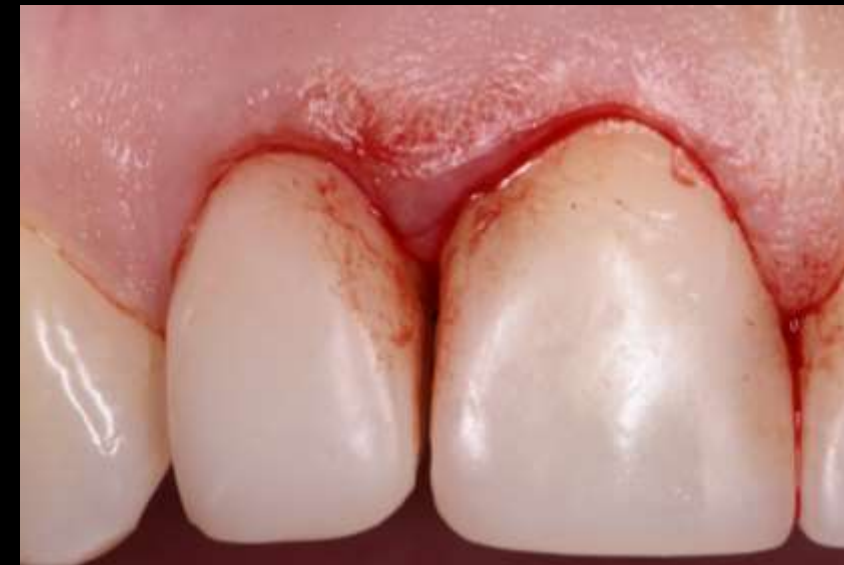marginális gingiva		0 0 0	0 0 0	0 0 0	0 0 0	0 0 0	0 0 0	0 0 0							0 0 0	0 0 0
szondázási mélység		2 2 3	3 2 3	2 1 3	3 2 2	2 2 2	2 2 3	4 2 2				2 1 2	2 1 2	2 1 2	2 4 6	4 2 3
Plaque		■	■	■	■	■	■					■	■	■	■	■
Bleeding on Probing		■	■	■											■	■
furkáció-érintettség																
Note																

FMPS: 27%

FMBS: 14%

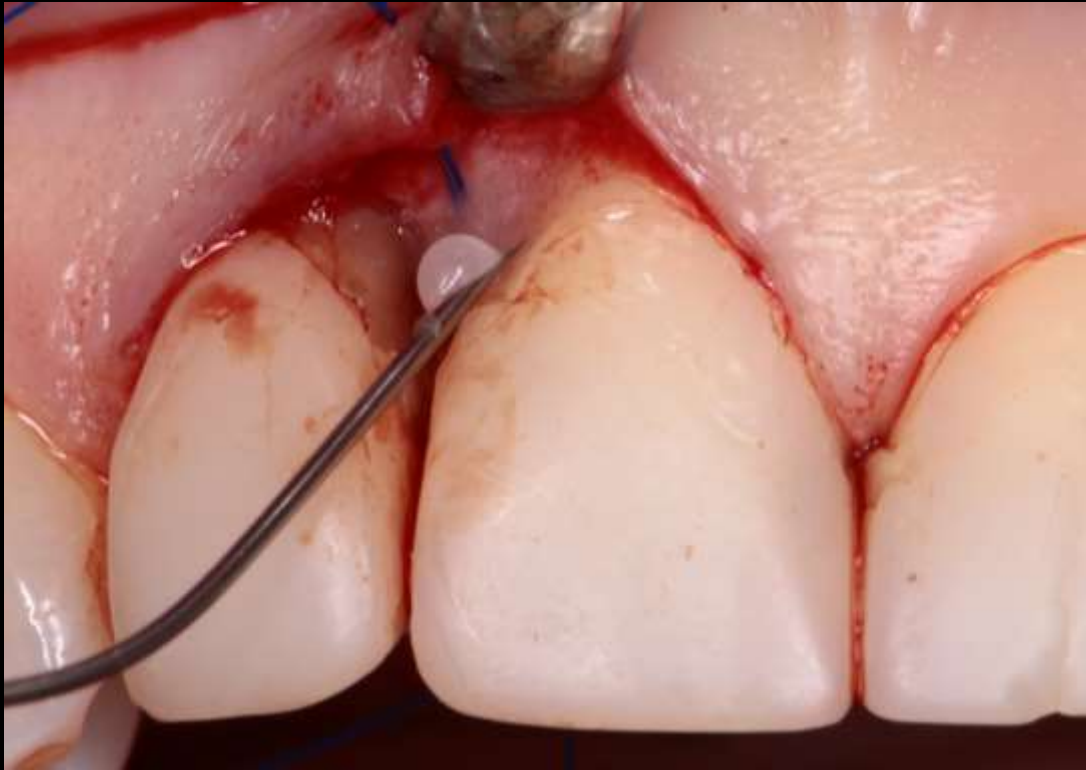
11-ES FOG MELLETTI VERTICALIS TASAK ELLÁTÁSA



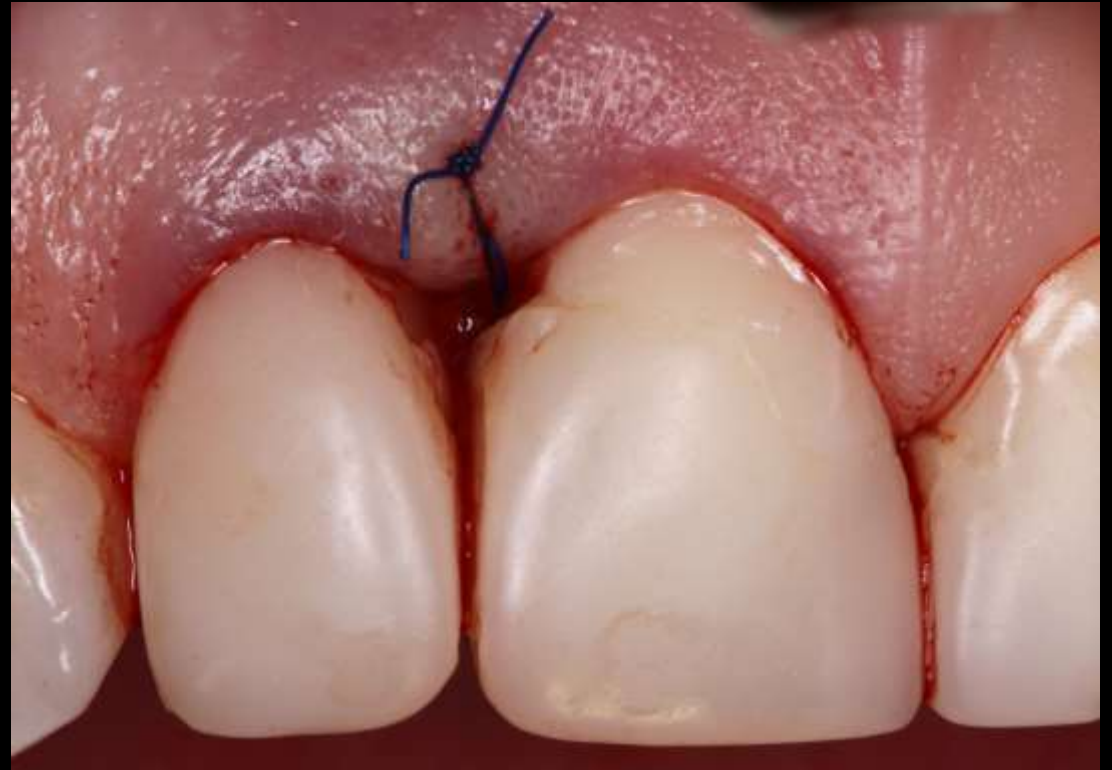- Lebnyképzés egyszerűsített papilla prezervációs technika segítségével

- Granulációs szövet és baktériummal fertőzött cementréteg eltávolítása Gracey kűrettkanalak használatával.

11-ES FOG MELLETTI VERTICALIS TASAK ELLÁTÁSA



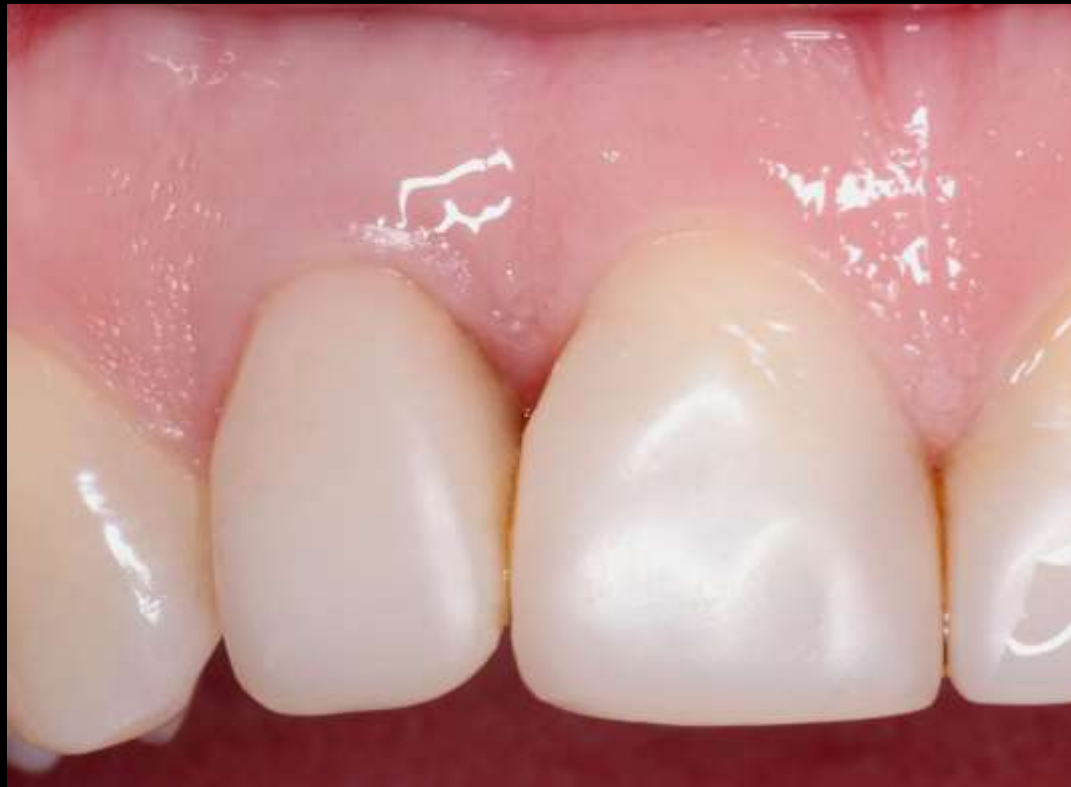- Előöltést követően Straumann® PrefGél(24%-os EDTA) és Straumann® Emdogain alkalmazására került sor



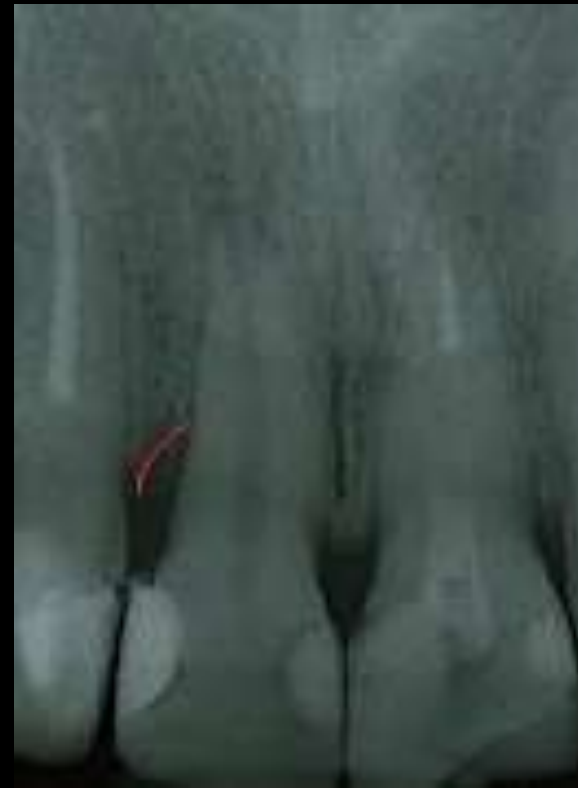- Lebény zárása : módosított verticalis matracöltés segítségével
- Sutura: 5-0, monofil, nem felszívódó fonal használatával
- Elálló tömészel korrekciója

KONTROLL

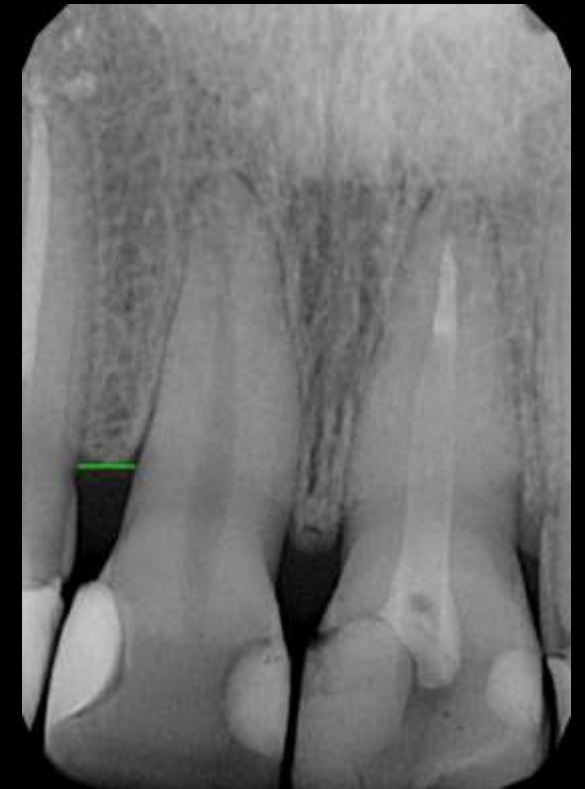
Sebészeti kezelést követően 10 hónappal



ELŐTTE:

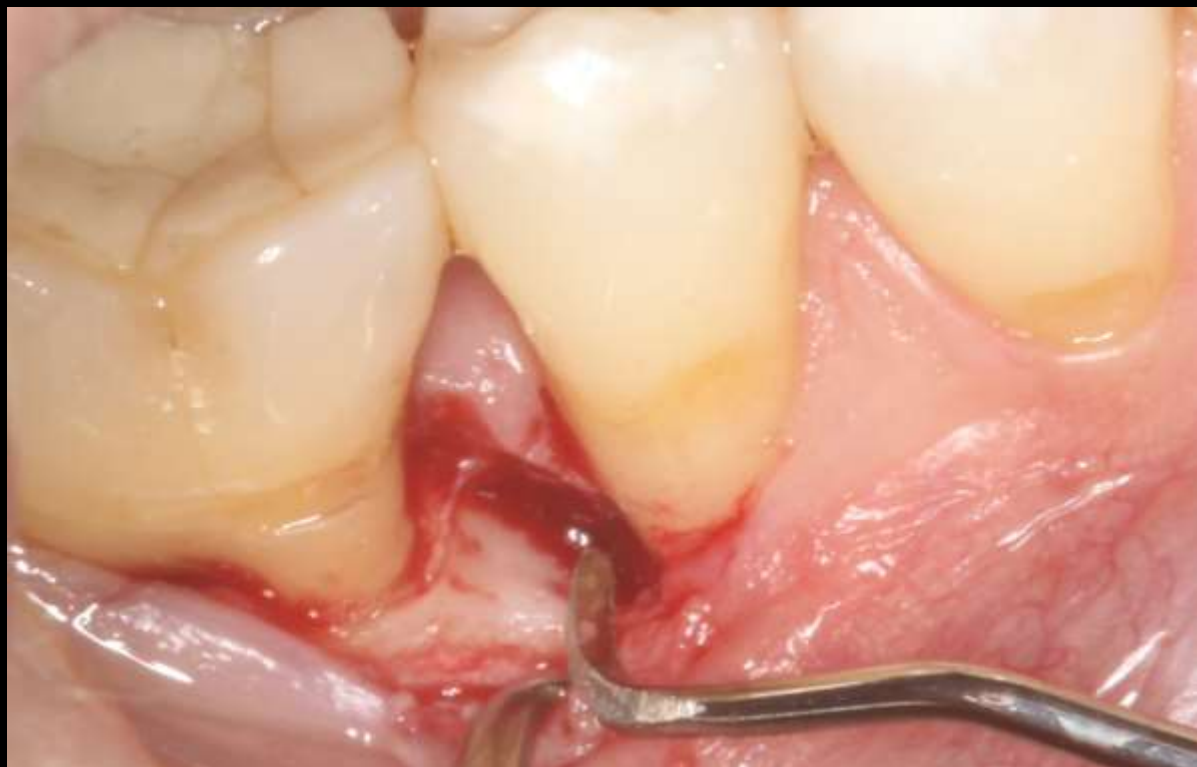

UTÁNA:

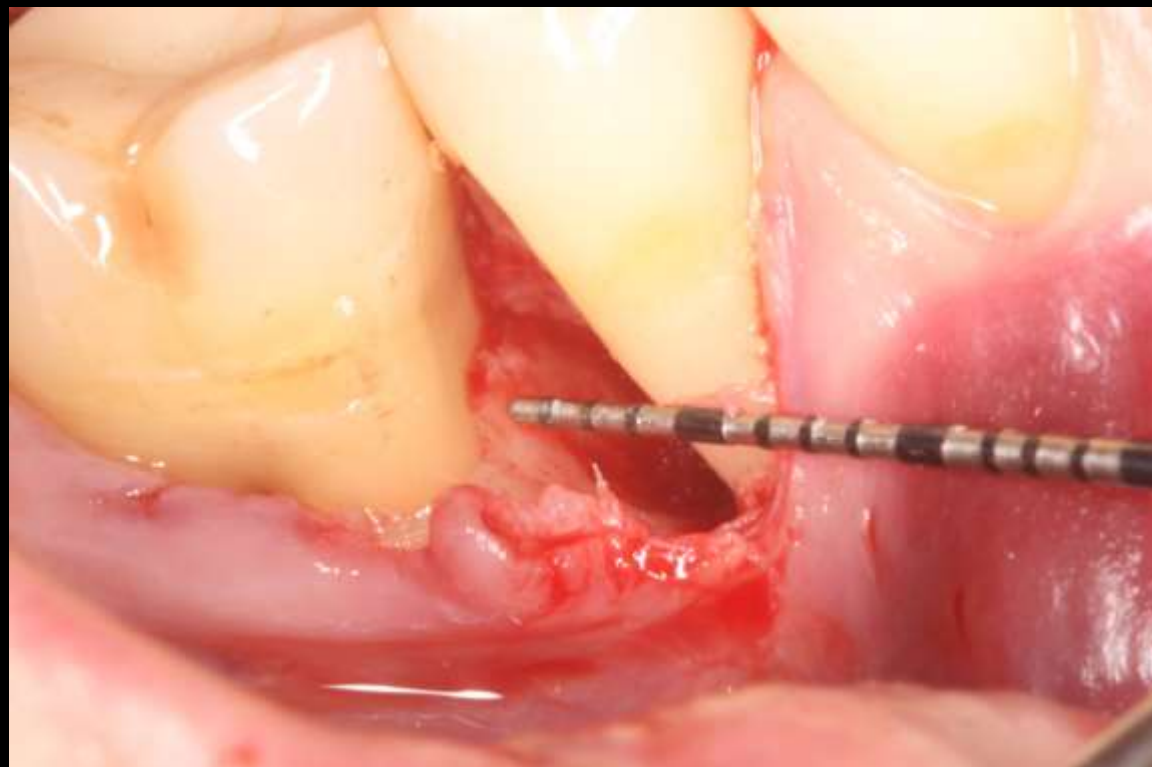

További kezelések: front fogakra cirkónium koronák készítése.

45-ÖS FOG MELLETTI VERTICALIS TASAK SEBÉSZI ELLÁTÁSA M-MIST TECHNIKA SEGÍTSÉGÉVEL

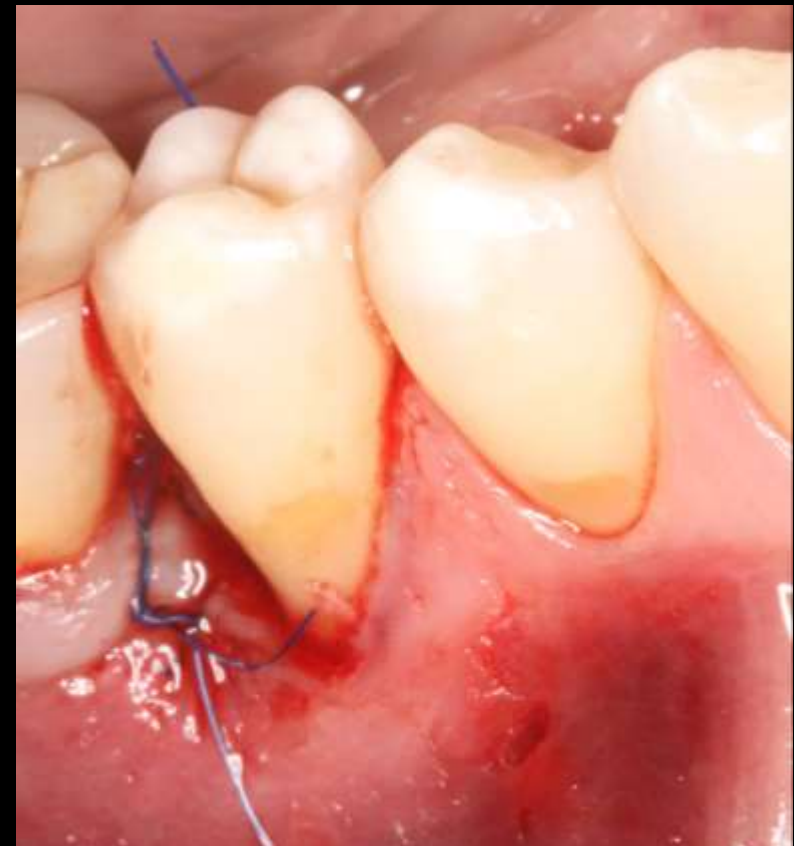
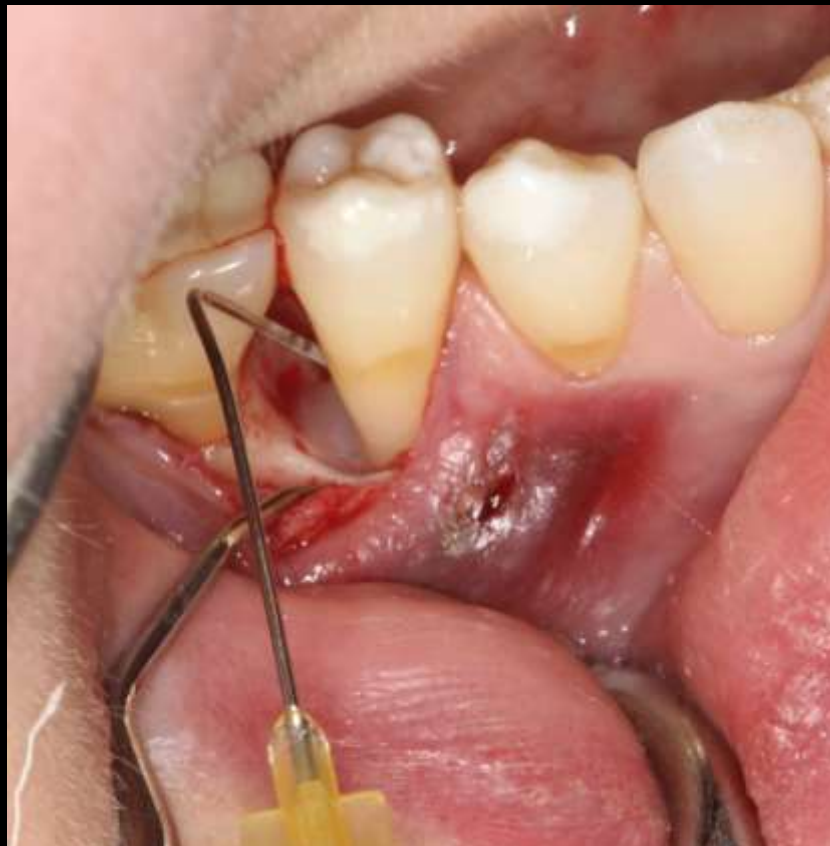
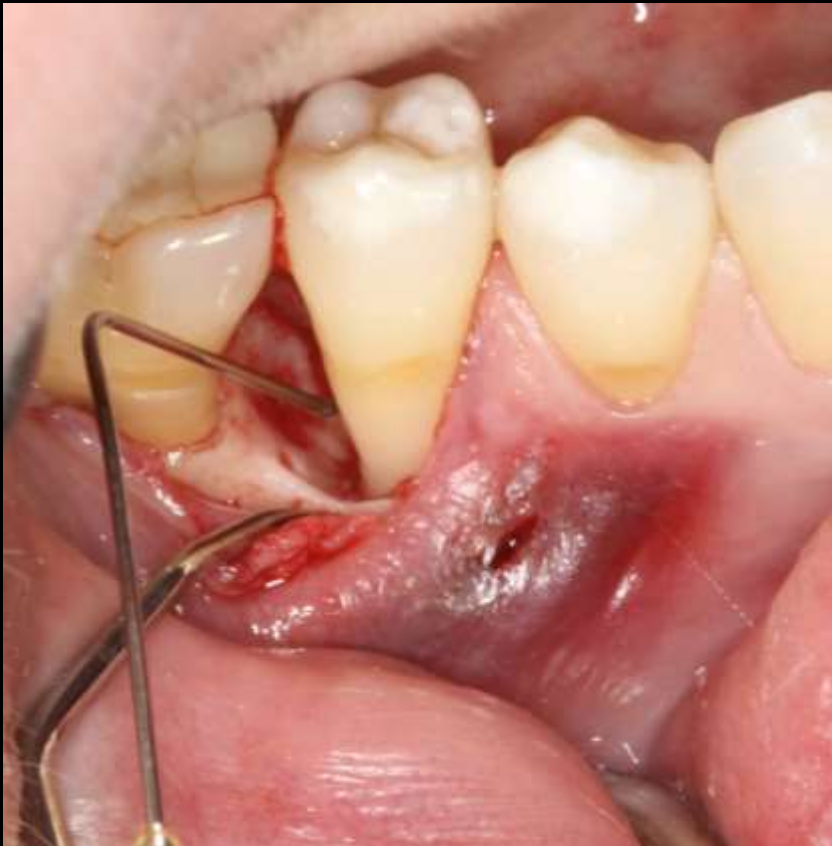•Lebnyképzés papillaprezervációs technika segítségével



•Vertikális csonttasak granulációs szövet eltávolítását követően

45-ÖS FOG MELLETTI VERTICALIS TASAK SEBÉSZI ELLÁTÁSA M-MIST TECHNIKA SEGÍTSÉGÉVEL



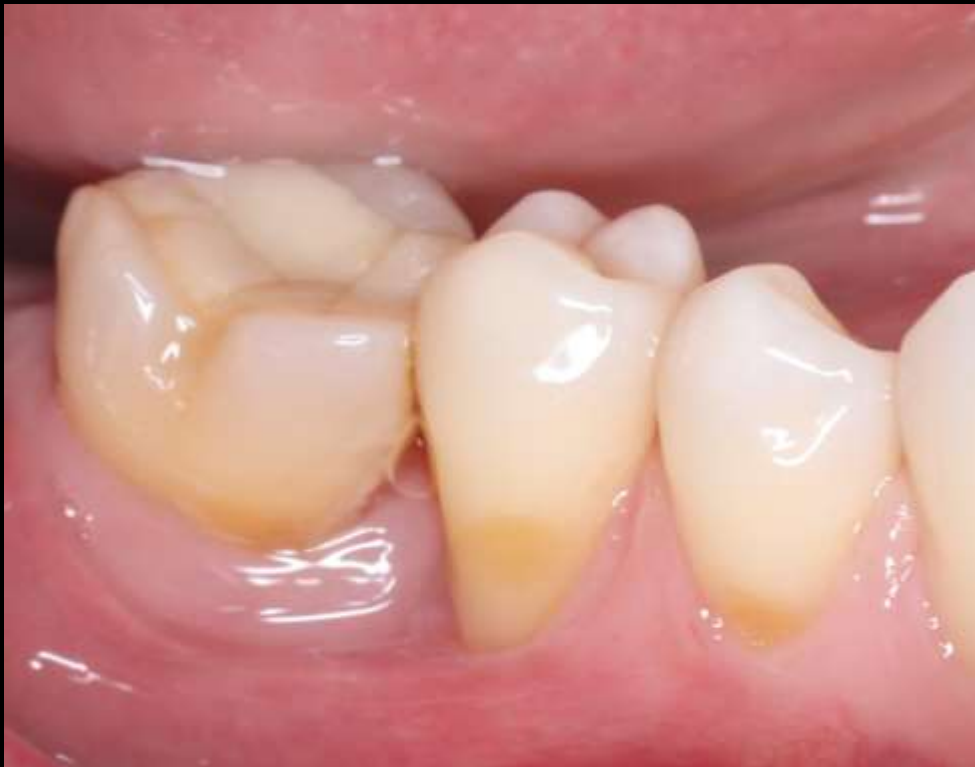- Straumann ® PrefGél(24%-os EDTA) és Straumann ® Emdogain alkalmazására került sor

- Lebony zárása 6/0-s fonal segítségével

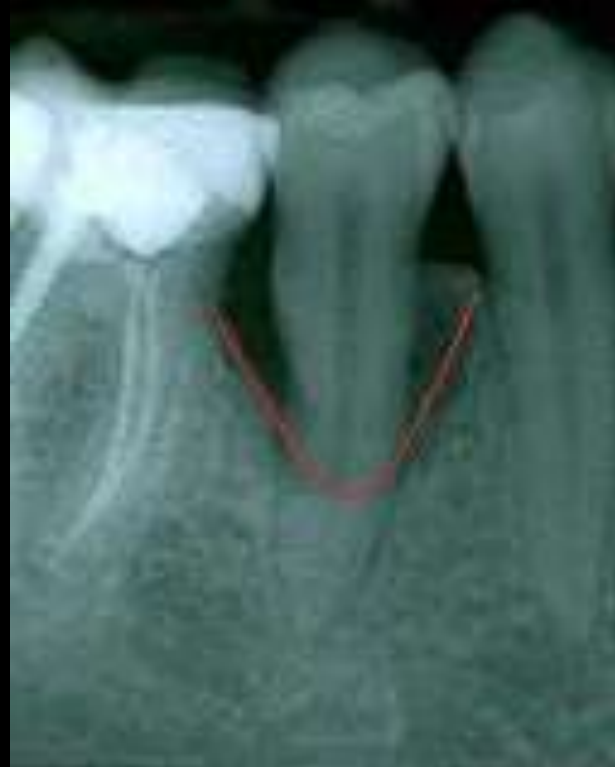Sebészeti beavatkozást Windisch Péter Professor úr végezte.

KONTROLL

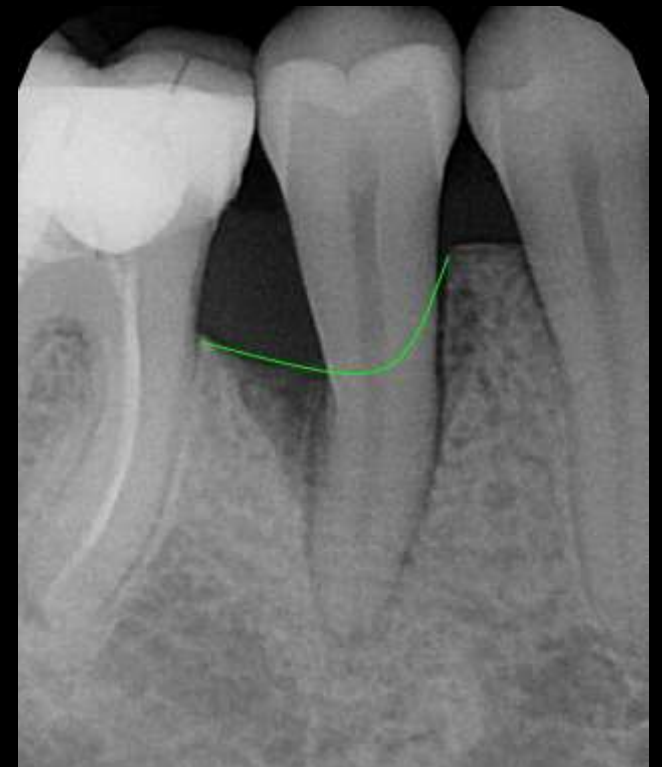Sebészi beavatkozást követően 10 hónappal



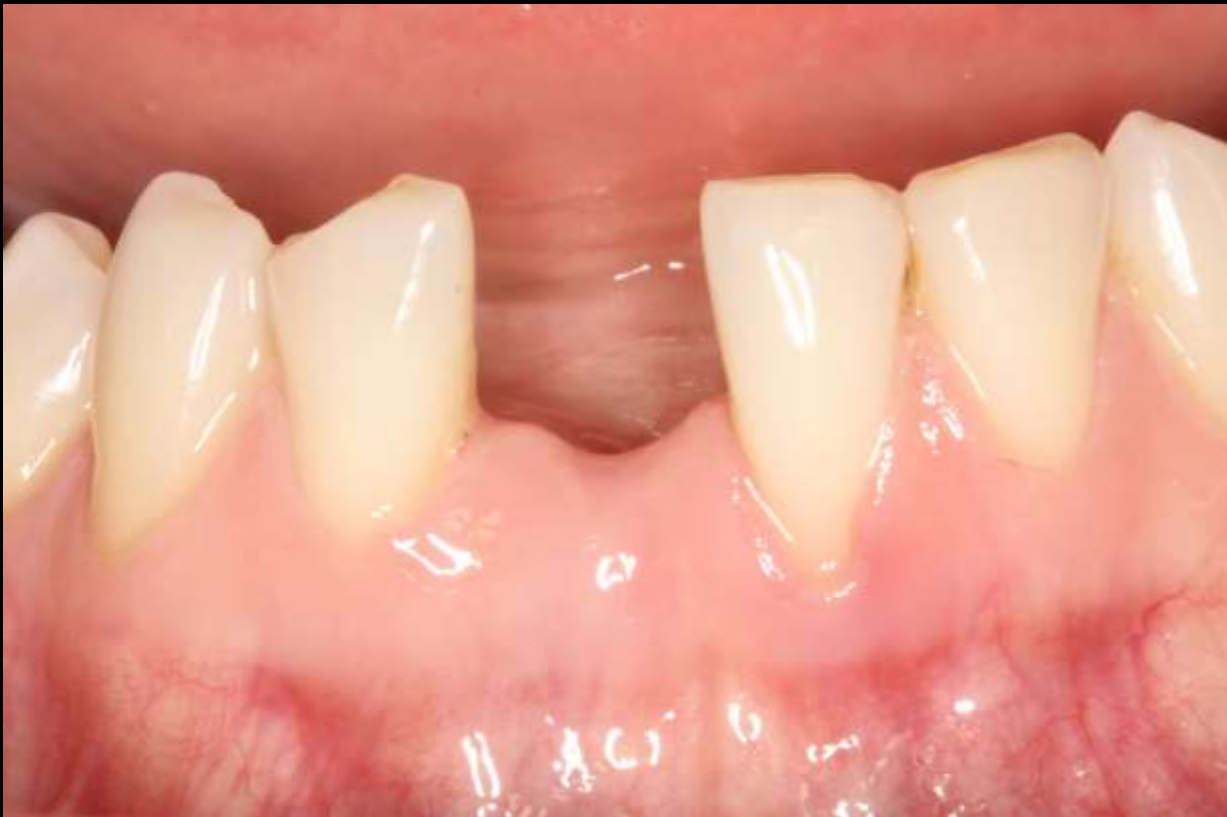ELŐTTE:



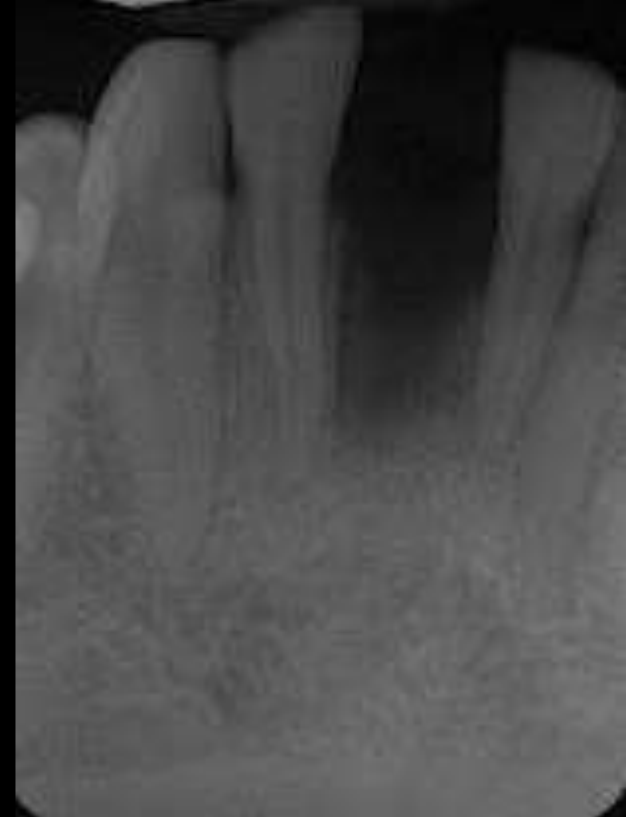
UTÁNA:



ALVEOLUS PREZERVÁCIÓ 41-ES FOGNAK MEGFELELŐEN, 42-ES FOG LATERAL AUGMENTÁCIÓ

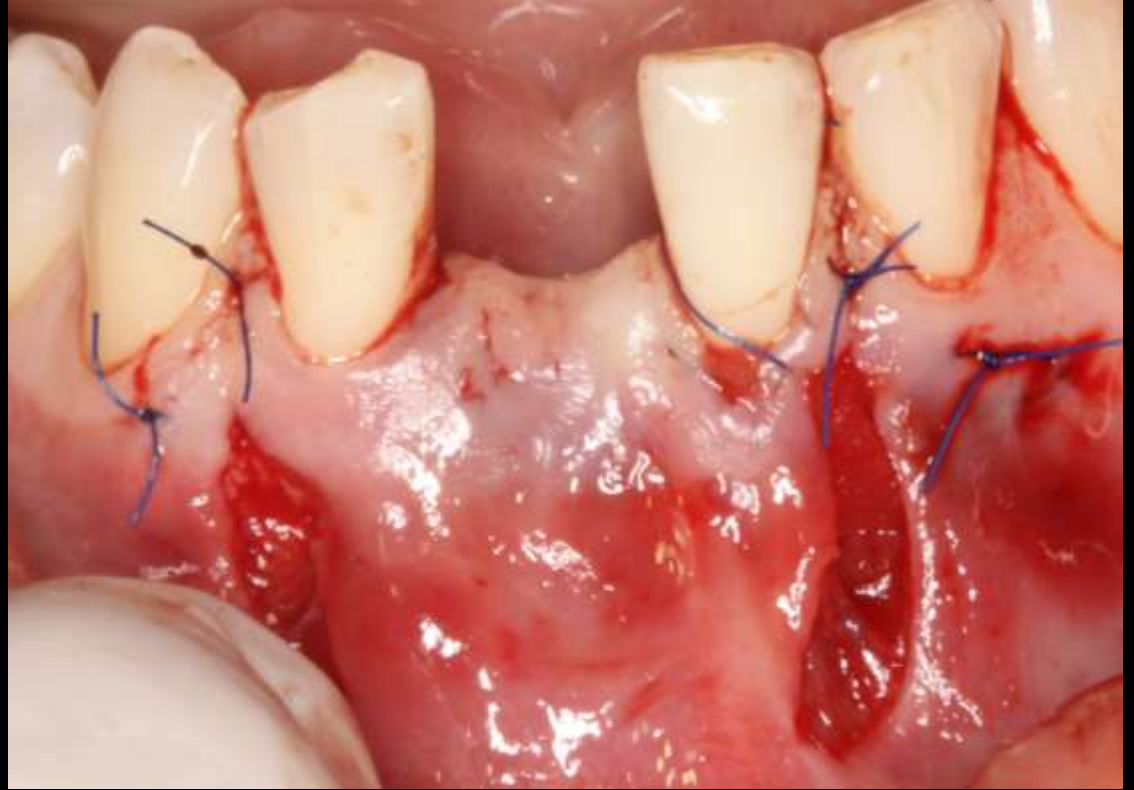
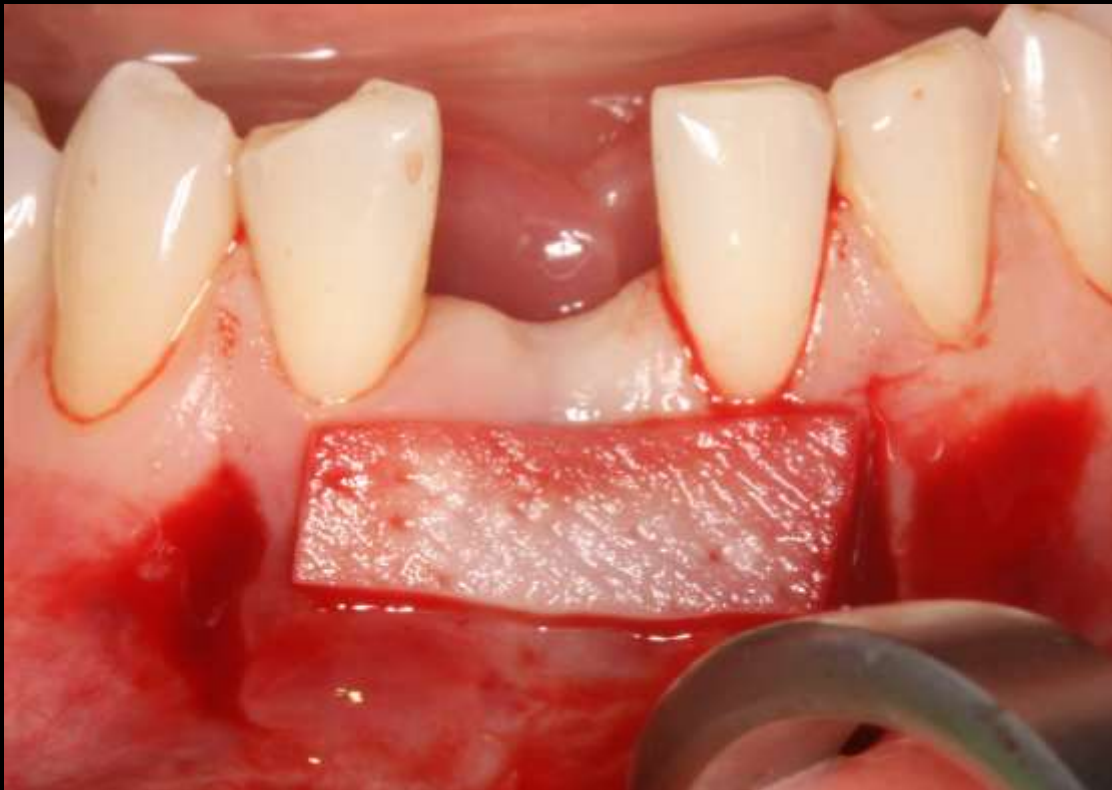
•Kiindulási kép



•Kiindulási röntgenfelvétel

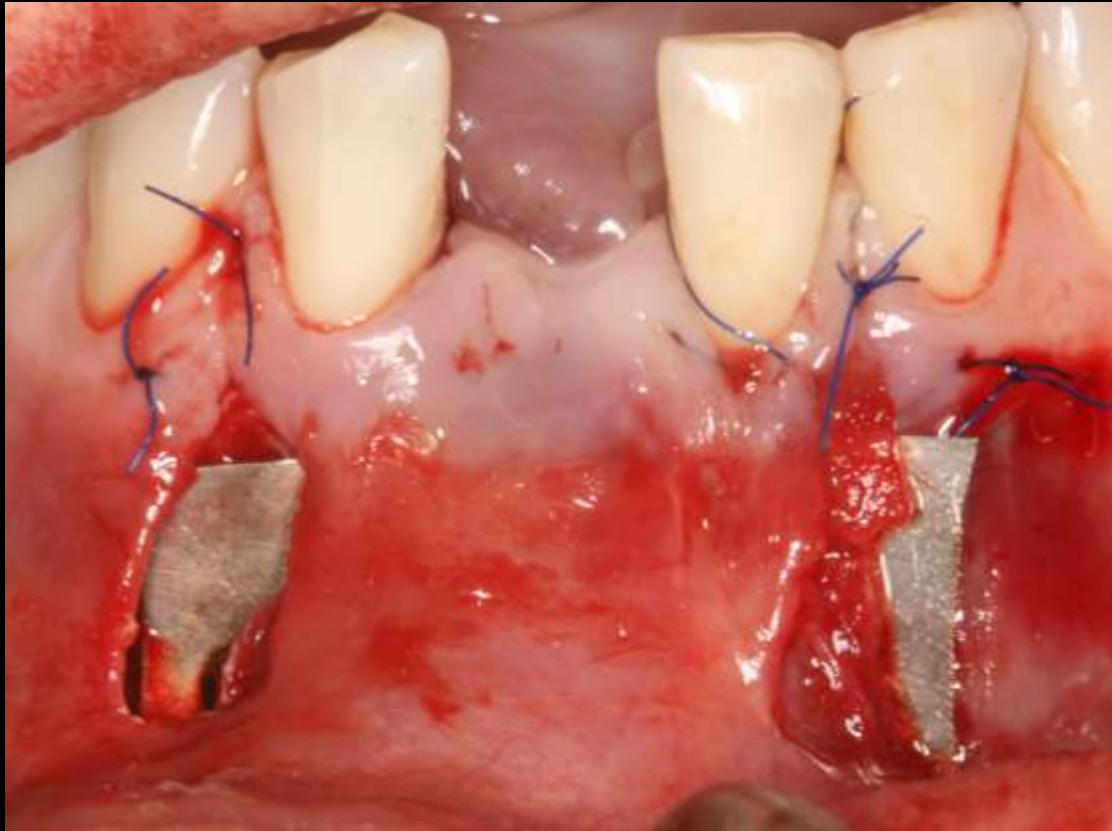
ALVEOLUS PREZERVÁCIÓ 41-ES FOGNAK MEGFELELŐEN, 42-ES FOG LATERAL AUGMENTÁCIÓ



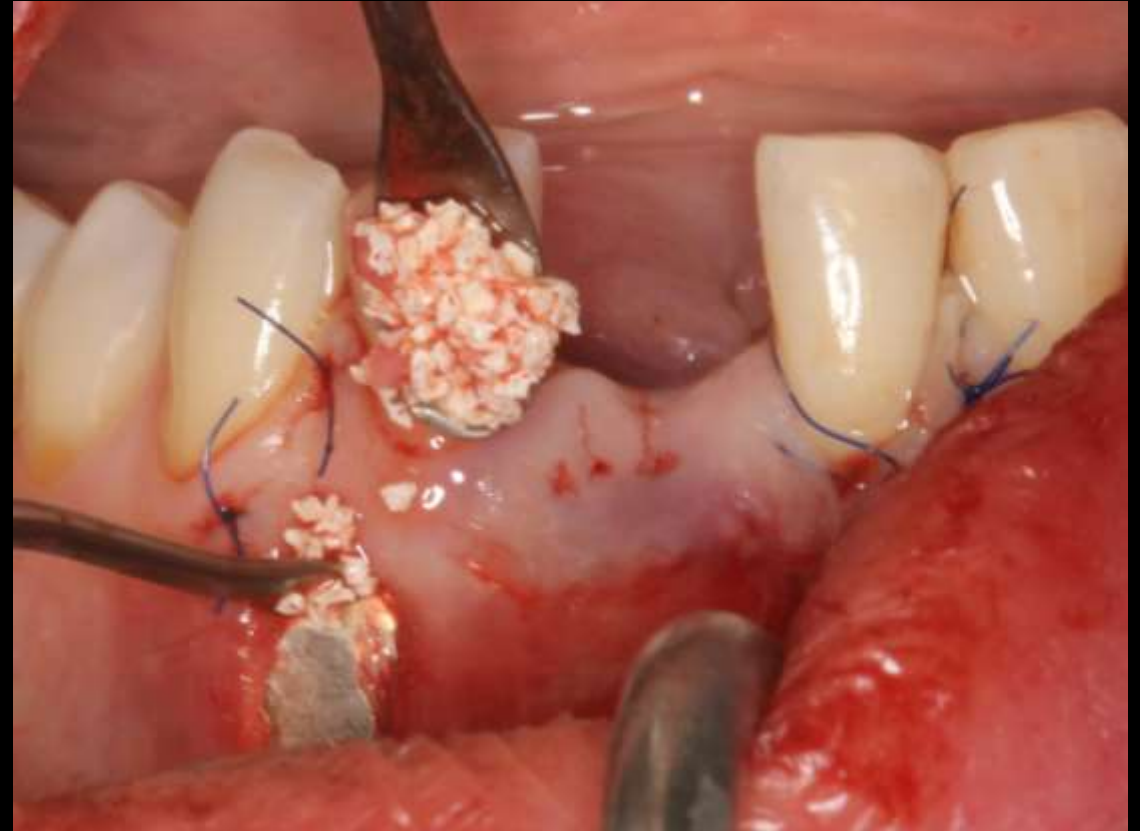- Vertikális segédmetszésből kiindulva két réteg preparálása történt.
Mucodermet varratokkal rögzítettük.

Sebészeti beavatkozást Windisch Péter Professor úr végezte.

ALVEOLUS PREZERVÁCIÓ 41-ES FOGNAK MEGFELELŐEN, 42-ES FOG LATERAL AUGMENTÁCIÓ

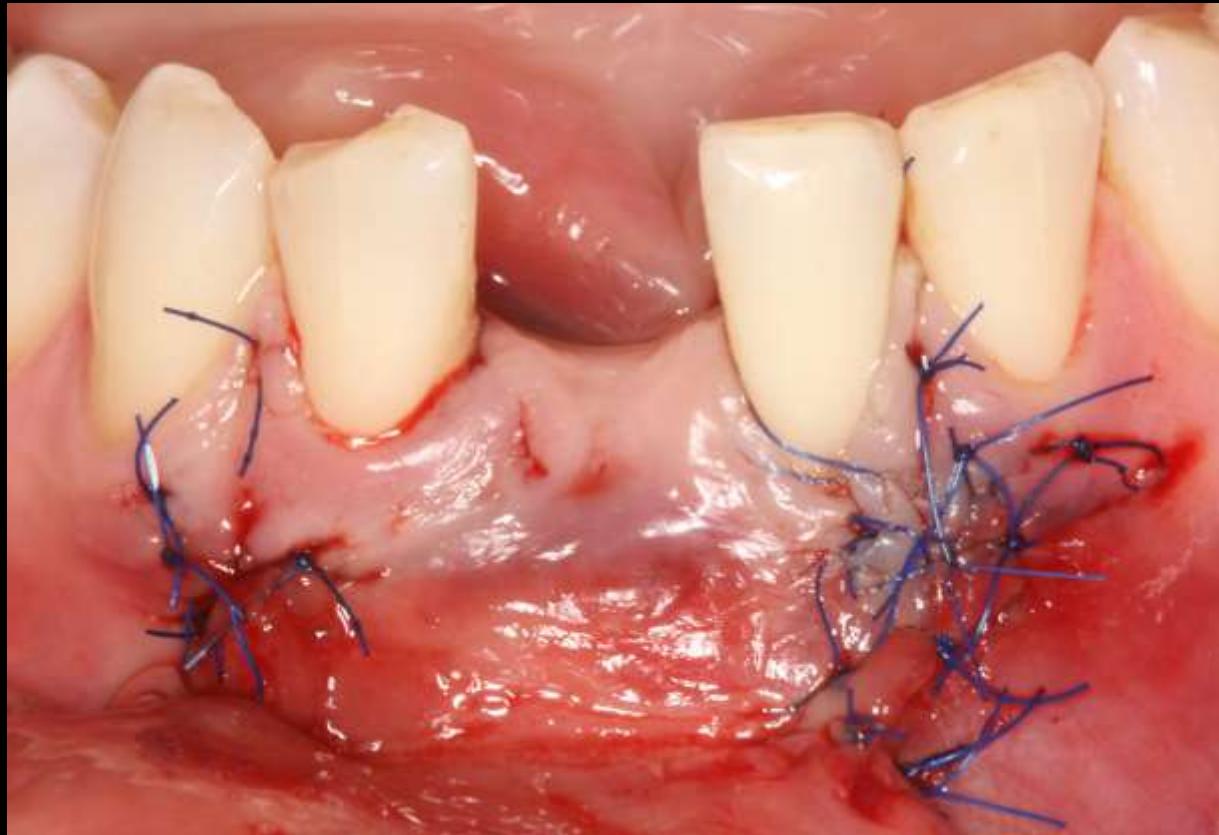


•Felszívódó magnézium membrán (NovaMag®) behelyezése.



•Cerabone csontpótló behelyezése

ALVEOLUS PREZERVÁCIÓ 41-ES FOGNAK MEGFELELŐEN, 42-ES FOG LATERAL AUGMENTÁCIÓ

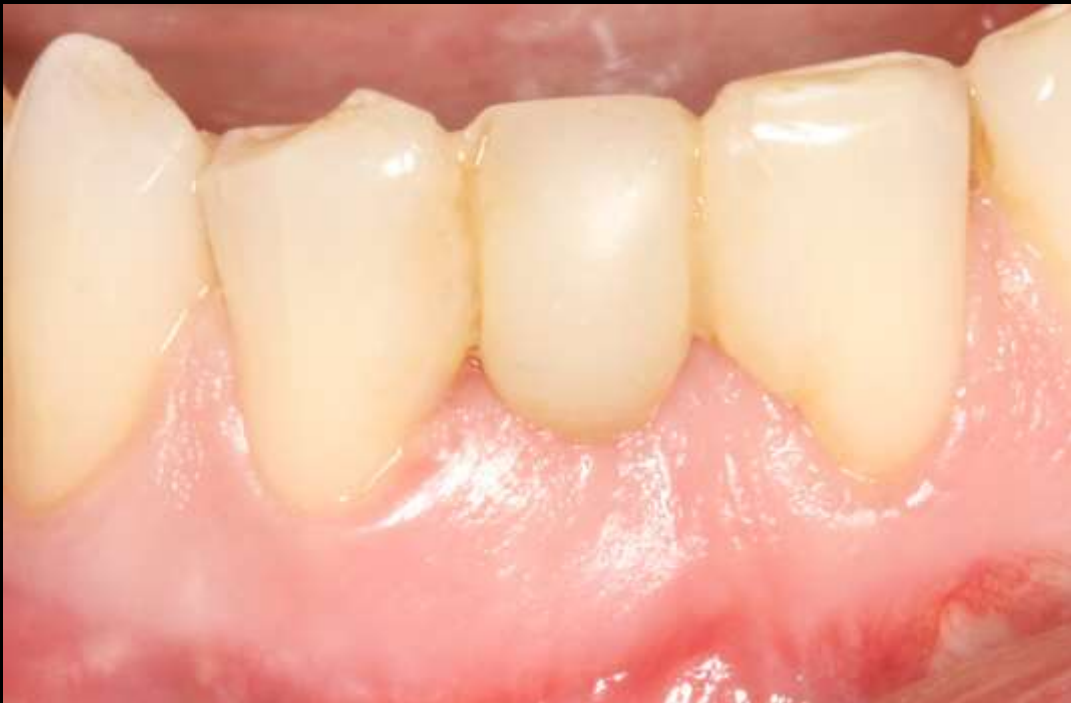

- Vertikális segédmetszéseket varratokkal zártuk

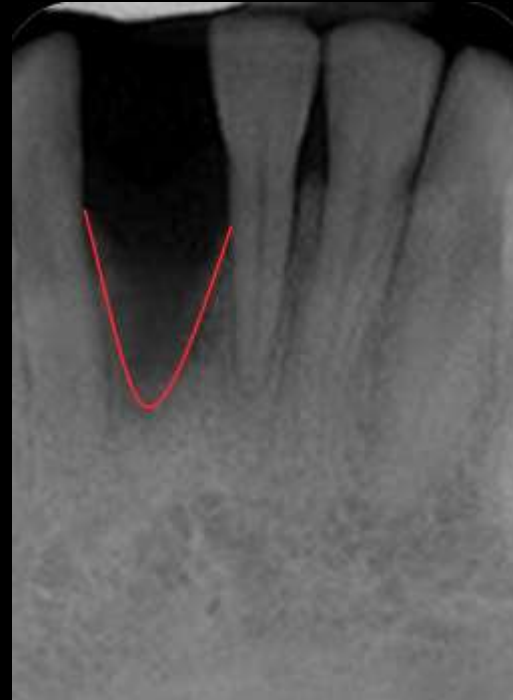Sebészeti beavatkozást Windisch Péter Professor úr végezte.

KONTROLL

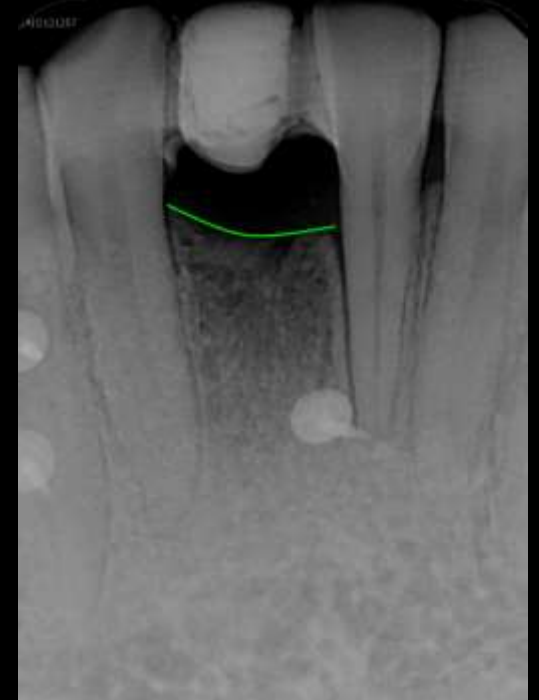
Sebészi beavatkozást követően 9 hónappal:



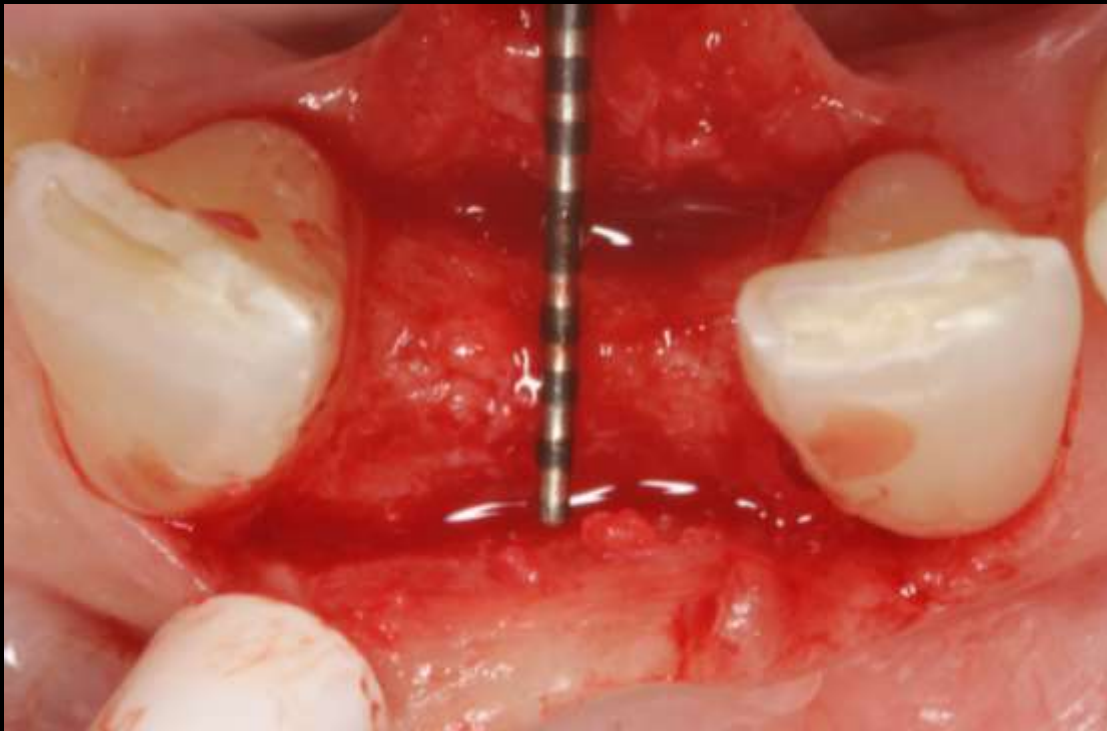
ELŐTTE:



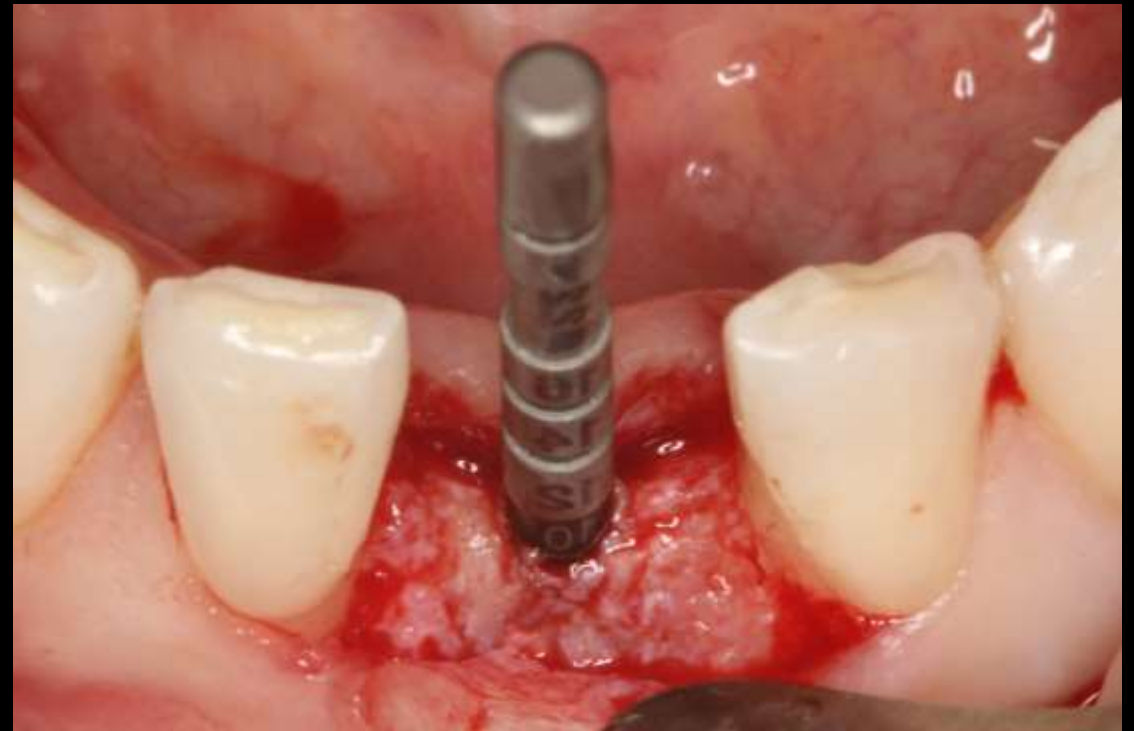
UTÁNA:



IMPLANTÁTUM BEHELYEZÉSE 41-ES FOG HELYÉRE

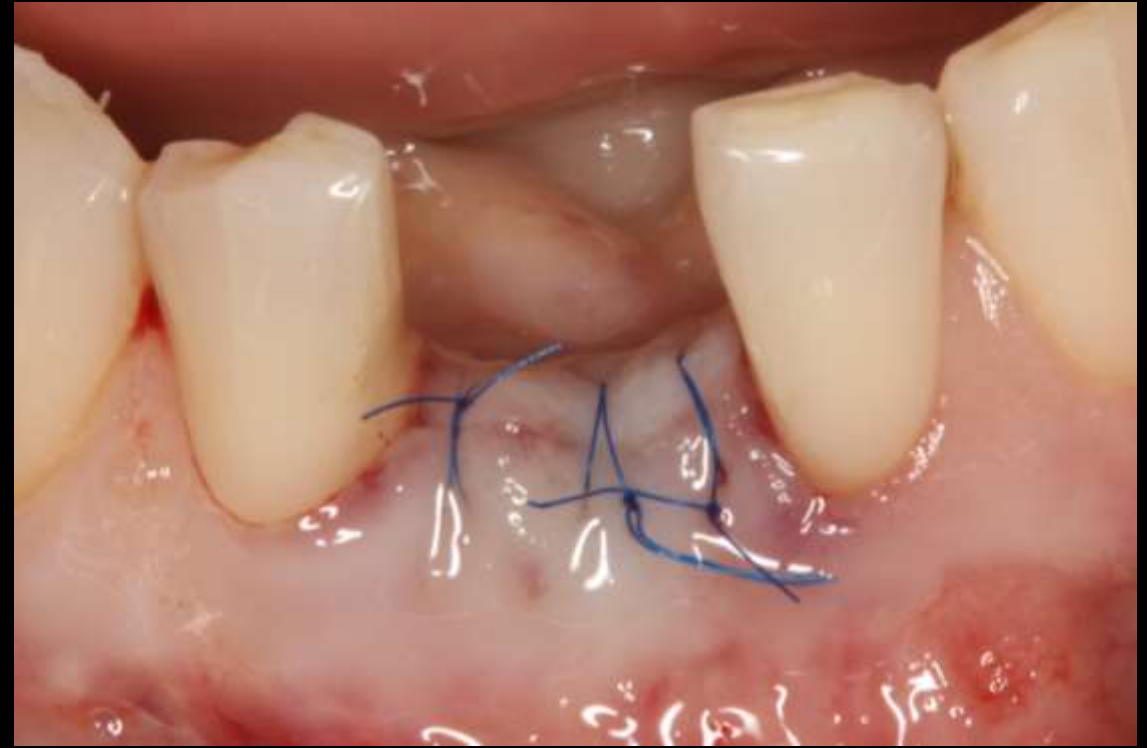
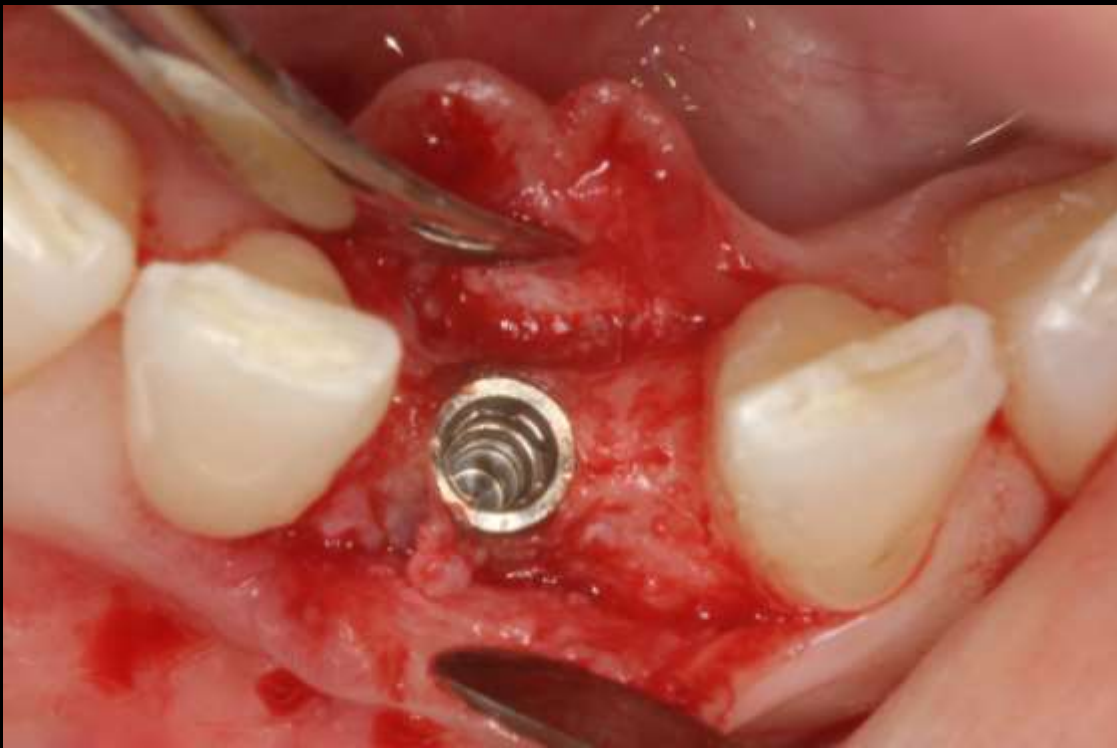

- 10 hónappal az első műtétet követően
- Implantálandó terület feltárása



- Implantátum behelyezése előtti előkészítés mélységének kontrollja

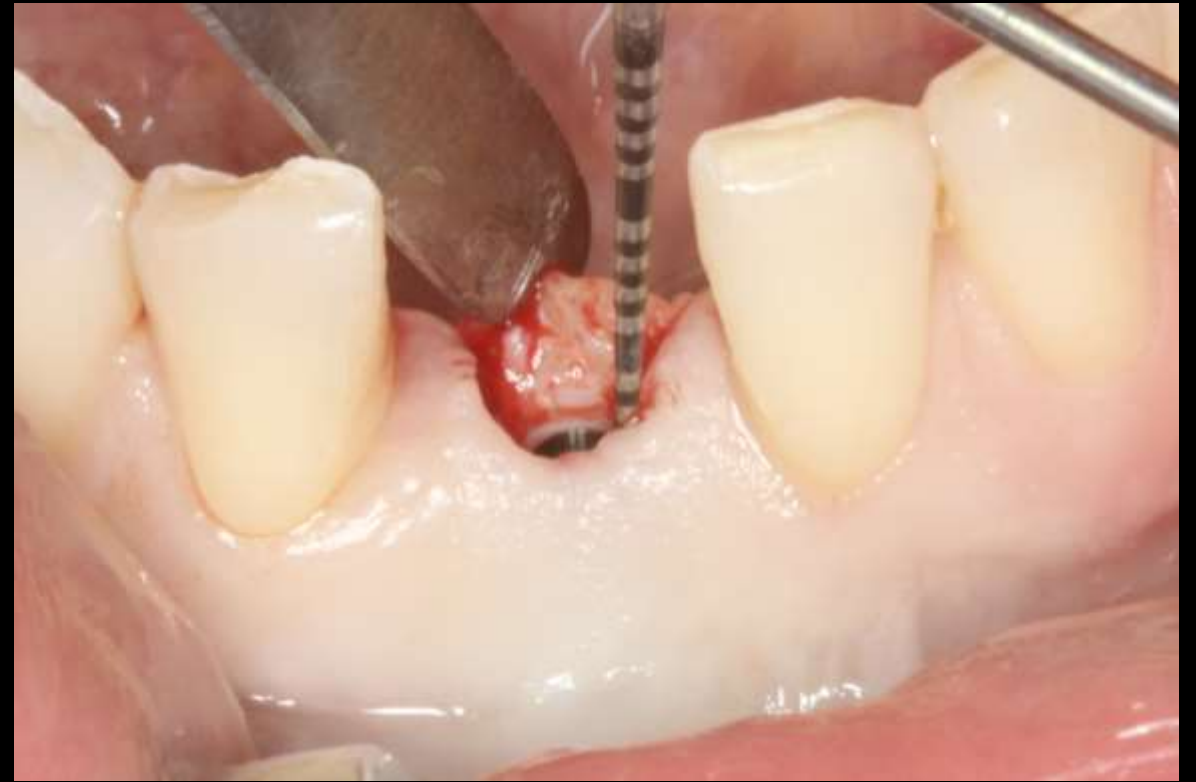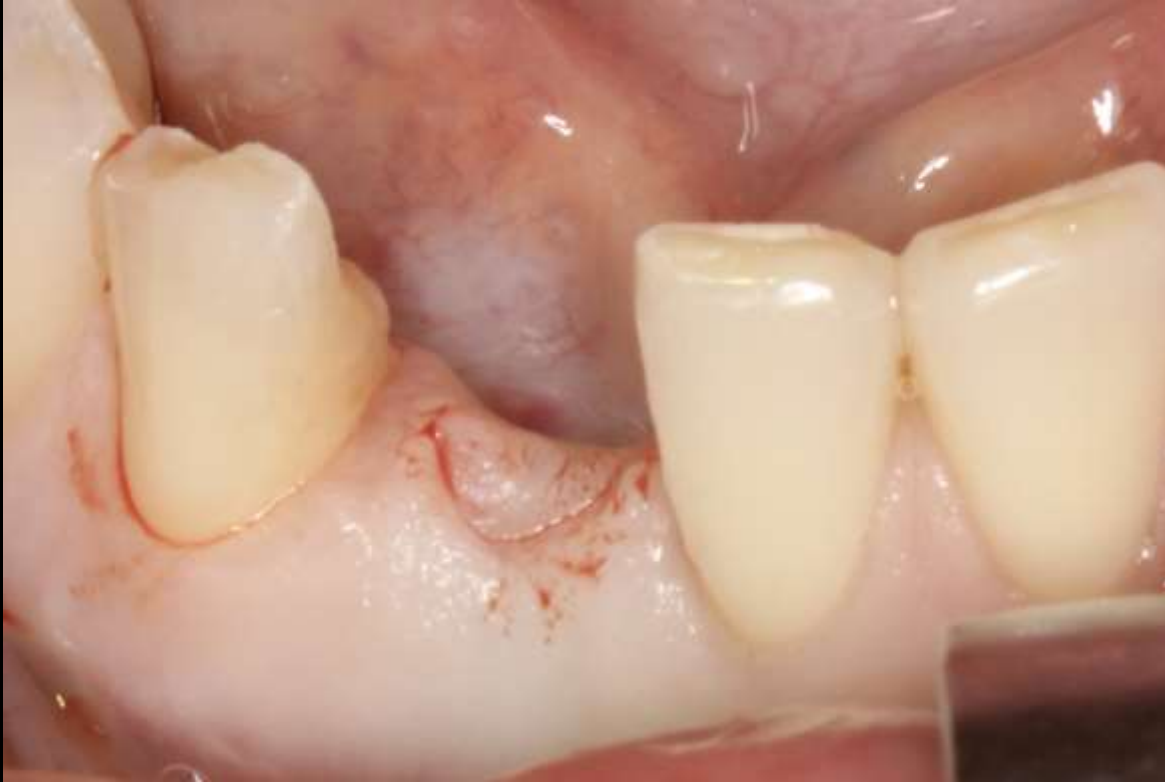IMPLANTÁTUM BEHELYEZÉSE 41-ES FOG HELYÉRE



- Behelyezett implantátum.
- Straumann Roxolid implantátum (2,9 x 10mm)
- A behelyezett implantátumról kontroll röntgen nem készült esetleges várandóság miatt.
- Leberny zárása 6/0-s fonal segítségével

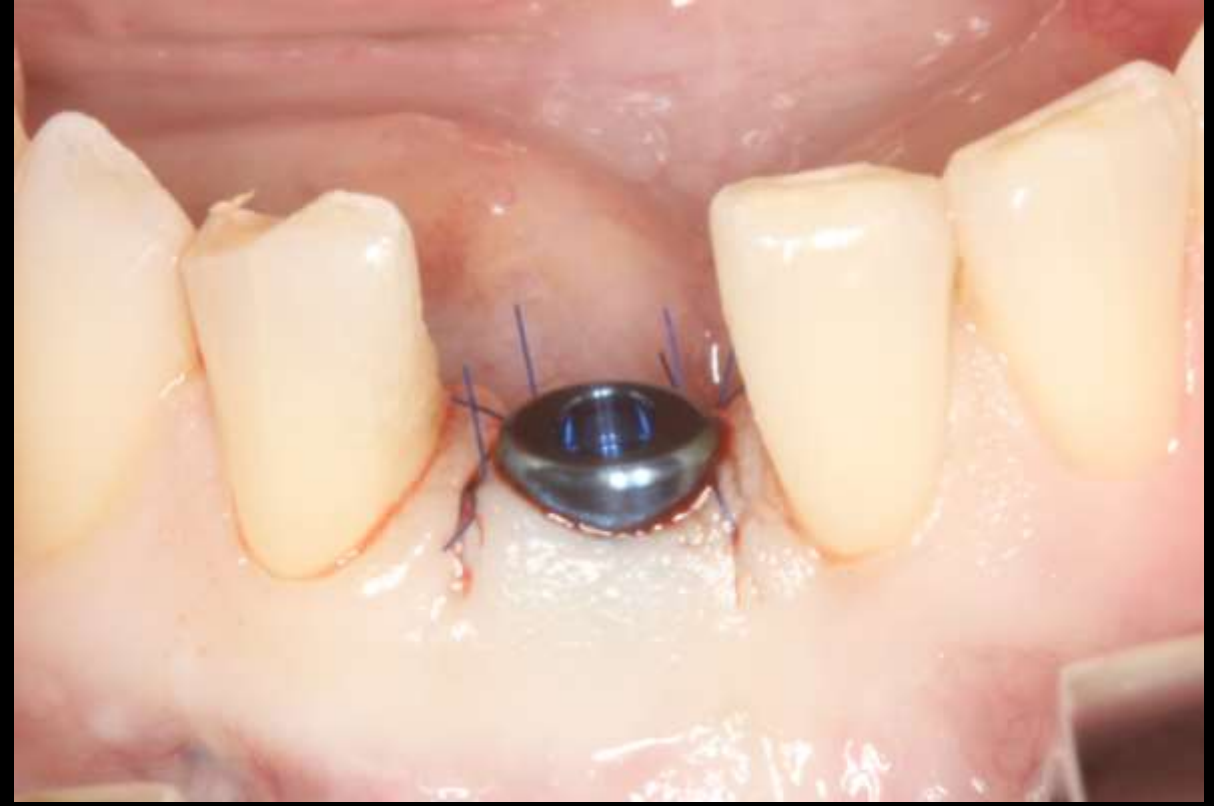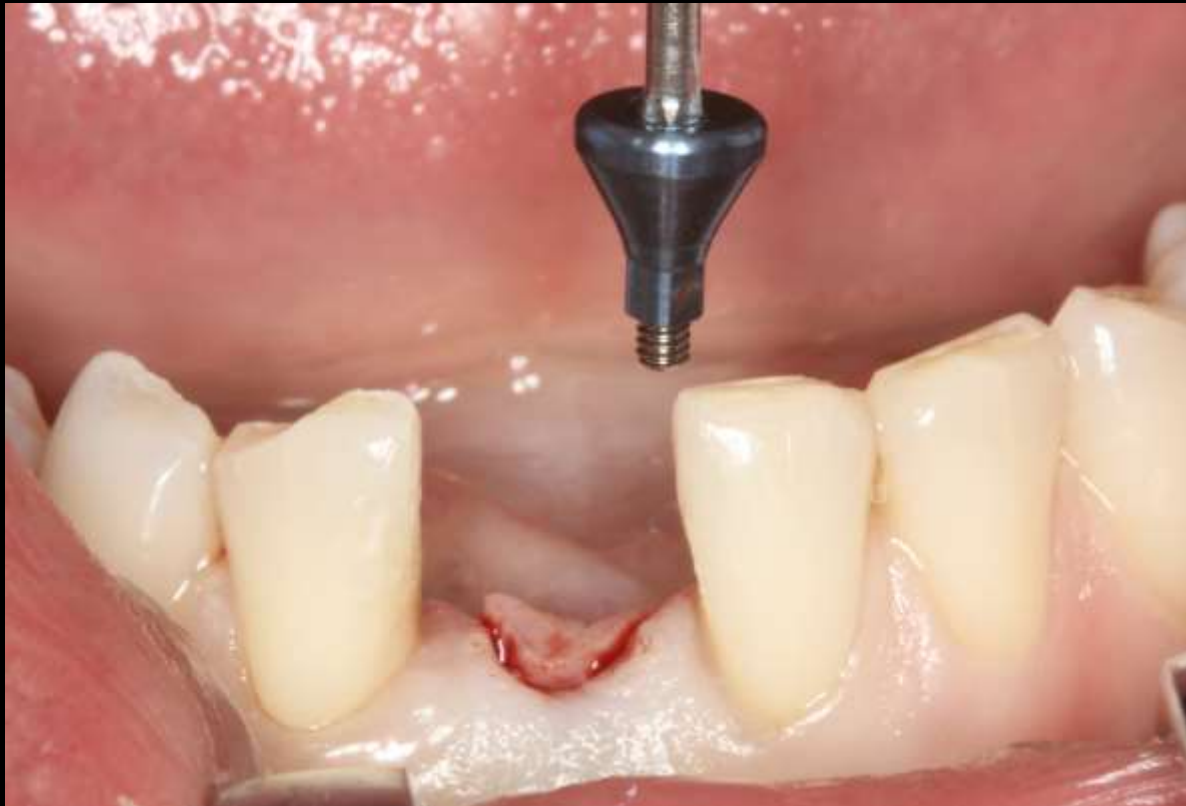Sebészeti beavatkozást Windisch Péter Professor úr végezte.

IMPLANTÁTUM FELSZABADÍTÁSA



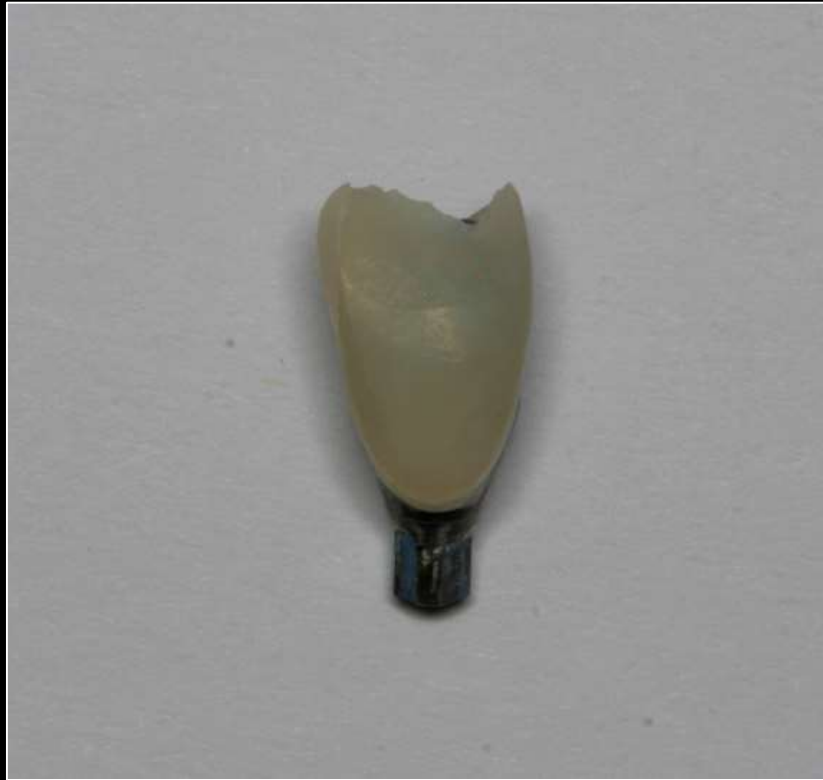Az implantátum felszabadítást Windisch Péter Professor úr végezte.

IMPLANTÁTUM FELSZABADÍTÁSA- GYÓGYULÁSI CSAVAR BEHELYEZÉSE

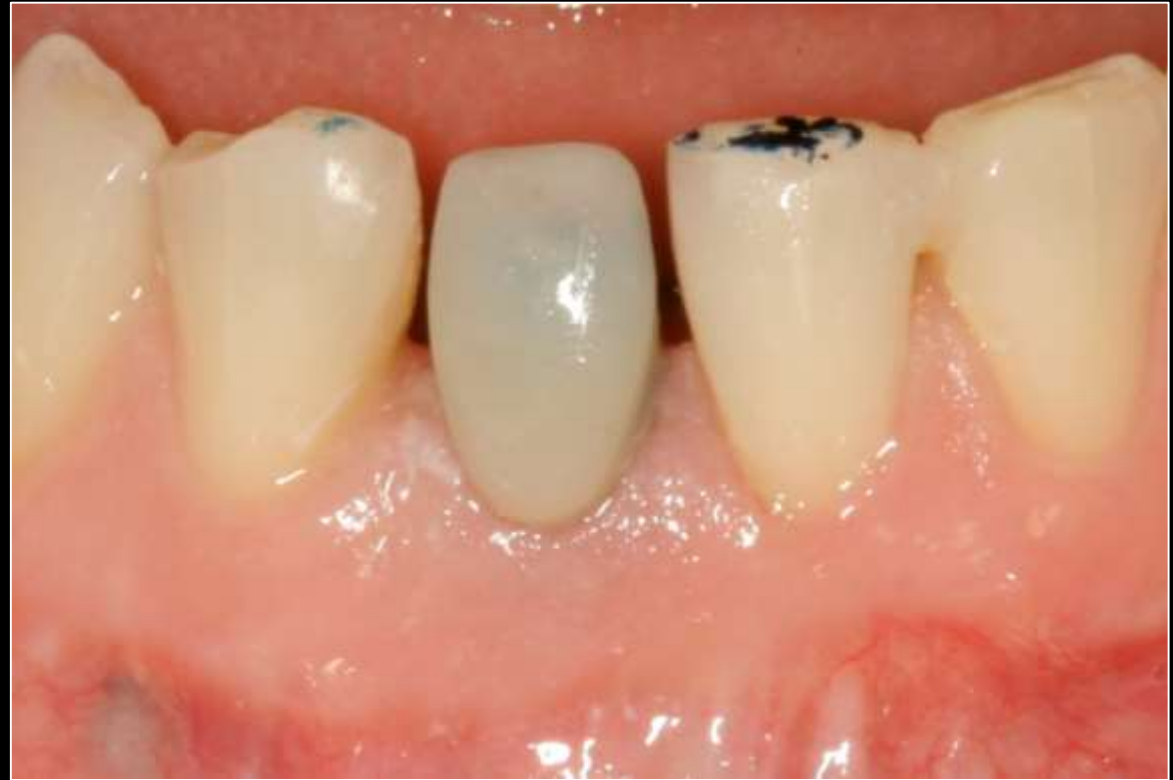

Az implantátum felszabadítást Windisch Péter Professor úr végezte.

IMPLANTÁTUMRA KÉSZÜLŐ IDEIGLENES KORONA



Ideiglenes korona készítése.

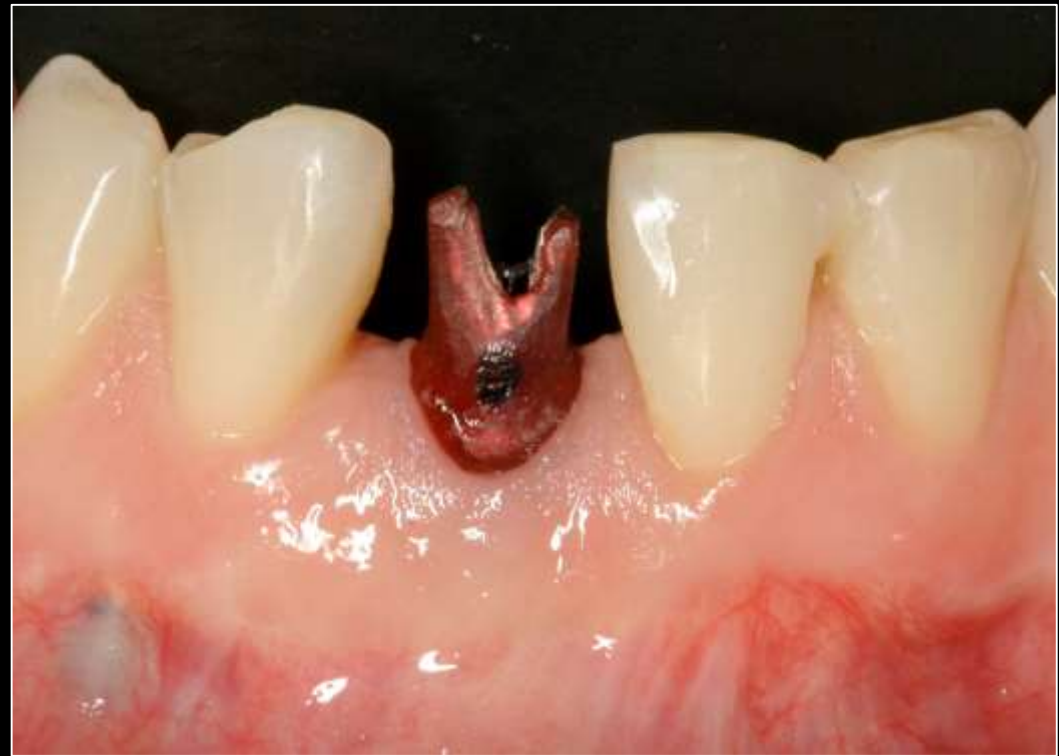

Ideiglenes korona infraocclusioba helyezése.

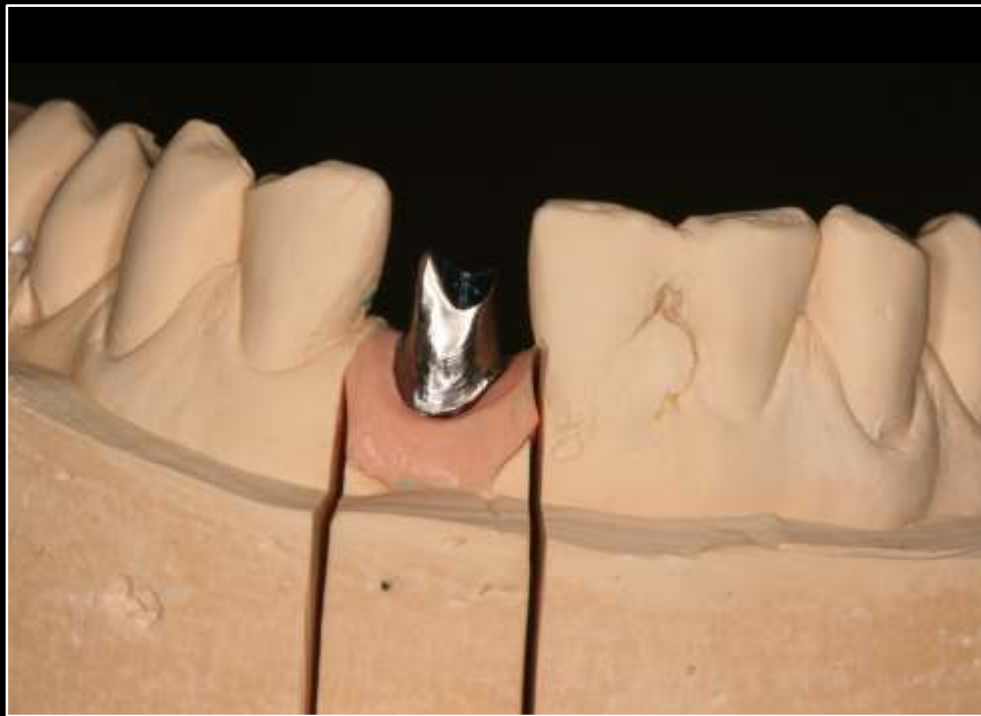IMPLANTÁTUMRA KÉSZÜLŐ PROTETIKAI FEJ



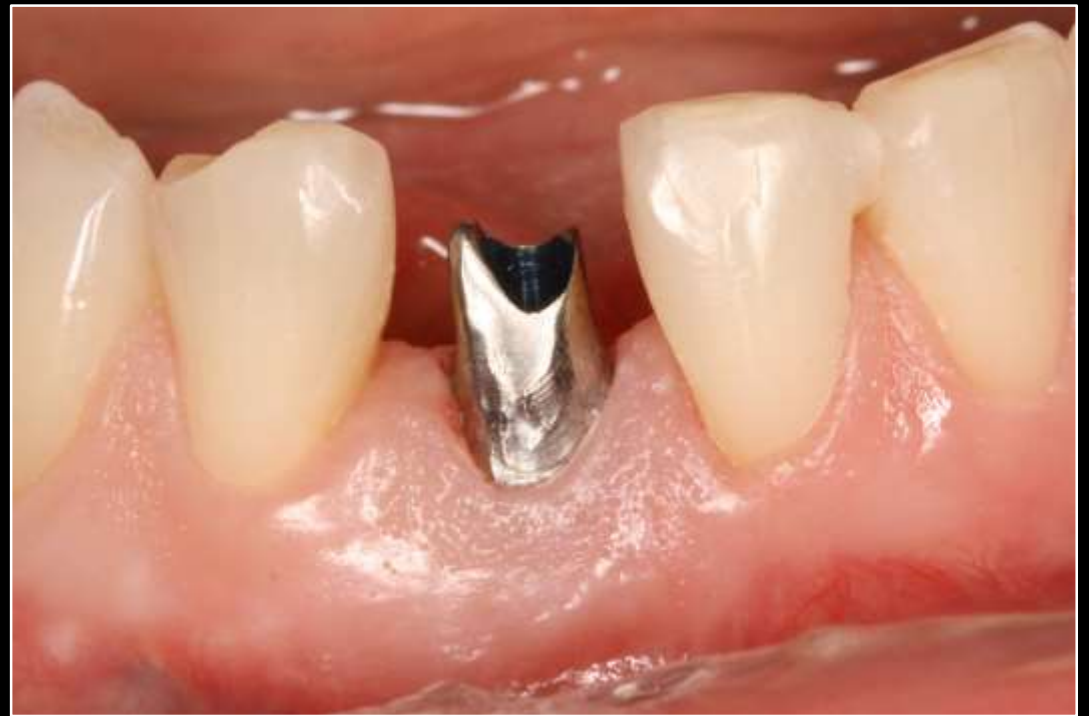Pattern resin próba.



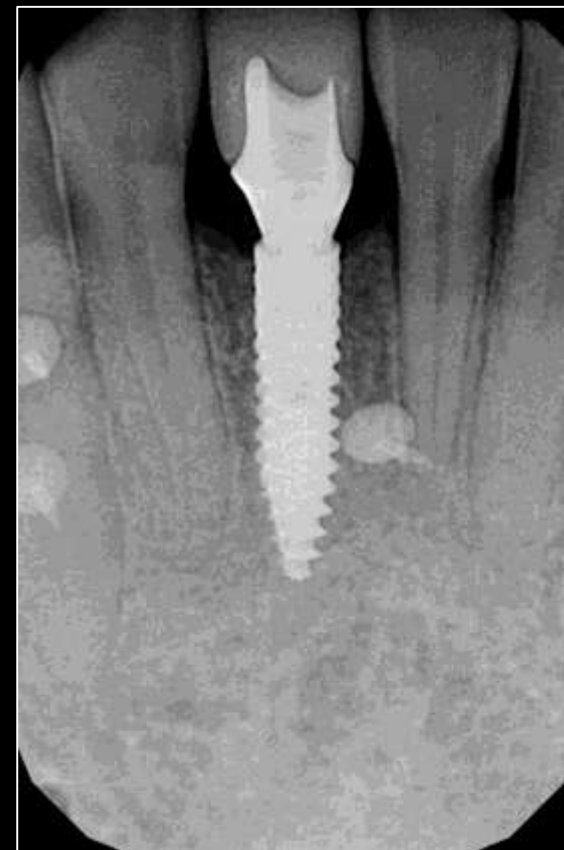
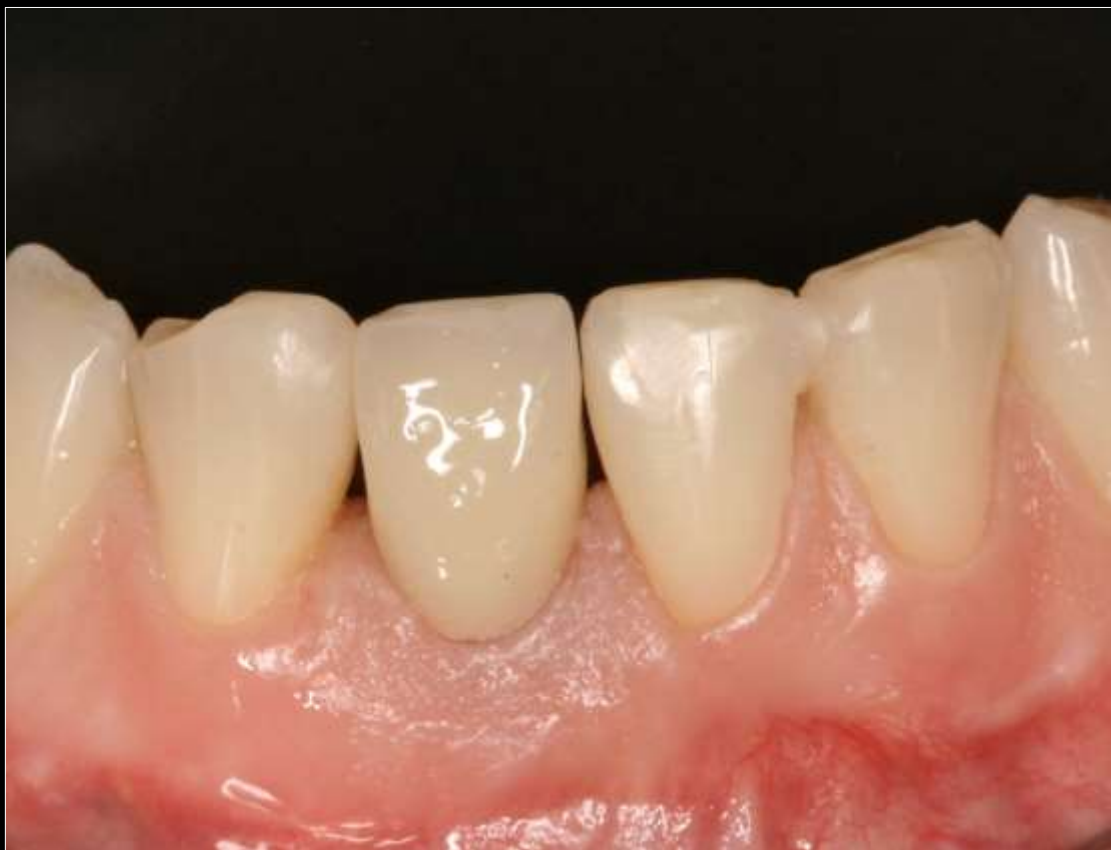IMPLANTÁTUMRA KÉSZÜLŐ PROTETIKAI FEJ



Egyedi titánium (CAD/CAM) protetikai fej.



IMPLANTÁTUMRA KÉSZÜLŐ PROTETIKAI FEJ IDEIGLENES KORONÁVAL ELLÁTVA



TOVÁBBI TERVEZETT KEZELÉSEK

- A hölgy a kezelésének folyamatai közben várandós lett, ezért ideiglenesen sebészi kezeléseket felfüggesztettük.

További tervezett kezelések:

- Regeneratív parodontális műtét:
 - 16-os és 24-es fog mellett
- 37-es fog eltávolítása
- Implantáció 36-ös és 37-es fog helyének megfelelően
- Parodontológiai fenntartó kezelés



Kisfia, Gábor 2019.09.27-én megszületett.

KÖSZÖNÖM A FIGYELMET!

