



Semmelweis Egyetem Fogorvostudományi Kar
Fogászati és Szájsebészeti Oktató Intézet

igazgató: Dr. Kivovics Péter c. egyetemi tanár

<http://semmelweis-egyetem.hu/fszoi/>

<https://www.facebook.com/fszoi>



CHRONICUS PARODONTITIS KEZELÉSE

Rezidens: Dr. Derdák Dóra, parodontológus szakorvosjelölt

Tutor: Dr. Büchler János, osztályvezető főorvos

Konzulens: Dr. Nagy Gábor, egyetemi tanár

Dr. Kránitz Ivett, parodontológus szakorvos

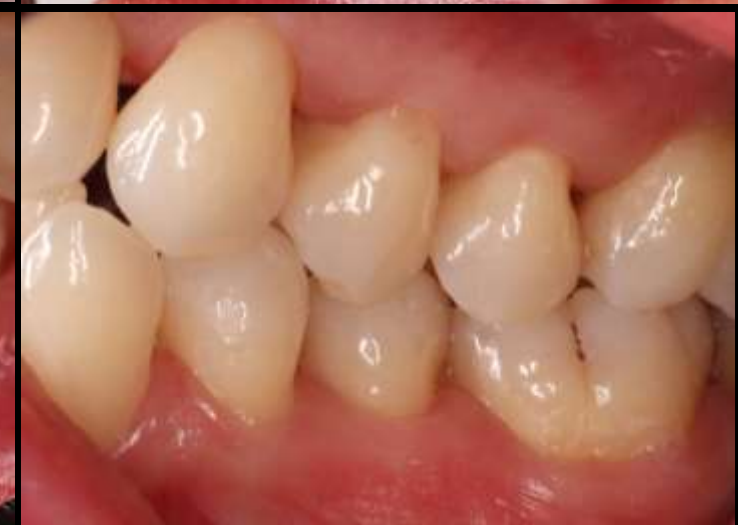
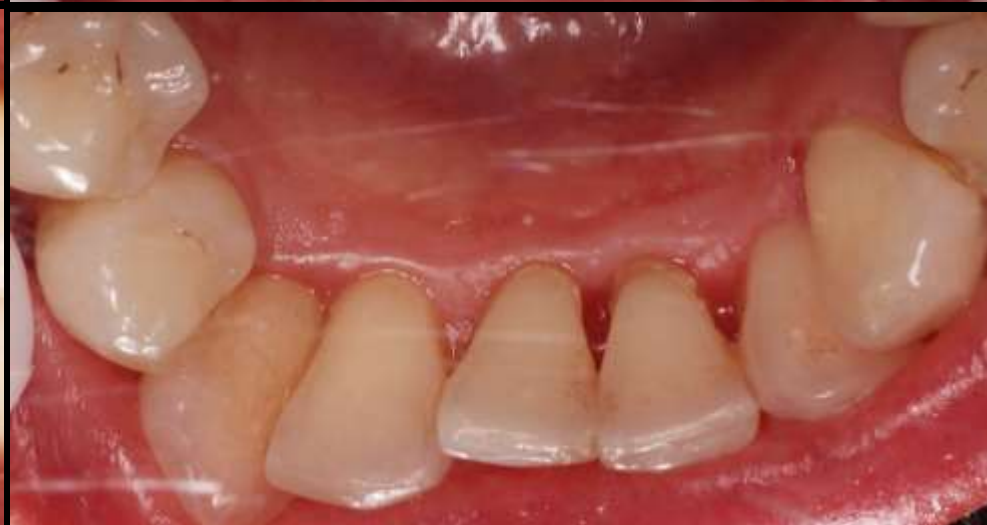
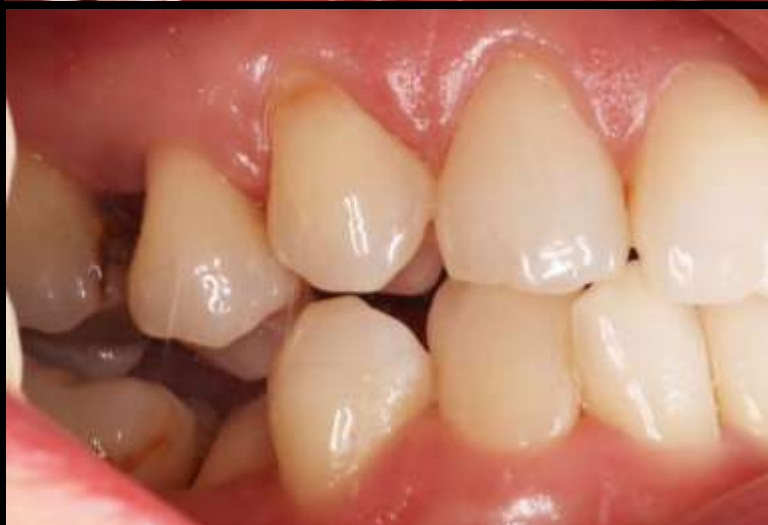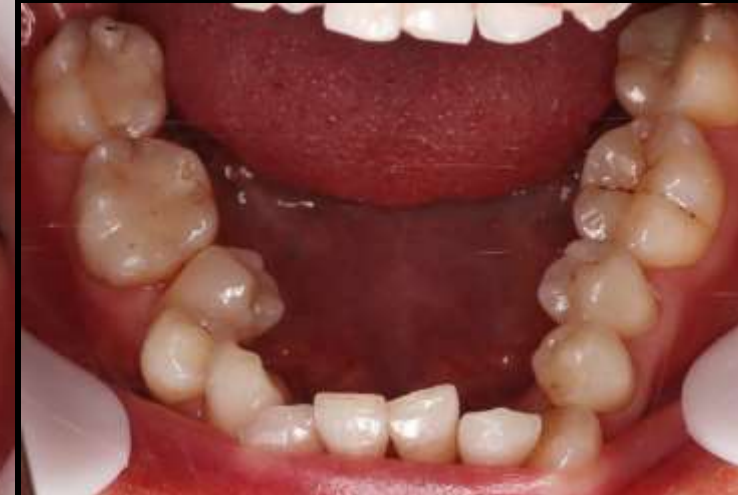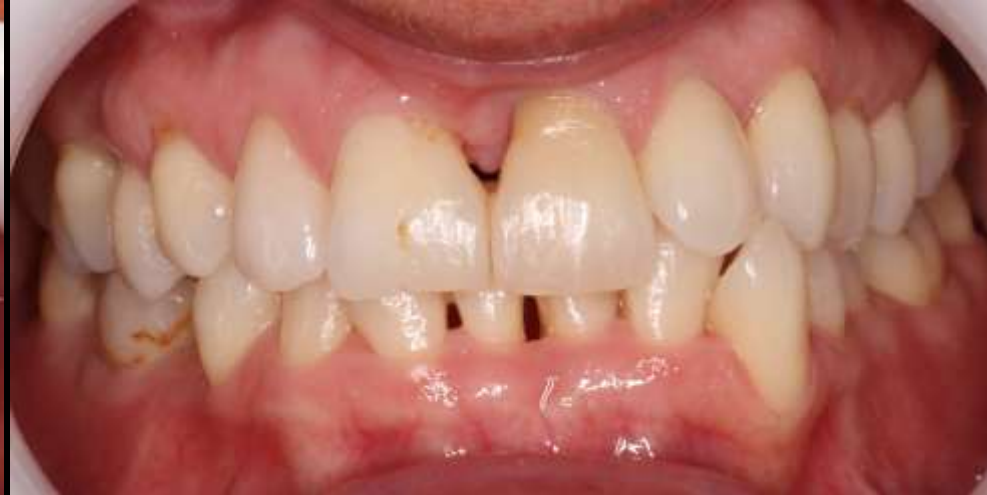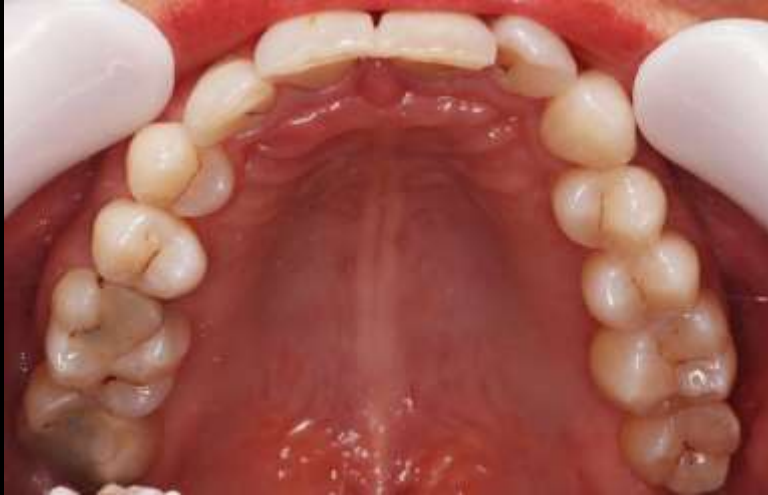ÁLTALÁNOS ANAMNÉZIS KLINIKAI VIZSGÁLAT

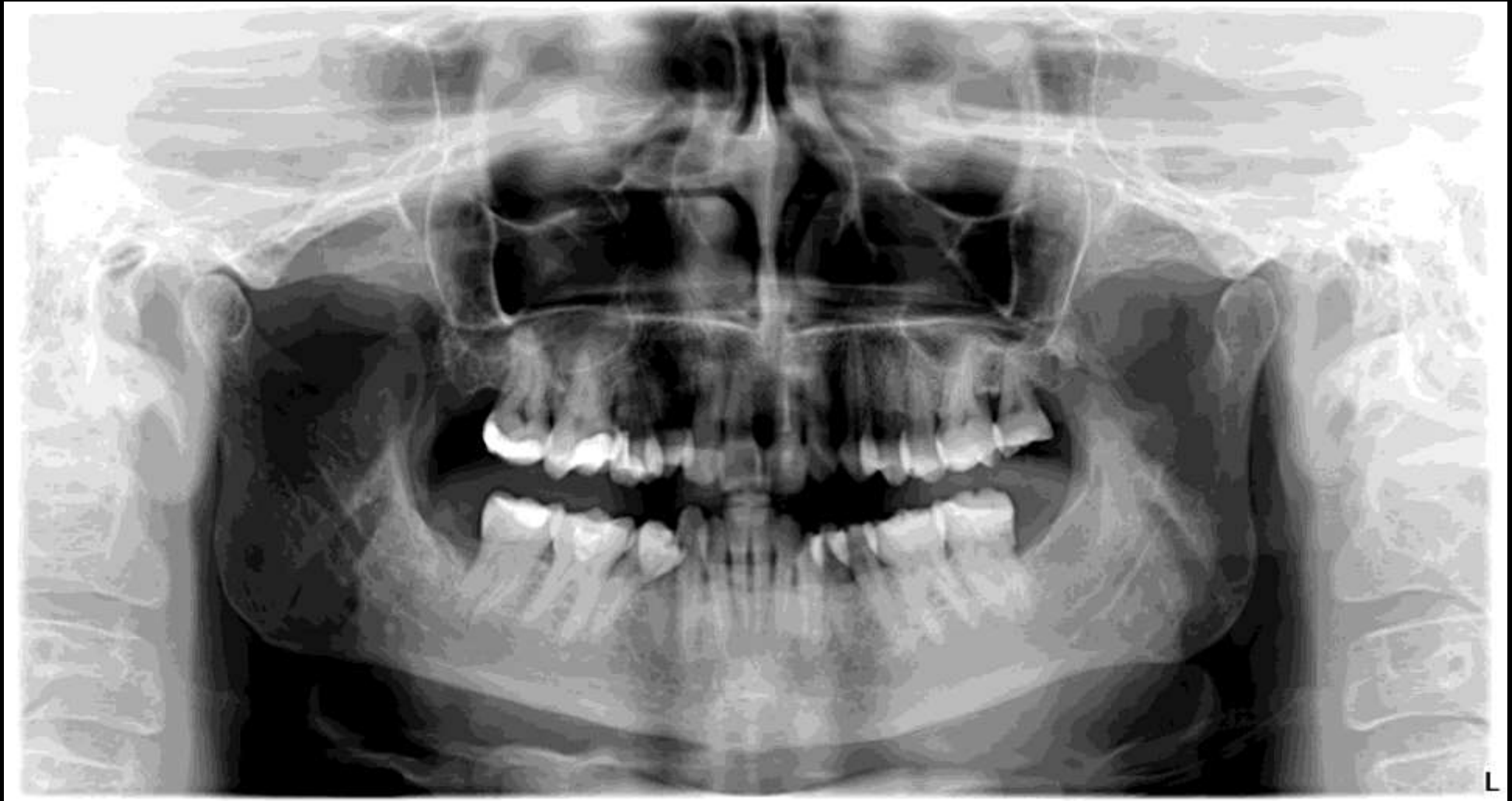- 42 éves nő beteg
- Általános anamnézisében kezelést befolyásoló tényező nem szerepel
- Gyógyszerérzékenység nem ismert
- Sztomatoonkológia szűrése negatív
- TMI vizsgálata negatív
- Szájhigiénié nem megfelelő



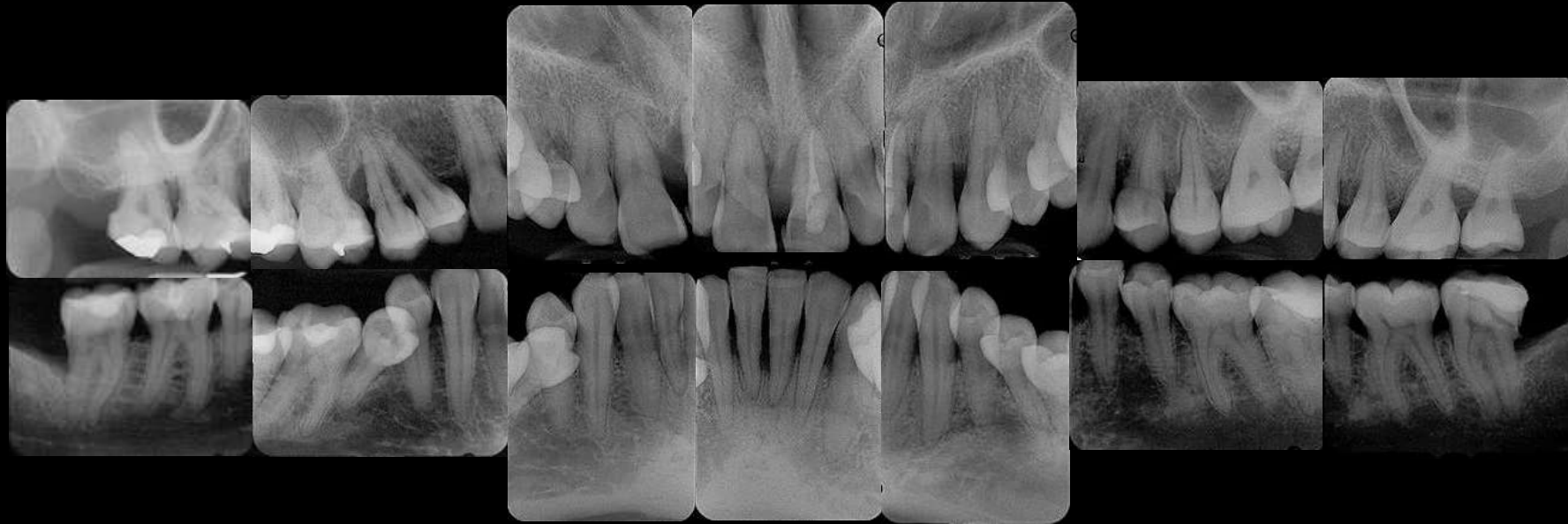KIINDULÁSI FOTÓK



KIINDULÁSI ORTHOPANTOMOGRAM FELVÉTEL



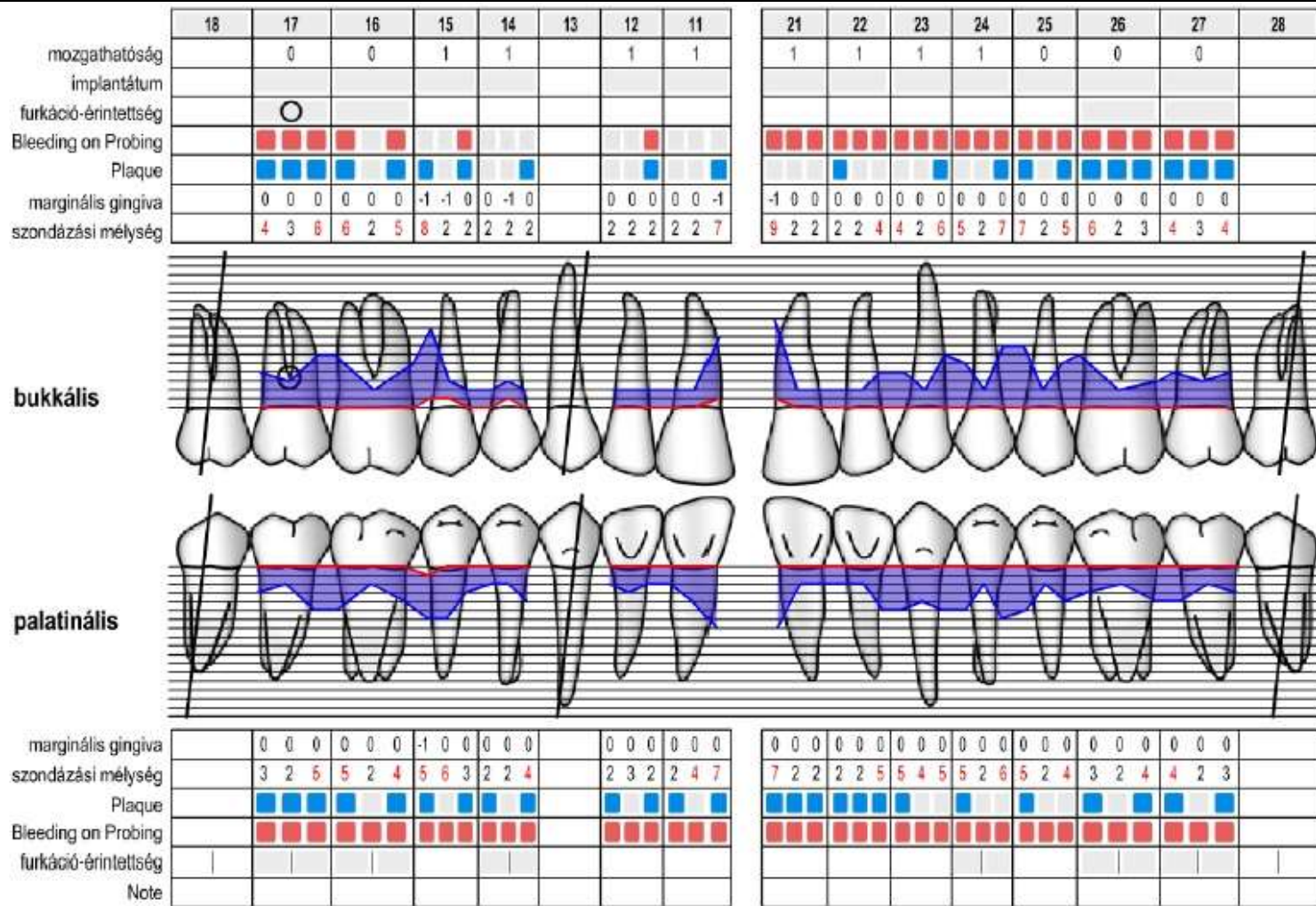
KIINDULÁSI PARODONTOLÓGIAI STÁTUSZFELVÉTEL



BPE:

4*	4	4
4	4	3

KIINDULÁSI PARODONTOLÓGIAI STÁTUSZ FELSŐ ÁLLCSONT



- FMPS: 67%
- FMBS: 90%

DIAGNÓZIS, PROGNÓZIS

- Diagnózis: Generalizált krónikus parodontitis / Parodontitis III. stádium, B osztály, generalizált
- Prognózis:

	18	17	16	15	14	13	12	11	21	22	23	24	25	26	27	28	
ST.	-	X	X		X	-	X	X		X	X	X	X	X	X	-	ST.
?				?					?								?
R.																	R.
R.																	R.
?																	?
ST.	-	X	X	X	X	X	X	X	X	X	X	X	X	X	X	-	ST.
	48	47	46	45	44	43	42	41	31	32	33	34	35	36	37	38	

ELŐZETES KEZELÉSI TERV

I. Oki parodontális terápia

- Szájhygiénés instruálás, motiválás
- Supra- és subgingivalis depurálás
- Plakkretenciós tényezők eliminálása
- Zárt kürett

II. Sebészi parodontális kezelés

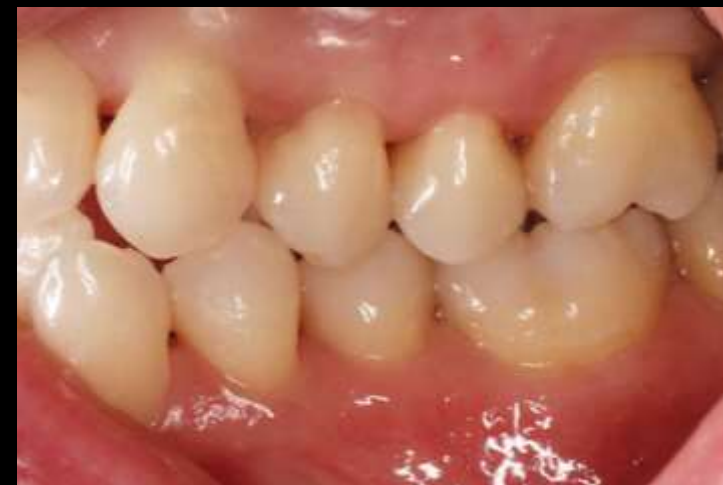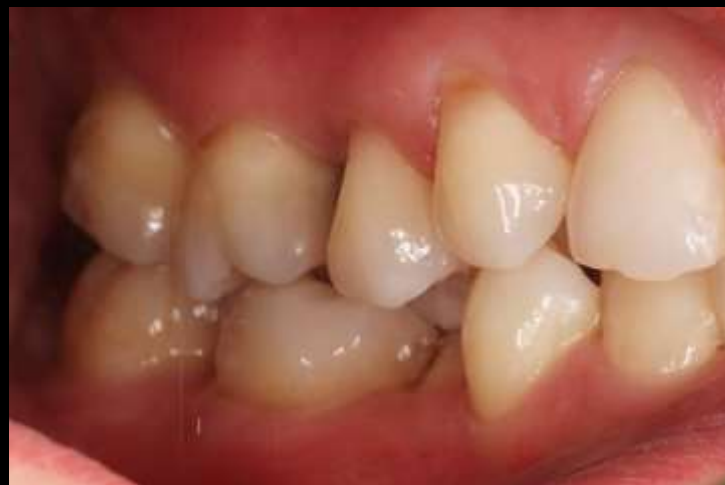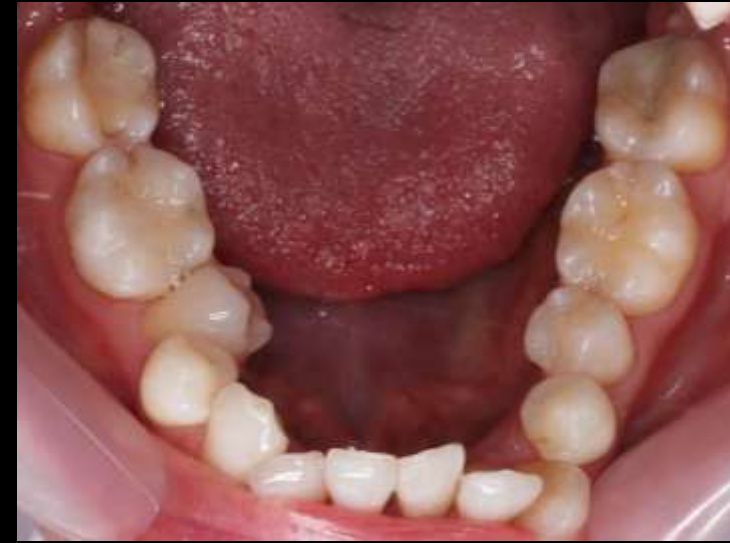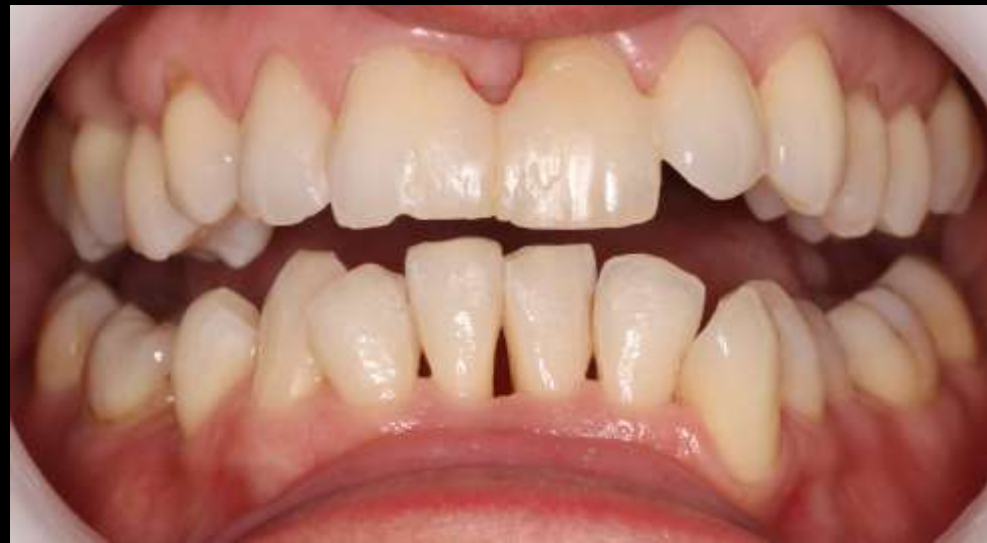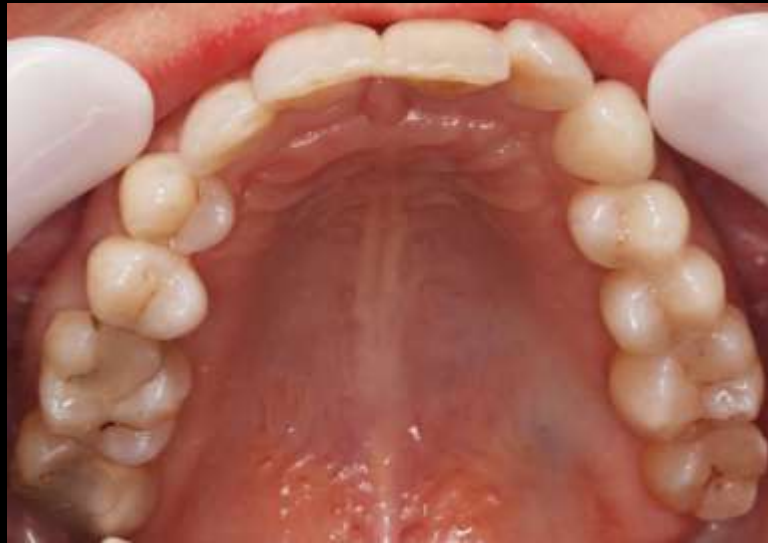- Regeneratív parodontális műtét sextánsonként

III. Végleges konzerváló fogászati ellátás

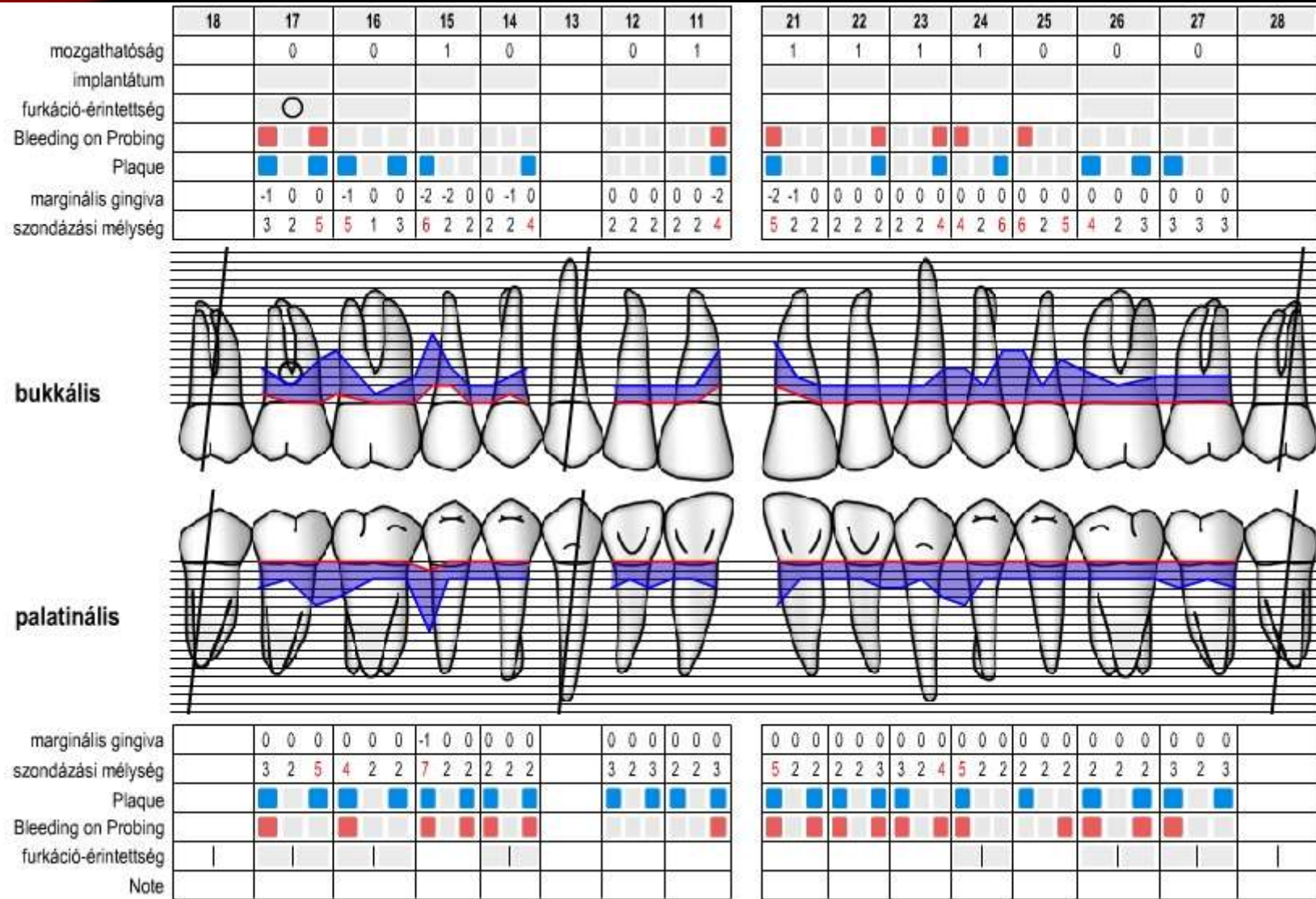
IV. Parodontális gondozás- recall



OKI PARODONTOLÓGIAI TERÁPIÁT KÖVETŐEN

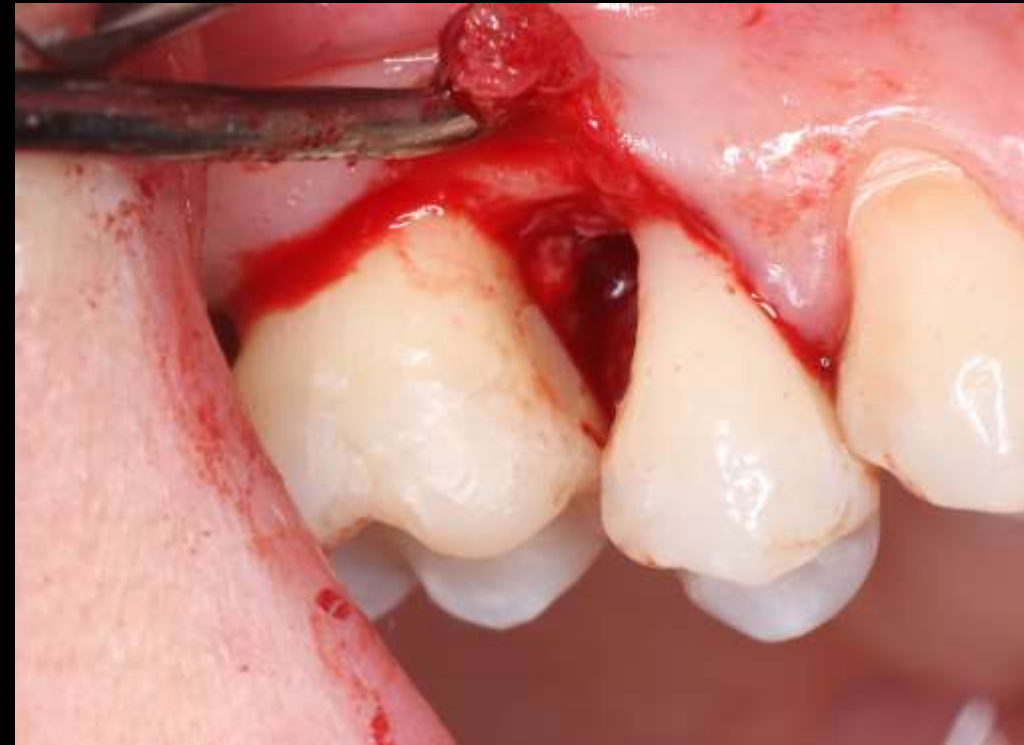
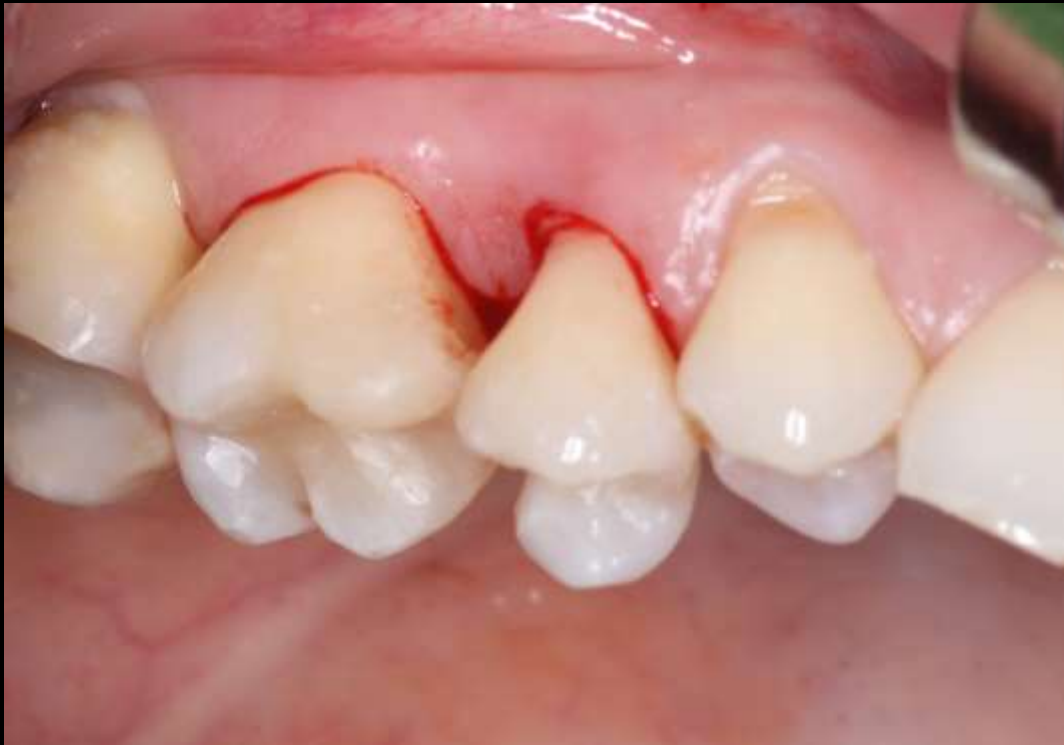
ÚJRAÉRTÉKELÉS OKI PARODONTÁLIS TERÁPIÁT KÖVETŐEN FELSŐ ÁLLCSONT



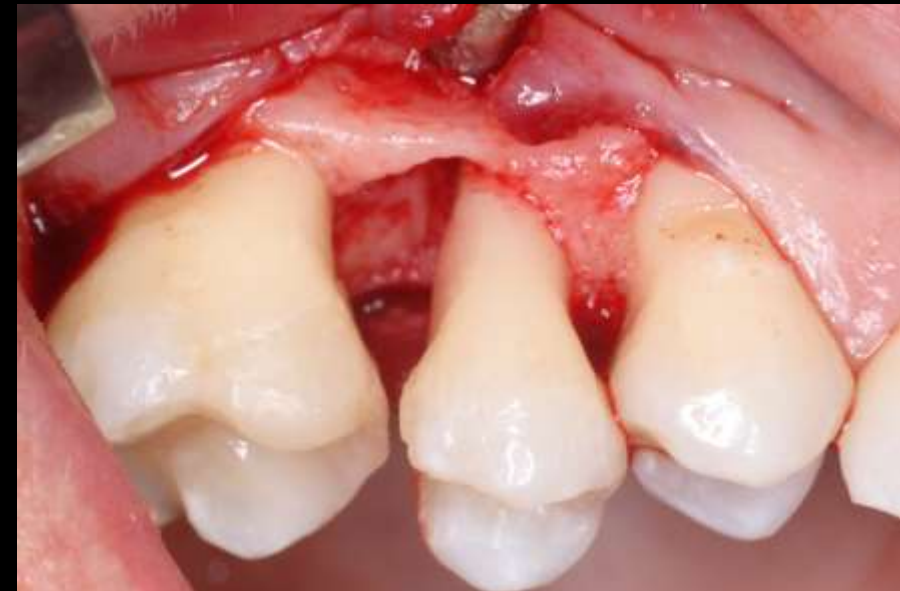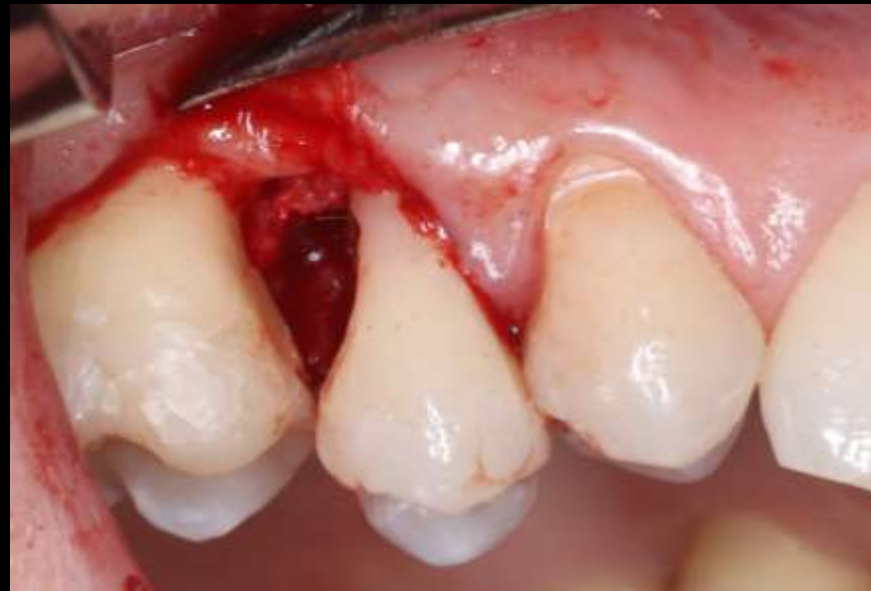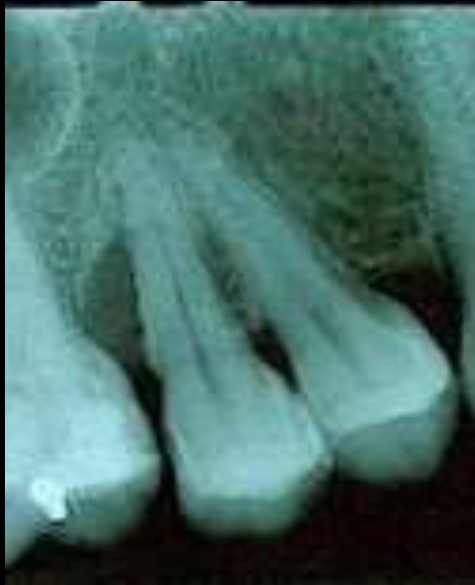- FMPS: 56%
- FMBS: 48%

JOBB FELSŐ ÖTÖS FOG DISTALIS OLDALÁN LÉVŐ VERTICALIS TASAK ELLÁTÁSA



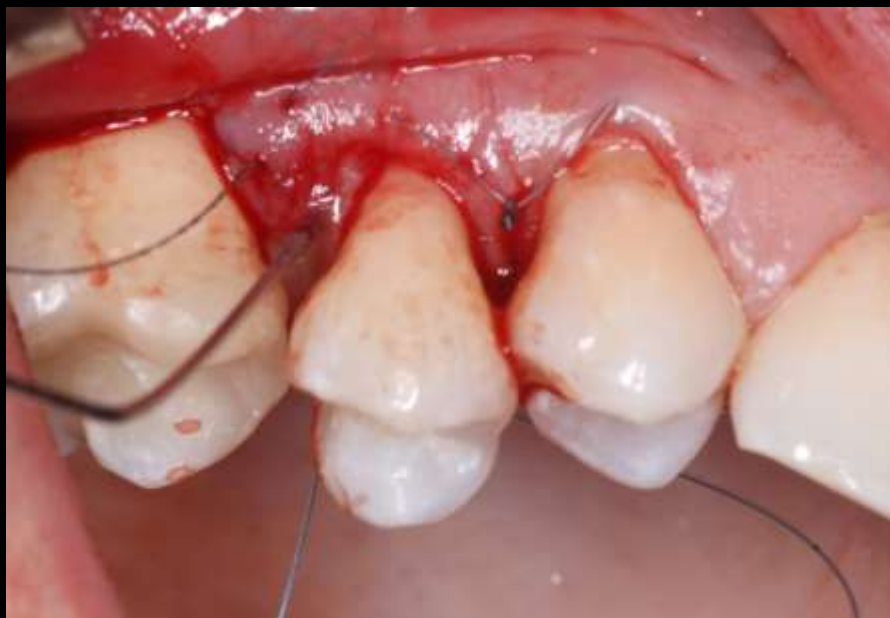- Lebennyképzés egyszerűsített papilla prezervációs technika segítségével

JOBB FELSŐ ÖTÖS FOG DISTALIS OLDALÁN LÉVŐ VERTICALIS TASAK ELLÁTÁSA

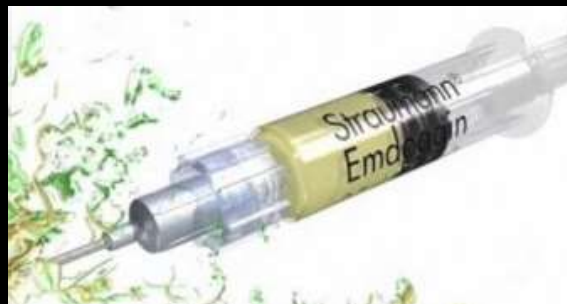
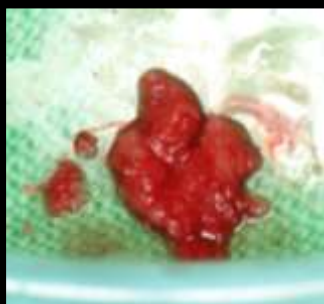
- Granulációs szövet és baktériummal fertőzött cementréteg eltávolítása Gracey kürettkanalak alkalmazásával.
- Gyökércaries eltávolítása, üvegeionomer cementtömés

JOBB FELSŐ ÖTÖS FOG DISTALIS OLDALÁN LÉVŐ VERTICALIS TASAK ELLÁTÁSA

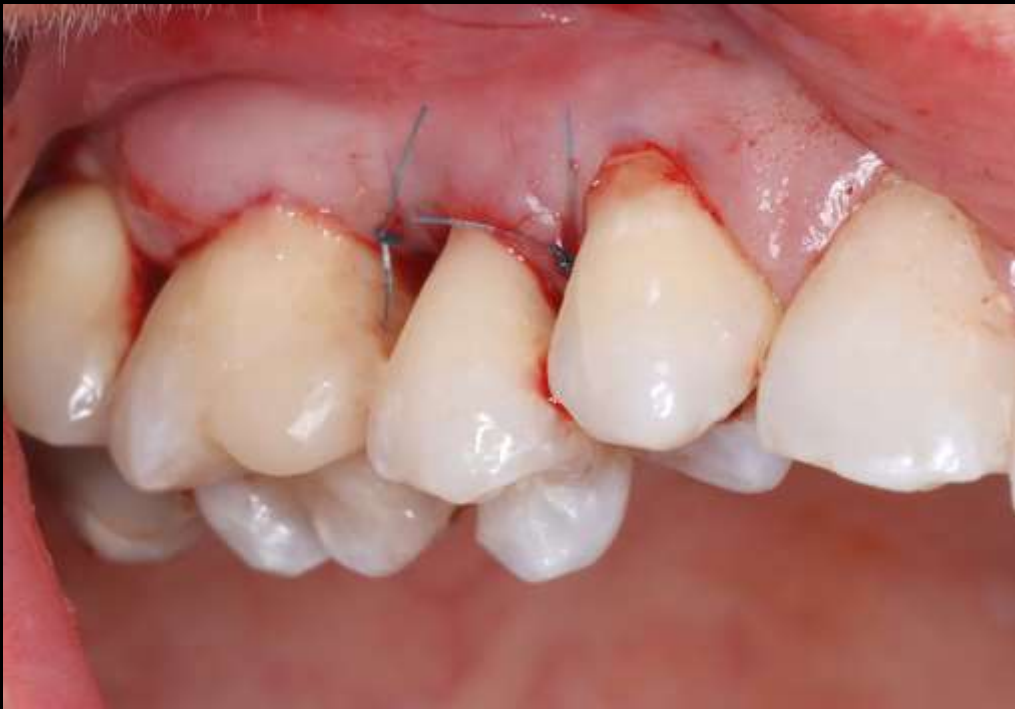

- Előöltés a vertikális csonttasak területén
- Öltést követően Straumann® PrefGél(24%-os EDTA) , Straumann® Emdogain és saját csont alkalmazására került sor



Yilmaz S, Cakar G, Yildirim B, Sculean A. Healing of two and three wall intrabony periodontal defects following treatment with an enamel matrix derivative combined with autogenous bone. J Clin Periodontol 2010; 37: 544–550.

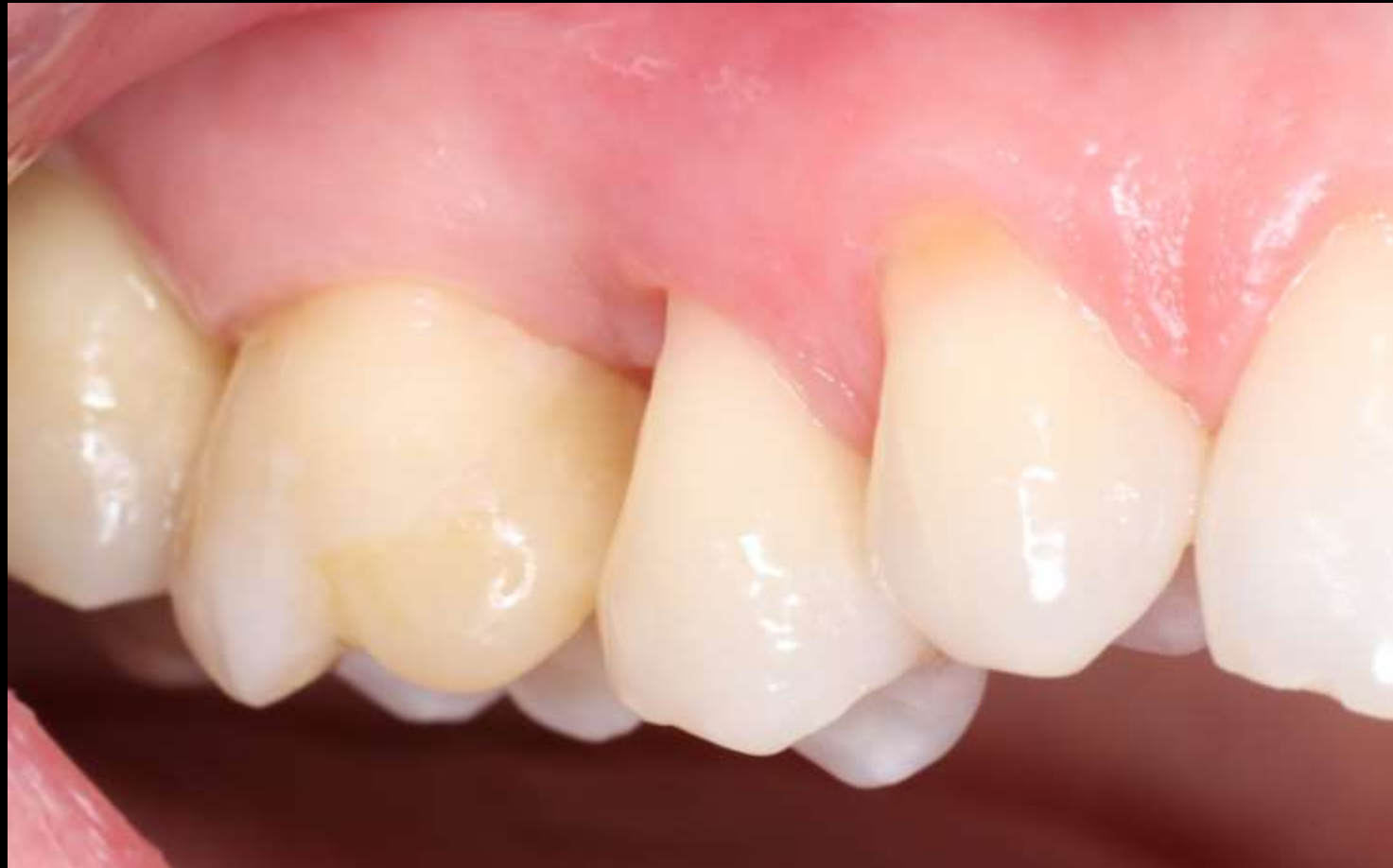JOBB FELSŐ ÖTÖS FOG DISTALIS OLDALÁN LÉVŐ VERTIKÁLIS TASAK ELLÁTÁSA



Lebény zárása : módosított
verticalis matracöltés segítségével

Sutura: 5-0, nem felszívódó fonal
használatával

KONTROLL- SEBÉSZI TERÁPIÁT KÖVETŐEN 2 HÓNAPPAL

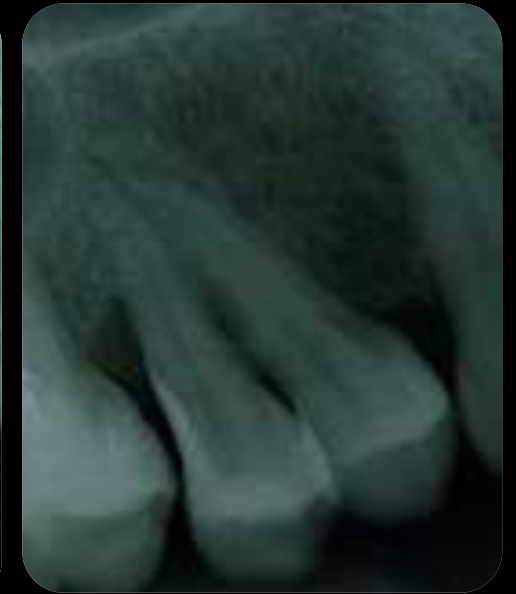
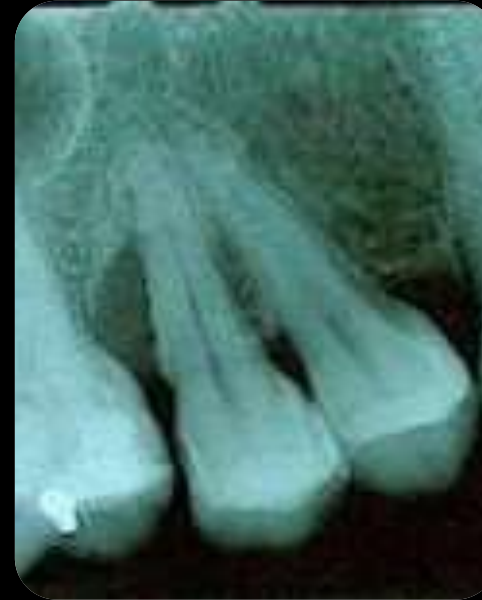
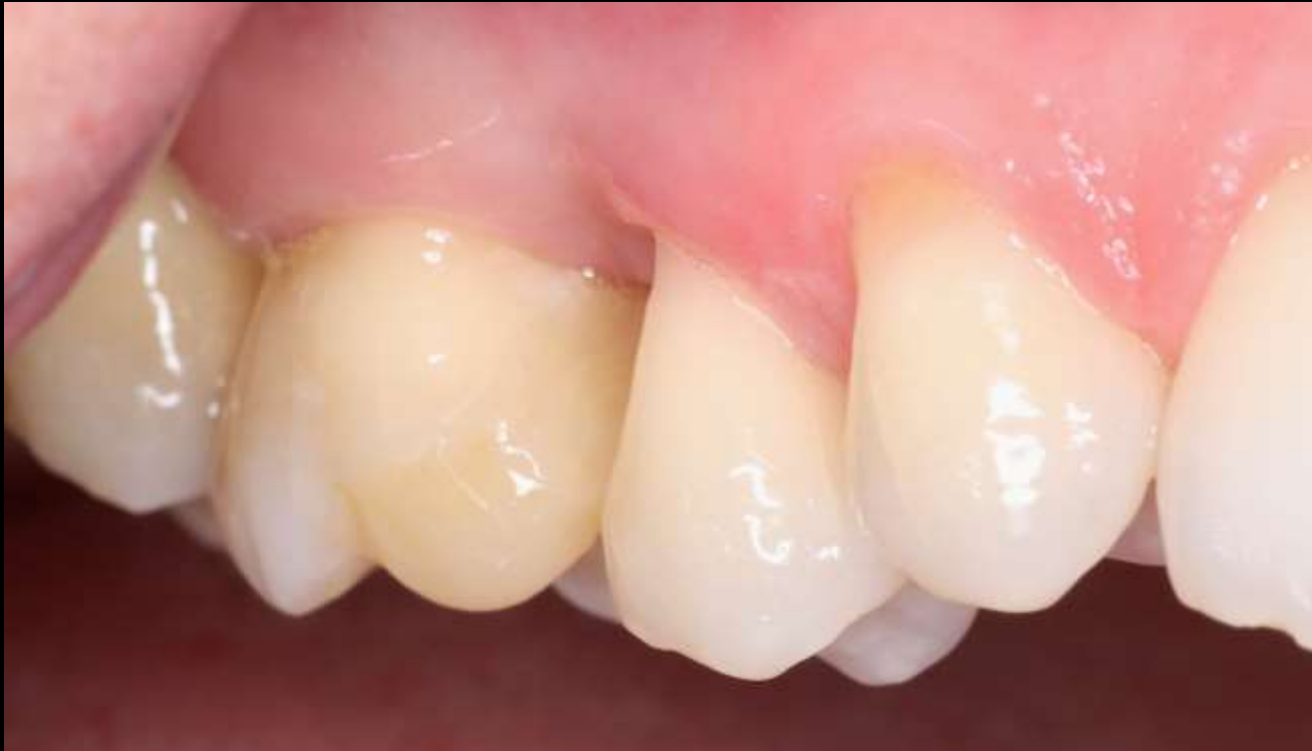Újabb instruálásra, motiválásra került sor.

KONTROLL – SEBÉSZI KEZELÉST KÖVETŐEN 6 HÓNAPPAL

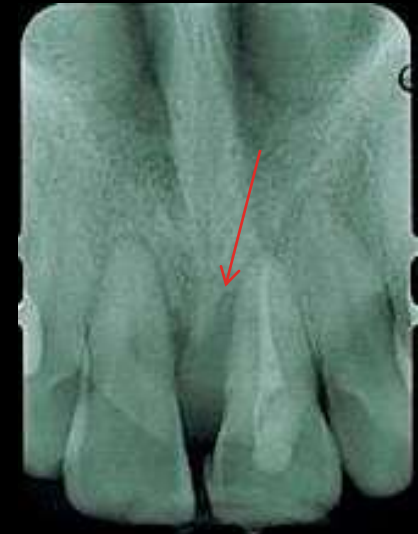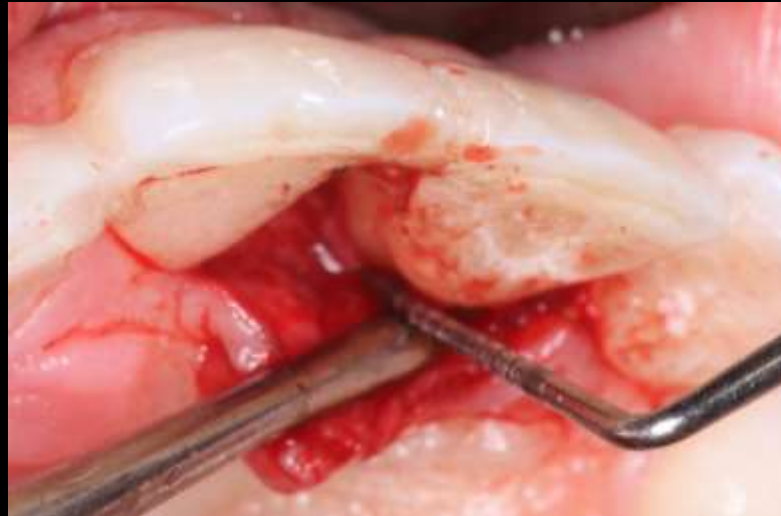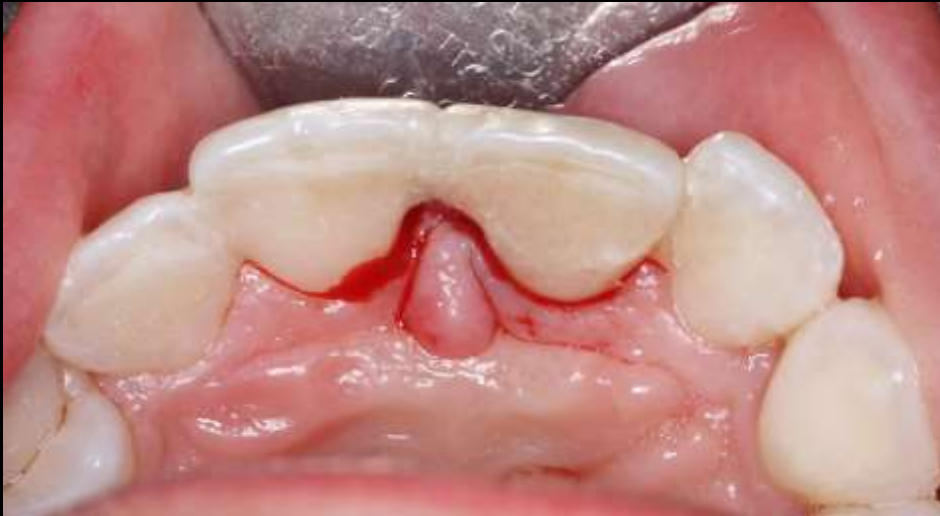Előtte

Utána



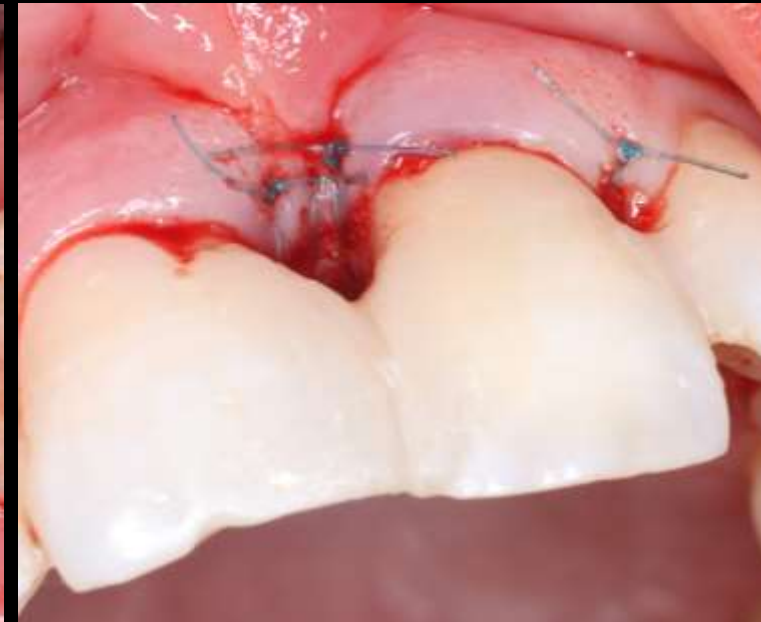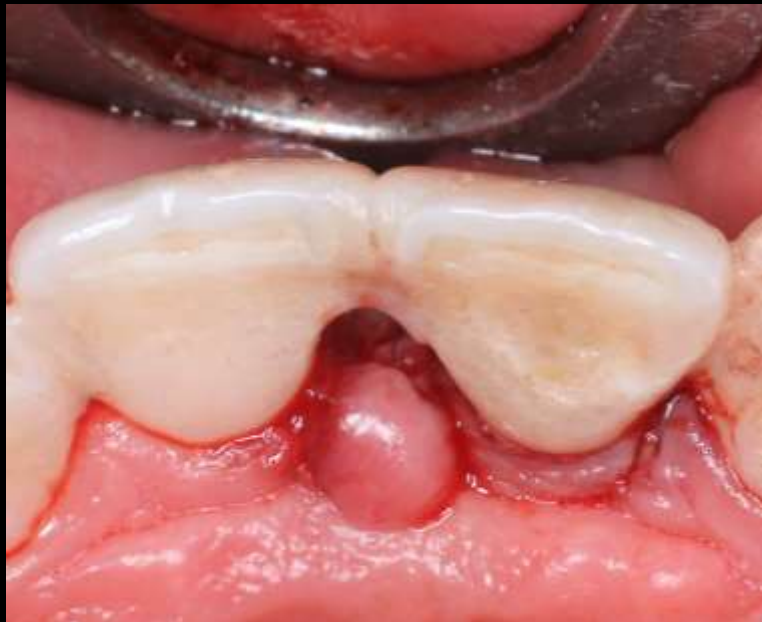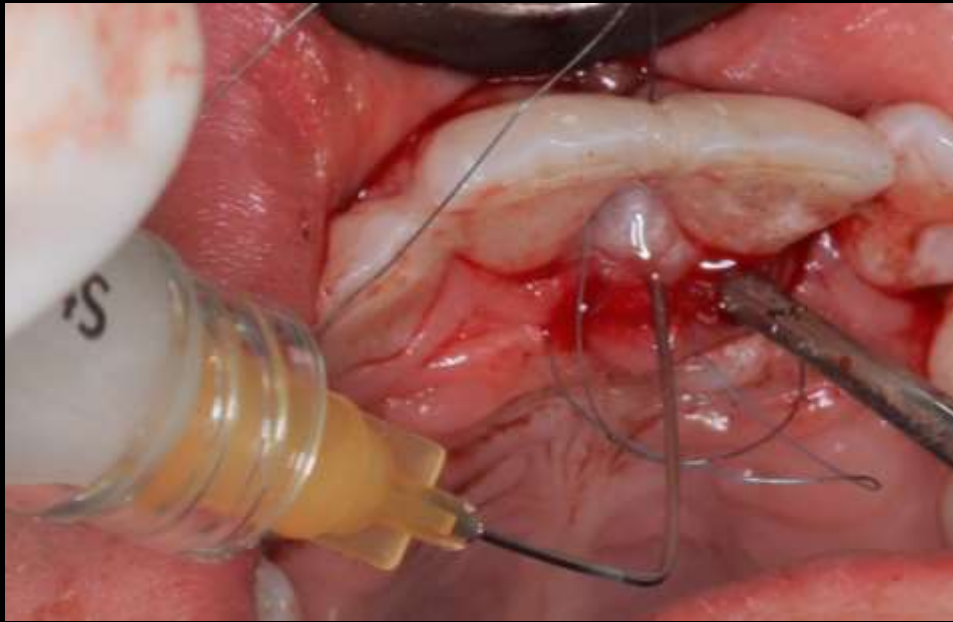
Gyökércaries üvegionomer
cementtel lett ellátva.

BAL FELSŐ EGYES MESIALIS OLDALÁN LÉVŐ VERTICALIS CSONTTASAK ELLÁTÁSA



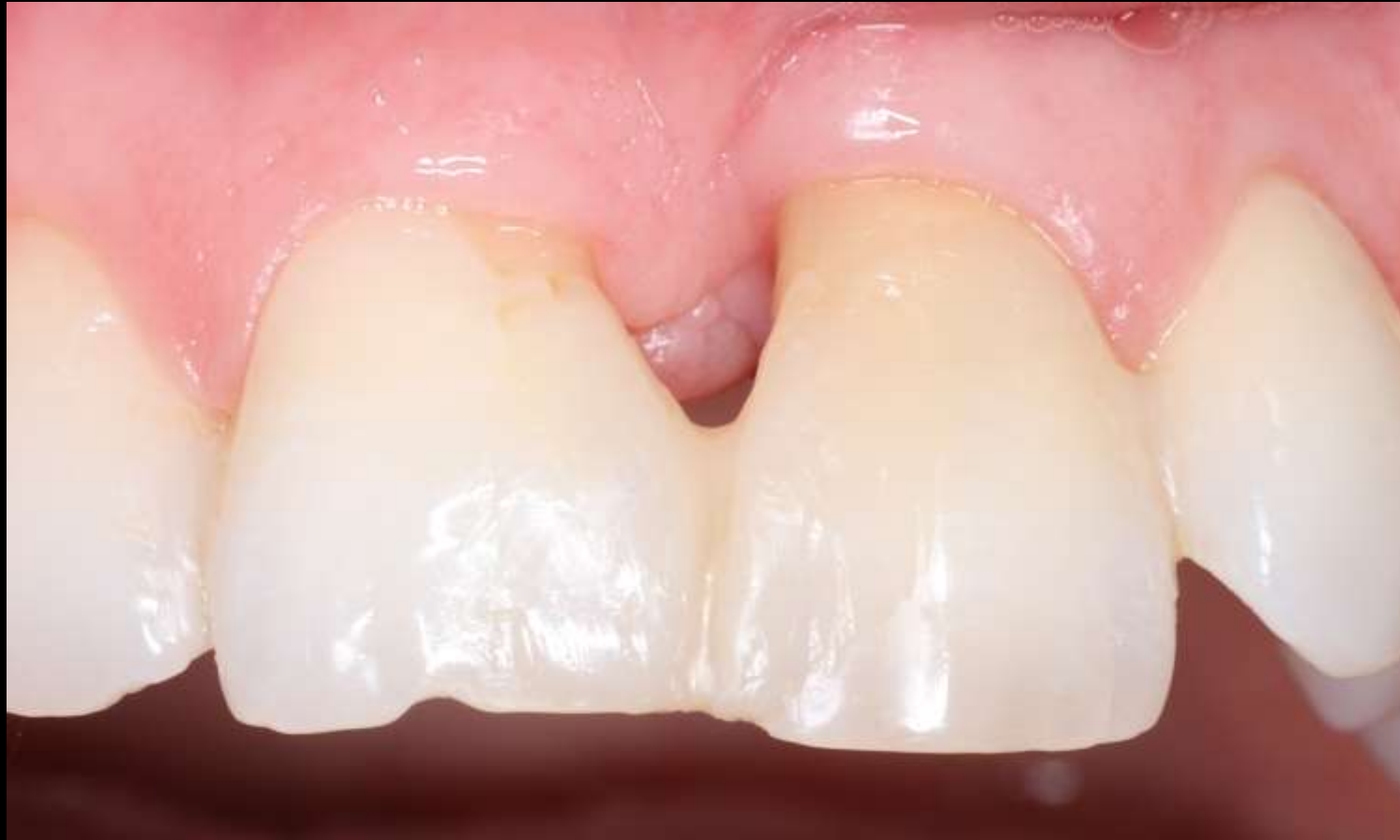- Lebenyképzés egyszerűsített papilla prezervációs technika segítségével
- Granulációs szövet és baktériummal fertőzött cementréteg eltávolítása Gracey kürettkanalak alkalmazásával

BAL FELSŐ EGYES MESIALIS OLDALÁN LÉVŐ VERTICALIS CSONTTASAK ELLÁTÁSA

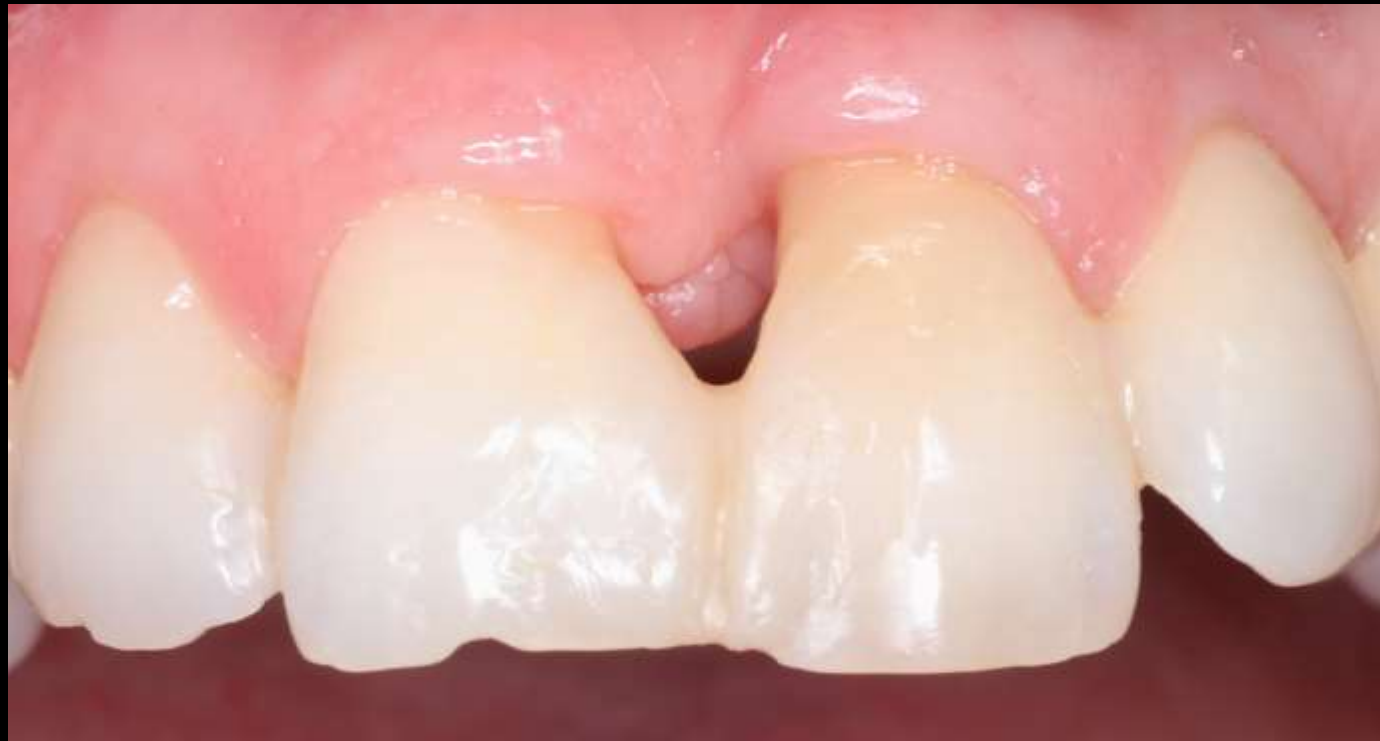

- Előöltés a vertikális csonttasak területén
- Öltést követően Straumann® PrefGél(24%-os EDTA) , Straumann® Endogain alkalmazására került sor
- Lebony zárása: módosított verticalis matracöltés segítségével
- Sutura: 5-0, nem felszívódó fonal használatával

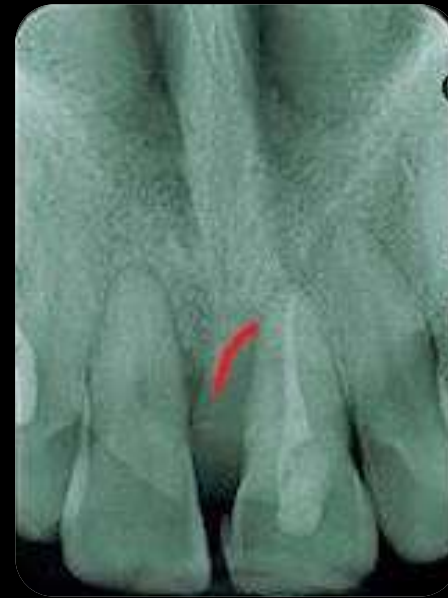KONTROLL- SEBÉSZI TERÁPIÁT KÖVETŐEN 2 HÓNAPPAL



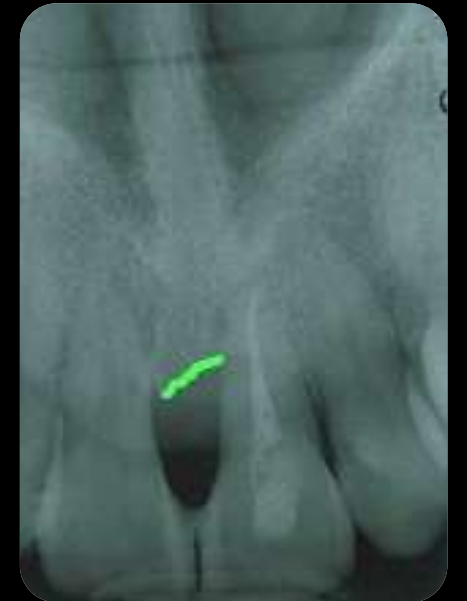KONTROLL-SEBÉSZI KEZELÉST KÖVETŐEN 6 HÓNAPPAL



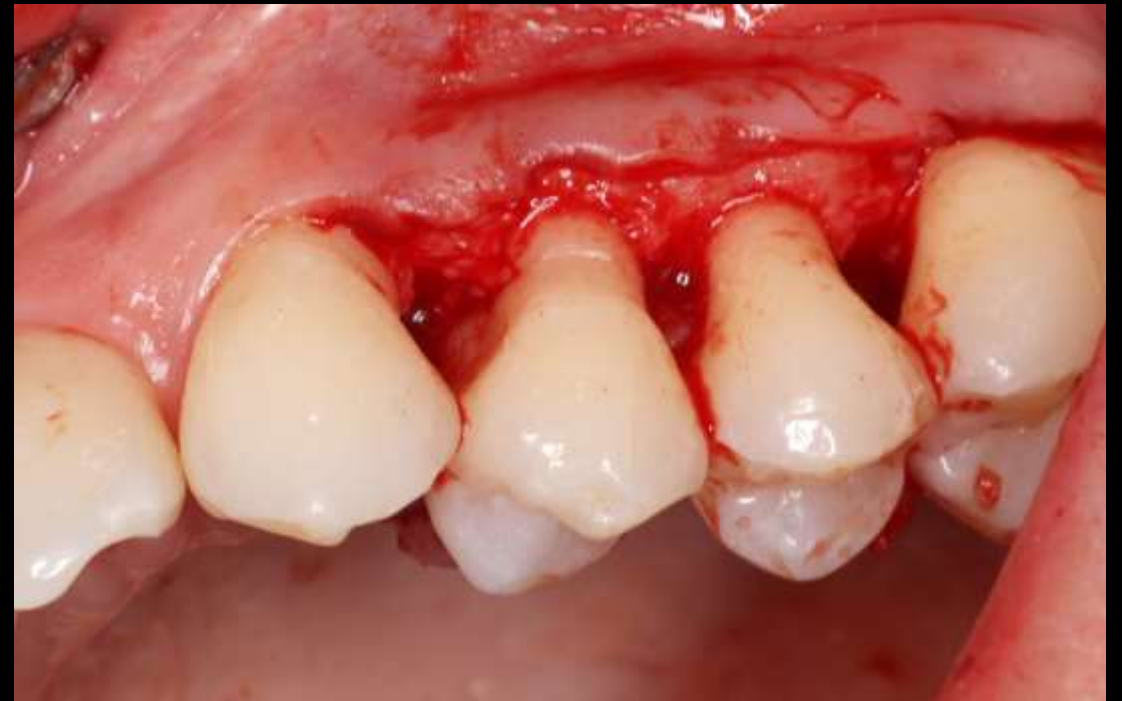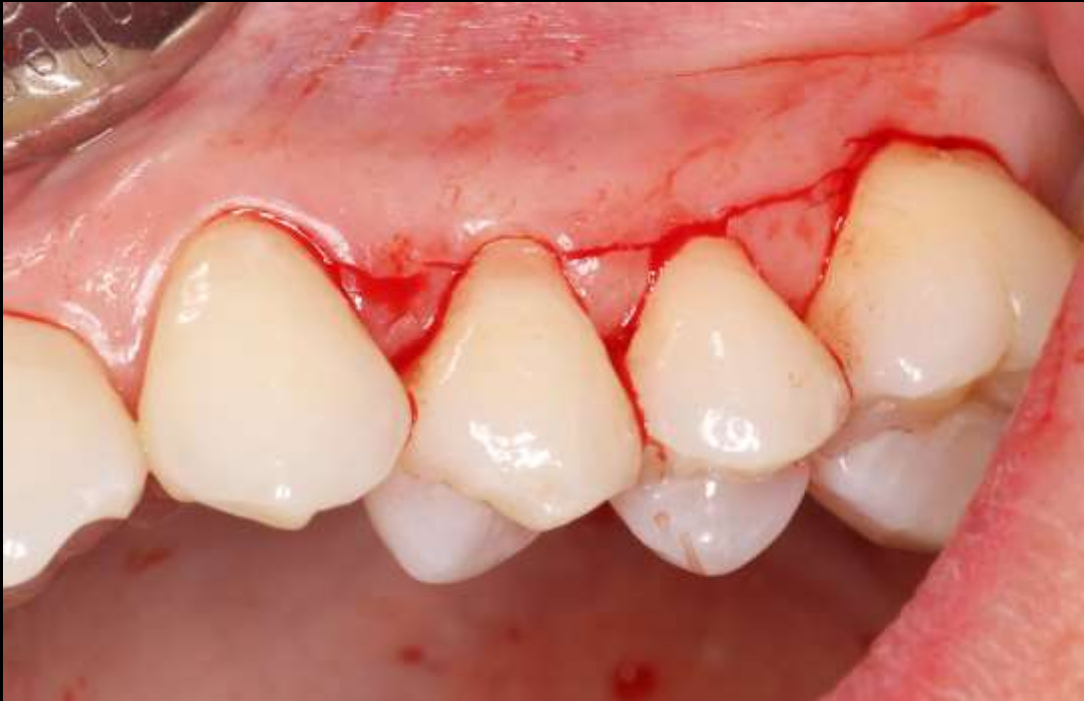Előtte



Utána

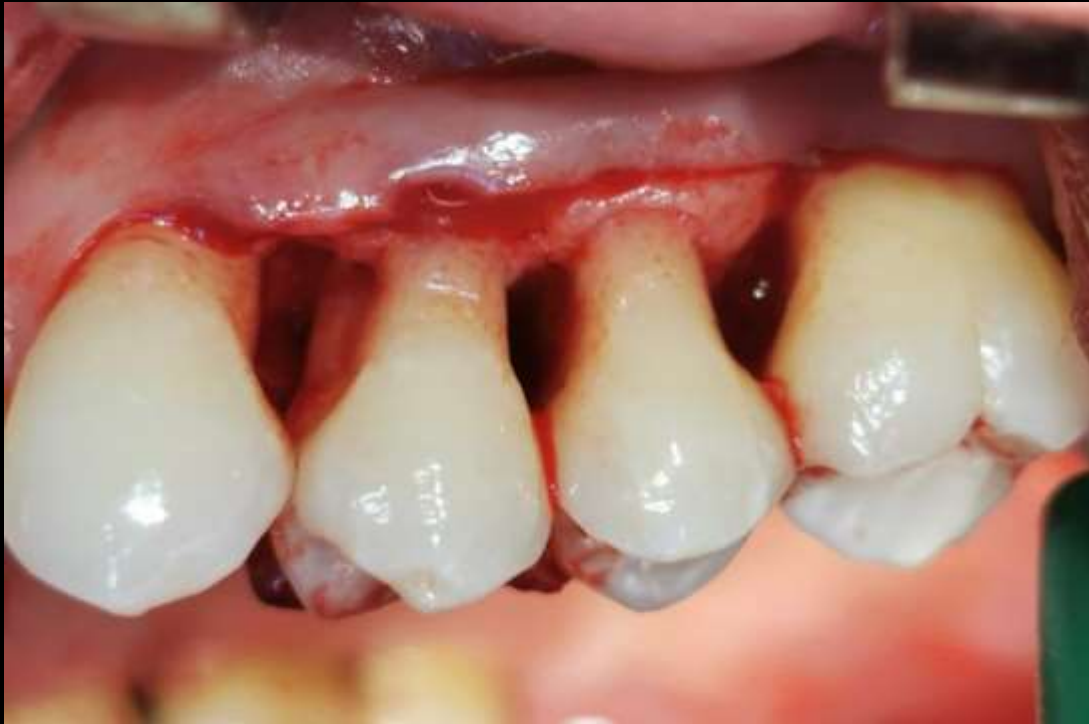

BAL FELSŐ SEXTÁNS PARODONTÁLIS LEBENYES MŰTÉTJE

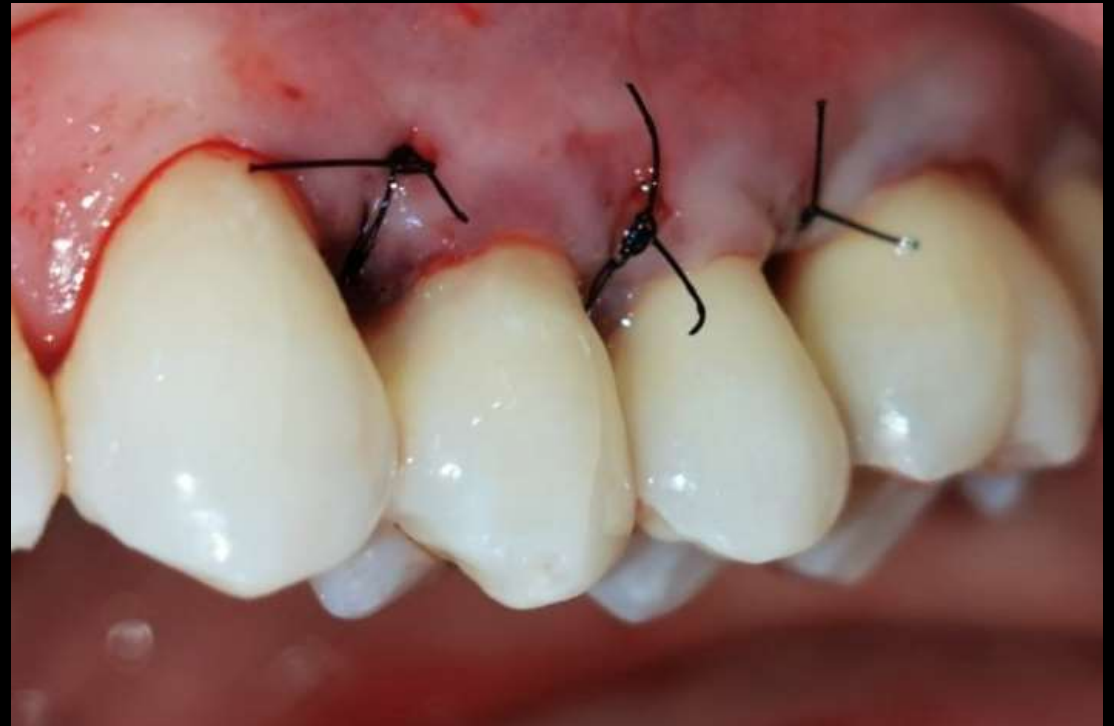

- Lebenyképzés módosított papilla prezervációs technika segítségével.

BAL FELSŐ SEXTÁNS PARODONTÁLIS LEBENYES MŰTÉTJE



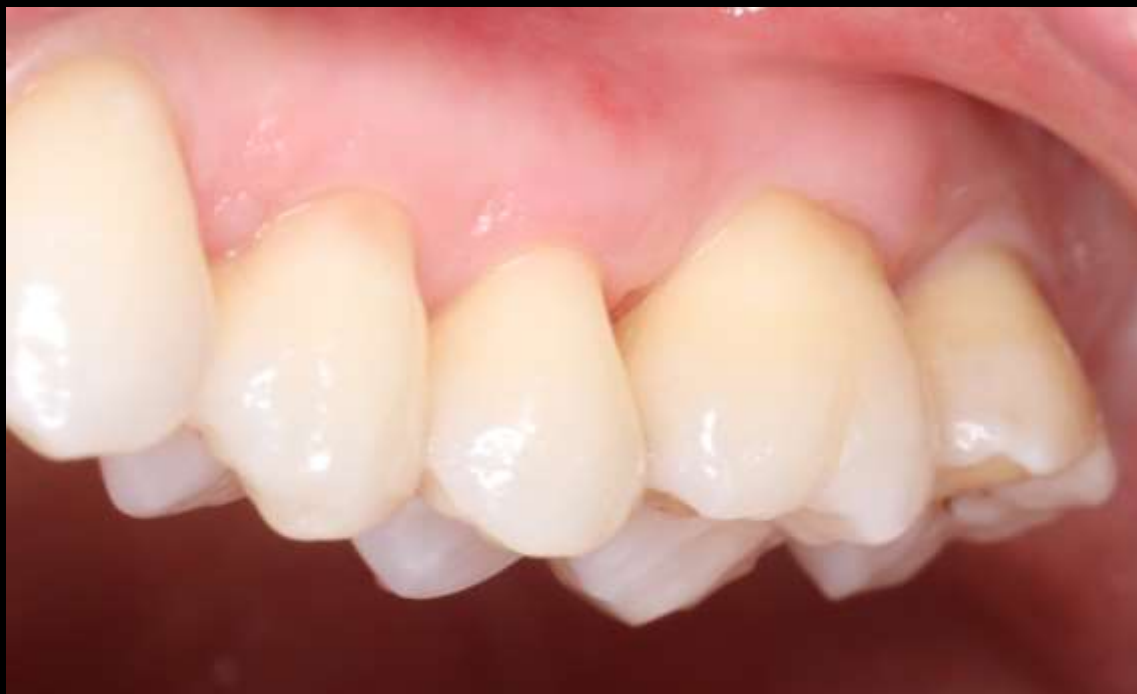- Granulációs szövet és baktériummal fertőzött cementréteg eltávolítása Gracey kűrettkanalak alkalmazásával



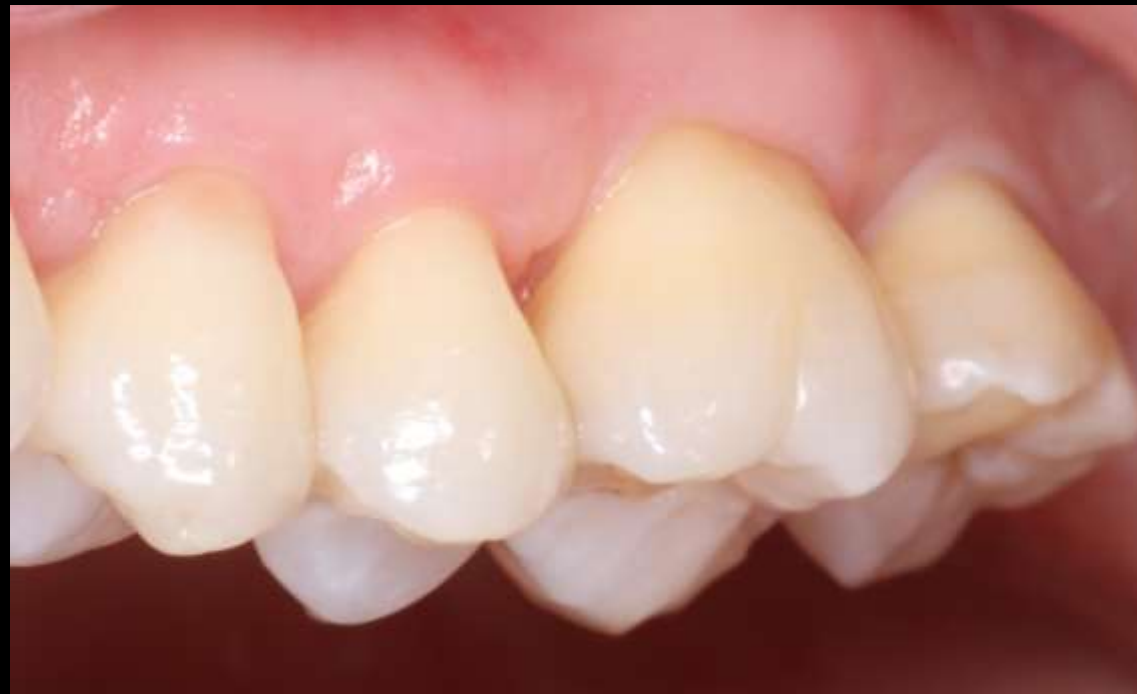- Lebény zárása: módosított verticalis matracöltés segítségével
- Sutura: 5-0, nem felszívódó fonal használatával

KONTROLL

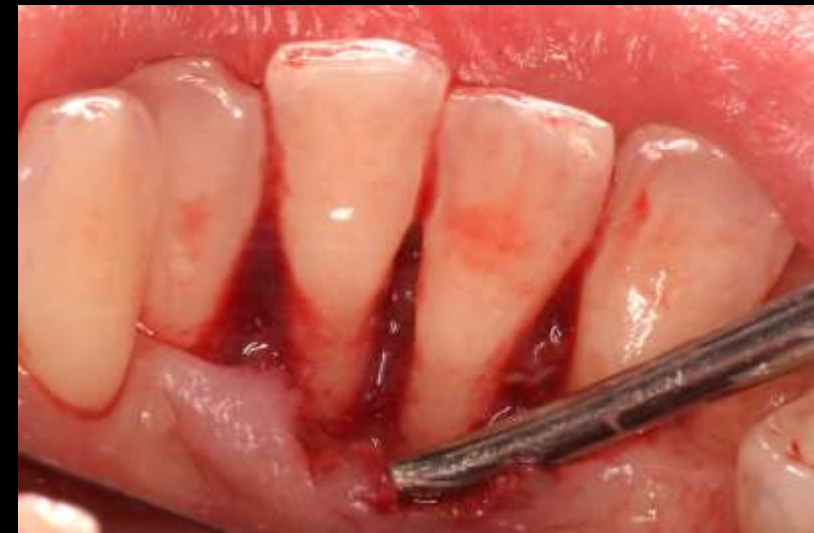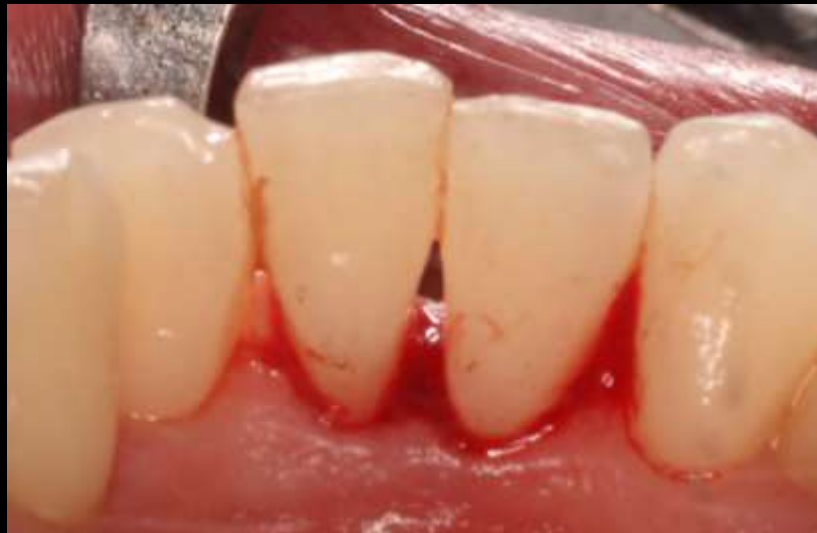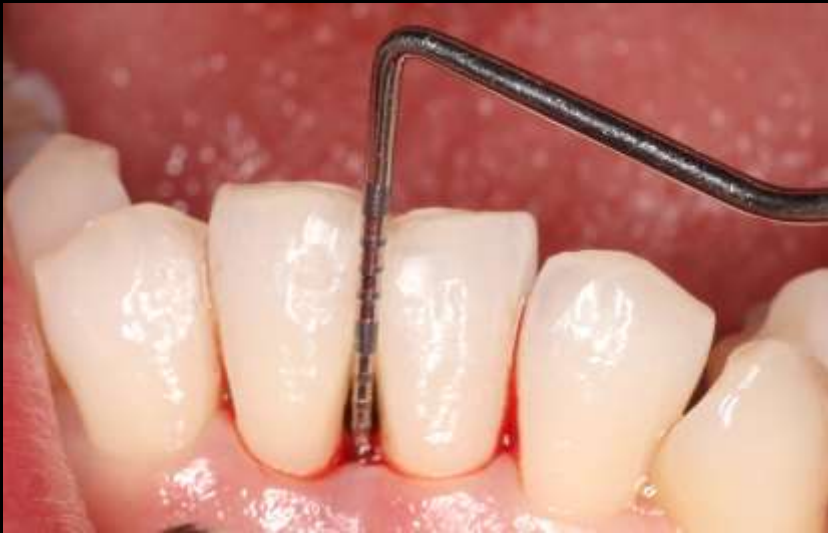Sebészi terápiát követően:
2 hónappal:



6 hónappal

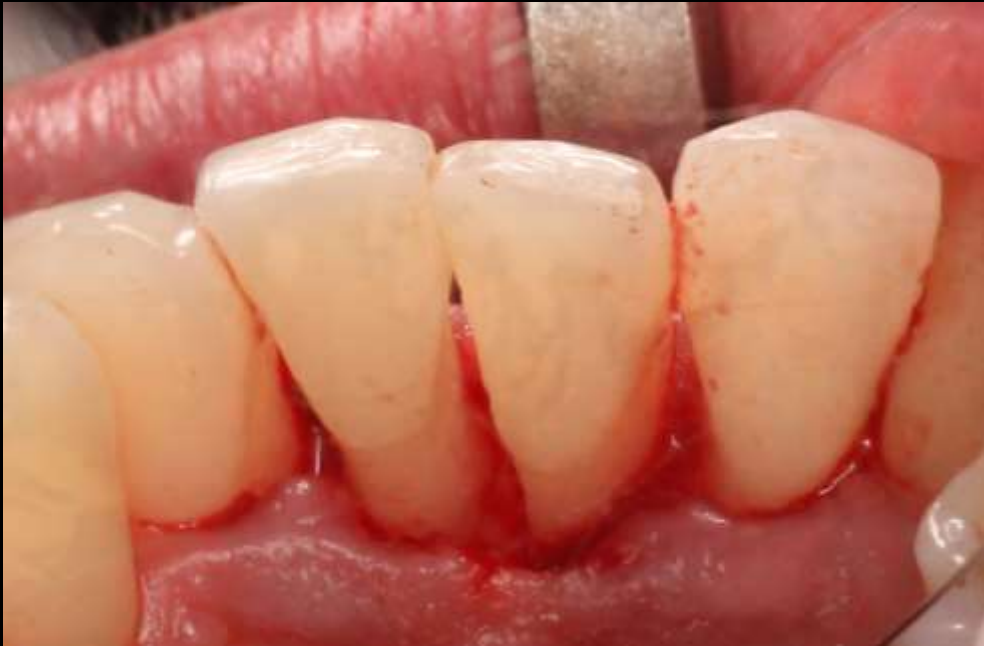

ALSÓ FRONT TERÜLET LEBENYES PARODONTÁLIS MŰTÉTJE

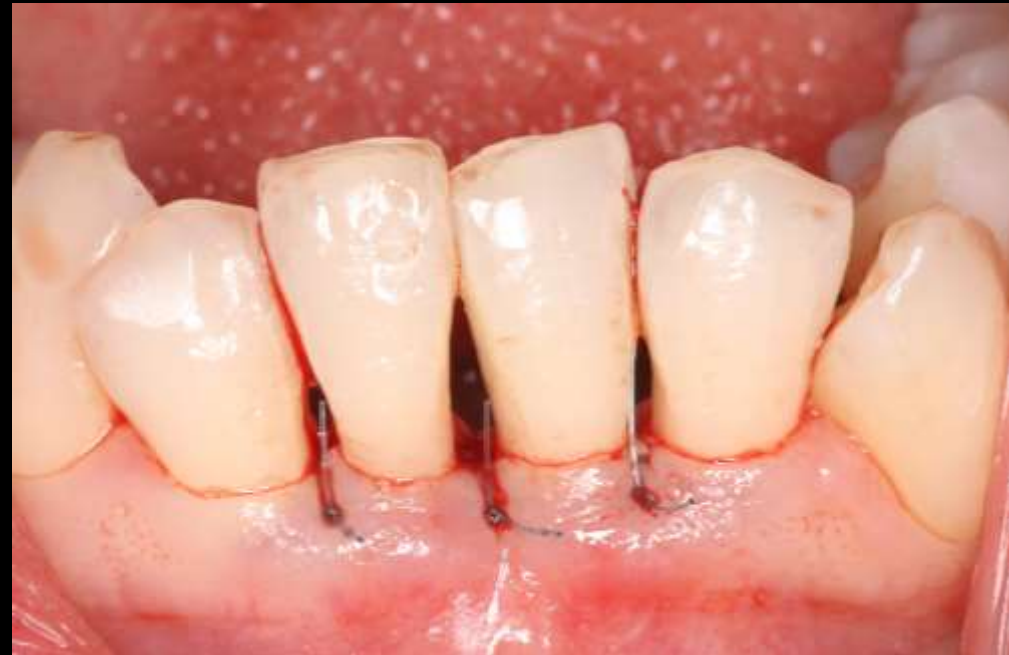

- Lebenyképzés egyszerűsített papilla prezervációs technika segítségével

ALSÓ FRONT TERÜLET LEBENYES PARODONTÁLIS MŰTÉTJE

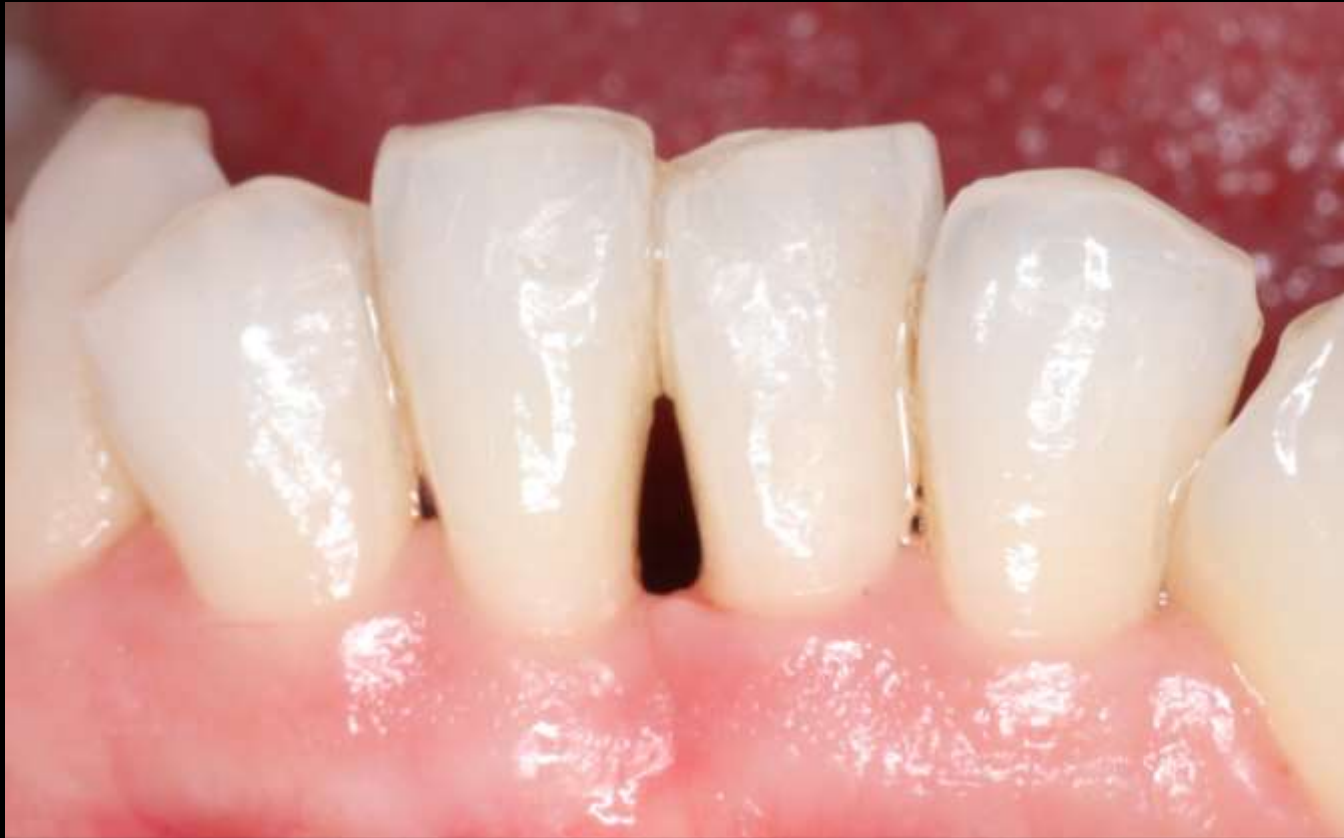

- Granulációs szövet és baktériummal fertőzött cementréteg eltávolítása Gracey kürettkanalak alkalmazásával



- Lebeny zárása: módosított verticalis matracöltés segítségével
- Sutura: 5-0, nem felszívódó fonal használatával

KONTROLL- SEBÉSZI TERÁPIÁT KÖVETŐEN 2 HÓNAPPAL



Újabb instruálásra, motiválásra kerül sor.



KÖSZÖNÖM A FIGYELMET!