



Semmelweis Egyetem Fogorvostudományi Kar  
Fogászati és Szájsebészeti Oktató Intézet  
igazgató: Dr. Kivovics Péter címzetes egyetemi tanár

<http://semmelweis-egyetem.hu/fszoi/>

<https://www.facebook.com/fszoi>



# HED szindrómával élő gyermek fogászati ellátása

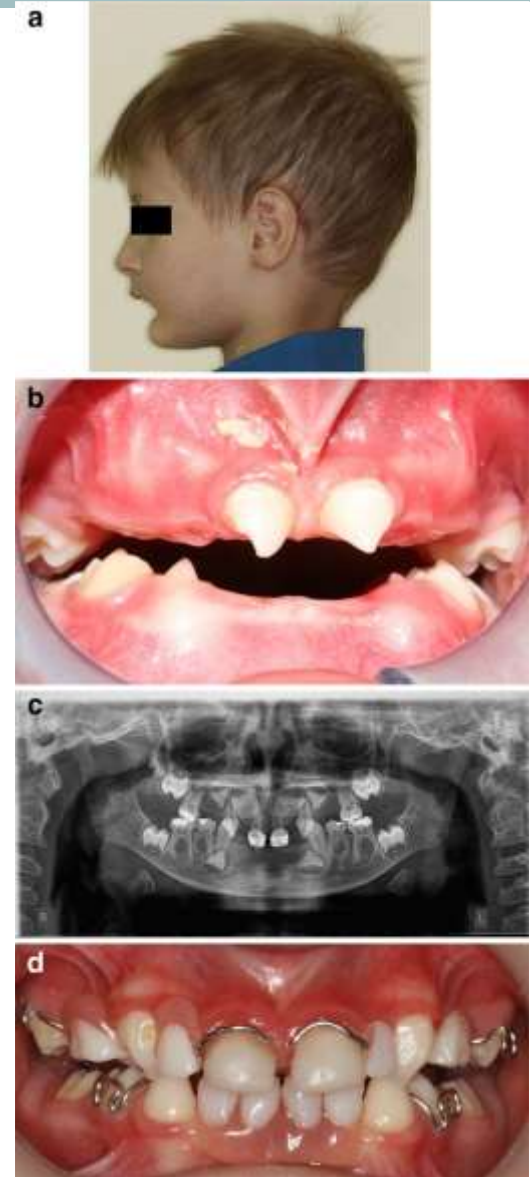


dr. Antal Dóra,  
Dr. Kivovics Péter, Dr. Németh Orsolya

# Az Ectodermalis Dysplasiáról általában:

- 1:100.000 élve születésekre nézve
- Ectodermalis eredetű szövetek abnormális fejlődése
- Nagyjából 200 variáns
- X-hez között hypohidroticus dysplasia = Christ-Siemens-Touriane syndrome
  - Génmutáció: Ectodysplasin-A(EDA) - NF- $\kappa$ B
- anodontia/oligodontia, hypohidrosis, hypotrichosis
- AD hidroticus forma = Clouston syndrome

Clauss F, Manière MC, Obry F, Waltmann E, Hadj-Rabia S, Bodemer C, Alembik Y, Lesot H, Schmittbuhl M. Dento-craniofacial phenotypes and underlying molecular mechanisms in hypohidrotic ectodermal dysplasia (HED): A review. *J Dent Res.* 2008;87(12):1089–1099.



Maroulakos, G., Artopoulos, I., Angelopoulou, M., & Emmanouil, D. (2015). Removable partial dentures vs overdentures in children with ectodermal dysplasia: two case reports. *European Archives of Paediatric Dentistry*, 17(3), 205-210.

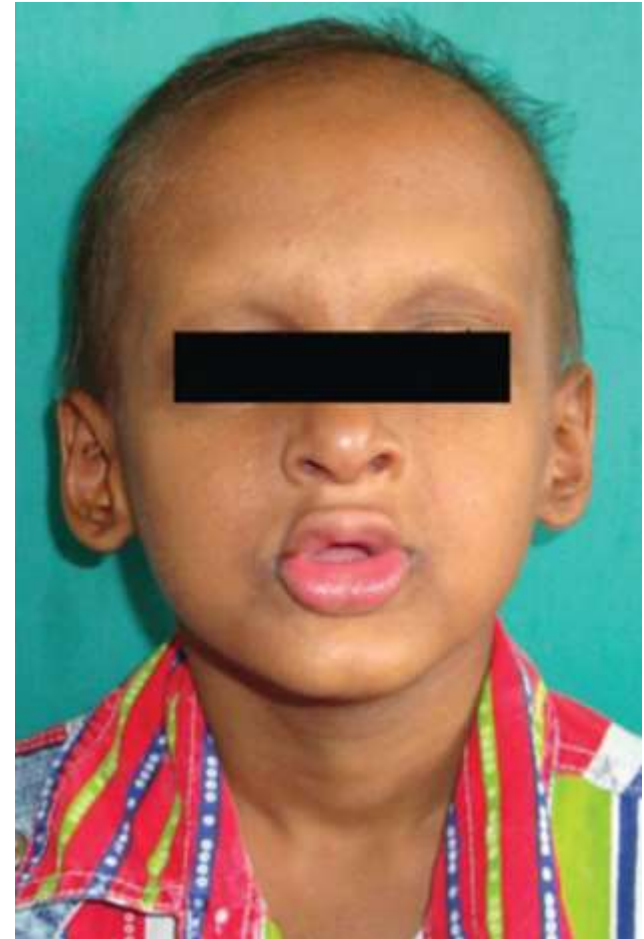# A HED tünetei:

- anodontia/oligodontia, hypohidrosis, hypotrichosis, jellegzetes arcvonások, elégtelen hőszabályozás
- Alacsony önbecsülés, pszichés nyomás, depresszió, csökkent szociális interakciók

Cezaria Triches T, Ximenes M, Oliveira de Souza JG, Rodrigues Lopes Pereira Neto A, Cardoso AC, Bolan M. Implant-supported Oral Rehabilitation in Child with Ectodermal Dysplasia - 4-year Follow-up. Bull Tokyo Dent Coll. 2017;58(1):49-56.

- Dentális elváltozások:
  - anodontia/oligodontia
  - csap/kúp alakú fogak
  - mandibula protrusio, maxilla retrusio
  - alacsony, késpenge-szerű alveolus gerinc
  - Osteopenia

Wright JT, Grange DK, Fete M. Hypohidrotic Ectodermal Dysplasia. 2003 Apr 28 [Updated 2017 Jun 1]. In: Adam MP, Ardinger HH, Pagon RA, et al., editors. GeneReviews® [Internet]. Seattle (WA): University of Washington, Seattle; 1993-2019.



Bhalla, G. , Agrawal, K. K., Chand, P. , Singh, K. , Singh, B. P., Goel, P. and Alvi, H. A. (2013). Effect of Complete Dentures on Craniofacial Growth of an Ectodermal Dysplasia Patient: A Clinical Report. Journal of Prosthodontics, 22: 495-500.

# Ellátási lehetőségek:

- Részleges lemezes fogpótlás
  - Osztatlan alaplemezes
  - Osztott alaplemezes, tágitócsavaros

Montanari M, Callea M, Battelli F, Piana G. Oral rehabilitation of children with ectodermal dysplasia. *BMJ Case Reports* 2012;10.1136/bcr.01.2012.5652

- Teljes lemezes fogpótlás

Bhalla, G., Agrawal, K. K., Chand, P., Singh, K., Singh, B. P., Goel, P. and Alvi, H. A. (2013), Effect of Complete Dentures on Craniofacial Growth of an Ectodermal Dysplasia Patient: A Clinical Report. *Journal of Prosthodontics*, 22: 495-500.

- Overdenture

Maroulakos, G., Artopoulou, I., Angelopoulou, M., & Emmanouil, D. (2015). Removable partial dentures vs overdentures in children with ectodermal dysplasia: two case reports. *European Archives of Paediatric Dentistry*, 17(3), 205-210.

- Implantációon elhorgonyzott fogpótlás

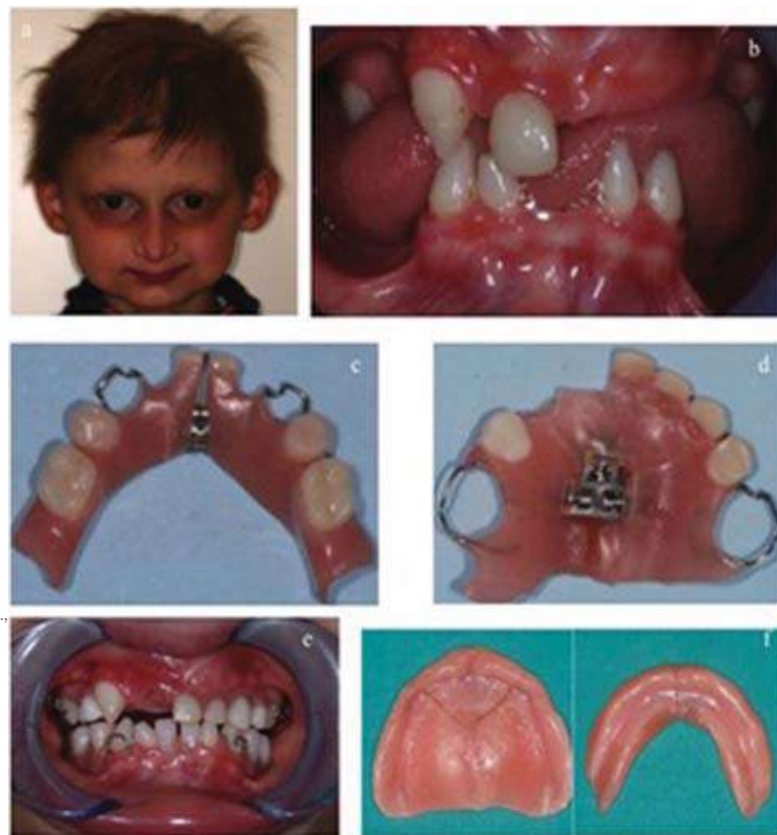Clinical outcomes of implant therapy in ectodermal dysplasia patients: a systematic review., Wang Y, He J, Decker AM, Hu JC, Zou D., *Int J Oral Maxillofac Surg*. 2016 Aug;45(8):1035-43. doi: 10.1016

- Rögzített, részleges fogpótlás

## Cél:

- rágóképesség visszaállítása
- megfelelő hangképzés biztosítása
- esztétikai korrekció

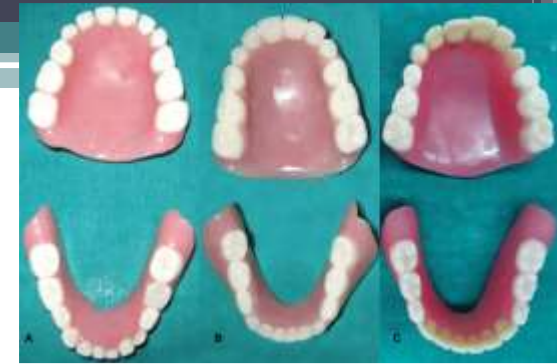Schnabl D, Grunert I, Schmuth M, Kapferer-Seebacher I. Prosthetic rehabilitation of patients with hypohidrotic ectodermal dysplasia: A systematic review. *J Oral. Rehabil.* 2018;45:555-570.



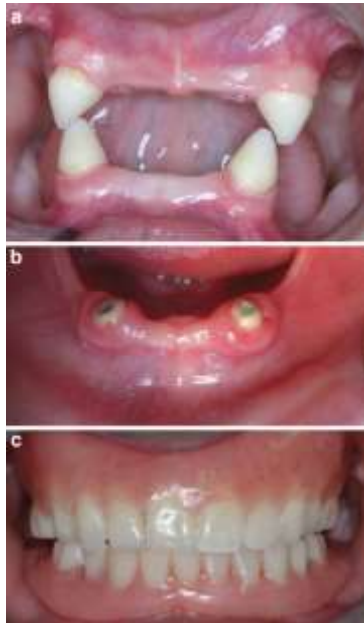Montanari M, Callea M, Battelli F, Piana G. Oral rehabilitation of children with ectodermal dysplasia. *BMJ Case Reports* 2012;10.1136/bcr.01.2012.5652.



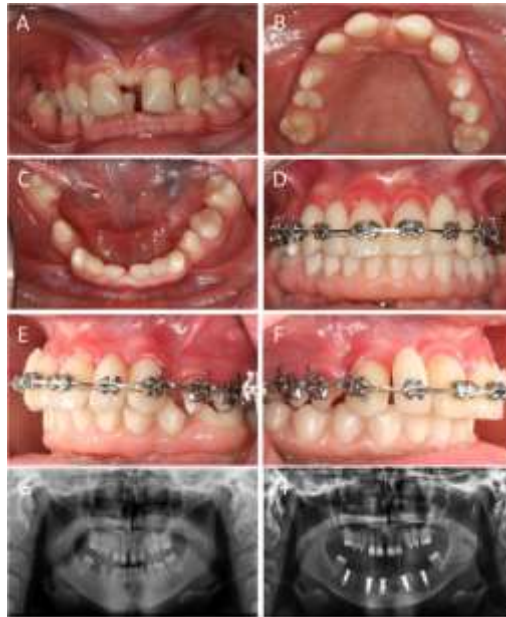# Ellátási lehetőségek:



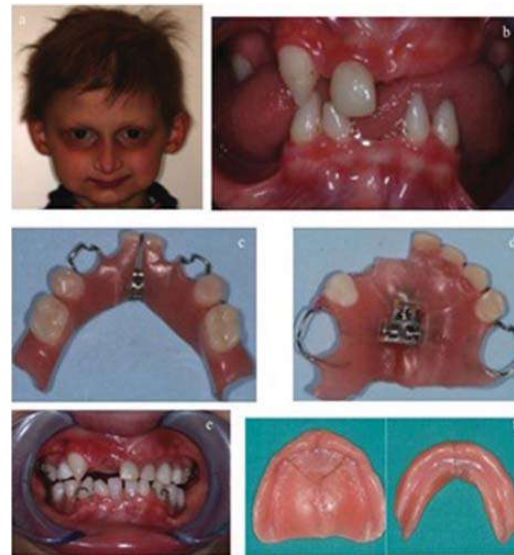Bhalla, G., Agrawal, K. K., Chand, P., Singh, K., Singh, B. P., Goel, P. and Alvi, H. A. (2013), Effect of Complete Dentures on Craniofacial Growth of an Ectodermal Dysplasia Patient: A Clinical Report. *Journal of Prosthodontics*, 22: 495-500.



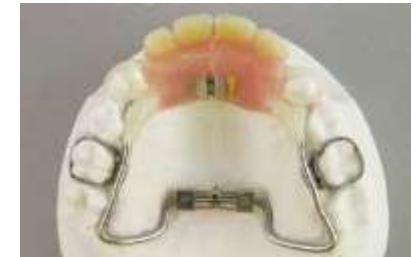Maroulakos, G., Artopoulos, I., Angelopoulou, M., & Emmanouil, D. (2015). Removable partial dentures vs overdentures in children with ectodermal dysplasia: two case reports. *European Archives of Paediatric Dentistry*, 17(3), 205-210.



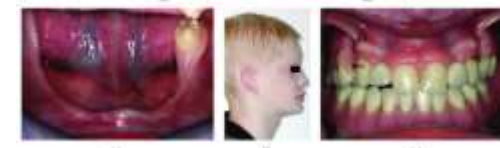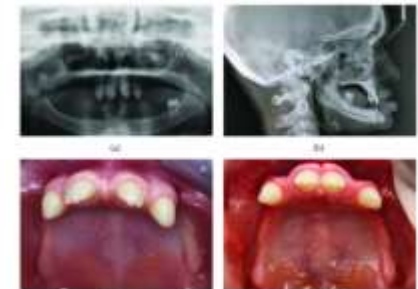Rehabilitation of ectodermal dysplasia patients presenting with hypodontia: outcomes of implant rehabilitation part 1, Mariela Machado, Christine Wallace, Bruce Austin, Suhas Deshpande, Agnes Lai, Terry Whittle, Iven Klineberg, *Journal of Prosthodontic Research*, Volume 62, Issue 4, 2018, Pages 473-478



Montanari M, Callea M, Battelli F, Piana G. Oral rehabilitation of children with ectodermal dysplasia. *BMJ Case Reports* 2012;10.1136/bcr.01.2012.5652.



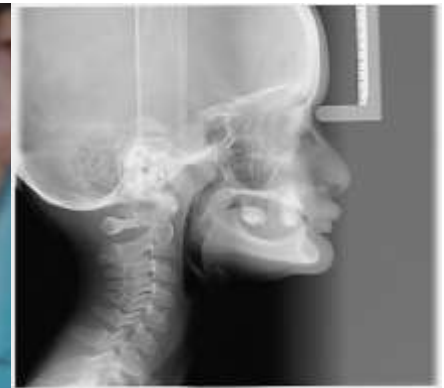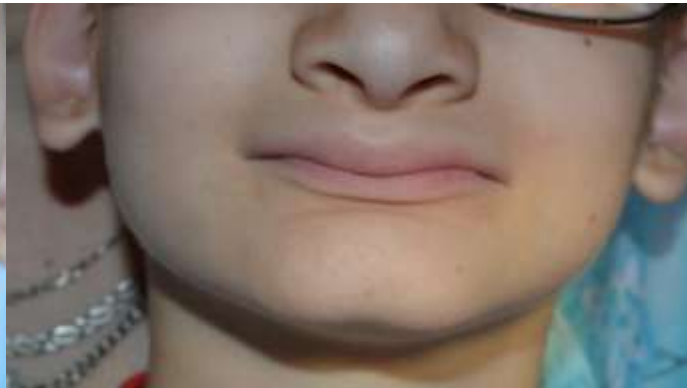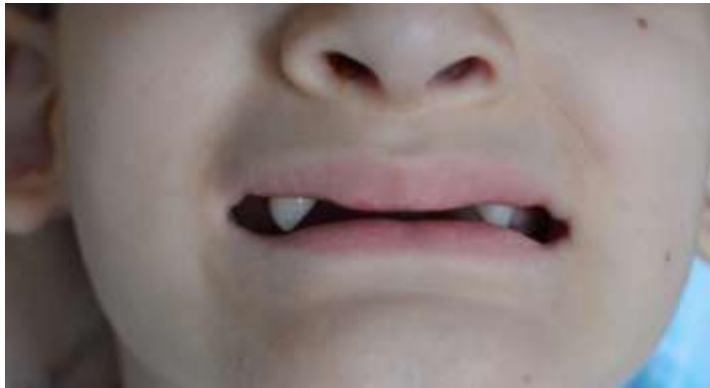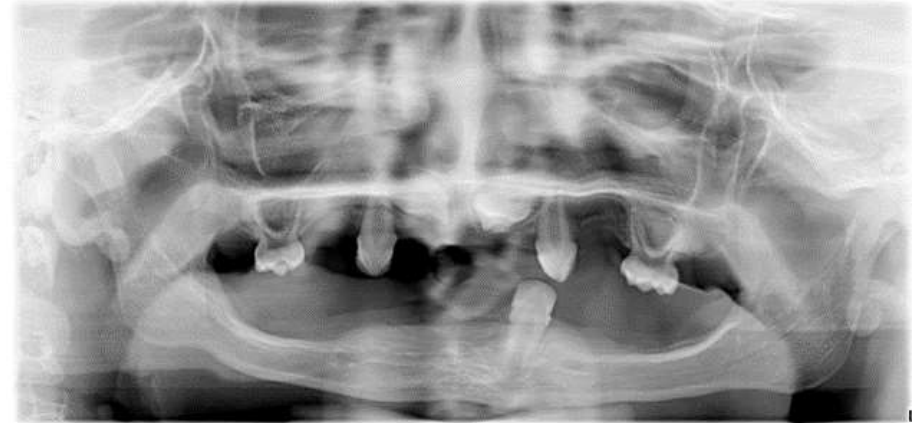Interceptive treatment in ectodermal dysplasia using an innovative orthodontic/prosthetic modular appliance. A case report with 10-year follow-up., Celli D, Manente A, Grippado C, Cordaro M., *Eur J Paediatr Dent*. 2018 Dec;19(4):307-312.



Hsieh, Y. L., Razzoog, M., & Garcia Hammaker, S. (2018). Oral Care Program for Successful Long-Term Full Mouth Habilitation of Patients with Hypohidrotic Ectodermal Dysplasia. *Case reports in dentistry*, 2018, 4736495. doi:10.1155/2018/4736495

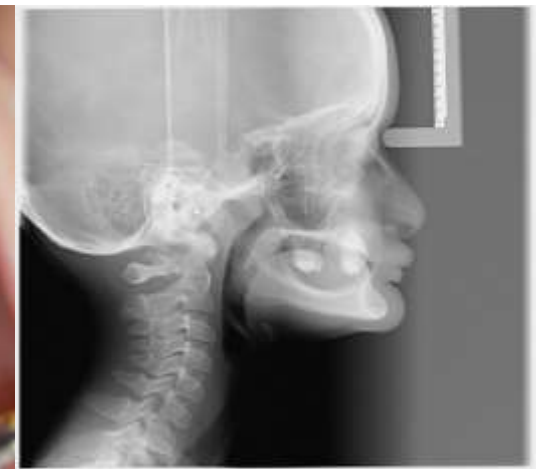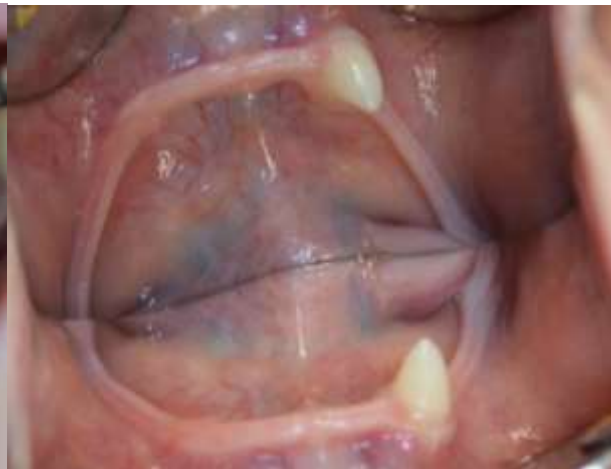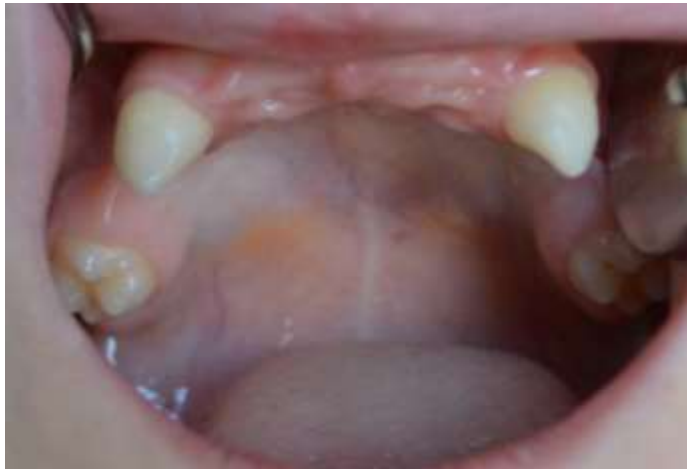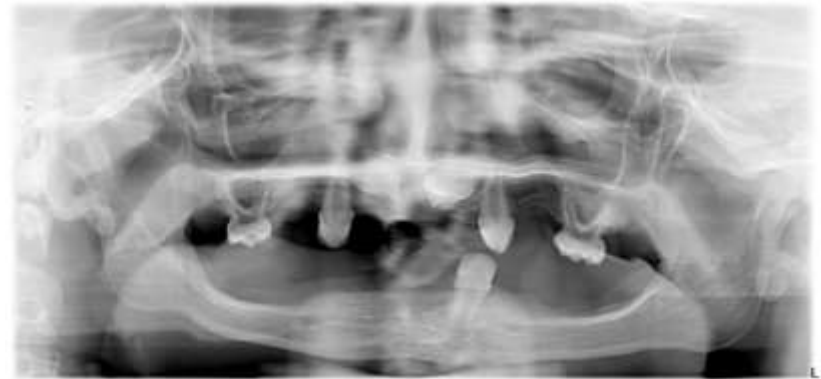# Esetismertetés:

- 6 éves fiú
- X-hez kötött hypohidroticus ectodermalis dysplasia
- Korábbi fogászati ellátásban nem részesült
- Anodoncia partialis:  
55, 13, 23, 65, 33, (11, 21)

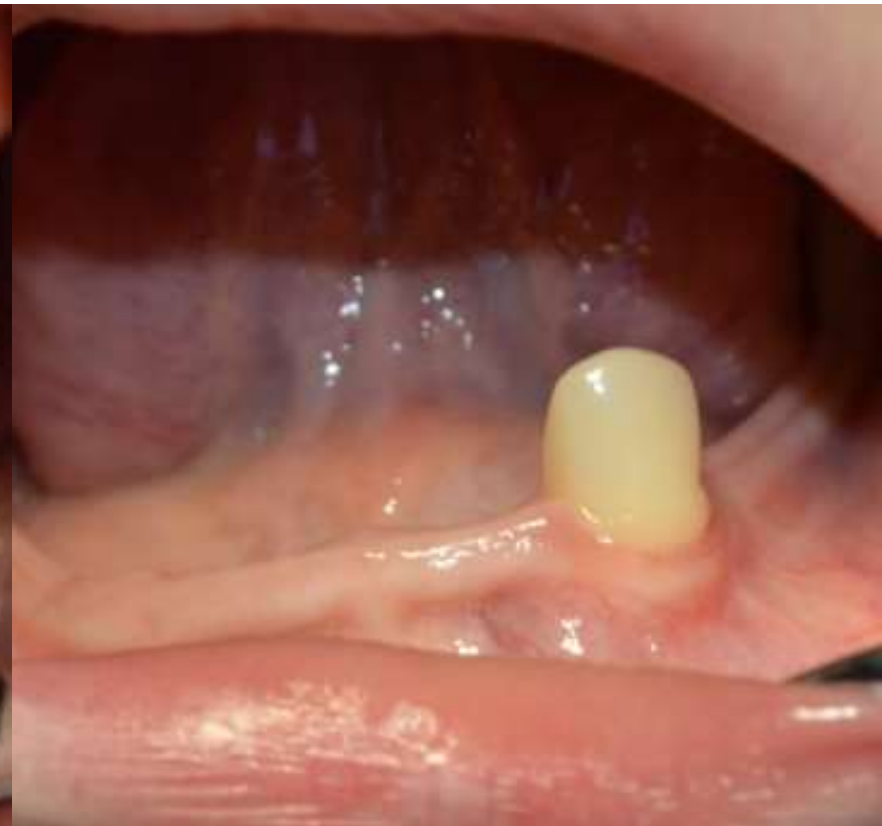
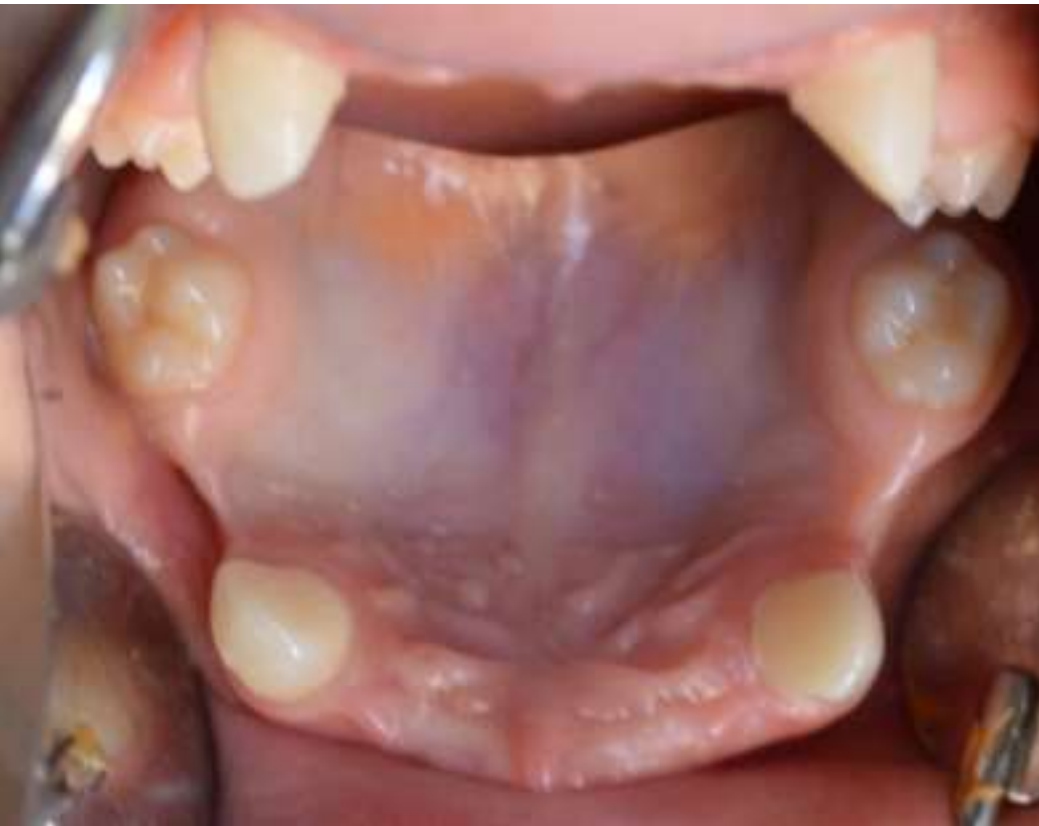
# Kezelési terv:

- Szájhygiénés instruálás, motiválás, fluorid tartalmú gélek használata
- Szemfogak kompozit felépítése
- Tágítócsavaros, osztott alaplemezű, Adams- és drótkapocs elhorgonyyzású fogpótlás készítése
- Rövid- és hosszútávú utógondozás

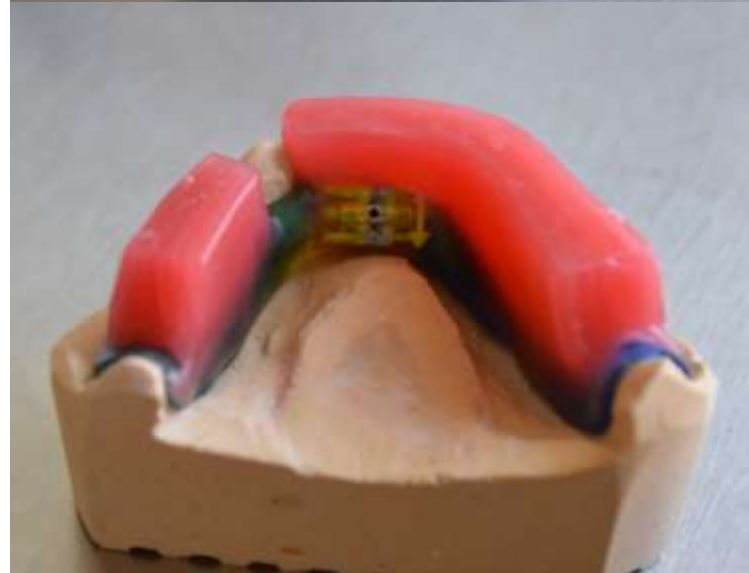
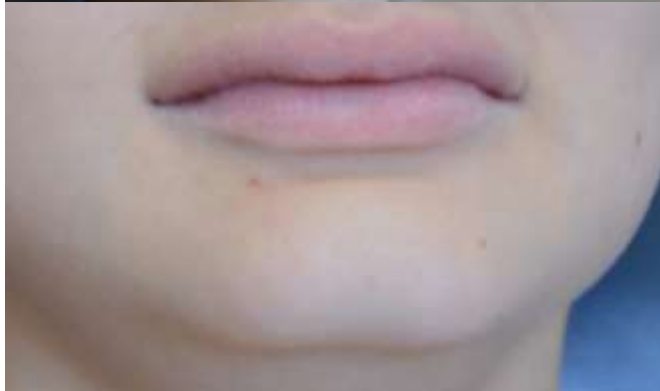
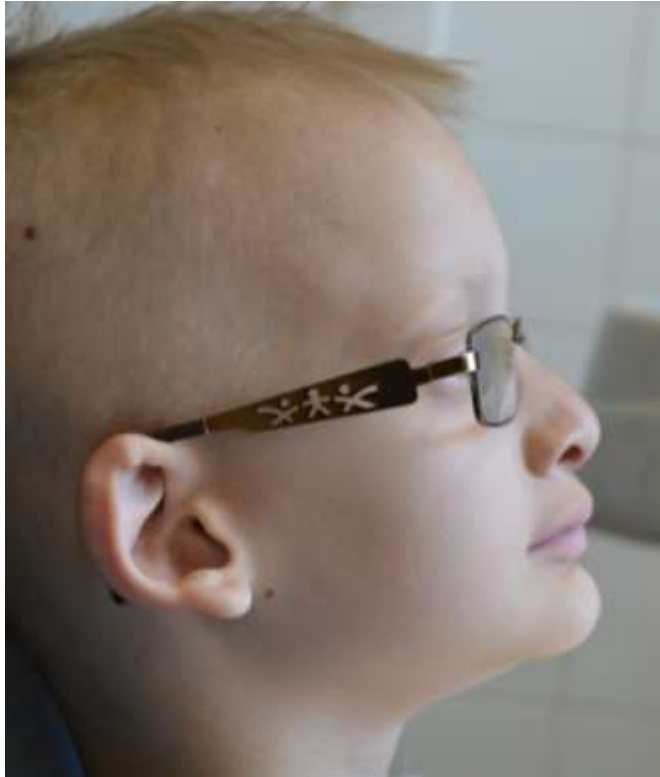# Csap alakú fogak kompozit felépítése:

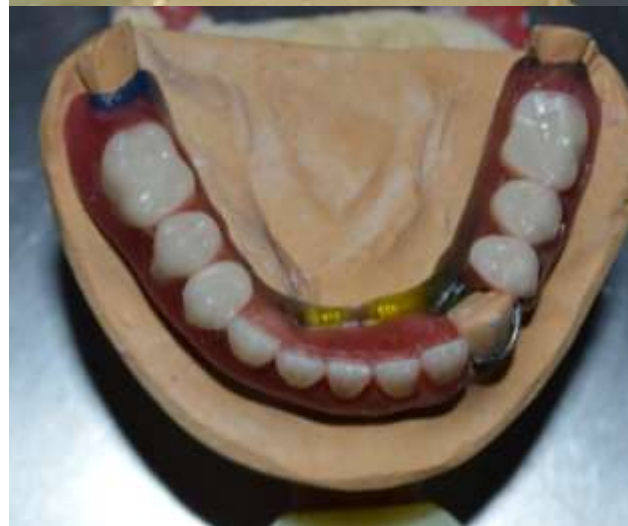
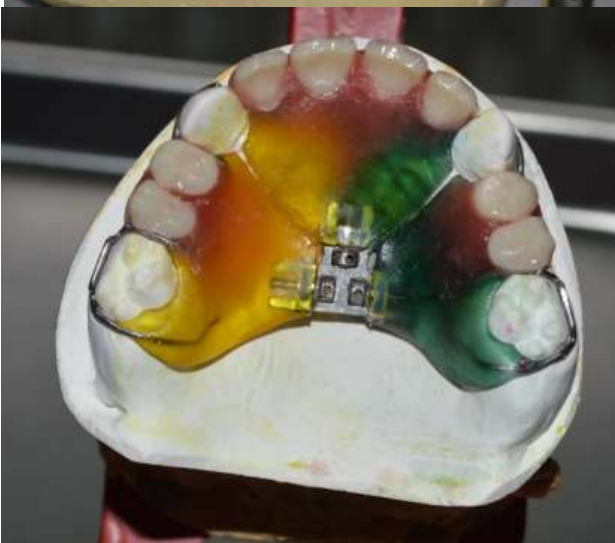
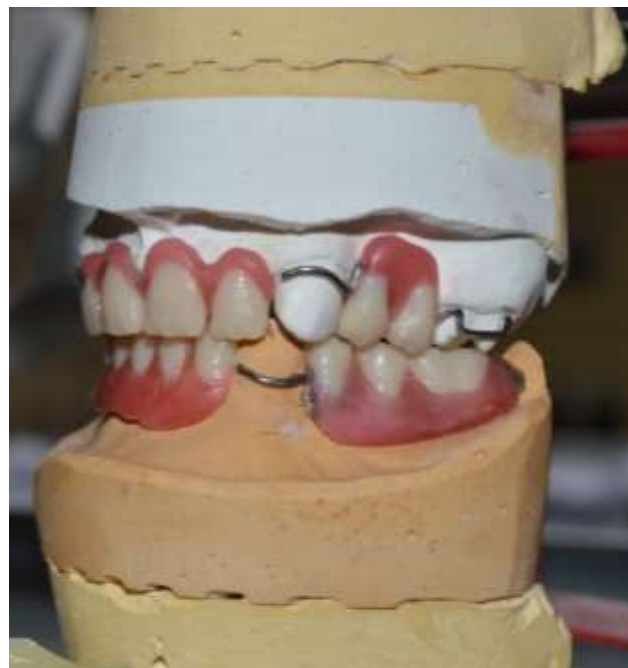
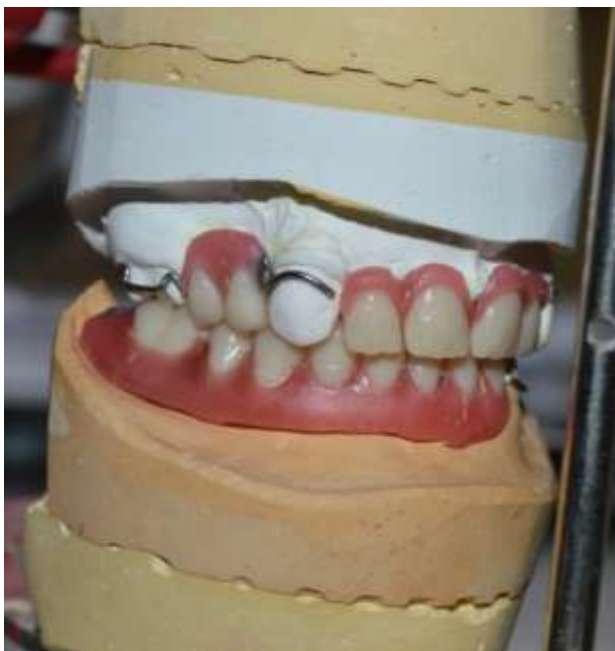
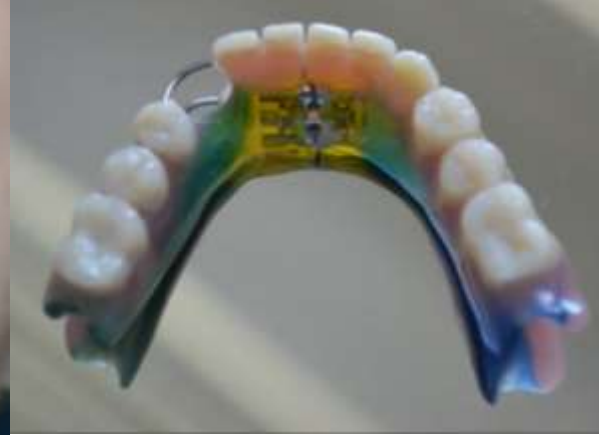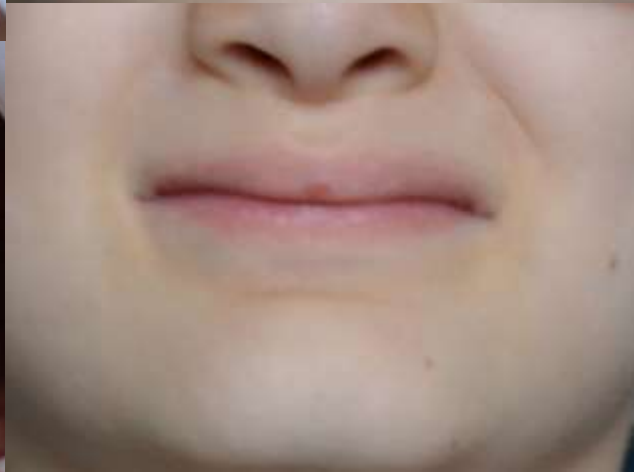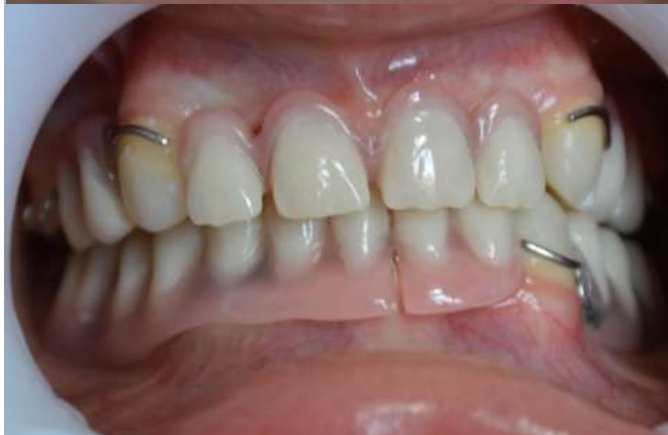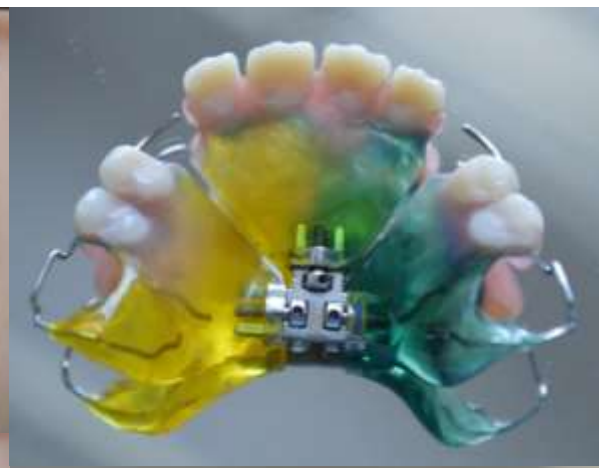
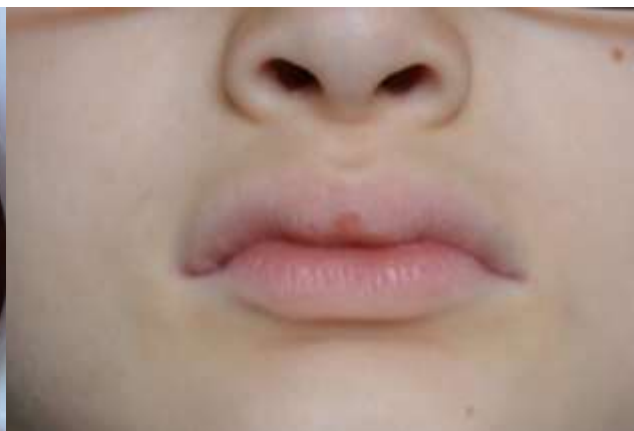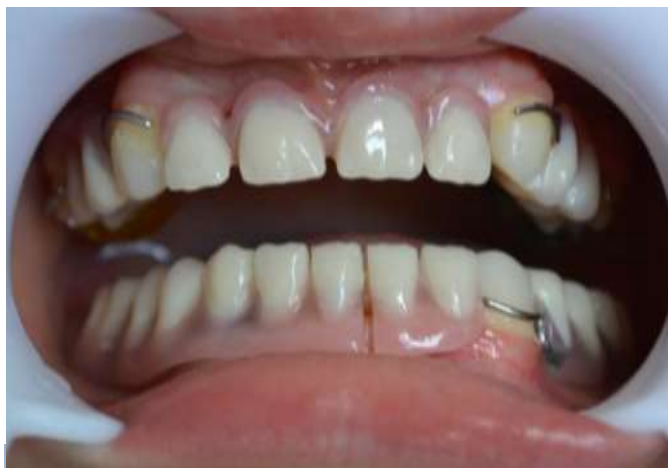# CO meghatározás:



# Fogpróba:

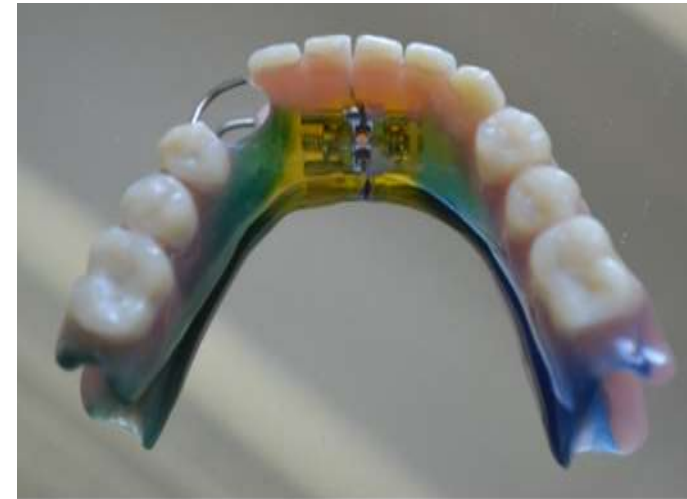

# Átadás:



# Konklúzió:

- 1, 3, 7 napos, 1 hónapos, majd 3 havonta kontroll
- Tágitócsavarok állítása, alaplemez korrigálása
- Nyálkahártya decubitusok
- Elégtelen szájhigiéné, gingivitis
- Alaplemez és drótkapocs többszöri törése
- Előny:
  - Funkcionális és esztétikai rehabilitáció
  - Csontnövekedésnek megfelelően állítható (pótlások cseréje közti idő jelentősen megnyújtható)
- Hátrány:
  - Szerkezeti instabilitás, az alaplemez gracilitása
  - Kedvezőtlen parodontális hatások





# Felhasznált irodalom:

- From childhood to adulthood: Oral rehabilitation of a patient with ectodermal dysplasia, Huang, Peterson Y. et al., *Journal of Prosthetic Dentistry*, Volume 112, Issue 3, 439 - 443
- Clinical outcomes of implant therapy in ectodermal dysplasia patients: a systematic review., Wang Y, He J, Decker AM, Hu JC, Zou D., *Int J Oral Maxillofac Surg.* 2016 Aug;45(8):1035-43. doi: 10.1016
- Rehabilitation of ectodermal dysplasia patients presenting with hypodontia: outcomes of implant rehabilitation part 1, Mariela Machado, Christine Wallace, Bruce Austin, Suhas Deshpande, Agnes Lai, Terry Whittle, Iven Klineberg, *Journal of Prosthodontic Research*, Volume 62, Issue 4, 2018, Pages 473-478
- Cezaria Triches T, Ximenes M, Oliveira de Souza JG, Rodrigues Lopes Pereira Neto A, Cardoso AC, Bolan M. Implant-supported Oral Rehabilitation in Child with Ectodermal Dysplasia - 4-year Follow-up. *Bull Tokyo Dent Coll.* 2017;58(1):49-56.
- Clauss F, Manière MC, Obry F, Waltmann E, Hadj-Rabia S, Bodemer C, Alembik Y, Lesot H, Schmittbuhl M. Dento-craniofacial phenotypes and underlying molecular mechanisms in hypohidrotic ectodermal dysplasia (HED): A review. *J Dent Res.* 2008;87(12):1089–1099.
- Montanari M, Callea M, Battelli F, Piana G. Oral rehabilitation of children with ectodermal dysplasia. *BMJ Case Reports* 2012;10.1136/bcr.01.2012.5652.
- Bhalla, G. , Agrawal, K. K., Chand, P. , Singh, K. , Singh, B. P., Goel, P. and Alvi, H. A. (2013), Effect of Complete Dentures on Craniofacial Growth of an Ectodermal Dysplasia Patient: A Clinical Report. *Journal of Prosthodontics*, 22: 495-500.
- Wright JT, Grange DK, Fete M. Hypohidrotic Ectodermal Dysplasia. 2003 Apr 28 [Updated 2017 Jun 1]. In: Adam MP, Ardinger HH, Pagon RA, et al., editors. *GeneReviews®* [Internet]. Seattle (WA): University of Washington, Seattle; 1993-2019.
- Hsieh, Y. L., Razzoog, M., & Garcia Hammaker, S. (2018). Oral Care Program for Successful Long-Term Full Mouth Habilitation of Patients with Hypohidrotic Ectodermal Dysplasia. *Case reports in dentistry*, 2018, 4736495. doi:10.1155/2018/4736495
- Interceptive treatment in ectodermal dysplasia using an innovative orthodontic/prosthetic modular appliance. A case report with 10- year follow-up., Celli D, Manente A, Grippaudo C, Cordaro M., *Eur J Paediatr Dent.* 2018 Dec;19(4):307-312.
- Bala S, Nikhil M, Chugh A, Narwal A.: Prosthetic Rehabilitation of a Child Suffering from Hypohidrotic, Ectodermal Dysplasia with Complete Anodontia. *Int J Clin, Pediatr Dent* 2012;5(2):148-150.
- Maroulakos, G., Artopoulou, I., Angelopoulou, M., & Emmanouil, D. (2015). Removable partial dentures vs overdentures in children with ectodermal dysplasia: two case reports. *European Archives of Paediatric Dentistry*, 17(3), 205-210.
- Schnabl D, Grunert I, Schmuth M, Kapferer-Seebacher I. Prosthetic rehabilitation of patients with hypohidrotic ectodermal dysplasia: A systematic review. *J Oral. Rehabil.* 2018;45:555–570.

# <http://semmelweis.hu/fszoi/>

Semmelweis Egyetem | Neptun | Telefonkönyv | Munkatársaknak | Webmail

KAROK

BETEGELLÁTÁS



## Fogászati és Szájsebészeti Oktató Intézet

SEMMELWEIS EGYETEM, FOGORVOSTUDOMÁNYI KAR

EN

mit keres?

INFORMÁCIÓK ▾

BETEGELLÁTÁS ▾

SAKFEÜGYELET ▾

OKTATÁS ▾

OKJ

MUNKATÁRSÁK

HÍREINK

ELÉRHETŐSÉG

OKTATÁS

SAKDOLGOZAT TÉMÁK

KLINIKAI TEHETSÉGGONDOZÓ  
PROGRAM

TELJES PROTETIKA ELŐADÁSOK

TOVÁBBKÉPZŐ ELŐADÁSOK

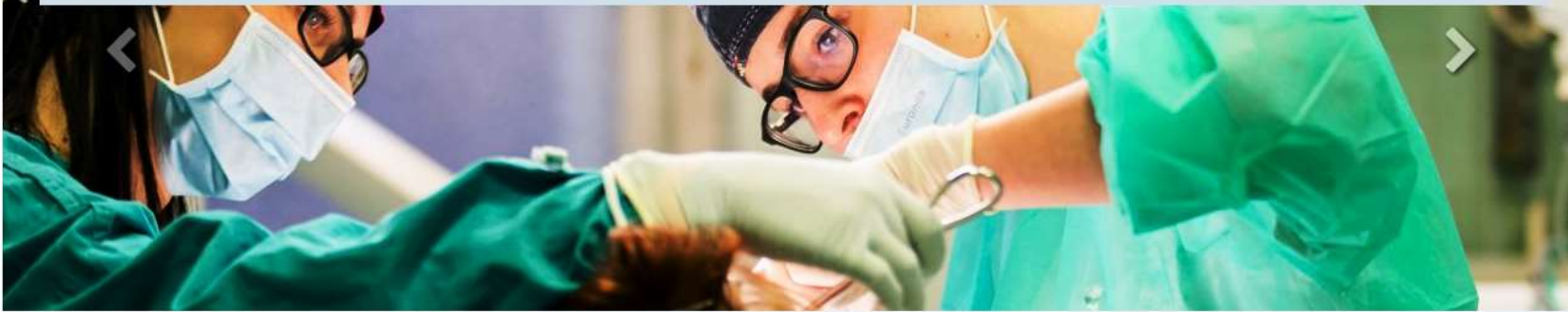SAJÜREGI RÁKOK

FSZOI SAZORVOSJELÖLTEK  
PREZENTÁCIÓI

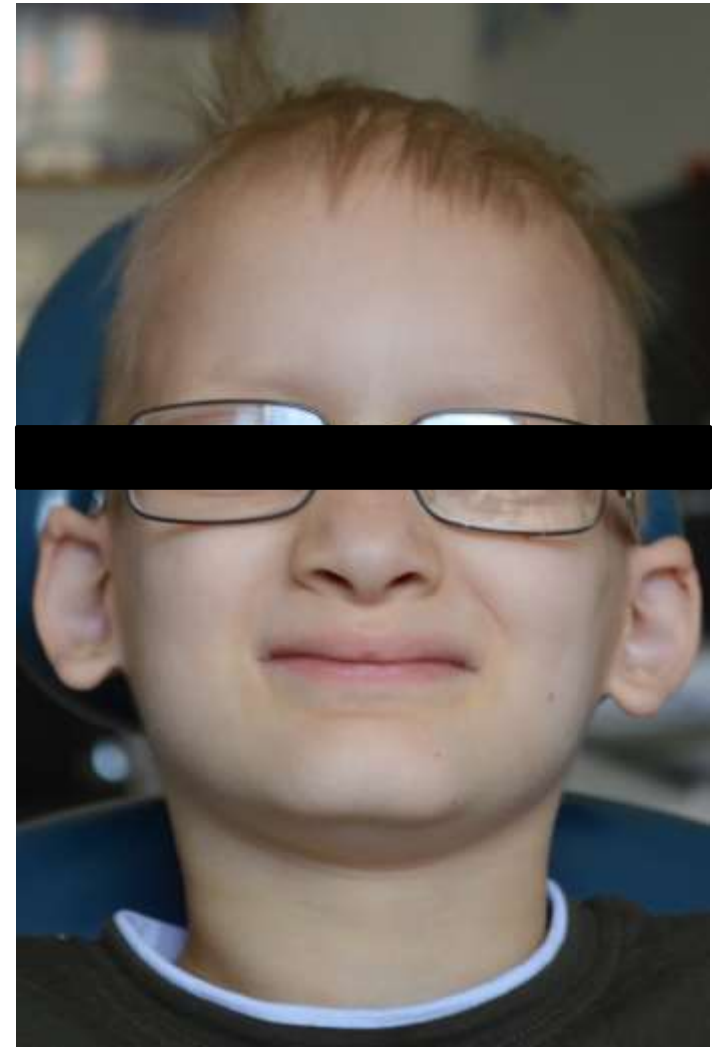
SÜRGÖSSÉGI FOGÁSZAT

AZ INTÉZETBEN KÉSZÍTETT  
SAKDOLGOZATOK PREZENTÁCIÓI

KLINIKAI FOGÁSZATI HIGIÉNIKUS  
KÉPZÉS



Köszönöm megtisztelő  
figyelmüket!



További kérdésekre szívesen válaszolok: [antal.dora@dent.semmelweis-univ.hu](mailto:antal.dora@dent.semmelweis-univ.hu)