



PLAKK OKOZTA GINGIVITIS MÁS LOKÁLIS IRRITATÍV TÉNYEZŐVEL



Szakorvosjelölt: Dr. Vermes Rita Judit

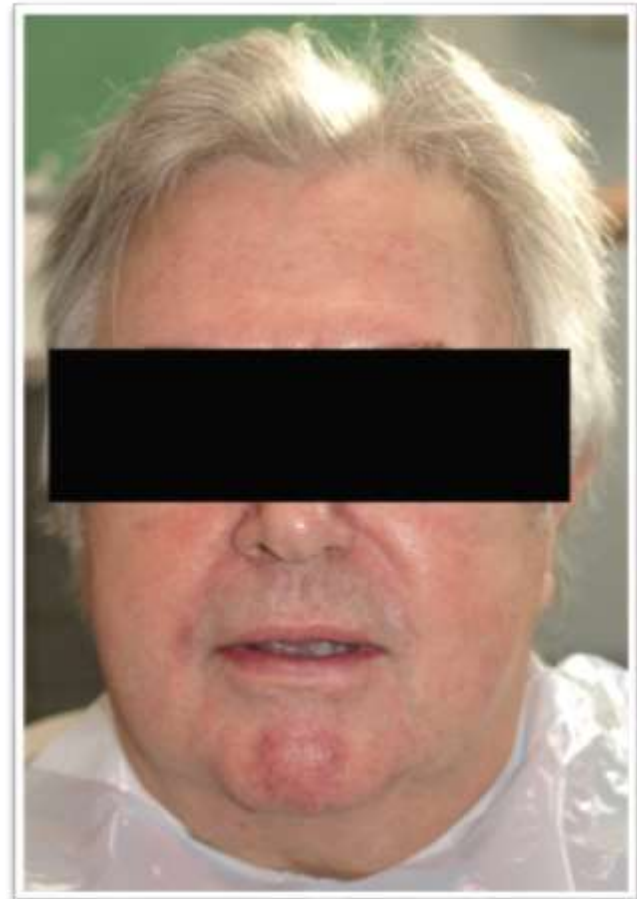Tutor: Dr. Horváth László

Konzulens: Dr. Kivovics Péter, c. egyetemi tanár



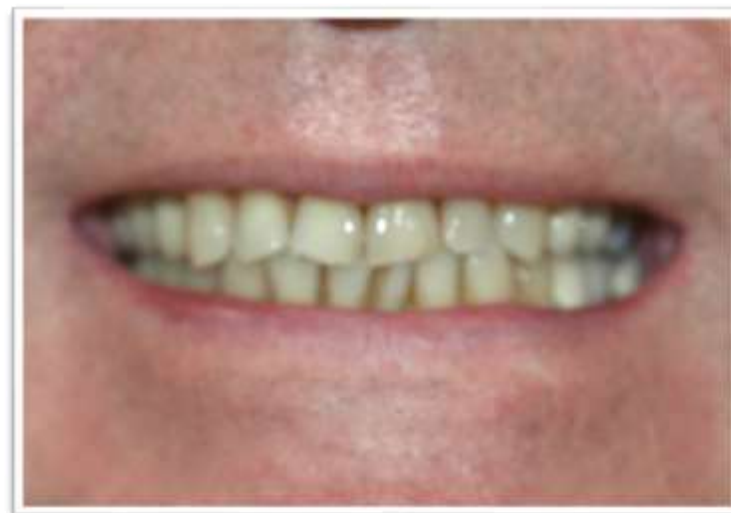ANAMNÉZIS, KLINIKAI VIZSGÁLAT

- K. L., 64 éves férfi
- Kezelést befolyásoló tényezők nincsenek
- Gyógyszerek: nem szed
- Gyógyszerérzékenység, allergia: nem tud róla



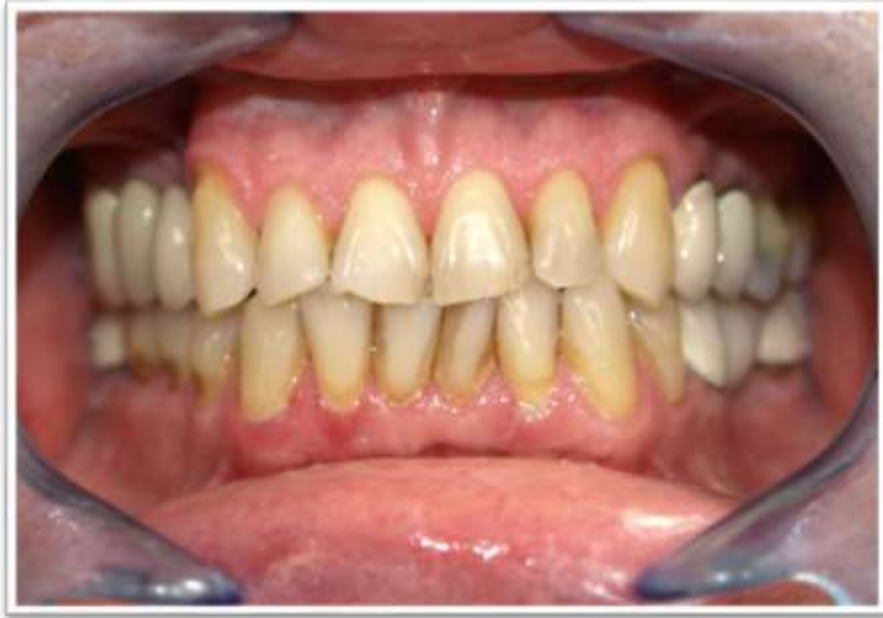ANAMNÉZIS, KLINIKAI VIZSGÁLAT

- Stomatoonkológiai szűrés: negatív
- TMI-vizsgálat: negatív
- Szájhigiénia: nem kielégítő
- BPE:

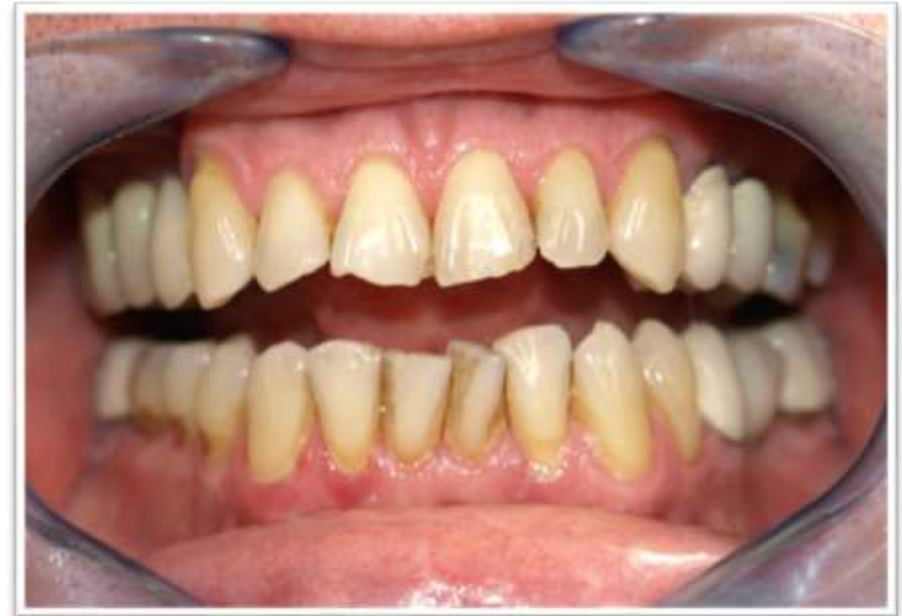

2	2	2
2	2	2

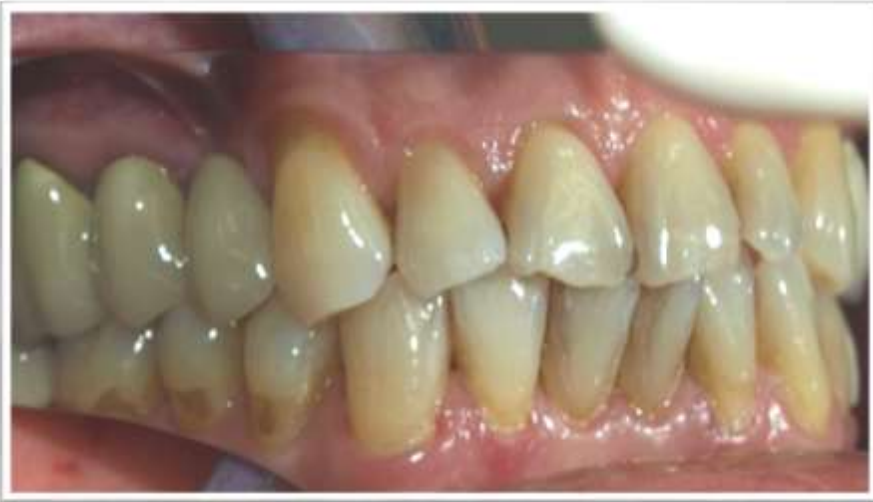KIINDULÁSI FOTÓK I.



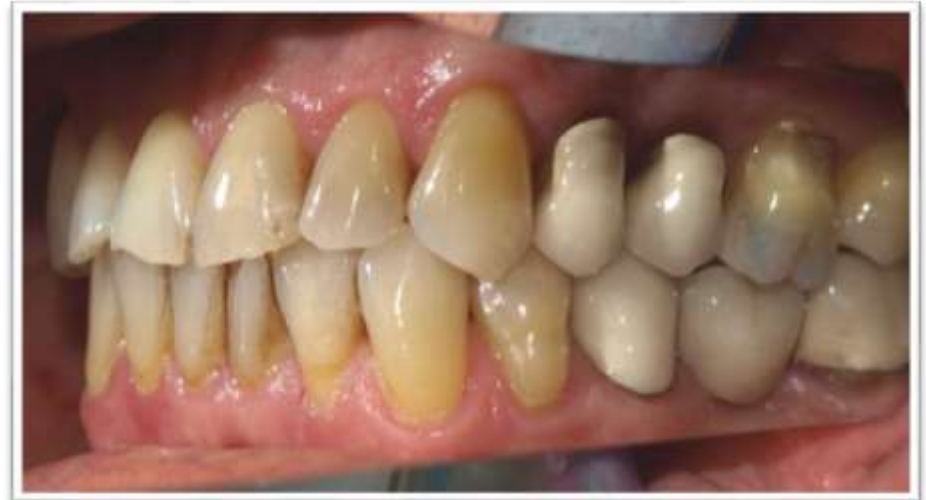IKP és enyhén nyitott
pozíció



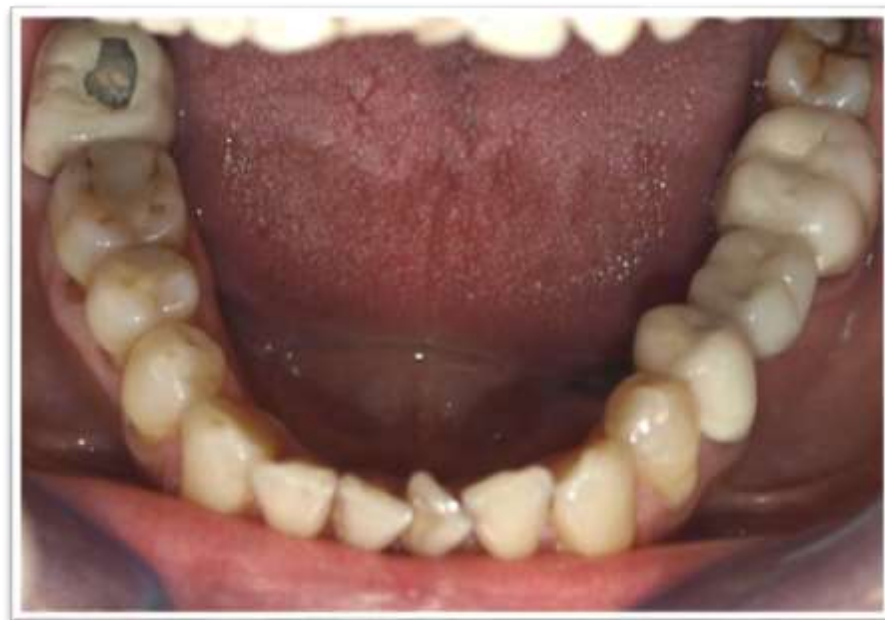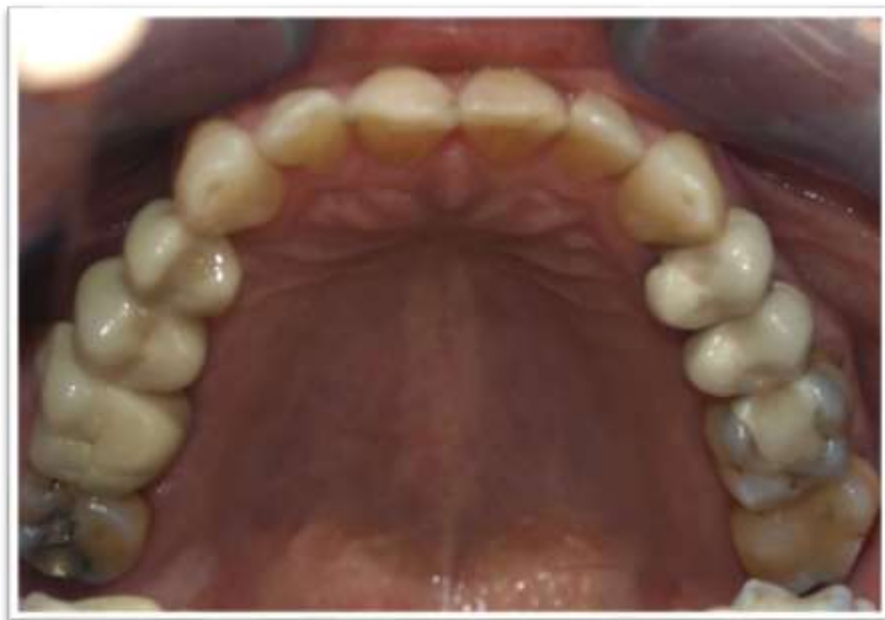KIINDULÁSI FOTÓK II.



IKP lateralis irányból

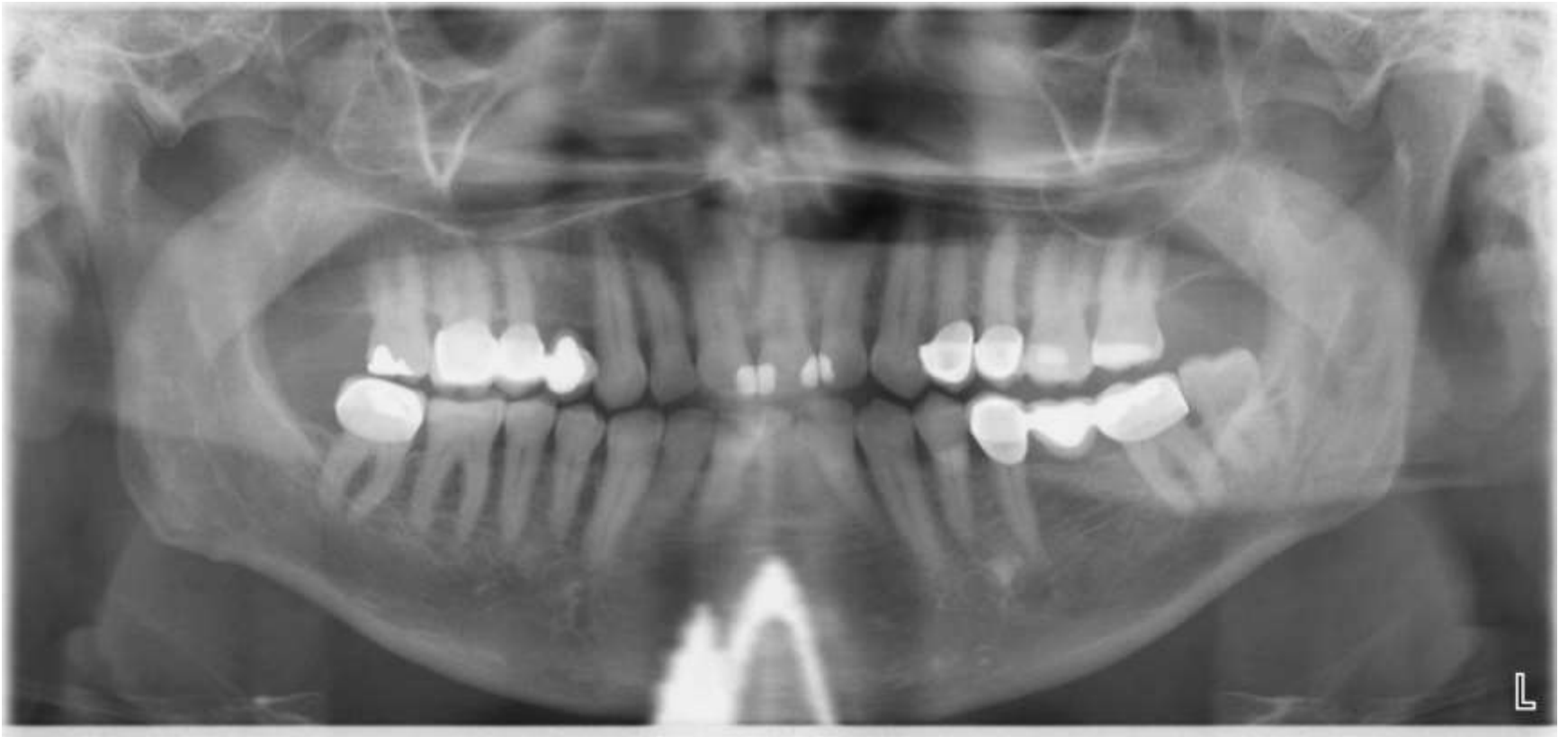

KIINDULÁSI FOTÓK III.

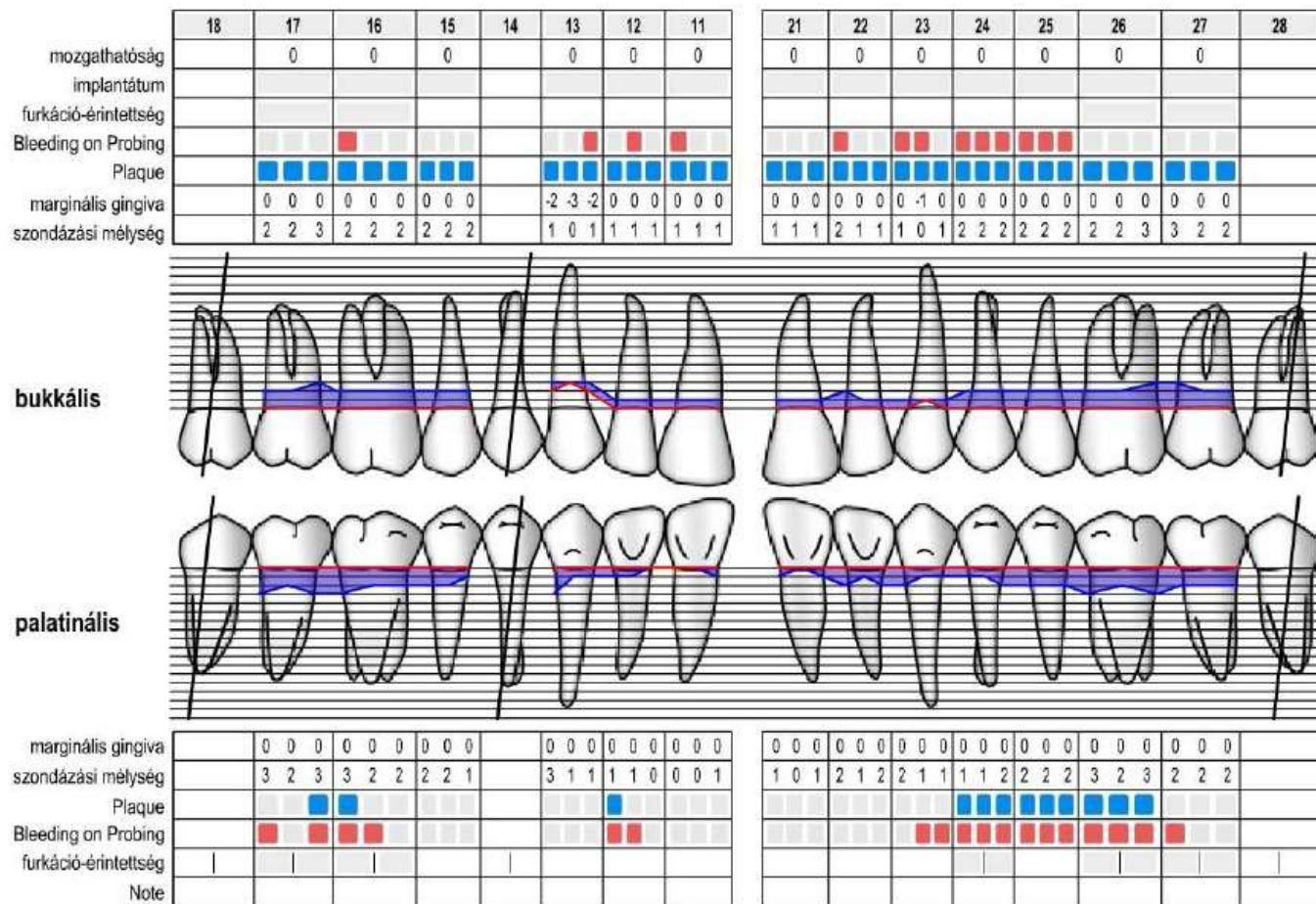


A felső és az alsó fogív

ORTHOPANTOMOGRAM

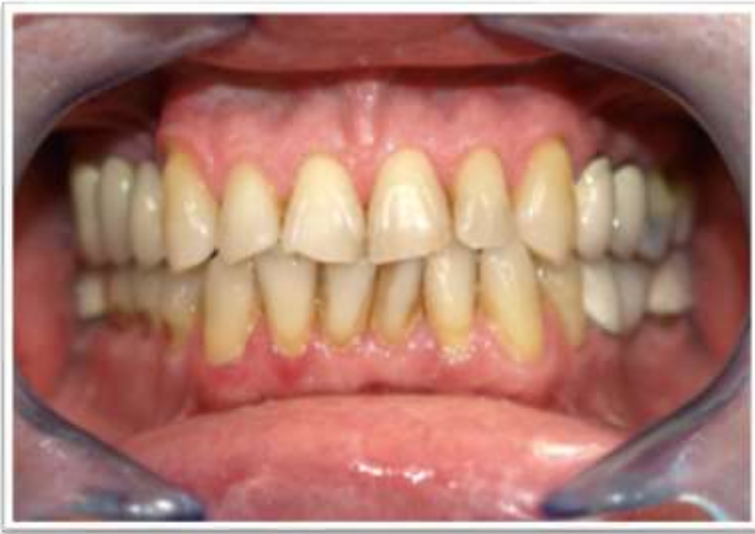

KIINDULÁSI PARODONTALIS STÁTUS



Értékek a felső állcsonton

DIAGNÓZIS

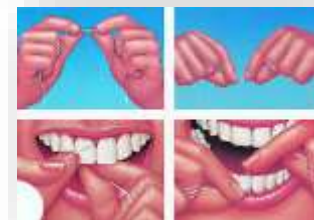

- Felhalmozódott dentális plakk és calculus
- Ínyvérzés
- Ínyszél duzzanata
- Elálló koronaszélek

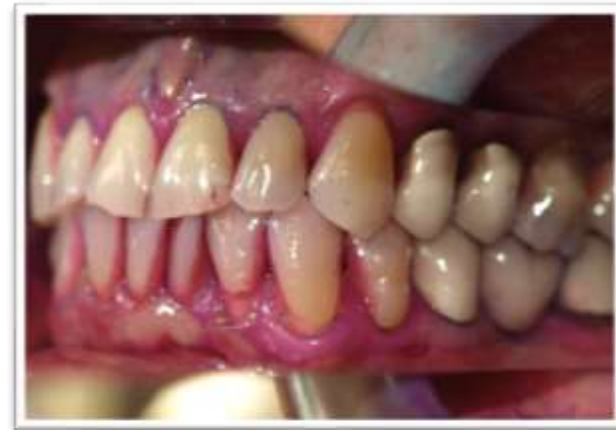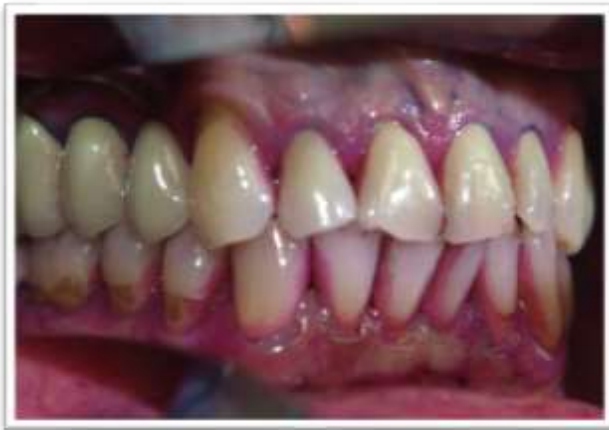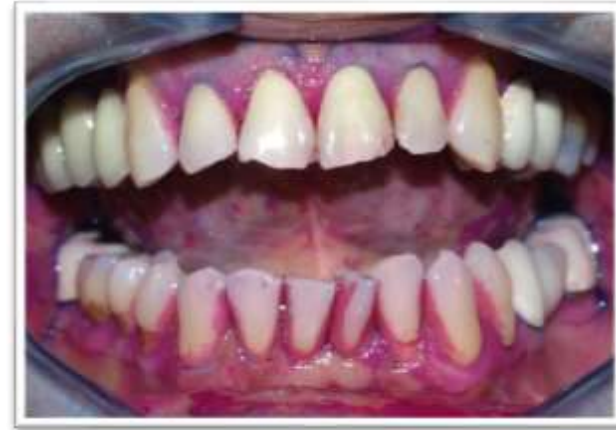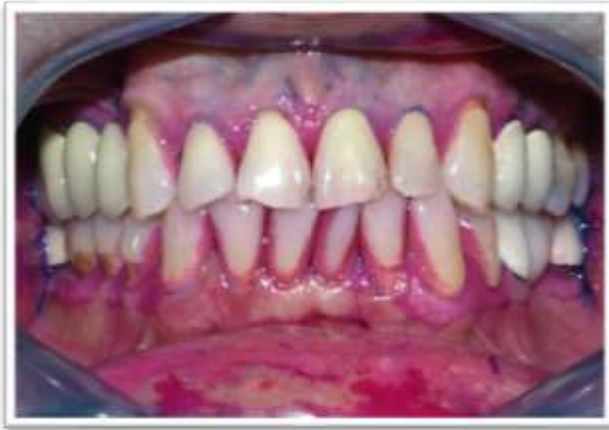***PLAKK OKOZTA GINGIVITIS
MÁS LOKÁLIS IRRITATÍV TÉNYEZŐVEL***

KEZELÉSI TERV

- Előzetes szájhigiénés instruálás, motiválás
- Professzionális szájhigiénés kezelés: supra- és subgingivalis depurálás, polírozás + plakkretenciós tényezők eltávolítása
- Végleges, egyénre szabott szájhigiénés instruálás
- Visszarendelés 1-3 hónap múlva, újraértékelés

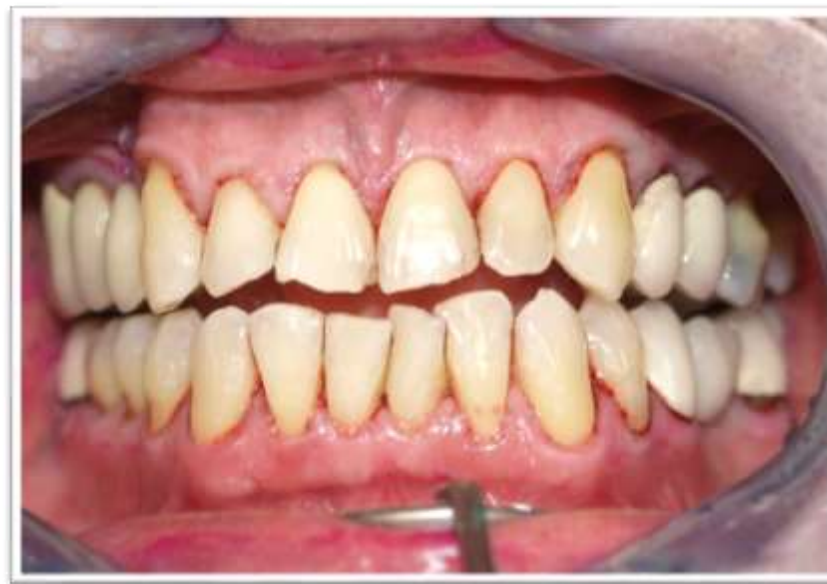
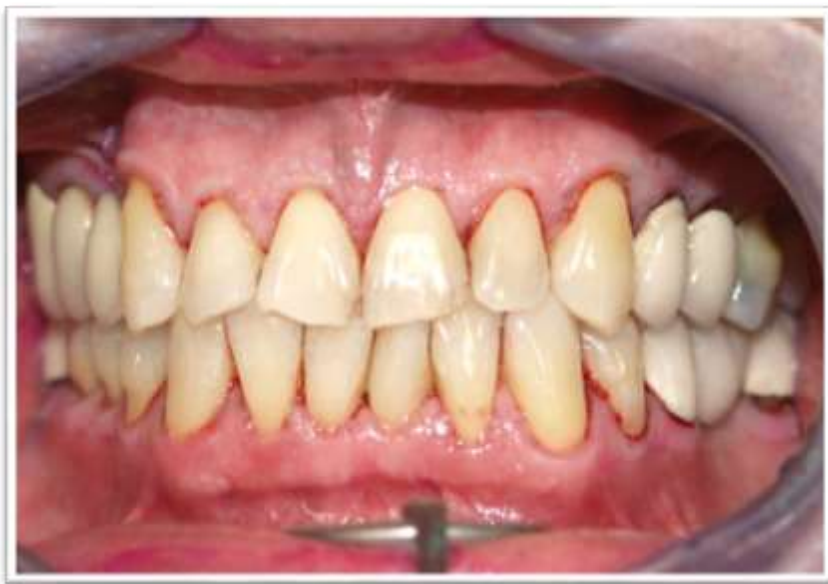
PLAKKFESTÉS



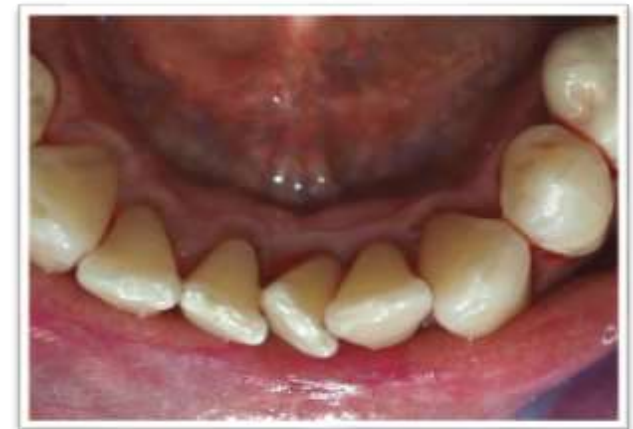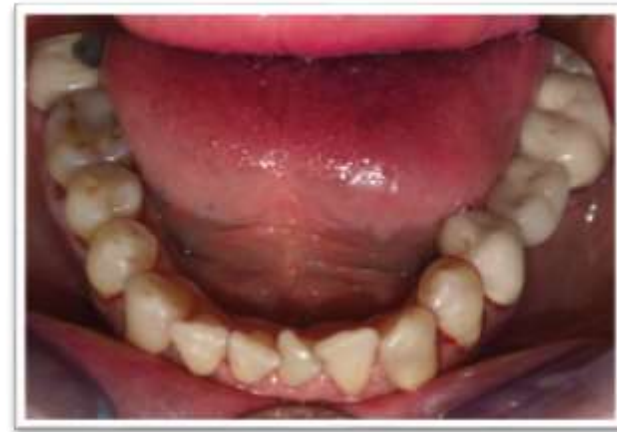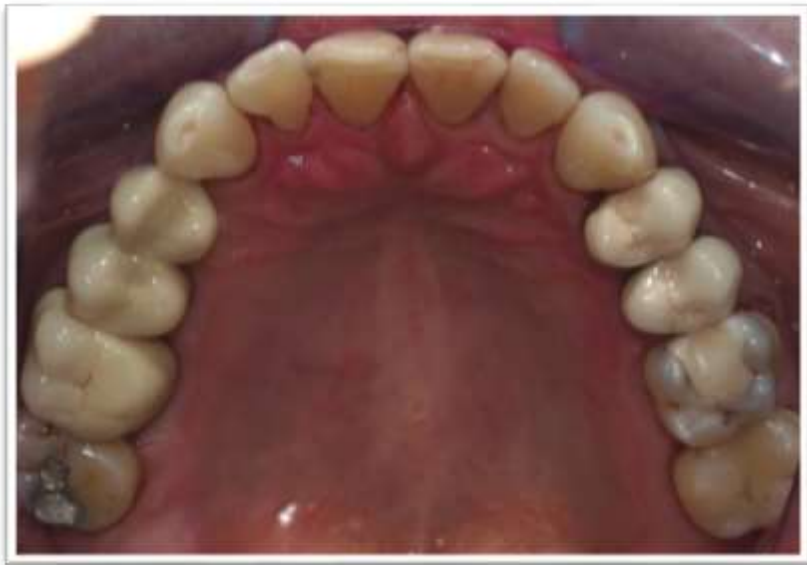A piros szín a friss, a kék szín az érett, régi plakkot jelzi.

KEZELÉST KÖVETŐEN



IKP és enyhén nyitott pozíció
supra- és subgingivalis depurálás után

KEZELÉST KÖVETŐEN



Alsó és felső fogív
supra- és subgingivalis depurálás után

KONTROLL 1 HÓNAP UTÁN

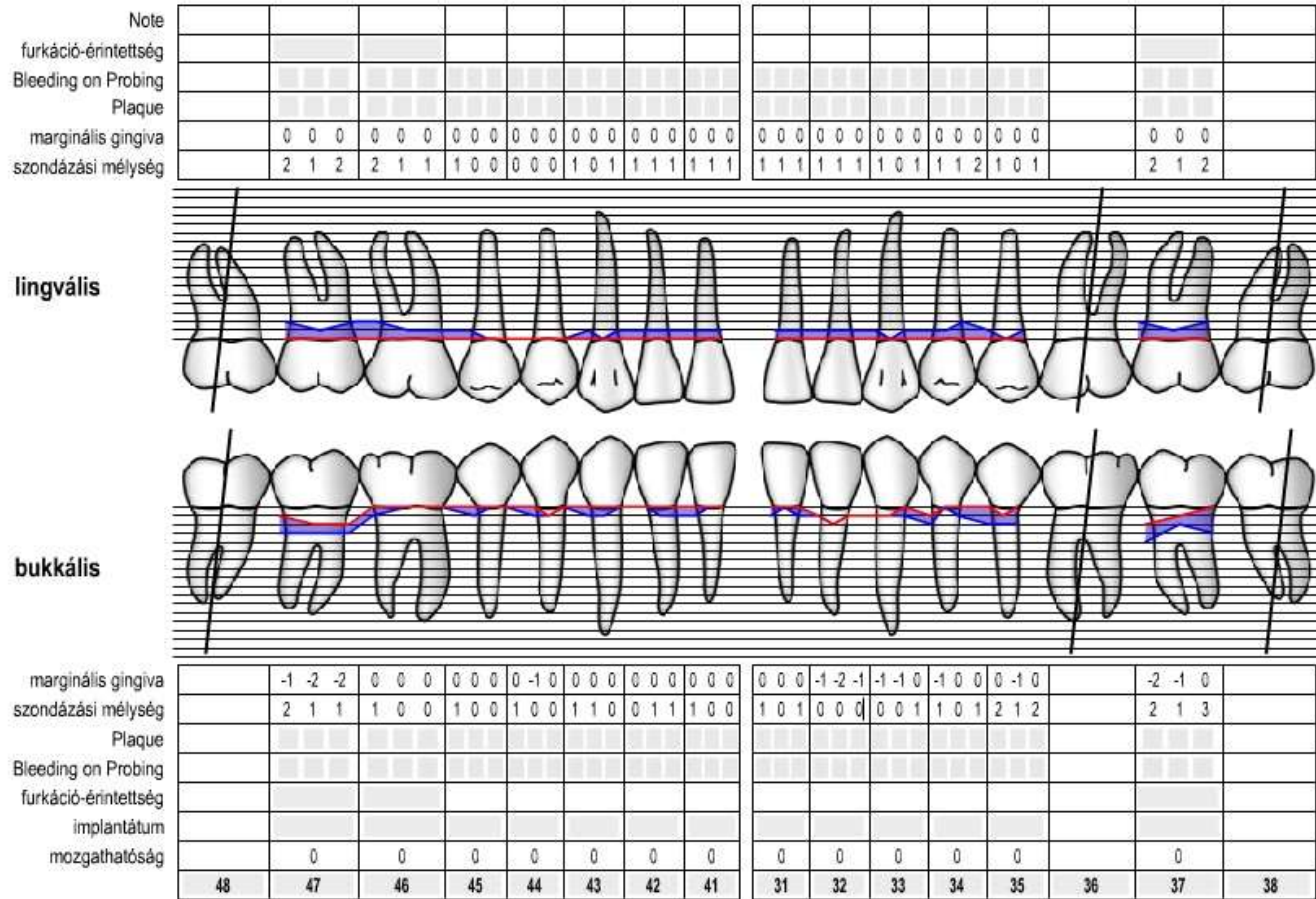
	18	17	16	15	14	13	12	11	21	22	23	24	25	26	27	28
mozgathatóság		0	0	0		0	0	0		0	0	0	0	0	0	
implantátum																
furkáció-érintettség																
Bleeding on Probing												■	■	■		
Plaque																
marginális gingiva		0 0 0	0 0 0	0 0 0		-2 -3 -2	0 0 0	0 0 0	0 0 0	0 0 0	0 -1 0	0 0 0	0 0 0	0 0 0	0 0 0	0 0 0
szondázási mélység		2 1 2	2 1 2	2 1 1		0 0 0	0 0 0	0 0 0	0 0 0	1 0 0	1 0 0	1 0 1	0 0 1	2 2 1	2 2 3	

	18	17	16	15	14	13	12	11	21	22	23	24	25	26	27	28
marginális gingiva		0 0 0	0 0 0	0 0 0		0 0 0	0 0 0	0 0 0	0 0 0	0 0 0	0 0 0	0 0 0	0 0 0	0 0 0	0 0 0	0 0 0
szondázási mélység		3 2 2	2 2 1	1 1 1		2 0 1	0 0 0	0 0 1	0 0 1	1 0 1	2 0 1	0 0 1	1 1 1	2 1 1	2 1 2	
Plaque																
Bleeding on Probing																
furkáció-érintettség																
Note																

	18	17	16	15	14	13	12	11	21	22	23	24	25	26	27	28
bukkális																
palatinális																

Értékek az felső állcsonton

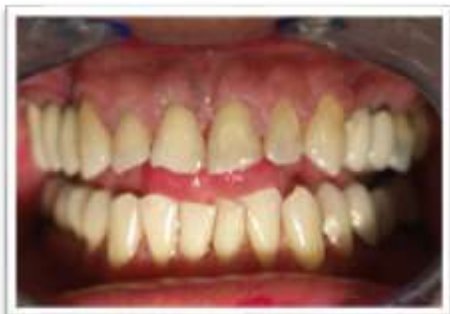KONTROLL 1 HÓNAP UTÁN



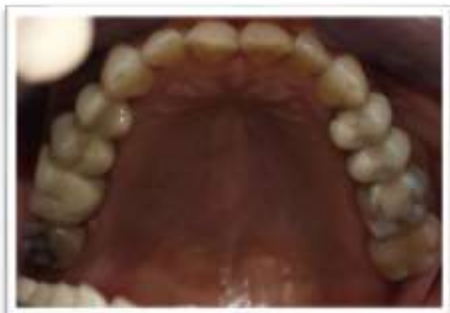Értékek az alsó állcsonton

KONTROLL 1 HÓNAP UTÁN

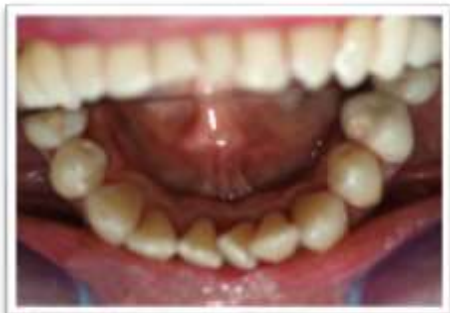AZ OKI PARODONTALIS KEZELÉST KÖVETŐEN



- A szájhigiénés instruálás, motiválás pozitívan befolyásolta a páciens szájpolási szokásait
 - Napi 2x fogmosás
 - Fogselyem, Superfloss használata



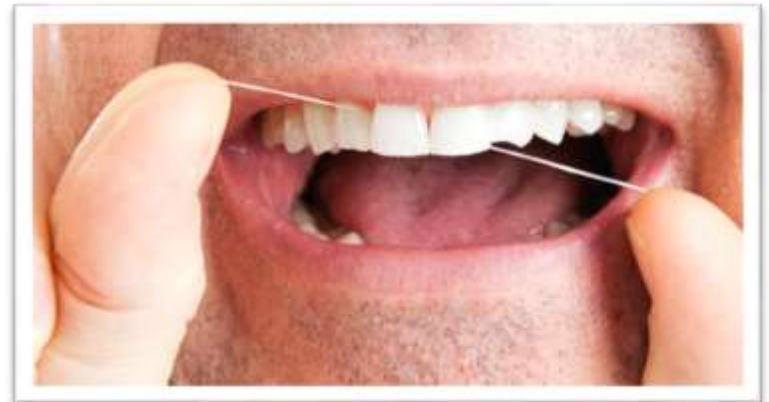- A szájhigiénia sokat javult
- A klinikai tünetek megszűntek
 - nincs jelentős plakk- és fogkőképződés
 - nincs ínyvérzés



Gyógyult plakk okozta gingivitis

TOVÁBBI, TERVEZETT KEZELÉSEK

- Plakkretenciós tényezők megszüntetése
 - Konzerváló fogászati rehabilitáció
 - Túlhordott, elálló szélű fogpótlások cseréje
- A szájhigiénia további kontrollja



**KÖSZÖNÖM A MEGTISZTELŐ
FIGYELMET!**