



MIKULICZ-APHTA



Szakorvosjelölt: Dr. Vermes Rita Judit

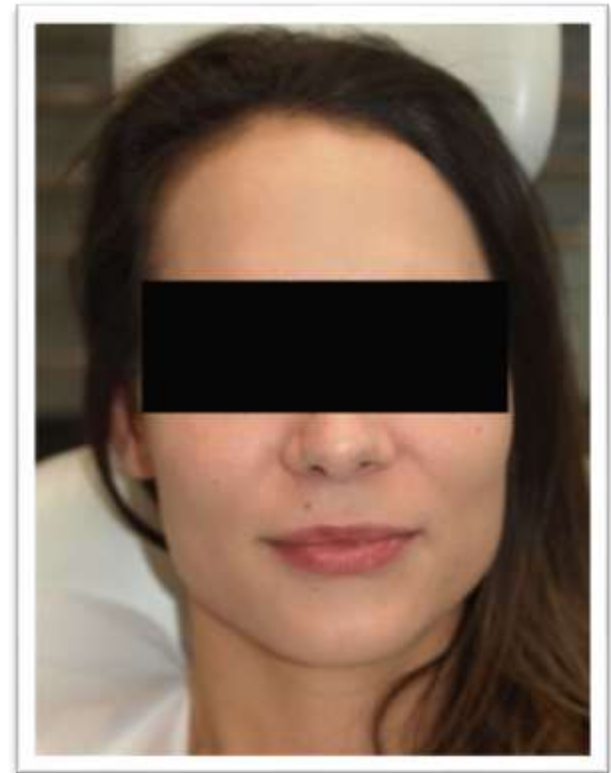Tutor: Dr. Horváth László

Konzulens: Dr. Kivovics Péter, c. egyetemi tanár



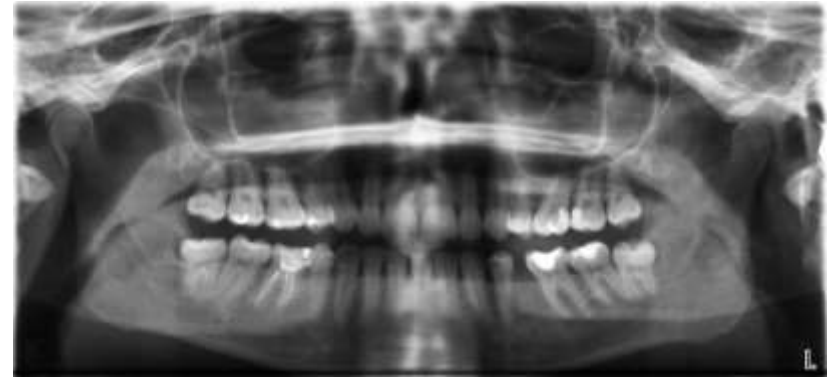
ANAMNÉZIS

- 30 éves nő
- A kezelést befolyásoló tényező nincsenek
- Gyógyszerek: nem szed
- Gyógyszerérzékenység, allergia: nem tud róla

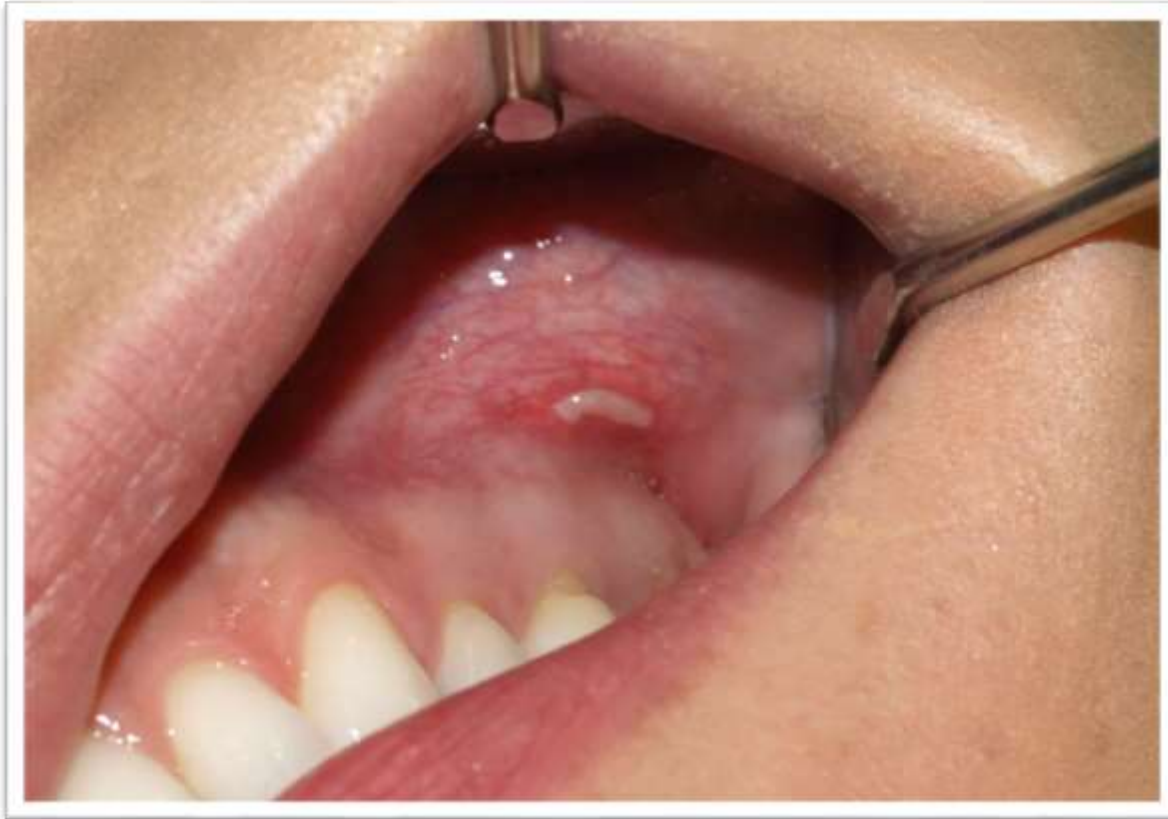

SZÁJVIZSGÁLAT

- Stomatoonkológiai szűrés: negatív
- TMI-vizsgálat: negatív
- Szájhygiénia: kielégítő
- 26-27 fogak felett az áthajlásban:
9 mm átmérőjű, fájdalmas, sárgás-fehér alapú, hámfosztott, vörös udvarú, fekélyes terület



KIINDULÁSI ÁLLAPOT

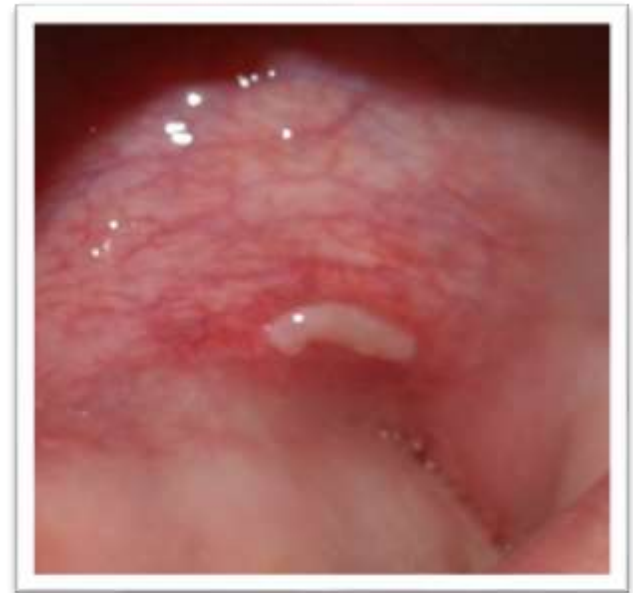

A páciens előző nap a 26-27-es fogak fogászati kezelésén vett részt

DIAGNÓZIS

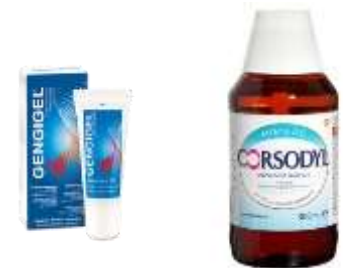Mikulicz-aphta ***(chronicus recidiváló aphta)***

- laza rostos kötőszövettel alábélelt, el nem szárusodó hámmal borított területen fekély
- 8-14 nap alatt spontán gyógyul
- Heg nélkül



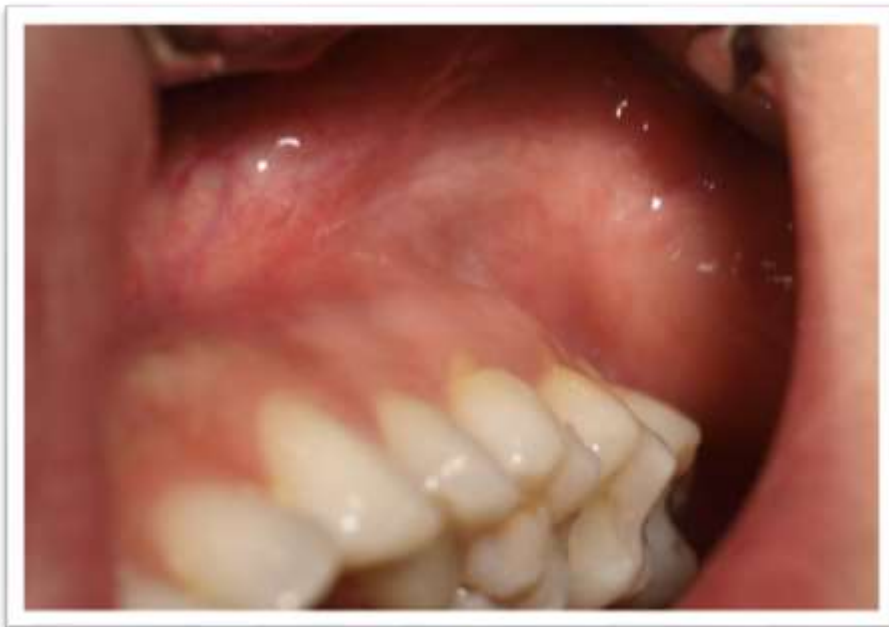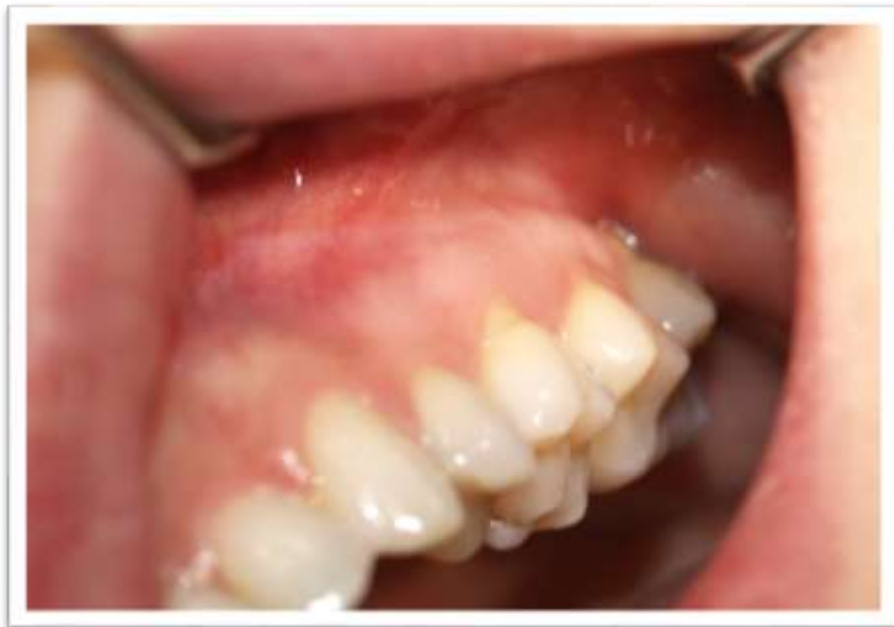TERÁPIÁS JAVASLAT

- Az afták etiológiája nem teljesen tisztázott, ezért a célzott oki kezelés korlátozott
- Vitaminpótlás, immunrendszer erősítése, stressz elkerülése
- Kezelés:
 - 1. hiperolos lemosás, leszárítás
 - 2. ClO₂-oldatot (Solumium, 0,12%) 1 percig deponálni
 - Adjuváns kezelés:
Gengigel + fertőtlenítő oldat alkalmazása



0,2%-os CHX-oldattal naponta 2x1percig öblögetni v.
0,2%-os CHX-oldattal lokális ecsetelés naponta többször

A GYÓGYULT ÁLLAPOT



Kontroll 1 hét múlva.
Az aphta heg nélkül gyógyult.

**KÖSZÖNÖM A MEGTISZTELŐ
FIGYELMET!**