



Semmelweis Egyetem Fogorvostudományi Kar Fogászati és Szájsebészeti Oktató Intézet

Igazgató: Dr. Kivovics Péter c. egyetemi tanár

<http://semmelweis-egyetem.hu/fszoi/>

<http://facebook.com/fszoi/>




Lingualisan elhelyezkedő kismetsző eltávolítása

Dr. Mozsolits Zsófia

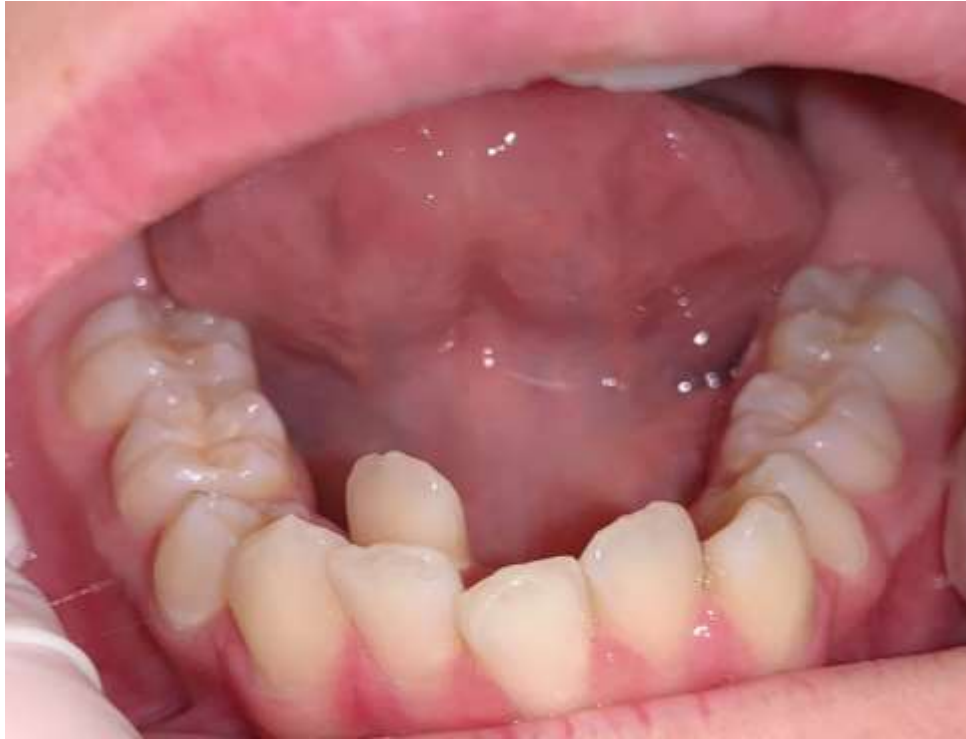dento-alveolaris sebész rezidens

**Tutor: Dr. Kivovics Márton Ph.D., egyetemi adjunktus,
Szájsebészeti Osztály osztályvezető főorvos**

Mentor: Dr. Czinkóczy Béla
Implantológiai Osztály osztályvezető főorvosa
dento-alveolaris sebész



Fogorvosi vizsgálatra érkezés oka



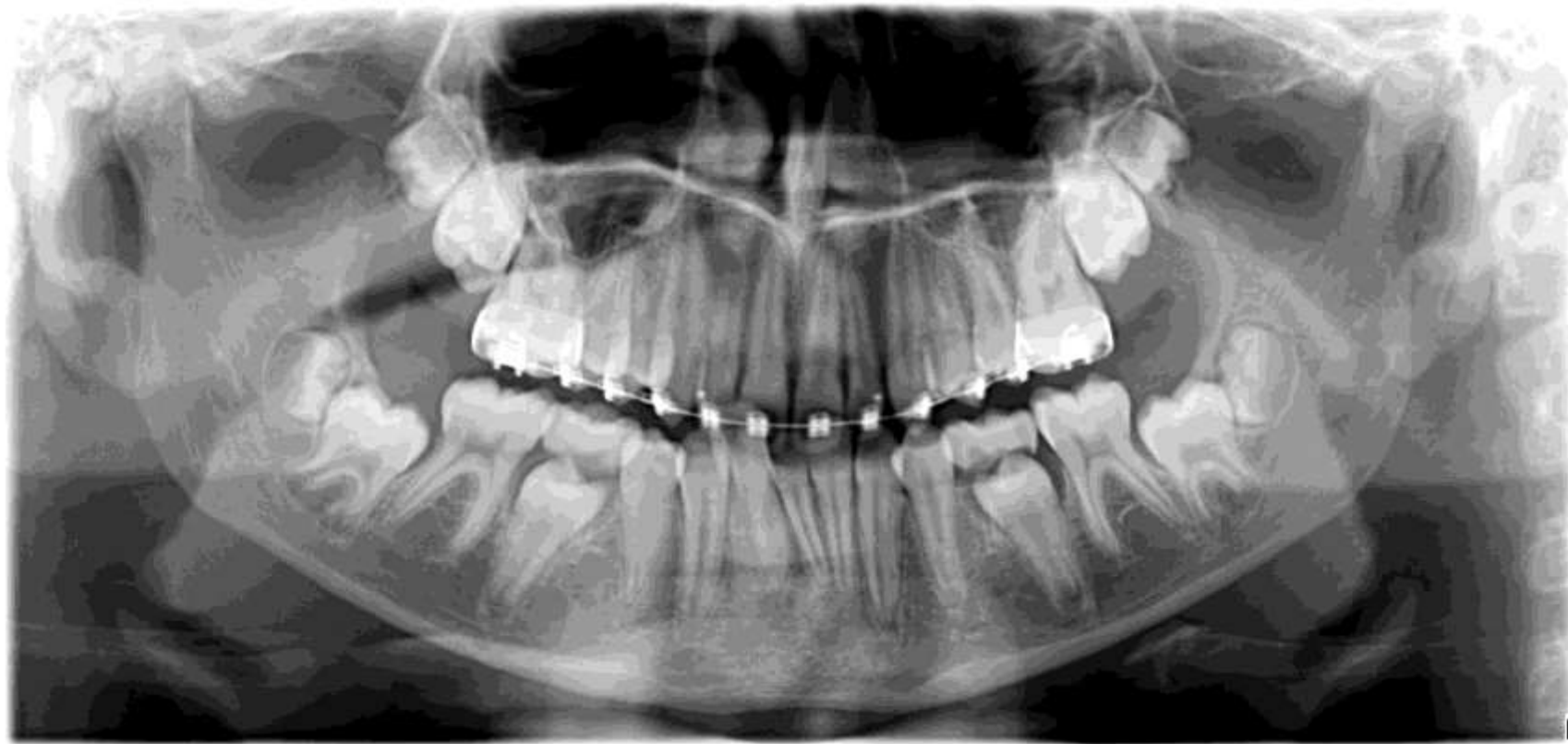A pácienszt fogszabályozó szakorvosa utalta szájsebészeti szakrendelésre a lingualisan elhelyezkedő kismetsző eltávolításának céljából.

Általános anamnézis

- ▶ 12 éves, leány páciens
- ▶ tanuló
- ▶ általános anamnézisében fogászati-, szájsebészeti kezelést befolyásoló tényező nem szerepel
- ▶ rendszeresen gyógyszereket nem szed
- ▶ CAVE: nem tud róla
- ▶ káros szokás nincs
- ▶ rendszeres fogorvosi kontrollon részt vesz

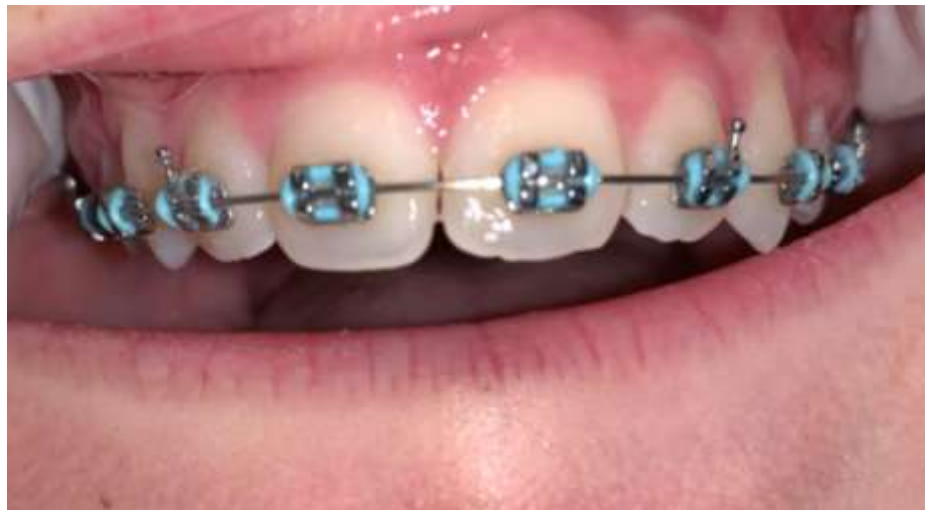

Orthopantomogram



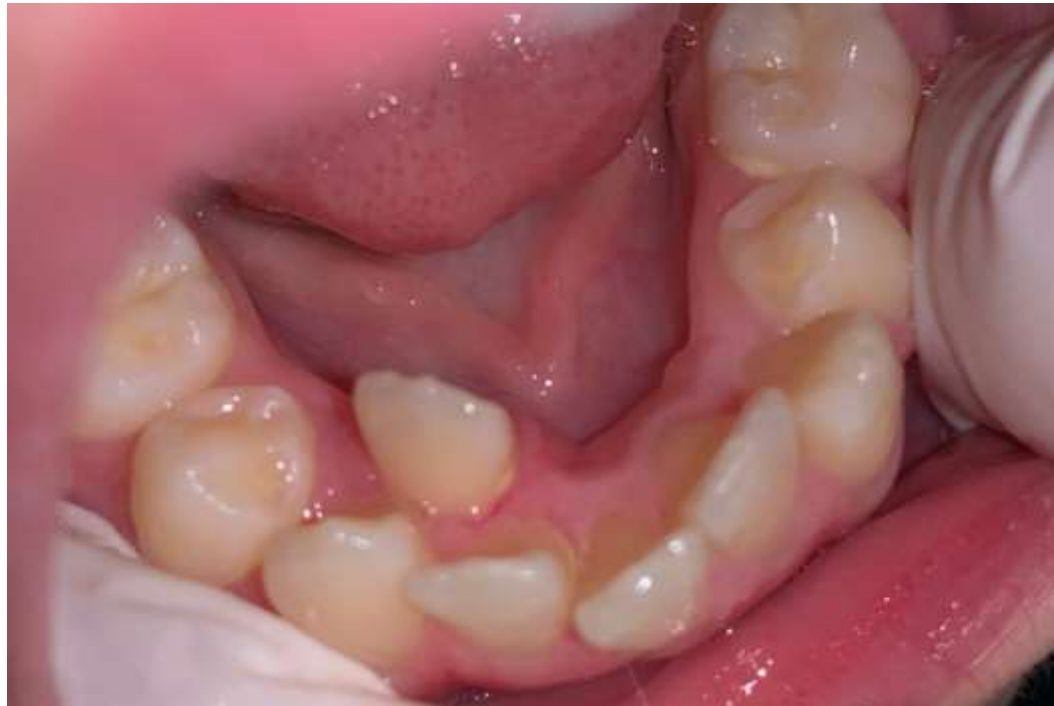Klinikai vizsgálat

- ▶ Szimmetrikus arc
- ▶ Vegyes fogazat, a kismetsző lingualisan helyezkedik el
- ▶ Ép parodontium, kevés mennyiségű fogkő
- ▶ Stomato-onkológiai szűrés: negatív, elváltozás nem tapasztalható
- ▶ TMI vizsgálat: diszfunkcióra utaló jel nem tapasztalható



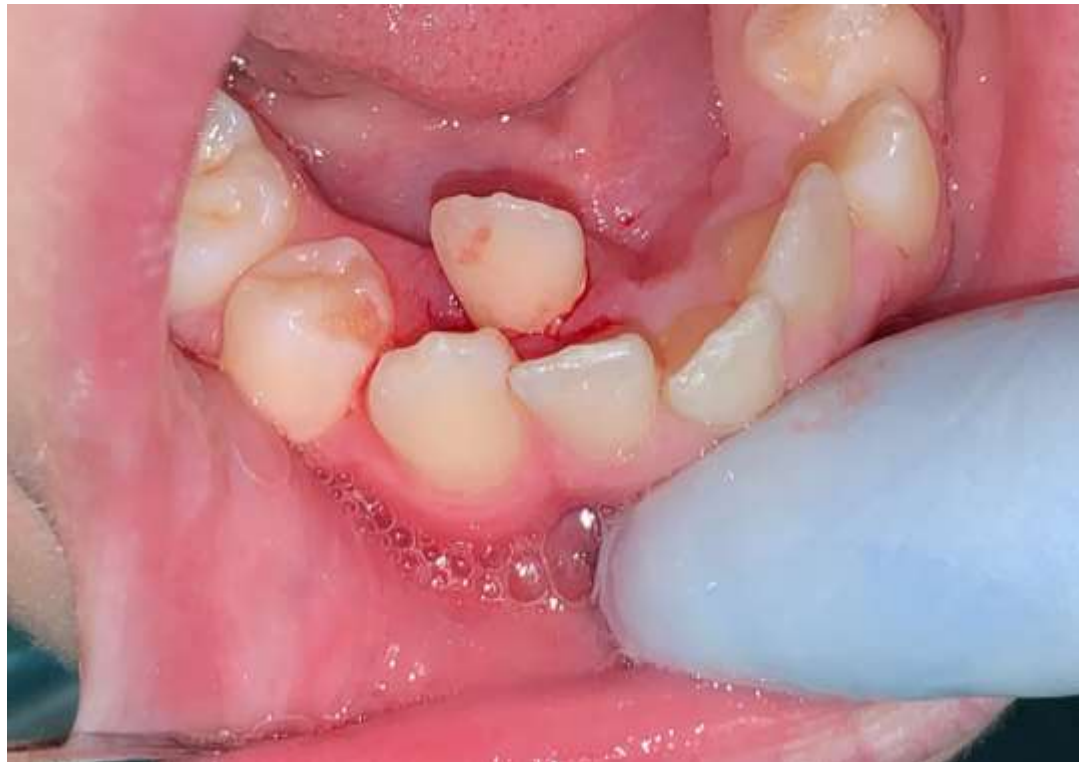Lingualisan elhelyezkedő kismetsző extractioja

- ▶ A beavatkozás lokál anesztéziában történt -oldalanként 3 ml 2%-os Lidocain-Adrenalin oldattal:
- ▶ a nervus alveolaris inferior érzéstelenítése történt Szokolóczy szerint



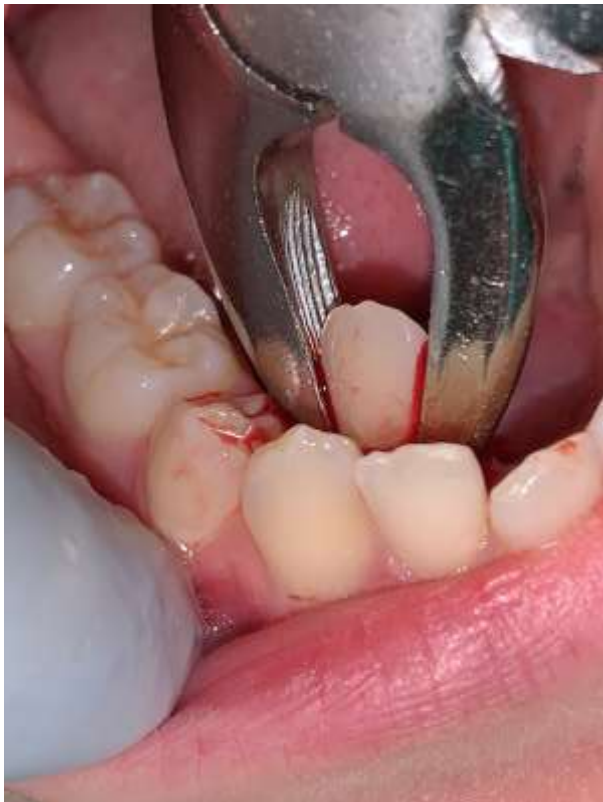
Lingualisan elhelyezkedő kismetsző extractioja

- ▶ Véső segítségével történt az ínleválasztás



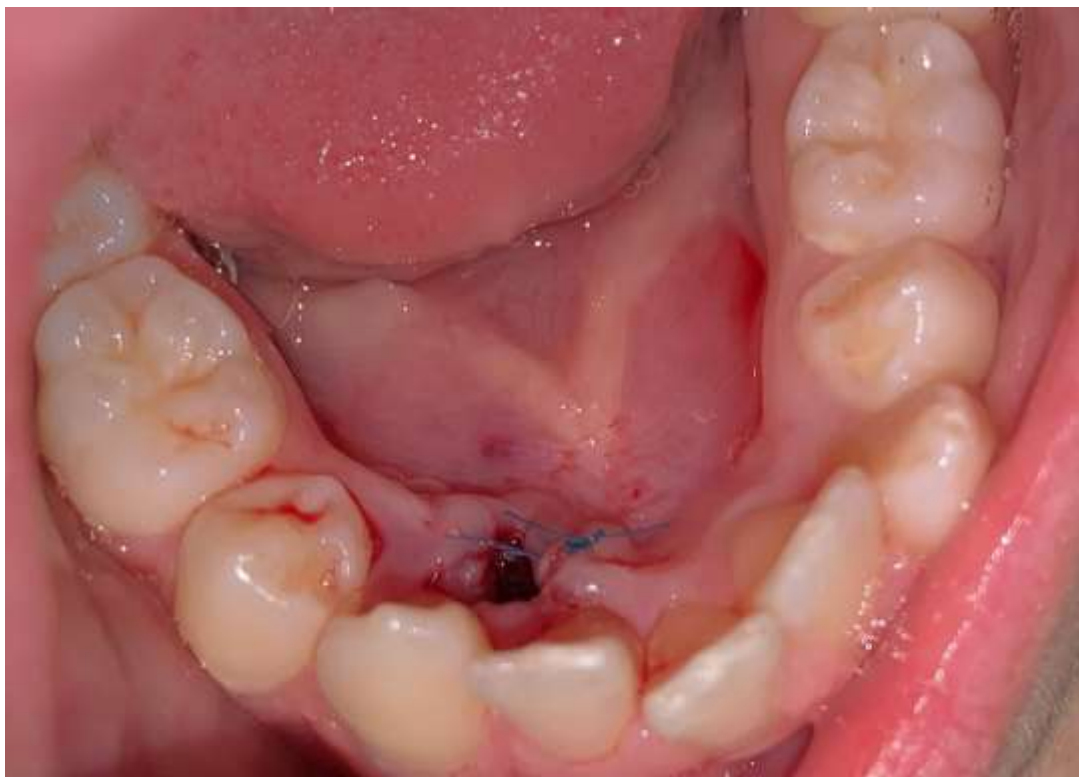
Lingualisan elhelyezkedő kismetsző extractioja

- ▶ Fogó - nem megszokott beállításával - használatával a fogat luxáltam és eltávolítottam

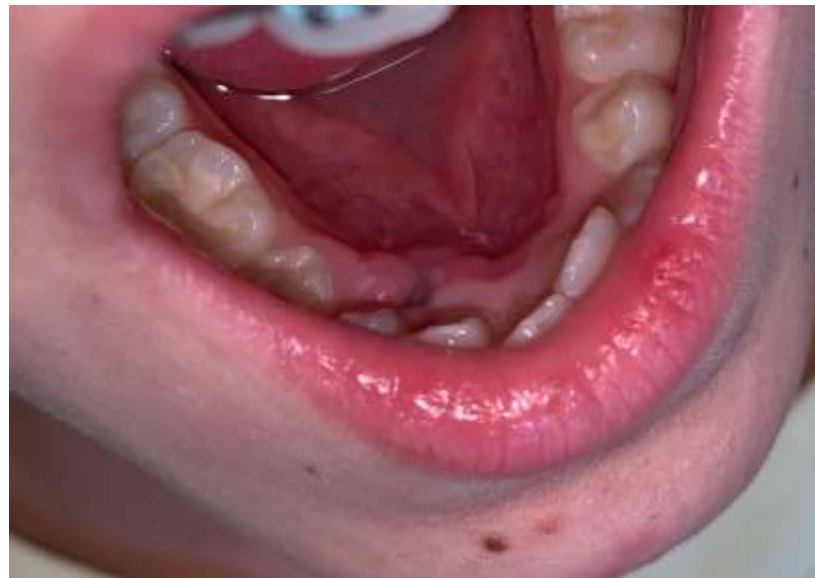
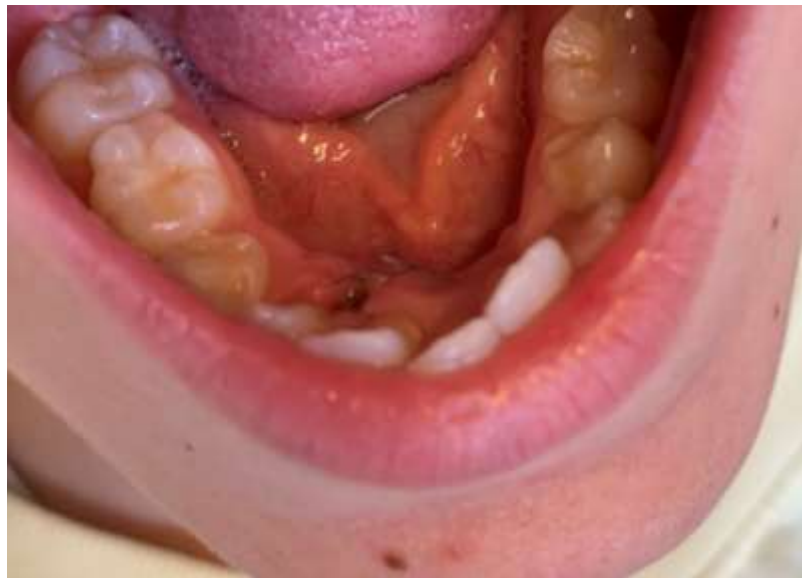
Sebellátás

Az alveolust excohcleáltam, a sebet suturával (egyszerű csomós öltés) láttam el



Kontroll, varratszedés 1 hét múlva



Köszönöm a figyelmet!

