



Semmelweis Egyetem Fogorvostudományi Kar Fogászati és Szájsebészeti Oktató Intézet

Igazgató: Dr. Kivovics Péter c. egyetemi tanár

<http://semmelweis-egyetem.hu/fszoi/>

<http://facebook.com/fszoi/>



Impaktált bölcsességfog sebészi eltávolítása

Dr. Mozsolits Zsófia

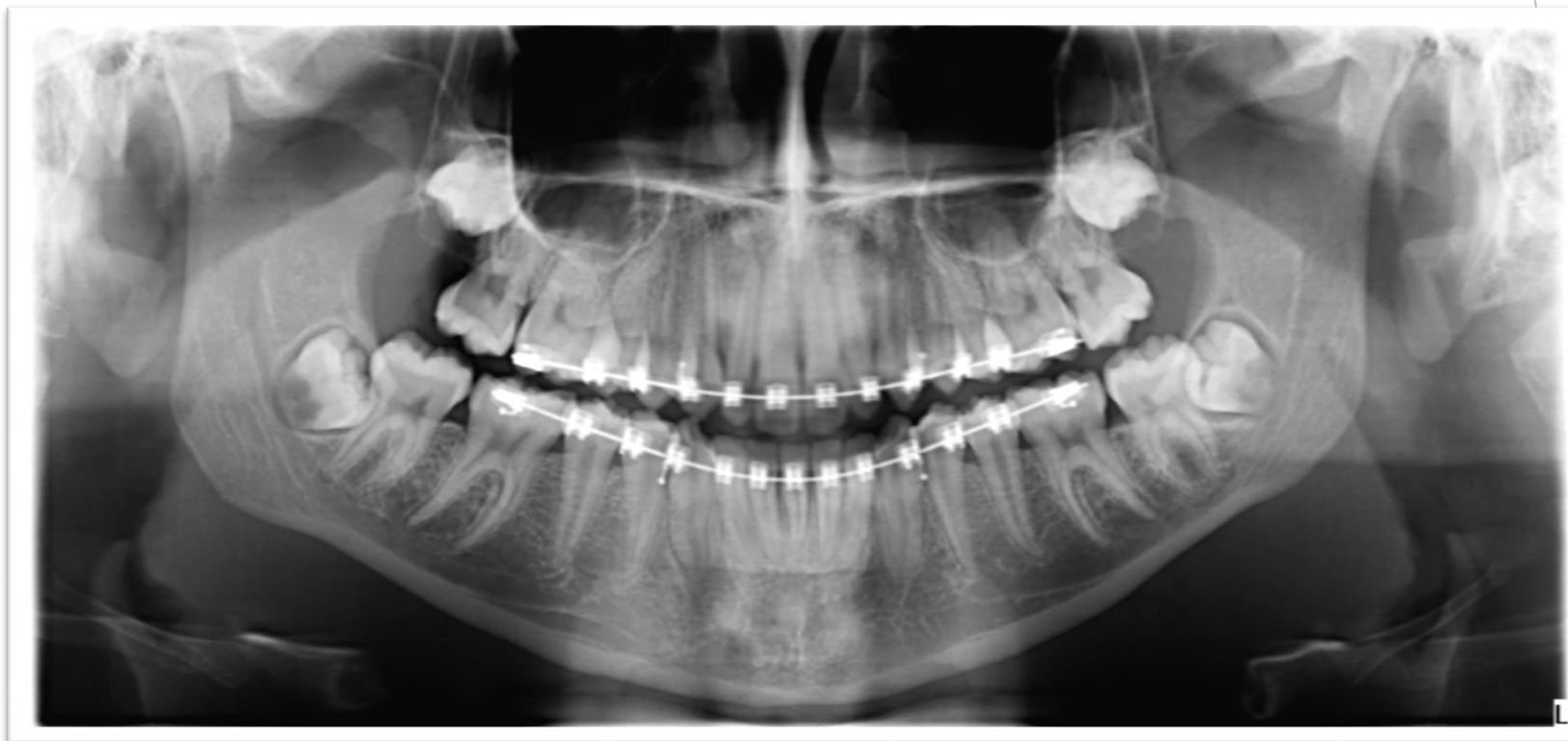
dento-alveolaris sebész rezidens

Tutor: Dr. Kivovics Márton Ph.D., egyetemi adjunktus,
Szájsebészeti Osztály osztályvezető főorvos

Mentor: Dr. Czinkóczy Béla
Implantológiai Osztály osztályvezető főorvosa
dento-alveolaris sebész



Fogorvosi vizsgálatra érkezés oka



A páciensnél fogszabályozó kezelést végeznek, kezelőorvosa a későbbi fogtorlódás megelőzésének céljából utalta szájsebészeti szakrendelésre a bölcsességfogak eltávolításának javaslatával.

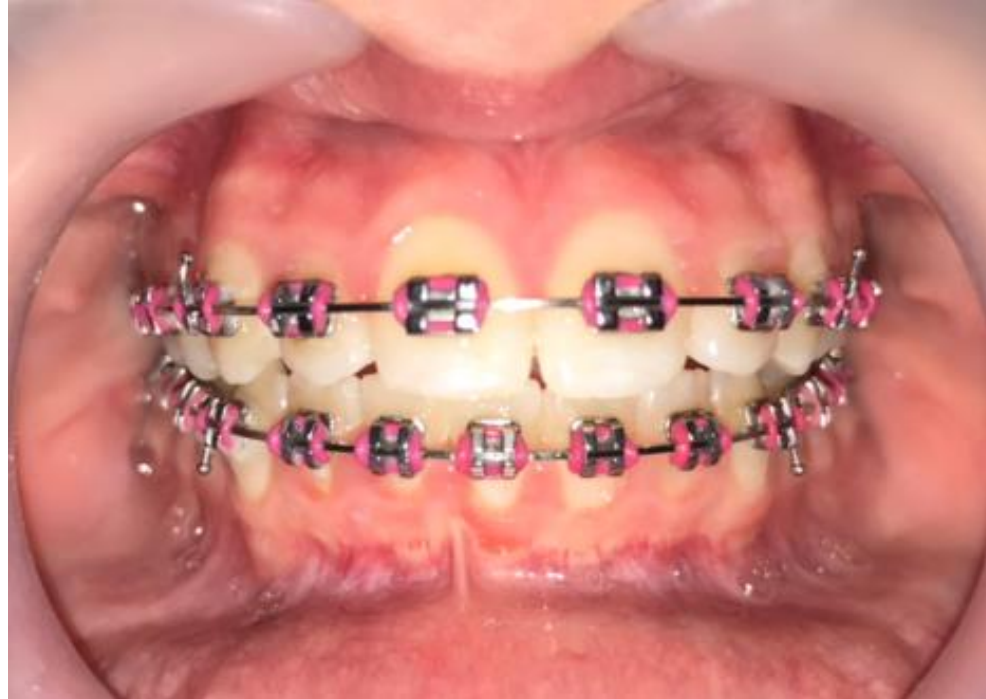Általános anamnézis

- ▶ 18 éves, hölgy páciens
- ▶ tanuló
- ▶ általános anamnézisében fogászati-, szájsebészeti kezelést befolyásoló tényező nem szerepel
- ▶ rendszeresen gyógyszereket nem szed
- ▶ CAVE: nem tud róla
- ▶ káros szokás nincs
- ▶ rendszeres fogorvosi kontrollon részt vesz

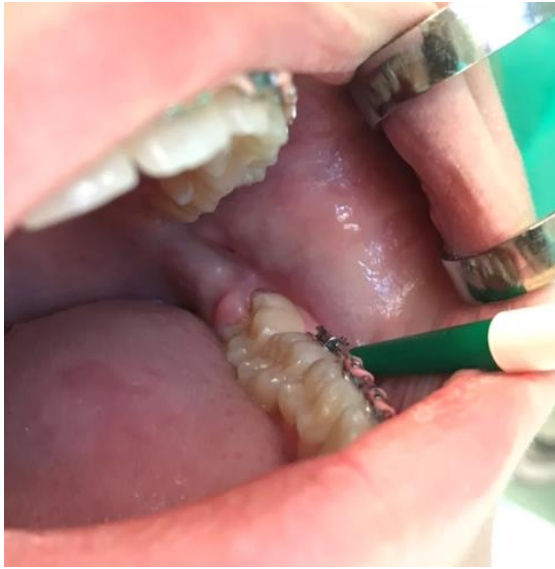

Klinikai vizsgálat

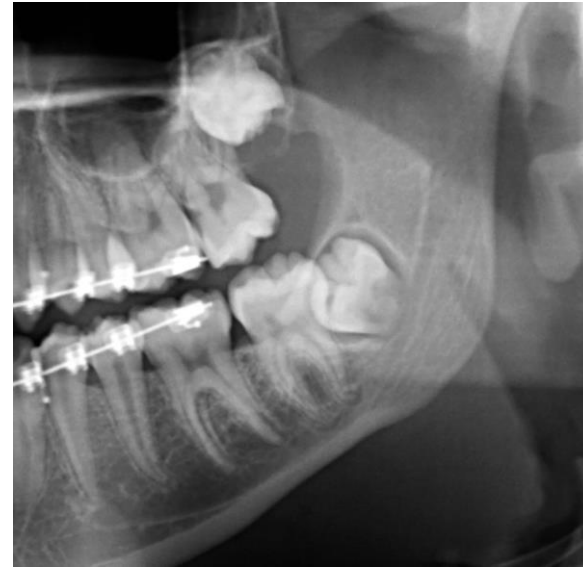
- ▶ Szimmetrikus arc
- ▶ Megtartott fogazat
- ▶ Ép parodontium
- ▶ Jó szájhigiéne
- ▶ Stomato-onkológiai szűrés: negatív, elváltozás nem tapasztalható
- ▶ TMI vizsgálat: diszfunkcióra utaló jel nem tapasztalható
- ▶ Normocclusio, Angle I



Bal alsó impaktált bölcsességfog sebészi eltávolítása



Intraoralis kiindulási állapot



Orthopantomogram

A beavatkozás lokál anesztéziában történt - 4 ml 2%-os Lidocain-Adrenalin oldattal:

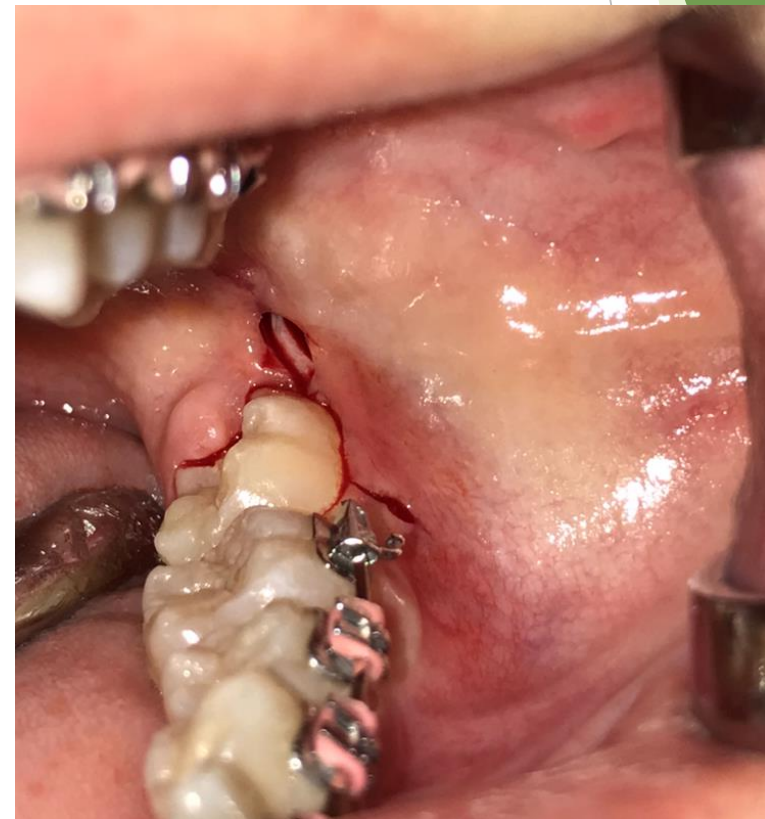1, nervus alveolaris inferior és

2, nervus buccalis

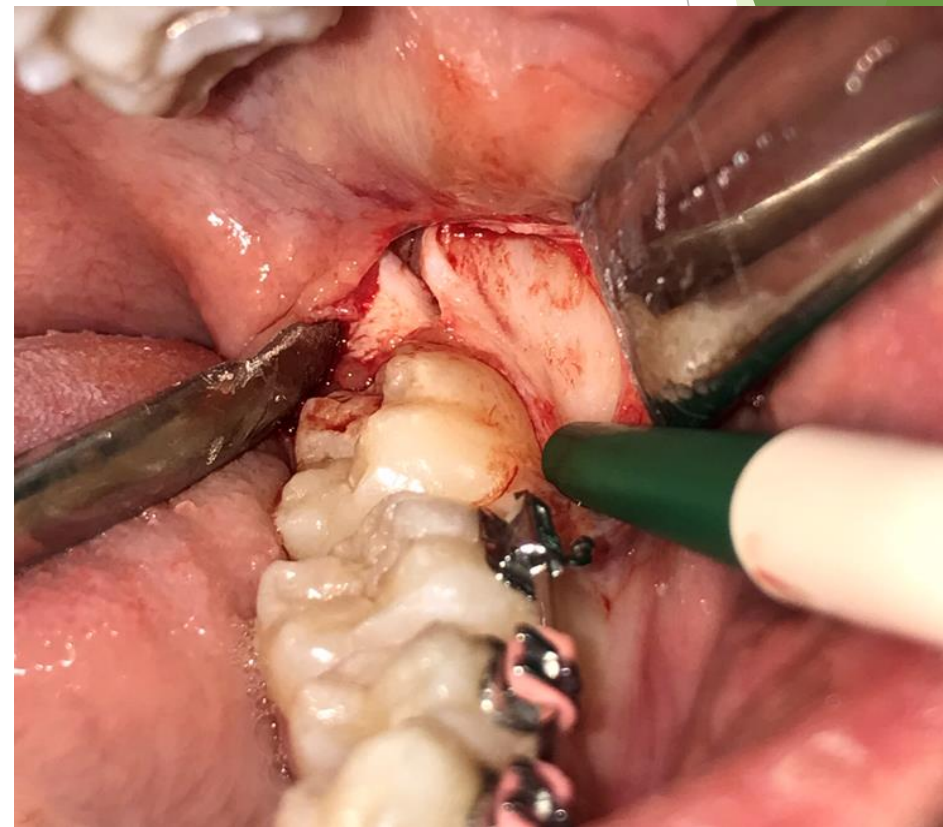
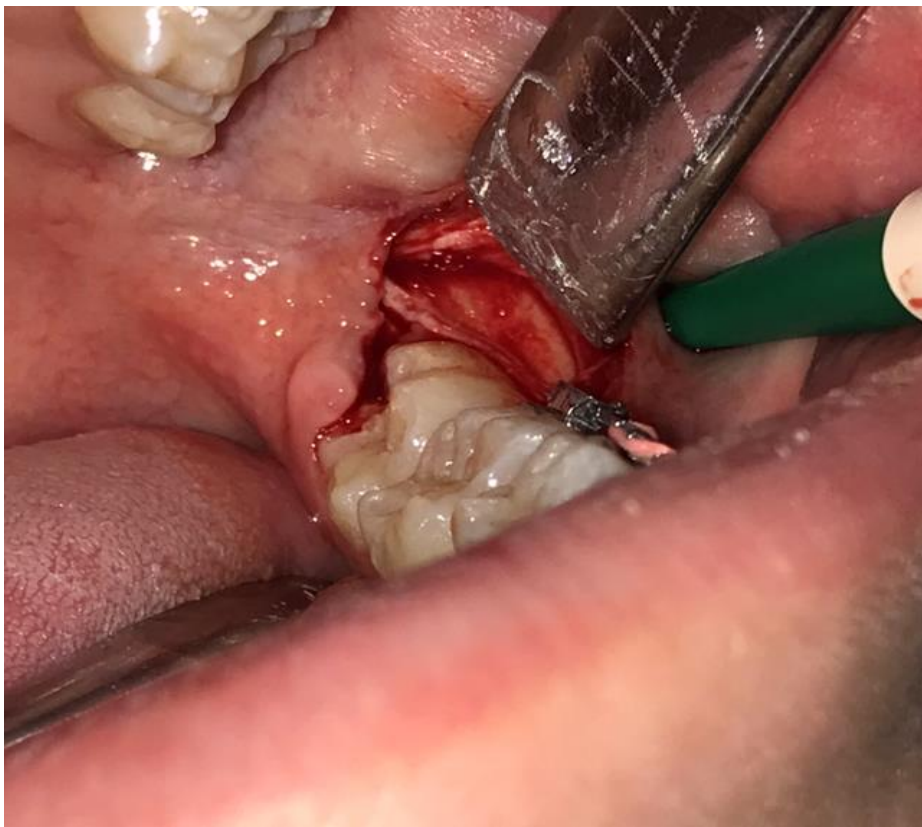érzéstelenítése történt Szokolóczy-szerint

Mucoperiostealis lebeny képzése

- A második molaris distalis szélétől a gerincélen vezetett metszés
- Intrasulcularis metszés
- Vertikális segédmetszés a vestibulum irányából a második molaris mesialis 1/3 részéig



Mucoperiostealis lebeny képzése

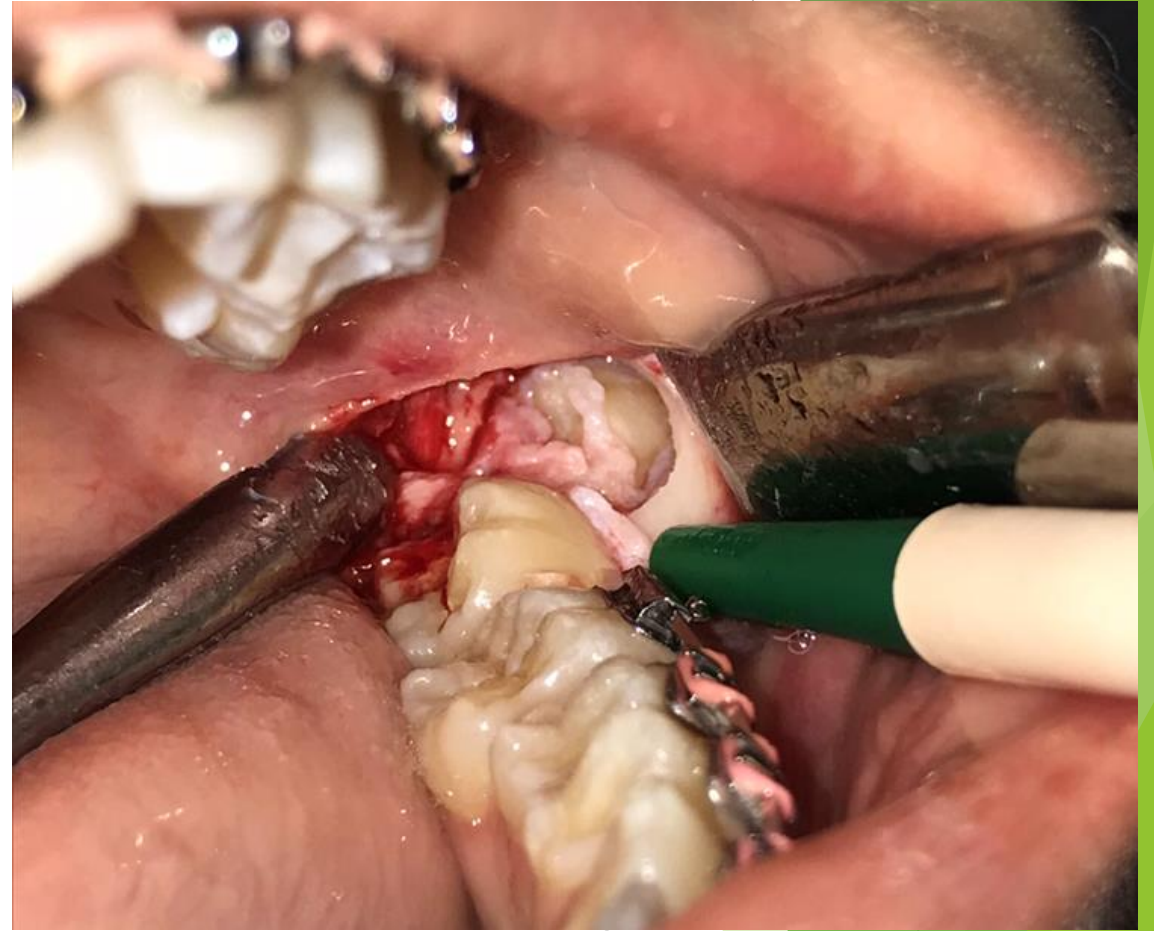

Lebenty elmozdítása raspatórium segítségével

Csont eltávolítása

Az impaktált fog felszabadítása sebészi fúró segítségével (40000 rpm, fiziológiás sóoldattal bőséges hűtés)

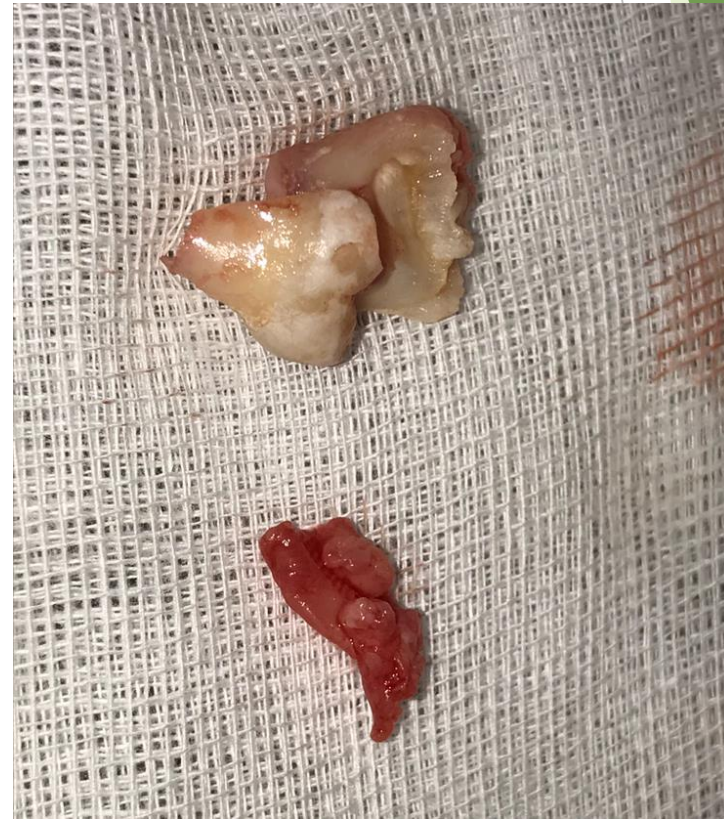A csontot buccalisan, mesialisan és distalisan távolítottam el (keményacél gömb- és Lindeman fúrókkal)



Fog eltávolítása

A fogat daraboltam, majd emelő és fogó segítségével a darabokat eltávolítottam.

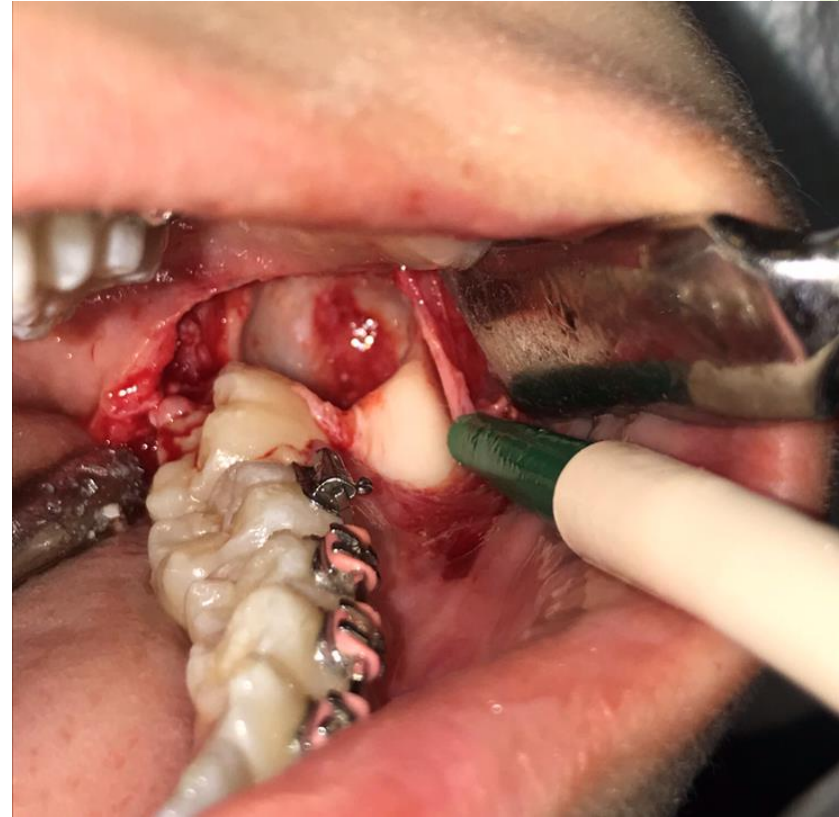
A folliculus maradványait az alveolusból alaposan exchoceleáltam.



Sebellátás

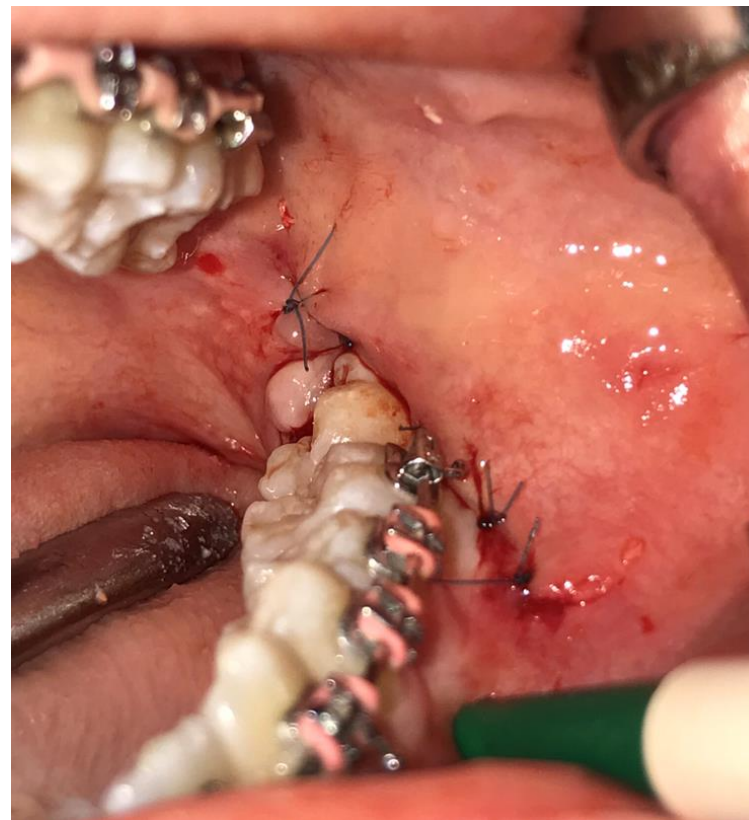
A sebüreg széleit fúró segítségével elsimítottam, az üreget fiziológias sóoldattal bőségesen átmostam.

ÉR-, idegképlet nem került látótérbe.

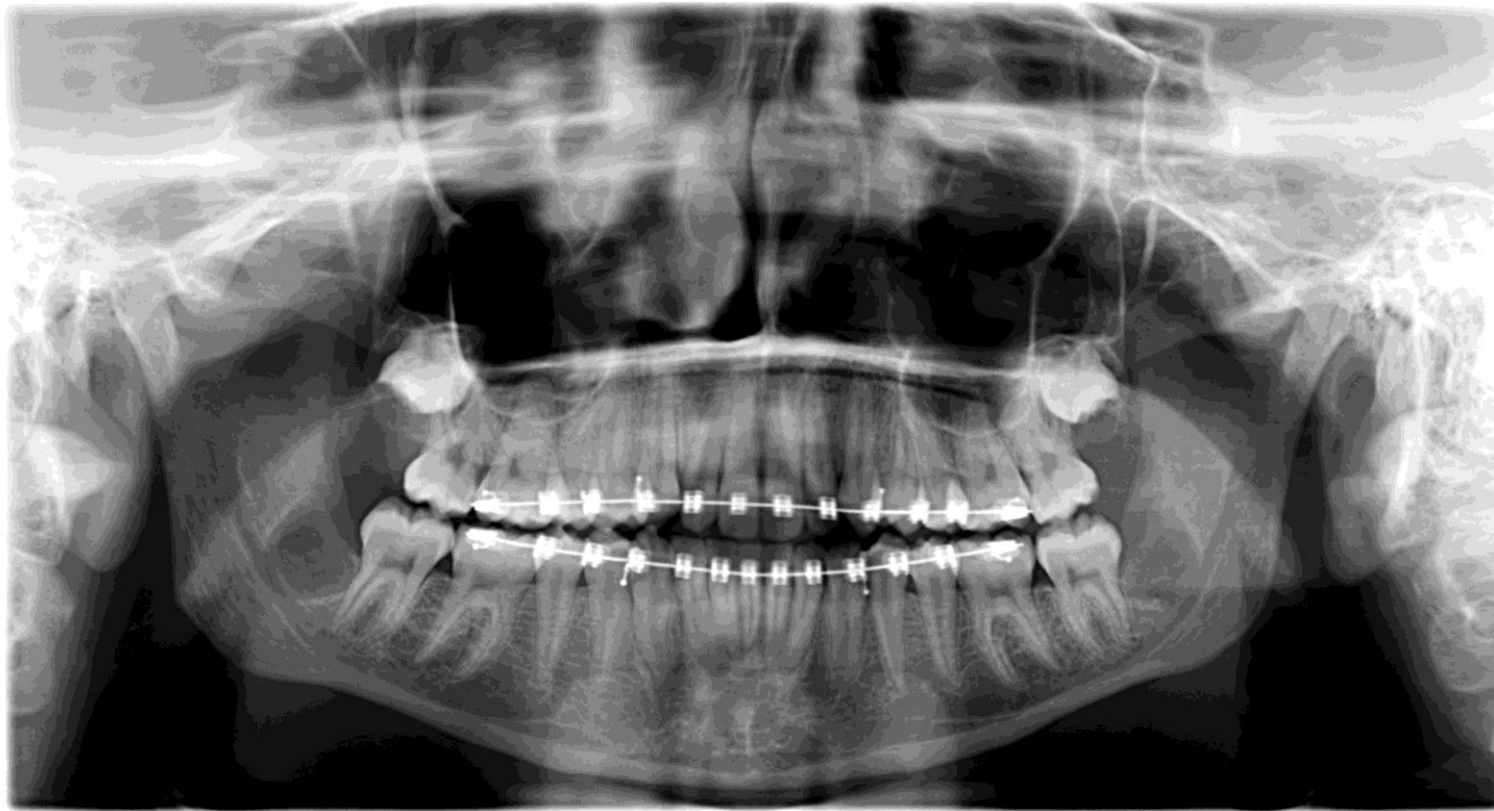

Varratok

A sebet per primam, egyszerű csomós öltésekkel zártam.



Kontroll orthopantomogram



Köszönöm a figyelmet!

