



Semmelweis Egyetem Fogorvostudományi Kar Fogászati és Szájsebészeti Oktató Intézet

Igazgató: Dr. Kivovics Péter c. egyetemi tanár

<http://semmelweis-egyetem.hu/fszoi/>

<http://facebook.com/fszoi/>



Felső első premolarisok eltávolítása orthodonciai célból

Dr. Mozsolits Zsófia

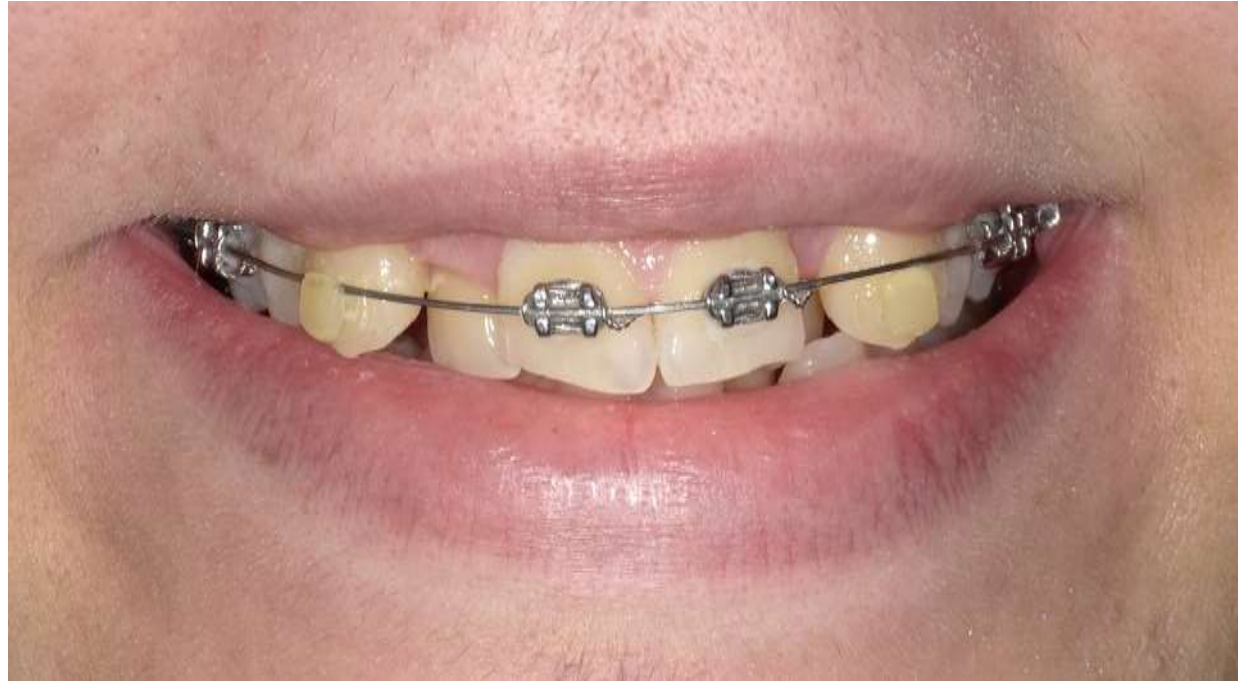dento-alveolaris sebész rezidens

**Tutor: Dr. Kivovics Márton Ph.D., egyetemi adjunktus,
Szájsebészeti Osztály osztályvezető főorvos**

Mentor: Dr. Czinkóczy Béla
Implantológiai Osztály osztályvezető főorvosa
dento-alveolaris sebész



Fogorvosi vizsgálatra érkezés oka



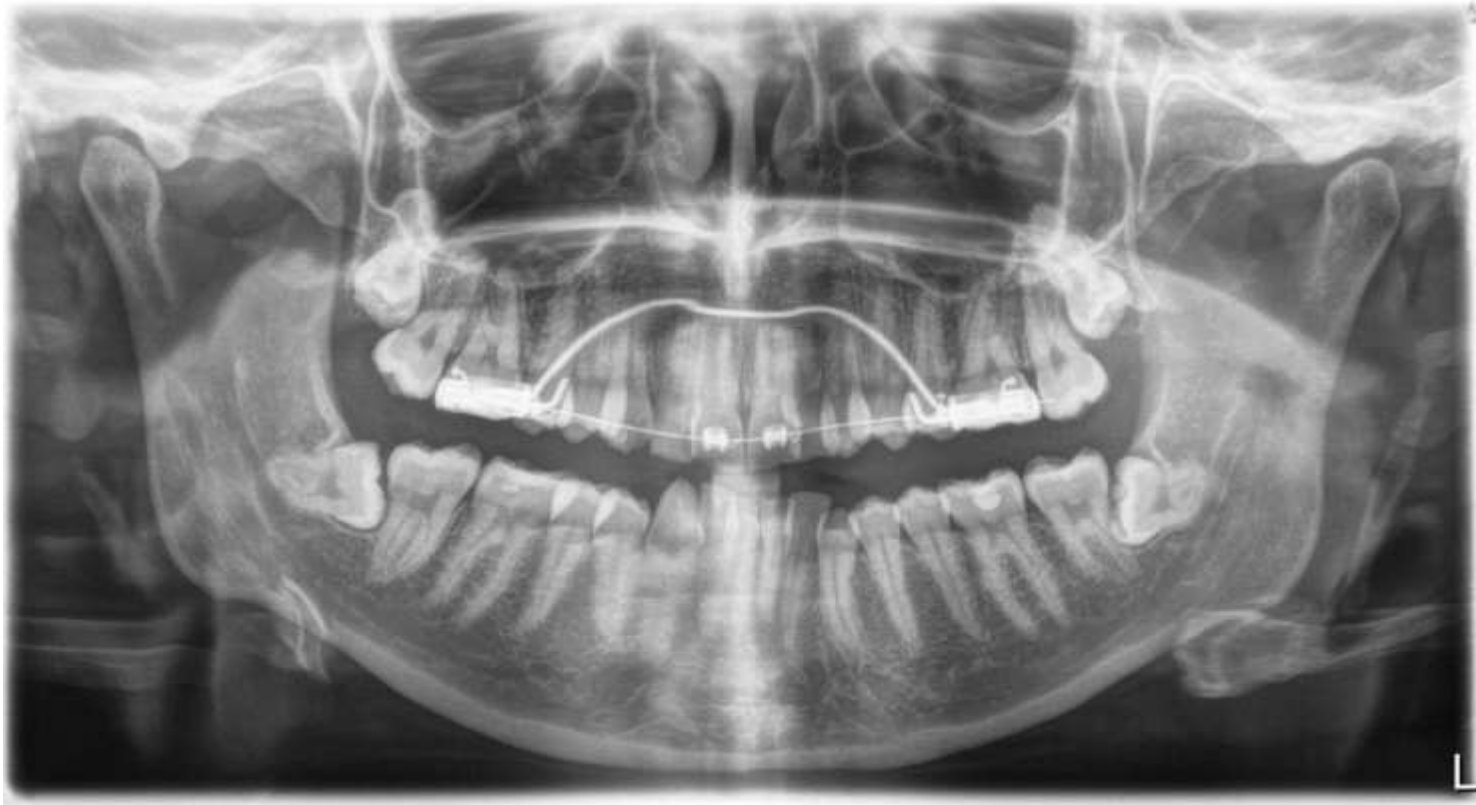A páciens felső első kisírlő fogainak eltávolítása céljából érkezik szájsebészeti szakrendelésre fogszabályozó szakorvosának javaslatára. Az extractiok orthodonciai eltérés, nagyfokú torlódás, funkció valamint esztétikai okokból kifolyólag indikált.

Általános anamnézis

- ▶ 25 éves, hölgy páciens
- ▶ tanuló
- ▶ általános anamnézisében fogászati-, szájsebészeti kezelést befolyásoló tényező nem szerepel
- ▶ rendszeresen gyógyszereket nem szed
- ▶ CAVE: nem tud róla
- ▶ káros szokás nincs
- ▶ rendszeres fogorvosi kontrollon részt vesz

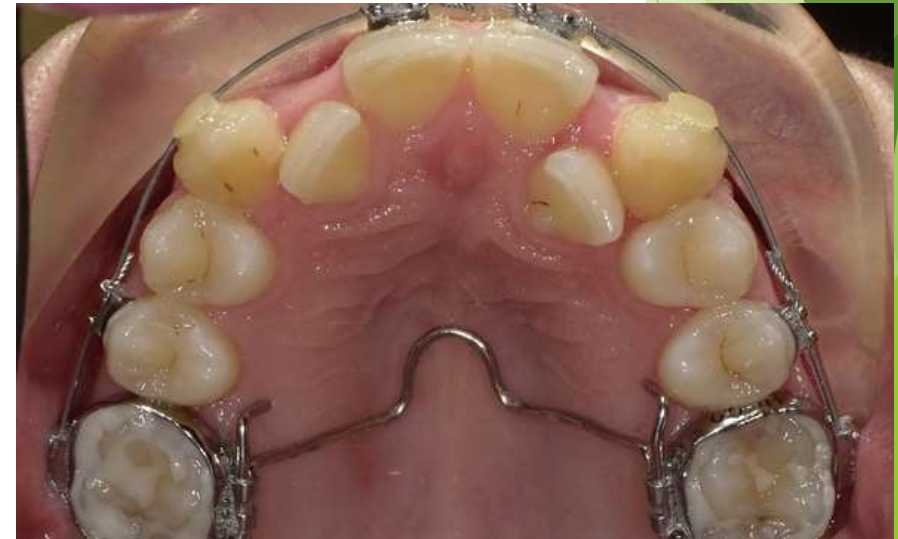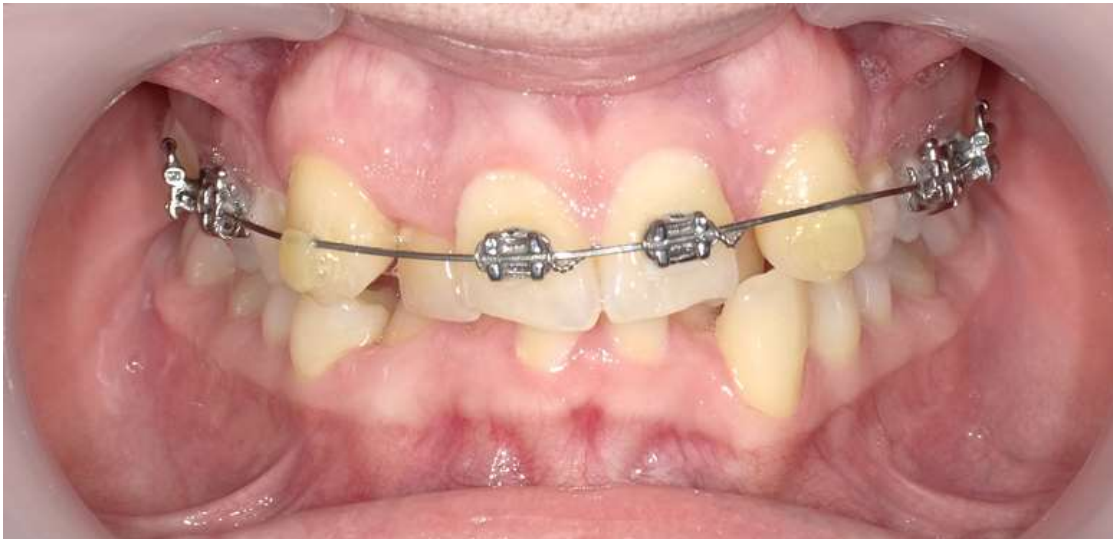


Orthopantomogram



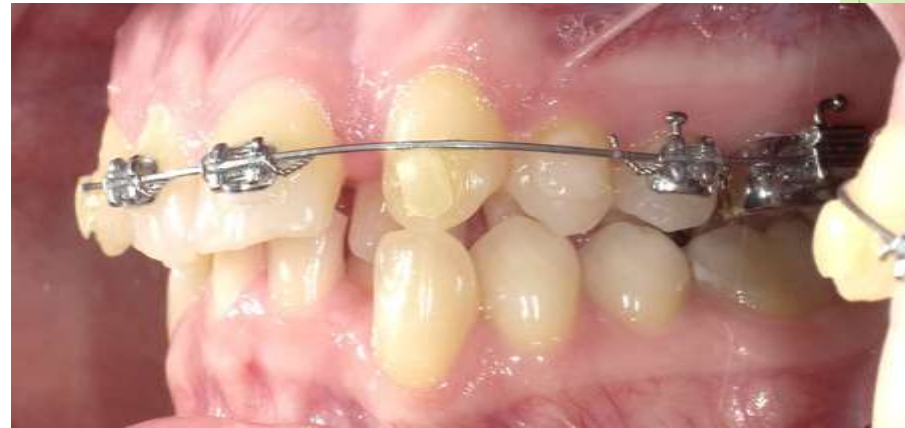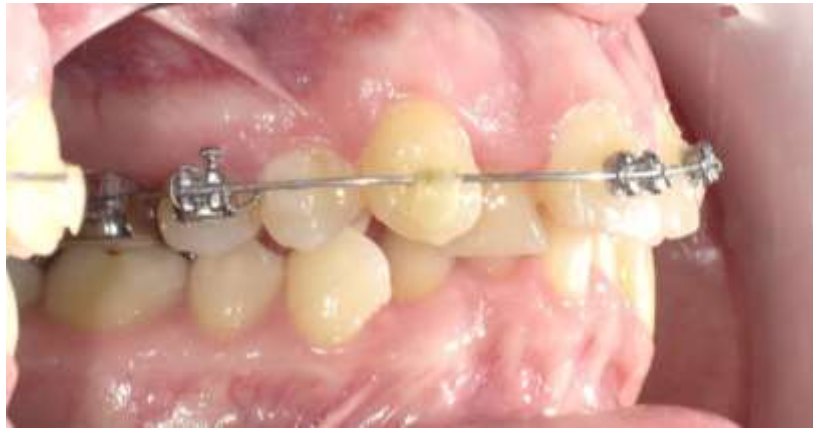Klinikai vizsgálat

- ▶ Szimmetrikus arc
- ▶ Megtartott, erősen torlódott fogazat
- ▶ Ép parodontium, jó szájhigiéne
- ▶ Stomato-onkológiai szűrés: negatív, elváltozás nem tapasztalható
- ▶ TMI vizsgálat: diszfunkcióra utaló jel nem tapasztalható



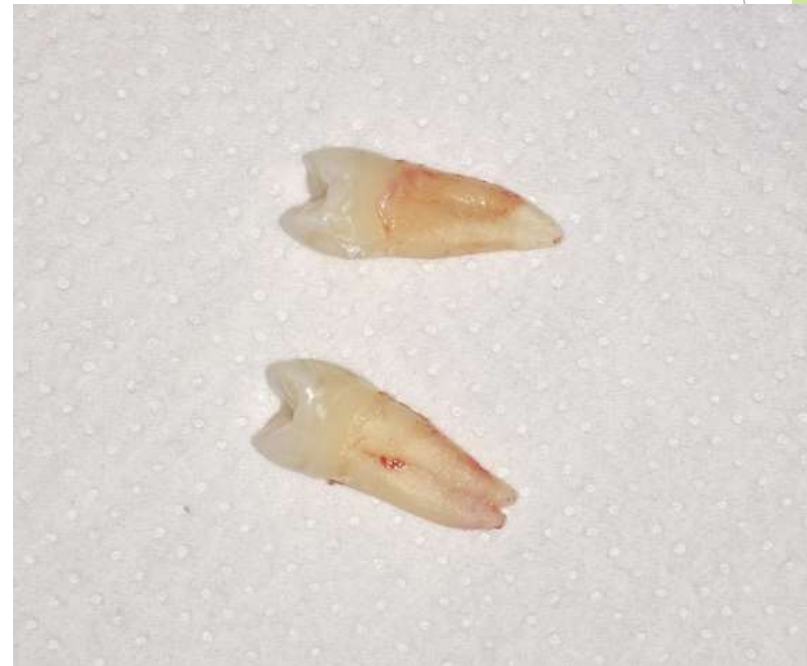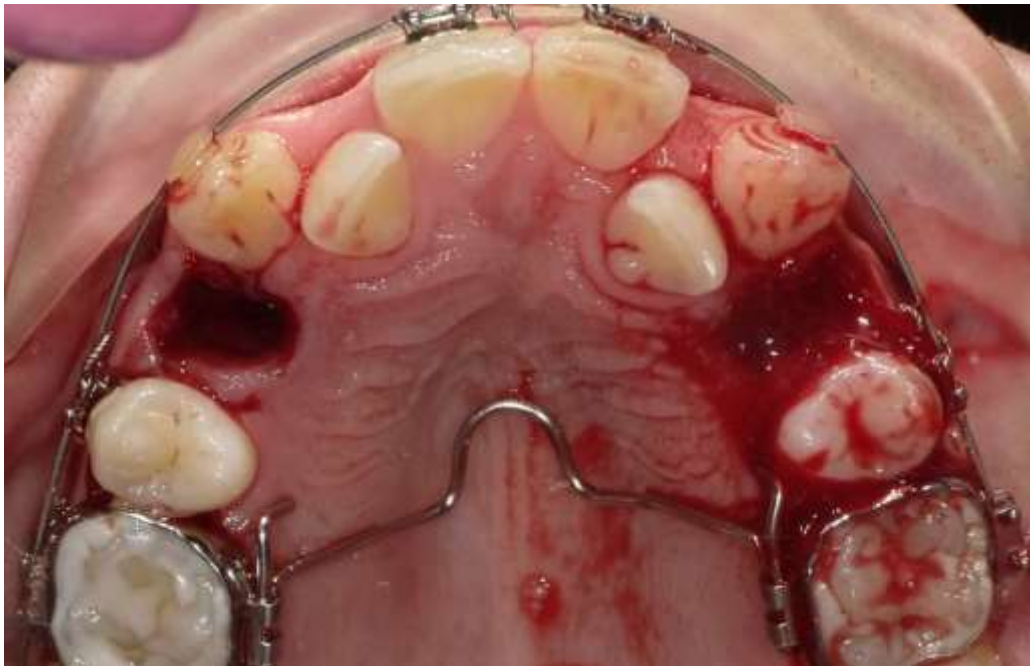Felső első premolarisok eltávolítása

- ▶ A beavatkozás lokál anesztéziában történt -oldalanként 3-3ml 2%-os Lidocain-Adrenalin oldattal:
- ▶ a nervus alveolaris superior media és
- ▶ A nervus palatinus major et minores terminális érzéstelenítése történt mindkét oldalon

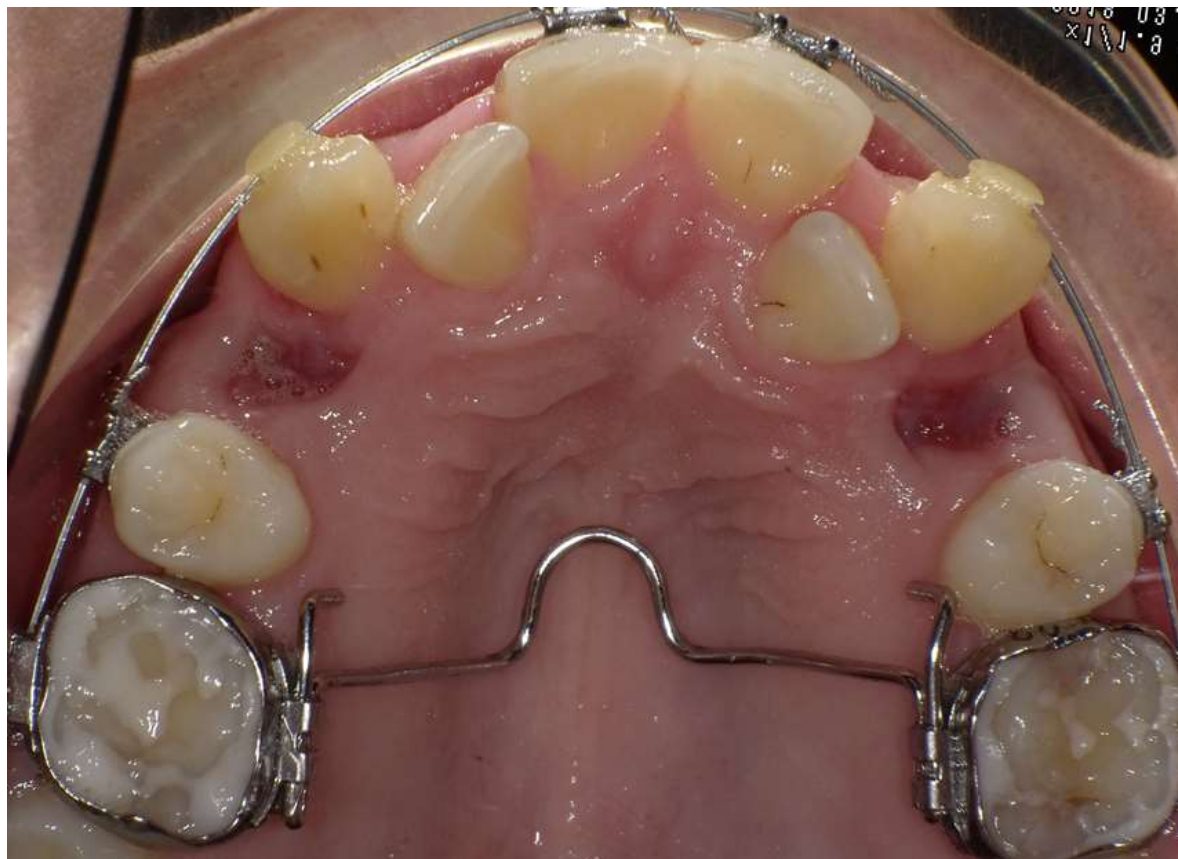


Felső első premolarisok eltávolítása

- ▶ A fogakat fogó segítségével távolítottam el, a páciens kérésének megfelelően egy ülésben
- ▶ Az alveolus tisztítása után a sinus-próba negatív volt



Kontroll 2 héttel később



Köszönöm a figyelmet!

