



Semmelweis Egyetem Fogorvostudományi Kar Fogászati és Szájsebészeti Oktató Intézet

igazgató: Dr. Kivovics Péter c. egyetemi tanár

<http://semmelweis-egyetem.hu/fszoi/>

<https://www.facebook.com/fszoi>



Az implantológia gerosztomatológiai vonatkozásai



Dr. Kivovics Péter
c. egyetemi tanár
az orvostudomány kandidátusa
PhD



Fogászati és Szájsebészeti Oktató Intézet

Semmelweis Egyetem, Fogorvostudományi Kar



Keresés



ezen a honlapon teljes SE

2018. Sze. 29. 5:45, szombat

Információk ▼

Szakfelügyelet ▼

Oktatás ▼

Munkatársak

Híreink ▼

Járóbetegszakrendelések, ambulanciák

OKJ



Szakkolozat témák

Klinikai Tehetséggondozó Program

Teljes protetika előadások

Továbbképző előadások

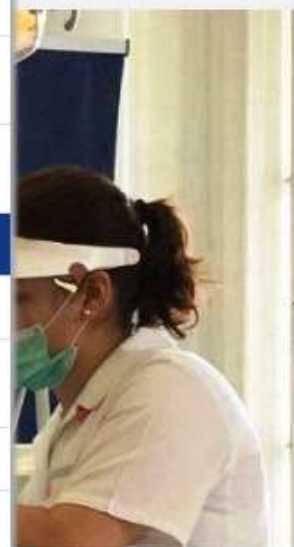Szájüregi rákok

FSZOI szakorvosjelöltek prezentációi

Sürgősségi fogászat

Az Intézetben készített szakkolozatok prezentációi

Klinikai fogászati higiénikus képzés



Bemutkozás

A Fogászati és Szájsebészeti Oktató Intézet a Központi Stomatológiai Intézet jogutódjaként 2013. március 31-én létesült. A Fogorvostudományi Kar új, legnagyobb létszámú és alapterületű intézete, szervezetenként az Oktatási Centrum struktúrájába integrálódott. Az Intézetben 68 orvos, (szakorvos és szakorvosjelölt) 63 fogászati szakasszisztens illetve klinikai fogászati higiénikus dolgozik. Az épületben 30 fogászati kezelőegységen történik a betegellátás munkanapokon reggel nyolc órától este nyolc óráig. Este nyolctól reggel nyolc óráig, valamint a munkaszüneti napokon fogászati sürgősségi ellátás folyik.

[tovább->>](#)

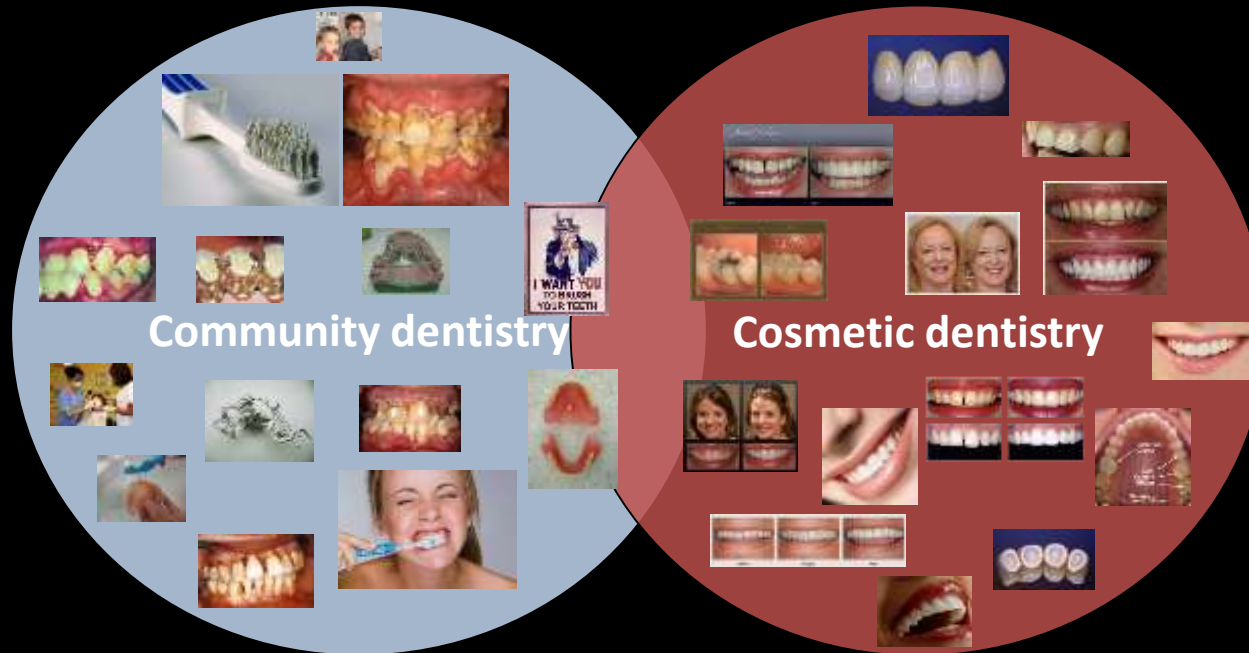Elérhetőség

Igazgató:
dr. Kivovics Péter
címzetes egyetemi tanár

Cím: 1088 Budapest, Szentkirályi u. 40.
Telefon: (1)317-66-00, (1)317-0951
Fax: (1) 317-91-99



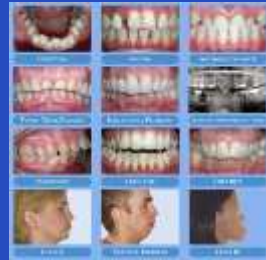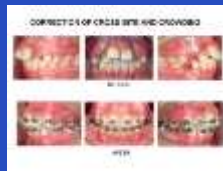Community dentistry – Cosmetic dentistry



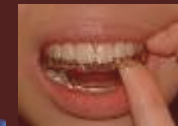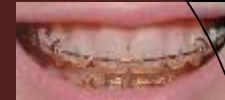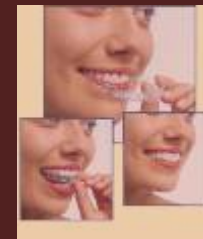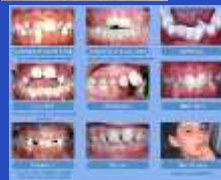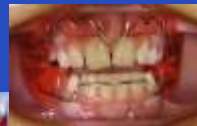Kivovics, P. and Csadó, K.:

Systems for the Provision of Oral Health Care in the Black Sea Countries Part 7. Hungary
Oral Health and Dental Management in the Black Sea Countries Vol. IX, No. 4. 193-199. 2010.

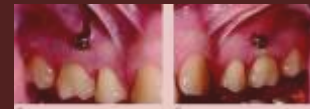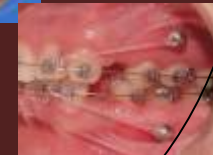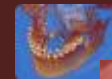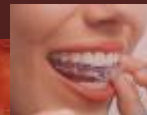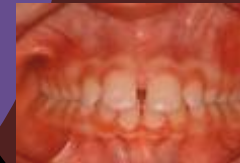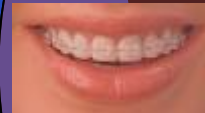Community dentistry – Orthodontic dentistry



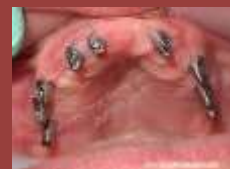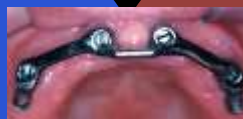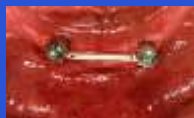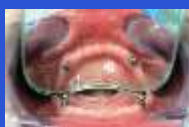Community dentistry



Orthodontia

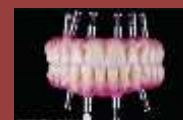
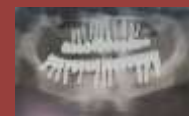
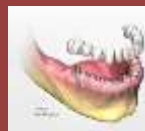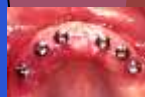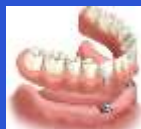Community implant dentistry – Implant dentistry



Community dentistry

Implant dentistry



A népegészségügyi fogászat a fogászat azon részével foglalkozik, mely a társadalom széles rétegét érinti. Legfontosabb tevékenységi területei a prevenció, a fogszuvasodás és annak következményes megbetegedései, az odontogén gyulladások, a gerosztomatológia stb. A foghiányok és azok következményei jelentősen befolyásolják az élet minőségét, ezért az implantológia és az implantológiai protetika alkalmazása része a népegészségügyi fogászatnak.

Az időskor definíciója

- Öregedés: fiziológias folyamat, irreverzibilis folyamatok összessége
- Időskor:
 - ❖ Naptári vagy kronológiai életkor
 - ❖ Biológiai életkor
 - ❖ Pszichológiai életkor
 - ❖ Szociális életkor
- Egészségügyi Világszervezet:
 - ❖ Középkor: 45-59 év
 - ❖ Idősödő kor: 60-74 év
 - ❖ Idős kor: 75-89 év
 - ❖ Agg kor: 90 év felett
 - ❖ Matuzsálemi kor: 100 év felett



Székács B: Geriátria- az időskor gyógyászata. Semmelweis Kiadó, Budapest, 2005

Fejérdy P, Nagy G, Orosz M: Gerosztomatológia- az időskor fogászata. Semmelweis Kiadó, Budapest, 2007

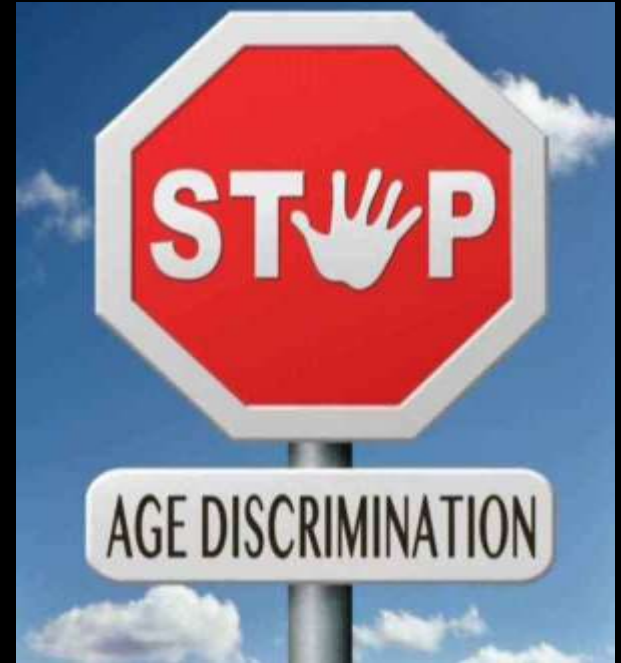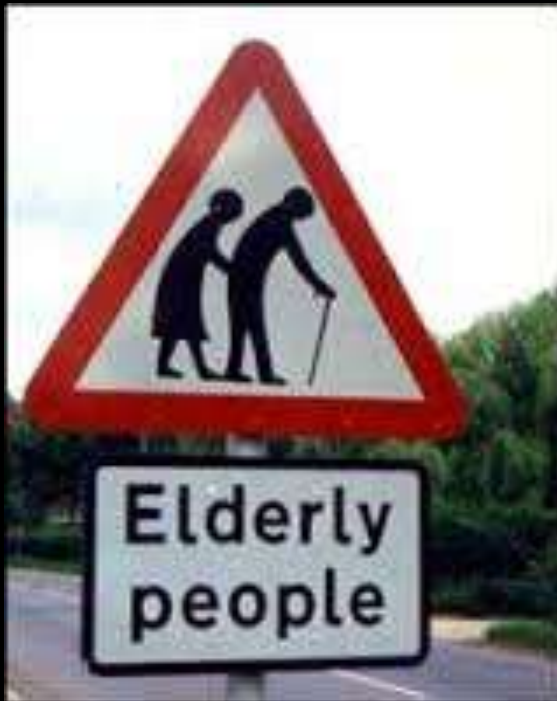http://www.google.hu/url?sa=t&ret=j&q=&esrc=s&source=web&cd=1&ved=0CC8QFjAA&url=http%3A%2F%2Fseniorcenter.hu%2Fletoltheto-anyagok%2Fdoc_download%2F58-egeszseges-idskor.html&ei=cJw4Uqf2G4TJswaSjoD4Aw&usg=AFQjCNFXPHVPIOhVH73YCOlgXsC1YsrFQ&sig2=RrA_rdhXJ8awgnZPunDrAg

http://vizsgazz.hu/index.php?option=com_content&view=article&id=743%3A11&tel&catid=83%3Amuvelodesszervezo-tetelek&Itemid=96

http://www.google.hu/url?sa=t&ret=j&q=&esrc=s&source=web&cd=1&ved=0CC8QFjAA&url=http%3A%2F%2Fwww.szmm.gov.hu%2Fdownload.php%3Fctag%3Ddownload%26docID%3D20879&ei=Jp44UuTYN8Ltswa5wYGgBQ&usg=AFQjCNF2X0Tc6tZk4ZOPzyW3omx_iPD5_g&sig2=qlq_YL4BdEEFpcAwvx61Ow



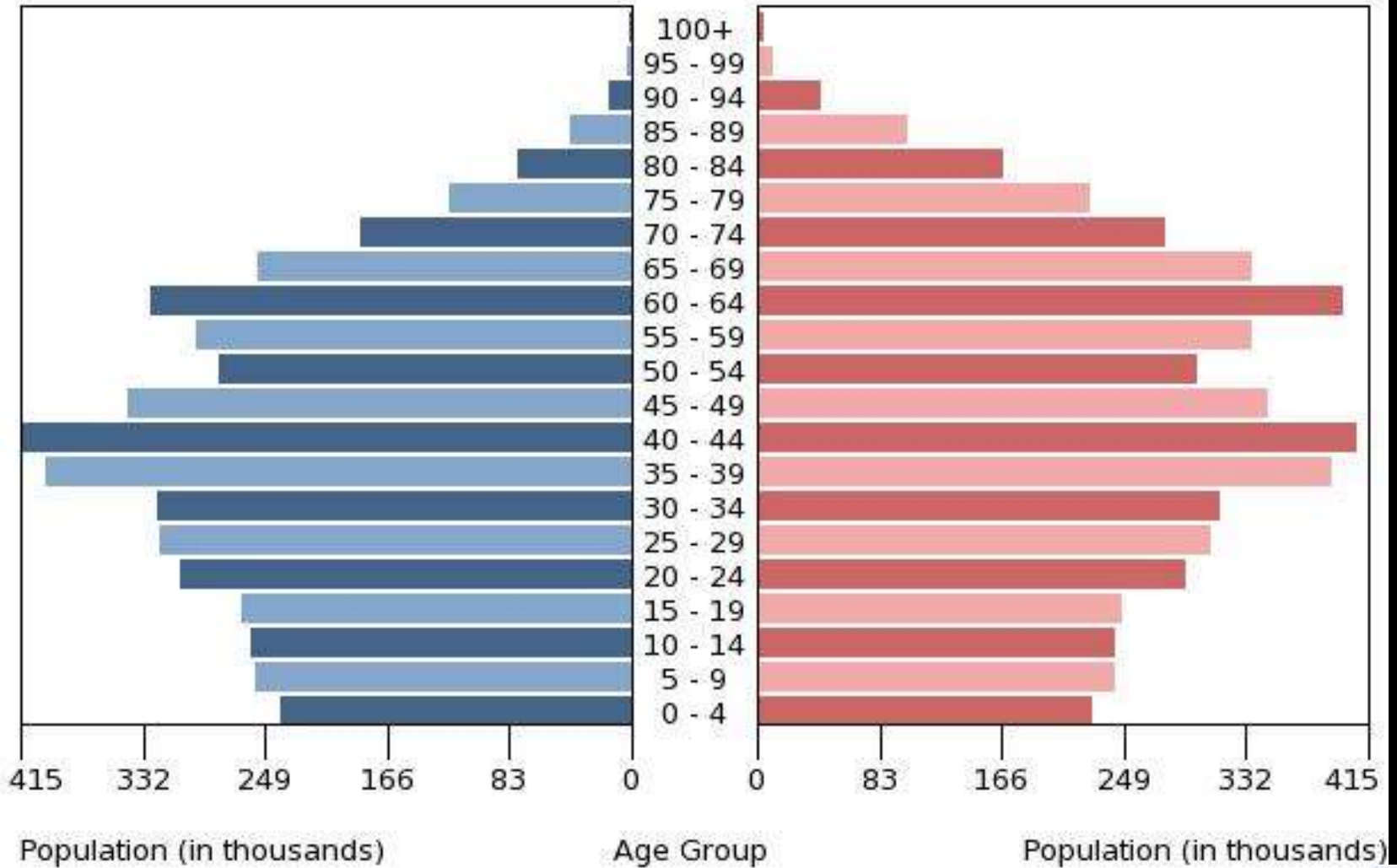
Diszkrimináció vagy társadalmi segítségnyújtás



Male

Hungary - 2016

Female



Az időskorúak sztomatológiai jellemzői

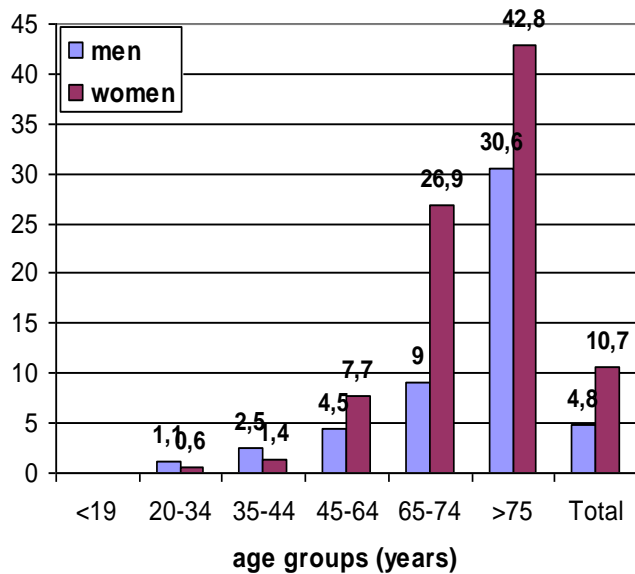


- Foghiány
- A szájnyálkahártya elvékonyodása, ebből adódó fájdalmassága, sérülékenysége
- A szubmukóza vastagságának jelentős csökkenése, ebből adódó teherviselési nehézségek
- A parodoncium állapotának romlása
- Nyálmirigyek involúciója

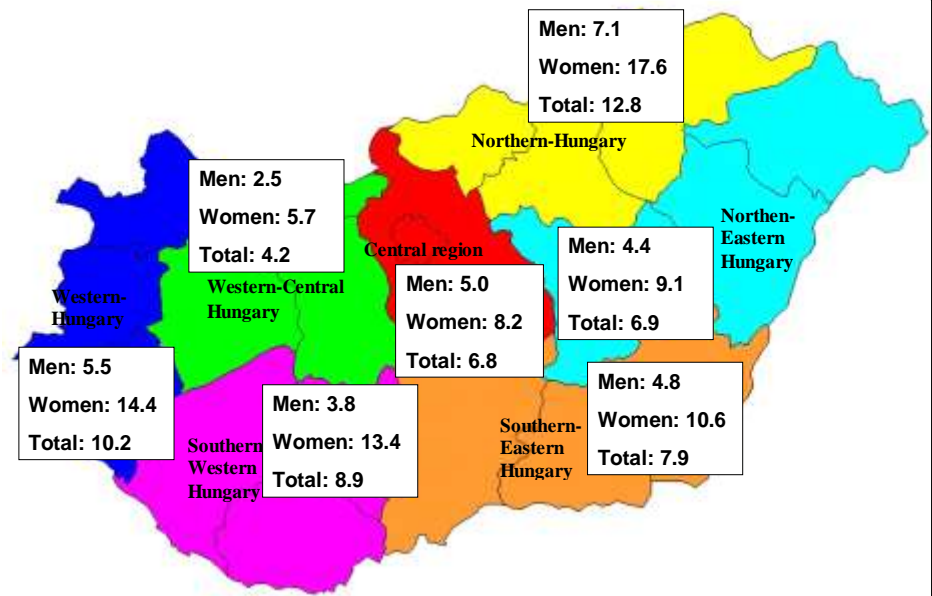


A 65 éven felüliek között a teljes fogatlanság aránya 24.1%

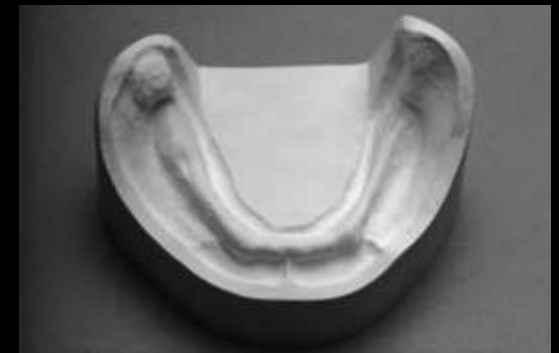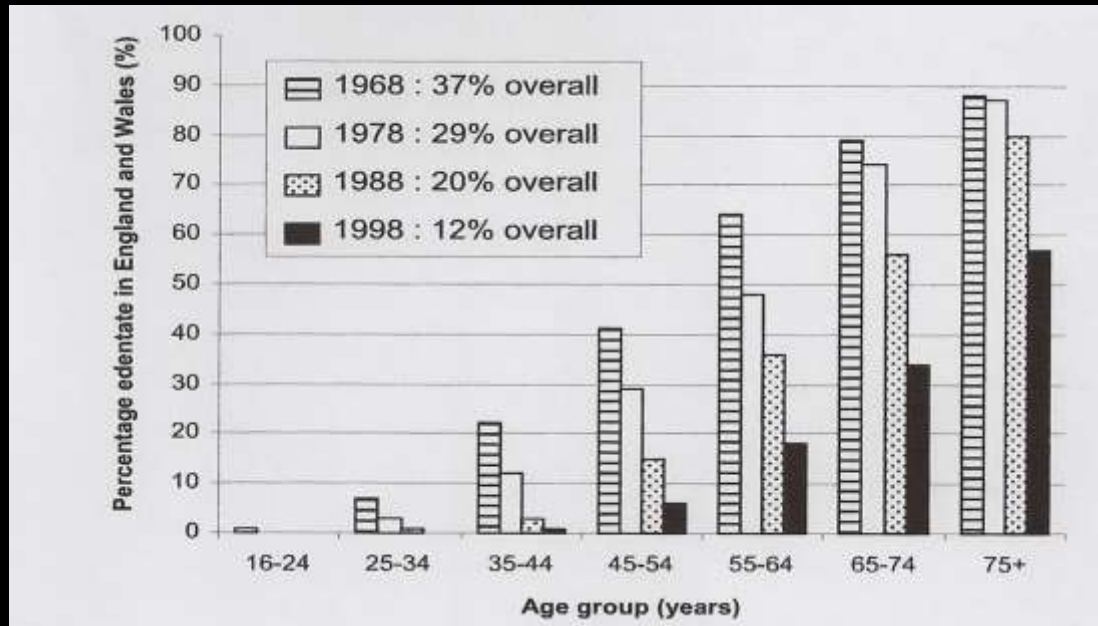
The prevalence of edentulous persons in different age groups by gender in Hungary (%)

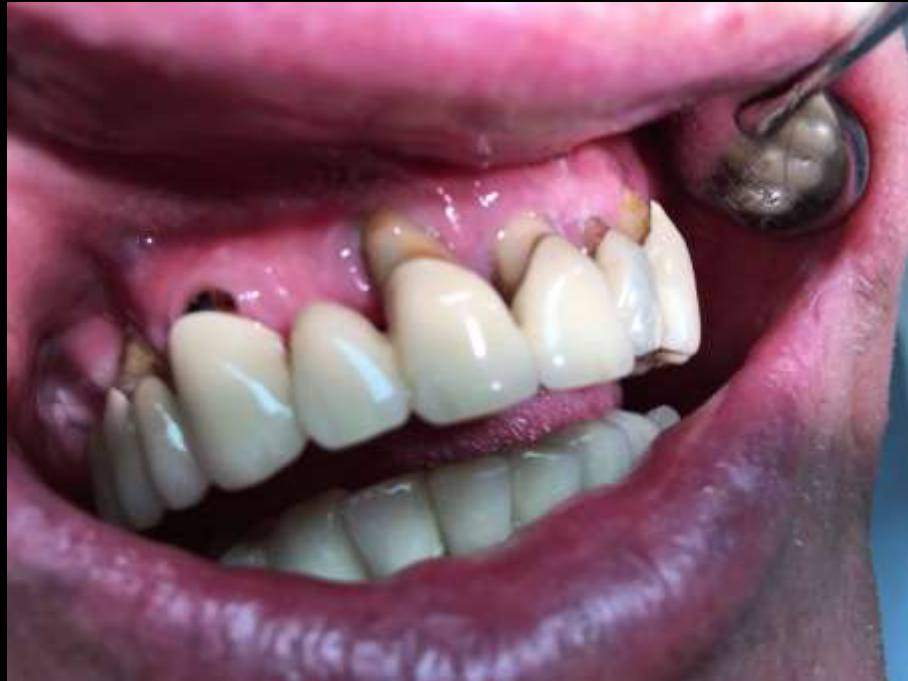
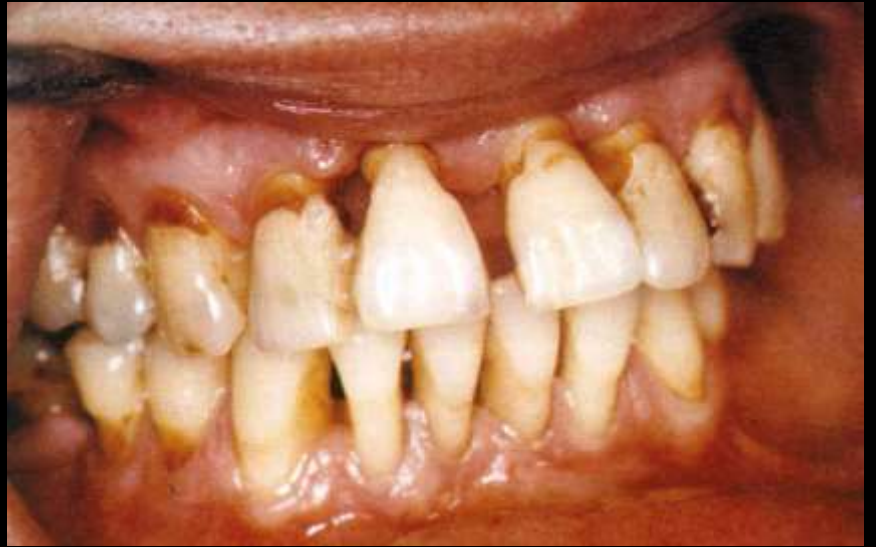
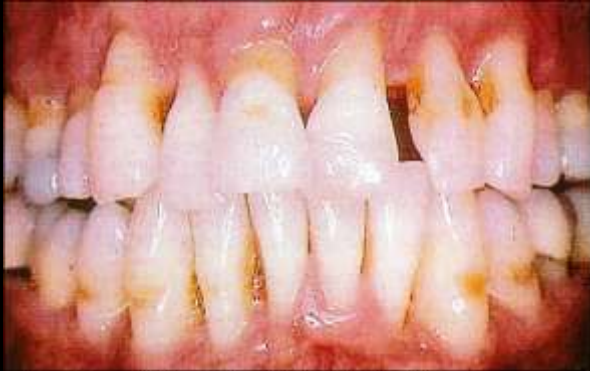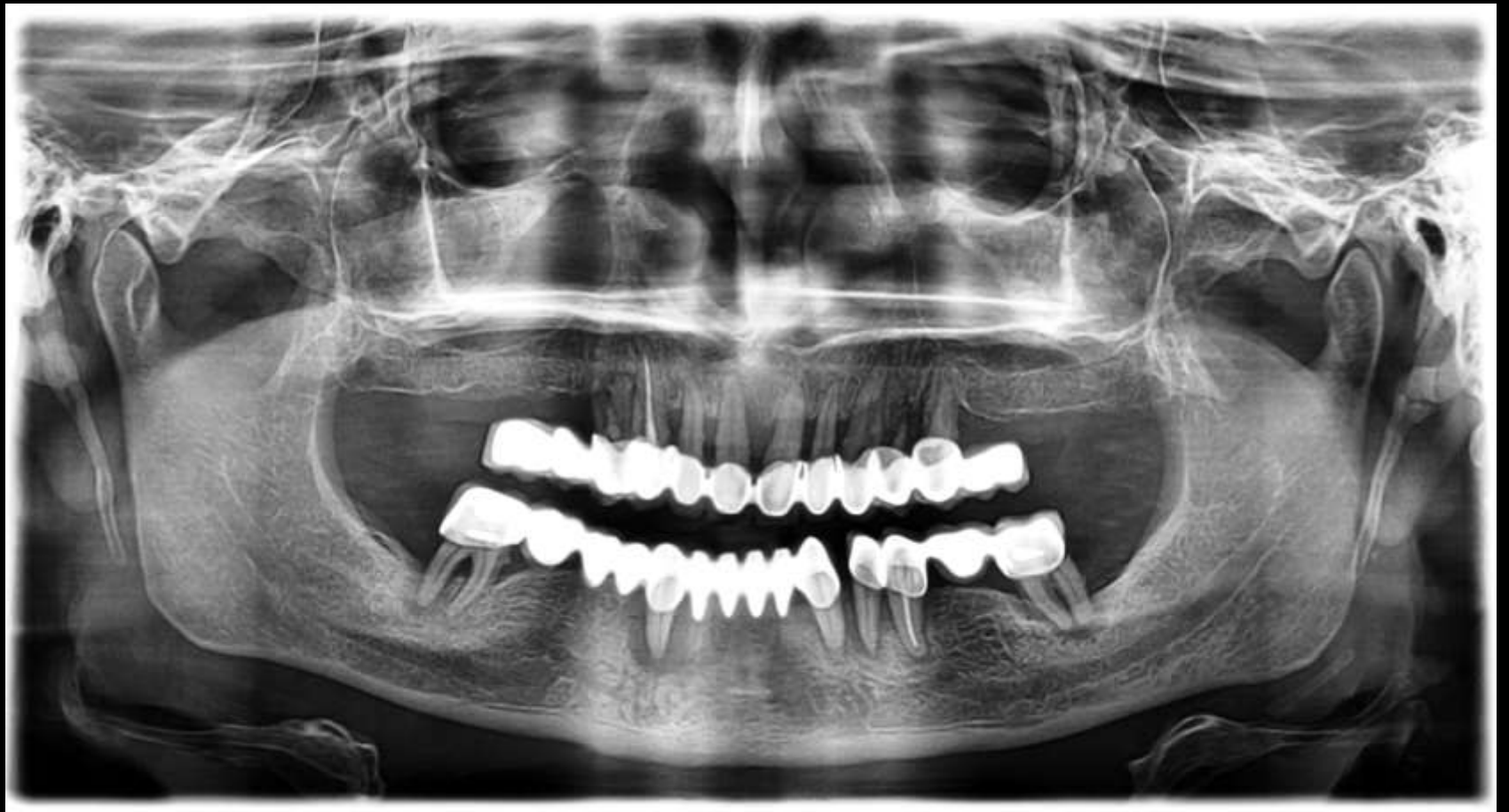The prevalence of edentulous persons in statistical regions by gender in Hungary (%)



A teljes fogatlansággal élők százalékos aránya Angliában és Walesban

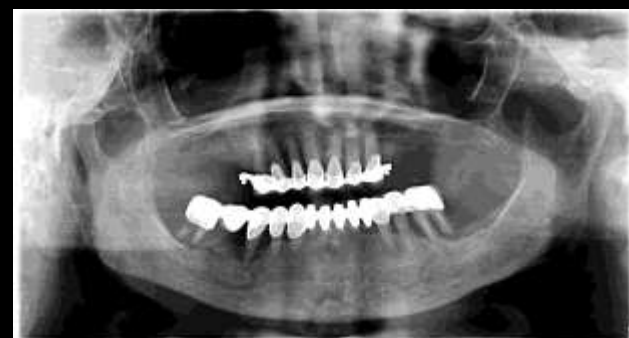
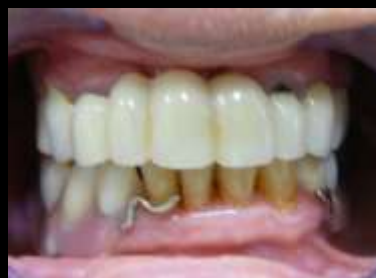




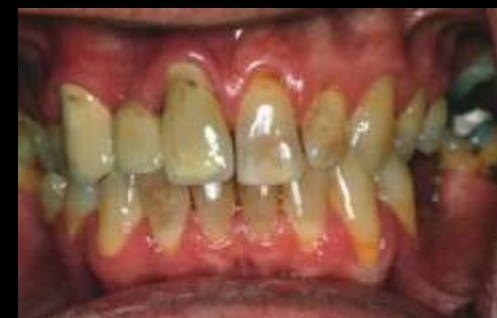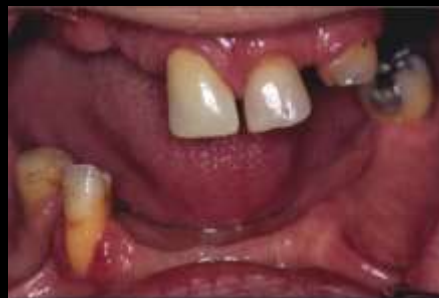Az időskorú páciensek ellátásának stratégiai lehetőségei

- Halogató stratégia

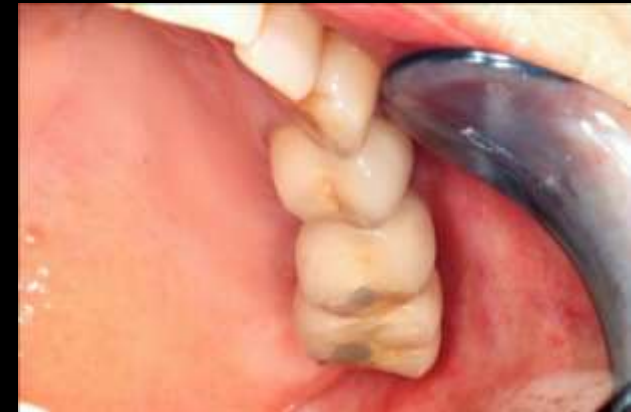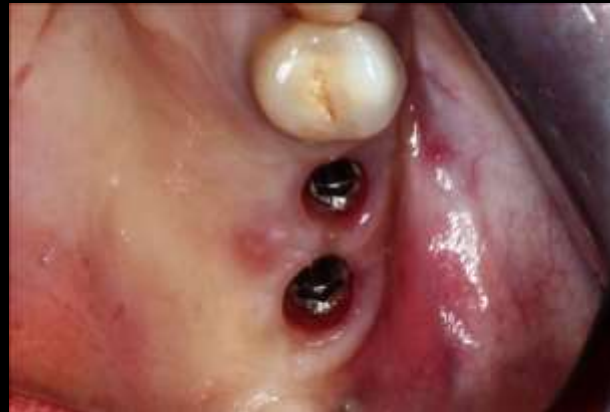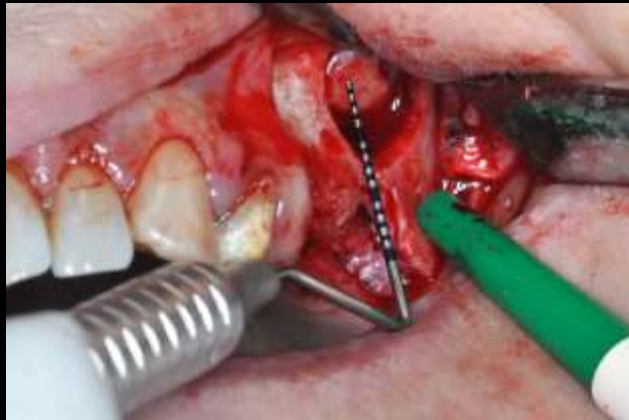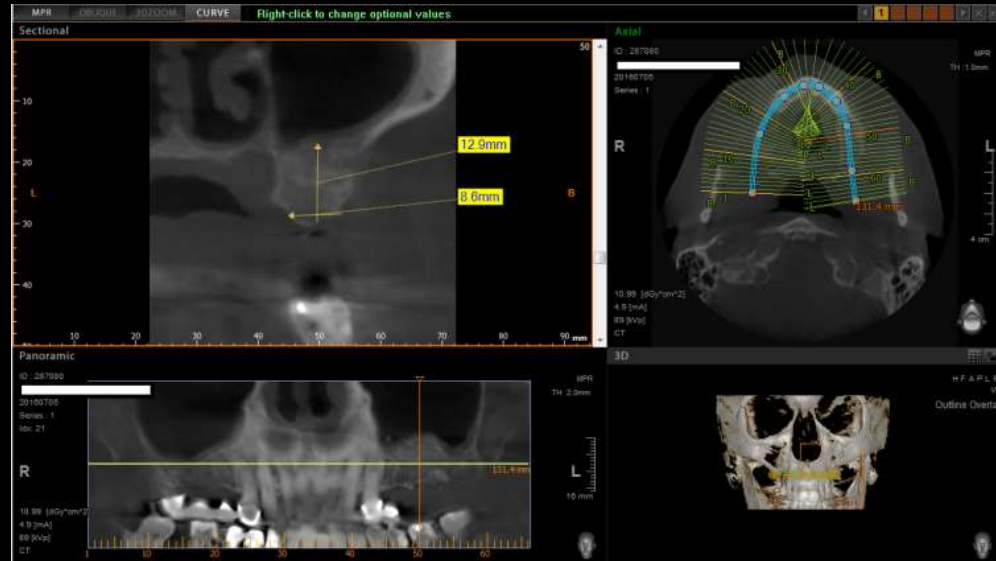


- Radikális stratégia

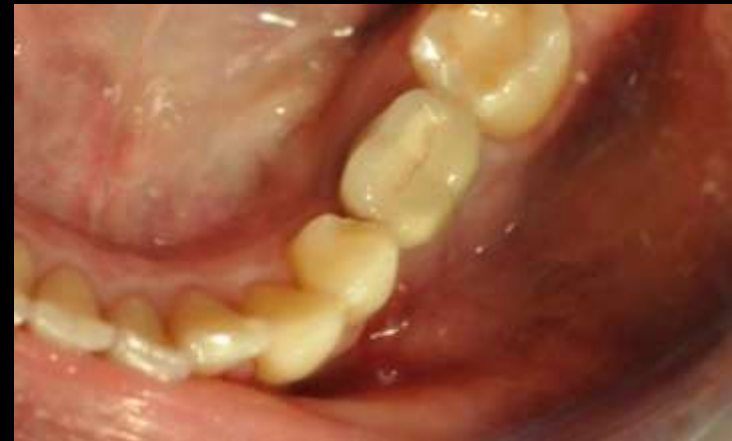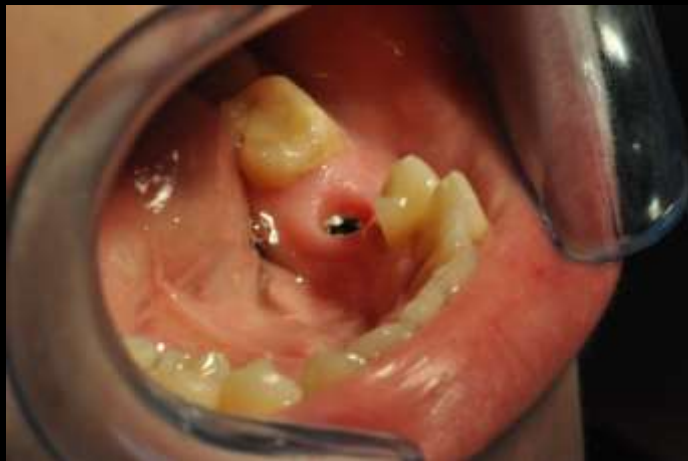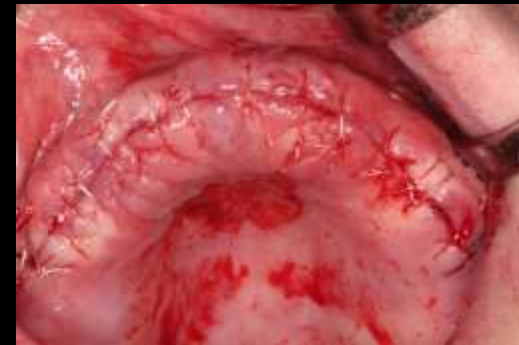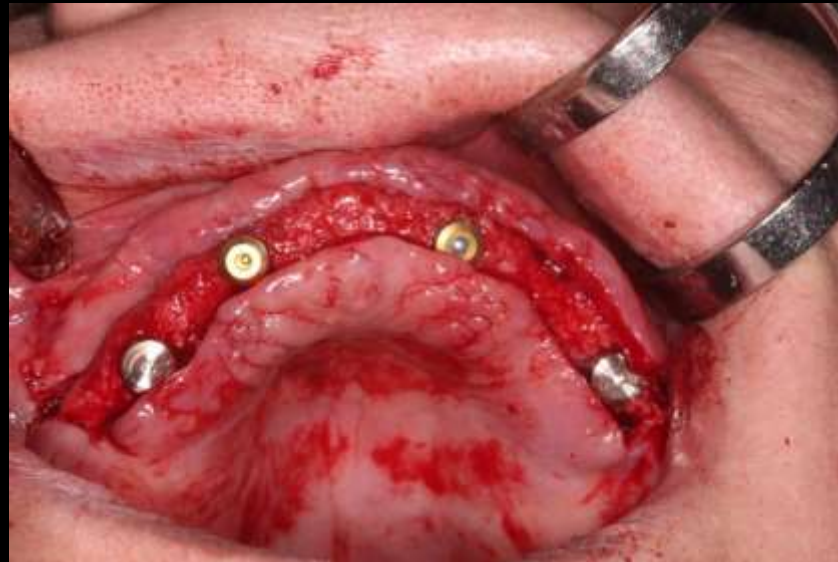


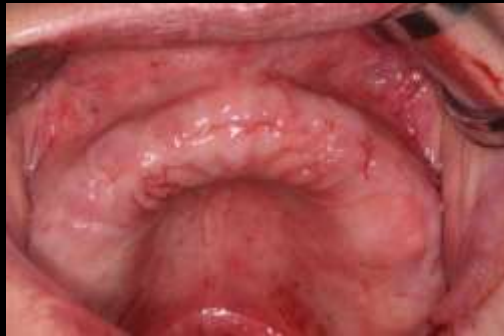A népegészségügyi implantológia tevékenységi területei

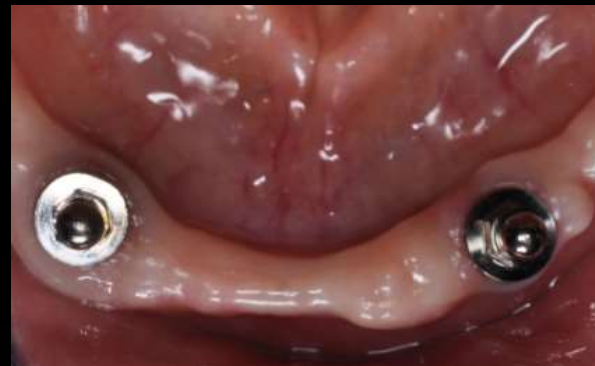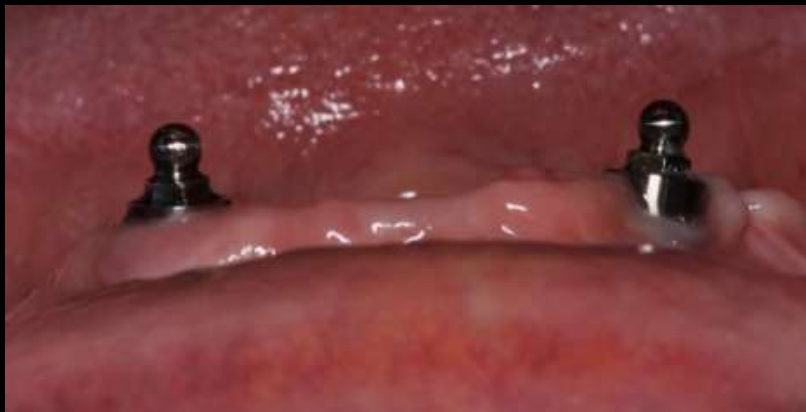A népegészségügyi implantológia elsősorban a teljes foghiányos gerosztomatológiai és a helyreállító protetikai beavatkozást igénylő beteg ellátását tartja feladatának, de ide tartozhat a szülő foghiányok és a sorvégi foghiányok ellátása is.



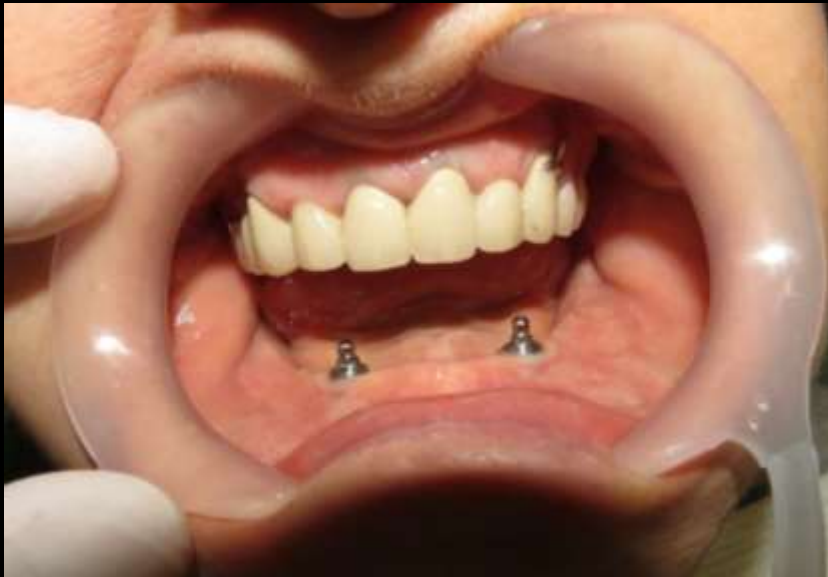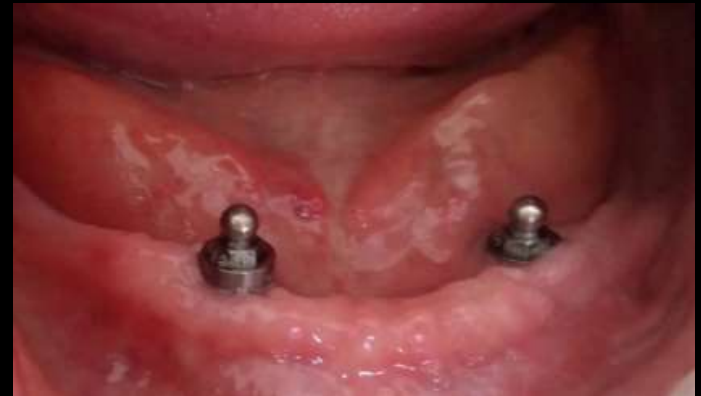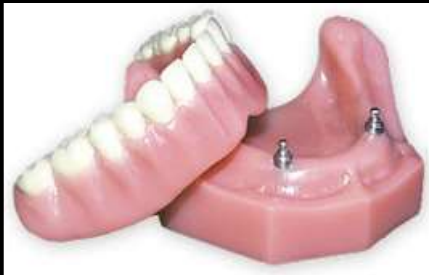A népegészségügyi implantológia tevékenységi területei



Teljes foghiányt pótló implanto- mukózális megtámasztású overdenture



Teljes alsó foghiányt pótló implanto- mukózális megtámasztású overdenture



Az implantációs intézeti díj
40.000.-

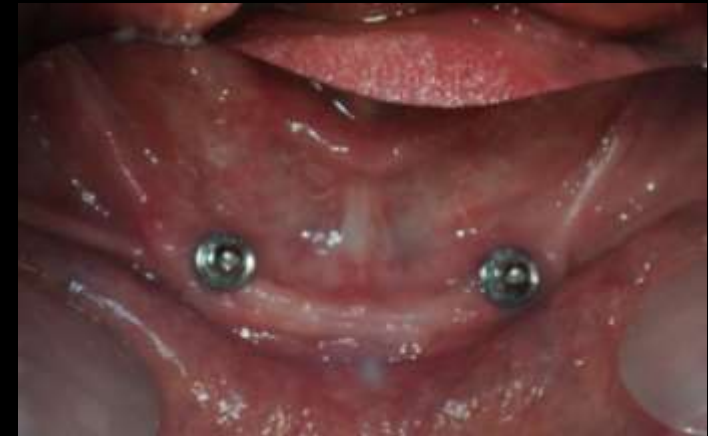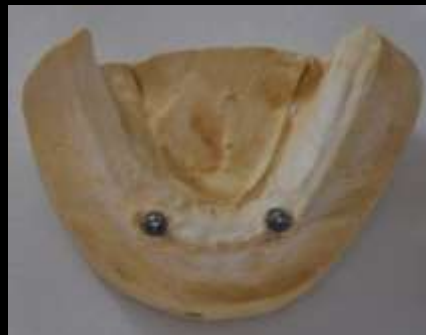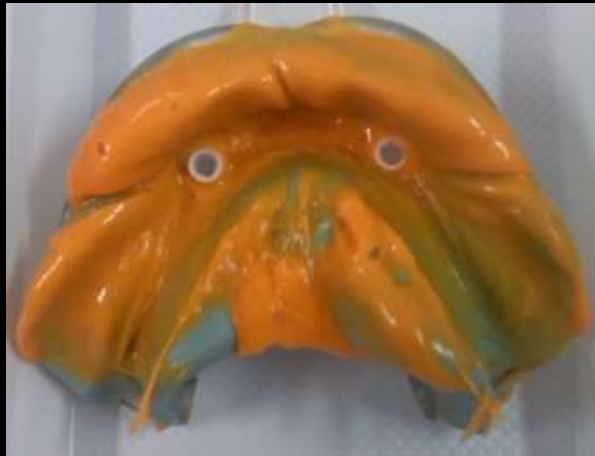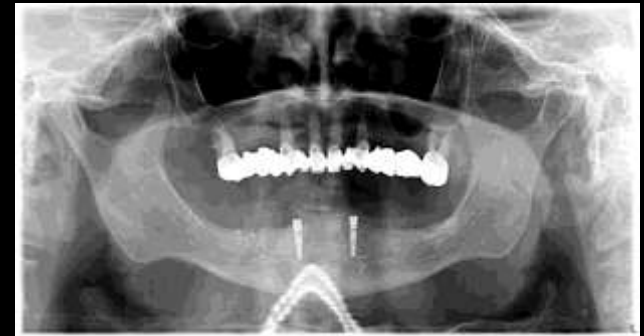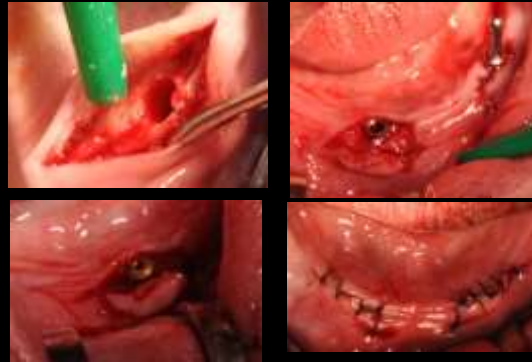
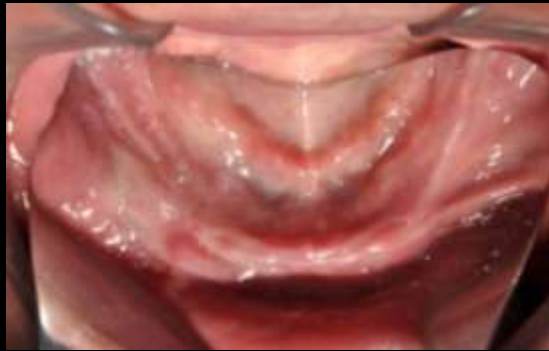helyett 5.000.-

Az alsó fogpótlás 62 éven
felül

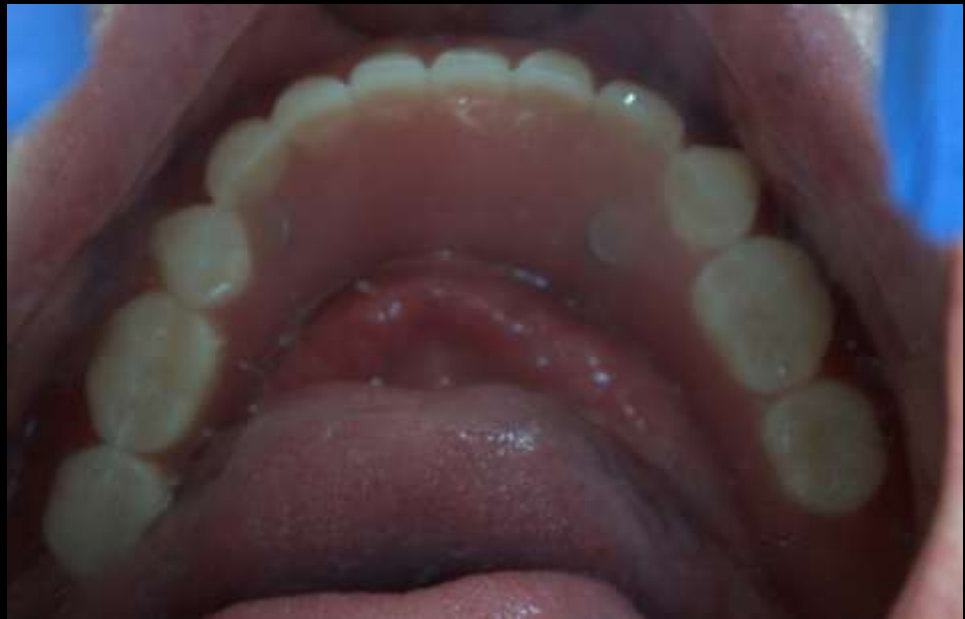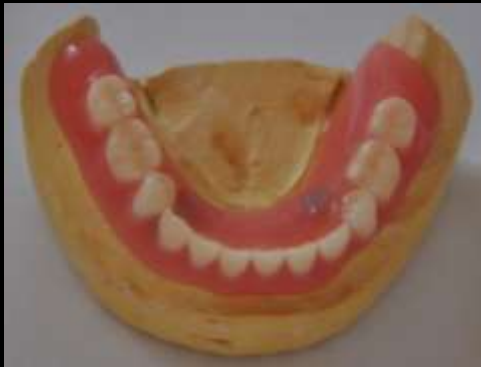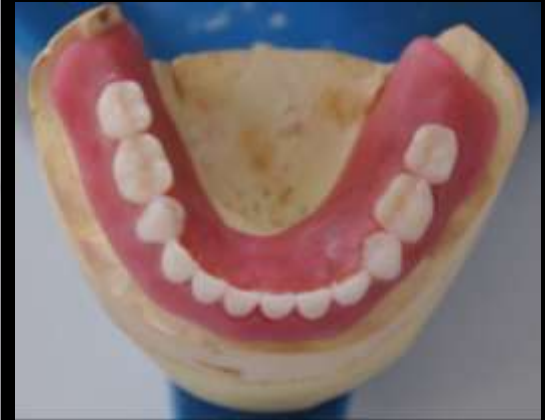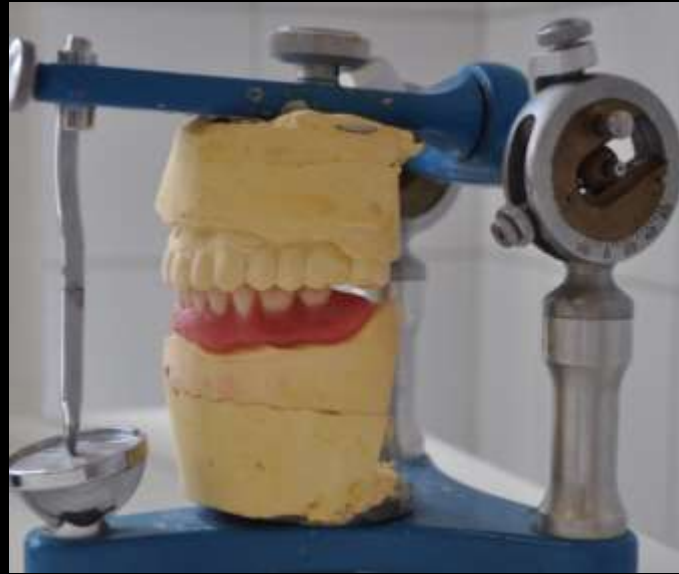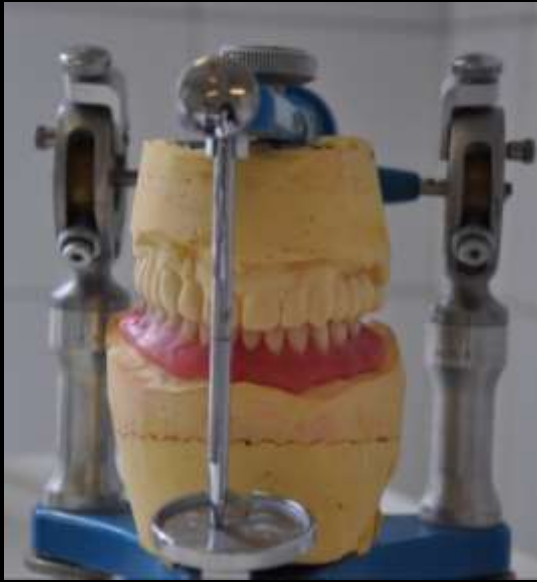133.400.- (TA: 46.200.-)

1.

Teljes foghiányt pótló implanto-mukózális megtámasztású overdenture

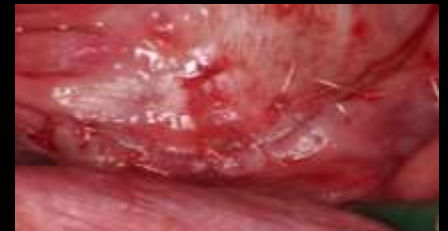
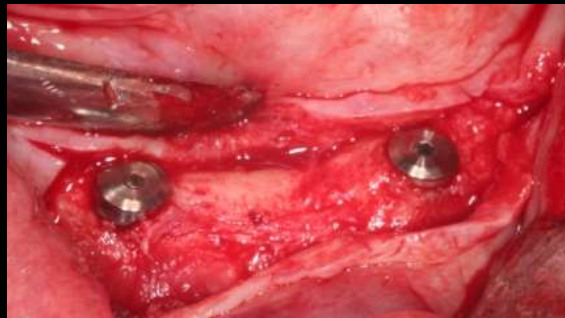
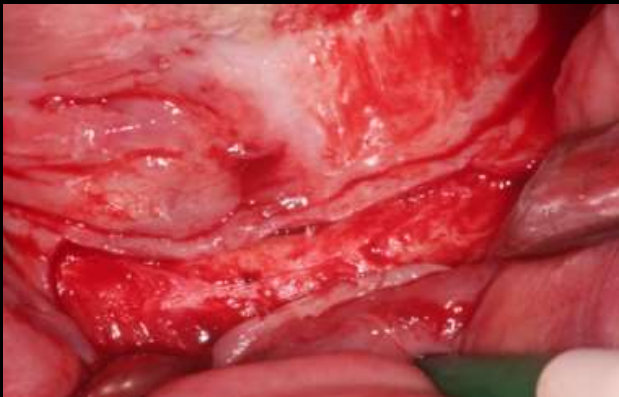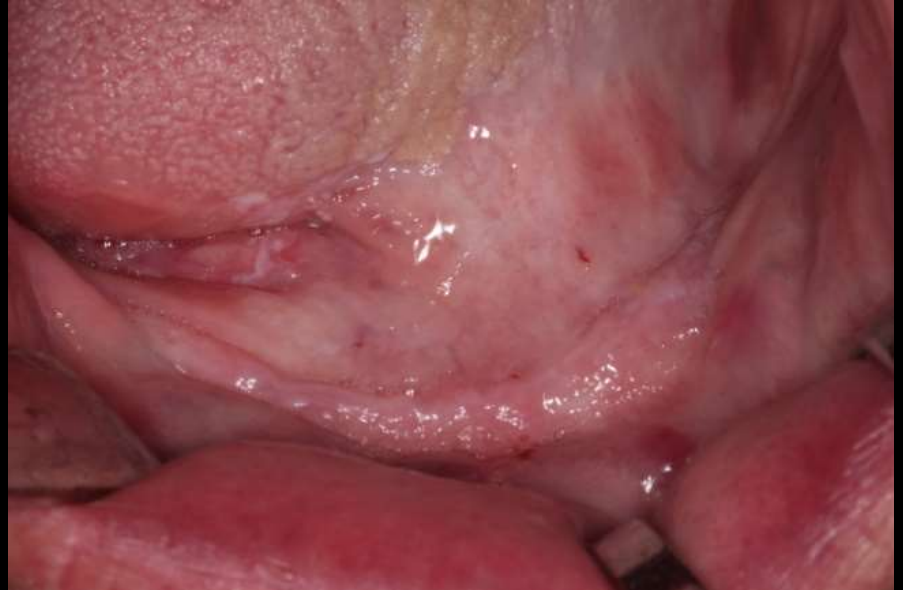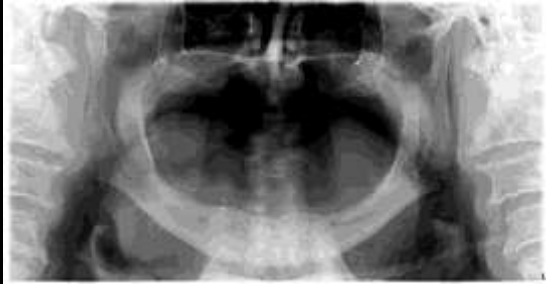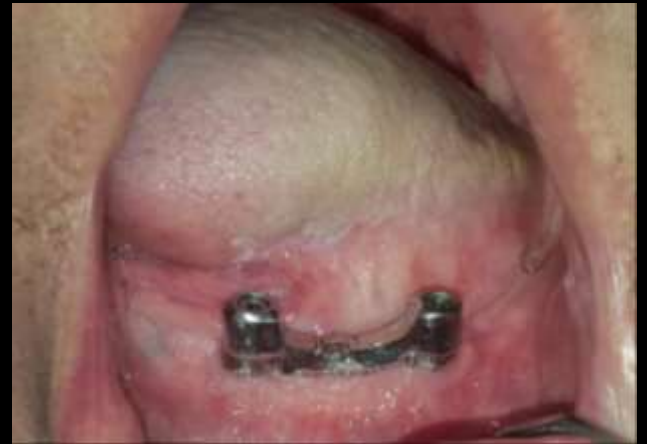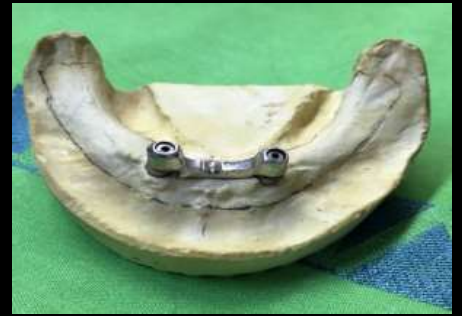3,8 mm átmérő és 13,5 mm hosszúságú root form implantátum kerül a 33 és 43 pozíciókban



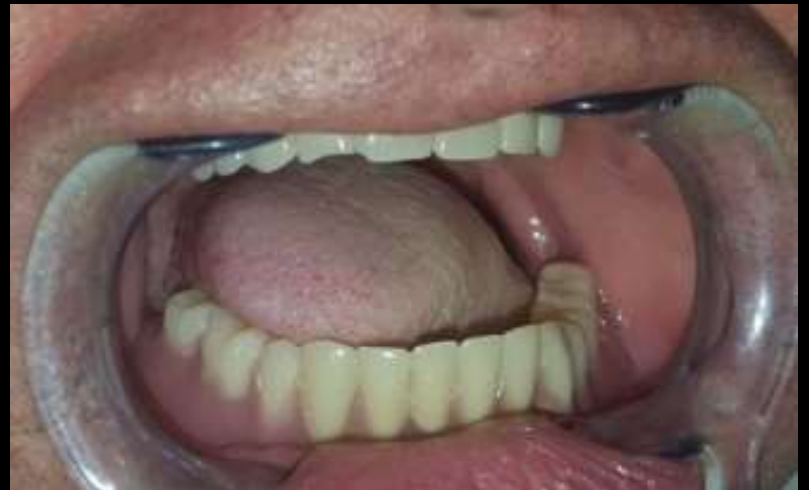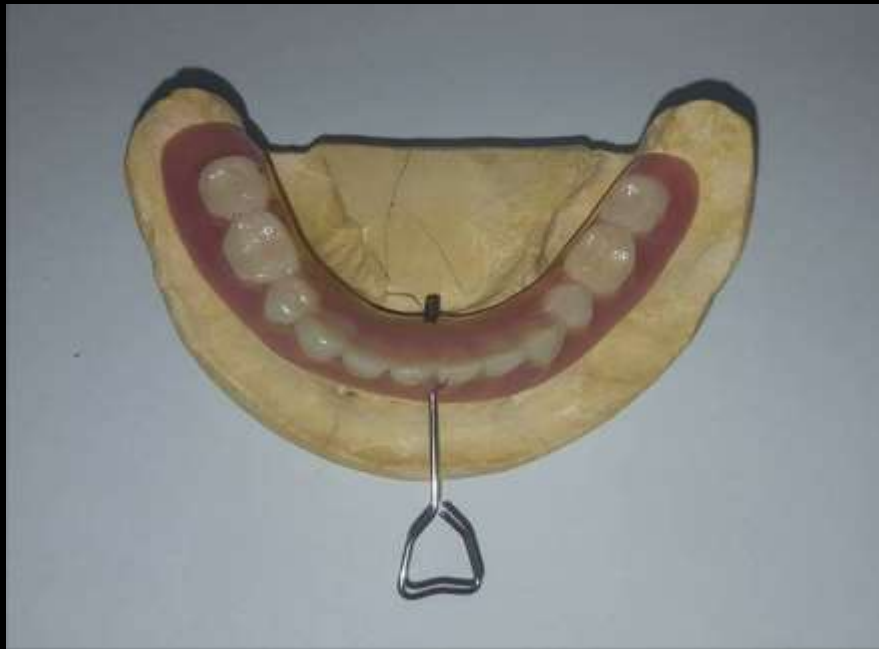||.

Sublingualis carcinomát követő teljes foghiány protetikai megoldása





MK1

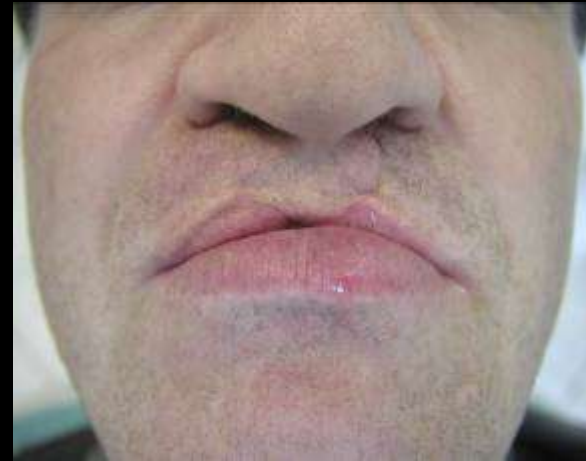

|||.

Hasadékos beteg rehabilitációja

1983 (35 éve)

- 23 éves férfi páciens
- foglalkozása: pék
- általános anamnézisében a fogorvosi kezelését befolyásoló tényezőt nem találtunk
- fogorvosi anamnézis: egyoldali nem teljes, nyitott cheilognatho-palatoschisis többszöri műtét után kialakult állapota
- stomatoonkológiai szűrés
eredménye negatív



1998 (20 éve) (15 éves fogpótlás)

Felső állcsont:

Kombinált fogpótlás

Fix rész:

17, 16, 26, 27: öntött fém borítókoronák
frézelt vállal

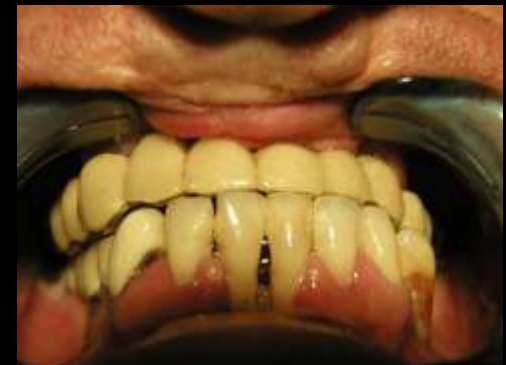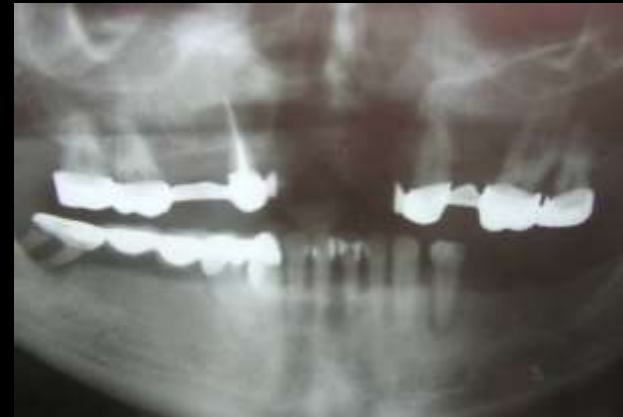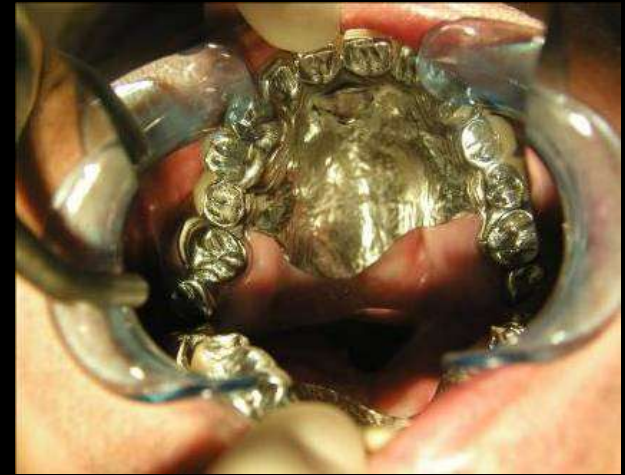13, 24: primer cilindrokónikus teleszkóp sapka

13: csapos műcsont

13-16, 24-26: merevítőrúd

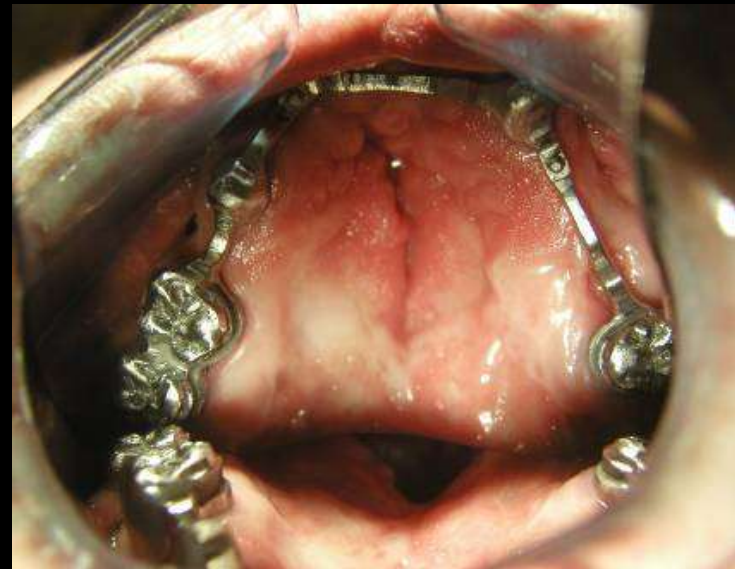
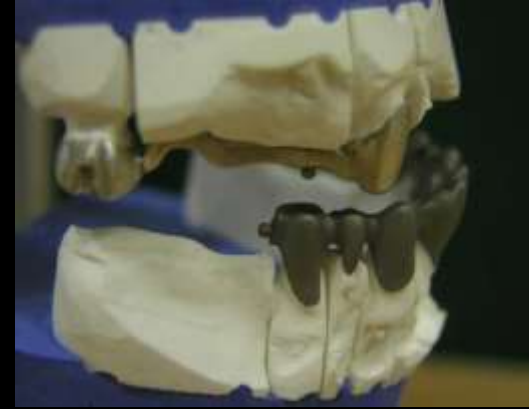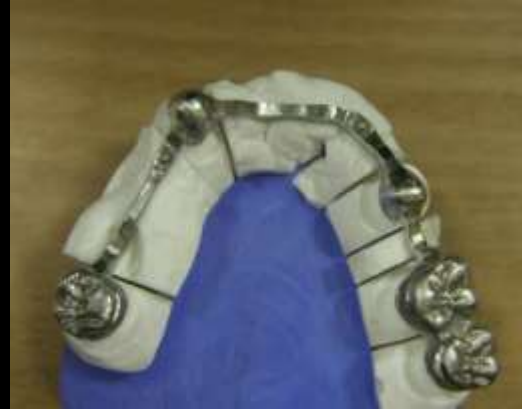16, 26, 27: öntött fém borítókoronák

Kivehető rész: mintára öntött fémlemez 16,
15, 14, 13, 12, 11, 21, 22, 23, 24, 25
fogaknak megfelelően akrilát leplezésű
fém hátlemezű műfogak, merevítő
rudaknak megfelelően Preci-horix
finommechanikai és 17, 26, 27 fogakon
kapocs elhorgonyzással, obturátor
funkcióval



Kezelési terv 1998 (19 éve)

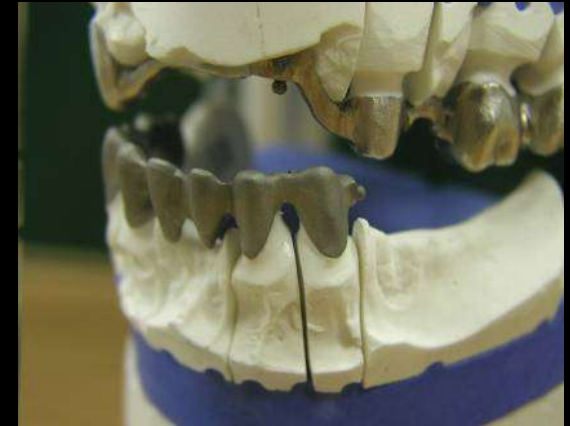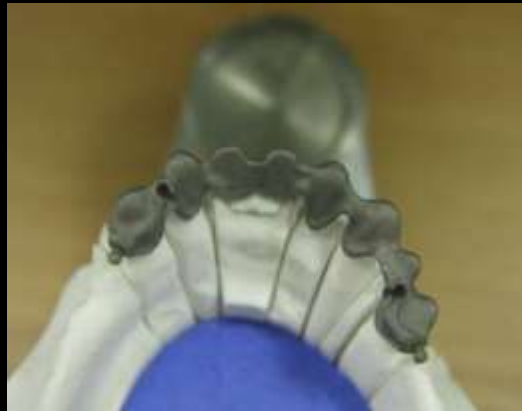- Fix rész: 5 tagú fém sín; fém horgonykoronák: 17, 16, 27, sapkák: 14, 23 fogakon merevítő rúddal összekötve, frézelt vállal a fém horgonykoronákon és 2 db Vario-kugel finommechanikai elhorgonyyzással a merevítő rúdon (ferde vállas szubgingívális előkészítés)
- Kivehető rész: 9 fogas mintára öntött fémlemez precíziós és öntött kapocs elhorgonyyzással valamint obturátor funkcióval, a műfogaknál fém hátlemezzel



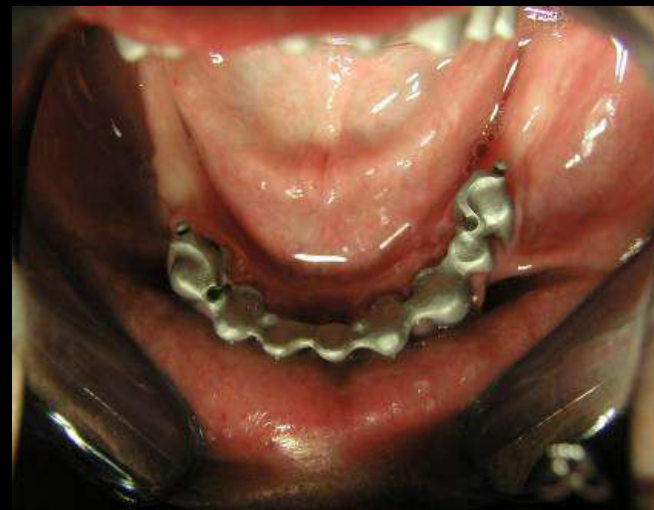Kezelési terv

1998

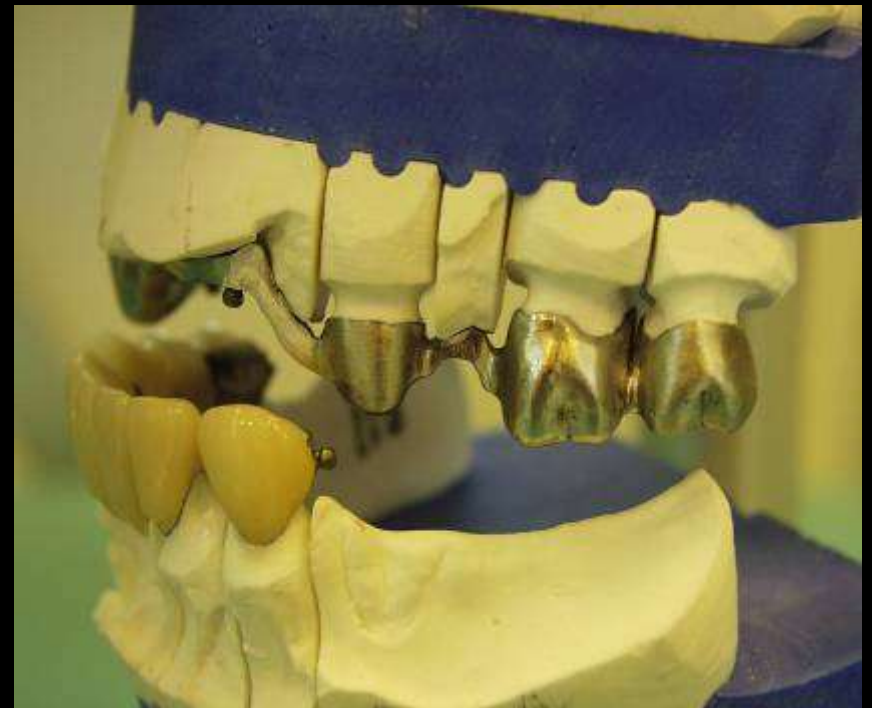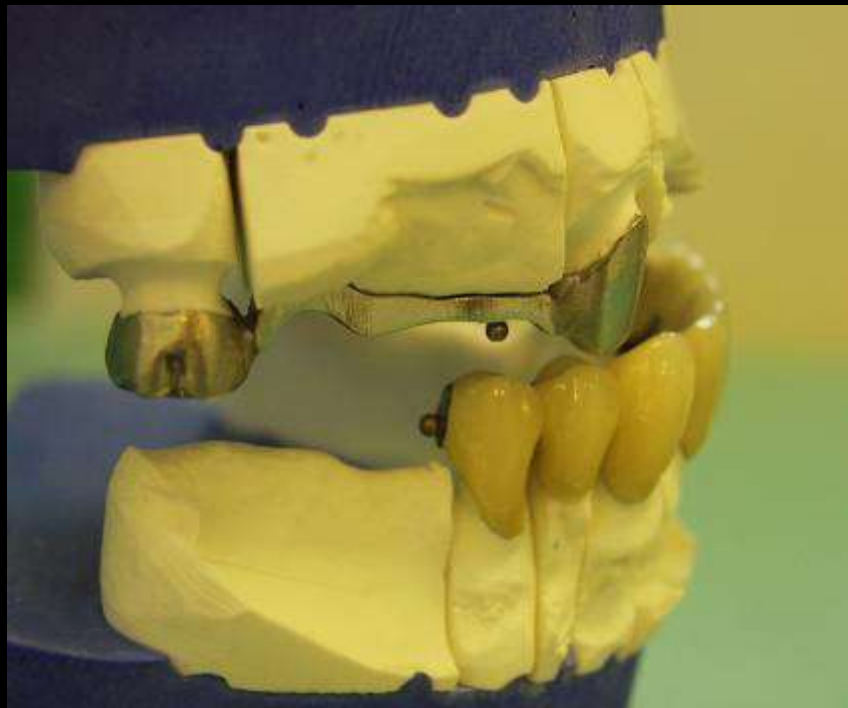
- Fix rész: 8 tagú fémkerámiai híd; horgonykoronák: 33, 32, 42, 43, 45 hézagfogak: 31, 41, 44 frézelt vállal és interlockkal Vario-kugel finommechanikai elhorgonyzással (ferde vállas szubgingívális előkészítés)



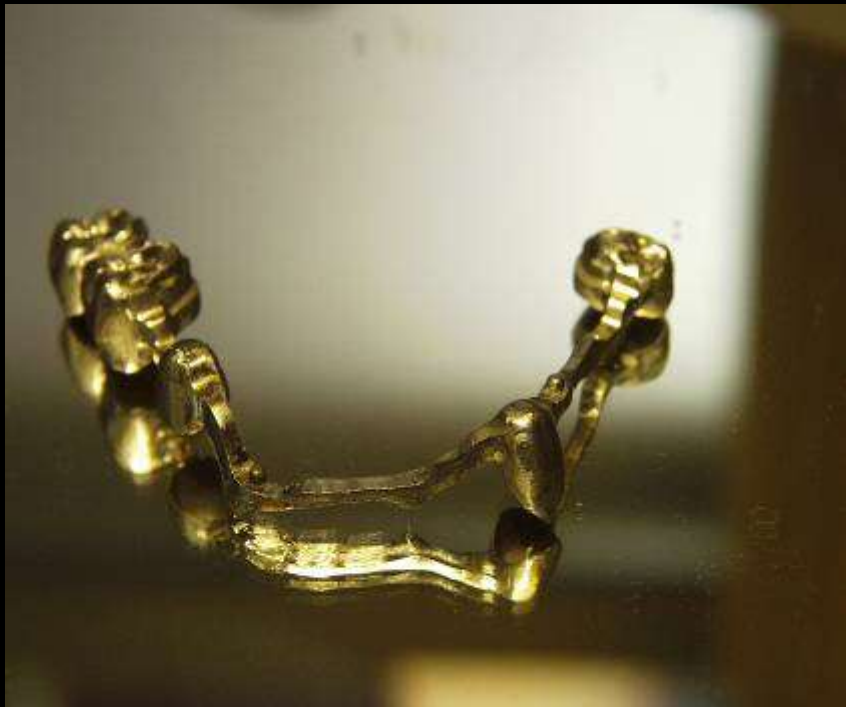- Kivehető rész: 6 fogas mintára öntött féMLEMEZ finommechanikai elhorgonyzással és támasz karokkal



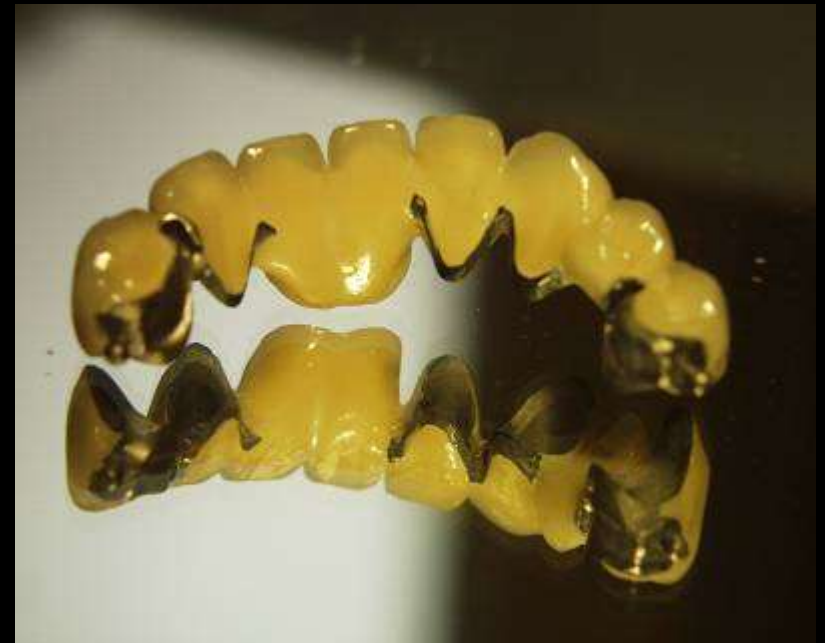Elkészült fix részek a mintán



Elkészült fix részek

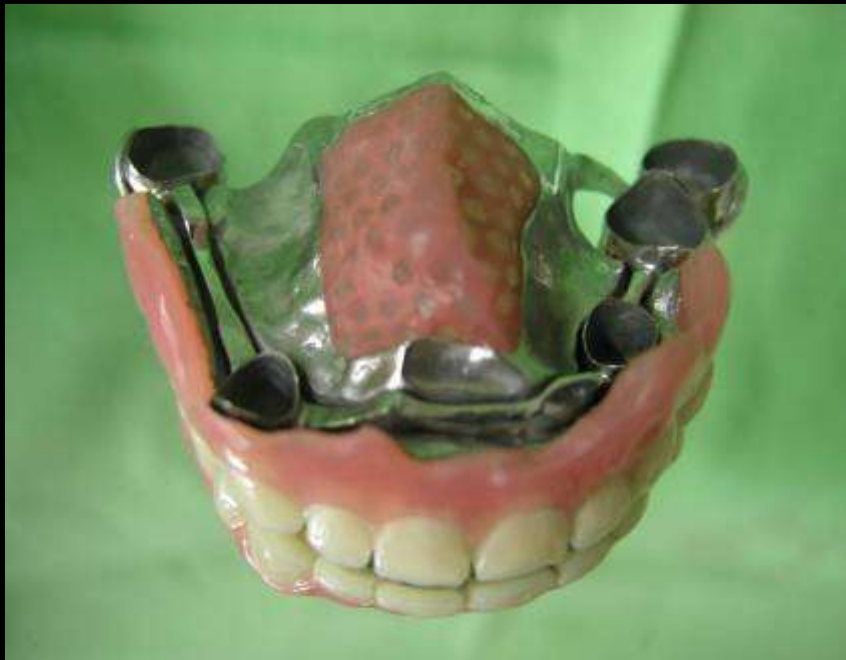
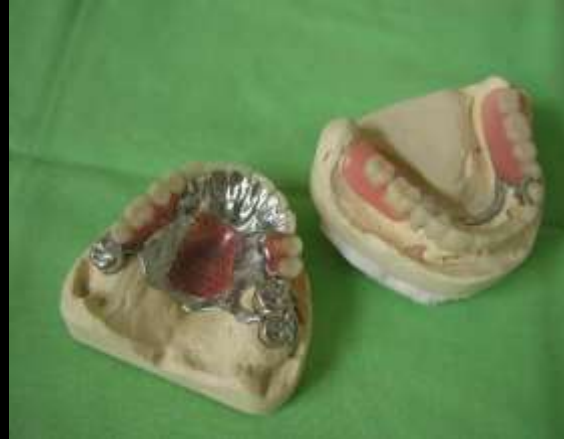
A felső sín

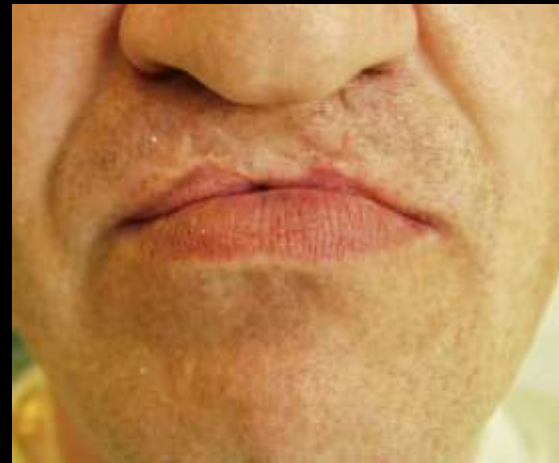
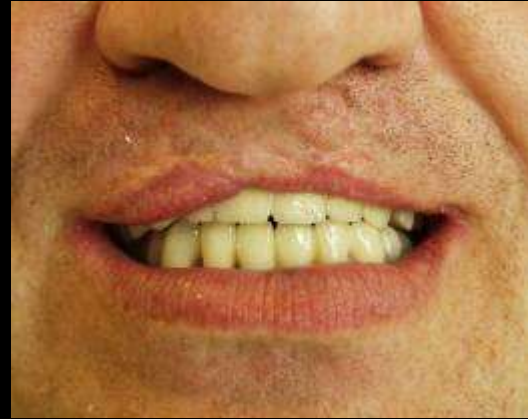
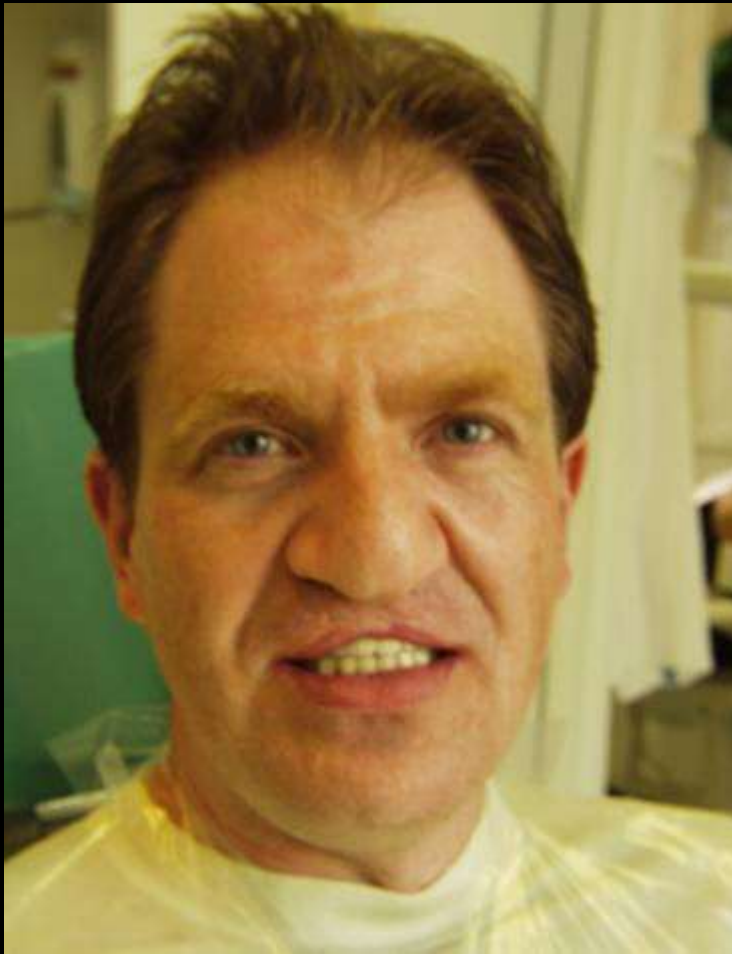Az alsó híd

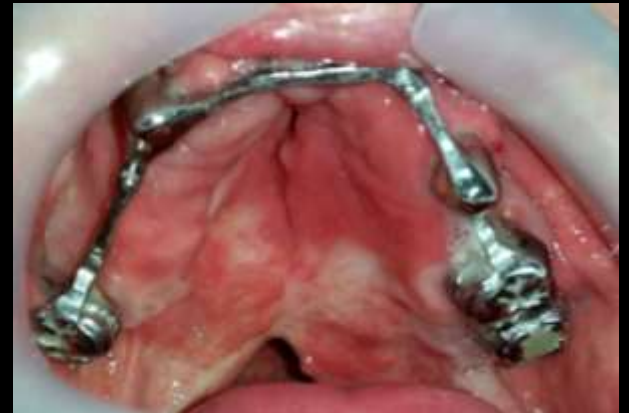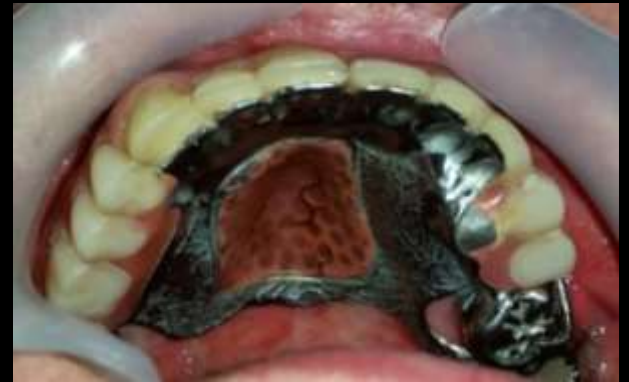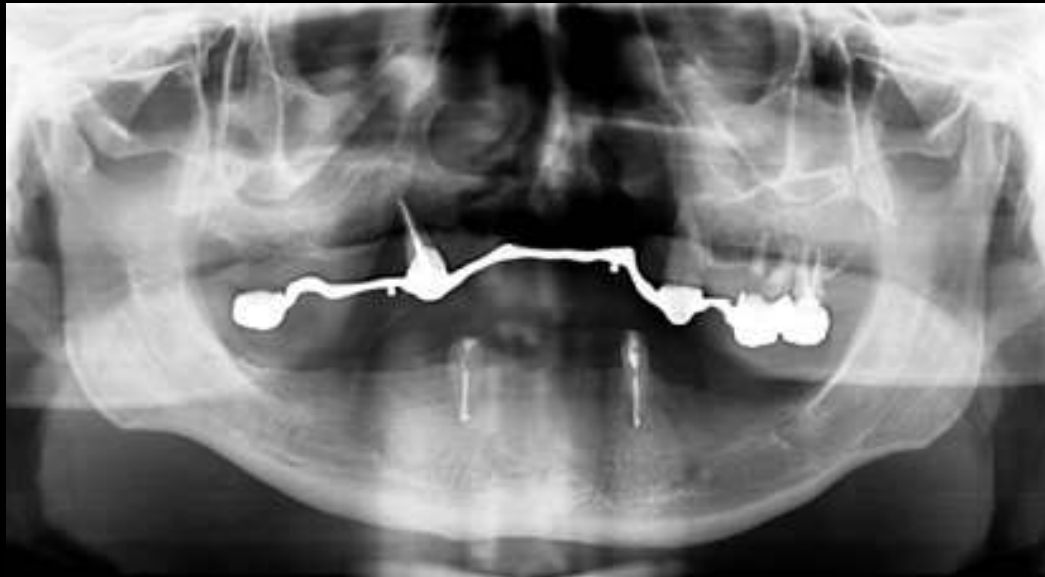Az elkészült fogpótlások



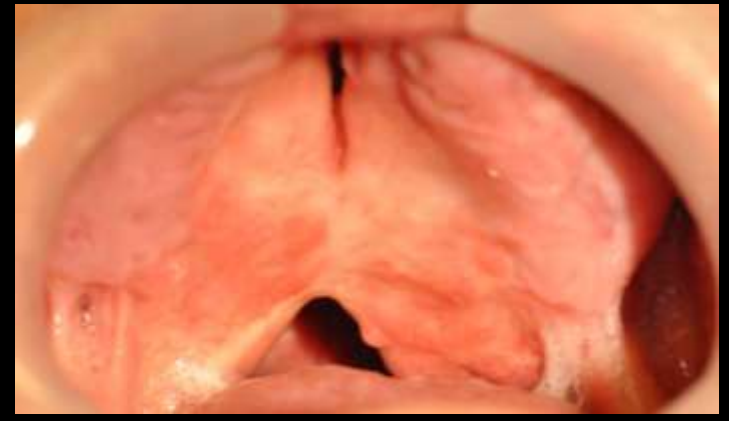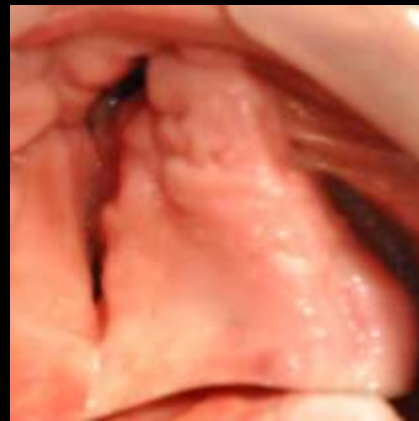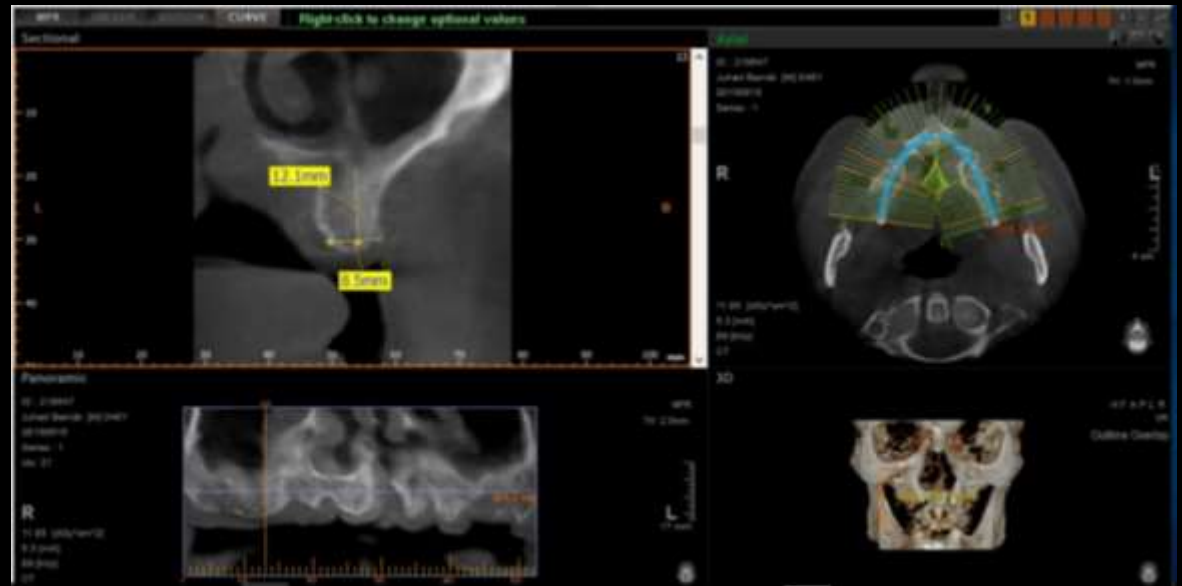
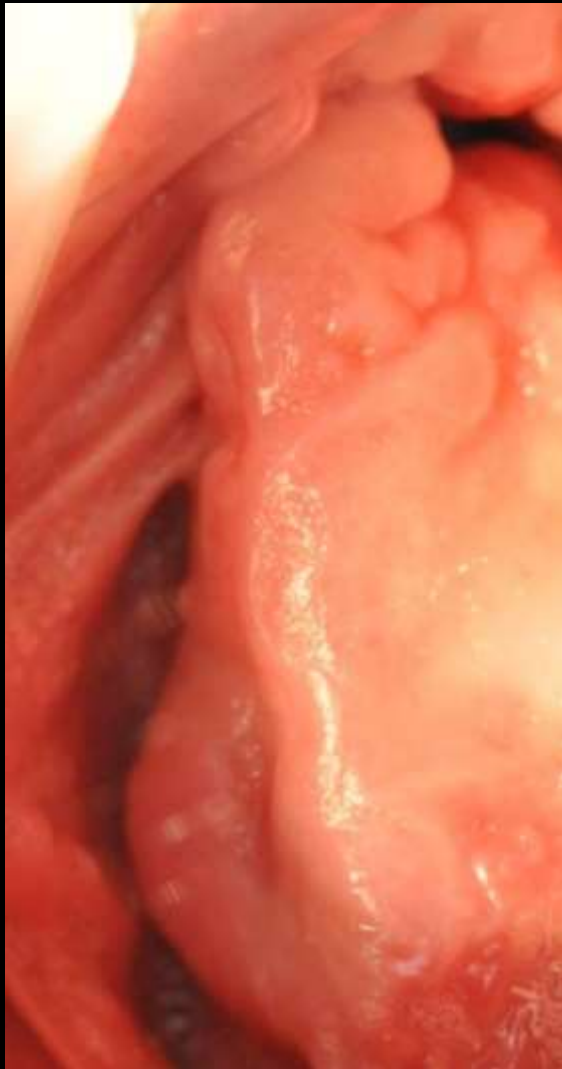Az elkészült fogpótlások szájban 1998 (20 évvel ezelőtt)

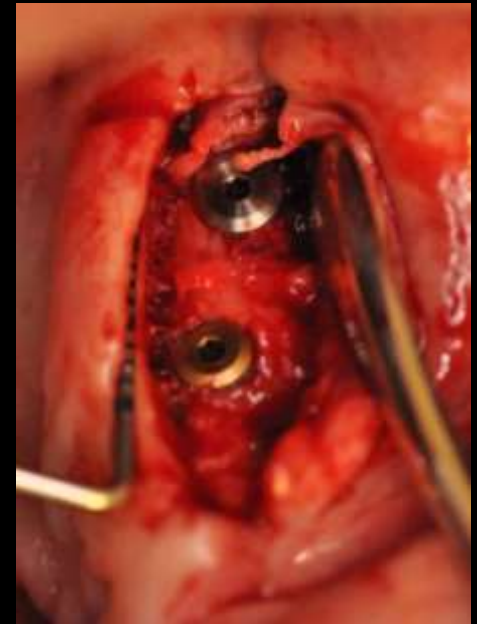
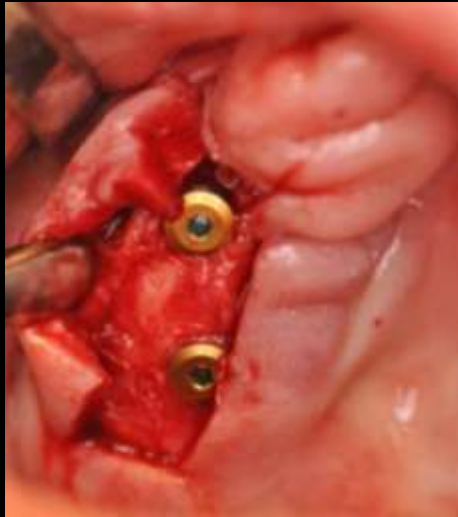

2016 (18 éves fogpótlás)

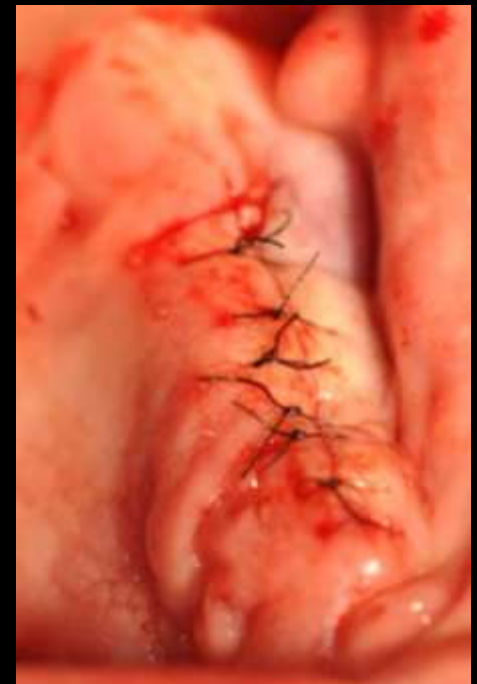
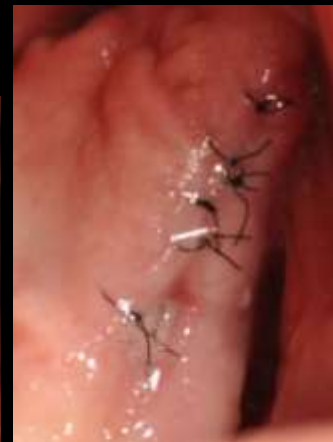
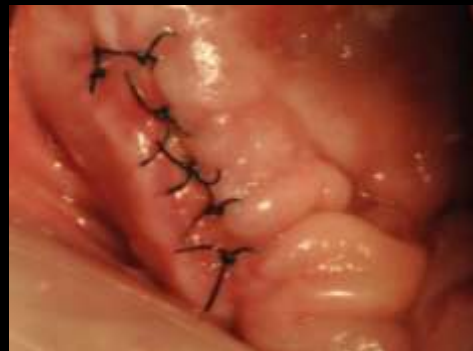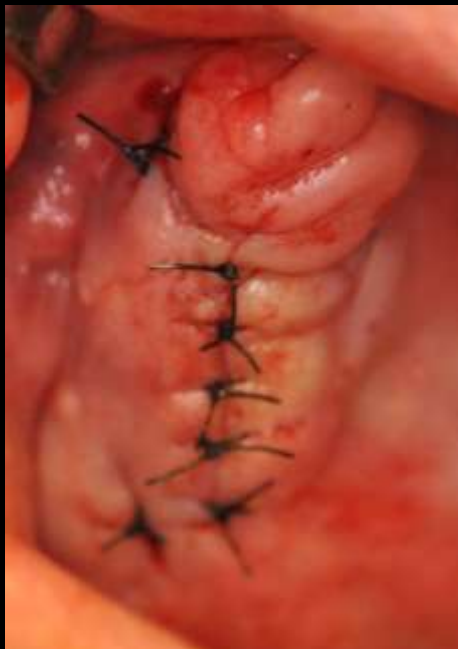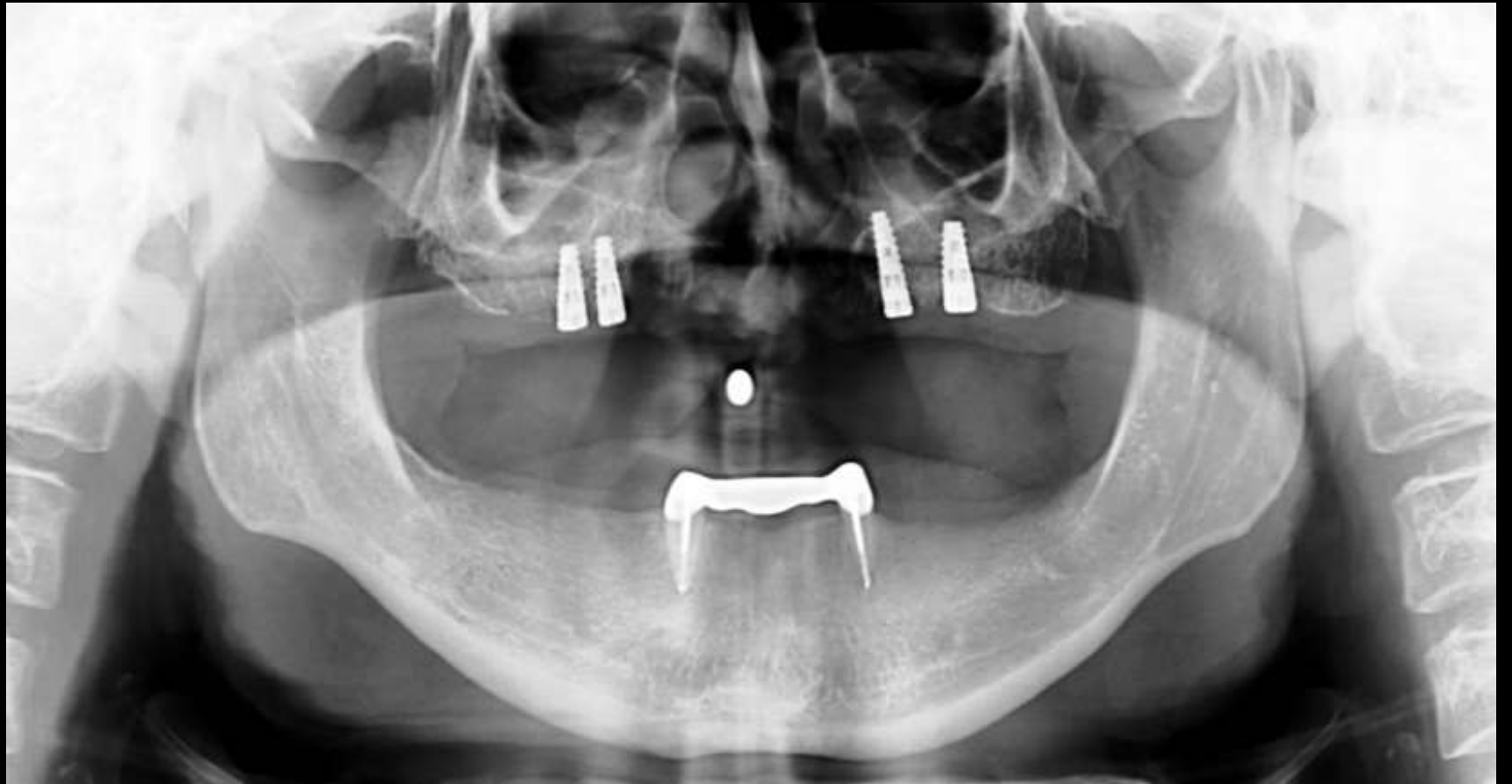
Teljes felső foghiány pótlása implantációs protetikai ellátással hasadékos beteg esetén

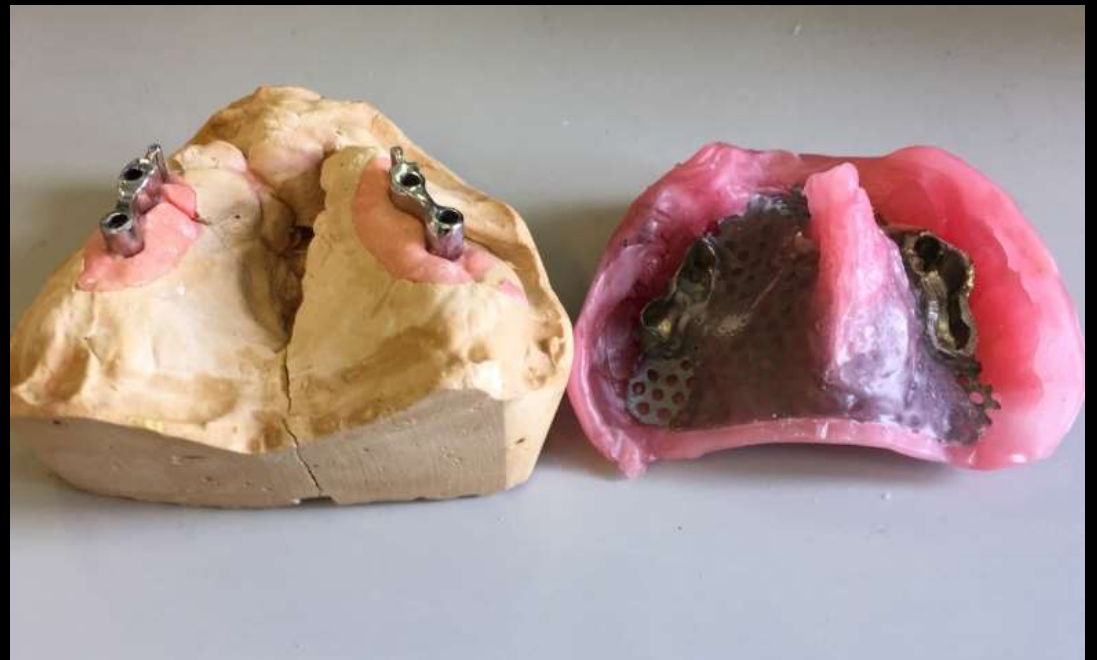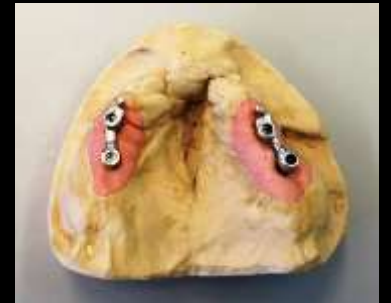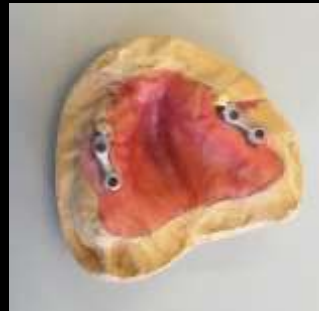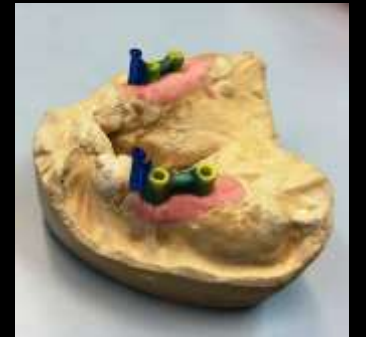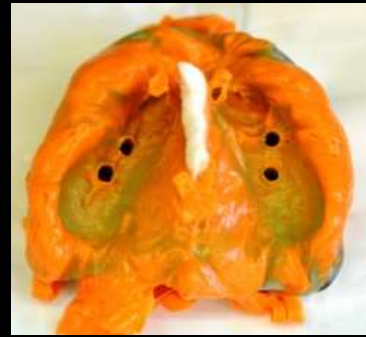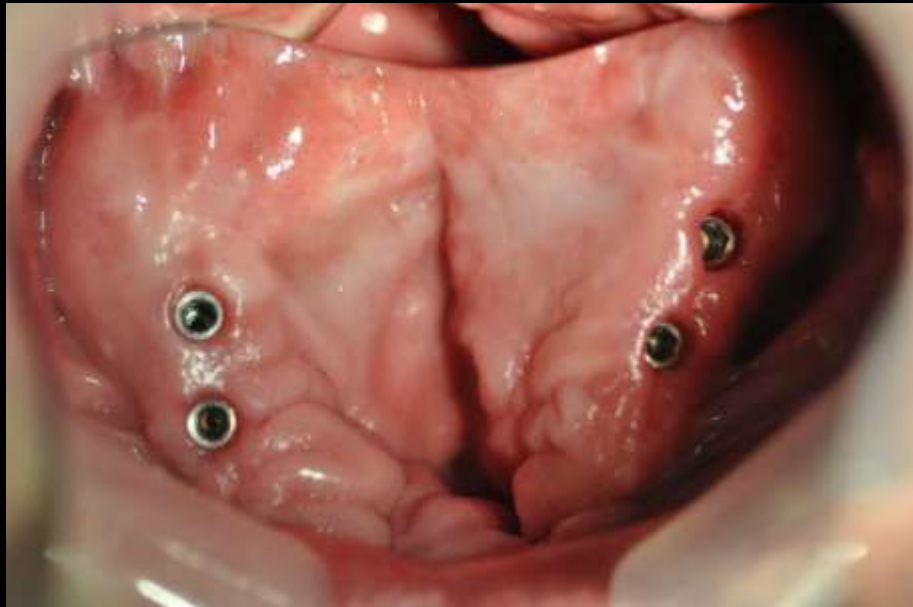


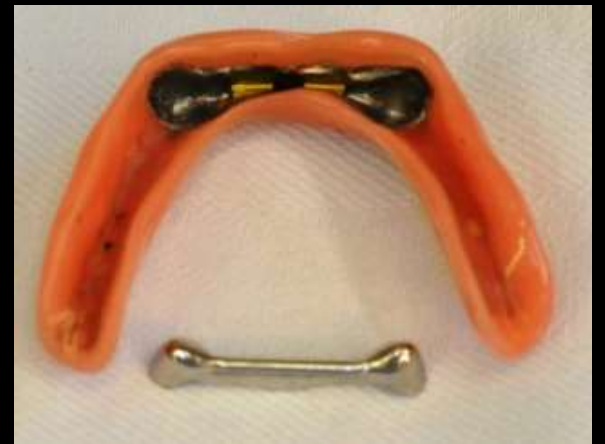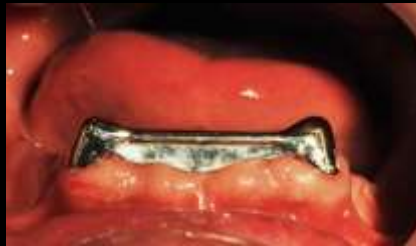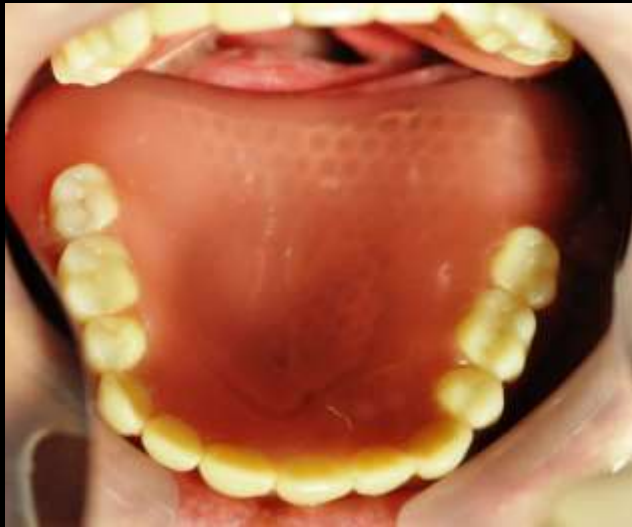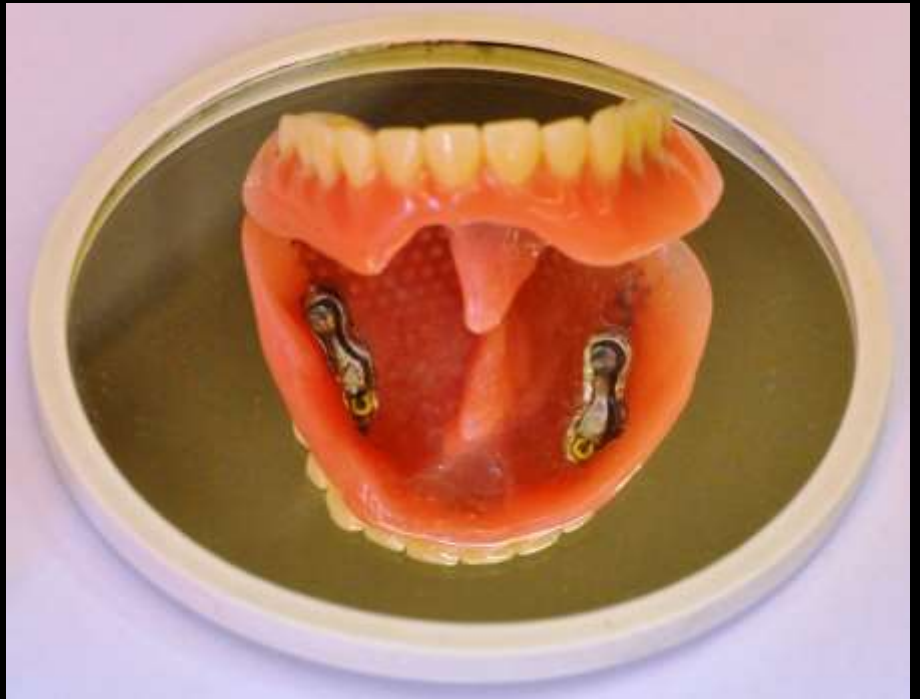


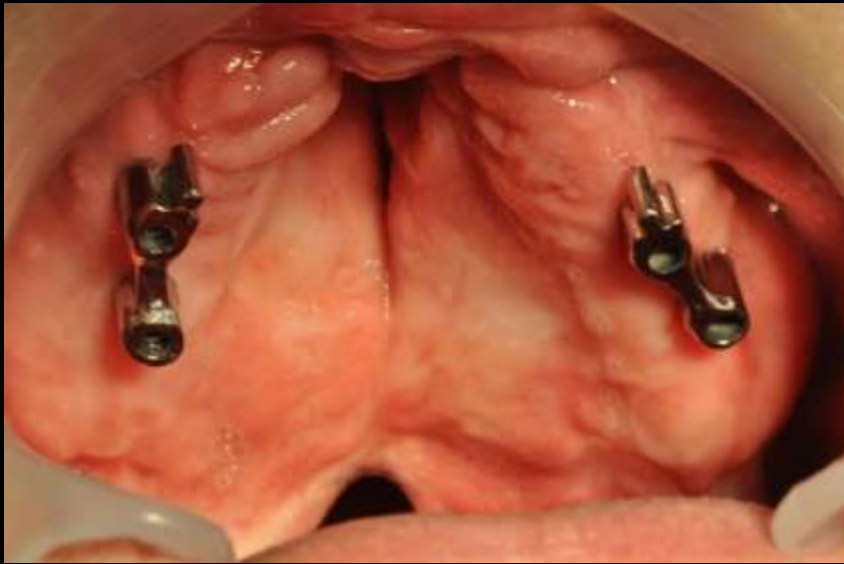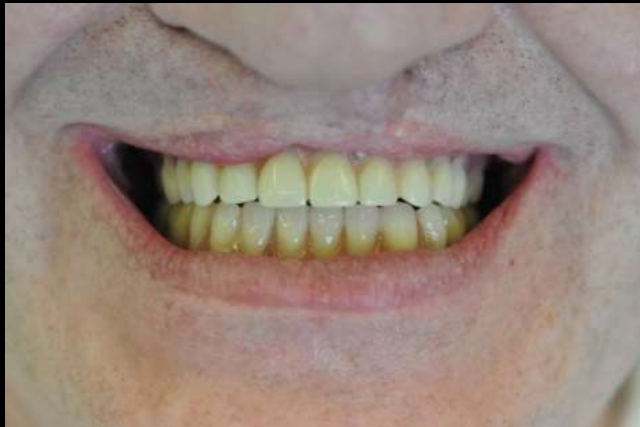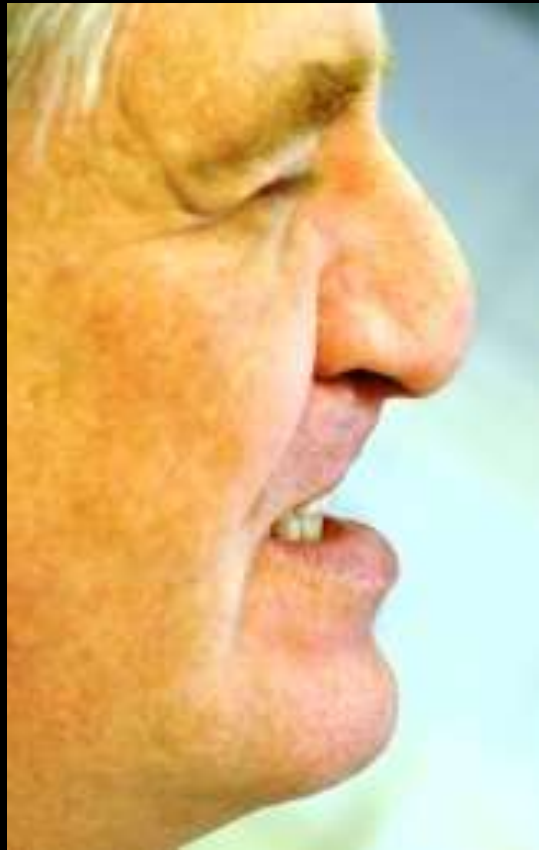- 16: 3,8 ϕ x 9,5mm denti rootform
- 14: 3,8 ϕ x 9,5mm denti rootform
- 24: 3,8 ϕ x 9,5mm denti rootform
- 26: 4,3 ϕ x 9,5mm denti rootform





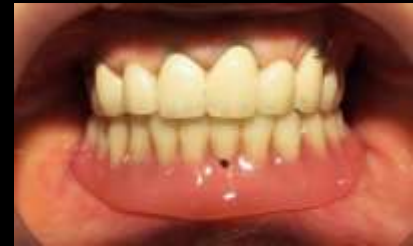
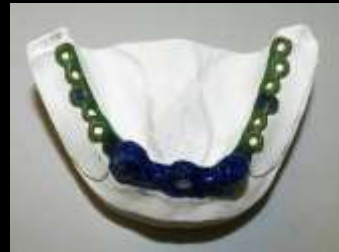
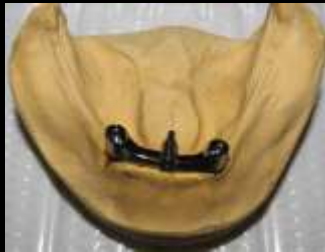
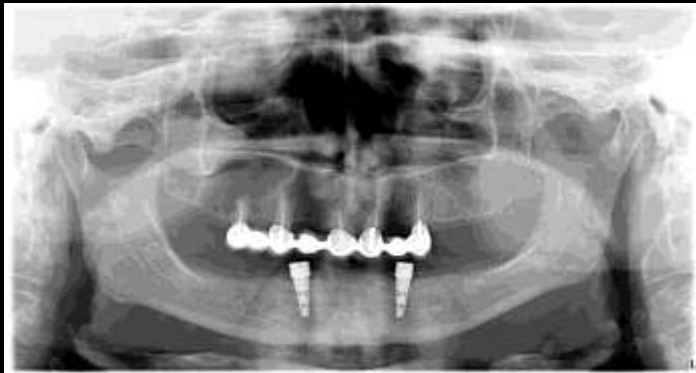


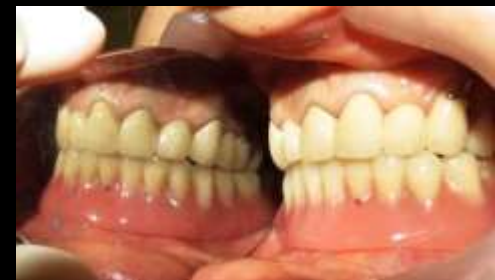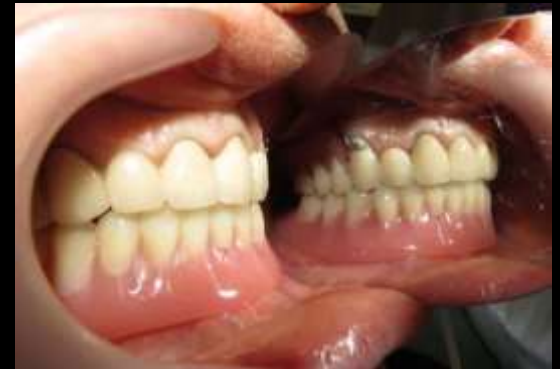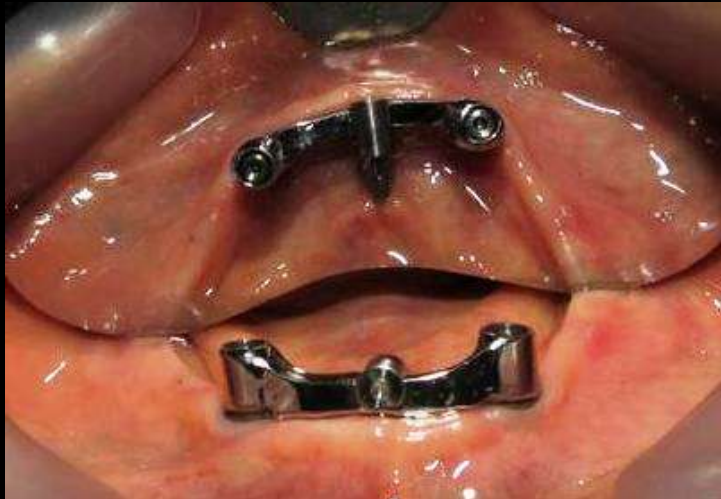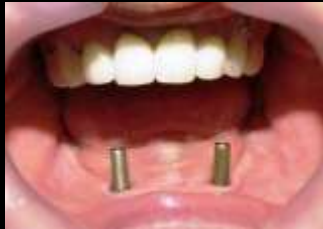IV.

Teljes alsó foghoány megoldása reteszkapoccsal elhorgonyyzott muco-implantálishan megtámasztott overdenturével

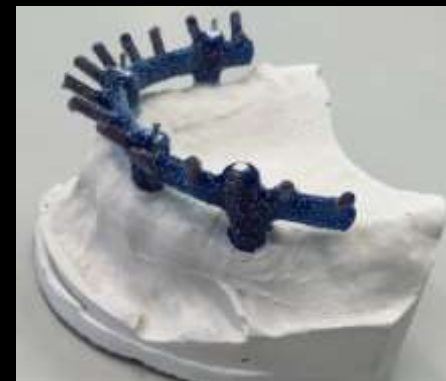
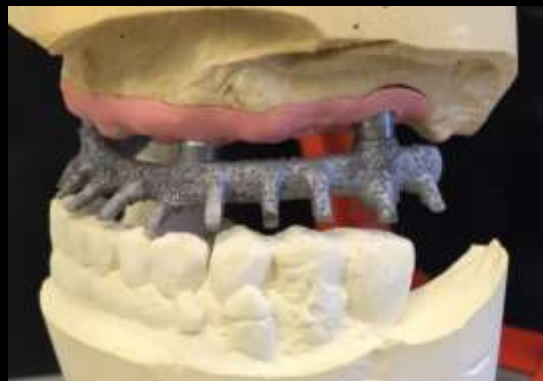
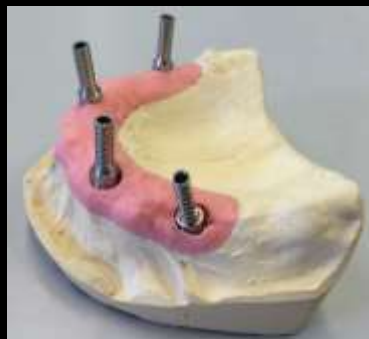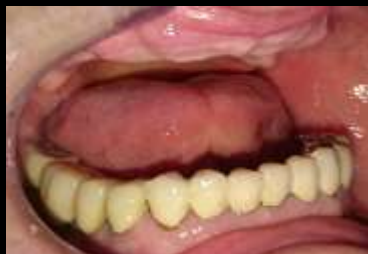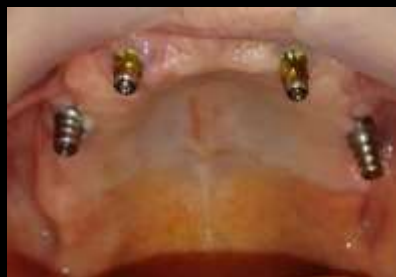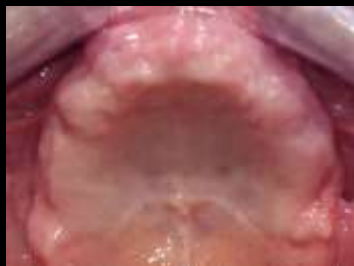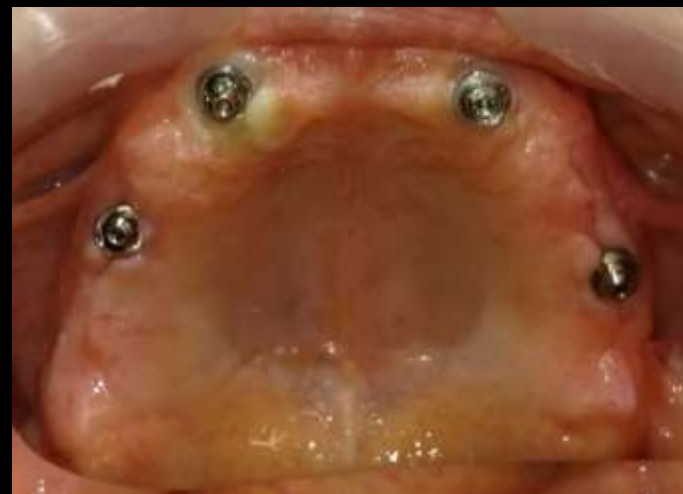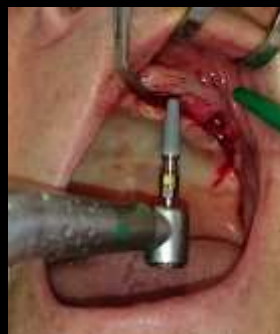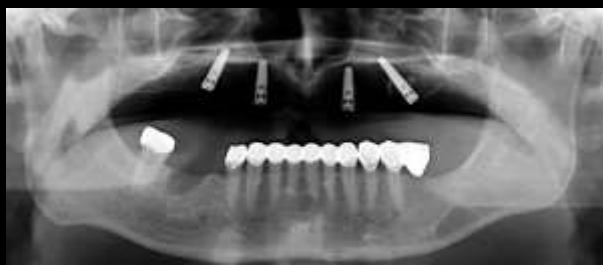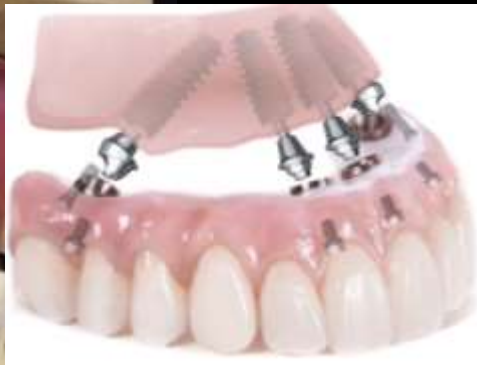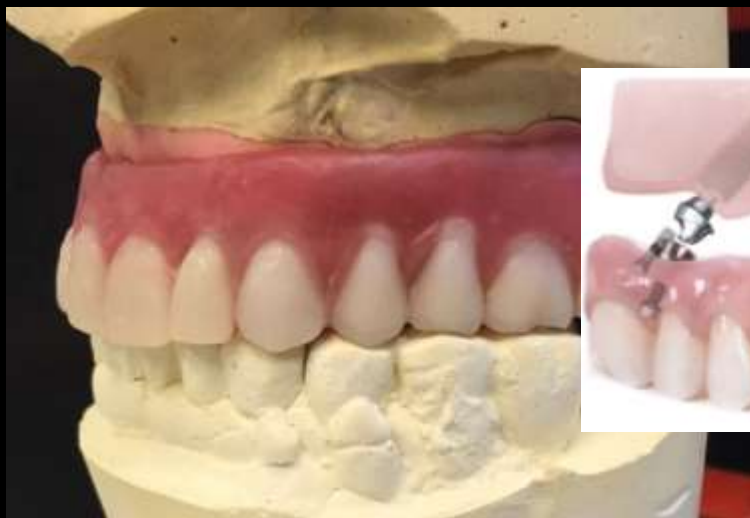MK1



V.

Felső teljes foghiány ellátása all on four megoldással





4 db Nobel Replace CC PMC implantátum

12, 15, 22, 25 fogak helyére

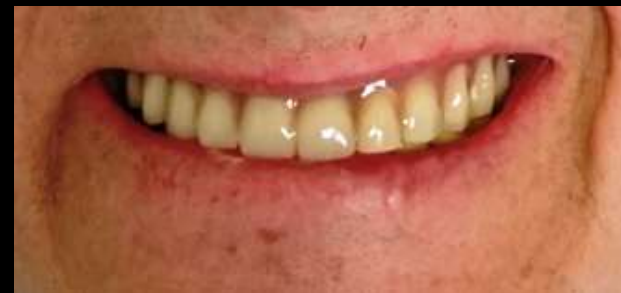Az implantátumok mérete:

12: 4,3x13

15: 4,3x13

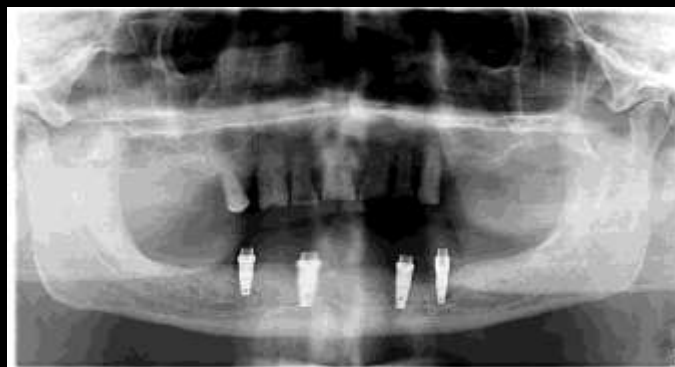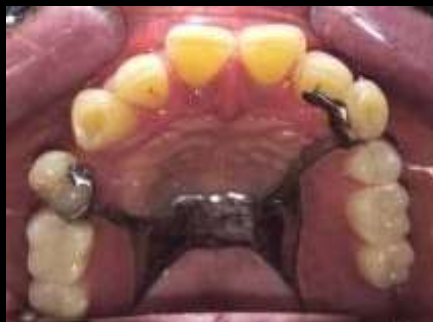22: 4,3x13

25: 4,3x16

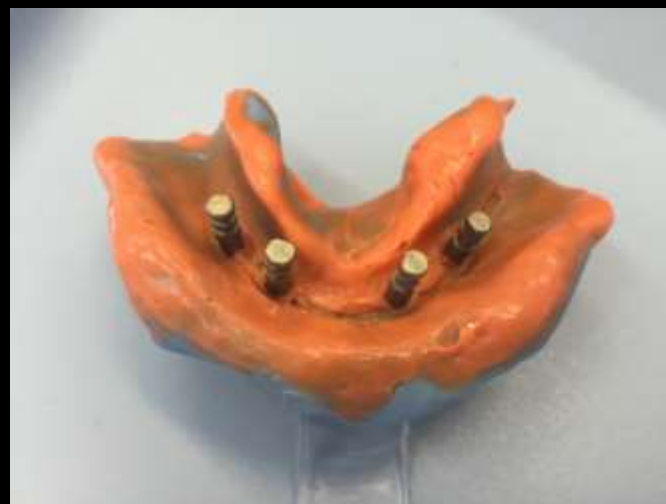
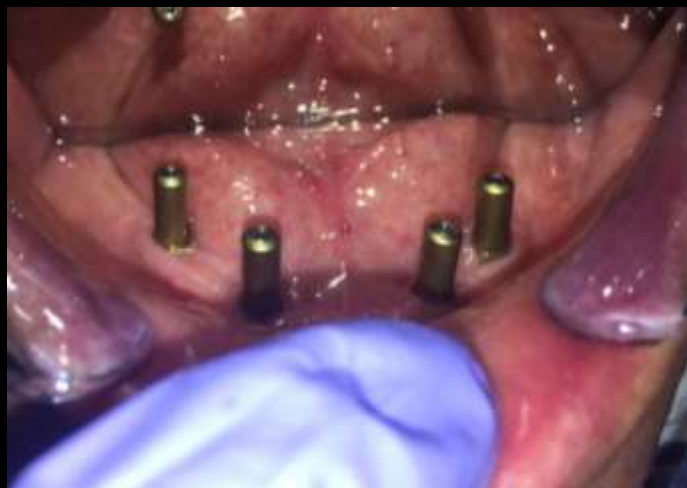
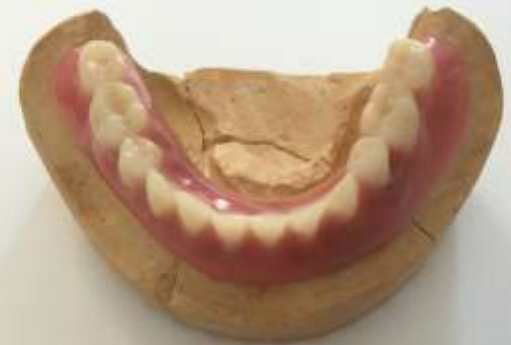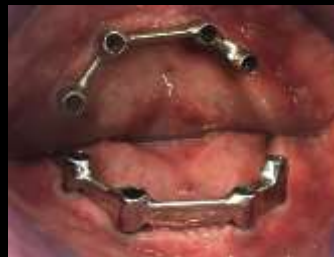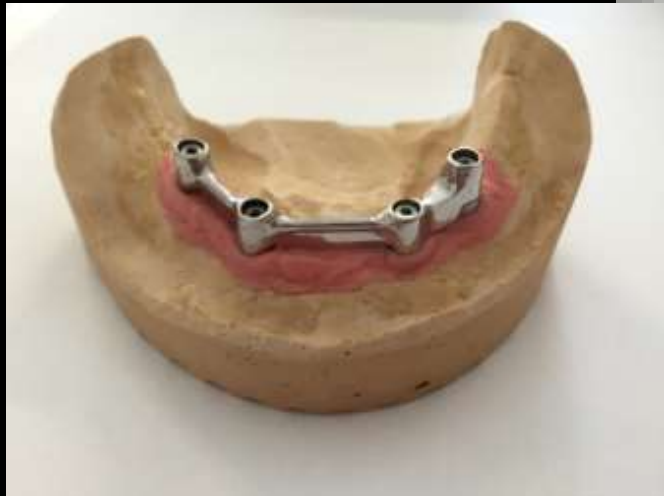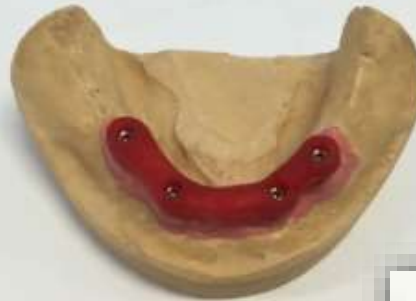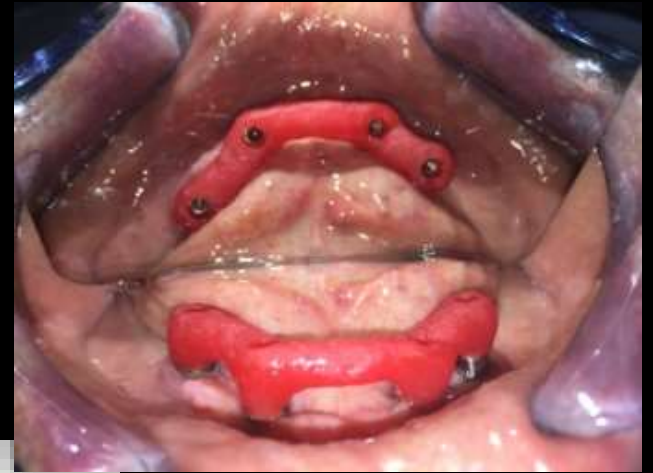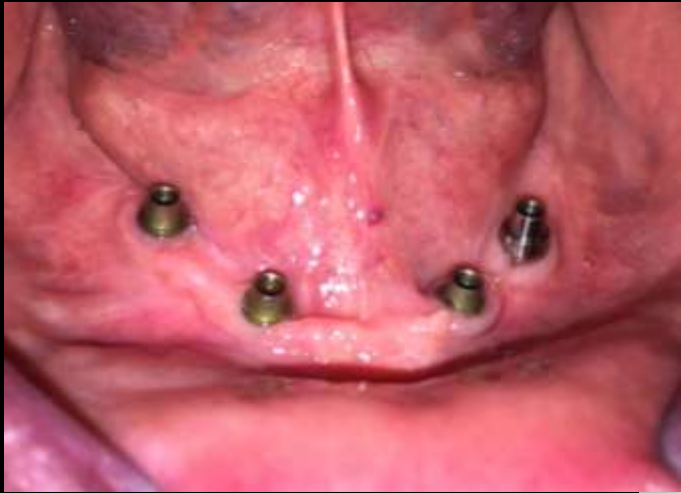VI.

Teljes alsó foghiány ellátása négy implantációt felhasználó implanto-mucosalis megtámasztású overdenture segítségével

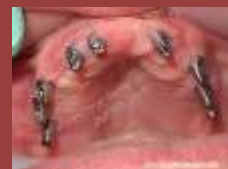

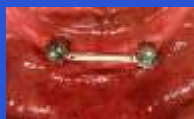45, 43, 33, 35 fogak helyén 3,8 mm x 11,5 mm Denti implantátumok

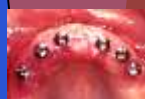



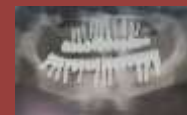Community implant dentistry – Implant dentistry



Community dentistry



Implant dentistry



A népegészségügyi fogászat a fogászat azon részével foglalkozik, mely a társadalom széles rétegét érinti. Legfontosabb tevékenységi területei a prevenció, a fogszuvasodás és annak következményes megbetegedései, az odontogén gyulladások, a gerosztomatológia stb. A foghiányok és azok következményei jelentősen befolyásolják az élet minőségét, ezért az implantológia és az implantológiai protetika alkalmazása része a népegészségügyi fogászatnak.

Editors: D. Wismeijer, S. Chen, D. Buser



Volume 9

Implant Therapy
in the Geriatric Patient

Authors:
F. Müller
S. Barter

ENGLISH | Deutsch | Français | Italiano | Español | Português | Türkçe | Pycckî | 日本語 | 中文

