



Semmelweis Egyetem Fogorvostudományi Kar Fogászati és Szájsebészeti Oktató Intézet

igazgató: Dr. Kivovics Péter c. egyetemi tanár

<http://semmelweis-egyetem.hu/fszoi/>

<https://www.facebook.com/fszoi>



Bölcsességfog sebészi eltávolítása

DR. RÉPÁSI MÁRK

REZIDENS

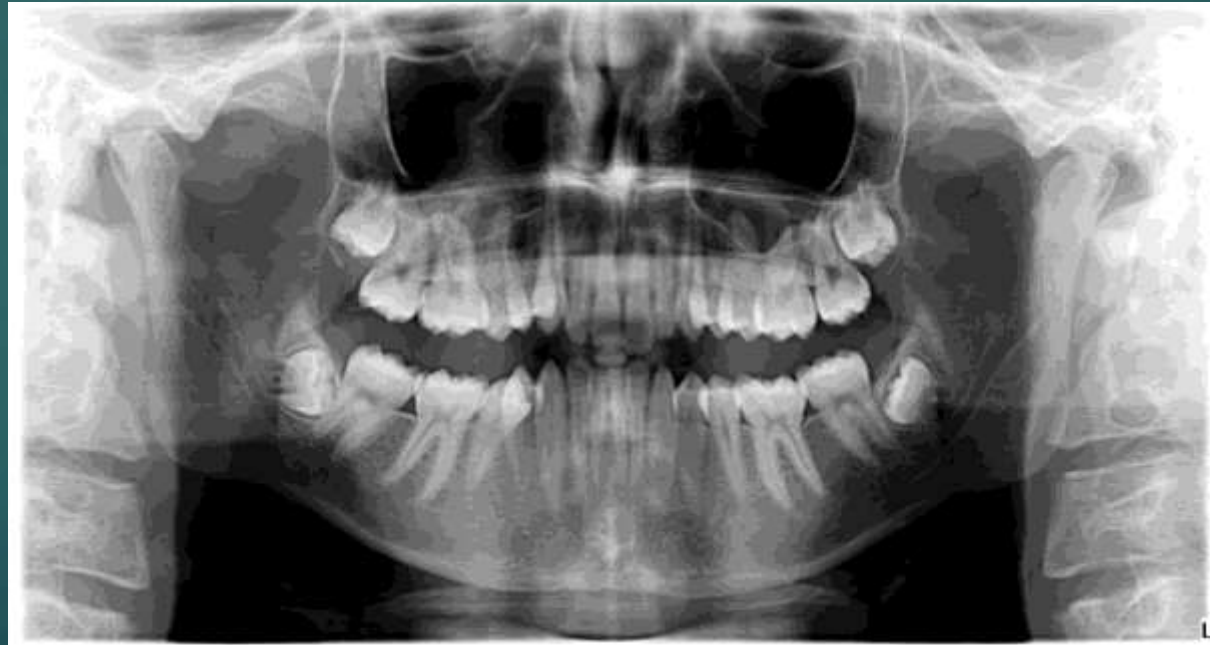**TUTOR: DR. CZINKÓCZKY BÉLA
OSZTÁLYVEZETŐ FŐORVOS**

**MENTOR: DR. CZINKÓCZKY BÉLA
OSZTÁLYVEZETŐ FŐORVOS**



Esetbemutató

- ▶ Egy 18 éves férfi páciens preortodonciai kezelés céljából utalták be osztályunkra. Bölcsességfogainak műtéti eltávolítását végeztük el.



Anamnézis

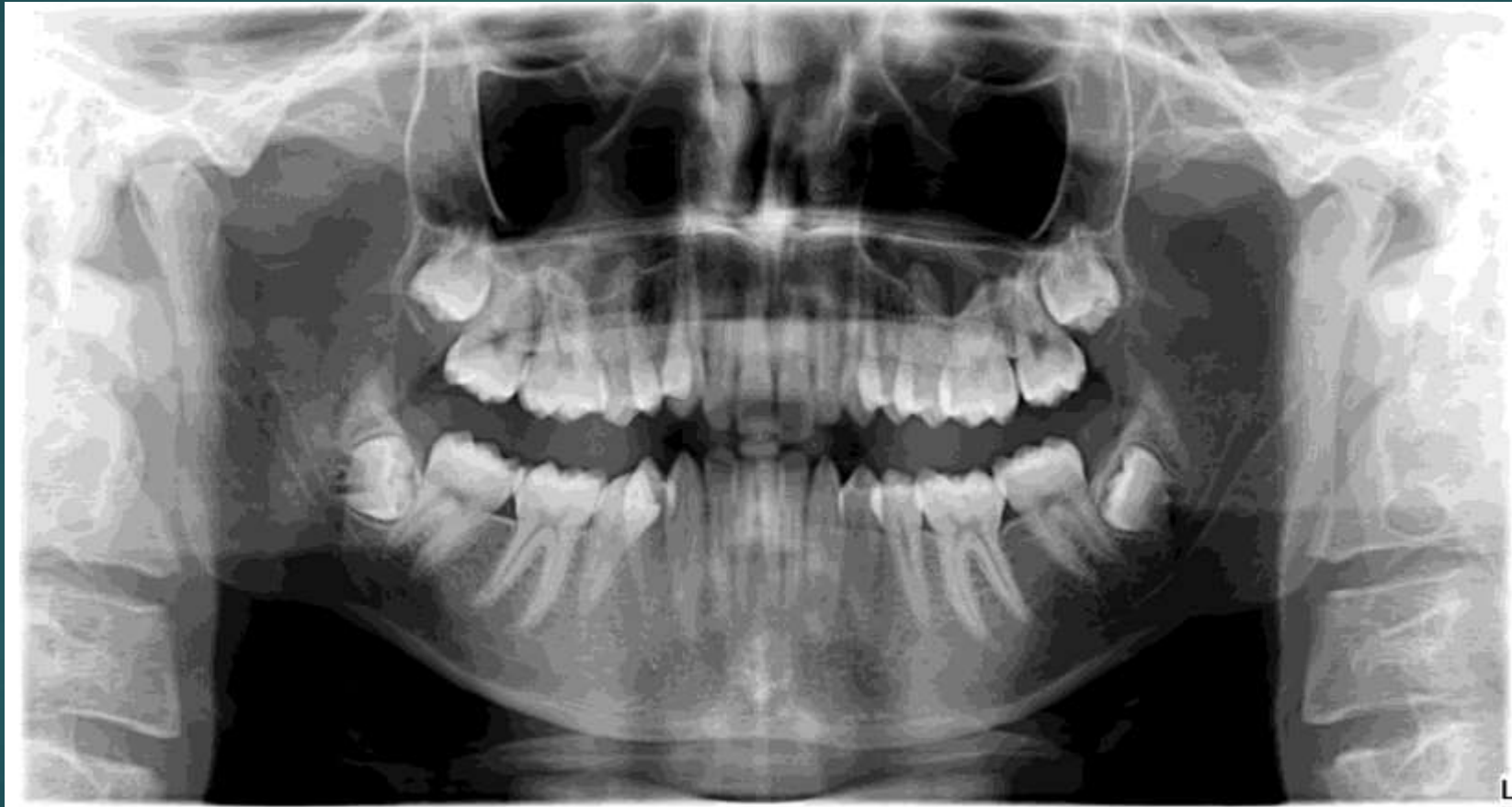- ▶ 18 éves férfi páciens
- ▶ Sztomato-onkológia szűrés negatív
- ▶ TMI eltérés nem tapasztalható
- ▶ A páciens nem dohányzik
- ▶ Gyógyszerallergia nem ismert
- ▶ Egyéb, a kezelést befolyásoló tényező nincsen
- ▶ A páciens jó szájhygiéniával rendelkezik



Kezelési terv:

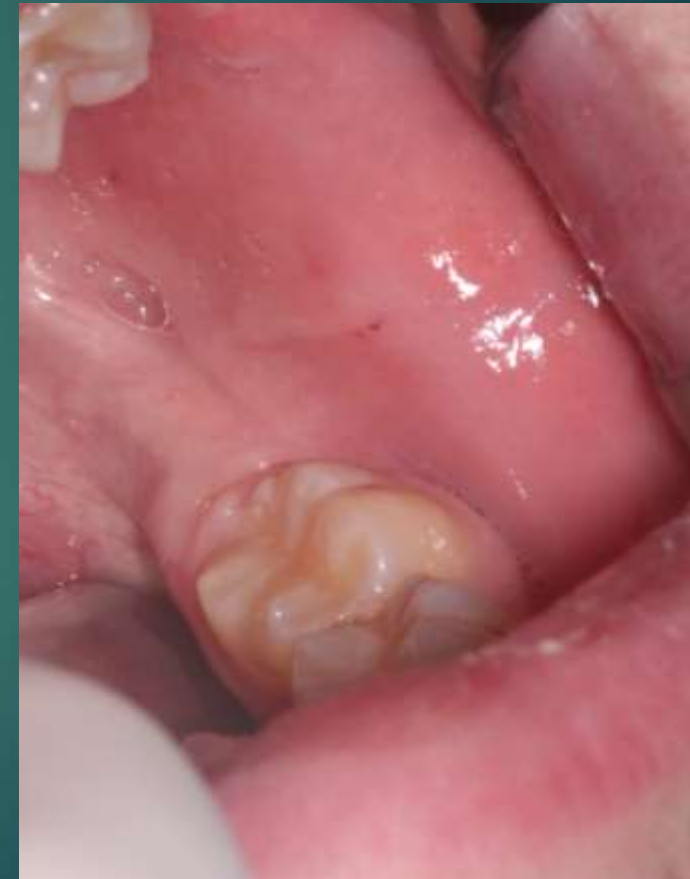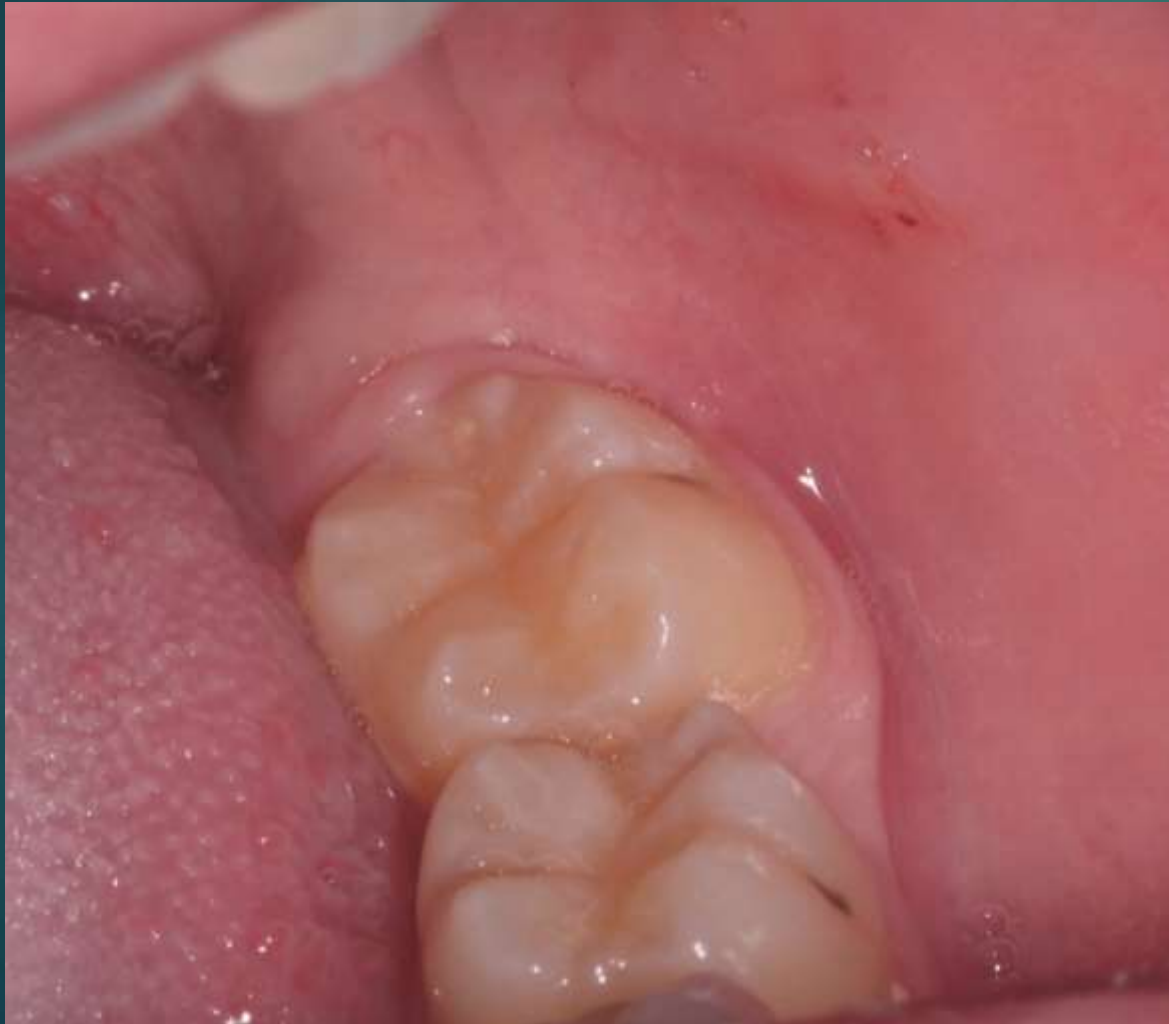- ▶ A bölcsességfogak külön ülésben való eltávolítása

Preoperatív OP



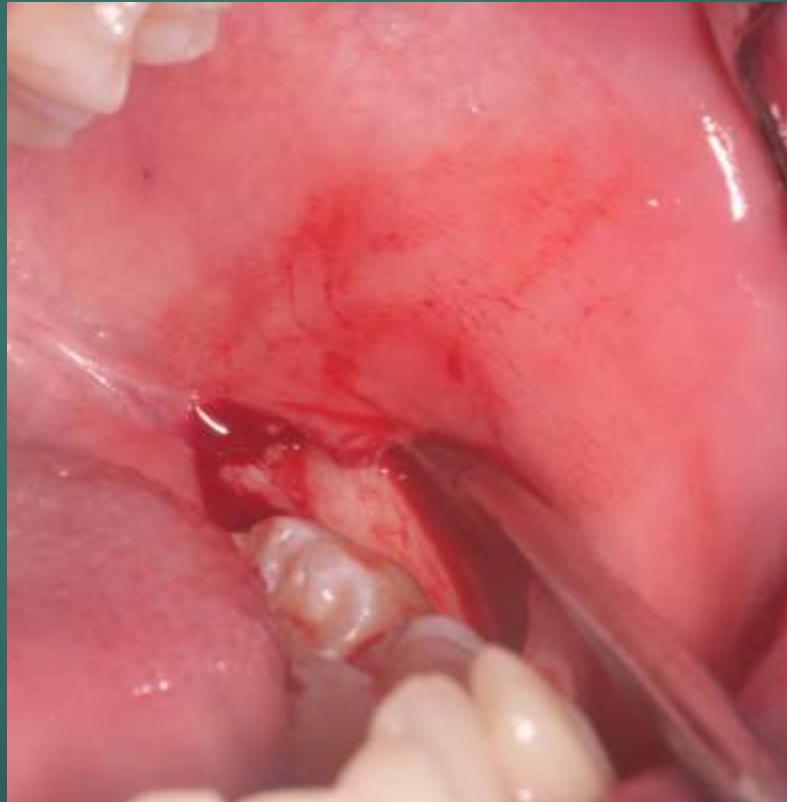Preoperatív állapot

Nyálkahártyával fedett 38-as bölcsességfog



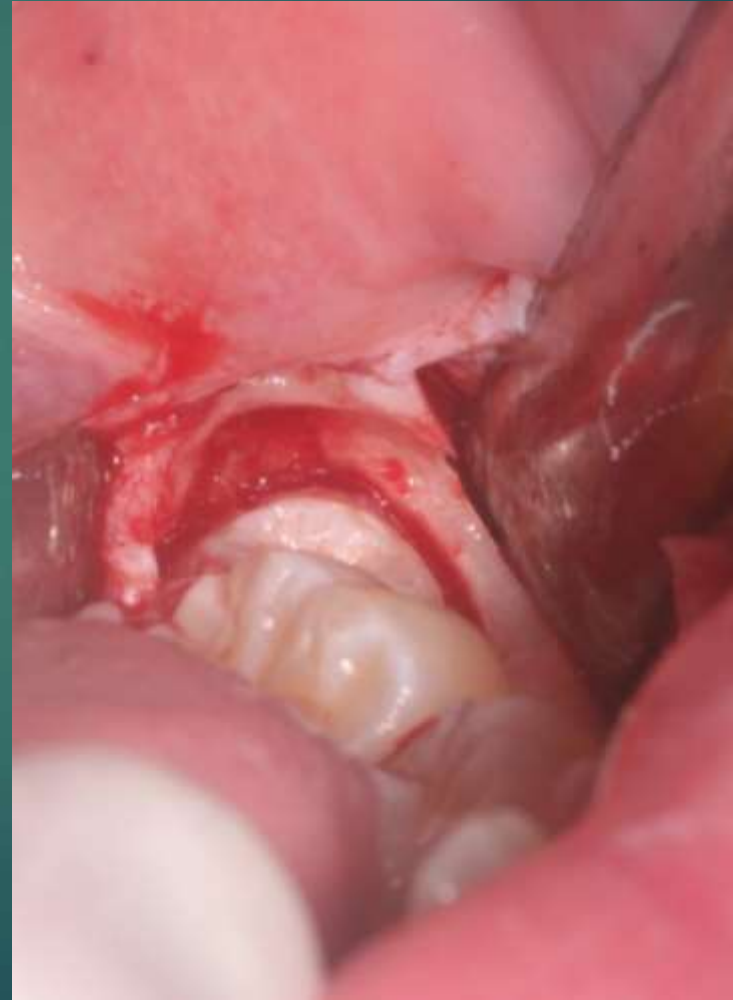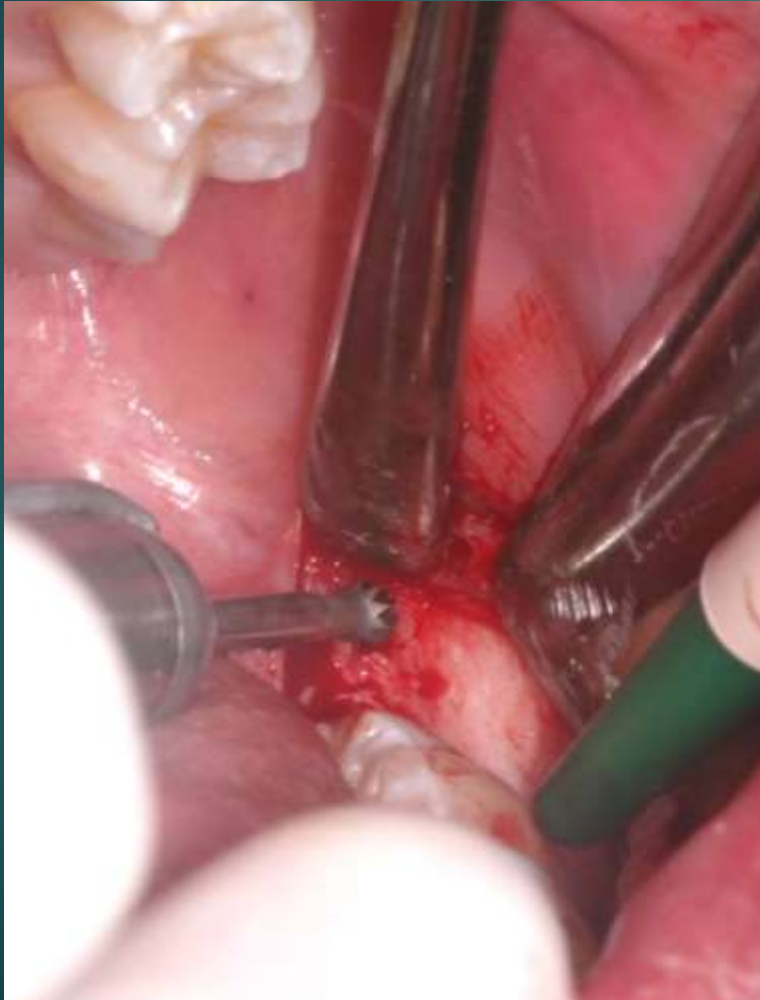Lebennyképzés

Feltárás envelope lebennyel



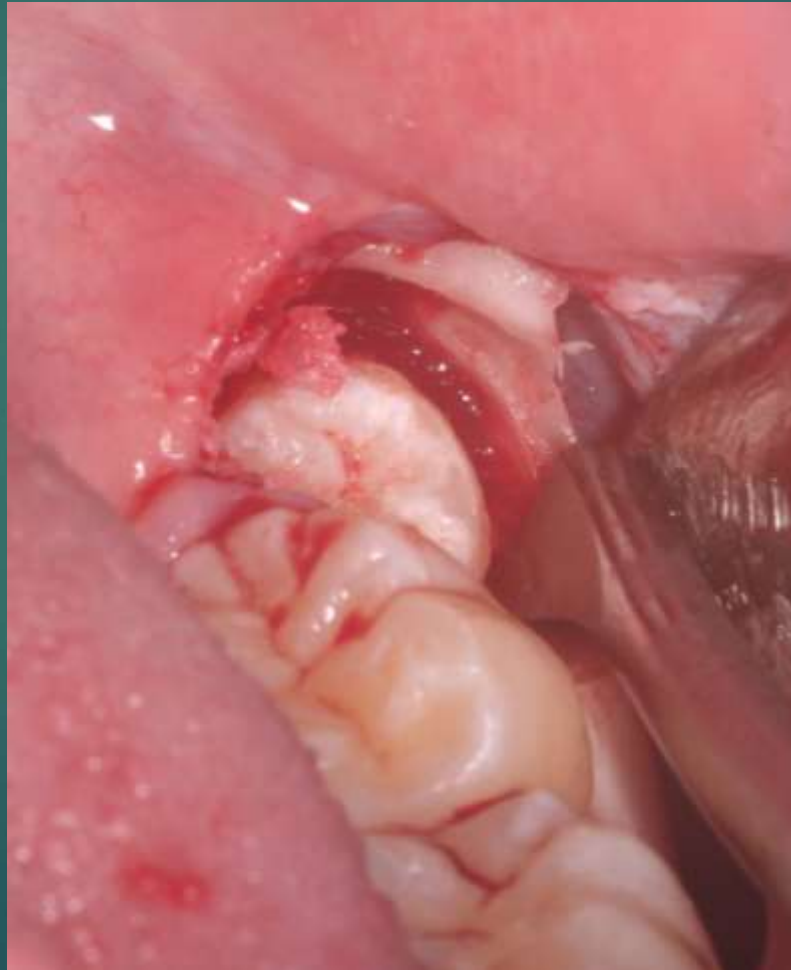Osteoplastika

Az osteoplastika elvégzése acél gömb és Lindemann féle csontfrézer segítségével.
Hűtés: fiziológiás sóoldattal



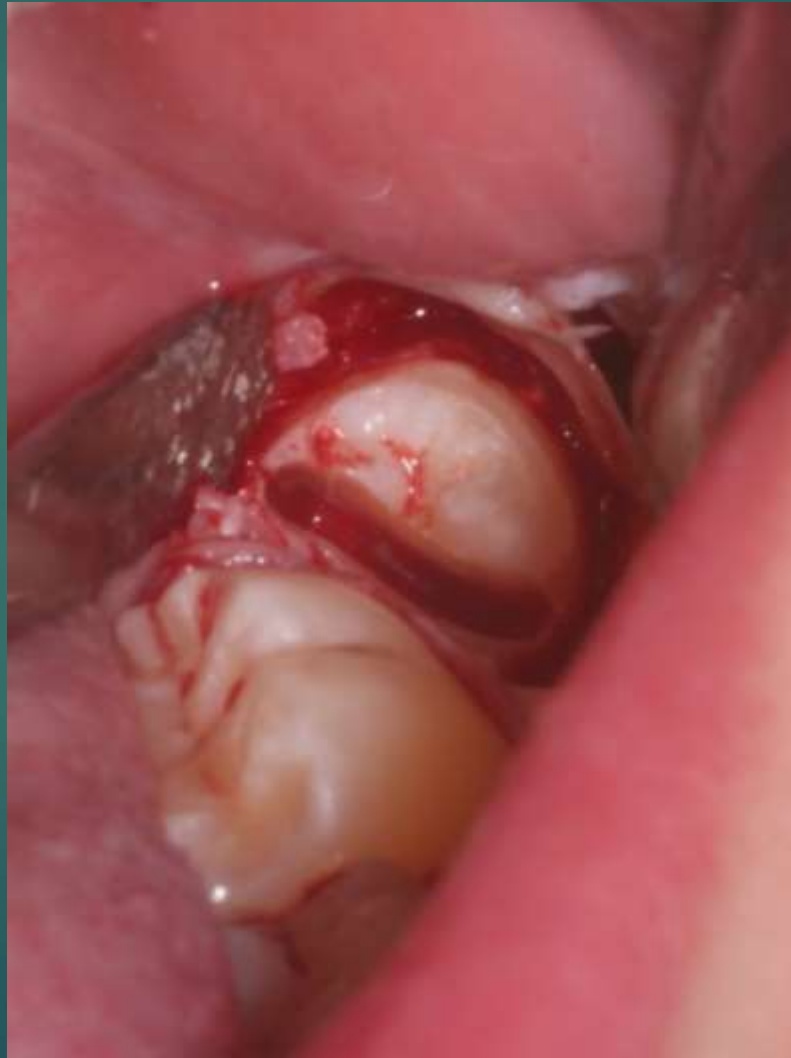A bölcsességfog eltávolításának megkísérlésé emelő segítségével

A bölcsességfog eltávolítása emelő segítségével sikertelen volt

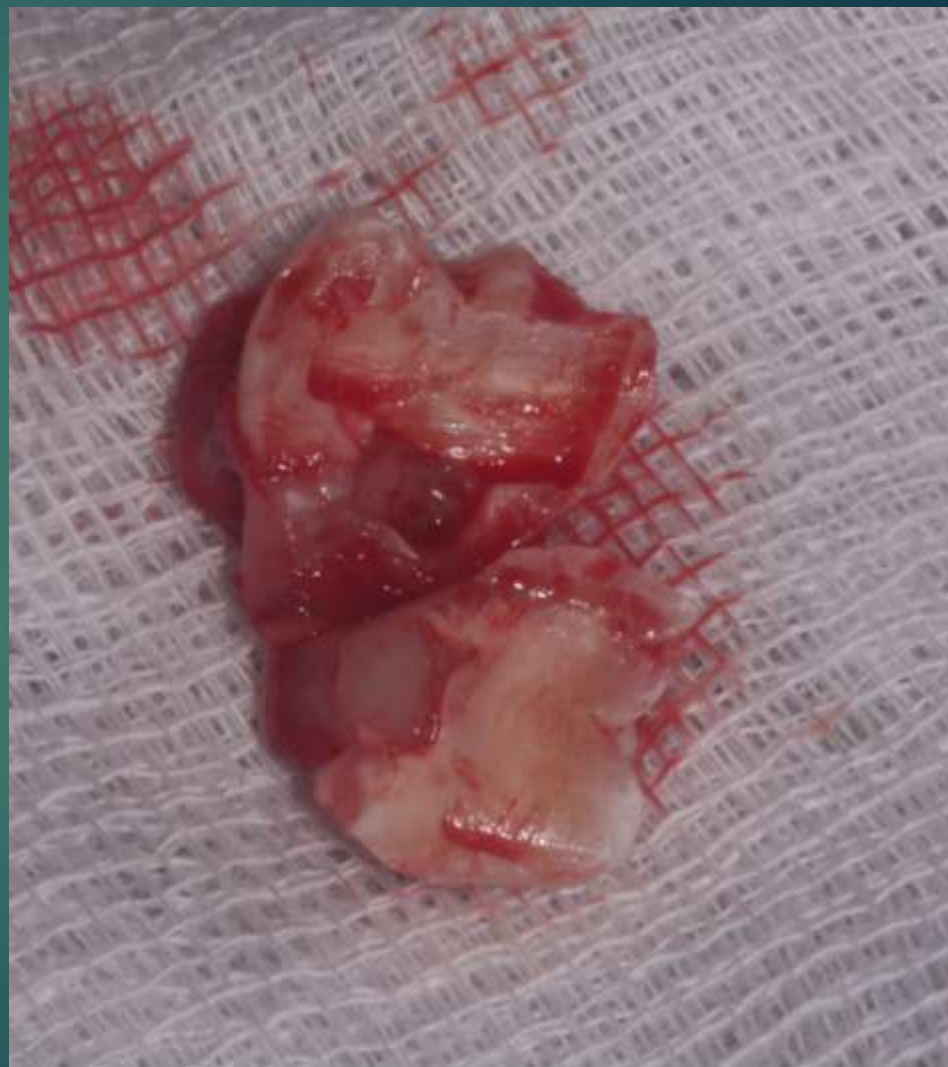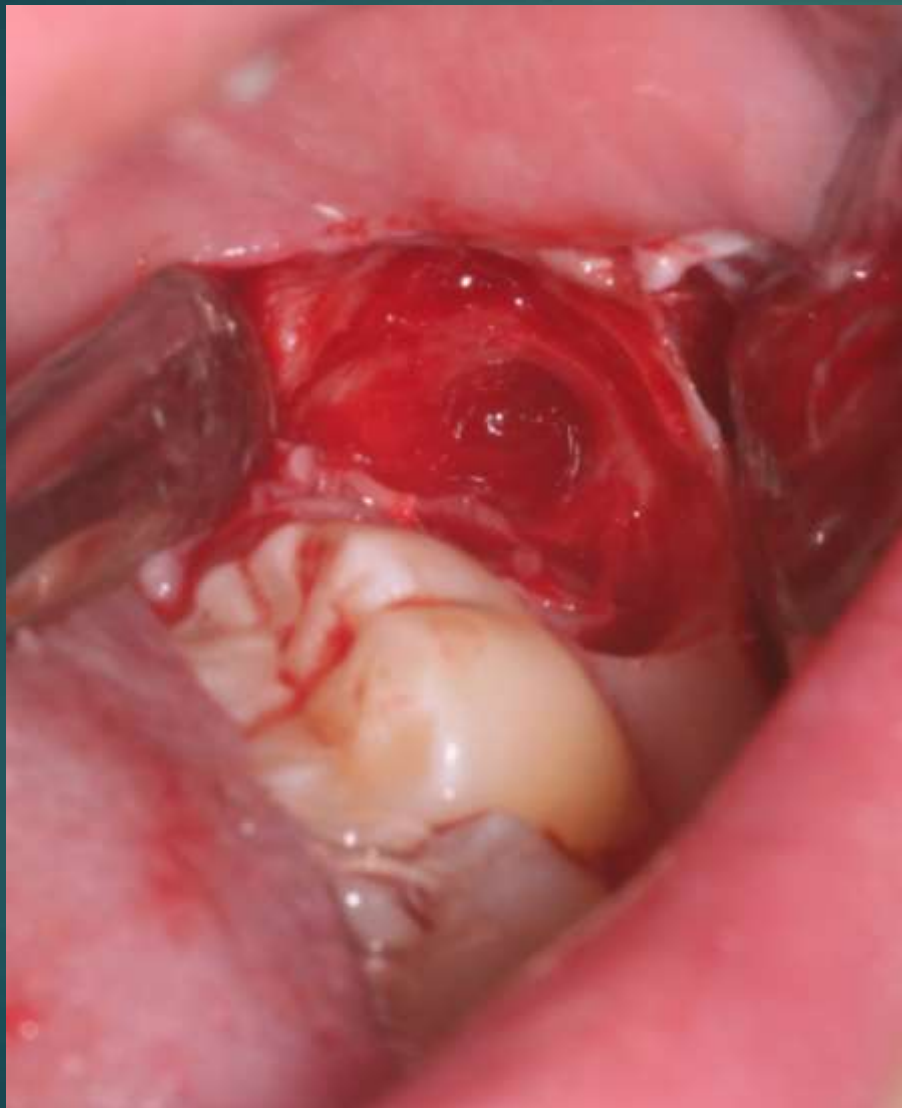


A bölcsességfog dissectioja

A fog dissectioja
Lindemann féle
csontfrézer segítségével

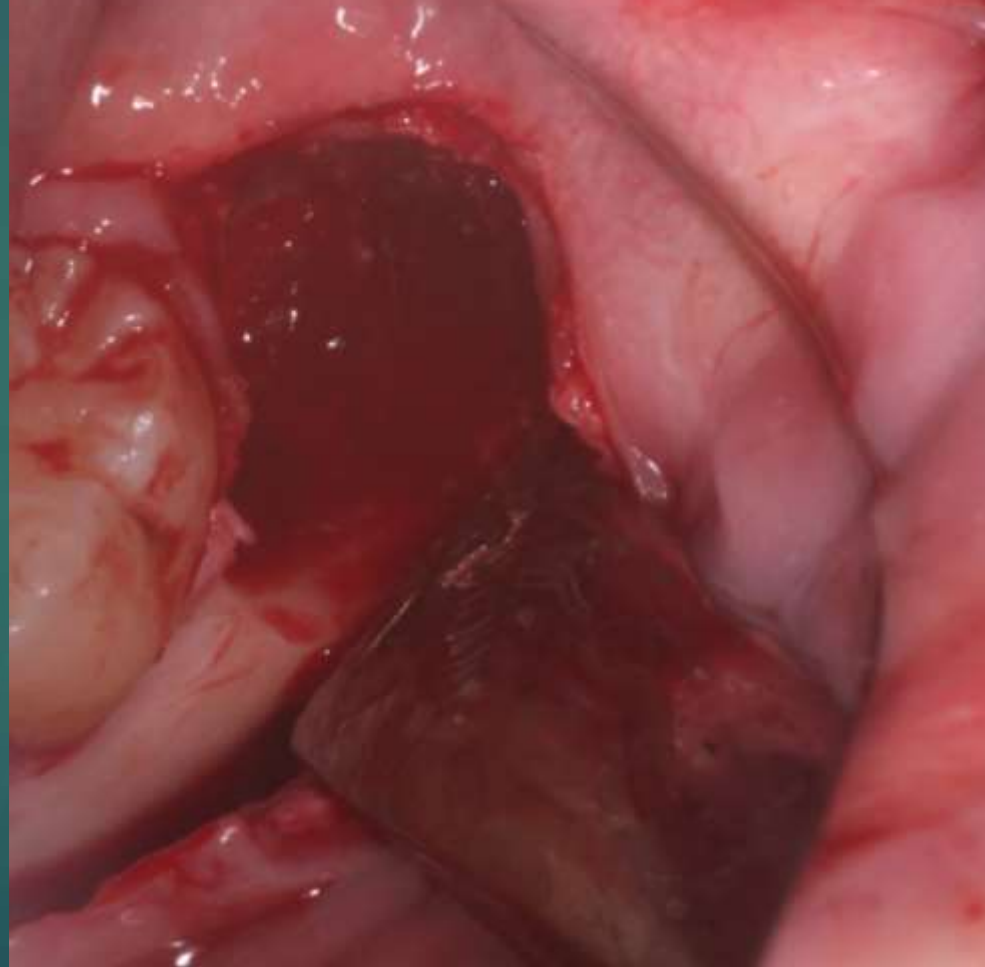


A különálló részek eltávolítása



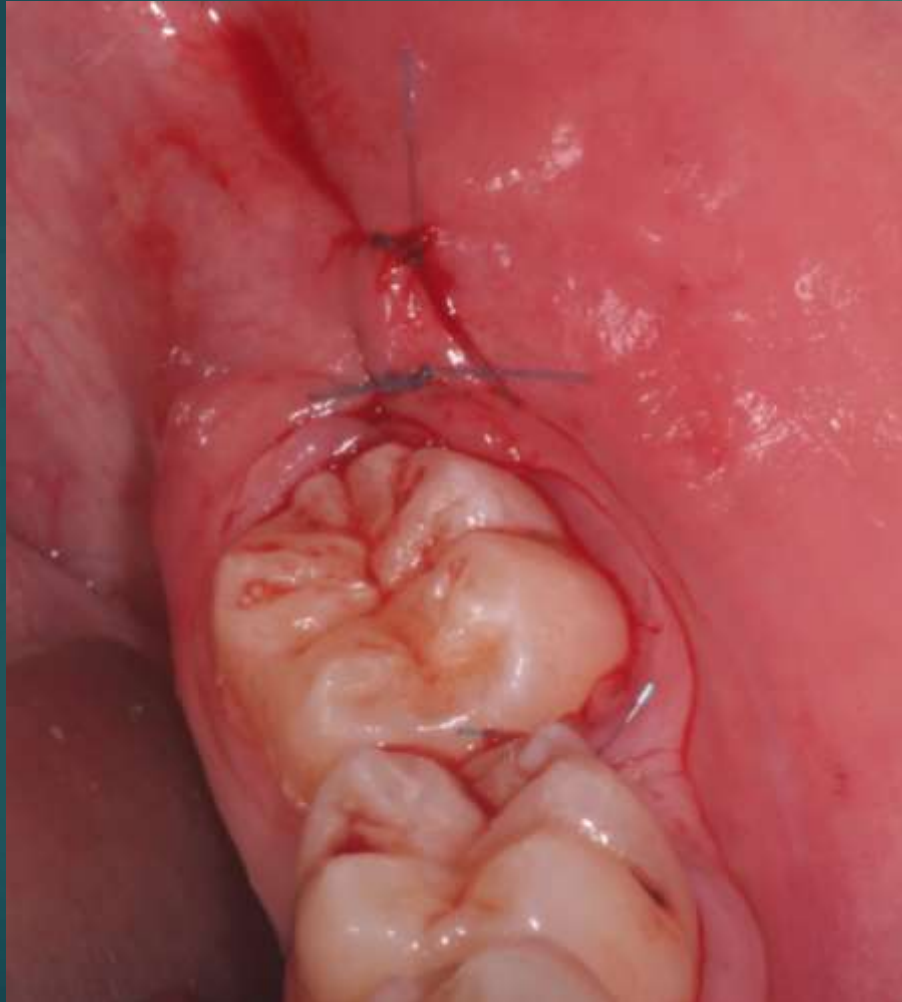A seb toalette

A 37-es fognyaknál látható szabálytalan ínyszerű eltávolításra került.



Per primam lebenyzárás

A lebenyzárás egyszerű csomós öltésekkel történt



- ▶ Varratszedés 1 hét múlva
- ▶ A páciens post-operatív tanácsokkal ellátva
- ▶ Augmentin Duo 875/125 mg
- ▶ Cataflam 50 mg

Varratszedés

Kielégítő gyógyulás látható 1 hét elteltével

