



Semmelweis Egyetem Fogorvostudományi Kar Fogászati és Szájsebészeti Oktató Intézet

igazgató: Dr. Kivovics Péter c. egyetemi tanár

<http://semmelweis-egyetem.hu/fszoi/>

<https://www.facebook.com/fszoi>



46-os fog endodonciai ellátása



Szakorvosjelölt: Dr. Kapor Klára
Konzerváló Fogászat és Fogpótlástan rezidens
Tutor: Dr. Bíró Andrea szakorvos
Mentor: Dr. Kivovics Péter c. egyetemi tanár
2019.



A fogorvosi vizsgálatra érkezés indoka

- ▶ A páciens jobb alsó 6-os fogának gyökérkezelését szeretné folytatni

Általános anamnézis

- ▶ A páciens egy 21 éves hölgy
- ▶ Egészségtudományi kar hallgatója
- ▶ A fogászati kezelést befolyásoló tényező nincs
- ▶ Allergiáról nem tud
- ▶ Egészségre káros szokás nincs



Fogászati anamnézis

- ▶ A gyökérkezelést 2 hónapja kezdték el
- ▶ 2-3 napos fájdalom után a panaszai megszűntek

Fej-, nyak régió vizsgálata, intraorális vizsgálat

- TMI vizsgálat: negatív
- Sztomato-onkológiai szűrés: negatív
- Szájhygiéné: megfelelő

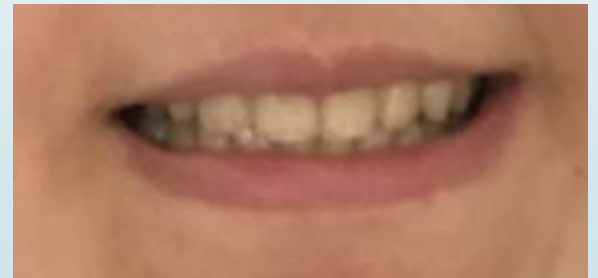

Fotódokumentáció

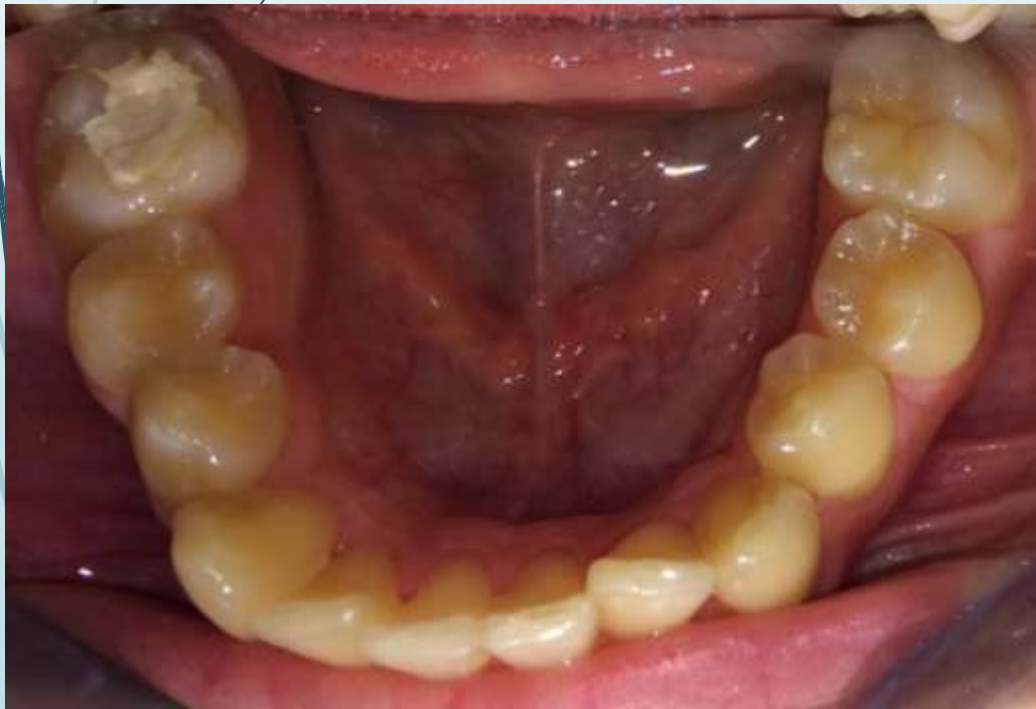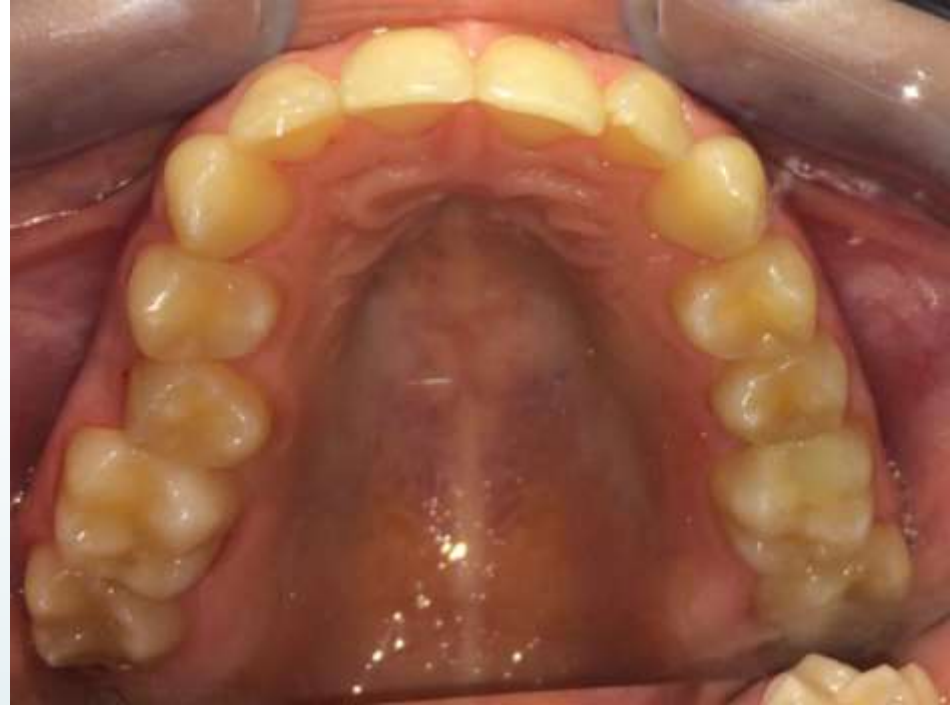Teljes arc



Mosoly



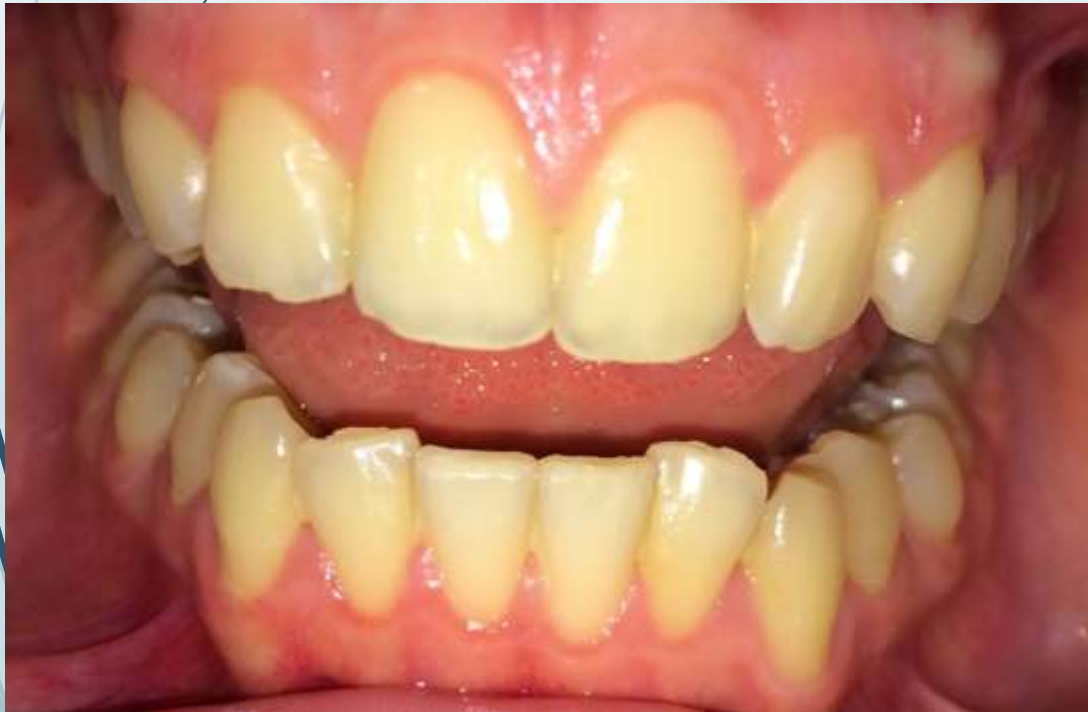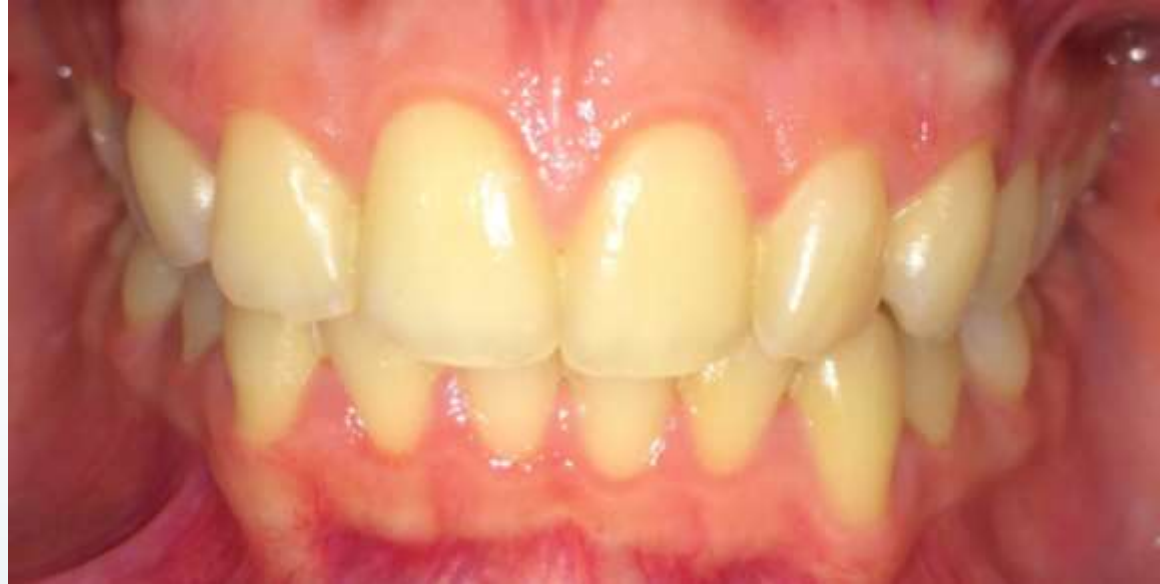Felső fogív



Alsó fogív

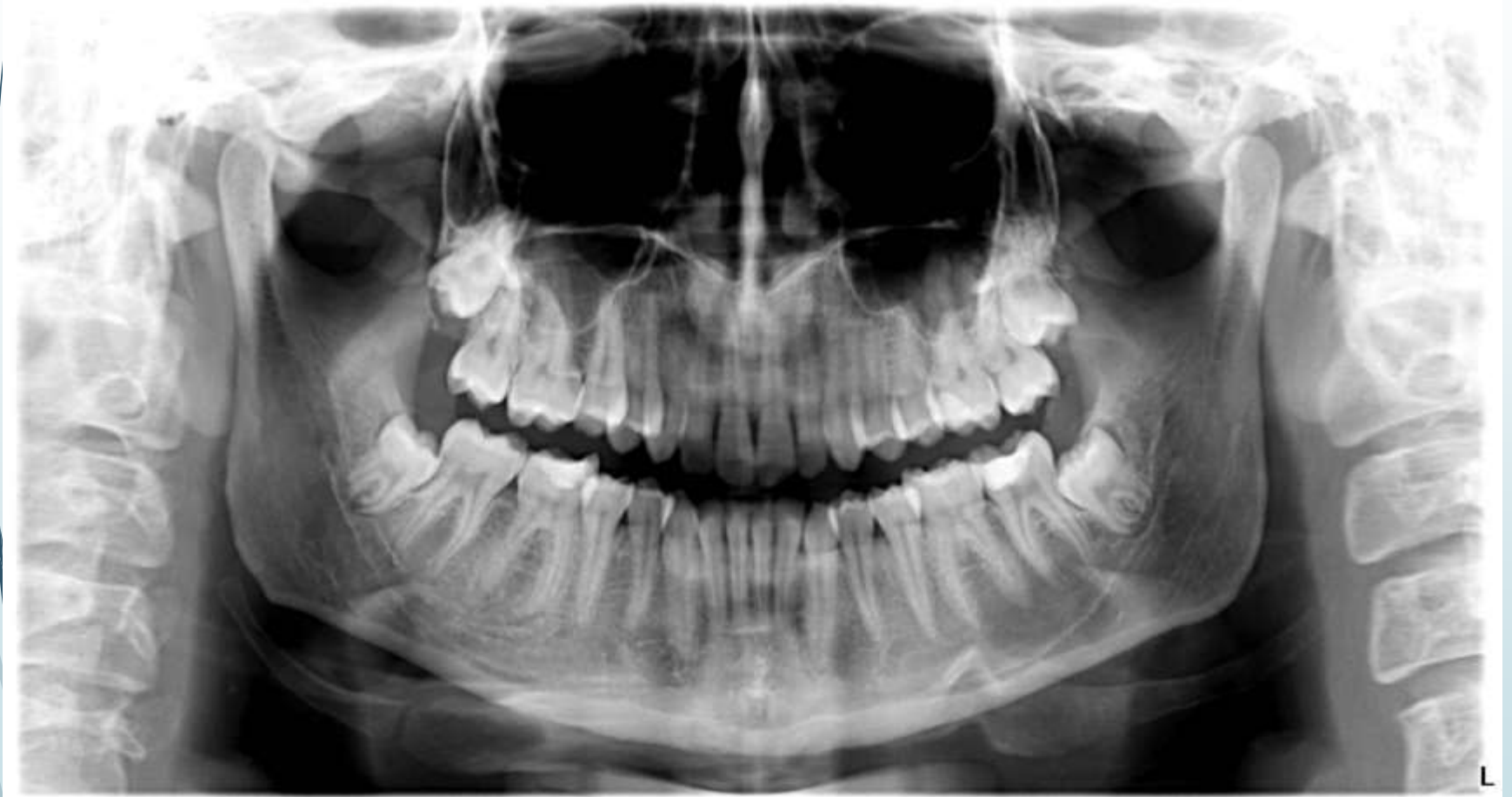IKP-ban

Harapási forma:
Eugnath, Ange I



Nytott
helyzetben

Orthopantomogram



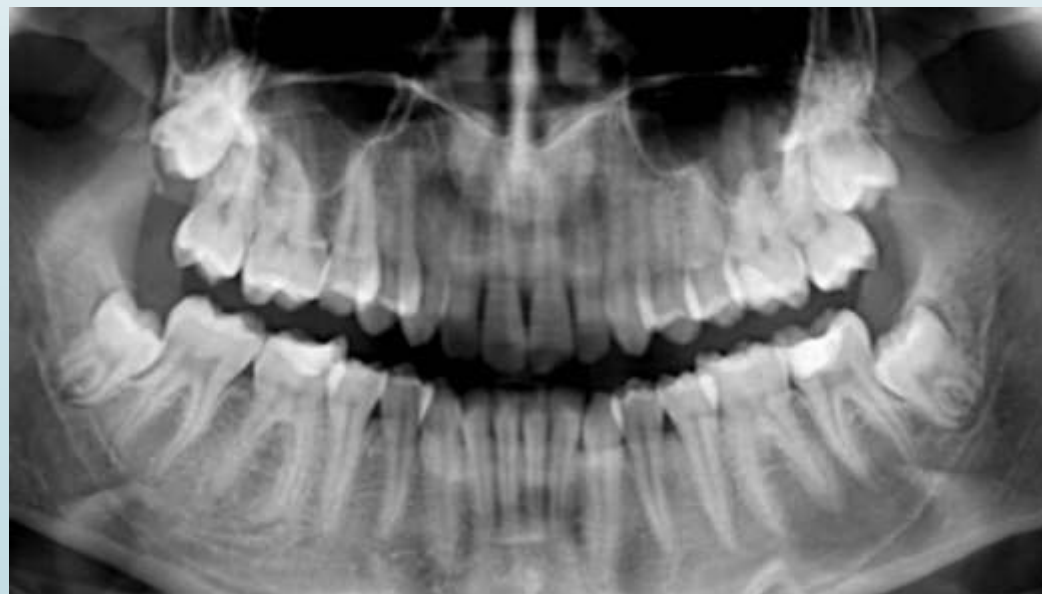FOGAZATI STÁTUSZ

im													T		im
18	17	16	15	14	13	12	11	21	22	23	24	25	26	27	28
48	47	46	45	44	43	42	41	31	32	33	34	35	36	37	38
im		IT												T	im

➤ DMF-szám: 3

➤ PSR-index:

1	0	1
1	2	1



Kezelési terv

- Szájhygiénés instruálás motiválás, professzionális szájhygiénés kezelés

Az adott fog vizsgálata (46):

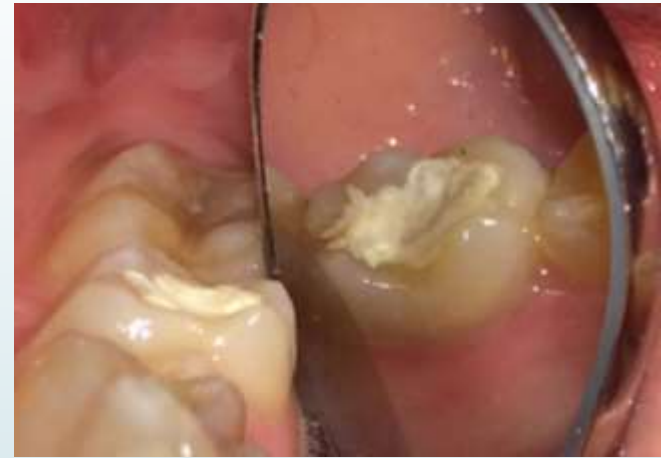- Inspekció: occlusalis ideiglenes tömés
- Palpatio: ideiglenes tömés
- Percusszió: kopogtatásra enyhe érzékenység
- Szenzitivitás: negatív

46-os foggyökérkezelésének folytatása:

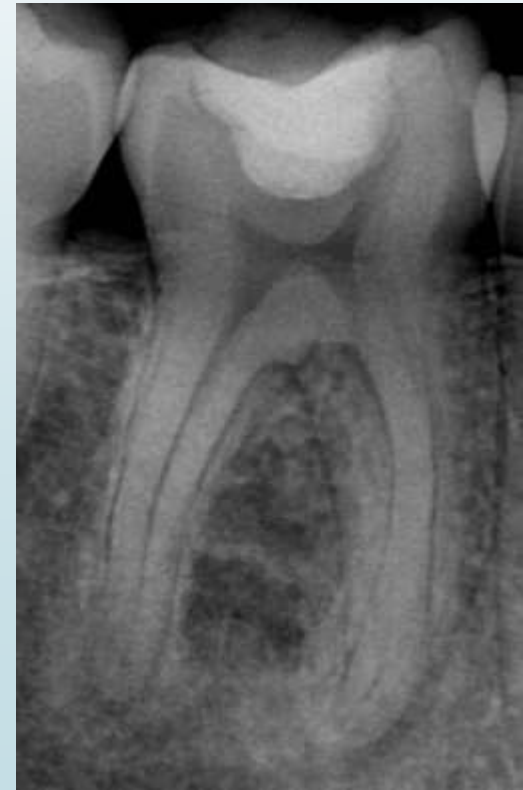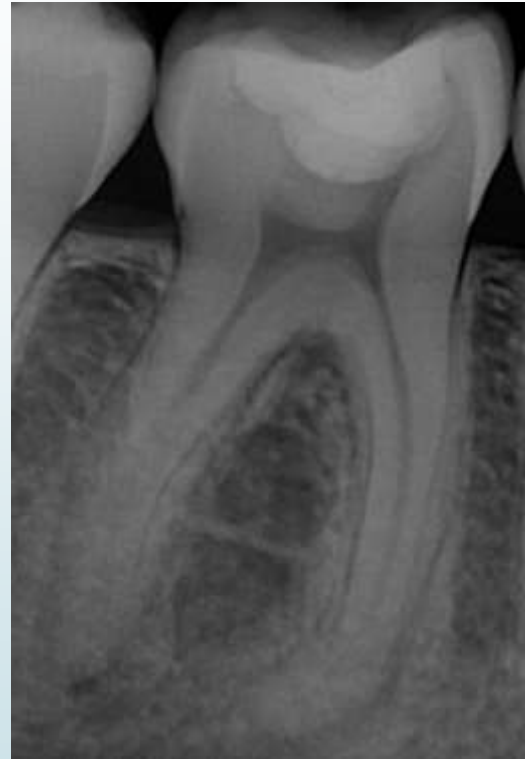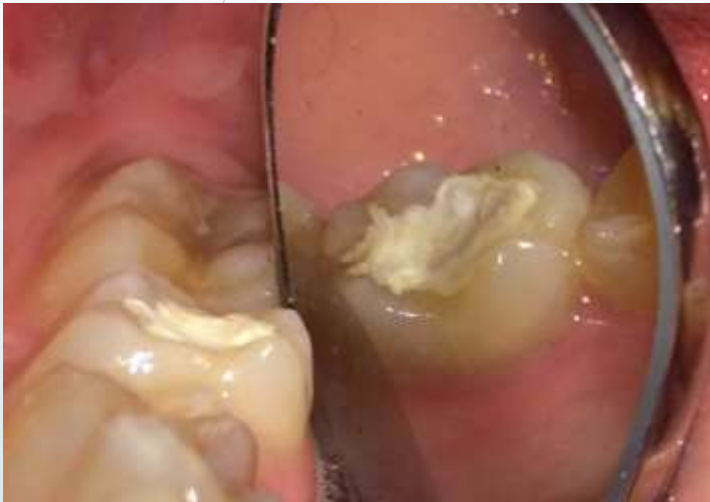- A csatornák hosszának bemérése, feltágítása, gyökértömése
- A koronai rész végleges restaurációja

Teljes fogazatra:

- 37 OD kompozit tömés cseréje, szükség szerint gyökérkezelése



Kiindulási fotó, Preoperatív röntgen

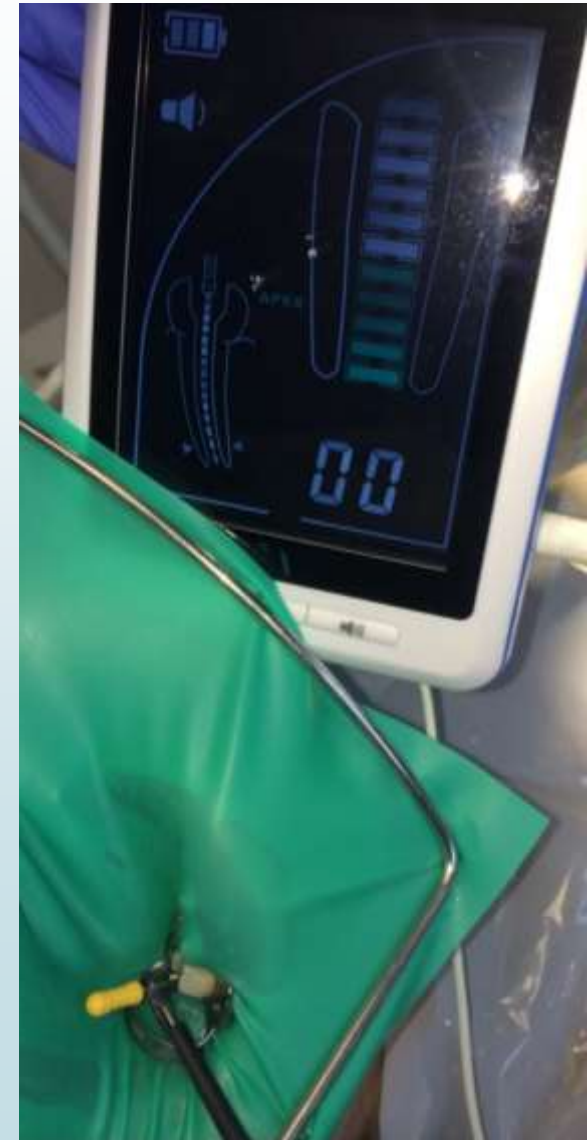
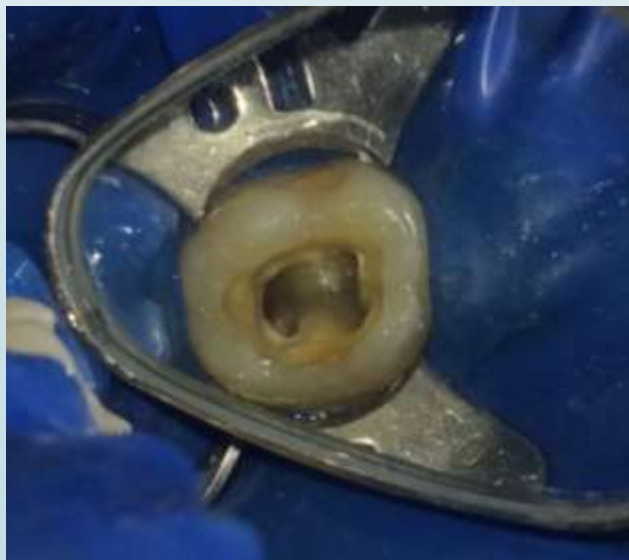
Becsült munkahossz:
Distalis gyökér: 21 mm
Mesialis gyökér: 24 mm

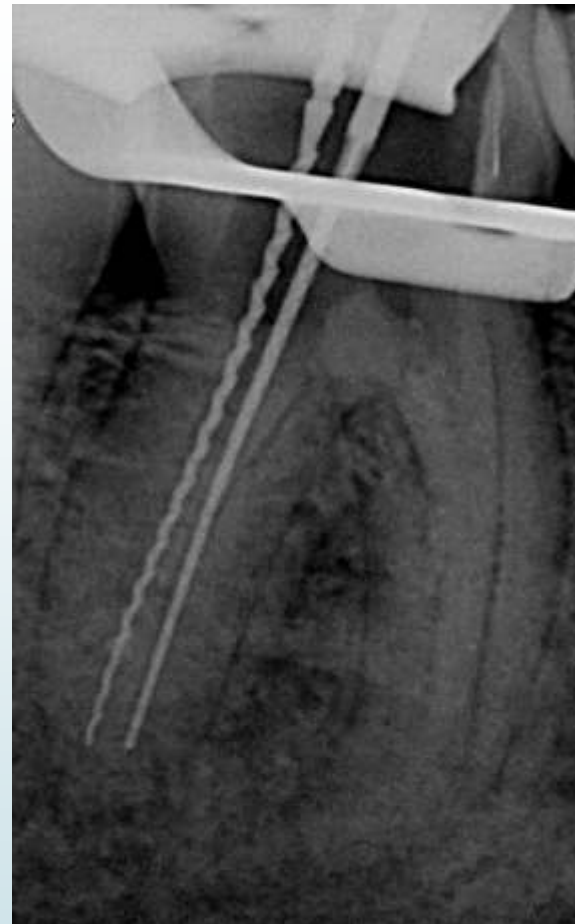
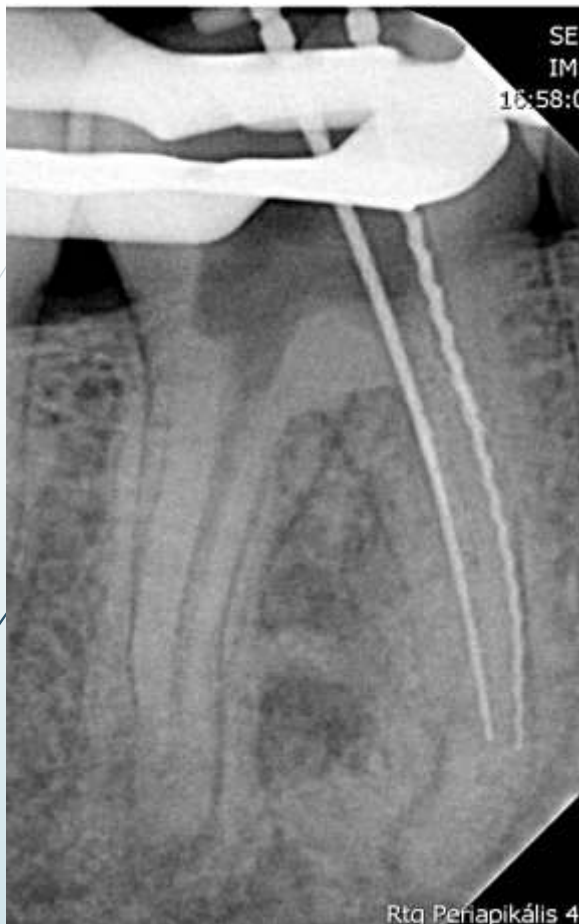Orificiumok, munkahossz meghatározás apex locatorral

Csatornák hossza: (Woodpex)

- ▶ ML: 20.5 mm (Rf.p: ML csücsökcsúcs)
- ▶ MB: 21 mm (Rf.p: MB csücsökcsúcs)
- ▶ DL: 20.5 mm (Rf.p: DL csücsökcsúcs)
- ▶ DB: 20.5 mm (Rf.p: DB csücsökcsúcs)



Tűs kontroll



ML: 20.5 mm (H) DB: 20.5 mm (H) MF: 30#

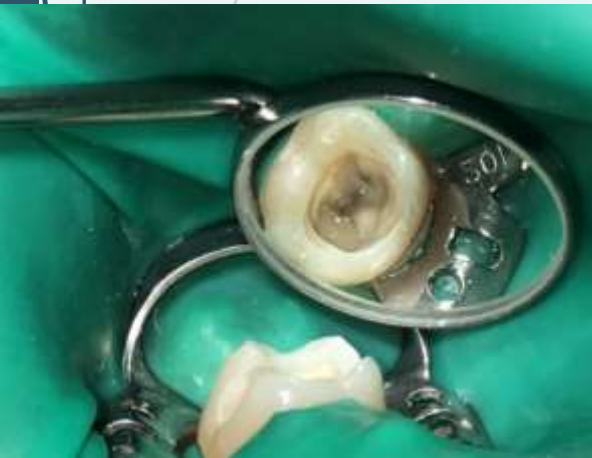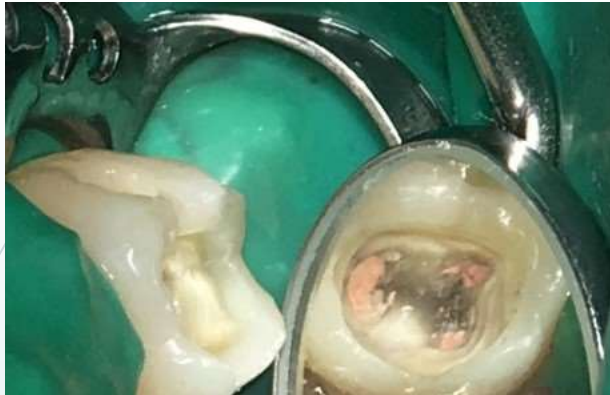MB: 21 mm (K) DL: 20.5 mm (K) MF: 30#

Munkahosszok korrekciója tűs rtg alapján:

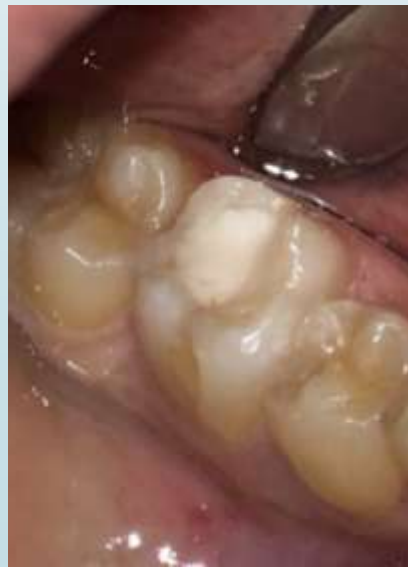ML: 23.5 mm MF: 25#

MB: 24 mm MF: 25#

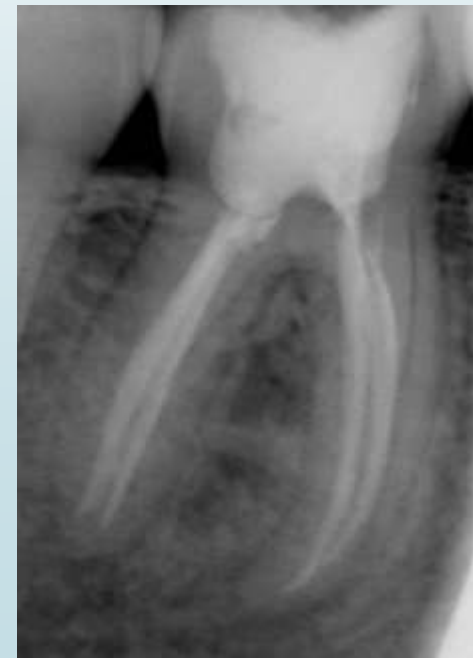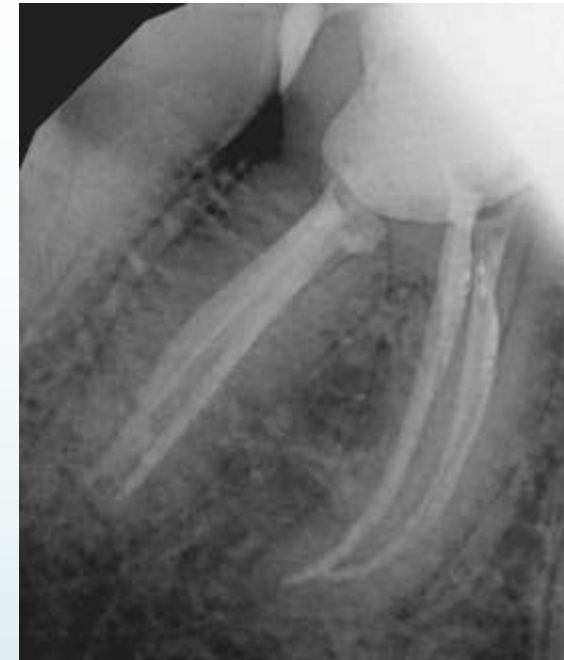Gyökértömés után



Guttaperchak lezárása
fényrekotó üveginomer
cementtel, illetve hosszútávú
ideiglenes cement tömés

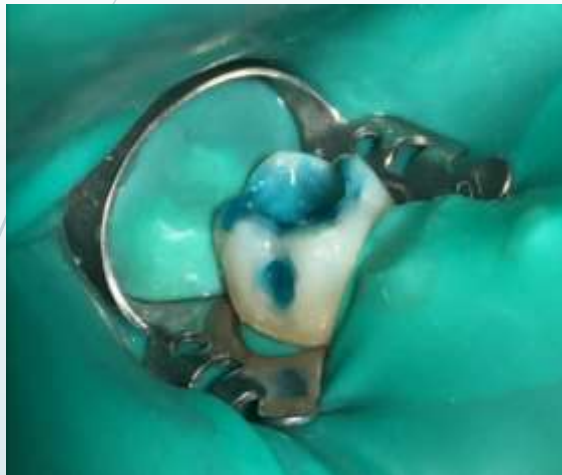

Postoperatív rtg

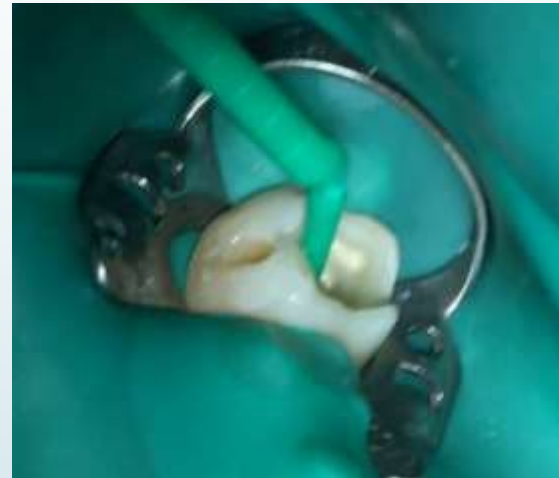

A fog végleges restaurációja kompozit töméssel occlusalis és buccalis foramen cecum cavitas

Kondicionálás



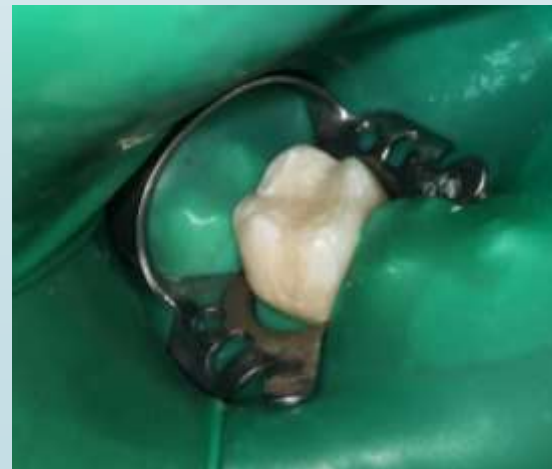Bondozás



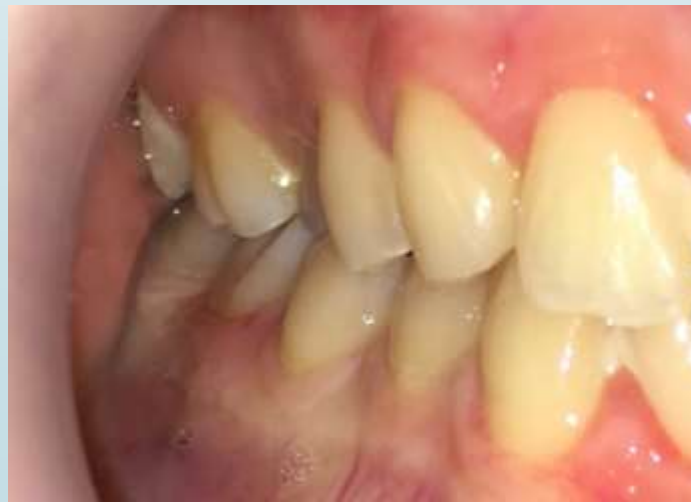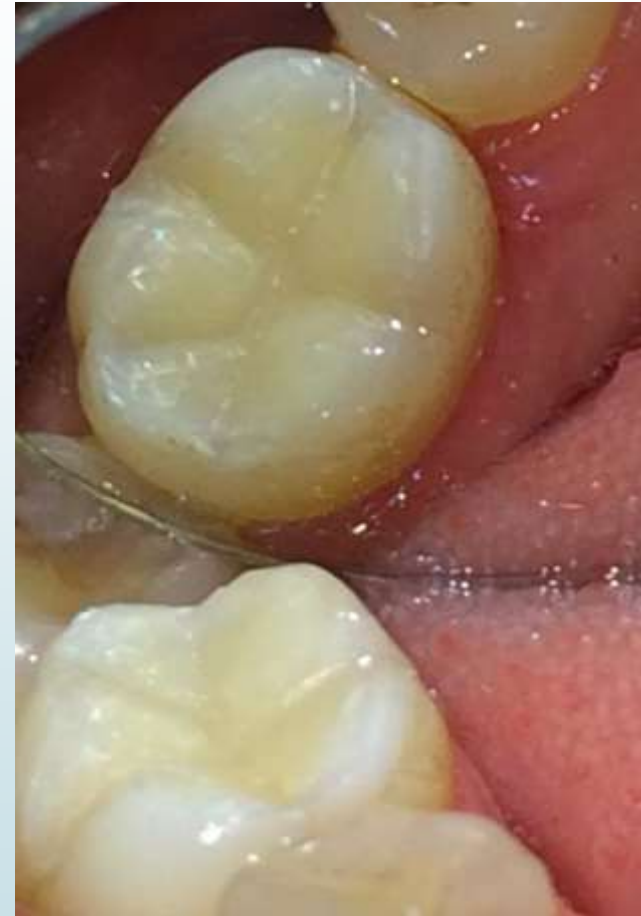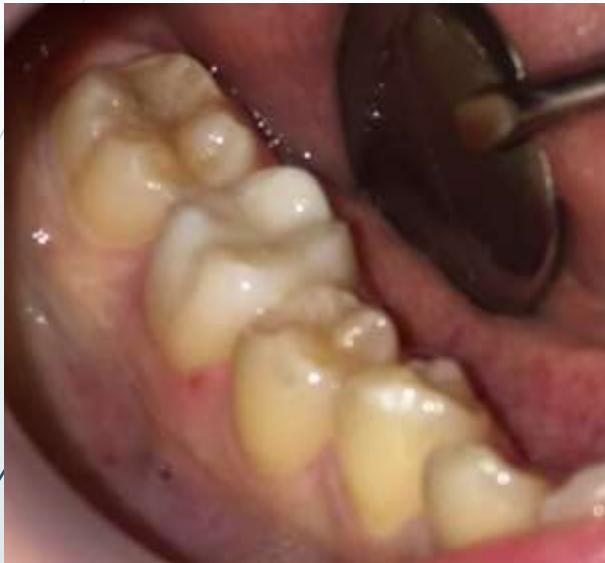Polimerizálás



Tömés finírozás előtt

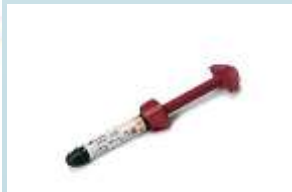
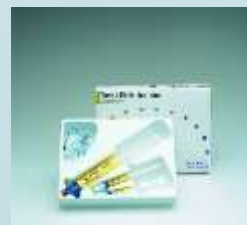
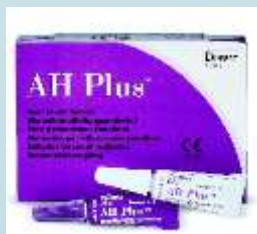Finírozás, polírozás után



Felhasznált anyagok, alkalmazott technikák

- Csatornák feltágítása: step back technikával
- Átöblítőszer: neo-magnol, deszillált víz
- Gyökértömő anyag: guttapercha+sealer (AhPlus)
- Gyökértömés: laterál kondenzáció spreaderrel, vertikális kondenzáció pluggerrel
- Guttaperchak lezárása: Ionoseal
- Üreg tisztítása: benzín
- Kondicionálás („total etch”):
 - 37% orthofoszforsav (zománc 30 mp, dentin 15 mp)
- Bond: 3M ESPE Single Bond
- Tömőanyag: Filtek Z250 (3M ESPE) A2



Köszönöm a megtisztelő
figyelmet!

