




Semmelweis Egyetem Fogorvostudományi Kar  
Fogászati és Szájsebészeti Oktató Intézet  
igazgató: Dr. Kivovics Péter c. egyetemi tanár  
<http://semmelweis-egyetem.hu/fszoi/>



# Nyálkő eltávolítása

Vizsgáló: dr. Pénzes Dorottya

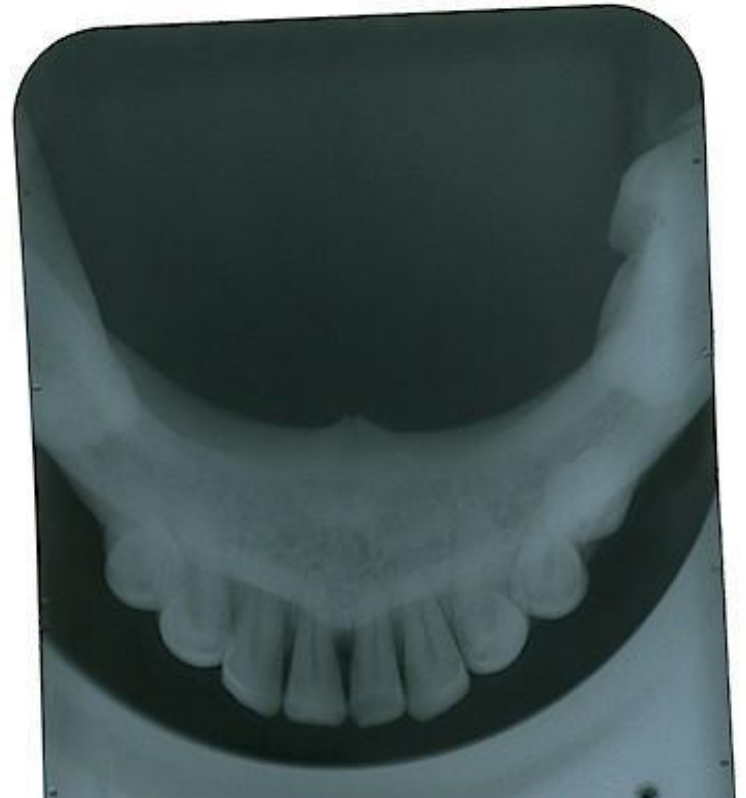Tutor: Dr. Czinkóczy Béla, osztályvezető  
főorvos



# A fogorvosi vizsgálatra érkezés indoka

---

- ▶ Szájsebészeti beutalóval érkezett
- ▶ A beteg elmondása szerint kb 2 hete érez tompa feszítő fájdalmat a nyelve alatt bal oldalt, mely étkezés után erőteljesebb



# Anamnézis

---

## Általános anamnézis

- ▶ 45 éves nő páciens
- ▶ Allergia: nincs
- ▶ Fogászati kezelést befolyásoló egyéb tényező nincs

## Fogászati anamnézis

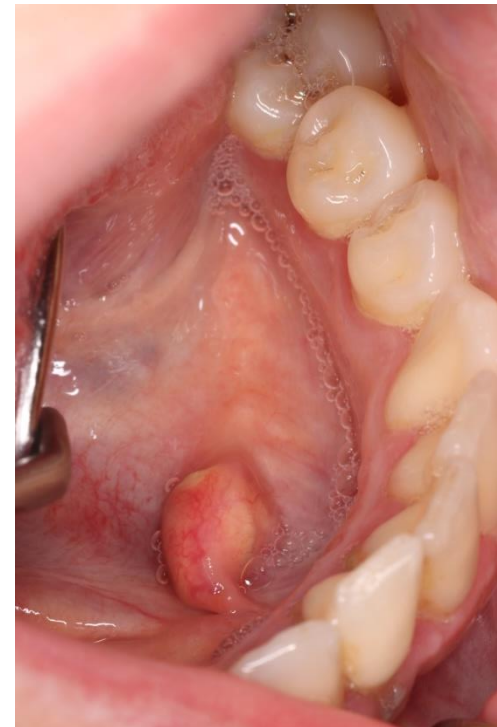- ▶ Szájhyiémés szokásai megfelelőek
- ▶ Kb. 10 éve sialolithiasis

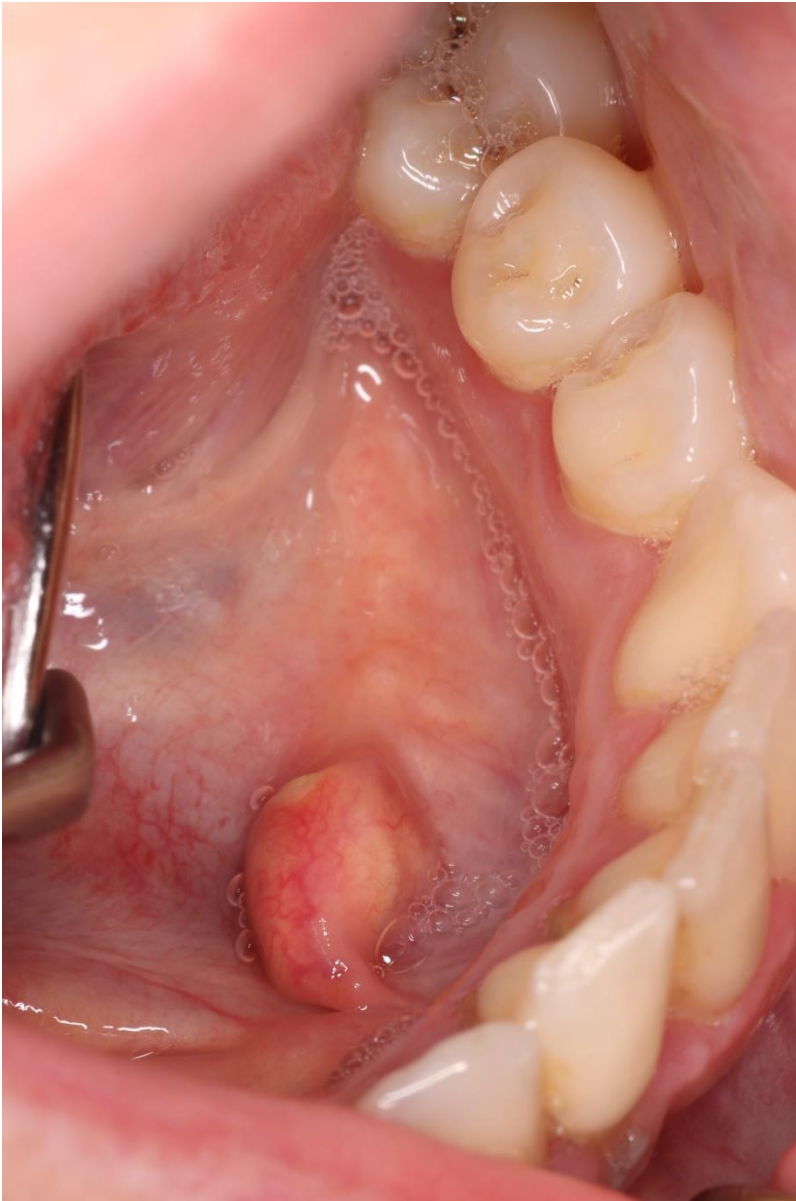

# Fej-, nyak régió vizsgálata, intraorális vizsgálat

---

- TMI vizsgálat: negatív
- Sztomato-onkológiai szűrés: kóros elváltozást nem tapasztaltam
- Nyirokcsomók: nem tapinthatók
- Intraorális vizsgálat:
  - bal oldali Wharton vezetékben két különálló kemény tapintatú elváltozás tapintható
  - A caruncula közeli részben decubitálta a nyh-t



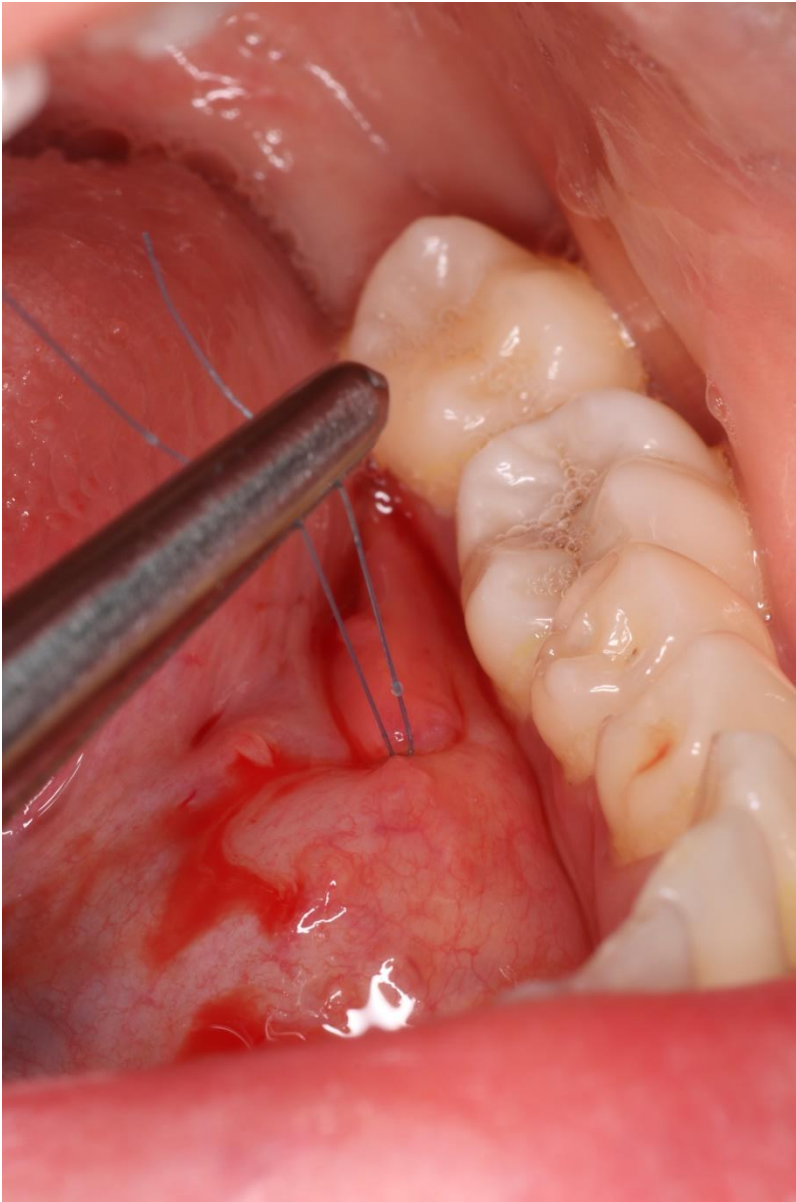


## Kiindulási állapot

2 ml Lidocain 2% inj.  
vezetéssén 3-as  
quadransba

2 ml Lidocain 2% inj.  
lokálisan



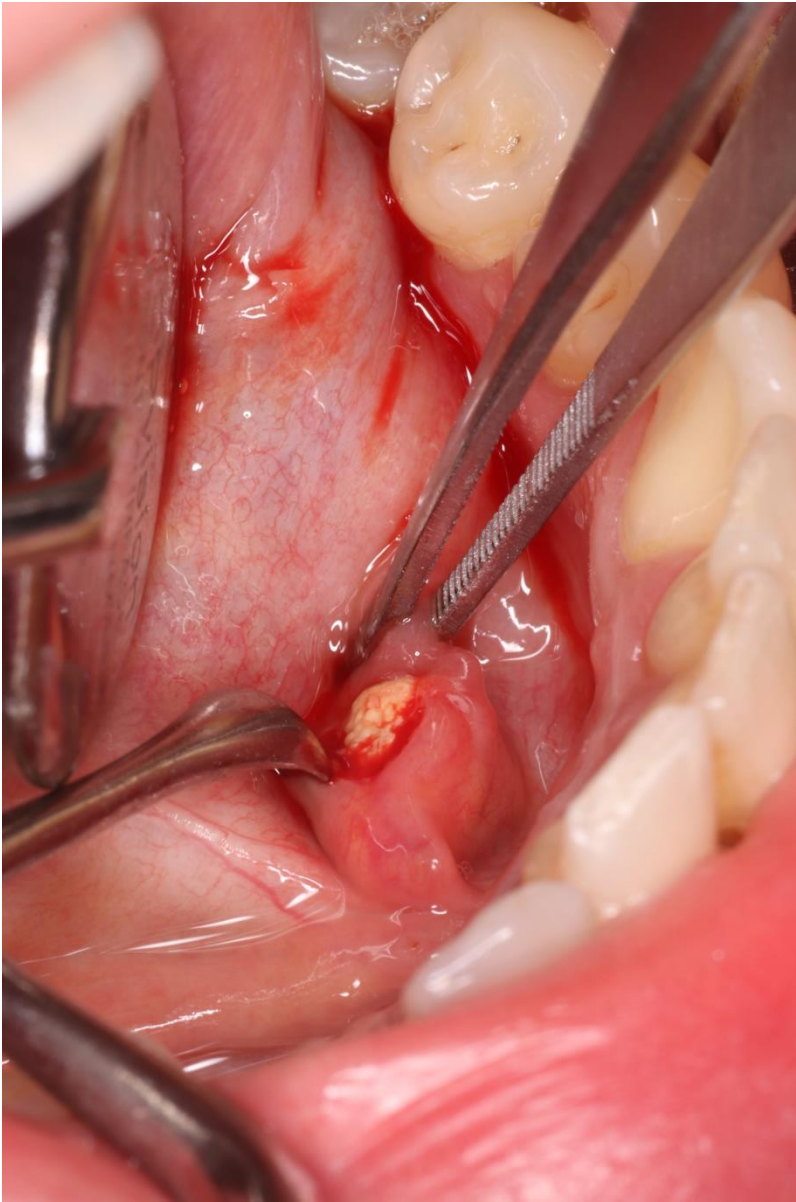


## Ductus lekötése

Egyszerű csomós  
öltéssel

A kőtől distalisan

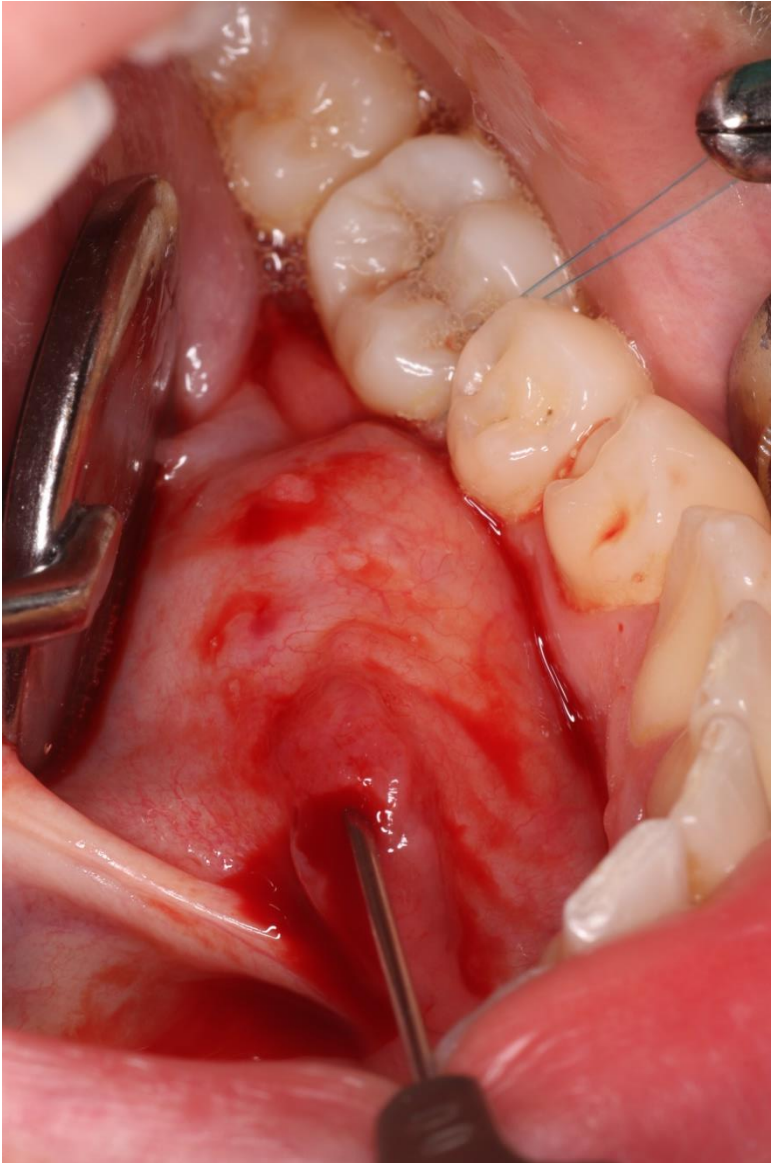




## Mesialis kő eltávolítása

A decubitált nyh alatt  
lévő kő eltávolítása



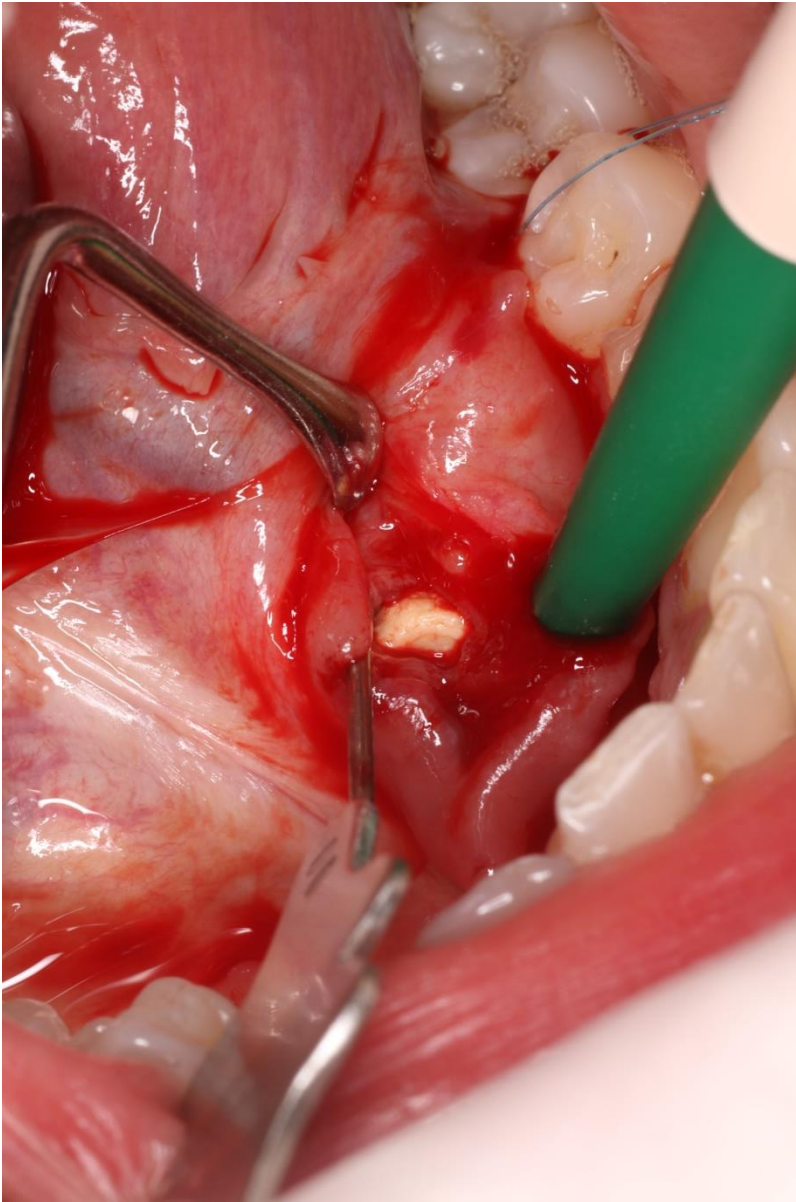


# Ductus bemenet megkeresése

Gombos szondával

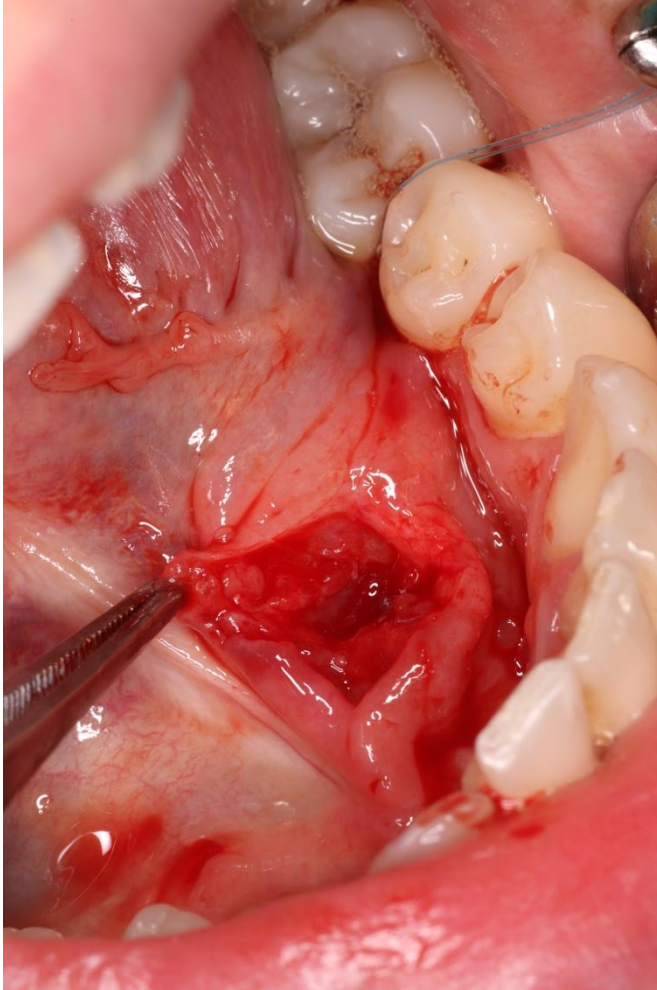






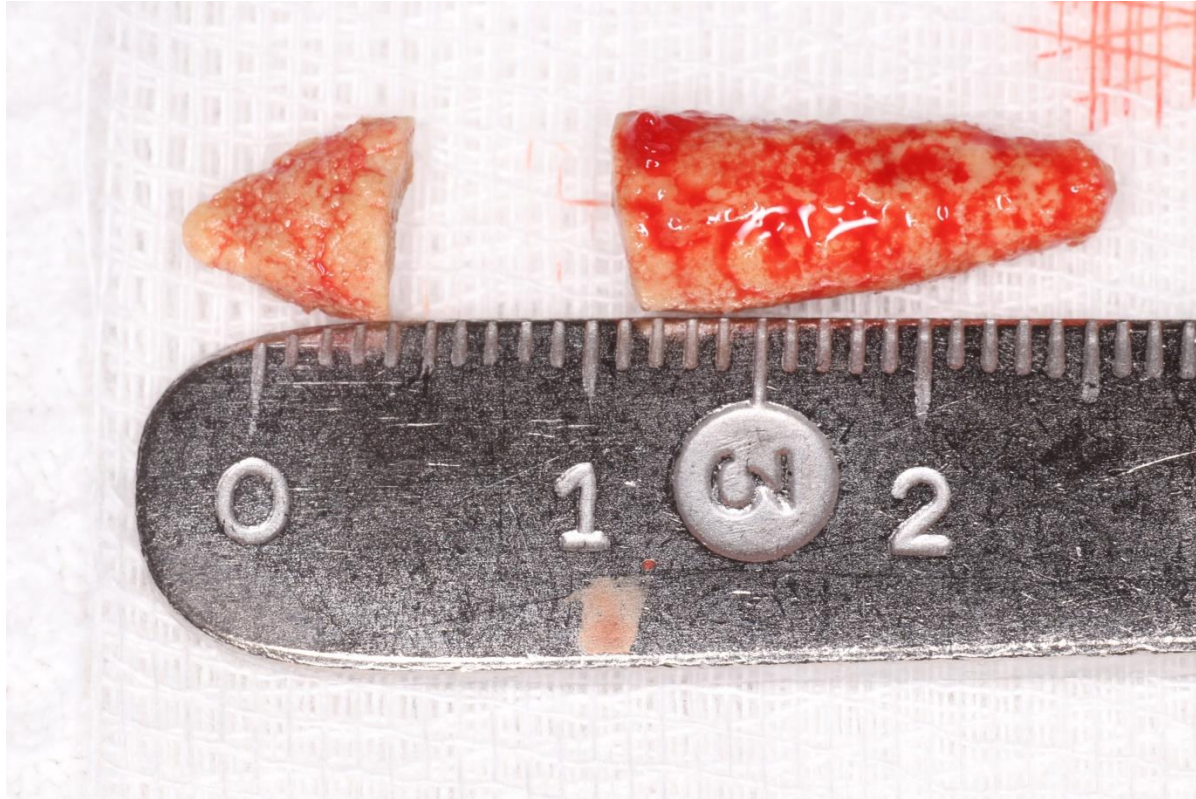
**Ductuson  
ejtett  
metszés**





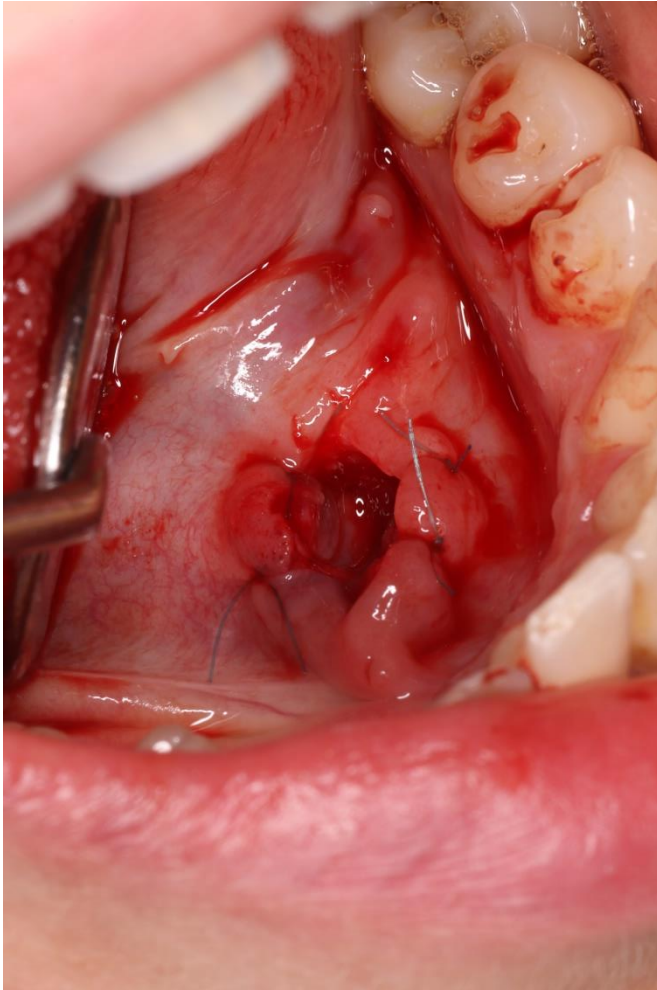
## Nyálkő eltávolítása





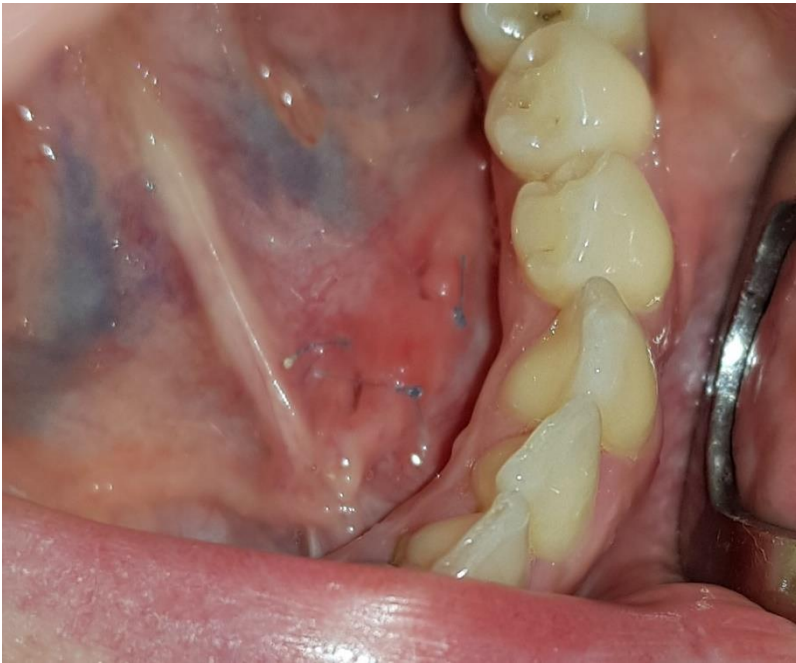**Eltávolított  
nyálkövek**





**Ductus  
kiöltése**





**1 hetes  
kontroll**



Köszönöm a figyelmet!